Türk Plastik Rekonstrüktif
ve Estetik Cerrahi Derneği

TPRECD
1961

# 40. ULUSAL KURULTAYI

17-21
Ekim 2018

Gloria Kongre
Merkezi-Antalya

# Bildiri Özetleri Kitabı

"Blue Nude with the Hair in the Wind" / Henri Matisse

# Türk Plastik Rekonstrüktif ve Estetik Cerrahi Derneği

# 40. Ulusal Kurultayı

# Bildiri Özetleri Kitabı

*Değerli Meslektaşlarım,*

*40. Ulusal Kurultayımızı 17-21 Ekim 2018 tarihlerinde Antalya'da gerçekleştireceğiz. Plastik Cerrahi'nin tüm alanlarına yer vereceğimiz toplantıda "Cerrahi ve Cerrahi Olmayan Estetik Girişimler" de zengin bir programla işlenecek.*

*Ülkemizden ve yurtdışından katılan yetkin konuşmacılarımız ve yoğun talep gören konulardan oluşan programımızla; Kurultayda yüksek bir bilimsel seviyeyi yakalamayı hedefliyoruz.*

*Bu yılki Kurultayımız, 40. Yılımızı doldurmanın ağırlığına yakışan şekilde planlandı. Yeniliklerimizin, kolaylaştırıcı bazı uygulamaların da ilginizi çekeceğini düşünüyoruz:*

*Çok sayıda Deneyim Aktarım Sınıfı / Master Class hazırladık ve bunları gün içerisine de dağıttık. Yurtdışı konuşmacılarımızı artırdık. Oturumları interaktif olacak şekilde planlandık, serbest bildiri oturumlarını deneyimli konuşmacılarla daha cazip hale getirdik.*

*Soru ve katkıların elektronik iletileceği ve kurultay programının uygulama üzerinden takip edilebileceği bir sistem oluşturduk. Etkinlikleri rahatça takip edebilmeniz için salon sayısını ikiye indirdik.*

*Kurultayda yüksek talep gören bölümlerimiz yine devam ediyor; kongre öncesi kursları, deneyim aktarım sınıfları/uydu sempozyumları, uzman ve asistan yarışmalarını 40. Kurultayımızda da bulacaksınız.*

*Olağan Genel Kurul Toplantısının da gerçekleşeceği Kurultayda yeni Dernek Kurullarımız seçilecek.*

*Ülkemiz, Estetik/Plastik Cerrahi uygulamalarında Dünyada ilk 8, Avrupa'da ilk 5'e giren çok önemli bir konumdadır. Çıtayı daha da yükseltmek, geldiğimiz noktanın hakkını vermek, bilgi, donanım paylaşımlarıyla zenginleşmek için sizleri en geniş katılımla kurultayımıza bekliyoruz.*

*Sadece toplantılarla kurslarla değil, kahve sohbetleriyle, kurulan arkadaşlıklarla, Antalya'nın en güzel golf otellerinden biri olan otelimizin dinlendirici ortamıyla, akşam eğlencelerimizle çok güzel bir kurultay süreci geçireceğimizden eminim.*

*Derneğimizin bu özel etkinliğinde, aramızda olmanızı, meslektaşlarınızı davet ve teşvik etmenizi bekliyoruz. Antalya'da görüşmek dileğiyle.*

**Akın Yücel**
*TPRECD Başkanı*

# *KURULLAR*

## TPRECD Yönetim Kurulu

**Dr. Akın Yücel**
Başkan

**Dr. İbrahim Vargel**
Başkan Yardımcısı

**Dr. Koray Coşkunfırat**
Genel Sekreter

**Dr. Selahattin Özmen**
Bilimsel işler sorumlusu

**Dr. Cenk Demirdöver**
İnternet ve Bülten/e-Dergi Sorumlusu

**Dr. Şükrü Yazar**
Sayman

**Dr. Yiğit Özer Tiftikcioğlu**
TTB-Tarihçe ve Üyelik Sorumlusu

# *UZMAN BİLDİRİ YARIŞMASI*

## DENEYSEL 1
## Ratlar Arasında Serum Yolu ile Taşınan İskemik Ön Koşullamanın Random Patern Deri Flebi Üzerindeki Etkisi

Erkan Orhan[1], Özgür Gündüz, Oktay Kaya, Meltem Öznur, Ertan Şahin
*[1]Gaziantep Üniversitesi Tıp Fakültesi, Plastik, Rekonstrüktif ve Estetik Cerrahi ABD, Gaziantep*

Giriş:Flep cerrahisinin en önemli komplikasyonu, iskemi ve/veya iskemi-reperfüzyon(İ-R) hasarın nedeni ile olan kısmi veya tam flep kaybıdır. Flep dokusunun iskemi ve İ-R hasarına karşı dayanıklılığı arttırıcı yöntemlerden biri de, koruyucu etkinin dokular arasında kan serumu içindeki proteinler aracılığı ile taşındığı uzak iskemik ön koşullamadır(RIPC). Bizim bu projede amacımız kan serumunun nakli ile RIPC 'in flepler üzerindeki koruyucu etkisinin farklı bireyler arasında taşınıp taşınamayacağını göstermektir.

Yöntem:Çalışmada 120 adet sıçan kullanıldı. Sıçanların 8 tanesinden (grup x) bir işlem yapılmadan , 8 tanesinden RIPC yapıdıktan 1 saat sonra, 8 tanesinden ise RIPC yapıldıktan 24 saat sonra kan serumu alındı ve geri kalan sıçanlar her grupta 16 sıçan olacak şekilde 6 gruba ayrıldılar. Grup 1'de sadece sırt bölgesinde randon patern deri flebi kaldırıldı, Grup 2'de RIPC yapıldıktan 1 saat sonra , Grup 3'de RIPC yapıldıktan 24 saat sonra, Grup 4 de, grup x den, Grup 5 de Grup y'den ve Grup 6'da Grup z'den elde edilen serumun intravenöz enjeksiyonundan 1 saat sonra flep cerrahisi yapıldı. Flep cerrahisinden 7 gün sonra da kalan sıçanlardaki fleplerindeki yaşayan bölge oranları hesaplandı ve sonuçlar istatistiksel olarak karşılaştırıldı.

Bulgular: Fleplerdeki yaşayan alanın tüm flep alanına oranı Grup 1'de; %51.45 (47.48-54.10), Grup 2'de %61.60 (60.20-66.10),Grup 3'de %75.60 (72.43-80.78), Grup 4'de %52.65 (46.63-53.93), Grup 5'de %58.75 (56.273-63.23) ve Grup 6'da %74.20 (70.30-83.10) olarak hesaplandı. Sonuçlar İistatistiksel olarak karşılaştırıldığında, Grup 2,3 ve 6'daki yaşayan alan oranlarının diğerlerinden istatistiksel olarak anlamlı olacak şekikde daha fazla olduğu, Grup 3 ve 6'daki yaşayan alan oranlarının, Grup 2'den istatistiksel olarak anlamlı olacak şekilde daha fazla olduğu, Grup 3 ile 6 arasında ise fark olmadığı tespit edildi.

Sonuç: Bu çalışma ile RIPC flepler üzerinde koruyucu etki oluşturduğu ve bu etkinin kan serumu ile bireyler arasında taşınabileceği gösterilmiştir.

## KLİNİK 1
## Rinoplastide Yeni Bir Teknik: Superior Bazlı Transpozisyon Flebi

Süleyman Taş

Giriş: Alt lateral kartilajların (ALK), sefalik bölgesine yapılan trim işlemi, burun ucundaki bülböziteyi gidermek için rinoplastide yapılan ana manevralardan biridir. Ancak, bu işlem sıkılmış burun ucu defomitesine ve valv kollapsılarına neden olma potansiyeline sahiptir.

Amaç: Rinoplasti ameliyatında, skroll alanı korurken, internal ve eksternal nazal valvi destekleyen, ALK'yı yeniden şekillendirmek, güçlendirmek ve lokalize etmek amacıyla kullanılan Superior Bazlı Transpozisyon (SBT) Flebinin teknik anlatımı ve klinik sonuçlarının sunulması amaçlanmıştır.

Gereç ve Yöntem: Sunulan teknikle, toplam 367 hasta (kadın, 215; erkek, 152) ameliyat edildi. Veriler retrospektif olarak değerlendirildi. SBT flep, basitçe, ALK'nın sefalik kısmından hazırlanan, skroll bazlı bir kıkırdak ada flebidir. Bu flep, kalan ALK üzerine kaydırılarak adapte edilmektedir.

Bulgular: Fonksiyonel olarak, SBT flebin, ALK'yı destekleyerek eksternal valvi güçlendirdiği, skroll bölge ile olan bağlantısı kesilmeyen bu kıkırdak ada flebinin, internal valv açısını arttırdığı tespit edilmiştir. Estetik olarak, ALK'deki konveksite ya da konkavite probleminin 2 yüzeyin farklı açılarda adaptasyonu ile çözülebildiği ve trim işlemi yapılmış gibi daha kibar burun uçlarının oluşmasını sağladığı gözlemlenmiştir.

Sonuç: SBT flebin, internal ve eksternal valv desteğini arttırması, skroll bölgeyi koruması, ALK'nın şekillendirilmesini ve yeniden oryante edilebilmesini sağlarken, aynı zamanda estetik açıdan kibar burun uçlarının elde edilmesine imkan vermesi, primer rinoplastideki ana manevralardan biri olabileceğini göstermiştir.

## KLİNİK 2
## Geçmişten Günümüze Plastik Cerrahinin Akademik Fotoğrafı: 1976-2018 Yılları Arası Uluslararası Dergilerde Yayınlanmış Olan Plastik Cerrahi Yayınlarının Bibliometrik Analizi

Ahmet Demir[1], Tonguç İşken
*[1]Antalya Eğitim ve Araştırma Hastanesi, Plastik, Rekonstrüktif ve Estetik Cerrahi, Antalya*

Giriş: Yaptığımız bu bibliometrik çalışmada son 42 yılda plastik cerrahi ile ilgili olan literatürün uluslararası arenadaki ve Türkiye'deki durumunu ve bunların birbiriyle karşılaştırılması ile ilgili sonuçlarını ortaya koymaya çalıştık.

Gereç ve Yöntem: Web of Science (v.5.30) çevrim içi kütüphanesi kullanılarak 1976-2018 yılları arasında yayımlanmış olan yayınlar uluslararası ve Türkiye için ayrı ayrı olarak, yayınların yıllara göre dağılımı açısından, kaynak ülkelerin sıralaması açısından, yayınlandıkları kurumların sıralaması açısından, yayınlandıkları dergi sıralaması açısından, aldıkları atıf açısından ve yazarları açısından analiz edilerek sonuçlar sayısal olarak sunulmuştur.

Bulgular: Rohrich RJ dün ya çapında plastik cerrahi alanındaki 743'lük yayın sayısı ile ilk sırada yer almaktadır. Türkiye plastik cerrahi literatürüne katkı sıralamasında ülkeler klasmanında 4. sırada yer almaktadır.

Sonuçlar: Yayınların popülaritesi yüksek dergilerde yayımlanmasının yayına katkı sağlayacağı düşüncesi yanlıştır. Son yıllarda Türkiye'den plastik cerrahi literatürüne yayın katkısı azalma eğilimi göstermektedir. Uluslararası ve ulusal anlamda akademik gelişim ve eğilimin daha kolay anlaşılması için bibliometrik analiz çalışmalarının 5 yılda bir yapılması söz konusu olabilir.

# *ASİSTAN BİLDİRİ YARIŞMASI*

# DENEYSEL BİLDİRİLER

## ABY-D 01
## Haşlanma Yanığı Modelinde Aksolotl Blastema, Aksolotl Trombositten Zengin Plazma ve Rat Trombositten Zengin Plazma Uygulamalarının Etkinliği

Hasan Çelik[1], Mustafa Sütçü[4], Mustafa Hancı[1], Bircan Kolbaşı[2], Turan Demircan[3], Mustafa Keskin[1], Naci Karacaoğlan[1], İlknur Keskin[2]
*[1]İstanbul Medipol Üniversitesi, Tıp Fakültesi, Plastik Rekonstrüktif ve Estetik Cerrahi Anabilim Dalı, İstanbul*
*[2]İstanbul Medipol Üniversitesi, Tıp Fakültesi, Histoloji ve Embriyoloji Anabilim Dalı, İstanbul*
*[3]İstanbul Medipol Üniversitesi, Uluslararası Tıp Fakültesi, Tıbbi Biyoloji Anabilim Dalı, İstanbul*
*[4]Selçuk Üniversitesi, Tıp Fakültesi, Plastik Rekonstrüktif ve Estetik Cerrahi Anabilim Dalı, Konya*

Giriş: Günümüzde çocuklarda yanık sık olarak görülmekte olup en sık sebebi haşlanmadır. Yanığın tedavisi uzun ve pahalı bir süreçtir. Yüzeyel ve derin yanıklarda hızlı tedavi sağlayarak hastada oluşabilecek morbiditelerin asgaride tutulması hedeflenmektedir. Bu nedenle yanık yarasında "ideal bakım ürünü" ve "ideal yanık tedavisi"ne ulaşma gayesi süregelmektedir. Aksolotlarda yara iyileşmesinin skarsız ve rejenerasyonun kusursuz olması, yanık skarı tedavisinde olumlu etkisinin olabileceğini akla getirmiştir. Neotenik bir hayvandır, tam yetişkin boyutuna ve cinsel olgunluğa ulaşsa bile larva özelliklerini korur, metamorfozu tamamlayamaz. Aksolotlar hem karada hem suda yaşayabilen yaşamları boyunca kaybettikleri vücut yapılarını tam olarak yenileyebilen ve bunu yapabilen nadir yetişkin omurgalı canlılardır. Bu amaçla çalışmamızda yara iyileşmesinde etkinliğine dair birçok çalışma bulunan Trombositten Zengin Plazma (PRP) ve etkinliği daha önce ortaya konulmamış, aksolotların yenilenmesinde kilit rol aldığı düşünülen "blastema" dokusunun kullanılması planlandı. Çalışmamızda Aksolotl blasteması ve PRP'si ile Rat PRP'sinin etkinlikleri karşılaştırıldı.

Materyal Ve Metod: Çalışmamız aksolotl ve rat olmak üzere 2 farklı deney hayvanı ile planlandı. Yanık modeli için ağırlıkları 180–220 g arasında değişen beşer aylık 40 adet Wistar Albino türü ratla beraber "Blastema ve PRP eldesi" için 6 aylık 10 adet Ambystoma Mexicanum türü aksolotl kullanıldı. Ratlarda yanık oluşturulmadan 7 gün önce "aksolotl blasteması" elde etmek için aksolotların üçer ekstremitesi ampute edildi ve 7 gün sonra meydana gelen blastema dokusu tariflenen protokollerce homojenize edildi. Blastema eldesinden sonra aynı aksolotların solungaç venlerinden alınan birer cc kan ile PRP hazırlandı. Rat PRP'si de aynı şartlar altında elde edildi. Hazırlanan PRP örneklerindeki trombosit miktarı SysmexXT-1800i cihazı (Japonya©) ile ölçülerek teyit edildi.

Hazırlanan düzenek ile tüm ratlarda 2 cm çaplı, düzgün sınırlı haşlanma yanığı 100 °C suyun 10 sn teması ile oluşturuldu. Sıcak su temasından sonra amaçladığımız 2.derece yanık oluşması için 30 dk beklendi.

Tüm ratlar 2. derece yanık oluşturulduktan sonra rastgele sekizerli 5 gruba ayrıldı.

1. Grup - Kontrol; hiç bir uygulama yapılmadı.

2. Grup - Sham; topikal olarak gümüş sülfadiazin (Silverdin®) krem 16 gün boyunca günde bir defa uygulandı.

3. Grup – Rat PRP; her bir ratın kendisinden hazırlanan PRP intralezyonel enjekte edildi

4. Grup – Aksolotl PRP; intralezyonel PRP enjeksiyonu yapıldı.

5. Grup – Aksololt Blastema; intralezyonel blastema enjeksiyonu yapıldı.

Makroskopik değerlendirme için her gruptan rastgele seçilen 2 ratın yanık bölgesi üç günlük aralıklarla fotoğraflandı ve yanık yüzey alanlarındaki küçülme "Image J"(Amerika©) programı ile ölçüldü. 16. günün sonunda son fotoğraflamayı takiben yanık bölgeleri eksize edildi. Alınan taze doku örnekleri iki eşit parçaya ayrıldı. Birinci parça; immun-görüntüleme için Western-Blot protokolü çalışmak üzere kuru buz içine alınarak -80 °C'de saklandı. İkinci parça; ışık mikroskobu altında değerlendirmek üzere %10'luk tamponlu formaldehit içerisinde tespit edilerek oda sıcaklığında saklandı.

Mikroskopik değerlendirme için "yara uçları arasındaki mesafe ölçümü" ve "skorlama" yapıldı. Skorlama için "epidermal ve dermal rejenerasyon miktarı", "granülasyon dokusu kalınlığı" ve "anjiyogenez" farkları değerlendirildi.

İmmun-histokimyasal değerlendirme için Western-Blot protokolü ile dokulardaki protein miktarları ölçüldü. Bu ölçümlerde VEGF-alfa, IL-6, TNF-alfa ve Kollajen I olmak üzere dört proteinin değerleri tespit edildi. Sonuçlar immün boyama ile doğrulandı ve istatistiksel olarak değerlendirildi.

Bulgular: Makroskopik değerlendirmede yanık yüzey alanında en az küçülme (1,73 cm2) kontrol grubunda iken; en fazla küçülme (2,84 cm2) blastema grubunda tespit edildi. Gruplar arasında istatistiksel olarak anlamlı fark bulunmadı (p=0,066).

Yara uçları arasındaki mesafenin değerlendirilmesinde; kapanma mesafesi Blastema grubunda 644,133 µm olarak belirlendi. Kontrol (980,152 µm-p=0.002) ve Sham (854,399 µm-p=0.03) grubuna göre istatistiksel olarak anlamlı düzeyde fark bulundu.

Skor çalışmasında Blastema grubu 10,8 puan ile en yüksek puanı aldı. Kontrol ve Blastema grupları arasında "granülasyon dokusu" ve "anjiogenez" açısından bakıldığına Blastema grubunda istatistiksel olarak anlamlı derecede daha iyi sonuç elde edildi (p=0,006 ve p=0,007).

İmmun-histokimyasal inceleme için "Western-Blot Protokolünde" IL-6 değerlendirmesinde Blastema (1,345), Aksolot PRP (1,032) ve Rat PRP (1,079) grupları kontrol grubu ile kıyaslandığında istatistiksel olarak anlamlı fark bulundu (p< 0,05).

TNF-alfa değerlendirmesinde Blastema (p=0,0001) ve Aksolotl PRP (p=0,0012) grupları kontrol grubu ve sham grubu ile kıyaslandığında istatistiksel olarak anlamlı fark bulundu. Ancak Rat PRP grubu ile Kontrol (p=0,1748) ve Sham grubu (p=0,1108) arasında istatistiksel olarak fark saptanmadı.

Kontrol grubu VEGF-alfa değerleri diğer 4 grup ile karşılaştırıldığında sadece Blastema (p=0,0034) ve Aksolot PRP (p=0,0008) arasında istatistiksel olarak anlamlı fark saptandı. Rat PRP grubu ile Aksolotl PRP grubu arasında Aksolotl PRP grubu lehine istatistiksel olarak anlamlı fark saptandı (p= 0,0084). Rat PRP grubu ile Blastema grubu arasında Blastema grubu lehine istatistiksel olarak anlamlı fark saptandı (p= 0,0363).

Kollajen I değerlerinde ise Kontrol grubu ile diğer 4 grubun karşılaştırmasında sadece Blastema (p=0,013) grubunda istatistiksel olarak anlamlı fark belirlendi.

Tartışma: Aksolotların istisnai rejenerasyon ve kendini tamir etme yeteneğinin arkasındaki moleküler mekanizmalar henüz net değildir. Bununla birlikte aksolotl doku ve hücrelerinin memelilerin kutanöz yara iyileşmesini artırıp arttırmadığını incelemek için literatürde ilk olan çalışmamızda yanık yarası iyileşmesi için aksolotl dokularının ve hücrelerinin etkilerini araştırdık.

Memelilerdeki 24-48 saat süren epitelizasyon periyodunun

aksolotlarda 4 saatte gerçekleştiği bilinmektedir. Bununla uyumlu olarak blastema grubunda epitelizasyonun daha hızlı ilerlediği, dermal papillaların belirgin ve daha düzenli olduğu görüldü. Yara iyileşmesinde endotel hücrelerini uyararak yeni kan damar oluşumunu sağlayan ve anjiogenez göstergesi olan VEGF-alfa sitokin seviyeleri de ölçülmüş olup sadece Blastema ve Aksolotl PRP grubundaki yüksek VEGF-alfa değerleri istatistiksel olarak anlamlı bulunmuştur.

TNF-alfa ise yara onarımının ilk evresini proinflamatuvar sinyaller göndererek başlatan sitokinlerden birisi olduğundan Blastema ve Aksolotl PRP grubundaki iyileşmenin daha hızlı olmasının da aynı etki mekanizması ile olduğunu düşünmekteyiz.

Yara iyileşmesi ile IL-6 seviyesi arasında korelasyon olduğu, eksojen IL-6 verilmesinin iyileşmeye olumlu etki ettiği gösterilmiştir. Çalışmamızda da Blastema ve Aksolotl PRP gruplarında IL-6 seviyesinin en yüksek olduğu görülmüş olup, bu fark istatistiksel olarak anlamlıdır.

Kollajen I seviyesinin blastema grubunda daha az bulunmasının da anlamı vardır. Bilindiği gibi ideal yara iyileşmesinde Tip III/Tip I oranının yüksek olması beklenmekte olup; Blastema grubunda en yüksek orana ulaşılmıştır. Ve tip I oranlarındaki fark sadece blastema grubunda istatistiksel olarak anlamlı bulunmuştur.

Sonuç: Çalışmamız yanık tedavisinde Aksolotl PRP'si ve Aksolotl Blastema'sının kullanıldığı literatürdeki ilk deneysel çalışmadır. Yanık iyileşmesinde en iyi sonucun blastema grubunda alındığı görülmüş olup; bu sonuç istatistiksel olarak da anlamlıdır. "Aksolotl Blastema", "Aksolotl PRP" eldesi ve "Standart Yanık Oluşturma Modeli" için oluşturduğumuz yeni protokoller; başka çalışmalarda da etkili bir şekilde kullanılabilir. Bu metodlar ile yapılacak ileri çalışmalar ile yanık tedavi süresini, maliyetini ve hastanede kalış süresini azaltacak yeni ürünler geliştirilebileceği kanaatindeyiz.

**Makroskopik, Histolojik ve İmmun-histokimyasal Sonuçlar**

| GRUPLAR | Makroskopik Küçülme ($cm^2$) | Yara Uçları Arasındaki Mesafe ($\mu m$) | Skor Çalışması (puan) | IL-6 değerleri (br) | TNF-α değerleri (br) | VEGF-α değerleri (br) | Kollajen I değerleri (br) |
|---|---|---|---|---|---|---|---|
| Kontrol | 1,73 | 980,152 | 4,8 | 0,6827 | 0,6191 | 1,408 | 1,353 |
| Sham | 2,5 | 854, 399 | 7 | 0,9386 | 0,6027 | 1,29 | 1,333 |
| Rat PRP | 2,09 | 822,049 | 7,8 | 1,079 | 0,7634 | 1,529 | 1,275 |
| Aksolotl PRP | 2,4 | 798,989 | 9,8 | 1,032 | 0,9256 | 1,923 | 1,16 |
| Aksolotl BLASTEMA | 2,84 | 644, 133 | 10,8 | 1,345 | 1,216 | 1,848 | 1,047 |

**Deney Aşamaları**

## ABY-D 02
## Botulinum Toksin ile Ön Koşullandırmanın Yağ Grefti Sağ Kalımı Üzerine Etkisi

Samet Şendur, Conor Alakuş, Mehmet Bayramiçli, Özhan Çelebiler
*Marmara Üniversitesi Tıp Fakültesi, Plastik Rekonstrüktif ve Estetik Cerrahi, İstanbul*

Giriş-Amaç: Son yıllarda otolog yağ grefti uygulamaları, rekonstrüktif ve estetik cerrahide sıkça kullanılmaktadır. Yağ grefti uygulamasının ana avantajları; kolay uygulanabilir olması, tekrarlanabilir olması, hastanın mevcut dokularının kullanılması ve uygulanan hastaya göre istenilen miktarda elde edilebilir olmasıdır. Yağ grefti sağ kalım oranlarının yüzde 20 ile 90 arasında değişim göstermesi ve bu sağ kalımın ön görülemez olması ise en önemli dezavantajıdır (Ersek, 1991) (Goldwyn, 1988).

Botulinium toksin enjeksiyonları, yüz germe efekti (Kashkouli, Amani, Jamshidian-Tehrani, Yousefi, & Jazayeri, 2014), skar dokusunu azaltma (Xiao, Zhang, Liu, & Ren, 2011) ve flep sağkalımını artırma (Chenwang et al., 2009) gibi geniş yelpazede klinik uygulamalarda kullanılmaktadır. Deri fleplerinde botulinium toksin-A'nın sempatik nöronları baskılaması sonucunda vazodilatasyon yapması ile flebin kan akımını ve yaşayabilirliğini arttırabileceğini, bunu da VEGF ve CD31 gibi mediyatörlerin salınımını artırması ile gerçekleştirdiğini belirten çalışmalar literatürde mevcuttur (Kim et al., 2009).

Bu çalışmanın amacı; sıçanlarda botulinium toksin-A ile denerve edilmiş ve damarlanması artmış alanlardan 'alınan' veya böyle alanlara 'verilen' yağ greftinin sağ kalımına etkisinin hem alıcı hem de verici alan üzerinden değerlendirmektir.

Gereç-Yöntem: Bu çalışma çift kör randomize bir çalışma olarak tasarlanmıştır. Araştırmamızda 40 adet Wistar cinsi sıçanlar randomize olarak 5 gruba ayrılmıştır. Tüm gruplarda yağ grefti verici alan olarak sağ inguinal yağ yastıkçığı ve alıcı alan olarak interskapular bölgedeki dorsal subkutan saha kullanılmıştır. Kontrol grubu dışındaki enjeksiyonlar, gruplara uygun olarak belirtilen bölgelere uygulanmıştır.

Kontrol grubunda (grup 1); yağ grefti, sağ inguinal bölgeye insizyon ile girilip yağ yastıkçığı şeklinde alınmıştır. Verici alanın primer sütüre edilmesinin ardından, alınan yağ grefti serum fizyolojik ile yıkanıp, dorsal subkutan bölgeye kesi ile girilmiş ve burada standart olarak açılan alana yerleştirilmiştir. İkinci grupta; sağ inguinal bölgeye 1.5 Ü (0,75 cc serum fizyolojik içerisinde) botulinium toksin A (BTx- A) enjeksiyonu uygulanıp, 7 gün sonra aynı işlem ile alınan yağ grefti dorsal subkutan bölgeye aynı işlem ile yerleştirilmiştir. Üçüncü grupta; sağ inguinal bölgeye 0,75 cc serum fizyolojik enjeksiyonu uygulanıp, 7 gün sonra aynı işlem ile alınan yağ grefti dorsal subkutan bölgeye aynı işlem ile yerleştirilmiştir.Dördüncü grupta; dorsal subkutan bölgeye 1.5 Ü BTx- A (0,75 cc serum fizyolojik içerisinde) uygulanıp; yedi gün sonra, sağ inguinal bölgeden alınan yağ grefti ön koşullandırılan dorsal subkutan bölgeye aynı işlem ile yerleştirilmiştir. Beşinci grupta ise; dorsal subkutan bölgeye 0.75 cc serum fizyolojik uygulanıp; 7 gün sonra, sağ inguinal bölgeden alınan yağ greftinin, daha önce enjeksiyon yapılan dorsal subkutan bölgeye aynı işlem ile yerleştirilmiştir.

Beş gruptaki dorsal bölgeye yerleştirilmiş olan yağ greftleri sekiz haftanın sonunda ağırlık ve hacim kaybı açısından, apoptotik hücre varlığı açısından ve histopatolojik olarak da beş kriter altında (kist oluşumu, inflamasyon, anjiyogenez, hasarlı uniloküler yağ doku varlığı ve multiloküler yağ doku oluşumu) incelenmiştir.Her bir grubun kendi içerisindeki ağırlık ve hacim değişim verileri 'Wilcoxon matched pairs signed rank test' ile değerlendirilmiştir. Beş grubun biribiri ile histolojik parametrelerin değerlendirilmesinde 'Kruskal-Wallis (non-parametrik ANOVA) testi' kullanılmıştır. Bu testte değerlerin anlamlı bulunması durumunda ise 'Dunn çoklu karşılaştırma testi' ile gruplar ikili olarak karşılaştırılmıştır.

Bulgular: Yağ greftlerindeki ağırlık ve hacim kaybı açısından gruplar arasında anlamlı bir farkın olmadığı tespit edildi ($p > 0,05$). Ancak dorsal alıcı alana botulinum toksin-A (BTx-A) enjeksiyonu uygulanan dördüncü gruptaki yağ grefti ağırlık kaybının en az olduğu, kontrol grubu olan birinci gruptaki yağ grefti ağırlık kaybının ise en fazla olduğu tespit edildi.

Beş grup arasında; kist oluşumu, inflamasyon derecesi, apoptotik hücre varlığı ve anjiyogenez açısından anlamlı bir farkın olmadığı tespit edildi ($p > 0,05$). İnguinal ve dorsal bölgenin BTx-A ile ön koşullandırıldığı iki gruptaki anjiogenez skorlamasının diğer gruplara göre göreceli olarak artmış olduğu saptandı.

Hasarlı uniloküler yağ doku varlığı açısından gruplar değerlendirildiğinde; verici alana (inguinal bölgeye) BTx-A enjeksiyonu yapılan grupta (grup 2), hasarlı doku oranının istatistiksel olarak anlamlı derecede azalmış olduğu tespit edildi ($p: 0.0023$). Multiloküler yağ doku oluşumu açısından gruplar değerlendirildiğinde ise; alıcı alana BTx-A enjeksiyonu yapılan grupta (grup 4), yeni yağ doku oluşumunun istatistiksel olarak anlamlı derecede artmış olduğu tespit edildi ($p: 0.0016$).

Tartışma ve Sonuç: Botulinum toksin-A ile birlikte yağ grefti işlemi plastik ve rekonstrüktif cerrahide yaygın olarak kullanılmaktadır. Bununla birlikte, bu kombine kullanım halen tartışmalıdır. Baek ve arkadaşlarının yaptıkları bir çalışmada, BTx-A ile karıştırılarak verilen yağ greftlerindeki hücresel bütünlüğün, yağ grefti ağırlığının ve hacminin istatistiksel olarak anlamlı derecede artmış olduğu, bununda alıcı alandaki kas kasılmasının BTx-A ile azalmasına bağlı olabileceği savunulmuştur (Baek et al., 2012). Bizim çalışmamızda, alıcı alandaki kas kasılmasına BTx-A ile müdahale edilmeksizin verici alana uygulanan BTx-A grubunda hasarlı yağ dokularının anlamlı derecede daha az olduğu ortaya konulmuştur. Elde edilen bu sonuç ise, BTx-A'nın yağ grefti üzerine etkisinin sadece kas kasılmasını engelleyerek etki etmediği şeklinde yorumlanabilir.

Tang ve arkadaşlarının yaptıkları deneysel bir çalışmada ise botulinum toksin-A ile karıştırılarak verilen yağ greftlerinde CD31 ve VEGF ekspresyon düzeyinin istatistiksel olarak arttığı saptanmıştır (Tang et al., 2017). Bizim çalışmamızda ise BTx-A'nın etkinliği dokular üzerine ön koşullandırma yapılarak ve verici alan üzerindeki etkisi de araştırmaya alınarak yağ grefti sağ kalıma etkisi incelenmiştir.

Sonuç olarak bizim çalışmamızda alıcı ve verici saha BTx-A ile ön koşullandırılmasının ardından yağ grefti sağ kalımı araştırılmıştır. Verici alanın BTx-A ile ön koşullandırıldığı yağ greftlerinde hasarlı yağ doku oranın istatistiksel olarak anlamlı derecede azalmış olduğu, alıcı alanın BTx-A ile ön koşullandırıldığı yağ greftlerinde ise yağ greftindeki yeni multiloküler yağ oranın istatistiksel olarak anlamlı derecede artmış olduğu tespit edilmiştir. Alıcı alanda BTx-A ile kas kasılması engellenmeksizin sadece verici alana BTx-A uygulanan grupta hasarlı yağ dokuların daha az olması, BTx-A'nın yağ grefti üzerinde sağ kalım artırıcı etkisinin sadece kas kasılmasını engelleyerek yapmadığını göstermektedir. Alıcı veya verici sahanın botulinum toksin-A ile ön koşullandırılan dokulardaki yağ grefti sağ kalım artışının net mekanizması ve bunun adipoz kökenli kök hücre ile ilişkisi ilerleyen çalışmaların konusu olabilir.

**Resim1**

*Sağ inguinal bölgeden yağ greftinin elde edilmesi*

**Sonuçların histopatolojik değerlendirilmesi**

| | Kist oluşumu | İnflamasyon | Anjiogenez | Hasarlı yağ doku | Multiloküler yağ doku oluşumu |
|---|---|---|---|---|---|
| Grup1-Kontrol | 2 | 2,13 | 2,38 | 2,5 | 0,31 |
| Grup2- İnguinal BTx | 1,43 | 1,31 | 2,75 | 1,44* | 1 |
| Grup3- inguinal salin | 2,38 | 1,69 | 2,06 | 2,38 | 0,31 |
| Grup 4-Dorsal BTx | 1,5 | 1,14 | 2,5 | 1,79 | 1,43* |
| Grup 5- Dorsal salin | 1,31 | 1,31 | 1,62 | 2,13 | 0 |

## ABY-D 03
## Düz, Pürtüklü ve Poliüretan Yüzeyli İmplantların, Lokal Antibiyoterapi Altında Kapsül Ve Biyofilm Oluşumu Açısından Karşılaştırılması

Safa Manav[1], Mehmet Sühan Ayhan[1], Erkan Deniz[1], Süheyla Esra Özkoçer[2], Çiğdem Elmas[2], Erdem Şahin[3], Meltem Yalınay[3]
*[1]Gazi Üniversitesi Tıp Fakültesi, Plastik, Rekonstruktif ve Estetik Cerrahi Anabilim Dalı, Ankara*
*[2]Gazi Üniversitesi Tıp Fakültesi, Histoloji ve Embriyoloji Anabilim Dalı, Ankara*
*[3]Gazi Üniversitesi Tıp Fakültesi, Tıbbi Mikrobiyoloji Anabilim Dalı, Ankara*

Giriş: Meme büyütme amaçlı kullanılan silikon meme implantları sonrasında görülen kapsül kontraktürü, tekrarlayan cerrahi girişimlerin en sık nedenlerinden birisidir. Kapsül kontraktürü etiyolojisinde, implant yüzeyinde oluşan biyofilm tabakası ve bunun yarattığı subklinik inflamatuar sürecin önemli bir yer tuttuğu son yıllarda daha iyi anlaşılmıştır. Öte yandan, 2007 yılından sonra giderek artan sıklıkta tanı konan, meme implantıyla ilişkili anaplastik büyük hücreli lenfoma (BIA-ALCL)'nın da etiyolojisinde implant yüzey yapısının özellikleri ve genetik yatkınlıkla birlikte, biyofilm oluşumunun olduğu düşünülmektedir. Farklı yüzey yapısına sahip implantlarda, kapsül kontraktürü oranlarının farklı olduğu bilinmekte; literatürde, poliüretan kaplı implantlarda kapsül kontraktürü oranlarının pürtüklü ve düz yüzeyli protezlere göre daha az olduğu bildirilmektedir. İmplantların yerleştirilmeden önce antibiyotikli solüsyonlarla yıkanmasının kapsül kontraktürü, biyofilm ve ALCL gelşmesine etkileri konusunda çelişkili yayınlar mevcuttur. Bu çalışmada, farklı yüzey yapılarına sahip meme implantlarının, bakteriyel bulaş sonucu biyofilm oluşması ve antibiyotikli solüsyon ile yıkanması sonrasında biyofilm oluşması açısından herhangi bir fark olup olmadığı konusunda karşılaştırılması planlanmıştır.

Gereç ve Yöntem: Çalışmada 24 adet Long Evans türü sıçan kullanıldı. Sıçanlar, her bir grupta 6 adet olacak şekilde 4 gruba ayrıldı. Her bir sıçanda, sırt bölgesine düz, pürtüklü ve poliüretan kaplı olmak üzere 3 farklı yüzey yapısına sahip, 1x1 cm boyutlarında ve 2 ml hacminde mini-implantlar (Polytech Health & Aesthetics GmbH, Almanya) yerleştirildi.

1. Grup: İmplantlar hazırlanan ceplere doğrudan yerleştirildi (steril implant grubu)

2. Grup: İmplantlar önce 3.2×107 CFU/ml Staphylococcus epidermidis içeren ortamda, 24 saat bekletildikten sonra, hazırlanan ceplere yerleştirildi. (enfekte implant grubu)

3. Grup: İmplantlar, 3.2×107 CFU/ml Staphylococcus epidermidis içeren ortamda 24 saat bekletilip, ardından 250mg/3ml rifamisin sodium içeren ortamda 1 dakika bekletildikten sonra hazırlanan ceplere yerleştirildi. (antibiyotikli-enfekte implant grubu)

4.Grup: İmplantlar, 250mg/3ml rifamisin sodium içeren ortamda 1 dakika bekletildikten sonra hazırlanan ceplere yerleştirildi. (antibiyotikli implant grubu) Tüm gruplardaki sıçanlar, üçüncü ayın sonunda feda edildi. İmplant ve kapsüle ait klinik değerlendirme Baker skorlaması ile, biyofilm oluşumu taramalı elektron mikroskobik inceleme ile, bakteriyel yükleri mikrotitrasyon plaka yöntemi ile, kapsül histolojisi Masson üçlü boyası ile değerlendirildi. İstaitistiksel değelendirme için Kruskal Wallis ve Friedman testleri kullanıldı

Bulgular:

- Baker skorlaması: Klinik değerlendirmede hiçbir implantta ekspozisyon olmadı. Enfekte implant grubunda (Grup 2) altı adet pürtüklü implantın tümünde (%100) ve antibiyotikli-enfekte implant grubundaki (Grup 3) altı adet pürtüklü implantın beşinde (%83,3) kapsül kontraktürü tespit edildi. Düz ve poliüretan kaplı implantların hiçbirinde kontraktür gelişimi tespit edilmedi.
- Histolojik değerlendirme: Kapsül kalınlığı ve inflamatuar hücre yoğunluğunun, pürtüklü implantlarda anlamlı olarak daha fazla olduğu tespit edildi ($p=0.004$). Taramalı elektron mikroskopisi sonuçlarına göre; bakteri kontaminasyonu yapılan Grup 2 ve 3'te tüm implant yüzeyleri arasında en az biyofilm oluşumu, düz yüzeyli implantlarda tespit edildi. Poliüretan ve pürtüklü yüzeyli implantlardaki biyofilm oluşumu, düz implantlara göre daha fazla olmakla birlikte, iki grup arasında belirgin fark yoktu. Grup 3'te, Grup 2'ye oranla tüm implant yüzeylerinde daha az biyofilm oluştuğu tespit edildi.
- Mikrobiyolojik değerlendirme: Mikrotitrasyon plaka yöntemi ile bakteri yükü tespitinde; her üç tip implant yüzeyinde bakteri kontaminasyonu sonrasında, steril gruba oranla bakteri yükünde artma görüldü. İstatistiksel olarak sadece pürtüklü yüzeydeki bakteri yükü artışı anlamlı bulundu ($p<0.001$). Düz ve poliüretan implantların bakteri kontaminasyonu sonrası bakteri yük artışları istatistiksel olarak anlamlı bulunmadı. Grup 3'te, üç farklı yüzeye sahip implantlarda, Grup 2 ye göre bakteri yükünde azalma tespit edildi, ancak her üç yüzey için de bu azalma istatistiksel olarak anlamlı bulunmadı.

Sonuç:

1. Staph. epidermidis ile bulaş sonrasında pürtüklü implantlarda, düz ve poliüretan kaplı implantlar ile karşılaştırıldığında, daha fazla denekte kapsül kontraktürü oluştuğu görülmüştür.

2. Antibiyotik solüsyonu ile implantın yıkanmasının, her üç farklı yüzey yapısında da bakteri yükünün azaltmasına rağmen, pürtüklü implantlarda kapsül kontraktürü gelişmesini önleyemediği saptanmıştır.

3. Pürtüklü ile poliüretan implantlar arasında biyofilm oluşumu açısından bir fark tespit edilememesine rağmen, pürtüklü implantlarda gözlenen kapsül kontraktürü

poliüretan implantlarda tespit edilememiştir. Bu durum, poliüretan yüzeyin üç boyutlu fiziksel özelliklerinin, biyofilm oluşmasına rağmen, kapsüldeki kollajen diziliminin paralel ve konsantrik yapıda olmasını engelleyerek kapsül kontraktürünü önlediği şeklinde yorumlanabilir.

**İmplant ve Kapsül Dokuları**

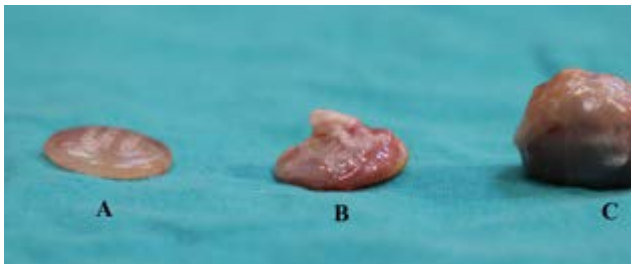


*üçüncü ayın sonunda grup 2 deki bir deneğe ait mini-implant ve kapsül dokularının görünümleri, A)düz, B)poliüretan, C)pürtüklü yüzeye sahip implantların görünümleri*

**Deney Grupları**

| | | | |
|---|---|---|---|
| GRUP 1 POLİÜRETAN | Steril mini-implant | | |
| GRUP 1 PÜRTÜKLÜ | Steril mini-implant | | |
| GRUP 1 DÜZ | Steril mini-implant | | |
| GRUP 2 POLİÜRETAN | Steril mini-implant | Staph. Epidermidis | |
| GRUP 2 PÜRTÜKLÜ | Steril mini-implant | Staph. Epidermidis | |
| GRUP 2 DÜZ | Steril mini-implant | Staph. Epidermidis | |
| GRUP 3 POLİÜRETAN | Steril mini-implant | Staph. Epidermidis | Rifamisin sodium |
| GRUP 3 PÜRTÜKLÜ | Steril mini-implant | Staph. Epidermidis | Rifamisin sodium |
| GRUP 3 DÜZ | Steril mini-implant | Staph. Epidermidis | Rifamisin sodium |
| GRUP 4 POLİÜRETAN | Steril mini-implant | | Rifamisin sodium |
| GRUP 4 PÜRTÜKLÜ | Steril mini-implant | | Rifamisin sodium |
| GRUP 4 DÜZ | Steril mini-implant | | Rifamisin sodium |

*Üç farklı yüzey yapısına sahip mini-implantların 4 farklı çalışma grubuna ayrılması*

## ABY-D 04
## Yağdan Elde Edilen Mezenkimal Kök Hücrelerinin Yağ Hücrelerine Diferansiyasyonu ve Proliferasyonu Üzerine KİTOSAN Doku İskelesinin Etkisi

Duran Çekiç[1], Şakir Necat Yılmaz[2], Selma Ünal[3], Nimet Bölgen[4], Meltem Nass Duce[5], Gülşen Bayrak[2], Didem Demir[4], Merve Türkegün[6], Şakir Ünal[1]

*[1]Mersin Üniversitesi Tıp Fakültesi Plastik, Rekonstrüktif Ve Estetik Cerrahi Anabilim Dalı Mersin*
*[2]Mersin Üniversitesi Tıp Fakültesi Histoloji Anabilim Dalı Mersin*
*[3]Mersin Üniversitesi Tıp Fakültesi Çocuk Hematoloji Anabilim Dalı Mersin*
*[4]Mersin Üniversitesi Mühendislik Fakültesi Kimya Mühendisliği Anabilim Dalı Mersin*
*[5]Mersin Üniversitesi Tıp Fakültesi Radyoloji Anabilim Dalı Mersin*
*[6]Mersin Üniversitesi Biyoistatistik Ve Tıbbi Bilişim Anabilim Dalı Mersin*

Giriş: Emriyonik yaşam sonrası dokulardan elde edilen kök hücreler multipotent olup vücutta çeşitli hücrelere diferansiye olabilmektedirler. Ancak istenilen hedef doku hücre diferansiyasyonu sağlanmasında zorluk yaşanmakta, verildiği bölgede kök hücreler farklı doku kompartmanlarına geçebilmektedir. Bu durumda kök hücrelerin hedeflenen dokuya ulaştırılmasını sağlayan ve dokuda yaşabilirliklerini devam ettirebilecek bir taşıyıcı benzeri yapılara ihtiyaç duyulmuştur. Bir çok doku iskelesi bu amaçla literatürde mevcut olup, çalışmamızda doku iskelesi olarak kitosan kriyojel mikrküreler kullanılmıştır. Kitosan nontoksik olup, biyolojik uyumlu, biyolojik olarak sindirilebilen bir maddedir. Genellikle yengeç, karides, istakoz kabuğunun kitin kısmında bulunmaktadır. Kitosan daha önce biyomedikal ve ilaç uygulamalarında farklı form yapılarında kullanılmıştır. Çalışmamızda, kök hücreleri enjekte edilebilen kitosan mikrküreler üzerine yerleştirerek farklı doku kompartmanlarına geçmelerini engellemeyi ve istenilen doku formatına diferansiyasyonlarını sağlamayı amaçladık.

Materyal-Metod: Çalışmamıza; yeni zellanda cinsi, genç erişkin, dişi 18 adet tavşan dahil edildi. Altışarlı 3 grup oluşturuldu.

Grup 1(n=6) Sadece kitosan uygulanan grup. Tavşanların sağ malar bölgelerine anatomik olarak; posteriorda masseter kasının anterior sınırı, süperiorda infraorbital rim, anteriorda lateral nazal duvar, inferiorda oral kommüssürün sınırlarını oluşturduğu alana cilt altı, periost üzerine 20mg kitosan doku iskelesi pembe (1,2×38mm 18G) iğne ucu ile enjekte edildi.

Grup 2(n=6) Sadece kök hücre uygulanan grup. Tavşanların sağ inguinal bölgelerinden yaklaşık 1 $cm^3$ yağ dokuları eksize edildi. Alınan yağ dokuları medium içerisinde küçük parçalar halinde kesildi. 37$^{o}$C'de kollejenazda 30 dakika bekletildi. 70 µm'lik cell strainer kullanılarak elde edilen süspansiyon santrifüjlendi. Üst faz atıldıktan sonra hücre pelleti katkılı medium ile resüspande edildi ve flasklara ekildi. Üç günde bir beslenen hücreler 3. pasajında kaldırılıp lipofilik fluoresan bir madde (PKH26) ile iki milyon kök hücre işaretlendi ve tavşanların sağ malar bölgesindeki anatomik olarak sınırları belirlenen alana cilt altı, periost üzerine enjekte edildi.

Grup 3(n=6) Kitosan+kök hücre uygulanan grup. Tavşanların sağ inguinal bölgelerinden yaklaşık 1 $cm^3$ yağ dokusu eksize edildikten sonra aynı protokolde PKH26 ile işaretli 2 milyon kök hücrenin in vitro ortamda 20 mg kitosan kriyojel mikroküre doku iskelesi üzerine tutunmaları sağlandıktan sonra, tavşanların sağ malar bölgelerinde

daha önce sınırları belirlenen alana kitosan+kök hücre çözeltisi pembe (1,2×38mm 18G) iğne ucu ile cilt altı, periost üzerine enjekte edildi.

Bütün gruplarda deneklerin sol malar bölgeleri kontrol grubu olarak değerlendirildi. Tavşanlar 3 hafta kafes ortamında takip edildi. Sonrasında anestezi altında bilgisayarlı tomografi görüntüleri alındı ve akabinde sağ malarda daha önce belirlenen bölgeler cilt dahil edilerek periost üzerindeki dokular total olarak eksize edildi. Bu işlem sonrasında tavşanlar sakrifiye edildi. Alınan dokuların yarısı morfolojik değerlendirme için formaldehit solüsyonunda fikse edilirken, işaretli hücrelerin varlığını göstermek için ise dokular paraformaldehite alındı. Morfolojik değerlendirmeler için dokulara rutin doku takibi yapıldıktan sonra mikrotom ile alınan kesitler Hematoksilen-Eozin (HE) ile boyandı ve ışık mikroskobunda incelemeler yapıldı. İşaretli hücrelerin varlığını göstermek için paraformaldehitte fikse olan dokulardan kriyostat ile alınan dondurulmuş kesitler 4',6-Diamidino-2-phenylindole dihydrockloride (DAPI) ile işaretlenerek fluoresan mikroskopta incelendi.

Bulgular: Kesitlerin mikroskobik incelemesi sonucunda PKH26 ile işaretli hücreler sadece kök hücre ve kök hücre+kitosan gruplarında izlendi. Genel morfolojik değerlendirmeler için hematoksilen eozin boyamaları yapıldı.

Çekilen tomografi kesitlerinden elde edilen veriler ANOVA testi sonucuna göre çalışma grupları arasında,sağ sol hacim ortalama farkları arasında istatistiksel olarak anlamlı farklılık bulundu ($p<0,05$),

LSD testine göre grup 3'ün grup 1 ve grup 2 ile hacim fark ortalaması farkı istatistiksel olarak anlamlı bulundu ($p=0,002$).

Gruplardaki tavşanların sağ ve sol malar bölgeleri hacimsel olarak değerlendirildiğinde; grup 3 sağ (1665,3133±355,81009) ve sol (1373,6100±271,04567) hacim ortalamaları arasındaki fark istatistiksel olarak anlamlı bulundu ($p<0,05$). Grup 1'de sağ ve sol malar bölge hacim ortalamaları arasındaki fark istatistiksel olarak anlamlı bulundu ($p<0,05$). Grup 2'de sağ ve sol malar bölge hacim ortalamaları arasındaki fark istatistiksel olarak anlamlı olmadığı görüldü ($p>0,05$).

Tartışma: Doku mühendisliğinde, kök hücreler ile bütünleşerek çoğalma ve diferansiye olmalarına imkan veren doku iskelesine ihtiyaç duyulmaktadır. Birçok doku iskelesi üzerinde çalışmalar mevcut olup, mikroinvaziv enjekte edilebilen kitosan kriyojel mikroküre doku iskelesi üzerinde in vivo ortamda çalışmamız ilk olarak yapılmıştır. Kitosan doku iskelesinin üzerinde mezenkimal kök hücrelerin tutunabileceği makroporlar mevcuttur. Daha önceki çalışmalarda, kitosan doku iskelesi kalıplar halinde kullanılmıştır. Bu çalışmada enjekte edilebilen kitosan doku iskelesi minimal invazyon ile kullanılmakla birlikte, gelecekte kullanımı pratik olup hasta konforunu arttıracaktır. Yabancı cisim olan kitosan kriyojel mikroküre doku iskelesinin nontoksik olması, biyolojik uyumlu olması önemini arttırmaktadır. Öncelikle in vitro ortamda kök hücreler doku iskelesi üzerine yerleştirildikten sonra pembe (1,2*38mm 18G) iğne ucu ile minimal invazyon oluşturularak dokuya zerk edilmesi önem taşımaktadır. Ayrıca kök hücrelerin histolojik kesitlerde görülmesi çalışmamızı değerli kılmaktadır. Enjekte edilebilen kitosan doku iskelesi üzerinde verilen kök hücrelerin, hacimsel olarak diğer gruplara göre anlamlı artış sağlamaları, hücrelerin hedeflenen doku kompartmanında viabilitelerini sürdürdüğü, prolifere yada diferansiye olduklarının göstergesi olabilir.

Sonuç: Kök hücre tedavisinde doku iskelesinin önemi günden güne artmaktadır. Çalışmamızda, mikroinvaziv ejekte edilebilen kitosan doku iskelesinin, kök hücreler için uygun bir doku iskelesi olduğu gösterilmiş olup daha minimal invazyon ile bu sağlanmıştır. Enjekte edilebilen mikroküre kitosan kriyojel doku iskelesi gelecekte hastalar için daha konforlu ve daha umut verici bir kök hücre tedavi tekniği sağlayabilecektir. Plastik cerrahi açısından dokuların hacimsel kayıpları sonrasında oluşan defomitelerin giderilmesinde, kronik açık yaraların tedavisinde yada estetik amaçlı olarak kök hücre tedavileri kullanılmakta olup gelecekte bu tedavilerin mikroinvaziv enjekte edilebilen kitosan doku iskelesi kullanılarak etkinliğinin arttırabileceğini öngörmekteyiz. Kök hücreler hakkında bilgiler her an artmakta olup çalışmamızın bundan sonraki yapılacak çalışmalara kaynak teşkil edeceğini düşünmekteyiz.

**Verilen kök hücreler ve bilgisayarlı yomografi görüntüsü**

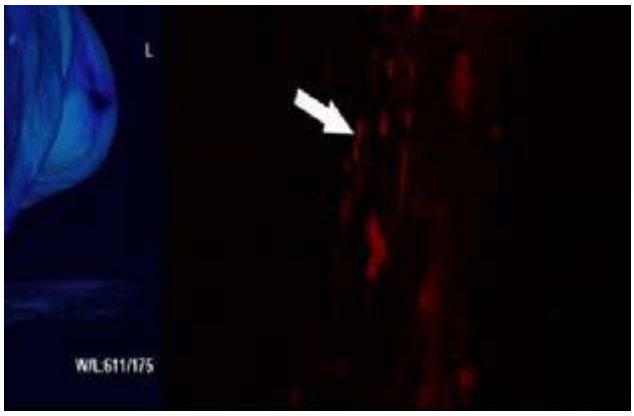


*verilen kök hücreler ve bilgisayarlı yomografi görüntüsü*

**İstatistiksel Değerlendirme**

| | Hacim farkları | | | | |
|---|---|---|---|---|---|
| grup | N | minimum | maksimum | Ort±ss | p |
| kök hücre | 6 | 13,61 | 159,59 | 64,5350±53,72125 | 0,002 |
| kök hücre + kitosan | 6 | 136,54 | 445,55 | 291,7033±127,70894 | 0,002 |
| kitosan | 6 | 71,60 | 262,75 | 159,4800±73,47377 | 0,002 |

*ANOVA testi sonucuna göre çalışma grupları arasında sağ sol hacim ortalama farkları arasında istatistiksel olarak anlamlı farklılık vardır ($p<0,05$) LSD testine göre kök hücre uygulanan grup ile ve kök hücre+kitosan uygulanan grubun hacim fark ortalaması farkı istatistiksel olarak anlamlıdır ($p=0,01$) kitosanuygulanan grup ile ve kök hücre+kitosan uygulanan grubun hacim fark ortalaması farkı istatistiksel olarak anlamlıdır ($p=0,023$).*

## ABY-D 05
## Antifibrotik Bir Ajan Olan Pirfenidonun Tendon İyileşmesi Üzerine Etkilerinin İncelenmesi

Yasemin Aydınlı[1], Burak Kaya[1], Melihcan Sezgiç[1], Yanad Abou Monsef[2], Abdullah Eyidoğan[3]
*[1]Ankara Üniversitesi Tıp Fakültesi, Plastik, Rekonstrüktif ve Estetik Cerrahi Ana Bilim Dalı, Ankara*
*[2]Ankara Üniversitesi Veterinerlik Fakültesi, Patoloji Ana Bilim Dalı, Ankara*
*[3]Ankara Üniversitesi Mühendislik Fakültesi, Biyomedikal Mühendisliği Ana Bilim Dalı, Ankara*

Amaç: Tendon musküloskeletal sistemin önemli bir parçasıdır ve asıl görevi eklem hareketini sağlamak için kaslar ve kemikler arasında gücü iletmektir. Tendon iyileşmesi yaş, beslenme, sistemik hastalıklar, hormonlar, enfeksiyon ve vitaminler gibi birçok faktöre bağlıdır. Tendon damarsal beslenmesi ve hücre içeriği az bir doku olduğu için yavaş iyileşir ve genellikle bu iyileşme sonucu skar oluşur. Hiçbir zaman da sağlıklı, normal bir tendon fonksiyonu görülmez. Bu iyileşmede bir çok tedavi stratejisi denenmiştir. Çeşitli ilaçlar, doku mühendisliği, mobilizasyon, mekanik yükleme, ultrason, ekstrakorporeal şok dalga tedavisi ve elektrik uyarma gibi fiziksel modaliteler de denenmiştir ve denenmeye devam etmektedir. Tendon iyileşmesindeki en büyük sorunlardan biri tendonlarda yapışıklık olması ve bu yapışıklıkların hareket kısıtlılığına yol açmasıdır. Bu yapışıklık büyük oranda çevre dokularda ve tendonda oluşan fibrotik dokular nedeniyledir. Bu sebeple antifibrotik ajanların bu iyileşme sürecinde etkilerinin incelenmesi önemlidir. Pirfenidonun, yapılan bir çok çalışmada antifibrotik etkisi gösterilmiş olup, bu etkisini, interselüler adezyon moleküllerini downregüle ederek, reaktif oksijen radikallerinin uzaklaştırılmasını sağlayarak ve proinflamatuar sitokinler olan Tümör Nekroz Faktör- α (TNF-α) ve interlökin-6 (IL-6)'nın salınımı baskılayarak gösterir. Postoperatif adezyonlar üzerinde denenmekle birlikte, bu özelliği tendonlar üzerinde daha önce denenmemiştir. Bu sebeple bu çalışmada pirfenidon, iyileşmesinde yapışıklık olmamasını hedeflediğimiz tendonlar üzerinde denenmiştir. Literatürde antifibrotiklerin tendon iyileşmesi üzerine etkilerini inceleyen sınırlı çalışma mevcuttur ve özellikle antifibrotik ajanlardan 5-flurourasilin tendon iyileşmesi üzerine etkileri incelenmiş olsa da pirfenidon için böyle bir çalışma bulunmamaktadır. Bu çalışmada idiopatik pulmoner fibrozis tedavisinde kullanılan antifibrotik bir ajan olan pirfenidonun, tendon iyileşmesi üzerine etkisi incelenmiştir.

Yöntem-Gereçler: Bu çalışma Ankara Üniversitesi Rektörlüğü Hayvan Deneyleri Yerel Etik Kurulu tarafından incelenip 2018-8-62 Karar No ile onay aldıktan sonra Ankara Üniversitesi Tıp Fakültesi Deney Hayvanları ve Araştırma Laboratuarı'nda gerçekleştirildi. Çalışmada Wistar Albino cinsi, 24 adet, 250-300 gram arasında ve 9-10 ay arasındaki dişi sıçanlar kullanıldı. Sıçanlar 12'si kontrol, 12'si deney grubu olmak üzere rasgele 2 gruba ayrılarak çalışmaya başlandı. Hayvanlar herhangi bir kısıtlama uygulanmadan, 12 saat aydınlık/12 saat karanlık döngüsünde ve ad libitum beslenerek barındırıldı. Kontrol grubunda sağ aşil tendonuna kesi yapılmasını takiben, tendon sütüre edildi ve sahaya serum fizyolojik verildikten sonra cilt sütüre edildi. Deney grubunda da aynı prosedür uygulandı fakat sahaya 50 mg pirfenidon uygulandı. Ayrıca deney grubundaki hayvanlara postoperatif 14 gün boyunca, Gancedo ve ark. çalışmasında olduğu gibi her gün 200 mg/kg/gün dozunda pirfenidon, oral olarak da verildi. Postoperatif 4. hafta sonunda, hayvanlar sakrifiye edilmeden önce Murrell ve ark. tarafından belirlenen hesaplamalara uygun olarak aşil fonksiyonel indeksleri hesaplanmak üzere, Özmen ve ark. tarafından daha önceki çalışmalar baz alınarak geliştirilen ıstampa ve kağıt metoduna göre, yürüme analizine tabii tutuldu. Yürüme analizi sonrası hayvanlar yüksek doz anestezik madde ile sakrifiye edilerek, kontrol ve deney grubundaki hayvanların işlem geçirmiş tendonları makroskopik olarak incelendi ve tendonlar Zhang ve ark. tarafından geliştirilen makroskopik skorlama sistemine göre skorlandı. Bu aşamadan sonra her iki gruptan rasgele seçilen 6 sıçanın sağlam ve işlem geçirmiş aşil tendonları biyomekanik tendon gerim testi ile değerlendirildi. Her gruptan kalan 6 sıçanın sağlam ve işlem geçirmiş aşil tendonları ise histopatolojik olarak değerlendirildi ve yarı-kantitatif skorlama sistemi olan Bonar kriterlerine göre skorlandı. Bunun dışında incelenmek istenen selülarite ve adezyon oluşumu da incelemeye dahil edilerek Modifiye Bonar kriterleri olarak da ayrıca skorlandı. Sonuçlar IBM SPSS 11.5 programı ile Mann-Whitney U testi ve Wilcoxon testi ile $p<0,05$ istatistiksel olarak anlamlı kabul edilerek değerlendirildi.

Bulgular: Yapılan hesaplamalar sonucunda aşil fonksiyonel indeksi ortalamaları açısından kontrol grubu ve deney grubu arasında anlamlı olarak fark yoktu ($p>0,05$). Aynı zamanda ayrı ayrı topuk ve parmak ucu arasındaki iz mesafesi, parmaklar arasındaki mesafe ve 2.-4. parmaklar arasındaki mesafe ölçümleri karşılaştırıldığında da iki grup arasında anlamlı fark bulunamadı ($p>0,05$). Makroskopik incelemede, skorlama sisteminde yer alan kriterler göz önüne alınarak yapılan değerlendirme sonucu, kontrol ve deney gruplarında, işlem geçirmiş tendonların genel olarak cilde yapışık olup, kolay kayamadığı gözlendi. Kontrol grubunda sayıca daha fazla olmak üzere tendon rüptürleri ve yine kontrol grubu tendonlarında daha belirgin olmak üzere, tendonların tamamında değişken derecede kalınlaşma mevcuttu. Kontrol grubunda skorların ortalaması deney gurubuna göre daha düşüktü ve sonuçlar istatistiksel olarak anlamlıydı($p<0,05$). Biyomekanik gerim testine göre, her iki grupta da sağlam tendonları koparmak için gereken maksimum kuvvet, işlem geçirmiş tendonları koparmak için gereken kuvvetten fazlaydı ve aradaki fark anlamlıydı ($p<0,05$). Ayrıca deney grubundaki işlem geçirmiş tendonları koparmak için gereken kuvvet, kontrol grubundakileri koparmak için gereken kuvvetten fazlaydı ve sonuçlar istatistiksel olarak anlamlıydı ($p<0,05$). Benzer şekilde tendonlar kopana kadar, tendonlarda meydana gelen uzama miktarı hesaplandığında ve tendonlara uygulanan kuvvetin uzama miktarına bölünmesi ile hesaplanan tendon sertliği hesaplandığında da aradaki fark hem her grup içinde sağlam ve işlem geçirmiş tendon arasında, hem de kontrol ve deney grubundaki işlem geçirmiş tendonlar arasında istatistiksel olarak anlamlıydı ($p<0,05$). İşlem geçirmiş tendonlar, sağlam tendonlardan daha çok uzarken, sertlikleri daha azdı. Fakat deney grubundaki işlem geçirmiş tendonlar, kontrol grubundakilere göre daha az uzamaktaydı ve daha sertti ($p<0,05$). Tendonlar histopatolojik olarak incelendiğinde, fibroblast proliferasyonu veya selülarite, vaskülarite ve kollajen düzenlenmesi ile ilgili skorlar kontrol grubu ve deney grubu arasında belirgin olarak farklıydı. Fibroblast aktivitesi ve neovaskülarizasyon kontrol grubunda belirgin olarak artmıştı ve mikroskopik olarak neredeyse tüm sahalarda hiperselülarite baskın olarak görülmekteydi. Deney grubunda daha az kapiller oluşumu görüldü. Kollajen düzenlenmesi açısından da iki grup arasında belirgin fark mevcuttu. Deney grubunda tendonlar daha kompakt görünümde olup, lif demetleri arasında daha az ayrılma mevcuttu.Tendon ve peritendinöz boşluk arasında adezyon oluşumu her iki grupta da mevcuttu. Fakat aynı zamanda kontrol grubunda, adezyonlar neredeyse tüm tendonlarda tendon aksisinde bozulmaya neden olurken, deney grubunda aksiste bozulma görülmedi. Bonar skorlaması ve Modifiye Bonar skorlaması ortalamaları karşılaştırıldığında, deney grubunda skorların ortalaması kontrol grubundan daha düşüktü ve aradaki fark istatistiksel olarak anlamlıydı ($p<0,05$).

Sonuçlar: Literatürde pirfenidonun antifibrotik etkilerini inceleyen çalışmalar olmakla beraber, tendonlar üzerindeki etkisini inceleyen bir çalışma yoktur. Ayrıca literatürde daha önce 5-flurourasil dışında antifibrotik bir ajanın iyileşmeye etkisi de incelenmemiştir. Pirfenidon uygulaması, aşil fonksiyonel indeksi ve yürüme analizi üzerinde anlamlı bir fark oluşturmasa da, makroskopik, biyomekanik ve histopatolojik bulgular göz önüne alındığında, tendon iyileşmesini olumlu yönde etkilemekte ve tendon aksisinde daha az bozulmaya neden olmaktadır.

**Kontrol ve deney grubunda kollajen demetlerinin yapısı.**

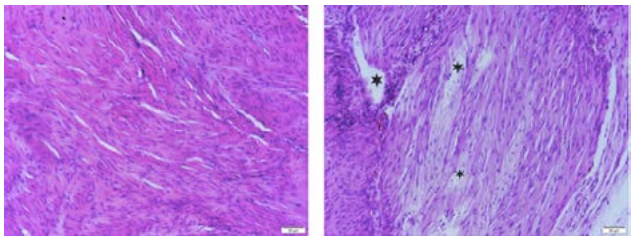

*Sol: Kollajen düzenlenmesi evre 1. Demet yapısı bozulmadan kollajen demetleri arasında hafif ayrılma mevcut. (Deney grubu, H-E, X20) Sağ: Kollajen düzenlenmesi evre 3. Kollajen dokuda belirgin ayrılma ve dezorganizasyon mevcut (Yıldızlar)(Kontrol grubu, H-E, X20)*

**Bulgular**

| Ölçülen Değer | Kontrol Grubu | Deney Grubu | p değeri* |
|---|---|---|---|
| AFİ | -30,88 ± 16,66 | -25,41 ± 18,62 | 0,55 |
| PLF | -2,36 ± 6,78 | -4,73 ± 6,31 | 0,41 |
| TSF | -14,17 ± 14,66 | -8,79 ± 17,58 | 0,55 |
| ITF | -9,32 ± 4,50 | -6,89 ± 7,72 | 0,29 |
| MS** | 3,83 ± 0,94 | 5,08 ± 0,99 | 0,007 |
| TKMK (N) | 19,26 ± 1,23 | 23,76 ± 1,97 | 0,002 |
| TUM (mm) | 4,78 ± 0,43 | 3,82 ± 0,68 | 0,026 |
| TSe (N/mm) | 4,06 ± 0,43 | 6,35 ± 1,07 | 0,002 |
| BS*** | 10,17 ± 0,75 | 7,67 ± 1,51 | 0,004 |
| MBS**** | 15 ± 0,89 | 12 ± 1,55 | 0,004 |

*Değerler ortalama ± standart sapma olarak verilmiştir. p<0,05 istatistiksel olarak anlamlı kabul edilmiştir. (AFİ, Aşil fonksiyonel indeksi; PLF, print length faktörü; TSF, toe spread faktörü; ITF, intermediate toe spread faktörü; MS, Makroskopik skorlama; TKMK, Tendonu koparmak için gereken maksimum kuvvet; N, Newton; TUM, Tendon kopana kadar oluşan uzama miktarı; mm, milimetre; TSe, Tendon sertliği; BS, Bonar skoru; MBS, Modifiye Bonar skoru; *Mann Whitney U testi; **Normal tendon için 14, en kötü iyileşen tendon için 0; *** Normal tendon için 0, en kötü iyileşen tendon için 12; **** Normal tendon için 0, en kötü iyileşen tendon için 18)*

## ABY-D 06
## Radyoterapiye Bağlı Alopesi ve Cilt Komplikasyonlarının Tedavisinde Yağ Doku Kaynaklı Kök Hücre ve Plateletten Zengin Plazmanın Etkisi

Nuh Evin[1], Osman Akdağ[1], Tahsin Murad Aktan[2], Selçuk Duman[2], İsmail Harmankaya[3], Güler Yavaş[4], Zekeriya Tosun[1]
*[1]Selçuk Üniversitesi Tıp Fakültesi, Plastik, Rekonstrüktif ve Estetik Cerrahi Anabilim Dalı, Konya*
*[2]Necmettin Erbakan Üniversitesi Meram Tıp Fakültesi, Histoloji ve Embriyoloji Anabilim Dalı, Konya*
*[3]Selçuk Üniversitesi Tıp Fakültesi, Tıbbi Patoloji Anabilim Dalı, Konya*
*[4]Selçuk Üniversitesi Tıp Fakültesi, Radyasyon Onkolojisi Anabilim Dalı, Konya*

Giriş: Radyoterapi, baş boyun bölgesi malignitelerinde onkolojik tedavi protokollerinin vazgeçilmez bir parçasıdır. Radyoterapi uygulamalarında cilt ve cilt altı dokularda erken dönemde dermatitten alopesiye kadar birçok yan etki bildirilmiştir. Bu yan etkilerin bir kısmı geri dönüşümsüz olup kişinin hayat kalitesini olumsuz etkilemektedir. Bunların tedavisinde yağ doku kaynaklı kök hücrelerin (Adipose-derived Stem Cells: ASCs) etkilerinden faydalanılabileceği bilinmekle birlikte etki mekanizmasının hangi yollar üzerinden olduğunu gösteren objektif kriterlere dayalı yeterli deneysel çalışma mevcut değildir. Bu çalışmada, deneysel hayvan modeli üzerinde radyoterapiye bağlı yan etkilerin giderilmesinde ASCs ve ASCs'nin Plateletten Zengin Plazma (Platelet Rich Plasma: PRP) ile kombinasyonunun etkinliğinin kantitatif parametrelerle gösterilmesi amaçlanmıştır.

Gereç ve Yöntem: Çalışmada 24 adet, 4-6 haftalık, 30-40 gram ağırlığında, ''inbred CD 1 nude (atimik ve tüysüz) erkek fareler'' ve ''yüz-karın germe ameliyatı yapılan 47 yaşındaki erkek hastanın yağ dokusu ve kıl foliküler ünitelerini içeren eksizyon materyalleri'' etik kurul onayları alınarak kullanıldı. Her farenin ense bölgesine 14,5 (14-15) adet anagen evredeki insan kaynaklı foliküler ünitelerin transplantasyonu gerçekleştirildi. Transplantasyon sonrası haftalık biyopsi incelemeleriyle foliküler döngü siklusu ve yeniden anagen evreye geçiş zamanları belirlendi. Foliküllerin tamamı anagen fazın matür ve proliferatif 6. evresine geçtiklerinde, tüm farelerin sadece ense bölgelerine izole 10 Gray radyoterapi uygulandı. Radyoterapi sonrası her grupta 6 fare olacak şekilde rastgele 4 gruba ayrıldı (Şekil 1).

1. Salin grubu; RT sonrası 0. gün ekim yapılan bölgeye tek doz salin uygulandı.
2. PRP grubu; RT sonrası 0. gün ekim yapılan bölgeye tek doz PRP uygulandı.
3. ASCs grubu; RT sonrası 0. gün ekim yapılan bölgeye tek doz ASCs uygulandı.
4. ASCs+PRP grubu; RT sonrası 0. gün ekim yapılan bölgeye tek doz ASCs+PRP kombinasyonu uygulandı.

Foliküler ünitelerle eş zamanlı elde edilen yağ dokudan izole edilen ASCs, RT'nin uygulanacağı güne kadar -80oC'de dondurularak saklandı. PRP, etik kurul onayı alınarak aynı hastaya yapılacak anti-aging amaçlı uygulamalar esnasında temin edildi. Tüm gruplardan RT sonrası 1, 7, 14, 28, 42 ve 56. günlerde foliküler ünite biyopsisi yapıldı.

Takiplerde RT öncesi ve sonrası, makroskopik olarak biyopsi alanlarının epitelizasyon süreleri (gün), foliküler kılların kök uzunlukları (mm) ve gövde uzama miktarları (mm/hafta); mikroskobik olarak foliküler ünitelerdeki distrofik değişiklikler, inflamasyon, dejenerasyon dereceleri ve fare

cilt örneklerinde epidermal atrofi, fibrozis ve keratinizasyon dereceleri değerlendirildi. İmmünhistokimyasal incelemelerle, foliküler ünitelerin ve fare cilt örneklerinin proliferasyon (Ki-67), anti-apoptotik (Bcl-2), hücresel farklılaşma ve sinyalizasyon (β-catenin) derecelerindeki azalmalar belirlendi.

Her örneklem için RT yan etkilerini inceleyen bu kriterler 0 ile 4 arasında skorlandı. RT öncesi ve sonrası elde edilen veriler istatistiksel olarak karşılaştırıldı.

Bulgular: FU transplantasyonu sonrası herhangi bir komplikasyon görülmedi. Foliküler greftlerin alıcı alanlara iyi adapte olduğu gözlendi. Tranplantasyon sonrası 8. hafta foliküllerin mikroskobik olarak anagen evreye geçmeye başladıkları, 12. haftada ise tüm foliküllerin anagen fazın matür ve proliferatif 6. evresinde oldukları ve makroskopik kıl uzamasının olduğu tespit edildi.

RT sonrası biyopsi alanlarının epitelizasyon süreleri, kıl kök uzunlukları ve haftalık gövde uzama miktarına bakıldığında (Tablo 1); RT öncesi döneme en yakın değerlerin 4. grupta elde edildiği ve istatistiksel olarak anlamlı olduğu gözlendi (p1.Grup: 0,053 > 0,05 > p2.Grup: 0,043 > p3.Grup: 0,042 > p4.Grup: 0,033).

RT öncesi dönemle karşılaştırıldığında, insan foliküler ünitelerindeki distrofik değişikliklerin, inflamasyonun ve dejenerasyonun artışıyla birlikte proliferasyon, anti-apoptoz, hücresel farklılaşma ve sinyalizasyondaki azalmaların RT sonrası dönemde 1. grupta en fazla, 4. grupta ise en az olduğu görüldü. Özellikle inflamasyonun, 1. ve 2. gruplarda şiddetliyken; 3. ve 4. gruplarda belirgin azaldığı gözlendi.

RT öncesi dönemle karşılaştırıldığında, fare cilt örneklerindeki atrofi, fibrozis ve keratinizasyonun artışıyla birlikte proliferasyon, anti-apoptoz, hücresel farklılaşma ve sinyalizasyondaki azalmaların RT sonrası dönemde 1. grupta en fazla, 4. grupta ise en az olduğu görüldü.

RT sonrası dönemde, hücre proliferasyonunundaki (Ki-67 boyanma) azalmanın 4. grupta en az olduğu ve RT öncesi dönemle aralarında istatistiksel olarak anlamlı fark olmadığı; diğer 3 grubun değerlerinin ise RT öncesi dönemden istatistiksel olarak farklı olduğu gözlendi (p1. grup: 0,011 < p2.grup: 0,019 < p3.grup: 0,03 < 0,05 < p4.grup: 0,09).

RT sonrası dönemde, apoptozisten koruyucu (antiapoptotik, bcl-2 boyama) etkilerdeki azalmanın sırasıyla en az 4. ve 3. gruplarda olduğu ve RT öncesi dönemle istatistiksel olarak aralarında fark olmadığı; diğer 2 grubun değerlerinin ise RT öncesi dönemden istatistiksel olarak farklı olduğu gözlendi (p1.grup: 0,015 < p2.grup: 0,026 < P 0,05 < p3.grup: 0,084 < p4.grup: 0,365).

RT sonrası dönemde, hücresel farklılaşma ve sinyalizasyondaki (β-catenin) azalmanın 4. grupta en az olduğu ve RT öncesi dönemle istatistiksel olarak aralarında fark olmadığı; diğer 3 grubun değerlerinin ise RT öncesi dönemden istatistiksel olarak farklı olduğu gözlendi (p1. grup: 0,006 < p2.grup: 0,009 < p3.grup: 0,026 < 0,05 < p4.grup: 0,057).

Tartışma: RT, direkt ve indirekt olarak hücreler üzerine etki ederek çeşitli doku hasarları meydana getirir. Bu hasarlı hücrelerin dokudaki mevcut onarım mekanizmasıyla düzeltilmesi zordur. RT'ye bağlı gelişen bu etkilerin tedavisinde amaç, doku hasarını en aza indirecek tedavi protokollerinin geliştirilmesi olmalıdır.

Çalışmada RT sonrası dönemde, biyopsi alanlarının epitelizasyon sürelerinin sırasıyla 4. ve 3. gruplarda en kısa ve RT öncesi değerlere en yakın olması; ASCs'in yara iyileştirme ve anjiogenetik etkilerinin PRP ve salinden daha fazla olduğu göstermektedir. Bu da ASCs'lerin yara iyileşmesinde rol alan büyüme faktörlerini daha fazla arttırmalarına bağlanmaktadır. Aynı şekilde kıl kök ve gövde uzunlukları kıyaslandığında ASCs'nin folikül içi ve folikül dışı faktörler üzerine daha etkin olduğu görülmektedir.

RT sonrası dönemde, hem foliküllerdeki distrofik değişikliklerin, inflamasyonun ve dejenerasyonun hem de epidermisteki atrofi, fibrozis ve keratinizasyonun artışıyla birlikte proliferasyon, anti-apoptoz, hücresel farklılaşma ve sinyalizasyondaki azalmaların ASCs içeren 4. ve 3. gruplarda PRP ve salin gruplarından daha az olduğu görülmektedir. Bu durum ASCs'in hem hücresel destek sağlaması hem de anti-apoptotik, anti-inflamatuvar, anjiogenik, immün-modülatör ve proliferatif etkilerinin daha güçlü olmasına bağlanmıştır. PRP'nin RT yan etkileri üzerine salinden daha etkin olması ise PRP içeriğindeki çeşitli büyüme faktörlerinin varlığına bağlanmıştır.

Tüm incelemelerde ASCs'nin PRP ile birlikte uygulandığı 4. grupta, RT yan etkilerin en az seviyede olması, ASCs' nin etkilerinin PRP tarafından potansiyelize edildiğini düşündürmüştür.

RT tedavisi sonrasında klinik olarak gözlenen komplikasyonlar için henüz etkin bir tedavi seçeneği tanımlanmamıştır. Rejeneratif uygulamaların bu komplikasyonların çözümünde rol oynayacağı öngörülebilir. Sonuç olarak bu deneysel çalışma, yağ doku kaynaklı kök hücre ve plateletten zengin plazma uygulamalarının klinik uygulamalar dahil RT'ye bağlı gelişen alopesi ve diğer cilt yan etkilerininin azaltılmasında etkin ve güvenilir bir tedavi seçeneği olabileceğini ortaya koymuştur.

**Şekil 1**

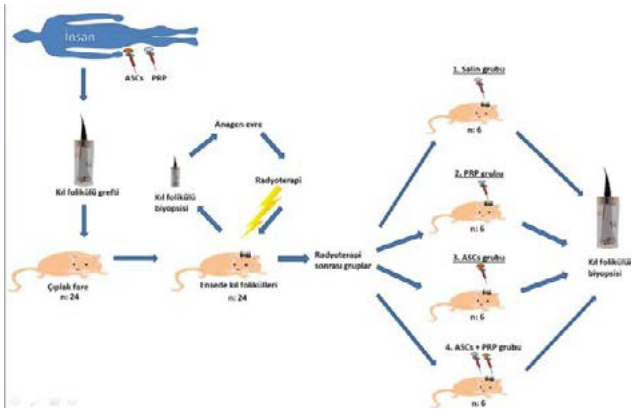


*Deney protokolü ve grupların ayrılması.*

**Tablo 1**

| | Epitelizasyon süresi (gün) | Kıl gövdesi uzama miktarı (mm/hafta) | Foliküler kök uzunlukları (mm) |
|---|---|---|---|
| RT öncesi | 13,2 | 1,7 | 3,6 ± 0,9 |
| RT sonrası 1. Salin grubu | 32,3 | 0,5 | 3 ± 0,5 |
| RT sonrası 2. PRP grubu | 25,6 | 0,6 | 3 ± 0,3 |
| RT sonrası 3. ASCs grubu | 21,5 | 1 | 3,3 ± 0,3 |
| RT sonrası 4. ASCs +PRP grubu | 17,3 | 1,2 | 3,4 ± 0,4 |

*Biyopsi alanlarının epitelizasyon süreleri, kıl kök uzunlukları ve haftalık gövde uzama miktarının RT öncesi ve sonrası ortamala değerleri.*

# KLİNİK BİLDİRİLER

## ABY-K 01
## Le Fort I Osteotomi Sonrası Maksilla Hareketlerinin Burun Görünümü Üzerine Etkileri

Galip Gencay Üstün[1], Ersoy Konaş[1], Hakan El[2], Bengisu Akarsu Güven[2], Osman Dağ[3], Haldun Kamburoğlu[4], Mehmet Emin Mavili[1]
*[1]Hacettepe Üniversitesi Tıp Fakültesi, Plastik Cerrahi Anabilim Dalı, Ankara*
*[2]Hacettepe Üniversitesi Diş Hekimliği Fakültesi, Ortodonti Anabilim Dalı, Ankara*
*[3]Hacettepe Üniversitesi Tıp Fakültesi, Biyoistatistik Anabilim Dalı, Ankara*
*[4]Özel Muayenehane, Ankara*

Giriş: Ortognatik cerrahi işlemlerin planlanması aşamasında, maksiller ve mandibular kemiklerin uyumu üzerinden şekillenen cerrahi planın, bu segmentlerin hareketinden etkilenen yumuşak doku değişimlerini de göz önünde bulundurması gerekmektedir. Le Fort I osteotomi ile hareketlendirilen maksillanın hareketlerinin, yumuşak doku üzerine yansımaları üzerine çalışmalar yapılmış olmasına rağmen, bu çalışmalar üzerinde uzlaşma sağlanamayan veriler barındırmakla birlikte konuyla ilgili henüz araştırılmamış veriler de mevcuttur.

Materyal/Metod: Hacettepe Üniversitesi Plastik Rekonstrüktif ve Estetik Cerrahi Kliniği' nde Ocak 2010 – Aralık 2016 arasında ortognatik cerrahi uygulanan 61 hastanın; yaş, cinsiyet, değerlendirme süresi, tek/çift çene girişimi uygulanma durumu incelendi. Hastaların yumuşak doku analizi, ameliyat öncesi ve sonrası fotoğrafları üzerinden indirekt antropometrik yöntemle yapıldı. Ameliyat esnasında uygulanan maksilla hareketleri ile nazolabial bölge üzerinde tanımlanan mesafe ve açıların değişimi arasındaki ilişki regresyon analizine tabi tutularak incelendi.

Bulgular: Alar genişlik, supratip break açısı, nazal dorsum açısı, kolumellolabial açı, üst dudak eğimi açısı ve burun ucu orta hat uzaklığı açısında, ameliyat öncesi ve sonrası değerler arasında anlamlı fark bulundu ($p<=0,05$). Üst dudak uzunluğu ve kolumellolabial açı maksilla hareketleriyle anlamlı düzeyde ilişkilendirilebilen ölçümler olarak saptandı($p<=0,05$). Maksillanın anteriora hareketinde üst dudağın uzadığı ve her 1 mm hareket için kolumellolabial açının 2 derece genişlediği, impaksiyon hareketlerinde ise üst dudağın kısaldığı ve kolumellolabial açının her 1 mm maksilla hareketi için 7 derece daraldığı belirlendi. Daha önce çalışılmamış veriler olan burun ucu orta hat uzaklığı ve kolumellolobuler açı verileri maksilla hareketleri anlamlı ölçüde ilişkilendirilemedi. Çalışmada tespit edilen alar genişlik ve üst dudak eğimi açısındaki değişiklikler diseksiyon esnasında serbestlenen kasların retraksiyonuyla ilişkilendirildi.

Sonuç: Mevcut çalışma verilerine bakıldığında, maksilla hareketleri burunun alt 1/3' üne etki etmekte, buradaki mesafe ve açıları değiştirmektedirler. Ameliyat öncesi ve sonrası anlamlı farklılık gösteren bazı değerlerin maksilla hareketleriyle anlamlı ölçüde korele edilememesi, sonuca etki eden farklı değişkenler olabileceğini göstermektedir.

**Örnek Hasta**

*Çift çene girişimi uygulanan hastanın ameliyat öncesi ve sonrası görüntüleri. Maksilla sola iki mm rotasyon yaptırılacak şekilde sağda dört solda iki mm öne alınmış, mandibulaya sağda beş solda iki mm geriletme yapılmış. Kolumellolabial açıdaki artışa dikkat ediniz. A. Ameliyat öncesi yüzün lateral görüntüsü. B. Ameliyat öncesi ağız içi oklüzyon görünümü. C. Ameliyat sonrası yüzün lateral görünümü. D. Ameliyat sonrası ağız içi oklüzyon görünümü*

## ABY-K 02
## Cerrahi Onarım Yapılan Periferik Sinir Yaralanmalarında Hiperbarik Oksijen Tedavisinin Sinir İyileşmesi Üzerine Etkileri

Majid İsmayılzade[1], Bilsev İnce[1], Abdullah Arslan[2], Mehmet Dadacı[1]
*[1]Necmettin Erbakan Üniversitesi Meram Tıp Fakültesi, Plastik, Rekonstrüktif ve Estetik Cerrahi Ana Bilim Dalı, Konya*
*[2]Konya Eğitim Ve Araştırma Hastanesi, Sualtı Hekimliği ve Hiperbarik Tıp, Konya*

Giriş: Periferik sinir sistemini oluşturan sinirlerin her hangi bir nedenle hasar görmesi halinde ciddi morbiditeler ortaya çıkmaktadır. Periferik sinir onarımı son iki yüz yıldır gerçekleştirilmesine karşın halen tam iyileşmeyi sağlayan bir teknik ve/veya ilaç bildirilmemiştir. Sinir iyileşmesi üzerinde etkileri araştırılan seçeneklerden biri olan hiperbarik oksijen tedavisi (HBOT); basınç odalarında, 1 atmosferden (1 ATM=760 mmHg) daha yüksek basınç altında, maske veya başlıkla aralıklı olarak %100 oksijen solutmak suretiyle uygulanan bir tedavi yöntemidir. HBOT ile hipoksik olan travmatik dokunun oksijenizasyonu artar. Sinir iyileşmesi sürecinde ise aksonal büyümeyi ve onarım bölgesine doğru uzanmayı sağlayan nörotropik faktörlerin yenilenen vasküler yatak zemininde olumlu şekilde etki gösterebileceği iddia edilmiştir. Literatürde HBOT'un sinir rejenerasyonu üzerine etkinliğini değerlendiren birçok deneysel çalışma mevcut olsa da, periferik sinir yaralanmalarını ve sinir onarımını takiben HBOT uygulanan klinik çalışmaya rastlamadık. Bu çalışmada amacımız primer ve greftle onarım yapılan

sinir yaralanmalarında HBOT'un etkinliğinin araştırılmasıdır.

Hastalar ve Yöntem: 2013- 2016 yılları arasında travma sonucu el bileği ve dirsek arasında radial, ulnar ve median sinir yaralanmaları nedeniyle yaralanma sonrası ilk 24 saat içinde kliniğimize başvuran ve cerrahi tedavi uygulanan hastalar ile aynı bölgede onarım yapılmasına karşın 6 aydan daha fazla sürede EMG'de iyileşme bulgusu görülmeyen veya travma sonrası 6 aydan uzun sürede onarım yapılmamış hastalar çalışmaya dahil edildi. Komorbidesi olanlar, sigara içenler, takiplere devamlı gelmeyen ve HBOT kontrendikasyonu olan hastalar çalışma dışı bırakıldı. Hastalar başvuru zamanlarına göre rastgele randominizasyon yöntemine göre iki farklı gruba ayrıldı. 1.grup: Standart sinir onarımı sonrası HBOT alan hastalar, 2.grup: Sadece standart sinir onarımı yapılan hastalardan oluşturuldu. Bütün sinir yaralanmaları standart sinir onarımı şeklinde epinöral yapıldı.Sinir grefti gereken hastalara defektinin büyüklüğüne göre 3 veya 4 kablo şeklinde greft olarak sural sinir kullanıldı. Tüm hastalardan yazılı ve sözlü onam alındı. Yerel etik kurul onamı alındı. 1.gruptaki hastalara onarım sonrası 1.günde başlayarak 5 gün boyunca 2 ATM basınçta günde 2 saat olmak üzere tek seans HBOT uygulandı. Değerlendirme için onarımı takiben 3, 6 ve 12. aylarda her iki gruptaki hastaların travmatik sinir elektronöromyografik (ENMG) incelemeleri ve ilişkili motor muayene ile iki nokta diskriminasyon testi kullanıldı. Tüm ENMG incelemeleri aynı nörolog tarafından yapılırken motor güç değerlendirmeleri ve iki nokta diskriminasyon testi aynı cerrah tarafından gerçekleştirildi. Motor muayene motor güç değerlendirme ölçeği baz alınarak uygulandı. Ulnar sinir motor fonksiyon değerlendirmesi için 4.web aralığına kağıt sıkıştırma becerisi uygulandı. Median sinir motor fonksiyon değerlendirmesi için hastalara başparmak opozisyon testi uygulandı. Ön kol 1/3 proksimalde radiyal sinir hasarı olan hastalarda ise motor fonksiyonu el bilek ekstansyion hareketi değerlendirildi.

Her iki gruptaki hastaların sinir hasarı Sunderland sınıflandırmasına göre tiplendirildi.

İstatistiksel analiz: Veriler SPSS 23.0 istatistik programı ile analiz edildi. Ölçümler arasındaki farklı analiz etmek için Friedman testi kullanıldı. Farklılığı yaratan grubu bulmak için Bon Ferroni düzeltmeli Wilcoxon işaret testi kullanıldı. $P<0,05$ anlamlılık düzeyi olarak kabul edildi.

Bulgular: Her grupta 14 hasta olmak üzere toplam 28 hastaya (23 erkek, 5 kadın) ait 40 sinir çalışmaya dahil edildi. Her iki grupta da 20 farklı sinir onarıldı. Grup 1 yaş ortalaması 30.1, grup 2 yaş ortalaması ise 33.2 şeklinde idi. Ortalama takip süresi her iki grup için 12 aydı. Grup 1'de travma seviyesi 7 hastada zone 5 seviyesinde, 2 hastada ön kol 1/3 distal seviyede, 4 hastada dirsek seviyesinde ve 1 hastada ön kol 1/2 seviyesinde idi. Grup 2'de ise yaralanma hastaların 8'inde zone 5 seviyesinde, 3'ünde ön kol 1/3 distal seviyede, 2'sinde dirsek seviyesinde ve 1'inde ön kol 1/3 proksimal seviyede idi. Sunderland sınıflamasına göre grup 1'de 10 hastada tip 5 ve 4 hastada ise tip 6 sinir hasarı görülürken, grup 2'de 9 hastada tip 5 ve 5 hastada tip 6 sinir hasarı mevcuttu. Grup 1'de hastaların 12.ayın sonunda ENMG sonuçlarında 10 hastada belirgin düzelme gözlenmiş olup, 2 hastada rejenerasyon devam etmekte ve 2 hastada ise ağır dejenerasyon bulguları bulunmaktaydı. Grup 2'de ise 12.ayın sonunda toplamda 6 hastada belirgin düzelme mevcuttu. Belirgin düzelme Grup 1'de 10 hastanın 6'da 3.aydan itibaren başlamasına karşın, grup 2'de bu düzelme 6.aydan itibaren görülmüştür. 12.ay kontrollerinde grup 2'de 5 hastada ağır dejenerasyon bulgularının sergilendiği, 3 hastada ise rejenerasyonun devam ettiği belirlenmiştir. 3.ay, 6.ay ve 12.ay motor güç derecelendirme karşılaştırması sonucunda ise kas gücünün HBOT alan hastalarda sadece onarım uygulanan hastalara göre daha yüksek kuvvet skoruna eriştiği görüldü ($p<0.05$). Buna ilaveten, kas gücü geri kazancı grup 1'deki hastalarda grup 2'ye kıyasla anlamlı derecede daha erkendi ($p<0.05$). ENMG sonuçları karşılaştırıldığında tüm takiplerde 1.gruptaki hastalarda sinir rejenerasyonu 2.gruba göre istatistiksel olarak anlamlı derecede daha iyiydi ($p<0.05$). İki nokta diskriminasyon testi karşılaştırma sonucunda ise parmak ucu, avuç içi ve el dorsalindeki diskriminasyon mesafeleri grup 1'de daha düşük olmasına rağmen önkol bölgesinde iki grup arasında anlamlı fark saptanmadı ($p>0.05$).

Tartışma: HBOT, pek çok farklı patolojik durumlarda kullanılan bir tedavi yöntemi olması yanısıra deneysel çalışmalarda periferik sinir rejenerasyonu için kanıtlanmış faydaları bildirilmiştir. HBOT hiperoksijenizasyon sağlayarak doku viabilitesini korumaktadır. Aynı zamanda hiperoksijenizasyon yara iyileşmesinin temel yapıtaşlarını ve neovaskülarizasyonu aktive ederek doku onarımına katkıda bulunmaktadır. HBOT periferik sinir rejenerasyonuna katkılarını bazı büyüme faktörlerinin üretimini hızlandırarak veya baskılayarak sağladığı ileri sürülmüştür. HBOT alan hastalarda yaralanmayı takiben 1. günden itibaren gliyal hücre türevi nörotropik faktör gen ekspresyonunda düşüş saptandığını bildirilmiştir.16 HBOT; temel fibroblast büyüme faktörü (bFGF ), vasküler endotelyal büyüme faktörü (VEGF) ve TGF- β1 üretiminin arttığı bildirilmiştir. HBOT başlama zamanının sinir iyileşmesi üzerine etkisini inceleyen deneysel bir çalışmada HBOT'nin onarım sonrası ilk gün başlandığında maksimum etkisi olduğu ancak 15.günden sonra etkisinin ortadan kalktığı bildirilmiştir. Bu nedenle çalışmamızda HBOT, hastalarımıza onarım sonrası ilk gün başlandı. HBOT'nin primer periferik sinir onarımı sonrası kullanıldığında sinir rejenerasyonunu arttırdığı iddia edilmiştir. Yine başka bir çalışmada sinir grefti uygulanan ratlarda fonksiyonel sonuçların standart onarılan gruba göre anlamlı olarak daha iyi olduğu bildirilmiştir. Ancak tüm bu çalışmalar deneysel olup literatürde sinir yaralanmalarında onarım sonrası HBOT kullanılan klinik çalışma bulunmamaktadır. Çalışmamızın en önemli dezavantajı hasta sayısının kısıtlılığıdır. Daha geniş serilerde yapılacak çalışmalar sinir iyileşmesi ile ilgili literatüre değerli bilgiler sunacaktır. Bu çalışmada sinir onarımı sonrası verilen HBOT'nin sinir rejenerasyonuna belirgin olumlu katkısı olduğu klinik ve elektrofizyolojik olarak tespit edildi. Sinir onarımı yapılan hastalara onarım sonrası 5 gün boyunca tek seans HBOT verilmesi, sinir iyileşmesini hızlandırarak oluşacak morbiditenin azaltılmasına katkıda bulunabilir.

**Tablolar**

Tablo 1

| | Cinsiyet | Yaş | Yaralanan sinir | Travma seviyesi | Travma şekli | Sunderland tipi | Uygulanan onarım tipi |
|---|---|---|---|---|---|---|---|
| 1. hasta | E | 17 | Bilateral ulnar sinir total | Zone 5 | Kesi | Tip 5 | Primer onarım |
| 2. hasta | E | 9 | Ulnar sinir total | Dirsek bölgesi | Kesi | Tip 5 | Primer onarım |
| 3. hasta | K | 35 | Ulnar sinir total | Dirsek bölgesi | Ezilme | Tip 6 | Greffle onarım |
| 4. hasta | E | 17 | Radiyal,median ve ulnar sinir total | Önkol 1/2 total amputasyon | Kesi | Tip 6 | Primer onarım |
| 5. hasta | E | 19 | Ulnar sinir total | Zone 5 | Kesi | Tip 5 | Greffle onarım |
| 6. hasta | E | 17 | Median sinir total | Dirsek bölgesi | Kesi | Tip 5 | Primer onarım |
| 7. hasta | E | 54 | Radiyal sinir total | Zone 5 | Ezilme | Tip 6 | Primer onarım |
| 8. hasta | E | 38 | Median sinir parsiyel | Zone 5 | Kesi | Tip 5 | Primer |
| 9. hasta | E | 5 | Ulnar sinir total | Dirsek bölgesi | Kesi | Tip 5 | Primer onarım |
| 10. hasta | E | 33 | Radiyal ve median sinir total | Zone 5 | Kesi | Tip 5 | Primer onarım |
| 11. hasta | E | 48 | Median sinir total | Önkol 1/3 distal | Kesi | Tip 5 | Primer onarım |
| 12. hasta | E | 43 | Median sinir parsiyel | Zone 5 | Kesi | Tip 5 | Primer onarım |
| 13. hasta | E | 27 | Radiyal sinir total | Önkol 1/3 distal | Ezilme | Tip 6 | Primer onarım |
| 14. hasta | K | 22 | Median sinir parsiyel | Zone 5 | Kesi | Tip 5 | Primer onarım |

Tablo 2

| | Cinsiyet | Yaş | Yaralanan sinir | Travma seviyesi | Travma şekli | Sunderland tipi | Uygulanan onarım tipi |
|---|---|---|---|---|---|---|---|
| 1. hasta | E | 22 | Median sinir parsiyel | Zone 5 | Kesi | Tip 5 | Primer onarım |
| 2. hasta | E | 18 | Ulnar sinir total | Dirsek bölgesi | Kesi | Tip 5 | Primer onarım |
| 3. hasta | K | 40 | Radiyal,median ve ulnar sinir total | Önkol 1/3 distal total amputasyon | Kesi | Tip 6 | Primer onarım |
| 4. hasta | E | 18 | Radiyal sinir total | Önkol 1/3 protezisi | Ateşli silahla yaralanma | Tip 6 | Greffle onarım |
| 5. hasta | E | 21 | Ulnar sinir total | Zone 5 | Kesi | Tip 5 | Primer onarım |
| 6. hasta | E | 37 | Ulnar sinir parsiyel | Önkol 1/3 distal | Ezilme | Tip 6 | Primer onarım |
| 7. hasta | E | 42 | Median sinir parsiyel | Zone 5 | Kesi | Tip 5 | Primer onarım |
| 8. hasta | E | 48 | Median sinir total | Zone 5 | Ezilme | Tip 6 | Primer onarım |
| 9. hasta | E | 20 | Median ve ulnar sinir parsiyel ve total | Önkol 1/3 distal | Kesi | Tip 5 | Primer onarım |
| 10. hasta | E | 31 | Ulnar sinir total | Dirsek bölgesi | Kesi | Tip 5 | Primer onarım |
| 11. hasta | K | 18 | Radiyal sinir total | Zone 5 | Kesi | Tip 5 | Primer onarım |
| 12. hasta | E | 18 | Median sinir parsiyel | Zone 5 | Kesi | Tip 5 | Primer onarım |
| 13. hasta | E | 33 | Radiyal,median ve ulnar sinir total | Zone 5 / total amputasyon | Kesi | Tip 6 | Primer onarım |
| 14. hasta | E | 23 | Ulnar sinir total | Zone 5 | Kesi | Tip 5 | Primer onarım |

Tablo 3

| | Bölgede ilaçlama gördüğü hasta sayısı | Rejenerasyon devam eden hasta sayısı | Ağır dejenerasyon seyreden hasta sayısı |
|---|---|---|---|
| Grup 1 | 11 | 2 | 2 |
| Grup 2 | 6 | 1 | 1 |

Tablo 4

| Travma seviyesi | Yaralanan sinir | Grup sıralaması | 3.ay motor güç derecesi | 6.ay motor güç derecesi | 12.ay motor güç derecesi |
|---|---|---|---|---|---|
| Zone 5 | Ulnar sinir | Grup 1 | M2 | M3 | M3 |
| | | Grup2 | M2 | M3 | M4 |
| Önkol 1/3 distal | Median sinir | Grup 1 | M1 | M3 | M3 |
| | | Grup 2 | M1 | M2 | M4 |
| Zone 5 | Median sinir | Grup 1 | M3 | M3 | M3 |
| | | Grup 2 | M2 | M3 | M3 |
| Dirsek seviyesi | Ulnar sinir | Grup 1 | M1 | M2 | M4 |
| | | Grup2 | M1 | M3 | M2 |

Tablo 5 — İki Noktalı Diskriminasyon Testi Ortalama Değerleri

| | Normal değerler | Grup 1 | Grup 2 |
|---|---|---|---|
| Parmak ucu | 4,4 ± 2,5 | 4,1 ± 2,8 | 3,2 ± 2,7 |
| Avuç içi | 8,0 ± 5,7 | 10,2 ± 5,7 | 11,1 ± 4,5 |
| El dorsali | 12,2 ± 5,7 | 11,8 ± 4,6 | 12,6 ± 4,8 |
| Önkol ulnar yüz | 16,7 ± 10,2 | 17,8 ± 8,4 | 16,8 ± 9,2 |
| Önkol dorsal yüz | 16,8 ± 8,8 | 17,1 ± 8,3 | 17,3 ± 7,4 |

*Tablo 1.Grup 1 hasta ve yaralanma özellikleri Tablo 2.Grup 2 hasta ve yaralanma özellikleri Tablo 3.12.ayın sonunda nörolog hekim tarafından ENMG yorumlarına gore sinir iyileşmesi. Tablo 4. Aynı seviyeden benzer travma sonrasında aynı sinir yaralanması olan hastaların aylara göre motor güç derecelendirme karşılaştırması Tablo 5. Her iki gruptaki hastaların iki nokta diskriminasyon testi ortalama değerleri*

**Aynı seviyede benzer travmalar sonrasında aynı sinir hasarı olan hastaların 3., 6. ve 12.aylarda ENMG parametrelerinin karşılaştırılması**

| Travma seviyesi | Yaralanan sinir | Grup sıralaması | İletim hızı(m/sn) | Latans (msn) |
|---|---|---|---|---|
| | | 3.ay ENMG parametrelerinin karşılaştırması | | |
| Zone 5 | Ulnar sinir | Grup 1<br>Grup 2 | 48,8<br>15,1 | 15,4<br>22,3 |
| Önkol 1/3 distal | Median sinir | Grup 1<br>Grup 2 | -<br>- | -<br>- |
| Zone 5 | Radiyal sinir | Grup 1<br>Grup 2 | 50,1<br>45 | 8,6<br>12,7 |
| Zone 5 | Median sinir | Grup 1<br>Grup 2 | 43,4<br>- | 9,5<br>- |
| Dirsek seviyesi | Ulnar sinir | Grup 1<br>Grup 2 | -<br>- | -<br>- |
| | | 6.ay ENMG parametrelerinin karşılaştırması | | |
| Zone 5 | Ulnar sinir | Grup 1<br>Grup 2 | 54<br>50,1 | 3,58<br>5,7 |
| Önkol 1/3 distal | Median sinir | Grup 1<br>Grup 2 | 58,4<br>33,4 | 8,60<br>9,74 |
| Zone 5 | Radiyal sinir | Grup 1<br>Grup 2 | 53,6<br>49,7 | 2,52<br>5,7 |
| Zone 5 | Median sinir | Grup 1<br>Grup 2 | 56,9<br>45,6 | 3,20<br>5,20 |
| Dirsek seviyesi | Ulnar sinir | Grup 1<br>Grup 2 | -<br>- | -<br>- |
| | | 12.ay ENMG parametrelerinin karşılaştırması | | |
| Zone 5 | Ulnar sinir | Grup 1<br>Grup 2 | 55,5<br>52,3 | 2,10<br>2,97 |
| Önkol 1/3 distal | Median sinir | Grup 1<br>Grup 2 | 61<br>48,7 | 3,8<br>6,5 |
| Zone 5 | Radiyal sinir | Grup 1<br>Grup 2 | 55,5<br>50,2 | 2,20<br>4,47 |
| Zone 5 | Median sinir | Grup 1<br>Grup 2 | 56,9<br>53 | 2,42<br>3,74 |
| Dirsek seviyesi | Ulnar sinir | Grup 1<br>Grup 2 | 52,1<br>- | 4,01<br>- |

*'-' - potansiyel elde edilemedi.*

## ABY-K 03
## D Vitamini Eksikliğinin Bazal Hücreli Deri Kanseri Oluşumu ve Nüksü Üstüne Etkisi

Mehmet Emin Cem Yıldırım, Bilsev İnce, Mehmet Dadacı
*Necmettin Erbakan Üniversitesi, Meram Tıp Fakülesi, Plastik Rekonstrüktif ve Estetik Cerrahi Anabilim Dalı*

Giriş: Bazal hücreli kanser (BCC) ve yassı hücreli kanser (SCC) olmak üzere 2 subtipe ayrılan non-melanoma deri kanserlerinin (NMDK) majör risk faktörlerinden biri olan güneş ışığı, aynı zamanda vitamin D3 sentezinin ana kaynağıdır. Vitamin D3 (25 hidroksikoleklsiferol) kan dolaşımındaki majör vitamin D formudur. Vitamin D3 sentezi güneş ışığı varlığında deride gerçekleşen reaksiyon sonucu oluşmaktadır.Bu vitamin aynı zamanda bazı besinlerde hazır olarak bulunmaktadır. Vitamin D3 kanserle ilişkili vitamin D reseptörü (VDR) aracılığıyla hücre büyümesi, diferansiasyonu, apoptozisi ve tümör-immün sistem etkileşimi regülasyonu gibi pleotropik etkilere sahiptir. Vitamin D'nin kolon, meme ve prostat kanserlerine karşı koruyucu rolü olduğu bildirilmiştir. Literatürde yüksek vitamin D3 düzeylerinin NMDK riskini azalttığını ileri süren çalışmalar olmasına rağmen, eksikliği olan hastalar ve replasman yapılan hastalarda NMDK nüks sıklığını araştıran çalışmaya rastlamadık. Bu çalışmada BCC tanısı alan hastalarda D vitamini eksikliği olup olmadığı ve eksikliği olan hastalarda D vitamini replasmanının BCC nüks oranlarına etkisinin belirlenmesi amaçlandı.

Hastalar ve Yöntem: Çalışmaya 2012-2018 yılları arasında polikliniğimize ciltte lezyon şikayetiyle başvurup BCC tanısı alan hastalar dahil edildi. Patoloji raporunda BCC tanısı almış ancak cerrahi sınırı 0,5 cm'den küçük hastalar, kontrollere gelmeyen, güneş koruyucu kullanmayan hastalar, gastrointestinal emilim bozukluğu, ciddi hipertansiyonu, paratiroid ile karaciğer ve böbrek hastalığı olanlar ile birden fazla lezyonu bulunan hastalar çalışma dışı bırakıldı. Ayrıca burun ve alt göz kapağı gibi estetik ünitenin bozulabileceği riskli bölgelerde kitlesi bulunan ve dolasıyla <0.5 cm cerrahi sınır negatifliği olan hastalarda çalışmaya dahil edilmedi. Yerel etik kurul izni alındı. Veriler tek cerrah tarafından toplandı. Çalışma 3 aşamada prospektif olarak planlandı; 1. aşamada 2012-2014 yılları arasında BCC tanısı alan tüm hastaların vitamin D düzeyine bakıldı. BCC ile D vitamini eksikliği arasında ilişki olup olmadığı araştırıldı. Ardından ikinci aşamada 2014-2015 yılları arasında D vitamin düzeyi <25 ng/dl olan, primer cerrahi sonrası incelenen patoloji materyalinde cerrahi sınırı >0.5 cm negatif olup aynı cerrahi alanda BCC nüksü nedeniyle tekrar başvuran hastaların vitamin D düzeyine bakıldı. BCC nüksü ile D vitamini eksikliği arasında ilişki olup olmadığı araştırıldı. 3. aşamada 2015-2016 yılları arasında ilk tanı olarak BCC tanısı konulan ve cerrahi sınırı >0,5 cm negatif olan D vitamini düşük hastalara 300.000 IU vitamin D3 oral yoldan verilerek replasman yapıldı. Serum vitamin D3 düzeyi <=15 ng/mL altında olan hastalara 3 haftada bir 1 ampul olmak üzere 3 ampul tedavi verildi. 15-25 ng/mL değerleri arasında olanlara ise yine 3 haftada bir 1 ampul olmak üzere 2 ampul tedavi verildi. Tedavi sonrası kontrollerde değerleri 25-100 ng/mL üzerinde olanlar normal olarak kabul edildi. Altında olanlara ise ek doz başlanarak normal düzeylere gelmesi beklendi. Replasman tedavisi sonrası D vitamini seviyesi yükselmeyen hastalar çalışma dışı bırakıldı. D vitamin replasmanı yapılan BCC'li hastalar 3 yıl takip edildi. Bu hastalardaki nüks oranları, 2012-2014 yılları arasında BCC tanısı almış, D vitamin replasmanı yapılmamış hastaların (1.aşama) nüks oranlarıyla karşılaştırıldı. Tüm cerrahi işlemler lokal anestezi altında yapıldı ve tüm patoloji preparatları tek patolog tarafından tekrar değerlendirildi. İkinci patoloji incelemesinde <0,5 cm cerrahi sınırı olan hastalar çalışma dışı bırakıldı. Tüm hastalara güneş koruyucu kullanmaları, güneşten kaçınmaları ve aylık kontrollere gelmeleri öğütlendi.

İstatistiksel Analiz: Veriler SPSS 24.0 istatistik program ile analiz edildi. Bağımlı değişken ile bağımsız değişkenler arasındaki ilişkiyi değerlendirmek için $\chi 2$ testi kullanıldı. İstatistiksel anlamlılık düzeyi için $P<0,05$ kabul edildi.

Bulgular: Çalışma ilk aşamasına 199 (121 erkek,78 kadın), ikinci aşamasına 80 (43 erkek,37 kadın) ve son aşamasına 105 (68 erkek,39 kadın) olmak üzere toplam 384 hasta dahil edildi. Hastaların ortalama yaşı 69'du ve ortalama 30 ay takip edildi. Hastaların ilk tanısında %86'sında lezyon baş-boyun, %8'inde üst ekstremitede, %2'sinde gövdede, %4'ünde alt ekstremiteydi (Tablo-1). İlk tanı BCC lezyonlarının ortalama boyutu 2.3x1.8x0.9 cm'ydi. 1. aşamada BCC tanısı konulan ve D vitamini düzeyi bakılan hastaların ortalama D vitamini düzeyi 12.2, ikinci aşamada BCC nüksü görülen hastaların ortalama D vitamini düzeyi 10.4 ng/mL'di. Bu hastaların %11.25'inde nüks gözlemiş olup lezyonların 6'sı baş- boyun, 1'si üst ekstremitede, 1'i skapula üzerinde, 1'i ise alt ekstremiteydi. Üçüncü aşamadaki hastaların ortalama D vitamini düzeyi 13.5 ng/mL idi. Replasman sonrası ortalama D vitamini düzeyi 39.6 ng/mL oldu. Bu hastaların %5.71'ü tekrar nüks ile başvurdu. D vitamini eksikliği ile hem ilk tanı BCC sıklığı hem de BCC nüksü arasında istatistiksel anlamlı ilişki belirlendi ($P<0,05$). İlk aşamada BCC tanılı hastalardaki nüks oranları D vitamini replasmanı yapılan hastalardan istatistiksel olarak daha fazlaydı ($P<0,05$).

Tartışma: Yüksek yoğunlukta UVB maruziyetinin kutanöz inflamasyon ve DNA hasarı ile ilişkili olarak deri karsinogenezi gelişimine katkıda bulunduğu bildirilmiştir. Güneş ışınlarının zararlı etkilerinden korunmak için kullanılan SPF 30 olan güneş koruyucular %95-98 oranında UVB ışınını absorbe eder. Ancak aynı miktarlarda güneş koruyucular deride aktif vitamin D sentezini de azaltabilir. Çalışmaya dahil edilen hastalar Fitzpatrick sınıflamasına göre 1-4 arasında değişmekteydi. Aşırı güneş maruziyeti olduğu bilinen hastalara cilt kanserlerinden korunma açısından tedavi protokolünün bir parçası olarak önerilen 30 faktör ve üzeri güneş koruyucu kremlerin, D vitamini eksikliğine yol açmaması için bölgesel kullanımı önerildi. Nüks görülen ve D vitamini düşük saptanan 80 hastanın tamamı güneş koruyucu kullanmaktaydı. 2012-2014 arası BCC tanısı alan hastaların nüks oranlarıyla 2015-2016 yılları arasında BCC tanısı alan hastaların nüks oranlarının karşılaştırılması çalışmamızın dezavantajı olarak gösterilebilir. Ancak bir eksiklik olduğunu bilmemize karşın gerekli replasmanı yapmamanın etik olarak doğru olmadığını düşündüğümüz için kontrol ve çalışma grubu farklı tarihlerde başvuran hastalardan oluşturuldu. Bu çalışmada düşük vitamin D düzeyi ile hem primer BCC'nin hem de BCC nüksünün ilişkili olduğunu saptadık. Ayrıca ilk tanı BCC'li hastalarda D vitamin replasman tedavisinin BCC nüks oranını azalttığını belirledik. D vitamini besinlerle de alınabilmesine karşın en önemli kaynağı güneş ışınlarının deriye temas etmesidir. Öte yandan güneş ışığının BCC gelişiminde risk faktörü olduğu bilinmekte ve kanser gelişiminin engelenmesi için bu tip hastaların özellikle güneşin dik olarak dünyaya geldiği öğle saatlerinde güneş ışığından kaçınması önerilmektedir. Bu paradoksun çözümü olarak BCC tanısı alan hastaların güneş ışığından kanser bölgelerini korumalarını ancak BCC gelişmemiş diğer vücut bölgelerini günlük 10-15 dakika güneş ışığına maruz bırakmaları önerilebilineceğini düşünüyoruz. Güneş ışığıyla temas etmemesi gereken hastaların ise düzenli D vitamini seviyesinin kontrol edilerek gerekli durumlarda D vitamini replasmanı yapılması çözüm olabilir.

Sonuç olarak hem ilk tanı olarak BCC tanısı alan hem de nüks nedeniyle başvuran tüm hastalarda D vitamini düzeyinin takip edilerek D vitamini seviyesinin 25 ng/dl seviyesinin üstünde tutulmasının sağlanması BCC sonrası nüks oranını anlamlı derecede düşürebilir.

**Tablo 1**

| | 1. Aşama | 2. Aşama | 3. Aşama |
|---|---|---|---|
| Ortalama Yaş | 69 | 70 | 72 |
| Cinsiyet | 121 Erkek, 78 Kadın | 43 Erkek, 37 Kadın | 68 Erkek, 39 Kadın |
| Lokalizasyon | %86 B.B., %10 E., %4 G. | %66 B.B., %22 E., %11 G. | %100 B.B. |
| D vitamini düzeyi | 12.2 ng/ml | 10.4 ng/ml | 13.5 --> 39.6 ng/ml |
| Nüks Oranı | %11.25 | -- | %5.71 |

## ABY-K 04
## 15 Hastada Triceps Uzun Başının Transferi ile Dirsek Fleksiyonunun Elde Edilmesi

Mehmet Solmaz, Mehmet Gencer, Atakan Aydin
*Istanbul Üniversitesi Istanbul Tip Fakültesi,Plastik Rekonstrüktif ve Estetik Cerrahi Ana Bilim Dali, Istanbul*

Amaç: Üst ekstremitenin en önemli fonksiyonu dirsek fleksiyonudur.Bu nedenle bu fleksiyon yeteneğinin yitirilmesi ciddi fonksiyon kaybina yol acar.Dirsek fleksiyon kısıtlılığı hem konjenital(artrogripozis) hem de sonradan kazanılmış(travmatik/doğumsal brakiyal pleksus paralizisi) durumlarda görülebilir.Bu çalışmada travmatik ve konjenital vakalarda triceps uzun başının bicepse transferinin cerrahi tekniğine ait sonuçlarımızı açıklıyoruz.

Olgu: Bu transferi 2-45 yaş arası 15 hastada uyguladık.6 yetişkin hasta travmatik brakiyal pleksus paralizisine sahip iken 9 genç hasta artrogripozisli veya doğumsal paraliziliydi. Tricepsin uzun başına median dorsal insizyonla ulaşıldı. Uzun başının tendonu distalde olecranon üzerinde kesildikten sonra medialden ulnar sinirin altından anteriora transpoze edildi.Tendonun ucu bicepsin tendonuna uç yan olacak şekilde tutturuldu. Dirsek 90 derecede alçı atele alındı. 4 haftalık immobilizasyondan sonra alçı atel değiştirildi ve fizik tedavi başlandı.

Sonuç: Doğumsal ve travmatik brakiyal pleksus paralizili hastalarda dirsek ekstansiyonunu koruyarak 90-120 derece dirsek fleksiyonu,artrogripozisli hastalarda ise 60-90 derece dirsek fleksiyonu elde ettik.Tüm hastalar elini ağzına götürebilme fonksiyonunu kazandığı için mutluydu.Dirsek ekstansiyon kısıtlılığı sonradan kazanılmış durumlarda kabul edilebilir ölçüde iken artrogripozisli hastalarda omuz abduksiyonu beklenmediğinden kısmi triceps güç kaybı günlük yaşamı neredeyse hiç etkilemedi. Dirsek fleksiyonunu yeniden canlandırmak için birçok kas transfer yöntemi(lat.dorsi,pectoralis vs) olmasina rağmen,triceps uzun başının transferinin hem konjenital hem de kazanılmış vakalarda güvenilir bir teknik olduğu sonucuna varıldı.

## ABY-K 05
## Wise Paterni ve Süperomedial Pediküllü Meme Redüksiyonu Gerçekleştirilen Gigantomasti Hastalarının İntraoperatif İndosiyanin Yeşili Anjiyografisi ile Değerlendirilmesi

Gökhan Semerci[1], Erol Kozanoğlu[2], Ufuk Emekli[1]
*[1]İ.Ü. İstanbul Tıp Fakültesi*
*[2]Haseki Eğitim ve Araştırma Hastanesi*

Amaç: Gigantomasti hastalarında estetik beklentilerin giderek artmasıyla süperomedial pedikül tekniği giderek daha çok tercih edilmektedir. Bu tekniğin yaygınlaşmasında memenin üst polünün daha dolgun olması ve psödopitoz gelişme riskinin daha az olması en önemli etkendir. Fakat yaygın kullanılan tekniklere göre meme başı ve areola kompleksinin dolaşımının idamesine kuşku ile bakılmaktadır. Bu çalışmada süperomedial pedikül tekniğinin gigantomasti hastalarında parankim rezeksiyonu ile pedikülün oluşturma işlemindeki ve memenin şekillendirme sürecinin meydana getirdiği doku perfüzyonundaki patofizyolojik değişimlerin indosiyanin yeşili (ICG) anjiyografisi ile değerlendirilmesi amaçlanmıştır.

Gereçler ve Yöntem: Kasım 2016-Kasım 2017 tarihleri arasında wise paterni ve süperomedial pediküllü meme redüksiyonu yapılan 41 kadın hasta çalışmaya dahil edilmiştir. Bu hastalara ameliyat sırasında rezeksiyon işlemi tamamlanıp 4 cm lipodermal kalınlıkta pedikül oluşturulduktan sonra ve ameliyat sonunda, hastaların her iki memesi dahil edilerek 82 olgunun Ters T bölgesi, meme başı areola kompleksi ve pedikül tabanının, 0,1 mg/kg IV ICG ile ICG anjiyografisi görüntülemeleri yapılmıştır. Hastaların ameliyat öncesi elde edilen pedikül uzunluğu, meme başı yer değiştirme mesafesi gibi preoperatif veriler, olguların ters t birleşim bölgesinde oluşan açık yaralar, meme başı ve areola kompleksi (NAC) nekrozu gibi kısa dönem ve yağ nekrozu ve fibrozisi düşündüren palpabl kitleler gibi uzun dönem komplikasyonlar, SPY-Q programı kullanılarak ICG anjiyografi görüntülemelerinden elde edilen kantitatif verilerle istatistiksel olarak karşılaştırılmıştır. Bu kantitatif veriler IV ICG enjeksiyonu sonrası her olguda 90. saniyeye en yakın zaman aralığında meme başı, pedikülün tam orta noktası ve ters t bölgesinin mediali ve lateralinden verilerin elde edilmesiyle standardize edilmiştir. Bulgular: 82 olgunun değerlendirildiği bu çalışmada olguların pedikül uzunlukları ortalama 8,96 cm, meme başı yer değiştirme mesafeleri 11,4 cm,ortalama rezeke edilen doku miktarı 1345 gramdır. 2 olguda (%2.4) parsiyel meme başı nekrozu gözlenmiştir ve nekroz gelişen alanlar ICG anjiyografi alanları ile uyumlu olduğu görülmüştür. Kapiller dolum zamanının anjiyografi bulguları ile uyumlu olarak kısaldığı gözlenmiştir. Fakat şekillendirme sonrası venöz konjesyon ile uyumlu muayene bulguları anjiyografi bulguları ile uyumsuzdur. Postoperatif 2. haftada ise demarkasyon hattının anjiyografi bulguları ile yine uyumlu olduğu gözlenmiştir. Bütün olguların pedikül tabanı ve meme başı areola bileşkesinin pedikülün oluşturulduktan sonra ve şekillendirdikten sonraki ICG anjiyografi görüntülemeleri SPY-Q programının OVERLAY modu kullanılarak elde edilen mutlak ve rölatif değerleri istatistiksel olarak karşılaştırılmıştır. Şekillendirme süreci sonrası meme başı ve areola bileşkesinde tespit edilen ICG değerlerinin pedikül oluşturduktan sonra elde edilen verilere göre anlamlı artışı gözlenmiştir. Bu olguların şekillendirme süreci sonrası meme başı ve areola bileşkesinde gözlemlenen hiperemi ile uyumlu olduğu gözlenmiştir. Fakat pedikül tabanındaki değerlerin ise tam tersi olarak anlamlı ölçüde azaldığı gözlenmiştir. Pedikül uzunluğundaki ve NAC yer değiştirme mesafelerindeki artış ile meme başı areola bileşkesinde ve pedikül tabanında ameliyatın her iki basamağında tespit

edilen ICG anjiyografi değerlerinin istatistiksel olarak anlamlı ölçüde değişim gözlenmemiştir. 22 olguda(%27) postoperatif 6. ayındaki değerlendirmelerinde palpabl ağrılı kitle tespit edilmiştir. BU olguların 10'unda yapılan mammografi incelemelerinde yağ nekrozu, yağ kisti ve fibrozis ile uyumlu olduğu görülmüştür. Palpabl kitle tespit edilen olgular tespit edilmeyen olgularla karşılaştırıldığında istatistiksel olarak anlamlı ölçüde pedikül uzunluklarının ve NAC yer değiştirme mesafelerinin daha fazla olduğu tespit edilmiştir. Bu olguların ICG anjiyografi değerleri palpabl kitle tespit edilmeyen olgularla karşılaştırıldığında memenin şekillendirme sonrası pedikül tabanı ve NAC/pedikül tabanı değerlerinde istatistiksel olarak anlamlı artışı gözlenmiştir. 31 olguda (%37,8) ters t bölgesinde açık yara gelişmiştir. Bu bölgenin ICG anjiyografi verileri ile açık yara gelişen ve gelişmeyen olgularla karşılaştırıldığında istatistiksel olarak anlamlı fark saptanmamıştır. Fakat palpabl kitle gelişen olgularda istatistiksel olarak anlamlı ölçüde ters t bölgesinde açık yara gelişiminin arttığı gözlenmiştir.

Tartışma: ICG anjiyografi bulgularından yola çıkarak pedikül uzunluğu ve meme başı yer değiştirme mesafesi artışının NAC dolaşımında değişkenlik göstermemesi süperomedial pedikülün gigantomasti olgularında güvenli olduğunu göstermektedir. Parsiyel nekroz gelişen 2 olguda da pedikülün oluşturulmasıyla saptanan arteriyel yetmezliğin nekroz gelişiminin primer sebebi olduğunu düşündürmektedir. Meme şekillendirme sürecinde NAC'ta gözlemlenen ICG değerlerindeki artış, süperomedial pedikülün ark rotasyonu ve pedikül tabanına oluşan bası etkisiyle subklinik venöz konjesyon tablosuna yol açmakta olduğu düşünülmektedir. Fakat bu durum süperomedial pedikülün yaygın venöz ve arteriyel ağı ile tolere edilmektedir. Şekillendirme sonrası NAC'inde hiperemi gözlenmesine rağmen venöz yetmezlik tablosu oluşmaması bu hipotezi desteklemektedir. Palpabl kitlesi bulunan olgularda pedikül tabanında ICG birikimindeki anlamlı artışı bahsi geçen subklinik venöz konjesyonun şiddetlendiği ve yağ nekrozu ve fibrozise neden olduğunu düşündürmektedir. Pedikül uzunluğu ve meme başı mesafesindeki değişim miktarındaki artışın da ark rotasyonu ve parankimal hacim artışını şiddetlendirerek bu patofizyolojik değişime neden olduğunu düşündürmektedir. Literatür taramalarıda da hafif ölçüde venöz ve arteriyel yetmezliğin cilt nekrozuna neden olmasa bile damarsal açıdan fakir olan yağlı dokuda nekroza neden olabileceği hipotezimizi desteklemektedir. NAC'ın ICG anjiyografi ölçümleri standart sapmanın altında saptanan 6 olgunun 2'inde parsiyel nekroz görülmesi diğer 2'sinde de sadece papabl kitle oluşumu gözlenmesi bu bulguları da ayrıca desteklemektedir. Sonuç: ICG anjiyografisi meme başı nekrozu gelişimini öngörmede spesifitesi yüksek olmakla birlikte sensitivitesi düşük olduğu söylenebilir. Gigantomasti hastalarında doku perfüzyonunu olumsuz etkilenmesinin asıl neden memenin şekillendirme sürecidir. süperomedial pedikülün meme başı ve areola kompleksinin dolaşımının idamesinde hem venöz hem de arteriyel olarak çok iyi bir seçenek iken, lipodermal pedikülün parankimal bölümü memenin şekillendirmesi ile oluşan dolaşım stresine daha fazla maruz kalmaktadır. Bu durum süperomedial pedikülün yüzeyel seyretmesi nedeniyle olabilir. Özellikle 10 cm üzerinde pedikül uzunlukları ve meme başı yer değiştirme mesafesinin uzaması palpabl kitle oluşum riskini yani yağ nekrozu ve fibrozisi arttırmaktadır. Literatür taramalarında süperomedial pedikülün arteriyel ve venöz ağının çok yüzeyel seyrettiğini, pedikülün 2 cm kalınlığa kadar inceltilerek meme başı ve areola bileşkesinin dolaşımın idamesinin sağlandığını gösteren çalışmaların mevcut olması; özellikle uzun pediküllerde lipodermal pedikülün inceltilmesi ile ilgili önerileri bu çalışmamızda da desteklemektedir.

**Meme başı ve areola kompleksinde parsiyel nekroz gelişen olgunun takipleri ve ICG anjiyografisi görüntülemeleri ile karşılaştırılması**

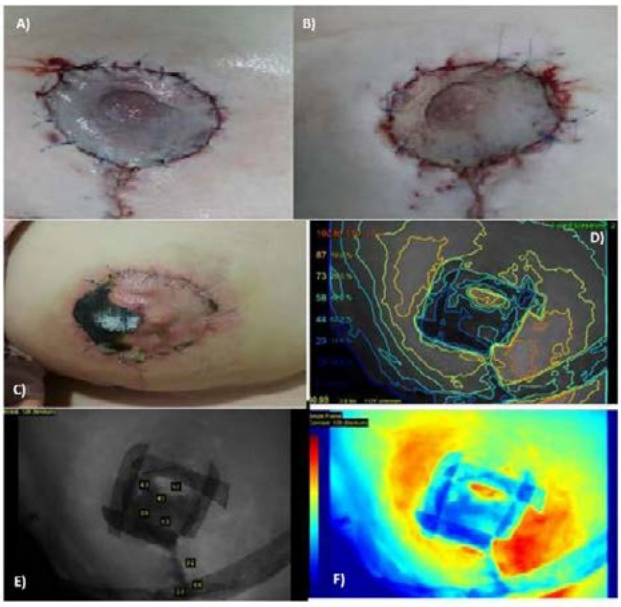


## ABY-K 06
## El Rehabilitasyonunda Giyilebilir Teknoloji: Akıllı Fleksör Atel

Hasan Büyükdoğan, Burak Kaya, Serdar Mehmet Gültan
*Ankara Üniversitesi Tıp Fakültesi, Plastik, Rekonstrüktif ve Estetik Cerrahi Anabilim Dalı, Ankara*

Amaç: İyi bir el terapisi olmadan fleksör tendon onarımları başarısız olmaya mahkumdur. Rüptür korkusu olmadan erken dönemde egzersizlere olanak sağlaması için gelişen teknolojilerin de tedaviye entegre edilmesi fonksiyonel geri dönüşü arttıracaktır.

Kleinert daha önce Young ve Harmon tarafından tarif edilen elastik bant ile traksiyon yöntemini popülarize etmiştir. Duran ve Houser de ilk defa pasif mobilizasyon metodunu önerenler arasındadır. Bu yöntemler ile Strickland ve Gette'nin modifikasyonları, Belfast ve Billericay rejimleri, Tang ve Chow'un teknikleri incelendiğinde göze çarpan ortak özellik, önerilen egzersiz süresi ve sıklığının her yeni teknikte arttırılmasıdır. Sonuçları diğer serilere göre daha üstün olarak açıklanan çalışmaların en önemli farkları; post-operatif dönemde hastaların egzersizlerinin tamamını askeri bir tesiste veya hastane kampüsü içerisinde, hastayı yönlendirecek sağlık profesyonelleri gözetiminde yapmış olmalarıdır. Son çalışmalar, pasif fleksiyon egzersizlerinin süresi ve sıklığını arttırmanın gerilme direncini arttırarak daha iyi sonuçları alındığını göstermiştir. Egzersizlerin optimal sıklığı veya süresi üzerine bir karar birliği sağlanamamıştır fakat egzersizlerin bir hekim veya el terapisti gözetiminde yapıldığı çalışmalarda iyileşme oranlarının daha yüksek olduğu bir gerçektir. Bu projenin amacı fleksör tendon yaralanmaları sonrasında hastalarının egzersizlerini, hekimlerinin onlara önerdiği sıklıkta ve doğru şekilde yapıp yapmadıklarını takip edip, hasta-tedavi uyumunu arttıracak biyomekanik sensörlü bir kol ateli geliştirmektir. İnovatif bir giyilebilir teknoloji örneği olan bu model, adezyon ve rüptür olasılığını azaltacak, esnek ve gerçekçi tedavi hedeflerini sağlayacak,

kişiselleştirilmiş, her yaş ve anatomiye uygulanabilen, iki yönlü veri akışı sağlayan bir "Nesnelerin İnterneti" (Internet of Things/IoT) ürünüdür.

Yöntem: Bu projede mikrodenetleyici, flexsensör, jiroskop ve Wi-Fi modülü içeren akıllı el ateli geliştirilmiştir. Cihaz yapılan egzersiz sayısını ve ameliyat edilen parmağını hareketini, üzerindeki flexsensör ile ölçmekte olup gerilme miktarına göre flexsensör, potansiyometre gibi davranarak direncini değiştirmektedir. Mikrodenetleyicide voltaj bölücü olarak kullanılan direnç değişimi, bir belirteç olarak görev yapmaktadır. Her harekette değişen potansiyometredeki ve voltaj bölücüdeki değerler orantılanarak, hastanın kendisi için belirlenen hedef değerlere ulaşıp ulaşmadığı kontrol edilmektedir. Hareket yeterli oranda yapılmadığında cihaz uyarılar vererek daha fazla germe yapılması gerektiğini hastaya bildirmektedir. Üzerinde bulunan ESP-8266 Wi-Fi modülü sayesinde internete erişim sağlayabilmekte, MQTT (Message Queuing Telemetry Transport) protokolü üzerinden doktorun bulunduğu sunucuya verileri anlık olarak gönderebilmektedir. Doktor da cihaza eş zamanlı olarak bildirim göndererek egzersiz hakkında hastaya bilgi verebilmektedir. Kablosuz ağ bulunamazsa, cihaz yapılan aktiviteyi hafıza birimine kaydedebilmektedir. Hafıza birimi olarak cihazın dahili EEPROM'u (Electrical Erasable Read Only Memory) okuma/yazma işlemlerinde sınırlı ömre sahip olduğu için SD kart depolama alanı olarak kullanılmaktır. SD kart SPI Protokolü ile haberleşme yapmaktadır. Bu haberleşme Master-Slave konfigürasyonunda iletişim sağlamaktadır. MISO (Master In/Slave Out) pininden, yani Slave cihazdan gelen verileri Master cihazımız alıp işlemektedir. Aynı şekilde MOSI (Master Out/Slave In) pini de mevcut olup, Master'dan çıkan verileri de Slave cihazı almakta olup gerekli işlemleri yapmaktadır. Bu üç pinin veri alışverişinin senkronizasyonunu belirli frekansta kare dalgalar üreten CLK (Clock) piniyle kontrol edilmektedir. Mikrodenetleyi Master durumunda olup Slave olan SD kartı kontrol etmekte ve SPI protokolü gereği Slave'in bir CS (Chip Select) pini lojik olarak LOW (0V)'a çekildiğinde iletişime başlamaktadır. SD karta yazma işlemi yaparken alışılagelmiş C programlama dilindeki Struct yapısından daha üstün olan JSON formatı array (dizi) yapısı olarak kullanılmaktadır. Bu dizinin içerisindeki veriler string, sayı, nesne, array, boolean ve null olarak işlenebilmektedir. JSON formatı ile veriler daha kolay okunup yönetilmektedir. Çevrimdışı yapılan bu aktivite çevrimiçi bir bağlantı oluştuğunda otomatik olarak doktorun sunucusuna gönderilmektedir. Cihaz 0.96" 128x64 piksel çözünürlükte OLED ekrana sahiptir. OLED ekran eski tip LCD ekranlara göre daha ince olup I2C protokolü sayesinde sadece 4 adet pin yeri işgal etmektedir (VCC, GND, SDA, SCL). I2C haberleşmesi Start biti ile SDA pininin Lojik olarak 0'a düşmesiyle, SCL Lojik 1'de iken başlar. Bunun devamında 8 bitlik datalar akmaya devam eder. İlk 8 bit Slave adresi olarak gider ve 9. bit R/W (Read/Write) işlemlerinden hangisinin yapılacağını gösterir ve hemen ardından ACK (Acknowledge) komutuyla veri iletiminde hata olup olmadığını denetler. Zaman takibinde RTC (Real Time Clock) osilatörü ve DS-1307 saat çipi kullanılmaktadır. Bu çip SD kart ta kullanılan SPI protokolünün aksine I2C protokolü ile haberleşmesini yapmaktadır. I2C protokolü SPI'a göre daha az pine sahip olmakta ve daha az enerji tüketmektedir. SPI'da kullanılan 4 pinin aksine I2C'da sadece SDA (Data pini) ve SCK (Clock pini) kullanılmaktadır. Cihazın üç boyutlu uzaydaki konumunu ve vertikal düzlemde hareketini tayin edebilmek için Gy-521 jiroskop modülü mevcuttur. Üzerinde bulunan komponentlerin ve mikrodenetleyicisinin düşük güç tüketimi ve birçok haberleşme protokollerine uyumu sayesinde cihaza yeni modüller eklenebilir. Master-Slave olarak çalışmakta olan modüllerle mikrodenetleyici arasındaki iletişim oldukça yeterli ve hızlıdır. Günümüz standartlarında şarj edilebilir batarya ile çalışmaktadır. Piyasada veya İngilizce literatürde muadili bulunmayan cihazımızın ulusal ve uluslararası patent işlemleri halen devam etmektedir.

Bulgular: Günümüzde IoT uygulamaları medikal alanda da kullanım sahibi olmaya başlamıştır. "Nesnelerin İnterneti"nde herhangi bir nesne internete erişim sağlayarak diğer cihazlarla etkileşim halinde olup, uzaktan kablosuz komut/kontrol sistemi oluşturulabilmektedir. Ameliyat edilen parmaklardaki tendonun 3-5 mm'lik ekskürsiyonunu sağlayarak adezyonu engelleyecek minimum hareket açıklığı peri-operatif tayin edilmekte ve post-operatif erken dönemde bu hedeflere ulaşacak egzersizlere başlanmaktadır. Geliştirdiğimiz cihaz hem bu hareket açıklığına ulaşıp ulaşılmadığını takip etmekte hem de tendonun rüptüre olmasına sebep olabilecek hedef değerin çok üstündeki gerilmelerde hastayı uyarmaktadır. Mikrodenetleyici el atelini eskisine oranla çok daha fonksiyonel yapmaktadır. Hasta elini uzun süre aşağı sallandırdığında üzerindeki jiroskop sayesinde sesli ve görüntülü uyarılar vererek elini kaldırmasını hatırlatmakta ve parmak ödeminin oluşmasını engellemektedir. Veritabanında bulunan hasta verileri, doktor web arayüzü üzerinden bilgisayar, tablet veya akıllı telefon aracılığı ile her yerden görüntülenebilmektedir. Bunlara ek olarak ürün sayesinde muazzam seviyede Büyük Veri (Big Data) elde edilip her hasta için daha etkili ve kişiselleştirilmiş tedaviler planlanabilecektir.

Sonuç: Hasta uyumsuzluğu sebebiyle yanlış veya eksik uygulanan tedaviler yüzünden sağlık sistemimiz her yıl ek harcama yapmak zorunda kalmaktadır. Bu durum kaynakların israfına, hastanın ve sağlık çalışanlarının zamanının ve enerjisinin harcanmasına ve hastalıkların tam olarak tedavi edilememesine sebep olmakta, özellikle genç nüfusta iş gücü kaybına ve malpraktis davalarına yol açmaktadır. Hastaların yarısından çoğu doktorun ne anlattığını muayene odasından çıkar çıkmaz unuttuğunu söylemektedir. Tedavini başlangıç evresinde hastadaki yüksek anksiyete, söylenenleri tam olarak anlamasını ve ilerleyen dönemde hatırlamasını güçleştirmekte, bu da tedaviye uyumsuzluğuna sebep olmaktadır. Geliştirdiğimiz biyomekanik model hastayı egzersizlerini düzenli ve doğru bir şekilde yapacak şekilde yönlendirerek tedaviye uyumunu arttırmakta, hastane dışında bile tedaviyi hastaya fonksiyon kazandıracak şekilde yönlendirerek hekime objektif veriler sunmakta, tedavinin daha etkili yönetilmesini sağlamaktadır.

**Resim 1**

*Akıllı Fleksör Atel*

# *UZMAN ARAŞTIRMA YARIŞMASINA BAŞVURAN BİLDİRİLER*

# DENEYSEL BİLDİRİLER

## Ratlarda Mc. Farlane Flep Modelinde Mikroiğneleme İle Yapılan Ön Koşullamanın Flep Yaşamı Üzerine Etkileri

Ömer Faruk Ünverdi[1], Atilla Çoruh, Kemal Deniz
*[1]S.B.Ü Derince Eğitim ve Araştırma Hastanesi, Plastik Cerrahi Servisi, Kocaeli*

Giriş: Onarım cerrahisinde flebin kısmen veya tamamen kaybı cerrahi onarımın en istenmeyen komplikasyonudur. Günümüze kadar, çeşitli metotlar denenmesine rağmen en sık uygulanan ve en güvenilir metot cerrahi flep geciktirmesidir. Bu çalışmanın amacı Vascular Endothelial Growth Factor (VEGF) düzeyini arttırdığı bilinen mikroiğneleme uygulaması ile yapılan ön koşullamanın flep canlılığına etkisini ve bu etkinin kullanılan mikroiğne uzunluğu ile uygulama süresine bağlı farklılık gösterip göstermediğini araştırmaktır.

Gereç ve Yöntem: Kontrol, cerrahi geciktirme ve mikroiğneleme uygulaması yapılan 6 gruba ayrılan sıçanların sırtında modifiye Mc Farlane flepler kaldırıldı. Kontrol grubunda flepler kaldırılarak geri yerine dikildi. Cerrahi geciktirme grubunda flepler on dört günlük bekleme süresi tamamlandıktan sonra kaldırıldı ve tekrar yerine dikildi. Mikroiğneleme gruplarında 0,5 ve 1 mm iğne uzunluğuna sahip mikroiğneleme aleti 7 ve 14 er günlük ön koşullama uygulandıktan sonra flepler kaldırıldı. Gruplar arasında flep canlılık oranları, doku ve plazma VEGF düzeyleri, toplam damar sayıları değerlendirildi. Her gruptan bir denekte mikroanjiyografi ile flep vasküleritesine dair görüntüler elde edildi.

Bulgular: Flep canlılık oranlarının, mikroiğneleme uygulanan gruplarda anlamlı düzeyde arttığı gözlendi ($p<0,05$). Plazma VEGF düzeylerinin gruplar arasında farklılık göstermediği saptandı ($p>0,05$). Doku VEGF düzeyinin, sadece cerrahi geciktirme grubunda anlamlı düzeyde yükseldiği saptandı ($p<0,05$).

Mikroanjiografide cerrahi geciktirme grubunda flebin damar sayısı ve çaplarının diğer gruplardan daha fazla olduğu dikkati çekerken, mikroiğneleme yapılan gruplarda damar sayısı ve çapını en fazla arttıran grubun 1 mm iğne ile 14 günlük ön koşullama yapılan grup olduğu gözlendi.

Histopatolojik incelemede cerrahi işlem öncesinde alınan biyopsilerde cerrahi geciktirme ve mikroiğneleme uygulanan gruplardaki damar sayılarının daha fazla olduğu ve kontrol grubundan istatistiksel olarak farklı olduğu saptandı ($p<0,05$). Flep nekroz hatları kesinleştikten sonra alınan biyopsilerde cerrahi geciktirme ve mikroiğneleme uygulanan gruplardaki damar sayıları arasında fark olmadığı saptandı ($p>0,05$).

Sonuç: Mikroiğneleme uygulaması yapılan deneklerde damar sayısı ve flep canlılık oranlarının arttığı, mikroiğneleme ile yapılan ön koşullamanın cerrahi flep geciktirmesine yakın başarılı sonuçlar verdiği gözlendi.

## Koyun Kafası Modelinde Piezo, Perkütan ve Endonazal Osteotomilerin Karşılaştırılması

Sevgi Kurt Yazar[1], Merdan Serin[1], Memet Yazar[2], İbrahim Taşkın Rakıcı, Fatih Irmak[2], Selami Serhat Şirvan[2]
*[1]İstanbul Eğitim ve Araştırma Hastanesi*
*[2]Sağlık Bilimleri Üniversitesi Şişli Hamidiye Etfal Eğitim ve Araştırma Hastanesi, Plastik, Rekonstrüktif ve Estetik Cerrahi Ana Bilim Dalı, İstanbul*

Giriş: Osteotomi, rinoplastide sonuç üzerinde direk etkisi olan çok önemli bir bölümdür. En sık kullanılan iki teknik olan perkütan ve endonazal tekniklere ek olarak, Piezo da 2007'den beri rinoplasti pratiğinde kullanılmaktadır. Bu deneysel model, her üç osteotomi tekniğini karşılaştırmak amacı ile tasarlandı.

Gereç ve Yöntem: Bu çalışma koyun kafası osteotomi modelinde yapıldı. Her birinde 12 kafanın olduğu toplam 3 grup oluşturuldu. Tüm bu gruplar kemik boşluğu, parçalı kırıklar ve mukoza hasarı açısından değerlendirildi.

Bulgular: Piezo grubunda mukoza hasarı ve parçalı kırık gözlenmedi. Ayrıca kemik boşluğu miktarı da diğer iki tekniğe göre daha düşük hesaplandı. Osteotomi için gereken süre endonazal teknikte daha kısa, piezo ile eksternal teknikte ise benzer olarak bulundu.

Tartışma: Rinoplastide daha iyi sonuçlar alabilmek için sürekli yeni teknikler geliştirilmektedir. Teknolojik gelişmeye paralel olarak rinoplasti pratiğine de yeni üretilen cihazlar girmektedir. Piezo da bunlardan biridir. Bu çalışmada yapılan karşılaştırmada piezo kullanılan grupta daha az mukozal hasar ve parçalı kırığın olduğu saptandı. Daha yeni ve güvenilir cihazlar bulunana kadar Piezo'nun rinoplastide güvenle kullanılabileceğini düşünüyoruz.

## Çap Uyumsuzluğu Mevcut Anastomozlarda Yeni Bir Teknik Uygulama Normal Damar İyileşmesi ve İnvajinasyon Tekniği ile Onarım Ardından İyileşme Karşılaştırılması

Can Zeliha Gül, Memet Yazar[2], Sevgi Kurt Yazar[1], Semra Hacıkerim Karşıdağ[2], Ramazan Uçak, Kemalettin Yıldız[3]
*[1]İstanbul Eğitim ve Araştırma Hastanesi*
*[2]Sağlık Bilimleri Üniversitesi Şişli Hamidiye Etfal Eğitim ve Araştırma Hastanesi, Plastik, Rekonstrüktif ve Estetik Cerrahi Ana Bilim Dalı, İstanbul*
*[3]Bezmialem Vakıf Üniversitesi Tıp Fakültesi Plastik, Rekonstrüktif ve Estetik Cerrahi Ana Bilim Dalı, İstanbul*

Giriş: Mikrocerrahi, özellikle tümör ve travma cerrahisi ile gelişirken beraberinde bazı zorluklar getirmiştir. Serbest doku aktarımlarının rekonstruksiyon merdivenindeki endikasyonu genişlerken özellikle çap farkı içeren anastomozların başarısı plastik cerrahinin gündemindedir. Bu çalışma ile çap farkı içeren anastomozlarda çözüme yönelik geliştirdiğimiz yeni bir tekniğin, bilinen konvansiyonel uç uca ve invajinasyon ile anastomoz teknikleri ile teknik ve histolojik olarak karşılaştırmasını sunduk.

Materyal Ve Metod: Wistar tipi erkek cinsi 35 adet sıçanda, belirlenen 3 tip anastomoz toplam 70 adet olarak gerçekleştirildi. Anastomoz teknikleri süreleri arasında karşılaştırma yapıldı. Tüm anastomozlar 1. gün ve 1. haftada eksplore edilerek tromboz oranları değerlendirildi. Uç uca (E), invajinasyon (İ) ve tanımladığımız M plasti tekniği ile yapılan anastomozlar 6. hafta ve 4. ayda tam kat eksize edilerek hemotoksilen-eozin boyama ile değerlendirildi.

Bulgular: E, İ ve M teknikleri arasında yapılan süre karşılaştırmasında E>İ>M plasti anlamlı fark bulundu. Erken dönem tromboz eğilimi açısından 1. gün ve 1. hafta değerlendirilmelerinde anlamlı fark olmadığı görüldü. Histolojik değerlendirmede 6. haftada tunika mediada fibrozis kriterinde anlamlı fark bulundu. Diğer kriterlerde yeni tanımlanan M plasti tekniğinin, E ve İ grupları arasında anlamlı fark oluşturmadığı görüldü. Her 3 teknik belirlenen histolojik kriterleri, zaman değişkeni ile ayrıca karşılaştırıldı.

Sonuç: Çap farkı, gelişen mikrocerrahinin önemli konularından biridir. Damar anastomozunda altın standart uç uca anastomoz olmasına rağmen, çap farkı bulunan anastomozlarda başarı oranının düştüğü bildirilmiştir. Farklı damar çapları ve çap oranlarına yönelik çözüm algoritması henüz mevcut değildir. Tanımladığımız tekniğin, histolojik parametreler açısından bilinen ve sık kullanılan diğer anastomoz tekniklerine eş değer iyileşme ile farklı çap oranlarında ve kan akımı yönünden bağımsız olarak lineer akım sağlayabileceği görüşündeyiz.

# KLİNİK BİLDİRİLER

## Submukozal Diseksiyonun Eşlik Ettiği Modifiye Free Dome Sütür Burun Ucu Dinamiklerine Yeni Bir Yaklaşım

Sercan Yücel[1], Ömer Faruk Ünverdi[2]
*[1]Yozgat Şehir Hastanesi, Plastik Cerrahi Servisi, Yozgat*
*[2]S.B.Ü Derince Eğitim ve Araştırma Hastanesi, Plastik Cerrahi Servisi, Kocaeli*

Nazal tip plasti, rinoplasti üzerinde en çok tartışılan ancak anlaması ve uygulaması en zor olan aşamadır. Tip plasti ile oluşturulacak burun ucu projeksiyonu ve rotasyonu; başarılı sonuçlar elde etmede anahtar rol oynar.Son dönemlerde gelenekselleşmiş kıkırdak şekillendirici yöntemlerin yerini; koruyucu ve destrüktif olmayan yöntemlerin aldığı gözönünde bulundurulduğunda sütür tekniklerinin gün geçtikçe popülarite kazandığı görülmektedir. Çalışmamızda tip plasti sırasında daha önce tanımlanmış olan standart dome sütürlerine ek olarak şekillendirilmek istenen kıkırdak bölgesindeki mukozanın da diseksiyonu dahil edilerek bu sayede middle ve lateral krus arasındaki açının arttırılması ve bunun projeksiyon üzerindeki etkilerinin değerlendirilmesi amaçlanmıştır.

Gereç ve Yöntem: Bu çalışmaya Ocak 2017-mart 2018 tarihleri arasında opere edilen 81 hasta dahil edildi. Genel anestezi altında opere edilen hastalarda, planlanan tip rotasyonunu ve projeksiyonunu elde etmek amacıyla yeni domlar işaretlendi. İşaretlenen domların medial ve lateral bacaklara doğru 3 er mm lik kısımları mukozadan disseke edilerek serbestlendi. Modifiye serbest dome sütürü, standart bir prosedür olarak burun ucunu şekillendirmek amacıyla uygulandı. yeni domlar şekillendirildi.

Bulgular: Çalışmaya dahil edilen 81 hastanın 65'i kadın 16'sı erkeklerden oluşmaktaydı. Hasta yaşı dağılımı 18 ile 55 yıl arasındaydı (ortalama 28.5 yıl). Ortalama takip süresi 14 ay (4-18 ay)olarak hesaplandı. 70 hasta primer rinoplasti, 10 hasta sekonder rinoplasti hastası olup 1 hasta revizyon rinoplasti hastasıydı. Hastaların %86.4' ü sonuçtan çok memnun, %7.4'ü memnun, %6,2' si ise memnun olmadığını bildirdi. Sadece sonuçtan memnun olmayan 5 hastaya revizyon rinoplasti operasyonu yapıldı.

Sonuç: Modifiye serbest dome sütürünün sınırlı alanda mukoza diseksiyonu ile kombine edilmesi, istenilen tip rotasyonu ve projeksiyonunun elde edilmesinde, tip bölgesinde simetrinin elde edilmesinde oldukça başarılı sonuçlar vermektedir. Tekniğin kıkırdak dokunun dolaşımında sorun oluşturmadan kısıtlı alanda mukozadan disseke edilerek uygulanması olası komplikasyonların önüne geçmektedir.

## Bazal Hücreli Karsinomda Yüksek ve Düşük Riskli Anatomik Bölgeler Arasında Hastaların Bağışıklık Farklarının Araştırılması: Nötrofil – Lenfosit Oranı Tümörün Bölgesel Dağılımında Etkili Midir?

Erol Kozanoğlu, Fethi Sarper Mete
*Sağlık Bilimleri Üniversitesi, Haseki Eğitim ve Araştırma Hastanesi, Plastik ve Rekonstrüktif Cerrahi Kliniği*

Giriş: Bazal hücreli karsinom(BHK) en sık görülen kanser türüdür. Nötrofil–lenfosit oranı(NLO), hastaların bağışıklık durumunu gösteren bir ölçüttür ve tümör saldırganlaştıkça artmaktadır. Bu çalışmanın amacı, yüksek riskli H bölgesinde bulunan olgular ile olağan riskli bölgelerdeki olguların NLO'larını karşılaştırmaktır. Bu sayede, yüksek riskli anatomik bölgelerdeki subklinik tümör yayılımında hastanın bağışıklık durumunun rolü değerlendirilecektir.

Gereç ve Yöntem: Ocak 2017-Mayıs 2018 arasında, BHK nedeniyle ameliyat edilen olgular çalışmaya dahil edilmiştir. Hastalar, tümörlerinin yerleşimine göre iki gruba ayrılmıştır. Tümörleri subklinik yayılım açısından yüksek riskli olan H bölgesindeki hastalar Grup 1'dir. Tümörleri diğer anatomik bölgelerde bulunan hastalar ise Grup 2'dir.

Her hastanın elektronik dosyası ve arşivdeki fotoğrafları incelenmiştir ve demografik verileriyle hemogram değerleri kayıt edilmiştir.

Bulgular: Kırk altı olgu çalışmaya dahil edilmiştir. On dört hasta kadındır(% 30.4) ve 32 hasta(% 69,6) erkektir. Hastaların yaş ortalaması 64,6'dır(33–87 yaş). Hastaların ortalama takip süresi 8 aydır(1–17 ay).

Gruplara göre olguların NLO ve trombosit-lenfosit oranı ölçümleri, istatistiksel olarak anlamlı farklılık göstermemektedir ($p>0,05$).

Primer onarım riskli olgularda anlamlı düzeyde düşük düzeyde uygulanmıştır ($p<0,05$). Greftlemenin ise riskli gruba daha yüksek oranda uygulandığı saptanmıştır ($p>0,05$).

Tartışma: Literatürde, malign melanom, yassı epitel hücreli karsinom ve BHK, NLO'ları açısından karşılaştırıldığında; tüm deri kanserleri arasında, BHK'un NLO'ı en düşük olarak saptanmıştır. NLO'nın deri kanserlerinde de kullanılabileceği görülmektedir.

Çalışmamızda, H bölgesi ile diğer anatomik bölgelerdeki NLO'ları arasında istatistikel olarak anlamlı bir fark saptanmamıştır. Bu da, H bölgesindeki tümör biyolojisinde, bağışıklık değişikliklerinin etkili olmadığını göstermektedir.

H bölgesinde greft veya flep ile onarım seçenekleri tercih edilmiştir çünkü işlevsel anatomik yapıların çok katmanlı kayıplarında kompozit nakiller gerekmektedir. H bölgesinde greft ile onarım daha çok tercih edilmektedir. Çünkü, H bölgesinde tümörün yayılma ve nüks eğiliminin daha fazla olduğu öğretisi hakimdir ve H bölgesinde nüks takibi için greftleme tercih edilmektedir.

Sonuç: NLO, BHK'un H bölgesi ile diğer bölgeler arasında tümörün biyolojik özellikleri açısından herhangi bir ayrım yaptırmamaktadır.

## Yüksek Riskli Hasta Grubunda Superomedial Pedikül ile Güvenli Meme Redüksiyonu

Can Zeliha Gül, Sevgi Kurt Yazar[1], Çağatay Öner[2], Semra Hacıkerim Karşıdağ[2]
[1]İstanbul Eğitim ve Araştırma Hastanesi
*[2]Sağlık Bilimleri Üniversitesi Şişli Hamidiye Etfal Eğitim ve Araştırma Hastanesi, Plastik, Rekonstrüktif ve Estetik Cerrahi Ana Bilim Dalı, İstanbul*

Giriş: Gigantomasti, genel olarak memenin fiziksel ve psikolojik sorunlara neden olan aşırı gelişimi olarak kabul edilir. Sıklıkla hastalar obez ve morbid obezdirler. Vücut-kitle indeksi yüksekliği, pedikül uzunluğu ve iştirak eden hastalıklar ile bu hasta grubu redüksiyon cerrahisi için yüksek riskli olarak değerlendirilir. Bu çalışmada superomedial pedikül-wise pattern meme redüksiyonunun güvenli kullanımını sunduk.

Hastalar ve Metod: Ekim 2017- Temmuz 2018 tarihleri arasında 9 hasta superomedial pedikül tekniği ile opere edildi. Bu hastalardan 6'sı yüksek riskli hasta grubunda değerlendirilerek prospektif olarak takip edildi.

Bulgular: Hastalardan 1'i komplikasyonsuz; 5'inde t bölgesinde iyileşme gecikmesi, hipoestezi, parsiyel NAC nekrozu gibi minör komplikasyonlar izlendi. Hastaların hiçbirinde majör komplikasyon izlenmedi.

Tartışma: Obezite ve uzun pedikül sebebiyle yüksek riskli hasta grubunda güvenli ve aynı zamanda tatminkar sonuçlara ulaşmak redüksiyon cerrahisinde önemlidir . Gigantomastik hasta grubunda yaşam kalitesini artırıcı cerrahi olarak endike edilmelidir. Bu amaca yönelik teknikler geliştirilmeye devam ederken hasta ve cerraha güvenli alan sağlayan superomedial pedikül ilk sıralarda yerini almalıdır.

## Mikrocerrahide Damarların Çap Uyumsuzluğunu Düzeltmek İçin Kolay ve Etlili Bir Yöntem: Hemoclip ile Konileştirme

Ulaş Bali
*Manisa Celal Bayar Üniversitesi Tıp Fakültesi, Plastik ve Rekonstrüktif Cerrahi Anabilim Dalı, Manisa*

Mikrovaskuler doku transferleri nin başarısında anastomoz kritik rol oynar. Flep damarları ve alıcı damarlar arasında ki çap uyumu cerrahinin sonucuna direk etki eder. Damarlar arasındaki çap uyumsuzluğunu önlemek için birçok teknik tanımlanmıştır. Biz, flep damarlarının geniş olduğu, büyük çap farkı görülen nadir olgularda uygulanabilecek, kolay ve güvenilir bir teknik geliştirdik. Geniş damar duvarının fazla kısmına oblik olarak yerleştirdiğimiz hemoclip ile ani kan akımı geçişini önleyip, anastomoz hattındaki turbulansı azalttık. 5 hastada, arter ve vende eşzamanlı olarak, toplam 10 anastomozda tekniği uyguladık. Rekesplorasyon ihtiyacı olmadan %100 başarı elde ettik. Tekniğin, flep damarlarının alıcı damarlardan geniş olduğu nadir durumlarda önemli bir alternatif olduğunu düşünüyoruz.

## Uzatılmış Temporoparietal Fasya Flebinin Periorbital Rekonstrüksiyonda Çok Yönlü Kullanımı

Özlem Çolak[1], Özay Özkaya Mutlu[1], Kadri Özer[2], Tiber Menteşe[1]
*[1]Okmeydanı Eğitim ve Araştırma Hastanesi*
*[2]Aydın Devlet Hastanesi, Plastik, Rekonstruktif ve Estetik Cerrahi Kliniği, Aydın*

Giriş: Temporoparietal fasya flebi (TPFF) vücutta tarif edilen en ince fleptir ve baş boyun bölgesinde mevcut olan tek pediküllü fasyal flepdir. Pediküllü TPFF skalpe, orta yüze, mandibulaya ve hatta oral kaviteye kadar uzanmasını sağlayan geniş bir rotasyon arkına sahiptir. Bu çalışmada, uzatılmış TPFF'nin çok yönlülüğü ve periorbital rekonstrüksiyonda kullanımı ile ilgili deneyimlerimizi sunmyı amaçladık.

Gereç ve Yöntem: Uzatılmış TPFF flebi Ocak 2016 ile Aralık 2017 arasında 5 hastada çeşitli periorbital defektlerin rekonstrüksiyonunda kullanılmıştır. Hastaların tümü erkekti ve ortalama yaş 52,4 olarak bulundu (24-80 yaş). Uzatılmış TPFF 2 hastada travma sonrası oluşmuş defekt için, diğer 2 hastada tümör rezeksiyonu nedeniyle ve 1 hastada hemifasyal atrofiye bağlı periorbital bölge atrofisi için rekonstrüksiyon yapıldı. Periorbital bölge anatomik sınıflamasına göre 2 hastada defekt zon I'de, 1 hastada Zon II'de ve 2 hastada Zon IV'te idi. Dört hastada fasya flebinin üzeri tam kalınlıklı deri grefti ile örtüldü.

Bulgular: Tüm flepler herhangi bir major komplikasyon oluşmaksızın başarılı bir şekilde transfer edildi. Flep kaybı ve klinik enfeksiyon belirtisi yoktu, hiçbir hastada total deri grefti kaybı görülmedi ve tüm hastalarda rekonstrüktif hedeflere ulaşıldı. Ortalama takip süresi 14,7 ay (6-24 ay) olarak bulundu. Tüm hastalarda fonksiyonel ve estetik açıdan tatmin edici sonuçlara ulaşıldı.

Sonuçlar: Uzatılmış TPFF, periorbital bölge rekonstrüksiyonu için ince, esnek ve iyi vaskülarize bir fleptir. Uygun düzlemde dikkatli cerrahi diseksiyon ve loupe büyütme ile çok fazla donor saha komplikasyon riski olmadan mükemmel flep elevasyonuna izin verir. Travma, tümör ve konjenital deformitelere bağlı çeşitli periorbital bölge defektleri uzatılmış TPFF ile tatmin edici estetik ve fonksiyonel sonuçlarla başarılı bir şekilde rekonstrükte edilebilir.

# *SÖZLÜ SUNUMLAR*

## S-001
## Fasiyal Arter Perforator Anatomisinin Anjiyografik İncelenmesi

Heval Selman Özkan, Deniz Yıldırım
*Adnan Menderes Üniversitesi Plastik Rekonstrüktif ve Estetik Cerrahi Anabilim Dalı, Aydın*

Giriş: Fasiyal arter perforator flepleri, son yıllarda özellikle primer olarak kapatılamayacak perioral-perinasal defektlerin rekonstruksyonunda kullanılmaktadır. Sahanın perforatör anatomisinin bilinmesi ve flap dizaynının buna uygun yapılması kritik önem taşımaktadır.

'Perforator Flap' terimi ilk olarak 1989'da Koshima ve Soaeda tarafından kullanılmıştır. Miroanastomoz gerektirmemeleri ve pedikül etrafında 180 dereceye kadar rotasyona izin vermeleri, yüksek flep başarı oranları; perforator flapların avantajlarındandır. Bu sebeplerle özellikle son dönemde random veya serbest doku transferlerine bir alternatif olarak kullanılma sıklıkları artmıştır.

Fasiyal arterin perforator dağılımı ilk olarak Qassemyar ve arkadaşları tarafından 2005 yılında çalışılmıştır. Fasiyal arterin görüntülenmesinde MR anjiyografi, Bt anjiografi, konvansiyonel anjiografi kullanılabilir. Biz kendi çalışmamızda, aynı zamanda altın standart olan konvensiyonel anjiografinin 3D modelini kullanarak, fasiyal arterin seyrini, perforatorlerin anatomisini ve sıklığını inceledik.

Materyal-Metod: Başka nedenler ile Nöroloji Anabilim Dalınca eksternal karotis konvaniyonel anjiografiler çekilen hastalar çalışmaya dahil edildi. Çalışmamızda yüz 3 parçaya ayrıldı; mandibula corpusundan oral komissure kadar olan kısımı Saha I, buradan zigomatik prosese kadar olan kısımı Saha II, süperior nasiden glabellaya kadar olan sahayı ise Saha III olarak kabul edildi. Bu sahaların belirlenmesinde Camuzard ve meslektaşlarının yaptığı çalışma bazalındı. Görüntü üst üste binmesi neticesinde değerlendirilememek ve 0.5 cm çaptan daha küçük damar çapına sahip olmak, geçirilmiş yüz cerrahisi öyküsü ve fasiyal arter patolojisi saptanması; çalışmadan çıkarılma kriteri olarak belirlendi. Görüntülemede Philips FD20 Allura Clarity 3D digital anjiografi cihazı kullanıldı. Çalışmaya dahil edilen 73 hastanın fasiyal arterlerinden toplamda 390 dal ayrıldığı saptandı. Bunların 292 adedi çalışmaya dahil edilebildi. Dalların 186 tanesinin Saha I de arter gövdesinden ayrıldığı gözlendi. Bu nedenle Saha I in, perforator arter flep dizaynı için daha uygun olduğu düşünüldü.

Tartışma: Fasiyal defektlerin perforatör flepler ile rekonstrüksiyonun gelişimsel ilerlemesi, vücudun diğer sahalarına uygulanan perforatör fleplere nazaran daha yavaş olmaktadır. Bunun temel nedeni ise diseksiyon zorluğu ve perforatör varyasyonlarının daha sık karşılaşılan bir sorun olması sayılabilir. Vasküler ağdan zengin olan yüz; temel olarak fasiyal, temporal superfiyal ve oftalmik arterlerce beslenir. Fasiyal arter submental, inferior ve süperior labial, lateral nasal dallarını verdikten sonra angular arter olarak son bulur. Özellikle gözlerin ve burun dorsumunun üst 2/3 ünün beslenmesinde internal karotisin dalları ile olan anastomozlar da görev alır. Planlanan flebin ana perforatörünün önceden belirlenmesi için hassas görüntüleme yöntemlerinden faydalanılması faydalı olabilir.

Sonuç: Fasiyal defektlerin kapatılması, hem estetik hem de fonksiyonel bütünlüğün korunması açısından, planlaması ve uygulaması özen gerektiren bir konudur. Flep planlanmasında, perforatörün yerinin, çapının ve uzunluğunun pre-operatif olarak bilinmesi cerrahi süresini anlamlı derecede kısaltabileceği gibi, cerrahi başarısını da olumlu yönde etkileyebilir. Bu nedenle yürüttüğümüz çalışmamızın ileri klinik çalışmalar için yararlı olacağını düşünüyoruz.

**Anjiyografik inceleme**

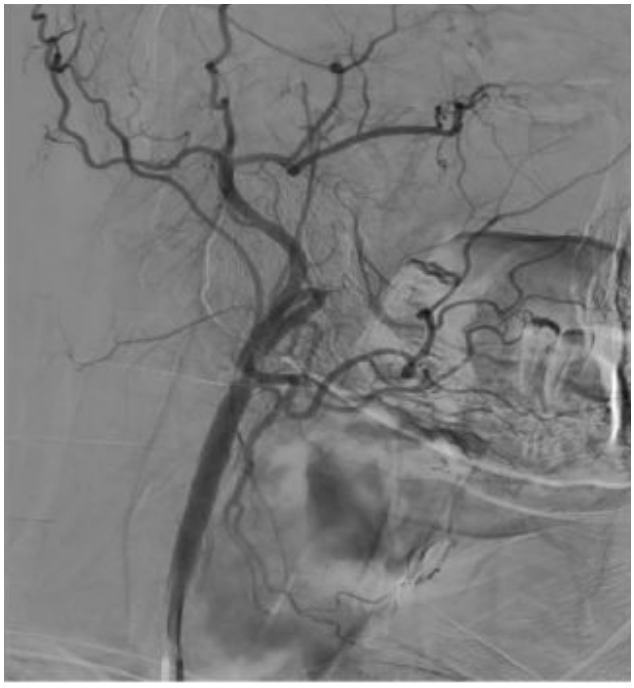

*Fasiyal arterin 3D anjiyografik görüntüleri*

## S-002
## Alt Dudak Skuamoz Hücreli Karsinomlarında Tümör Kalınlığının Lenf Nodu Metastazına Etkisi

Necip Sefa Özden, Yasemin Aydınlı, Nijat Babayev, Burak Kaya
*Ankara Üniversitesi Tıp Fakültesi, Plastik, Rekonstrüktif ve Estetik Cerrahi Anabilim Dalı, Ankara*

Giriş: Dudak kanseri ağız boşluğunda en sık görülen kanser türü olup % 90-95 oranında alt dudakta bulunur. Alt dudak tümörleri arasında da en sık skuamöz hücreli karsinom (SCC) görülür. Etiyolojisinde ultraviyole ışınlar, sigara, radyoterapi ve genetik faktörler sorumludur. Prognostik faktörler arasında lenf nodu metastazı, tümör çapı, cerrahi eksizyon sınırlarının durumu, EGFR ekspresyonu ve P53 mutasyonunun varlığı yer almaktadır.

Amerikan Birleşik Kanser Komitesi(AJCC) kanser evrelemesi için kullanılan TNM sınıflamasını 2017 yılında güncellenmesiyle birlikte, alt dudak tümörlerinde T2 evresine tümör çapının 2 cm'den büyük olmasının yanı sıra invazyon derinliğinin 5 mm'den fazla olması kriteri de eklenmiştir. T3 evresi ise tümörün 4 cm'den büyük olması veya invazyon derinliğinin 10 mm'den fazla olması kriterleri ile revize edilmiştir. Bu çalışmada kliniğimizde alt dudakta kitle nedeniyle opere edilen ve SCC tanısı alan hastalarda, tümör kalınlığı ile lenf nodu metastazı arasındaki ilişki incelenmiştir.

Yöntem: Çalışmada Ankara Ünivesitesi Tıp Fakültesi Plastik, Estetik ve Rekonstrüktif Cerrahi Anabilim Dalı'na 2010-2018 yılları arasında alt dudakta kitle nedeniyle başvuran ve yapılan insizyonel biyopsi sonucu skuamöz hücreli karsinom gelen vakalar retrospektif olarak hastane veri tabanından tarandı. Vakalar klinik evre, yapılan operasyon ve histopatolojik inceleme sonuçları açısından değerlendirildi.

Çalışmada yer alan 26 erkek, 6 kadın toplamda 32 hastanın ortalama yaşları 67 idi. Klinik olarak palpe edilen lenf nodu olan ve çekilen boyun ultrasonografisinde patolojik lenf nodu saptanan 6 hastaya supraomohyoid boyun diseksiyonu yapıldı. Lenf nodu metastazı histopatolojik olarak doğrulanan 3 hastada, ortalama tümör kalınlığı 10,60 ± 2.24 mm, boyun metastazı olmayan hastalarda ise ortalama tümör kalınlığı 4,41 ± 1,68 mm idi. Her iki grubun tümör kalınlıkları arasındaki fark istatistiksel olarak anlamlıydı ($p < 0.05$).

Güncel TNM sınıflamasının patolojik evrelemesine göre 25 hasta pT1N0, 4 hasta pT2N0, 1 hasta pT1N1, 1 hasta pT2N1, 1 hasta pT3N1 olarak sınıflandırıldı. 3 hastanın klinik ve histopatolojik N evreleri farklıydı.

Tartışma: Dudak kanserlerinde en önemli prognostik faktör boyunda yer alan gizli lenf nodu metastazıdır. Bu hasta grubunda mortalitenin en önemli nedeni ise kontrol edilemeyen boyun nükseleridir. T1 evre dudak tümörlerinde, gizli lenf metastaz oranının % 0 ile % 15 arasında değiştiği bildirilmiştir. Bu nedenle T1N0 alt dudak tümörü olan hastalarda boyun diseksiyonu gerekli olmasa da yakın takip zorunludur. Diğer taraftan bu oran T2 evre tümörlerde % 11 ile % 35 arasındadır. Bu evre tümörlerde, elektif lenf nodu diseksiyonu tartışmalı olmasına rağmen elektif diseksiyon yapılmazsa ve boyunda lenf nodu metastazı daha sonra ortaya çıkarsa, cerrahi kür şansı azalmakta ve prognoz kötüleşmektedir. Jones ve arkadaşları elektif boyun diseksiyonunun hastaların yaşam süresine katkısının minimal olduğunu ileri sürmekle beraber, supraomohyoid diseksiyonun minimal bir morbiditeye sahip olduğunu ve cerrahi süresini çok az artırdığını da belirtmişlerdir.

Vanderlei ve arkadaşları 3 cm'den küçük evre T2a alt dudak tümörlerinde, metastatik servikal lenf nodu oranını % 9,3 cm'den büyük evre T2b tümörlerinde% 43.9 olarak belirtmişlerdir ve tümör boyutu 3 cm ve daha fazla olan primer tümörlü hastalarda elektif boyun diseksiyonu yapılması gerektiği vurgulamışlardır.

Tümör kalınlığı servikal lenf nodu metastazı riskini artıran ve elektif boyun diseksiyonu ihtiyacını belirleyen, nispeten yeni bir faktördür. Servikal metastaz riskinin, 5 mm'den daha kalın olan tümör varlığında belirgin şekilde arttığı bildirilmiştir. Frierson ve Cooper tümör kalınlığının 6 mm üzerinde olduğunda, servikal metastazların belirgin bir şekilde arttığını göstermişlerdir. Bu çalışmada tümör kalınlığı 6 mm üzerinde olan 6 vakanın 3'ünde, histoplatolojik olarak kanıtlanmış lenf nodu metastazı mevcuttu. Serimizdeki hastaların % 18'i klinik olarak N1 olmasına rağmen bunların % 9 'u histopatolojik olarak tanı almıştır. Bu farklılık büyük olasılıkla lenf nodlarındaki hiperplastik veya inflamatuar değişikliklere neden olan, kötü ağız hijyeninden kaynaklanmaktadır.

Sonuç olarak tümör kalınlığı önemli bir prognostik faktördür ve gizli servikal metastaz oranı tahmininde yol gösterici olabilir. Bu da hastalarda elektif lenf nodu diseksiyonu gerekliliğini belirlemede önemlidir.

## S-003
## Migren Baş Ağrısının Cerrahi Tedavisinde Kliniğimizin Deneyimleri

Mustafa Keleş, Muhammet Uraloğlu,
Hasbi Mert Meral, Yunus Sağlam, Gökhan Efe
*Karadeniz Teknik Üniversitesi Tıp Fakültesi, Plastik Rekonstrüktif ve Estetik Cerrahi Anabilim Dalı, Trabzon*

Giriş: Migren baş ağrısı mevcut medikal tedavinin sıklıkla yetersiz kaldığı yaygın bir nörovasküler bozukluktur ve bu yetersiz tedavi önemli oranda iş gücü kaybına neden olmaktadır. ABD de kadınların sıklıkta olduğu 35 milyon insanı etkilemektedir.(1) Migren semptomları genellikle günlük işlevsellik kaybına neden olmakta ve ABD de yılda 1 milyar dolarlık tıbbı maliyete ve yılda 16 milyar dolarlık üretkenlik kaybına neden olmaktadır. (2)

Çogu migren hastası farmakolojik tedavinin bir kombinasyonu ve çevresel tetikleyicilerin önlenmesi ile tedavi edilmektedir. Standart farmakoloik tedavinin kullanımı engelleyecek bir çok yan etksisi vardır.

Migren baş ağrısının etyolojisi klasik santral fenomen olarak kabul edilmektedir.Ayrıca son 10 yılda migren baş ağrısının trigeminal ve servikal spinal sinirin ekstrakraniyal duyu dallarının anatomik seyri boyunca tahriş olması, diğer anatomik yapılar(foramen, fasya, bant, arter) tarafından sıkıştırılması ve kompresyona neden olması sonucu tetiklendiği teorisi gelişmiştir ve buna bağlı olarak ekstrakraniyal tetik noktaları tanımlanmıştır. Bu periferal tetik noktalarının cerrahi olarak dekompresyonunun semptomatoloji üzerinde önemli etkisinin olduğu gösterilmiştir.(3,4) Bu tetik noktaların cerrahi olarak deaktivasyonu medikal tedaviye dirençli ve ilaç kullanmak istemeyen hastalar için alternatif bir tedavi seçeneği haline gelmiştir. Bu cerrahi tedavi 4 major ve diğer seyrek potansiyel periferal tetik noktaların dekompresyonunu içeririr. Bu tetik noktalar frontal(I), zigomatikotemporal(II), oksipital(III), nazoseptal(IV), aurikulotemporal(V), lesser oksipital(VI) olarak tarif edilmiştir. (5)

Metod: Kliniğimizde son 15 ay içerisinde migren baş ağrısı nedeniyle cerrahi dekompresyon yapılan 51 hasta retrospektif olarak incelendi. Ve analizleri yapıldı.

Sonuç: Yaş ortalaması 40.1 olan 29 kadın ve 22 erkek hasta opere edildi. Hastalara preoperatif tetik noktalarının belirlenmesi için ağrının nereden başladığını parmak uçları ile göstermesi istendi ve bu noktalar kaydedildi.Bu şüpheli noktaların konfirme edilmesi için hastalara lokal anestezik ile periferik sinir bloğu testi uygulandı. Bunun için hastalara migren atağı sırasında poliklinik kontrolü önerildi. Opere edilen hastalar içerisinde en düşük yaş 13, en yüksek yaş 64 idi. Toplam 118 tetik noktası deaktive edildi. Hastalar ortalama 2.3 tetik noktaya sahipti. Hastaların %21 i tek, %79 u multiple tetik noktasına sahipti. Tek bölge opere edilen hastalar içerisinde en sık zigomatikotemporal tetik noktası olduğu görüldü.(%54.5) Zigomatikotemporal bölge(II) toplam tetik noktalar arasında en sık opere edilen bölgeydi(%29). Opere edilen multiple tetik noktasına sahip hastalar içerinde I-II-IV kombinasyonu en sık görülen kombinasyondu. 15 adet ikili kombinasyon içerinde I-II kombinasyonu en sık orana sahipti( 11 hasta) ve bunun literatür ile uyumlu olduğu gözlendi. 22 adet üçlü kombinasyon en sık multiple kombinasyondu ve bu grupta en sık I-II-IV (13 hasta) kombinasyonu olduğu görüldü ve bu literatür ile uyumlu değildi. 3 hastada dörtlü kombinasyon vardı ve en sık I-II-IV-VI beraberliği görüldü(2 adet).

Hastalar postoperatif ortalama 8 ay takip edildi. 10 hasta 1 ay içerisinde tekrar migren atağı geçirdiğini ve bu hastalar içerisinde 1 ayın sonunda 5 hasta tekrar atak geçirdiğini

belirtmekte. Bu 5 hastanın 3 tanesi zigomatikotemporal bölgeden, 1 tanesi frontal, 1 tanesi oksipital bölgeden ağrılarının başladığını belirtmekte. Fakat bu hastalar ağrılarının sıklığının ve şiddetinin büyük oranda azaldığını belirtmektedir.

Migren baş ağrısının cerrahi tedavisinde tarif edilen tetik noktalarının kalıcı dekompresyonunun etkinliğini ve güvenilirliğini destekleyen kanıtlar hızla artmaktadır. Kliniğimizde de literatür ile uyumlu olarak genel başarı oranı %90 a yaklaşmaktadır.

Kaynak:

1. Stewart WF, Simon D, Shechter A, et al. Population variation in migraine prevalence: a meta-analysis. J Clin Epidemiol. 1995;48:269–80.

2. Goldberg LD. The cost of migraine and its treatment. Am J Manag Care 2005;11(2

Suppl):S62–S67.

3. Guyuron B, Tucker T, Davis J. Surgical treatment of migraine headaches. Plast Reconstr Surg. 2002;109:2183–2189

4. Janis JE, Dhanik A, Howard JH. Validation of the peripheral trigger point theory of migraine headaches: single-surgeon experience using botulinum toxin and surgical decompression.

Plast Reconstr Surg. 2011;128:123–131.

5. Janis JE, Barker JC, Javadi C, Ducic I, Hagan R, Guyuron B,A Review of Current Evidence in the Surgical Treatment of Migraine Headaches, Plast Reconstr Surg. 2014

## S-004
## Burun Cildi Defektlerinin Onarımında Sirküler İlerletme Flebi (Omega Flep) kullanımı ve Sonuçlarımız

Serdar Altun, Ali Bal
*Fırat Üniversitesi Tıp Fakültesi, Plastik, Rekonstruktif ve Estetik Cerrahi Ana Bilim Dalı, Elazığ*

Giriş: Baş ve boyun bölgesi deri tümörlerinin insidansı son yıllarda artış göstermektedir. Burun, yüzün en çıkıntılı ve güneşe en fazla maruz kalan bölgesi olması nedeniyle baş boyun bölgesinde malign deri tümörlerinin en sık görüldüğü bölgedir. Dolayısıyla burun defektlerinin rekonstrüksiyonu da önemli hale gelmektedir. Cilt tümörlerinin eksizyonları yuvarlak veya oval şekilli olmakta ve primer kapamanın mümkün olmadığı durumlarda rekonstrüksiyonu için deri greftleri veya lokal flepler gerekmektedir. Rekonstrüksiyonunda amaç, burun cildine en yakın renk ve kalınlıkta doku kullanarak estetik açıdan kabul edilebilir bir görüntü sağlamak, komşu dokularda distorsiyona sebep olmamak ve solunumu engellemeyen fonksiyonel bir onarım elde etmektir. Bu sunuda küçük ve orta ölçekli burun cildi defektlerinin onarımında kullandığımız bir sirküler ilerletme flebi olan "Omega (Ω) flebini ve sonuçlarını sunmayı amaçladık.

Gereç ve Yöntemler: 2015-2017 yılları arasında burunda malign deri tümörü nedeniyle opere edilen 18 hastanın oluşan defektleri "omega ilerletme flebi" ile onarıldı. Tümörler güvenilir marjinden eksize edildikten sonra eş zamanlı olarak fleple kapama uygulandı.

Cerrahi Teknik

Cerrahi eksizyon sonrası oluşan defektin bitişiğine defektle aynı çap ve büyüklükte sirküler flep planlandı. Flepin yeri planlanırken çevre yumuşak dokunun elastik olup flebin ilerlemesini kolaylaştıracak şekilde olmasına dikkat edildi. İlerletme işlemiyle flebin her iki tarafında oluşacak deri fazlalığını bertaraf etmek ve ilerletmeyi kolaylaştırmak için flep tabanından Burow üçgenleri çıkartıldı. Burow üçgenleri, defekt ile flep arasından geçen hayali tanjansiyel çizgiye flep tabanından uzatılan ikinci bir çizgi eklenerek planlandı (Resim 1). Flep planlamasından sonra sirküler flep subkutan seviyeden eleve edildi, her iki kenardaki Burow üçgenleri eksize edildi. Flep ilerletilerek iki tabakalı onarım yapıldı.

Bulgular: Hastalardan on dördü kadın (% 77.7) ve dördü erkekti (% 22.2). Yaşları 47 ile 82 arasında olup ortalama yaş 57 idi. Tüm hastaların lezyonu Bazal hücreli karsinom'du. Lezyonlar iki hastada burun ucunda, beş hastada burun kanadında, üç hastada supratip bölgesinde ve sekiz hastada lateral nasal duvarda lokalizeydi. Defekt çapı 1x1 cm ile 2,5x2 cm arasında değişmekte olup ortalama defekt çapı 1,6x 1,8 cm'di. Ortalama takip süresi 13 ay'dı. Erken postoperatif dönemde enfeksiyon, dehisens ve flep nekrozu gibi komplikasyonlar görülmedi sadece 3 hastada flep altında hematom gözlendi. Bu hematomlar drenaj ile düzeldi. Takip süresince tümör nüksü görülmedi ve sonuçlar tüm hastalarda tatmin ediciydi.

Sonuç: Son yıllarda popülasyonun yaşlanması, ozon tabakasında incelme ve güneşe maruziyetin artması gibi sebeplere bağlı olarak melanom dışı cilt kanserlerinde artış bulunmaktadır. Dolayısıyla Rekonstrüksiyon ihtiyacı olan burun defektlerinin çoğu, tümör eksizyonuna sekonder gelişir. Nazal defektler için rekonstrüksiyon yöntemini seçerken, boyut ve derinlik, hastanın yaşı ve orantılı cilt gevşekliği, fiziksel durum, hasta istekleri ve cerrahın deneyimi olmak üzere lezyonun özellikleri önemli rol oynamaktadır. Burun sırtı ve lateral duvar derisi ince ve gevşek yapıda olduğu için bu bölgenin 1 cm den daha küçük yüzeysel defektleri için çoğu zaman primer kapatma veya tam kalınlıklı deri grefti tercih edilebilir. Burun ucu ve burun kanadı derisi kalın ve alttaki yapılara yapışık olduğu için 0.5 cm den küçük defektler haricinde primer kapamaya izin vermez. Bu nedenle daha büyük defektlerde simetri bozukluğu ve çentiklenme olmaması için fleple onarım önerilmektedir. Biz de kliniğimizde opere olan 18 hastada omega ilerletme flebiyle onarım yapmayı tercih ettik. Postoperatif dönemde flep kaybı gibi komplikasyonlarla karşılaşmadık. Oluşan skarlar da tatmin ediciydi. Sonuç olarak Omega ilerletme flebi, Burun derisi onarımında Banner flep, Bilobe flep, nazolabial flep gibi klasikleşmiş fleplere bir alternatif olarak akılda bulundurulabilir.

**Resim 1**

*A) Omega flep, defekte bitişik planlanır. Burow üçgenleri ise flep ile defekt arasındaki hayali tanjansiyel çizgi ile flep tabanı arasında çizilen üçgen alandır. B)Flep defekte kaydırıldıktan sonraki intraoperatif görünüm C) Postoperatif 6 ay görünümü*

## S-005
## Mandibula Rekonstrüksiyonu Yapılan Hastalarda Elektif Trakeotomiye Her Zaman Gerek Var Mı?

Bülent Saçak, Nazım Ramazanov, Mehmet Cömert, Zeynep Deniz Akdeniz Doğan, Melekber Çavuş Özkan, Özhan Bekir Çelebiler, Mehmet Nuri Ümit Bayramiçli
*Marmara Üniversitesi Pendik Eğitim ve Araştırma Hastanesi Plastik Rekonstrüktif ve Estetik Cerrahi Anabilim Dalı*

Giriş: Mandibulektomi sonrası fibula flebi ile yapılan rekonstrüksiyonlarda elektif trakeotomi gereksinimi ile ilgili literatürdeki bilgiler kısıtlıdır. Trakeotomi sayesinde, mandibula rekonstrüksiyonu sonrası postoperatif dönemde havayolu güvenliği sağlanabilmesine karşın, trakeotominin kendisi ile ilişkili komplikasyonlar hayat kalitesini azaltmakta ve yatış süresini uzatmaktadır. Bu çalışma ile kliniğimizde mandibula rekonstrüksiyonu esnasında elektif trakeotomi yapılan ve yapılmayan hastalar hava yolunu tehdit edebilecek postoperatif komplikasyonlar açısından karşılaştırıldı.

Materyal-Metod: Çalışmaya 1998 ve 2018 yılları arasında kliniğimizde serbest fibula flebi ile mandibula rekonstrüksiyonu yapılan ve dosyalarına ulaşılabilen 45'i erkek 29'u kadın olmak üzere 74 hasta dahil edildi. Hastaların yaş ortalaması 52,014 ( 6ay - 85 y) olarak hesaplandı. 29 hastaya (39%) elektif trakeotomi açıldı.

Trakeotomi açılan hastaların 25 tanesine malign, 3 tanesine benign tümör rezeksiyonu sonrası, 1 tanesine ise ateşli silah yaralanması nedeni ile fibula flebi ile rekonstrüksiyon uygulandı. Malignite nedeni ile opere edilen 13 hastanın ise ağız tabanı invazyonu mevcuttu. 16 hastaya segmental mandibulektomi,12 hastaya hemimandibulektomi, 1 hastaya total mandibulektomi uygulandı. Segmental mandibulektomi uygulanan 5 hastanın mandibula simfizis bölgesi serbest fibula flebi ile onarıldı. 29 hastadan 28'inin, fibula flebi cilt adası veya ek flep ile yumuşak doku rekonstrüksiyonu ihtiyacı oldu.

Trakeotomi açılmayan 45 hastanın 17 tanesine malign, 22 tanesine benign tümör rezeksiyonu sonrası, 6 tanesine ise travma ve osteomyelit nedeni ile fibula flebi ile rekonstrüksiyon uygulandı. Malignite nedeni ile opere edilen 5 hastanın ağız tabanı invazyonu mevcuttu. Trakeotomi açılmayan 31 hastaya parsiyel veya segmental, 12 hastaya ise hemimandibulektomi uygulandı. 2 hastanın mandibula simfizis bölgesi rekonstrükte edildi,17 hastanın ek yumuşak doku rekonstrüksiyonu ihtiyacı oldu.

Sonuç: Analiz sonrası trakeotomi açılan 6 hastada total flep kaybı olduğu, 1 hastada fibula flebi cilt adası kaybı olduğu, trakeotomi açılmamış olan 2 hastada cilt adası kaybı olduğu görüldü. Trakeotomi açılmamış olan 8 hastada operasyon lojunda koleksiyon geliştiği ( lokalize hematom, tükrük fistülü vb.), bu hastalardan 1 tanesinin hematom boşaltılması amacıyla postop 1. gün tekrar ameliyat gereksinimi olduğu tespit edildi. Trakeotomi açılmış olan 1 hastada postop 1. gün hematom gelişimi gözlendiği ve ek müdahele gerekmediği tespit edildi. Koleksiyon gelişen hastalarda havayolu problemi saptanmadığı tespit edildi. Sadece 1 hastanın postoperatif solunum sıkıntısı nedeni ile yoğun bakım ünitesinde takip edildiği, bu hastanın odontojenik kist nedeni ile opere edildiği ve elektif trakeotomi açılmamış olduğu, operasyona sekonder ek komplikasyonunun olmadığı görüldü.

Tartışma: Baş ve boyun tümörlerinde elektif trakeotomi ile havayolu güvenliğinin sağlanması çoğu zaman operatörün insiyatifi doğrultusunda gerçekleşmektedir. Olgularımızda tümör invazyon bölgesi, yumuşak doku ihtiyacının miktarı ve yeri (ağız tabanı, dil kökü vb.), rezeke edilen mandibula segmentinin yeri ( orta hat rezeksiyonu, hemimandibulektomi, total mandibulektomi) baz alınarak elektif trakeotomi kararı verilmiştir. Ayrıca trakeotomi açılan 25 hastanın 6'sında total flep kaybı olduğu (%24), 1'inde flep cilt adası kaybı olduğu (%4), trakeotomi açılmamış olan 2 hastada ise flep cilt adası kaybı olduğu(%0,04) tespit edildi. Çalışmamızda trakeotomi açılmasının total flep kaybı ile ilişkili olabileceği düşünülmesine karşın, elektif trakeotomi kararı verilmiş olan hastalar çoğunlukla aynı zamanda ağız tabanı invazyonu, tümör nüksü vb. gibi daha fazla kemik ve yumuşak doku ile rekonstrüksiyon ihtiyacı olan hastalardır. Buna ek olarak fibula flebi ile mandibula rekonstrüksiyonu yapılan olgularda, hava yolunu tehdit edebilecek komplikasyonların yönetiminde elektif trakeotominin rolünün tartışmalı olduğu görülmektedir.

## S-006
## Ortognatik Cerrahinin Yaşam Kalitesi Üzerine Etkisi

Ahmet Bilirer, Şeyda Güray Evin, Erkut Erkol, Mustafa Sütçü, Osman Akdağ, Zekeriya Tosun
*Selçuk Üniversitesi Tıp Fakültesi, Plastik Rekonstruktif ve Estetik Cerrahi Ana Bilim Dalı, Konya*

Giriş: Ortognatik cerrahi iskeletsel deformiteleri ve dental bozuklukları düzeltme amacı ile günümüzde sıklığı giderek artan cerrahilerdendir. Yüz gelişimini tamamlamış büyüme modifikasyonları ile düzelmeyecek hastalar ve ortodontik kamuflaj ile düzeltilemeyecek kadar ileri deformiteli hastalar ana grubu oluşturmaktadır. Bu deformitelere bağlı iskeletsel ve yumuşak doku bozukluklarının da yanında; ısırma güçlüğü, artikülasyonda zorluklar, temporomandibuler eklem(tme) problemleri ortaya çıkmaktadır. Cerrahide temel amaç; maksilla, mandibula ve çene ucunun yanlış yerleşiminin düzeltilmesidir. İskeletsel düzeltmenin yanında; yumuşak dokunun ve fasyal konturun da düzeltilmesi; hastaların sosyokültürel yaşamlarını da etkilemektedir. Bu çalışmada temel amaç; kliniğimizde ortognatik cerrahi ile dentofasyal deformite düzeltilen hastaların operasyon sonrası yaşam kalitelerinin, dentofasyal deformite düzeyi ile memnuniyet arasında korelasyonunun, operasyonun fonksiyonel sonuçlarının(çiğneme, artikülasyon, tme eklem problemleri) irdelenmesidir.

Materyal- Metod: 2015-2017 yılları arasında kliniğimizde dentofasyal deformiteler sebebiyle opere edilen ve operasyon sonrası dönemde düzenli gelerek çalışmaya gönüllü olan 30 hasta çalışmaya dahil edildi. Çalışma verileri operasyondan sonra en erken 1 yıldaki hastalardan toplandı. Hastaların verileri; ameliyat öncesi ve sonrası dönemi birçok açıdan değerlendiren ortognatik cerrahi yaşam kalitesi testi toplandı. Elde edilen veriler IBM SPSS Statistics version 22.0 software (IBM Corp., Armonk, NY, USA) programı ile istatistiksel olarak değerlendirildi. Veriler Two-way ANOVA testi karşılaştırıldı.

Bulgular: Çalışmaya dahil edilen hastaların 16'sı kadın iken 14 erkek idi. Hastaların hiç birinde revizyon cerrahisi ve relaps saptanmadı. 19 hasta sınıf 3 malokluzyon sebebi ile opere edilirken 11 hasta sınıf 2 malokluzyon sebebi ile opere edilmiş idi. 17 hastanın maksilomandibuler uyumsuzluk miktarı 8 mmden fazla iken 13 hastada bu miktar 8 mmden az olarak belirlendi. 17 hastanı bimaksiller cerrahi geçirmiş iken 13 hasta bilateral sagittal split osteotomisi tekniği ile opere edilmiş idi.

Hastaların tümünün ameliyat öncesi ve sonrası dentofasyal

görünüm skorlamasına bakıldıgında memnuniyet ortalamasının arttıgı saptanmıstır. 8'mmden küçük defekti olan hastaların memniniyet skoru ortalama 2.78'den 8'e yükselmiş, 8'mmden büyük olanların skoru 1.58'den 8.4'e yükselmiştir ve bu oranlar istatistiksel olarak anlamlı olarak saptanmıştır (sig.=0.010< p=0.05).

Temporomandibuler eklem şikayetlerininin malokluzal açıdan(sınıf 2/3) ve preoperatif maksilomanidbuler uyumsuzluk miktarı açısından(8mm</>) bakılıgında anlamlı bir farklılık saptanmamıştır.

Isırma gücü memnuniyet ortalamasına bakıldıgında sınıf 2 hastaların ısırma güçlerinin anlamlı olarak değişmediğini (preoperatif 6,6;postoperatif 6,5), sınıf 3 hastalarda ise ısırma gücü memnuniyet oranının belirgin olarak arttıgını (preoperatif 3;postoperatif 7,84) ve bu durumun istatistiksel olarak anlamlı oldugu saptanmıştır(sig.=0.003< p=0.05).

Konuşabilme ve kelimeleri düzgün çıkarabilme (artikülasyon) memnuniyet derecesi sınıf 2 hastlarda 7'den 8'e, sınıf 3 hastaların oranı 4,32'den 7,68'e yükselmiştir.

Hastaların büyük çoğunluğu sürecin başına dönme şansına sahip olsa tekrar opere olacaklarını belirtmiştir(83.3%).Aile bireylerinden herhangi birinin operasyona onay verenlerin oranı 79.2% olarak hesaplanmıştır. Hastaların en fazla zorlandıkları süreç 41.7% oranıyla cerrahi ve sonrası 1 haftalık nekahat dönemi olarak belirlenmiştir. Bunu azalan sırasıyla 25% oranıyla cerrahi sonrası ortodontik tedavi ve preoperatif ortodontik tedavi, 8.3% oranıyla cerrahi sonrası komplikasyonlar (kaynamama, uyuşukluk vb.) gibi olgular takip etmektedir. Hastaların %33'ünde postoperatif ilk 1 ayda depresif duygudurumun hakim oldugu ve bu süreçte operasyondan pişman oldukları saptanmıştır. 30 hastanın 4'ünde postoperatif dönemde BSSO'na bağlı alt dudakta uyuşukluk gözlenmemiş 11 hastada ise 1 yıla yaklaşan uyuşukluk; parestezi saptanmıştır.

Tartışma: Hastlarımız; dentofasyal estetik açıdan literatur ile karşılaştırıldıgında benzer oranda yüksek derecede memnun olarak bu süreci geçirmiştir. Hastalarımızın skoru ortalama 6 puan yükselmiştir. Preoperatif deformitesi fazla olan grupta(>8mm) memnuniyet oranı daha yüksek olarak saptanmıştır.

Literaturde cerrahi öncesinde tme eklem disfonksiyonu olan hastalarda cerrahi sonrası bu şikayetlerin arttıgı belirtilmiştir. hasta grubumuzda ise cerrahi ile tme eklem şikayetleri arasında istatistiki açıdan anlamlı bir değişiklik saptanmamıştır.

Çiğneme ve ısırma sindirimin ilk basamağını olusturur. Hastaların malokluzyonlarının düzeltilmesi sonucunda özellikle sınıf 3 hastalarda ısırma ve çiğneme memnuniyetinde artış olması hastaların hayat kalitesini arttıran bir etmendir.

Ortognatik cerrahide kemik deformitenin yanında dil tabanı, dil kasları, dudak yerleşimi ve pozisyonu da değişmektedir. Bir çok literaturde malokluzyonun artikulasyon üzerine belirgin etkisinin olmadıgı belirtilmiştir. Ruscello DM ve arkadaslarının yaptıgı çalışmada ise ortognatik cerrahi sonrası artikülasyonda düzelme oldugu belirtilmiştir. Hastalarımızda ise cerrahi sonrası artikülasyon memnuniyet derecesi cerrahi sonrasında iyileşmiş olarak bulunmuştur.

Literatürde BSSO sonrası alt dudakta %50'lere varan oranda hipoestezi/parestezi görülebileceği belirtilmiştir. Hasta grubumuzda cerarhi sonrası %86.6 hastada hipoestezi/parestezi görülmüş bu hastaların %36'ında bu komplikasyon 12 ay civarında sebap etmiştir. Hastaların neredeyse tamamında(%83.3) cerrahi süreci tekrar yaşama şansına sahip olsalar yine opere olacaklarının saptanması ve hastaların %79.2'sinde aile bireyinin benzer operasyon geçirmesi durumunda onay vermesi bu komplikasyonun; cerrahiye onay motivasyonuna engel olmadıgını işaret etmektedir.

Sonuç: Ortognatik cerrahi; yaşam kalitesini yükselten, postoperatif süreç zorlu olmasına rağmen hasta memnuniyet oranının yüksek olduğu bir süreçtir.

## S-007
## Mikrotia Onarımında Aurikulosefalik Açı Yönetiminde Ek Kıkırdak Greft Kullanımı

Ali Cem Oktay, Göktekin Tenekeci, Alper Sarı, Şakir Ünal, Yavuz Demir
*Mersin Üniversitesi Tıp Fakültesi, Plastik, Rekonstrüktif ve Estetik Cerrahi Anabilim Dalı, Mersin*

Giriş: Mikrotia, farklı seviyelerde dış kulak gelişim anomalileri şeklinde karşımıza çıkmaktadır. Tedavisi anomalinin derecesine bağlı olarak zor ve tecrübe gerektiren bir süreçtir. Yeniden yapılandırmada çoğunlukla otolog kıkırdak greft kullanılan 2-4 seanslı teknikler tercih edilmekle beraber buna alternatif olarak alloplastik çatılar da kullanılabilmektedir. Kliniğimizde mikrotia cerrahisi sırasıyla otolog kıkırdak çatı hazırlanması, posterior sulkus oluşturulması ve kulak lobül transpozisyonu şeklinde 3 aşamalı olarak gerçekleştirilmektedir. Mikrotia tedavisi teknik olarak birçok zorluk içermekte olup yeterli ve uygun projeksiyonu sağlayabilmek bu zorluklardan birisidir. Bu sunuda posterior sulkus oluşturulması aşamasında aurikulosefalik açıyı yönetebilmek amacı ile takoz olarak fonksiyon gören kıkırdak greftlerin kullanıldığı olgular sunulmaktadır.

Materyal-Metod: Kliniğimizde 2015 yılında bu tekniğe geçtiğimizden itibaren opere ettiğimiz 7 hastamızda posterior sulkus oluşturulması aşamasında kıkırdak takoz greftleri ve yüzeyel temporal fasya flebi kombine uygulanmıştır. Bu hastalarda mikrotia 2. seansta kıkırdak çatı eleve edildikten sonra kulak kepçesinin uygun projeksiyonda kalması amacı ile kıkırdak çatıyı destekleyecek şekilde posterior sulkusa kıkırdak takoz greftler konulmuştur. Bu amaçla 1. seansta kıkırdak çatı hazırlanması sonrası artan ve cilt altına yerleştirilen kıkırdak greftler kullanılmıştır. Sulkusa konulan takoz amaçlı kıkırdak greftlerin viabilitesinin sağlanması amacı ile temporal fasya flebi kaldırılmış ve kıkırdak greftlerin üzeri örtülmüştür. Temporal fasya flebinin üzerine deri grefti uygulanmıştır. Teknik, intraoperatif çekilen video ve fotoğraflarla sunulacaktır.

Bulgular: Hastaların uzun dönem takiplerinde kıkırdak ve deri greftlerinde herhangi bir kayıp görülmemiştir. Kıkırdak greft kullanılan hastalarda kulak projeksiyonunun, kullanılmayan hastalara nazaran daha iyi olduğu gözlenmiştir. Tarafımızca, bu hastalardaki tatmin düzeyinin daha yüksek olduğu kanısına varılmıştır.

Tartışma ve Sonuç: Mikrotia onarımı teknik olarak birçok zorluk içermektedir. Doğala benzer sonucu yakalamak açısından kıkırdak yapıların şekli kadar pozisyonu da önem arz etmektedir. Normal bir kulak kepçesi-mastoid açısı 15-25 derecedir. Bu açıyı sağlamak üzere kulak kepçesi mastoid mesafesi yaklaşık 1 cm olmalıdır. Posterior sulkus oluşturulması aşamasında sadece deri grefti kullanılması sonrası deri greftinin kontraksiyonu nedeniyle sulkus derinliği kaybolmakta buna bağlı projeksiyon kaybı yaşanmaktadır. Kıkırdak takoz greftler kullanılarak kulak kepçesinin mastoid bölge ile yaptığı açı daha kontrollü şekilde manipüle edilebilmekte ve kalıcılığını koruyabilmektedir. Bu tekniğin kullanımı ile projeksiyon kontrollü bir şekilde sağlanabilmekte ve daha tatminkar estetik sonuçların elde edilebilmektedir.

**Intraoperatif Kıkırdak Takoz Greft**

## S-008
## Orbito-nazal Flep ile Göz Kapağı Defektlerinin Onarımı

Yavuz Keçeci, Z. Ulaş Bali, Merve Özkaya, Levent Yoleri
*Manisa Celal Bayar Üniversitesi Tıp Fakültesi, Plastik ve Rekonstrüktif Cerrahi Anabilim Dalı, Manisa*

Giriş: Göz kapakları özgün anatomik yapı ve işlevlere sahip dokulardır. Yüzün estetik görünümünde çok önemli olmalarının yanında gözün korunması ve gözün işlevinin sürdürülmesinde rol alırlar. Bu özelliklerinden dolayı tümör eksizyonu veya travma sonrası oluşan göz kapağı defektlerinin onarımı özel bir önem taşımaktadır. Göz kapağı onarımında hem işlevsel yeterlilik hem de iyi bir kozmetik sonuç hedeflenmektedir.

Göz kapağı defektinin boyutu ve yerleşimine göre çok sayıda farklı onarım yöntemleri tanımlanmıştır. Özellikle kapağın yarısına yakın veya daha büyük defekterin onarımında, kapak dokusu yetersiz kalmakta ve göz kapağı çevresindeki dokular kullanılmaktadır. Tümörün yerleşim yerine bağlı olarak farklı yerlerde ve boyutlarda defekt olabilmesi, eski skarların mevcudiyeti gibi değişkenler nedeniyle tek bir yöntem tüm hastalara uygun değildir. Bu nedenle plastik cerrah göz kapağı onarımında çok farklı flepleri uygulayabilmelidir. Bu çalışmada göz kapağı onarımında yeni bir yöntem olarak, daha önce tanımladığımız, orbito-nazal flepler ile tam kat göz kapağı defekti onarımı yaptığımız hastalar sunulacaktır (1).

Materyal-Metod: Üst göz kapağı defekti olan 6 hastada, alt göz kapağı defekti olan bir hastada, egzenterasyon ve enükleasyon yapılmış birer hasta olmak üzere toplam 9 hastada orbito-nazal flep ile göz kapağı onarımı uygulandı. Hastaların yaşları 32-76 arasında idi. Önceden egzenterasyon ve enükleasyon yapılmış hastalar hariç diğer 7 hastanın tamamında tümör eksizyonuna bağlı tam kat defekt oluşmuştu.

Orbito-nazal flepler aynı taraf kraniyal bazlı anguler arter tabanlı ada flebi olarak kaldırıldı. Tüm hastalarda flep donör alanları primer olarak onarıldı.

Sonuçlar: Hastaların hiçbirinde kısmi veya tam flep kaybı olmadı. Kozmetik olarak bulky görünüm nedeniyle üst göz kapağı onarımı yapılan bir hastada ilk ameliyattan 3 ay sonra flep inceltilmesi yapıldı. Tüm hastalarda iyi bir kozmetik sonuç ve kabul edilebilir derece işlev olduğu saptandı.

Tartışma: Bu vaka serisi bize orbito-nazal flepbin göz kapağı tam kat defektlerinin onarımında kullanılabilecek güvenilir bir seçenek olduğunu göstermektedir.

Kaynaklar:

1.Kerem H, Bali U, Sönmez E, Manavbaşı YI, Yoleri L. The cranially based contralateral nasolabial flap for reconstruction of paranasal and periorbital surgical defects. J Plast Reconstr Aesthet Surg. 2014 May;67(5):655-61.

## S-009
## Geniş Anterior Damak Fistüllerinde Dil Flebi ile Rekonstrüksiyon

Emrah Efe Aslaner[1], Burak Özkan[2], Ahmet Çağrı Uysal[2], Nilgün Markal Ertaş[2]
*[1]Başkent Üniversitesi Tıp Fakültesi, Plastik Rekonstrüktif ve Estetik Cerrahi Ana Bilim Dalı, Adana*
*[2]Başkent Üniversitesi Tıp Fakültesi, Plastik Rekonstrüktif ve Estetik Cerrahi Ana Bilim Dalı, Ankara*

Giriş: Palatoplasti sonrası sert damak fistülü görülme insidansı yaklaşık %25-30 civarındadır. Fistülün boyutları ve lokalizasyonu, damakta skar varlığı ve hastanın yaşı fistülün hangi yöntemle kapatılacağını belirlemede en önemli etkenlerdir. Geniş defektlerin (5mm den büyük) kapatılması bölgedeki lokal dou azlığı nedeniyle zorlayıcıdır. Geniş defektlerin kapatılmasında literatürde cerrahi ve prostetik yöntemler tanımlanmıştır. Dil flebi yüksek vaskülaritesi olan ve geniş damak fistüllerinde başarıyla kullanılan güvenilir bir fleptir.

Materyal-Metod: Bu çalışmada son 8 yıl içerisinde damak yarığı onarımı sonrası 5 mm den büyük çaplı anterior damak defekti olan ve dil flebi ile rekonstrüksiyon yapılan toplam 7 hasta dahil edildi. Tüm hastalar damak yarığı onarımı sonrası gelişen sert damak fistülü nedeniyle birden fazla operasyon geçirmişti. ortalama defekt boyutu yaklaşık 4 cm2 idi. Hastalara anterior bazlı dil flebi ile rekonstrüksiyon planlandı.

Sonuçlar: İki hasta hariç diğer hastalarda defekt kapamaları nazal ve oral mukozal kapama olarak iki tabakalı yapıldı. Nazal tabaka mukozal turn over fleplerle sağlanırken, oral mukoza dil flebi ile kapatıldı. Ortalama hastanede yatış süresi 3 gündü. Tüm hastalarda ikinci seans 3 hafta sonra yapıldı. Operasyonlar genel anestezi altında yapıldı. Flep ayrılması sonrasında erken ve geç dönem majör bir komplikasyon görülmedi. Dilde herhangi bir morbiditeye rastlanmadı.

Tartışma: Geniş anterior damak fistülleri yarattığı regürjitasyon, velofaringeal yetmezlik gibi ciddi sorunlar nedeniyle rekonstrükte edilmesi gereken önemli bir post palatoplasti komplikasyonudur. Literatürde tanımlanmış lokal mukozal flepler, nasolabial flepler, serbest flepler, kemik ve kıkırdak greftlemeleri incelendiğinde geniş defektlerin kapatılması için tanımlanmış altın standart bir yöntemin olmadığı dikkat çekmektedir. Dil flebi intraoral planlaması, görünür bir skar yaratmaması, yüksek vaskülaritesi ve myomukozal yapısı nedeniyle vüvenilir bir fleptir. Nazal mukozanın onarılamayacağı geniş defektlerde tek tabakalı onarımlarda dahi başarılı sonuçlar bildirilmiştir. İki aşamalı olması, hasta konforunun düşük olması, pediatrik operasyona uyum güçlüğü gibi dezavantajlarının yanında damakta yoğun skar varlığı olan geçirişmiş çoklu operasyon öyküsü olan geniş defektlerde kullanılması uygun olan bir fleptir.

**Dil flebi**

## S-010
## Onarım Sonrası Zorlu Bir Dönem; Primer Dudak Damak Yarıklı Hastalarda Cerrahi Sonrası Yoğun Bakım Takip Oranlarının ve Etyolojisinin İncelenmesi

Murat Kara, Mert Çalış, Figen Özgür
*Hacettepe Üniversitesi Plastik, Rekonstrüktif ve Estetik Cerrahi Anabilim Dalı, Ankara*

Giriş: Dudak damak yarıkları, coğrafi bölgelere göre değişkenlik göstermekle birlikte, ortalama 700 ila 1000 doğumda bir görüldüğü kabul edilmektedir. Baş boyun bölgesinin en sık anomalisi olan dudak damak yarıklarının takibi, prenatal dönemde başlayıp, estetik kaygıların giderilmesi ile erişkin yaşa kadar devam etmektedir. Bu denli geniş takip yelpazesi olan dudak damak yarıkları ile ilgili, literatürde cerrahi ve onarım zamanı ile ilgili araştırmalar mevcut olup, cerrahi sonrası yoğun bakım ihtiyaçları ile ilgili çalışmaya rastlanmamıştır. Bu noktada, çalışmamızın amacı, dudak damak yarıklı hasta grubunda onarım sonrası yoğun bakım ihtiyacının ortaya konarak literatüre kazandırmaktır.

Materyal ve Metot: Çalışmamıza, 1 Ağustos 2016 ile 1 Ağustos 2018 tarihleri arasında Hacettepe Üniversitesi Dudak Damak Yarıkları Ekibine başvurup, primer onarımı yapılan hasta verileri retrospektif olarak taranarak çalışmaya dahil edilmiştir. Bu hastaların yaş, cinsiyet, yarık tipi, eşlik eden anomaliler, sendromik tanılı olma durumu, cerrahi onarım yaşları, onarım tekniği, cerrahi sonrası yoğun bakımda takip durumu ve süresi ile, yoğun bakımda takip nedenleri ile bu süreyi uzatan durumlar kayıt altına alınmıştır. Yoğun bakımda takip nedenleri, ek anomali olan, sendromik tanılılar, zor entübasyon, zor ekstübasyon ve postoperatif durumlar olarak gruplandırılmıştır.

Sonuçlar: Yapılan son iki yıllık incelemede, kliniğimizde acil servisten alınan hastalar dahil olmak üzere toplam 7587 cerrahi girişim gerçekleştirilmiştir. Bu cerrahilerin 5142'si genel anestezi altında yapılmış olup, bunların da %26'sı (1348 hasta) primer dudak ve damak yarıkları cerrahisi olmuştur. Genel anestezi altında opere olan tüm hastaların %4.7'si (241 hasta), cerrahi sonrası yoğun bakımda takip edilmiştir. Yoğun bakıma çıkan bu 241 hastanın ise %24'ünü (58 hasta) primer dudak damak yarığı onarımı yapılan hastalar oluşturmuştur.

Dudak damak yarığı onarımı yapılan 1348 hasta izole olarak incelendiğinde, bu hastalarının %4.3'ü (58 hasta), cerrahi sonrası çeşitli sürelerde yoğun bakımda takip edilmiştir. Hastaların %90'ı Anestezi Sonrası Yoğun Bakım Ünitesinde, %10'u ise Çocuk Yoğun Bakım Ünitesinde takip edilmiş olup, %76'sının yoğun bakım ihtiyacı preoperatif dönemde öngörülmüştür. Ancak %24'ünün yoğun bakıma çıkışı onarım öncesi planlanmamış olup, perioperatif dönemde ameliyathanede veya postoperatif dönemde servis şartlarında gözlenen problemlerden dolayı yoğun bakım takibi gerekmiştir. Yoğun bakım takibi yapılan hastaların yarık tipleri incelendiğinde, %64'ünün izole damak yarıklı, %33'ünün dudak ve damak yarıklı, %3'ünün ise izole dudak yarıklı olduğu görülmüştür. Ayrıca bu hastaların % 23'ünün (13 hasta) sendromik tanılı olduğu, %7'sinin (4 hasta) sendromik ön tanılı olduğu ancak tanı sürecinin devam ettiği, %48'inin (28 hasta) ise eşlik eden ek anomalileri olduğu gözlenmiştir. Sonuç olarak, yoğun bakımda takip gerektiren en sık nedenin, solunum yolunu ilgilendiren durumlar olduğu, bunu sendromik tanılı hastalar takip etmiştir. Yoğun bakımda ortalama takip süresi 29.9 saat (1 – 336 saat) olduğu, ve hastaların % 20.7'sinin (12 hasta) yoğun bakım takiplerinde uzama (>24 saat) olduğu saptanmıştır. Bu uzamanın en sık nedenlerinin ateş, taşikardi, solunum problemleri ve solunum yolu enfeksiyonları olduğu görülmüştür.

Tartışma: Dudak damak yarıkları onarımı, multidispliner takip ve tedavi gerektiren uzun soluklu bir süreç olup, hasta yaş grubu itibarı ile erken postoperatif takibi zorluklarla doludur. Takipler sonrası cerrahiye hazırlanan hasta ve cerrahın başarması gereken ilk iş, hastanın onarım sonrası erken postoperatif dönemi sorunsuz atlatmasıdır. Hastanın yaşı ve buna bağlı vücut toleransının düşük olması, ve bu anomaliye eşlik eden başka anomalilerin de olması, bu dönemi oldukça zorlu hale getirmektedir. Nihayetinde çalışmamızın sonuçlarında olduğu gibi, cerrahi sonrası yoğun bakımda takip edilen hastalar arasında, dudak damak yarıkları yüksek bir oranı teşkil etmektedir. Bu oran literatürdeki bir çalışmada %2.7 olarak raporlanmış ve yoğun bakımda kalma süreleri ise farklı hasta serilerinde ortalama 12.9 ile 24.9 saat olarak bildirilmiştir. Bu oranlar çalışmamızda daha yüksek olarak bulunmuş olup, yoğun bakım takip oranı %4.3, yoğun bakımda takip süresi ise ortalama 29.9 saat olarak hesaplanmıştır.

Bu noktada, primer dudak ve damak yarıkları onarımı öncesi, çeşitli sendromların ve anomalilerin eşlik edebileceği, ve bu durumun onarım sonrası takibi etkileyeceği unutulmamalıdır. Öte yandan, tamamen sağlıklı bir bebeğin, onarım sonrası solunum intoleransı nedeni ile genel durumunun tehlikeye girebileceği göz önünde bulundurulmalıdır.

Sonuç: Sonuç olarak, günümüzde yarık cerrahisi ayrıntılı bir şekilde anlaşılmış ve uygulanıyor olsa da, söz konusu popülasyonun özelliklerinden dolayı, yarık cerrahisinin dudak damak yarıkları ekibi, yetkin anestezi ve yoğun bakım imkanlarının olduğu merkezlere yapılması hasta ve cerrah açısından güvenli olacaktır.

**Treacher Collins Sendromlu Hastanın Görünümü**

*Maksillofasiyal deformitesi nedeni ile solunum yolu problemi olan sendromik tanılı hastaların damak onarımı sonrası takipleri, sağlıklı çocuklara göre özellik arz etmektedir. Halihazırda preoperatif dönemde de solunum zorluğu yaşayabilen bu hastaların cerrahileri uygun yaşa kadar ertelenmektedir. Ancak yine de, postoperatif dönemde bu hasta gruplarında solunum yolu obstrüksiyonları belirgin olarak fazla olmaktadır.*

**Sendromik Tanılı Hastalar**

| Tanı | Hasta Sayısı |
|---|---|
| Down Sendromu | 2 |
| VACTERL Sendromu | 2 |
| Treacher Collins Sendromu | 2 |
| Diamond Blackfan Sendromu | 2 |
| Trizomi 11 ve 22 | 1 |
| Trizomi 13 | 1 |
| DiGeorge Sendromu | 1 |
| Kabuki Sendromu | 1 |
| Van Der Woude Sendromu | 1 |
| Toplam | 13 |
| Tanı sürecinde olan | 4 |

*Preoperatif dönemde yoğun bakımda takipleri planlanmış sendromik tanılı hastaların dağılımları.*

## S-011
## Yumuşak Damak Yarıklarında Furlow Tekniği ile Onarımda İpuçları

Emre Güvercin, Sedat Öz, Gaye Taylan Filinte, Barış Kanık, Şüheda Çıldır
*Sağlık Bilimleri Üniversitesi Dr.Lütfi Kırdar Kartal Eğitim ve Araştırma Hastanesi, Plastik Cerrahi Kliniği,İstanbul*

Amaç: Yarık damak dünya genelinde sıklığı çok fazla olan bir doğumsal defekt olarak karşımıza çıkmaktadır. Tıbbi, psikolojik, sosyal ve finansal problemleri beraberinde getirmektedir. Yarık etyolojisinde genetik ve çevresel faktörler ortak olarak rol oynamaktadır [1]. Damak yarıkları estetik bozukluk haricinde fonksiyonel eksiklik, yutma ve beslenme güçlüğü, maksillofasiyal gelişme geriliği, konuşma bozuklukları ve kulak enfeksiyonlarına sekonde duyma problemleri meydana getirmektedir [2].

Yarık damak onarımında birok farklı teknik kullanılmaktadır. Eski tekniklerin yüksek oranda fistül bırakması, maksiler retrüzyon ve velofaringeal yetmezliğe sebep olması nedeniyle yeni teknikler geliştirilmiştir. Furlow Double-Opposite Z Plasty tekniğini tanımlamış ve günümüzde dahi kullanılan en ideal tekniklerden biri haline getirmiştir[6]. Bu çalışmada yumuşak damak yarığı onarımında başlıca tekniklerden olan Furlow tekniği ile ilgili tecrübelerimizi sunmayı amaçladık.

Yöntem-Gereç: Çalışmaya kliniğimizde 2009-2017 yılları arasında Furlow tekniği kullanılarak opere edilen 9 yumuşak damak yarığı hastası dahil edildi. Tüm hastalarda Furlow'un tanımladığı şekilde posterior bazlı mukomuskuler ve anterior bazlı mukozal flep kaldırıldı ve transpoze edilerek defekt kapatıldı. Hastalar postoperatif olarak muayene ve videofloroskopi ile değerlendirildi. Ses terapisi için yönlendirildi.

Bulgular: Hastaların operasyon sırasındaki ortalama yaşları 20.5 (8-52)ay olarak hesaplandı. Ortalama takip süreleri 68.7 ay (9-117ay) olarak tespit edildi. Hiçbir hastada damak fistülü, konuşma bozukluğu, velofarangial yetersizlik gibi major bir komplikasyon gözlenmedi.

Tartışma: Furlow tekniği ile yapılan palatoplastinin en büyük avantajı, sert damak dokusu kullanılmadan ciddi uzatım sağlanabilmesidir. Bu teknikte palatal aponörozun total ayrılması, kasların disseksiyonu ve transvers oryantasyonunun sağlanması mümkün olmaktadır [3]. Düz insizyondan ziyade zig zag insizyon yapılması yumuşak damağa fonksiyonel açıdan daha iyi sonuçlar sağlamaktadır. Fistül oranı diğer tekniklere göre daha azdır [4]. Palatal kompetans daha iyi olmakta ve velofaringeal yetmezlik daha az sıklıkla oluşmakta, aynı zamanda velofaringeal yetmezlik onarımında da tercih edilmektedir[5].

Teknik her ne kadar kolay uygulanabilir gibi görünse de başarılı olması açısından zor bir tekniktir. Asistan eğitiminde özellikle son yılda uygulanması gerekir ve klinik pratiğimiz de bu şekildedir. Flep açıları posteriorda 60, anteriorda 90 dereceye yakın planlanmalıdır, daha geniş planlanması durumunda donör saha kapanması zorlaşır, dar planlanırsa defektin kapanması zorlaşır. Flepler frajil olduklarından postop bakım özenli yapılmalıdır. Kapamada horizontal matress sütür tercih etmekteyiz, düğüm güvenliği düşünülerek çok düğüm atılmalıdır. Planlama çok iyi yapılmalıdır, aksi taktirde başka bir tekniğe geçerek kapamanın sağlanması zordur. Operasyon süresi diğer tekniklere kıyasla daha uzundur. Geniş defektlerde back-cut uygulanması ve lateral mukoperiostal flebin serbestlenmesi gerekebilmektedir, zig zag insizyonun dezavantajı ise kasları ayırmadan yumuşak damağın tekrar açılmasının zorluğudur

Sonuç: Bu teknik damakta daha iyi uzanım sağlaması, fistül insidansının düşük olması, takiplerde konuşmanın daha iyi gelişmesi, sekonder operasyon ihtiyacının daha az olması nedeniyle günümüzde de sık olarak kullanılan bir teknik olarak karşımıza çıkmaktadır.

Kaynaklar

[1] Mossey PA, Little J, Munger RG, Dixon MJ, Shaw WC (2009) Cleft lip and palate. Lancet 374: 1773-1785.

[2] Sinno H, Tahiri Y, Thibaudeau S, Izadpanah A, Christodoulou G, et al. (2012) Cleft lip and palate: an

objective measure outcome study. PlastReconstrSurg 130: 408-414.

[3] Huang MH, Riski JE, Cohen SR, Simms CA, Burstein FD. An anatomic evaluation of the Furlow double opposing technique of cleft palate repair. Ann Acad Med Singapore. 1999;28:672–676

[4] Kirschner Re, Wang P, Jawad AF, Duran M, Cohen M, Solot C, Randall P, LaRossa D. Cleft palate repair by modified Furlow double -opposing Z-plasty: The Children's Hospital of Philadelphia experience. Plast Reconstr Surg. 1999;104:1998–2010.

[5] Deren O, Ayhan M, Tuncel A. The correction of velopharyngeal insufficiency by Furlow palatoplasty in patients older than 3 years undergoing Veau-Wardill-Kilner palatoplasty: a prospective clinical study. Plast Reconstr Surg. 2005;116:85–87.

## S-012
## Tek Taraflı Dudak Yarıklarında Tennison-Randall Tekniği

İbrahim Tabakan, Eyüphan Gencel, Cengiz Eser, Osman Metin Yavuz
*Çukurova Üniversitesi Tıp Fakültesi, Plastik, Rekonstrüktif ve Estetik Cerrahi Anabilim Dalı, Adana*

Giriş: Dudak ve damak yarıkları en sık rastlanan majör konjenital anomalilerdendir. Görülme sıklığı ırklara göre değişmekle birlikte ortalama olarak 1/1000'dir. Dudak yarıkları erkeklerde kızlara göre daha sıktır. Sol taraf, sağ taraf ve bilateral görülme oranı 6/3/1'dir.

Etyolojide %40 oranında genetik faktörler etkiliyken, %60 oranında; annenin sigara veya ilaç (kortikosteroidler, fenitoin vs) kullanımı, enfeksiyöz hastalıklar (rubella), yüksek anne-baba yaşı gibi çevresel faktörler suçlanmaktadır.

Dudak damak yarıklı çocuklarda büyüme ve gelişme, konuşma ve duyma fonksiyonları, ağız, diş sağlığı ve psikososyal gelişimde problemler olduğu için tedavide multidisipliner çalışma gereklidir.

Dudak yarığı terimi; üst dudak, kolumella, septumun alt kısmı ve premaksillayı içeren yapıların ayrışmasını tarifler. Dudak yarıklarının tedavisinde pek çok yöntem tariflenmiş olup bu sunumda Tennison'un tariflediği alt bölge z-plastisi anlatılacaktır.

Yöntem Ve Bulgular: Kliniğimize son 2 yıl içerinde başvuran tek taraflı dudak yarıklı 15 hastaya Tennison Randall tekniğine uygun olarak dudak yarığı onarımı yapıldı. Tüm hastalar genel anesteziyle beraber lokal anestezi kullanılarak opere edildi. Tüm hastalarda orbicularis oris onarımı yapıldı. Ek olarak 10 hastaya mukozaya da z plasti yapıldı. Hiçbir hastada nostril retainer kullanılmadı.

Operasyon sonrası hiçbir hastada ciddi komplikasyonla karşılaşılmadı. Yaklaşık operasyon süresi 1 saatti. Hastalar 2. veya 3. günde taburcu edildi. Postoperatif takipler fotoğraflama ile yapılıp iyi kozmetik sonuçlar elde edildiği düşünüldü.

Tartışma: Dudak yarığı onarımında pek çok teknik tariflenmiştir. Tarihte bilinen en eski kayıt MS 390 yılında bir Çin belgesine dayanmaktadır. Bu belgeye göre yarık kenarları kesilerek düz hat onarımına yakın bir onarım gerçekleştirilmiştir. Daha sonra 1300'lü yıllarda Yperman adlı flaman bir cerrah kenarları kesilen yarıkları tek bir iğne ve üzerinden bağlanan 8 şeklindeki ipek iplikle bağlamış ve literatüre geçmiştir. İlk bilimsel yayınlar 19.yüzyılda ortaya çıkmıştır. 1844 yılında Mirault tarafından lateral bazlı üçgen flep içeren bir teknik ortaya atmıştır. Düz hat onarımları Rose (1891) ve Thompson (1912) tarafından yapılmıştır. 1892'de Hagedorn ilk kez 'quadranguler' flep tekniğini ortaya atmış, 1949 LeMesurier is bu tekniği geliştirmiştir. 1952 yılında Tennison medial flep uzatılması için bir 'z plasti' dizayn etmiş, bu teknik 1959'da Randall tarafından modifiye edilmiş ve 1969 yılında Skoog tarafından küçük bir değişiklik ile yayınlanmıştır. 1955 yılında ise Millard 'rotasyon-ilerletme' tekniğini yayınlamıştır.

Dudak yarıklarında başarılı estetik ve fonksiyonel sonuç elde etmek için gerekenler şunlardır;

Doğru cilt-mukoza birleşiminin sağlanması

Vermillon kenarlarının simetrik olması

Nostril tabanının simetrik olması

Dudağın hafif eversiyonu

Minimal skar

Cupid yayı ve vermillon cilt sınırının simetrik olması

Hangi teknik kullanılırsa kullanılsın fonksiyonel sonucun da iyi olması için orbicularis oris kasının devamlılığı mutlaka sağlanmalıdır. Dudak yarıklı hastalarda bu kas medialde kolumella tabanına, lateralde burun kanadı tabanına yapışır. Bu kasın anormal yapışma yerlerinden ayrılması ve karşılıklı dikilmesi gerekir.

Günümüzde bir çok merkezde yaygın olarak kullanılan Millard tekniği operasyon sırasında modifikasyon yapılmasına olanak sağlar. Minimal doku atılır. Oluşan skarlar anatomik olarak kabul edilebilir bölgelerde yer alır. Bu teknikte nostril tabanı rahatlıkla oluşturulabilir ve revizyonları kolaydır. Ancak yeni başlayanlar için zor bir tekniktir. Erken dönemde vertikal skar kontrakte olursa dudakta kısalık gelişebilir. Bazı hastalarda yarık kenarlar arasında uzunluk farkının olduğu durumlarda white roll tarafına z plasti yapmak gerekebilir. Ayrıca bu teknikte cubid bow dengesinin sağlanamadığı vakalar da oldukça fazladır.

Trianguler flep tekniğinin avantajları şöyle sıralanabilir:

Uygulanması basittir.

Vertikal skar kontraktürü oluşumunu engeller.

Postoperatif dönemde görülen dudak geriliminin negatif etkilerini ortadan kaldırır.

Lateral dudak segmentinin boyunun uzatılması gereken durumlarda kullanılabilir.

Dezavantajları ise:

Deneyimsiz ellerde çok uzun veya çok kısa dudak ile sonuçlanır.

Filtrum kolonunu çaprazlayan bir skar oluşur. Bu da filtral kolonların düzleşmesine veya belirginliğinin azalmasına neden olur.

Sonuç: Dudak yarığı onarımında bir çok teknik tanımlanmıştır. Her tekniğin avantajı ve dezavantajları mevcuttur ancak cerrahın deneyimine bağlı olarak her teknik geliştirilip iyi estetik ve fonksiyonel sonuçlar elde edilebilir. Günümüzde bir çok merkezde Millard tekniği kullanılmakta olup uygulama kolaylığı ve iyi sonuçları nedeniyle seçilmiş vakalarda Tennison tekniğinin de kullanabileceği akılda tutulmalıdır.

## S-013
## Sentinal Lenf Nodu Disseksiyon Tekniği

Metin Görgü, Ali Gökkaya, Ali Doğan, Ertuğrul Karanfil, Jehat Kızılkan
*Abant İzzet Baysal Üniversitesi Tıp Fakültesi Plastik Cerrahi, Bolu*

Kanser hastalarında lenfojen yayılımın anahtarı sentinel lenf nodudur. Sentinel lenf nodunu atlayarak lenfojen metastaz olasılığı %0-2 kabul edilmektedir. Bu nedenle sentinel lenf nodunun bulunması ve değerlendirilmesi günümüzde kanser operasyonlarının vazgeçilmezidir. Sentinel lenf nodu diseksiyonu Plastik Cerrahide baş boyun kanserleri, ve cilt kanserlerinde özellikle malign melanomda rutin kabul edilmektedir. Önemli olan sentinel lenf nodunun doğru olarak aranıp bulunmasıdır. Sentinel lenf nodu bulunduğunda, tümör negatif ise hastayı günlük yaşamını olumsuz etkileyecek büyük bir ameliyattan da kurtarmış oluyoruz.

Kliniğimizde endikasyonu olan her hastaya rutin sentinel lenf nodu diseksiyonu yapılmaktadır. Sunumuzda sentinel lenf nodu operasyonunu bir bütün olarak, nükleer tıp, sintigrafi, gama probe ile belirleme yöntemi, bulunan nodun sentinel olduğunun verifiye edilmesini ve patolojisini "step by step" örnek 3 hasta üzerinde detaylı video çekimleriyle anlatıyoruz.

Materyal-Metod: Örnekleme olarak; Kulak Malign Melanom olgusunda boyunda sentinel lenf nodu aranması

Dizde Merkel h.li kanser olgusunda inguinal sentinel lenf nodu aranması

Elde Malign Melanom olgusunda aksiller sentinel lenf nodu aranması

Teknik: Hastalarımıza operasyonla aynı gün lezyon çevresine radyonüklid madde verildi. Hasta ilk radyoaktif isotop uygulamasından 1 saat sonra operasyon odasına alınarak lezyon çevresine metilen mavisi enjekte ediyoruz. Sonra gama gayger sayacı ile sentinel nodun radyoaktif ölçümleri ile yerine belirliyoruz. Belirlenen yerden yapılan 2 cm lik kesi ile diseksiyona başlanıp, sentinel lenf nodunu gama prob yardımı ile belirliyoruz. Nod çıkarıldıktan sonra tekrar gama prob ile kontrol yapılıp işaretlenmiş tüm nodları aldığımızdan emin olduktan sonra frosen section ile patolojiye gönderiyoruz.

Sonuç: Sentinel lenf nodu biyopsisi multidisipliner bir yaklaşım ve konuda deneyimli doktorlar gerektirse de hastanın ek morbiditeye sahip olmaması ve iyileşme kolaylığı açısından lenf disseksiyonu gereken hastalarda göz önünde bulundurulması gereken bir tıbbi yaklaşımdır.

## S-014
## Dudak Damak Yarıklı Hastalarda Ürogenital Anomalilerin Analizi

Fethiye Damla Menkü, Mert Çalış, Figen Özgür
*Hacettepe Üniversitesi Tıp Fakültesi,Plastik Rekonstrüktif ve Estetik Cerrahi Anabilim Dalı, Ankara*

Giriş: Damak dudak yarıkları sık görülen konjenital anomaliler içerisinde yer almaktadır. Görülme sıklığı yaklaşık 300-2000 doğumda bir olarak rapor edilmiştir. Eşlik eden en sık anomaliler anatomik lokalizasyona göre fasyal anomaliler, iskelet anomalileri, santral sinir sistemi, kardiyovasküler sistem, ürogenital sistem, kulak ve göz anomalileri olarak sıralanabilir. Bu anomalilerin eşlik etme oranları sadece damak yarığı veya damak ve dudak yarığı birlikteliğinde farklıdır. Ürogenital anomalilerin görülme sıklığı her ne kadar %2- 10 arasında değişse de araştırılan bölgeye, etnik gruba göre de bu oran artabilmektedir.

Damak dudak yarıklarına en sık eşlik eden ürogenital anomaliler daha çok hem dudak hem de damak yarına sahip hastalarda daha sık olmak üzere; kriptorşidizm, mikropenis, konjenital pelvik uterin ayrılma, polikistik böbrek, atnalı böbrek, displastik böbrek, ektopik böbrek, hipoplastik böbrek, renal agenezi, hidronefroz, vezikoüretreral reflü, hidrosel, hipospadias, ambigus genitalia olarak sıralanabilir.

Damak dudak yarığı ile gelen hastalarda eşlik edebilecek ürogenital anomalilerin analizini retrospektif olarak tarayarak belirlemeyi hedefledik.

Metot Ve Bulgular: Çalışmamızda 2014 haziran-2018 haziran tarihleri arasında kliniğimize damak dudak yarığı nedeni ile başvuran 3304 hasta yaş, cinsiyet, yarık tipi, eşlik eden ürogenital anomali, gerçekleştirilen ameliyat gibi bir çok değişken açısından retrospektif olarak incelenmiştir. Hastane bilişim sistemleri ağı (Nucleus v9.20.44) veri tabanı ve damak dudak yarığı konseyi değerlendirme notları, ameliyat notları ve hasta epikrizleri incelenmiştir.

21' i erkek, 9' u kadın olan 30 hastada eşlik eden ürogenital hastalık bulunmaktadır. 2 hasta ise fokal segmental glomeruloskleroz ve santral diabetes insipidus tanısı almıştır. Eşlik eden anomaliler izole dudak yarığında, tek taraflı dudak damak yarığında, çift taraflı dudak damak yarığında, izole damak yarığında ayrı ayrı değerlendirilmiştir, en sık olarak 15 hastada hem dudak hem de damak yarığı bulunduğu görülmüştür. En sık tespit edilen anomali hiposapadias 9 hastada bulunurken onu 5 hasta ile hidroüreteronefroz izlemektedir. Birden çok anomalinin bir hastada bulunabildiği görülmüştür ve diğer anomaliler renal agenezi, renal ektopi, kriptorşidizm, renal hipoplazisi, multikistik displastik böbrek, nefrolithiazis, hidrosel, at nalı böbrek, çift toplayıcı sistemdir.

6 hastada ise eşlik eden başka anomali bulunmazken, diğer hastalarda en sık eşlik eden anomali kardiyovasküler sistem hastalıklarıdır. Onların içinde de en sık atrial septal defekt gelmektedir. Sendromik olan 7 hasta ise DiGeorge sendromu, Trizomi 13, Cornelia de Lange sendromu, Micheals sendromu, Orofasyo-digital Sendrom, Down Sendromu ve tanısı koyulma aşaması devam eden bir hastadan oluşmaktadır.

Literatür ile karşılaştırıldığında %2 -10 arasında değişen oranın çalılmamızda %0.9 olduğu ve yaklaşık yarı yarıya bulunduğu görülmektedir.

Sonuç: Damak dudak yarıklı hastaların muayenesi sonucunda karşılaşılabilecek ürogenital şikayet durumunda yaşadığımız coğrafyada karşılaşılabilecek anomaliler hakkında bilgi edinmek bu çalışma ile mümkün olmuştur.

**sol dudak veau3 damak yarığı**

## S-015
## İzole Üst Dudak Median Yarıklı Hastaların Genetik Analizi

Fethiye Damla Menkü[1], Murat Kara[1], Mert Çalış[1], Aslı Tolun[2], Figen Özgür[1]
*[1]Hacettepe Üniversitesi Tıp Fakültesi,Plastik Rekonstrüktif ve Estetik Cerrahi Ana Bilimdalı, Ankara*
*[2]Boğaziçi Üniversitesi, Moleküler Biyoloji ve Genetik Bölümü, İstanbul*

Giriş: Damak dudak yarıkları sık görülen konjenital anomaliler içerisinde yer almaktadır. Yaklaşık olarak 500 – 700 doğumda bir görülür. En sık görülen formu lateral formudur ve küçük bir çentikten damak yarığını da içerebilecek bir spektrumda ortaya çıkabilir. Dudak yarığının nadir formu olan median yarık ise bir milyon doğumda birden azdır. Henüz ırk ve cinsiyet farklılıkları belirlenmemiştir. İzole vermillionda bir çentik olarak ortaya çıkabilirken, holoprosensefali (siklopia-rinensefali), hipotelorizm de eşlik edebilir. Bu da holoprosensefalik median yarıkların, lateral yarıklardan farklı olarak migrasyon probleminden değil de gelişim probleminden kaynaklandığını gösterir. Genetik alt yapı farklılığı içerebilecek bu durum nadir görülen izole üst dudak median yarıklı hastalarda eşlik edebilecek anomalileri de değiştirecektir.

Metot ve Bulgular: Polikliniğimize başvuran on çocuktan alınan kan örnekleri ile literatürde bu fenotip ile ilişkili olabilecek gen listesi 1000G, ExAC ve ESP6500 projelerinde rapor edilmiş 0,01 üzeri varyantları elendi. SIFT, PolyPhen2 ve Mutation Taster çevrimiçi araçlarla proteine hasar verici olup olmadığı incelendi. Ayrıca genin omurgalılarda korunmuşluğu ve eğer aminoasit değişmişse türler arası korunmuşluğu incelendi. Fenotip ile ilişkili olabilecek proteine hasar vermesi muhtemel varyantlar arandı. SNP verisi kullanılarak CNV analizi ile delesyon ve duplikasyonlar arandı.Elde edilen veriler tablodaki gibidir.

Elde bulgular doğrultusunda gereken hastalarda aile bireylerinden de kan alınarak ve fenotipleri incelenerek değerlendirme yapıldı. PAX7, OFD1,TCOF1, SHH, TGFβ2, KMT2B,RNF170,TTC7A,TGIF1 genleri ortaya çıkan fenotiplerden sorumlu bulundu. Sadece 2.hastadaki HOXB1 geni, kardeşte de homozigot olarak bulunduğu ve fenotipi normal olduğu için fenotip ile ilişkilendirilemedi. Bir hasta araştırma içerisinde orofasyal digital sendrom tanısı aldı. Holoprosensefaliden sorumlu tutulan genlerden olan TGIF1 ve SHH ile de bu çalışmada karşılaşılmıştır.

Sonuç: Nadir olarak izlenen bu yarık tipi için ek anomalinin varlığının araştırıldığı durumlarda genetik yol gösterici olarak. PAX7, OFD1,TCOF1, SHH, TGFβ2, KMT2B,RNF170,TTC7A,TGIF1 genleri kullanılabilir.

**Median Yarık Preoperatif Fotoğraf**

**Genetik Analiz Sonucu**

| HASTA | GEN | DEĞİŞİM | dbSNP | En yüksek sıklık (ExAC) | SIFT/ PolyPhen/ Mutation Taster |
|---|---|---|---|---|---|
| 1 | PAX7 | c.275A>T, p.E92V | - | - | D/D/D |
| 2 | HOXB1 | c.461C>T, p.P154L | - | 0,00017 (AMR) | T/B/P |
| 3 | OFD1 | c.619_624delAGAATT p.Ile207_Glu208del | rs312262839 | - | -/-/D |
| 4 | TCOF1<br>SHH | c.1034_1036del p.Glu345del<br>c.G157a, p.E53K | -<br>- | -<br>- | -/-/P<br>D/D/D |
| 5 | TGFβ2 | c.G272A, p.R91H | rs104827221 | 0,0072 (NFE) | T/D/B |
| 6 | KMT2B<br>RNF170<br>TTC7A<br>TTC7A | c.6760C>A, p.P2254T<br>c.640A>G, p.1214V<br>c.2014T>C, p.S672P<br>c.1817A>G, p.K606R | rs763536557<br>rs587780441<br>rs149602485<br>rs139010200 | -<br>0,0017 (SAS)<br>0,0034 (NFE)<br>0,0034 (NFE) | T/P/P<br>T/B/D<br>D/D/D<br>D/D/D |
| 7 | TGIF1 | c.320A>T, p.Q107L | rs139010200 | 0,0034 (NFE) | D/D/D |
| 8, 9, 10 | Güçlü bir aday varyant bulunamadı. | | | | |

## S-016
## Erişkinlerde Tek Taraflı Yarık Dudak Burnu Deformitesi Düzeltilmesi Tecrübelerimiz

Hakan Bulam, Fatih Tekin
*Sağlık Bilimleri Üniversitesi Ankara Keçiören Eğitim ve Araştırma Hastanesi, Plastik Rekonstrüktif ve Estetik Cerrahi Kliniği, Ankara*

Giriş: Tek taraflı yarık dudak burunlarında özellikle burun alt 1/3'te bazı spesifik deformiteler mevcuttur. Alar taban yarık tarafında genişlemiş inferior ve posteriora yer değiştirmiştir. Nazal tip asimetriktir, projeksiyon ve definisyon etkilenen tarafta daha azdır. Kolumella kısa ve sağlam tarafa doğru eğridir. Anterokaudal septum sağlam tarafa posterior septum yarık tarafa doğru deviyedir. Dorsumda sağlam taraf doğru eğridir. Tüm bu farklılıkların düzeltilmesi piramidin ve septumun düzeltilmesi ve burun ucu cerrahisi ile yapılmaktadır. Burada erişkinlerdeki yarık dudak burnu deformitelerindeki yaklaşımımız ve sonuçlarımız sunulmaktadır.

Bulgular: 2013-2018 yılları arasında 4 erkek 2 kadın toplam 6 hasta yarık dudak burnu deformitesi nedeniyle ameliyat edildi. Aydınlatılmış onamları alındı. Hepsi tek taraflı dudak yarığı deformiteleri nedeniyle çocukluklarında dudak yarığı onarımı yapılmış olan hastalardı. Ortalama yaşları 22'ydi. Tümü özellikle burun ucu deformitesi ve burun eğriliğinden şikayetçiydi (Şekil 1).

Teknik: Tüm hastalara açık teknik uygulandı. Önce septoplasti yapıldı ve kıkırdak greftler elde edildi. Kemik ve kıkırdak hump eksizyonu yapıldı. Osteotomiler ile çatı kapatıldı ve deviasyon düzeltildi. Spreader ve spreader-strut greftler konuldu. Etkilenmiş alar kıkırdaklara sefalik trim uygulandı ve Potter tekniğine uygun olarak mediale V-Y ilerletildi. Alar lateral strut greft yerleştirildi. Strut greft konularak medial kruslar strut üzerinde eşitlendi ve yükseltildi. Dom oluşturucu ve dom eşitleyici dikişler konuldu.

Postoperatif komplikasyon görülmedi. Hastaların tümünde burun ucu projeksiyonu ve definisyon arttı. Nostril ve alar kanat asimetrisi azaldı. Hastaların memnuniyet düzeyi yüksek oldu.

Tartışma ve Sonuç: Erişkin yaşta yarık dudak burnu deformite onarımının bazı temel özellikleri mevcuttur.1-2

1. Nazal havayoluna yönelik olarak
- İnferior konkanın küçültülmesi
- Septal rezeksiyon
- Spreader greft veya flep
2. Üst 2/3
- Nazal dorsal hump redüksiyonu
- Osteotomiler
3. Alt 1/3
-Anterokaudal septumun santralizasyonu
-Kolumellar strut
- Alar kartilajların kondromukozal V-Y ilerletilmesi ve lateral krural strut
- Sefalik trim ve oto-batten grefti
-Tip definisyonu interdomal ve intradomal dikişler
- Tip onlay greftleri
- Alar rim greftleri
- Alt ve üst lateral kıkırdaklar arası interkartilaginöz dikişler
- Alar taban pozisyonunun düzeltilmesi.

Sonuç olarak özellikle mesleğinin başında olan meslektaşlarımıza tavsiyemiz bu temel noktalar üzerinden gidilerek ve temel basamaklar uygulanarak herhangi bir modifikasyona ihtiyaç duyulmadan bir çok yarık dudak burnu hastasında iyi sonuçlar alınabilir.

Kaynaklar:

1. Allori AC, Mulliken JB. Evidence-Based Medicine: Secondary Correction of Cleft Lip Nasal Deformity. Plast Reconstr Surg. 2017;140(1):166e-176e.

2. Monson LA, Kirschner RE, Losee JE. Primary repair of cleft lip and nasal deformity. Plast Reconstr Surg. 2013;132(6):1040e-53e.

**Şekil 1. Sol taraf yarık dudak burnu deformitesi bulunan hasta. Üst sıra ameliyat öncesi ön-sol yan-taban görünüm. Alt sıra ameliyat sonrası 3. ay görünüm.**

## S-017
## Kulak Skuamöz Hücreli Karsinom Eksizyonu İle Aynı Seansta Temporopariyetal Fasya Flebi İle Kulak Defekti Onarımı: Bir Olgu Sunumu

Yakup Çil, Mehmet Sönmez, Uğur Öner,
Fatma Betül Ak Bozkırlı, Mustafa Erol Demirseren
*Ankara Yıldırım Beyazıt Üniversitesi Atatürk Eğitim ve Araştırma Hastanesi, Plastik Rekonstrüktif ve Estetik Cerrahi Anabilim Dalı, Ankara*

Amaç: Skuamöz hücreli karsinom kulak bölgesinde en yaygın görülen tümörlerden biridir. Hastalığın ana tedavisi cerrahi eksizyondur. Cerrahi eksizyon sonrası kulak bölgesinde oluşan kozmetik deformite hastalar için büyük bir stres kaynağıdır. Burada kulak konkal bölgesi skuamöz hücreli karsinom nedeniyle opere ettiğimiz aynı seansta da temporopariyetal faysa flebi ile onarım gerçekleştirdiğimiz bir hasta literatür eşliğinde sunuldu.

Yöntem-Gereçler: 69 yaşında erkek hasta sağ kulak konkal bölgesi skuamöz hücreli karsinom nedeniyle kliniğimize

kabul edildi. Dış merkezde hastanın kitlesinden yapılan punch biyopsi sonucu iyi diferansiye skuamöz hücreli karsinom olarak raporlanmıştı. Hastaya yapılan boyun ultrasonografi ve genel vücut taraması incelemesinde yakın ve uzak metastaza ait bulgu rapor edilmedi. Hastaya eksizyon ameliyatı önerildi. Hasta kozmetik kaygılarından dolayı kulağının alınmasını istemedi. Ancak aynı seansta kulağının onarılması şartıyla ameliyat olabileceğini ifade etti. Hasta kendisine önerilen kostokondral greft alınmasını kabul etmedi. Suni implant ile birlikte temporopariyetal fasya ile onarım ameliyatlarını kabul etmedi. Hastaya kulak heliksi kartilajı korunarak temporopariyetal fasya flebi ile onarım ameliyatı planlandı. Hastaya planlanan cerrahi sınırlardan eksizyon gerçekleştirildi. Cerrahi sınırlardan gönderilen frozen materyalinin inceleme sonuçları tümör negatif olarak raporlandı. Aynı seansta kulak heliks iskeleti üzerine getirilen temporopariyetal faysa flebi ve kısmi kalınlıktaki deri grefti ile kulak onarımı gerçekleştirildi.

Bulgular: Post-operatif erken dönemde hastada cerrahi herhangi bir komplikasyon görülmedi. Yaklaşık sekiz aylık takip döneminde temporopariyetal fasyal flebi ve cilt greftinde herhangi bir problem gözlenmedi. Hastanın kozmetik sonuçtan memnun olduğu değerlendirildi. Hasta gerçekleştirilmiş olan onarım işlemi sonrası gözlüğünü takabildiğini ifade etti.

Sonuçlar: İlk olarak 1898 yılında at ısırığı sonrası dış kulak rekonstrüksiyonu için tarif edilmiş olan temporopariyetal fasyal flebi burada kulak kanserli bir olguda eş zamanlı olarak kullanılmıştır. Kulak kanseri olgularında temporopariyetal fasyal flebinin, kulak heliksinin çatı yapı olarak kalmasıyla birlikte kulak onarımında kullanılabileceği kanısındayız.

Kaynaklar:

[1] Kloss B, Lapoint J, Dougher K. Auricular squamous cell carcinoma. Int J Emerg Med. 2011 Aug 8;4:50.

[2] Clayman GL et al. Mortality risk from squamous cell skin cancer. J Clin Oncol. (2005)

[3] Visnyei K et al. Squamous cell carcinoma of the external auditory canal: A case report and review of the literature. Oncol Lett.(2013)

[4] Eric J Moore, MD, FACS; Chief Editor: Arlen D Meyers, MD, MBA. Temporoparietal Fascia Flaş

[5] Yakup Çil, Atacan Emre Kocman, Serdar Öztürk, Abdul Kerim Yapıcı, Kamil Kılıç. Immediate reconstructıon of amputated ear: a case report. Turk Plast Surg 2011;19 (1)

[6] Alagöz MS1, Uysal AC, Işgören S, Erdoğan C, Işken T, Sen C, Tüccar E, Sabuncuoğlu BT, Sensöz O A New Method in the Treatment of Ear AmputationM. Experimental and Clinical Study Ann Plast Surg 2007;59: 277–286

**Temporopariyetal fasya flebi**

*pre-op /intra-op / post-op görüntüsü*

## S-018
## Baş ve Boyun Bölgesinde Dev Kutanöz Horn: 4 Olgunun Analizi

Yakup Çil[1], Uğur Öner[1], Aydan Kılıçarslan[2], Mustafa Erol Demirseren[1]
*[1]Ankara Yıldırım Beyazıt Üniversitesi Atatürk Eğitim ve Araştırma Hastanesi Plastik,Rekonstrüktif ve Estetik Cerrahi Anabilim Dalı, Ankara*
*[2]Ankara Yıldırım Beyazıt Üniversitesi Atatürk Eğitim ve Araştırma Hastanesi Tıbbi Patoloji Ana Bilim Dalı, Ankara*

Amaç: Kutanöz horn (cilt boynuzu) terim iyi sınırlı, koni şeklinde, ciltten kabarık, sert deri lezyonlarını tarif etmek için kullanılır. Erkeklerde, 50 yaş üzerinde ve açık tenli kişilerde daha sık görülürler. Kutanöz hornlar premalign ve malign lezyonlar ile ilişkili olabileceğinden, kutanöz hornların erken tanı ve tedavisi önem taşır. Burada baş ve boyun bölgesinde dev kutanöz horn nedeniyle tedavi edilen 4 hastaya ait deneyimimizi paylaşmayı amaçladık.

Yöntem-Gereçler: 2015-2018 yılları arasında 4 hasta baş ve boyun bölgesindeki dev kutanöz horn nedeniyle kliniğimizde tedavi edildi. Hastaların hepsi erkek hastaydı. Hastalarda kutanöz horn yerleşim yeri kulak önü, alt dudak, boyun, kulak arkasındaki cilt bölgesindeydi (resim1). Hastaların yaşları sırasıyla 82, 80, 78, 74 yıldı. Hastalara lokal anestezi altında eksizyonel biyopsi yapıldı. 2 hastanın (50 %) patolojik inceleme sonucu iyi diferensiye skuamoz hücreli karsinom, diğer 2 hastanın (50 %) patolojik inceleme sonucu ise keratoakantom şeklinde rapor edildi.

Bulgular: Hastaların ortalama klinik takip süresi 2 yıl (1-3 yıl) idi. İyi diferansiye skuamöz hücreli karsinom tanısı konulan 2 hastada takip süresi boyunca yakın ve uzak metastaza ait klinik ve radyolojik inceleme bulgusu saptanmadı. Hastaların klinik takibine devam edilmektedir.

Sonuçlar: 1 cm'den büyük kutanöz hornlar dev kutanöz horn olarak kabul edilmektedir. Bu büyüklükteki kutanöz hornların tabanında malign lezyonlar olabileceği akılda tutulmalıdır. Lezyonlar en erken zamanda cerrahi olarak eksize edilmelidir.

KAYNAKLAR

1. Cil Y. Tabanında squamoz hücreli kanser saptanan alt dudak yerleşimli büyük cilt boynuzu. Ist Tıp Fak Derg 2009;72:52-4.

2. Ozturk S, Cil Y, Sengezer M, Yigit T, Eski M, Ozcan A. Squamous cell carcinoma arising in the giant cutaneous horns accompanied with renal cell carcinoma. Eur J Plast Surg 2006; 28:483-5.

3. Yu RC, Pryce DW, Macfarlane AW, Stewart TW. A histopathological study of 643 cutaneous horns. Br J Dermatol 1991; 124: 449–52.

**Resim1**

*Pre-Operatif Görüntü*

## S-019
## Açık Yaklaşım ile Onarım Gerektiren Kondil Kırıklarında Kırık Redüksiyonu Ve Tespitinde Uyguladığımız Teknik

Kemalettin Yıldız[1], Ali Yeniocak[1],
Selma Sönmez Ergün[1], Halil İbrahim Canter[2]
*[1]Bezmialem Vakıf Üniversitesi Tıp Fakültesi Plastik, Rekonstrüktif ve Estetik Cerrahi Anabilim Dalı, İstanbul*
*[2]Serbest Hekim*

Giriş: Mandibulada kondilin anatomik zayıflığı ve kondiler başın şekli nedeniyle kondilin öne-iç tarafa yer değiştirmesi yaygındır. (1) Kondil kırıklarının büyük bir kısmı splint veya protez eşliğinde intermaksiller fiksasyon gibi kapalı yaklaşımlarla onarılır. Kondilin kötü bir şekilde yer değiştirdiği, bitişik çene kısmının sabit kalamadığı durumlarda veya içe doğru yer değiştirmenin belirgin olduğu durumda açık yaklaşımlar uygulanabilmektedir (2) Çalışmamızda iç tarafa yer değiştirmesi olan kondil kırığının tedavisinin planlama ve çoklu disiplinler arası işbirliği süreci ile açık teknik uygulamasında dikkat edilmesi gereken noktalar ve kırık onarımında kullandığımız yöntem sunulmaktadır.

Gereç ve Yöntem: Trafik kazası sonucu kliniğimize başvuran 15 yaşında erkek hastanın muayene ve görüntülemelerinde mandibula sol kondilinde iç tarafa 90 derece yer değiştirme gösteren kırık tespit edildi. (Resim 1). Hastaya ortodonti kliniği tarafından ameliyat esnası ve sonrasında kullanılmak üzere oklüzyon splinti hazırlandı ve intermaksiller fiksasyonda kullanılmak üzere braketlerin yerleştirildi. Ameliyatta fasiyal sinir dallarının uyarımının gözlenmesine yönelik fasiyal sinir stimülatörü kullanıldı. Nazal entübasyon sonrası kulak önü yaklaşım (preauriküler) ile kırık bölgesine ulaşıldı. İntermaksiller fiksasyon (İMF) vidası kondile yerleştirildi ve çekme kuvveti ile kırık parçanın hareketlendirilmesi ve anatomik redüksiyonu gerçekleştirildi. Kırık hattına plak-vida sistemi ile tespit uygulandı. Kırık hattına ve onarım için kullanılan sisteme binen kuvveti azaltmak için ameliyattan önce hazırlanan okluzyon splintinin kırık tarafına ek yükseklik sağlayacak şekilde silikon blok adapte edildi.Çiğneme kaslarına botulinum toksin uygulandı. Ameliyat sonrası 3 haftalık dönemde kırık hattındaki kuvvet göz önüne alınarak İMF uygulandı.

Sonuç: Hastanın ameliyat sonrası dönemde yapılan kontrollerinde kondil kırığının onarımının sağlandığı, fasiyal sinir dallarının uyardığı kas aktivitelerinin olduğu saptandı.

Tartışma: Kondil kırıklarının tedavisi için dişlerin varlığı, kırık yüksekliği, hastanın uyumu ve çiğneme işlevi, oklüzyon bozukluğu ve eklemin durumu dikkate alınarak teknikler seçilmelidir. Açık cerrahi tekniklerdeki fasiyal sinir hasarı riski ve kırığın redüksiyonu ile tespitinin zor olması nedeniyle kapalı teknikler sıklıkla tercih edilmektedir(3,4). 1980 li yıllarda Zide ve Kent tarafından kondil kırıklarının açık teknik endikasyonları ortaya konmuştur.( Tablo 1)

Çalışmamızda disiplinler arası işbirliğinin sağlanması, cerrahi esnasında ve sonrasında tedaviye etki edilecek hususların göz önünde bulundurularak uygun tedavi planının gerçekleştirilmesi ve kondil kırığının redüksiyonu ve tespitinde kullanılmak üzere uyguladığımız yöntem ile kondil kırıklarında açık tekniğin güvenli ve etkin bir şekilde tedavisi önerilmektedir.

Referanslar:

1.Kannadasan K, Shenoy K V, Kengagsubbiah S, Sathyabhama V, and Priya V. Extra Corporeal Fixation of

Fractured Mandibular Condyle. J Clin Diagn Res. 2014 Sep; 8(9): ZD41–ZD43.

2.Fernandez JA, Mathog RH. Open treatment of condylar fractures with biphase technique. Arch Otolaryngol Head Neck Surg. 1987 Mar;113(3):262-6.

3.Valiati R, Ibrahim D, Abreu M E R, Heitz C, Oliveria R B, Pagnoncelli R M, Silva D N. The treatment of condylar fractures: to open or not to open? A critical review of this controversy. Int J Med Sci 2008; 5(6):313-318.

4.Balaji SM. Modified endaural approach for the treatment of condylar fractures: A review of 75 cases. Indian J Dent Res. 2016 May-Jun;27(3):305-11.

**Resim 1**

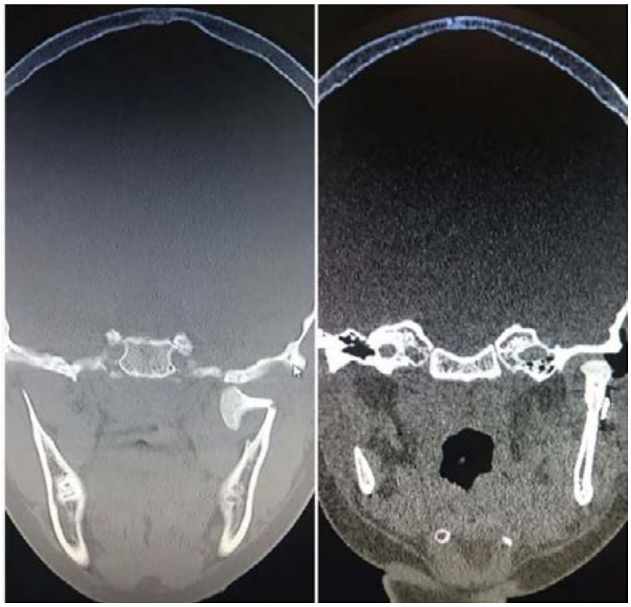

*Preop/ post op BT*

**Açık teknikle operasyon endikasyonları**

| |
|---|
| Kesin Endikasyon |
| 1. Orta kranial fossaya dislokasyon |
| 2. Kapalı redüksiyon ile yeterli oklüzyon eldesinin imkansızlığı |
| 3. Lateral ekstrakapsüler deplasman |
| 4. Yabancı cisim bulunması |
| Rölatif Endikasyon |
| 1. Splint koyulamayan dişsiz hastalarda bilateral kondil kırığı varlığında |
| 2. Tıbbi nedenlerle splintin yapılamadığı veya fizyoterapinin imkansız olduğu unilateral veya bilateral kondil kırıkları |
| 3. Parçalanmış orta yüz kırıkları, prognati veya retrognatinin eşlik ettiği bilateral kondil kırıkları |
| 4. Periodontal problemler |
| 5. Diş kaybı |
| 6. Dengesiz tabanlı tek taraflı kondiler kırığı |

## S-020
## Sagittal Split Ramus Osteotomi'sinde(SSRO) Fiksasyon Metodu ile Kondiler Sarkma(Sag) Arasındaki İlişki

Soner Karaali[1], Hayri Ömer Berköz[1], Erol Kozanoğlu[2], Mehmet Solmaz[1], Nil Cura[3], Gülnaz Marşan[3], Atilla Çeri[4], Ufuk Emekli[1]
*[1]İstanbul Üniversitesi İstanbul Tıp Fakültesi, Plastik Rekonstrüktif ve Estetik Cerrahi Ana Bilim Dalı, İstanbul*
*[2]Sağlık Bilimleri Üniversitesi Haseki Eğitim ve Araştırma Hastanesi, İstanbul*
*[3]İstanbul Üniversitesi Diş Hekimliği Fakültesi, Ortodonti Anabilim Dalı, İstanbul*
*[4]Özel Çapa Ortodonti Kliniği, İstanbul*

Giriş: Çift çene düzeltilmesi prosedüründe, işlem basamaklarından biri sagittal split ramus osteotomisi (SSRO) olup; fiksasyon metodu olarak titanyum mini plak ve vidalar kullanılmaktadır. Ssro prosedüründe karşılaşılan sorunlardan bir taneside, kondiler sarkmadır(Sag). SSRO sonrası mandibula fiksasyon metodunun kondil üzerine etkisiyle ilgili kesin görüş birliği yoktur. Bu çalışmada amaç; SSRO sonrası farklı fiksasyon yöntemleri ile tedavi edilen hastalarda, fiksasyon metodu ile kondiler Sag arasındaki ilişkiyi analiz etmektir.

Gereç-Yöntem: Kurumumuzda, plastik cerrahi ve ortodonti kliniklerinin ortaklaşa gerçekleştirdikleri konsey çatısı altında değerlendirilmiş ve ortodontik tedavi sonrası çift çene düzeltilmesi prosedürü uygulanan dentofasyal deformite tanılı hastalar çalışmaya dahil edilmiştir. Hastaların tümüne aynı ortodonti ekibi tarafından operasyon öncesi tedavi uygulanıp, çenenin operasyonda pozisyonlanması gereken konumlarıyla ilgili planlamalar yapılmıştır. Hastaların tamamına kliniğimizde, aynı cerrahi ekip tarafından, le fort 1 osteotomisi ve bilateral sagittal split ramus osteotomisi aynı teknikle uygulanmıştır. Hastaların tamamında postoperatif dönemde intermaksiller fiksasyon(imf) uygulanmıştır. Hastalar ortalama iki günlük servis yatışı sonrası taburcu edilmiştir. Hastaların tamamı taburculuk sonrası tarafımızca ve ortodonti kliniği ile beraber takip edilmiştir.

Bulgular: Kliniğimizde, dentofasyal deformite tanısı ile çift çene ameliyatı yapılan ardışık 233 hasta retrospektif olarak taranmıştır. Hastaların 99'u erkek, 134'ü kadın olup yaş ortalaması:23,6 dır. Hastaların tamamı sınıf 3 maloklüzyon nedeni ile opere edilmiştir ve açık ısırım deformiteleri olan hastalar dışlanmıştır. Takip süresi en az 1 yıldır. 1 yıllık takip sonunda hastalarde geç dönem nüks tespit edilmemiştir. Tamamında maksillaya le fort 1 osteotomisi uygulanmış, yeni pozisyonunda maksilla 4 adet miniplak ve 16 adet mini vidalarla fikse edilmiştir. Tamamında mandibulaya sagittal split ramus osteotomisi (SSRO) uygulanmış, yeni pozisyonunda mandibula; 3 farklı fiksasyon metodu ile fikse edilmiştir. Ssro sonrası mandibula; hastaların 51'inde (%21.8) 11-13 mm'lik bikortikal tek vidayla, hastaların 63'ünde(%27) mini plak –vidalarla ve hastaların 119'unda(%51) 11-13 mm'lik 3'er adet bikortikal vidalarla tespit edilmiştir. Vakaların tamamında mandibulanın ön-arka hareket miktarı 4-6 mm'dir.

Anterior-posterior hareket doğrultusunda nüksler erken ve geç dönem olarak ikiye ayrılmış olup, erken dönem nüksler ilk 1 ay içinde cerrahi sonrası gözlenen oklüzyon relapsı olarak kabul edilmiştir. Bu hastalarda operasyon esnasında ya da operasyondan sonraki ilk 1 ay içinde İMF çözülünce oklüzyon relapsı gözlenmiş ve sebep olarak da mandibuler kondilin, mandibula ımf' de iken glenoid fossada yanlış pozisyonlanması olarak tanımlanan kondiler Sag olduğu

anlaşılmıştır. 3 vida ile mandibula fiksasyonu yapılan 119 hastanın 10 tanesinde(%8,4); plak vida ile mandibula fiksasyonu yapılan 63 hastanın 5 tanesinde(%7.9) ve tek vida ile mandibula fiksasyonu yapılan 51 hastanın 1 tanesinde (%1.9) kondiler Sag tespit edilmiş ve bu hastaların plak-vida ya da vidaları revize edilerek normooklüzyon sağlanmıştır. Çalışmamıza göre, 3 vida ile fiksasyonda kondiler Sag olgularının oranı, plak-vida ile fiksasyona göre istatistiksel olarak anlamlı bulunmamıştır ancak; tek vida ile fiksasyonda kondiler Sag olgularının oranı, plak-vida ve 3 vida ile fiksasyona göre istatistiksel olarak anlamlı bulunmuştur.($p<0,05$)

Tartışma: SSRO sonrası kondiler Sag nedeni ile erken nüks, ortognatik cerrahide önemli bir sorundur. Literatürde kondiler Sag'ı önlemek için intraoperatif olarak bazı teknikler tanımlanmıştır. Kondili preoperatif pozisyonda sabitlemek gibi basit yöntemlerden, sofistike bilgisayar destekli navigasyon programlarına kadar yöntemler tanımlanmıştır. Buna rağmen fiksasyon metodu ile kondiler Sag arasındaki ilişkiye de literatürde oldukça önem atfedilmiş olup özellikle bikortikal 3 vida ve plak-vida fiksasyon tekniklerini karşılaştıran birçok yayında, bizim de çalışmamızda tespit ettiğimiz gibi kondiler Sag olgularının oranı açısından anlamlı fark tespit edilmemiştir. Literatür tarandığında bikortikal tek vida ile mandibula fiksasyonu ile ilgili çalışma yoktur. Bizim çalışmamızda ise literatürdeki diğer çalışmalara ek olarak tek vida ile fiksasyonla da tedavi edilen hasta grubu oluşturulmuş olup, kondiler Sag olgularının oranı açısından ise diğer fiksasyon metodlarına göre anlamlı olarak düşük bulunmuştur.

Sonuç: SSRO sonrası mandibulanın ideal fiksasyon metodu ve kondile etkisi ile ilgili literatürde kesin görüş birliği olmamakla birlikte, bizim çalışmamızda belirttiğimiz gibi, tek vida ile mandibula fiksasyonunun kondiler Sag açısından güvenilir bir metod olduğu görülmektedir.

**3 vida,plak-vida ve tek vida ile mandibula fiksasyonu yapılan çift çene olguları**

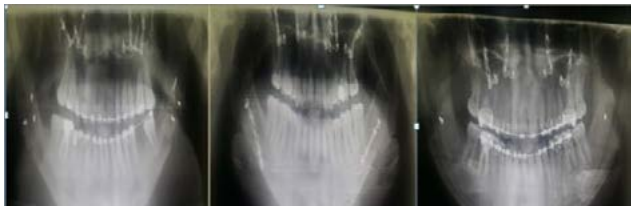

## S-021
## Ağır Kraniyofasiyal Tutulum Gösteren Fibröz Displazi İçin Cerrahi Tedavinin Yönetimi ve Kriyocerrahinin Yeri

Kemalettin Yıldız[1], Tolga Turan Dündar[2], Turan Mehdizade[1], Ethem Güneren[1], Halil İbrahim Canter[3]
*[1]Bezmialem Vakıf Üniversitesi hastanesi, Plastik, Rekonstrüktif ve Estetik Cerrahi Anabilim Dalı, İstanbul*
*[2]Bezmialem Vakıf Üniversitesi Hastanesi, Beyin ve Sinir Cerrahisi Anabilim Dalı, İstanbul*
*[3]Serbest Hekim*

Amaç: Fibröz displazi (FD) olgunlaşmamış fibröz doku ve olgunlaşmamış trabeküler kemik fragmanlarının organizasyonu bozukluğu sonucu oluşan kemik gelişimsel anomalisidir. İskeletsel lezyonlar tek kemikte-monostatik veya multiple kemiklerde (kraniyal kemikler, kosta, uzun kemikler) - polyostatik olabilir. Fibröz displazinin cerrahi tedavisinde çeşitli yöntemler kullanılmaktadır. Çalışmamızda FD tedavisinde kriyocerrahi kullanımı ve ağır kraniyofasiyal tutulum gösteren hastalar için uygulanabilecek cerrahi tedavi süreci sunulmaktadır.

Yöntem-Gereçler: FD nedeniyle ortopedi kliniğinde ekstremite tutulumuna yönelik cerrahi yapıldığı bildirilen 29 yaşında erkek hasta ağır kraniyofasiyal tutulumla kliniğimize başvurdu. Kafa içi basınç artışı sendromu (KİBAS) bulgularının varlığı, kraniyal alanının çoğunluğu etkilenmiş olduğundan kitlenin tamamının çıkartılması yerine semptom ve bulguların düzeltilmesine yönelik olarak cerrahi planlandı. Cerrahi öncesinde rezeksiyon miktarına ilişkin sanal cerrahi planlama yapıldı.

Beyin zarı ve dokusunun en az zarar görmesi öngörülerek ameliyat esnasında navigasyon kullanımı ile aşamalı eksizyon, kriyocerrahi ile otolog doku ve titanyum meç implant kullanımı ile onarım planlandı.

İlk olarak sol frontoparietotemporal bölgeden rezeksiyon yapıldı. İkinci ameliyat beyin içi ventriküllerde akımın bozulmaması ve doku kayması olmaması için erken dönemde sağ parietotemporal bölgeye uygulandı. Üçüncü ameliyat oksipitalde gerçekleştirildi. Ameliyat esnasında aşırı kalın olan tümoral kitle aşamalı olarak kat kat beyin zarı üzerinden çıkarıldı ve sıvı azot tankına alındı. Sonuç olarak otolog greft ve implant birlikte kullanılarak hibrit onarım uygulandı.

Bulgular: Ameliyat öncesinde hastann hem kozmetik hem de işlevsel kaybı mevcuttu. Frontotemporal ve parietotemporal tutuluma bağlı dış kulak yolunda darlık ve buna bağlı oluşan iletim tipi işitme kaybı, kulak çınlaması, zaman-zaman epistaksis, çift görme, KİBAS sonucu analjezik tedavisine rezistan başağrısı ve bulantı-kusma gibi şikayetleri vardı.

Hasta cerrahi aşamaları arasında yoğun bakımda takibi yapıldı. Son ameliyatı sonrası hastanın semptom ve bulgularında anlamlı düzelme gerçekleşti ve hasta görünümünden de memnundu.

Sonuçlar: Çalışmamızda fibröz displazi izlenen kranyal kemiklere navigasyon eşliğinde rezeksiyon ve kriyocerrahi uygulandı. Bu yöntem ile FD alanı rezeksiyonu güvenle, hem de semptom ve bulguların erken dönemde gerilemesini sağlayacak şekilde etkili şekilde gerçekleştirildi. Kriyocerrahi ile elde edilerek tekrar kullanılan doku miktarı sayesinde alloplastik implant kullanım miktarı azaltıldı.

Bu çalışma ile yaygın ve ağır tutulum gösteren FD olgularında rezeksiyon derinliğinin ve alanının planlanmasında

mümkünse sanal cerrahi planlama yapılması, cerrahi rezeksiyon esnasında navigasyon sisteminin kullanılması, ve kriyocerrahi ile dokuların tekrardan kullanılması ve anında onarım için ilave olarak alloplastik materyal kullanımı ile tedaviyi önermekteyiz.

**Otolog Greft ve Titanyum Meç ile Onarılmış Kranial FD**

*Kriyocerrahi ile otolog doku ve titanyum meç implant kullanımı ile onarılmış kranial FD*

## S-022
## Maksillofasyal Travma Tedavilerinde Maliyet Analizi

Mehmet Altıparmak[1], Mehmet Levent Pektaş[1], Şükrü Kasap[1], Kürşad Tosun[2], Mustafa Nişancı[1]
*[1]Muğla Sıtkı Koçman Üniversitesi Tıp Fakültesi, Plastik Rekonstrüktif ve Estetik Cerrahi Anabilim Dalı, Muğla*
*[2]Muğla Sıtkı Koçman Üniversitesi Tıp Fakültesi, Biyoistatistik Ana Bilim Dalı, Muğla*

Amaç: Maksillofasyal travmalar, motorlu araç kazaları, düşmeler ve darplar gibi çeşitli nedenlerden meydana gelir. Giderek artan oranlarda meydana gelen maksillofasyal travmalar sağlık sistemine önemli yük oluşturmaktadır. Literatürde 2016 yılına kadar toplamda 20 adet maksillofasyal travma ile ilgili maliyet çalışması yer almaktadır. Çoğu yazar çeşitli tedavi yöntemlerini karşılaştırırken, bazıları travmaların oluş şekillerini ve bir kısmı da farklı disiplinlerin yaklaşımını karşılaştırmıştır. Türkiye'de bilindiği kadarıyla maksillofasyal travma tedavilerinin maliyet analizi henüz gerçekleştirilmemiştir. Bu çalışmanın amacı, yüz bölgesinde meydana gelen kemik hasarlarının tedavi şekillerini ve sağlık sistemine olan maliyetini incelemektir. Bu çalışma aynı zamanda dünyada farklı merkezlerin maksillofasyal kırık tedavilerinin maliyetini karşılaştırmak üzere bir derlemedir.

Gereç ve Yöntemler: Ocak 2012 ile Aralık 2016 yılları arasında meydana gelmiş ve en az 12 ay takibe alınmış maksillofasyal kırık tedavilerini içermektedir. 'Maksillofasyal travma' terimi ile yüz bölgesindeki kemiklerin kırıkları ve beraberinde var ise ek travmalar kastedilmektedir. Yüz kırığı olup da konservatif olarak tedavi edilen, tedavi edilemeden hayatını kaybeden, anestezi verilmeden tedavi edilen, en az 12 ay takibe alınamamış hastalar ve verilerine ulaşılamamış hastalar çalışma dışı bırakılmışlardır. Yaş, cinsiyet, travma sebebi ve bölgesi, ek travmalar, ek hastalıklar, hastanede kalış süresi, tedavi yöntemi ve kullanılan malzemeler, ameliyat süreleri, komplikasyon oranları ve hastane masrafları retrospektif olarak analiz edilmiştir. Toplam 312 maksillofasyal travmalı hasta bu süre içerisinde tedavi edilmiştir. Bu hastalardan kriterlere uyan ve verilerine ulaşılabilen 183 hasta çalışmaya dahil edilmiştir. Ameliyat süreleri anestezi kayıt formlarına göre kaydedilmiştir.

Tedavi maliyetleri arasında preoperatif tanı testleri, acil servis masrafları, ameliyathane masrafları, otelcilik hizmetleri, tedaviler, cerrahi malzemeler, anestezi ve hemşirelik hizmetleri yer almaktadır. Intermaksiller fiksasyon ile tedavilerin masrafları eklenmiş fakat çıkarılmaları lokal anestezi eşliğinde olduğundan eklenmemiştir. Kullanılan cerrahi malzemelerin çıkarılması, ameliyat sonrası enfeksiyon, sinir hasarları ve skar revizyonları gibi komplikasyon masrafları ise ilk tedavi masraflarına eklenmiştir.

Gruplar arasında karşılaştırmalı istatistiki analiz Wilcoxon-Mann-Whitney testi ile gerçekleştirilmiştir. Parametreler arasında korelasyonlar Pearson korelasyon analizi ile gerçekleştirildi. Tüm istatistiki analiziler R programı ile gerçekleştirildi. Türk Lirası olarak elde edilen veriler, 29.06.2018 tarihindeki Dolar kuruna göre (1 ₺= 4,75 $) hesaplanmıştır.

Sonuçlar: Toplam 183 hasta (32 kadın, 151 erkek) retrospektif olarak tarandı. Yaş ortalaması 32,81 (5-77). Maliyet analizine göre;

1- Erkek ile kadınlar arasında bir fark görülememiştir. ($p=0,655$)

2- Yaş ile toplam maliyet arasında bir korelasyon görülmemiştir. İstatistiki olarak 61 yaş üstü yaş grubunun maliyeti 10-17 yaş arasındaki grubun maliyetinden anlamlı oranda yüksek bulunmuştur. ($p<0,05$)

3- Etyolojik olarak motorsiklet kazalarının darp maliyetlerine göre anlamlı oranda yüksek olduğu bulunmuştur ($p<0,05$). Diğer travma nedenleri arasında bir fark görülmemiştir.

4- Kırık bölgeleri açısından maliyet analizi yapıldığında;

- Madibula kırıkları maksiller kırıklara göre anlamlı oranda daha pahalı
- Maksiller kırıklar orbita ve frontal kemik kırıklarına göre anlamlı oranda daha ucuz
- İki bölge kırıkları maksilla ve orbita kırıklarına göre anlamlı oranda daha pahalı ve üç bölge kırıklarına göre anlamlı oranda daha ucuz
- Üçlü ve dörtlü bölge kırıkları tek bölge kırıklarına göre (mandibula, maksilla, zigoma ve orbita kırıkları) anlamlı oranda daha pahalı bulunmuştur.

5- Ek travmalar yüz kırıklarının maliyetini anlamlı oranda arttırdığı bulunmuştur ($p=0,002$)

- Ortopedik müdahale gerektiren durumlar toplam maliyeti anlamlı oranda arttırdı ($p=0,013$)
- Göğüs, genel ve beyin cerrahi müdahaleleri gerektiren hastalar, ek travması olmayanlara göre anlamlı oranda yüksek maliyeti olduğu görüldü ($p<0,001$)
- Ortopedik müdahale gerektirenlerle göğüs-genel-beyin cerrahi müdahalesi gerektirenler arasında anlamlı fark görülmemiştir ($p=0,452$)
- İki ek travması bulunan hastalar ek travması olmayanlara göre daha maliyetli olduğu bulunmuştur ($p<0,001$)
- Deri defekti, yanık ve sinir hasarı olan hastaların maliyeti

ek travması olmayanlarla karşılaştırıldığında anlamlı bir fark bulunamadı (p=646)

6- Hastanede ortalama kalış süresi 6,66 gündü (1-54)

• Hastanede kalış sürelerinin maliyete etkisinin pozitif korelasyonu olduğu ortaya konuldu (p<0,001)

7- Ortalama ameliyat süresi 112,9 dakikadır (20-630)

• Ameliyat süresinin hastane masraflarına istatistiki olarak anlamlı fark yarattığı ortaya konulmuştur (p<0,001)

8- Tedavi yöntemlerinin karşılaştırılması ve malzeme kullanımının karşılaştırılması açısından;

• 6'lı plak ve 6 vida ve sayıca daha az malzeme (A) kullanımı ile F (kapalı/IMF + ARIF veya repozisyon) arasında ve AF arasında istatistiksel olarak anlamlı farka rastlanmadı.

• 6'lı plak ve 6 vida ve sayıca daha az malzeme (A) kullanımı maliyeti sadece IMF/kapalı'dan (K) istatistiksel olarak anlamlı büyük bulundu (p<0.001).

• 6'lı plak ve 6 vida ve sayıca daha az malzeme (A) kullanımı maliyeti 6'lıplak ve 6 vidanın üzerinde kullanılan malzeme sayısı (U) ve UF'den istatistiksel olarak anlamlı küçük bulundu (p<0.001).

• AF ile F arasında fark bulunmadı (p=0.173).

• AF maliyeti sadece IMF/kapalı 'lardan büyük bulundu (p<0.001).

• AF maliyeti hem U'dan (p=0.009) hem de UF'den (p<0.001) anlamlı küçük bulundu.

• Kapalı/IMF + ARIF veya repozisyon maliyeti sadece kapalıdan anlamlı büyük (p<0.001), U ve UF'den anlamlı küçük bulundu (ikisi için de p<0.001).

• U maliyeti UF'den istatistiksel olarak anlamlı küçük bulundu (p<0.001).

9- Kronik hastalıklar, nikotin ve alkol kullanımlarının tedavi maliyetlerine anlamlı etkisi görülmemiştir (p=0,967)

10- Komplikasyonların maliyeti anlamlı oranda yükselttiği görülmüştür (p=0,038)

Tartışma: Bu çalışmanın asıl amacı maksillofasyal travmaların Türk sağlık sistemine etkisinin araştırılmasıdır. Çoğu yüz kırığının ek travmalarla beraber olması dolayısıyla birbirinden ayrılarak maliyet hesaplamasına gidilmedi. Böylece daha gerçek dışı maliyet hesaplamasının önüne geçilmiş oldu. Bu çalışma ile maksillofasyal travmaların ekonomiye etkisi kabaca değerlendirilmiş ve ileride yapılacak maliyet analizlerine zemin hazırlamış olması açısından önemlidir.

Her ne kadar erkek hastalar çoğunlukta olsa da kadın-erkek arasında maliyet açısından anlamlı fark görülmemiştir. Özellikle genç-orta yaş gruplarında yüz kırıkları sık görülmektedir. Buna karşın yaşlı grupta maliyetler anlamlı oranda fazladır. Kemiklerin kırılganlığı bunda etken olabilir. Çoğu gelişmekte olan ülkede maksillofasyal kırık sebebi olarak motorlu araç kazaları ön plana çıkmaktadır. Bunun yanında darpların sıklıkla arkus zigoma kırıklarına sebep olması ve bu kırıkların tedavisinde genel olarak malzeme kullanılmaması nedeniyle anlamlı olarak ucuz görülmüştür. Çoğu çalışmada zigomanın en sık kırılan kemik olduğu görülse de çalışmamızda mandibula en ön sıradadır. Maksilla ve alveolar kırıklar en ucuz maliyete sahip kırıklardır. Genellikle IMF ile tedavi edilmelerinden dolayı diğer kırklara göre ucuzdur.

Ek travmaların maliyeti anlamlı oranda artırması normal karşılanmaktadır. Uzun ameliyat süreleri, hastanede kalış sürelerinin uzaması, gibi nedenler maliyeti artırmaktadır. Hastanede kalış süresi maliyeti etkilemektedir. Amerika'da günlük hastanede kalış maliyeti 1,690 $. İngilterede ameliyathane kullanım malişyeti 213 £/15 dakikadır. Amerika'da ameliyathane kullanım maliyeti 33$/dk'dır. Çalışmamızda maliyet ile ameliyathanede kalım süresi arasında pozitif korelasyon bulunmuştur. Çoğu çalışmada ARIF'in kapalı tekniklere oranlara daha pahalı olduğu ortaya konulmuştur. Fakat Avusturalya'dan bir çalışmada ise kullanılan materyallerin maliyete etkisinin olmadığını ortaya koymuş.

Bu çalışma, Türkiye'de maksillofasyal travma maliyetlerinin değerlendirilmesi açısından bir ilktir.

## S-025
## Mandibula Subkondil Fraktürlerinde Risdon İnsizyonu ile Açık Redüksiyon İnternal Fiksasyon

Duran Çekiç, Alper Sarı, Yavuz Başterzi, Şakir Ünal, Yavuz Demir, Göktekin Tenekeci
*Mersin Üniversitesi Tıp Fakültesi Plastik, Rekonstrüktif ve Estetik Cerrahi Anabilim Dalı, Mersin*

Giriş: Mandibula fraktürlerinde, yaklaşık %10-%40 sıklığında kondil fraktürleri görülmektedir. Fraktürün yerleşim yerine göre tedavisi değişmektedir. İntraartiküler yerleşimli fraktürlerin tedavisinde konservatif tedavi yöntemleri kullanılmakla birlikte, subkondil yerleşimli fraktürler konservatif tedavi yöntemleri (intermaksiller fiksasyon) veya açık redüksiyon internal fiksasyon ile tedavi edilebilmektedir. Çalışmamızda mandibula subkondil fraktürlerinin, açık redüksiyon internal fiksasyonunda, risdon insizyonun kullanılabilirliğini göstermeyi amaçladık.

Materyal-Metod: Çalışmamıza 2007-2018 yılları arasında subkondil fraktürü ile başvuran rizdon insizyonu yardımı ile açık redüksiyon internal fiksasyon yapılan 16 hastayı dahil ettik. Hastaların ortalama yaşı 33 (6-68), 14'ü erkek 2'si kız, 2'sinde bilateral 14'ü unilateral subkondil fraktürü mevcuttu. Operasyon süresi ortalama 150 dakika olup 3 hastada eşlik eden maksillada ek fraktürleri vardı.

Bulgular: Hastalar ortalama 3 ay takip edilmiş olup, 1 hasta ağız açıklığındaki kısıtlılıktan dolayı, 1 hasta plak kırılmasından dolayı reopere olmuştur. Kalıcı sinir hasarı hiç görülmemiş, nöropraksiye bağlı 4 hastada geçici marjinal mandibular sinir paralizisi gelişmiştir. Tüm paraliziler, ortalama 3 ayda sinir innervasyonu tam olacak şekilde tekrar düzelmiştir. Maloklüzyon ve yüzde asimetri hiçbir hastada görülmemiştir.

Tartışma: Mandibula subkondil fraktürleri konservatif veya cerrahi müdehale ile tedavi edilmektedir. İntermaksiller fiksasyon ile yeterli oklüzyonun sağlanamadığı, intermaksiller fiksasyonun kontrendike olduğu (dirençli epilepsi) yada tam yüz yaralanmalarında bilateral kondil fraktürlerinde intermaksiller fiksasyon ile yüz yüksekliğinin sağlanamadığı durumlarda, açık redüksiyon internal fiksasyon önerilmektedir. Açık redüksiyon için seçenekler; preaurikular, submandibular, risdon, kombine, retromandibular, ağız içi insizyonlarıdır. Hepsinin avantajları ve dezavantajları mevcuttur. Açık redüksiyon internal fiksasyon ile konservatif tedavi teknikleri kıyaslandığında post operatif daha az ağrı, daha düşük oranda maloklüzyon ve ankiloz, fasial asimetri insidansında azalma görülmektedir.

Sonuç: Mandibula subkondil fraktürlerinde açık redüksiyon internal fiksasyon için risdon insizyonu güvenilirdir. Ameliyat sonrası uzun dönemde, hem hasta konforu hem sağlığı açısından konservatif tedavi yöntemlerine göre üstün olan açık redüksiyon internal fiksasyon yönteminde cerrahın tecrübesi ve anatomi bilgisine uygun insizyon tercihi komplikasyon oranlarını azaltacaktır.

**Preoperatif postoperatif görüntüme tetkiki**

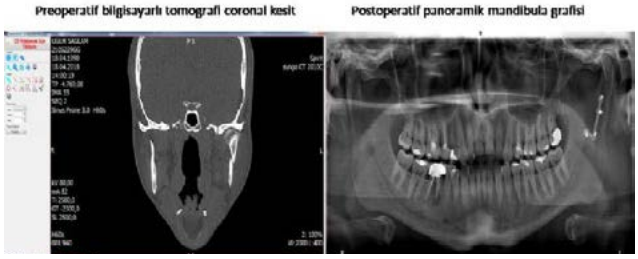


*preoperatif postoperatif görüntüme tetkiki*

## S-026
## Plagiosefali Fenotipli Hastada Tek Taraflı Frontosfenoid Sütur Tutulumu: Vaka Sunumu

Zafer Kaya[1], Bülent Saçak[1], Mustafa Sakar[2], Adnan Dağçınar[2], Özhan Bekir Çelebiler[1]
*[1]Marmara Üniversitesi Plastik, Rekonstrüktif ve Estetik Cerrahi Anabilim Dalı, İstanbul*
*[2]Marmara Üniversitesi Beyin ve Sinir Cerrahi Anabilim Dalı, İstanbul*

Giriş: Plagiosefali tek taraflı koronal sütur sinostozudur. İntrauterin veya doğum sonrası basıya bağlı olarak deformasyonel olarak da oluşabilir. Plagiosefalinin fenotipinde bilindiği gibi etkilenen frontal bölgede basıklık, karşı tarafta ise 'bossing' deformitesinin olmasıdır. Orbital rim daha yukarıda ve geride konumlanmıştır. Plagiosefaliye benzer fenotipin görüldüğü ve etkilenen taraftaki koronal süturun açık olduğunun görüldüğü bu vakanın sunumunda amaç, minör sütur sinostozlarının benzer bulgular verebildiğini ortaya koymaktır.

Vaka Sunumu: Bir aylık erkek bebek, pediatri kliniğine kafada şekil bozukluğu şikayeti ile başvurdu. Komplikasyonsuz sezaryen doğumu takiben sorunsuz izlenen hastada nörolojik, gelişimsel sorun ve ek patoloji saptanmadı. Beyin cerrahi bölümü ile birlikte yapılan değerlendirmede klasik plagiosefalide görülen tek taraflı frontal gerilik, karşı tarafta frontal bossing saptandı. Hasta sol koronal sütur sinositozu olarak düşünüldü fakat orbital rim klasik plagiosefalinin aksine yukarıda değil, aşağıda konumlanmıştı (Şekil 1a). Muayenede fontaneller açık izlendi. Genetik araştırmalarda patoloji saptanmadı. Pozisyonel deformite konusunda hasta yakını bilgilendirildi. İzlemin 3. ayında deformitenin arttığı görüldü ve deformasyonel deformiteler dışlandı. 3 boyutlu rekonstrüksiyon tomografide tüm majör süturlerin açık olduğu fakat sol frontosfenoid süturun kapalı olduğu görüldü (Şekil 1b). Hastaya kranial şekillendirme ve sol frontoorbital ilerletme operasyonu planlandı.

Hastanın operasyonu 6 aylıkken gerçekleştirildi. Klasik bikoronal yaklaşımla kranium ortaya kondu. Tomografi bulgularına benzer şekilde tüm majör süturler açık, sol frontosfenoid sütur kapalı görüldü. Klasik plagiosefali onarımına uygun olarak tek taraflı frontoorbital ilerletme ve frontal şekillendirme yapıldı (Şekil 1d).

Hasta operasyon sonrası 1 gün yoğun bakım ve 3 gün servis izleminin ardından taburcu edildi. Takibinin 2. ayında olan hastanın erken dönem sonucu hem tarafımızca, hem de ebeveynler tarafından tatmin edici olarak değerlendirildi (Şekil 1c).

Tartışma: Frontosfenoid, koronal ve sfenoetmoidal süturlardan oluşan basilar koronal ringde görülen herhangi bir erken füzyon, plagiosefali ile sonuçlanır. Anterior kranial fossanın genişlemesi durur ve frontal gerilik görülür. Bazı otörler sendromik olmayan tek sütur kraniosinostoz vakalarında ameliyat öncesi tomografi ihtiyacı olmadığı görüşünde olsa da, minör süturlerin durumunu görmek için tomografinin endike olduğu kanaatindeyiz. Bununla birlikte konvansiyonel tomografiler ile majör süturler değerlendirilebilse de bu tetkik minör süturler değerlendirilmesinde yetersiz kalır. Bu vakada olduğu gibi frontosfenoid süturun 3 boyutlu rekonstrüksiyon tomografi görüntüleri ile değerlendirilmesi mevcut deformiteyi açıklayabilir. Deformitenin posizyonel olabileceğini düşüncesiyle tedavide gecikmeyi engellemek için 3 boyutlu tomografi faydalı olacaktır. Aynı şekilde anatomiyi önceden görmek cerrahide beklenmeyen durumlarla karşılaşılmasını engeller.

**Şekil 1**

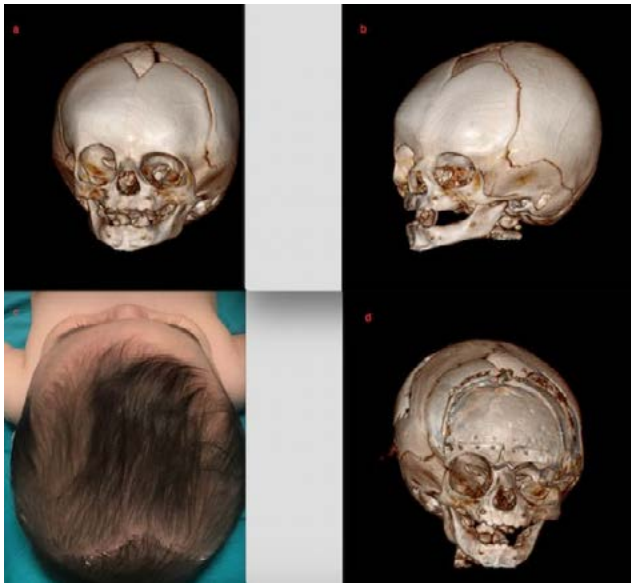

*Ameliyat öncesi 3 boyutlu tomografi. Tüm majör süturler açık görülmekte (a). Sol frontosfenoid sütur kapanmış (b). Hastanın post-op 2. ay görüntüsü (c). Ameliyat sonrası erken dönem 3 boyutlu tomografi (d).*

## S-027
## Travmatik Temporomandibuler Eklem Ankilozu Hastalarında İnterpozisyonel Gap Artropastinin Yaşam Kalitesi Üzerine Etkileri

Şeyda Güray Evin, Mustafa Sütçü, Osman Akdağ, Zekeriya Tosun
*Selçuk Üniversitesi Tıp Fakültesi, Plastik Cerrahi Anabilim Dalı, Konya*

Giriş: Tempromandibuler eklem ankilozu konuşma, çiğneme gibi fonksiyonlarda zorluk, oral hijyen bozukluğuna yol açabilmktedir. Ayrıca havayolunun güvenilirliğini azaltmakta ve ağız açma sırasında meydana gelen ağrı hastaların yaşam kalitelerini oldukça kötü etkilemektedir. Bu çalışmanın amacı travatik temporomandibuler eklem ankilozunun tedavisinde kullanılan seçeneklerden biri olan gap artroplastinin hastaların yaşam kaliteleri üzerine etkilerini araştırmaktır.

Gereç ve Yöntem: Kliniğimizde 2014 ile 2017 yılları arasında opere edilen 14 hasta çalışmaya dahil edildi. Çalışmaya dahil edilme kriterleri düşme, darp, ateşli silah yaralanması gibi bir travmatik bir etken sonrası gelişmiş temporomandibuler eklem ankilozuna sahip olmak ve interpozisypnel gap artroplasti ile tedavi edilmiş olmaktı. Travma dışı etyolojiye sahip temporomandibuler eklem ankilozuna sahip hastalar çalışma dışı bırakımıştır.Tüm hastalarda cerrahinin ortak komponentleri; ankiloz olmuş alanların serbestleştirilmesi, heterotopik ve reaktif kemiklerin debritmanı ve gerekli ise ipsilateral ya da kontralateral koronoidektomi idi. Bundan sonra 6 hastada dermofat greft, 2 hastada temporal kas flebi, 2 hastada temporal fasya flebi ve 4 hastada silikon ile eklem interpozisyonu yapıldı. Hastalar ortalama 26 ay takip edildi. (6-38). Ağız sağlığı etki profili (OHIP-14) anketinin bir modifikasyonu hazırlandı ve hastalardan ameliyat öncesi ve ameliyat sonrasını değerlendirmeleri istendi. (Anketin kapsamı; konuşma, katı yiyecek alımı, kilo değişimi,sosyal katılım 0: problemsiz, 5 ağır derecede problemli kabul edildi.)Ağız açma sırasındaki ağrı vizül analog skala ile değerlendirildi. Hasta memnuniyeti hasta memnuniyet skalası ile değerlendirildi. (-1: memnun değil, 3: çok memnun arasında derecelendirildi)

Bulgular: 10 erkek ve 4 kadın hasta çalışmaya dahil edildi. Ortalama yaşları 30 idi. (12-61yıl) Travma ve ankiloz süresi arasında 9.33 yıl vardı. Cerrahi sonrası ortalama ağız açıklığı 23.2 mm olarak değerlendirildi. (15-36 mm) İnterpozisyonel gap atroplasti hastalarında OHIP-14 testinde ameliyat sonrası konuşma için 0.3, Katı yiyecek alımı için 1.7, Sosyal katılım için 1.8 lik bir düşüş yani iyileşme elde edildi. Hastaların ortalama kilo alımı 7.6 kg idi. Vizüel analog skalasında ağrı için 2.7 lik bir düşüş elde edildi. Hasta memnuniyet skalasında 6 hasta 3, 4 hasta 2, ve 4 hasta da 1 olarak derecelendirildi.

Tartışma: Temporomandibuler eklem ankilozu travma (genellikle en yaygını), lokal ve sistemik enfeksiyonlar nedeniyle oluşabilmektedir. Travma intraartiküler hematoma neden olur bu da eklemde fibrozis, kemikleşme ve sonunda hipomobiliteye neden olur. Temporomandibuler eklem ankilozu temporomandibuler eklem hastalıkları içinde yaşam kalitesini en çok bozanlardan biridir. İnterpozisyonel gap artroplasti temporomandibuler eklem ankilozunda sonuçları iyi olan ve tercih edilen bir cerrahi yöntemdir. Biz bu prosedürün sağladığı ağrı kontrolü ve getirdiği fonksiyonel ve sosyal kazanımlar açısından da tercih edilebilecek güvenilir ve efektif bir cerrahi prosedür olduğunu düşünüyoruz.

## S-028
## Pediatrik Acile Başvuran Yüz bölgesindeki laserasyonların Tanımlayıcı İncelenmesi

Abbas Albayati[1], Burak Özkan[1],
Atilla Adnan Eyüboğlu[2], Çağrı Ahmet Uysal[1],
Nilgün Markal Ertaş[1]
*[1]Başkent Üniversitesi Tıp Fakültesi, Plastik, Rekonstrüktif ve Estetik Cerrahi Anabilim Dalı, Ankara*
*[2]Memorial Bahçelievler Hastanesi, Plastik, Rekonstrüktif ve Estetik Cerrahi Anabilim Dalı, İstanbul*

Giriş: Yüz insanın görünüş ve fonksiyonu için önemli kılmaktadır. Yüz yaralanmaları psikolojik ve sosyal sonuçları ile sonuçlanmaktadır. Bu nedenle yüz kesilerinin tedavisinde fonksiyonun yanı sıra estetiğe de eşit bir ölçüde odaklanmalıdır.

Yüz travması pediatrik çağında son derece yaygındır. Pediatrik acile sevk ve başvuruların önde gelen sebeplerin arasında düşünülmektedir. Travmanın spektrumu basit laserasyondan hayatı tehdid eden travmaya kadar değişmektedir. Yüz laserasyonları ebeveyin için her zaman endişe kaynağı olmuştur. Ömür boyu kalıcı izlerden endişeleri nedeniyle ebeveyin çocuklarının yüzünde oluşabilecek skardan kuşkulanmaktadırlar. Vakaların çoğu acil servisinde lokal anestezi altında tedavi edilmektedir.

Materiyal ve Metod: 2012 ile 2017 yıllar arasında basit yüz laserassyonu ile Başkent Üniversitesi Hastanesi Pediatrik Acil servisine başvuran toplam 2000 hasta geriye dönük olarak incelendi. 18 yaşına kadar olan hastalar çalışmaya dahil edildi. Tüm hastalar Plastik ve Rekonstrüktif Cerrahi tarafınca müdahele edildi. Ağız içi ve maksillofasıyal fraktürleri ile ilişkili yüz kesileri olan hastalar çalışmadan dahil edilmedi. Hastaların yaşı, cinsi, travmanın sebebi, laserasyonun konumu, travmanın zamanlaması ile ilgili bilgiler toplandı. Yaş Ulusal Çocuk Sağlığı ve İnsan Gelişimi Enistitüsü (NICHD) pediatrik terminolojisine göre 5 gruba sınıflandırıldı: 0-12 ay (süt çocukluğu dönemi), 12 ay-2 yıl (oyun çocukluğu dönemi, veya toddler yaş grubu), 2-5 yıl (erken çocukluk), 6-11 yıl (orta çocukluk), ve 12-17 yıl (püberte). Her yaş grubuna aşağıdaki analizler yapıldı: vaka sayısı, erkek-kadın oranı, travmanın ve hastaneye başvurunun zamanlaması (Örn. Sabahleyin, öğleden sonra, akşam, geç akşam ve gece), travmanın gerçekleştiği alan (Örn. Evde, okulda, spora salonunda..vs), mevsime göre insidans, travmanın türü (Örn. Düşme, kafayı sert bir objeye vurmak..vs), ve laserasyonun lokalizasyonu (alın, periorbital, yanak..vs). Tüm protokollar 1975 yıldaki Helsinki Bildirgesi'nin Etik İlkelerine uyumlu yapılmıştır.

Bulgular: Bu çalışmaya toplam 1160 hasta dahil edildi. Olguların sayısı ve oranları aşağıdaki gibidir: 0-12 ay (n=127, 10.9%), 12-24 ay (n=113, 9.7%), 3-5 yıl (n=385, 33.1%), 6-11 yıl (n=403, 34.7%) ve 12-17 yıl (n=132, 11.3%). Çocukların ortalama yaşı 6.5 yıl (ortalık, 5 ay-17.9 yıl). Genel olarak erkek hastalar olguların çoğunluğunu oluşmaktaydı (%59.31). Travmanın gerçekleştiği alan, travma sebebi, başvuru zamanlaması ile ilgili elde edilen veriler aşağıdaki tablolarda sunulmuştur. (Tablo 1, 2, 3 ve 4).

Bu veriler yüz kesisi ile acil servisine başvuran hastalar ile ilgili detaylı bir yorum ve gözlem sunmuştur. Bu çalışmalar Türkiyedeki yüz travması geçiren çocukların yüz kesilerinin tabiatı, oranı ve şiddetini azaltacak yaralanma önleme programlarında faydalıdır. Bu tür yaralanmalar ile ilgilenen plastik cerrah ve diğer sağlık personellerinin yaralanma önleme tavsiyelerinde bulunmaları çocukluk çağı yaralanma oranlarının azaltmasında yararlıdır.

**Tablo 1**

| Lokalizasyon | 0-12 ay (n=127) | 12-24 ay (n=113) | 3-5 yıl (n=385) | 6-11 yıl (n=403) | 12-17 yıl (n=132) | Toplam (n=1160) |
|---|---|---|---|---|---|---|
| Alın | 58 (%45.6) | 52 (46%) | 133 (%34.5) | 120 (29.7%) | 22 (%16.6) | 385 (%33.1) |
| Kaş | 38 (%29.9) | 27 (%23.8) | 72 (%18.7) | 104 (%25.8) | 39 (%29.5) | 280 (%24.1) |
| Çene | 10 (%7.8) | 14 (%12.3) | 94 (%24.4) | 88 (%21.8) | 28 (%21.2) | 234 (%20.1) |
| Yanak | 3 (%2.3) | 3 (%2.65) | 22 (%5.7) | 20 (%4.9) | 11 (%8.3) | 59 (%5) |
| Dudak | 12 (%9.4) | 15 (%13.2) | 35 (%9) | 33 (%8.1) | 10 (%7.5) | 105 (%9) |
| Göz kapağı | 3 (%2.3) | Ø | 14 (%3.6) | 27 (%6.6) | 16 (%12.1) | 60 (%5.1) |
| Burun | 3 (%2.3) | 2 (%1.7) | 15 (%3.8) | 11 (%2.7) | 6 (%4.5) | 37 (%3.1) |

*Kesi lokalizasyonu ile ilgili elde edilen veriler.*

## S-029
## Perikranial Flep Uygulamaları

Onur Akman[1], Hikmet İhsan Eren[1], Alaaddin Kerimoğlu[2]
[1]*Hatay Devlet Hastanesi, Plastik Rekonstrüktif ve Estetik Cerrahi*
[2]*Hatay Devlet Hastanesi, Beyin ve Sinir Cerrahisi*

Giriş: Perikranial flepler, skalpte periost ve gevşek bağ dokusu katmanlarından oluşan ince ve kaygan dokudan hazırlanan fleplerdir. Özellikle dura mater onarımlarında alternatifleri olan artifisyal greftlere göre düşük enfeksiyon oranları ve kolay ulaşılabilirlikleri ile kullanım yeri bulmuştur. BOS sızıntısını önlemede de alternatiflerine göre daha başarılıdır. Klasik olarak Büyük anterior menengiomalar sonrasında obliterasyon sağlamada galeo-perikranial flepler olarak kullanılsalar da dolaşımlarının tanımlanması sonrasında uygulama alanları ve yöntemleri giderek genişlemektedir.

Hasta-Metod: Kasım 2017 ve Ağustos 2018 tarihleri arasında hastanemize başvuran ve perikranial flep uyguladığımız 11 hasta dahil edildi. Hastalara ameliyat öncesinde gerekli saha hazırlığı yapıldıktan sonra ameliyata başlandı. Beyin cerrahisi tarafından yabancı isim temizliği yapıldı ve dural defektler belirlendi ve dural onarım gerçekleştirildi. Dural onarım sağlanamayan hastalarda perikranial fler dural onarım için kullanıldı. Dural onarım sonrasında fibrin-glue her hasta için kullanıldı. Dural efekt olmayan hastalarda perikranial flep ölü boşlukların önlenmesi ve travmatik sahanın örtümü için kullanıldı. Hastaların hepsinde skalp transpozisyon veya rotasyon flebi kullanılarak kapatıldı. En küçük hasta 3 yaşında, en büyük hasta 43 yaşında idi. Etyolojide en sık trafik kazası mevcut idi (5). İkinci sırada kurşunlanma (4) var idi. Hastaların 9'u erkek idi. Hastaların 4'ünde perikranial fler dural onarım için kullanıldı. Geri kalan hastalarda travma sahasının obliterasyonu ve örtümü için kullanıldı.

Sonuç: Hastalar ameliyat sonrası ortalama 3,5 gün yoğun bakımda kaldılar. Hastalardan kaybedilen olmadı. Bir hastaya sekonder sütürasyon uygulandı. Hastaların ayaktan kontrollerinin yapılmasının zorluğu nedeniyle ortalama olarak 16,2 gün hospitalizasyon uygulandı. Sosyal nedenlerden ötürü daha uzun dönem kontrolleri yapılamadı.

Tartışma: Yaralanmalardan trafik kazaları (5) sonrasında en sık rastlanılanı balistik travmalar(4) idi. Diğer iki hastanın etyolojisi göçük altında kalma idi. Özellikle penetran beyin hasarı ile birlikte seyreden balistik travmalarda öngörülen mortalite %23 gibi yüksek bir orandadır. Kıyaslamak için yeterli bir örneklem oluşturmasa da perikranial fler uygulanan hastalarda beklenilen mortalitenin altında kalınmıştır.

Kaynaklar

1. Z. Potparic, K. Fukuta, L. B. Colen, I. T. Jackson and J. H. Carraway;Galeo-pericranial flaps in the forehead: a study of blood supply and volumes. Brrtish Journal of PIamc Surgery (1996), 49, 519-528

2. B. Roozenbeek, Ya-Lin Chiu, H. F. Lingsma, L.M. Gerber, Ewout W. Steyerberg, J. Ghajar, and Andrew I.R. Maas; Predicting 14-Day Mortality after Severe Traumatic Brain Injury: Application of the IMPACT Models in the Brain Trauma Foundation TBI-trac® New York State Database. J Neurotrauma. 2012 May 1; 29(7): 1306–1312.

3. B. Miles, S. Davis, C. Crandall, E. EllisIII; Laser-Doppler Examination of the Blood Supply in Pericranial Flaps. Journal of Oral and Maxillofacial Surgery Volume 68, Issue 8, August 2010, Pages 1740-1745

4. A. Parhiscar, G. Har-El; Obliteration of the frontal sinus with the pericranial flap. Operative Techniques in Otolaryngology-Head and Neck Surgery Volume 15, Issue 1, March 2004, Pages 50-52

5. E. Dupépé, C.J. Griessenauer, M.M. Mortazavi, R. S.Tubbs, J. Markert; Temporal-based pericranial flaps for orbitofrontal Dural repair: A technical note and Review of the literature. Interdisciplinary Neurosurgery: Advanced Techniques and Case Management 3 (2016) 6–10

6. T. Y.Ying-TaiJin, D. M. Laskin; Autologous pericranial graft resurfacing after high condylectomy and discectomy of the temporomandibular joint in rabbits Journal of Oral and Maxillofacial Surgery. Volume 54, Issue 6, June 1996, Pages 747-752

**Perikranial flep uygulamaları**

*1. hasta frontal ön ve arka tabula kırığı, 3y. pre-op ve per-op fotoğrafları 2. hasta frontal ön ve arka tabula kırığı 38y. per-op fotoğrafı 3. hasta sagittal bölge balistik travma 43y. per-op fotoğrafı*

## S-030
## Fasiyal Reanimasyonda Antidromik Temporal Kas Transferi; Temporal Çöküklük ve Yüzde Hacim Artışı Etkilerinin Değerlendirilmesi

Cem Berkay Sınacı, Gaye Filinte, Gökhan Temiz, Emre Güvercin, Sultan Yalçın, Bükem Cüce
*Sağlık Bilimleri Üniversitesi Kartal Dr.Lütfi Kırdar Eğitim Araştırma Hastanesi, Plastik Rekonstrüktif ve Estetik Cerrahi Kliniği, İstanbul*

Fasiyal paralizi, fonksiyonel, kozmetik ve psikolojik problemlere yol açabilen bir hastalıktır. İdiopatik fasiyal paralizi (bell paralizisi) en sık görülen etyoloji olsa da fiziksel travma, enfeksiyon, tümör veya iatrojenik nedenlerle başvuran hastalar sık görülmektedir. Fasiyal paralizi cerrahi tedavisinde bir çok yöntem kullanılmaktadır. Biz kliniğimizde 5 hastada uyguladığımız, sinir transferi veya onarımı gibi tedavilere uygun olmayan hastalarda tendon grefti ile antidromik kas transferi yöntemini meslektaşlarımızla paylaşmak istedik.

Uzun zamandır kullanılan, hızlı ve güvenli bir cerrahi olduğuna inandığımız temporal kas transpozisyonu ve tendon grefti yardımı ile dinamik antidromik fasiyal reanimasyon cerrahisini kliniğimizde 5 hastada uyguladık. Bu teknikte saçlı deriye preaurikuler insizyon hizasından yapılan insizyon ile temporal kas ve fasyasının ortaya koyulmasının ardından kasın orta 1/3 kısmını periosta kadar yaptığımız insizyon ile ayırarak kendi üzerine devirdik. Ardından uyluktan aldığımız tensor fasya lata tendon greftini insize edilen temporal kasa fikse edilerek zigomatik ark üzerinden oluşturduğumuz tünel ile ağız köşesini eleve edecek şekilde adapte ettik.

Hastalarımızın hiç birinde temporal kas kitle etkisine ait fasiyal asimetri gözlenmedi. Özellikle kadın hastalarda etkilenmiş tarafta kronik atrofinin kasın kütle etkisiyle azalması hastaların memnuniyetini artırdığı gözlendi. Ayrıca temporal bölgedeki atrofi, yine kadın hastalarda saç tarama etkisiyle de kamufle edilebilmektedir.

Bu teknik uzun zamandır kullanılmasına rağmen operasyon süresinin kısa olması, zigomatik ark transeksiyonu gerektirmemesi, ağız içi insizyona gerek olmaması, öğrenmesi ve uygulaması kolay ve güvenilir olması nedeniyle, sinir onarımı endikasyonu olmayan veya mikrocerrahi gibi uzun süreli operasyon istemeyen hastalarda kullanılabilecek avantajlı bir tekniktir.

**perop**

## S-031
## Kranioplastide Polimetilmetakrilat'a Bağlı Hipersensitivite, Komplikasyonları ve Yönetimi; Olgu Sunumu

Alper Ural, Fatma Bilgen, Mehmet Bekerecioğlu
*Kahramanmaraş Sütçü İmam Üniversitesi,Plastik Rekonstrüktif ve Estetik Cerrahi Anabilim Dalı, Kahramanmaraş*

Kranioplasti kranial tümör eksizyonu sonrası ortaya çıkan defektler,kraniotomi kemik flepleri, nörotravma cerrahisi, dekompresyon, ve konjenital veya kazanılmış kraniyofasiyal bozukluklar sebebiyle sık uygulanan cerrahilerdendir. Oluşan defektlerin rekonstrüksiyonunda otolog kemik kullanıldığı gibi allojenik ve alloplastik materyaller kullanılmaktadır. Otolog kemik grefti yokluğunda, polimetil metakrilat (PMMA) veya kemik çimentosu kranioplasti için en sık kullanılan alloplastik materyallerdendir (1). Kemik çimentosunun yaygın kullanım alanları arasında eklem artroplastileri,eklem rekonstrüksiyonu, patolojik kırıkların tespiti, kemik defektlerinin doldurulması, vertebroplasti ve kifoplasti uygulamaları ile kraniyoplasti gelmektedir. PMMA sıvı monomer form (metakrilat) benzoil peroksit hızlandırıcısı ile birlikte bir toz polimer olarak tedarik edilmektedir.Bu İki bileşenin karıştırılması, ekzotermik bir polimerizasyon ile sonuçlanır. Monomerlerin bağlanması ve bunu takip eden katı polimer oluşumu esnasında reaksiyon oluşur.Bu polimerizasyon sırasında ısı kaynaklı doku hasarı ortaya çıkmaktadır (2,3).

Bunun ötesinde metil metakrilat monomer, yüksek oranda sitotoksik, güçlü bir lipid çözücüdür(4,5). Kranioplasti sırasında PMMA protezinin salin ile irrigasyonu esnasında

rezidüel metilakrilat monomerleri ile nöronal dokuyu ekspoze etme ve bunun sonucu olarak nöronal hasar yaratma potansiyeline sahiptir(5,6).

Olgu Sunumu: 20 yaşında erkek hasta 1 yıl önce ateşli silah yaralanması sorası sağ temporoparetal bölgedeki travma sebebiyle nöroşirürjik operasyona alınmış. Hastanın parçalanmış parietal kemiği kullanılamamış.Hastanın skalp derisi primer kapatılmış.Hastanın postoperatif epileptik nöbetleri oluşmaya başlamış,antiepileptik tedavi başlanmış Ameliyatından 6 ay sonra sağ parietal bölgede kafa kontürünün çöküklüğü sebebi ile hasta kranioplasti geçirmiş.Hastaya PMMA kemik çimentosu şekillendirilerek yaklaşık 12x15 cm lik defekte kranium kontürü sağlanarak kranioplasti uygulanmış. Hasta postoperatif 1.ay beyin cerrahi poliklinik kontrolüne geldiğinde yara yerindeki problemler sebebi ile kliniğimize konsülte edildi. Yapılan muayenede kranioplasti yapılan alanın üzerindeki random flepte hemen hemen bütün saç foliküllerinin dejenere olduğu alopesik eritemli alan, ve sütür hatlarının birleşme bölgesinde 4x3 cm lik defekt ve dikiş hatlarından bağımsız olarak flebin 3 çeşitli yerinde 2 odakta yaklaşık 0,5 cm büyüklüğünde altında akriliğin gözlenebildiği yaralar tespit edildi.Hasta o bölgesinde ara ara tekrarlayan ağrı ve devamlı kaşıntıdan şikayet etmekte idi.Hasta ameliyat hazırlıklarının tamamlandıktan ve yara kültüründe üreme olmadığı teyit edildikten sonra operasyona alınarak rotasyon flebi ile onarımı sağlandı.Hastanın postoperatif 1.ayında önce rotasyon flebi ile altında PMMA olan flebin sütürasyon hattında yara ayrışması başladığı gözlendi,işlevsiz dikişleri alındı.Postoperatif 6.hafta kontrol muayenesinde flep kaudal ve kranial arkı boyuncaki sütürlerin durumu ve yara iyileşmesi iyi iken altında akrilik çimento (PMMA) olan bölgede 2 yeni farklı odakta deride ülserasyona sekonder 0,5-1 cm çaplı açıklıklar olduğu ve sütürasyon alanındaki açıklığın 5x4 cm ebatına ulaştığı gözlendi.Hastanın ağrıları,allerjik semptomları ve kaşıntılarının geçmemiş olduğu gözlendi.Hastanın operasyonda fleplerinin hiç gerginlik olmadan sütüre edilmesine rağmen bu kadar

büyük dehissens oluşması daha önemlisi altında PMMA olan flepin üzerinde yeni odaklar şeklinde ülserasyon oluşmuş olması da göz önünde bulundurulduğunda hastanın yara iyileşme problemlerinin başlıca sebepleri; hastanın beyin cerrahi tarafından gerçekleştirilmiş kranioplasti operasyonunda PMMA'nın intraoperatif yaratmış olduğu ekzotermik reaksiyonun sonucu olarak o bölgede yanık hasarı ve rezidüel metakrilat monomerlerinin meydana getirdiği reaksiyon ve hipersensitivite hasarı olduğu öngörüldü.Hasta bu sebepler ile operasyona alındı akrilik çimento çıkartıldı altında 2x1 cm lik odakta dural yırtık / hasar yaratmış olduğu görüldü dökümante edildi(Şekil 3). Antibiotikli solusyonlar ile irrige edildi,yaklaşık 16x12 cmlik alloplastik titanyum mesh plak ve vidalar ile hastaya kraniyoplasti yapıldı (Şekil4).Yeterli debridman sonrası rotasyon flebi+deri grefti+Y-V flebi ile cilt defekti rekonstükte edildi. Postoperatif dönemde komplikasyon oluşmadı ve allerjik semptom gözlenmedi.

Tartışma: Otogreft kemiği, allogreft kemiği gibi kranial defektleri onarmak için bir dizi materyal kullanılabilir(7). İlk ameliyatta elde edilen taze dondurulmuş otojen kemik greftleri gecikmiş kranioplasti için idealdir. Ancak, otojen kemik greftinin kullanılamaz olduğu durumlarda bir protez gerekli olmaktadır(8). PMMA kranioplastiler için uzun zamandır yaygın olarak olarak kullanılmaktadır(9). Avantajlarının aksine bir kısım hastalarda ise PMMA'ya karşı alerjik reaksiyonları oluşmaktadır. Öyle ki bu semptomlar döküntü ve cilt tahrişlerinden ölümcül sistemik alerjik şoka kadar değişir.Literatürde akriliğe bağlı bildirilmiş hipersensitivite reaksiyonlarının ilginçtir ki bbüyük bir kısmı lokal ya da temas ettiği bölge ile ilgiliyken çok azın ciddi sistemik semptomlar bildirilmiştir(10).

PMMA akrilik asit bazlı genişbir polimer grubundan oluşan sentetik plastik ve rezineler sınıfındandır.Polimerize olmayan son ürünler en alerjik bileşenler iken polimerizasyondan sonra elde edilenlerin daha az alerjiktir. Buna rağmen, çoklu in vitro ve in vivo çalışmalarla PMMA'nın oluşturduğu reaksiyon ve allerji spesifik lenfosit reaksiyonları ile kanıtlanmıştır(11).İlk defa Gautschi 2010'da kranioplastide kullanılan PMMA ya bağlı hipersensitivite ve reaksiyonu vaka bildirisi şeklinde yayınlamışlardır (12).Bizim olgumuzda da akriliğin yaratmış olduğu lokal semptomlar ve reaksiyonlar Gautschi ve arkadaşlarının vakası ile neredeyse tamamen örtüşmektedir.

Sonuç itibariyle bu klinik durum hem çok nadirdir, nadir olduğu kadar da ciddidir.Bu durumun nadirliği göz önüne alındığında, pre-op tarama yapılması klinikte çok mümkün olmamakla birlikte cerrahların kesinlikle dikkate alması gerekmektedir. Bu hipersensitivitenin ayırıcı tanısı yara iyileşmesinde bütün diğer faktörlere rağmen bozukluk, hastada erken ya da geç dönem allerjik semptomlar ve/ veya şikayetleri var ise mutlak olarak allerjik taraması ve testleri yapılmalıdır.

Referanslar:

1-Spetzger U, Vougioukas V, Schipper J. Materials and techniques for osseous

skull reconstruction. Minim Invasive Ther Allied Technol 2010;19:110–21.

2- Harris DA, Fong AJ, Buchanan EP, et al. History of synthetic materials in

alloplastic cranioplasty. Neurosurg Focus 2014;36:E20.

3- Shah AM, Jung H, Skirboll S. Materials used in cranioplasty: a history and

analysis. Neurosurg Focus 2014;36:E19.

4- Health Quality Ontario. Percutaneous vertebroplasty for treatment of painful

osteoporotic vertebral compression fractures: an evidence-based analysis. Ont Health Technol Assess Ser 2010;10:1–45.

5- Dahl OE, Garvik LJ, Lyberg T. Toxic effects of methyl methacrylate monomer on leukocytes and endothelial cells in vitro. Acta Orthop Scand 1994;65:147–53.

6- Kedjarune U, Charoenworaluk N, Koontongkaew S. Release of methyl methacrylate from heat-cured and autopolymerized resins: cytotoxicity testing related to residual monomer. Aust Dent J 1999;44:25–30.

7-Iwama T, Yamada J, Imai S, et al. The use of frozen autogenous bone flaps in delayed cranioplasty revisited. Neurosurgery 2003;52:591–5.

8-Sanan A, Haines SJ. Repairing holes in the head: a history of cranioplasty. Neurosurgery 1997;40:588–603.

9-Azmi A, Latiff AZ, Johari A. Methyl methacrylate cranioplasty. Med J Malaysia 2004;59:418–21.

10-Thomas P, Schuh A, Eben R, Thomsen M. Allergy to bone cement components. Orthopade 2008;37:117–20.

11-Goodman SB, Fornasier VL, Kei J. Quantitative comparison of the histological effects of particulate polymethylmethacrylate versus polyethylene in the rabbit tibia. Arch Orthop Trauma Surg 1991;110:123–6.

12-Laboratory confirmed polymethyl-methacrylate (Palacos)-hypersensitivity after cranioplasty. Gautschi OP, Schlett CL, Fournier JY, Cadosch D.Clin Neurol Neurosurg. 2010 Dec;112(10):915-6. doi: 10.1016/j. clineuro.2010.07.013. Epub 2010 Aug 16.

**PMMA Hipersensitivitesi ve komplikasyonu**

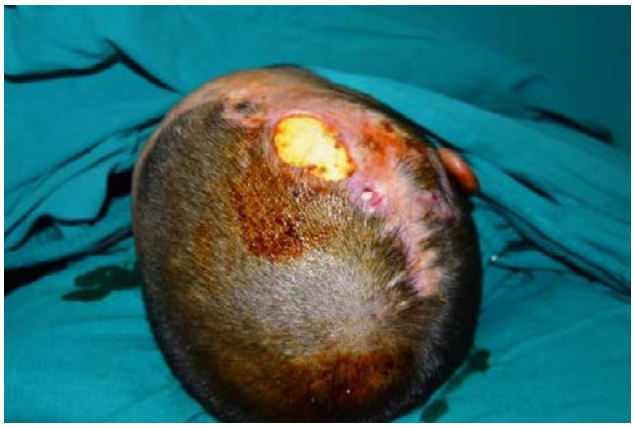

*PMMA hipersensitivitesi ve reaksiyonuna sekonder eritem,açık yara ve PMMA'nın altında bulunduğu flebin değişik yerlerinde açılan fistüller*

## S-032
## Fronto Orbital İlerletme Yapılan Kraniyosinostoz Hastalarında Kemik İyileşmesine Pulsatil Engel

Gaye Filinte[1], Kübra Ece Kalafatlar[1], Ercan Kaya[2], Tufan Hiçdönmez[2], Alptekin Gül[2]
*[1]Sağlık Bilimleri Üniversitesi Kartal Dr Lütfi Kırdar Eğitim ve Araştırma Hastanesi, Plastik Cerrahi Kliniği, İstanbul*
*[2]Sağlık Bilimleri Üniversitesi Kartal Dr Lütfi Kırdar Eğitim ve Araştırma Hastanesi, Beyin ve Sinir Cerrahisi Kliniği, İstanbul*

Fronto-Orbital İlerletme Yapılan Kraniyosinostoz Hastalarında Kemik İyileşmesine Pulsatil Engel Kraniosinositoz, kranial fibröz sütürlerden bir veya daha fazlasının infantil dönemde prematür olarak kemikleşmesidir. 2000-2500 canlı doğumda bir görülür ve en sık görülen sinostoz olan skafosefaliyi, brakisefali, trigonosefali ve plagiosefali takip eder. Son iki sinostoz tedavisinde fronto-orbital ilerletme yapılır. Kraniosinositoz tedavisinde multidisipliner bir yaklaşım gerekir. Tedavide intrakranial volümün artırılması, normal beyin gelişiminin korunması ve normal bir kafa şeklinin sağlanması hedeflenir.

2010-2018 yılları arasında Beyin ve Sinir Cerrahisi Kliniğine başvuran 40 trigonosefali, 29 plagiosefali ve 3 Apert sendromlu brakisefali hastası, hastanemiz beyin ve sinir cerrahisi ve plastik cerrahi kliniği ile birlikte opere edilerek takip edildi. Takipler sırasında 2 plagiosefali ve 1 trigonosefali hastasında frontoorbital ilerletme cerrahisi uygulandıktan sonra daha önceki cerrahi uygulanan hastalarda görülmeyen frontal, supraorbital ve frontotemporal alanda pulsasyon ve kemik defekti gözlendi. Plagiosefali hastalarından birine 15 aylıkken sol unilateral ilerletme uygulandı. 6.ay kontrolünde pulsasyon saptanan hastaya takiplerde gerileme ve iyileşme görülmemesi üzerine postop 2. yılda parietal kemikten alınan tam kat kemik grefti split edilerek ve periost grefti ilerek plak-vida ile defekt onarımı yapıldı. Trigonosefali hastasına 7 aylıkken frontoorbital ilerletme cerrahisi uygulandı. 1. yıl kontrolünde frontal bölgede pulsasyon ve kemik defekti saptandı. Yaklaşık 2 yıllık takip sonucunda pulsasyonda artış gözlenen hastaya parietal kemikten alınan kemik grefti split edilerek fibröz yapıştırıcı ve plak-vida ile defekt onarımı yapıldı. Takiplerde 2 hastada da pulsasyonun ortadan kalktığı ve kemik defektinin tamamının kapandığı gözlendi. Diğer tigonosefali-plagiosefali görülen Apert sendromlu hastada ise henüz defekte ve pulsasyona yönelik cerrahi girişim yapılmadı ancak hastanın takipleri devam etmektedir.

Literatür incelendiğinde; 'Pediatrik Kafa Yaralanmaları' kitabında yer alan 'büyüyen kranial fraktürler' tanımlamasında pulsatil sefal hematom veya dura materin fraktür hattında tuzaklanmasının iyileşmeyi engelleyebileceği dışında kraniosinositoz cerrahisi sonrası pulsasyonun kemik iyileşmesini engellediğine dair herhangi bir bildirime rastlanmadı. Bu hastalarda periorbital ve frontal alanda, pulsasyonun ve defekt alan altındaki dura matere ait vasküler yapıların oluşturduğu etki nedeniyle defekt alanın kemikleşmesini ve iyileşmesini engellediği ve kraniosinositoz cerrahisi sonrası görülen pulsatil defektlerde cerrahi müdahalenin defektin onarımı açısından gerekli olduğu kanaatindeyiz.

**resim 1**

## S-033
## Lineer Sklerodermaya (Coup de Sabre) Kombine Yeni Yaklaşımın Literatür ile Karşılaştırılması

Fethiye Damla Menkü, İbrahim Vargel, Figen Özgür
*Hacettepe Üniversitesi Tıp Fakültesi, Plastik Rekonstrüktif ve Estetik Cerrahi Anabilimdalı, Ankara*

Giriş: Lokalize sklerodermanın bir varyantı olan 'coup de sabre' Fransızca kökenli olup kılıç kesisi anlamına gelmektedir. Lezyon genellikle frontoparietal alanda paramedian şekilde uzanmaktadır. 10 000 de 0.123 sıklıkla nadir olarak görülen bu klinik durum daha çok çocuk yaşta ortaya çıkmaktadır. Bu hastalara yaklaşım sırasında mutlaka dikkat edilmesi gerekenler ekstrakutanöz lineer skleroderma bulgularıdır. Bunlara beyinde intrakranial kalsifikasyonlar, kavernomlar, diplopi, enoftalmus, kranial kemik defektini örnek verebiliriz. Ayrıca hastaların bir kısmına Parry Romberg Sendromu eşlik etmektedir. Bu durumda ise hastaların yüzünde (cilt ve skalp hariç) cilt altı ve kemik dokuda hemiatrofi görülmektedir.

Metot: 18 yaşında frontoparietal alanda orta hatta cilt üzerinde keskin sınır veren lezyonu olan kadın hasta ince kesit tüm yüz tomografi ile değerlendirildi. Sol paramedian alanda gözle görülebilen beyin pulsasyonuna destekleyici olarak tomografide frontal kemik defekti tespit edildi. Ameliyat öncesi göz, beyin cerrahisi, romatoloji konsültasyonları istendi ek öneri olmadı. Hastaya 10cc demineralize kemik matriksi ve 20 cc yağ grefti uygulandı.

Kemik defekti olmayan bir başka 30 yaşındaki kadın hasta ise sadece yağ grefti yapıldıktan 7 sene sonra son görünümü incelendi.

Kemik defekti olmayan frontoparietal alan, bukkal alanda lezyonu olan 40 yaşında başka bir kadın hasta ise başka bir klinikte bir kaç kez yağ enjeksiyonu yapılmış. Kliniğimize lezyonların ilerlemesi şikayeti ile başvurmuştur.

Bulgular: İlk hastada ameliyat öncesi tomografide frontal kemik defektinde ameliyat sonrası 6.ay çekilen tomografide kemik defektinde 100 HU dansitesinde mineralizasyon gösteren kallus tespit edidi. Aynı zamanda uygulanan yağ grefti ile cilt kalitesi arttırıldı. Ameliyattan 1 sene sonra ise tekrar yağ enjeksiyonu planı ile ameliyata alınan hastaya yapılan yağ enjeksiyonu ile frontaldeki deplase görünümün azaltılması hedeflendi.

2. hastada ise cilt kalitesimn arttığı görünürlüğün azaldığı

görüldü. Hastaya ait nicelik veriler, gebeliği olduğu için tetkik yapılamadığından ertelendi.

3.hastanın ise yağ enjeksiyonu planı bulunmaktadır.

Sonuç: Literatürde lineer skleroderma cerrrahi tedavisinde çeşitli yöntemler denenmiştir. Bunlar ekspander yerleştirilmesi cilt flepleri ile onarım, subgaleal plana Alloderm yerleştirilmesi, dermal yağ grefti ile onarım, polymethylmethacrylate ile onarım, hyaluronic asid enjeksiyonu, demineralize kemik matrixi ile onarımdır.

Nadir olan bu hastalıkta kalıcı olan mükemmel sonucu en az invaziv şekilde elde etmek için mevcut literatür bilgileri derlenerek yapılan bu klinik çalışma yol gösterici olabilecek niteliktedir.

**Preoperatif ve postoperatif karşılaştırma**

## S-034
## Künt Travmalar ile Oluşan Açık Orta Yüz Kırıkları

Hakan Bulam[1], Anıl Olguner[2], Fatih Tekin[1], Furkan Erol Karabemez[1]
*[1]Sağlık Bilimleri Üniversitesi Ankara Keçiören Eğitim ve Araştırma Hastanesi, Plastik Rekonstrüktif ve Estetik Cerrahi Kliniği, Ankara*
*[2]Gaziantep Üniversitesi Tıp Fakültesi, Plastik Rekonstrüktif ve Estetik Cerrahi Anabilim Dalı, Gaziantep*

Giriş: Künt yüz travmaları sonucunda genellikle kapalı kırıklar oluşmaktadır. Açık kırıklarla daha çok ateşli silah yaralanması ve yüksek enerjili travmalardan sonra rastlanmaktadır. Burada bir takım farklı künt materyaller ile oluşmuş açık yüz kırıklarının özellikleri ve tedavi sonuçları sunulmaktadır.

Vaka 1: 30 yaşında erkek hasta küçükbaş hayvan tekmesi ile yaralanmıştı. Sağ nazal kemik bölgesinde açık parçalı kırığı mevcuttu. Yumuşak doku ezilmeleri vardı (Şekil 1). Yumuşak doku debridmanı ve kemik fragmanların çıkarılmasının ardından nazal kemik bölgesine yerleştirilen kemik grefti ile bu alan rekonstrükte edildi. Ardından defekt alanı lokal fleplerle kapatıldı. Komplikasyon olmadı.

Vaka 2: 47 yaşında erkek hasta toplumsal olaylarda gaz fişeği kapsülünün yüzüne çarpması ile yaralanmıştı. Gaz fişeği sağ maksilla üzerine çarpmıştı çarptığı bölgede 2. derece yanık oluşturmuştu ve açık kırığa neden olmuştu. Maksilla ön duvar orbita inferior rim, zigomatikomaksiller butresste parçalı kırıkları mevcuttu. Aynı tarafta ezilme yaralanmasına bağlı fasyal paralizi de mevcuttu. Travma kesisinden girerek kemik küçük fragmanlar debride edildi. Ezilmiş yumuşak dokular debride edildi. Kırık redüksiyonu ve fiksasyon uygulandı. Fasyal paralizi üç ay sonra iyileşti.

Vaka 3: 22 yaşında erkek hasta araç içi trafik kazası sırasında ön konsola yüzünü çarpmıştı. Açık Le Fort-1 kırığı mevcuttu. Yumuşak doku ezilmeleri mevcuttu. Yumuşak doku debridmanı ve kemik küçük kemik fragmanların temizlenmesinin ardından kesi içinden eksplorasyon yapılarak redüksiyon ve fiksasyon uygulandı.

Vaka 4: 21 yaşında erkek hasta iş kazasında yüzüne künt cisim çarpmıştı. Sol maksilla üzerinde açık kırık mevcuttu. İnferior orbital rim kırığı vardı. Alt göz kapağında yumuşak doku defekti vardı yara kenarları ezilmişti. Yumuşak doku debridmanı ve kemik küçük kemik fragmanların temizlenmesinin ardından kesi içinden eksplorasyon yapılarak redüksiyon ve fiksasyon uygulandı.

Vaka 5: 51 yaşında erkek hasta toplumsal olaylarda gaz fişeği kapsülünün yüzüne çarpması ile yaralanmıştı. Gaz fişeği sağ maksilla üzerine çarpmıştı çarptığı bölgede 2. derece yanık oluşturmuştu ve açık kırığa neden olmuştu. Maksilla ön duvar orbita inferior rim, zigomatikomaksiller butresste ve zigomada parçalı kırıkları mevcuttu. Travma kesisinden girerek kemik küçük fragmanlar debride edildi. Ezilmiş yumuşak dokular debride edildi. Kırık redüksiyonu ve fiksasyon uygulandı.

Tüm hastalara ilk 48 st içinde cerrahi müdahale uygulandı. 5-7 gün profilaktik antibiyoterapi ile tedavi edildi. Hastalarda komplikasyon görülmedi.

Tartışma ve Sonuç: Künt yüz travmasıyla oluşan açık yüz kırıklarında cerrahi ekplorasyonun yapılabilecek en kısa sürede yapılması, agresif debridman, redüksiyon fiksayon ve gerekiyorsa rekonstrüksiyonun erken dönemde yapılabilmesi temel tedavi protokolünü oluşturmaktadır.1-2

Künt cisimlerle oluşan açık yüz kırıklarının bir takım ortak özellikleri vardır.

1. Kırık alanı üzerindeki yumuşak dokuda ezilme, nekroz ve yanıklar
2. Çok parçalı kırıklara neden olurlar ve küçük kemik fragmanları oluşur.
3. Kırığa yönelik girişim mevcut kesiden yapılabilir.
4. Travma alanı etrafınfa geniş ödem alanı
5. Küçük kemik kırıklarını birarya getirmekteki zorluk. Kemik grefti gerekebilmesi.
6. Genellikle nöropraksi tipinde sinir yaralanması3

Sonuç olarak künt travma ile oluşan açık yüz kırıklarının tedavisinde bazı temel noktalara dikkat edildiğinde tedavi sonuçları iyi olmaktadır.

Kaynaklar:

1. Christensen J, Sawatari Y, Peleg M. High-Energy Traumatic Maxillofacial
Injury. J Craniofac Surg. 2015 Jul;26(5):1487-91.
2. Lu GN, Humphrey CD, Kriet JD. Correction of Nasal Fractures. Facial Plast Surg
Clin North Am. 2017;25(4):537-546.
3. Coltro PS, Goldenberg DC, Aldunate JL, Alessi MS,

Chang AJ, Alonso N, Ferreira
MC. Facial palsy after blunt trauma and without facial bone fracture. J Craniofac
Surg. 2010;21(4):1162-4.

**Şekil 1. Açık yüz travması (Hasta 1)**

## S-035
## Zigomatik Kemik Kaynaklı Hemanjiom

Özgür Agdoğan
*Tekirdağ Namık Kemal Üniversitesi Tıp Fakültesi, Plastik Rekonstruktif ve Estetik Cerrahi Anabilim Dalı, Tekirdağ*

Hemanjiomlar vasküler kaynaklı benign lezyonlardır. İnterosseos hemanjiomlar daha çok vertebral ve kafatası kemiğin kaynaklı olurlar. Fasial kemiklerden kaynaklı hemanjiomlar nadir görülürler. Fasial kemiklerden kaynaklı olanlar daha çok maksilla ve mandibula kaynaklıdırlar. Zigomatik kemik kaynaklı çok nadirdir ve literatürde yaklaşık 20 vaka rapor edilmiş. Fasial kaynaklı olanlar daha çok semptomatik seyrederler. Ağrının eşlik ettiği veya etmediği şişkinlik ile seyrederler. Palpabl bir şişkinlik yada uyuşukluk tespit edilir. BT yada MR ile radyolojik bulgu elde edilir.

64 yaşında kadın hasta sol malar bölgede tabana fikse 3x3 cm lik palpabl kitle, şişkinlik ağrı ve uyuşukluk nedeniyle tarafınmıza başvurdu. BT' de sol zigomatik kemik gövdesinde sol orbita inferio-lateral sınırına kadar uzanan 3x3 cm lik dış tabulayı ekspanse etmiş kitle belirlendi. Hemanjiom lehine yorum yapıldı. Cerrahi olarak eksize edildi. Patolojik olarak zigoma kemiği kaynaklı hemanjiom tanısı konuldu.

Sonuç olarak fasial kemiklerden kaynaklı hemanjiomlar çok nadir görülür. Preoperatif tanı ve ayırıcı tanı oldukça önemlidir. Cerrahisinde çok dikkatli bir kanama kontrolü yapmak gerekir. Ve rekonstruksiyon seçenekleri göz önünde bulundurularak cerrahi planlama yapılmalıdır. Zigomatik kemikte nadir görülen interosseos hemanjiom vakası ile literatüre katkı sağlamak ve tedavi protokolünde izlenmesi gereken yol hakkında bilgi vermeyi amaçladık.

**İntraoperatif görünüm**

*Orbito-zigomatik hemanjiom*

## S-036
## Pediatrik Hastalarda Maksilofasial Travmalara Yaklaşımımız

İbrahim Tabakan[1], Ömer Kokaçya[1], Damla Gencel[1], Özgün İlke Karagöz[1], Recep Anlatıcı[2]
*[1]Çukurova Üniversitesi Tıp Fakültesi, Plastik, Rekonstrüktif ve Estetik Cerrahi Anabilim Dalı, Adana*
*[2]SANKO Üniversitesi Tıp Fakültesi, Plastik, Rekonstrüktif ve Estetik Cerrahi Anabilim Dalı, Gaziantep*

Giriş: Pediatrik maksilofasial travmalar genellikle yumuşak dokuda sınırlıdır. Ancak nadir de olsa çocuklarda yüz kemik kırıklarına rastlanılmaktadır. Bunun nedeni çocuklarda yüz kemiklerinin erişkinlere göre daha az kalsifiye olması, kortikal/kansellöz oranın yüksekliğinin yanı sıra kafatasına göre daha küçük boyutta olması, özellikle küçük çocukların travmalara karşı erişkinler tarafından daha iyi korunmasıdır. Çocuklarda maksilofasial sinüslerin havalanmamış olması, yüzdeki yağ yastıkçıklarının oranının fazla olması bu hastalarda maksilofasial kırıklar için erişkinlere oranla daha ciddi travmalara maruziyet gerekir.

Çocuklardaki yüz kemiklerindeki kırıklara yapılacak müdahalelerde periost ve kas yapışma yerlerine minimal müdahalede bulunmak ilerde kemik gelişiminde problem yaşamamak için önemlidir. Arch bar teli ile intermaksiller fiksasyon, açık redüksiyon ile internal fiksasyon gibi teknikler bu tip operasyonlarda kullanılır.1 Büyümeyi engellememesi açısından iyileşme sağlandıktan sonra fiksasyon materyallerinin ekstraksiyonu gerekir.

Gereç ve Yöntem: Çalışmada 2013 – 2017 tarihleri arasında Çukurova Üniversitesi Tıp Fakültesi Plastik, Rekonstrüktif ve Estetik Cerrahi Anabilim Dalı'nda maksillofasiyal travmaya bağlı yüz kemik fraktürleri nedeniyle opere edilen pediatrik yaş grubundaki 87 hasta retrospektif olarak incelendi. 18 yaş altı orbita, zigoma, maksilla ve mandibula kırıkları olan hastalar çalışmaya dahil edildi. Tüm hastaların 3 boyutlu maksillofasiyal tomografileri çekildi. Daha sonra hastalar yaş, cinsiyet, yaralanmanın türü, kırığın yeri ve sayısı, uygulanan tedaviler, yoğun bakım yatışı ve gelişen komplikasyonlarına göre retrospektif olarak değerlendirildi. Takip süresi 6 ay-3 yıl olduğu olarak değişmekteydi.

Bulgular: 65 erkek (%74,7), 22 kız (%25,3) toplamda 87 hasta yaş ortalaması 10,78, en küçük opere edilen hasta 6aylık idi. Kırıkların en sık görüldüğü yaş 17 (%17,2), bu yaşın görülen en sık nedeni motor kazasıydı (%37,5). Kliniğimize maksilofasial kırık ile opere edilen hastalarda en sık travma nedeni her iki cinsiyette de düşme (%48,3), en sık ikinci neden ise erkek çocuklarında motor kazası (%21,5), kız çocuklarında araç dışı trafik kazası (%13,6) olduğu görüldü. Yaşları 0-5, 6-12,12-18 olarak sınıflandırdığımızda en fazla yüz kırığı nedeniyle opere edilen grup 12-18 yaş arası (%49,4), en sık 2. grup 6-12 yaş arası (%26,4), ve en az görülen grup 0-5 yaş arası (%24,1) olarak belirlendi.

Kliniğimizde en fazla opere edilen kırık lokalizasyonu panfasial olarak sınıflandırdığımız (en az 3 farklı lokalizasyonda kırığı olan) 24 hasta (%27,58), en sık 2. lokalizasyon ise tek taraflı kondil kırığına simfizis veya parasimfizis kırığının eşlik ettiği kırıklar 10 hasta (%11,49) ve tek taraflı korpus kırığına ramus veya angulus kırığının eşlik ettiği kırıklar 10 hasta (%11,49) olarak belirlendi.

Tartışma: Grundwalt ve arkadaşlarının 772 pediatrik hastada yaptığı çalışmaya göre 0-5 yaş arası çocuklarda yüz kırıklarının en az karşılaşıldığı yaş grubudur. Bunun sebebi erişkin gözetiminde olmalarıdır ve bu yaş grubundaki kırıklar günlük aktivitelerden kaynaklıdır. 6-11

yaş arası çocuklar ise en sık 2. Kırık saptanan gruptur ve bu yaş grubunda maksilofasial kırıklar genellikle motorlu taşıt kazaları, oyunlar, bisiklet kazalarından kaynaklanır. 12-18 yaş grubu ise pediatrik hastalarda en sık yüz kırıkları saptanan gruptur, bunun nedeni araba kullanımının başlaması, spor aktivitelerine katılım ve şiddet olaylarına karışmanın bu yaşlarda görülmesidir. 10-11

Yaptığımız çalışmada 87 pediatrik hastalar aynı yaş aralıklarıyla 3 farklı gruba ayrıldıklarında en sık opere edilen hasta grubu 12-18 yaş (%49,4), en az opere olan yaş grubu ise 0-5 yaş (%24,1) olarak belirlendi. Bu hastalarda yüz kemiklerinde kırılmanın en sık sebebi düşme olduğu görüldü.

Pediatrik hastalarda operasyon sonrası komplikasyon görülme sıklığı erişkinlere göre daha seyrektir. Enfeksiyon, malunion, nonuntion, maloklüzyon ve büyümede gerilik gibi komplikasyonlar görülmektedir. Yapılan çalışmada en sık görülen komplikasyon kanama/hematom olarak değerlendirildi.

Çalışmada değerlendirilen tüm hastalar kliniğimizde opere edilen vakalardan olması nedeniyle, konservatif olarak takip edilen hastalar çalışmaya dahil edilememiştir.

Sonuç: Pediatrik maksilofasial travmalar erişkinlere göre daha az görülür. Kliniğimizde yapılan çalışmada literatürde bulunan diğer çalışmalarla benzer sonuçlar edildi. Pediatrik kırıklarda hastalara konservatif yaklaşım nondeplase fraktürlerde öncelikli yaklaşımdır.

## S-037
## Perikondrium ve Fasya Greftlerine Sarılı Kıyılmış Kıkırdak Greftlerinin Karşılaştırılması

Cemal Alper Kemaloğlu[1], Yücel Tekin[2]
*[1]Erciyes Üniversitesi Tıp Fakültesi, Plastik, Rekonstrüktif ve Estetik Cerrahi Anabilim Dalı, Kayseri*
*[2]Kayseri Eğitim ve Araştırma Hastanesi, Patoloji Anabilim Dalı, Kayseri*

Giriş: Kıkırdak greftleri rinoplastide yapısal ve estetik amaçlı en sık kullanılan greftlerdir. Gretin hazırlanışı, şekli ve travma hikayesi greftin rezorpsiyon oranını doğrudan etkilemekte ve bu durum uzun dönemde hastalarda kontur bozukluklarına neden olabilmektedir. Günümüzde en sık kullanılan kıkırdak greftleme tekniklerinden birisi de kıyılmış kıkırdakların çeşitli biyolojik ya da sentetik materyallere sarılarak kullanımıdır. Bu çalışmada fasyaya sarılı kıyılmış kıkırdak greftleri perikondriyumla sarılı kıyılmış kıkırdak greftleri ile karşılaştırılmış ve her iki tekniğin birbirine olan üstünlükleri araştırılmıştır.

Gereç-Yöntem: Yedi adet Yeni Zelanda tavşanının kulaklarından yaklaşık 2 × 2 cm kıkırdak grefti toplandı, yaklaşık 1 mm3 boyutlarında olacak şekilde kıyıldı ve eşit miktarda ikiye ayrıldı. Ayrılan kıyılmış kıkırdakların bir grubu kulaktan alınan perikondriuma, diğerleri ise sağ arka bacaktan alınan kas fasyasına sarıldı. Sarılmış greftler daha sonra tartıldı ve aynı tavşanların sırtları üzerinde oluşturulan iki adet paravertebral deri altı boşluğuna implante edildi. 3 ay sonra greftler gömüldükleri yerlerden çıkarılarak tekrar tartıldı ve histopatolojik inceleme altına alınarak kondrosit viabilitesi, greft rezorpsiyonu, doku kalsifikasyonu, kemik metaplazisi, inflamasyon ve fibrozis açısından kıyaslandı.

Bulgular: Her iki greft arasında gömülmeden önce ve sonraki ağırlıkları arasında istatistiksel olarak anlamlı bir fark bulunamadı. Perikondriyum sarılı kıkırdak greftlerinde ortalama kondrosit canlılığı% 87.14 iken, fasya-sarılı greftlerde ise% 41.43 olarak bulundu. Rezorpsiyon ve kemik metaplazi oranı preikondriuma sarılı greftlerde yine daha düşük iken, kalsifikasyon, inflamasyon ve fibrozis açısından ise gruplar arasında anlamlı bir fark yoktu.

Sonuç: Bulgularımız, perikondriuma sarılı kıyılmış kıkırdak greftlerinin fasyaya bağlı greftlere kıyasla daha yüksek kondrosit canlılığı ve greft sağ kalım oranlarına sahip olduğunu göstermektedir. Bu yöntem klinik uygulamada kozmetik sonuçların uzun süreli korunması açısından önem arz etmekte ve ayrıca düşük maliyetiyle alloplastik malzeme kullanılan diğer tekniklerin de önüne geçebilmektedir.

## S-038
## Geçmişten Geleceğe Flep Yaşayabilirliği Çalışmaları

Ersin Akşam[1], Alper Derviş[1], Çağla Çiçek[2]
*[1]İzmir Katip Çelebi Üniversitesi Tıp Fakültesi, Plastik Rekonstrüktif ve Estetik Cerrahi Anabilim Dalı, İzmir*
*[2]Yozgat Şehir Hastanesi, Plastik Rekonstrüktif ve Estetik Cerrahi Kliniği, Yozgat*

Giriş: Random paternli deri flepleri plastik cerrahi uzmanları tarafından sıklıkla kullanılan rekonstrüksiyon yöntemlerindendir. Anjiozom konseptinin gelişmesiyle birlikte random paternli deri fleplerinin kullanımı azalmakla birlikte bu fleplerin yaşayabilirliğini arttırmak için birçok deneysel çalışma yapılmaktadır. Ancak klinik pratikte bu deneysel çalışmaların sonucunda elde edilen veriler kullanılmamaktadır. Bu çalışmanın amacı yapılan deneysel çalışmaların klinik pratikteki karşılığının incelenmesidir.

Gereç-Yöntem: 2009-2018 yılları arasında Pubmed'de yayınlanan İngilizce makaleler arasında "flap survival" OR "flap viability" anahtar kelimeleri ile arama yapıldı. Toplamdan 913 makale bulundu. Bulunan makalelerin başlıkları incelenerek çalışmamızla alakalı olan 465 makale seçildi. Bu makalelerin özetleri okunarak hangi makalelerin çalışmaya dahil edileceğine karar verildi. Cilt fleplerinde yaşayabilirlik çalışmaları, pediküllü fleplerdeki yaşayabilirlik çalışmaları çalışmaya dahil edilirken serbest fleplerin incelendiği ve flep yaşayabilirliğinin görüntülenmesi ile ilgili makaleler çalışmaya dahil edilmedi. Seçilen makalelerde kullanılan denek tipi, örneklem sayısı, denenen madde veya fiziksel uygulama tipi ve flep yaşayabilirliğine etkisi kayıt altına alındı.

Bulgular: Özetlerin incelenmesi sonucu 465 makalenin 219 tanesi çalışmaya dahil edildi. Bu makalelerin tamamı (%100) hayvanlar üzerinde yapılan deneysel çalışmalardı. İnsanlar üzerinde yapılmış klinik çalışmaya rastlanmadı. Çalışmaların 196 tanesinde (%89,4) kullanılan yöntemin flep yaşayabilirliğine olumlu etkisi olduğu kanıtlanmıştı. 17 tanesinde anlamlı herhangi bir etki görülmemişti. 6 tanesinde ise kullanılan yöntemin flep yaşayabilirliğine negatif yönde etkisi olmuştu. 116 makalede kimyasal ajanlar kullanılmış iken 39 makalede fiziksel yöntemler, 68 makalede ise biyolojik ajanlar tercih edilmişti. Örneklem büyüklüğü maksimum 344 minimum 2 idi; ortalama 38 idi. Denek tipi olarak en çok tercih edilen hayvan sıçan (193 çalışma; 7689 sıçan) idi; bunu fare (14 çalışma; 460 fare),tavşan (5 çalışma, 90 tavşan), domuz (3 çalışma; 37 domuz), hamster (1 çalışma; 24 hamster) ve köpek (1 çalışma; 18 köpek) takip ediyordu. Toplam 8318 adet hayvan kullanılmıştı.

Sonuç: Flep yaşayabilirliği ile ilgili yapılmış çok sayıda deneysel çalışma olmasına rağmen bu çalışmaların sonucunda elde edilen bilgilerin klinik uygulamada karşılığının yetersiz olduğu görülmektedir. Deneysel çalışmalarda kullanılan kimyasal ajanların hiçbiri klinik uygulamada kullanılmamakta hatta bunlarla ilgili klinik çalışma bile yapılmamaktadır. Klinik uygulamada flep yaşayabilirliğine olumlu yönde etkisi olan kanıtlanmış tek yöntem cerrahi geciktirme yöntemleridir. Bu çalışmanın bulguları incelendiğinde iki sonuca ulaşıldı; deneysel olarak flep yaşayabilirliğini arttırdığı kanıtlanmış yöntemlerin insan çalışmalarında da denenmesi veya klinik uygulamada kullanılamayacak yöntemlerin deneysel çalışmalarda da kullanılmamasının gerektiğidir.

## S-039
## Polikromatik Işık Uygulaması ile Fotobiyomodülasyonun, Transvers Rektus Abdominis Kas-Deri Flebinin Zon 4 Yaşamsallığına Etkisi

Gökhan Sert[1], Mert Çalış[1], Tuğrul Tolga Demirtaş[2], Gülseren Irmak[2], Menemşe Gümüşderelioğlu[2], Ayten Türkkanı[3], Ayşe Nur Çakar[3], Figen Özgür[1]
*[1]Hacettepe Üniversitesi Tıp Fakültesi Hastanesi, Plastik, Rekonstrüktif ve Estetik Cerrahi Anabilim Dalı, Ankara*
*[2]Hacettepe Üniversitesi, Biyomühendislik Anabilim Dalı, Ankara*
*[3]TOBB ETÜ Tıp Fakültesi, Histoloji ve Embriyoloji Anabilim Dalı, Ankara*

Giriş: Transvers rektus abdominis kas-deri flebi (TRAM), sağladığı hacim ve cilt adasının renk doku uyumluluğu ile özellikle otolog meme rekonstrüksiyonunda ilk seçeneklerden biri olmuştur. TRAM flebin 4. zonunda yaşanabilen arteriyel veya venöz dolaşım problemleri, flepte parsiyel nekroz, yağ nekrozu gibi sorunlarla karşımıza çıkabilmektedir. Bu durumda ikincil cerrahiler gerekebilmekte, ameliyat sonrasında tatmin edici olmayan sonuçlarla karşılaşılabilmektedir.

Low-level Laser Therapy (LLLT) ve bunun varyasyonları, Mester ve ark. çalışmaları sayesinde rejeneratif tıp dünyası ile tanıştırılmıştır ve 30 yılı aşkın süredir yara iyileşmesinin stimüle edilmesi amacıyla başarı ile kullanılmaktadır. LLLT modaliteleri daha sonra 'fotobiyomodülasyon' (FBM) adı altında tanımlanmaya başlamış ve bu terim hem laser hem de LED (light emitting diodes) ışık kaynaklarını kapsayacak şekilde kullanılmıştır. FBM alanındaki en yeni gelişimlerden biri de ultraviolet ve infrared dalgaboylarını içeren ışık dalgalarının birlikte uygulanmasını sağlayabilen polikromatik ışık kaynaklarının üretimi olmuştur.

Bu çalışmanın amacı, polikromatik ışık kaynaklarının deneysel kas deri flebi modelinde flep sağkalımına etkisininin değerlendirilmesi ve TRAM flebin 4. zonunda delay prosedürü olarak vaskülarizasyona etkisinin araştırılmasıdır.

Materyal ve Metot: 21 adet Wistar cinsi rat randomize olarak 3 gruba ayırıldı. Kontrol grubundaki (grup 1) ratlarda genel anestezi altında sağ süperior epigastrik arter ven bazlı olarak ksifoidin 1 cm altında 5x2.5 cm büyüklüğünde cilt adasına sahip TRAM flep kaldırıldı. Karın ön duvarındaki kas defekti primer olarak kapatıldı ve TRAM flep yerine iade edilmeden önce flep revaskülarizasyonunu önlemek için karın duvarı ile flep arasına silikon tabaka konuldu. Daha sonra flebin cilt adası karın ön duvarındaki eski yerine sütüre edildi. Delay grubunda (grup 2), flep kaldırılmadan önce 7 gün boyunca 48 saatlik intervaller ile karın duvarına 10 cm uzaklıktan 15 dakika boyunca polikromatik ışık uygulandı ve sonrasında TRAM flep kontrol grubundaki aynı prosedürle kaldırılarak yerine iade edildi. FBM grubunda (grup 3) ise TRAM flep tariflenen aynı prosedürle kaldırılıp yerine iade edildikten sonraki 7 gün boyunca, delay grubunda tarif edilen aynı ışık uygulama prosedürü ile, polikromatik ışık uygulaması yapıldı. Postoperatif 7. günde, cilt adasındaki nekrozun demarkasyon hattı makroskopik olarak belirgin hale geldikten sonra, bütün ratlar yüksek doz anestezik enjeksiyonu ile sakrifiye edildi ve makroskopik, histolojik ve mikroanjiografik analizler yapılmak üzere cilt adasından örnekler alındı.

Polikromatik ışık uygulanan 2. ve 3. gruplarda ışık kaynağı olarak 685 wattlık gücü 590- ve 1500- nm arası dalgaboylarında görünür ve infrared ışığa çevirebilen plazma ark ışık kaynağı kullanıldı.

Sonuçlar: Cilt adası yaşamsallığını makroskopik olarak değerlendirmek için ratların sakrifikasyonu öncesinde çekilmiş standardize dijital fotoğraflar kullanıldı. Adobe Photoshop CS6 programı kullanılarak nekrotik alanın total flep alanına oranı hesaplandı. FBM ve delay gruplarında kontrol grubuna göre daha az oranda nekroz görüldü ve bu fark istatistiksel olarak anlamlı bulundu. FBM ve delay grupları arasında ise nekroz oranı açısından anlamlı fark bulunmadı.

Flep vaskülarizasyonunun daha iyi değerlendirilebilmesi için her gruptan 1 adet rat sakrifiye edilmeden önce abdominal aortaya kurşun oksit ve jelatin karışımı enjeksiyonu yapılarak flebin cilt adası 4oC de 24 saat saklandı. Radyografik görüntüler 25 kV ve 10 mA ayarlı X-ray cihazında kaydedildikten sonra flep vaskülarizasyonu bu görüntüler üzerinden değerlendirildi. FBM ve delay gruplarında makroskopik nekroz görüntüleri ile uyumlu olarak kapiller dansitenin arttığı ve dilate damarların daha geniş alanlarda gözlendiği kaydedildi.

Histolojik analiz için TRAM flebin 1. ve 4. zonlarından alınan doku örnekleri Hematoksilen-Eozin ve Masson trikrom boyamalar ile akut inflamasyon ve neovaskülarizasyon açısından değerlendirildi. Kontrol grubunda zon 4 örneklerinde epidermisin tam kat nekroza uğradığı, inflamasyonun şiddetli, kollajen liflerin düzeninin bozulmuş olduğu görüldü. Delay ve FBM gruplarında zon 4 örneklerinde daha geniş alanda epidermisin nekrozdan korunmuş olduğu ve hücrelerarası ödemin ve inflamasyonun daha az olduğu görüldü. Bu bulguların yanısıra polikromatik ışık uygulanan 2. ve 3. gruplarda kontrol grubuyla karşılaştırıldığında yeni damar oluşumunun belirgin olduğu ve yeni sentezlenen kollajen liflerinin de organize bir şekilde düzenlendiği görüldü. Delay ve FBM grupları birbiriyle karşılaştırıldığında ise inflamasyonun bulgularının delay grubunda daha fazla olduğu görüldü. Polikromatik ışık uygulanan 2. ve 3. gruplarda kontrol grubuna göre neovaskülarizasyon artışı istatistiksel olarak anlamlı bulundu ancak 2. ve 3. gruplar arasında anlamlı fark görülmedi. Kontrol grubunda 4. zondaki inflamasyon bulguları 2. ve 3. gruplar ile karşılaştırıldığında fark istatistiksel olarak anlamlı bulundu. İnflamasyon bulgular açısından 2. ve 3. gruplar arasında anlamlı fark bulunmadı. İnflamasyon ve neovaskülarizasyon bulguları açısından 1. zondaki bulgular 4. zondaki bulgular ile benzer bulundu.

Tartışma: Mastektomi sonrası meme rekonstrüksiyonunda, defektin kapatılmasının yanı sıra ideal meme şekli, hacmi ve kontralateral meme ile simetrinin sağlanması ile üç boyutlu rekonstrüksiyonun tamamlanması hedeflenmektedir. Flep hacmini artırmak amacıyla TRAM flebin zon 4 yaşamsallığını artırmak için gerek cerrahi gerekse cerrahi dışı yöntemler ile pek çok farklı delay prosedürü tanımlanmıştır. Lazer ve ışık tedavilerinin yara iyileşmesi, neovaskülarizasyon, hücre farklılaşması üzerine olumlu etkilerini gösteren pek çok çalışma literatürde mevcuttur. Işık dalgalarının stimüle edici etkisinin mitokondri içerisinde sitokrom c oksidazı

indükleyerek oluştuğu düşünülmektedir. Hücrede ATP üretimi artırılarak hedef dokuda hücre rejenerasyonuna olumlu etkileri ortaya çıkmaktadır. Bu çalışmada, literatürde mevcut LLLT veya LED ışık kaynaklarıyla yapılan çalışmalardan farklı olarak, FDA tarafından onaylı yeni bir polikromatik ışık kaynağı kullanılmıştır. Çalışmamızdaki gruplarda hem makroskopik olarak nekroz alanının hesaplanması hem de histolojik olarak yeni damar oluşumu ve inflamasyon bulgularının gözlenmesi ve karşılaştırılması ile elde edilen sonuçlar göstermiştir ki ışık uygulaması yapılan 2. ve 3. gruplarda kontrol grubuna göre anlamlı olarak nekroz oranının daha az olduğu, inflamasyon bulgularının daha az olduğu ve yeni damar oluşumunun daha fazla olduğu gözlenmiştir. Sonuç olarak kas-deri flebi modelinde polikromatik ışık uygulamasının cilt adasında yaşamsallığı arttırdığı gösterilmiş ancak bu uygulamanın delay prosedürü olarak veya terapötik amaçlı uygulanması arasında anlamlı bir fark bulunamamıştır. Polikromatik ışık uygulaması; pratik, güvenli, non-invaziv ve az zaman harcanan bir uygulama olması ile klinik uygulanabilirliği açısından pek çok avantaja sahiptir.

**Polikromatik ışık uygulaması ile artan neovaskülarizasyonun mikroanjiografik olarak gösterilmesi**

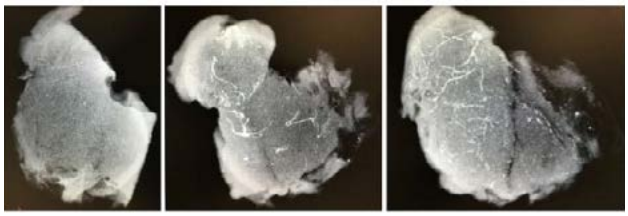

*solda: kontrol grubu ortada: grup 2 (delay) sağda: grup 3 (FBM)*

**Zon 1 ve zon 4 spesimenlerinin inflamasyon ve neovaskülarizasyon bulgularının istatistiksel olarak karşılaştırılması**

| | neovaskülarizasyon zon1 | inflamasyon zon 1 | neovaskülarizasyon zon4 | inflamasyon zon4 | flep nekrozu (%) |
|---|---|---|---|---|---|
| | median (min-max) | median (min-max) | median (min-max) | median (min-max) | mean (+/-SD) |
| Kontrol grubu (n=6) | 1(0-2) | 2.5 (2-3) | 1 (1-2) | 3 (2-3) | 56,17 +/- 23,68 |
| Delay grubu (n=6) | 2.5 (2-3) | 2 (2-2) | 2 (2-3) | 2 (2-3) | 30,92 +/- 17,46 |
| FBM grubu (n=6) | 2 (2-3) | 1.5 (1-2) | 3 (2-3) | 2 (1-2) | 22,73 +/- 12,98 |
| total (n=18) | 2 (0-3) | 2 (1-3) | 2 (1-3) | 2 (1-3) | 36,6 +/- 22,77 |
| p değeri | 0.006 | 0.007 | 0.001 | 0.025 | 0.022 |
| Posthoc analiz (1-2) | 0.003 | 0.145 | 0.024 | 0.331 | 0.033 |
| Posthoc analiz (1-3) | 0.036 | 0.004 | 0.001 | 0.008 | 0.007 |
| Posthoc analiz (2-3) | 0.402 | 0.145 | 0.259 | 0.089 | 0.457 |

*grup 2 (delay) ve grup 3 (FBM) örneklerinde kontrol grubu ile karşılaştırıldığında neovaskülarizasyonun anlamlı olarak daha fazla, inflamasyon bulgularının ise anlamlı olarak daha hafif şiddette olduğu görüldü*

## S-040
## Konsantre Büyüme Faktörünün (cGF) Tek Tabakalı, Çok Tabakalı ve Ezilmiş Onlay Kıkırdak Greftleri Üzerine Etkisi

Koray Gürsoy[1], Hakan Teymur[1], Fethiye Berna Göktaş Demircan[1], Özlem Tanas Işıkçı[2], Murat Gümüş[3], Uğur Koçer[1]
*[1]S.B. Ankara Eğitim ve Araştırma Hastanesi, Plastik Rekonstrüktif ve Estetik Cerrahi Kliniği, Ankara*
*[2]S.B. Ankara Eğitim ve Araştırma Hastanesi, Patoloji Kliniği, Ankara*
*[3]S.B. Samsun Eğitim ve Araştırma Hastanesi, Plastik Rekonstrüktif ve Estetik Cerrahi Kliniği, Samsun*

Giriş: Rinoplasti ameliyatlarında cerrahlara en fazla sıkıntı yaratan konulardan birisi yerleştirilen blok kıkırdak greftlerinin rezorpsiyon ve remodelinge uğramalarıdır. Blok kıkırdak greftleri primer ve sekonder rinoplasti ameliyatlarında yoğun olarak kullanılmakla beraber rekonstrüktif burun, kulak, orbita tabanı, göz kapağı ve meme başı cerrahisi gibi başka pek çok yerde de kullanılmaktadır. Blok kıkırdak greftlerinin zamanla rezorbe olması, hacim ve kalınlık kaybından dolayı yapılan cerrahide yaşanan başarısızlıklar ciddi bir sorun olarak karşımıza çıkmaktadır.

2006 yılında tanımlanmış olan konsantre büyüme faktörü (cGF) venöz kanın farklı hızlarda santrifüjü sonrasında elde edilen, plateletten zengin plazma ile kıyaslandığında daha yoğun ve büyüme faktörlerinden daha zengin olan bir kan ürünüdür.

Bu çalışmanın amacı, daha önce yapılmamış olan, konsantre büyüme faktörünün tek tabaka, çok tabaka (3 kat) ve ezilmiş blok kıkırdak greftlerinin kalınlık, ağırlık ve kıkırdak viabilitesine olan etkisinin araştırılmasıdır.

Materyal-Metod: Çalışmamızda hayvan modeli olarak, insan kıkırdağına benzerliği, yapılan çalışmalarda gösterilmiş olan yetişkin tavşan modeli kullanıldı. 8 adet Yeni Zelanda tavşanının her iki kulağında, dış kulak yolunun yaklaşık 4 cm distalinden yapılan insizyonlarla 3x2 cm'lik kıkırdak greftleri alınıp 1x1 cm'lik kare bloklar haline getirildi. Bu onlay kıkırdak greftlerinin ağırlıkları ve kalınlıkları ölçüldü. Bu kıkırdak greftlerinden tek tabaka, 3 kat greft birbirine sütüre edilerek çok tabaka ve kıkırdak ezici kullanılarak ezilmiş kıkırdak greftleri hazırlandı. Bu işlem sırasında kıkırdak greftlerinin kurumamasına çok dikkat edildi. Tavşanların sırtında orta hattın sağında ve solunda, orta hattan 4 cm mesafede ve aralarında 5 cm olan yaklaşık 2x2 cm'lik 6 adet poş hazırlandı. Sağ tarafa yerleştirilecek olan greftler tavşanların kulak venlerinden alınan yaklaşık 8 cm venöz kandan hazırlanan cGF ile ayrı ayrı sarıldı. Tavşanların sırtlarının sol tarafına kontrol grubu kıkırdakları yerleştirildi. Poşlara proksimalden distale doğru tek tabaka, çok tabaka ve ezilmiş kıkırdak greftleri yerleştirildi. Poşlar 4/0 polipropilen dikişler ile kapatıldı. 4 aylık bekleme süresi sonrasında tavşanlar sakrifiye edildi ve kıkırdak greftleri yerleştirildikleri yerden çıkarıldı. Greftlerin çevresinde oluşan fibrotik yapılar loop büyütmesi altında elevatör ve ince uçlu cerrahi aletler yardımı ile soyuldu. Sonrasında kıkırdak greftlerinin ağırlıkları ölçüldü. Kalınlık ölçümünde daha objektif bir değerlendirme yapmak için greftlerin 4 farklı bölgesinin kalınlık ölçüleri alınarak ortalaması alındı. Sonrasında patolojik inceleme için patoloji bölümüne formaldehit içinde gönderildi.

Sonuçlar: Bütün denekler çalışmanın sonuna kadar yaşadı. Kulak kıkırdak donör alanında veya alıcı bölgede işlem sonrasında enfeksiyon gözlenmedi. Deney sonunda elde edilen sonuçların ortalamaları değerlendirildiğinde; tek katlı ve ezilmiş kıkırdak greftlerinde alınan sonuçlarda,

cGF ile sarılı kıkırdak greftlerinin kontrol grubuna göre daha az kalınlık ve ağırlık kaybı yaşadığı görüldü. Çok katlı blok kıkırdak greftleri için alınan sonuçlarda; cGF ile sarılı grupta kalınlık ve ağırlık ortalamalarında artış görülürken, kontrol grubunda kalınlık ve ağırlık ortalamalarında azalma olduğu görüldü (Şekil.1). Bulunan sonuçların istatistiksel olarak anlamlı olduğu görüldü.

Tartışma: İdeal implant materyal arayışı çok sayıda çalışmaya ve çeşitli alloplastik ürünün üretilmesine neden olmaktadır. Her ne kadar bu kadar geniş kullanım alanı olsa da alloplastik ürünlerin burun, kulak ve yüz bölgesinde kullanımı kısıtlıdır. Çünkü alloplastik ürünler çok fazla ekstrüzyon, doku irritasyonu, stabilite kaybına, enfeksiyon ve rejeksiyona neden olmaktadır. Bundan dolayı burun ameliyatları başta olmak üzere greft ihtiyacı olan ameliyatlarda kıkırdak greftleri çoğu cerrah tarafından tercih edilmektedir. Kıkırdak greftleri rinoplasti operasyonlarında burun sırtı asimetrilerinin ve düzensizliklerinin giderilmesi ve augmentasyonunda sıklıkla kullanılmaktadır. Bununla beraber çoğu cerrah tarafından septumdan, kulaktan veya kaburgadan blok kıkırdak kullanımı ile ilgili belirgin sıkıntılar dile getirilmektedir. Bu sıkıntılar kıkırdak greftinin burun sırtı düzensizlikleri için kullanıldığı durumlarda rezorpsiyon ve şeklinin bozulması nedeniyle kullanılamaz hale gelmesidir. Yapılan deneysel bir çalışmada tavşan kulak, septum ve kaburga kıkırdakları rezopsiyon oranları açısından karşılaştırılmış ve 3 aylık bir sürenin sonunda ağırlık kayıpları septal kıkırdakta %30,8, auriküler kıkırdakta %23,1 ve kaburga kıkırdağında %7,6 olarak saptanmıştır.

Kıkırdak rezorpsiyonunu azaltmak için kan ürünü olan plateletten zengin plazmanın (PRP) tek katlı ve ezilmiş kıkırdak onlay greftleri üzerindeki etkisinin araştırıldığı bir çalışmada, PRP uygulanan grupta kontrol grubuna göre daha az ağırlık kaybı ve daha yüksek histopatolojik skorların elde edildiği ancak bu değerlerin istatistiksel olarak anlamlı olmadığı gösterilmiştir.

Plateletten zengin plazma (PRP), büyüme faktörlerinden zengin plazma (A-PRF) ve konsantre büyüme faktörü (cGF) ile yapılan bir çalışmada, cGF'de, PRP'ye göre daha yüksek seviyelerde platelet ve platelet kaynaklı büyüme faktörü olduğu gösterilmiştir. cGF yapısı gereği de greft materyalini sarmaya daha uygun bir üründür. Deneysel bir çalışmada kıyılmış (diced) kıkırdak greftleri cGF ile sarılmış ve 3 aylık bir bekleme sonrasında histopatolojik olarak değerlendirilmiş sonuçta da cGF ile sarılmış olan grupta kondrosit proliferasyonun en yüksek olduğu gösterilmiştir.

Sonuç: Blok kıkırdak grefti uygulaması yapılacak operasyonlarda ve özellikle kıkırdak greft rezorpsiyonunun istenmediği veya en az olması istenen vakalarda, blok kıkırdak greftlerinin otolog konsantre büyüme faktörü ile sarılarak kullanılması, alternatif ve kullanılabilir yöntemlerden birisidir.

**Şekil.1**

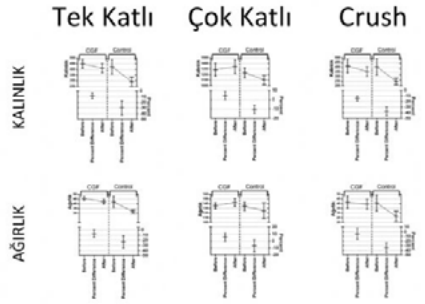


*Tek katlı, çok katlı ve ezilmiş kıkırdak greftlerinin, işlem öncesi ve sonrası, kalınlık ve ağırlık değerleri*

## S-041
## Sıçanlarda Anjiotensin Dönüştürücü Enzim İnhibitörlerinin Tendon İyileşmesi Üzerine Olan Etkilerinin Histolojik ve Biyomekanik Olarak Değerlendirilmesi

Tuğçe Yasak Par, Özay Özkaya Mutlu, Mert Canlı, Gizem Ayaz
*Okmeydanı Eğitim ve Araştırma Hastanesi*

Amaç: Plastik Cerrahi aciline başvuran hastaların önemli bir çoğunluğunu üst ekstremite tendon yaralanmaları oluşturmakta, bu yaralanmaların büyük kısmı ise fleksör tendon yaralanmaları olarak saptanmaktadır. Fleksör tendon yaralanmaları tedavi edilmediğinde ya da tam iyileşme sağlanamadığında önemli fonksiyonel kayıplara yol açabilmektedir. Tendon yapışıklığı, tendon iyileşmesi sırasında en sık görülen komplikasyondur ve belirgin ölçüde fonksiyon kaybı yaratmaktadır. Bu komplikasyonları azaltmak için birçok yöntem denenmektedir. Yapılan deneysel ve klinik çalışmalarda, Anjiotensin II'nin organlarda fibrozise neden olduğu ve Anjiotensin Dönüştürücü Enzim İnhibitörlerinin inflamasyonu, patolojik skar dokusu oluşumunu ve fibrozisi azalttığı kanıtlanmıştır. Çalışmamızda amaç tendon onarımı sonrası skar dokusu ve yapışıklık oluşumunu önlemede Anjiotensin Dönüştürücü Enzim İnhibitörleri'nin etkinliğini araştırmaktır.

Gereç-Yöntem: Çalışmada 60 adet erişkin Rattus Norvegicus türü Sprague Dawley suşu sıçan kullanıldı. Toplamda 6 grupta incelenen sıçanlar, Kontrol1(tendon onarımı yapılan ve 3. haftada sakrifiye edilen grup), Kontrol-2 (tendon onarımı yapılan ve 6. haftada sakrifiye edilen grup), Sham-1(tendon onarımından itibaren 10mg/kg/gün dozunda İzotonik Sodyum Klorür verilen ve 3. haftada sakrifiye edilen), Sham-2 (tendon onarımından itibaren 10gm/kg/gün dozunda İzotonik Sodyum Klorür verilen ve 6. haftada sakrifiye edilen grup), Deney-1(tendon onarımından itibaren 10gm/kg/gün dozunda Enalapril verilen ve 3. haftada sakrifiye edilen grup), Deney-2(tendon onarımından itibaren 10gm/kg/gün dozunda Enalapril verilen ve 6. haftada sakrifiye edilen grup) gruplarına ayrıldı.

Bulgular: 3 haftalık çalışma grupları arasında Deney-1 grubundaki, 6 haftalık çalışma grupları karşılaştığıldığında ise Deney-2 grubundaki yapışıklık derecelerinin diğer gruplara göre daha az olduğu saptandı. Yapılan histolojik inceleme sonucu özellikle fibrozis seviyesi, 6 hafta Enapril kullanımının incelendiği Deney-2 grubunda en düşük saptandı. Kollajen organizasyonu incelendiğinde, yine Deney-2 grubundaki kollajen diziliminin normale en yakın olduğu saptandı. Biyomekanik değerlendirme sonucunda; 6 hafta boyunca Enapril alan grup olan Deney-2 grubunda tendonun kopma öncesi maksimum direnç ortalaması diğer gruplara göre anlamlı olarak daha yüksek saptandı.

Sonuç: Anjiotensin Dönüştürücü Enzim İnhibitörleri, Ang-II'nin baskılanması sonucu antifibrotik etkileri sayesinde tendon iyileşme sürecindeki yapışıklık oluşumunu azaltmaktadır.

## S-042
## Damar Avulsiyon Hasarının Derecesinin Değerlendirilmesi: Tavşan Modelinde Deneysel Bir Çalışma

Hasbi Mert Meral[1], Muhammet Uraloğlu[1], Özgür Agdoğan[2], Alper Ural[3], Necdet Urhan[1], Fatih Akkaya[1]
*[1]KTÜ Üniversitesi Tıp Fakültesi,Plastik Estetik ve Rekonstruktif Cerrahi Anabilim Dalı, Trabzon*
*[2]Tekirdağ Namık Kemal Üniversitesi Tıp Fakültesi,Plastik Estetik ve Rekonstruktif Cerrahi Anabilim Dalı Tekirdağ*
*[3]Sütçü İmam Üniversitesi Tıp Fakültesi, Plastik Estetik ve Rekonstruktif Cerrahi Anabilim Dalı, Kahramanmaraş*

Giriş: Vasküler avulsiyon tipi yaralanmalarında hasar seviyesi tespiti mikrocerrahinin halen zorlandığı bir durumdur. Hasarlı segmentin eksizyonu anastomoz başarısı için kritiktir. Bu çalışmanın amacı avulsiyon yaralanması seviye tespitinde hasarlı vaskuler endotel bulguları ve adventisya bulgularından efektif olan bulgunun belirlenmesidir.

Method: Oniki (n=12) adult dişi New-Zealand tavşanların aortuna herbirine farklı derecede avulsiyon modeli uygulandı. Avulsiyon tespiti ilk olarak adventisya bulgularından, ikinci olarak endotel bulgularından yapıldı. Orta hat abdominal insizyonla girilerek abdominal aort renal arter seviyesinden 1 cm alandan klemp yerleştirecek kadar diseksiyon yapıldı. Herbir hayvan aortuna standardı olmayan herbiri diğerinden farklı 2-5 cm traksiyon olacak kadar avulsiyon modeli uygulandı. Damar lümeni proksimal vasküler klips açılarak kan dolmasına izin verildi. Thrombosis oluşumu için 8-10 dk beklendi. Sonra torakal aort dahil diseke edilerek avulse segment tespiti adventisyal ve edotelial vasküler yaralanma kriterlerine göre X3 loupe büyütme ile yapıldı.İlk yöntem adventisyal değişikliklere (hyperemic color of the vessel, twisted vessel, stripped adventitia, measles sign, speckled vessel) göre avulsiyonun ulaştığı nokta tespit edildi ve ölçüm alındı.

İkinci yöntem de ise lümen (nonopalescent or pearly gray color, soluk beyaz, endotelde düzensizlik peeling off, yırtık, çentik, damar duvarında düzensizlik, lümene yapışık thrombus artıkları) değişiklikleri ön plana alınarak yapıldı. Ölçümler hangi hayvana ne derece avulsion uygulandığını bilmeyen mikrocerrahi deneyimi olan 2 cerrah tarafından yapıldı. Kesin hasar seviyesi de histopatolojik olarak belirlendi.

Bulgular: Histopatolojik kesitlerden yapılan ölçüm sonucu ise 16.7±6.9 mm olarak ölçüldü.Adventisyadan gözlemlenerek yapılan ölçüm ile hasar seviyesi 15.8±7.9 mm (histopatolojik incelemeye göre istatistik fark anlamsız p=0.590, Paired T test), lümenden yapılan ölçümlerde ise hasar seviyesi 13.3±8.2 mm (histopatolojik incelemeye göre istatistik fark anlamlı p=0.004, Paired T test) bulundu.

Sonuç: Avulsiyon yaralanması olduğunda öncelikle adventisya bulgularına göre vasküler eksizyon ve onarım yapmak anastomozun güvenliği açısından daha etkili bir yöntemdir.

## S-043
## Sildenafil'in Fasyaya Sarılı Kıyılmış Kıkırdak Grefteri Üzerindeki Etkisi

Cemal Alper Kemaloğlu[1], Yücel Tekin[2]
*[1]Erciyes Üniversitesi Tıp Fakültesi, Plastik, Rekonstrüktif ve Estetik Cerrahi Anabilim Dalı, Kayseri*
*[2]Kayseri Eğitim ve Araştırma Hastanesi, Patoloji Anabilim Dalı, Kayseri*

Giriş: Kıkırdak greftleri rinoplastide sıklıkla kullanılmaktadır. Bununla beraber olası greft rezorpsiyonları uzun dönemde estetik deformitelere yol açmakta ve bu durum hasta memnuniyetsizliği ile sonuçlanmaktadır. Greft rezorpsiyonunu azaltabilecek cerrahi tekniler literatürde tariflenmiştir ancak rezorpsiyonu azaltabilecek bir medikal ajanın varlığı konusunda bilgiler eksiktir. Bu çalışmada fasyaya sarılmış kıyılmış kıkırdakların canlılığı üzerine sildenafil'in etkisi araştırılmıştır.

Gereç ve Yöntemler: 14 adet Yeni Zelanda tavşanının kulaklarından yaklaşık 2x2 cm'lik kıkırdak grefti alındı ve bu kıkırdaklar yaklaşık 1 mm3 boyutlarında olacak şekilde kıyıldı. Ardından kıyılmış kıkırdaklar tavşanların sağ arka bacaklarından alınan kas fasyasına sarıldı ve ağırlıkları tartıldı. Fasyaya sarılı kıyılmış kıkırdaklar tavşanların sırtlarında hazırlanan cilt altı ceplere yerleştirildi ve hayvanlar kontrol ve deney grubu olmak üzere iki gruba ayrıldı. Kontrol grubuna herhangi bir ek prosedür uygulanmadı. Deney grubuna ise oral yoldan günlük 10 mg/kg sildenafil verildi. 3 ay sonra, tavşanlar sakrifiye edildi ve greftler yerleştirildikleri ceplerden çıkarılıp tartıldı ve histopatolojik olarak incelendi.

Bulgular: Greft ağırlığı açısından gruplar arasında istatistiksel olarak anlamlı bir fark yoktu. Histopatolojik olarak ise sildenafil grubunda kıkırdak greftlerinin yaşayabilik oranı % 85 olarak, kontrol grubunda ise% 41.43 olarak saptandı ($p < 0.05$). Rezorpsiyon oranları sildenafil grubunda daha düşük iken ($p < 0.05$), kalsifikasyon, kemik metaplazisi, inflamasyon ve fibrozis açısından gruplar arasında istatistiksel olarak anlamlı bir fark saptanmadı.

Sonuçlar: Kıkırdak gerftlerinin yaşam oranlarını arttırmada sildenafil cerrahi teknikten bağımsız olarak greftlerin yaşam oranlarını arttırmıştır. Bu durum özellikle sekonder rinoplasti vakaları veya kıkırdak rekonstrüksiyonu ihtiyacı olan ek morbiditeli (ateroskleroz, radyoterapi, vs.) hastaları için faydalı olabilir.

## S-044
## Gelişen Tavşan Kalvaryumunda Oluşturulan Kritik Boyutlu Defektin Titanyum Meş ile Rekonstrüksiyonun Kalvaryum Gelişimine Etkisi

Mustafa Kürşat Evrenos[1], Emin Mavili[2]
*[1]Celal Bayar Üniversitesi Tıp Fakültesi, Plastik Rekonstrüktif ve Estetik Cerrahi Anabilim Dalı, Manisa*
*[2]Hacettepe Üniversitesi Üniversitesi Tıp Fakültesi, Plastik Rekonstrüktif ve Estetik Cerrahi Anabilim Dalı, Ankara*

Amaç: Gelişen kalvaryumlardaki geniş defektlerin rekonstrüksiyonu, hala zorlu bir prosedürdür. Bu amaçla kullanılan ideal bir rekonstrüksiyon materyali; sağlam olmalı, koruma sağlamalı, hafif ve aynı zamanda kimyasal olarak inert olmalı, kanserojen olmamalı, estetik sonucu arttırmak için kolay şekillenebilmeli, manyetik rezonans görüntülemeye izin vermek için demir içermemeli, osteokondüktif ve aynı zamanda osteoindüktif olmalıdır. En ideal rekonstrüksiyon materyali otojen greftlerdir. Ancak geniş defektlerde, özellikle de pediatrik yaş grubunda otojen greft kaynağı sınırlıdır. Alloplastik materyaller bu durumda avantajlar sunar. Bu avantajlardan en önemlileri, donör alan morbiditesine yol açmaması ve sınırsız tedarik sağlamasıdır. İdeal bir alloplastik implant hala tanımlanmamış olsa da, titanyum meş kabul edilebilir alternatiflerden biridir. Bu çalışmada, titanyum meş implantın gelişen tavşan kalvaryumundaki defektlerin rekonstrüksiyonunda kullanıldığında, sekonder asimetriye yol açıp açmayacağının değerlendirilmesi hedeflendi. Ayrıca implantın rijid veya semirijid fiksasyonunun asimetri üzerine olası farklı etkilerinin değerlendirilmesi amaçlandı.

Gereç-Yöntem: 6 haftalık 24 Yeni Zelanda tavşanı dört eşit gruba ayrıldı. Çalışma başlangıcında tüm gruplarda anestezi indüksiyonu sonrasında tavşan kalvaryumu, kraniyal bilgisayarlı tomografi ile 0.75 mm. aralıklı kesitlerle tarandı ve üç boyutlu rekonstrüksiyonlar oluşturuldu. Birinci grup normal populasyon grubu olarak belirlendi. İkinci, üçüncü ve dördüncü gruplarda her bir tavşanın tek taraf pariyetal kemiği üzerinde 15 mm. çaplı kritik boyutlu defekt oluşturuldu. İkinci grup kritik boyutlu defekt için kontrol grubu olarak belirlendi. Üçüncü ve dördüncü gruplarda, oluşturulan defektler 0.3 mm kalınlıkta titanyum meş ile rekonstrükte edildi. Üçüncü grupta meş implant 4.0 polipropilen sütür ile semirijid olarak fikse edilirken; dördüncü grupta ise 4 mm. çaplı titanyum vidalarla rijid olarak fikse edildi. Deney, tavşanlar 18 haftalık olduğunda sonlandırıldı. Tüm gruplarda tavşanların yüksek basınçlı karbondioksit ile sakrifiye edilmesi sonrasında, kraniyal bilgisayarlı tomografi taraması yapıldı ve üç boyutlu rekonstrüksiyonlar oluşturuldu. 3 boyutlu tomografi imajlarında referans noktalardan interfrontal, sağ frontal, sol frontal, sağ temporal, sol temporal, sagital, oksipitointerparietal, sağ koronal, sol koronal, sağ oksipitoparietal ve sol oksipitoparietal sutur uzunlıukları ölçülerek hem grup içi hem de gruplar arası karşılaştırmalar yapıldı. İstatistiksel analiz için SPSS 11.5 paket programı kullanıldı.

Sonuçlar: 6 haftalık deneklerde yapılan üç boyutlu bilgisayarlı tomografi ölçümlerine göre grupların dengeli dağıldığı değerlendirildi. 18 haftalık deneklerde yapılan üç boyutlu bilgisayarlı tomografi ölçümlerine göre gruplar arasında istatistiksel olarak sutur uzunlukları arasında fark saptanmadı ($p < 0{,}017$). Ayrıca 2., 3. ve 4. gruplarda defekt tarafı ve karşı taraf sutur uzunluk ölçümlerinde istatistiksel olarak farklılık saptanmadı ($p < 0.008$).

Tartışma: Titanyum meşin, büyüme gösteren kalvaryumda herhangi bir deformiteye neden olmadığını ve meş fiksasyon tekniğinin sonucu değiştirmediğini değerlendirdik. Dolayısıyla pediatrik kalvaryum defektlerinde, otojen kemik grefti ile rekonstrüksiyonun mümkün olmaması durumunda, titanyum meş ile rekonstrüksiyon kabul edilebilir bir seçenek olabilir.

**Resim 1**

*6 Haftalık tavşanlarda kranial bilgisayarlı tomografi çekimi ve 3 boyutlu rekonstrüksiyonu sonrası görüntüsü. Orta hattaki tek ve karşılıklı olan simetrik sutur ölçümleri ve karşılaştırılmaları bu görüntüler üzerinden yapılmıştır.*

## S-045
## Poli-L-Laktik Asit Bileşenli Dermal Dolgunun Tendon İyileşmesi Üzerine Etkisi

Melihcan Sezgiç[1], Savaş Serel[1], Yasemin Aydınlı[1], Aylin Okçu Heper[2], Bilge Ayça Karabörk Kırmızı[2]
*[1]Ankara Üniversitesi Tıp Fakültesi Plastik, Rekonstrüktif ve Estetik Cerrahi Anabilim Dalı, Ankara*
*[2]Ankara Üniversitesi Tıp Fakültesi Tıbbi Patoloji Anabilim Dalı, Ankara*

Tendon iyileşmesi uzun sürmesi, ağır yük taşıması, yapışıklık oluşması gibi nedenlerle komplike olabilen, sorun oluşturduğunda ise belirgin fonksiyon kaybı yaratabilen bir süreçtir. İyileşen tendon gücünün eski gücüne hiçbir zaman tam olarak ulaşamadığı yapılan çalışmalarda gösterilmiştir. Tendonların mekanik gücünü sağlamak için kollajenin önemi tartışmasızdır. PLLA(Poli-L Laktik Asit); başarılı mekanik özellikleri, biyouyumluluğu ve uygun karakteristik yapısı nedeniyle son zamanlarda kullanımı popülerleşen bir sentetik polimer bileşiktir. PLLA kökenli dermal dolguların kullanımına 1999 yılında başlanmış olup, halen kullanımları mevcuttur. PLLA kökenli dolguların enjekte edildiği bölgede, kollajen sentezini arttırdıkları literatürde gösterilmiş olup, bu çalışmada sıçan tendon iyileşme modelinde etkilerinin araştırılması amaçlamıştır.

Bu amaçla; 24 adet wistar albino tip dişi sıçan random 2 eşit grup olarak; kontrol grubu ve PLLA grubu olarak ayrıldı. Kontrol grubunda sağ aşil tendonu kalkaneus insersiyonunun 4mm proksimalinden kesilip bırakıldı, PLLA grubunda ise aynı işlem uygulandıktan sonra 2 iki tendon kesiti arasına PLLA kökenli dermal dolgu(Sculptra) enjekte edildi. 3 hafta sonra hayvanlar sakrifiye edilip, tendonları eksize edildikten sonra makroskobik, biyomekanik ve histolojik parametreler baz alınarak incelendi.

3 hafta sonra sonuçlar incelendiğinde PLLA kökenli dermal dolgu enjekte edilen gruptaki tendonların makroskobik skorlarının deney grubuna göre daha yüksek olduğu görüldü fakat bu istatistiksel olarak anlamlı saptanmadı (p>0,05). Biyomekanik test sonuçlarında her iki grupta da azalma görüldü fakat TKMK(Tendonu koparabilecek maksimum kuvvet) ve TS (Tendon sertliği) değerlerinde düşme miktarları incelendiğinde PLLA grubunda daha az düşme olduğu ve bu düşmenin biyoistatistiksel olarak anlamlı olduğu gösterildi (p<0,05). Histolojik skorlama için bonar kriterleri göz önünde bulundurularak gruplar puanlandırıldığında; daha önceki biyomekanik bulgular ile uyumlu olarak PLLA grubunun kontrol grubundan üstün olduğu gösterildi.

Bu inceleme sonrasında PLLA kökenli dermal dolguların (Sculptra) tendon iyileşmesi üzerinde olumlu etkileri olduğunu ortaya koymuş bulunmaktayız.

**Yöntem, Sonuç Foto**

*Prosedür*

## S-046
## Sıçanlarda Yağ Grefti Modelinde Rosmarinik Asit'in Antioksidan Etkisi ve Adipoz Greft Sağkalımına Etkisi

Barış Çin, Nesibe Sinem Çiloğlu, Shahrukh Omar, Ozan Aslan
*SBÜ Haydarpaşa Numune Eğitim ve Araştırma Hastanesi, İstanbul*

Yağ grefti uygulamaları plastik cerrahide sıkça yapılan cerrahilerden olup, hedeflenen volüm restorasyonunun sağlanması verilen hacim, kullanılan cerrahi teknik, greft sağ kalımı, hastanın ve alıcı alanın özellikleri gibi bir çok faktöre bağlıdır. Yağ greftinin aktarımı esnasında oluşan iskemiye bağlı hasar meydana gelmekte ve aktarılan yağ dokusunda nekroz ve volüm kaybı yaşanmaktadır. Bu kaybın bir kısmının serbest oksijen radikalleri ve oksidasyon hasarına bağlı olduğuna dair çalışmalar mevcuttur.

Antioksidan ve antiinflamatuar etkileri sebebiyle serebral, kardiyak ve hepatolojik çalışmalara konu olan Rosmarinik Asit'in yağ grefti uygulamalarının başarısı üzerindeki etkilerini araştırmak üzere bir çalışma planlanmıştır. Çalışmada 200-350gr arasında değişen 24 adet Sprague Dawley cinsi erkek sıçan kullanıldı. Bu çalışmada sıçanlarda inguinal alandan alınan yağ greftleri sıçan sırtına yerleştirilerek 2 ay süreyle takip edildi. Sıçanlar; Rosmarinik Asit + Etanol uygulanan grup (RA), Etanol (E) uygulanan grup ve Kontrol grubu (K) olmak üzere 3 gruba ayrıldı. Sıçanlara 1 hafta boyunca günde 1 kere, sonrasında haftada 1 defa olmak üzere; RA grubuna rosmarinik asit 20mg/kg + etanol 4mg/kg, serum fizyolojik ile 0.25cc'ye tamamlanarak; E grubuna etanol 4mg/kg, serum fizyolojik ile 0.25cc'ye tamamlanarak; K grubuna 0.25cc serum fizyolojik intraperitoneal yolla uygulandı.

Sıçanlar sekizinci haftada sakrifiye edilerek, kan ve doku biyopsisi örnekleri alınıp incelendi. RA grubunda, E ve K grubuna oranla serumda incelenen TOS, TGF-Beta, TNF-alfa, MDA seviyelerinde düşüş izlendi. TGF-Beta düşüşü istatistiksel olarak anlamsız, diğer parametrelerin düşüşü istatistiksel olarak anlamlı bulundu. Ayrıca RA ve E grubunda ağırlık ve hacim kaybının K grubuna göre daha düşük olduğu görüldü. Ancak RA grubunun E grubuna göre ağırlık ve hacim kaybındaki azalması istatistiksel olarak anlamsız bulundu. Histopatolojik olarak yağ nekrozu, inflamasyon, ve fibrozis RA grubunda E ve K grubuna göre daha az izlendi.

Elde edilen sonuçlar ışığında, Rosmarinik Asit'in yağ grefti uygulamalarında volüm kaybını azaltarak adipoz doku yaşayabilirliğini artırmada ve yağ greftinde kist ve abse oluşumunu azaltmaya katkıları olabileceği düşünülmektedir.

**Resim 1**

*Sprague Dawley cinsi sıçanda inguinal bölgeden alınıp interskapular alana implante edilmiş yağ grefti*

## S-047
## Epidermal Büyüme Faktörünün, Ratlarda, Yanık Staz Bölgesi Üzerindeki Etkisi

Erkan Orhan
*Gaziantep Üniversitesi Tıp Fakültesi, Plastik, Rekonstrüktif ve Estetik Cerrahi Anabilim Dalı, Gaziantep*

Amaç: Yanık tedavisinde esas amaç hasarlanan doku miktarının minimal seviyede tutmaktır. Yanık alanın genişlik ve derinliğinin miktarı hastaların mortalite ve morbiditesini belirleyen temel faktördür. Staz bölgesi olarak tanımlanan ve koagulasyon alanını çevreleyen alan yanık sonrası oluşacak nekrozun derinlik ve genişliğini belirleyen kritik bölgedir. Birçok ajan staz bölgesindeki dokularının korunması için denenmiştir. Epidermal Büyüme Faktörü (EGF)'nün yanık sonrası oluşmuş yaraların uzun dönem iyileşmesi üzerine etkisi ile ilgili literatürde birçok deneysel ve klinik çalışma olsa da yanık travmasından hemen sonra, yanık staz bölgesi üzerindeki etkisi konusunda daha önce herhangi bir çalışma yapılmamıştır. Bu çalışmanın amacı, EGF'nın yanık staz bölgesi üzerindeki etkisini göstermektir.

Yöntem-Gerekçeler: Çalışmada 24 adet Wistar cinsi sıçan kullanıldı. Sıçanlar 3 gruba ayrıldı. Havyanların sırt bölgesinde comb yanık staz bölgesi modeline uygun olarak yanık oluşturuldu. Grup 1'de yanık prosedürü dışında işlem yapılmadı, Grup 2'de staz zonuna 0.1 cc serum fizyolojik, Grup 3'de staz zonuna 0.1 cc EGF intradermal olarak enjekte edildi. Yanık prosedüründen 1 gün sonra staz bölgesinden biyopsi alındı ve dokularda immunhistokimyasal olarak apoptoz, Heme oksijenaz-1 (HO-1) ve Nuclear Factor-Erythroid-2-Related Factor (Nrf2) düzeyleri immunhistokimyasal olarak ölçüldü. 7 gün sonra ötenazi yapıldı ve yanık staz zonunda yaşayan doku miktarları yüzde cinsinden hesaplandı

Bulgular: Grup 1'de yanık staz bölgesindeki dokuların ortalama %23.33 (±11.65)'ünün, Grup 2'de ortalama %25.19 (±11.14)'unun, Grup 3'de ortalama %68.26 (±9.19)'inin yaşadığı hesaplandı. Apoptoz miktarı Grup 1' de ortalama 16,87 (±8.42), Grup 2'de 16,25 (±9.16), Grup 3'de 1,87 (±2.58), HO-1 miktarı Grup 1' de ortlama 147,5 (±16.69), Grup 2'de 146,25 (±28.75), Grup 3'de 238,7 (±41.89), Nrf2 miktarı Grup 1' de ortalama 221,25 (±21.00), Grup 2'de 237,5 (±30.59), Grup 3'de 367,5 (±28.16), İstatistiksel olarak gruplar arasındaki farklar karşılaştırıldığında Grup 3'deki değerlerin Grup 1 ve Grup 2'den istatistiksel olarak anlamlı olacak şekilde daha farklı olduğu, Grup 1 ile Grup 2 arasında ise istatistiksel olarak anlamlı olacak şekilde fark olmadığı tespit edildi.

Sonuçlar: EGF'in lokal uygulamasının, yanık staz bölgesindeki doku yaşayabilirliğini, HO-1 ve Nfr2 düzeyini arttırarak ve apoptoz düzeyi azaltarak arttırdığı gösterilmiştir.

## S-048
## Deneysel İskelet Kası İskemi-Reperfüzyon (İ-R) Hasarı Modelinde Vitamin-D Uygulamasının (İ-R hasarına Karşı) Koruyucu Etkisi

Osman Kelahmetoğlu[1], Olgu Enes Tok[2], Ömer Faruk Özer[3], Ali Yeniocak[1], Çaglayan Yağmur[4], Mukaddes Eşrefoglu[2], Abdurahim Koçyiğit[3], Kemalettin Yıldız[1], Ethem Güneren[1]
*[1]Bezmialem Vakıf Üniversitesi Tıp Fakültesi Plastik, Rekonstrüktif ve Estetik Cerrahi Anabilim Dalı, İstanbul*
*[2]Bezmialem Vakıf Üniversitesi Tıp Fakültesi Histoloji ve Embriyoloji Anabilim Dalı, İstanbul*
*[3]Bezmialem Vakıf Üniversitesi Tıp Fakültesi Biokimya Anabilim Dalı, İstanbul*
*[4]Ondokuz Mayıs Üniversitesi Tıp Fakültesi Plastik, Rekonstrüktif ve Estetik Cerrahi Anabilim Dalı, Samsun*

Giriş: Son zamanlarda, D vitamini (Vit-D) ile ilgili yapılan çalışmalarda, iskemi-reperfüzyon (İ-R) yaralanmasından sonra karaciğer ve böbrekte Vit-D'nin antioksidan etkisi gösterilmiştir. Bu çalışmada sıçanlarda İP yaralanmasından sonra Vit-D'nin iskelet kası üzerindeki antioksidan etkisi değerlendirilmiştir.

Materyal-Metod: Çalışmaya 12 dişi Sprague-Dawley sıçan (250g–300 g ağırlığında) dahil edildi. Hayvanlar 2 gruba ayrıldı. Sıçan sağ arka ekstremitesine turnike uygulanıp 4 saat süreyle kan akımı kesildi. İskemi süresinden sonra kan akımı tekrar başlatıldı ve 1.gruba (Kontrol grubu) 7 gün boyunca intraperitoneal serum fizyolojik enjekte edildi. 2. grupta (deney) 6 adet sıçanın sağ arka ekstremite turnike uygulanıp 4 saat süreyle kan akımı kesildi. İskemi süresinden sonra kan akımı tekrar başlatıldı ve sonraki 7 gün boyunca intraperitoneal 0,5 mg/kg/gün vitamin D3 enjekte edildi. 1 hafta sonra histolojik analiz için anterior tibial kası eksize edildi ve biyokimyasal analiz için posterior tibial kası eksize edildi. İstatistiksel analiz Graph-Pad Prism 5.0 (GraphPad Software, San Diego, CA, USA) programı kullanılarak yapılmıştır. İstatistiksel analizler için One-Way ANOVA yöntemi ve Tukey testi kullanılmıştır. Apoptoz değerlendirmesi için TUNEL yöntemi kullanılarak pozitif hücre sayımı yapıldı.

Sonuçlar: Tüm sıçanlar canlılığını sürdürdü ve komplikasyon görülmedi. Histolojik incelemede, grup 2'de apoptoz değerleri ve TUNEL seviyeleri anlamlı derecede düşüktü. Biyokimyasal değerlendirmede, grup 2'de katalaz değeri anlamlı derecede düşüktü.

Tartışma: Bu çalışma ile vit-D nin İ-R hasarına karşı koruyuycu etkisi deneysel kas modelinde gösterilmiş oldu. Bununla birlikte vit-D ye ilişkin oluşubilecek metabolik değişiklikleri azaltmak ve ilacın doza bağlı güvenliğini sağlamak amacıyla farklı çalışmalar yapılmalıdır.

**TUNEL yöntemi ile boyanmış kesitler**

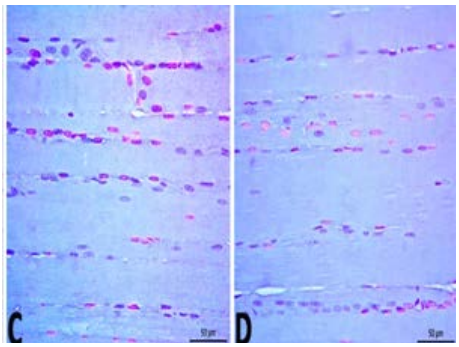


*Grup 1' de çok sayıda pozitif boyanmış hücre bulunmaktadır (C). Grup 2' de pozitif boyanmış hücre sayısında artış ile birlikte Grup 1' e göre daha az sayıda boyanmış TUNEL pozitif hücre görülmektedir (D).*

## S-049
## Mikrocerrahi Eğitiminde Rat Modeli Üzerinde Yeni Bir Diseksiyon Yöntemi

Hüseyin Elbey, Mirza Yıldırım
*Dicle Üniversitesi Tıp Fakültesi, Plastik Rekonstrüktif ve Estetik Cerrrahi Anabilim Dalı, Diyarbakır*

Plastik ve rekonstrüktif cerrahide mikrocerrahi; temel olarak küçük çaplı arter, ven ve sinir onarımlarını en uygun teknik ve en az travmatik yöntemle gerçekleştiren bir dal haline gelmiştir. Bu sayede mikrocerrahinin gelişmesiyle doku ve organ nakillerinde ciddi başarılar elde edilmiştir. Günümüzde travmaya uğramış, ağır hasar görmüş ve kopmuş dokular mikrocerrahi yöntemler sayesinde vücuda tekrar kazandırılabilmektedirler. Temel mikrocerrahi eğitimine yeni başlayanlar için laboratuvar ortamında daha kolay anastomoz yapabilmek için uygulayacağımız basit ve yeni bir yöntem sunulmaktadır.

Sabır, beceri ve deneyim gerektiren mikrocerrahi önemli bir eğitim süreciyle başlar. Eğitim süreci başlangıç olarak mutlaka laboratuvar ortamında ve deney hayvanlarında deneyim gerektirmektedir. Temel mikrocerrahi eğitiminde ilk önce mikroskop yardımıyla eldiven, silikon tüp gibi yapay modellerde pratik yapmak çok faydalı olmaktadır. Bu eğitimlerde alet alışkanlığı, dikiş geçme ve düğümleme egzersizleri kolaylıkla yapılabilmektedir. Sonrasında deney hayvanlarında yapılan eğitimlerle mikrocerrahi eğitimi pekiştirilmektedir. Bunun için genellikle ratların femoral arter ve venlerinde pratikler yapılmaktadır. Bu alanın hazırlığında inguinal ligaman kesilmediği takdirde Murphey dalı, circumflex ve kas dallarının ligatüre edilmesi gerekmekte ve oldukça vakit almaktadır. Yaptığımız çalışmada inguinal ligaman kesildiği için bu dalların ligatüre edilmesine gerek kalmamakta ve mikrocerrahi eğitimi için daha geniş eksplorasyon alanı sağlanarak vasküler anostomozlar bu sayede daha kolay yapılabilmektedir.

Çalışmamız Dicle Üniversitesi Sağlık Bilimleri ve Araştırma Merkezi (DÜSAM)'nde takibi ve bakımı planlanan, deneysel çalışma için hazırlanan, genel anestezi altında, 350-450 gr ağırlığında 12-16 haftalık 10 adet Sprague-Dawley türü erkek rat üzerinde gerçekleştirilmiştir. Ratların sağ tarafı deney (inguinal ligaman kesilerek) ve sol tarafı kontrol (inguinal ligaman kesilmeyerek) çalışma grubu yapılmıştır. İnguinal ligaman yeri belirlendikten sonra cilt insizyonu yapılmış, inguinal yağ pedi flep şeklinde inferomedial sınırdan kaldırılmıştır. Adduktor kaslar üzerinden fasya açıldıktan sonra femoral kılıftaki femoral arter ve ven yapıları künt diseksiyonla ortaya çıkarılmıştır. Deney grubu için sağ femoral inguinal ligaman kesilerek mikrovasküler onarım yapılacak saha daha da genişletilmiştir. Kontrol grubunda ise inguinal ligaman intakt bırakılmıştır. Cerrahi alan kontol ve çalışma sahası eşit mesafeden fotoğraflandırılıp mesafeler ölçülerek istatistiksel karşılaştırma gerçekleştirilmiştir. Bu çalışmada Rat inguinal bölge preperasyonu hızlandırılarak mikrocerrahi eğitiminin kolaylaştırılması amaçlanmıştır.

## S-050
## Subdermal Allium Cepa Uygulamasının Randon Flep Sağkalamı Üzerine Etkisinin İncelenmesi

Merdan Serin, Dinçer Altınel, Sevgi Kurt Yazar
*İstanbul Eğitim ve Araştırma Hastanesi*

Giriş: Allium cepa soğangiller familyasından olan, anti-inflamatuar, vazorelaksan ve anti-mikrobiyal etkileri gösterilmiş olan bir bitkidir. Bu çalışmada sıçanlarda deri altına uygulanan a. cepa ekstraktının random flep sağkalımı üzerine etkisi incelenmiştir.

Metod: 14 dişi wistar sıçanı 2 grup olacak şekilde kullanıldı. Deney grubundaki sıçanlara 7 gün boyunca günlük olarak proksimal ve distalde tespit edilen iki noktadan cilt altına a. cepa ekstraktı enjeksiyonu yapıldı. Tedavi döneminin sonunda tüm sıçanların dorsal ciltlerinden random deri flepleri kaldırıldı ve yerine iade edildi. Flepler kaldırıldıktan 7 gün sonra milimetrik ölçüm kağıtları üzerinden nekrotik ve canlı flep alanların tüm flep alanına yüzdesi hesaplandı. Çalışma sonlandırılırken flep vaskularizasyonunu görüntülemek amacıyla anjiografi yapıldı.

Sonuçlar: Ortalama nekroz alanı yüzdesi a. cepa grubunda %25.06, kontrol grubunda %50.6 olarak hesaplandı. Aradaki bu fark istatistiksel olarak ileri derecede anlamlı olarak bulundu (p=0.0079). İncelenen anjiografi görüntülerinde a. cepa grubunda damarlanmalar daha belirgin olarak saptandı.

Tartışma: Bu çalışmanın sonucunda cilt altı a. cepa enjesiyonunun flep sağ kalımı üzerinde olumlu etkisinin olduğu görüldü. A. cepa'nın anti-inflamatuar ve vazorelaksan etkilerini bu etki

**Resim 1**

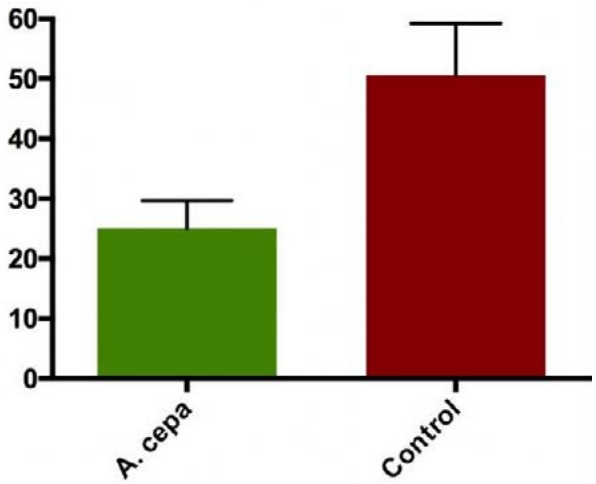


*Ortalama nekrotik flep alan yüzdesi.*

## S-051
## Modifiye Larssen Solüsyonu'nun Plastik Cerrahi Diseksiyonları'nda Kullanılabilirliğinin Araştırılması

Mehmet Emre Yeğin[1], Servet Çelik[2], İlke Bayzid Koçer[2], Yiğit Özer Tiftikçioğlu[3], Ecem Esma Yeğin[4], Okan Bilge[2]
*[1]University of Medical Sciences, Elazig Fethi Sekin City Hospital, Plastic Surgery Dept., Elazig*
*[2]Ege Üniversitesi Tıp Fakültesi, Anatomi Anabilim Dalı, İzmir*
*[3]Ege Üniversitesi Tıp Fakültesi, Plastik Cerrahi Anabilim Dalı, İzmir*
*[4]Ege Üniversitesi Fen Fakültesi, Matematik Anabilim Dalı, İzmir*

Kadavra diseksiyonları, cerrahi eğitimin temellerindendir. Son iki yüzyılda, kadavra mumyalama yöntemlerinde kullanılan maddelerin başında formaldehit (FA) gelmiştir. Bunun zararlı etkileri nedeniyle, yeni formüller arayışına girilmiştir. Bunlarıdan biri olan Modifiye Larssen Solüsyonu (MLS), cerrahi deneyim üzerinden FA ile karşılaştırılmıştır. 11 MLS ve 7 FA ile mumyalanmış kadavra nazal taban anatomisinin değerlendirilmesi için diseksiyona alınmıştır. Bu diseksiyon esnasındaki diseksiyon tecrübesi, bir anket ile değerlendirilerek karşılaştırılmıştır. Sonuçta her soruya verilen cevap istatistiksel olarak karşılştırılmıştır. Buna göre, MLS' li kadavraların, FA' ya göre daha canlıya yakın bir diseksiyon tecrübesi sağlarken daha az zararlı ve daha ucuz kaynak sağladığı saptanmış ve cerrahi kurslarda kullanılabileceği öngörülmüştür.

## S-052
## İntradermal İnaktif PRP'nin Sıçanlarda Deri Flebi Yaşayabilirliği Üzerine Etkisi

Anıl Arif Olguner
*Gaziantep Üniversitesi Tıp Fakültesi, Plastik Rekonstrüktif ve Estetik Cerrahi AD, Gaziantep*

Amaç: İnaktif PRP'nin deri flebi yaşayabilirliği üzerine etkisini incelemek.

Gereç-Yöntem: 36 sıçan 6 eşit gruba ayrıldı. Tüm deneklerden 9x3 cm boyutunda, random patern sırt deri flebi kaldırıldı. Revaskülarizasyonu engellemek için grupların yarısında flep distaline silikon tabaka sütüre edildi. Gruplar şu şekilde planlandı: Grup 1: sadece sırt deri flebi kaldırılan, Grup 2: flep distaline silikon tabaka yerleştirilen, Grup 3: flep ve salin enjeksiyonu, Grup 4: silikon tabaka ve salin enjeksiyonu, Grup 5: flep ve PRP enjeksiyonu, Grup 6: silikon tabaka ve PRP enjeksiyonu. 16 farklı sıçandan literatüre uygun olarak plateletten zengin plazma elde edildi. Salin veya PRP enjeksiyonları her denekte standardize edilmiş alanlara, cerrahi işlemin hemen sonrasında intradermal enjeksiyon ile uygulandı. 7. günde flepler standardize edilmiş uzaklıktan fotoğraflandı ve bilgisayar ortamında nekroz oranları hesaplandı.

Bulgular: Grup 5'deki (PRP) ortalama nekroz oranı (%16.05), grup 1 (sadece flep) (%31.93) ve grup 3'e göre ( flep ve salin) (%30.43) istatistiksel anlamlı olarak düşük bulundu (p<= 0.001). Grup 6'daki (PRP ve silikon) ortalama nekroz oranı (%36.37), grup 2 (flep ve silikon) (%47.93) ve grup 4'e göre (silikon ve salin) (%45.65) istatistiksel anlamlı olarak düşük bulundu (p<=0.001).

Sonuç: İntradermal inaktif plateletten zengin plazma uygulaması, random patern deri flebi nekroz oranlarını azaltmaktadır.

**1**

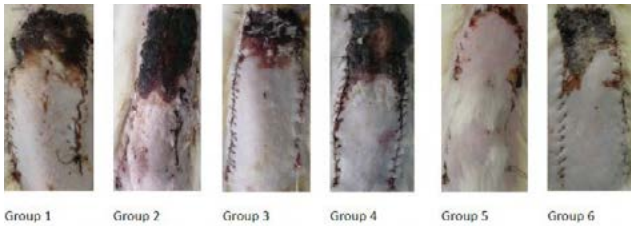


*Fleplerdeki nekroz oranları*

## S-053
## Sıçanlarda İskemi Reperfüzyon hasarına Uğratılmış Kas Flebi Modelinde Rosmarinik Asit'in Flep Nekrozunu Engelleyici Etkisi

Ahmet Kürşat Yiğit, Nesibe Sinem Çiloğlu, Barış Çin, Ayşe İrem İskenderoğlu
*SBÜ Haydarpaşa Numune Eğitim ve Araştırma Hastanesi, İstanbul*

Doku iskemisi, özellikle serbest doku aktarımlarında büyük önem kazanmaktadır. Serbest doku aktarımları sonrasında iskemiden kaynaklanan yıkımın patofizyolojisinde reperfüzyon hasarı ve oluşan serbest radikallerin önemli bir yeri olduğu bilinmektedir. Plastik cerrahide flep sağ kalımı; hastaya ait özellikler, uygulanan cerrahi teknik ve iskemi zamanı ile doğrudan ilişkilidir. Reperfüzyon hasarı iskemi tarafından indüklenir ancak reperfüzyon tarafından tetiklenen spesifik süreçlere ikincildir. Reperfüzyon; mekanik, intrasellüer ve ekstasellüer süreçler ile hasar meydana getirir.

Oksidasyon ve inflamatuar süreçleri azaltıcı etkileri nedeniyle Rosmarinik asit' in iskemi reperfüzyon hasarına uğramış fleplerde, flep sağ kalımına etkisini incelemek amacıyla bir çalışma planlanmıştır. Yapılan çalışmada ağırlıklıkları 200-300 gr arasında değişen Wistar Albino cinsi 24 adet erkek sıçan kullanılmıştır. Sıçanlarda cerrahi girişim öncesi juguler venden 1 cc kan örneği alındı, gastroknemius kas flebi kaldırılmasını takiben, popliteal arter klemplenerek 120 dakika süreyle iskemi uygulandı. Sıçanlar kontrol grubu, etanol grubu ve Rosmarinik asit+ etanol grubu olmak üzere her grupta eşit hayvan sayısı olacak şekilde 3 gruba ayrılmıştır. Sıçanlara 1 hafta boyunca günde 1 kere enjeksiyon uygulandı. Kontrol grubundaki sıçanlara intraperitoneal serum fizyolojik uygulanırken, rosmarinik asit+etanol grubuna 4mg/kg etanol solüsyonu ve 20 mg/kg rosmarinik asit uygulanmıştır. Etanol grubuna ise 4 mg/kg etanol içeren solüsyon intraperitoneal uygulandı.

7.günün sonunda çalışmada yer alan tüm sıçanlardan juguler venden kan örnekleri alındı ve hayvanlar sakrifiye edildi. İskemi reperfüzyon hasarına uğratılmış kaslardan biyopsi örnekleri alındı. Rosmarinik asit+Etanol grubunda, diğer gruplar ile karşılaştırıldığında serumda incelenen TGF-β, TOS, MDA ve TNF-α seviyelerinde istatiksel olarak anlamlı azalma izlendi(p<0,05). Rosmarinik asit verilen grupta elde edilen patoloji inceleme sonuçları incelendiğinde diğer gruplara göre, lenfosit sayısı ve hücre nekrozunda anlamlı azalma, fibroblast sayısı ve aktivitesinde artış, anjiyogenezde artma saptandı. Elde edilen sonuçlar istatistiksel olarak anlamlı bulunmuştur (P<0,05).

Ortaya çıkan sonuçlara bağlı olarak, Rosmarinik asit'in iskemi reperfüzyon hasarını azaltarak flep sağ kalımında olumlu etkileri olabileceği düşünülmektedir. Ancak bununla ilgili daha geniş kapsamlı çalışmalarının yapılması gereklidir.

**İskemi Reperfüzyon Kas Modeli**

*Gastroknemius Kas Flebi Diseksiyonu*

## S-054
## Sıçanlarda McFarlane Flebi Modelinde Rosmarinik Asidin Flep Nekrozunu Engelleyici Etkisi

Shahrukh Omar, Nesibe Sinem Çiloğlu,
Ahmet Kürşat Yiğit, Bora Edim Akalın, Barış Çin
*SBÜ Haydarpaşa Numune Eğitim ve Araştırma Hastanesi, İstanbul*

Plastik cerrahide, doku eksiklerinin giderilmesinde flepler yaygın olarak kullanılan rekonstrüktif tedavi seçeneğidir. Özelikle pediküllü fleplerde çeşitli nedenlere bağlı distal bölgede nekrozlar görülebilmektedir. Bu nedenle flep yaşayabilirliğini artırmak için bir çok madde denenmiştir. Rosmarinik asit antioksidan, antimikrobiyal, antiviral ve antienflamatuar özelliklere sahip bir maddedir. Bu çalışmada Rosmarinik asitin ratlarda oluşturulan random paternli kranial bazlı McFarlane flep modelinde flep uç kısmında oluşan nekroz oranı ve flep yaşayabilirliği üzerine olan etkileri araştırılmıştır.

Çalışmamızda 200-300 gr arasında değişen 24 adet Wistar Albino cinsi erkek sıçan kullanıldı. Sıçanlarda preoperatif McFarlane deri flebi kaldırılmasını takiben flep dokusu 4/0 prolen ile yerine adapte edildi. Her grup 8'er sıçandan oluşacak şeklinde Rosmarinik asit + etanol grubu, etanol grubu ve kontrol grubu olmak üzere 3 gruba ayrıldı. Sıçanlara 1 hafta boyunca her gün bir kere, kontrol grubuna intraperitoneal serum fizyolojik; rosmarinik asit + etanol grubuna 4mg/kg etanol solüsyonu ve 20 mg/kg rosmarinik asit; etanol grubuna ise 4 mg/kg etanol içeren solüsyon intraperitoneal uygulandı.

Birinci haftanın sonunda sıçanların vena jugularis'inden kan ve Mcfarlane flebinden deri biyopsi örnekleri alınmasını takiben sıçanlar sakrifiye edildi. Kan ve deri örnekleri incelendi. Rosmarinik asit + Etanol grubunda, kontrol grubu ve Etanol grubuna oranla serumda incelenen TNF-α,TOS ve MDA seviyelerinde anlamlı düşüş, histopatolojik incelemede ise fibroblast sayısı ve aktivitesinde artış, anjiyogenezde artma, lenfosit sayısı ve hücre nekrozunda anlamlı azalma izlendi. Sonuçlar istatistiksel olarak anlamlı bulunmuştur ($P<0,05$).

Bu çalışmada Rosmarinik asit'in flep nekrozu ve flep yaşayabilirliği üzerinde olumlu etkileri görülmüştür. Ancak yapılacak daha geniş kapsamlı çalışmalar bu maddenin etkileri hakkında daha fazla bilgiye ulaşılmasını sağlayacaktır.

**McFarlane Flap Nekrozu**

*Rosmarinik Asit Uygulanan Sıçanda McFarlane Flap Nekrozu*

## S-055
## Melanomda İmmünmodülasyon ve Hedeflenmiş Moleküler Tedaviler

Yasemin Aydınlı, Melihcan Sezgiç, Savaş Serel
*Ankara Üniversitesi Tıp Fakültesi, Plastik, Rekonstrüktif ve Estetik Cerrahi Anabilim Dalı, Ankara*

Amaç: Deri insan vücudunun dış etkenlere en açık olan bariyeridir. Doğal ve edinsel immün mekanizmalara sahiptir. Derinin immün sistemi çok karmaşık olmakla birlikte, deride yer alan hücrelerin yaklaşık yarısı immün cevaptan sorumludur. Normalde immün sistem yabancı organizmaları ve hücreleri takip eder ve yok eder. Kanser hücreleri ise zayıf immünojenik hale gelerek immün sistemden kaçabilir. Melanom kompleks etiolojisi olan agresif bir hastalıktır. Erken yakalanırsa cerrahi rezeksiyonla tamamen iyileşirken, bir kez metastaz olursa konvensiyonel antineoplastik tedavilere yanıtsız hale gelir. Melanom gelişimindeki moleküler değişikliklerin tanımlanması yeni terapatik stratejilerin geliştirilmesine olanak sağlamıştır ve bu da hastaların klinik gidişatını olumlu yönde etkilemiştir. Cerrahi branşlar açısından daha az bulunan bu tedavi stratejilerine aşina olmak, hastaları postoperatif dönemde yönlendirmek açısından oldukça önemlidir.

Yöntem-Gereçler: PUBMED veri tabanı "melanoma" ve ek olarak "targeted therapy", "immunomodulation", "immunotherapy", "immune system" anahtar kelimeleri kullanılarak tarandı. Konu ile ilişkili makaleler toplanarak elde edilen veriler derlendi. Güncel tedaviler de dahil edilerek bilgiler sunuldu.

Bulgular: Tümör bölgesinde çok karmaşık immünsupresif ağlar oluşmaktadır. Tümör hücreleri ve lokal mikroçevre arasındaki ilişkiler heterojen bir hücresel ve moleküler ortam oluşmasına neden olur. Tümör infiltre eden lenfositler (TIL)

dediğimiz damaryolundan çıkıp tümörün içini ve etrafını kaplayan T ve B lenfositlerin daha fazla olması, daha iyi prognozla seyreder. Her ne kadar melanomda melanom-spesifik T hücre yanıtları görülse de, ilerlemiş hastalıkta tamamıyle spontan veya tedavi ile indüklenmiş regresyon görülmemektedir. Melanomda ilk olarak dakarbazin ve yüksek doz IL-2 verilmesi FDA tarafından onaylanmıştır. Fakat bu tedavilerin median tüm sağkalımı artırdığı da gösterilememiştir. Melanomdaki tedaviler hastanede bakım gerektirir ve yan etkileri sepsise ilerleyecek kadar ciddi olabilir. Biyolojik hedeflenmiş tedavi neoplastik süreçte yer alan molekülleri spesifik olarak hedef alan ve normal hücrelere daha az zarar veren tedavidir. Bu tedaviler kanser büyüme ve gelişmesinde rol alan molekülleri hedef alır. Bu hastalığın genetik heterojenitesi ile ilgili bilgiler arttıkça bu tedaviler de daha fazla geliştirilmektedir.

Sonuçlar: Melanomda çeşitli farklı tedavi yöntemleri kullanılabilir. Bunların kombine kullanımı daha etkilidir ama asıl önemli olan bu tedavilerin etkili olacağı hasta grubunun belirlenebilmesidir. Günümüzde bilinmektedir ki immün aracılı tümör rejeksiyonu hem konağın genetik altyapısına hem de tümörün taşıdığı spesifik mutasyonlara bağlıdır. Aynı zamanda tümör gelişimi sırasında somatik mutasyonlar da meydana gelir bu da tümör rejeksiyonunu etkiler. Aynı zamanda çevresel faktörler de önemlidir. Bu 3 faktörün birbiri ile ilişkisi çok önemlidir. Gelecekte de bu algoritmaların daha ayrıntılı analizi ile daha etkili tedaviler geliştirilebilecektir. Bu hastalığın cerrahi kısmında yer alan hekimler olarak tedavi stratejilerini tüm yönüyle bilmek, hastalığı daha doğru yönetmek açısından gereklidir.

## S-056
## Malign Melanom: 2016-2018 Yılları Arasında Hacettepe Üniversitesi Tıp Fakültesi Plastik, Rekonstrüktif ve Estetik Cerrahi Anabilim Dalı'nda Opere Edilen 70 Vakanın Retrospektif Analizi

Mahmut Muhsin Yılmaz, Hakan Uzun, Ali Emre Aksu
*Hacettepe Üniversitesi Tıp Fakültesi, Plastik Rekonstrüktif ve Estetik Cerrahi Anabilim Dalı, Ankara*

Giriş: Melanom, melanositler ve nevüs hücrelerinden kaynaklanan bir neoplazmdır. Kütanöz melanoma tüm deri kanserlerinin %3'ünü oluşturur ve deri kanserlerinin en ölümcül formudur. Tanı aldığında ortalama yaş 45-55'dir. Cinsiyetler arasında sık tutulan yerler farklıdır; erkeklerde sırt, kadında ise alt bacak en riskli bölgelerdir.

Kütanöz melanoma beyaz ırkta %70-80 oranında de novo, %20-30 oranında ise önceden var olan bir melanositik nevüstan gelişir. Siyah ırkta ise hemen tamamı de novo oluşur; akral ve mukozal yerleşim daha sıktır, daha geç evrelerde tanı alır ve prognozu daha kötüdür.

Melanomların klinik özellikleri, yerleşim yerleri ve ortaya çıkma yaşı birbirinden farklı olan subtipleri vardır. Bu varyantlar başlıca; yüzeyel yayılan melanom, nodüler melanom, lentigo malign melanom, akral lentiginöz melanomdur ve TNM klasifikasyonunda yer almazlar.

Tanı; şüpheli lezyonlardan 1-2 mm normal doku sınırı ile tam kat eksizyonel biyopsi, tam eksizyonun teknik olarak güç olduğu veya ciddi deformite ile sonuçlanacağı bölgelerde (yüz bölgesi) lezyonun en kabarık yerinden yapılacak insizyonel biyopsi tercih edilen yöntemdir.

Tedavide; cerrahi eksizyon tanıyı ortaya koymasının yanında, malign melanomun nihai tedavisidir. Primer lezyonun kalınlığı esas alınarak uyulması gereken cerrahi sınırlar için klavuzlar tanımlanmıştır. Klinisyenlerin çoğu tümör kalınığı 1.00-4.00 mm arasında olan ve lenf nodu bölgesi klinik olarak negetif Evre 1/2 melanomda, 0.76-1.00 mm arasında tümörü olan ve ülserasyon, yüksek mitoz sayısı gibi özelliklere sahip hastalar, tümörü 4mm den kalın ama klinik olarak negatif lenf nodlu hastalarda sentinel lenf nodu biyosisini tavsiye ederler.

Muayene, biyopsi ve/veya sentinel lenf nodu biyopsisi kullanılarak tanı konulan, tutulmuş lenf nodu olan hastalarda komplet cerrahi lenfadenektomi endikedir. Ilerlemiş melanomda interferon-alfa, interlökin 2 gibi immünoterapi, sistemik kemoterapi ve radyoterapinin de dahil olduğu tedaviler bulunmaktadır.

Materyal ve Metot: Çalışmamız retrospektif klinik bir çalışmadır. Çalışmamızın amacı Hacettepe Üniversitesi Tıp Fakültesi Plastik, Rekonstrüktif ve Estetik Cerrahi Anabilim Dalında 2016-2018 yılları arasında malign melanom için cerrahi tedavi gören hastaların bilgilerinin analiz edilmesi ve literatürle uygunluğunun karşılaştırılmasıdır. Analiz edilecek bilgiler arasında hastaların yaşı ve cinsiyeti gibi demografik bilgilerin yanı sıra hastalığın evresi, patolojik özellikleri, rekürrens veya metastatik durumu vardır. Çalışmaya katılma kriteri patolojik örneklemeyle malign melanom tanısı kesinleştirilip en az geniş eksizyon yapılacak şekilde cerrahi müdahale geçirmiş olmaktı. Klinik olarak şüphelenilip biyopsiyle malign melanom tanısı ekarte edilen hastalar çalışma dışında bırakıldı. İleri evre melanomla başvurup cerrahi tedavi almaksızın medikal tedavi verilen hastalar da bu çalışmanın kapsamı dışındadır.

İstatistiksel analiz SPSS 22.0 (IBM SPSS Statistics®) veri programı kullanılarak gerçekleştirildi. Veriler gruplandırıldı ve kategorik değişkenler arasında istatistiksel olarak anlamlı bir ilişki olup olmadığını test etmek için ki-kare testi kullanıldı. Parametrik dağılım göstermeyen verilerin kategorik değişkenlerle ilişkisini analiz etmek için Mann-Whitney U testi ve Kruskal-Wallis testi kullanıldı. Tüm testlerde p değeri <0,05 olan ilişkiler anlamlı kabul edildi.

Bulgular: Hacettepe Üniversitesi Tıp Fakültesi Plastik, Rekonstrüktif ve Estetik Cerrahi Anabilim Dalında 2016-2018 yılları arasında malign melanom için cerrahi tedavi gören 70 hastanın retrospektif olarak verilerine ulaşıldı.

Çalışmaya katılan malign melanom hastalarının ortalama yaşı 56'dır. En küçük hasta 1, en yaşlı hasta 90 yaşındadır. Hastaların 36'sı kadın (%51,4), 34'ü (%48,6) erkektir.

Malign melanom hastalarının tümörlerinin yerleşimlerine göre dağılımı şöyledir: Baş-boyun, 15; gövde 13; üst ekstremite 14 ve alt ekstremite 28 hasta.

Primer tümörün Breslow kalınlığı TNM evreleme sistemine uygun olacak şekilde gruplandırılarak analiz edilmiştir. Buna göre in-situ tümöre sahip hasta sayısı 9, T1 tümörü olan hasta sayısı 16, T2 tümörü olan hasta sayısı 10, T3 tümörü olan hasta sayısı 22 ve T4 tümörü olan hasta sayısı 13'tür.

Mitoz sayısının artık TNM evrelendirmesinde rolü olmasada çalışmamızda dokümante edilmiştir. Hastaların 24'inde mitoz değeri mm2'de 1'in altındayken, 37 hastada mm2'de 1 veya üzerindedir. Grupları ayırmak için cut-off değeri olarak literatüre uygun şekilde mm2'de 1 mitoz alınmıştır. Patoloji raporunda ülserasyon durumu rapor edilen 24 hasta vardır, 37 hastada ülserasyon görülmemiştir. Tümör regresyonu 18 hastada görülürken 43 hastada görülmemiştir. Lenfovasküler invazyon 2 hastada görülürken, 59 hastada görülmemiştir.

Hastalar tümörün histolojik tipi açısından da değerlendirilmiştir. Hastaların 25'i yüzeyel yayılan malign melanom, 18'i nodüler malign melanom, 11'i akral lentijinöz malign melanom, 7'si lentigo maligna melanom sahibidir.

Melanom grubu içinde sentinel lenf nodu biyopsisi yapılan hasta sayısı 49, direkt elektif lenf nodu disseksiyonu yapılan

hasta sayısı 2'dir. Sentinel lenf nodu biyopsilerinden 14'ü pozitif, 35'i negatif gelmiştir.16 hastaya tamamlayıcı lenf nodu disseksiyonu yapılmıştır. Bunların 4'u pozitif, 12'si negatiftir.Malign melanom grubunda sentinel, tamamlayıcı veya elektif lenf nodu disseksiyonunda lenf nodu metastazı olan hasta sayısı 18'dir.

Tartışma: Deri kanserine bağlı ölümlerin %75'ine sebep olan malign melanom deri kanseri mortalitesinin en sık sebebidir. Prognozu etkileyen faktörler arasında en önemlisi lenf nodu tutulumu; lenf nodu tutulumunun olmadığı evrelerde ise tümörün kalınlığıdır. Ülserasyon olup olmaması, tümörün ekstremite, gövde ya da baş-boyun yerleşimli olması ve cinsiyet gibi faktörler de prognoz üzerinde etkilidir. Hacettepe Üniversitesi Plastik, Rekonstrüktif ve Estetik Cerrahi Bölümü'nde melanom hastalarına yaklaşım literatür verileri ve AJCC önerileriyle uyumludur; sentinel veya elektif lenf nodu disseksiyonu endikasyonu olan hastalarda rutin olarak uygulanmaktadır.

Literatürdeki yaygın kanı malign melanomda kadın cinsiyetinin daha iyi prognozla ilişkili olduğudur; ancak kalınlıktan ziyade tümörün biyolojik davranışı bunda bir etkendir. Erkek hastaların tümörlerinin aksiyel yerleşim göstermeye meyilli oluşu ve erkeklerin daha ileri yaşta melanoma yakalanması gibi faktörler de katılsa da cinsiyet bağımsız olarak da prognostik bir göstergedir. Günümüzde malign melanom hastalarının çoğu 60 yaş üstündedir; 1973-2002 yılları arasında 65 yaş üstü bireylerde melanom görülme sıklığı 3 kat artmıştı.

1975-2008 arasında mortalite hızının yaklaşık %60 oranında arttığı, bu artışın çoğunun 65 yaş üstü erkeklerde gerçekleştiği görülmüştür. Evreleme sistemine katılacak kadar güçlü bir indikatör olmamakla birlikte ileri yaş genelde kötü prognozla ilişkilendirilmektedir.

Sonuç olarak; çalışmamız, epidemiyolojik açıdan ulusal tıp literatürüne katkıda bulunacak veriler içermektedir. Ayrıca yine hastaları daha güncel olarak tartışılan tümör parametreleri yönünden incelemesi ve bunları prognostik parametrelerle karşılaştırması itibariyle de ulusal literatüre katkıda bulunacaktır.

## S-057
## BCC Hastalarında Eksizyon Sınırının Belirlenmesinde Elastografi Yönteminin Kullanımı

Arif Aydın[1], Mehmet Ünal[2], Mehmet Öztürk[3]
*[1]Beyhekim Devlet Hastanesi, Konya*
*[2]Selçuk Üniversitesi Tıp Fakültesi Dermatoloji Anabilim Dalı, Konya*
*[3]Selçuk Üniversitesi Tıp Fakültesi Radyoloji Anabilim Dalı Konya*

Giriş: Bazal hücreli karsinomda (BCC) tümör genişliği ve derinliğinin preoperatif değerlendirilmesi optimal bir eksizyonun önemli bir adımıdır. Bununla birlikte, sonografi ve manyetik rezonans görüntüleme kullanımda bile bu değerlendirme her zaman yeterli olmayabilir. Son yıllarda, doku sertliğini sonografik olarak ölçen "elastografi" denilen bir teknik geliştirilmiştir. Elastografik çalışmalarda malign ve benign deri tümörlerinin çevredeki normal deriye göre daha sert bir yapıya sahip olduğu tespit edilmiştir. Tümöral yapılar ve normal derinin sertliği arasında elastografi ile ölçülebilen bu fark elastografinin preoperatif olarak BCC'nin sınırlarının belirlenmesinde kullanılabileceğini düşündürmektedir.

Materyal-Metod: Dört hastanın 4 adet BCC lezyonu ultrasound elastografi ile değerlendirildi.

Bulgular: Elastografik ölçümler BCC lezyonunun doku sertliğinin perilezyonel normal deriye göre daha sert olduğunu göstermiştir. Lezyon ve normal deri dokusu arasındaki sertlik farkı ortaya konuldu.

Sonuç: Elastografi ile ölçülen doku sertlikleri arasındaki fark preoperatif olarak BCC"nin değerlendirilmesinde ve güvenli cerrahi sınırın belirlenmesinde kullanılabilir. İyi belirlenmiş güvenli cerrahi sınır ise BCC nüks oranını azaltacaktır

**Resim 1**

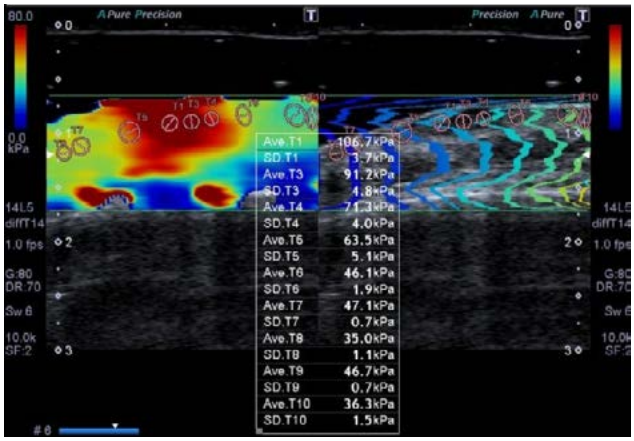


## S-058
## Bazal Hücreli Karsinoma Dar Cerrahi Sınır ile Yaklaşım Sonuçlarımız

Ömer Faruk Ünverdi[1], Sercan Yücel[2], Osman Serdar Berk[3]
*[1]S.B.Ü Derince Eğitim ve Araştırma Hastanesi, Plastik Cerrahi Servisi, Kocaeli*
*[2]Yozgat Şehir Hastanesi, Plastik Cerrahi Servisi, Yozgat*
*[3]Erciyes Üniversitesi Tıp Fakültesi, Plastik Rekonstrüktif ve Estetik Cerrah, Anabilim Dalı, Kayseri*

Giriş: Bazal hücreli karsinom insanlarda en sık gözlenen kanser tipidir. En sık baş boyun bölgesinde görülmektedir. Tedavide gecikilen olgularda lenf nodlarına metastaz görülebilmektedir. Nadiren lokal destrüksiyona bağlı olarak ölüm olguları tanımlanmış olmakla beraber, genellikle yeterli cerrahi sınırla eksizyon tedavisinde yeterli olmakta ve en önemli basamağı oluşturmaktadır.

Geliştiği bölgeye ve boyutuna bağlı olarak onarım aşamasında seçenekler arasında sekonder iyileşme, primer onarım, deri grefti ile onarım veya flep ile onarım bulunmaktadır. Hangi yöntem ile onarım yapılacağı oluşan defektin boyutuna, lokalizasyonuna ve onarımı yapacak cerrahın tecrübesine göre farklılık gösterebilmektedir. Oluşan defektin boyutundaki artış, defektin onarımını da güçleştirebilmekte ve sağlıklı dokuların gereksiz olarak eksizyonuna sebep olmaktadır.

Bu çalışmamızda bazal hücreli karsinom tanılı lezyonlarda, 3 mm lik cerrahi sınırın lokal nüks ve cerrahi sınırda tümör bulunmama ihtimali en düşük olan, en dar cerrahi sınır olan 5 mm lik cerrahi sınır ile karşılaştırılması planlandı ve sonuçlar değerlendirildi.

Materyal-Metod: Çalışmamızda 2016 Ağustos-2018 Ağustos tarihleri arasında BCC ön tanısıyla opere edilen 86 hastadan eksize edilen 96 lezyon retrospektif olarak

değerlendirildi. Baş boyun bölgesinde yerleşim gösteren, 76 hastadan eksize edilen bazal hücreli karsinom tanılı 83 adet lezyon çalışmaya dahil edildi. Kitleler boyuttan bağımsız olarak 3 mm ve 5 mm cerrahi sınır ile eksize edilmişti. Ki kare testi ile eksize edilen kitlelerin cerrahi sınırda tümör devamlılığı ve nüks oranları karşılaştırıldı.

Sonuçlar: Çalışmaya dahil edilen hastaların yaş ortalaması 65.2±11.73 (31-91 ) yıl, takip süresi 10.39±5.77 (5-22) ay idi. 39 adet kitle 3 mm sınırla, 44 adet kitle 5 mm sınırla eksize edildi. Eksize edilen 83 adet kitlenin patolojik değerlendirmesinde 5 kitlede cerrahi sınırda devamlılık gösterdiği gözlendi. Bu kitlelerin 4'ü 3 mm cerrahi sınır ile eksize edilen grupta iken 1 tanesi 5 mm cerrahi sınırda eksize edilen gruptaydı. 3 mm sınırla eksize edilen grupta 3 kitlenin yan cerrahi sınırda 1 kitlenin taban cerrahi sınırda devamlılık gösterdiği gizlendi. 5 mm sınırla eksize edilen kitledeki tümörün taban cerrahi sınırda devamlılık gösterdiği gözlendi. Çalışma grupları arasında yapılan istatistiksel karşılaştırmada gruplar arasında cerrahi sınırda tümör devamlılığı olmadığı saptandı.($p>0.05$)

Tartışma: Bazal hücreli karsinom insanlarda en sık gözlenen deri kanseridir. Etyolojisinde en sık ve önemli faktör Ultraviolet ışınlarına maruziyet olmasına rağmen; trvamaya, genetik mutasyonlara, skara bağlı olarak da gelişebilmektedir. En sık baş boyun bölgesinde gözlenen bazal hücreli karsinomların tedavisinde tümörün tamamen eksize edilmesi öncelikli hedeftir; yalnız genellikle dışarıdan gizlenmesi mümkün olmayan bölgelerde yerleşimi sebebiyle hastaların estetik kaygıları da gözardı edilememektedir.

Bazal hücreli karsinomun tedavisinde en önemli aşama kitlenin eksize edileceği cerrahi sınıra karar verebilmektir; çünkü eksizyon sonrasında tümörün relaps veya nüksünün takibinde en önemli faktör cerrahi sınır olarak göze çarpmaktadır. Yapılan çalışmalarda cerrahi sınır genişliğinin artmasıyla ters orantılı şekilde cerrahi sınırda tümör devamlılık oranlarının azaldığı gözlenmiştir; yalnız 3 mm ve daha geniş cerrahi sınırlarda cerrahi sınırda tümör devamlılığı açısından fark gözlenmemiştir.

Cerrahi sınırda tümör devamlılığı bulunan vakalarda yapılan reeksizyon sonrasında hastalarda rezidü tümör sıklıkla görülmemektedir. Ayrıca cerrahi sınırda tümör devamlılığı bulunan hastaların büyük bölümünde rekürrens görülmemektedir.

Çalışmamızda 3 mm ve 5 mm lik cerrahi sınır ile eksize edilen bazal hücreli karsinom hastaları arasında karşılaştırma yapılmıştır. Eksize edilen kitleler arasında cerrahi sınırda tümör devamlılığı arasında farklılık olmadığı gözlenmiştir. Her ne kadar takip süresinin bazal hücreli karsinom açısından yeterli olmadığı bilinmesine rağmen cerrahi sınır devamlılığı açısından fark olmadığı saptanmıştır ve iki yıla yakın süredir takip edilen hastalarda tümörün nüks etmemiş olduğu gözlenmiştir.

Patoloji örneklerinin tekrar değerlendirildiği çalışmalarda %24 oranlarına varan rezidü tümör tespiti de lokal rekürrensin rezidü tümöre bağlı olabileceğini akıllara getirmektedir. Bu konunun yapılacak daha geniş serili çalışmalarla netliğe kavuşturalabileceğini düşünmekteyiz.

Sonuç: Çalışmamız; baş boyun bölgesinde yerleşim gösteren bazal hücreli karsinomun tedavisinde 3 mm lik cerrahi sınırın yeterli olduğunu desteklemektedir. Bu yaklaşıma bağlı olarak dar cerrahi sınır ile yapılacak eksizyonlar sonrasında defektler daha basit yöntemlerle onarılabilecektir. Lokal nüksün rezidü tümöre bağlı olup olmadığı ise daha geniş serili çalışmalar yapılarak aydınlatılmalıdır.

## S-059
## Kliniğimizde Merkel Hücreli Karsinom Vakalarına Yaklaşım ve Sonuçlarımız: 4 Olgunun Retrospektif Analizi

Özlem Çolak, Semih Tiber Menteşe,
Özay Özkaya Mutlu, İlker Üsçetin
*Okmeydanı Eğitim ve Araştırma Hastanesi, Plastik Rekonstrüktif ve Estetik Cerrahi Kliniği, İstanbul*

Giriş: Epidermisin basal tabakasından köken aldığı düşünülen (1,2) Merkel Hücreli Ca (MCC) yaklaşık 100.000'de 0, 6 sıklığa sahiptir(3). Ortalama görülme yaşı 72 olmakla beraber(4) daha çok erkeklerde ortaya çıkar. Ağrısız eritemli ya da deri renginde bir papul olarak görülebilir ve en sık baş boyun bölgesini tutar. (3,4) Lenf nodlarına yayılım sonrası hematojen yayılım başlar(5). Evrelemede en önemli adım lenf nodlarının histopatolojik olarak incelenmesidir (6). En önemli tedavi yöntemi ise cerrahi eksizyondur. Cerrahi eksizyon sonrası radyoterapi (RT) ve kemoterapi (KT)de tedaviye eklenebilir. Adjuvan KT ise eksizyon sonrası nüksleri mikrometastazları engellemesi sayesinde engelleyebilir.

MCC Malign melanomadan daha ölümcül ve daha sık nüks eden bir hastalık olmasıyla da blinmektedir. 2 yıllık mortalite oranı %28 olarak tespit edilmiştir. Ortalama nüks zamanı 8 ay olarak tespit edilmiş ve nükslerin %90'nın ilk 2 sene içerisinde ortaya çıktığı görülmüştür (7). Bu çalışmada, kliniğimizde merkel hücreli karsinom tanısı alan hastalarda erken cerrahi girişimin ve tedavi yönetiminin önemini vurgulamayı amaçladık.

Materyal Method: 2010-2018 yılları arasında kliniğimize başvuran MCC hastaları retrospektif olarak incelendi. Hastalar sosyodemografik açıdan, kullanılan cerrahi yöntemler, komplikasyonlar RT alıp almamalarına ve sürvilerine göre incelendi.

Bulgular: Kliniğimizde MCC tanısı ile takip edilen toplam 4 hasta oldu. Bu hastaların tamamı kadın ve yaş ortalaması 72,5 (59-84) olarak tespit edildi. Vakalarda primer lezyon 3 (%75) hastada alt ekstremitede 1 (%25) hastada ise baş boyun bölgesinde olduğu görüldü. Geniş cerrahi eksizyon sonrası 1 hasta pediküllü Anterolateral Tigh Flap (ALT Flap), 1 hasta serbest Anterolateral Tigh Flap, 1 hasta V-Y İlerletme Flebi ve 1 hastada da primer onarım ile defekt kapatıldı. Bu hastalardan 3'üne de (%75) lenf nodu diseksiyonu ( 2'si inguinal 1'I boyun diseksiyonu olmak üzere) uygulandı.

Ortalama takip süresi 12,25 ay olarak belirlendi. En düşük takip süresi 1 ay (hasta postop 1.ayda ex oldu.) 2. Yılda ex olan diğer bir hasta hariç kalan 2 hasta halen takip edilmektedir ve takip süreleri 1 yıldır. Hiçbir hasta için KT ya da RT uygun görülmedi. 2 hastada (%50) nüks tespit edildi.

Tartışma ve Sonuç: Ana tedavi yöntemi cerrahi olan MCC'de, lenf nodu diseksiyonu da önemli bir yere sahiptir. Klinik ve tanısal olarak makro rejyonel metastaz göstergeleri dışında özellikle sentinel lenf nodu pozitif gelen hastalarda lokal rejyonel ve uzak metastaz riskinin olduğunun bilinmesi lenf nodu diseksiyonu için bize rehberlik eder (8). Tedaviye neoadjuvant olarak ya da adjuvant KT bunun yanında RT eklemek mümkün olabilmektedir. MCC radyosensitif bir tümör olarak bilinmektedir. Postoperatif dönemde RT uygun adaylar genellikle ekstrakapsuler invazyonu olan, primer tümor bölgesinde sert yaygın kitlesi olan ya da aksillerde en az 4 inguinal bölgede ise en az 10 lenf nodunda pozitiflik görülen yüksek riskli hastalar olmaktadır.

MCC çok agresif seyirli bir tümör ve çoğunlukla tanı anında

rejyonel metastazlarla ortaya çıkan bir tümördür. Ortalama nüks zamanı 8 ay olarak tespit edilmiş ve nükslerin %90'nın ilk 2 sene içerisinde ortaya çıktığı görülmüştür (7). Tedavi seçeneklerinde merkezi oluşturan cerrahi olmakla beraber RT ile kombine edildiğinde daha fazla control sağlayabildiği vakalar mevcuttur. MCC'li hastalarda nüks ve kayıp sık olması nedeniyle takip dönemi önem arz eder.

1. Goessling W, McKee PH, Mayer RJ. Merkel cell carcinoma. J Clin Oncol. 2002;20:588–598.

2. Halata Z, Grim M, Bauman KI. Friedrich Sigmund Merkel and his "Merkel cell," morphology, development, and physiology: Review and new results. Anat Rec A Discov Mol Cell Evol Biol. 2003;271:225–239.

3. Albores-Saavedra J, Batich K, Chable-Montero F, Sagy N, Schwartz AM, Henson DE. Merkel cell carcinoma demographics, morphology, and survival based on 3870 cases: A population based study. J Cutan Pathol. 2010;37:20–27.

4. Agelli M, Clegg LX. Epidemiology of primary Merkel cell carcinoma in the United States. J Am Acad Dermatol. 2003;49:832–841.

5. Yiengpruksawan A, Coit DG, Thaler HT, Urmacher C, Knapper WK. Merkel cell carcinoma: Prognosis and management. Arch Surg. 1991;126:1514–1519.

6. Lemos BD, Storer BE, Iyer JG, et al. Pathologic nodal evaluation improves prognostic accuracy in Merkel cell carcinoma: Analysis of 5823 cases as the basis of the first consensus staging system. J Am Acad Dermatol. 2010;63:751–761.

7-Bichakjian CK, Lowe L, Lao CD, et al. Merkel cell carcinoma: Critical review with guidelines for multidisciplinary management. Cancer 2007;110:1–12.

8-Gupta SG, Wang LC, Peñas PF, Gellenthin M, Lee SJ, Nghiem P. Sentinel lymph node biopsy for evaluation and treatment of patients with Merkel cell carcinoma: The Dana-Farber experience and meta-analysis of the literature. Arch Dermatol. 2006;142:685–690.

## S-060
## Non Melanositik Deri Kanserlerinin Demografik, Etiyolojik ve Prognostik Değerlendirilmesi

Burak Özkan, Abbas Albayati, Ahmet Çağrı Uysal, Nilgün Markal Ertaş
*Başkent Üniversitesi Plastik Rekonstrüktif ve Estetik Cerrahi Anabilim Dalı, Ankara*

Giriş: Melanositik olmayan cilt kanserleri en sık görülen kanserlerin başında gelmektedir. Ağırlıklı olarak bazal hücreli karsinom (BHK) ve skuamöz hücreli karsinom (SHK) oluşturduğu, melanositik olmayan deri kanserleri, erken evrelerde başarılı bir şekilde tedavi edebilirken, geç veya yetersiz tedavi edilen vakalarda yaşamı tehdit eden sonuçlar doğurabilir. Bu kanserin etiyolojisindeki yanık zemini, güneşe maruz kalma süresi ve diğer ek hastalıklar kanserin sağkalımı ve seyrinde etkili olması açısından önemlidir. Bu çalışmanın amacı, tedavi edilen olgularda görülen nüks ve relapsları inceleyerek; etyoloji, cerrahi yöntem, hasta komorbiditesine dayalı nedenlerle birlikte rekürrenslerin sebeplerini araştırmaktır. Elde edilen veriler mevcut tedavi yaklaşımları ve literatür bilgileri ile karşılaştırılacak ve tedavi başarısının objektif ve kantitatif değerlendirilmesi amaçlanacaktır.

Gereç ve Yöntem: Başkent Üniversitesi Deneysel Olmayan Araştırma Etik Komitesi tarafından onaylandıktan sonra çalışma başlatıldı (KA18 / 83). Başkent Üniversitesi Plastik Rekonstrüktif ve Estetik Cerrahi Anabilim Dalı'nda, melanositik olmayan deri kanserleri nedeni ile yapılmış olan hastaların veri programı olan Nucleus ile 2008-201 arasında 18183 ayaktan poliklinik kaydı olan toplam 478 hasta; demografik veriler, patolojik tanı, cerrahi (cerrahi eksizyon marjı, cerrahi sınır), ve cerrahi olmayan yöntem (radyoterapi ve kemoterapi) ve hastaların komorbiditeleri bazlı (ek hastalıklar, ilaçlar, sigara) taranmıştır.

Bulgular: 282 erkek ve 196 kadın hastanın %66,9'unda BHK, %26,8'unda SHK ve % 6.3'ünde melanositik olmayan yumuşak doku tümörleri görüldü. Deri kanserleri en sık baş ve boyunda görülürken, bu bölgedeki en yaygın alanlar burun, kafa derisi, kulak ve dudaktı. Tümör çapı olarak en sık (%29) 6mm-1cm çap görülürken en az (%16) >2cm çaplı tümörler (%16) görüldü. BHK'nin en sık görülen alt tipi nodüler (%61.8) ve yüzeysel (%17.5) idi. SHK, farklılaşma derecesine göre en yaygın ve iyi diferansiye SHK idi. Hastaların %4'ü cerrahi sınır temiz değilken ve hastaların %7'si yeniden opere edildi. Nüks %3.9 oranında görülürken nükslerin büyük çoğunluğu ilk 6 ayda karşılaşıldı. Nükslerin %55'i BHK (en sık nodüler alt tip) ve %45 'i SHK (en sık iyi diferansiye tip) vakalarıydı. Nüks görülen hastalardaki en sık komorbidite hipertansiyondu.

Tartışma ve Sonuç: Elde edilen veriler literatürle karşılaştırıldığında uyumlu olarak görüldü. Nükse yatkın morfeaform veya mikrodüler BCC alt tipi dışındaki nodüler tipin serimizde daha sık nükse olarak görülmesinin sebebi, cerrahi sınır veya tümörün lokalizasyonunun da nüks için patolojik altı tip kadar önemli olabileceğini gösterdi. Nükslerin ilk iki yıl içerisinde görülmesi nedeniyle non-melanositik deri kanseri hastalarının güncel NCNN ve AJCC kılavuzlarında belirtilen aralık ve sıklıklarla yapılması önemlidir.

**Resim 1**

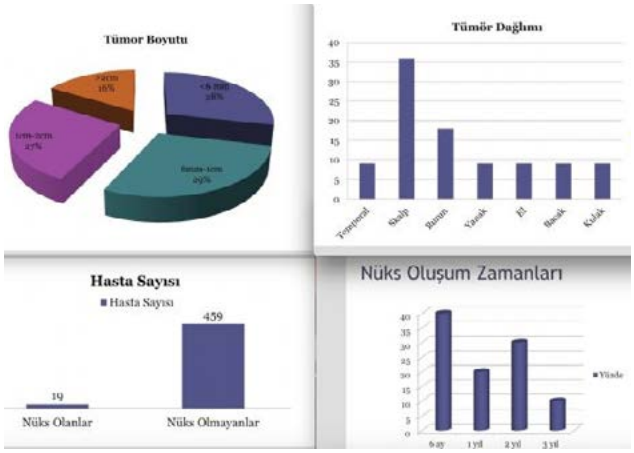


*Tümör boyutu, tümörün dağılımı nüks görülen hastalar ve nüks oluşum zamanları grafikleri*

## S-062
## Bazal Hücreli Kanser Tedavisinde Oral Kemoterapötik Vismodegib Kullanımı Hakkında Tecrübelerimiz

Ali Cem Oktay[1], Kadir Eser[2], Göktekin Tenekeci[1], Vehbi Erçolak[2], Emel Sezer[2], Yavuz Demir[1], Şakir Ünal[1]
*[1]Mersin Üniversitesi Tıp Fakültesi, Plastik, Rekonstrüktif ve Estetik Cerrahi Anabilim Dalı, Mersin*
*[2]Mersin Üniversitesi Tıp Fakültesi, Tıbbi Onkoloji Anabilim Dalı, Mersin*

Giriş: Bazal hücreli kanser dünya genelinde en çok gözlenen kanser türüdür. En önemli risk faktörü güneş maruziyetidir. %80 oranda baş-boyun bölgesinde görülmektedir. Tamamında olmamakla birlikte patogenez yüksek Hedgehog sinyalizasyonu ile açıklanmaktadır. Tedavide ilk ve en önemli seçenek cerrahidir. Erken teşhis konulan vakalarda cerrahi ile fonksiyonel ve estetik kayıplar minimalize edilebilmekte, rekürrens riski azaltılarak kür sağlanabilmektedir. Geç dönemde tespit edilen vakalarda ise komplike operasyonlar gerekmekte, fonksiyonel ve estetik kayıp yaşanabilmektedir. Opere edilemeyecek vakalarda ise radyoterapi tercih edilebilmektedir. Son zamanlarda hedgehog sinyalizasyon blokörü olarak vismodegib bu tür vakalarda alternatif tedavi olarak öne sürülmüştür. Çalışmamızda merkezimizde baş-boyun tümörleri konseyi kararı ile vismodegib tedavisi uyguladığımız hastalardaki tecrübemizi paylaşmayı amaçladık.

Materyal-Metod: Merkezimizde bulunan baş-boyun tümör konseyi tarafınca lokal ileri evre bazal hücreli karsinom tanısı ile 5 hastaya vismodegib ile oral kemoterapi önerilmiş, bu hastaların 4'üne oral kemoterapi başlanmış, bir hasta kemoterapi istemediği için sadece cerrahi girişim yapılmıştır. Bu hastaların 1'inde ekstraorbital yapılara invazyon nedeniyle ekzanterasyon endikasyonu konulmuş, hastanın kabul etmemesi üzerine vismodegib başlanmıştır. Hastanın bir yılı aşkın takiplerinde tümörde ilerleme görülmemiştir. 1 hastada glabellar bölgede nüks bcc görülmüş, tümörün derin invazyon gösterdiği ve dural tutulum yapıtğı izlenmiştir. Vismodegib tedavisi sonrası tümörün gerilediği görülmüş, bunun üzerine cerrahi eksizyon ve rekonstrüksiyon gerçekleştirilmiştir. 2 hastada ise tedavi esnasında tümöral yapılarda küçülme görülmüş ancak hastalar ek hastalıklarına bağlı ex olmuşlardır.

Tartışma ve Sonuç: Bazal hücreli karsinom görülme sıklığı göz önüne alındığında toplum sağlığını ilgilendiren önemli bir cilt kanseri türüdür. Her ne kadar hastaların sağlık hizmetlerine ulaşabilme olanaklarının artması ve erken teşhis imkanı sayesinde erken dönem cerrahi ile çok iyi fonksiyonel ve estetik sonuçlar elde edilebilse de bir kısım hasta ancak geç dönemde tespit ve teşhis edilebilmektedir. Bu tür hastalarda geniş eksizyonlar ve başarılı rekonstrüksiyonlar mevcut plastik cerrahi pratiğinde ortaya konulabilmekle beraber görme gibi önemli fonksiyonların kaybı yaşanabilmekte, kimi hastalar ise dura veya sagittal sinüs invazyonları gibi nedenlerle opere edilememektedir. Bu gibi durumlarda seçilmiş hastalarda oral kemoterapi seçeneği olarak hedgehog sinyal inhibitörü vismodegib göz önünde bulundurulmalıdır. Cerrahi her zaman birincil seçenek olarak görülmekle birlikte önemli fonksiyon kayıpları yaşanabilecek ve inoperatif görülen vakalarda maaliyetler de göz önünde bulundurularak vismodegib ile oral kemoterapi önemli bir alternatif sunabilir.

## S-063
## Melanom Dışı Deri Kanserlerinin Epidemiyolojik ve Lokalizasyon Özellikleri: 400 Olgunun Retrospektif Analizi

Orkun Uyanık[1], Mahmut Altuntaş[2], Zikrullah Baycar[1]
*[1]Necmettin Erbakan Üniversitesi Meram Tıp Fakültesi, Plastik Cerrahi Anabilim Dalı, Konya*
*[2]40 No'lu Aile Sağlığı Merkezi, Konya*

Amaç: Bu çalışmada histopatolojik olarak non-melanositik deri kanseri (NMDK) tanısı konulan hastaların epidemiyolojik ve lokalizasyon özelliklerinin araştırılması amaçlandı.

Materyal-Metod: 2007-2017 yılları arasında NMDK tanısı alan hastaların histopatolojik sonuçları retrospektif olarak incelendi. Hastaların yaşı, cinsiyeti, tümör tipi ve lokalizasyonu araştırıldı.

Bulgular: NMDK tanısı konulan 400 hasta tespit edildi. Hastaların 220'si erkek (%55), 180'i kadındı (%45). Erkek kadın oranı 220/180 (1,22) bulundu. Yaş aralığı 10-105 olup ortalama yaş 67,8 olarak tespit edildi. 263 (%65) Bazal Hücreli Karsinom (BHK), 114 (% 28) skuamöz hücreli karsinom (SHK), 12 (%3) bazoskuamöz hücreli karsinom (BSHK) tespit edildi. 9 hastada BHK ve SHK birlikte gözlendi. BHK'da tümör yerleşimi en sık 82 hastada (%31) burun bölgesinde mevcuttu. SHK, en sık 26 hastada (%22) alt dudak bölgesinde lokalizeydi. BSHK hastalarında tümör yerleşimi en sık 6 hastada (%50) burun bölgesinde idi. Burun bölgesinde BHK/SHK oranı 82/11 tespit edildi. Extremite bölgesinde BHK/SHK oranı 4/14 bulundu.

Sonuç: Bölgemizde NMDK ön tanısı konulan hastalarda en sık histopatolojik tanı BHK tespit edildi ve en fazla erkek hastalarda görüldü. Tümör yerleşimi, BHK ve BSHK olgularında en sık burun, SHK da ise alt dudak olarak gözlendi. Ayrıca alt dudakta BHK ve BSHK tespit edilmedi.

**Şekil 1**

| | BHK | | | SHK | | | BSHK | | |
|---|---|---|---|---|---|---|---|---|---|
| | K | E | T | K | E | T | K | E | T |
| MALAR BÖLGE | 15 | 12 | 27 | 3 | 2 | 5 | 0 | 0 | 0 |
| BURUN | 47 | 35 | 82 | 7 | 4 | 11 | 4 | 2 | 6 |
| GÖZ ÇEVRESİ | 24 | 24 | 48 | 7 | 10 | 17 | 0 | 1 | 1 |
| SKALP VE ALIN | 21 | 19 | 40 | 0 | 10 | 10 | 0 | 0 | 0 |
| EKSTREMİTE | 3 | 1 | 4 | 9 | 5 | 14 | 1 | 0 | 1 |
| KULAK | 3 | 28 | 31 | 2 | 10 | 12 | 0 | 1 | 1 |
| ALT DUDAK | 0 | 0 | 0 | 6 | 20 | 26 | 0 | 0 | 0 |
| DİĞER | 13 | 18 | 31 | 10 | 9 | 19 | 1 | 2 | 3 |
| | | | | | | | | | |
| TOPLAM | 126 | 137 | 263 | 44 | 70 | 114 | 6 | 6 | 12 |

**Tablo 1:** Tümörlerin yaş ve lokalizasyon dağılımları

## S-064
## İleri Evre Pediatrik Malign Melanom: Vaka Sunumu ve Literatürün Gözden Geçirilmesi

Murat Kara[1], Galip Gencay Üstün[2], Turgut Kayadibi[3], Mert Çalış[1]
*[1]Hacettepe Üniversitesi Plastik, Rekonstrüktif ve Estetik Cerrahi Anabilim Dalı, Ankara*
*[2]Ankara Eğitim ve Araştırma Hastanesi Plastik, Rekonstrüktif ve Estetik Cerrahi Anabilim Dalı, Ankara*
*[3]Van eğitim ve Araştırma Hastanesi Plastik, Rekonstrüktif ve Estetik Cerrahi Anabilim Dalı, Van*

Giriş: Malign melanom, genellikle erişkin yaş grubunda görülen, agresif seyirli bir malignitedir. Çocuk yaş grubunda genellikle ergenlik ve sonrasında daha sık görülürken, 1-4 yaş arası vakaların oranı tüm çocukluk melanomlarının yalnızca %4' ü civarındadır. Bu yaş grubunda melanom nadir bir malignite olup, vakaların erken tanısı ve tedavisi kendine özgü zorluklar ve farklılıkları beraberinde getirmektedir.

Pediatrik melanomlar ile ilgili, bebeklik çağı tümörlerine literatürde hasta bazlı olup sınırlı çalışma mevcuttur. Bu noktada, konuyla ilgili cerrahi ve takip sürecinde deneyimlerin artması yolunda, çalışmamızın amacı bu nadir klinik durumun literatüre kazandırılmasıdır.

Vaka Sunumu: Onsekiz aylık erkek hasta, yaklaşık 1 yıl önce sol el bileği dorsali ulnar tarafta farkedilen pigmente lezyonla SB. Van Eğitim ve Araştırma Hastanesi'ne başvurmuş. Burada alınan biyopsi sonucunun malign melanom olarak raporlanması sonucu hasta Hacettepe Üniversitesi Tıp Fakültesi'ne yönlendirilmiş. Getirilen patolojik preparatların Patoloji Bölümü'nce tekrar incelenmesi sonucunda Malign Melanom tanısı doğrulanarak T4a olarak evrelendirildi. Tümör kalınlığı ve muayenede aksiller lenfadenopati saptanmaması sonucunda hastaya sentinel lenf nodu biyopsisi planlandı. Hastanın işaretlemesi sonrası sinyal veren lenf nodları üç konglomerat halinde çıkarılarak ve patolojiye gönderildi. Üç lenf nodunun metastatik olarak değerlendirilmesi neticesinde tamamlayıcı aksiller lenf nodu diseksiyonu yapıldı. Bu diseksiyon sonucunda 26 adet reaksiyoner lenf nodu saptanırken metastaz gözlenmedi ve BRAF mutasyonu negatif olarak değerlendirildi. Hasta uzak metastaz taraması ve kemoradyoterapi gerekliliği açısından Pediatrik Medikal Onkoloji ve Radyasyon Onkolojisine konsülte edildi. Hastanın yaşı dolayısıyla aksiller radyoterapinin uygun olmamasından dolayı interferon tedavisi planlanmıştır.

Tartışma: Malign melanomun nadir görüldüğü bu yaş grubunda tanı alması gecikebilmekte de malignitenin doğası gereği, geç teşhis ileri evreye progresyona sebep olabilmektedir. Literatür verilerine bakıldığında, pediatrik grup kendi içerisinde değerlendirildiğinde bile, 1-4 yaş aralığında tanı anında rejyonel yayılım ve uzak metastaz oranı ciddi şekilde artma ve bu yaş grubunda hastalık agresif seyretmektedir. Tanı sonrası evreleme ve cerrahi tedavi şeması erişkin yaş grubuyla benzerdir. Lenf nodu pozitif hastalarda radyoterapi opsiyonu tercih edilmemekte, BRAF incelemesine göre BRAF inhibitörleri veya interferon tedavisi başlanmaktadır.

Sonuç: Malign melanom bebeklik yaş grubunda görülebilecek maligniteler arasındadır. İlgili branşların pigmente lezyonların değerlendirilmesi aşamasında tanı algoritmaları içerisinde yer alması, hastalığın erken tanı ve tedavisinde hayati önem taşımaktadır.

**Aksilla diseksiyonu sonrası cerrahi alanın görünümü.**

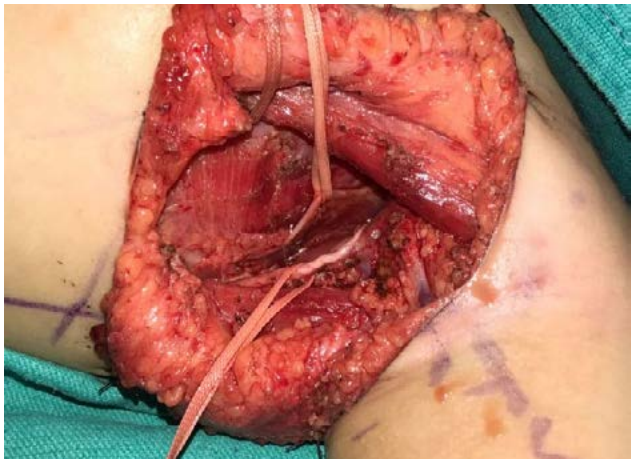

## S-065
## Malign Melanom Tanılı Hastalarda Sentinel Lenf Nodu Biyopsisi Deneyimimiz

Nesibe Sinem Çiloğlu, Serkan Kaya, Barış Çin, Erinç Evrensel, Ozan Aslan
*TC SBÜ Haydarpaşa Numune EAH Plastik, Rekonstrüktif ve Estetik Cerrahi Kliniği, İstanbul*

Giriş: İlk kez bildirimi Hipokrat'ın gözlemlerine dayandırılsa da malign melanomun ilk klinik vaka olarak gösterilmesi 1820'de kabul edilebilir.1 Malign melanom, tüm cilt kanserlerinin % 4-6'sını oluşturmakla beraber cilt kanserleri mortalitesinin % 80'ini oluşturmaktadır.2-3 Epidemiyolojik çalışmalarda ABD'de insidans artışı diğer tüm kanserlere göre daha fazladır.4 Yine ABD'de 1982'den 2011 yılına kadar insidansı iki katına çıktığı görülmüştür.5 Ülkemizde istatistiksel çalışmalar nispeten az olsa da; melanom insidansında belirgin artışın gösterildiği çalışmalar mevcuttur.6

Melanom lokal metastatik yayılımı vakaların % 90'ında lenfatik kanallarla olmaktadır.7 Güncel kaynaklara göre rutin sentinel lenf nodu (SLN) biyopsisi; ince melanomlar olan evre T1a (Breslow < 0,8 milimetre(mm) ülserasyon göstermeyen lezyonlar) için önerilmezken; orta kalınlıktaki melanomlar olan T2 veya T3 (Breslow kalınlığı 1-4 mm arası) için rutin SLN biyopsisi önerilmektedir. Ayrıca yine ince kalınlıktaki melanomlar olan T1b (0,8 -1 mm Breslow veya 0,8 mm altında ülserasyon gösteren lezyonlar) ve kalın melanomlar olan T4 (4 mm üzeri Breslow olan lezyonlar) için hasta ile potansiyel yararları ve zararları konuşularak yapılması değerlendirilebilinir.8 SLN örneklemesinde bir zamanlar kullanılan frozen örneklemenin doğruluğu ve patolojik değerlendirilmesini düşürdüğü,9 %33 - 67 oranında metastazı kaçırabileceği gösterilmiştir. 10-11-12

Gereç ve Yöntem: Kliniğimizde 2014 - 2018 yılları arası tedavi ve takip edilen hastalar retrospektif olarak tarandı. Malign melanom tanısı alan 49 idi. Bu hastalardan 17 hastada sentinel lenf nodu biyopsisi endikasyonu mevcut olup bunların 5 tanesine metilen mavisi boyası, 3 tanesine radyoaktif madde kullanımı, 8 tanesinde iki yöntem bir arada uygulanmıştır, 1 hastada ise metilen mavisi, radyoaktif madde ve indosiyanin yeşili ile floresans görüntüleme bir arada kullanılmıştır.

Bulgular: Hastalarımızda ortalama takip süresi 15 ay oldu. Bu süre içinde 1 hastada frozen sonucu negatif gelmesine

rağmen metastatik lenf nodu saptanmış; 1 diğer hasta ise yine frozen sonucu negatif gelmesine rağmen 1 sene sonrasında metastazlar sonucu kaybedilmiştir.

Kaynakça:
1- Handley WS. The pathology of melanotic growths in relation to their operative treatment. Lecture I. Lancet. 1907;1:92
2- Nikolaou V, Stratigos AJ. Emerging trends in the epidemiology of melanoma. Br J Dermatol. 2014;170(1):11–19
3- Shen W, Sakamoto N, Yang L. Melanoma-specific mortality and competing mortality in patients with non-metastatic malignant melanoma: A population-based analysis. BMC Cancer. 2016;16:413.
4- Linos E, et al. Increasing burden ofmelanoma in the United States. J Invest Dermatol. 2009;129:1666–1674.
5- Guy GP Jr, et al. Vital signs: melanoma incidence and mortality trends and projections – United States, 1982–2030. MMWR Morb Mortal Wkly Rep. 2015;64:591–596
6- BaykalC, et al. Is the frequency of primary cutaneous melanoma increasing in Turkey? An evaluation of the experiences of two dermatology centers. Journal of Oncological Sciences 2018;4(1):19-23
7- Morton DL, Wen DR, Wong JH, et al. Technical details ofintraoperative lymphatic mapping for early stage melanoma. ArchSurg. 1992;127:392–399
8- Wong SL et al. Sentinel Lymph Node Biopsy and Management of Regional Lymph Nodes in Melanoma: American Society of Clinical Oncology and Society of Surgical Oncology Clinical Practice Guideline Update. J Clin Oncol. 2018;36(4):399-413
9- Scolyer, R. A. Et al. Intraoperative Frozen-Section Evaluation Can Reduce Accuracy of Pathologic Assessment of Sentinel Nodes in Melanoma Patients. Journal of the American College of Surgeons, (2015), 821–823.
10- Cascinelli N, Belli F, Santinami M, et al. Sentinel lymph node biopsy in cutaneous melanoma: the WHO Melanoma Program experience. Ann Surg Oncol 2000;7:469–474
11- Gibbs JF, Huang PP, Zhang PJ, et al. Accuracy of pathologic techniques for the diagnosis of metastatic melanoma in sentinel lymph nodes. Ann Surg Oncol 1999;6:699–704
12- Gipponi M, Di Somma C, Peressini A, et al. Sentinel lymph node biopsy in patients with Stage I/II melanoma: clinical experience and literature review. J Surg Oncol 2004;85:133–140

**Tablo**

| Ad-Soyad | Lezyon Yeri ve Tanı Yılı | SNL çeşidi | Bx Sonucu | Ek bilgiler |
|---|---|---|---|---|
| İ.E. | Sol bacak'14 | MB | frozen - | 6.ayda metastatik LN 1 sene sonrasında ex |
| G.G. | sol kol'14 | MB | frozen - | 12.ayda metastatik LN Takip devam etmekte |
| G.U. | sağ kol'15 | MB | frozen - | Takip devam etmekte |
| C.A.P | sol infraskapuler'15 | MB | negatif | Takibi devam etmekte |
| S.B. | sol bacak'15 | MB | frozen - | 2.senede takipten çıkma |
| M.M.D. | abdomen'15 | MB + RM | pozitif | Takibi devam etmekte |
| M.A. | sağ topuk'15 | MB + RM | frozen - | 12.ayda takipten çıkma |
| Ş.İ. | sol el'15 | MB + RM | negatif | Takibi devam etmekte |
| M.A. | sağ ayak'16 | RM | negatif | Takibi devam etmekte |
| G.Ö. | sağ kulak'16 | RM | negatif | 6.ayda takipten çıkma |
| C.A. | sağ kol'16 | MB + RM | frozen - | 3.ayda takipten çıkma |
| M.Ş.T. | sağ el'17 | MB + RM | negatif | 6.ayda takipten çıkma |
| Z.Ö. | sol kol'17 | MB + RM | negatif | Takibi devam etmekte |
| Ç.A. | kalça'17 | MB+RM+ICG | pozitif | Takibi devam etmekte |
| N.Y. | sağ topuk'18 | MB + RM | negatif | Takibi devam etmekte |
| T.Y. | sırt'18 | RM | pozitif | Takibi devam etmekte |
| S.Ü. | sol dirsek'18 | MB + RM | negatif | Takibi devam etmekte |

*Klinik hastaları genel tablosu; MB: metilen mavisi, RM: gama prob ile radyoaktif madde, ICG: indosiyanin yeşili*

## S-066
## 2013 - 2017 Yılları Arasında Opere Edilen Bazal Hücreli Karsinom Tanılı Hastaların Gözden Geçirilmesi

Nesibe Sinem Çiloğlu, Erinç Evrensel, Semih Yıldız, Ayşe İrem İskenderoğlu, Barış Çin
*TC SBÜ Haydarpaşa Numune EAH Plastik, Rekonstrüktif ve Estetik Cerrahi Kliniği, İstanbul*

Giriş: Bazal hücreli karsinom cilt kanserlerinin en sık görülen tipidir. Nadiren metastaz gerçekleştirip mortaliteye sebep olmasına karşın çevre dokulara invaze olarak belirgin doku kaybı ve şekil bozukluğuna sebep olduğundan malign olarak değerlendirilmektedir.1 Bazal hücreli karsinomlar epidermis bazal tabakasındaki veya cilt eklerinin epitelyal bölümlerindeki keratinize olmamış hücrelerden kaynaklanır. Sıklıkla açık tenli bireylerin güneşe maruz kalan baş ve boyun bölgesinde yer alır. Görülme sıklığı genç yaşlarda artış göstermektedir. Histolojik olarak çoğunlukla indiferansiye karakterdedir, bazen epitelyal yapılar ve adneksiyel yapılara benzer diferansiyasyon gösterebilirler. Tümör büyümesi yavaş seyirlidir. Bazal hücreli karsinomların tedavisinde küretaj ve elektrodesikasyon, konvansiyonel cerrahi yöntemler, mikrografik cerrahi, 5-florourasil, radyoterapi ve kriyoterapi yer almakla birlikte cerrahi eksizyon en sık tercih edilen etkin ve güvenli bir yöntemdir. Histolojik değerlendirmeye imkan tanıyarak tedavi ve takibin sonraki süreçlerinde yol göstermesi cerrahi yöntemlerin destrüktif yöntemlere göre avantajı olarak görülmektedir.2 Tümörde aktif büyüme, lezyonun periferinde gerçekleşmektedir. Tümörün agresif davranan çevre sınırlarının eksize edilmesi bu sebeple tedavide önemli görülmektedir.3 Bazı kaynaklarda 4 mm gibi belirli cerrahi sınırlar ortaya konulmasına karşın literatürdeki derleme çalışmalar tümörü tamamen ortadan

kaldıracak cerrahi sınırı belirlemede birçok faktörün dikkate alınması gerektiğini göstermektedir. Bu faktörler arasında tümörün belirli veya belirsiz sınırlı görünümü, çapı, histolojik tipi, anatomik yerleşimi ve önceki uygulanmış tedavi yöntemleri yer almaktadır. Çeşitli çalışmalar yüzün 'H' bölgesi, el, ayaklar ve genital yerleşimli bazal hücreli karsinomların yüksek riskli olduğunu göstermiştir.4

Bulgular: Kliniğimizde 2013-2017 yılları arasında opere edilen 371 hastanın biyopsi sonucu bazal hücreli karsinom olarak raporlanmıştır. 22 hastada eksizyonlar sonrası nüks lezyonlar görülmüştür. Nüks lezyonlar haricinde 44 hastada biyopsi sonucunda cerrahi sınır bitişikliği görülmüştür. Bu 44 hastadan 36'sında sınır genişletme işlemleri uygulanmıştır. Nüks lezyonlar çoğunlukla burun ve yanak olmak üzere kulak, üst dudak ve preaurikuler bölgelerde gözlenmiştir. Sınır bitişiklikleri daha çok yanak, burun ve medial kantal bölgelerde gözlenmiştir. Bir hasta HIV tanısı altında opere edilmiştir. Bir hastada eş zamanlı sentinel lenfadenektomi uygulanmış, iki hastada peroperatif frozen biyopsiler yapılmıştır. 2 hastada bazal ve skuamöz hücreli karsinom birlikte görülmüş, "Collision tümör" tanısı konulmuştur. Mohs mikrografik cerrahi yöntemi kullanılmamıştır. Cerrahi girişimlerin tek cerrah tarafından yapılmamış olması çalışmanın dezavantajlarındandır.

Sonuç: Bazal hücreli karsinomların tedavisi plastik cerrahideki girişimlerin önemli bir çoğunluğunu oluşturmaktadır. Eksizyon yapılacak cerrahi sınır belirlenirken birçok faktör göz önünde bulundurulmaktadır. Bazal hücreli karsinomlar plastik cerrahi girişimlerinde yer almaya devam edecektir.

Kaynakça:

1. Plastic Surgery: Volume 1: Principles Fourth Edition, Elsevier Inc.

2. Cancer of the Skin, Second Edition, 2011, Elsevier Inc.

3. Plastic Surgery, Second Edition, 2006, Elsevier Inc.

4. Huang C.C., Boyce S.M.: Surgical margins of excision for basal cell carcinoma and squamous cell carcinoma. Semin Cutan Med Surg 2004;23:pp 167-173

**Bazal hücreli karsinom**

*Gövdede bazal hücreli karsinom*

## S-067
## İdeal Umblikus Şekli ve Anatomik Pozisyonu

Fatma Bilgen, Alper Ural, Mehmet Bekerecioğlu
*KSÜ Tıp Fakültesi, Plastik Rekonstrüktif ve Estetik Cerrahi Anabilim Dalı, Kahramanmaraş*

Giriş: Umblikus, abdominal bölge estetik görünümü açısından hayati öneme sahiptir. Ülkemizde umblikusun estetik görünümü ile ilgili birçok çalışma yapılmış ve umblikus ile ilgili rekonstrüksiyon yöntemi tanımlanmış olmasına rağmen, Umblikus yerini ve şeklini tanımlayan gerçek bir standart mevcut değildir.

Bu çalışmanın amacı, anterior abdominal bölgede bulunan sabit kemik noktalarından umbilikusun uygun lokalizasyonu için kritik oranların belirlenmesi ve Türk popülasyonunda vücut oranlarının ve umblikus şeklinin incelenmesidir.

Materyal ve Metod: Çalışma, Kahramanmaraş Sütçü İmam Tıp Fakültesi Bilimsel Klinik Araştırmalara Etik Kurul onayı alınarak yapılmıştır. Çalışmada 18-65 yaş arası 300 gönüllü dahil edilmiş olup 150 kadın, 150 erkek olak üzere 2 grupta incelenmişti.

Her gönüllülerin yaşı, kilosu, boyu, bel ve ölçüleri kaydedildi ve vücut kitle indeksleri hesaplandı. Çalışmadaki tüm gönüllülerin umbilikus konumu ve boyutlarını belirlemek için xiphoid alt uç, umbilikus (XU), umbilikus- pubisin (UP), ksifoid- pubis (XP), umbilikus ve sağ anterior superior iliak çıkıntı (SIAS), umbilikus ve sol anterior superior iliak çıkıntı mesafeleri ile SIAS-SIAS mesafesi ölçülerek kaydedildi. Umbilikus şekli, umbilikus derinliği, umblikus genişliği (yatay düzlemde) ve umblikus yüksekliği (düşey düzlemde) ölçülerek belirlendi. Göbek şekli, horizontal, round, oval ve lineer olarak tanımlandı (figüre 1).

Bulgular: Çalışmaya 300 hasta alınmıştır. Erkeklerin yaş ortalaması 28,17±9,12, kilo ortalaması 78,02±11,09 ve boy ortalaması 1,76±1,76'dır. Kadınların yaş ortalaması 27,57±9,09, kilo ortalaması 63,58±11,34 ve boy ortalaması 1,63±0,05'dir.

Erkeklerin %42,9'unda umbilikus şekli oval iken, kadınların %44,8'inde rounddur. Cinsiyete göre umbilikus şeklinde anlamlı fark çıkmıştır (p=0,014). Erkeklerin %77,4'ünde hood inferior iken, kadınların %39,6'sında superior-inferior'dur. Cinsiyete göre hood şeklinde anlamlı fark vardır (p<0,001).

Kadınların %55,2'si (n=48) 0 gebelik, %17,2'si (n=15) 1 gebelik, %18,4'ü (n=16) 2 gebelik, %5,7'si (n=5) 3 gebelik, %2,3'ü (n=2) 4 gebelik, %1,1'i (n=1) 5 gebelik gerçekleştirmişlerdir. Erkek kadınların bel, kalça, ksifoid-pubis, sias-sias, umbilikus pubis ve umbilikus derinlikleri istatistiksel olarak farklıdır (sırasıyla p<0,001, p=0,008, p<0,001, p<0,001, p<0,001, p<0,001). Erkek katılımcıların bel ortalaması 87,89±12,25, kalça ortalaması 97,01±8,23, ksifoid-pubis 37,03±5,32, ksifoid 22,39±3,70, sias-sias 40,40±6,49, umbilikus-pubis 14,71±4,18 ve umblicus-derinlik ortalaması 1,40±0,67'dir. Kadın katılımcıların bel ortalaması 77,36±11,76, kalça ortalaması 100,84±9,34, ksifoid-pubis 33,36±4,39, ksifoid 19,28±4,22, sias-sias 33,62±6,81, umbilikus-pubis 14,48±4,16 ve umblicus-derinlik ortalaması 1,03±0,53'dir (tablo 1).

Tablo 1.

Min: minumum, Max: maximum, M:male, F:female, SD:standart deviation

Her iki cinste de BMI kategorisinine göre bel, kalça, ksifoid-pubis, ksifoid, sias-sias ve umbilikus-derinlik ölçümü sonuçları arasında anlamlı fark çıkmıştır BMI kategorisi arttıkça bel, kalça, ksifoid-pubis, ksifoid, SİAS-SİAS ve umbilikus-derinlik ölçüm sonuçları artmaktadır. Umblicus –

pubis ölçümünün BMI kategorisine göre karşılaştırılmasında anlamlı fark çıkmamıştır (p=0,472).

Tartışma: Correria ve ark. umbilikus derinliğinin yaşla birlikte anlamlı olarak arttığını ve xiphoid-umbilicus mesafesinin xiphoid-pubis mesafesine oranının çocuklara göre yetişkinlerde 2.2 kat daha yüksek olduğunu bildirmişlerdir. Ayrıca, yaşa bağlı olarak abdominal büyüme nedeniyle umbilikus yüksekliği ve genişlik oranlarının azaldığını da bildirmişlerdir [1].

Abhyankar ve arkadaşları, 75 Hintli kadın üzerinde yaptıkları ölçümlerde, ortalama yaş 19.6 ve ortalama vücut kitle indeksi (VKİ) 29.9 tespit edilmiş. Xiphi-sternumdan umbilicus'a olan ortalama mesafe 25.69 cm, pubis- umbilikus 16.18 cm, sıas-sıas mesafesi 26.08 cm ve umbilikusun ortalama derinliği 1.16 cm bulunmuştur [2,3].

Bu çalışmada, BMI seviyeleri arttıkça, bel, kalça, ksifoid-pubis, ksifoid-umbilikus, SIAS-SIAS ve umbilikus derinliği ölçüm sonuçları arttığı görüldü ve bel çevresi, kalça çevresi, xiphoid-pubis, SIAS-SIAS, xiphoid-umbilicus ve umblikus derinlikleri ile ilgili cinsiyetler arasında istatistiksel olarak anlamlı fark olduğu gösterildi.

Sonuç: Çalışmamız simetri ve vücut oran ölçümleri ile desteklenecek, belirlenecek kritik oranlarla Türkiye nüfusunda estetik umblikus konumunu ve şeklini tespit etmektir. Ayrıca abdominoplasti, umblikoplasti veya umblikal rekonstrüksiyon işlemlerinde Plastik Cerrahlar için yol gösterici bir kaynak olmaktır.

Kaynaklar:

1. Correia N, Jayyosi L, Chiriac S, Renard Y, Raimond E, Poli-Merol ML, Chaput B, François C (2018) Morphometric Analysis of the Umbilicus According to Age. Aesthet Surg J 38(6):627-634.

2. Abhyankar SV, Rajguru AG, Patil PA (2006) Anatomical localization of the umbilicus: an Indian study. Plast Reconstr Surg 117(4):1153-7.

3. Pallua N, Markowicz MP, Grosse F, Walter S (2010) Aesthetically pleasant umbilicoplasty. Ann Plast Surg 64(6):722-725.

**Umblikus şekillerinin çizim ve foto görüntüsü**

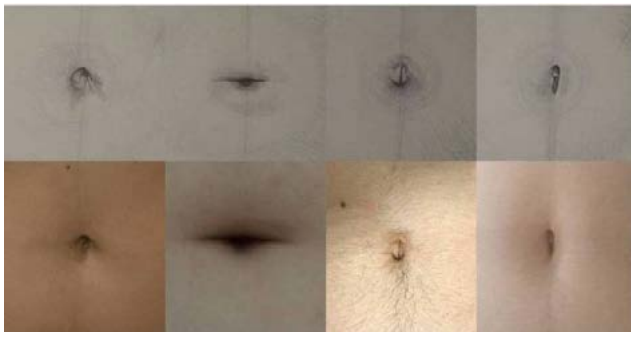

**Antropometrik ölçümler**

| Antropometrik ölçümler | Mean | SD | Median | Min | Max | P |
|---|---|---|---|---|---|---|
| (M) Bel Ölçüsü<br>(F) Bel Ölçüsü | 87,89<br>77,36 | 12,25<br>11,76 | 86,00<br>76,0 | 66<br>58 | 120<br>110 | <0,001** |
| (M)Kalça Ölçü<br>(F) Kalça Ölçü | 97,01<br>100,84 | 8,23<br>9,34 | 97,50<br>100 | 80<br>82 | 115<br>125 | 0,008** |
| (M) XP<br>(F) XP | 37,03<br>33,36 | 5,32<br>4,39 | 38,00<br>33,00 | 22<br>10 | 47<br>44 | <0,001* |
| (M) XU<br>(F) XU | 22,39<br>19,28 | 3,70<br>4,22 | 23,00<br>18,00 | 14<br>12 | 30<br>35 | <0,001* |
| (M) SIAS-SIAS<br>(F) SIAS-SIAS | 40,40<br>33,62 | 6,49<br>6,81 | 42,00<br>34,00 | 25,0<br>20,0 | 54,0<br>55,0 | <0,001* |
| (M) UP<br>(F) UP | 14,71<br>14,48 | 4,18<br>4,16 | 15,00<br>15,0 | 0<br>2 | 24<br>21 | 0,931* |
| (M) UD<br>(F) UD | 1,40<br>1,03 | 0,67<br>0,53 | 1,25<br>1,00 | 0,00<br>0,00 | 3,50<br>3,00 | <0,001* |

## S-068
## Kliniğimizde Son 3 Yılda Nekrotizan Fasiit Tanısı Konularak Tedavi Edilen Hastaların Tanı ve Takip Süreçlerinin Retrospektif Analizi

Mert Canlı, Özlem Çolak, İlker Üsçetin
*Okmeydanı Eğitim ve Araştırma Hastanesi, İstanbul*

Giriş: Nekrotizan fasiit, cilt ve ciltaltı dokunun hızlı ilerleyen ve fasya boyunca yayılarak nekroza ve sistemik sepsise sebep olan son derece mortal seyreden enfeksiyonudur. Hastalığın erken dönem bulgularının değerlendirilerek sistemik antibiyoterapiye başlanması ve erken cerrahi debridman tedavide altın standarttır. Tanı ve tedavinin olabildiğince erken başlaması gereken bu derece ölümcül bir hastalığın tanısını koymak için ise belirlenen tek bir yöntem yoktur. Hızla ilerleyen ciltte eritem ve döküntü, krepitasyon gibi tanı yöntemlerine ek olarak bazı kan serum parametrelerinin erken dönem prediktif değerinden faydalanan Nekrotizan Fasiit için Laboratuar Risk Endikatör Sistemi Skorlaması(LRINEC), tanıya gitmede doktorun elini güçlendiren bir skorlama sistemidir. Genellikle bir ek hastalığı bulunan, düşkün hasta popülasyonunda ortaya çıkan hastalık için serum albümin seviyelerinin düşüklüğü klinik şüpheyi artıran bir parametre olarak kullanılabilir.

Amaç: Çalışmanın amacı, son 3 yılda kliniğimize başvurarak tedavi gören ve nekrotizan fasiit tanısı konulan hastaların retrospektif olarak taranarak analizlerinin yapılması, tanı koymada göz önüne alınan LRINEC indeksinin ve ek olarak serum albümin seviyelerinin tutarlılığın araştırılması, tedavi prosedürlerinin tartışılmasıdır.

Yöntem ve Bulgular: Çalışmaya Ocak 2015- Ağustos 2018 yılları arasında kliniğimize nekrotizan fasiit öntanısı ile yönlendirilen ve ilk debridmanları sırasında alınan biyopsi örneği ile histopatolojik olarak nekrotizan fasiit tanısı konulmuş 16 hasta dahil edilerek vakalar retrospektif olarak incelendi. Çalışmaya katılan hastaların 10'u erkek (%62,5) ve 6'sı kadındı(%37,5). Hastaların yaş ortalaması 52,87 idi. Hastaların ilk başvuruları sırasında LRINEC skorları ortalama olarak 7,56 olarak saptandı. İlk başvuru LRINEC skorları retrospektif olarak tarandığında, nekrotizan fasiit tanısı almış olan bu hastaların 9'unun yüksek risk grubunda(%56,25), 4'ünün orta risk grubunda(%25) ve 3'ünün ise düşük risk grubunda(%18,75) olduğu görüldü. Buna göre kan değerleri ile orta-yüksek risk grubunda

gösterilen hastalar için LRINEC skorlama sisteminin %81,25 duyarlı olduğu görülmüştür. Skorlama sistemi içerisinde yer almayann albümin değerinin, ilk başvuru sırasında ortalama olarak 2,09 olduğu görülmüştür. Hastalığa bağlı ölüm oranı %31,25 olarak belirlenmiştir.

Sonuç: Nekrotizan fasiit, son derece hızlı ilerleyen ve yüksek mortalite oranları ile seyreden bir yumuşak doku hastalığıdır. Hastalığın tanısının erken dönemde konularak cerrahi debridman yapılması, mortaliteyi ciddi oranda düşürmektedir. LRINEC skorlama sistemine ek olarak serum albümin düzeylerinin düşüklüğü, tanı koyma sürecinde göz önüne alınabilecek bir parametre olabilir.

## S-069
## Müllerian Agenezis Tedavisinde İnfragluteal Tam Kat Deri Grefti ile Neovajina Konstrüksiyonu

İrfan Özyazgan[1], Yalçın Yontar[2],
Ercan Mustafa Aygen[3], Ahmet Aydın[1]
*[1]Erciyes Üniversitesi Tıp Fakültesi, Plastik, Rekonsrüktif ve Estetik Cerrahi Anabilim Dalı, Kayseri*
*[2]Kayseri Eğitim ve Araştırma Hastanesi, Plastik, Rekonsrüktif ve Estetik Cerrahi Kliniği, Kayseri*
*[3]Erciyes Üniversitesi Tıp Fakültesi, Kadın Hastalıkları ve Doğum Anabilim Dalı, Kayseri*

Amaç: Bu bildiride, tam kalınlıkta deri grefti ile neovajina konstrüksiyonu yapılan ve deri grefti donör sahası olarak infragluteal bölge kullanılan Müllerian agenezis olgularına ait klinik sonuçların sunulması amaçlanmıştır.

Materyal-Metod: 2.1 Hastalar: Mayıs 2004 ve Temmuz 2015 tarihleri arasında infragluteal bölgeden alınan tam kalınlıkta deri greftleri ile neovajinal konstrüksiyon yapılan 24 ardışık hastanın demografik ve klinik parametreleri retrospektif olarak değerlendirildi.

2.2 Operatif teknik: Tüm hastalarda cerrahi işlem öncesinde barsak temizliği yapıldı. Cerrahi işlemler genel anestezi altında, litotomi pozisyonunda ve steril tekniklere uygun olacak şekilde gerçekleştirildi. Kadın hastalıkları ve doğum uzmanı tarafından neovajinal poşun oluşturulması sonrasında her iki infragluteal bölgeden alınan tam kalınlıkta deri greftleri vajinal stent etrafında birbirine sütüre edildi. Donör sahanın primer kapatılması ve neovajinal konstrüksiyonun tamamlanmasını takiben cerrahi işleme son verildi (Şekil 1). Hastalarda, postoperatif 5. güne kadar posasız diyet ile beslenme, immobilizasyon ve düşük moleküler ağırlıklı heparin ile tromboemboli profilaksisi sağlandı. Postoperatif 5. günde anestezi altında pansuman değişimi yapılan hastalarda, 3-5 günlük periyotlarla aynı prosedür tekrarlandı. Greft sağkalımı ve epitelizasyon gözlenen hastalar, stent kullanım eğitimini takiben eksterne edildi. Yara iyileşme problemi gözlenmeyen hastalarda postoperatif 1. aydan itibaren cinsel aktivite ve vajinal duşa izin verildi.

Bulgular: Hastaların ortalama yaşı 21,5 ± 5,7'ydi (15-39 yıl). Hastaların ortalama hastane yatış süreleri 16,1 ± 3,9 gün (10-24 gün) ve ortalama takip süreleri 26,5 ± 32,5 aydı (1-130 ay). Beş hastada non-fonksiyonel rudimenter uterus, 1 hastada unilateral ovaryen agenezis, 1 hastada unilateral renal agenezis mevcuttu. Bir hastada, başka bir klinikte geçirilmiş ve neovajinal stenozisle sonuçlanmış kısmi kalınlıkta deri grefti ile neovajinal konstrüksiyon hikayesi mevcuttu. Postoperatif dönemde, lokal yara bakım teknikleri ile sekonder iyileşmenin sağlandığı introital greft erozyonu (n= 5) ve deri greftlerinin birbirine sütüre edildiği hatta yara iyileşme problemi gözlendi (n= 6). Neovajina derinliği takip süresi 6 aydan uzun olan hastalarda (n= 17) 7 ile 12 cm arasında değişmekteydi. Bu hastalardan seksüel olarak aktif olanlarda (n= 8) disparoni ya da vajinal kuruluk şikayeti olmadı. Donör saha skarları tüm hastalar açısından kabul edilebilir sınırlardaydı.

Sonuç: Tam kalınlıkta deri greftleri, dermal kalınlığın ve korele olarak ihtiva edilen deri eklerinin fazla olması nedeniyle neovajinal konstrüksiyon uygulanan hastalarda stenozis ve disparoni açısından kısmi kalınlıkta deri greftlerine göre daha avantajlı olarak gözükmektedir [1,2]. Deri kalınlığının inguinal ve abdominal bölgelere oranla daha kalın olması [3], infragluteal bölgenin bu açıdan daha da uygun bir donör saha olduğunu düşündürmektedir. Bunlara ek olarak, infragluteal bölgenin deri grefti donör sahası olarak kullanımının operasyon esnasında pozisyon değişimi ihtiyacı olmaması ve donör saha skarının daha kolay saklanabilmesi gibi teknik avantajları da mevcuttur. Bu çalışmanın sonuçları, tam kat deri grefti donör sahası olarak infragluteal bölgenin kullanımının abdominal ya da daha sıklıkla tercih edilen inguinal bölgenin kullanımına iyi bir alternatif olabileceğini, yapılacak yeni klinik ve histomorfolojik çalışmaların bu görüşümüzü doğrulayacağını düşündürmektedir.

Kaynaklar:

[1] Akin S. Experience with Neovaginal construction using the full-thickness skin graft in vaginal agenesis. Ann Plast Surg 2004; 52: 391–396.

[2] Motta GL, Tavares PM, Burttet LM, Berger M, Silva Neto B, Rostio TE. Vaginoplasty With Full-thickness Mesh Skin Graft for Vaginal Agenesis. Urology 2016; 98: 200–203.

[3] Lee Y, Hwang K. Skin thickness of Korean adults. Surg Radiol Anat 2002; 24: 183–189.

Bu çalışma "The Journal of Obstetrics and Gynaecology Research" tarafından 15.06.2018 tarihinde yayınlanmak üzere kabul edilmiştir.

**Şekil 1**

*A-F. İnfragluteal bölgeden tam kalınlıkta deri greftlerinin alınması ve oluşturulan neovajinal poşun konstrüksiyonu için vajinal stent etrafında sütürasyonlarına ait cerrahi prosedür basamakları.*

## S-070
## Postbariyatrik Hastalarda Lateral Torasik Arter Perforatörü Bazlı Spiral Flep ile Meme Şekillendirme

Kamuran Zeynep Sevim, Işıl Akgün Demir, Selami Serhat Şirvan, Fatih Irmak, Mecd Atıf Cezayirlioğlu, Hatice Aylin Karabulut, Şafak Çakır
*Sağlık Bilimleri Üniversitesi Şişli Hamidiye Etfal Eğitim ve Araştırma Hastanesi Plastik Rekonstrüktif ve Estetik Cerrahi Kliniği, İstanbul*

Giriş: Bariyatrik cerrahi sonrası aşırı kilo kaybı sonucunda azalmış cilt kalitesi ve elastikiyetine ek olarak kontur deformiteleri görülmektedir. Bu deformiteler vücudun her bölgesinde görülebilmekle beraber, özellikle kadınlarda meme görünümünde dramatik değişiklikler yaratmaktadır. Postbariyatrik hastalarda meme şekillendirme için gereken hacim ihtiyacı genellikle implantlar ile giderilmektedir. Bu çalışmada farklı olarak hastaların lateral sırt katlantılarından yararlanılarak meme dokusuna ek hacim kazandırmak amaçlanmıştır.

Materyal-Metod: Mayıs 2018 – Temmuz 2018 tarihleri arasında postbariyatrik cerrahi sonrası aşırı kilo kaybına bağlı memede şekil bozukluğu şikayeti ile kliniğimize başvuran ve yaşları 23-45 arasında değişen 5 hasta lateral torasik arter perforatörü (LTAP) bazlı spiral flep ile augmente edilmiş santral pediküllü mastopeksi metodu ile opere edildi.

Bulgular: Hastaların beden kitle endeksi 22,7 – 27,3 arasında değişmekteydi. Jugulum-meme başı mesafesi ortalama 32,6 cm olarak hesaplandı. Postoperatif jugulum-meme başı mesafesi ortalama 24 cmolarak ölçüldü. Postoperatif dönemde hastalarda herhangi bir komplikasyon izlenmedi.

Sonuç: Postbariyatrik cerrahi sonrası meme dokusundaki hacim kaybını gidermek amacıyla santral pediküllü mastopeksi LTAP bazlı spiral flep ile güvenli bir şekilde desteklenebilir. Bu yöntem ile uygun hasta grubunda implant kullanmadan düzgün bir meme şekli elde edilebilirken, hastanın sırt lateralindeki cilt fazlalıkları elimine ederek kısmi bir üst vücut germe etkisi yaratılabilir.

**Resim 1**

*Spiral flep dezepitelizasyonu*

## S-071
## Sakrokoksigeal Alanda Hidradenitis Supurativa Nedeniyle Geniş Eksizyon Yapılan Hastalarda Ekstansif V-Y İlerletme Flepleri ile Defekt Rekonstrüksiyonu

Mehmet Bilgehan Sarı, Özlenen Özkan, Ömer Özkan
*Akdeniz Üniversitesi Tıp Fakültesi, Plastik Rekonstrüktif ve Estetik Cerrahi Anabilim Dalı, Antalya*

Giriş: Hidradenitis süpürativa kronik, rekürren ve etiyolojisi tam olarak bilinmeyen kutanöz bir hastalıktır. Hidradenitis süpürativa abse oluşumu, sinüs formasyonu, fibrozis ve sklerozis geliştirme eğiliminde olup hayat kalitesi üzerine ciddi bir etkiye sahiptir. Apokrin ve sebase bezlerin bulunduğu aksilla, meme, umblikus, perineal ve kasık bölgelerinde görülebilmektedir. Sakrokoksigeal hidradenitis süpürativa rekürrensi, abse ve sinuslerin geniş lokal eksizyonu sonrası anlamlı bir düşüş göstermektedir. Eksizyon sonrası gluteal bölgede geniş defektler ile karşılaşılmakta olup, bu defektlerin kapatılmasında bir çok cerrahi prosedür tanımlanmış olmasına rağmen hala gluteal bölge defektlerin kapatılması bir zorluk oluşturmaktadır. Bu çalışmada kliniğimizde uyguladığımız V-Y ilerletme flebinin versatilitesi ve geniş defektlerin kapatılmasında birden fazla flebin kullanılabileceğini sunuyoruz.

Hasta ve Metod: 2014 ve 2018 yılları arasında 28 ve 55 yaşları arasında 6 hasta sakrokoksigeal hidradenitis süpürativa nedeniyle genel cerrahi tarafından eksizyonu sonrası geniş defekt açısından tarafımızca opere edilmiştir. Defekt genişliği 15 cm ve 30 cm çap aralığında değişmekteydi. Bu hastalarda defektin boyutuna göre 25x15 cm boyutlarında 4 adete kadar çıkan sayıda V-Y ilerletme flepleri gerginlik oluşmadan defektin onarılmasında kullanılmıştır.

Sonuçlar: Bütün hastalarda başarılı bir şekilde defektler kapatıldı. Bunların 1 tanesinde skrotum üzerinde doku defektinin onarılması amacıyla kısmi kalınlıkta deri grefti uygulanılması gerekti. Hasta takibi sırasında hematom, enfeksiyon ve dehissans görülmedi. 1 hastada deri greftinin parsiyel nekroze olduğu gözlendi, sekonder iyileşmeye bırakıldı. Hastalar ortalama 2 hafta hospitalizasyon sonrası taburcu edildi. Rutin olarak poliklinik kontrolleriyle hastalar takip edildi.

Tartışma: Hidradenitis süpürativa hastalarında rekürrensin azaltılması için yapılan eksizyon sonrası oluşan doku defektlerinin kapatılmasında superior gluteal arter perforatör flep, rotasyon flepleri gibi çeşitli cerrahi prosedürler tanımlanmıştır. Ekstensif hidradenitis süpürativa hastalarında yapılan agresif eksizyon sonrasında oluşan geniş defektlerin kapatılmasında planlanan V-Y ilerletme flepleri perforator diseksiyonu gerektirmemesi nedeniyle operasyon süresini kısaltmakta olup, versatil bir kullanıma sahip olup bu defektlerin gerginlik oluşmadan kapatılmasında güvenilir bir seçenek olarak kullanılmaktadır.

**İntraop ve postop**

## S-072
## Onkolojik Girişimler Sonrasında Oluşan Vulvar Defekt Rekonstrüksiyonu

Abbas Albayati[1], Burak Özkan[1], Çağrı Ahmet Uysal[1], Nilgün Markal Ertaş[1], Ali Ayhan[2]
*[2]Başkent Üniversitesi Tıp Fakültesi, Plastik, Rekonstrüktif ve Estetik Cerrahi Anabilim Dalı, Ankara*
*[2]Başkent Üniversitesi Tıp Fakültesi, Kadın Hastalıkları ve Doğum Anabilim Dalı*

Giriş: Onkolojik girişimler sonrasında özellikle radikal vulvektomi takiben oluşan vulvar doku defektlerinin derhal rekonstrüksiyonu gerekmektedir. Yeterli miktarda lokal doku olmadığından dolayı vulvar defektlerin onarımı zorluk arzedilmektedir. Lokal deri flepleri yanı sıra pediküllü kas flepleri de kullanılmaktadır. Büyük defektler için serbest doku aktarımı gerekebilir. Radioterapi maruziyeti ve sistemik hastalıkların olması rekonstrüksiyonu zorlaştırmaktadır. Bu nedenle ideal sonuca varmak için rekonstrüksiyonun yöntemi defektin büyüklüğü ve hastaya uygun seçilmelidir. Bu retrospektif çalışmanın amacı vulvektomi sonrası vulvar rekonstrüksiyonu yapılmış hastaların sonuçlarının değerlendirilmesi ve vulvar defektleri için cerrahi plan oluşturulmasıdır.

Materyal-Metod: 2012 ve 2018 yıllar arasında Başkent Üniversitesi Hastanesinde Kadın Hastalıkları Ve Doğum Anabilim Dalı tarafından opere olan ve rekonstrüksiyon için plastik, Rekonstrüktif Ve Estetik Cerrahi Anabilimdalının dahil olduğu toplam 41 hasta geriye dönük olarak incelendi.

Bulgular: Tüm pelvik cerrahi operasyonları jinekolojik onkoloji bölümü tarafınca uygulanmıştır. Hastaların yaş ortalaması 57.2 yıldır (Yaş aralığı 36 ile 73 arası). Vulvektomi sonrası oluşan doku defektin transverse çapına göre onarım planlanmıştır. 2 cm'den küçük defektlerde primer onarım, 2-8 cm'lik defektlerde lokal deri flepleri ve 8 cm'den büyük olan defektlerde gracillis kas-deri flebi ile onarım yapılmıştır. Hastaların 15'i (%36.5) gracillis kas-deri flebi ile, 10'u (%24.3) bilobe deri flebi ile, 6'i (%15.6) rotasyonel flep ile, 4'u (%9.7) Z-plasti yöntemi ile, 3'ü (%7.3) gluteal fold flebi ile ve 2'si (%4.8) V-Y ilerletme flebi ile rekonstrüksiyonu yapılmıştır. Onarım süresü lokal deri flepleri için ortalama 1.5 saat, gracillis kas-deri flebi için ortalama 2.5 saat sürmüştür. Genel olarak hastanede ortalama yatış süresi 13,7'ydi, gracillis kas-deri flebi ile onarımı yapılan hastaların ise 16 gün olarak hesaplanmıştır. Bireylerin, 3'ü (%7.4) gracillis kas-deri flebi olmak üzere, 5'inde (%12.1) parsiyel flep nekrozu, 4'ünde (%9.7) yara ayrışması ve iki vakada (%4.8) enfeksiyon meydana gelmiştir. Total flep nekrozu gözlenmemiştir.

Tartışma: Vulva rekonstruksiyonunda başarılı sonuç elde etmek için etkilenen perineumun anatomik birimine göre değişik lokal ve bölgesel flepler kullanılabilir. Literatürde vulva rekonstrüksiyonu için birçok yöntem tanımlanmıştır. Tanımlanan tüm yöntemler vulva onarımı için uygun yöntem sayılabilir ancak hangi seçeneğin altın standart olması konusunda fikir birliği yoktur.

Ekzenterasyon öncesi radiasyon maruziyeti ve geniş vulval eksizyonu vulva rekonstrüksiyonumda zorluklar oluşmaktadır. Vajenin korunduğu durumlarda işemede değişiklik olmaması ve cinsel aktivitelerin devamı için geniş vajen açıklığı sağlanması önemlidir. Vajen dahil geniş rezeksiyon yapıldığından bağırsak kontinansı koruyacak ve ölü boşluğu kapatacak şekilde onarım yapılmalıdır.

Tümör eksizyonu sonrası oluşan 2-8 cm'lik doku defektlerinde rotasyonel deri flebi, bilobe deri flebi gluteal fold veya V-Y ilerletme flepleri gibi lokal deri flepleri ile onarılmıştır. 8 cm'den büyük defetkler için gracillis kas-deri flebi kullanılmıştır. Gracillis kas-deri flebi ile rekonstrüksiyonu yapılan hastaların 3'ünde parsiyel nekroz meydana gelmiştir. Nekrozu gelişen tüm hastalar operasyon öncesi radioterapi tedavisi almıştır. Deri adasında kayıp gelişen vakaların tümünde altta yatan kas yaşayabilirliğini kaybetmemesi sekonder yara iyileşmesi veya deri greftin yapılabilmesi için uygun zemin hazırlamaktaydı.

Lokal deri flepleri doku bütünlüğü sağlamasına rağmen yara dehisens oranı yüksektir. Lokal deri flepleri daha önce radyoterapi almamış olan veya diabetes mellitus gibi sistemik hastalıkları olmayan hasta adayları için uygun seçenek sayılabilir.

Geniş vulvar defektler için Gracillis kas-deri flebi yöntemini tercih etmemizin nedeni vulvar karsinom için uygulanan radyasyon alanı dışında olması ve donor alan morbiditesinin düşük olması ve egzenterasyon sonrası gelişen derin kaviteleri doldurabilir olmasıdır.

## S-073
## Kozmetik Amaçlı Eksize Edilen Yüzdeki Cilt Lezyonlarının Öncesi ve Sonrasının Psikososyal Etkilerinin Dermatolojik Yaşam Kalitesi Açısından Değerlendirilmesi

Kadri Özer[1], Oğuz Atan[2], Gökay Baykara[2], Ferhat Kargalıoğlu[2], Koray Gürsoy[2], Uğur Koçer[2]
*[1]Aydın Devlet Hastanesi, Plastik, Rekonstrüktif ve Estetik Cerrahi Kliniği, Aydın*
*[2]Ankara Eğitim ve Araştırma Hastanesi, Plastik, Rekonstrüktif ve Estetik Cerrahi Kliniği, Ankara*

Deri hastalıkları diğer organ hastalıklarından farklı olarak çoğu zaman yaşamı tehdit etmemesine rağmen, kişinin görünümünü dolayısıyla; psikososyal durumunu, kişisel ilişkilerini ve günlük aktivitelerini olumsuz yönde etkileyebilmektedir. Bu nedenle hastalıkların klinik ciddiyetinin dışında yaşantıya etkilerinin saptanması, hastaların hastalığı nasıl algıladıklarının anlaşılması, tedavi sonuçlarının psikososyal durumu üzerinde yaptığı değişikliklerin belirlenmesi önem taşımaktadır. İyi yaşam kalitesi dermatoloji ve plastik cerrahiyle, diğer medikal alanlardan daha ilgilidir. Çünkü dermatoloji ve plastik cerrahi hastalarının çoğunluğu cildi ilgilendiren kronik ve şifa bulamayan hastalıklara sahiptir. Bu hastalıkların etkileri subjektif olup, kişinin şartlarına bağlı değişebilmektedir. Cilt hastalıklarının yüksek görünürlüğü kişilerin damgalanma olasılığını arttırır. Cilt hastalıkları sadece semptomlarla değil

aynı zamanda fiziksel, psikolojik ve sosyal parametrelerle de ölçülmelidir.

Yüz bölgesinde oluşan cilt lezyonları, kişinin görünüşünü dolayısıyla yaşamını özellikle sosyal ve emosyonel durumunu diğer hastalık gruplarından daha fazla etkilemektedir. Bu nedenle herhangi patolojik eksizyon endikasyonu olmaksızın lezyonun eksizyonu amacıyla plastik cerrahi girişimleri bu hastalara yapılmaktadır. Çalışmamızın amacı, bu hasta gruplarında var olan lezyonun kendisi ile oluşan skarın kendisinin hastanın yaşam kalitesi, vücut imajı üzerine etkilerini incelemektir.

Primer sonuç değerlendirme olarak yüz bölgesinde bulunan nevüslerin boyut ve lokalizasyonları kaydedilerek cerrahi skarın genişliği ve uzunluğu (mm olarak) postoperatif 6.ayda değerlendirilmiştir. Yara kapanması ve enfeksiyon, dehissans gibi komplikasyon oranı ameliyat sonrası 5. ve 30. günlerde değerlendirilmiştir.

Bütün hastalarda standardize olarak lezyonun cerrahi eksizyonu sonrası sütürler 4-5 mm mesafe ile 6-0 nonabsorbable polipropilen sütür materyali ile kapatılmış ve steri-stripler ile destek sağlanmıştır. 7. gün hastalar kontrole çağrılmış, sütürler alındıktan sonra steri-strip tekrar yerleştirilerek 9.güne kadar destek verilmesi sağlanmıştır.

Tüm hastaların preoperatif dönemde Fitzpatrick cilt tipi, hastalık ve sigara içiciliği gibi skar oluşumu etkileyecek faktörler sorulmuş ve kayıt altına alınmıştır. Ayrıca hastaların yaş, cinsiyet, eğitim durumu, kaç yıldır lezyonun varlığı, lezyonun lokalizasyonu, lezyonun boyutu gibi diğer demografik bilgileri de karşılaştırılmıştır.

Tüm hastalara preoperatif ve postoperatif dönemde "Dermatology Life Ouality Index (DLQI)" anketi yapılarak dermatolojide yaşam kalitesi değerlendirilmesi yapılmıştır. Bu anket, basit ve kompakt bir anket olup herhangi bir cilt hastalığında tedavinin veya hastalığın etkisini ölçmektedir. Anket, 10 sorudan oluşmakta ve bulgular ve hisler, günlük aktiviteleri, boş vakit, okul ve iş, kişisel ilişkiler ve tedavi üzerine odaklanmaktadır. Maksimum olarak 30 puana ulaşabilmektedir ki bu etkinin hastanın yaşamı üzerinde azami büyüklükte olduğunu göstermektedir. DLQI anketi cerrahi eksizyondan önce yapılarak lezyonun hastanın hayat kalitesindeki yeri gösterilmiş olunmakta, operasyon sonrası yapılması ise yapılan eksizyonun etkilerini göstermektedir.

Body Image Questionnaire (BIQ) adıyla yapılan anket ise vücut imaj anketidir ve 8 sorudan oluşmaktadır. İlk 5 soru hastalığın veya skarın vücuda etkisini değerlendirmektedir (toplam puan 5-20 arasında değişir). Yüksek sayılar vücut imaj algısının daha fazla olduğunu gösterir. Kozmetik cetvel değerlendirmeleri ise 6-8.sorularda yapılır ve 3-24 arasında değişen bir sayı verir ki burada yüksek skor daha yüksek kozmetik tatmini göstermektedir. Tıpkı dermatolojide yaşam kalitesi indeksi anketi gibi cerrahi eksizyondan önce yapılarak lezyonun hastanın vücut algısındaki yerini ölçerken, operasyon sonrası yapılması ise yapılan eksizyonun etkilerini ve hastanın vücut algısındaki yerini göstermektedir.

FACE-Q, yüz kozmetik prosedürleri geçiren hastalarda spesifik sonuçları değerlendiren devrim niteliğindeki hasta tarafından bildirilen bir sonuç aracıdır. Yüz görünümü, sağlıkla ilişkili yaşam kalitesi ve bakım sürecinden memnuniyeti değerlendirmek için çeşitli değerlendirme ölçekleri kullanır. FACE-Q memnuniyet ölçekleri, yüz görünümü, yanakların görünümü ve diğer bu tür parametrelerle ilgili hasta memnuniyetine ilişkin sorulardan oluşmaktadır. Değerlendirme aşağıdaki ölçeklere göre yapılır: 1 = çok memnun değil, 2 = biraz memnun değil, 3 = biraz memnun ve 4 = çok memnun. Yaşam kalitesi ölçekleri şu şekilde derecelendirilmiştir: "kesinlikle katılmıyorum, biraz katılmıyorum, biraz katılıyorum ya da kesinlikle katılıyorum."

Hastalara aşağıdaki modülleri içeren bir ameliyat öncesi ve ameliyat öncesi FACE-Q uygulandı:

1. Yüz görünümünden memnunluk: Bu 10 maddelik ölçek, aşağıdakiler dahil olmak üzere genel yüz görünümünü değerlendirir: "Profiliniz (yan görünümünüzün nasıl göründüğü)", "yüzünüz ne kadar taze görünüyor" ve" yüzünüz parlak ışıkların altında nasıl görünmektedir. "

2. Psikolojik işlev: Bu 10 maddelik ölçek, katılımcıların "Kendim hakkında iyi hissediyorum", "Kendimi iyi hissediyorum", "Kendimi çekici hissetmek" için katılmaya/katılmamaya davet edilen bir dizi olumlu ifadeler içermektedir.

3. Sosyal işlev: Bu 8 maddelik ölçek, sosyal güveni ölçen bir dizi olumlu ifadeler içermektedir. Katılımcılar aşağıdaki gibi ifadelere katılmaya/katılmamaya davet edildiler: "İyi bir ilk izlenim bırakıyorum," "Bilmediğim insanlar etrafında rahatlıyorum.", gibi.

Her FACE-Q ölçeği, bir arama dönüşüm tablosu yaklaşımı kullanılarak puanlandı. Skorlar, 0-100 arasında, daha yüksek memnuniyet ve/veya yaşam kalitesini gösteren daha yüksek puanlarla ilişkilendirilmektedir. Sonuçlar, ortalama ameliyat öncesi ve sonrası sonuçları elde etmek için gruplandırılmıştır.

Çalışmamız sonunda kozmetik amaçlı eksize edilen yüzdeki lezyonların ameliyat öncesi ve sonrası kişilerin psikososyal hayatına etkileri gösterilmektedir.

## S-074
## Plastik Cerrahi Kliniğinde Lokal Anestezi ile Yapılan İşlemlerde Seroloji Kontrolünün Önemi

Ersin Akşam[1], Tuba Müderris[2], Süleyman Köken[1]
*[1]İzmir Katip Çelebi Üniversitesi Tıp Fakültesi, Plastik Rekonstrüktif ve Estetik Cerrahi Anabilim Dalı, İzmir*
*[2]İzmir Katip Çelebi Üniversitesi Atatürk Eğitim ve Araştırma Hastanesi, Tıbbi Mikrobiyoloji Anabilim Dalı, İzmir*

Amaç: Kan yolu ile bulaşan hepatit B virüsü, hepatit C virüsü ve insan immün yetmezlik virüsü (HIV) enfeksiyonları sağlık alanında çalışan kişiler için özellikle acil servislerde, laboratuvarlarda, cerrahi servislerde ve ameliyathanelerde ciddi mesleki riskler doğurmaktadır. Kan kaynaklı bu enfeksiyonlardan korunmanın en önemli yolu ise aşılama ve yeterli biyogüvenlik önlemlerinin alınmasıdır. Cerrahi girişim öncesi hastaların serolojik tarama testlerinin kontrolünün ise bazı kaynaklarda bulaş riskini azalttığı belirtilmiştir. Bu çalışmada, plastik cerrahi kliniğinde lokal anestezi altında operasyonu yapılan hastalardaki preoperatif dönemde HBsAg, anti-HCV, anti-HIV seropozitifliğinin çalışılmasının bulaş riskini azaltıp azaltmadığının ortaya konulması amaçlanmıştır.

Gereç-Yöntem: Mayıs 2018 - Temmuz 2018 tarihleri arasında plastik cerrahi kliniğinde lokal anestezi ile opere edilen 184 hasta retrospektif olarak incelendi. Hastaların yaşı, operasyon nedeni, ameliyatı gerçekleştiren doktor, operasyon süresi, preoperatif dönemde seroloji çalışılıp çalışılmadığı, çalışıldı ise sonucu, ameliyat süresi ve operasyon esnasında bulaş riski taşıyan olay gerçekleşip gerçekleşmediği incelendi. Elde edilen veriler ışığında operasyon öncesinde hastaların serolojik tetkiklerinin yapılmasının; HBV, HCV, HIV bulaş riskini azaltıp azaltmadığı incelendi.

Bulgular: Toplam 184 hastanın 83'ü kadın 101'i erkek idi. Hastaların yaş ortalaması 49.8 olarak hesaplandı. Ortalama ameliyat süresinin 35 dakika olduğu tespit edildi. Hastaların

%78'i tümöral kitleler nedeniyle opere edilmişken %22'sine estetik cerrahi yapılmıştı. Toplam 184 hastadan 103 (%56) hastaya seroloji tetkikleri çalışılmışken 81 (%44) hastaya serolojik tetkikler çalışılmamıştır. Seroloji çalışılan hastaların pozitiflik oranı %0,97(n=1) olarak belirlendi. Bulaş riski taşıyan 4 durum meydana gelmiştir. Bu hastalardan 2 hastaya daha önce serolojik çalışma yapılmış ve negatif bulunmuştur. Diğer 2 hastaya daha önce serolojik çalışma yapılmadığı tespit edilip operasyon sırasında bulaş riski taşıyan olay gerçekleşince serolojik çalışma yapılmıştır. Bu 2 hastanın da sonuçları seronegatif bulunmuştur.

Sonuç: Plastik cerrahi kliniğinde lokal anestezi altında birçok ameliyat yapılmaktadır. Bu işlemlerin ameliyat süreleri genel olarak kısadır ve ameliyat sahası daha kansız bir alandır. Bu nedenlerle cerrahın dikkati dağılmamakta ve bulaş riski taşıyan olay yaşanma ihtimali azalmaktadır. Bu tür işlem yapılan kişiler sistemik hastalıklar nedeniyle opere edilmediğinden seropozitiflik oranı topluma kıyasla düşüktür. Her ameliyatta alınan standart koruyucu önlemler alındığında lokal anestezi altında yapılacak kısa süreli operasyonlarda serolojik tetkiklerin çalışılması gerekliliği sorgulanmalıdır.

## S-075
## Cilt Ve Cilt Altı Defektlerin Eş Zamanlı Onarımında Tek Aşamalı Sütür Tekniği

Ersin Akşam[1], Berrak Karatan[2], Murat Tüzüner[1], Alper Derviş[1], Candemir Ceran[3]
*[1]İzmir Katip Çelebi Üniversitesi Tıp Fakültesi, Plastik Rekonstrüktif ve Estetik Cerrahi Anabilim Dalı, İzmir*
*[2]Bozyaka Eğitim ve Araştırma Hastanesi, Plastik Rekonstrüktif ve Estetik Cerrahi Kliniği, İzmir*
*[3]Özel Muayenehane, İstanbul*

Amaç: Sütür atma her doktorun bilmesi gereken temel tıbbı öğretilerden biridir. Birçok sütür tekniği tanımlanmış olup hepsinin kendi kullanım endikasyonları bulunmaktadır ve her sütür tekniğinin kendine özgü avantajları ve dezavantajları bulunmaktadır. Cilt ve cilt altı kesi onarımında kullanılabilecek standart metot; cilt altı tabakanın emilebilir sütür ile her iki yara dudağının simetrik şekilde yaklaştırılması ve cildin monofilaman dikişler ile sütüre edilmesini içerir.

Bu çalışmada cilt ve cilt altı tabakayı eş zamanlı onaran yeni bir tek aşamalı sütür tekniği değerlendirilmesi amaçlandı.

Yöntem-Gereçler: 3 cm'den büyük olan cilt ve cilt altı defektler tanımladığımız bu tek aşamalı sütür tekniği ile onarıldı.78 hastada (41 kadın - 37 erkek ) bu yöntem kullanıldı. Kullanılacak dikiş ipinin boyutu defektin büyüklüğü ve yerine göre seçildi. Sütürlerin ne zaman alınacağına defekt bölgesine ve yara iyileşme durumuna göre karar verildi.

Bulgular: Ortalama hasta yaşı 31,7 (14 ile 72 arası ). 56 hasta ilk ay kontrolüne geldi. 27 hasta altıncı ay kontrolüne kadar geldi. Sadece bir hastada lokal enfeksiyon görüldü. İki hastada yara ayrışması gelişti. Oluşan skarlarda diğer sütür tekniklerine göre belirgin bir fark saptanmadı.

Sonuç: Bu çalışma cilt ve cilt altını kapsayan defektlerin eş zamanlı onarımını sağlayan bir sütür tekniği tanımlandı. Çabuk öğrenilebilen ve uygulaması kolay olan bu teknik; cilt altı gömülü emilebilen bir sütür atılmasına gerek kalmadığı için enfeksiyon riskini, operasyon maliyetini, operasyon süresini azaltmaktadır.

**Resim 1**

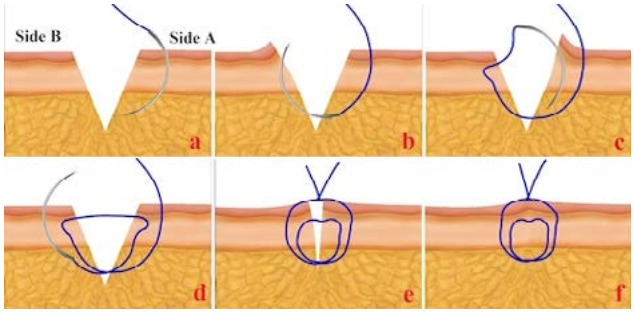


## S-076
## Bağımlılık Tedavisinde Naltrekson İmplant Uygulamaları

Ali Sadioğlu, Burak Pasinlioğlu, Ahsen Öncü, Erkan Deniz, Kemal Fındıkçıoğlu
*Gazi Üniversitesi Tıp Fakültesi, Plastik, Rekonstrüktif ve Estetik Cerrahi Anabilim Dalı, Ankara*

Giriş: Opiyoid maddeler neden olduğu güçlü bağımlılık sebebiyle, psikososyal sorunlara yol açmakta ve bağımlılık tedavisine uyum zorlayıcı olmaktadır. Naltrekson implantlar bu aşamada etkinliklerinin yüksek olmasının yanı sıra tedavi uyumunu kolaylaştırıcı olmaları açısından değerli bir seçenektir. Çalışmamızın amacı plastik cerrahi pratiğinde artan sıklıkla karşılaşılmaya başlanan bu hastalarda kullanılan cerrahi tekniklerin uygulanabilirlik, hasta uyumu, tekrarlanabilirlik ve komplikasyon oranları açısından değerlendirilmesinin yapılmasıdır.

Metod: Çalışmaya Ekim 2017 - Temmuz 2018 döneminde kliniğimize opiyoid madde bağımlılığı tedavisi amacıyla naltrekson implant (Prodetoxone®: 1000mg Naltrekson, 20 mg Triamsinolon Asetonid, Magnezyum Stearat) uygulanması için başvuran hastalar dahil edildi. İşlemin yapılacağı bölge, hasta bilgilendirildikten sonra hastanın talebi doğrultusunda sırtta paraskapular bölge veya alt abdomen bölgesi olarak belirlendi. Tüm işlemler lokal anestezi altında ve antibiyotik profilaksisi uygulanarak yapıldı. Hastalar yaş, cinsiyet, operasyona bağlı lokal komplikasyonlar açısından değerlendirildi.

Cerrahi Teknik: Hastalara profilaksi amacıyla işlemden 2 saat önce oral 1 gr Amoksisilin-Klavulanik asit başlandı ve 7 güne tamamlandı.

Paraskapuler bölgeyi tercih eden hastalarda skapula medial kenarının yaklaşık 3 cm medialinde, bu kenara paralel yaklaşık 3 cm lik düz kesiyle girilerek fasya altında implantın sığacağı kadar bir poş oluşturuldu ve implant aplikatörü yardımıyla poşa yerleştirildi. Ardından fasya ve cilt altı dikişleri Vicryl® ile cilt dikişi ise intrakutiküler şekilde Monocryl® ile atılarak onarım yapıldı.

Abdominal bölgeyi tercih eden hastalarda ise umblikusun yaklaşık 5 cm inferiorunda ve 5 cm lateralinde olacak şekilde 1,5-2 cm uzunluğunda düz bir kesiyle girilerek, cilt altı yağ doku içerisinde implanta uygun poş hazırlandıktan sonra aplikatör yardımıyla implant yerleştirildi. Ardından cilt kesisi Prolene® dikiş ile onarıldı. 2 hafta sonra hastalar dikiş alınması için çağırıldı. Her iki bölge için de tekrar eden uygulamalarda son işlemin yapıldığı tarafın karşı tarafına uygulama yapıldı.

Bulgular: Çalışmaya dahil edilen 54 hastaya toplam 71 prosedür uygulandı. Hastaların tamamı erkekti ve ortalama yaşları 23,6 (18-36)olarak bulundu. Hastalarda 10(%14) operasyon sırt bölgesine yapılırken 61(%86) tanesi abdominal bölgeye yapıldı. Hastaların hiç birinde enfeksiyon veya yara yeriye ilgili müdahale gerektiren komplikasyon görülmedi. Yalnızca 1(%1.4) hastada operasyondan 3 gün sonra operasyon bölgesinde inflamasyon bulguları görüldü, hasta oral antibiyotik tedavisi 10 güne tamamlanacak şekilde ayaktan takip edildi. Hastalar operasyon yapılan bölgelere göre kıyaslandığında her iki grup arasında komplikasyon oranları ve etkinlik süreleri açısından bir farklılık saptanmadı. Tekrar eden uygulamalar değerlendirildiğinde uygulama bölgesinden bağımsız olarak iki tedavi arası sürenin 3 ay olduğu görüldü. Tekrar edilen uygulama yapılan hastalar ile tek sefer uygulama yapılan hastalar karşılaştırıldığında komplikasyon oranları arasında bir fark görülmemiştir.

Tartışma: Naltrekson implantlar opioid madde bağımlılığı tedavisinde etkinliği ve relapsları azaltıcı etkisi gösterilmiş, hasta uyumu problemlerini büyük ölçüde azalttığı bilinen tedavi seçeneklerindendir. Naltrekson implantların kullanımının artmasıyla plastik cerrahların kliniklerde karşılaştığı opiyoid bağımlılığı tedavisi gören hasta sayısı da artmaktadır.

Literatürde ortalama tedavi etkinlikleri 2 ila 4 ay arasında değiştiği belirtilen bu tedavinin tekrarlanabilirliği de yüksektir. Tekrar edilen uygulamalarda işlemin yapıldığı tarafın karşı tarafı veya aynı taraf tercih edilebilmektedir. Mevcut hasta grubunda tedavi sonrası takiplerde yaşanabilecek güçlükler ve hasta özbakım eksikliği ihtimalleri göz önünde bulundurularak hastalara oral antibiyotik profilaksisi uygulanmış ve hastaların herhangi birinde yara yeri enfeksiyonu görülmemiştir.

Cerrahi işlem yapılan iki bölge karşılaştırıldığında her iki yöntem arasında, hasta uyumu, tekrar edilebilirlik, yara yerinde cerrahi işleme bağlı komplikasyonlar açısından bir fark görülmedi. Hastalar genel olarak değerlendirildiğinde daha çok alt karın bölgesi tercih edildiği görülmüştür(61 karın 10 sırt). Daha önce işlem geçirmiş hastalar değerlendirildiğinde, sırtta uygulama yapılmış hastalarda da takip eden uygulamalarda karın bölgesini tercih edildiği görülmüştür.

Cerrahi işlem yapılan bölge olarak en çok alt karın bölgesi tercih edilmektedir. Kliniğimizde tercih edilen diğer bir yer de sırtta paraskapular bölgedir. Karın bölgesinde uygulamanın kolay ve hızlı olması, bilinirliğinin yüksek olması hastalar ve hekimler açısından tercih sebepleri arasındadır. Bunun yanında bazı hastalarda karın bölgesinde önceki uygulamalardan sonra görülen hassasiyet ve yoksunluk durumlarında görülebilen kendine zarar verme davranışı karşılaşılan çekinceler arasında yer almaktadır. Alternatif olarak sırt bölgesinde subfasyal plana yapılan uygulamalar zayıf hastalarda, abdominal bölgeye yapılan uygulama sonrası hassasiyet şikayeti olanlarda, karın bölgesine cerrahi işlem yapılmasının uygun olmadığı hastalarda tercih edilebilir.

Sonuç: Naltrekson implant uygulamasında cerrahi yapılan bölge seçiminin postoperatif komplikasyonlar, etkinlik ve tekrarlanabilirlik açısından farklılığa neden olmadığı görülmüştür. Hasta bilgilendirildikten sonra hasta tercihine göre cerrahi uygulanacak bölgenin seçimi hastanın tedaviye uyumuna katkı sağlamaktadır.

## S-077
## Kepçe Kulak Ameliyatında Dinamik Model

Bekir Atik[1], Muhammed Beşir Öztürk[2], Ekrem Keskin[1], Cengiz Ersezen[2]
*[1]Serbest*
*[2]Medeniyet Üniversitesi, İstanbul*

Giriş: Kepçe kulak, kulak kepçesi ile kafatası arasındaki açının büyük olması ile karakterize bir anatomik bozukluktur. Tedavisi için bir çok teknik denenmiştir. Bütün bu çalışmalarda antiheliks kaybının önlenmesi ve kulak kafatası arasındaki açının küçültülmesi amaçlanmıştır. Ancak operasyonlardan sonra kulaklarda kısmi yada tam açılma ciddi bir sorun olarak karşımıza çıkmaktadır. Bu kadar çok tekniğin denenmesi istenilen estetik sonuçların tam alınamaması ve operasyondan aylar sonra kısmı yada tam nüksün görülmesidir. Nüksün en önemli sebeplerinden birisi kıkırdaklar yeni şekline adapta olamadan dikişlerdeki esnemelerdir. Olivera 2017 yılında yayınlanan klinik ve anatomik çalışmasında Primer plika tanımının üzerinde durmuş bu kıvrımın antiheliks ile antitragus arasında kalan kıvrım olarak tarif etmiştir. Bu çalışmada posterior aurikuler kas başta olmak üzere kulak etrafındaki kas ve fasya gibi dinamik ve viable yapılarla kulağın anatomik yerinde tutulması amaçlanmıştır.

Materyal-Metod: bütün ameliyatlar lokal anestezi altında yapıldı öncelikle kulak arkasındaki konka üzerindeki cilt soyuldu daha sonra perikondrium üzerinden posteriora devam edilerek posterior auriculer kas bulundu. Kas diseke edilerek yapıştığı yerden ayrıldı ve bir dikişle daha sonra kullanılmak üzere kenarda bırakıldı daha sonra mastoid fossa diseke edildi. periost bulundu ve konkanın gömüleceği yer hazırlandı. Bir sonraki aşamada periost üzerindeki mastoid fasya konka üzerine dikilecek kadar diseke edildi. Daha sonra 3 adet konka-Mastoid sütürler hazırlandı ve konka mastoid fossaya gömüldü. posterior aurikular kas primer plikanın olduğu bölgeye matress sütürle tesbit edilerek antihelikal fold oluşturuldu. Son olarak mastoid fasya önce konka nın proksimaline üç eşit mesafede sütüre edildi. antiheliksi oluşturmak üzere heliks-antiheliks bölgesine 3 noktadan sütüre edildi. daha sonra cilt sütürasyonuyla operasyona son verildi.

Tartışma: Prominant ear tedavisinde en önemli hedef hedef konka ve pp nin anatomik pozisyona getirilmesidir. kepçe tipine göre diğer bölgeler daha az öncelik taşır. Yapılan tedavilerde kullanılan sütürler zamanla gevşereyerek özellikle ileri yaşlardaki tedavilerde nüks oluşumuyla karşımıza çıkmaktadır. bu çalışmada hem konka hemde pp kas ve fasya gibi adaptasyonu kolay canlı dokularla desteklenerek nüks oluşumunun önüne geçilmiştir.

## S-078
## Endoskopik Üst Yüzgerme Zamanı Santral Ven, Supraorbital Sinir ve Supratroklear Sinirin Anatomisi ve Korunması

Dilgam Mammadov, Elnare Islamova
*İstanbul NS Klinikası-Plastik, Rekonstruktiv ve Estetik Cerrahi, Baku, Azerbaycan*

Amaç: Endoskopik yüz gencleştirme yüzgerme tekniklerinden biridir. Cerrahi sonrası reaplitasyon süresinin kısa olaması,az kanama riski, sinir ve damar hasarlanma risikini az olması yöntemin önemli özelliklerindendir Günümüz endoskopik üst yüz germe tekniğinde alıngerme,

kaş kaldırma, temporal lifting gibi teknikler yapılmaktadır. Bu çalışmada amaç endoskopik işlemler sırasında santral ven, supratroklear ve supraorbital sinir gibi yapıların anatomisi belirlemek ve korunmasını sağlamaktır.

Materyal-Metod: Kliniğimizde 2017-2018 yılları arasında toplam 40 hastaya endoskopik üst yüzgerme işlemi edildi. Hastaların tamamı kadın hastalardan oluşturmaktadır. Hasataların yaş aralığı 23-60 yaş arasınada değişmektedir. Hastaların tamamında santral ven, supratroklear ve supraorbital sinir endoskopik diseksiyon esnasında göründü ve korundu. Hastaların 35 üst yüzgerme,19 hastaya izole kaş kaldıra, 6 hastaya temporal lifting işlemi uygulandı. Hastalar ortalama 1 yıl takib edilmişdir.

Bulgular: Hataların tümünde alın bölgesi lateral saç cizgisinin 1 cm süperiorundan ve temporal saç cizgisinin 1-1,5 cm süperolateralinden alın bölgesinde 1cm, temporal sahada 2-2.5 cm insizyon uygulandı. 30 dereceli endoskopik kamera ve disektörler yardımı ile subperiostal planda diseksiyon edilecek bölgeler serbestleştrildi. Tüm disseksiyonlar esnasında santral ven, kaş kaldırma ve alın germe işlemine bağlı olarak troklera sinir ve supraorbital sinir göründü ve korundu. Disseksyon sonrası kaş ve bilateral temporal bölgeler yeni lifting alanına 3.0 PDS ile sütüre edildi. Deri cilt altı 5.0 monocyrl,deri 5/0 rapide vycrile sütüre edildi. Hastalarda minivac dren yerine baskılı pansuman uygulandı.

Sonuç: Endoskopik yüz gencleştirme yüzgerme tekniklerinden biridir. Cerrahi sonrası reaplitasyon süresinin kısa olaması, az kanama riski,sinir ve damar hasarlanma risikini az olması yöntemin önemli özelliklerindendir Günümüz endoskopik üst yüz germe tekniğinde alıngerme, kaş kaldırma,temporal lifting gibi teknikler yapılmaktadır Bu çalışmada amacımız sinir ve damar variyasyonlarının belirlenerek oluşan hasarın önlenmesini sağlamakdır

## S-079
## Septorinoplasti Ameliyatı Sonrası Gelişen Nadir Bir Komplikasyon; Negatif Basınçlı Akciğer Ödemi

Asım Uslu
*SBÜ. Antalya Eğitim ve Araştırma Hastanesi. Plastik, Rekonstrüktif ve Estetik Cerrahi Kliniği, Antalya*

Negative pressure pulmonary edema (NPPE) ilk defa 1927 yılında Moore tarafından tarif edilmiştir (1). NPPE'in klinik önemi akut havayolu tıkanıklığı gelişen 3 hastada Oswalt tarafından tanımlanmıştır (2). NPPE kişinin tıkalı havayoluna karşı zorlu inspirasyon yapmasına bağlı pulmoner kapiller sıvının intertisyuma geçmesi sonucu meydana gelir (3). NPPE'ın 2 formu vardır: tip I; tıkalı havayoluna karşı zorlu inspirasyon sonucu, tip II; kronik havayolu obstrüksiyonunun açılması sonucu meydana gelir (4). NPPE 'in sıklığı tüm cerrahilerde 1/1000'dir (5). Hastaların % 50'sinden fazlasında NPPE ekstübasyondan hemen sonra laringospazm sonrası meydana gelir (5-8). Genç, sağlıklı ve atletik erkekler bu komplikasyona daha yatkındır (9,10). NPPE en sık oral ve maxillofasiyal cerrahi girişimlerde meydana gelir (10). Bu nedenle septorinoplasti yapılan hastalar diğer kozmetik ameliyatlara göre NPPE açısından daha fazla risk altındadır.

Vaka 1: 24 yaşında, ASA 1 olan, 75 kg hastaya genel anestezi altında septorinoplasti ameliyatıbyapıldı. Hastanın ek hastalığı yoktu ve biyokimyası normaldi. Ameliyat 95 dakika sürdü ve ameliyat sonunda burun içine merocel tampon yerleştirildi ve nazal alçı yapıldı. Hasta sorunsuz olarak ekstübe edildi ve ekstübasyondan 20 dakika sonra uyanma odasında hastada solunum sıkıntısı başladı. Hemen tampon çıkarıldı. Maske ile oksijen verildi ve hastanın durumunda düzelme olmadı bu nedenle yoğun ünitesine alındı. Oksijen altında periferik oksijen satürasyonu %85 idi. Hastada kanlı balgam vardı. Biyokimya ve hemodinamisi stabildi. Akciğer grafisinde bilateral yaygın opasiteler görüldü (Resim). NPPE tanısı ile hastaya morfin ve furosemide başlandı. 4 saat sonra oksijen satürasyonu düzeldi. Hasta 1 gün sonra servise alındı ve postoperatif 2. gün taburcu edildi.

Vaka 2: 33 yaşında, ASA 1 olan ve daha öncesinde septorinoplasti öyküsü olan bayan hastaya sekonder septorinoplasti ameliyatı yapıldı. Hastadan kostal kartilaj grefti alındı. Ameliyat bitiminde merocel ile nazal tampon yapıldı ve alçı atel yapıldı. Hasta bilinci ve motor gücü yerine gelince ekstübe edildi. Hastada ekstübasyondan hemen sonra solunum sıkıntısı gelişti ve periferik oksijen satürasyonu %60'a düştü. Nazal tampon çıkarıldı ve maske ile oksijen verildi fakat hastanın satürasyonu düzelmedi ve hasta tekrar entübe edilerek yoğun bakım ünitesine devredildi. Pnömotoraks şüphesi nedeniyle çekilen akciğer filminde yaygın opasiteler görüldü. Hastaya furosemid başlandı ve sıvı kısıtlamasına gidildi. Hasta 6 saat sonra sorunsuz ekstübe edildi. Hasta postoperatif 2. gün taburcu edildi.

Tartışma: NPPE cerrahi sonrası gelişen nadir komplikasyonlardandır, fakat doğu ve erken tanı konulup tedavi edilmez ise ölümcül olabilir. NPPE2 in en sık sebebi laringospazmdır ve laringospazm 1000 yetişkin hastanın 9'unda meydana gelir (12). NPPE gelişen hastaların % 50,6'sı üst solunum yolu ve derin boyun yapılarından opere edilmiştir ve %8,2 si burundan opere edilmiştir (13).

NPPE' in gelişmesinde primer patolojik olay; kapalı havayoluna karşı inspirasyon çabası özellikle genç hastalarda -100 cm H2O negatif intratorasik basınç meydana getirebirir (4,14). Bu negatif basınç venöz geri dönüşü, sağ ventrükül dolumunu ve pulmoner kapiller kan volümünü artırır. Ayrıca bu sol ventrükül end diastolik basıncı ve sol atrial basıncı artırır. Sonuç olarak pulmoner kapiller basınç daha da artar. Pulmoner hidrostatik basınç, artmış pulmoner kan volümü, adrenerjik pulmoner vazokonstrüksiyon ve hipoksik pulmoner vazokonstrüksiyon nedeniyle artar. Aynı zamanda nagatif intraplevral basınç intertisial hidrostatik basıncı azaltır. Alvelar kapiller membran yaralanması permabiliteyi artırır. Bunların neticesinde kapillerdeki sıvı geçirgenliği artarak intertisial ve alveolar ödemle sonuçlanır (15,16).

Estetik amaçlı yapılan ameliyatlar içinde septorinoplasti yapılan hastalar ameliyat bölgesi nedeniyle NPPE için diğer hasta grubundan daha fazla risk altındadır (13,17-21). Ameliyat sonrası üst solunum yolunda ödem gelişebilir. Ödem ve ameliyat sonrası yapılan aspirasyonlar laringospazm gelişmesini tetikler. Ayrıca tampon konulmuş hava yolu nedeniyle inspirasyon çabası negatif intratorasik basıncı artırabilir (Table).

Bu tür ameliyat olan hastalar ameliyat öncesinde burunlarında tampon olacağı ve ağızdan nefes alıp vermeleri konusunda bilgilendirilmelidir. Hastalar ya tam uyanık iken ya da derin anestezi altında iken uyandırılmalıdır (10,22). Orofarinksin aspirasyonu nazikçe yapılmalıdır.

NPPE gelişmesi hızlıdır. Üst solunum yolu obstrüksiyonundan 10-90 dakika sonra gelişir (23). Rinoplasti ameliyatından sonra gelişen ani solunum sıkıntısında NPPE akılda tutulmalıdır. Tanısı çok kolaydır ve tanıda akciğer grafisi oldukça faydalıdır.

Klinik tablonun başlangıcında görülen solunum sıkıntısı, taşikardi ve ezilmiş çilek benzeri kanlı balgam ağır

seyredecek klinik tabloyu düşündürür. Fakat NPPE agresif tedaviye gerek kalmadan hızlı bir şekilde düzelir. Vakaların çoğu 24 saatten kısa sürede toparlar (13). Mekhanik ventilasyon tüm vakalar için gerekli değildir (33.5 %), fakat mekanik ventilasyon ve pozitif end expiratory pressure iyileşmeyi hızlandırabilir (10, 13). Her ne kadar tedavide en sık diüretik olarak furosemide olmak üzere diüretik tercih edilmesine rağmen (13,17-21) NPPE için diüretik tedavisi tartışmalıdır (10). Ayrıca digoxin, kortikosteroidler, morfin ve sıvı kısıtlaması tedavide yer almaktadır (3,24). NPPE mortalitesi ise 2%-40% dir (13,15).

Sonuç: NPPE genel anestezi sonrası gelişen nadir bir komplikasyondur. Septorinoplasti ameliyatı olacak genç hastalar, diğer estetik ameliyat olacak hastalara göre daha riskli grupta yer almaktadır. Ekstübasyon sonrası ani gelişen solunum sıkıntısı ve kanlı balgam patogomiktir. Tanıda akciğer X ray ve akciğer seslerinin dinlenmesi oldukça faydalıdır. Erken tanı konulduğu zaman tedavi kolay ve iyileşme hızlıdır.

**Resim**

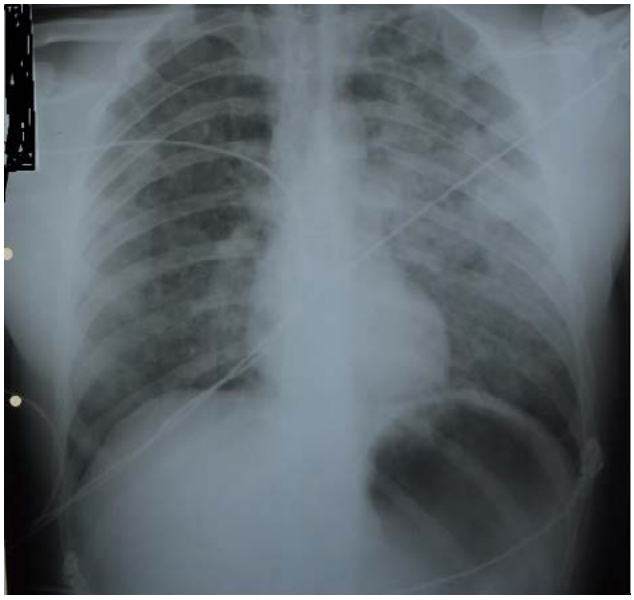

*Hastanın çekilen akciğer grafisinde yaygın infiltrasyon gözlenmekte*

## S-080
## Geniş Rotasyon Arkıyla Kurtarıcı Bir Flep; V/RAM Deneyimlerimiz

Alper Derviş, Ersin Akşam, Mustafa Durğun
*İzmir Katip Çelebi Üniversitesi Tıp Fakültesi, Plastik Rekonstrüktif ve Estetik Cerrahi Anabilim Dalı, İzmir*

Amaç: Geniş ve komplike açık yaraların onarımı rekonstrüktif cerrahların en büyük sorunlarından biridir. Onarım işlemi rekonstrüktif cerrahlar tarafından rekonstrüksiyon basamaklarına göre temelden başlanarak en komplike olana doğru; primer kapama, greft ile onarım, lokal flepler, uzak flepler ve serbest flepler şeklinde uygulanır. Açık yaraların debridmanından sonra defekte ve hastaya en uygun onarım yöntemi seçilmelidir. Vertikal rektus abdominus kas/kas-deri flebi (V/RAM) geniş rotasyon arkıyla inguinal bölge, gluteal bölge, perine, gövdenin ön yüzü ve memenin onarımında başarılı olarak uygulanmıştır.

Rektus abdominis kas flebi (RAM) ilk olarak Holmstron tarafından 1979 da derin inferior epigastrik arter (DİEA) bazlı olarak tanımlanıp kullanılmıştır. Abdominal anatominin daha iyi anlaşılması bu kas flebinin farklı dokularla birlikte ve farklı vasküler kaynaklar kullanılarak güvenli şekilde kaldırılmasına olanak sağlamış olup rotasyon arkını arttırarak flebin kullanılabileceği rekonstrüksiyon seçeneklerinde çeşitliliği sağlamıştır.

Bu çalışmada farklı nedenlerle oluşmuş defektlerin rekonstrüksiyonunda kullandığımız hem süperior hem de inferior tabanlı olarak gerek vetikal insizyondan sadece rektus kas flebini gerekse vertikal cilt adası bulunan rektus kas-deri flebini kullandığımız klinik deneyimlerimizi paylaşacağız.

Yöntem-Gereçler: V/RAM cerrahi teknik; defekte yönelik yapılan operatif planlar doğrultusunda cilt ve cilt altı doku anterior rektus kılıfı açığa çıkana kadar insize edilir. Kaldırılacak bir cilt adası varsa bu cildin rektus kılıfından sıyrılıp perforatörlerin yaralanmasının önlenmesi için cilt adasının dermisi altındaki anterior rektus fasyasına sütüre edilir. Bu cilt adasının superiorundaki ve inferiorundaki ve cilt adasının etrafındaki anterior rektus fasysı insize edilerek kitap yaprağı çevrilir gibi kenarlara doğru sıyrılarak rektus kası tamamıyla ortaya konur. Rektus kası posterior kılıftan kolayca künt ve keskin diseksiyonla pediküle dikkat edilerek eleve edilir. Rotasyon arkını arttırmak için posteriordan pedikul görülüp korunarak rektus kası insersiyosundan kesilebilir bu işlemler kas inferior ya da superior tabanlı kaldırıldığında iki taraflı da yapılabilir. Bu işlemler flebin rotasyon arkını 0-1800 arasında olmasını sağlar. Flep eleve edildikten sonra anterior fasya herni riskini azaltmak için emilmeyen monoflaman sütür ile sıkı bir şekilde kapatılır. Arkuat çizgi altı herni için en riskli alandır. Fasya defekti olan alanlar prolen ağ ya da fasya grefti ile onarılmalıdır.

2015-2016 yılları arasında toplam altı hasta V/RAM ile rekonstrükte edildi. Dördü erkek ikisi kadın olan hastaların ortalama yaşı 55,2 idi.

Vaka 1: 63 yaşında kadın hasta, koroner anjio bypass-greft (CABG) nedeniyle yapılmış olan ameliyattan 1 ay sonra sternotomi hattında sternumun üst ve orta 1/3'ünü içeren dehisans, akıntı, osteomyelit tablosu mevcuttu. Bu nedenle kalp damar cerrahi ekibi tarafından yapılan debridmanlar sonrası tarafımızca pektoral kas flebi ve VRAM flebi ile onarım yapıldı. Postoperatif takiplerde VRAM flebi nekroze gitmesi üzerine debride edildikten sonra defekt alan bilateral meme dokusundan kaldırılan fasyokutan flep ile onarıldı. Sonrasında tekrar yapılan seri debridmanlar sonrası vakum tedavisi de yapılarak granüle cilt defektleri kısmı kalınlıkta greftlerle onarılarak hasta taburcu edildi.

Vaka 2: 30 yaşında erkek hasta, batın ön duvar sol alt kadranda kitle nedeniyle genel cerrahi ekibi tarafında opere edilen hastanın kitlesinin cilt sınırları ve taban sınırları pozitif desmoid tümör gelmesi üzerine genel cerrahi tarafından yapılan sınır genişletme sonrası oluşan cilt-fasya defekti sol rektus kası üzerinden kaldırılan VRAM flep ile onarıldı. Takiplerinde sıkıntı yaşamayan hasta salah ile taburcu edildi.

Vaka 3: 60 yaşında kadın hasta, CABG sonrası gelişen sternal alt 1/3'te gelişen dehisans için kalp damar ekibi tarafından yapılan sternal debridman sonrası tarafımızca RAM flebi yapıldı. Kas üzeri bilateral kaldırılan fasyokutan flepler ile örtüldü. Post operatif takiplerinde herhangi bir komplikasyon gelişmeyen hasta salah ile taburcu edildi.

Vaka 4: 69 yaşında erkek hasta, CABG sonrası sternum alt 1/3 te gelişen sternal dehisans defekt için tarafımızca VRAM yapıldı. Takiplerde flebin inferiora dislokasyonu nedeniyle tekrardan dehisans gelişen hastada revizyon planlanmakta.

Vaka 5: 54 yaşında erkek hasta kalp damar cerrahi tarafından CABG sonrası gelişen osteomyelit ve sonrasındaki seri debridmanlar nedeniyle alt 2/3 sternum boyunca mediastene uzanan defekt mevcuttu. Hastaya RAM flebi yapıldı. Kas üzeri bilateral fasyokutan flepler ile onarıldı. Hastanın takiplerinde sternal üst 1/3'te gelişen dehisans nedeniyle kalp damar ekibi tarafından tekrar debride edildi. Hastaya tarafımızca pektoral kas flebi ile onarım yapıldı. Üzeri bilateral fasyokutan flepler ile kapatıldı.

Vaka 6: 66 yaşında erkek hasta iliak arter tıkanıklığı nedeniyle sol ilio femoral bypass greft uygulanmış. 60paket yıl sigara içimi mevcut. Greft alan üzeri enfekte olmuş, açılmış. Konvansiyonel yara bakımı ile vaskuler greft alanı kapatılamayan hastaya VRAM flep yapıldı. Postoperatif erken takiplerinde uyumsuz olan hasta sigara içeye devam etti. Flep vasküler viabilitesi takiplerde olağan sapandı fakat enfeksiyonu gerilemedi ve flep defekt tabanına yapışmadı dehise oldu. Hasta kendi isteğiyle hastaneden ayrıldı. Takiplerine gelmedi.

Bulgular: 4 hastada sternum, 1 hastada batın ön duvarı defekti, 1 hastada da inguinal defekt onarıldı. Sternum defektlerinde rotasyon derecesi 1800, batın ön duvarında ve inguinalde 1500 idi. 4 hastada vertikal cilt adası kullanıldı. 2 hastada sadece rektus kası flep olarak kullanıldı. 1 hastada total cilt nekrozu, 1 hastada da flep dislokasyonu, 1 hastada da flep dehisansı gerçekleşti.

Sonuçlar: Superiorda ksifoid, inferiorda mons pubis aks noktası olarak alındığında V/RAM flebi neredeyse tüm toraks ön duvarı, batın ön duvarı, inguinal ve genital bölgelerin onarımda kullanılabilmektedir. Vertikal periumblikal planlanan cilt adası oldukça güvenilirdir. Flep tasarlanmadan önce hasta geçirilmiş olası bir batın ameliyatı ve batın ön duvar hernisi açısından sorgulanmalı ve muayene edilmelidir. Eğer şüphede kalınırsa gerekli görüntüleme tetkikleri istenmelidir. Flep diseksiyonu kolay ve hızlıdır. VRAM flebinin özellikle toraks ve batın defektlerinde akılda bulundurulması önerilir.

**Resim 1**

**Tablo 1**

| | DEFEKT ALANI | ROTASYON DERECESİ | CİLT ADASI | KOMPLİKASYON |
|---|---|---|---|---|
| VAKA 1 | Sternum | 180 | Vertikal | Total flep nekrozu |
| VAKA 2 | Batın sol alt kadran | 150 | Vertikal | Yok |
| VAKA 3 | Sternum | 180 | Yok | Yok |
| VAKA 4 | Sternum | 180 | Vertikal | Dislokasyon |
| VAKA 5 | Sternum | 180 | Yok | Yok |
| VAKA 6 | İnguinal | 150 | Vertikal | Flep dehisansı |

## S-082
## Eş Seanslı Aselüler Dermal Matriks Üzeri Kısmi Kalınlıkta Deri Grefti Deneyimlerimiz

Alper Derviş, Mustafa Durğun, Meltem Ayhan Oral
*Katip Çelebi Üniversitesi Tıp Fakültesi, Plastik Estetik ve Rekonstruktif Cerrahi Anabilim Dalı, İzmir*

Eş Seanslı Aselüler Dermal Matriks Üzeri Kısmi Kalınlıkta Deri Grefti Deneyimlerimiz,

Giriş: Deri greft ile defekt onarımı tüm plastik cerrahlar tarafından bilinen, rekonstrüksiyon basamaklarının temelini oluşturur. Deri greftleri genel tabir ile 2 ye ayrılır. Kısmi kalınlıkta, tam kalınlıkta deri greftleri. Kısmi kalınlıkta deri greftlerinin primer kontraksiyonu az olur fakat sekonder kontraksiyonu çok olur. Dermis yapısı pek bulunmadığından cilt altı destek dokusu yeterli olmaz ve daha çok iz kalır. Tam kalınlıktaki deri geftlerinin ise primer konstraksiyonu çok olur fakat sekonder kontraksiyonu az olur, dermal yapıları içerir. Daha az iz bırakan daha estetik bir sonuçla iyileşir. Fakat ne yazık ki tam kalınlıktaki deri greftleri sadece dönor sahanın primer kapatılabileceği alanlar olan katlantı bölgelerinden alınabilir ve alınabilecek miktar bu yüzden çok sınırlıdır. Deri greftleri konduğu zeminden diffüzyon ile beslenir. Dolayısıyla konduğu zeminin iyi kanlanması gerekir. Bu çalışmanın amacı kısmi kalınlıkta deri grefti ve dermal matriksi kombine kullanarak rekonstrüksiyon basamaklarının temelini oluşturan "greft ile onarım" ın yapılabileceği defektlerin çeşidini arttırmak ve greft ile onarımda minimum komorbidite, maksimum estetik sonucu arttırmakır.

Yöntem ve Metod: Konu ile ilgili 3 adet olgu ele alınmıştır.

Vaka 1: Skalpte malign cilt lezyonu nedeniyle eksizyonel biyopsi yapılan hastanın taban cerrahisi pozitif gelmesi üzerine 5x8 cm lik alan periostu da dahil edilerek genişletilmiş reeksizyon yapıldı. Oluşan defekt lokal fleplerle kapatılamayacak kadar büyüktü. Hastaya komorbiditeleri ve alıcı arter bulunamaması nedeniyle serbest flep ile rekonstrüksiyon yapılamad. Ekspoze kraniyel kemikler drillerle medullaya ulaşan delikler açılıp üzerine aselüler dermal matriks ve kısmı kalınlıkta deri grefti konulup, dermal matriks ve grefti fikse etmek için üzerine 5 günlük negatif vakum tedavisi uygulandı. Greft parsiyal intakt görüldü. Sekonder iyileşmeye bırakılan hastanın defekti önemli ölçude geriledi.

Vaka 2: 8 yaşında kadın hasta sol hemitoraks cildinde anteriordan posteriora uzanan dev konjenital nevüs mevcut. Hastanın seri eksizyonlarla nevüsünün alınmasına karar verildi ve ilk olarak 8x16 cm lik bir alan sırt cildinden eksize edildi. Defekt sol gluteal bölgeden alınan kısmi kalınlıktaki deri grefti ve aselüler dermal matriks uygulaması ile kapatıldı. VAK uygulaması ile fikse edildi. Hastanın bu tedavisi ile eksik olan dermal yapıları sağlanmış oldu. Tek başına uygulanabilecek bir kısmı kalınlıktaki deri grefti ile onarıma göre daha estetik bir sonuç elde edilmiş oldu

Vaka 3: 30 yaşında kadın hasta tüm sırtta ve gluteal bölgeyi içeren dev konjenital nevüsü mevcuttu. Seri eksizyon kararı verildi. 10x20 lik eksizyon sonrası oluşan defekt aselüler dermal matriks üzeri kısmi kalınlıkta deri grefti ile eş zamanlı onarıldı. Yapılabilecek geniş flep ameliyatların göre komorbiditesi daha az. Tek başına kısmı kalınlıkta deri gefti ile onarıma göre daha estetik bir sonuç elde edildi.

Sonuçlar: Kısmi kalınlıktaki deri greftini dermal mariks ile kombine etmek;bir nevi kısmı kalınlıktaki deri greftini tam kalınlıktaki deri greftine çevırmedir. Minimal kanlanması olan alanlarda greft altına konulan aselüler dermal matriks grefti besleyip iskele görevi görerek granülayonu arttırır. Sonuç olarak greft altı aselüler dermal matriks uygulaması greftin estetik sonucunu iyileştirir, greftin rekonstrüktif merdivendeki kullandığı basamakları arttırır

**Resim 1**

## S-083
## Ekpoze Kalp Pillerinin Örtümünde Fasyokutan Fleplerin Kullanılması

Dağhan Dağdelen[1], Alper Aksoy[2], Selami Serhat Şirvan[3], Ufuk Erdem[1], Devran İğrek[1], Hüsamettin Top[1], Erol Benlier[1]
*[1]Trakya Üniversitesi Tıp Fakültesi, Plastik, Rekonstrüktif ve Estetik Cerrahi Anabilim Dalı, Edirne*
*[2]Konur Tıp Merkezi, Plastik, Rekonstrüktif ve Estetik Cerrahi Kliniği, Bursa*
*[3]Sağlık Bilimleri Üniversitesi, Şişli Hamdiye Etfal Eğitim ve Araştırma Hastanesi, Plastik, Rekonstrüktif ve Estetik Cerrahi Kliniği, İstanbul*

Giriş: Her yıl yaklaşık 600.000 yeni kalp pilinin yerleştirildiği bildirilmektedir. Kalp pilleri takibinde karşılaşılan önemli sorunlar arasında elektrot değiştirilmesi ve pilin enfeksiyonu sayılabilir. Mekanik ekspozisyonlar ise nadir komplikasyonları arasında kabul edilmektedir. Literatür incelendiğinde, bu komplikasyon ile ilgili sınırlı sayıda güncel makale bulunmakta ve bir çoğu farklı tedavi yöntemleri önermektedir. Biz de kliniğimizde tedavisini gerçekleştirdiğimiz ekspozisyon olguları paylaşmayı amaçladık.

Gereç- Yöntemler: 1 Haziran 2016 - 1 Haziran 2018 tarihleri arasında plastik cerrahi kliniğince kalp pili ekspozisyonu nedeniyle fasiyokutan flepler ile onarım uygulanan 9 hasta geriye dönük olarak incelendi. Değerlendirme kriterleri olarak; hasta demografik verileri, yerleştirilen kalp pili ile ekspoze olması arasında geçen zaman, operasyon sırasında alınan kültür sonuçları, onarımda kullanılan flepler, operasyon sonrası dönemde karşaılaşan erken ve geç komplikasyonlar belirlendi.

Bulgular: Hastaların kalp pili takılması ile ekpose olması arasında gecen süre 7 ay ile 36 ay (ortalama 23 ay) arası idi. Hastaların tamamına rotasyon flepleri ile onarım uygulandı. Hastalar 8 ile 15 ay (ortalama 9 ay) takip edildi. Hastalar kültür sonucu çıkana kadar serviste 1. Kuşak sefalsporin antibiyoterapisi altında 2 ila 4 gün (ortalama 2.5 gün) takip edildi, kültür sonucunda cilt florasının üremesinin gözlenmesini takiben, lokal yara bakım önerileri ile taburcu edildi. Hastanın takiplerinde hematom gözlenen bir hasta hariç bir sorun ile karşılaşılmadı.

Sonuç: Artan yaşlı popülasyon ve enstürmantasyon uygulanan hasta sayıları ile, bu tarz olguların plastik cerrahi pratiğinde ki sıklığı da artacaktır. Bunu takiben kompleks olmayan, dayanıklı (tercihen fasiyokutan flepler) örtüm seçeneklerinin kullanılması tercih edilmelidir.

## S-084
## Aksiller Hidradenitis Suppurativa Tanılı Olgularda Torakodorsal Arter Perforatör Flep ile Rekonstrüksiyon Deneyimlerimiz

Yalçın Leymunçiçeği, Özlenen Özkan, Ömer Özkan
*Akdeniz Üniversitesi Tıp Fakültesi, Plastik Rekonstrüktif ve Estetik Cerrahi Anabilim Dalı, Antalya*

Giriş: Hidradenitis suppurativa folliküler cilt yapısında gözlenen apokrin ter bezleri kaynaklı kronik inflamatuar bir hastalıktır. Sık rekürrens gösteren inflamatuar nodüller, kutanöz fistüller ve skarlar ile karakterize hastalarda cerrahi eksizyon altın standarttır. Ciddi ve geniş çapta aksiller hidradenitis suppurativa tanılı olgularda cerrahi eksizyon sonrası çeşitli rekonstrüksiyon seçenekleri olmakla birlikte torakodorsal arter perforatör flep sık kullanılan yöntemlerden biridir. Bu retrospektif çalışmada, kliniğimizde aksiller hidradenitis suppurativa tanılı hastalarda yapılan torakodorsal arter perforatör flep ile ilgili rekonstrüksiyon deneyimlerimizi sunmaktayız.

Hasta ve Metod: Kliniğimizde aksiller hidradenitis suppurativa tanısı nedeniyle Ocak 2012 – Ağustos 2018 tarihleri arasında opere olan yaşları 19 ile 51 arasında değişen 7 hasta retrospektif olarak değerlendirildi. 1 kadın, 6 erkek olan hastalardan birine bilateral olmak üzere toplam 8 adet torakodorsal arter perforatör flep uygulandığı görüldü. Ortalama aksiller defekt boyutları 10x7 cm ve uygulanan torakodorsal arter perforatör flep boyutları 13x6 cm idi. Bütün flepler tek perforatör üzerinden kaldırılarak distalden torakodorsal arterin serbestlenmesi ile doku defektine rotate edilmiş ve donör sahaya konulan 2 adet dren ile primer kapanma sağlanmıştır. Operasyon süreleri ortalama 3.5 saat idi.

Sonuç: Hastaların postoperatif takip süreçlerinde fleplerde komplikasyon gözlenmedi. Drenler, takiplerinde 25 cc/gün'den az geleni olması durumunda ortalama 7. günde çekildi. Hospitalizasyon süresi ortalama 12 gün olan hastalar düzenli poliklinik kontrolleri ile takip edildi. Donör sahaya ait komplikasyonlardan 2 hastada seroma oluşumu gözlemlenmiş olup günlük ponksiyon drenaj ile 2 hafta içerisinde rezorbe olduğu gözlendi. Hastaların akıntı ve koku şikayetlerinin ortadan kalkması ile psikososyal anlamda rahatladığı ve aksiller skar oluşumunun azalması ile daha rahat hareket ettikleri gözlendi.

Tartışma: Torakodorsal arter perforatör flepler güçlü vasküler yapıya sahip olması nedeniyle defekt onarımında oldukça güvenilir fleplerdir. Bununla birlikte perforatör diseksiyonu

açısından zaman alıcı bir işlem olup postoperatif dönemde fleplerin yakın takibi gerekmektedir. Torakodorsal arter perforatör fleplerin, estetik açıdan cilt yapısı benzerliği ve anatomik yakınlığı nedeniyle, rekürren aksiller hidradenitis suppurativa tanılı hastalarda, skarlı ve inflamatuar alanın cerrahi eksizyonu sonrası rekonstrüksiyon açısından iyi bir tercih olacağı kanaatindeyiz.

**Örnek olgu**

## S-085
## El Cerrahisi, Plastik Cerrahinin Neresinde?: Türk Plastik, Rekonstrüktif ve Estetik Cerrahi Derneği Ulusal Kurultayları'nda Sunulmuş El Cerrahisi Bildirilerinin Analizi

Gökçe Yıldıran, Mustafa Sütçü, Osman Akdağ, Zekeriya Tosun
*Selçuk Üniversitesi Tıp Fakültesi Plastik Cerrahi Anabilim Dalı, Konya*

Giriş: Bir branşta yıl boyu yapılan tedavi ve çalışmalar kongrelerde ürün haline getirilir. Bu nedenle kongre bildirileri aslında o branşta ulusal platformda neler yapıldığının en iyi göstergesidir. El cerrahisi, 2009 yılından bu yana plastik cerrahinin bir üst ihtisası olarak kabul edilmiştir. El cerrahisinin konularının plastik cerrahi içerisinde ne ölçüde yer kapladığı ve ulusal olarak, plastik cerrahların el cerrahisi üzerine neler yaptıkları kongre bildirileri ile analiz edilebilir. Bu çalışmada son 7 ulusal plastik cerrahi kurultaylarındaki el ve üst ekstremite cerrahisi ile ilgili bildiriler tasnif edilerek analizi yapılmış, plastik cerrahinin el cerrahisinde yaptıkları ve yapmadıklarının ortaya konulması amaçlanmıştır.

Gereç ve Yöntem: 2011-2017 yılları arasındaki Türk Plastik, Rekonstrüktif ve Estetik Cerrahi Derneği Ulusal Kurultayları'nın bildiri kitapçıkları retrospektif olarak değerlendirilmiştir.

El cerrahisinin Avrupa'da kural ve standartlarını belirleyen, Avrupa El Cerrahisi Dernekleri Federasyonu FESSH'in resmi rapor kitabındaki (White book) el cerrahisi konuları belirlendi. El yaralanmaları (yara, iskeletsel, vasküler, tendon ve sinir hasarı), elin kırık ve malunion tedavileri, ligaman rüptürleri ve instabiliteler, el ve elbileğinin artroskopisi, el ampütasyonları, yanıklar, mutilated hand rekonstrüktif cerrahisi, brakial pleksus ve sinir hasarları, tetrapleji/inme/CP, tendon transferleri, konjenital anomaliler, artrozlar, artritik el, Dupuytren kontraktürü, Overuse sendromları, sinir kompresyonları, el enfeksiyonları, vasküler hastalıklar, el tümörleri; belirlenen konulardı. Bu çalışmada bu konulara epidemiyoloji, teknik tanımlayan bildiriler, anatomik varyasyonlar, tırnak, basınçlı yaralanmalar ve diğer bildiriler (hiperpigmentasyon düzeltilmesi gibi elin kozmetik sorunları, fonksiyonel amaçlı yağ enjeksiyonları, yılan ısırığı, aynı anda saptanan hastalıklar, ciltaltı amfizemi, skar, yan dal uzmanlığı ile ilgili bildiriler) konu başlıkları eklendi.

El cerrahisi konularındaki bildiri sayılarının sözlü bildiri ve poster kategorilerinde toplam bildiri sayısına göre oranı hesaplandı. Ayrıca belirtilen konu başlıklarına ait yıllara göre analiz ve toplam bildiri sayısı değerlendirildi.

Bulgular: 2011 ve 2017 yılları arasındaki kurultaylarda toplam 3936 bildiri sunulmuş olup bunların 1109u sözlü ve 2827si poster formatındadır. Tüm kurultaylardaki el cerrahisi bildirileri toplamda 701 olup sözlü 118 (%10.64) ve poster bildiri 583 (%20.62)dir.

Yıllara göre ortalamalar alındığında en fazla el cerrahisi bildirisine sahip kongre %33.55 ile 39. kurultay, en fazla sözlü bildiri oranının olduğu kongre %15.38 ile 38. kurultaydır. %23.14 ile 35. kurultay, el cerrahisi alanında en fazla poster bildirinin sunulduğu kongredir.

En fazla sunulan konular sırası ile tümörler (128), flepler(103), travma (71), konjenital anomaliler (63), replantasyon (44) olup; en az sunu yapılan konular el bileği ROM ölçümleri, el bileği artroskopisi, CMC artrozu ve el bileği kemik malunionları olup bu konulardan birer sunu yapılmıştır.

En fazla sunulan konu olan tümörlerden (n=128) yalnızca 3 adedinin sözlü sunudur.

Sözlü sunum formatında en fazla sunulan bildiriler sırası ile; flepler (34), travma (18), replantasyon (10), konjenital anomaliler (9), tuzak nöropatiler (8)dir.

Poster formatında en fazla sunulan bildiriler sırası ile; tümörler(125), flepler (69), konjenital anomaliler (54), travma(53), replantasyon(34)dur.

Poster bildiri yapılan ancak hiç sözlü sunulmayan bildiri konuları yanıklar (23), komplikasyonlar(22), basınçlı yaralanmalar(8), yabancı cisim (5), tenosinovit (2), kompartman sendromu (6), ligaman tamirleri (2), tetik parmak (6), yara (3), Kienböck(1) ve kalsifilaksi(1) oldu.

FESSH rapor kitabında yer alan Malunion tedavileri, instabiliteler, mutilated hand, tetrapleji/inme/CP tedavilerinin ise plastik cerrahi kongrelerinde hiç sunulmadığı görüldü.

Tartışma: El cerrahisi 2009 yılından beri plastik cerrahinin bir üst ihtisası olup, son 7 yıldır plastik cerrahi ulusal kurultaylarında sunulan yılda ortalama 562 bildiriden 100 tanesi el cerrahisi alanındadır. Bu, plastik cerrahide kurultaylarında sunulan her 5.6 bildiriden 1'inin el cerrahisi alanında olduğunu gösterir. Bu, el cerrahisinin bu alanda plastik cerrahinin içerisinde geniş yer kapladığı yanılgısına düşürebilir. En fazla sunulan bildirilerin yumuşak doku tümörleri olması, ancak bunun yalnızca 3 tanesinin sözlü bildiri olması yumuşak doku tümörleri açısından geniş vaka serileri ya da araştırma çalışmaları değil, olgular bazında bir fazlalık olduğunu gösterir. İkinci sırada yer alan rekonstrüksiyon ve flepler başlığının ise, doku defektlerinin onarımı ile temel olarak ilgilenen plastik cerrahinin kurultayında öne çıkması sürpriz değildir. Temel olarak acil pratiğinde sık karşılaşılan travmalar, tendon ve nörovasküler yaralanmalar ise üçüncü sıklıkta olup 7 yılda toplam 18 adet sözlü bildiri ile sunulmuştur. Öte yandan el cerrahisi uzmanlarının sık yaptığı el bileği artritleri, artroskopiler, tuzak nöropatilere endoskopik yaklaşımlar, kemik kırık ve defekt onarımları ile brakial pleksus cerrahisinin, kurultaylarımızda nadir sunulduğu ya da hiç sunulmadığı saptandı.

El cerrahisi plastik cerrahide tümör, rekonstrüksiyon ve travma ile daha geniş yer bulmuştur. Plastik cerrahinin doğasında tümör eksizyonu ya da travma sonrası oluşacak defektin rekonstrüksiyonunun bulunması, bunun sebebi olarak düşünülmüştür.

**Şekil 1**

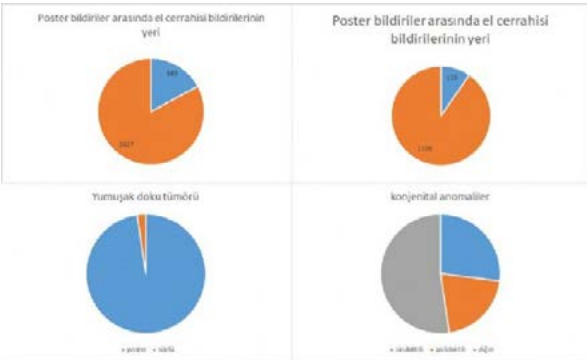


## S-086
## Posterior İnterosseous Arter Flebindeki Venöz Yetmezliğe Alternatif Çözüm

Erhan Sönmez, Ersin Akşam, Önder Karaaslan, Mustafa Durğun, Süleyman Köken
*İzmir Katip Çelebi Üniversitesi Tıp Fakültesi, Plastik Rekonstrüktif ve Estetik Cerrahi Anabilim Dalı, İzmir*

Amaç: Posterior interosseous arter flebi (PIAF), üst ekstremite defektleri için en çok tercih edilen rekonstrüktif seçeneklerden biridir. Revers akımlı bir flep olarak kullanıldığında, venöz yetmezlik flep viabilitesine tehdit oluşturmaktadır. Bu araştırmada yazarlar, venöz super-drained posterior interosseoz arter flebi (VS-PIAF) ile ilgili deneyimlerini sunmayı amaçlamışlardır.

Gereç-Yöntem: Ocak 2013 ile Eylül 2017 arasında, 17 hastanın üst ekstremite defektleri VS-PIAF ile tedavi edildi. Tümör eksizyonu, travma, trafik kazası, yanık kontraktürü ve endüstriyel yaralanmalar sebebiyle oluşan defektler mevcuttu. Defektler elin dorsumunda, birinci web aralığında, palmar alanın ulnar ve radial kesimindeydi. Tüm defektler venöz yetmezliğin üstesinden gelmek için distal yüzeysel uçtan uca venöz anastomoz eklenmiş bir VS-PIAF ile rekonstrükte edildi.

Bulgular: Flep boyutları 5 x 7 cm ve 8 x 12 cm arasındaydı. Tüm flepler, erken veya geç komplikasyon olmadan tamamen hayatta kalmıştır. Venöz komplikasyon saptanmadı. Donör sahalar sorunsuz şekilde iyileşti. Ortalama takip süresi 15,3 aydı. Rekonstrüksiyonların sonuçları tatmin ediciydi, fonksiyonel kayıplar görülmedi.

Sonuç: PIAF, üst ekstremite defektlerinin rekonstrüksiyonunda esnek bir doku temini ve elin büyük arterlerini feda etmeme gibi çeşitli avantajlara sahiptir. Bu flebin en önemli dezavantajı, distal yüzeysel uçtan uca venöz anastomozun eklenmesiyle çözülebilen venöz yetmezlik problemleridir. VS-PIAF, el bölgesi defektlerinin onarımı için kullanılan sağlam, güvenilir ve öğrenmesi kolay bir rekonstrüksiyon yöntemidir.

**Şekil 1**

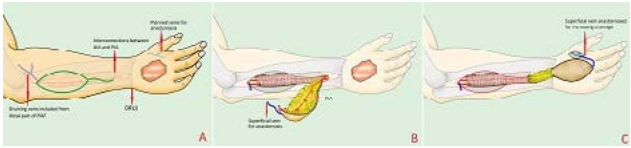


## S-087
## El ve Parmak Defektlerinin Yumuşak Doku Rekonstrüksiyonunda Posterior İnterosseöz Arteriyel Perforatör Serbest Flep ile Ters Pediküllü Posterior İnterosseöz Fleplerin Karşılaştırılması

Alper Aksoy[1], Dağhan Dağdelen[2], Emin Sır[3]
*[1]Konur Hastanesi Plastik Rekonstruktif ve Estetik Cerrahi Kliniği, Bursa*
*[2]Trakya Universitesi Tıp Fakultesi Plastik Rekonstruktif ve Estetik Cerrahi Anabilim Dalı, Edirne*
*[3]Serbest Hekim, İzmir*

Giriş: Posterior interosseöz (POI) arter flebi, inceliği ve vasküler pedikülünün ayarlanabilir uzunluğu ile karakterizedir. Bu flep hem serbest hem de reverse vasküler pediküllü flep olarak kullanılabilir. Bu çalışmanın amacı, el ve parmak defektlerinin yumuşak doku rekonstrüksiyonunda posterior interosseöz arteriyel perforatör serbest flep ile pediküllü posterior interosseöz arter flebinin karşılaştırmasını amaçlamaktadır.

Materyel Metod: 2011-2018 tarihleri arası POİ arter flebi ile rekonstrüksiyon yapılan toplam 27 hasta çalışmaya dahil edildi. Hastaların 19 erkek, 8 kadındı. Hastaların ortalama yaşı 30.7 (dağılım 17 ile 68 yıl) idi. 14 hastada POİ perforator serbest flebi rekonstrüksiyon için kullanılırken 13 hastada da reverse pediküllü POİ flap rekonstrüksiyon için kullanıldı.

Bulgular: El parmaklarının rekonstrüksiyonu için perforatör serbest fleb kullanırken dorsal yumuşak doku defekti için reverse vasküler pediküllü flep uyguladık. 14 serbest flepten tam olarak yaşadı, reverse 11 flepte ise üç flebde venöz tıkanıklık ve bir flebde ise parsiyel kayıp gözlendi. Operasyon süresi, serbest flepler reverse vasküler pediküllü fleplerden 20 ila 30 dakika daha uzun idi. Ortalama yatış süresi perforatör POI flebi 3-5 gündü ve PIO flepleri 2 - 3 gündü idi. Flep başarı oranı, serbest fleplerde reverse vasküler pediküllü fleplerden daha yüksekti.

Sonuç: Posterior interosseöz flep el ve parmaklardaki defektlerin rekonstrüksiyonunda kullanılabilecek önemli fleplerden biridir. Bu çalışma perforatör serbest fleplerin reverse vasküler pediküllü flebden daha güvenilir olabileceği düşünülmüştür.

## S-088
## Doku Defektli Tarafta Verici Damar Bulunamayan ve Serbest Flep ile Onarım Gerektiren Alt Ekstremite Defektlerinde 'Çapraz Serbest Flep' Deneyimlerimiz

Bilsev İnce[1], Mustafa Kürşat Evrenos[2], Mehmet Emin Cem Yıldırım[1], Mehmet Dadacı[1]
*[1]Necmettin Erbakan Üniversitesi, Meram Tıp Fakültesi, Plastk Rekonstrüktif ve Estetik Cerrahi Anabilim Dalı, Konya*
*[2]Celal Bayar Üniversitesi, Tıp Fakültesi, Plastk Rekonstrüktif ve Estetik Cerrahi Anabilim Dalı, Manisa*

Giriş: Rekonstrüktif mikrocerrahide bacak defektlerinde serbest fleplere sıkça ihtiyaç duyulmaktadır. Ateşli silah yaralanmaları, yüksek enerjili travmalar ve yanık gibi periferik damarları etkileyen yaralanmalarda alıcı damar

problemleri ile karşılaşmak mümkündür. Hem serbest fleplerle onarım endikasyonu bulunan hem de aynı eksremitede alıcı damar problemi bulunan hastalarda karşı bacağın damarlarından faydalanılarak rekonstrüksiyon gerçekleştirilebilir. Çapraz bacak serbest flebi ilk kez 1979 yılında Taylor ve ark. tarafından uygulanmıştır.1 Damar anastomoz güçlüğü, hasta ve flep immobilizasyonu, flep ayrılma zamanının belirlenmesi ve damarın planlanan süreden daha önce spontan ayrılması gibi problemler nedeniyle bu teknik, son tercih ekstremite kurtarma prosedürü olarak kullanılabilmektedir.

Bu çalışmada doku defekti olan bacağında alıcı damar yokluğu bulunan hastalarda karşı bacaktan hazırlanan alıcı damarlarla gerçekleştirilen çapraz bacak serbest flep deneyimlerimiz sunulmaktadır.

Hastalar ve Yöntem: Çalışmaya bacakta kemiğin açıkta bulunduğu yumuşak doku defekti olan, serbest flep ile onarımı endikasyonu bulunan ve aynı zamanda aynı ekstremitede alıcı damar saptanamayan 3 hasta dahil edildi. Hastaların flepleri karşı bacaktaki posterior tibial artere ve anterior tibial artere uç-yan anastomoze edildi. Flep perfüzyonları sağlandıktan sonra topukları içine alacak şekilde her iki ayak ve her iki dizi içine alacak şekilde 2 bölgeden sirküler alçı uygulaması yapılarak bacakların birbirinden ayrılması ve mobilizasyonu engellendi. (Resim1)

Flep dolaşımı 2.haftadan itibaren kontrol edilerek flep ayrılmasının dolaşımı bozmayacağına kanaat edilince flepler ayrıldı.

Bulgular: Hastaların tamamı erkekti ve ortalama yaşı 33 idi. Ortalama 7 ay takip edildiler. İki hastada posterior tibial artere, bir hastada anterior tibial artere uç yan anastomoz yapıldı. Bir hastada 14.gün hastanın hareketi sonucunda alıcı damar kopması üzerine flep ayrıldı. Bu hastada flepte parsiyel nekroz görüldü ve kısmi kalınlıkta greftle onarım yapıldı. Her üç hastada da ekstremite kaybı görülmedi. Bir hastada anterolateral thigh (ALT) flep, bir hastada Vertikal Rectus Abdominis Kas flebi (VRAM) ve bir hastada Latissimus Dorsi kas flebi (LAT) ile onarım yapıldı.

Tartışma: Taylor ve ark.1, iliak osteokutan serbest flebi kaldırıldıktan sonra alıcı alanda anterior tibial arterde spazm gelişmesi sonrası karşı bacak anterior tibial artere anastomoz yapmışlar ve literatürdeki ilk çapraz bacak serbest flebini tanımlamışlardır. Townsend ve ark. ise 10 vakalık derin sirkumfleks ilak arter çapraz serbest flep serisini yayınlamışlardır.2 Literatürde sınırlı sayıda vaka içeren çeşitli çalışmalara rastlanmaktadır.

Karşı bacaktan alıcı damar kullanılması sonucu özellikle immobilizasyon ve yara bakımı açısından postoperatif dönemde çeşitli zorluklar ile karşılabilir. Yamada ve ark.3 pedikül ayrılması için kas içeren fleplerde 4 hafta, içermeyenlerde ise 3 hafta neovaskülarizasyonun beklenmesi gerektiğini ileri sürmektedir.

Karamürsel ve ark.4, bir çapraz bacak serbest flep olgusunda LAT serbest flebi karşı bacak posterior tibial arteri ve komitan venine anastomozları sonrası alıcı damarların komşuluğundan fasiyokutan flep ile pedikül üzerini örtmüşlerdir. Bu sayede hem anastomoz hattının korunduğunu hem de serbest flep mobilitesini arttığını ileri sürmüşlerdir.

Neovaskülarizasyon gelişmesi için beklenilen 3-4 haftalık sürede hastanın immobilize edilmesi, birden fazla operasyon gerektiriyor olması, postoperatif dönemde yara bakımının zor olması, hasarsız tarafta ekstremiteyi besleyen arterlerden birinin gerekirse feda edilebilecek olması gibi dezavantajlara sahip olan bu yöntem son çare olarak uygulanması gerektiğini düşünmekteyiz.

Damar anastomozunun bacaklar birbirine birleştirilmeden önce yapılması anastomuzun süresini kısaltırken cerraha ciddi konfor sağladı. Tüm hastalarda 2.haftada yapılan alçı gevşedi. Alçının 2.haftadan önce kontrollü olarak değiştirilmesi damarın zarar görme olasılığını azaltabilir. İmmobilizasyonun sağlanmasında hasta konforu için mümkün olan en az miktarda alçı ile ayak ve diz bölgesinden iki ayrı sirküler vasıfta alçı uygulanması ve bacakların klasik çaprak bacak flebindeki gibi üst üste yerine yan yana konumlandırması bacaklarda oluşabilecek bası yaralarını engelleyebilir.

Serbest flep ile onarımı gereken alt ekstremite defektlerinde alıcı arter problemleri ile karşılaşıldığında uygun cerrahi teknik ve takiple çapraz bacak serbest flebi ile defekt onarımı gerçekleştirilebilir.

**Resim 1**

*A) Bacakta defekt görünümü B) Flep anastomozu C) 3.hafta sonunda flebin görünümü D) Bacakların konumlandırılması*

## S-089
## Serbest Radial Ön Kol Flebi Dönor Alanının Greftle Onarımında Kollojen-Elastin Matriks Etkinliğinin Karşılaştırılması

Abdullah Ünlü, Nuh Evin, Mustafa Sütçü, Osman Akdağ, Zekeriya Tosun
*Selçuk Üniversitesi Tıp Fakültesi, Plastik Rekonstrüktif ve Estetik Cerrahi, Konya*

Giriş: Baş boyun bölgesi rekonstrüksiyonunda serbest radial ön kol flebi sıklıkla tercih edilmektedir. Flep dönor alan onarımında genellikle kısmi kalınlıkta cilt grefti (KKDG) kullanılır. Greft sonrası oluşan sekonder kontraksiyon estetik ve fonksiyonel olarak morbitideye neden olabilir. Bu çalışmanın amacı, serbest radial önkol flebi donör alanlarının rekonstrüksiyonunda KKDG ile birlikte kollejen-elastin matriks (Matriderm®) kullanılan hastalarla tek başına greft kullanılanların uzun dönem sonuçlarının karşılaştırılasıdır.

Hastalar ve Yöntem: 2014 ve 2017 yılları arasında travma ve maligniteye sekonder oluşan baş-boyun bölgesi defektleri serbest radial ön kol flebi ile onarılan 19 hasta retrospektif olarak araştırıldı. Düzenli takiplere gelmeyen, fizik tedaviyi aksatan, cerrahi üzerinden 12 aydan az süre geçen, aynı bölgeden tekrar opere olan, greft kaybı ve cerrahi alan enfeksiyonu geçiren hastalar çalışma dışında tutuldu. Hastaların donör alan skarları ve hasta memnuniyetleri sırasıyla Hasta ve Gözlemci Skar Değerlendirme Skalası (Patient and Observer Scar

Assessment Scale; POSAS) ve Likert 5 nokta memnuniyet skalası (1: very dissatisfied, 2: dissatisfied, 3: neither, 4: satisfied, 5: very satisfied) ile değerlendirildi. Hastaların donör ekstremite fonksiyonları cerrahi öncesi ve cerrahi sonrası 12. ayda doldurulan Kol, Omuz ve El sorunları hızlı anketi (Quick Disabilities of the Arm, Shoulder and Hand; Q-DASH) ile değerlendirildi. Donör alanda gerçekleşen kontraksiyon miktarı ise nicel olarak cerrahi sonrası hemen ve cerrahi sonrası 12. ayda yapılan planimetrik ölçümle değerlendirildi. Ardından cerrahi sonrası 12. ayda yapılan değerlendirme ölçekleri arasındaki korelasyon istatistiksel olarak Pearson korelasyon testiyle; cerrahi öncesi ve cerrah sonrası 12. ayda doldurulan Q- DASH skorları ise istatistiksel olarak Paired Sample t-Test ile değerlendirildi.

Bulgular: Hastaların 11'i erkek, 8'i kadın olup ortalama yaşları 42 (38-75)'idi. 8 hastanın flep dönor alanları KKDG + Matriderm®; 11 hastanın donör alanları ise sadece KKDG ile rekonstrükte edildi. POSAS, Likert, cerrahi öncesi Q-DASH, cerrahi sonrası 12. ay Q-DASH, cerrahi sonrası 12. ay yüzdelik greft kontraksiyon miktarları Matriderm® içeren grupta sırasıyla 2.9, 4.6, 100, 95, %11,6; diğer grupta ise 6.2, 3.7, 100, 77.5, %22.9'du. Her iki grupta POSAS skar skalası ve greft kontraksiyon oranı ile hasta memnuniyet skalası arasında istatistiksel olarak ters korelasyon olduğu ve Matriderm® grubunun daha üstün olduğu gözlendi. Cerrahi sonrası 12. ay Q-DASH skorlarındaki azalmanın Matriderm® grubunda daha az olduğu ve istatistiksel olarak anlamlı olmadığı gözlendi.

Tartışma ve Sonuç: Matriderm® sığır dermisinden elde edilen ve içerisinde çapraz bağ yapmayan kollojen 1, 3, 5 ile birlite elastin içermektedir. Kısmi kalınlıkta greft uygulamalarında özellikle baş-boyun gibi estetik ve fonksiyonel ünitelerle, eklem bölgeleri gibi aşırı hareketli fonksiyonel bölgelere dermal destek sağlamak amacı ile kullanılmaktadır. Çalışmamızda matriderm kullanımının skar kontraksiyonunu azalttığı, pliable ve daha kabul edilebilir skarlar oluştuğu, ekstremite fonksiyonlarını koruduğu ve hasta memnuniyetini artırdığı gösterilmiştir. Radial ön kol flep dönor alanının fonksiyonel ve estetik olarak önemli bir bölge olması nedeniyle KKDG ile birlikte Matriderm® kombine edilmesi akılda tutulmalıdır.

## S-091
## Serebral Paralizide Tedavi Yöntemleri,

Atakan Aydın
*İstanbul Üniversitesi İstanbul Tıp Fakültesi Plastik Rekonstrüktif ve Estetik Cerrahi Anabilim Dalı, İstanbul*

Serebral Paralizi doğum sırasında anoksiye, veya santral sinir sistemi bozukluğuna bağlı veya menenjit gibi doğum sonrası enfeksiyonlar sonucu görülen, beyin vijidansında artma, ekstremitelerde önce spastisite sonra kontraktürlerle seyreden bir hastalıktır.

Motormental gelişim bozukluğu, epilepsi bu hastaların hemen tamamında görülür. 5 yaşına kadar medikal tedavi, fizik tedavi ile desteklenen hastalar da spastisiteyi düzeltmek amacı ile botulinyum tedavisi uygulansa da; yaş ilerleyince oluşan kontraktürler için cerrahi müdahaleler kaçınılmaz olmaktadır.

Materyel ve Metod: 2000-2017 yılları arasında serebral paralizili 120 hastaya (yaşları 5-22) değişik tendon transferi, gevşetme, karpektomi operasyonları uygulanmıştır. 50 hastaya bilek ekstansiyonu için Fleks Karpi Ulnaris, ekst. Karpi Radyalis Brevis tansferi, 60 hastaya brakiyoradyalis rerouting ile önkol supinasyonu restorasyonu, 78 hastaya 1 web gevşetme ve başparmağın avuç dışına çıkarılması, parmak ekstansiyonu için yüzeyel fleksörlerin transferi ( 53 olgu), elbileği deformiteleri için proksimal sıra karpektomisi (23 olgu), ağır olgularda artrodez (13 olgu). Sınırlı sayıda nörektomi (6 olgu) ve myotomiler (67 olgu) yapılmıştır.

Sonuçlar: El fonksiyonları (parmak ekstansiyonu, önkol supinasyonu, başparmak hareketleri) ve günlük hareket aktiviteleri değerlendirdiğinde, operasyondan sonra DASH (el fonksiyonlarını ölçen skorlama) ve açısal ölçümlerde artış saptanmıştır.

Tartışma: Ek tıbbi problemlerin varlığı (kooperasyon güçlüğü, epilepsi, motormental gelişme geriliği, algı bozukluğu vs) nedeni ile serebral paralizili çocukların tedavisi, ekip çalışması ve sabır gerektiren bir süreçtir. Tek ve ilk muayene ile tedaviye karar vermemek, üst ekstremite fonksiyonlarındaki değişikliğin hatta basit bir botulinyum toksini uygulamasının bile alt ekstremite fonksiyonunu etkilediği bilmek, tedavi başarısı konusunda aile ile iddialı konuşmamak, hastanın zeka ve beceri kapasitesine uygun tedavi önerisinde bulunmak (kooperasyon kurulamayan hastaya tendon transferinden ziyade artrodez önermek gibi) başarılı bir tedavinin anahtarlarıdır.

## S-092
## Cross Leg Flep ile Rekonstrüksiyonda Yeni Bir Alternatif: Proksimal Tabanlı Sural Arter Flebi

Gamze Bektaş[1], Tuna Türkmen[2]
*[1]Serbest Hekim, Plastik Rekonstrüktif ve Estetik Cerrahi, İstanbul*
*[2]Akdeniz Üniversitesi Tıp Fakültesi, Plastik Rekonstrüktif ve Estetik Cerrahi, Antalya*

Giriş-Amaç: Alt ekstremite yaralanmalarında, lokal doku yetersizliği ve serbest flep için uygun alıcı damar bulunamaması her zaman yara kapatılmasında sorun oluşturmuştur. Cross leg flepler 1874 yılında Hamilton tarafından tanımlandıktan sonra geniş bir kullanım alanı bulmuştur. Fakat zamanla bu flepler yerini serbest doku aktarımı tekniklerine bırakmıştır. Halen serbest doku aktarımı için uygun olmayan, geniş doku ve damar yaralanmaları olan hastalarda, cross leg flepler kurtarıcı bir rekonstrüksiyon tekniği olarak kullanılmaktadır.

Cross leg fleblerin kullanımını daha güvenli hale getirmek için çeşitli aksiyel flepler ile rekonstrüksiyon literatürde tanımlanmıştır. Biz bu çalışmada, daha önce cross leg flep olarak kullanılmayan proksimal tabanlı sural arter flebini, bacak ön yüzde doku defekti olan iki hastamızda uyguladık ve sonuçlarını sunduk.

Olgu 1: 42 yaşında erkek hasta, trafik kazası sonrası geniş doku yaralanması, posterior tibial arter yaralanması nedeni ile ortopedi servisinde; eksternal fiksatör, posterior tibial arter onarımı ve yumuşak doku onarımı için split thickness deri grefti uygulanan hasta, bacağın 1/3 ön orta ön bölümünde kırık hattının açıkta olduğu yumuşak doku defekti nedeni ile devir alındı. Anterior tibial arter intakt olmasına rağmen yaralanma bölgesinde olması ve dopplerde akımın monofazik olması üzerine cross leg flep ile rekonstrüksiyona karar verildi. Defekt genişliğine uygun olarak 7 cm eninde proksimal tabanlı sural arter flebi, spanç ile yapılan pivot testi ile 15 cm uzunluğunda planlandı. Flep defekt alanına transpoze edildi. (Resim 1) Donör alana split thickness deri grefti kondu. Flep 3 hafta sonra ayrıldı. Kalan miktar yerine iade edildi.

Olgu 2: 54 yaşında erkek hasta trafik kazası sonrası tibia kırığı, her iki arterde yaralanma ve yumuşak doku defekti sebebiyle tedavi gördükten sonra Ortopedi servisinden devir alındı. Tibia ön yüzde 5x 3 cm doku defekti nedeniyle değerlendirildi. 6X 15 cm Proksimal tabanlı sural arter cross leg flebi ile rekonstrüksiyon yapıldı.

Cerrahi teknik: Hastalar genel anestezi altında ameliyat edildi. Turnike altında çalışıldı. Donör alanda işaretlemeler yapıldı. Popliteanın orta noktası ve lateral malleol işaretlenerek, bu noktaları birleştiren düz bir çizgi çizildi; sural arter, sural sinir ve küçük safen venin geçtiği bu hat merkez olarak alındı. (Resim 1) Defekte uygun olarak flep genişliği belirlendi. Uzunluk popliteal çiginin yaklaşık 2 cm altı pivot nokta olacak şekilde spanç yardımı ile ölçülerek bulundu. Alt sınırdan insizyon yaparak pedikül içine dahil edilecek sural sinir, sural arter ve küçük safen ven bağlandı ve flebe dahil edilerek yukarı doğru diseksiyon devam etti. Proksimal kısma gelidiğinde diseksiyon derinleştirilerek gastrocnemius kaslarının arasında sural arter takip edildi. Flep kaldırıldıktan sonra turnike söndürülerek flep kanlanması kontrol edildi, alıcı alana tranpoze edildi. Donör alan split thickness deri grefti ile kapatıldı. Bacakların stabilizayon yöntemi olarak pamuk ve sargı bezi kullanıldı. 3 hafta sonra flep pedikülünden ayrıldı.

Bulgular: Flepler sorunsuz olark yaşadı. Marginal nekroz, konjesyon ya da enfeksiyon görülmedi. Bir hastada greft uygulanan donör alanın distal bölümünde greft kaybı yaşandı, pedikül ayrılması esnasında bu alan tekrar greftlendi. Tekrar sorun yaşanmadı.

Tartışma: Alt ekstremite yaralanmalarında, lokal fleplerin ve alıcı damar problemleri nedeni ile serbest fleplerin uygun olmadığı vaklarda cross leg flepler halen kurtarıcı bir teknik olarak kullanılmaktadır. Cross leg flepler random veya aksiyal paternli olarak hazırlanabilmektedir. Random patern kullanıldığında bacağın arka yüzü donör alan olarak kullanmaktadır. Ancak bacaktan kaldırılan random paternli bir flebin, güvenli kan dolaşımının sağlanabilmesi için geniş bir tabana sahip olması gerekir. Flebin uzunluğu ve genişliği arasındaki oran 2/1 'i geçmemelidir. Bu durum, cross leg fleplerde transpozisyonu zorlaştırmakta, flep inseti sonrası hasta posizyonu rahatsız bir hal almakta ve flep distalinde dolaşım bozukluğu görülebilmektedir. Bu durumun üstesinden gelmek için çeşitli aksiyel flepler ile cross leg rekonstrüksiyon tarif edilmiştir. Cross-leg tibial posterior perforator flep, distal tabanlı sural cross-leg flep, safenöz nörofasyokutanöz flep bunlardan bazılarıdır.

Proksimal tabanlı sural arter flebi bilinen bir flep olmasına rağmen literatürde hakkında az sayıda makale mevcuttur ve bu makalelerde flebin diz çevresi ve proksimal tibia bölgesi defektleri için lokal kullanımı tarif edilmiştir. Bizim bilgimize göre proksimal tabanlı sural arter flebi daha önce cross leg flep olarak kullanılmamıştır. Oysaki, bu çalışmada sunduğumuz gibi proksimal tabanlı sural arter flebi, tibia ön yüz üst ve orta 1/3 defektlerinde, rahatlıkla kullanılabilecek uygun uzunlukta kaldırılabilen, kan dolaşımı oldukça güvenilir, iyi beslenen bir fleptir. Cross leg rekonstrüksiyonda sıkça sorun yaratabilen marjinal nekroz riskini azaltmaktadır. Flep ince yapısı nedeni ile estetik olarak güzel sonuçlar vermekte ve tibia ön yüz defekti gibi ince doku gereken alanlarda ideal rekonstrüksiyon sağlamaktadır. Defekte transpozisyonu sonrası bacaklara hastayı çok fazla rahatsız etmeyecek bir pozisyon verilebilmektedir. Donör alan split thickness deri grefti ile genellikle sorunsuz iyileşmektedir. Ayak dorsolateral yüzeyinde sural sinir kesilmesine bağlı hissisizlik oluşması bu flebin dezavantajı olarak sayılabilir. Fakat bu durum hastaya çok fazla rahatsızlık vermemektedir.

Sural arter flebi distal tabanlı olarak daha önce cross leg rekonstrüksiyonda kullanılmış ve güzel sonuçlar literatürde sunulmuştur. Distal bölge defektleri için daha sıklıkla tercih edilen bu flepin proksimal tabanlı olarak da kullanımı ile tüm bacak ön yüzü için bir rekonstrüksiyon seçeneği oluşmaktadır. Cross leg rekonstrüksiyonda sural arter flebi, bacak pozisyonunu rahatlatacak şekilde, proksimal veya distal tabanlı olarak kaldırılarak pratik bir rekonstrüksiyon seçeneği oluşturabilir ve daha geniş vaka serileri ile algoritm içerisinde kendine yer bulabilir kanaatindeyiz.

Sonuç: Proksimal tabanlı sural arter flebi, bacak ön yüz, orta ve üst bölge defektlerinde cross leg rekonstrüksiyon için iyi bir seçenektir. Kan dolaşımı güvenli, inceliği nedeniyle estetik olarak güzel sonuç veren, donör saha morbiditesi az, teknik olarak kolay, sağkalım oranları yüksek bir fleptir.

**Resim 1**

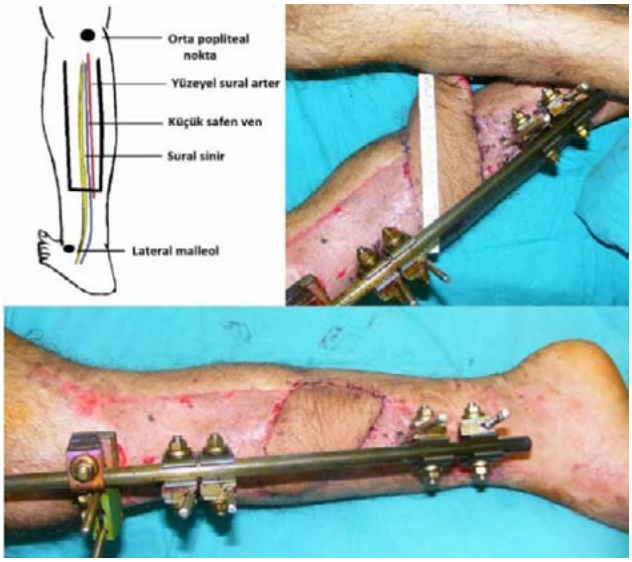


*42 yaşında erkek hastada crush injury sonrası oluşan alt ekstremite defektinin cross leg proksimal tabanlı sural arter flep ile kapatılması. Flep dizaynı, defekt kapatılması, flep ayrılması.*

## S-093
## Lateral Malleol Defektlerinin Distal Pediküllü Kas Flebi ile Onarımı

Serhat Yarar, Selçuk Kendir, Zeynep Altuntaş
*Necmettin Erbakan Üniversitesi Meram Tıp Fakültesi, Plastik Cerrahi Anabilim Dalı, Konya*

Giriş: Bacak distal 1/3 ve ayak bileği defeklerinin onarımında lokal flep seçenekleri sınırlıdır ve bu bölge defektlerinin rekonstrüksiyonu bazen cerrahi olarak oldukça güç olabilmektedir. Bu çalışmada latereal malleol ve çevresinde defektlerinin onarımımda distal pediküllü peroneus brevis kas flebi ile onarım yapılan vakalar sunulmaktadır.

Materyal - Metot: Bu çalışmaya lateral malleol çevresinde defekti olan 3 hasta dahil edildi. Etyolojide travma, ateşli silah yaralanması ve diabetik ülser mevcuttu. Yaş ortalaması 36 iken, 2 hastada herhangi bir sistemik ek hastalık yoktu. 1 hasta sigara kullanıyordu. Defekt boyutları 4x2, 5x3 ve 5x6 cm olarak ölçüldü. 1 hastada kemik, 1 hastada plak ekspozisyonu varken, 1 hastada kronik dibetik yara mevcuttu. Pre-operatif periferik nabızların pulsasyonu kontrol edildi Anjiografi yapılmadı.Cerrahi teknik olarak fibulanın hemen posteriorundan insizyon yapıldı ve derin fasya geçilerek peroneal kompartmana ulaşıldı. Peroneal sinirin süperficial dalı korundu. Lateral kompartmanda

peroneus brevis kasın bulunarak kas süperiordan inferiora doğru eleve edildi ve kas anterior fibulanın anterior yüzeyinde olan anterior intermüsküler septumdan ayrıldı. Lateral malleole en az 6 cm kalacak şekilde flep kontrollü şekilde eleve edildi ve böylece peroneal ve anterior tibial arterin distal segmental dalları korundu. Flep tünelden geçirilerek defekt alan kapatıldı. Flep üzerine kısmi kalınlıkta deri grefti uygulandı.

Sonuç: Distal pediküllü peroneus brevis kas flebi, uygun vakalarda lateral malleol ve etrafındaki yumuşak doku defektlerin onarımında akılda tutulması gereken nispeten kolay ve effektif bir flep seçeneğidir.

**şekil 1**

## S-094
## Tamai Zon 1 Replantasyonuna Ekternal Kanatma ve Hiperbarik Oksijen Tedavisinin Etkileri

Alper Aksoy[1], Emin Sır[2], Dağhan Dağdelen[3]
*[1]Konur Hastanesi Plastik Rekonstruktif ve Estetik Cerrahi Kliniği, Bursa*
*[2]Serbest Hekim, İzmir*
*[3]Trakya Üniversitesi Tıp Fakültesi Plastik Rekonstruktif ve Estetik Cerrahi Anabilim Dalı, Edirne*

Amaç: Parmak amputasyonlarında replantasyon altın standart tedavidir. Parmak replantasyonlarındaki en zor grup tırnak yatağından parmak ucuna kadar olan amputasyonlardır (Tamai Zon 1). Damar çapları azaldığından venöz onarım zor olmaktadır ve venöz damarların olmaması nedeniyle başarı oranları düşüktür. Son yıllarda mikrocerrahi gelişmeleri, daha iyi büyütme mikroskopları ve mikrocerrahi cihazları nedeniyle bu düzeyde replantasyonlar konusunda başarılı yayınlar olmuştur. Parmak ucu replantasyonlarında en önemli sorun venöz anastomozun başarısız olmasından kaynaklanmaktadır. Venöz drenaj açısından sütür ve sülük gibi yöntemler tanımlanmıştır. Ancak, bu prosedürler hastanın hastanede kalış süresini uzatır. Hiperbarik oksijen tedavisi, özellikle mikrovasküler düzeyde dolaşım bozukluklarının tedavisinde etkili olduğu bilinen bir tedavi yöntemidir. Bu çalışmada tamama zon 1 replantasyonları sırasında eksternal kanatma ve hiperbarik oksijen tedavisi ile takip edilen hastaların sonuçlarını değerlendirmeyi amaçladık.

Gereç-Yöntem: Ocak 2017-Ekim 2017 tarihleri arasında 9 replantasyon tamai zon 1 amputasyonu yapılan hastalar değerlendirildi. Hastalar venöz anastomoz yapılamadığı için tırnak yatağında kanatma ve hiperbarik oksijen tedavisi uygulandı. Hastalar 1. Gün taburcu edildi. Hasta tırnak yatağından kanaması sonrası hiperbarik oksijen tedavisine alındı. % 100 oksijen ile HBO tedavisi, 90 dakika boyunca 2.4 atmosferde 10-20 seans için uygulandı.

Bulgular: Çalışmaya 9 tek arter anastomozundan oluşan toplam 9 replantasyon hastası dahil edildi. 9 hastanın 7'ü erkek, 2'i kadındı. Hastaların yaş ortalaması 31.2 idi. Bir hasta 10 seans hiperbarik oksijen aldı ve diğer sekiz hasta 20 seans hiperbarik oksijen tedavisi aldı. 9 hastada 1 hastada total nekroz, iki hastada parsiyel nekroz gözlendi.

Sonuç: Başarılı distal uç replantasyonlarında parmak uzunluğu ve tırnak yatağının korunması hem fonksiyonel hem de estetik görünüm sağlar. Venöz anastomoz geçiremeyen hastaların günlük kanatma ve hiperbarik oksijen tedavisi ile parmakların sağkalım oranını artırabileceğini düşünüyoruz.

## S-096
## Fournier Gangreninin Geç Dönem Rekonstrüksiyonunda Kullanılabilecek Bir Algoritma Önerisi

Şeyda Güray Evin, Mustafa Sütçü, Osman Akdağ, Zekeriya Tosun
*Selçuk Üniversitesi, Plastik Cerrahi Anabilim Dalı, Konya*

Giriş: Fournier gangreni perianal, perineal ve abdominal bölgeleri tutabilen ve 7500 de 1 oranında görülen nekrotizan fasittir. Akut dönemde oldukça hızlı ilerleyerek ölüme yol açabilir. Ölüm oranı %15-50 olarak bildirilmektedir. Bundan dolayı tanı aldığı ilk anda hızla debride edilerek antibiyoterapi başlanmalı ve fournier gangrenine yol açan faktörler ortadan kaldırılmaya çalışılmalıdır. Tanısı koyulduktan sonra acil tedavi basamakları prensiplere dayanır ve standarttır. Bu yüzden bu aşamada, içerdiği anatomik bölgeye göre ilgili cerrahi bölümler tarafından da takip edilebilmektedir. Fakat akut dönem geçirildikten sonra oluşan defektlerin nasıl kapatılması gerektiği ile ilgili plastik cerrahi alanında ortak bir konsensus yoktur. Bu çalışmada kliniğimizde tedavisi yapılan fournier gangreni hastaları retrospektif olarak incelenerek geç dönem rekonstrüksiyonda kullanılabilecek bir algoritma önerisi sunulmuştur.

Gereç ve Yöntem: 2009 -2018 yılları arasında kliniğimizde tedavisi yapılmış 35 fournier gangreni hastası çalışmaya dahil edildi. Geç dönemde rekonstrüksiyon yapılmayıp sekondere bırakılan görece küçük defekti olan hastalar ve perianal, perineal ya da penoskrotal bölgede başka nedenlerle defekt oluşmuş olup tanısı kesin olarak fournier gangreni olmayan hastalar çalışma dışı bırakıldı. Hastalar retrospektif incelenerek defektler anatomik bölgelerine, büyüklüklerine göre sınıflandırıldı. Kullanılan rekonstrüksiyon yöntemlerinin geç dönem sonuçları görüldü. Komplikasyon oranlarını en düşük düzeyde tutan yöntemler defektin büyüklüğü ve anatomik yerine göre özelleştirildi.

Bulgular: 35 hastanın tamamı erkekti yaş ortalamaları; 56.7 idi. defektler anatomik bölgelerine göre skrotal-penoskrotal (PS), yalnız penis (P), penoskrotal dışı perianal

ya da perineal (PD) şeklinde sınıflandırıldı. Büyüklüklerine göre ise penoskrotal bölge için yüzey alanının %25 ini kapsayan defektler küçük, %25-75 orta ve %75 ve üzeri büyük olarak sınıflandırıldı. Skrotal ya da penoskrotal alandaki küçük defekterin rekonstrüksiyonu primer sütürasyon ile sağlandı. Orta büyüklükte, tek testisi açıkta bırakan defeklere tek taraflı medial uyluk perforatör flebi ya da medial uyluktan lokal transpozisyon flebi yapıldı. Büyük defektlerde rekonstrüksiyon seçeneği orşiektomi ihtiyacına göre belirlendi. Orşiektomi endikasyonu olan (testiste dolaşım bozukluğu, nekroz, fibrozise bağlı atrofi) hastalara orşiektomi sonrası tek taraflı medial uyluk perforatör flebi ya da medial uyluktan lokal transpozisyon flebi yapıldı. Orşiektomi yapılmayan hastalarda iki taraflı medial uyluk perforatör flebi ya da iki taraflı medial uyluktan lokal transpozisyon flebi yapıldı. Defekti penoskrotal alanda bulunan hastalarda ise bu rekonstrüksiyon seçenekleri kullanıldıktan sonra penis üzerinde kalan defekte kısmi kalınlıkta deri grefti ile rekonstrüksiyon sağlandı. Defekt yalnız peniste ise yine kısmi kalınlıkta deri grefti ile rekonstrüksiyon sağlandı. Penoskrotal bölge dışında perianal ya da perineal bölgede defekti bulunan hastalar için kısmi kalınlıkta deri grefti ile ya da primer sütürasyon ile rekonstrüksiyon sağlandı.

Hastaların 9 unda primer sütürasyon, 20 sinde medial uyluk transpozisyon flebi ve perforatör flep 9 tanesinde kısmi kalınlıkta deri grefti kullanıldı. (6 hastada sadece kısmi kalınlıkta deri grefti 3 hastada ise fleplere yardımcı olarak kullanıldı) yalnızca 2 hastada tek taraflı orşiektomi yapıldı. Postoperatif erken dönemde herhangi bir komplikasyona rastlanmadı. Geç dönemde ise 1 hastanın medial perforatör flebinde tip nekrozu görüldü. Yine aynı hastada üreter fistülü görülerek rekonstrüksiyonu sağlandı

Tartışma: Fournier gangrenin acil tedavisinde köşe taşları tüm nekrotik dokuların cerrahi debritmanı ve geniş spektrumlu antibiyotik kullanımıdır. Bundan sonraki rekonstruksiyon seçenekleriyse çok çeşitlidir. Literatürde cilt greftleri, aksial groin flepler ve myokutanöz flepler kullanılmıştır. Eğer defektin gerilimsiz kapatılması mümkünse çevredeki doku remnantlarının kullanımı benzeri benzerle onarma prensibine oldukça uygun olmaktadır. Fakat bu mümkün değilse cilt greftleri perianal ve skrotal bölgelerin kapatılmasında en sık kullanılan seçeneklerden biridir. Avantajlarının yanında kontraksiyon ve kanama,enfeksiyon nedeniyle greft kaybı gibi dezavantajları da vardır. Biz hastalarımızda testiküler koruyuculuğunun daha iyi olması ve geç dönem komplikasyonlarının daha az olması sebebiyle bu bölge rekonstrusiyonunu fleplerle yaptık. Özellikle uyluk medialinden perforatör ve transpozisyon fleplerini kullandık. Çadırlaşma etkisinin daha az olması ve defektin büyüklüğüne benzer oranlarda planlanabilmesi ve hareketinin kolay olması açısından perforatör flepler rekonstruksiyon seçeneği olarak akılda tutulmalıdır. Komorbiditesi fazla olan hastalar içinse dolaşımı daha güvenilir olan transpozisyon flepleri tercih edilebilir. Fournier gangreninde rekonstruksiyon seçeneğini belirlerken defektlerin yeri, büyüklüğü göz önüne alınmalıdır. Sunduğumuz algoritma bu anlamda yararlı ve kullanılabilirdir.

## S-097
## Kliniğimizde 2008 – 2018 Yılları Arasında Ulnar Sinir Felci Nedeniyle Tendon Transferi Yapılan Hastaların Uzun Dönem Sonuçlarının Değerlendirilmesi

Nermin Mammadova, Atakan Aydın, Safiye Özkan
*İstanbul Tıp Fakültesi Plastik Rekonstrüktif ve Estetik Cerrahi, İstanbul*

Amaç: Ulnar sinir kalıcı paralizisinde kullanılan dinamik ve statik tendon transferi ve tnodez yöntemleri mevcuttur. Elin ince hareketlerinden günlük hayatta kullanım zorluğu yaratan "ulnar pençe el deformitesi" rekontrsukte edlmedği durumlarda ciddi fonksiyon kaybına yol açmaktadır.

Bu tebliğde ulnar pençe el deformitesinde tendon transferi yöntemi ile onarım yaptığımız hastalar uzun dönem takipleri ile sunulacaktır.

Materyal-Metod: Yaşları 25-52 arasında değişen 11 hastaya ulnar sinir onarımı sonrası veya uzun dönemde onarılmamış ulnar sinir lezyonu sonrası, 4. parmak yüzeyel fleksör tendonunun 4 parçaya bölünüp lumbrikal kanaldan geçirildikten sonra lateral bantlara verilmesi ile operasyon yapılmıştır. 4 haftalık immobilizasyon sonrasında aktif fizik tedavi başlanmıştır. Hastaların postop kontrolleri 2008-2018 yılları arasında yapılmıştır. Kontrollerde;

Sonuç: Bu çalışmaya 2008-2017 yılları arasında kliniğimizde opere olan geç dönem ulnar sinir hasarlı hastalar dahil edilmiştir. Yaralanma etyolojileri, kesi, künt travma ve elektrik yanığı sonucu oluşmuştur. Hastalardan biri brakiyel pleksus yaralanması geçirmiştir. Yapılan gonyometrik ölçümlerde Metakarpofalengeal fleksyonu D2 için en düşük 64 en yüksek 90 derece, D3 için en düşük 85 en yüksek 90, D4 için en düşük 85 en yüksek 90, D5 için en düşük 75 en yüksek 90 derece saptanmıştır. Proksimal interfalengeal eklem fleksyonu D2-3-4-5 sırasyıla en düşük ve en yüksek değerleri; 50-90, 15-90, 40-85, 60-90 olarak ölçülmüştür. Distal interfalengeal eklem fleksyonu ise D2-3-4-5 için sırasıyla en düşük ve en yüksek değerleri; 20-75, 10-75, 10-90, 35-90 arasında ölçülmüştür. Metakarpofalengeal eklem fleksyonda ike Proksimal ve distal interfalgeal eklemelrdeki ekstansyon kaybı en düşük ve en yüksek değerleri; -55-0 arasında değişmektedir. Kavrama gücü ise hastalarda en düşük 6 kg en yüksek 28 kg ölçülmüştür. Bir hasta hariç tüm hastalarda koruyucu duyu mevcut olup, bahsi geçen hastada ulnar median sinir kombine yaralanması mevcuttur ve D3-4 hipoestezisi mevcuttur.

Tartışma: ulnar paralizi için kullanılan dinamik tedavi yöntemleri FDS4 veya ECRL tendonunu uzatılarak lateral bantlara transfer ile metakarpofalengeal eklem fleksyonu ve interfalengeal eklem ekstasnyonun sağlanması şeklindedir. Kliniğimizde çoğunlukla FDS4 tendonunun kullanılması tartışmalıdır, çünkü eğer fds tendonu da ön kolda kesilmiş ise bu tendon ancak onarımın üzerinden 1 yıldan az süre geçmiş ise transfer için kullanılabilir. Bu tip onarımlarda fizik tedavinin başarılı olabilmesi için hastanın semmers weinstein testine göre en az protektif duyusunun olması gerekmektedir.

## S-098
## Periferik Sinir Tümörleri

Atakan Aydın
*İstanbul Üniversitesi, İstanbul Tıp Fakültesi, Plastik Rekonstrüktif Estetik Cerrahi Anabilim Dalı, İstanbul*

Periferik Sinir tümörleri 3 grup altında incelenebilir 1-Neoplastik olmayan kitleler (Travmatik Nöroma, Morton nöroma, Sinir kilifi ganglionu) 2-Benign tümörler (Nörofibroma, Schwannoma, Perinöroma, Lipofibromatöz hamartoma, Sinir kilifi miksomasi, Granüler hücre tümörü) 3-Malign sinir kılıfı tümörleri

Tanı ve tedavide karar vermede zorlanılan sinir tümörleri nörofibrom, schwannom ve lipofibramatöz hamartomlardır. Patolojik olarak ayırım bazen zor olmakla birlikte, esas tedavi aşamasında sinir rezeksiyonu, sinir greftlemesi, tendon transferi gibi pek çok seçenekten hasta için en doğru olanına karar vermek daha zordur.

Bu tebliğde nörofibrom, schwannom ve lipofibramatöz hamartom olgularımızdaki tedavi algorizmamızı sunmaktayız.

M&M: 2000-2017 yılları arasında takipli 38 selim periferik sinir tümörü olan olgu serisinde yaşları 3-58 arasında değişen 5 lipofibramatöz hamartom, 18 schwannom ve 15 nörofibrom vakası bulunmaktadır. Bu hastalardan, lipofibramatöz hamartomu olan hastalara (içlerinde makrodaktili ve Proteus sendromu olanlar var) nöroliz ve karpal tünel gevşetme ve muhtelif kitle küçültücü operasyonlar uygulanmıştır. Nörofibrom vakalarında eksizyon greftleme (7 olgu) veya tenson transferi yöntemleri (8 olgu); schwannomlarda ise çoğunlukla anblok rezeksiyon uygulanmıştır.

Sonuç: Tendon transferi uygulanan vakalarda elde edilen sonuçlar, sinir greftlemesi yapılanlardan daha iyidir, sinir kılıfından kaynaklanan schwannom olgularında ise uygulanan unblok rezeksiyon sinirde minimal hasar bırakmıştır. Erken dönemde karpal tünel gevşetmesi yapılan lipofibramatozis vakalarında tenar atrofi önlenmiş ancak sinir operasyonunun makrodaktilik parmakların büyümesine etkisi olmamıştır.

Tartışma: Periferik sinirlerden kaynaklanan tümörlerin tedavisi duyu ve fonksiyon kaybına yol açabilecek sonuçlar barındırdığı için zordur. bu konudaki tecrübelerimizden elde ettiğimiz sonuçlar konu ile ilgilenenlere yol gösterici olacaktır.

## S-099
## Ayaktan Ele Parmak Transferi Deneyimlerimiz

Erhan Sonmez
*İzmir Katip Çelebi Üniversitesi Tıp Fakültesi, Plastik, Rekonstrüktif ve Estetik Cerrahi Anabilim Dalı, İzmir*

Başparmağın yada birden fazla parmağın travmatik yada konjenital nedenlerle aynı elde eksikliği, el fonksiyonlarında ciddi kısıtlılığa yol açıp, bireyin günlük yaşamını olumsuz olarak etkilemektedir. Ayaktan ele parmak transferi bu hastaların rehabilitasyonunda ki en iyi seçenektir.

Bu seride 9'u travmatik, biri konjenital el anomalisi olmak üzere, 10 hastada gerçekleştirilmiş, 12 ayaktan ele parmak transferi yer almaktadır. Hastaların yaşları 6 ile 54 arasında değişmektedir. Bütün transferler aynı cerrah tarafından (E.S.) gerçekleştirilmiştir. Tüm vakalarda ayak 2. parmağı donör olarak kullanılmış olup, aynı senansta proksimal metatars eksizyonu gerçekleştirilmiştir. Aynı elde birden fazla parmak kaybı olan iki hastada bir ay aralıklı olarak iki kez parmak transferi gerçekleştirilmiştir.

Transfer edilen 12 parmakta postoperatif dönemde kayıp yaşanmadı, iki vakada postoperatif ilk 24 saatte yaşanan venöz yetmezlik nedeni ile tekrar ameliyata alınıp revizyon gerçekleştirildi. Kemik fiksasyonu için mini plak-vidalar kullanıldı. Postoperatif dönemlerde herhangi bir sorun ile karşılaşılmadı, postoperatif ilk hafta sonunda aktif hareketlere başlanıldı ve geç postoperatif dönemde fonksiyonel ve estetik açısından tatmin edici sonuçlara ulaşıldı.

Teknolojik gelişmeler ve robotik el çalışmaları günümüzde devam ederken, ayaktan ele parmak transferi bu hastalar için hala günümüzdeki en iyi seçenektir. Bu transferler sayesinde, donör sahada ciddi bir morbidite olmazsızın, transfer edilen parmaklar sayesinde bu hastaların günlük yaşam kalitelerinde önemli miktarda artış sağlanmaktadır.

**Figüre 1**

## S-100
## Mirror Hand Olgularında Preaxial 3 Parmağın Pollizisasyonu Sırasında Tenar Dolgunluk Yaratmak Amacıyla Vascularize Cilt, Cilt Altı Dokusunun Kullanımı

Erman Ak, Atakan Aydın
*İstanbul Üniversitesi İstanbul Tıp Fakultesi, İstanbul*

Amaç: Mirror hand üst ekstremitenin simetrik bir duplikasyonu ve nadir görülen bir orta hat anomalisidir. Baş parmağın bulunmadığı 7 parmağın mevcut olduğu ulnanın duplıke olup radiusun bulunmadığı bir konjenital anomalidir. Fonksiyonel bır el kazanmak ıcın lateral 2 parmağın ampute edilip preaxial 3. Parmağın pollısızasyonu gereklidir.

Olgu: 4 yasında sağ el tutulumu olan hastada el bıleği hareketleri kısıtlı omuz hareketleri normaldır. Biz son iki parmağın cilt ve cilt altı dokusunu vascularize olacak şeklide koruyarak tenar dolgunluk yaratmak amacıyla 3. Parmak pollısızasyonunu planladık

Teknik: Lateral iki parmağın falanks ve metakarpı ampute edilirken cilt ve cilt altı dokusu vascularize bir şekilde korundu. 3 parmağın digital sinir ve damarları diseke edilip korundu. 3 ve 4 parmak arasındaki bağlantılar diseke edilip ayrıldı 3 parmağın metakarp basisi ve başı korunacak şeklide metakarp gövdesi eksize edildi. Extansor tendonlar pilike edildi, dorsal ve volar interoseos kaslar baş parmağın adduktor ve abduktor kasları olacak sekilde kullanıldı. Yeni karpometakarpal eklemin rekonstruksiyonundan sonra metakarpı ve falanksı cıkarılan 1. ve 2. parmaklar distalinden deepitelize edildi ve kendi üzerinde katlanıp fazla cilt de tenar dolgunluk yaratmak amacıyla birinci webe adapte edildi.

Sonuç: Bizim tekniğimizde sadece estetik bir amac gözetilmemektedır aynı zamanda derin bir 1. web fonskiyonu da kazandırmak amaclanmıştır.

## S-101
## Dupuytren Kontraktürü Nedeniyle Parsiyel Fasyektomi Uygulanan 71 Hastanın Retrospektif Olarak Değerlendirilmesi

Yasin Öztürk, Yüksel Kankaya, Orhan Tuğrul, Oğuz Atan, Melike Oruç, Nezih Sungur, Uğur Koçer
*SBÜ. Ankara Eğitim ve Araştırma Hastanesi, Ankara*

Amaç: Dupuytren kontraktürü, sıklıkla elde fleksiyon kontraktürleriyle sonuçlanan palmar aponörozun benign fibromatöz hastalığıdır. Bu çalışmamızın amacı kliniğimizde parsiyel fasyektomi yöntemi ile tedavi edilen Dupuytren kontraktürü vakalarının retrospektif olarak değerlendirilmesi ve sonuçların literatür ışığında gözden geçirilmesidir.

Gereç-Yöntem: Ocak 2009-Temmuz 2017 tarihleri arasında Ankara Eğitim ve Araştırma Hastanesi Plastik, Rekonstrüktif ve Estetik Cerrahi Kliniği'nce Dupuytren hastalığı tanısı alan, ellerde günlük aktiviteyi kısıtlayan 30° ve üzeri metakarpofalangeal eklem kontraktürleri, 15° ve üzeri proksimal interfalangeal eklem kontraktürleri nedeniyle cerrahi tedavi endikasyonu konulmuş ve parsiyel fasyektomi yapılmış olan 71 hasta çalışmaya dahil edildi. Yukarıda belirtilen şartları karşılamayan vakalar çalışmaya dahil edilmemiştir. Hastaların yaş, cinsiyet, tutulan parmak, tutulan el, çalışılan meslek grubu, eşlik eden hastalık, rekürrens olup olmaması, hastaların preop fizik tedavi alıp almaması, erken ve geç komplikasyonlar, ortalama hastanede yatış süresi ve uygulanan anestezi türü retrospektif olarak değerlendirildi.

Literatür ışığında sonuçlarımız değerlendirilerek parsiyel fasyektomi tekniğinin etkinliği değerlendirildi.

Cerrahi Teknik: Tüm hastalar uygun anestezi ile ve turnike altında opere edildi. Bütün hastalar Parsiyel(kısmi) fasyektomi tekniğine uygun olarak opere edildi. Planlanan uygun vertikal insizyonlar sonrası proksimalde nörovasküler yapılar bulunduktan sonra hastalıklı fasya proksimalden distale doğru nörovasküler yapılar maksimum hasasiyetle korunarak eksize edildi. Tüm hastalarda turnike açıldıktan sonra parmak dolaşımları kontrol edildi ve hemostaz sağlandıktan sonra ciltte ki kontraktür durumuna göre ihtiyaç duyulması halinde İP(interfalengeal) eklem düzeyi ve MP (metakarpofalengeal) eklem düzeyi başta olmak üzere z-plastilerle cilt kontraktürleri açılmaya çalışıldı. Cilt kontraktürlerinin açılmasını takiben 4/0 prolen sütür materyali ile cilt onarımı yapılıp penröz dren yerleştirildi. Uygun pansuman ve IP ve MP eklemleri ekstansiyonda tutacak volar alçı atel uygulandı. Ameliyat sırasında eksize edilen spesmenler histopatolojik inceleme amacıyla Ankara Eğitim ve Araştırma Hastanesi Patoloji Kliniği'nce değerlendirildi. Hastaların operasyon sonrası elde edilen spesmenlerin patolojik verileri incelendiğinde tamamının histopatolojik olarak palmar fibramatoz hiperplazi tanısı ile uyumlu olduğu görüldü.

Bulgular: Hastaların %90.1(n:64); %9.9(n:7)'u kadın idi. %29.5(n:21) hastada bilateral el tutulumu mevcut iken; %70.5(n:50) hastada unilateral el tutulumu mevcuttu. Hastaların 45 tanesi (%63.3) sağ elinden; 26 hasta (%36.7) sol elinden opere edildi. Hastaların en küçüğü 38 yaşında; en büyüğü 87 yaşında idi. En sık tutulan parmak 48 (%49) hastada tutulum gösteren 4.parmak idi. 5.parmak ikinci en sık tutulan ikinci parmak olup toplam 32 (%32.6) hastada tutulumu mevcut idi. Sırasıyla 3.parmak tutulumu olan hasta sayısı 14(%14.2), 2.parmak tutulumu 2 (%2.1) ve başparmak tutulumu 2 (%2.1) hastada mevcut idi. Erkeklerde yaş ortalaması 60.2(±10.5) iken; kadınlarda ortalama 71(±8.6) yaş olarak bulundu. Hastalarda en sık rastlanan ek hastalık %39.4 (n:28) ile diabetes mellitus idi. 2. Sıklıkta %9.8 (n:7) ile kardiak problemi olan hasta grubu idi. Toplam %4.2 (n:3) hastada kronik karaciğer rahatsızlığı mevcut iken, %4.2 (n:3) hastada tiroid bezi ile ilgili problemler bulunurken, %2.8(n:2) hastada epilepsi şikayeti ve geçmiş dönemde antiepileptik kullanım hikayesi mevcut idi.Hastaların %56.3 (n:40)'ünde, elişçiliği (işçi, çiftçi, marangoz, tekniker…) hikayesi mevcut idi. Preoperatif dönemde fizik tedavi alma oranı %36.6 (n:26) da mevcut iken kalan hasta grubu preoperatif dönemde herhangi bir fizik tedavi almamıştı.

Erken dönem komplikasyonları %4.2 (n:3) hastada yara yeri ayrılması, %2.1 (n:2) hastada ise hematom oluşumu ve %1.4 (n:1) hastada kısmi flep nekrozu gözlemledik. Hematom drenajla boşaltılıp tedavi edilirken. Yara dehisansı ve kısmi flep nekrozu ek cerrahi müdahaleye gerek kalmadan lokal yara bakımı ile iyileşti. Hastaların %14 ünde (n:10) rekürrens mevcutken; %5.6 (n:4) hastada hipertrofik skar gelişimi mevcut idi. Hipertrofik skarlar için ek cerrahi müdahale yapılmayıp intralezyonel triamnisolon enjeksiyonu ile kür sağlandı. Ortalama hastanede yatış süresi 1.9 gün olarak hesaplandı. %43.7 (n:31) hasta rejyonel anestezi altında opere edilirken %56.3 (n:40) hasta genel anestezi altında opere edildi.

Tartışma: Dupüytren hastalığı avuç içi ve parmaklarda nodüller ve kordlarla seyreden cilt altı palmar dokunun benign fibroproliferatif bir hastalığıdır. En sık 50-70 yaş arası erkeklerde ortaya çıkar ve kadınlarda erkeklerden daha geç başladığı bildirilmiştir. Yapılan değişik çalışmalarda erkek/kadın oranı 3:1 ile 9:1 arasında değişmektedir. Yaptığımız çalışmada hastaların 64'ü erkek (%90.1); 7 si (%9.9) kadın idi ve erkeklerde ortalama yaş 61.2 iken kadınlarda ortalama yaş 71 idi. Çalışmamızın yaş ve cinsiyet verileri literatürle bu konuda hemen hemen paralel seyretmektedir. Yine literatürle uyumlu olarak kadınlarda hastalığın erkeklere oranla ortalama 10 yaş daha geç ortaya çıktığı çalışmamızda da doğrulandı.

Dupuytren kontraktürünün en sık dördüncü parmağı tuttuğu bildirilmiştir. Çalışmamızda da 4. parmağın tek başına ya da diğer parmaklarla kombine olarak %49 oranıyla en sık etkilenen parmak olduğu bulunmuştur. 5.parmak ikinci en sık tutulan ikinci parmak olup toplam %32.6 hastada tutulumu mevcuttu. Sırasıyla 3.parmak tutulumu olan hasta sayısı %14.2, 2.parmak tutulumu

%2.1 ve 1.parmak tutulumu %2.1 hastada mevcut idi. Tüm bu parmak tutulum oranları benzer şekilde literatür ile uyumlu olarak değerlendirildi.

Hastaların %56.3 (n:40)'ünde ağır el işçiliği (işçi, çiftçi, marangoz, tekniker…) hikayesi vardı. Bu yüksek oran etyolojide suçlanan mikro travmaların hastalığın gelişiminin ana etkenlerinden biri olabileceğini destekler niteliktedir. Çalışmamızda diabetes mellitus(DM) %39.4 ile en sık eşlik eden komorbid hastalık olarak değerlendirildi. Benzer şekilde literatürde %10 ile %35 arasında değişen oranlarda diabetes mellitusun dupuytren kontraktürüne eşlik ettiği raporlanmıştır.

Çalışmamıza dahil edilen hasta grubumuzda parsiyel fasyektomi sonrası toplam nüks oranımız %14.0 (n:10) olarak tespit edilmiştir. Bu oran parsiyel fasyektomi sonrası nüks oranlarını değerlendiren literatürdeki çalışmalara oranla nispeten daha düşüktür.

Tanımlanmış diğer tekniklerde karşılaşılan yüksek komplikasyon ve nüks oranları nedenıyle günümüzde dupuytren kontraktürü cerrahisinde en çok tercih edilen yöntem parsiyel fasyektomidir.

Çalışmamızda %4.2 hastada yara yeri ayrılması, %2.1 hastada ise hematom oluşumu ve %1.4 hastada kısmi flep nekrozu gözlemledik. Hiçbir hastamızda dijital sinir ya da arter hasarı görülmedi. Postoperatif dönemde hiçbir hastamızda parmakta dolaşım problemiyle karşılaşılmadı. Geç dönem takiplerde %5.6 hastada gelişen hipertrofik skarlar için ek cerrahi müdahale yapılmayıp intralezyonel triamnisolon enjeksiyonu ile kür sağlandı. Yine benzer şekilde hiçbir hastamızda kompleks bölgesel ağrı sendromu gibi komplikasyonlar saptanmadı. Bulunan komplikasyon oranının benzer çalışmalardaki komplikasyon oranlarından nispeten daha düşük olduğu görüldü.

Komplikasyon oranlarının nispeten düşük olmasında turnike altında titiz diseksiyon yapılmasının, nörovasküler yapıların insizyonun proksimalinde bulunup hassasiyetle korunmasının ve cerrahın bölge anatomisine iyi hakim olmasının etkili olduğunu düşünmekteyiz.

Sonuç: Dupuytren kontraktürü, palmar fasyada fibromatöz değişiklikler sonucu parmaklarda fleksiyon kontraktürleriyle karakterize toplumda ileri yaş grubunda nispeten sık rastlanan bir hastalıktır. Sık rastlanılan dupuytren kontraktürü plastik cerrahların ve el cerrahlarının iş yükünün önemli bir kısmını oluşturmaktadır. Çalışmamızda turnike altında çok ileri olmayan olgularda longitudinal insizyonlar ve ihtiyaç halinde eklenecek Z-plastiler eşliğinde yapılacak parsiyel fasyektomi tekniğinin Dupuytren hastalığı'na bağlı kontraktürlerin cerrahi tedavisinde etkili bir yöntem olduğu, komplikasyonların düşük oranlarda ortaya çıktığı, güvenilir bir yöntem olduğu düşünülmektedir.

**Planlanan uygun vertikal insizyon ile girilip proksimalde nörovasküler yapılar bulunup korunduktan sonra hastalıklı fasyanın proksimalden distale doğru eksize edilmesi, eksizyon sonrası uygun Z plastilerle cilt kontraktürünün gevşetilmesi**

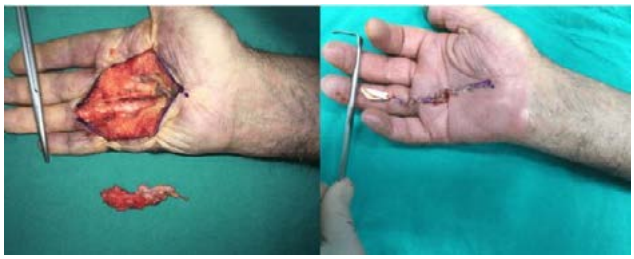

**Dupuytren kontraktürüne eşlik eden hastalıklar ve durumlar**

| *EŞLİK EDEN HASTALIKLAR VE DURUMLAR* | *HASTA SAYISI(n)* | *HASTA YÜZDESİ(%)* |
|---|---|---|
| *Ağır El İşçiliği(Marangoz, İşçi, Çiftçi, Tekniker…)* | *40* | *%56.3* |
| *Diabetes Mellitus* | *28* | *%39.4* |
| *Kardiak Problemler(Geçirilmiş MI Hikayesi, Stabil-Anstabil anjina hikayesi…)* | *7* | *%9.8* |
| *Kronik Karaciğer Hastalığı* | *3* | *%4.2* |
| *Tiroid Bezi Hastalıkları* | *3* | *%4.2* |
| *Epilepsi-Antiepileptik İlaç Kullanımı* | *2* | *%2.8* |

## S-102
## Morel-Lavallee Lezyonlarının Negatif Basınçlı Yara Bakımı ile Yönetimi

Cemil Işık, Çağrı Berk Arıkan, Mustafa Sütçü, Osman Akdağ, Zekeriya Tosun
*Selçuk Üniversitesi Tıp Fakültesi, Plastik Rekonstrüktif ve Estetik Cerrahi Anabilim Dalı, Konya*

Giriş: Yüksek enerjili sıyrılma ve bükme kuvvetleri sonucu oluşan, kapalı degloving yaralanmaları 1853 yılında Morel-Lavallee tarafından tanımlanmıştır.1 Deri, deri altı doku ve fasyanın travmatik ayrışması beraberinde hematom, nekroz ve seromanın oluşması karakteristiğini oluşturmaktadır. Altında bulunan dokulardan tamamen ayrılan derinin dolaşımını, tümüyle dermal vasküler pleksus üstlenir. Morel-Lavallee terimi ilk tanımlandığında trokanterik kapalı yaralanmaları için kullanılmasına rağmen günümüzde gövde ve ektremite kapalı degloving yaralanmaları için kullanılmaktadır. Birçok etken bu lezyonların uyluk bölümünde daha sık görülmesine yol açar. Özellikle iliotibial bant ve fasya lata arasındaki sıkı yapıların görece deri bağlantılarının çok daha zayıf olması, uyluk bölgesini bu soruna açık hale getirir.

Çoğu kez gözden kaçırılabilen bu lezyonlar, ön tanıda akla getirildiğinde ultrasonografi (USG), Bilgisayarlı tomografi (BT) ve manyetik resonans görüntüleme (MRI) ile kolaylıkla tanımlanabilmektedir. Çok yaygın görülmeyen Morel-Lavallee lezyonları tedavi edilmediğinde, yüksek enerjili yaralanma geçiren hastalarda, önemli morbidite nedeni olmaktadır. Bunun yanında tanıda atlanan lezyonlar geç dönemde kontur deformiteleri, heterotopik kalsifikasyonlarla sonuçlanır.2

Morel-Lavallee lezyonları hakkında klinik deneyimin sınırlı oluşu sebebiyle tedavisinde birçok yöntem önerilmiştir. Aspirasyon, sklerodez, cerrahi drenaj ve negatif basınçlı drenaj gibi cerrahi yöntemler uygulanan bu lezyonlarda en uygun yöntem halen tartışmalıdır. Bu çalışmada Morel-Lavallee lezyonlu hastaların negatif basınçlı yara bakımı ile yönetiminin detayları sunulmuştur.

Hasta ve yöntem: 2012-2017 yılları arasında kliniğimizde tedavi görmüş kapalı degloving yaralanması olan 7 Hasta retrospektif olarak incelendi. Hastaların kayıtları incelenerek yaş, cinsiyet, vücut kitle indeksi (<18, 18-24, 24-29, >29), komorbid hastalıkları( diyabet, alkol kullanımı, sigara kullanımı, antikoagulan kullanımı), yaralanma seviyesi (injury severity score), yaralanma çeşidi (yüksek enerjili-düşük enerjili), tanı zamanı (gün), deglove cilt adasının büyüklüğü( cm2 ), yatış süresi (gün) belirlendi. Tedavi edilen hastalarda gelişen morbidite ve komplikasyonlar (nüks, selülit, hematom, yağ nekrozu) tespit edildi.

Bulgular: Hastalardan elde edilen veriler tablo 1 de özetlenmiştir.

Tartışma: Morel-Lavallee lezyonları özellikle hayati tehlikesi bulunan yaralanma seviyesi yüksek hastalarda gözden kaçırılmaktadır. Bu nedenle uygun tedavisi halen tartışmalıdır. Literatürde operasyon yapılmadan takibi, seri aspirasyonlar, sklerodez, cerrahi drenaj gibi tedaviler tanımlanan bu lezyonlarda nüks ve geç komplikasyonlar önemli sorunlar oluşturur. Tekrarlayan peruktan drenaj ve baskılı bandaj ile takip edilen serilerde 1 aydan 10 aya kadar uzayan iyileşme süreleri bildirilmiştir.4,5,6 Prospektif bir diğer çalışmada, 16 hastada küçük insizyon açılarak drenaj sağlanmış ve bandajlarla baskı uygulanmış. (3) Bu hastların birinde cilt nekrozu gelişmiş ve greft ile onarım sağlanmış. Bir diğer çalışmada, asetabular veya pelvik fraktür onarımı yapılmış Morel-Lavallee lezyonlu 27 hastada, fraktür onarımı ile aynı anda radikal cerrahi yapılmış. Bu radikal cerrahi esnasında alınan örneklerde %46 oranıda üreme tespit edilmiş, bu yüzden geniş debritman ve geç onarım önerilmiştir. Uzun süreli sebat eden hastalarda skleroterapi kullanılmasına rağmen ilk terapi olarak önerilmemektedir.7,8,9

Negatif basınçlı yara bakımı açık yaralar ve sutur hatları da dahil geiş kullanım alanı mevcuttur. Kısıtlı kontrendikasyonları bulunan negatif basıçlı yara bakımı kavitelerin drenajı ve yaranın kontraktisyonu için yaygın kullanım alanına sahiptir. Literatürle uyumlu olarak hastalarımızda deglove cilt lezyonlarında kullanıldığında iyileşme sürelerinde önemli kısalmalar sağladığı görülmektedir.10 Negatif basınçlı yara bakımı deglove alan daha geniş olduğunda diğer yöntemlere göre daha hızlı çözüm sunmaktadır.

Sonuç: Negatif basınçlı yara bakımı kapalı deglove cilt lezyonlarında yatış süresini düşürerek maliyete önemli katkılar sağlamaktadır. Ayaktan takibi mümkün kılması ve erken tedavi şansı sağlaması ile beraber, cilt grefti gereksinimini düşürmesi nedeniyle de negatif basıçlı yara bakımı Morel-Lavallee lezyonlarında etkin bir seçenektir.

Kaynaklar:

1. Morel-Lavalle ´e M. [Epanchements traumatique de derosite]. Archives Generales Medicine. 1853;31:691Y731.

2. Hak DJ, Olson SA, Matta JM. Diagnosis and management of closed internal degloving injuries associated with pelvic and acetabular fractures:the Morel-Lavalle ´e lesion. J Trauma. 1997;42(6):1046Y1051.

3-Hudson DA, Knottenbelt JD, Krige JE. Closed degloving injuries: results following conservative surgery. Plast Reconstr Surg. 1992;89(5):853Y855

4-Harma A, Inan M, Ertem K. The Morel-Lavalle ´e lesion: a conservative approach to closed degloving injuries [in Turkish]. Acta Orthop Traumatol Turc. 2004;38(4):270Y273.

5-Lin HL, Lee WC, Kuo LC, Chen CW. Closed internal degloving injury with conservative treatment. Am J Emerg Med. 2008;26(2):254.e5Y254.e6.

6- Williams EW, Chand V, Singh P, Turner R, Williams-Johnson J, Edwards I, Ellis M. Closed degloving injury of the thigh. West Indian Med J. 2009;58(5):493Y494.

7-Luria S, Applbaum Y, Weil Y, Liebergall M, Peyser A. Talc sclerodhesis of persistent Morel-Lavalle ´e lesions (posttraumatic pseudocysts): case report of 4 patients. J Orthop Trauma. 2006;20(6):435Y438.

8- Penaud A, Quignon R, Danin A, Bahe L, Zakine G. Alcohol sclerodhesis: an innovative treatment for chronic Morel-Lavalle ´e lesions. J Plast Reconstr Aesthet Surg. 2011;64(10):e262Ye264.

9-Bansal A, Bhatia N, Singh A, Singh AK. Doxycycline sclerodesis as a treatment option for persistent Morel-Lavalle ´e lesions. Injury. 2013; 44(1):66Y69

10- Morris M, Schreiber MA, Ham B. Novel management of closed degloving injuries. J Trauma. 2009;67(4):E121YE123.

**Hasta verileri**

| No | Yaş | Cinsiyet | Vücut kitle indeksi | Komorbidite | Yaralanma seviyesi (injury severity score) | Yaralanma çeşiti | Tanı zamanı (gün) |
|---|---|---|---|---|---|---|---|
| Hasta 1 | 3 | Erkek | 19,8 | Yok | 22 | Yüksek enerjili | 1. |
| Hasta 2 | 21 | Erkek | 20,2 | Sigara | 25 | Yüksek enerjili | 0. |
| Hasta 3 | 24 | Erkek | 25,6 | Yok | 29 | Yüksek enerjili | 3. |
| Hasta 4 | 24 | Kadın | 23,5 | Yok | 2 | Düşük enerjili | 1. |
| Hasta 5 | 47 | Kadın | 26,3 | Antikoagulan | 16 | Yüksek enerjili | 1. |
| Hasta 6 | 51 | Erkek | 28,7 | Diyabet | 50 | Yüksek enerjili | 0. |
| Hasta 7 | 63 | Erkek | 24,8 | Antikoagulan, Diyabet | 36 | Yüksek enerjili | 4. |

*Morel-Lavalle lezyonu ile takipli hastaların klinik özellikleri.*

## S-103
## El Bileği Yumuşak Doku Defektlerinin Onarımı

Gökçe Yıldıran, Erkut Erden Erkol, Mustafa Sütçü, Osman Akdağ, Zekeriya Tosun
*Selçuk Üniversitesi Tıp Fakültesi Plastik Cerrahi Anabilim Dalı, Konya*

Giriş: Modern el rekonstrüksiyonunda ince flep ihtiyacı ve kontur problemleri, cerrahlara alternatif el rekonstrüksiyonu seçenekleri aramaya zorlamıştır. El bileği bölgesi anatomik ve fonksiyonel olarak karmaşıktır ve bu bölgenin yumuşak doku defektleri; eklemleri, tendonları ve yoğun nörovasküler yapıları içerir, bu nedenle onarım için en uygun yöntemi seçerken dikkatli bir değerlendirme gerekir. Primer kapatma ve lokal flepler rekonstrüksiyon merdivenindeki ilk basamaklar olabilir, ancak daha geniş defektlerde veya el bileği gibi karmaşık bölgelerin defektlerinde eksik kalabilirler (1). El bileği eklemi geniş eklem hareketine sahip olduğundan, bu bölgelerin rekonstrüksiyonu cerrah için zorlayıcı olabilir. Bu nedenle, farklı rekonstrüksiyon seçenekleri, yalnız cildi içeren defektlerde olduğu gibi karpal tünel, nörovasküler yapılar, tendonların veya eklemlerin açıkta kaldığı defektlerde de kullanılmalıdır. Ayrıca, el bileği volar ve dorsal bölümlerinin fonksiyonel ve kozmetik farklılıkları bu alanlarda farklı rekonstrüksiyon seçenekleri gerektirir. Bu nedenle, bu bölge için tüm olası yeniden yapılandırma seçenekleri, rekonstrüktif bir el cerrahı tarafından bilinmelidir.

El bileği rekonstrüksiyonunun temel amacı, erken eklem hareketine izin verecek en uygun ve güvenilir onarım seçeneğini düşünmektir. Bu çalışmada, el bileği defekti olan hastalar gözden geçirilmiş ve yumuşak doku defektlerinin onarımının sonuçları sunulmuştur.

Gereç ve Yöntem: Çalışma retrospektif olarak planlandı. Nisan 2012 ve Kasım 2017 arasında, aynı cerrahi ekip tarafından ameliyat edilen hastalar çalışmaya dahil edildi.

El bileği yumuşak doku rekonstrüksiyonu yapılan 27 hasta (21 erkek, 6 kadın) mevcuttu. El bileği dışında üst ekstremitede yanıklar, enfeksiyonlar, el bileği defekti ve yumuşak doku defekti olan hastalar çalışma dışı bırakıldı. Tüm hastaların yaşı, cinsiyeti, defekt etiyolojisi, defekt lokalizasyonu (dorsal / volar), defekt büyüklüğü, yönetim, hastanede yatma süresi, komplikasyonları ve takip süresi geriye dönük olarak değerlendirildi ve kaydedildi.

Tüm hastaların, cerrahi öncesi el bileği ekleminin durumunu değerlendirmek için direkt grafileri mevcuttu. Acil serviste tüm yaralar serum fizyolojik ile irrige edildi ve tüm eller ameliyat öncesi atele alındı. Tüm hastalar için klorheksidin asetatlı tül gras ile seri debridmanlar ve yara pansumanları yapıldı.

Lokal ve pediküllü flep ameliyatları, 2.5x büyütmeli cerrahi loupe (Surgical Acquity) altında gerçekleştirildi ve cerrahi mikroskop büyütmesi altında serbest flep ameliyatları yapıldı. Tüm flep donör sahalarına negatif basınçlı dren veya bir Penrose dren yerleştirildi. Tüm hastalara Ampisilin Sulbaktam 3 gr / gün verildi. Defektleri serbest flep ile rekonstrüksiyon yapılan tüm hastalara antikoagülan tedavi olarak 7 gün boyunca 1cc Heparin / gün infüzyon verildi. Defektleri greft veya serbest flep ile onarılan tüm hastalar, ameliyattan sonra 3 gün süreyle flep veya grefte bası yapmayacak şekilde atele alındı. El bileği eklemlerinin ROM değerleri aktif ROM skalası ile değerlendirildi.

Bulgular: 21 erkek ve 6 kadın hasta değerlendirildi. Hastaların yaş ortalaması 30,48 (1 - 83) idi. Hastaların ortalama yatış süresi 4,29 gündü (1 - 10). Ortalama takip süresi 41.3 (8 - 75) aydı. 16 dorsal (6 serbest flep, 4 pediküllü flep, 6 deri grefti) ve 11 volar (6 serbest flep, 1 pediküllü flep, 4 deri grefti) el bileği defekti saptandı.

Rekonstrüksiyonda 12 serbest flep, 10 greft, 5 pediküllü flep kullanıldı. Anterolateral uyluk flebi (ALT), derin inferior epigastrik arter perforatör flebi (DIEP), yüzeysel sirkumflex iliak arter flebi (SCIA), medial sural arter perforatör flebi (MSAP), radial önkol flebi (RFF) kullanıldı.

12 serbest flep (5 ALT, 3 SCIA, 2 MSF, 1 RF, 1 DIEP), 5 pediküllü flep (2 Adipofasyal RÖF, 2 PIA, 1 SCIA), 11 deri grefti ile onarım tespit edildi. 1 ALT flep verici alanı cilt defektini gerektirdi, diğer 3 ALT donör alanı primer olarak kapatıldı. 3 serbest SCIA flep donör alanı primer onarıldı. 2 MSF flep ve 1 RF flep donör alanı deri grefti ile kapatıldı. 1 adet DIEP flep donör alanı primer olarak onarıldı.

Tüm hastalar için ortalama yatış süresi 4,2 gündü. Sadece serbest flepler ile rekonstrüksiyonları yapılan hastalar için ortalama yatış süresi 7,5 gündü. 1 flep dehissensi serbest bir ALT flebinde belirlendi ve öncelikle sütüre edildi. PIA fleplerinden birinde saptanan kısmi nekroz, debride edilerek sekonder iyileşmeye bırakıldı. Başka bir komplikasyon yoktu. Ortalama takip süresi 41.3 aydı (8 - 75).

Sonuç: Aktif fleksiyon ve ekstansiyon, el bileğinin en önemli hareketleridir. El bileğinin volar ve dorsal defektlerinin nasıl rekonstrükte edildiği, bu hareketlerin de akıbetini belirler. El bileği volar ve dorsalinin cerrahi onarımı, hem bu bölgenin çok fazla nörovasküler yapı içermesinden hem de kompleks ve fonksiyonel bir eklem yapısına sahip olmasından dolayı önemli ve zorlayıcıdır. Bu nedenle bu çalışmada el bileği yumuşak doku defektleri volar ve dorsal olarak ikiye ayrılarak değerlendirildi. Volar tarafın önemi, nörovasküler yapıların açıkta olabilmesinden kaynaklanır. Literatürde el bileği defektleri için ayrıca bir algoritmaya rastlanılmadı. Bunun sebebi, el bileği yaralanmalarının çoğunun el ya da önkol yaralanmaları ile birlikte olması ve izole şekilde nadir gözlenmeleri olabilir. Bu çalışmada nörovasküler yapıların açıkta olduğu volar taraf defektler için Radial önkol adipofasyal flep ya da ALT gibi serbest flepler; nörovasküler yapılar kapalı ise serbest fleplerin yaratacağı bulk doku etkisinden kaçınmak için lokal flepler ya da greftler; dorsal taraf defektlerde derin ve geniş defektler için pediküllü flep seçeneği olarak PİA flebi ya da ALT, MSF ve DIEP gibi serbest flepler, daha ince ve pliabl doku gerektiren defektler için serbest groin ya da ALT flebin kullanılabileceği akılda tutulmalıdır.

## S-104
## Bilgisayarlı Tomografik Anjiyografi Yardımıyla Anterolateral Uyluk Flebi Perforator Damar Seçimi

Z. Ulaş Bali[1], Yavuz Keçeci[1], Yüksel Pabuçcu[2], Aziz Parspancı[1], Levent Yoleri[1]
*[1]Manisa Celal Bayar Üniversitesi Tıp Fakültesi, Plastik ve Rekonstrüktif Cerrahi Anabilim Dalı, Manisa*
*[2]Manisa Celal Bayar Üniversitesi Tıp Fakültesi, Radyoloji Anabilim Dalı, Manisa*

Anterolateral uyluk flebi (ALT flep) rekonstrüktif cerrahide yaygın olarak kullanılmaktadır. ALT flep ile onarımda yüksek cerrahi başarı şansı olsa da kısmi veya nadiren de tam flep kayıpları olmaktadır. ALT flebin başarı şansında perforatör damarın seçimi ve lokalizasyonu çok önemlidir. Tek bir perforatör, perforasomu ve komşu perforatörün bağlantı damarları aracılığıyla ALT flep perfüzyonunu sağlayabilir (1,2). Flebi perforatörü ortalayacak şekilde veya perforatörün seyrine uygun olarak dizan etmenin vasküler komplikasyonları azaltacağı bildirilmiştir.

Bilgisayarlı tomografik anjiyografi (BTA), perforatörlerin ve bunların seyrinin iyi bir şekilde görüntülenmesini sağlar ve bu nedenle tercih edilen görüntüleme tekniğidir. Bu çalışmanın amacı BTA ile perforatör seçimi ve flebin planlamasının cerrahiye etkisini değerlendirmektir.

Bu çalışmaya alt ekstremitesindeki defekti ALT flep ile onarılması planlanan ve BTA yapılan 18 hasta alındı. Hastaların BTA ile ALT flep perforanlarının anterior superior iliac çıkıntıya olan uzaklıkları, lateral circumfleks femoral arterden çıkışı ile subkutan doku arasındaki mesafeleri ve perforatörlerin seyir hatları not edildi. El dopleri ile de perforatörler saptanarak anterior superior iliac çıkıntıya olan uzaklıkları ölçüldü.

Hastaların 14'ü erkek, 4'ü kadındı ve yaş ortalaması 47 olup 19 ile 63 arasındaydı. Seçilen perforatörlerin anterior superior iliac çıkıntıya olan uzaklıklarının ortalaması 19,3 ± 1,4cm idi. Flepler perforanları ortalayacak şekilde veya perforanın seyrine paralel olacak şekilde dizayn edildi.

Fleplerde vasküler lezyon izlenmedi. BTA uygulamasının ALT perforan seçiminde etkili ve güvenli bir araç olduğu düşünüldü.

Kaynaklar:

1.La Padula S, Hersant B, Meningaud JP. Intraoperative use of indocyanine green angiojkı9ography for selecting the more reliable perforator of the anterolateral thigh flap: A comparison study. Microsurgery. 2018;00:1–7.

2.Saint-Cyr, M., Wong, C., Schaverien, M., Mojallal, A., & Rohrich, R. J.(2009). The perforasome theory: Vascular anatomy and clinical implications. Plastic and Reconstructive Surgery, 124, 1529–1544

## S-105
## Elin Ulnar Sınır Yumuşak Doku Defektlerinin Onarımı

Dağhan Dağdelen[1], Alper Aksoy[2], Devran İğrek[1], Reza Khash[1], Erol Benlier[1], Hüsamettin Top[1]
*[1]Trakya Üniversitesi Tıp Fakültesi, Plastik, Rekonstrüktif ve Estetik Cerrahi Ana Bilim Dalı, Edirne*
*[2]Konur Tıp Merkezi, Plastik, Rekonstrüktif ve Estetik Cerrahi Kliniği, Bursa*

Giriş: Elin yumuşak doku onarımında, defektin topografik yerleşimi kullanılacak onarım seçeneklerinin belirlenmesinde önemlidir. Diğer bir unsur da, defektin hareketli yada sabit bir alanda bulunmasıdır.

Bu noktalar göz önünde bulundurulduğunda, elin ulnar sınırı onarım açısından özellikli bir alandır. Elin palmar alandan sonra en sık kullanılan temas yüzeyi olmasının yanında, el içi eklemlerin hareket aksları üzerinde yer almaktadır.

Biz çalışmamızda bu özellikli alan defektleri için kullandığımız lokal ve serbest flep seçeneklerini paylaşmak ve sonuçlarını değerlendirmek istedik.

Materyal-Metod: Haziran 2016- 1 Haziran 2018 tarihleri arasında elin ulnar sınırında yer alan defektlerin onarımında kullanıdığımız flepler geriye dönük olarak değerlendirildi. Defektler, elin uzun aksında ki anatomik yerleşime göre sınıflandırıldı. Distal interphalangeal (DIP) eklemi içeren defektler için hipothenar alandan kaldırılan serebest flepler kullanıldı. Proksimal interphalangeal (PIP) ve metacarpophalengeal (MCP) eklemleri içeren defektler için midpalmar alandan kaldırılan radyal arterin superfisyal dalı bazlı serbest flepler kullanıldı. Hastalar operasyon sonrası altıncı ayda eklem hareket açıklığı yönünden değerlendirildi.

Bulgular: Yirmidört ay içinde opere edilen biri kadın toplam dokuz hasta değerlendirildi. Defektlerin üçü DIP eklemin üzerinde yer alıyordu. Bu olgularda hipothenar alan serbest perforator flepler kullanıldı. Dört olgunun ikisinde defekt PIP eklemde, diğer ikisinde ise PIP ve MCP eklemin izdusumunda yer alıyordu. Bu olguların tamamında SUBRA kullanıldı. Eklem kapsulunun korunduğu defektlerde ROM açıklığı ölçümlerinde kontrol gurubuna kıyasla anlamlı fark saptanmadı.

Hipotenar fleplerin tamamı uç uca anastomoze edildi. MCP ve PIP eklemi içeren bir defekt için, kompozit onarımı sağlamak amacıyla bir SUPBRA flebi flow-through olarak kullanıldı. Palmar kutanöz sinir aynı olguda sinir konduiti olarak kullanıldı. Diğer üç olguda flepler uç-yan olarak anastomoze edildi.

Flow-through olarak kullanılan olguda marginal nekrozla karşılaşıldı. Diğer olgularda flep sağ kalımı tam olarak gözlendi.

Sonuç: Elin ulnar sınırının onarımında, özellikle palmar alan defektlerinde olduğu gibi, dayanıklı fleplerin tercih edilmesi önemlidir. Gerek donor sahanın onarılacak alan ile benzer özellikler taşıyor olması, gerekse eklem hareketlerinde bir kısıtlama yapmıyor olmaları açısından aynı elden kaldırılacak olan hipotenar ve subra fleplerinin ideal onarım seçenekleri olabileceğini düşünüyoruz.

## S-106
## Ters Akimli Sural Flaplerde Supercharge

Erman Ak, Ömer Berkoz
*İstanbul Üniversitesi Capa Tıp Fakultesi, İstanbul*

Amaç: Ayak bileği ve bacak distal 1/3'lük bölümünün doku defektleri genellikle onarım için kompozit dokulara ihtiyaç olması, dolaşımın yetersiz olması ve lokal dokuların onarım için elverişli olmaması nedeniyle tedavi seçenekleri kısıtlı bolgelerdir. Bu alanlardaki yumuşak doku defektlerinin onarımı için ters akımlı sural flep iyi bir seçenektir Ters akımlı fleplerde genellikle venöz konjesyon, ödem ve flep kayıpları gorulebilen sorunlardir. Distale bazlı sural fleblerde, küçük safen veni proksimalinde bağlayarak, ve flebin distalinde de alıcı venlerine anastomoz yaparak flep viabilitesini artırmak ve venoz konjesyonun önüne geçmek bu çalişmanın amacıdır.

Materyal: Son 1 yil içerisinde yaklaşik 10 hastada ters akımlı sural flep uygulanmiş olup yaklaşik 7 hastada supercharge da uygulanmıştır. 3 hastada distalde uygun alıcı ven bulunamadaği icin anastamoz yapılamamıştır. Supercharge yapilan 7 hastada post op dönemde venöz konjesyon lehine bir bulguya rastlanmamış olup. Yapılmayan 3 hastanin 1 (tip 1 dm ve femoropopliteal bypass öyküsü mevcut)'inde venoz konjesyon görülmüş olup agresif elevasyon ve suluk tedavisi uygulanmıştır. Tedavi sonrası parsiyel nekroz gelişmiştir, fakat taburculuğu sonrasi hasta tarafımıza enfeksiyon bulgulari ile gelmiştir ve debridman ve vac tedavisi sonrası greft uygulanmıştır.

Sonuç: Erken postop dönemde konvansiyonel sural flepte karşılaştığımız venöz konjesyon sorunlarıyla karşılaşılmamıştır.

**Sural flap çizim**

*Lesser saphen ven proximale kadar takip edilmiştir.*

## S-107
## Saplı Serbest Tarz Perforatör Flep Tasarımında Pratik Bir Cerrahi Geciktirme Yöntemi

Aydın Gözü, Senem Özge Turaçlı Karagüven
*Okan Üniversitesi Tıp Fakültesi, Plastik Rekonstrüktif ve Estetik Cerrahi Anabilim Dalı, İstanbul*

Cerrahi geciktirme, daha geniş deri flepleri hazırlayabilmek ya da riskli durumlarda flep canlılığını artırmak için kullanılan bir yöntemdir. Öngörülen flebe yönelik kesiler, suturler ve/veya seçici damarsal girişimler ile uygulanır. Seçilmiş olgularda, saplı serbest tarz perforatör fleplerle kullanımı, yeni onarım seçenekleri sunabilir. Üç olguda edinilen deneyim ve teknik katkı aktarıldı.

1. Olgu: 19 yaşında erkek hasta, trafik kazası sonrası sağ popliteal bölge ve baldırı içeren kesici ve ezici yaralanmalar ile başvurdu. Acil koşullarda KVC kliniği tarafından popliteal arter-ven onarımı uygulanan hastanın genel durumu ve yaradaki canlılık sınırlarının belirsizliği nedeniyle anında fleple onarım düşünülmedi. 10 gün süreyle nemli pansumanlarla izlenen olguda, kısmi debridman ve aynı seansta anterolateral uylukta, distal saplı perforatör ada flebi için geciktirme planlandı (Resim 1a). Flep (deri adası=14x12 cm), proksimalde LCFA'in inen dalının deri perforanı, distalde ise lateral genikular arter perforanını içeren subkutan pedikül (7x2 cm) izole edilip korunarak adipokutan kaldırıldı ve yerinde bırakıldı. 7 gün sonra lokal anestezi altında proksimal perforan bağlanarak kesildi (Resim 1b). 26. gün debridman yinelenerek, flep subkutan saplı kaldırıldı ve diz lateralinden tünelize edilerek yeni yerine taşındı (Resim 1c ve 1d). Verici ve diğer alanlar deri grefti ile kapatıldı.

2. Olgu: 42 yaşında bayan hasta, sağ kübital bölgede kimyasal yanığa bağlı nekrotik yara ile başvurdu. Ardışık debridman ile aynı seansta önkol dorsalinden serbest tarz perforatör ada flebi geciktirilmesi planlandı. Dorsoradialde defekte en yakın perforatör işaretlenerek subkutan sap (5x2 cm) tasarlandı ve posterior interosseoz arterin deri perforanı ile birlikte izole edilip korunarak, flep (deri adası=8x4 cm) adipokutan kaldırıldı ve yerinde bırakıldı. 7. gün lokal anestezi altında ilgili perforan bağlanarak kesildi. 13. günde debridman yinelenerek, flep, subkutan saplı kaldırıldı ve yeni yerine taşındı. Verici alan deri grefti ile kapatıldı.

3. Olgu: 41 yaşında, iş kazasına bağlı sol dirsekte interkondiler humerus kırığı nedeniyle Ortopedi Kliniği'nde plak vida ile fiksasyon uygulanan hasta, dirsek dorsumunda plak ve kemiğin görünür olduğu atonik yara nedeniyle tarafımıza yönlendirildi. Dorsoradialde defekte en yakın perforatör işaretlenerek subkutan sap (6x2 cm) tasarlandı ve posterior interosseoz arterin deri perforanı ile birlikte izole edilip korunarak, flep (deri adası=7x4 cm) fasyokutan kaldırıldı ve yerinde bırakıldı. 7. gün lokal anestezi altında ilgili perforan bağlanarak kesildi. 14. günde debridman yinelenerek, flep, subkutan saplı kaldırıldı ve yeni yerine taşındı. Verici alan deri grefti ile kapatıldı.

İyileşme üç olguda da sorunsuzdu. İlk olgu 19 ay, ikinci olgu 12 ay, üçüncü olgu 3 ay izlendi. İlk ikisinde işlevsel kayıp görülmedi, üçüncü hasta dirsek eklem hareket kısıtlılığı nedeniyle fizik tedavi görmekteydi.

Ekstremitelerde eklem bölgesi travmatik doku kayıplarının fleple onarımı esastır. İlk olguda, ek medikal sorunlar, canlı-ölü doku ayrımındaki güçlük; diğer olgularda ise ardışık debridmanlar gözönüne alınarak anında onarım düşünülmedi. İlk olgumuzda kullanılan flep extended lateral geniküler arter flebi olarak tanımlanabilirse de literatürde bu tür fleplerin kullanımına rastlamadık.

Cerrahi geciktirme, standart flep uygulamalarının yanısıra, uygun olgularda yeni flep tasarımlarında da yardımcı olabilir. Benzer doku ile onarım ve verici alan üstünlükleri taşıyan serbest tarz derialtı saplı perforatör ada flepleri planlanarak, iki basamaklı cerrahi geciktirme ile güvenle kaldırılabilir. İkinci basamağın gerekliliği yöntemin dezavantajıdır.

**Resim 1**

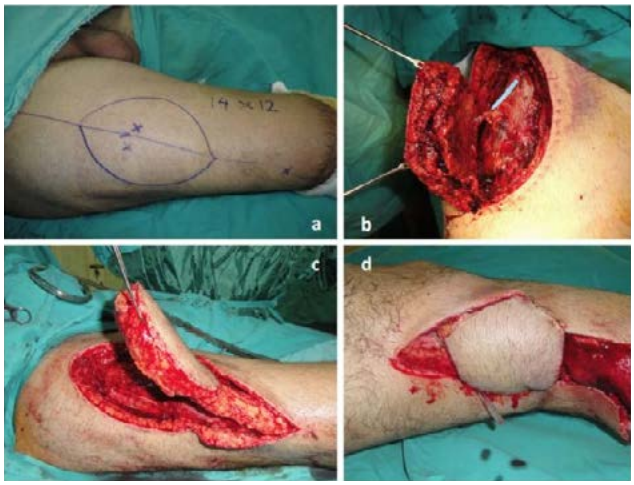


## S-108
## Erken Evre Dupuytren Kontraktürü Olan Hastalarda Cerrahi Sonuç ve Komplikasyonlar

Yahya Baltu
*Ankara Oncology Training and Research Hospital Dept. of Plastic Reconstructive and Aesthetic Surgery*

Giriş: Dupuytren kontraktürü elin palmar bölgesi ve parmakların fleksör yüzünde dijito-palmar fasyanın iyi huylu proliferasyonu ile karakterize bir hastalıktır. Palmar aponörozun kalınlaşması sonucu elde fleksör kontraktürler ile sonuçlanan bir klinik ile kendini gösterir. Bu çalışmada erken evre Dupuytren kontraktürü nedeniyle ameliyat edilen hastalar incelenip fonksiyonel sonuç ve komplikasyonların değerlendirilmesi amaçlanmıştır.

Hastalar ve Yöntem: Kliniğimize erken evre Dupuytren kontraktürü nedeniyle başvuran 40 hasta retrosepektif olarak incelendi. Hastaların yaş, cinsiyet, aile öyküsü, hangi el ve elde hangi parmakların etkilendiği, kontraktür derecesi irdelendi. Beraberinde tetik parmak, penil kontrakür veya ayakta plantar kontraktür varlığı açısından incelendi. Çalışmaya Tubiana derecelendirilmesine göre grade 0 ve grade 1 (0-45 derece kontraktürü olan) hastalar dahil edildi. Daha ciddi kontraktürü olan hastalar çalışmaya dahil edilmedi. Bütün vakalara parsiyel fasciektomi uygulandı.

Bulgular: 40 hastada (24 erkek, 16 kadın) toplam 52 elde parsiyel fasciektomi yapıldı. Hastaların yaş ortalaması 57.6(36-82). Vakaların 12'si sağ elde; 16'sı sol elde; 12'si bilateral olarak raporlandı. Elde vakalar ortalama 25.9 (2-100) ay takip süresi mevcuttu. Hastaların hiçbirinde enfeksiyon, hematom, cilt nekrozu ve sinir yada damar kesilmesi görülmedi. 3 hastada sutür açılması görüldü, sekonder iyileşmeye bırakıldı. Hiçbir hasta elde Dupuytren

kontraktürü nedeniyle tekrar ameliyat edilmedi. Bütün hastalarda kontraktürler tamamen açıldı. Hastalıkla en çok eşlik eden oluşum tetik parmaktı (7 hasta hastaların %17.5) ve operasyon sırasında düzeltildi. Penil kontraktür hiçbir hastada rastlanmadı. 4(%10) hastada aynı zamanda plantar fibromatozis mevcuttu. Histopatolojik İncelemeye gönderilen bütün spesimenler palmar fibramatozis olarak raporlandı.

Sonuç: Erken dönemde yapılan Dupuytren kontraktüründe yüksek cerrahi başarı ve düşük komplikasyon oranı elde edilebilir. Ayrıca, cilde ve etraftaki dokulara yapışıklığın az olduğu dönemde yapılan cerrahinin reoperasyon oranını azalttığı görülmüştür.

## S-110
## Basınçlı Su Yaralanması Sonrası Oluşan Sol El 1.Web Kontraktürünün Radial Arter Perforatör Flebi ile Açılması

Fethiye Damla Menkü, Hakan Uzun, Ali Emre Aksu
*Hacettepe Üniversitesi Tıp Fakültesi, Plastik Rekonstrüktif ve Estetik Cerrahi Anabilim Dalı, Ankara*

Giriş: Genellikle tank ve boru temizlenmesinde kullanılan basınçlı su cerrahi acil olarak kabul edilen yaralanmalara sebep olabilir. İç organ ve nörovasküler yapıların hasarına, fraktürlere sebep olabilecek kadar da kuvvetli olabilir. Eğer infiltrasyonu da gerçekleşirse doku planlarına su ve hava girişi sonucu karşımıza amfizem ile gelebilir ve muayenede krepitasyon ile karşılaşılır.

Basınçlı su yaralanmalarının ilk örnekleri 1960 larda intraabdominal yaralanmalar ile karşımıza çıkmıştır. Gözde kornea rüptürü, hifema, lens dislokasyonu, retinal hasar yapabilmektedir. Femoral arter ven yaralanması sonucu ölümle sonuçlanan vaka bildirimi de bulunmaktadır. Elde literatürde daha sık su enjeksiyonu sonucu kompartman sendromu ile sonuçlanabilecek örnekleri vardır.

Metot ve Bulgular: Acil servise madende çalışırken basınçlı su ile çalışan makinenin patlaması sonucu sol el 1.parmak yaralanması ile başvuran 34 yaşındaki erkek hastanın ilk muayenesinde sol el 1.web ten başlayarak palmare uzanan transvers 6-7cm lik kesi, 2.parmak proksimal falanks seviyesinde palmarden radyale uzanan 3 cm lik kesi ve 2.parmak radyal tarafta hipoestezi gözlendi. Tüm parmaklara giden common digital sinirlerin intakt olduğu, 2.parmak radial taraf digital sinirin vertikal düzlemde transekte olduğu gözlendi. İntrinsik kas onarımı yapıldı. Ortopedi ve travmatoloji bölümünce trapezium ve 1.metakarp kırığı kapalı redükte edildi ve eksternal fiksatör takıldı. Hastanede yattığı 9 günlük süreçte intravenöz antibiyotik tedavisi aldı 2018 yılında 1.web aralığında oluşan kontraktürün hareketlerine engel olması şikayeti ile polikliniğimize başvurdu. Kontraktür açılması ve radial arter perforatör flebi ile defekt onarımı yapıldı. Radyal stiloide 3 cm uzaklıkta olan radial arter distal perforatörleri üzerinden 4*12 cm lik cilt adası ile flep tasarlandı. Cilt adasının altındaki diseksiyon subfasyal planda yapıldı sefalik ven flebe dahil edildi. Radial arterin distal perforatörleri üzerinden flep defekt üzerine getirildi. Pedikülün üzerindeki cilt defekti sekonder iyileşmeye bırakıldı, donör alan primer kapatıldı.

Ameliyat sonrası 5 gün hastanede izlenen hastanın opere edilen üst ekstremitesi ani hareketlerden korundu. 2.haftada 1.web aralığını koruyacak şekilde splint ile takip edildi. Sekonder iyileşme tamamlanınca aktif fizik tedavi süreci başlatıldı.

Metakarpofalangeal eklem seviyesine kadar oluşan orta büyüklükte (8-18 cm) el defektlerinde kullanılabilecek olan radial arter perforatör flebi, ters akımlı radial ön kol flebinden farklı olarak radial arter bazlı değildir. Radial styloidin 2-4cm proksimalinde bulunan radial arterin septokutanöz perforatörleri flebin adipofasyal pedikülü içerisinde bulunur. Flebin venöz dönüşü ise derin fasyadan komitan derin venler aracılığı ile olur. Ameliyat öncesi rutin görüntüleme önerilmemektedir. En güvenli yöntem intraoperatif eksplorasyondur.

Sonuç: Radial arter perforatör flebi ters akımlı radial ön kol flebinden radial arteri koruması ile ayrılır ve 1.web aralığı kontraktürlerinin açılmasında defekt onarımında kullanılabilir.

**Radial arter perforatör flebi ile 1.web aralığının onarımı**

## S-111
## Sağ Ayak Aşil Tendon Bölgesi Yumuşak Doku Defektinin Propellar (Pervane) Flep İle Erken Dönem Onarımı: Bir Olgu Sunumu

Yakup Çil, Mehmet Sönmez, Murat Enes Sağlam, Fatma Betül Ak Bozkırlı, Mustafa Erol Demirseren
*Ankara Yıldırım Beyazıt Üniversitesi Atatürk Eğitim Araştırma Hastanesi, Plastik Rekonstrüktif ve Estetik Cerrahi Anabilim Dalı, Ankara*

Amaç: Bacak 1/3 distal bölümü defektlerinin onarımı oldukça zor olup bu bölgedeki yumuşak doku defektlerinin onarımında en iyi seçenek serbest doku aktarımıdır [1]. Ancak serbest doku aktarımı ile onarım her zaman mümkün olmayabilir. Bu tedavi yönteminin bir alternatifi ise perforatör fleplerdir. Son dönemde tarif edilmiş olan perforatör flepler değişik tanımlamalar altında tüm vücut bölümlerinde yaygın olarak kullanılmaktadır [2]. Perforatör flepler mikrocerrahi ihtiyacını ortadan kaldırabilir ve serbest flepler ile karşılaştırıldığında potansiyel olarak daha kolay ve hızlı uygulama sağlar [3]. Burada araç içi trafik kazası sonrası aşil tendon bölgesindeki yumuşak doku defektinin onarımında kullanılan propellar (pervane) flep sunuldu.

Yöntem ve Gereçler: 30 yaşında erkek hasta araç içi trafik kazası sonucu oluşan sağ bacak distal 1/3 bölgesindeki kompleks yaralanma için ortopedi kliniği tarafından yapılan aşil tendon onarımını takiben yumuşak doku onarımı için kliniğimize kabul edildi. En erken zamanda aşil tendonunun üzerini uygun bir yumuşak doku ile kapatılması gerektiği kliniğimizce değerlendirildi ve defektin, geçirmiş olduğu

kompleks travma nedeniyle sural flep gibi lokal fleplerle onarılamayacağı düşünüldü. Defekt onarımı için posterior tibial arterden kaynaklanan perforatör tabanlı propellar flep uygun görüldü. Hastadan genel anestezi altında yaklaşık 4x10 cm lik propellar flep kaldırıldı ve aşil tendon bölgesi üzerine getirildi. Böylece yumuşak doku defekt onarımı gerçekleştirildi. Flepin donör sahası ise kısmi kalınlıkta deri grefti ile kapatıldı.

Bulgular: Erken ve geç dönemde propellar flep ile ilgili cerrahi komplikasyonla karşılaşılmadı. Hastada gerçekleştirilmiş olan işlemin cerrahi sonucunun kozmetik ve fonksiyonel açıdan tatmin edici olduğu değerlendirildi.

Sonuçlar: Serbest flep ile onarımın mümkün olmayacağı düşünülen vakalarda propellar flep ile onarım seçeneğinin akılda bulundurulmasının faydalı olacağı kanısındayız.

Kaynaklar:

[1] Quaba O, Quaba A. Pedicled Perforator Flaps for the Lower Limb. Seminars in Plastic Surgery. 2006;20(2):103-111. doi:10.1055/s-2006-941717.

[2] Cil Y, Kocabiyik N, Ozturk S, Isik S, Ozan H. A New Perforator Flap From Distal Medial Arm: A Cadaveric Study. Eplasty. 2010;10:e65.

[3] Mohan AT, Sur YJ, Zhu L, Morsy M, Wu PS, Moran SL, Mardini S, Saint-Cyr M. The Concepts of Propeller, Perforator, Keystone, and Other Local Flaps and Their Role in the Evolution of Reconstruction. Plast Reconstr Surg. 2016 Oct;138(4):710e-29e. doi: 10.1097/PRS.0000000000002610.

**Propellar (Pervane) Flep**

*İnta-op / erken post-op / geç post-op görüntüsü*

## S-112
## Konjenital Tibia Psödoartrozunun Serbest Fibula Flebi ile Tedavisi

Gökhan Sert, Hakan Uzun, Ali Emre Aksu
*Hacettepe Üniversitesi Tıp Fakültesi Hastanesi, Plastik, Rekonstrüktif ve Estetik Cerrahi Anabilim Dalı, Ankara*

Giriş: İlk olarak Hatzoecher tarafından 18. yüzyılın başlarında tanımlanan konjenital tibia psödoartrozu, tibianın öne ve laterale eğilmesi sonucunda tekrarlayan patolojik kırıklar ile karakterize sporadik bir hastalıktır. Hastaların üçte birinde fibulada da kırıklar görülebilmektedir. Etiyolojide özellikle osteoklastik aktivite bozukluğu ön planda düşünülmekle birlikte henüz patogenezi tam olarak aydınlatılamamıştır. Sıklıkla hayatın ilk yılında fraktürler ile ortaya çıksa da ilk dekad boyunca asemptomatik olarak da seyredebilmektedir.

Olgu Sunumu: 3 yaşında erkek hasta, 1 yaşında gelişen patolojik tibia fraktürü sonrasında Kirschner teli konularak dış merkezde takip edilmiş. Malunion nedeniyle ikinci seçenek olarak 2 yaşında İlizarov tekniği ile eksternal fiksatör konularak primer kemik uzatma denenilmiş ancak 6 ay sonucunda nonunion nedeniyle hastanemize yönlendirilmiş. Ortopedi ve Travmatoloji bölümü ile birlikte değerlendirilen hastaya karşı ekstremiteden serbest fibula flebi planlandı. Ameliyat öncesinde çekilen bilateral alt ekstremite anjiografisinde arteriyel sistemin patensi gösterildi. Psödoartroz segmenti rezeke edildikten sonra ortaya çıkan 5 cm lik kemik defektine karşı ekstremiteden kaldırılan peroneal arter ven bazlı serbest fibula flebi intramedüller geçilen tel ve 1 adet 3.5 mm düz plak ile fikse edildi, anterior tibial arter ve komitan venine anastomozlar gerçekleştirildikten sonra flebin deri adası plak vida sisteminin üzerini kapatacak şekilde inset edildi. Postoperatif takibinde hasta atel ile immobil olarak izlendi.

Tartışma: Tedavi seçenekleri değerlendirilirken, deformitenin şiddeti, ekstremiteler arası uzunluk farkı, fibulada patolojik kırık varlığı ve geçirilmiş cerrahiler göz önünde bulundurulmalıdır. Cerrahi tedavide intermedüller fiksasyon, kemik grefti, serbest kemik flepleri, İlizarov tekniği kullanılabilmektedir. Son yıllarda rekombinant BMP tedavisi de kullanılsa da bu seçeneklerden herhangi birinin üstünlüğü gösterilememiştir. Tekrarlayan kırıklar, başarısız cerrahi girişimler ve fonksiyonel olmayan bir ekstremite varlığında amputasyon uygulanması da gündeme gelebilmektedir. Konjenital tibia psödoartrozunda dokunun dolaşımının zayıf olması sebebiyle kemik greftlerinin kullanılması çoğunlukla malunion, greft kaybı, tekrarlayan kırıklar, büyüme geriliği gibi başarısızlıklarla sonuçlanırken, serbest fibula flebinin sağladığı artmış kan akımı kemik iyileşmesini olumlu yönde etkilemekte, distal tibia epifizinde büyüme kartilajına kan akımının artması ile de ekstremiteler arası uzunluk farkının daha az olması sağlanabilmektedir. Günümüzde sklerotik kemik uçlarının rezeksiyonu sonrasında ortaya çıkan kemik boşluğun uzunluğuna göre kemik flepleri ve primer kemik uzatma seçenekleri gündeme gelmektedir. Sağlıklı kan dolaşımı ve yüksek union oranları ile serbest fibula flebi pek çok cerrah tarafından birinci seçenek olarak tercih edilmektedir.

**Konjenital tibia psödoartrozunun serbest fibula flebi ile tedavisi**

*(sol üst) psödoartroz segmentinin preoperatif radyografisi, (sağ üst) fibula flebinin inseti sonrasında postoperatif 2. ay radyografik görüntüsü, (ortada) tibia psödoartrozu bulunan sol alt ekstremitenin preoperatif görüntüsü, (altta) erken postoperatif görüntü*

## S-113
## Alt Ekstremite Yerleşimli Dev Arteriyovenöz Malformasyon Olgusunda Polimetilmetakrilat Kemik Çimentosu Kullanımı

Mehmet Dadacı, Selçuk Kendir, Bilsev İnce, Mehmet Emin Cem Yıldırım
*Necmettin Erbakan Üniversitesi, Meram Tıp Fakültesi, Plastik Rekonstrüktif ve Estetik Cerrahi Anabilim Dalı, Konya*

Giriş: Vasküler malformasyonlar durgun endotele sahip olup, vasküler morfogenez ve remodellingin bölgesel defektleri sonucu oluştukları düşünülmektedir. Vasküler malformasyonlar asla gerilemez ve sıklıkla yaşam boyunca mevcutturlar. Ortaya çıkan lezyon, yüksek akımlı arteriyovenöz bağlantılardan; venöz, lenfatik veya her ikisinin bir kombinasyonu olabilecek düşük akımlı lezyonlara kadar değişebilmektedir. Ek lezyonları araştıran pan-vasküler bir çalışma bu hastalarda endike değildir. Benzer şekilde, çoğu durumda rutin bir aile değerlendirmesi gereksizdir ve ailesel genetik sendromlar nadirdir (1).

Yüksek akımlı AVM'lerde arteriovenöz şant, kılcal sistemin normal direncinden yoksundur ve distal iskemiye yol açan önemli arteriyel çalmaya neden olabilir (2). Klinik seyri de tamamen asemptomatik kalabilir, ya da tam aksine, şişmiş bir kitle, ağrı, kanama, büyüme bozukluğu, venöz hipertansiyon, iskemi ya da daha nadir olarak yüksek debili kalp yetmezliği ile prezente olabilir.

Bu çalışmada kliniğimizde tedavi edilmiş olan sağ diz önyüzünde yerleşimli, intramedüller uzanımlı dev vasküler malformasyon olgusu sunulmaktadır.

Olgu: 15 yaşında kız çocuğu, sağ diz önyüzünde yerleşimli, doğumdan beri var olan, yaklaşık 10x20 cm ebatlarında, vasküler kitle ile polikliniğimize başvurdu. Hastanın fizik muayenesinde sağ femur alt ucundan başlayıp tibia üst 1/3ü kaplayan koyu kırmızı renkli, yer yer büllöz yapılar barındıran, sınırları düzensiz posterior uzanımı olmayan lezyonu görüldü. Detaylı fizik muayene sonrasında hastanın vücudunda başka bir bölgede benzer lezyon saptanmadı. Daha önce 2 kez Girişimsel Radyoloji tarafından AVM embolizasyonu denendiği; ancak başarılı olunamadığı öğrenildi.

Yapılan sağ ekstremite anjiografi incelemesinde popliteal bölgede yüzeyel, femoral arter ve popliteal arter dallarından beslenen multiple venöz drenajı olan arteriovenöz malformasyon görüldü. Yapılan sağ uyluk MRG incelemesinde vasküler yapıların tibia intraosseoz kesiminde arttığı ve tibianın vasküler malformasyondan etkilendiği rapor edildi.

Hastaya genel anestezi hazırlığı yapılarak hasta operasyona alındı. Esmark bandajı ve turnike uygulandı. Lezyon çevresinde uygun insizyonla girilerek derin peroneal sinir eksplore edilerek korundu. Kitlenin çevresel dokulara vermiş olduğu vasküler yapılar bağlandı. Kitlenin tibia medullasına doğru uzandığı görüldü. Kitle total eksize edildikten sonra tibia medullasından yüksek debili kanama başladı. Baskı ve diğer cerrahi hemostaz teknikleri ile kanama kontrolü sağlanılamadı. Hastaya intraoperatif 4 Ü ES ve 2 Ü TDP anestezi ekibi tarafından verildi. Akut yüksek miktarda kan kaybı olması üzerine yeterli hemostaz sağlama amacıyla tibiaya osteotomi yapılarak medullası kürete edildi. Ardından kemik içerisinde oluşan boşluğa PMMA kemik çimentosu yerleştirildi. Hastanın kanama kontrolünün sağlanıldığı görüldü. Rekonstrüksiyon sonraki seansa bırakılarak operasyona son verildi.

Hasta rekonstrüksiyon için ikinci kez operasyona alındığında açık yara onarımı için gastrokinemius kas deri flebi planlanıldı. Flep uygun insizyonla kaldırıldıktan sonra pedikülü korunarak yeni yerine sütüre edildi.Tibia ön yüzündeki flep etrafındaki açık alanların onarımı için 3 adet kısmi kalınlıkta deri grefti kaldırılarak defekt alanlarına adapte edildi ve rekonstrüksiyon işlemi tamamlandı.

Alınmış olan lezyonun patolojik incelemesi vasküler malformasyon olarak raporlanıldı. Post-op 1. ayda yapılan arteriografi incelemesinde belirgin AVM doluşu görülmedi. Hasta post-op 40. günde taburcu edildi. Takiplerinde tedavinin başarılı olduğu ve hastanın post-op rehabilitasyonunu tamamladığı görüldü. (Resim 1.)

Tartışma: AVMler vasküler malformasyonların yüksek akımlı bir alt tipidir. İntraosseöz vasküler anomaliler tüm intraosseöz lezyonların sadece% 0.5-1'ini oluşturan nadir durumlardır (3).

MRI, üstün kontrast rezolüsyonu, akış dinamiklerini karakterize etme yeteneği, derin ve komşu yapıların ayrıntılı görünümü ve non-iyonizan olmasından dolayı vasküler anomalilerin görüntülenmesi için en değerli modalitedir (4). Bunun yanında direk grafiler iskelet büyümesi bozukluklarının görüntülemesinde yararlıyken, Doppler USG hızlı akışın yavaş akış anomalilerinden ayırt edilmesinde, yüzeysel lezyonların gerçek zamanlı değerlendirilmesinde ve kan akış hızının tespitinde yararlıdır.

Küçük bölgesel AVMler öncelikle rezeke edilir ve rekonstrüksiyonu yapılır. Yüksek akımlı arteriovenöz vasküler malformasyonların tedavisinde amaç, nidusun eradikasyonudur. Bu, en iyi, nidus içine nüfuz edecek bir sıvı embolik ajan ile gerçekleştirilir (5). Bunu 24-48 saat sonra rezeksiyon izler. Bu işlem cerrahi esnasındaki kanamayı azaltmaya yönelik olup, rezeksiyon sınırlarının küçülmesini sağlamaz.

Büyük AVM'ler genellikle embolizasyon veya rezeksiyona ek olarak aşamalı embolizasyon gerektirir (6). Cerrahi rezeksiyon tipik olarak lokalize olan AVM'ler veya debulking gerektiren AVMler için iyi bir seçenektir (7).

Olguda incelenildiği gibi büyük intraosseoz AVMlerin cerrahisi esnasında yüksek debili kanama komplikasyon olarak karşılaşılabilecek bir durumdur. PMMA kemik çimentosu intraosseöz arteriyovenöz lezyonda tıkayıcı bir materyal olarak başarıyla kullanılmıştır (8). Bazı yayınlarda PMMA kemik çimentosu yerleştirilmesinin intramedüller yüksek debili kanamayı tetikleyebileceği belirtilmiştir (9). Kanama kontrolü için PMMA kemik çimentosu kullanımı intraoperatif dönemde alınabilecek bir karardır ve etkili hemostaz sağladığı olgumuzda görülmüştür.

Sonuç: Ekstremite yerleşimli vasküler malformasyonlar nadir karşılaşılan tümörlerdir. Özellikle tümöral kitlenin geniş olduğu durumlarda olası vasküler bağlantılar ve etraf dokuya infiltrasyonlar açısından pre-op dönemde hastanın detaylı araştırılması, olası komplikasyonlar düşünülerek cerrahi kararı alınması ve cerrahinin tecrübeli bir ekip tarafından gerçekleştirilmesi gerektiğini düşünmekteyiz.

KAYNAKLAR:

1. Conway, A.M. &Rosen, R.J.:Arteriovenous Malformations: Syndrome Identification and Vascular Management. CurrTreatOptionsCardioMed (2018) 20: 67.

2. Jeon YH, Do YS, Shin SW, et al. Ethanolembolization of arteriovenousmalformations: resultsandcomplications of 33 cases. J KoreanRadiolSoc. 2003;49:263–70.

3. Perugini M, Renzi G, Gasparini G, Cerulli G, Becelli R. Intraosseous hemangioma of the maxillofacial district: Clinical analysis and surgical treatment in 10 consecutive patients. J Craniofac Surg. 2004 Nov; 15(6):980-5.

4. Hyodoh H, Hori M, Akiba H, Tamakawa M, Hyodoh

K, Hareyama M. Peripheralvascularmalformations: imaging, treatmentapproaches, andtherapeuticissues. Radiographics. 2005;25 Suppl 1:S159–S171.

5. Nosher JL, Murillo PG, Liszewski M, Gendel V, Gribbin CE.:Vascularanomalies: A pictorialreview of nomenclature, diagnosisandtreatment. World Journal of Radiology. 2014;6(9):677-692.

6. Cahill AM, Nijs ELF.: Pediatric vascular malformations: pathophysiology, diagnosis, and the role of interventional radiology. CardiovascInterventRadiol 2011;34(4):691–704.

7. Rosen RJ, Nassiri N, Drury JE. Interventionalmanagement of high-flowvascularmalformations. TechVascIntervRadiol 2013;16(1):22–38.

8. Ierardi AM, Mangini M, Vaghi M, Cazzulani A, Mattassi R, Carrafiello G.: Occlusion of an intraosseous arteriovenous malformation with percutaneous injection of polymethylmethacrylate. Cardiovasc Intervent Radiol. 2011;34(Suppl 2):S150–3

9. Öztürk, Kerem et al. "Obliteration of a Large Mandibular Arterio-Venous Malformation with Polymethyl Methacrylate Bone Cement." Turkish Archives of Otorhinolaryngology 53.2 (2015): 80–83.

**Resim 1.**

*A- Pre-operatif dönem, diz çevresinde Arteriyo-VenözMalformasyon B- Kitle eksizyonu sonrası, defekt alanı C- Rekonstrüksiyon, intraoperatif dönem D- Rekonstrüksiyon sonrası, post-op 3. ay*

## S-114
## Alt Ekstremite Kompleks Defektlerinde Serbest Flebe Alternatif Hayat Kurtarıcı Bir Flep: Sural Flep

Erol Kesiktaş[1], İbrahim Tabakan[1], Ömer Kokaçya[1], Osman Metin Yavuz[1], Recep Anlatıcı[2]
*[1]Çukurova Üniversitesi Tıp Fakültesi Plastik Rekonstrüktif ve Estetik Cerrahi, Adana*
*[2]Sanko Üniversitesi Tıp Fakültesi Plastik Rekonstrüktif ve Estetik Cerrahi, Gaziantep*

Alt ekstremite defektleri pek çok sebeple olmakla birlikte daha çok travmatik ve diabetik ayak nedeniyledir. Özellikle kemik, tendon, major damarlar gibi hayati yapıları açıkta bırakan ve kruris distalinde gelişen defektlerde kanlanması iyi olan, güvenilir, uygun boyuttta ve yapı bakımından krurise uygun doku sağlayan fleplere ihtiyaç duyulmaktadır. Bu amaçla serbest flep ilk akla gelen seçenek olmasına rağmen, uzun sürecek bir ameliyatı tolere edemeyecek yaşlı, ek hastalığı olan hastalarda ve damar anastomozu için uygun alıcı damarı olmayan hastalarda alternatif flep zorunlu olabilir. Bu amaçla kullanılabilecek ilk akla gelen en önemli flep sural fleptir.

Kliniğimizde son 10 yılda kruris distalinde kompleks defekt nedeniyle başvuran ve ilk anda serbest flep düşündüğümüz fakat yukarıda sayılan sebeplerden dolayı serbest flep uygulayamadığımız 53 hastaya ters akımlı sural flep ile rekonstrüksiyon uygulandı. Hastaların yaşları 6-72 arasında olup 39 u erkek 14 ü kadın idi. Defektlerdeki etyolojik sebep olarak 24 ünde trafik kazası,11 ünde iş kazası, 10 unda yanık ve 8 inde diabetik yara mevcuttu. Tüm flepler ters akımlı olarak kullanıldı. Flep boyutları 5x6 cm. ile 12x15 cm arasında değişmekteydi. Büyük ve uzun flep gerektiren 9 hastada flep geciktirmesi işlemi yapıldı. 8 hastada ise aynı bacakta uygun flep olmadığı için karşı bacaktan ters akımlı sural flep kullanıldı. Karşı bacaktan flep kullanılan hastalarda flep pedikülü 21 gün sonunda kesildi. Komplikasyon olarak; 4 hastada sütur ayrışması, 6 hastada parsiyel flep kaybı ve 3 hastada ise enfeksiyon görüldü. Parsiyel flep kaybı olan hastalarda mevcut flep ilerletilerek komplikasyonun üstesinden gelindi. Hiç bir hastada total flep kaybı olmadı.

Ters akımlı sural flep beslenmesi iyi olan, yeterli doku sağlayan, genelde aynı bacaktan kullanılan, renk ve yapı bakımından kruris için çok uygun bir fleptir. Alt ekstremitenin özellikle damar, tendon ve kemik gibi hayati yapıları açıkta bırakan kompleks defektlerinde serbest flep ilk akla gelen seçenek olmasına rağmen uzun sürecek bir ameliyatı tolere edemeyecek yaşlı ve ek hastalığı olan veya anastomoz için uygun alıcı damarı olmayan hastalarda ters akımlı sural felebin hayati bir seçenek ve serbest flebe iyi bir alternatif olabileceğini düşünmekteyiz.

## S-116
## Majör Ekstremite Yaralanmaları: Kurtarmalı Mı? Kurtarmamalı Mı?

Selami Serhat Şirvan, Işıl Akgün Demir, Fatih Irmak, Soysal Baş, Çağatay Öner, Şafak Çakır, Ayşin Karasoy Yeşilada
*Sağlık Bilimleri Üniversitesi Şişli Hamidiye Etfal Eğitim ve Araştırma Hastanesi, Plastik, Rekonstrüktif ve Estetik Cerrahi Kliniği, İstanbul*

Giriş: Majör ekstremite travmalarında, ekstremitenin onarımı uygunluğunu değerlendirmek amacıyla günümüzde bir çok skorlama sistemi kullanılmaktadır; ancak yine de bu konuda herhangi bir görüş birliği sağlanamadığı için bu skorlama sistemlerine ek olarak cerrahi ekibin deneyimi ve olanaklara erişim de karar verme aşamasında oldukça önemli rol oynamaktadır. Bu çalışmada kliniğimizin majör ekstremite yaralanmalarına yaklaşımını paylaşmak amaçlanmıştır.

Materyal-Metod: Çalışmaya yaşları 1 ve 56 arasında değişen (ortalama 32.9), 3'ü kadın, 14'ü erkek olmak üzere toplam 17 hasta dahil edilmiştir. Yaralanmaların 12'si üst ekstremitede, kalan 5'i alt ekstremitede görülmüştür. Etiyolojiler arasında trafik kazası, ezilme tipi hasarla sonuçlanan iş kazaları ve ateşli silah ile yaralanma bulunmaktadır.

Bulgular: Onyedi ekstremiteden 10'u kurtarılmış, 7 hastaya ise amputasyon uygulanmıştır. Kurtarılan 10 ekstremitenin

4'ü kısmi olarak fonksiyonunu geri kazanmıştır. Ampute edilen ekstremitelere ise iyileşme sürecinin tamamlanmasını takiben protez uygulanmıştır.

Sonuç: Majör ekstremite yaralanmalarında kurtarma operasyonu kararını vermek için literatürde yer alan skorlama sistemlerinden yararlanılabilir; ancak cerrahi ekibin tecrübesi ve mevcut merkezdeki imkanların çeşitliliği kurtarma operasyonunun sonucuna büyük ölçüde etki etmektedir. Karar aşamasında hastanın isteği de mutlaka göz önünde bulundurulmalıdır.

**Şekil 1.**

## S-117
## Lokal ve Rejyonel Anestezi ile Parmak Replantasyonu

Selami Serhat Şirvan[1], Mert Sızmaz[1], Çağatay Öner[1], Fatih Irmak[1], Leyla Kılınç[2], Şafak Çakır[1], Ayşin Karasoy Yeşilada[1]
*[1]Sağlık Bilimleri Üniversitesi, Şişli Hamidiye Etfal Eğitim ve Araştırma Hastanesi, Plastik, Rekonstrüktif ve Estetik Cerrahi Kliniği, İstanbul*
*[2]Sağlık Bilimleri Üniversitesi, Şişli Hamidiye Etfal Eğitim ve Araştırma Hastanesi, Anesteziyoloji ve Reanimasyon Kliniği, İstanbul*

Giriş: Vücuttan tamamen ayrılarak kopmuş uzuv ya da parçaların tekrar yerine konarak başta dolaşım olmak üzere duyu ve diğer fonksiyonlarının sağlanmasına replantasyon denir. İlk başarılı parmak replantasyonu 1965 yılında Komatsu ve Tamai tarafından gerçekleştirilmiştir. Cerrahi ekipmanlar ve mikrocerrahi tekniklerdeki ilerlemeler sayesinde bugün artık replantasyon plastik cerrahi acillerinde en önemli kısmı oluşturmaktadır. Lokal veya rejyonel anestezi ile replantasyon hastanın acil servise başvurduğu andan operasyon başlangıcına kadar geçen süreyi ciddi ölçüde kısaltmaktadır. Hastada uzun süreli ve komplet analjezi sağlayarak hem hastanın postoperatif konforunu yükseltmekte ayrıca ağrıya sekonder vazokonstriksiyonu minimalize etmektedir. Lokal veya rejyonel anestezi ile opere olan hastalar genel anestezinin olası komplikasyonlarından kurtulmaktadır.

Gereç-Yöntem: 2014- 2018 yılları arasında Sağlık Bilimleri Üniversitesi Şişli Hamidiye Etfal Sağlık Uygulama Merkezine başvuran ve lokal anestezi (digital blok) veya rejyonel blok (aksiller blok, infraklaviküler blok, supraklaviküler blok,popliteal blok, femoral blok) altında opere olan 174 hasta çalışmaya dahil edilmiştir. Hastaların yaşları 16 ile 76 arasında değişmekte iken ortalama yaş 28,6 olarak bulunmuştur. Metakarpofalangeal (MP) ve metatarsofalangeal (MT) eklem ve distalindeki seviyeden tüm amputasyonlar değerlendirmeye alınmıştır. Herhangi bir sebeple genel anestezi altında opere edilen hastalar, MP veya MT eklem proksimali amputasyon seviyeli replantasyonlar, replantasyon endikasyonu bulunmayan amputasyonlar, postoperatif kontrollere gelmeyen hastalar çalışmaya dahil edilmedi.

Tartışma: Lokal ve rejyonel anestezi altında yapılan replantasyonlar acile başvurudan operasyon başlangıcına kadar geçen süreyi minimize etmekte ve cerrahi başarı oranlarını artırmaktadır. Hastayı olası genel anestezi komplikasyonlarından korumaktadır. Özellikle uzun etkili lokal anesteziklerle kombine edilen rejyonel bloklarda postoperatif ağrı yönetimi tam olarak sağlanmaktadır. Rejyonel bloklar konusunda tecrübeli bir anestezi ekibine erişim her zaman kolay olmamaktadır. Rejyonel blok uygulanan hastalar nadir de olsa uygulama başarısızlığı sebebiyle genel anestezi almak zorunda kalabilmektedir. Avülsiyon ve crush yaralanmaya sekonder amputasyonlarda büyük oranda ven grefti ihtiyacı mevcuttur. Bu durum lokal anestezi ile operasyonu zorlaştırmakta olup regional anestezi ile daha uygun olmaktadır. Mikroskop altında yapılan operasyonlarda lokal anestezi altındaki hastanın hareketsiz kalmasını sağlamak güç olmaktadır.

Sonuç: Lokal veya rejyonel anestezi ile replantasyon uygun vakalarda, tecrübeli bir anestezi ekibiyle operasyon başarısını artırmaktadır. Preoperatif anestezi hazırlık süresini kısaltarak iskemi zamanının uzamasını engellemekte ve cerrahi başarıyı artırmaktadır.

**Resim**

vaka 1: preoperatif ve postoperatif 4. ay fotoğrafları

vaka 2: preoperatif ve postoperatif 1. ay fotoğrafları

## S-118
## Alt Ekstremitelerin Küçük-Orta Büyüklükteki Kompleks Yaralarında Bir Kurtarıcı Tedavi Olarak Lökositten ve Plateletten Zengin Fibrin (L-PRF) Uygulaması

Kadri Özer[1], Özlem Çolak[2]
[1]*Aydın Devlet Hastanesi, Plastik, Rekonstruktif ve Estetik Cerrahi Kliniği, Aydın*
[2]*İstanbul Okmeydanı Eğitim ve Araştırma Hastanesi, Plastik, Rekonstruktif ve Estetik Cerrahi Kliniği, İstanbul*

İyileşmeyen ülserler (başlangıç tedavisine yanıt vermeyen veya uygun bakım ve standart tedaviye rağmen devam eden), ileri düzey yara bakımı tedavilerinin (standart tedaviler başarısız olduğunda kullanılan tedaviler) göz önünde bulundurulduğu sağlık sistemi üzerindeki önemli bir mali yükü temsil eder. Gelişmiş ülkelerde, nüfusun % 1 ila 2'sinin yaşamları boyunca kronik bir yarayı yaşayacağı tahmin edilmektedir. En önemli maliyet arttırıcılarından biri, ileri bakım olarak kullanılan pansuman malzemeleridir. Global Industry Analysts tarafından hazırlanan bir rapora göre, gelişmiş yara bakım ürünleri için küresel pazar, nemli yara iyileştirme uygulamalarının artan klinik önemi nedeniyle 2022 yılında 16.0 milyar ABD dolarına ulaşacaktır. Öte yandan, bu yaralar hastanın yaşam kalitesini ve üretkenliğini etkilemekte, ayrıca özellikle çalışan hastalardaki bacak ülserasyonu işte zaman kaybı, iş kaybı ve maliyetteki olumsuz etkiler ile korelasyon göstermektedir. En sık karşılaşılan kronik yaraların alt ekstremite ülseri olduğu ve ortalama 12-13 ay arasında sürdüğü bildirilmiştir.

Kronik yaralar klasik olarak 3 aylık bir süre içinde anatomik ve fonksiyonel bütünlüğü sağlamak için düzenli ve zamanında onarım sürecinden geçemeyen yaralar olarak tanımlanmaktadır. Bu tanım sıklıkla kullanılsa da, bu tanımdaki "kronik yara" terimi, yalnızca tedaviye daha fazla zamanın gerekeceği anlamına gelir, bu nedenle sorunun karmaşıklığını karakterize etmek için iyi bir kavram olmadığı söylenebilir. Bu nedenle, akut veya kronik olup olmadıklarına bakılmaksızın, tıbbi ve hemşirelik bakımlarına meydan okuyan, zor yaraları tanımlamak için "kronik yaralar" yerine "karmaşık yaralar" terimini kullanmak daha iyi olacaktır.

Son yıllarda, öncelikle otolog platelet bakımından zengin preparatlar gibi biyolojik ürünlere olan ilgi artmıştır. Bu çalışmanın mantığı, iyileşme potansiyeli ve neoanjiogenezisi nedeniyle diğer preparatlardan öne çıkan, uygulama alanında devam eden büyüme faktörlerinin bilinen bir kapasitesi olarak işlev gören, diğer preparatlarınkinden daha uzun süreli bir etki sağlayan, üç boyutlu yapısıyla nispeten yeni bir aşama olan lökosit ve platelet açısından zengin fibrin (L-PRF) konsantresinin kullanımı ile ilgilidir. Bu raporda, herhangi bir hastane yatışı olmadan alternatif, basit, düşük maliyetli, daha az zaman harcanarak işten kaybedilen zamanı en aza indirgenmiş olarak kullanılan L-PRF ile oluşan granülasyon dokusu ile iyi iyileşme potansiyeli görülen kemik, tendon ve ligaman gibi yapıların açıkta olduğu küçük-orta ölçekli kompleks bacak yaraları üzerinde durulmuştur.

Eylül 2015 ile Ekim 2016 tarihleri arasında kompleks yaraları olan hastalarda L-PRF'nin terapötik etkisinin değerlendirildiği bu çalışmada bildirilen tüm olgular hastaneye ya da ameliyathaneye ihtiyaç duyulmadan ayakta tedavi edilmiştir. Hastaların yaşı, cinsiyeti, başlangıçtaki yara boyutu, yara tipi, komorbiditeleri, yara etiyolojisi, yaralanan yumuşak doku yapıları, tedavi sayısı, yara süresi hastaların tıbbi kayıtlarından toplanmıştır.

L-PRF tedavisi, yara tamamen epitelize olana kadar haftada iki kez uygulandı. Ekstra özel bir yara bakımı yapılmadı. Tam iyileşme, tam yara epitelizasyon günü olarak tanımlandı. Yara bilgileri ya yaraları değerlendiren ya da yaraların fotoğraflarından alınan tıbbi personel tarafından toplandı. Klinik pratiğimizde, yara ölçümleri en uzun uzunluk ve genişlikten yapılmakta ve bu iki ölçüm, ilk yara büyüklüğünün santimetrekaresini elde etmek üzere çarpılmaktadır. L-PRF, İki ile beş tüp kan örneği (doldurulacak kusurun büyüklüğüne ve uzantısına bağlı olarak), antikoagülan içermeyen 8.5 ml kuru, cam vakum tüplerine toplanarak hazırlandı. Hemen 5 dakika boyunca 1650xg'de santrifüj edildi. Santrifügasyondan önce pıhtılaşma kaskadlarının başlatılmasını önlemek ve santrifüj sırasında fibrin matrisinin doğal dönüşümüne izin vermek için, bu işlem en hızlı bir şekilde yapıldı. İşlem tamamlandıktan sonra üç katman gözlendi. Bazal tabaka kırmızı kan hücreleri (en yoğun) idi, üst tabaka hücresel olmayan plazma (en az yoğun) ve orta tabaka L-PRF kısmı idi (orta yoğunlukta). Steril forseps ile L-PRF tüpten çıkarıldı ve bitişik kırmızı kan hücresi tabakasından sıyrıldı. L-PRF serumunun bir gazlı beze emdirilmesiyle, matriksten fibrin açısından zengin ve yüksek dirençli bir zar elde edildi. Her ziyarette, hafif irrigasyon ve yaranın hafif debridmanından sonra, L-PRF tedavisi uygulandı ve birkaç kalın gazlı bezle kapatıldı. Yaranın açılması, irrigasyon, debridman, L-PRF'nin hazırlanması ve uygulanması ve re-pansuman dahil olmak üzere tüm prosedürler ortalama 10 ila 15 dakika sürmektedir.

L-PRF ile tedavi edilen yaralar, erken yara iyileşmesi ile hızlandırılmış iyileşme gösterdi. On hastadan 6'sı (% 60) erkek, 4'ü (% 40) kadındı ve yaş ortalaması 27.6 (18-76 arasında) idi (Tablo 1). Travma sonrası meydana gelen 2 akut yara (ortalama süre: 2.25 ± 0.35 ay) ve 8 kronik yara (ortalama süre: 37.50 ± 81.92 ay) ve ortalama yaralama süresi 30.45 ± 73.76 ay (2 ila 240 ay arası) (Tablo 1). Ortalama başlangıç yara ölçüsü 18.80 ± 18.55 cm2 idi. Yara boyutu ile yaranın tipi arasında fark yoktu (akut: 10.50 ± 6.36 cm2, kronik: 20.87 ± 20.3 cm2, P = 0.278).

Ortalama L-PRF uygulamaları 27.40 ± 19.82 (aralık: 8-60) idi. Başlangıçtaki yara büyüklüğü ile L-PRF uygulamalarının sayısı arasında korelasyon yoktu (Spearman'ın rank korelasyonu, P=0.072). Benzer şekilde, yaranın süresi ile L-PRF uygulamalarının sayısı arasında bir korelasyon gözlenmedi (Spearman'ın rank korelasyonu, P=0.457).

Tedaviden en az altı ay sonra yaralarda nüks veya yan etkiler izlenmedi. Bununla birlikte, tedavi döneminde enfeksiyon görülmedi.

Otolog, katı, lökosit ve platelet bakımından zengin fibrin (L-PRF) ilk kez Choukroun ve ark. tarafından 2001 yılında ortaya atıldı. L-PRF'nin çok spesifik bir 3 boyutlu mimariye (kalın ve yoğun polimerize fibrin iplikçikler), hücre içeriğine ve dağılımına (plateletlerin % 97'si ve lökositlerin >% 50'si) sahip olduğu gösterilmiştir. L-PRF'nin büyüme faktörü içeriğinin mantıklı bir şekilde PRP miktarlarından çok daha yüksek olması beklenirmektedir, çünkü çoğu platelet L-PRF pıhtılarında aktive olmaktadır. Ortalama 273.4 ± 15.3 ng transforme edici büyüme faktörü-ß1 (TGF-ß1), 6071 ± 773 pg vasküler endotelyal büyüme faktörü (VEGF) ve 50.3 ± 6.3 ng platelet kaynaklı büyüme faktörü-AB (PDGF-AB), sağlam bir L-PRF membranından 7 gün içinde yavaş yavaş salındığı gösterilmiştir. Bu miktarlar, büyüme faktörlerinin muazzam miktarlarıdır. Bunun yanı sıra, PRP'nin aksine, PRF, yapılan uygulamadan sonraki saatler içinde hızlı bir şekilde çözülmez ve bu nedenle günler boyunca önemli büyüme faktörlerinin çok yavaş bir şekilde salınmasını sağlar, bu da yaranın yeniden şekillenme sırasında önemli bir süre için ortamın uyarılması anlamına gelmektedir. En az 1 hafta boyunca önemli büyüme faktörlerinin yavaş salınması, tendon, kemik ve/veya bağlar gibi çıplak hassas dokuların viabilitelerinin devam ettiğini gözlemlediğimiz hastalardaki PRF'nin en olumlu sonucunu açıklayabilmektedir. Endotel hücre kültürlerinde ve civciv embriyo korioallantoik membran testinde yapılan in vitro bir çalışmada, PRF preparatlarının, PRP preparasyonlarından anjiyogenezde daha etkili olduğu gösterilmiştir. Başka bir çalışmada, L-PRP ile karşılaştırıldığında, L-PRF'nin in vitro

olarak mezenkimal kök hücre migrasyonunu daha güçlü bir şekilde indüklediği bildirilmiştir. Bu sonuçlar, L-PRF'nin yara iyileşme süreci sırasında daha uygun bir ortam sunabileceğini kanıtlayabilmektedir.

**Tablo 1**

| Hasta | Cinsiyet | Yaş | Komorbiditeler | Etkilenen alan | İlk yara boyutu - uzunluk x genişlik (cm²) | İlk başvurusu yaranın bulunduğu süre (months) | L-PRF tedavi sayısı |
|---|---|---|---|---|---|---|---|
| 1 | Erkek | 72 | Diyabetes Mellitus, Hipertansiyon, Periferik Arter Hastalığı | Sol ayak dorsum | 9x7 | 8 | 36 |
| 2 | Erkek | 76 | Diyabetes Mellitus, Hipertansiyon, Kronik Venöz Yetmezlik | Sol distal alt bacak lateral | 5x7 | 18 | 48 |
| 3 | Erkek | 65 | Diyabetes Mellitus, Periferik Arter Hastalığı | Sağ orta bacak anterior | 6x2 | 4 | 8 |
| 4 | Erkek | 18 | Fonctionnelle Flap Cerrahisini Sonrası Distal Nekroz | Sağ orta bacak anterior | 3x2 | 2.5 | 52 |
| 5 | Kadın | 65 | Diyabetes Mellitus, Hipertansiyon, Arteryel Stenoz | Sol distal ayak lateral | 6x3 | 6 | 20 |
| 6 | Erkek | 43 | İyileşmeyen Aboşi Sitah Yaralanması | Sağ orta bacak posterior | 5x3 | 3 | 18 |
| 7 | Kadın | 63 | Diyabetes Mellitus, Hipertansiyon, Periferik Arter Hastalığı | Sağ ayak medial plantar | 2x2 | 7 | 12 |
| 8 | Erkek | 56 | Arteriovenöz Malformasyon, Hipertansiyon, Kontrolsüz Psöriasis, Kronik Venöz Yetmezlik | Sağ ayak topuk | 5x5 | 240 | 60 |
| 9 | Kadın | 60 | Diyabetes Mellitus, Periferik Arter Hastalığı | Sağ distal alt bacak medial | 2x1 | 8 | 8 |
| 10 | Kadın | 58 | Diyabetes Mellitus, Hipertansiyon, Periferik Arter Hastalığı | Sol distal alt bacak medial | 4x2 | 9 | 12 |

*L-PRF ile tedavi edilen yaraların özellikleri*

## S-119
## İnfantil Hemanjiomlarda Propronalol Tedavisi: Neler Öğrendik, Neleri Değiştirdik? Prospektif, 6 Yıllık Sonuçlar Eşliğinde Değerlendirme

Emre Güvercin, Gaye Taylan Filinte, Bükem Cüce, Kübra Ece Kalafatlar
*Sağlık Bilimleri Üniversitesi Dr.Lütfi Kırdar Kartal Eğitim ve Araştırma Hastanesi, Plastik Cerrahi Kliniği, İstanbul*

Giriş: İnfantil hemanjiomlar (İH) çocukluk çağının en sık görülen tümörleridir. Yaşla birlikte regresyon eğilimde olmakla beraber %10 kadarı medikal tedavi gereksinimi duymaktadır. Genel itibariyle benign karekterde olmalarına karşın yenidoğan döneminden itibaren ülserasyon, kanama, enfeksiyon, organ fonksiyonlarında bozulma sonucu morbidite ve mortaliteye sebep olabilmektedirler. Özellikle yüz çevresinde yerleşen hemanjionlarda lezyon büyüklüğü ve belirginliğiyle orantılı olarak psikososyal problemler izlenebilmektedir. İH tedavisinde yıllarca birincil tedavide steroidler kulllanılmış, steroid dirençli olgularda vinkristin ve interferonlara yer verilmiştir; bu tedavilerin ciddi bir yan etki yükü bulunmaktadır. Propronalol non selektif bir beta-blokör ajan olup etki mekanizması tam olarak bilinmemekle beraber etkinliği ve düşük yan etki profili nedeniyle son yıllarda birincil tedavi ajanı olarak yer almaya başlamıştır. Bu çalışmada İH'da propronalol tedavisinden edinimlerimizi aktarmayı amaçladık.

Materyal-Metod: Çalışmamıza 2012-2018 yılları arasında kliniğimizde İH tanısı ile takip ettiğimiz 37 hasta dahil edildi. Tüm hastalara tarafımızca tedavi başlandı ve başvuru itibariyle takibe alındı. Dış merkezden tarafımıza yönlendirilen halihazırda propronalol tedavisi alan hastalar çalışma dışı bırakıldı. Hastaların lezyon lokalizasyonları, boyutları, lezyon özellikleri, propronalola başlama zamanları, propronalol dozları ve süreleri, regresyon süreleri, rebound oluşup oluşmaması ve zamanı not alındı. Tedavi öncesi hastalar pediatrik kardiyolojiye konsulte edilerek tedaviye uygunluk için araştırıldı. Tüm hastalardan tedavi onamı alındı. Propronalol takip formu hazırlandı. Hastalar interne edilerek 2x1 kan şekeri ölçümü yapıldı. Tedavi yanıtı olarak 1. ayda lezyonda renkte solma ve regresyonun başlaması baz alındı.

Bulgular: Çalışmaya 37 hasta dahil edildi. 27 hasta kız, 10 hasta erkekti. Lezyonların 26'sı baş-boyunda yer alıyordu, bunların 13'ü skalp, parotis,ense,boyun; 13'ü orta ve alt yüz yerleşimliydi. En küçük lezyon büyüklüğü 0.5x0.5, en büyük lezyon büyüklüğü 7x9 cm olarak ölçüldü. Ortalama başlangıç süresi 4.6 ay (1-8 ay) olarak tespit edildi. Lezyon renginde açılma ilk tedavi cevabı olarak tespit edildi, bunu boyutta küçülme izledi. Ortalama takip süresi 42 ay olarak bulundu. Tüm hastalarda tedavi yanıtı gözlendi. Bu yanıt 1 yıllık tedavilerinin sonunda 27 hastada lezyon hacminde %25 üzerinde küçülme, 10 hastada ise %25 altında küçülme olarak izlendi. Hiçbir hastada rebound büyüme ve koyulaşma izlenmedi. Hiçbir hastada hipoglisemi, bradikardi, bronkospazm ve ya hipotansiyon gibi bir tan etki izlenmedi.

Sonuç: Propronalol tedavisinde etki mekanizması henüz aydınlatılmamış olmasına karşın İH'da etkn bir tedavidir ve yan etki profili ve etkinliği ile diğer sistemik tedavilere üstünlüğü birçok çalışmada vurgulanmıştır. Literatürdeki çalışmalara bakıldığında genel itibariyle lezyon yerleşimine bağlı bir tedavi yaklaşımı olmadığı görülmektedir. Bizim çalışmamızda ve tedavi protokolümüzde özellikle erken dönemde (ilk 2 ay) olan vakalarda göz kapağı, dudak gibi bölgelerde yerleşim gösteren ve ülserleşme eğiliminde olan lezyonlara tedvi başlamayı tercih ettik. Aksi halde 6. aya kadar beklenerek tedavi ertelendi ve 6. ayda tedavi başlandı. Güncel literatürde 3mg/kg dozda etkinlik bildirilen çalışmalar mevcuttur. Tedavi protokolümüzde 2mg/kg doz ile etkin tedavi sağlanmıştır. Literatürdeki çalışmalarda genellikle 6 aylık tedavi seçilmesine karşın protokolümüzde 1 yıllık tedaviyi öngördük. Tüm hastalar tedavinin ilk günü yatırılarak pediatrik kardiyolog önerileri ile takip edildiler, güncel literatürdeki çalışmalarda hasta prematüre veya 2 aydan küçükse yatış önerilmektedir. Propronalol ile tedaviye başladığımız 2009-2012 yılları arasında tüm hastalara lokalizasyon veya yaş farkı olmaksızın tedavi vermeyi öngörmüştük, buna karşın 2012 sonrası protokolümüzde lokalizasyon ve cevap alma kriteri dışında kalan hastalara tedavi vermemeyi veya tedavi verilmişse gereksiz tedaviyi kesmeyi öngördük.

Kaynaklar:

1)Droitcourt C, Kerbrat S, Rault C, Botrel MA, Happe A, Garlantezec R Guillot B, Schleich JM, Oger E. Safety of Oral Propranolol for Infantile Hemangioma.Pediatrics. 2018 Jun;141(6).

2)Baselga E et al. Efficacy of Propranolol Between 6 and 12 Months of Age in High-Risk Infantile Hemangioma. Pediatrics. 2018 Sep;142(3)

## S-120
## Versajet™ Hidrocerrahi Sistemi ve Otolog Hücre Süspansiyonu (ReCELL®) ile Rinofima Tedavisi

Kemalettin Yıldız, Reşit Burak Kayan, Tuğba Dülgeroğlu, Ethem Güneren
*Bezmialem Tıp Fakültesi Hastanesi, Plastik Rekonstruktif ve Estetik Cerrahi, İstanbul*

Giriş/Amaç: Rinofima, akne rozaseanın en ciddi hali olup; tedavisinde cerrahi esastır. Rinofima, akne rozaseanın burnu etkileyen glandular bir formudur, sebase gland hipertrofisi nedeniyle burun bülböz ve lobüle hale gelmektedir. Rinofima tedavisinde farklı modaliteler mevcuttur. Topikal ve oral antibiyotikleri içeren medikal tedavi, akne rozasea tedavisinde kullanılmakta ancak akne rozaseanın rinofimaya ilerlemesini veya mevcut rinofimanın gerilemesini sağlamamaktadır. Çalışmamızda Versajet™

Hidrocerrahi Sistemi ve otolog hücre süspansiyonunun (ReCELL®) rinofima tedavisinde kullanımını sunmaktayız.

Olgu: 63 yaşındaki erkek hasta, kliniğimize tedaviye yanıtsız rinofimayla başvurdu (Resim 1 üst sıra). 17 yıldır akne rozasea öyküsü mevcuttu. Kronik hastalık ya da alkol kullanım öyküsü olmayıp, 17 yıldır günde 1 paket sigara kullanıyordu. Topikal/oral antibiyotik, steroid, vitamin gibi tedaviler ve lazer uygulaması çeşitli merkezlerde denenmiş ama tedaviye yanıt alınamamıştı.

Gereç ve Yöntem: Hastaya, genel anestezi altında Versajet™ ile dermabrazyon uygulandı (Resim 1 orta sıra). Sağ kulak arkasından 3 cm2 kısmi kalınlıklı deri grefti alındı, donor ciltten epidermal hücre elde etmek için ReCELL® kiti kullanıldı. Hücreler, toplam 10 ml süspansiyon elde etmek üzere sodyum laktat içerisine aktarıldı. Elde edilen solüsyon, dermabrazyon sahasına damlatıldı, bohça şeklinde pansuman uygulandı.

Sonuç: Yaranın değerlendirilmesi ve pansuman değişimi için ilk kontrol 1 hafta sonra yapıldı. Postop 3. haftada tam iyileşme görüldü (Resim 1 alt sıra).

Tartışma: Rinofima tedavisinde farklı modaliteler mevcuttur. Topikal ve oral antibiyotikleri içeren medikal tedavi, akne rozasea tedavisinde kullanılmakta ancak akne rozaseanın rinofimaya progresyonunu/ mevcut rinofimanın regresyonunu sağlamamaktadır. Cerrahi, rinofima tedavisinde esastır. Dermabrazyon, olumlu sonuçlarıyla uzun zamandır popülerdir. Elektrokoterizasyon, lazer eksizyon, harmonik bistüri, radyofrekans diğer tedavi şeçenekleridir.

Versajet™ kullanımı rinofima tedavisinde tanımlanmıştır. Versajet™, sıvı dinamiği başlığı altında incelenen 'Venturi etkisi' üzerine kurulu bir sistemdir. El aparatı hareket ettirilirken, tanjansiyel püskürtme esnasında dar bir açıklıktan geçen ve basıncı kademeli azalan salin buharı, lokalize vakum etkisi yaratarak dokuyu yıkar ve uzaklaştırır. Vakum etkisiyle kan ve debrisin düzenli uzaklaştırılması; cerrahi sahayı net görmeyi sağlar.

ReCell®'in izole deri grefti uygulamasına kıyasla hızlı epitelizasyonu tetiklediği gösterilmiştir. Versajet™ ve ReCELL® ile dermabrazyon ve otogreft prosedürünü tek basamakta tamamlama imkanı sağlanmakta ve tedavi süresi kısaltılmaktadır. Deneyimimiz, rinofima tedavisinde bu tedavi kombinasyonunun etkili, güvenli ve kolay öğrenilebilinir bir cerrahi alternatif olduğu yönündedir.

**resim 1**

*üst sıra: preop fotoğraflar orta sıra: perop fotoğraf alt sıra: postop fotoğraflar*

## S-121
## Kliniğimize Jinekomasti Hastalarına Yaklaşım ve Sonuçlarımızın Değerlendirilmesi

Özlem Çolak, Semih Tiber Menteşe, İlker Üsçetin, Özay Özkaya Mutlu
*Okmeydanı Eğitim ve Araştırma Hastanesi, Plastik Rekonstrüktif ve Estetik Cerrahi Kliniği*

Giriş: Jinekomasti, erkeklerde benign, aşırı meme gelişimi olarak tanımlanmaktadır. Genellikle palpasyonda semi-solid ya da sert bir yapı olarak hissedilir. Meme ucu bölgesi merkezi odaklı ve simetrik bir şekilde ortaya çıkar (1). Histopatolojik olarak benign olduğu gösterilmiştir (2) Genellikle bilateral görülen bu durum erkeklerde memede en sık görülen problem olarak geçer (3)

Jinekomastinin sebebi östrojen ve testosterone oranının değişmesi olduğu bilinmektedir. Bu durum hem fizyolojik hem de patolojik olarak ortaya çıkabilir. Fizyolojik olarak neonatal, pubertal ve senil dönemlerde ortaya çıkan bu durum spontan olarak gerileyebilir. Patolojik olarak ise karaciğer hastalıkları/siroz, erkeklerde hypogonadism (Klinefelter Sendromu vb.), testiküler kanserler, hipertirodisim, böbrek yetmezliği, adrenokortikal tümörler, hermafroditism, androjen insensitivite sendromları, tip 1 diyabet, Kennedy Sendromu ve belirli ilaçların kullanımı jinekomasti ile sonuçlanabilir. İlaçlar jinekomastilerin %25'inden sorumlu tutulur. Bu ilaçlardan bazıları; Diethilbesterol, oral kontraseptifler, digitaller, klomifen, metronidazole, simetidine, flutamide, siproterone asetat, bikalutamid, Izoniazid, metildopa, kaptopril, trisiklik antidepresanlar, diezepam, spironolakton, kannabis, eroin olarak bilinmektedir (4). Sporcular tarafından kullanılan anabolik steriodlerin de jinekomastiye yol açtığı bilinmektedir.

Benzer bir durum olan fakat glandular proliferasyon olmadan yalnızca yağ depolanmasının görüldüğü yine meme büyümesi ile karakterize pseudojinekomasti ise en sık obez erkeklerde görülmektedir (3).

Hafif vakalar diet ve egzersiz önerilerinden fayda görürken, ileri vakalarda cerrahi müdahale kaçınılmazdır (4). Günümüz cerrahide en sık konvansiyonel liposuction ve ultrason yardımlı liposuction kullanılmakla beraber, seçilmiş vakalarda cilt, gland eksizyonu da faydalı olmaktadır. Biz bu çalışmada jinekomasti şikayeti ile kliniğimize başvuran ve cerrahi tedavi uygulanan hastaların retrospektif olarak incelenerek demografik özellikleri, evrelemesi, uygulanan cerrahi teknik, komplikasyonlar ve memnuniyet dereceleri açışından karşılaştırılarak tartışmayı amaçladık.

Materyal Method: 2006-2018 yılları arasında Simon sınıflamasına göre evre 2 ve 3 jinekomastisi olan 93 hasta retrospektif olarak kullanılan cerrahi yöntemler, jinekomasti dereceleri, memnuniyet derecesi ve komplikasyonlar açısından incelendi.

Bulgular: Hastaların yaşlarının 16 ile 56 arasında değişim gösterdiği ve ortalama yaşın 25 olduğu tespit edildi. 18 hastada unilateral, kalan 75 hastada ise bilateral jinekomasti tespit edildi. Ortalama takip süresi 13,6 ay olarak belirlendi. Simon sınıflamasına göre 17 hasta Simon 2a, 59 hasta Simon 2b, yine 17 hasta ise Simon 3 olarak sınıflandı (Tablo-2). Ortalama jinekomasti ile geçen süre 5 yıl olarak belirlendi. Ek hastalık olarak bir hastada hiperprolaktinemi, bir hastada hipogonadotropik hypogonadism, 2 hastada Klinefelter Sendromu tespit edildi. Hipogonadtropik hypogonadism ve hiperprolaktinemi hastaları Endokrinolojiye danışıldı ve opere olabileceği ilaç tedavisi için takibe alındığı belirtildi. Bir hasta daha önce

genel cerrahi tarafından jinekomasti operasyonu olup tarafımıza areolada çökme ve yetersiz rezeksiyon nedeniyle refere edildi. Başka 2 hasta ise dış merkezde yine plastik cerrahi tarafından opere edilmiş fakat yetersiz rezeksiyon nedeniyle tarafımıza yönlendirildi. Komplikasyonlar arasında en sık periareolar skar (7 hastada) hematom (3 hasta) ve yetersiz rezeksiyona (8 hasta) rastlandı. 25 hastanın görünümünü kötü olarak değerlendirdiği tespit edildi. Bu hastalardan 8'inde ise cilt eksizyonu uygulandığı ya da bir komplikasyon oluştuğu tespit edildi (Tablo-2).

Tartışma: Fizyolojik olmayan ve 1 sene boyunca iyileşmeyen jinekomastilerde cerrahi tedavi endikedir (5). Simon tip 1 ve 2a vakalarda yalnızca liposuction yeterli olabilirken, yetersiz vakalarda yine glandular rezeksiyon eklenmektedir. Tip 2b hastalarda ise lezyon tipine göre yaklaşım yöntemi değişebilmektedir. Yağ içeriği zengin jinekomastilerde liposuction sonrası korse kullanımı ardından bekleme süresi 6-12 aya tamamlanarak lezyonun komprese olması sağlanmaktadır. Sonrasında cilt fazlalığı varsa yapılan cilt eksizyonu ile daha az eksizyon ve daha az skar kaldığı gözlenmiştir. Lezyon daha fibrotik tipte ise açık teknik uygulanması önerilmektedir. Tip 3 hastalarda ise neredeyse her vakada cilt eksizyonu zaten önerilmektedir (6). Vakalarımız arasından 17 hastaya cilt eksizyonu yapıldı. Bunlardan 12 hasta tip 2b hastalardan oluşmaktadır. Bu hastalar içinden de 1 hasta daha önce genel cerrahi tarafından opere edilmesi sonrası tarafımıza refere edilen hastaydı. Bu vakaların ortalama şikayet süresi ise 2 ile 14 yıl (ortalama 7 yıl) arasında değiştiği tespit edildi. Bu nedenle cilt eksizyonu için 2. Seans beklenmedi.

Kaynaklar:

1- Braunstein GD. Braunstein GD. Clinical practice. Gynecomastia. N Engl J Med. 2007 Sep 20; 357(12):1229-37. Review. PubMed PMID: 17881754.

2- Johnson RE, Murad MH. Gynecomastia: pathophysiology, evaluation, and management. Mayo Clin Proc. 2009 Nov;84(11):1010-5. doi:10.1016/S0025-6196(11)60671-X. Review. PubMed PMID: 19880691; PubMed Central PMCID: PMC2770912.

3- Gynecomastia – evaluation and current treatment options Ruth E Johnson, Cindy A Kermott, M Hassan Murad Ther Clin Risk Manag. 2011; 7: 145–148. Published online 2011 Mar 28. doi: 10.2147/TCRM.S10181 PMCID: PMC3071351

4- Rahmani S, Turton P, Shaaban A, Dall B. Overview of gynecomastia in the modern era and the Leeds Gynaecomastia Investigation algorithm. Breast J. 2011 May-Jun;17(3):246-55. doi: 10.1111/j.1524-4741.2011.01080.x. Epub 2011 Apr 8. PubMed PMID: 21477170

5- Bannayan GA, Hajdu SI. Gynecomastia: clinicopathologic study of 351 cases. Am J Clin Pathol. 1972 Apr;57(4):431-7. PubMed PMID: 5012934.

6- Simon BE, Hoffman S, Kahn S. Classification and surgical correction of gynecomastia. Plast Reconstr Surg. 1973 Jan;51(1):48-52. PubMed PMID: 4687568.

**Tablo-2 Hastaların Özellikleri (ilk 30 hastamız)**

| Hasta | Yaş | Süre (Yıl) | Ek Hastalık | Grade | Operasyon Tekniği | Önceki Op. | Memnuniyet | Takip Süresi (ay) | Taraf | Komplikasyon |
|---|---|---|---|---|---|---|---|---|---|---|
| 1 | 45 | 8 | - | 3 | CE + LS | - | Kötü | 11 | Bilateral | Yetersiz rezeksiyon |
| 2* | 56 | 14 | - | 2b | CE + FC flep | 2008(GC) | Kötü | 12 | Bilateral | Periareolar skar |
| 3 | 21 | 3 | - | 2a | GR + LS | - | İyi | 1 | Unilat(Sağ) | |
| 4 | 37 | 2 | - | 2b | GR | - | İyi | 4 | Unilat(Sol) | - |
| 5 | 21 | 10 | - | 2b | GR+CE+LS | - | Kötü | 9 | Bilateral | Periareolar skar |
| 6 | 40 | 25 | - | 3 | GR+CE+LS | - | İyi | 15 | Bilateral | Hematom |
| 7 | 44 | 5 | - | 2b | GR+CE | - | İyi | 18 | Bilateral | Yetersiz rezeksiyon |
| 8 | 31 | 6 | - | 3 | GR+CE+LS | - | İyi | 6 | Bilateral | - |
| 9 | 22 | 8 | Hiperprolaktinemi | 2b | GR+CE | - | İyi | 15 | Bilateral | - |
| 10 | 39 | 13 | - | 2b | GR+CE | - | İyi | 15 | Bilateral | - |
| 11 | 17 | 3 | - | 2b | GR+CE | 2008*** | İyi | 10 | Bilateral | - |
| 12 | 36 | 3 | - | 2b | GR+LS | - | İyi | 14 | Bilateral | - |
| 13 | 30 | 5 | - | 2b | GR+CE | - | İyi | 12 | Bilateral | - |
| 14 | 25 | 9 | - | 2b | GR+CE | - | İyi | 39 | Bilateral | - |
| 15 | 24 | 3 | Klinefelter S. | 3 | GR+CE | - | İyi | 41 | Bilateral | - |
| 16 | 18 | 2 | - | 2b | GR+LS | - | İyi | 10 | Bilateral | - |
| 17 | 20 | 3 | - | 3 | GR+LS | - | Kötü | 12 | Unilat(Sağ) | - |
| 18 | 17 | 3 | Klinefelter S. | 3 | GR+LS | - | İyi | 15 | Bilateral | - |
| 19 | 32 | 2 | - | 2b | LS | - | İyi | 10 | Bilateral | - |
| 20 | 20 | 3 | - | 2b | LS | - | İyi | 12 | Bilateral | - |
| 21 | 31 | 3 | - | 2b | SR+LS | 2008 | İyi | 24 | Bilateral | Periareolar skar |
| 22 | 44 | 2 | - | 2b | LS | - | İyi | 12 | Bilateral | - |
| 23 | 26 | 3 | | 2b | LS | - | İyi | 10 | Bilateral | |
| 24 | 28 | 3 | - | 2b | GR+LS | - | İyi | 12 | Bilateral | - |
| 25 | 21 | 2 | - | 3 | GR+LS | - | Kötü | 12 | Bilateral | - |

*CE:Sirkümareolar cilt eksizyonu, FC: fasyokutan flep, GR: Gland rezeksiyonu, LS: Liposuction, SR: skar rezeksiyonu * İlk operasyonu genel cerrahide yapılarak tarafımıza yönlendirilen hasta. **Yalnızca sağ memeden gland rezeksiyonu, bilateral liposuction ***İlk operasyonu dış merkezde yapılan hasta*

## S-122
## Bukkal Yağ Yastıkçığında Bişektomi Sonrası İzlenen Geç Dönem Bulgular: Klinik Ve Ultrasonografik Saptamalar

Billur Sezgin[1], Sedat Tatar[1], Medine Böge[2], Selahattin Özmen[1], Reha Yavuzer[1]
*[1]Koç Üniversitesi Tıp Fakültesi, Plastik Rekonstrüktif ve Estetik Cerrahi Anabilim Dalı, İstanbul*
*[2]Koç Üniversitesi Tıp Fakültesi, Radyoloji Anabilim Dalı, İstanbul*

Giriş: Günümüzde sosyal medya ve ünlü profillerin yarattığı algı sonucu belirgin zigomatikomalar çıkıntı ve bunun hemen altında gölgelenme yaratan malar oyuk elde etmek amacıyla bişektomi ameliyatlarının sıklığında ciddi bir artış izlenmektedir.1 Lokal veya genel anestezi altında bukkal yağ yastıkçığının eksizyonu olarak tarif edilen bu işlem aslında bukkal yağ yastıkçığının bukkal uzantısının kısmi eksizyonudur. Nitekim, yastıkçığın işlevinin sürdürülmesi rezidüel doku ile sağlanmaktadır. Çalışmamızda, bişektomi ameliyatından 6 ay sonra bukkal boşlukta ve bukkal yağ yastıkçığında izlenen yapısal ve hacimsel ultrasonografik bulgular değerlendirilmiştir.

Yöntem Gereç: Mart –Aralık 2017 tarihleri arasında kliniğimizde alt yüz – yanak bölgesinde doluluk şikayeti sebebiyle bişektomi ameliyatı yapılan 13 kadın hasta değerlendirildi. Ameliyat öncesi dönemde yapılan transbukkal ultrasonografik incelemede bukkal yağ yastıkçığının lokalizasyonu, vasküler pedikülün yerleşimi ve yastıkçık hacim ölçümleri gerçekleştirildi. Bişektomi ile eksize edilen dokuların hacimsel değerleri su taşırma testi ile belirlendi. Ameliyat sonrası 6. ayda hastalar tekrar transbukkal ultrason ile değerlendirilerek rezidüel yağ yastıkçık hacmi, bukkal boşlukta fibrotik doku varlığı ve vasküler pedikülün lokalizasyonu açısından veriler kaydedildi.

Bulgular: Bukkal yağ yastıkçığı eksizyonu yapılan 13 kadın hastanın yaş ortalaması 28.1 yıl (21 – 40 yıl), ortalama takip süresi 9.4 ay (6 – 13 ay) idi. Beş hastada sadece bişektomi işlemi uygulanırken kalan 8 hastada farklı

ameliyatlar ile birlikte bişektomi gerçekleştirildi. Masseter hipertrofisi saptanan bir hastaya eşzamanlı botulinum toksin enjeksiyonu da gerçekleştirildi. Hastaların 6 aylık takip süresinde vücut ağırlıklarında belirgin bir sapma izlenmedi.

Ultrasonografik olarak kaydedilen ortalama ameliyat öncesi bukkal yağ yastıkçığı hacim değeri 11.67 ± 1.44 mL idi. Su taşırma testi ile saptanan ortalama eksize edilen doku hacim değeri 2.74 ± 0.69 mL idi. Ameliyat sonrası 6. ayda rezidüel bukkal yağ yastıkçığı hacim ortalamasının ise 8.58 ± 1.07 mL olarak saptanıp ameliyat öncesi veriler ile korele olduğu izlendi. Fazla doku tarafından işgal edilen bukkal boşluğun kısmen yumuşak doku ile yer değiştirdiği izlendi (Şekil 1). Tüm hastalarda postoperatif dönemde temporal uzantıların ve posterolateral yerleşimli vasküler pediküllerin intakt olduğu görüldü.

Sonuç: Bukkal yağ yastıkçığı anatomik bir yapı olarak çok uzun yıllar önce tanımlanmıştır, ancak klinik önemi ve estetik cerrahideki yeri son yıllarda daha sık olarak karşımıza çıkmaktadır.2 Kanlanması, yapısal özellikleri, klinik önemi ve farklı yaş gruplarındaki hacimsel değerlerine yönelik bilimsel literatürde birçok çalışmaya rastlamak mümkündür.3-5 Ancak alt yüzün şekillendirilmesine ve yanak kontürlerinin belirginleştirilmesine yönelik yapılan çalışmalar sayıca azdır ve ameliyat öncesi yapılan hacimsel incelemelerin ameliyat sonrasında elde edilen hacim verileri ile kıyaslanmasına dair bir çalışmaya rastlanmamıştır.

İşlevsel önemi olan bu dokunun bişektomi sonrasında sadece bir kısmının eksize edildiği, ve geride bırakılan doku hacminin aslında literatürdeki normal hacimsel veriler ile uyumlu olduğu bu çalışma ile gösterilmiştir.3

Sonuç olarak bişektomi her ne kadar yanak silüetinin şekillendirilmesinde kullanılan etkin bir cerrahi teknik olsa da, bu işlem gerçekten yağ yastıkçığı hacmi normal topluma göre fazla olan hastalarda uygulanmalıdır. İşlevsel özelliklerinin yanı sıra bukkal yağ yastıkçığı orta yüz bölgesine önemli bir yumuşak doku desteği sağlamaktadır ve aşırı doku eksizyonu, ilerleyen yaşla birlikte düzeltilmesi güç bir hacimsel kayıp ile sonuçlanabilmektedir.

Kaynaklar:

1. Sezgin B, Tatar S, Boge M, Ozmen S, Yavuzer R. The Excision of the Buccal Fat Pad for Cheek Refinement: Volumetric Considerations. Aesthetic Surg J 2018; July 31 (epub ahead of print)

2. Loukas M, Kapos T, Louis RJ Jr, et al. Gross anatomical, CT and MRI analysis of the buccal fat pad with special emphasis on volumetric variations. Surg Radiol Anat 2006; 28: 254-260.

3. Xiao H, Bayramicli M, Jackson IT. Volumetric analysis of the buccal fat pad. Eur J Plast Surg 1999; 22: 177-181.

4. Stuzin JM, Wagstrom L, Kawamoto HK, et al. The anatomy and clinical applications of the buccal fat pad. Plast Reconstr Surg 1990; 29 – 37.

5. Jaeger F, Cruz de Castro CHB, Pinheiro GM. A novel preoperative ultrasonography protocol for prediction of bichectomy procedure. Arquivo Brasiliero de Odontologia 2016; 12: 7-12.

**Şekil 1**

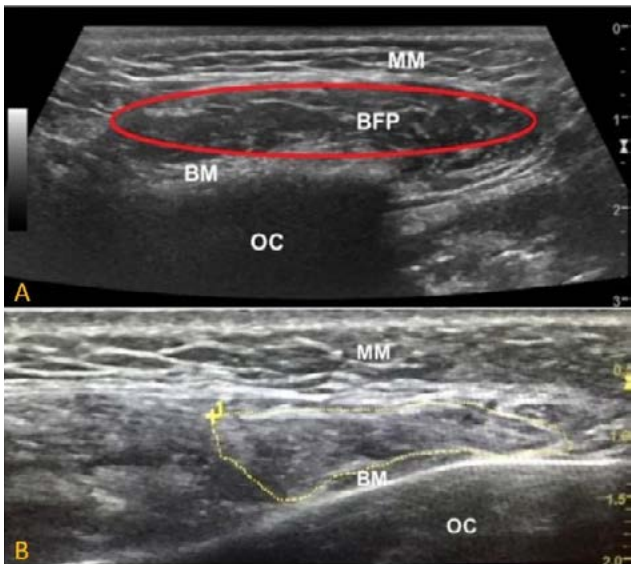


*A. Ameliyat öncesi bukkal yağ yastıkçığının ultrasonografik görünümü (kırmızı ile işaretli) B. Ameliyat sonrası bukkal yağ yastıkçığının ultrasonografik görünümü (sarı ile işaretli) (OC - oral kavite, MM - masseter kası, BM - buksinatör kası, BFP - bukkal yağ yastıkçığı)*

## S-123
## Burun Dolgusu Sonrası Rinoplastide Biz Plastik Cerrahları Neler Bekliyor?

Yağmur Yaprak Balı, İsmail Küçüker
*VM Medical Park Hastanesi, Plastik, Rekonstrüktif ve Estetik Cerrahi Kliniği, Samsun*

Giriş: Burun deformitelerinin düzeltilmesinde cerrahi seçeneğinin tek olmadığı yeni bir yaklaşım akımının ortasındayız. Değişken sentetik dolgular, cerrahi olmayan seçenekleri uygulanabilir kılıyor. Sonuç olarak cerrahi olmayan rinoplasti artan bir şekilde popüler olmaktadır. Bazı hastalar, burun şekillendirmede kalıcı cerrahi düzeltme yerine, kalıcı olmasa da noninvaziv uygulamaları tercih ediyor.

Ayrıca, sekonder rinoplasti sonrası revizyon gereken bazı hastalarda dolgu ile yapılan şekillendir-me, revizyon cerrahisi sıklığını azaltmaktadır.

Dolguların burunda uygulamalarının klinik uygulamamıza geçmesi ile birlikte, yeni bir durumla karşı karşıyayız. Burun dolgusu sonrası bazı hastalar karşımıza cerrahi için çıkmaktadırlar. Bu durumda bizi nelerin beklediği ile ilgili literatürde yeterli bilgi bulunmamaktadır. Veriler sadece kişisel deneyimler ve bu deneyimlerin aktarımı ile sınırlıdır.

Biz bu çalışmada, daha önce primer rinoplasti sonrası dolgu yapılmış, ya da cerrahi yapılmadan sadece dolgu yapılmış olan ve bize rinoplasti için başvuran toplam 23 hastanın verilerine dayana-rak tedavi sürecinde karşılaşılabilecek intraoperatif ve postoperatif durumları ve sonuçlara göre alınabilecek önlemleri tartışmayı amaçladık

Materyal-Metod: Çalışmaya daha önce hyalüronik asit ile burun dolgusu yapılan 23 hasta dahil edildi. Bu hastaların 14'ü primer rinoplasti sonrası dolgu yapılmış, 9'u cerrahi geçirmeden, sadece burun dolgusu yapılan hastalardan oluşmaktaydı. Burun dorsumu, lateral duvarlar ve

radixe dolgu yapılan 5 hastaya ameliyattan 1 hafta önce hyaluronidaz yapıldı 23 hastaya rinoplasti yapıldı ve intraoperatif gözlemler fotoğraflarla dokümente edildi. Burun dorsumu, lateral duvarlar ve radixe dolgu yapılan 5 hastaya ameliyattan 1 hafta önce hyaluronidaz yapıldı.

Sonuçlar: İntraoperatif değerlendirmede, kartilaj iskelet üzerinde dolgu materyalinin bağ dokudan oluşan kapsül ile sınırlandığı ve formunu koruduğu izlendi. Burun dorsumunda kemik iskelet üzerinde bu ayrımın belirgin olmadığı izlendi.

Tartışma: Dolguların burunda uygulamalarının klinik uygulamamıza geçmesi ile birlikte, yeni bir durumla karşı karşıyayız. Burun dolgusu sonrası bazı hastalar karşımıza cerrahi için çıkmaktadırlar. Bu durumda bizi nelerin beklediği ile ilgili literatürde yeterli bilgi bulunmamaktadır. Veriler sadece kişisel deneyimler ve bu deneyimlerin aktarımı ile sınırlıdır. Biz çalışmamızda ulaştığımız sınırlı verilere dayanarak, dolgu uygulaması sonrasında cerrahi disseksiyonun zorlaşmadığını gözlemle-dik, bunun yanısıra kemik iskelet üzerine yapılmış dolgularda underkorreksiyonu önlemek için 1 hafta önce hyakluronidaz enjeksiyonunun faydalı olduğunu gördük.

## S-124
## Plastik Cerrahi ile İlgili Başlık Etiketlerinin Instagram Üzerinde Kullanılması

Hasan Büyükdoğan, Burak Kaya, Mert Ersan, Mehmet Ali Şahin
*Ankara Üniversitesi Tıp Fakültesi, Plastik, Rekonstrüktif ve Estetik Cerrahi Anabilim Dalı, Ankara*

Amaç: Instagram programı hastaların, estetik cerrahların hizmetleri hakkında bilgi sahibi olmak için ve doktorlarını tanımak için sıkça kullandıkları bir platform haline gelmiştir. Mesleki yeterlilik ile ilgili bir değerlendirme kıstasına sahip olmayan bu platformda isteyen bütün kullanıcılar kendisini ilgili branşın uzmanı gibi tanıtabilmekte ve tedaviler ile ilgili paylaşımlar yapabilmektedir. Bu çalışmanın amacı Instagram programında, plastik cerrahi ile ilgili hangi içeriklerin gönderildiğini ve bu paylaşımları kimin yaptığını incelemektir.

Yöntemler: Çalışmamızda plastik cerrahi ile ilgili 30 adet Türkçe Instagram başlık etiketi (hashtag) sorgulandı. Her etiketle ilgili yapılan aramada "başlıca gönderiler" adı altında 10 Ağustos 2018 tarihinde çıkan ilk 9 sonuç değerlendirildi (toplam 259 ileti). Tekrarlanmış iletiler ve plastik cerrahi ile ilgili olmayan iletiler çalışma kapsamında değerlendirilmedi.

Sonuçlar: Bu çalışmada toplam 30 etiket ve 2.074.462 ileti incelenmiştir. Sorgulanan 30 etiketle ilgili 270 "başlıca gönderiden" 259 gönderi, dahil edilme kriterlerini karşıladı. Plastik cerrahi eğitimi almış kişilerin yaptığı paylaşımlar bütün paylaşımların %68,8'ine denk gelmekteydi. Paylaşım yapan diğer sağlık çalışanları kulak burun boğaz uzmanları, dermatologlar, göz hastalıkları uzmanları, diş hekimleri ve pratisyen hekimlerdi. Sonuçlar arasında herhangi bir doktorun kayıtlı olarak çalıştığı bilgisi olmayan güzellik merkezleri ve saç ekim merkezleri de mevcuttu. Plastik cerrah olmayan kişilerin kendilerini fasiyal plastik cerrah, kozmetik cerrah, medikal estetisyen veya güzellik uzmanı olarak tanıttığı görüldü. Plastik cerrahlar, diğer hekimlerle karşılaştırıldığında, eğitim amaçlı içerik yüklemeyi anlamlı derecede daha fazla tercih etmişlerdir.

Tartışma: Instagram için plastik cerrahi ile ilgili Türkçe içerik yayınlayan kişiler arasında plastik cerrahlar yeterli oranda temsil edilmektedir, fakat özellikle vücut şekillendirme ile ilgili konularda cerrahi eğitimi olmayan ve kendini medikal estetisyen olarak tanıtan kişilerin yüksek oranda ulaşılabilirliğe temsil edildiği ve cerrahi olmayan girişimlerin cerrahi tekniklere alternatif olarak sunulduğu dikkatten kaçmamıştır.

## S-125
## Güvenli, estetik ve esnek bir teknik: Mediosantral pedikül, mini horizantal skar meme küçültme

Ramazan Hakan Özcan, Ali Şimşek
*Pamukkale Üniversitesi Tıp Fakültesi Plastik Cerrahi Anabilim Dalı, Denizli*

Giriş: Vertikal skar mamoplasti operasyon sonrası dönemde oluşan skar miktarının az olması nedeni ile tercih edilmektedir. Yapılan literatür taramasında superior ve medial dermoglandüler pedikül tercihini yapıldığı gözlemlenmiştir. Santral pedikül tekniği ise 1981 yılında tanımlandığından beri klınikte yaygın olarak kullanılmaktadır. Bu teknikte areola ve meme ucu inervasyonu diğer tekniklere göre daha iyi korunmaktadır(1). Wuringer ve arkadaşları 1998 yılında yaptıkları anatomik çalışmada 5. Kaburga seviyesinden çıkan ve meme başını inerve eden sinir yapılarını içeren horizontal fibroz septum keşfettiklerini belirtmişlerdir(2). Medial pedikül tekniği operasyon süresinin kısa olması, ters T skar tekniğine göre skar uzunluğun az olması, internal mamarial arterden aldığı pediküller sayesinde dolaşımının güvenli olması, superiordan askılanması ile üst polün doldurulabilmesi ve bottom-out komplikasyonun görülmüyor olması nedeni ile tercih edilmektedir.

Gereç ve Yöntem: Kliniğimizde uzun dönemdir hem medial pedikül hem santral pedikül tekniklerinin avantajlarını içermesi nedeni ile mediosantral pedikül mini horizontal skar meme küçültme tekniği uygulanmaktadır. Bu teknik ile areola inervasyonu tama yakın korunmakta, estetik ve fonksiyonel olarak tatmin edici sonuçlar alınmaktadır. 2008 yılından itibaren yapılan 264 adet meme küçültme ameliyatında bir adet parsiyel meme ucunu içermeyen areola superior kısmında areolanın % 25'i kadar yüzeyel nekroz gelişmiş olup, nekrotik alan debride edilmeden sekonder iyileşme ile düzelmiştir. Ağır sigara içicisi bir hastada ise areolada dolaşım bozukluğu olmuş erken dönemde periareolar dikişlerin sökülmesi ile düzelmiştir. 8 hastada tek taraflı nipple areola duyu kaybı görülmüştür.

Sonuç: Bu teknik ile; dolaşım ve duyu kaybı sorunlarının azlığı, ameliyat süresinin kısalması, komplikasyon oranının düşük olması ve tatmin edici kozmetik sonuçlar gibi avantajlar elde edilmiştir.

Kaynaklar:

1.Mee-Hoong. "Central Pedicle Reduction Mammoplasty: A Reliable Technique." Gland Surgery 3.1 (2014): 51–54. PMC. Web. 30 Aug. 2018.

2. Würinger E, Mader N, Posch E, et al. Nerve and vessel supplying ligamentous suspension of the mammary gland. Plast Reconstr Surg 1998;101:1486-93

**Preop ve Postop görünüm**

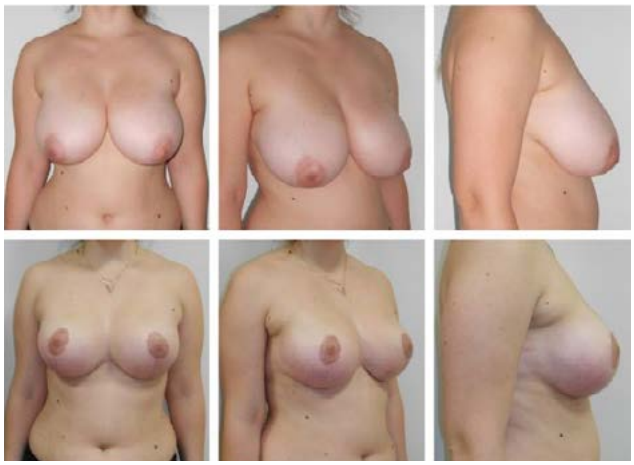

## S-127
## Jinekomasti Olgularında Konvansiyonel ve Ultrasonik Liposakşın Kullanımı

Erkan Deniz, Giray Genç, Burak Pasinlioğlu, Ayhan Işık Erdal, Mehmet Sühan Ayhan, Serhan Tuncer
*Gazi Üniversitesi Tıp Fakültesi, Plastik Rekonstrüktif ve Estetik Cerrahi Anabilim Dalı, Ankara*

Giriş: Son yıllarda estetik beklentilerin artışı ve estetik cerrahinin sosyal medyadaki popülerliği ile birlikte artan hasta farkındalığı nedeniyle başvuru sayısında belirgin artış olmuştur. Adölesan ve erişkin dönemde jinekomasti ön tanısı ile başvuran hastaların değerlendirilmesinde öykü, fizik muayene, laboratuvar ve radyolojik incelemelerin önemi büyüktür. Bu olguların yönetiminde multidisipliner yaklaşım gereklidir. Amacımız jinekomasti şikayeti ile başvuran hastaların kliniğimizdeki yönetim algoritmasını özetlemektir.

Yöntem: Haziran 2016 ile Haziran 2017 arasında jinekomasti nedeniyle ameliyat edilen hastalar retrospektif olarak taranmıştır. 116 olgunun demografik özellikleri, preoperatif konsültasyonları, operasyon teknikleri ve postoperatif izlemleri analiz edildi.

Bulgular: Toplamda 114 olgu ameliyat edilmiş olup yaş ortalaması 22'dir. 114 olgunun112'sine liposakşın 2'sine izole subkutan gland ve yağ doku eksizyonu yapılmıştır. Liposakşın yapılan olgularda intraoperatif palpasyon la gerekli durumda gland eksizyonu uygulanmıştır. Ortlama her bir memeye 520 cc liposakşın solüsyonu verilmiş olup ortalama aspirat miktarı 370cc'dir. 1 hasta postoperatif hematom, 5 hastada insizyon yerinde geç iyileşme ve 2 hastada asimetri nedeniyle revizyon ihtiyacı olmuştur. 98 olguya konvansiyonel 14 olguya ulrasonik (VASER) liposakşın uygulanmıştır. Liposakşın işlemi için 80 olguda sağ ve solda birer insizyon 32 olguda ikişer insizyon uygulandı. 22 olguya bilateral, 4 olguya unilateral olarak gland eksizyonu yapılmış, materyaller patolojik incelemeye gönderilmiştir. Gland eksizyonu yapılan 26 hastanın 16'sında liposakşın insizyonu, 10'unda periareolar insizyon tercih edilmiştir. 1 hastada cilt eksizyonu yapılmıştır. Ortalama ameliyat süresi 50 dakikadır. Hastalara 6 hafta boyunca korse kullanması önerildi. Ortalama takip süresi 1 yıldır.

Tartışma: Son dönemlerde jinekomasti operasyonu için farklı yaklaşımlar ve operasyon teknikleri ortaya çıkmıştır. İzole gland eksizyonu ile jinekomasti tedavisi memenin hem kendi içinde ve hem de karşı memeye kıyasla asimetri gelişimine neden olmaktadır. Liposakşının çoğu zaman gland eksizyonuna gerek kalmaksızın tek başına yeterli olduğu ve ek insizyon skarı olmaması nedeniyle hasta memenuniyetini arttırdığı gözlemlenmiştir. Aynı zamanda liposakşın insizyonunda yapılan gland eksizyonu ile de areolada gelişecek çekintilerin ve hipertrofik skar oluşunun önüne geçilmektedir. Liposakşına ek olarak belirli bölgelere yapılan yağ enjeksiyonu ile mevcut yağın redistribüsyonu daha estetik bir sonuç elde etmeye yardımcı olmaktadır. Literatürde ultrasonik liposakşının daha yüksek dansiteli gland dokusu olan hastalarda gland eksizyon gerekliliğini azalttığı ve konvansiyonel liposakşına üstün olduğu yönünde yayınlar mevcuttur. Kliniğimizde bu hasta grubunda ultrasonik liposakşının etkin olduğunu görmekle birlikte daha geniş bir hasta grubunda değerlendirmek gerekmektedir.

Sonuç: Memenin küçülmesi dışında daha şekilli ve maskülen bir meme isteği nedeniyle son dönemlerde jinekomasti operasyon spektrumunda önemli yol alınmıştır. Hem konvansiyonel hem de ultrasonik liposakşın tecrübemizde iki yöntem arasında ameliyat süresi, komplikasyon, postoperatif derlenme sürecinde anlamlı bir fark görülememiştir. Tecrübelerimize göre yüksek dansiteli gland dokusu olan olgularda ultrasonik liposakşın kullanımının gland eksizyon ihtiyacını azaltmış olup daha hasta grubunda çalışılarak iki yöntem arasındaki fark değerlendirilmelidir.

## S-128
## Penis Çapını Arttırmak İçin Yapılan Yağ Enjeksiyonları Sonrası Ortya Çıkan Gömük Penis Tedavisi

Ahmet Demir
*Antalya Eğitim ve Araştırma Hastanesi, Plastik, Rekonstrüktif ve Estetik Cerrahi, Antalya*

Giriş: Otolog yağ grefti transplantasyonu ilk olarak Alman cerrah Gustav Neuber tarafından 1893 yılında koldan orbital bölgeye osteomiyelit sekeli sonrası gelişen skar tedavisi maksadıyla gerçekleştirilmiştir [1]. Yağ grefti uygulamaları tarihsel olarak liposakşının gelişip yaygınlaşmasına paralel olarak ilerlemeler göstererek plastik cerrahinin vazgeçilmez bir unsuru haline gelmiştir. Yağ grefti uygulamsaı penis çapının arttrılımasında da allogrefte, zenogrefte ve dolggu malzemelerine iyi bir alternatiftir.

Vaka: 37 Yaşında erkek hasta 2015 ve 2017 yıllarında penis çapının arttırılması için iki defa yağ grefti uygulaması yapılmış. Hasta ilk seferde yapılan işlem ile ilgili yeteri kadar bilgi sunamazsa da ikinci sefer yapılan işlemde 70 cc yağ grefti uygulaması yapıldığı öğrenildi. Hasta bu işlemler sonrasında penisinin gömük olması nedeni ile hem görsel olarak hem de fonksiyonel olarak olumsuz etkilenmesi söz konusu olduğu için kliniğimize başvurmuş. Hasta spinal anestezi altında yapılan cerrahide sirkümsizyon insizyon ile girilerek yüzeyel fasya ve derin fasya arasında kalan alanda penis kökünde kümüle olmuş olan lipodistrofik doku sirküler olarak eksize edildi.

Tartışma: Yağ greftleme sonrası karşılaşılan en sık komplikasyonların birçoğunun nedeni enjekte edilen yağ greftinin nekroza uğramasıdır. Yağ grefti uygulamasında maksimum başarı ve minimum komplikasyon için yapılması

gerekenler; uygun liposakşın tekniği ile yağ greftinin elde edilmesi, yağ greftinin uygun işlemden geçirilmesi ve yağ greftinin alıcı sahaya uygun teknikle verilmesidir. Bu hastada ortaya çıktığı gibi bir başka komplikasyonda uygulanan greftin uygulandığı yeri beklendiği gibi şekillendirememesi sonucu olabilen kontür bozukluklarıdır.

Sonuç: Yağ grefti uygulamaları her ne kadar güvenilir, kolay ve yaygın bir estetik cerrahi işlem ise de kendine özgü ve katastrofik sonuçlara yol açabilecek komplikasyonlar riskine sahiptir. Bu komplikasyonların önlenmesinde en önemli hususlar yağ greftinin toplanmasındaki doğru teknik uygulaması, yağ greftinin uygun işlemden geçirilmesi ve yağ greftini uygun teknikle verilmesidir. Bunlara ek olarak yağ greftinin uygulanacağı dokunun anatomik topografisinin de dikkate alınarak işlemin yapılması komplikasyon riskini önemli ölçüde azaltacaktır. Komplikasyonların tedavisinde ise nedene özgü yaklaşımlar sergilenir.

**İntraoperatif görüntü**

*İntraoperatif distrofik yağ dokusunun çevre dokudan disseke edilmesi*

## S-129
## Kadın Genital Cerrahisinde Labia Minora Redüksiyonu: Klinik Tecrübemiz

Nilgün Markal Ertaş, Burak Özkan, Abbas Albayati, Çağrı Ahmet Uysal
*Başkent Üniversitesi Tıp Fakültesi, Plastik, Rekonstrüktif ve Estetik Cerrahi Anabilim Dalı, Ankara*

Giriş: Kadınlarda vulva veya vajen şeklini değiştirme amacı ile gerçekleştirilen genital bölge ameliyatları günümüzde daha sık olarak uygulanmaktadır. Kadın genital alanının en sık görülen anatomik bozukluğu labia minoranın labia majora sınırlarını geçmesi ve deri fazlalığının olmasıdır. Bu durum hastalarda utanma hissine, kozmetik ve hijyenik sıkıntılara neden olup psikolojik, cinsel ve işlevsel sorunlar yaratır. Labia minora redüksiyonu en sık uygulanan kadın genital estetiği ameliyatlarından biri olup ameliyatta minör labianın hacmi küçültülerek şekil ve asimetrinin düzeltilmesi hedeflenir. Literatürde ameliyat sonrası yüksek memnuniyet oranı (%92) bildirilmiştir. Bu sunumda labia minora redüksiyonu uyguladığımız hastalar ameliyat süreci ve klinik sonuçları sunulmaktadır.

Metod: Başkent Üniversitesi Hastanesinde Şubat 2016-Ağustos 2018 tarihleri arasında 16 hastaya toplam 30 labia minora redüksiyonu ameliyatı kama (wedge) rezeksiyon tekniği kullanılarak gerçekleştirildi. Hastalar ameliyat sonrası 1. 3. ve 6. aylarda takibe alındı.

Bulgular: Hastaların ortalama yaşı 30.1 yıl (20-52 yıl) idi. Labium minus 2 olguda unilateral, 14 olguda bilateral olarak hipertrofik idi. On iki hipertrofik minör labiaya santral kama rezeksiyon, 18 minör labiaya inferior kama rezeksiyonu uygulandı. Labium majusa yönelik hiçbir müdahale yapılmadı. Hastaların 3'ünde lokal anestezi, 13'ünde sedasyon ile ameliyat yapıldı. Erken dönemde hiçbir hastada komplikasyon gözlenmedi. Sadece bir hastada tek taraflı şiddetli ödem ve ekimoz olup aralıklı soğuk uygulama ile 24 saatte klinik tablo geriledi. Tüm hastalar 6 aylık takip süresini tamamladı. Bir hastada geç dönemde tek taraflı travmatik dikiş hattında ayrılma olup hastaya yara dudakları tazelenerek dikiş atıldı. Sonrasında sorun ile karşılaşılmadı. Hiçbir hastada operasyon sonrası geç dönemde duyu azalması, ağrı, disparoni veya skar gözlenmedi. Tüm hastalar ve yakınları ameliyat sonucundan memnun kaldıklarını ve özgüvenlerinin yerine geldiğini belirttiler. Cinsel olarak aktif olan 3 kadın hastada cinsel tatmin ve beden imajında belirgin düzelme tespit edildi.

Sonuç: Labioplasti gittikçe artan sayıda hasta tarafından talep edilmektedir. Başarılı ve sorunsuz yapılan ameliyat sayısı arttıkça bu talebin de artacağı ön görülmektedir. İyi bilgilendirilen hastalarda ameliyatın güvenli ve iyi planlanmış olarak yapılması memnuniyet derecesini artıracaktır.

## S-130
## Jinekomasti Cerrahi Yönetimi: Konvansiyonel Liposuction İle Pull Through Eksizyon Kombinasyonu

Hasan Tuna Türkmen, Özlenen Özkan, Ömer Özkan
*Akdeniz Üniversitesi Tıp Fakültesi,Plastik Rekonstrüktif ve Estetik Cerrahi Anabilim Dalı, Antalya*

Amaç: Jinekomasti, erkeklerde memede benign glandüler proliferasyona bağlı olarak memede büyüme olarak tanımlanmaktadır. Adölesan dönemde gerileyebilse de, persistan olgularda ağrı, psikososyal faktörler, estetik kaygı ve kanserleşme riskine karşı cerrahi tedavi ihtiyacı doğmaktadır. Jinekomasti paternleri genellikle glandüler,glandüler-yağlı, ya da yağlı olabilmektedir. Günümüzde birçok cerrahi yöntemi tanımlanmış olmakla birlikte bu çalışmamızda kliniğimizde uyguladığımız konvansiyonel yöntemle liposuction ile pull through eksizyon kombinasyonu olgularımız sunulmaktadır.

Hasta ve Metodlar: Kliniğimizde jinekomasti nedeniyle Ocak 2015 – Ağustos 2018 tarihleri arasında opere olan yaşları 16 ile 35 arasında değişen 14 hasta retrospektif olarak değerlendirildi. Simon klasifikasyonuna göre hastalar sınıflandırıldı.2 hasta grade 1, 11 hasta grade 2, 1 hasta grade 3 olarak değerlendirildi.tüm hastalarda inframamaryan alanda insizyon ile konvansiyonel yöntemle liposuction sonrası subareolar gland dokusu pull through yöntemiyle eksize edildi.

Sonuçlar: Hastalarda operasyon sonrasında cerrahi komplikasyon görülmemiş olup reoperasyon ihtiyacı olmadı. Operasyon sonrası meme başında duyu kaybı tarifleyen hastaların 3-6. ay kontrollerinde bu şikayetlerin gerilediği gözlendi. Hastalar operasyon sonrası en az 6 hafta süresince korse kullandı.Takiplerde sorun yaşanmadı.

Tartışma: Jinekomasti cerrahi yönetimi için bir çok cerrahi prosedür tanımlanmış olmakla birlikte uyguladığımız yöntemle enjektör yardımıyla liposuction yapılan insizyondan fibroglandüler dokunun eksizyonu da mümkün olup periareolar insizyona bağlı skar dokusu engellenmiştir.Burada dikkat edilmesi gereken noktalardan biri eksizyonun aşırıya kaçmadan yapılarak areolar hatta depresyon yaratmaktan kaçınılmasıdır. Uygulamakta olduğumuz yöntemle minimal skar oluşturulmasının yanında glandüler ve fibrotik doku da çıkarılarak estetik görünüm kazandırılmıştır.

**Jinekomasti pull through eksizyon**

## S-131
## Rinoplastide Kostal Kıkırdakların Köprü Şeklinde Yerleştirilmesi ile Septumun Hibrit Onarımı

Kemalettin Yıldız, Turan Mehdizade, Mustafa Ekrem Güleş, Ufuk Durgun
*Bezmialem Vakıf Üniversitesi Hastanesi, Plastik, Rekonstrüktif ve Estetik Cerrahi Anabilim Dalı, İstanbul*

Amaç: Rinoplastide septuma yönelik girişimler ameliyatın işlevsel ve estetik sonucunu önemli derecede etkilemektedir. Kosta grefti ile septum onarımı çoğunlukla ikincil cerrahi gerektiren rinoplasti olgularında veya İleri derecede septal deformiteli olgularda uygulanmaktadır. Bu çalışmada kosta greftinin farklı şekillendirilmesiyle yetersiz olan septumun hibrit onarımı sunulmaktadır.

Yöntem-Gereçler: Çalışmamızda ileri derecede septal eğrilik, daha önce geçirilmiş rinoplasti nedenli yetersiz septal kıkırdak nedeniyle kosta grefti ile septal onarım uygulandı. Açık rinoplasti tekniği ve dorsal septal yaklaşım ile septuma ulaşıldı.Kıkırdak septum kranial ve kaudal kısmı arasında eksizyon yapıldı. Yetersiz septum desteği ön görülmüş olup septal rekonstrüksion için kosta grefti alındı.Burun iç valfinin (internal nazal valf) onarımı için kostal kıkırdaklar posteriorda ince, anterior (dorsal) kısımda ise daha kalın olarak şekillendirildi. Şekillendirilmiş olan kosta grefti iki parça halinde kranialde kalan septum kıkırdağı ile kaudalde anterior nazal spine (ANS) konulan septal kıkırdakların her iki dış yanlarından tespit edilerek kullanıldı.

Bulgular: Ameliyat sonrası dönemde alıcı ve verici alanda iyileşme sorunu olmadı.Dorsal nazal hatlar sağlandı ve asimetri düzelmiş oldu.İnternal nazal valf ve septum onarımı ile solunum işlevinde iyileşme sağlandı.

Sonuçlar: Çalışmamızda yetersiz olan septum kıkırdağı ve solunum problemine neden olan internal nazal valf açısı yetersizliği kosta greftinin şekillendirilmesi ile onarıldı. Kosta greftinin kraniyalde, dorsalde ve kaudalde olmak üzere üç bölgede şekillendirilmesi ve tespiti sağlanmış oldu. Sonuç köprü görevi gören olarak kıkırdaklar ile hem septum onarımı sağlandı,hem de kosta grefti iki taraflı yerleştirildiği için iç nazal valf açısı ve burun sırtı hattı onarımı sağlanmış oldu.

Uyguladığımız teknik ile dorsal estetik çizgilerdeki asimetri aradan kalktı.S olunumdaki problem,yetersiz septal kıkırdak doğal görüntü sağlayacak şekilde onarıldı.

Tekniğimiz ile kosta grefti kullanımı gerektiren seçilmiş olgularda işlevsel ve estetik sonuçların elde edilebileceğini düşünmekteyiz.

**Hazırlanmış olan hibrit kıkırdak greft:**

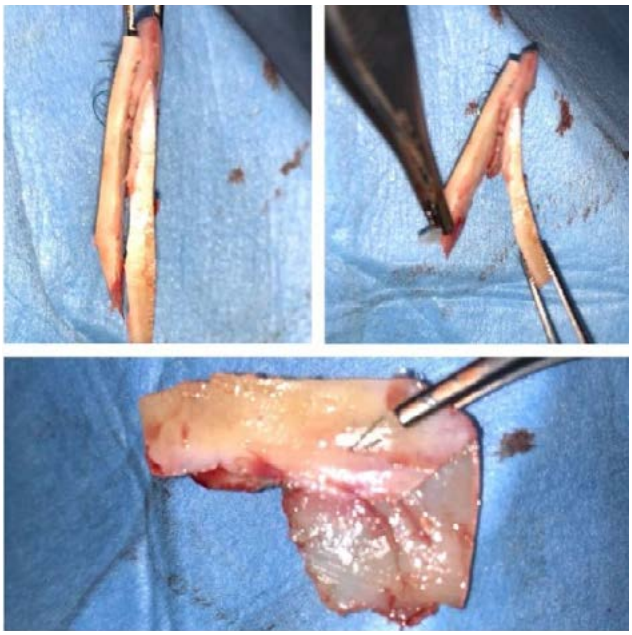

## S-132
## Yüksek Hacimde Adrenalin Solüsyonu İnfiltrasyonunun Küçültme Mamoplastideki Kan Kaybına Etkisi

Harun Yılmaz, Abdullah Erkan Orhan, Mustafa Nihat Koç, Anıl Arif Olguner
*Gaziantep Üniversitesi Tıp Fakültesi, Plastik Estetik ve Rekonstruktif Cerrahi Anabilim Dalı, Gaziantep*

Amaç: Küçültme mamoplastisi operasyonu sırasında veya sonrasında kan kaybı olması önemli bir komplikasyondur. Kanamayı azaltmanın en etkili yolu adrenalin infltrasyonudur fakat adrenailn klinik uygulamada 250 cc den daha az hacimde sıvı içinde infiltre edilmektedir. Adrenalin infiltrasonunda kullanılan sıvı miktarının artırılması doku içinde daha fazla adrenalin olmasına neden olarak daha fazla kanama azaltıcı etki oluşturması beklenebilir.Bu çalışmada amaç yüksek miktarda sıvı içerisinde adrenalin infiltre edilmesinin redüksiyon mamoplasti operasyonundaki kanama miktarı üzerindeki etkisini göstermektir.

Gereç-Yöntem: Temmuz 2013 ve Ağustos 2017 arasında redüksiyon mamoplasti yapılan hastalar retrospektif olarak incelendi.İnfltrasyon yapılmayan hastalar grup 1,100 cc sıvı içinde adrenalin infiltrasyon yapılan hastalar grup 2 ve 500 cc sıvı içinde adrenalin infiltrasyonu yapılan hastalar grup 3 olarak tanımlandı.

Bulgular: Operasyon sonrasında hemoglobin düşüklüğü grup 1'de3,4±0,97,grup 2'de 2,8±0,83 grup 3'de 1,0±0,46 olarak hesaplandı ve gruplar arasındaki farkın istatiksel olarak anlamlı olduğu görüldü($p<0,001$).

Tartışma: Aynı konsantrasyondaki adrenalin yüksek miktarda sıvı ile infiltre edilmesinin redüksiyon mamoplasti operasyonlarında kan kaybını azalttığı görülmüştür.

## S-133
## Radyofrekans (Rf) ile Cilt Gençleştirme (Review)

Metin Görgü, Ali Gökkaya, Jehat Kızılkan, Ertuğrul Karanfil, Ali Doğan
*Abant İzzet Baysal Üniversitesi Tıp Fakültesi Hastanesi, PREC Anabilim Dalı, Bolu*

Radiofrequency (RF) cihazları cilt gençleştirmede yaygın bir kullanıma sahiptir. Önceleri noninvasive olarak kullanılmaya başlamakla beraber etkinliğini arttırmak için minimal invazive cihazlarda armatürümüze eklenmiştir. Radyofrekans cihazları ışık bazlı çalışmadıklarından, etkileri cilt renginden ve tipinden bağımsızdır, bu nedenle diğer noninvaziv ve minimal invaziv cihazlara göre daha geniş bir hasta yelpazesine sahiptir. RF ile cilt gençleştirme Plastik cerrahinin cerrahi olmayan işlemleri arasında önemli bir yere sahip olmaya devam edecektir.

RF uygulaması ile cilt altında farklı seviyelerde ve değişik derecelerde ısı oluşturur. Isı artışı ile kollajenin shirinkage ve denatürasyonu istenen gençleştirme etkisi ile sonuçlanır. RF uygulamalarında ısı artışının hangi derinlikte, hangi derecede oluşacağı kullanılan cihazların frekansına, gücüne ve başlıkların özelliğine bağlı değişmektedir. Günümüzde üreticiler tarafından birçok RF cihazı kullanıma sunulmakta ve kullanılmaktadır.

Radiofrequency cihazları ile cildin tedavi edici dozda ısıtılması eğer uygun frequency ve yeterli güç değerleri sağlanıyorsa mümkündür. Tedavi edici ısı düzeyi komplikasyon sınırına yakın olduğundan kullanıcının therapatic sonuç elde etmesi için cihazını iyi tanıması, bölgesel cilt yapısını ve kalınlıklarını bilmesi, uygulama dozlarını iyi ayarlaması gerekir. RF cihazlarının çok çeşitli olması, kullanıcıların farklı uygulama yöntemleri geliştirmesine neden olmuştur.

Bu bildiride RF cihazları, etki mekanizmaları, kullanım yöntemleri, klinik uygulama teknikleri ve sonuçları gözden geçirilmiştir. İyi sonuçlar alınmakla beraber RF uygulamaları cerrahiye bir alternatif değildir.

## S-134
## Üst Blefaroplastide Planlama

Ersin Akşam
*İzmir Katip Çelebi Üniversitesi Tıp Fakültesi, Plastik Rekonstrüktif ve Estetik Cerrahi Anabilim Dalı, İzmir*

Amaç; Blefaroplasti estetik ameliyatlar arasında en sık yapılan dördüncü ameliyat olmakla birlikte gerek hasta memnuniyetinin yüksek olması gerek cerrahi tekniğin basit olması nedeniyle plastik cerrahi uzmanları tarafınca hak ettiği önemi görememektedir. Çoğu klinikte asistan hekimlerin ilk yaptıkları estetik ameliyatlar üst blefaroplasti ameliyatları olmaktadır. Özellikle ameliyat planlarını yaparken ampirik yaklaşımlar ve her hastaya aynı plan ile yaklaşmak sonuçları ve hasta memnuniyetini olumsuz yönde etkilemektedir. Bu sunumun amacı üst blefaroplasti planını yaparken hastaya özel dikkat edilmesi gereken noktaları sebepleri ile anlatmaktır.

Gereç ve Yöntem; Üst blefaroplasti ameliyatının planlanması hakkındaki yayınlanmış kitap ve dergilerde ulaşılabilen yazılar incelendi ve klinik deneyimler ile karşılaştırıldı. Üst blefaroplastide cilt eksizyon miktarını belirlemede kullanılması önerilen hastaya özgü anatomik noktalar ve

nedenleri açıklandı. Özellikle asistan hekimlerin dikkat etmesi gereken kritik noktalar vurgulandı.

Tartışma; Üst blefaroplasti ameliyatlarında alışılagelmiş yöntem; kadınlarda kirpikli kenardan 10mm, kaştan 10mm cilt bırakıp geri kalan cildin eksizyonu ve yağ dokusu redüksiyonunu takiben cilt sütürasyonudur. Ancak bu 10mm neye göre belirlenmiştir? Bazı kaynaklar tarsın vertikal uzunluğuna göre bazı kaynaklar ise pretarsal orbikülaris oris kasının korunması için bu ölçümlerin belirlendiğini yazmaktadır. Üst göz kapağı vücudun en çok hareket eden yapılarından biridir. Planlamada önemli olan üst göz kapağının hareket kapasitesinin tam korunmasına izin veren maksimum cilt dokusunun eksizyonudur. Üst göz kapağının palpebral açıklık kadar hareket edeceği düşünülür ise bu ölçümün iki katı kadar cilt dokusunun korunması göz hareketlerinin korunması için yeterli olacaktır. Böylece her hastada aynı ölçümler değil hastaya özgü ölçüm yapılmış olacak ve sonuçlar daha iyi olacaktır. Dikkat edilmesi gereken ikinci konu asimetrilerdir. Ameliyat öncesi mutlaka hastanın mevcut asimetrileri; kaş pozisyon asimetrisi, kaş hareket asimetrisi, blefaropitoz varlığı ve asimetrisi belirlenmeli, not edilmeli ve hasta bu konuda bilgilendirilmelidir. Böylece ameliyat sonrası dönemde hasta farkındalığının artması ile ortaya çıkacak memnuniyetsizliklerin önüne geçilebilir.

Sonuç; Üst blefaroplasti ameliyatlarında optimal sonuçların alınması için en önemli basamak ameliyat planını hastaya özgün bir şekilde titizlikle oluşturmaktır. Planlamada dikkat edilecek noktaların sebepleri ile öğrenilmesi başarıyı arttıracaktır.

**Figür 1**

## S-135
## Jinekomastide Liposuction Uygulamamız

Ali Gökkaya, Metin Görgü, Ali Doğan, Jehat Kızılkan, Ertuğrul Karanfil
*Abant İzzet Baysal Üniversitesi Tıp Fakültesi Plastik Cerrahi Anabilim Dalı, Bolu*

Giriş: Jineklomasti erkek popülasyonda yaklaşık % 40-50 oranında görülen bir sorundur. Jinekomastinin en sık nedeni puberte döneminde görülen hormonal değişiklerdir. Görülme sıklığı 14-18 yaş aralığında pik yapmaktadır. Bu dönem jinekomastilerinin birçoğu bir iki yıl içinde regrese olma eğilimindedir. Ekzojen hormon replasmanları, testiküler gelişim bozuklukları, hormonal aktif tümörler, hepatit, siroz gibi karaciğer hastalıkları, tiroid akciğer hastalıkları, alkol ve uyuşturucu kullanımı diğer nedenler arasındadır.

Jinekomasti 3 tipe ayrılır; glandüller tip (gerçek tip), adipojinekomosti (psödojinekomasti), adipo-glandüler tip (miks tip). Tedavi seçenekleri tiplere göre değişiklik gösterir. Glandüler jinekomasti de cerrahi olarak glandüler doku eksizyonu, adipojinekomastide lipossuction, miks tipte glandüler dokunun oranına göre liposakşın ve glandüler doku rezeksiyonu yapılabilir.

Materyal-Metod: Kliniğimizde 10 yıllık süreçte Jinekomasti tanısı almış hastalara standart liposuction tekniği uygulandı. Islak teknikle yaptığımız operasyonlarda 100 cc – 1000 cc arası yağ aspire edildi. Majör bir komplikasyon olmadı. Minör komplikasyonlar arasında 2 hastada seroma, 2 hastada post op eksizyon eklendi. Bir hastada ciltte retraksiyon görüldü. Operasyonla düzeltildi.

Tartışma: Adipojinekomasti hastalarına uygulanan sal tekniğine uygun liposakşın hem kısa dönem hem uzun dönem komplikasyonlarının olmaması ve hastaların estetik olarak memnuniyetleri göz önünde bulundurulduğunda avantajlıdır. Jinekomasti günümüzde daha sık görülmektedir. Bunda özellikle gıda maddelerine karıştırılan bir takım katkı maddelerinin rolü olması mümkündür.

Jinekomasti fonksiyonel bir sorun yaratmamakla beraber psikolojik sorunları fazladır. Hastalar saklamak için kıyafet seçimlerinden, postür değiştirmeye kadar değişik yollar denerler. Özellikle çocuklarda sosyalleşmede önemli bir engeldir.

Jinekomasti tedavisinde doğru tekniğin iyi olarak uygulanması gerekir. Liposuction yönteminin doğru uygulanması ile mükemmel sonuçlar alınır. Teknik iyi uygulanmazsa yetersiz operasyon, meme başı deformiteleri, şekil bozuklukları ile karşılaşmak mümkündür. Eksizyon tekniği kanamalı, daha uzun süreli bir operasyondur. Eksizyon sonrası en istenmeyen görüntü tabak görünümüdür ve bu komplikasyon ile özellikle deneyimsiz ellerde sık karşılaşılır.

Liposuction için genel anestezi gerekmez, basit şartlarda yapılabilir. Liposuction için değişik alternatifler vardır, vaser liposuction, laser liposuction, plasma liposuction vb. Bu yöntemlerin avantajları ve dezavantajları bulunmaktadır.

Kliniğimizde basit ıslak liposuction yöntemi ile elde ettiğimiz sonuçları, uygulama tekniğinin detaylarını, revizyon liposuction uygulamalarını, komplikasyon ve estetik sonuçlarını sunuyoruz.

## S-136
## İleri Derecede Pitotik ve Makromastik Memelerde Modifiye Superomedial Pedikül Tekniği ile Mammoplasti

Özgür Agdoğan
*Tekirdağ Namık Kemal Üniversitesi Tıp Fakültesi, Plastik Rekonstruktif ve Estetik Cerrahi Anabilim Dalı, Tekirdağ*

Makromasti nedeniyle mammoplasti sıklıkla uygulanan bir operasyondur. Makromasti nedeniyle bir çok mammoplasti tekniği tarif edilmiştir. Bunların kendi içinde avantajları ve dezavantajları bulunmaktadır. Fakat ciddi sorunlardan kaçınmak için bazen istenilen ideal sonuç elde edilememektedir. İleri derecede pitotik ve makromastik olan memelere genellikle serbest NAC mammoplasti tekniği uygulanmaktadır. Bunun sonucunda elde edilen kozmetik sonuçlar yüz güldürücü olmayabiliyor. Kötü görünüm, sönüklük, yassılaşma ve ptozis dezavantajları arasındadır. Bizim burdaki sunumumuzda amaç; meme dokusunun kanlanması ile birlikte ileri derecede pitotik makromastik olan ve pedikül uzunluğu 8 ile 18 cm arasındaki memelere süperomedial pedikül tekniği ile taban bağlantısı kesilmeden kombine edilerek yapılan mammoplasti sonuçlarını sunmaktır. Elde ettiğimiz sonuçlar hem kozmetik olarak hem de fizyolojik olarak daha kabul edilebilir sonuçtur. Böylelikle serbest NAC mammoplasti düşünülen hastalara süperomedial pedikül tekniği modifiye edilerek ideal sonuçlar elde edilebildiği sonucuna vardık.

**İleri pitotik ve makromastik meme**

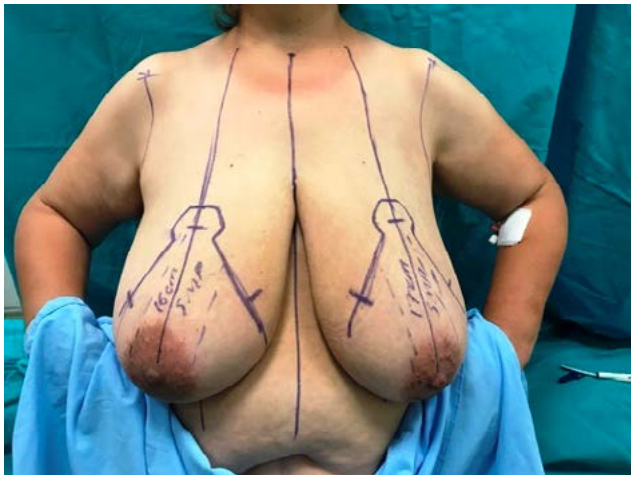

*Modifiye superomedial teknik ile mammoplasti*

## S-137
## Rinoplasti Olgusunda Dorsumda Kontür Düzensizliğine Yönelik Kullanılmış Yabancı Cismin Geç Dönem Komplikasyonu

Ahmet Demir[1], Hakan Ağır[2]
*[1]Antalya Eğitim ve Araştırma Hastanesi, Plastik, Rekonstrüktif ve Estetik Cerrahi, Antalya*
*[2]Acıbadem Üniversitesi Hastanesi, Plastik, Rekonstrüktif ve Estetik Cerrahi, İstanbul*

Giriş: Başarılı bir rinoplasti ameliyatı hastanın beklentlerinin neler oduğunu anlamak ile başlar. Öte yandan başarılabilir sonuölara ulaşmak için hasta ile ameliyat öncesi görüşmeler de hastanın da eğitilmesi önemlidir. Hastanın çoklu görüntülemeler ile sorunları ortaya konabilir. Yan görüntüde ortaya çıkan doral hump birçok hasta açısından şikayet konusudur. Nazal humpın redüksiyonu sonrası ortaya çıkan 'open-roof' deformitesinin giderilmesine yönelik çeşitli teknikler mevcuttur.

Vaka: 35 yaşında erkek hasta sol nazal dorsumda akıntılı yara ile kliniğimize başvurdu. Yapılan Muayensinde cilt altı derin dokulara uzanan fistül mevcuttu. Hastanın yaklaşık 5 yıl kadar önce bir kulak burun ve boğaz kliniğinde geçirilmiş burun ameliyat hikayesi söz konsuydu.ı Yapılan bilgisayarlı tomografisinde nazal dorsumdaki düzensizlik dikkat çekiciydi. Hasta ile konuşularak operasyon kararı alındı. Eski insizyon ile girilerek nazal dorsum ortaya kondu. Nazal dorsumda üst üste yerleştirilmiş iki adet plastik natüründe yabancı cisim çıkarıldı. fistü küre edilerek ve enfekte görünümde yumuşak dookular eksize edilerek ameliyat sonlandırıldı.

Tartışma: Nazal hum redüksiyonu sonrasında oluşan açık çatı deformitesinin giderilmesine yönelik osteotomiler yapıldıktan sonra bile kemik dokuda düzensizlikler kalabilir. Özellikle de ince cilt dokusuna sahip hastalarda bu düzensizlikler kendini belli edebilir. Bunun önlenmesine yönelik temporal fasya kullanımı ya da alloderm gibi alloplastik materyal kullanımı söz konusu olabilen yöntemlerdendir. Fakat bizim vakamıza karşılaştığımız materyal çok da sık karşılaşılan bir vaka örneği olmamakla beraber hiç karşılaşmamamız gereken bir vaka örneğidir.

Sonuç: Vücutta bulunan yabancı cisimler er ya da geç bulundukları ortamın immünite koşullaerı kendi lehlerine döndüğü anda enfeksiyon oluşmasına neden olacaktır. Plastik cerrahinin en önemli olan mottolarından 'benzeri benzer ile onar' ekleme yapılabilecek oslaydı benzeri otolog benzer ile onar iyi bir ekleme olabilridi.

**Nazal dorsumdan çıkarılan yabancı cisim**

## S-138
## Sentetik Biopolimerlərə Bağlı Dudak Dolgularında Komplikasyonlara Yaklaşım

Ruhengiz Rufa Haciyeva
*Qələndırli Estetik Mərkəz Şehir, Baki*

Son yıllarda dünyada dudak dolgularının kullanımı çok belirgin şekilde artmıştır. Belki de bunda Sosyəl Media ve Selfinin popülerleşmesinin rolü vardır. Belirgin dudaklara sahip olmak sosyal medyada ve gerçek yaşamda dikkat merkezində olmayı sağlıyor.

Bu amaçla dudakda çok farklı dolgu malzemeleri kullanılmaktadır. Çok farklı əllərdə dolgular yapılmaya başlandığında farklı komplikasyonlar görülməyə başlanmışdır. Ülkəmdə çalıştığım ortamda Sentetik Biopolimer kullanmış hastalarda daha çok dudak komplikasyonlarına rast gelindi.

Komplikasyon yaşamış hastalara ilişkin bilgilər və yaklaşımlar çalışmada detatylı olaraq anlatılmış, kaçınma yöntəmlərinə dəyilmişdir.

Azərbaycanda sık karşılaştığımız dolğu maddesi Sentetik Biopolimerdir. Sentetik Biopolimer "Biopolimero" ismi altında 350cc ampul halində satılmaktadır belli başlı 3 türü mevcuttur

1-E-laktik asit. 2-yıl kalıcılık süresi vardır. Bioalkamid-toksik olomayan maddədir. Dudakta kapsül haline gelebilir.

2-Polimetilmetakrilat- Kullanma süresi 5-10 yıl arasıdır. Bu süreyi geçərsə Sentetik Biopolimer doku altında ya pıhtalaşır ya da şişerek hacmi artar. Neticədə dudak şeklinin deyişmesinə ve enflematuara neden olabilir.

Hastalar Ve Metodlar: Dudaklarında Sentetik Biopolimeri olan 28 kadın hasta ( 24-56 yaş aralığında ) kliniyə cərrahi işləm için başvuru yaptı (1-yıl sürəsində). Hastalarda sentetik Biopolimer uyqulaması yapıldıktan sonra geçen süre 3 ay-15 yıl arasıydı..

Hastalarda ortaya çıkan sorunlar dudaklarda

- sertleşme¬_8%

-akıntı (abseden sonra )_5%

- vizual görünən ve palpe edilən şişkinliklər_45%

-dudak renginin deyişerek morarması ( kizarması )_16%

-enflematuar_19%

-yüzün diyer bölgələrində ödem ile assimetriye yol açması_21%

Hastaların bazıları takipə alındı. Bir çoğuna genel anestezi altında, diyer kısmına isə lokal olarak cerrahi müdahile yapıldı. Fibrozlaşmış dolgu materyalleri aşırı sərt dokuyu bistürü ve koter kullanarak eksize edildi.

Dudakta iyileşme 10 gün-2ay arası sürdü

Sonuçlar: Sentetik Biopolimer uygulandıktan sonra muhtelif komplikasyonlara sebep olabilir. En sık sebep enfeksiyon və reaksiyona bağlıdır.

Dolguya eşlik eden en önemli yan bulgu yüzde yaygın ödemdi. Bu hastalarda "kilo aldım ve ya yüzüm daha belirginleşti" olarak ifade edilmekte idi. Cerrahi müdahile ile dolgular temizlendiken sonra yüzün normal hale geldiyini hastalar kendileri fark etdi.

Dudaklarında Polimer reaksiyonu oluşan risk qruplu kadınlar siqara kullanım oranı daha yüksək olanlardır. Siqaranın çok ısıya səbəb olması bu komplikasyonları tetikliyor olabileceğini düşündürdü.

İstər Sentetik Biopolimer, istərse də Hialuronik terkibli Dolqular kullanılarkən hər zaman komplikasyon olma ihtimali vardır. Fakat özellikle uzun sürede eriyen polimer tabanlı maddelerde bu risk çok daha fazladır. Hastalar dolqu yaptırtıkdan 3-5 yıl sonra kosmetoloğuna və ya estetik cerraha müyinədən geçmelidirlər. Enfeksiyon olasılığı düşünülerek işlemler mutlak steril koşullarda uygulanmalıdır. Aynı zmanda komplikasyonlar konusunda hastalar çok iyi aydınlatılmalıdır.

BAU-də Follow Programında VM Medical Parc Hastanesində Estetik Cerrahi eğitimi

Plastik-Cerrahi Asistanı.Dr. Ruhengiz Hacıyeva

==========

Sientific Supervisor

Prof.Dr. Tonguc İŞKEN

## S-139
## Onkoplastik Meme Cerrahisi; Plastik Cerrahi Teknikleri ve Hasta Yönetimi

Murat Tüzüner
*İzmir Katip Çelebi Üniversitesi Atatürk Eğitim Araştırma Hastanesi Plastik Cerrahi Kliniği*

Giriş: Meme kanseri kadınlarda sık görülen kanserlerin başında gelir.Hastalığın tanısı tedavisi ve bu süreçte karşılaşılan komplikasyonlar hastaları fiziksel ve psikolojik olarak yorar. Sonuç olarak kişinin yaşam kalitesi düşer. Memenin tekrar normal görünümünü sağlamak, hastanın kadın kimliğinin devamı için önemlidir.Bu temel amaçtan yola çıkılarak onkolojik meme operasyonlarını takiben plastik operasyonun yapılması ile "onkoplastik meme cerrahisi" kavramını oluşmuştur.

Onkoplastik meme cerrahisinde başarılı olmak için hasta yönetiminin iyi yapılması gerekir.

Materyal-Metod: Bu çalışma 213 hastanın klinik değerlendirilmesi, opere edilmesi,3 yıl takip edilmesi ile yapılmıştır. Hasta yönetimi, cerrahi teknikler, tamamlayıcı operasyonlar, görülen komplikasyonlar ve bu komplikasyonların yönetimi not edildi.

Genel cerrahi kliniğine memede ağrı, kitle şikayeti ile başvuran 213 hastanın muayeneleri, görüntüleme (ultrasonografi) ve biyopsi tetkikleri yapılarak kanser tanıları konuldu, klinik evrelemeleri yapıldı. Erken evre meme kanseri tanısı konulan hastalara onkoplastik cerrahi planlandı.Tüm hastalar onkoplastik cerrahi ekibi tarafından yönetildi. Cerrahi operasyonlar onkoplastik cerrahi eğitimi olan genel cerrah ve plastik cerrah ile birlikte yapıldı.

Teknik: Tüm operasyonlar, Ters T skar Mammoplasti, Vertikal skar Mammoplasti, Konsantrik Mastopeksi (Benelli), Rotasyon-İlerletme flebi (Grisotti) ve Glandüler Flep teknikleri kullanılarak yapıldı. Kullanılan teknik memenin büyüklüğüne, tümörün yerine ve memenin pitozuna göre seçildi.

Belirgin meme asimetrisi oluşacak hastalarda simetrizasyon operasyonu önerildi ve uygulandı.Ortalama 8 ay sonra sekonder ve tamamlayıcı operasyonlar uygulandı.

Ters-T Skar Mammoplasti:

Teknik: Meme başı pedikülünün şekline karar verilir. Sınıra yakın olan kitleleri eksizyon sınırı içerisine almak için teknik çiziminde belirgin olmayan kaydırmalar yapılabilir.

Tümör, yöntemde eksize edilecek doku alanına giriyorsa veya komşu ise en iyi şekilde uygulanır. Eksizyon alanı dışındaki tümörler deriye yakın veya orta derinlikte ise bu yöntem uygun değildir. Ancak pektoral fasya komşuluğunda olan derin planlardaki tümörlerde de bu yöntem uygulanabilir. Meme başı ve komşuluğundaki doku alınacağından teknikte meme başı pedikülü kullanılmadan teknik uygulanır.

Sonuç olarak bu yöntem büyük ve pitotik (makromasti) olan memelerde en iyi şekilde uygulandı. Tümörün meme başı ve etrafında, meme başı süperiorunda, meme başı inferiorunda, meme inferiorunda (wise pattern de eksize edilen alanda) olduğu tüm derinliklerde en iyi şekilde uygulanır.

Vertikal Skar Mammoplasti:

Teknik: Meme başı pedikülünün şekline karar verilir. Sınıra yakın olan kitleleri eksizyon sınırı içerisine almak için teknik çiziminde belirgin olmayan kaydırmalar yapılabilir.

Tümör, yöntemde eksize edilecek doku alanına giriyorsa veya bu alan komşu ise en iyi şekilde uygulanır. Meme başı ve komşuluğundaki doku alınacağında meme başı pedikülü kullanılmadan teknik uygulanır.

Sonuç olarak bu yöntem daha çok orta-büyük memelerde kullanılır. Tümörün meme başı inferiorunda ve orta hatta olduğu tüm derinliklerde en iyi şekilde uygulanır. Bunun dışında meme başı bölgesinde ve komşuluğunda tüm derinliklerdeki tümörler için de uygulanabilir.

Konsantrik Mastopeksi (Benelli):

Teknik: Kitle ve tekniğin çizimi ilişkisine bakılır. Sınıra yakın olan kitleleri eksizyon sınırı içerisine almak için teknik çiziminde belirgin olmayan kaydırmalar yapılabilir.

Sonuç olarak yöntem daha çok orta-küçük büyüklükte ve pitozu olan memelerde kullanılır. Tümör, periarolar bölgede derin veya yüzeyel yerleşimli ise yöntem en iyi şekilde uygulanır.

Rotasyon-İlerletme Flebi (Grisotti): Daha önce onkoplastik bir yöntem olarak tanımlanan "Grisotti yöntemi" kullanılmıştır. Meme başının da eksize edileceği santral tümörlerin rekonstrüksiyonu için tanımlanmıştır.

Sonuç olarak yöntem daha çok büyük meme ve pitozu olan memelerde kullanılır. Tümörün meme başı ve altında yerleştiği ve nipple-areola kompleksinin eksize edileceği durumlarda en iyi şekilde uygulanır.

Glandüler Flepler: Glandüler flepler deri flebi altında kalan meme dokusundan flep kurallarına uygun olarak planlanan rotasyon-ilerletme flepleridir.

Teknik: Bölgeye göre önerilen insizyonlar şekildeki gibidir. Glandüler fleplerin birbirine sutüre edildiği hat ile çakışmayan ve bu hatta dik olarak konumlanan insizyonları tercih ettik. Fleplerin sutürasyon hattı ile dik konumlanacak insizyonlar memede Langers'in tanımladığı deri kıvrım çizgilerine çok benzerdir.Bu çizgiler memede daireseldir. Bu çizgiler doğrultusunda yapılan insizyonlar estetik yönden zaten önerilen insizyonlardır.

Meme/kitle büyüklük oranına bakıldığı zaman yukarıda tanımlanan yöntemlerin uygulanmasına gerek kalmayacak kadar küçük ancak deformite oluşturabilecek anatomik alanda olan tümörlerde, diğer yöntemlerin uygulanmasının zor olduğu bölgelerdeki büyük olmayan tümörlerde, küçük-orta büyüklükte pitozu olmayan (genç meme) memelerdeki tümörde uygulanır.

Sonuç olarak yöntem pitozu olmayan küçük-orta büyüklükteki (genç meme) memelerdeki tümörlerde ve diğer tip memelerde ise küçük olmasına rağmen deformite oluşturabilecek anatomik alanda mevcut tümörler varlığında en iyi şekilde uygulanır.

Simetrizasyon: Toplam 21 hastaya simetrizasyon operasyonu yapıldı.

Sekonder ve tamamlayıcı operasyonlar:

Skar revüzyonu: Toplam 38 hastaya skar revüzyonu uygulandı. Bu operasyonlar primer operasyonu takiben ortalama 6 sonra yapıldı.

Meme Başı Rekonstrüksiyonu: Hastalarımızdan toplam 28 tanesine meme başı ve areola rekonstrüksiyonu yapılmıştır. Primer operasyonu takiben ortalama 8 ay sonra yapılmıştır. 19 hastanın 14 tanesinde Shestak ve Nguyen in tanımladığı tekniğin modifiye hali kullanıldı. 5 tanesinde skate flep kullanıldı. 3 hastada parsiyel flep nekrozu gelişti.

Lipofilling: 12 hastaya lipofilling ile minör kontür düzeltme operasyonları yaptık. Yağ greftini Colemanın tarif ettiği yöntem ile uyguladık.

Komplikasyonlar: Geç dönemde 33 hastada hastayı rahatsız eden şekil bozukluğu ve asimetri görüldü. Bu hastalardan 20 tanesine revüzyon operasyonları yapılarak düzeltmeler sağlandı. 12 tanesinde lipofilling ve 8 tanesine simetrizasyon operasyonu yapıldı.

Sonuç: Onkoplastik cerrahi uygulanacak hastaların plastik teknikleri uygun olarak seçildiğinde ve oluşacak komplikasyonların yönetimi bilindiğinde iyi sonuçlar elde edilir. Onkoplastik cerrahide başarı normal görünen bir meme yapmaya çalışmak ve bunun sonucu olarak hastanın yaşam kalitesini arttırmaktır. Bu da "onkoplastik" girişime doğru karar verip ve uygun hastaya uygun tekniği kullanarak sağlanabilir.

**Wise Pattern**

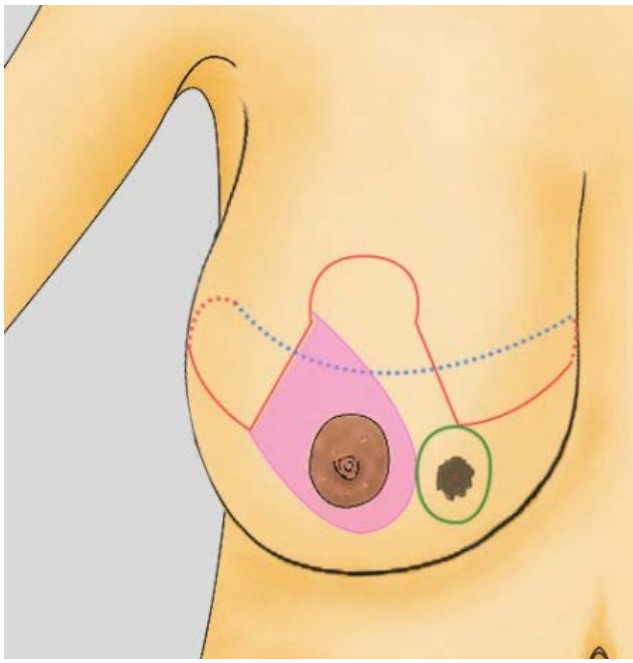

*Wise pattern - tümör ilişkisi örnek çizim*

Onkoplastik Teknik- Simetrizasyon Tekniği

| Onkoplastik Teknik | Simetrizasyonda kullanılan teknik | Eş zamanlı | Geç | Toplam |
|---|---|---|---|---|
| Ters T mammoplasti | Ters T mammoplasti | 11 | 4 | 15 |
| Vertikal Skar mammoplasti | Vertikal Skar mammoplasti | 3 | 2 | 5 |
| Grisotti Flebi | Vertikal Skar mammoplasti | 0 | 2 | 2 |

*Simetrizasyon yapılan hasta sayıları; onkoplastik teknik ve simetrizasyonda kullanılan teknik.*

## S-140
## Modifiye Radikal Mastektomi Sonrası Gecikmiş Eşzamanlı Meme Onarımı: Adjuvan Radyoterapi Belirsizliğinde Uygulama Deneyimlerimiz

Erol Kozanoğlu[1], Fethi Sarper Mete[1], Fazilet Erözgen[2], Ekrem Ferlengez[2]
*[1]Sağlık Bilimleri Üniversitesi, Haseki Eğitim ve Araştırma Hastanesi, Plastik ve Rekonstrüktif Cerrahi Kliniği, İstanbul*
*[2]Sağlık Bilimleri Üniversitesi, Haseki Eğitim ve Araştırma Hastanesi, Genel Cerrahi Kliniği, İstanbul*

Giriş: Mastektomi sonrası adjuvan radyoterapi gereksinimi, her olguda ameliyat öncesinden belirlenemez ve ameliyat sonrasında nihai patoloji sonucunun beklenmesi gerekebilir. Bu durum özellikle aksilla mikrometastazlarının varlığında ortaya çıkar. İmplant veya otolog doku ile onarımı yapılmış memelerde adjuvan radyoterapi gerektiğinde, radyoterapi sahasının onkolojik güvenliğinin azaldığını ve meme onarımının estetik yapısının bozulduğunu belirten çalışmalar mevcuttur. Bu olgularda, mastektomi ile eşzamanlı olarak

meme lojuna doku genişletici yerleştirilerek olası bir radyoterapi sürecinin onkolojik açıdan güvenli geçirilmesi sağlanabilir ve son onarım da radyoterapi sonrasına bırakılarak daha uygun bir onarım seçeneği uygulanabilir. Bu çalışmada, "gecikmiş eşzamanlı onarım" denilen bu yöntemle takip edilen olgulardaki yaklaşım, onarım türü ve onarım zamanlamasının ortaya konması amaçlanmıştır.

Gereç-Yöntem: Ocak 2017 - Ağustos 2018 tarihleri arasında, Kurumumuz Meme Konseyi çatısı altında değerlendirilmiş olan tüm gecikmiş eşzamanlı onarım olguları çalışmaya dahil edilmiştir. Hastaların tümüne aynı Genel Cerrahi ekibi tarafından modifiye radikal mastektomi yapılmıştır ve hastaların tümüne, eşzamanlı olarak ve aynı Plastik ve Rekonstrüktif Cerrahi ekibi tarafından doku genişletici uygulaması yapılmıştır. Tüm doku genişleticiler; pektoralis majör kası, rektus abdominis kası fasyası ve serratus anterior kası fasyası kullanılarak saf kas altı ve yüzde otuz oranında doldurulmuş olarak yerleştirilmiştir. Tüm hastalar ameliyat sonrası ikinci günde taburcu edilmiştir ve ameliyat sonrası üçüncü haftada hastaların doku genişletmelerine başlanmıştır. Hedeflenen doku genişletme düzeyine ulaşana kadar hastalara, haftada bir sıklıkla doku genişletme uygulanmıştır. Patoloji sonuçları çıkan tüm olgular, Meme Konseyi kapsamında Genel Cerrahi, Plastik ve Rekonstrüktif Cerrahi, Patoloji ve Onkoloji ekipleri tarafından değerlendirilmiştir. Radyoterapi gereksinimi olan hastalar, doku genişletme seansları sonunda, hiçbir hacim değişikliği yapılmadan radyasyon onkolojisine gönderilirken, radyoterapi gereksinimi olmayan hastalara, kemoterapi süreçleri sonunda implant temelli onarım uygulanmıştır.

Bulgular: Ocak 2017 - Ağustos 2018 tarihleri arasında on hastaya modifiye radikal mastektomi sırasında gecikmiş eşzamanlı meme onarımı uygulanmıştır. Hastaların ortalama yaşı 47,6 yıldır (40 - 57 yaş). Dört hastada sağ meme tutulmuşken, altı hastada sol meme tutulmuştur. Dört hastanın aksillasında metastaz mevcutken altı hastanın aksillasında metastaz saptanmamıştır. Altı hastada invazif duktal karsinom saptanmışken, bir hastada invazif lobüler karsinom, bir hastada mikst karsinom, bir hastada duktal karsinoma in situ ve bir hastada da borderline filloides tümörü saptanmıştır. Hastalara ortalama 514 mililitre doku genişletme uygulanmıştır (360 - 600 mililitre). Sekiz hastaya doku genişleticiye entegre port kullanılmışken iki hastaya uzak portlu doku genişletici uygulanmıştır. On hastadan sekizi kemoterapi görürken dokuzu hormonoterapi görmüştür. Beş hastaya radyoterapi uygulanmıştır. Hastaların toplam takip süresi ortalama 7.8 aydır (2 - 12 ay). Radyoterapi görmemiş olan beş hastanın dördüne implant temelli meme onarımı uygulanmıştır. Bu onarımlar, modifiye radikal mastektomi sonrası ortalama 7,5. ayda yapılmıştır (6 - 9 ay). Hastaların onarım sonrası ortalama takip süresi 2 aydır (1 - 3 ay). Üç hastada karşı memeye mastopeksi yapılırken bir hastanın karşı memesine de lumpektomi yapılmıştır. Geriye kalan altı hastanın onkolojik tedavisine (kemoterapi, hormonoterapi ve radyoterapi) devam edilmektedir. Hastaların takibinde herhangi bir komplikasyon saptanmamıştır.

Tartışma: Her tür onkolojik meme cerrahisi sonrası onarımın önemi gün geçtikçe artmaktadır. Mastektomi sırasında eşzamanlı onarım yapılabileceği gibi onarım onkolojik tedavi sonrasına kadar ertelenebilir. Hastaların meme kanseri ve meme onarımı hakkındaki farkındalıklarının arttığı günümüzde eşzamanlı meme onarımlarının önemi de artmıştır. Eşzamanlı meme onarımlar hem implant temelli hem de otolog doku temelli yapılabilir. Ameliyat süresinin kısa olması, verici sahaya gereksinim duymaması, mikrocerrahi deneyim gerektirmemesi ve olası bir başarısızlık halinde yeniden otolog onarıma başvurulabilmesi; implant temelli onarımların daha fazla tercih edilmesine yol açmaktadır.

Aksilla veya internal mammarian lenf nodu metastazları varlığında, adjuvan radyoterapi gerekir ve mastektomi ile eşzamanlı olarak uygulanan onarımların radyoterapinin onkolojik güvenliğini azalttığını ifade eden çalışmalar mevcuttur. Adjuvan radyoterapi belirsizliği olan olgularda, hastaların eşzamanlı onarımının sağlanması için "gecikmiş eşzamanlı onarım" ortaya konmuştur. Mastektomi sonrasında meme lojuna uygulanan doku genişletici, belirli bir düzeye kadar serum fizyolojik ile şişirildiğinde hem onkolojik tedavinin güvenliğini azaltmaz hem de nihai onarımın estetik sonucunu olumlu yönde etkiler.

"Gecikmiş eşzamanlı onarım"da kemoterapi ve radyoterapi sonrası son onarımın zamanlaması konusunda bir görüş birliği yoktur. Çalışmamızda, aksilla metastazı olmayan (radyoterapi görmeyen) olgularda mastektomi sonrası altı ila dokuzuncu ayda implant temelli nihai onarımın yapıldığı saptanmıştır. Ayrıca, bu olgularda, son ameliyat sırasında karşı memeye de eşitleme işlemi uygulanabildiği ortaya konmuştur. Aksilla metastazı olan (radyoterapi gören) olgularda ise, onkolojik tedavinin son onarımı altı buçuk aydan uzun bir süre ertelediği ortaya konmuştur. Adjuvan radyoterapi gören olgularda, son onarımda otolog yöntemlerin kullanılması amaçlanmaktadır. Meme Konseyimiz dahilinde, vücut kitle indeksi otuzun altında olan olgularda pediküllü abdomen flepleri tercih edilirken vücut kitle indeksi otuzun üzerinde olan olgularda ipsilateral latissimus dorsi flebi ile onarım tercih edilmektedir.

Sonuç: Modifiye radikal mastektomi sonrası aksilladaki mikrometastaz durumu belirli olmayan hastalarda, adjuvan radyoterapi gereksinimi nihai patoloji sonucu sonrasında belirlenir. Bu zamana kadar hastaların onarımsız kalmaması için ortaya konan doku genişletici temelli "gecikmiş eşzamanlı onarım" uygulaması, bu özel hasta grubunda onkolojik ve estetik açıdan güvenle kullanılabilir.

**Gecikmiş eşzamanlı onarım olgu örneği**

*Çalışmamızdaki iki numaralı hastaya sağ taraflı gecikmiş eşzamanlı onarım uygulanmıştır. Hasta, son onarım sonrası üçüncü ayında görülmektedir.*

**Hastaların Listesi ve Verileri**

| | | YAŞ | MEME - TARAF | PATOLOJİ | DOKU GENİŞLETİCİ HACMİ (MİLİLİTRE) | PORT TÜRÜ | KEMOTERAPİ | HORMONOTERAPİ | RADYOTERAPİ | TOPLAM TAKİP ZAMANI (AY) | ONARIM TÜRÜ | ONARIM ZAMANLAMASI (AY) | ONARIM SONRASI GEÇEN SÜRE (AY) | KARŞI MEMEYE YÖNELİK YAPILAN GİRİŞİMLER |
|---|---|---|---|---|---|---|---|---|---|---|---|---|---|---|
| 1 | M B | 56 | SAĞ | AKSİLLA (+) MİKST TÜMÖR | 550 | ENTEGRE | VAR | VAR | VAR | 12 | 0 | 0 | 0 | BENIGN LUMPEKTOMİ |
| 2 | S A | 45 | SAĞ | AKSİLLA (-) İNVAZİF DUKTAL CA. | 360 | ENTEGRE | VAR | VAR | YOK | 11 | İMPLANT | 8 | 3 | 0 |
| 3 | Ş Ö | 48 | SOL | AKSİLLA (-) DCIS | 550 | ENTEGRE | VAR | VAR | YOK | 12 | 0 | 0 | 0 | 0 |
| 4 | H A | 45 | SOL | AKSİLLA (-) İNVAZİF LOBÜLER CA. | 500 | ENTEGRE | VAR | VAR | YOK | 10 | İMPLANT | 9 | 1 | MASTOPEKSİ |
| 5 | F G | 40 | SOL | BORDERLINE FILLOİDES TÜMÖRÜ | 600 | ENTEGRE | YOK | YOK | YOK | 9 | İMPLANT | 6 | 3 | MASTOPEKSİ |
| 6 | F T | 55 | SOL | AKSİLLA (-) İNVAZİF DUKTAL CA. | 580 | ENTEGRE | VAR | VAR | VAR | 8 | 0 | 0 | 0 | 0 |
| 7 | H Y | 57 | SAĞ | AKSİLLA (-) İNVAZİF DUKTAL CA. | 600 | ENTEGRE | YOK | VAR | YOK | 9 | İMPLANT | 8 | 1 | MASTOPEKSİ |
| 8 | N G | 49 | SAĞ | AKSİLLA (+) İNVAZİF DUKTAL CA. | 500 | ENTEGRE | VAR | VAR | VAR | 3 | 0 | 0 | 0 | 0 |
| 9 | D A | 40 | SOL | AKSİLLA (+) İNVAZİF DUKTAL CA. | 400 | UZAK | VAR | VAR | VAR | 2 | 0 | 0 | 0 | 0 |
| 10 | N E | 41 | SOL | AKSİLLA (+) İNVAZİF DUKTAL CA. | 500 | UZAK | VAR | VAR | VAR | 2 | 0 | 0 | 0 | 0 |

*Çalışmadaki hastaların demografik, cerrahi ve cerrahi sonrası verileri sunulmuştur.*

## S-141
## Mastektomi Sonrası Meme Onarımında Alıcı Damar Olarak İnternal Mammaryan Damarlarının Seçilmesinin, İnternal Mammaryan Zincirinde Metastaz Saptanmasındaki Önemi

Giray Genç, Ahsen Öncü, Ali Sadioğlu, Sühan Ayhan
*Gazi Üniversitesi Tıp Fakültesi, Plastik,Rekonstrüktif ve Estetik Cerrahi Anabilim Dalı, Ankara*

Giriş: Meme kanserlerinde internal mammaryan lenf nodu (İMLN) metastazlarının klinik önemi hala net olarak aydınlatılmamıştır. Serbest fleple yapılan meme onarımlarında internal mammaryan damarların (IMD) kullanılması, bu bölge hakkında bilgi edinmemizi sağlar. Bu çalışmada, ameliyat sırasında şüpheli İMLN bulunması halinde rekonstrüksiyon stratejisi, hastaların sonraki tedavisi, takibi ve prognozu değerlendirilmiştir.

Hastalar ve Yöntemler: Kliniğimizde 2007-2011 yılları arasında serbest fleple meme onarımı sırasında IMD anastomozu için alıcı yatağın hazırlanması esnasında şüpheli İMLN saptanan ve biyopsi yapılarak metastaz saptanan üç hastaya ait veriler retrospektif olarak incelendi. Vakaların hepsi kür olarak kabul edilerek onkolojiden yönlendirilen ve geç rekonstrüksiyon yapılan hastalardır. Mastektomi ile rekonstrüksiyon arası geçen süre ortalama 6 yıldır (5-7 yıl). Tüm hastalara mastektomi ve aksiller diseksiyon yapılmış; sonrasında adjuvan tedavi (KT+/-RT) uygulanmıştır. Hastalara lenf nodu örneklemesi yapılıp frozen-section sonucu malign olarak rapor edildikten sonra iki hastada DIEP flep ile yapılan meme onarımı tamamlanamamış; bir hastada ise TMG flep ile yapılan meme onarımı başarıyla sonuçlanmıştır. Hastaların İMLN metastazı saptanması sonrası ortalama takip süresi 7 yıldır (4-11 yıl). İki hastanın patolojik tanısı invaziv duktal karsinom, bir hastanın ise müsinöz adenokarsinom olarak rapor edilmiştir. Postoperatif dönemde hastalara tekrar adjuvan tedavi uygulanmış, bir hastaya Göğüs Cerrahisi tarafından geniş rezeksiyon yapılmıştır. Bir hasta, postop 4.yılında çoklu metastazlarla kaybedilmiştir. Diğer iki hasta, post-op 10.yılda nüks olmaksızın hayatlarını sürdürmekte ve yıllık olarak takip edilmektedir.

Tartışma: İMLN zinciri memenin ikinci sık lenfatik akımının olduğu bölge olmasına rağmen rutin olarak bunlara yönelik direkt görüntüleme ve sentinel lenf nodu biyopsisi yapılmamaktadır. İMLN metastazı meme kanserinde kötü prognostik faktör olarak kabul edilmektedir. Serbest flep ile meme onarımında IMD anastomozu için alıcı yatağın hazırlanması sırasında şüpheli İMLN saptanması durumunda biyopsi alınarak frozen-section yapılması, hasta için hayat kurtarıcı öneme sahiptir. Metastaz saptanması durumunda tedavi, cerrahi rezeksiyon, kemoterapi ve radyoterapidir. Literatürde rekonstrüksiyon sırasında metastatik İMLN saptanma oranı % 3-5 olarak verilmekle birlikte kliniğimizde oranın daha düşük olması genellikle geç rekonstrüksiyon tercih etmemizle açıklanabilir. Metastatik İMLN saptanan hastaların çoğunlukla tanı sonrası ilk 2 yıl içinde rekonstrüksiyon yapılan hastalar olduğu; bu nedenle bu dönemde meme onarımı planlanıyorsa öncesinde PET-BT ile tarama yapılması önerilmektedir. Metastaz saptansa bile rekonstrüksiyonun tamamlanması, bir kontrendikasyon oluşturmamaktadır.

Sonuç: Meme onarımlarında alıcı damar hazırlığı sırasında lenf bezi metastazı saptanması hastalığın seyrini ve tedavi planını değiştirebilir. Şüpheli durumlarda biyopsi alınması ve sonrasında doğru tedavi uygulanması, hastanın yaşam süresine doğrudan etki eder. Ayrıca alıcı damar olarak IMD seçilmesi, bu bölgeye olan metastazın saptanabilmesi açısından diğer alıcı damarlara göre önemli bir avantaj sağlamaktadır.

## S-142
## Kadından Erkek Cinsiyete Geçişte Göğüs Yeniden Şekillendirme Cerrahisi: Tek Merkezli Deneyim Çalışması

Mustafa Tezcan, Tolga Aksan, Mehmet Gürler, Muhammed Beşir Öztürk
*İstanbul Medeniyet Üniv. Göztepe Egitim Araştırma Hastanesi Plastik Rek. ve Estetik Cerrahi Kliniği, İstanbul*

Giriş: Transeksüalite bir cinsel kimlik bozukluğu olup, bu kişilerde yanlış bir vücutta hayata gelmiş olma inancı mevcuttur. Değişen ve gelişen bir dünyanın doğal bir süreci olarak toplumsal değerlerimizde her geçen gün değişmektedir. Doğuştan gelen cinsel kimliği değiştirme

dürtüsü ve bu dürtüyü açığa vurmak artık toplumumuzda da daha kabul edilebilir duruma gelmiştir. Dolayısıyla cinsiyet değiştirme talebinde bulunan hastaların sayısında son yıllarda belirgin bir artış görülmektedir.

Kadından erkek cinsiyetine geçiş sürecinde en çok talep gören ameliyatlar meme küçültme ve genital rekonstruksiyon ameliyatları olarak sınıflanabilir. Bu hastalarda en sık ve genellikle ilk yapılan ameliyat ise kadından erkek cinsiyetine geçiş sürecinde daha erkeksi bir görünüm elde edebilmek için göğüs küçültme ameliyatlarıdır.

Bu çalışmada kliniğimize kadından erkeğe cinsiyet değiştirme aşamasındaki mastektomi isteği ile başvuran hastalar ve klinik deneyimimiz sunulmaktadır

Materyal Ve Metod: Retrospektif olarak 2017-2018 yılları arasında kliniğimizde cinsiyet değiştirme amaçlı mastektomi uygulanmış 13 hasta çalışmaya dahil edildi. Hastaların tümü reşit ve cinsiyet değişimini onaylayan mahkeme kararları mevcuttu. Hastaların tamamı sağlık kurulu tarafından cinsel kimlik bozukluğu tanısı almıştı. Hastaların demografik bilgileri, meme ölçümleri, uygulanan ameliyat tekniği, rezeke edilen meme dokusu miktarı, revizyon gerekliliği, geçirilmiş tah bso öyküsü, testosteron kullanımı, sigara kullanımı ve enfeksiyon, hematom, yara dehissansı ve hipertrofık skar gibi komplikasyonlar kayıt altına alındı. Hastalara inferıor pedikullü ve semilunar insizyonlu subkutan mastektomi (SLİSM) olmak üzere 2 farklı yöntemle mastektomi ameliyatları uygulandı.

Sonuçlar: Çalışmaya katılan hastaların yaş ortalaması 28.3 tür. 10 adet hastaya inferior pedikullü mastektomi uygulanırken 3 hastaya semilunar insizyonlu subkutan mastektomi uygulandı. Hastalardan her iki memeden ortalama 474 gr meme dokusu rezeke edildi. İnferior pedikullü meme küçültme tekniğinde 593 gr doku rezeksiyonu yapılırken SLİSM hastalarında ortalama 77 gr meme dokusu rezeke edildi. 6 Hasta tah-bso operasyonu geçirmiş ve 7 hasta testosteron kullanmakta. Hastaların % 46 sı sigara kullanmakta. Ortalama yatış süresi ise 4.5 gündür. Hastaların hiçbirinde enfeksiyon, yara dehissansı, ve hipretrofik skar izlenmezken bir hastada hematom gelişmiştir. Hastaya drenaj ve kanama kontrolu uygulanmış olup 3 gun sonra resütürasyon sonrası taburcu edilmiştir.1 hastada ise bilinen lupus tanısı nedeniyle takipli olup hastada ameliyat sonrası dönemde anemi gelişmiştir. Hastaya 1 ünite eritrosit süspansiyonu replasmanı sonrası postop 3. Günde taburcu edilmiştir.

Sonuç: Kliniğimize başvuran hastaların ameliyat tekniği belirlenirken temel esas alınan parametre nipple jugulum mesafesi olup,20 cmin altında ve pitotik olmayan meme hastalarında semilunar insizyonlu subkutan mastektomi uygulanırken, 20 cm üzeri meme hastalarında inferior pedikül tercih edilmiştir. Her iki yöntemde uygun hastalarda uygulandığında kozmetik ve fonksyonel olarak kabul edilebilir sonuçlar vermektedir. Daha geniş hasta sayılarına ulasılırsa bahsedilen tekniklerin avantaj ve dezavantajlarının daha ayrıntılı değerlendirilebileceği gibi aynı zamanda hastanın kliniğine uygun başka tekniklerde uygulanabilir

## S-143
## Ekspander İmplantla Rekonstrüksiyonu Başarısız Olmuş Hastalarda Perforatör Bazlı Mini Latissimus Dorsi Fleplerle Onarım

Kamuran Zeynep Sevim[1], Alican Günenç[1], Işıl Akgün Demir[1], Çağatay Öner[1], Mert Sızmaz[1], Osman Sevim[2], Selami Serhat Şirvan[1], Şafak Çakır[1]
*[1]Sağlık Bilimleri Üniversitesi Şişli Hamidiye Etfal Eğitim ve Araştırma Hastanesi Plastik Rekonstrüktif ve Estetik Cerrahi Kliniği, İstanbul*
*[2]Sağlık Bilimleri Üniversitesi Şişli Hamidiye Etfal Eğitim ve Araştırma Hastanesi Anestezi ve Reanimasyon Kliniği, İstanbul*

Giriş: Otolog doku ile meme rekonstrüksiyonunda ilk tercih edilen flepler arasında Latissimus Dorsi kas deri flebi bulunur. Latissimus dorsi kas deri flebi kullanışlı bir fleptir, erken ve geç dönem rekonstrüksiyonlarda kullanılabilir. Expander veya implantla kombine kullanılabildiği gibi torakodorsal arter perforatörü üzerinden ya da torakodorsal arterin inen dalı perforatörü üzerinden mini flep olarak planlanarak da daha küçük defektlerde ya da parsiyel defektlerde fonksiyonu korumak suretiyle kullanılabilir.

Doku genişletici ve implant ile rekonstrüksiyonun ardından radyoterapi alan hastalarda implant ekspoze olması sık görülen komplikasyonlardandır. Bu tip hastalarda latissimus dorsi kasını sakrifiye etmemek veya daha az hasar vermek adına mini latissimus dorsi flebi ve torakodorsal arter perforatör flebi ile rekonstrüksiyon popüler olmaya başlamıştır.

Materyal-Metod: Bu çalışmada meme kanseri sonrası implantla onarım yapılan fakat implant ekspoze olup defekt gelişen hastalardan mini latissimus dorsi ve TDAP(torakodorsal arter perforatörü) ile rekonstruksyon yapılan 5 hasta incelenmiştir.

Sonuçlar: Hastaların ortak noktası meme kanseri sonrası doku genişletici ve implantla onarım yapılıp meme başı etrafında uzun süren seromadan kaynaklanan yara yeri açılması ve doku defektinin torakodorsal arter inen dalı perforatörü ya da TDAP bazlı mini flepler ile onarımıdır. Onarımlarda mümkün olduğunda kas koruyucu yaklaşımla flep elevasyonu yapılmıştır. Torakodorsal sinirin korunmasına da özen gösterilmiştir. Böylelikle hastalarda postoperatif dönemde omuz fonksiyonlarında herhangi bir kayıp yaşanmamıştır.

Tartışma: BU teknikle yapılan onarımlarda sırtta minimal skar olması, seroma olasılığının az olması ve omuz hareketlerinin uzun vadede korunması en büyük avantajları arasındadır.Parsiyel meme onarımlarda klasik latissimus dorsi ile onarıma kesinlikle tercih edilmelidir.

## S-144
## Dual Kan Akımlı Meme Küçültme Tekniği

Asım Uslu
*SBÜ. Antalya Eğitim ve Araştırma Hastanesi. Plastik, Rekonstrüktif ve Estetik Cerrahi Kliniği, Antalya*

Meme küçültme ameliyatı için Strombeck ilk defa dermaglandüler pedikülü tanımlamıştır. Daha sonrasında süperior, süperiomedial, medial teknikler tariflenmiştir. Würinger 5. kot hizasında pektoral fasyadan başlayan horizontal bir septumun meme glandüler dokusunu kranial ve kaudal parça olarak ikiye böldüğünü göstermiştir. Bu septum interkostal perforatörler ve nipple areola duyusunu sağlayan siniri içermektedir. Septum tabanlı meme küçültme tekniği ise ilk olarak Hamdi tarafından tanımlanmıştır.

Meme küçültme ameliyatı yaparken, pedikül memeyi besleyen 1 arter sistemini içerecek şeklide planlanır. Superior pediküllü teknikte internal mammarial arterin 2. kot aralığından gelen dalı, medial pediküllü teknikte yine aynı arterin 3. interkostal aralıktan gelen dalı, lateral pediküllü teknikte lateral torasik arterin yüzeyel dalı, inferior ve central pediküllü teknikte 4. interkostal aralıktan gelen derin vasküler sistem pediküle dahil edilir. Derin sistem hariç, venler arterden ayrı seyreder ve venöz system ciltten rahatça görülebilir ve bunlar başlıca süperiomedial yönde drene olur. Nipple areola complex (NAC) duyusunu başlıca 4. interkostal sinirin anteriolateral dalı alır ve bu pectoral kas fasyası üzerinde seyreder.

NAC dolaşımını maximize etmek maksadıyla pedikülü hem internal mammarial arter ve hem de 4. interkostal aralıktan gelen damarları da içerecek şekilde planladık.

Cerrahi Yöntem: Hasta ayakta iken NAC yeri işaretlendi. Medial ve lateral pilarlar çizildi. 10 cm lik piların 4 cm'i medial ve lateralde areolayı ve 6 cm'i vertikal skarı oluşturacak şekilde planlama yapıldı. Pedikül medialde tüm medial pilar ve areolanın yarısını içerecek şekilde planlandı (Resim. 1). İntraoperatif pedikül deepitelize edildikten sonra, önce inferiorda pektoral kasa kadar düşüldü. Daha sonra medialden başlanarak ve septum korunarak pedikül inferioru pektoral kasa kadar düşüldü. Daha sonra pedikül süperiorunda 2 cm kalınlıkta kısım kesildikten sonra tabanda septum korunarak 1 cm'ye kadar inceltildi. Eksize edilecek dokunun diğer kısımları kesilerek eksizyon tamamlandı. Pedikül yerine sütüre edildi ve insizyonlar onarıldı.

Methot: 2012 yılından itibaren meme küçültme yapılan 295 hastanın 266'sı bu teknikle opere edildi. Sağ memeden ortalama eksizyon miktarı 942,13 g iken bu sol meme için 913.37 gramdır. NAC sağda 11.73, solda 11,57 cm taşındı.

Sonuç: 12 hastada komplikasyon gelişti (4.51%): 4 hastada hematom, 5 hastada NAC parsiyel nekrozu ve 3 hastada operasyon gerektirecek yara dehisensi gelişti (Table).

Tartışma: Bu tekniğin planlaması süperiomedial pediküllü teknikle hemen hemen aynıdır. Farklı olarak tüm hastalarda pedikül tüm medial pilar ve areola yarısını içerecek şekilde geniş planlandı. Bu şekilde planlamada 2 önemli amaç vardır; birincisi internal mammarial arterden gelen tüm dalları korumak, ikincisi ise memenin venöz drenajı başlıca süperiomedial yönde olduğu için iyi bir venöz drenaj sağlamak. Deepitelize edilen alanda pedikül sadece 2 cm'lik kalınlıkta geniş tutuldu çünkü buradan gelen arter ve ven yüzeyel seyretmektedir.

Pedikül inferiorundan itibaren septum ve içindeki damarlar görülerek korundu. Daha sonra pedikül süperiordan düşüldü ve 2 cm derinleştikten sonra pedikül tabanda 1cm'ye kadar inceltildi. Bunun iki faydası oldu; interkostal damarlar korundu ve aynı zamanda septum içinde seyreden duyu sinirleri de korunmuş oldu.

Bu hasta serisinde dolaşım sıkıntısına bağlı NAC total nekrozu hiç görülmedi. Sadece 5 (%1,87) hastada parsiyel NAC kaybı gözlendi ve buda daha önceki verilerin (%6-10) çok altındadır. NAC duyu değişikliği konusunda objektif ölçümler yapılmamış olmasına rağmen sadece NAC'te parsiyel nekroz gelişen hastalar duyu değişikliğinden yakındı. NAC duyusunu alan sinirler septumda seyrettiği için duyu açısından da bu tekniğin üstünlükleri olduğunu düşünmekteyiz.

**Resim**

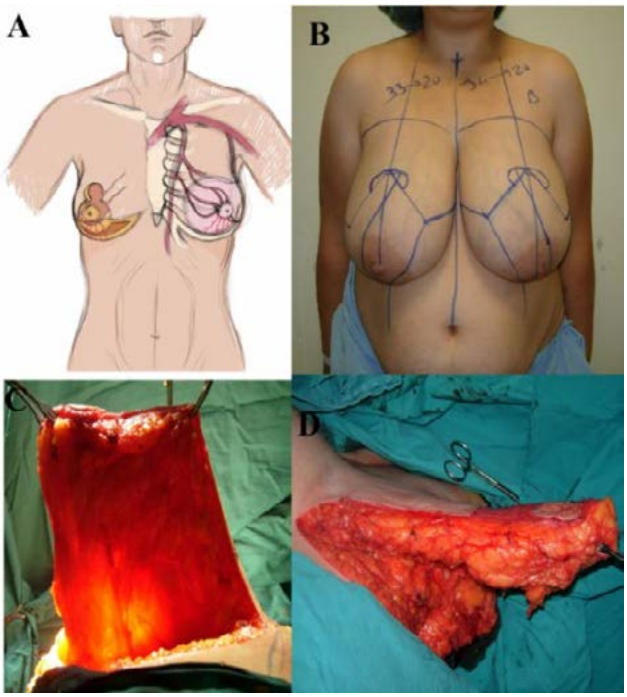


*A. Pedikül planlanmasının şematik çizimi B. Preoperatif çizim C. Septum ve içerdiği vasküler yapı D. Septum korunmadan yapılan süperiomedial pedikül*

## S-145
## Doku Genişletici ile Erken Dönem Meme Rekonstrüksiyonu: 62 Hastanın Retrospektif Analizi

Yahya Baltu, Orhan Aydın
Ankara Oncology Training and Research Hospital Dept. of Plastic Reconstructive and Aesthetic Surgery

Giriş-Amaç: Meme rekonstrüksiyonu erken döenm veya geç dönem bir prosedür olarak yapılabilir mastektomi ile eşzamanlı yapılan meme rekonstüksiyonu, estetik olarak daha iyi bir sonuç vermenin yanı sıra hasta için mastektomiden sonra deformite hissini ortadan kaldırması dolaysıyla psikolojik olarak da yararları mevcuttur. Doku genişletici (ekspander) ile meme rekonstrüksiyonu en sık yapılan erken dönem meme rekonstruksiyonu seçeneğidir(1-3). Bu çalışmada kliniğimizde yapılan mastektomi ile eş zamanlı meme rekonstrüksiyonları ile ilgili kapsamlı bir analiz yapılmıştır.

Hastalar ve Yöntem: 2014 ile Temmuz 2018 yılları arasında Ankara Onkoloji eğitim ve Araştırma Hastanesinde Meme Cerrahisi tarafından mastektomi yapılan ve aynı seansta Plastik Cerrahi tarafından eşzamanlı doku genişletici ile erken dönem meme rekonstrüksiyonu uygulanan 80 hastanın verileri retro-spektif olarak incelendi. Ekspanderin şişirilme işlemi biten ve yerine kalıcı meme implantı işlemi yapılan 62 hasta çalışmaya dahil edildi. Meme ekspanderi ile meme rekonstruksiyonu yapılan fakat henüz kalıcı meme implantı ile değişim yapılmamış hastalar çalışmaya dahil edilmedi.

Bulgular: 62 hastada toplam 72 memeye (52 bilateral ve 10 unilateral) meme ekapanderi ile meme rekonstrüksiyonu yapıldı. Hastaların ortalama yaşı 43,2 (dağılım 27-64) ve ortalama takip süresi 18 ay (5 - 45 ay) idi. 5 memede rekonstrüksiyon başarısız oldu. Bir memede, ekspander acil MR endikasyonu nedeniyle yeterince şişirilme yapılamadan çıkarıldı. 1 memede enfeksiyon nedeniyle, 1 memede cilt nekrozu sonrası ekspozisyon nedeniyle, 2 hastada radyoterapi sonrası ekspozisyon nedeniyle hastaya konulan ekspader çıkarıldı. En sık görülen postoperatif komplikasyon seroma (%45) olarak raporlandı. Hematom nedeniyle hiçbir hasta reopere edilmedi. 14 memeye 350 cc 58 memeye 450 cc meme ekspanderi konuldu. 1 hastada ekspander laterale kaydı ve ekspander delinmesi sonrası değişim yapıldı. Radyoterapi almayan hastalar şişirilme işlemi bittikten 2 ay sonra, radyoterapi alan hastalarda ise radyoterapi işleminden en az 6 ay sonra kalıcı implant ile değişim yapıldı. Kalıcı implant boyutları 295 ile 620 arasında rapor edildi. En sık 525 cc anatomik implant kullanıldı. Hastaların 58 i kalıcı implant konulması sırasında aynı seansta diğer memeye de asimetri düzeltilmesi için ek işlem yapıldı. 2 hastaya diğer memeye hiçbir işlem yapılmadı 6 hastaya geç dönemde meme ucu yapılırken diğer memeye simetri nedeniyle işlem yapıldı.

Sonuç: Meme ekspanderi ile erken dönem meme rekonstrüksiyonu sabır ve zaman gerektiren meşakkatli bir işlemdir. Postoperatif dönemde enfeksiyon, cilt nekrozu, RT komplikasyonları ve acil endikasyonlar nedeniyle ile MR çekilmesi gereken durumlar ameliyatın başarısızlığına sebep olabilmekte. Bu nedenle, erken dönem meme rekonstrüksiyonu multidisipliner bir yaklaşım içinde diğer ilgili bölümler ile kordinasyon ve yakın iletişim gerektirir.

Referanslar:

1. Göktaş SB, Güllüoğlu BM, Şelimen D. Immediate or delayed breast reconstruction after radical mastectomy in breast cancer patients: does it make a difference in the quality of life. Turkiye Klinikleri J Med Sci. 2011;31(3):664-73.

2. Colleoni M, Sun Z, Price KN, Karlsson P, Forbes JF, Thürlimann B, et al. Annual hazard rates of recurrence for breast cancer during 24 years of follow-up: results from the international breast cancer study group trials I to V. J Clin Oncol. 2016;34(9):927-35.

3. Thamm OC, Andree C. Immediate Versus Delayed Breast Reconstruction: Evolving Concepts and Evidence Base. Clin Plast Surg. 2018;45(1):119-27.

**Resim 1**

*44 yaşında sol meme ca nedeniyle memeye expander konulan hasta. Hastanın ekspander çıkarılıp kalıcı implant konuldu. Hastanın preoperatif ve postoperatif görünümü.*

## S-146
## Meme rekonstrüksiyonunda Latissimus Dorsi kas-deri flebi ve Becker protez kullanımı tecrübelerimiz

Yunus Sağlam, Muhammet Uraloğlu, Hasbi Mert Meral, Mustafa Keleş, Gökhan Efe, Ersin Ömür Altun, Necdet Urhan, Fatih Akkaya, Oğuzhan Sağlam
*Karadeniz Teknik Üniversitesi Tıp Fakültesi, Plastik Rekonstrüktif ve Estetik Cerrahi Anabilim Dalı, Trabzon*

Meme kanserleri günümüzde kadın hastalardaki en sık kanser gruplarından olmakla beraber ne yazık ki ölümcül kanser vakalarının da üst sıralarında yer almaktadır. Tıbbi ilerlemeler sonucu meme kanseri ile savaşta cerrahinin yanında radyoterapi ve kemoterapi gibi silahların gelişmesiyle sağkalım oranı artarken, hastaların kür sonrası memelerinde yeniden estetik görünüm kazanması önemini arttırmaktadır. Meme rekosntrüksiyonunda çeşitli tedavi modaliteleri bulunmaktadır. Biz bu sunuda kliniğimiz tarafından son 5 yılda yapılmış olan Latissimus Dorsi kas-deri flebi ve Becker protezi ile onarım yapılan vakaların derlemesini sizlerle paylaşacağız.

Son 5 yılda kliniğimize meme rekonstrüksiyonu amacıyla başvuran hastalarımız incelendiğinde; yaşları 40 - 54 arası değişen 14 hastanın 12'sine invaziv duktal karsinom nedeniyle Level 1-2 aksiller lenf nodu diseksiyonunu da içeren Modifiye Radikal Mastektomi işlemi yapıldığını görüyoruz. Kalan diğer 2 hasta için ise basit mastektomi uygulanmıştır. Cerrahi sınırları temiz gelen hastalara daha sonra 3-6 kür kemoterapi uygulanmış ve tedavilerine radyoterapi eklenmiştir. Takip eden süreçte kanser bulguları gözlenmeyen hastalar 1-5 yıl arası değişen süreler sonrasında tarafımıza başvurdular. Hastalarımıza Latissimus Dorsi kas - deri flebi ve Becker protezi ile onarım yapıldı. 255-400cc arası değişen boyutlardaki protezler intraop 10-30 cc ebatlarda SF ile şişirildi. Taburculuk sonrası poliklinik kontrollerinde protezler 120-165 cc SF ile şişirildi. istenilen ebatlarda protezler şişirildikten sonra hastalarımıza port çıkarılması, meme başı rekonstrüksiyonu ve karşı memeye yönelik asimetri düzeltilmesi planlandı. 9 hastamızda karşı memeye mastopeksi uygulanırken 2 hastamıza Thorek redüksiyon mammoplastisi uygulandı. 3 hastamızda ise karşı memeye cerrahi işlem uygulanmadı.

1 hastamızın poliklinik kontrollerinde postop 2.hafta birkaç sütüründe dehissens görülmüştür. Hastaya profilaktik

antibiyoterapi başlandı. Yara yerinden yapılan kültür incelemesinde üreme olmayan hastada birkaç sütürdeki dehissens pansuman ile takip edilerek sekonder iyileşmesi sağlandı.

Diğer bir hastada ise ön aksiller çizgide oluşan fibrotik banta yönelik Z - plasti ile onarım yapıldı. Diğer hastalarımızda ise takiplerinde herhangi bir şikayet olmadı.

Günümüzde malesef çok sayıda insan meme kanseri ile yüzleşmek zorunda kalıyor. çeşitli cerrahi işlemler kemoterapi ve radyoterapiler ile sağlıklarına yeniden kavuştuklarında ise memenin yokluğu gibi sosyal ve psikolojik olarak zor bir süreç hastaları beklemektedir. Bu soruna yönelik olarak memenin rekonstrükte edilmesinde plastik cerrahlar pek çok yöntem tanımlanmıştır. Biz bu tekniklerin en popüler olanlarından Latissimus dorsi kas - deri flebi ve Becker protezi ile onarımı kullandık. Takiplerimizde ise majör bir komplikasyon izlemedik. "Basit olan güvenlidir" prensibi ile hastalarımız ve bizim için olumlu sonuçlar aldığımız Latissimus dorsi kas - deri flebi ve Becker protezi ile onarım tekniği ile tecrübelerimizi sizlerle paylaştık.

Kaynaklar:

1. H. Becker, Breast reconstruction using an inflatable breast implant with detachable reservoir, Plast Reconstr Surg, 73 (4) (1984), pp. 678-683

2. I.G. Camilleri, C.M. Malata, S. Stavrianos, N.R. McLean, A review of 120 Becker permanent tissue expanders in reconstruction of the breast, Br J Plast Surg, 49 (6) (1996), pp. 346-351

**Meme rekonstrüksiyonu**

*Postop dönemde hastanın kontrol fotoğrafı*

## S-147
## Kas Altına Yerleştirilen Kalıcı İmplantla Eşzamanlı Meme Onarımı Uzun Dönem Sonuçları ve Komplikasyon Gelişiminde Etkili Faktörler

Altuğ Altınkaya[1], Şükrü Yazar[2], Fuat Barış Bengür[1], Emine Çiğdem Karadağ[1], Halil Kara[3], Cihan Uras[3]
*[1]Acıbadem Mehmet Ali Aydınlar Üniversitesi Tıp Fakültesi, Plastik, Rekonstrüktif ve Estetik Cerrahi Anabilim Dalı, İstanbul*
*[2]Özel Muayenehane, İstanbul, Türkiye*
*[3]Acıbadem Mehmet Ali Aydınlar Üniversitesi Tıp Fakültesi, Genel Cerrahi Anabilim Dalı, İstanbul*

Giriş: Kalıcı implantla eşzamanlı meme onarımı son dönemde popülerliği giderek artan bir yöntem olarak uygulanmaktadır. Bu çalışmanın amacı asellüler dermal matriks kullanımı olmaksızın, implantların muskuloadipofasyal doku ile tamamen örtüldüğü hastalarda uzun dönem sonuçlarımızı sunmak ve komplikasyon gelişmesine zemin hazırlayan faktörleri belirlemektir.

Metod: Kasım 2009 ve Mart 2018 arası meme başı veya cilt koruyucu mastektomi uygulanan hastalara kalıcı implantla eşzamanlı meme onarımı uygulanmıştır. Tüm implantlar kas altında oluşturulan cep içerisine yerleştirilmiş ve yeterli yumuşak doku ile kapatılmıştır.

Bulgular: Çalışmaya 138 hasta dahil edilmiş ve toplamda 196 meme ameliyat edilmiştir. Ortalama yaş 44.9 ± 8.8, ortalama vücut kitle indeksi (VKİ) 23.7 ± 3.6 kg/m2 ve kullanılan implantların ortalama hacmi 389 ± 89 cc olarak bulunmuştur. Hastalar ortalama 33 ay boyunca takip edilmiştir. Tüm hastaların %17'sinde en az bir komplikasyon gelişmiştir. Yapılan istatistiksel değerlendirme ile komplikasyon gelişmesinde etkili olan faktörler ortaya konmuştur.

Sonuç: Kalıcı implantla eşzamanlı meme onarımı, komplikasyon oranları ve estetik sonuçlar açısından önemli avantajlara sahip bir yöntemdir. Uygun hasta seçimi ve cerrahi teknik ile implant, kas ve yumuşak dokular ile tamamen kapatılabilmekte ve bu sayede asellüler dermal matriks ihtiyacını ortadan kaldırarak ameliyat maliyetlerini düşürmektedir.

## S-148
## Subkutan Mastektomi ile Eş Zamanlı Yapılan Meme Rekonstrüksiyonunda İndosiyanin Yeşili Anjiografisi Yöntemiyle Flep Viabilitesinin Değerlendirilmesi

Nesibe Sinem Çiloğlu, Semih Yıldız, Serkan Kaya, Yunus Emre Yılmazer, Barış Çin
*TC SBÜ Haydarpaşa Numune EAH Plastik, Rekonstrüktif ve Estetik Cerrahi Kliniği, İstanbul*

Amaç: Mastektomi sonrası eş zamanlı rekonstrüksiyonlarda erken dönem komplikasyonların öncelikli sebeplerinden biri perfüzyonu yetersiz fleplerdir.1 Bu komplikasyonlar arasında nekroz, enfeksiyon, gecikmiş yara iyileşmesi, yağ nekrozu vardır. Flep viabilitesinin değerlendirilmesinde klinik kriterler dışında intraoperatif birçok farklı görüntüleme yöntemi kullanılmıştır. İndosiyanin yeşili anjiyografisi ile flep nekrozu tespitinde spesifite % 70-100, sensivite % 83-100 olarak belirtilmiştir.2-5 Bu çalışmada subkutan mastektomi ile eş zamanlı yapılan meme rekonstrüksiyonlarında indosiyanin yeşili anjiografisi ile flep viabilitesinin değerlendirilmesi amaçlanmıştır.

Hastalar ve Metod: SBÜ Haydarpaşa Numune EAH Plastik, Rekonstrüktif ve Estetik Cerrahi kliniğinde genel cerrahi ile eş zamanlı olarak, meme malignitesi sebebiyle subkutan mastektomi sonrasında ekspander ile rekonstrüksiyon kararı verilen ve perop indosiyanin yeşili anjiyografisi yapılan 9 olgu (10 mastektomi) çalışmaya dahil edilmiştir. Olgulara mastektomi sonrası 2.5 mg/ml IV bolus indosiyanin yeşili verildi, 1-2 dakika bekledikten sonra maksimum floresansta perop klinik ve fotoğraf olarak değerlendirme, SPY görüntüleri ve postop erken dönemi değerlendirildi ve analiz edildi.

Bulgular: Çalışmaya biri bilateral diğerleri unilateral olmak üzere 9 subkutan mastektomi ve ekspander ile rekonstrüksiyon yapılan hasta dâhil edilmiştir. 10 olgudan 5 tanesinde perop SPY cihazı ile görüntülemelerde dolaşımı yetersizliği bulguları izlenmiştir. Bunlardan bir tanesinde flep marjinalinde postop nekroz gelişmiştir (şekil 1a/ doğru pozitif) ve revizyon gerekmiştir. Bir olguda dolaşım yetersizliği nipple bölgesine denk gelmesi sebebiyle perop nipple areola kompleksi (NAK) eksize edilmiştir ve postop nekroz gelişmemiştir. Diğer 3 hastada SPY'da bulgu olmasına rağmen nekroz izlenmemiştir (yanlış pozitif). Bir olguda ise SPY görüntülemelerinde bulgu vermemesine rağmen flep marjında nekroz gelişmiştir ve sekonder iyileşmiştir (şekil 1b, yanlış negatif). Kalan diğer 5 olguda SPY görüntülerdekine uyumlu olarak perfüzyonu yetersiz alan izlenmemiştir ve nekroz gelişmemiştir (doğru negatif). Tüm veriler değerlendirildiğinde sensivite % 66.67, spesifite % 62.5 olarak hesaplanmıştır.

Sonuç: Mastektomi sonrası rekonstrüksiyonlarda viabilite değerlendirilmesinde indosiyanin yeşili anjiyografisi tek başına kriter olarak yetersiz kalmaktadır. Klinik değerlendirme ve diğer yöntemlerle birlikte desteklendikten sonra flepten eksizyon kararı alınmalıdır.

Kaynakça:

1.Komorowska-Timek E, Gurtner GC (2010) Intraoperative perfusion mapping with laser-assisted indocyanine green imaging can predict and prevent complications in immediate breast reconstruction. Plast Reconstr Surg 125(4):1065–1073

2. Phillips BT, Lanier ST, Conkling N, Wang ED, Dagum AB, Ganz JC, Khan SU, Bui DT (2012) Intraoperative perfusion techniques can accurately predict mastectomy skin flap necrosis in breast reconstruction: results of a prospective trial. Plast Reconstr Surg 129(5):778e–788e

3. Munabi NC, Olorunnipa OB, Goltsman D, Rohde CH, Ascherman JA (2014) Theability of intraoperative perfusion mapping with laser-assisted indocyanine green angiography to predict mastectomy flap necrosis in breast reconstruction: a prospective trial. J Plast Reconstr Aesthet Surg 67(4):449–455

4. Moyer HR, Losken A (2012) Predicting mastectomy skin flap necrosis with indocyanine green angiography: the gray area defined. Plast Reconstr Surg 129(5):1043–1048

5. Newman MI, Jack MC, Samson MC (2013) SPY-Q analysis tool kit values potentially predict mastectomy flap necrosis. Ann Plast Surg 70(5):595–598

**Şekil 1**

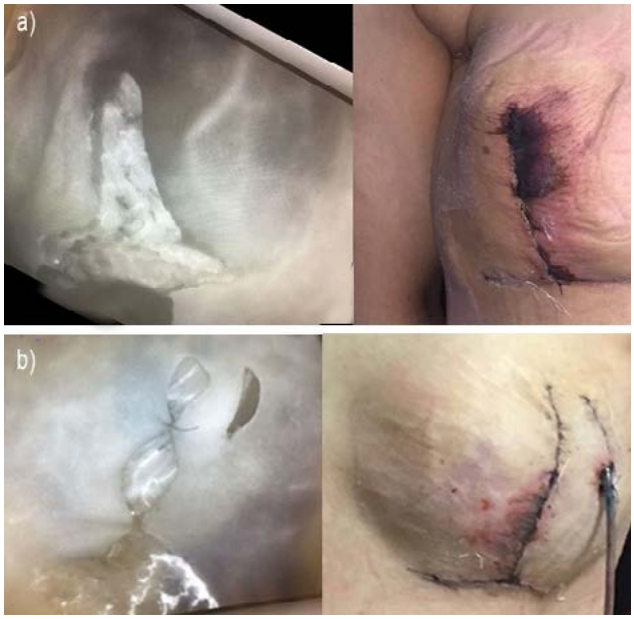


*a) (Doğru pozitif) En solda fleplerin perop SPY görüntüsünde medial flep superiorunda siyah, floresan vermeyen alan izlenmekte, sağda post op 11. gününde aynı bölgeye denk gelen alanda cilt nekrozu izlenmekte b) (Yanlış negatif) En solda fleplerin perop SPY görüntüsünde perfüzyonu bozuk alan izlenmemektedir. Sağda medial flep marjında nekroz izlenmektedir.*

## S-149
## Traksiyon Vaskülogenez: Deneysel Sıçan Modelinde Traksiyon ile Damar Uzatılması Tekniği

Çağıl Meriç Erenoğlu[1], Yiğit Özer Tiftikcioğlu[2], Yiğit Uyanıkgil[3], Türker Çavuşoğlu[3]
*[1]Necip Fazıl Şehir Hastanesi Plastik, Rekonstrüktif ve Estetik Cerrahi Kliniği, Kahramanmaraş*
*[2]Ege Üniversitesi Hastanesi Plastik, Rekonstrüktif ve Estetik Cerrahi Anabilim Dalı, İzmir*
*[3]Ege Üniversitesi Histoloji ve Embriyoloji Anabilim Dalı, İzmir*

Giriş: Mikrocerrahlar travma ve post-onkolojik durumlarda sıklıkla vasküler defektler ve damar kısalıklarıyla sıklıkla karşı karşıya kalırlar. Bu sorunun aşımına yönelik, doku genişletme ve distraksiyon osteogenezde olduğu gibi mekanik kuvvetlerle doku rejenerasyonunun mümkün olduğundan yola çıkarak bir internal maksiller distraksiyon aparatı aracılığıyla izole damarların fonksiyonel uzama kapasitesi araştırıldı.

Yöntem: 30 Wistar-Albino sıçan control ve uzatma olarak iki gruba ayrıldı. Abdominal bölgeye subkütan olarak yerleştirilen internal maksiller distraksiyon aparatı ile traksiyon grubu femoral arter ve venine akslarına dik olacak doğrultuda 10 gün boyunca günlük traksiyon uygulandı. Kontrol grubuna da aparat yerleştirildi ancak traksiyon uygulanmadı. Damar uzunlukları, kan akışı, histolojik ve mikkroanjiyografik değişiklikler post-op 11. günde değerlendirildi.

Sonuçlar: Damarların son uzunlukları traksiyon grubunda daha yüksek bulundu. (21.93 mm/12.86 mm) ($p<0.05$) Kontrol grubu arter ve venlerinde kan akımı %100 (n=15), traksiyon grubunda ise %80 (n=12) bulundu. Mikroanjiyografik çalışmada kontrol ve traksiyon grubunda akım olduğu gözlemlendi. Histolojik inceleme traksiyon grubunda kontrol grubuna nazaran vasküler duvar kalınlığında artış, perivasküler adiposit ve nötrofil infiltrasyonu ve ven lümeninde genişleme saptandı.

Tartışma: Yeni bir fikir olan "traksiyon vaskülogenez" tekniği damar kısalığında fonksiyonel damar uzatma açısından umut vericidir. Klinik olarak uygulanması için daha ileri çalışmalar gerekmektedir.

## S-150
## İnce Flep Gereksinimi İçin ALT ve SCIP Fleplerinde Suprafasyal Plan Kullanımı

Melekber Çavuş Özkan, Mustafa Taygun Oluklu, Bülent Saçak, Zeynep Deniz Akdeniz Doğan, Özhan Bekir Çelebiler
*Marmara Üniversitesi Pendik Eğitim ve Araştırma Hastanesi, İstanbul*

Giriş: Rekonstrüktif mikrocerrahide perforatör flepler standart olarak kabul edilmeye başlanmıştır. Günümüzde perforatör flepler için amaç sağ kalım değil, en az ameliyatla daha iyi fonksiyonel ve estetik sonuçlar elde etmektir. Özellikli vücut bölgelerinin rekonstrüksiyonu gerektiğinde fleplerin suprafasyal diseksiyon tekniği ile ince olarak kaldırılmasının pek çok avantajı vardır. Bu çalışma ile kliniğimizde suprafasyal teknikle kullandığımız anterolateral uyluk (ALT) ve süperfisyel sirkumfleks iliak arter perforatorü (SCIP) fleplerinin sonuçları paylaşılmaktadır.

Hastalar ve Metod: Çalışmaya Nisan 2016 ile Temmuz 2018 tarihleri arasında kliniğimizde suprafasyal teknik kullanılarak ameliyat edilen ardışık 31 hasta dahil edildi. Bu hastaların 23'ü erkek 8'i kadın ve ortalama yaşları 39,2 (5 - 76) idi. 20 hastaya SCIP flebi,11 hastaya Suprafasyal ALT flebi ile rekonstrüksiyon yapıldı. Bu hastaların defekt yerleşimleri değerlendirildiğinde; defektler hastaların 20'sinde alt ekstremitede, 9'unda üst ektremitede, 2'sinde ise baş-boyun bölgesindeydi. Hastaların hepsinde perforatörler el doppleri yardımı ile işaretlenerek flepler suprafasyal plandan eleve edildi. SCIP fleplerinin tamamında donör alan primer olarak, 11 ALT flebinin 7'si primer, 4'ü ise ince kalınlıklı deri grefti kullanılarak kapatıldı. Bu çalışmada ameliyat ve hasta kayıtları üzerinden flep sağ kalımı, operasyon süresi, pedikül uzunluğu, flep boyutları, flep kalınlığı, alıcı ve donör alan ile ilişkili komplikasyonlar, alıcı alan enfeksiyonları ve taburculuk süreleri değerlendirildi.

Sonuçlar: Çalışmamıza dahil edilen serbest SCIP flebi ile rekonstrüksiyon yapılan 20 hastanın 5'inde, serbest suprafasyal ALT flebi ile rekonstrüksiyon yapılan 11 hastanın 2'sinde total flep kaybı görüldü. SCIP flebi sağ kalımı %75 iken, suprafasyal ALT flebi sağ kalımı %81,8 oranında hesaplandı. Sadece 1 adep serbest SCIP flebi ile onarım yapılan hastada parsiyel flep kaybı görüldü. Total flep kaybı görülen hastaların tümünde donör sahada enfeksiyon tespit edildi. Hastaların operasyon süreleri ortalama 280 dakika olarak saptandı. Flep boyutları ortalama 11,8 cm(5-24),* 6,5 cm(3-11) olarak hesaplandı. SCIP fleplerinin ortalama pedikül uzunluğu 3,6 cm(2-5), ALT fleplerinin ortalama pedikül uzunluğu 8,5 cm(4,5-14) idi. Suprafasyal ALT flep kalınlıkları ortalama 7,6 mm(6-12) idi. SCIP flep kalınlıkları ortalama 6,5 mm(4-10) idi. Hiçbir hastada donör alan komplikasyonu görülmedi. 7 hastada erken dönemde alıcı alanda enfeksiyon görüldü ve bu hastalarda total flep kaybı görüldü. 6 hastada ise medikal tedaviye yanıt veren alıcı alan enfeksiyon görüldü. Diğer hastalarda defekt alanı ile ilgili herhangi bir komplikasyon ile karşılaşılmadı. Flep kaybı yaşanan hastalarda yatış süresi ortalama 14,2 gün(2-31) olarak saptanırken, flep kaybı yaşanmayan hastalarda ortalama yatış süresi 5,4 gün(2-7) olarak bulunmuştur.

Tartışma: Bu olgu serisinde ince flep gereksinimi olan üst ekstremite, alt ekstremite ve baş-boyun bölgesinde SCİP ve suprafasyal ALT fleplerinin kliniğimizdeki kullanımının sonuçları ortaya konmaktadır. Her iki flebin ince örtüm gereken yerlerde kullanımının uygun olması avantaj olarak değerlendirilebilir. SCİP flep pedikülünün kısa olması ve süpermikrocerrahi gereksinimi temel zorlukları olarak değerlendirilirken Suprafasyal ALT flebinin uzun olması ve göreceli büyük damar çapı avantaj olarak görülebilir. SCIP flebi için donör alan skarı ideale yakınken, ALT flebinin dönör alan skarlarının kabul edilebilir olduğu kanaatindeyiz. Her iki flep pedikül diseksiyonunun öğrenme eğrisi olup deneyim gerektirmektedir. Sonuç olarak her iki flep ince doku örtümü gereken yerler için uygun ve güvenli birer seçenek olarak değerlendirilebilir. Küçük ve orta büyüklükte defektler için SCIP flebi, defekt boyutunun orta-büyük olduğu ve uzun pediküle ihtiyacın öne çıktığı durumlarda ALT flebi tercih edilebilir.

**Travmatik sol el dorsumunda doku defekti olan 60 yaş kadın hasta**

*Erken dönem sol el dorsumunada travmatik doku defekti suprafasyal ALT flebi ile onarım yapılan 60 yaş kadın hasta*

## S-152
## Traksiyon Vaskülogenez Tekniği ile Sıçanda Aksiyel Ve Perforatör Abdominal Ada Flebi Modelinde Pedikül Uzatılması

Çağıl Meriç Erenoğlu[1], Yiğit Özer Tiftikcioğlu[2], Bilgen Katipoğlu Erenoğlu[1]
*[1]Necip Fazıl Şehir Hastanesi Plastik, Rekonstrüktif ve Estetik Cerrahi Kliniği, Kahramanmaraş*
*[2]Ege Üniversitesi Hastanesi Plastik, Rekonstrüktif ve Estetik Cerrahi Anabilim Dalı, İzmir*

Giriş: Traksiyon vaskülogenez tekniği ile damarların işlevsel olarak uzatılması mümkündür. Bu çalışmada traksiyon vaskülogenez tekniğinin rat abdominal süperfisyal epigastrik ada flebi ve sefalik epigastrik perforator flep modelinde pedikül uzunluğu ve flep yaşayabilirliği üzerindeki etkisini araştırılmıştır.

Yöntem: 28 Wistar-Albino rat dört gruba ayrıldı. (Süperfisyal epigastrik ada flebi kontrol ve traksiyon, sefalik epigastrik perforator flep kontrol ve traksiyon) Traksiyon altgruplarına birer internal maksiller distraksiyon cihazı yardımı ile 10 gün boyunca günde 1 mm olacak şekilde günlük traksiyon ve uzatma uygulandı. Kontrol grubuna da cihaz yerleştirildi ancak traksiyon uygulanmadı. 10. günde flepler kaldırıldı, distraktörler çıkartıldı, pedikül uzunlukları ölçüldü ve flepler yerlerine tekrar inset edildi. Bu işlemden 7 gün sonra yaşayan flep alanları ölçüldü. İstatistiksel analiz yapıldı.

Sonuçlar: Hem süperfisyel epigastrik ada flebi hem de sefalik epigastrik perforator flep grubunda pedikül uzunluğu traksiyon grubunda daha yüksek, flep yaşayabilirliği de kontrol grubunda daha yüksek bulundu. Pedikül uzunluğu ve flep yaşayabilirliği arasında ilişki bulunmadı.

Tartışma: Yeni bir teknik olarak traksiyon vaskülogenez flep pedikülünü uzatmak için kullanılma konusunda umut vaadetmektedir. Bu uzama süreci, şaşırtıcı olmamakla birlikte flep yaşayabilirlik oranını düşürmektedir. İleri araştırmalar ve optimal şartların bulunması halinde (uygun damar-cihaz arayüzü, uygun traksiyon hızı gibi) tekniğin klinik uygulamalara geçişi hızlanacaktır.

## S-153
## Miyelomeningosel Defektlerinin Rekonstrüksiyonunda Dorsal İnterkostal Arter Perforatör Fleplerinin Kullanımı

Göktekin Tenekeci, Ali Cem Oktay, Yavuz Başterzi, Alper Sarı, Yavuz Demir, Şakir Ünal
*Mersin Üniversitesi Tıp Fakültesi, Plastik, Rekonstrüktif ve Estetik Cerrahi Anabilim Dalı, Mersin*

Amaç: Miyelomeningosele bağlı sırtta mevcut cilt ve yumuşak doku kayıpları (defektleri) uygun şekilde ve erken postpartum dönemde tamir edilmediği takdirde menenjit/ ensefalit ve ölümle karşılaşılabilmektedir. Miyelomeningosel defektlerinin rekonstrüksiyonunda çok yeni bir seçenek olan dorsal interkostal arter perforatör (DICAP) fleplerinin kullanımı ve klinik sonuçlarını paylaşacağız.

Yöntem: Ocak 2008-Ekim 2017 tarihleri arasında myelomeningosel defekti DICAP flebi (Şekil 1) kullanılarak rekonstrükte edilen ve bilgilerine eksiksiz ulaşılan 21 hasta çalışmamıza dahil edildi. Hastaların ameliyat sonrası hastanede yatış süreleri, preoperatif ve postoperatif hemoglobin değerleri arasındaki fark, yarada dehisens, kısmi ve total flep kaybı, donör alanda açılma, re-operasyon ihtiyacı, beyin- omurilik sıvısı (BOS) kaçağı, yara yeri infeksiyonu parametreleri değerlendirilmiştir.

Bulgular: Hastalarda total flep nekrozu görülmezken iki hastada kısmi/yüzeyel flep nekrozu kaydedildi (% 9.52). Defektin olduğu bölgede 21 hastanın 3'ünde (% 14.28) yara yeri dehisensi gözlendi. İki hastada (% 9.52) BOS kaçağı tespit edildi. Tüm hastalarda flep donör alanları primer sütüre edilerek kapatıldı. İki hastada (%9.52) donör sahada dehisens gözlendi ve daha sonra bu alanlar primer sütürasyonla kapatıldı. 5 hastada (% 23.8) (1'i kısmi flep kaybına sekonder, 2'si donör alan dehisensi, 2'si alıcı yatakta dehisens nedeniyle (BOS sızıntısına bağlı ve yara enfeksiyonuna bağlı olmak üzere) reoperasyon yapıldı. Bir hastada (% 5.26) yara enfeksiyonu mevcuttu ve bu hastada yara dehisensi eşlik ettiği görüldü. Ortalama hastanede yatış süresi 21.38 gündü. Preoperatif ve postoperatif hemoglobin değerleri arasındaki fark ortalama 3.164 gr/dL idi.

Sonuç: Miyelomeningosel defektlerinin rekonstrüksiyonunda sıklıkla random paternli flepler kullanılagelmiştir. Random paternli fleplerde cilt pedikülü, flebin alıcı sahaya doğru yapılan hareketini kısıtlar, dikiş hatları üzerinde gerginlik oluşturabilir ve DICAP fleplere kıyasla daha az güvenilirdir. Flebin güvenilir kan akımına sahip olması, pedikülün donör sahaya bağlantısı sonucu oluşabilecek gerimin minimal olması ve orta hattaki dura tamir hattı üzerine cilt dikişi konulmasına gerek bırakmayacak yöntem, miyelomeningosel defektlerinde ideal rekonstrüktif yöntem olarak kabul edilebilir (1). DICAP flepler bu hedeflerin tamamını gerçekleştirebilen bir rekonstrüktif seçenektir ve düşük komplikasyon oranlarına sahiptir.

Kaynak:

1) Basterzi Y, Tenekeci G., "Dorsal Intercostal Artery Perforator Propeller Flaps. A Reliable Option in Reconstruction of Large Meningomyelocele Defects,"
Annals of Plastic Surgery, Nisan 2016, 434-437.

**Miyelomeningosel perop, postop**

*Torakolomber bölgede yerleşik 6x7 cm boyutlarında bir miyelomeningosel defekti görülmektedir. DICAP flebi ile rekonstrüksiyonu planlanmıştır. Flep donör sahadan kaldırılmış ve flebi besleyen perforatörleri diseke edilmiştir. Hasta postoperatif 4. ayında görülmektedir.*

## S-154
## Meme Rekonstrüksiyonunda İntraoperatif Termal Görüntüleme ile Komplikasyonların Azaltılması

Berrak Karatan
*İzmir Bozyaka Eğitim ve Araştırma Hastanesi, İzmir*

Giriş: Termal görüntüleme yöntemlerinin kullanılması literatürde yanık ve kronik yara değerlendirmelerinde, perforatör bulmada ve serbest flep planlanlamalarında tanımlanmıştır. Akıllı telefonlara bağlanan, düşük maliyetli kameralar sayesinde termal görüntülemeler pratikte daha sık kullanılmaya başlanmıştır. Bu çalışmada, meme rekonstrüksiyonunda transvers rektus abdominis myokütanöz flebin (TRAM) pedikülünün beslediği alanlar intraoperatif termal görüntüleme ile saptanmış, parsiyel nekroz oranları, termal görüntüleme yapılmayan fleplerle karşılaştırılmıştır.

Yöntem: Çalışmaya mastektomi sonrası TRAM flep ile rekonstrüksiyon yapılan 20 hasta dahil edildi. Hastalar ardışık örnekleme yöntemi ile 10 hasta olacak şekilde 2 gruba ayrıldı. İlk grupta meme rekonstüksiyonu sırasına TRAM flebi eleve edildikten sonra ve flep adaptasyonu sonrasında akıllı telefona bağlanan kamera (FLIR ONE) ile termal görüntüler alındı. Bu görüntülere göre flepte beslenmesi zayıf olarak değerlendirilen alanlar eksize edildi. İkinci grup ise kontrol grubu olarak planlandı. TRAM flep elevasyonu sonrası literatürde tanımlanan alanlara uygun olarak eksizyonlar yapıldı. Grupların postoperatif erken dönem nekroz oranları karşılaştırıldı.

Sonuçlar: Çalışmaya dahil edilen kadınların yaşları, kanser patolojileri, rekonstrüksiyon zamanlaması ve görülen komplikasyonlar tabloda verilmiştir. Komplikasyon oranları arasında istatistiksel olarak anlamlı fark görülmemiştir.

Tartışma: Akıllı telefona bağlanan termal kamera ile flep perfüzyonu intraoperatif olarak değerlendirilebilir. Çalışmada hasta sayısının az olması nedeniyle istatistiksel çalışma anlamlı sonuç vermemiştir ancak intraoperatif termal görüntüleme yapılan hastalarda komplikasyon oranlarının daha az olduğu gözlenmiştir. Basit, ucuz ve pratik bir yöntem olan termal görüntüleme flepte komplikasyon oranlarını azaltabilir.

**Resim 1**

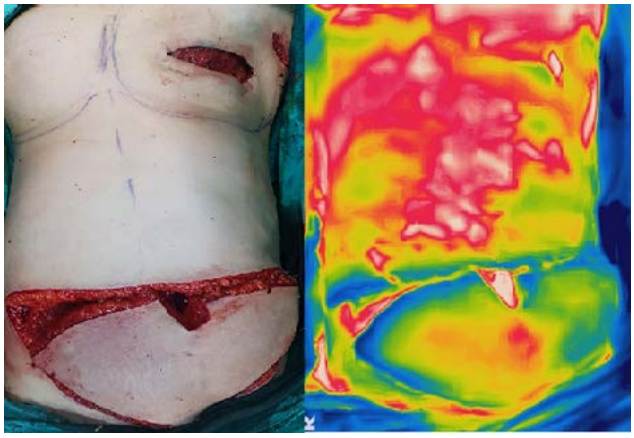

**Tablo 1**

| Grup | Yaş | Rekonstrüksiyon Zamanlaması | Taraf | Patoloji | Komplikasyon |
|---|---|---|---|---|---|
| 1 | 48 | Eş zamanlı | Sol | İnvaziv meme karsinomu-nonspesifik tip | - |
| 1 | 49 | Eş zamanlı | Sol | İnvaziv meme karsinomu-nonspesifik tip | Mastektomi flebi nekrozu |
| 1 | 41 | Eş zamanlı | Sol | Duktal karsinoma in situ | - |
| 1 | 57 | Gecikmiş | Sağ | İnvaziv meme karsinomu-müsinöz tip | - |
| 1 | 46 | Gecikmiş | Bilateral | İnvaziv meme karsinomu-nonspesifik tip | Sütür dehisansı |
| 1 | 31 | Eş zamanlı | Sol | Metaplastik karsinom-skuamöz tip | - |
| 1 | 31 | Eş zamanlı | Sol | İnvaziv meme karsinomu-nonspesifik tip | - |
| 1 | 50 | Eş zamanlı | Sol | İnvaziv meme karsinomu-nonspesifik tip | - |
| 1 | 48 | Eş zamanlı | Bilateral | İnvaziv meme karsinomu-nonspesifik tip | - |
| 1 | 51 | Eş zamanlı | Bilateral | İnvaziv meme karsinomu-nonspesifik tip | - |
| 2 | 25 | Eş zamanlı | Bilateral | İnvaziv meme karsinomu-nonspesifik tip | - |
| 2 | 46 | Eş zamanlı | Bilateral | İnvaziv meme karsinomu-nonspesifik tip | Parsiyel nekroz |
| 2 | 50 | Eş zamanlı | Sol | İnvaziv meme karsinomu-nonspesifik tip | Mastektomi flebi nekrozu |
| 2 | 50 | Eş zamanlı | Bilateral | İnvaziv meme karsinomu-nonspesifik tip | Parsiyel nekroz |
| 2 | 47 | Eş zamanlı | Bilateral | İnvaziv meme karsinomu-nonspesifik tip | - |
| 2 | 44 | Eş zamanlı | Sol | İnvaziv meme karsinomu-duktal tip | - |
| 2 | 39 | Eş zamanlı | Sağ | İnvaziv meme karsinomu-duktal tip | - |
| 2 | 55 | Gecikmiş | Sağ | İnvaziv meme karsinomu-nonspesifik tip | Parsiyel nekroz |
| 2 | 46 | Eş zamanlı | Sol | İnvaziv meme karsinomu-nonspesifik tip | - |
| 2 | 61 | Gecikmiş | Sağ | İnvaziv meme karsinomu-nonspesifik tip | Parsiyel nekroz |

## S-155
## İnterpolasyon Fleplerinde Pedikül Ayırma Zamanının Belirlenmesi

Fatih Irmak[1], Mehmet Oğuz Yenidünya[2]
*[1]Sağlık Bilimleri Üniversitesi, Şişli Hamidiye Etfal Eğitim ve Araştırma Hastanesi, Plastik, Rekonstrüktif ve Estetik Cerrahi Kliniği, İstanbul*
*[2]Uludağ Üniversitesi Tıp Fakültesi, Plastik, Rekonstrüktif ve Estetik Cerrahi Anabilim Dalı, Bursa*

Amaç: İnterpolasyon flepleri defekte komşu olmayan donör dokunun kendi vasküler pedikülüyle-dolaşımıyla birlikte defektli alana taşınan, 2 aşamalı operasyon gerektiren fleplerdir. İnterpolasyon fleplerinde 2. seans operasyonu bir zorunluluktur. Hastanın ameliyat sonrası konforu, hastanede yatma süresi, pansumanlara gelme gitme süresi ve sosyal hayattan uzak kalma süresi dikkate alındığında bu ikinci seansa kadar geçecek olan sürenin mümkün olduğunca kısa tutulması herkesin yararına olacak bir uygulamadır. Bu nedenle bu sürenin klasikleşmiş bir bilgi doğrultusunda 3 haftaya kadar uzatılması sorgulanarak, ayrıca daha önce yapılmış deneysel ve klinik çalışmalar da göz önünde bulundurarak sural flep olguları hariç diğer interpolasyon fleplerinde pedikül ayırma uygulamasını 2 hafta ve daha süre içinde yapılması planlandı.

Yöntem-Gereçler: Çeşitli doku defektleri için onarım yöntemi olarak interpolasyon fleplerini seçtiğimiz 79 olgu retrospektif ve prospektif olarak değerlendirildi.

Hasta yaşları 7 ile 59 arası değişmekteydi. Ortalama hasta yaşı 33,5 olarak saptandı. 79 olgunun 51'i erkek, 28'i kadındı. Defekt etiyolojileri, tümör eksizyonu (n:16), yanık kontraktürü serbestleştirmesi (n:13), travma (n:33), doğumsal sorun (n:9), kronik yara (diyabetik ayak, venöz ülser vs) (n: 8) olarak saptandı.

Olgulardan 12 tanesi alın flebi, 4 tanesi Tagliakozzi flebi, 23 tanesi abdominal flep, 9 tanesi çapraz parmak flebi, 1 tanesi ters çapraz parmak flebi, 5 tanesi Abbe flebi, 4 tanesi dil flebi, 14 tanesi sural flep ve 7 tanesi ise kasık flebi idi.

Flep boyutları; abdominal flepte en küçük 3x2x1 cm en büyük 12x10x3 cm, kasık flebinde en küçük 6x4x1 cm en büyük 12x9x2,5 cm, frontal flepte en küçük 4x2x1 cm en büyük 7x3x1,5 cm, dil flebinde ortalama 3x2x1 cm, Abbe flebinde ortalama 3x2x1,5 cm, çapraz parmak flebinde ortalama 3,5x2x0,4 cm, Tagliakozzi flebinde ortalama flep boyutu 7x5x1,5 cm, sural flepte ise ortalama flep boyutları 14,8x9,2x1 cm idi.

İlk ameliyattan 4 gün sonra flep pedikülü 15 dak/saat süreyle klemp yardımıyla kompresyona uğratıldı. Ve bu kompresyon 5. ve 6. Günlerde 30 dak/saate kadar çıkarıldı. Pedikül kompresyonuna rağmen distalde perfüzyonun devam ettiği olgularda, pedikül ayırma seansı planlandı.

Bulgular: Klinikte flep pedikülü en erken 6.gün ve en geç 14.günde ayrıldı. Flep pedikülleri ayrılmadan önce; intraoperatif olarak, pedikül klemplenip indosiyanin yeşili yardımıyla flep perfüzyonu kontrol edildi. Sadece sural flep olgularında flep pedikülünü en erken 21. günde en geç 24. günde ayırdık. Sural flep olgularında pedikül ayırma zamanının daha uzun sürede yapılmasının sebepleri; alıcı alandaki vasküler yatak durumunun kötü olması, flep boyutlarının diğer interpolasyon fleplerine göre daha büyük olması, genellikle venöz ülser, diyabetik ayak ve osteomyelit zemininde meydana gelen defektlerde kullanılması ve dolayısıyla ayak ve bacakta vasküler patolojilerin eşlik ettiği hastalara uygulanması olarak sıralanabilir.

Hiçbir olguda ayırma işleminden sonra flep nekrozu meydana gelmedi.

Hiçbir hastaya postoperatif dönemde fizik tedavi uygulanmadı. Tüm hastalara gerek 2 operasyon arası sürede, gerekse erken postoperatif dönemde defektin yerleşim yerine göre; el bileği, parmak ve dirsek hareketlerine izin verilerek olası eklem kontraktürü riski azaltılmış oldu.

Sonuçlar: Yaptığımız klinik çalışma sonucunda interpolasyon fleplerinin defekt durumu, doku defekti etiyolojisi, defekt yerleşimi ve hastayla ilgili faktörler göz önüne alınarak, pedikül ayırma işleminin 2 hafta ve daha kısa sürede uygulanabileceği, 3 hafta veya daha uzun sürenin beklenmesi ile gerek eklem kontraktürleri gerekse sosyal hayata uyumsuzluk gibi sorunların daha uzun süre boyunca ve daha yüksek ihtimalle yaşanabileceği sonucuna vardık. Fakat flebin boyutları ve flebin taşınacağı bölgenin de iki seans arası süreyi belirlemekte etkisi olduğu bir gerçektir. Bunlardan birincisi ve belki de en önemlisi bir interpolasyon flebinin taşındığı yerdeki yara yatağının özellikleridir. Bu durum çok abartılı bir örnek olmak üzere şöyle açıklanabilir; periostunu da yitirmiş çıplak bir kemik üzerine taşınan ve sadece etraftaki sağlam dokunun yara kenarından revaskülarize olması beklenen bir interpolasyon flebinin pedikül ayırma zamanı üzerine en belirleyici faktör flebin çapı olacaktır. Böyle bir durumda flep çapının 2-3 cm olması halinde bizim çalışmamızda olduğu gibi 10-12 günlük bekleme zamanı yeterli olabilecek iken, defektin ve flebin çapının 20 cm olması halinde flep pedikülünün 3 haftadan önce ayrılması çok tehlikeli ve cesur bir karar olacaktır.

Gerek yapılan birçok deneysel çalışma gerekse bizim yaptığımız klinik çalışma ve diğer klinik çalışmalar interpolasyon fleplerinde pedikül ayırma zamanının geciktirilerek komplikasyonlara daha fazla açık kapı bırakılmasının artık terkedilmesi yönünde sonuçlar vermiştir.

**Resim 1**

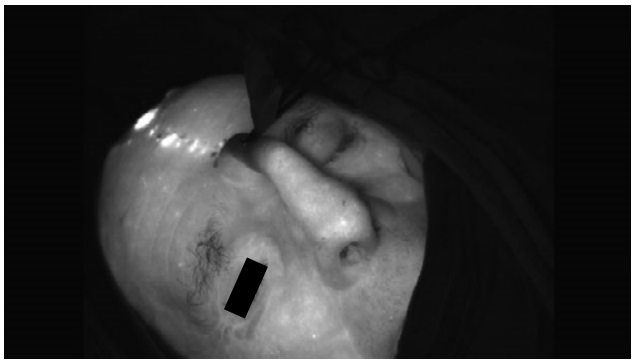

*Nazal dorsuma adapte edilmiş alın flebi olgusu. Klemplenmiş pediküle rağmen, indosiyanin yeşili kullanılarak değerlendirilen flep perfüzyonunun SPY görüntüleme metoduyla gösterilmesi.*

**Tablo 1**

| Flep Tipi | En az (gün) | En fazla (gün) |
|---|---|---|
| Abdominal Flep | 7 | 13 |
| Alın flebi | 8 | 13 |
| Çapraz Parmak Flebi | 8 | 12 |
| Kasık flebi | 9 | 14 |
| Abbe flebi | 6 | 11 |
| Tagliakozzi flebi | 10 | 14 |
| Dil flebi | 9 | 13 |
| Ters çapraz parmak flebi | 11 | |

*Fleplere göre pedikül ayırma zamanının değerlendirilmesi.*

## S-156
## Mandibula Rekonstrüksiyonu İçin Pre-Operatif Cerrahi Planlama Yazılımlarının Karşılaştırılması

Hasan Büyükdoğan, Burak Kaya,
Serdar Mehmet Gültan
*Ankara Üniversitesi Tıp Fakültesi, Plastik, Rekonstrüktif ve Estetik Cerrahi Anabilim Dalı, Ankara*

Amaç: Otolog dokular kullanılarak yapılan mandibula rekonstrüksiyonu rekonstrüktif mikrocerrahinin önemli bir uygulamasıdır. Sanal cerrahi planlama olmadan rekonstrüktif plaklar, hastanın yeni mandibular yapısına uyacak şekilde intraoperatif olarak şekillendirilir. Fibula serbest flebinin osseöz komponenti ve fiksasyon plakları, işlem sırasında sıklıkla zaman alıcı bir prosedür olan deneme ve yanılma yöntemi ile yeniden şekillendirilmelidir. Sonuç olarak, ameliyat süresi uzar ve plaklar aşırı bükülme nedeniyle yıpranabilir. Pre-operatif cerrahi planlama, bu problemlerin üstesinden gelmeye yardımcı olur. Mandibula ve aksesuar bükme plaklarının ve cerrahi kılavuzların 3 boyutlu baskısı, ticari veya açık kaynaklı yazılımlarla gerçekleştirilir. 3 boyutlu mandibular modelleme ile ilgili klinik uygulamaların ve yayınların çoğunluğunda, oldukça pahalı ticari yazılımlar kullanmaktadır ve bu yazılımlar sanal cerrahi planlamanın altın standardı olarak kabul edilmektedir. Bu çalışmanın amacı, mandibulada sanal rekonstrüksiyon için ücretsiz ve ücretli yazılımları karşılaştırmaktır.

Malzemeler ve Yöntemler: Ankara Üniversitesi Tıp Fakültesi Radyoloji Anabilim Dalı'ndaki sunucudan 512x512 piksel matriks ve 1.25 mm kesit kalınlığında BT görüntüleri alındı. Tomografi verileri analiz edildi ve 3B mandibula modelleri Materialize Mimics (Materialize NV, Belçika), MITK (Deutsches Krebsforschungszentrum, Almanya), 3D Slicer (www.slicer.org), MIPAV (Center for Information Technology, ABD), ITK-Snap (http://www.itksnap.org) ve InVaselius (Centro de Pesquisas Renato Archer, Brezilya) programları kullanılarak yeniden oluşturuldu. Elde edilen 3B modeller STL formatına dönüştürülerek başka bir grup ticari ve açık kaynaklı yazılımda, 3Matic (Materialize NV, Belçika), MeshLab (Consiglio Nazionale delle Ricerche, İtalya), görüntü ve morfometrik analizler için incelendi. Gnathion, infradentale, mental foramen, mandibular crest, inferior mandibular sınır ve kondiller referans noktaları alınarak mandibulaların ölçümleri kaydedildi. Mandibular modeller arasındaki Hausdorff mesafesi, modeller arasındaki geometrik farklılıkları değerlendirmek için değerlendirildi.

Sonuçlar: Mandibula ölçümleri Wilcoxon işaretli sıra testi kullanılarak karşılaştırıldı ve Hausdorff mesafelerinin hata oranları belgelendi. Uygun yazılımlar kullanılarak üretilen mandibulanın 3 boyutlu modelleri arasında anlamlı bir farklılık gösterilmedi.

Sonuçlar: Operasyonel maliyeti en aza indirmek için ücretsiz, açık kaynaklı yazılımlar ile operasyon öncesi planlama ücretli yazılımlar ile aynı kalitede yapılabilir. Açık kaynaklı yazılımların öğrenme eğrisini kolaylaştırmak için birçok çevrimiçi eğitim belgesi ve güçlü bir çevrimiçi topluluk vardır.

## S-157
## Alt Ekstremite Defeklerinin Rekonstrüksiyonunda Posterior Tibial Arter Perforatör Bazlı Lokal Fleplerin Kullanımı

Göktekin Tenekeci, M. Baver Acaban, Duran Çekiç,
Alper Sarı, Yavuz Demir
*Mersin Üniversitesi Tıp Fakültesi, Plastik, Rekonstrüktif ve Estetik Cerrahi Anabilim Dalı, Mersin*

Giriş: Alt ekstremite doku defektleri basit rekonstrüksiyon teknikleri ile onarılabilmekle birlikte, zeminde kemik, eklem, tendon, vasküler yapılar gibi önemli dokuların ekspoze olduğu defektlerin rekonstrüksiyonunda fleplere ihtiyaç duyulmaktadır. Etyolojisinde sıklıkla travma, geçirilmiş operasyon ve tümör bulunmaktadır. Özellikle komplike defektlerin rekonstrüksiyonunda, lokal perforatör flepler ve serbest flepler kullanılmaktadır. Çalışmamızda; komplike alt ekstremite defeklerinin rekonstrüksiyonunda, posterior tibial arter perforatör bazlı lokal fleplerin kullanımı sonrası oluşan deneyimlerimizi paylaşmaktayız.

Materyal-Metod: Çalışmamıza 2013-2017 yılları arasında alt ekstremitede yumuşak doku defekti bulunan ve periferik arter hastalığı olmayan posterior tibial arter perforatör bazlı propellar flep ile rekonstrükte edilen 24 hasta dahil edildi. Hastaların ortalama yaşı 40(16-78), ortalama defekt boyutu 9.5*6 cm, ortalama flep boyutu 20*7.5 cm(maksimum 20*11cm, minimum 14*4cm)'dir. Posterior tibial arter perforatör bazlı flep yapılan hastaların 6'sında donör alanı primer 18'inde kısmi kalınlıkta deri grefti ile kapatıldı.

Bulgular: Posterior tibial arter perforatör bazlı flep ile rekonstrükte edilen 21 hastada herhangi bir flep kaybı( kısmi, total) rastlanmadı. Geriye kalan 3 hastada arteryel yetmezliğe bağlı olduğu düşünülen kısmi flep kayıpları görüldü. Bunların iki tanesinde flep kayıpları yüzeyel, bir tanesinde tam kat idi. bu vakaların hepsi konservatif yara bakımı sonrası yeterli granülasyon dokusu oluştuktan sonra kısmi kalınlıkta deri grefti ile rekonstrükte edildi. 8 hastada birden fazla (multiple) risk faktörü vardı. Bunların 3 tanesinde parsiyel flep kayıpları görüldü. Flep kaybı yaşanan hastaların ortak risk faktörlerinin sigara içiciliği olduğu görüldü. Bu hastaların iki tanesi 60 yaş üzerindeydi. Risk faktörüne sahip olmayan ya da yalnızca bir tane risk faktörüne sahip hastalarda flep kaybı görülmedi.

Tartışma: Lokal perforatör fleplerle ilgili genel kanı, rollerinin sınırlı olduğu, alt ekstremitedeki küçük ve orta boy defektlerde kullanılabilirliği yönündedir. Ancak seçilmiş vakalarda alt ekstremitede bulunan geniş defektler lokal perforatör flepler ile başarılı bir şekilde kapatılabilmektedir. Bizim çalışmamızda parsiyel flep kaybı yaşanan hastaların hepsi multiple risk faktörüne sahipti. Sigara içenlerde, 60 yaş üzerinde ve multiple risk faktörü olanlarda perforatör fleplere güvenilir bir alternatif olarak serbest fleplerin kullanılması önerilir. Ancak alt ekstremitedeki kan dolaşımı ve devamlılığı bu grup hastalarda iyi değerlendirilmelidir. Diğer taraftan lokal perforatör flep kullanılan hastalarda steal fenomeni görülmez. Gustillo grade 3C olan hastaların travma zonuna bağlı rekonstrüksiyonunda serbest flep kullanılırsa anastomoz distalindeki kan akımında azalma olabilmektedir. Dolayısıyla bu tip hastaların vasküler yapıları detaylı bir şekilde değerlendirildikten sonra lokal perforatör fleplerin kullanılması göz önünde tutulmalıdır.

Sonuç: Alt ekstremitede perforatör flepler seçilmiş vakalarda kullanıldığında arteryel beslenmesinin güvenilir

olduğu düşünülmektedir. Serbest fleplerden farklı olarak anastomoz hattında oluşabilecek trombüslere bağlı flep kaybı riski yoktur ve flepler anostomoz esnasında iskemiye maruz kalmazlar. Özellikle seçilmiş hastaların, alt ekstremite defektlerinin rekonstrüksiyonunda güvenle kullanılabilirler. Ancak sigara, ileri yaş ve multiple risk faktörüne sahip hastalarda parsiyel flep kaybı yaşanma riski normal popülasyona göre yüksek olup bu hastalarda başka rekonstrüksiyon seçenekleri düşünülmesi önerilir.

## S-158
## Pediyatrik Maksillofasyal Onarımda Serbest Fibula Flebi Kullanımı

Caner Kaya, Melekber Çavuş Özkan, Zafer Kaya, Fatma Nihal Durmuş Kocaaslan, Bülent Saçak, Özhan Bekir Çelebiler
*Marmara Üniversitesi Tıp Fakültesi, Plastik, Rekonstrüktif ve Estetik Cerrahi Anabilim Dalı, İstanbul*

Amaç: Serbest fibula flebi pek çok avantajından dolayı baş boyun bölgesi onarımlarında ilk tercih olarak kabul görülmektedir (1,2,3). Pediyatrik olgular söz konusu olduğunda ise vasküler fibula kullanımı ile ilgili literatürdeki bilginin kısıtlı olduğu söylenebilir (4). Bu çalışma ile pediyatrik serbest fibula flebi olgularının zorlukları ve geç dönem sonuçları ortaya konmaktadır.

Hastalar ve Yöntem: Bu retrospektif çalışmaya kliniğimizde 2016-2018 tarihleri arasında tümör rezeksiyonu sonrası serbest fibula flebi ile onarım yapılan 6 ay-16 yaş aralığındaki (ortalama 6,66 yaş) 6 pediyatrik hasta dahil edildi. Olguların endikasyonları, ameliyatın etkinliği ve güvenilirliği ile ilgili bilgiler ve ameliyat sonrası komplikasyonlar değerlendirildi.

Bulgular: Hastaların patoloji sonuçları incelendiğinde 5 hastanın malign, 1 hastanın benign tümörünün olduğu görüldü. Rezeksiyon materyallerinin büyüklükleri ortalama 5 cm idi (3,5-7 cm). Ortalama flep uzunluğu 9,3 cm idi (2-16cm). 5 flep cilt adası ile birlikte, 2 flep ise cilt adası olmaksızın kaldırıldı(Şekil 1). Tüm vakalarda bir arter bir ven anastomozu yapıldı.Alıcı arter olarak vakaların tümünde fasiyal arter kullanıldı.Ven olarak ise 5 vakada fasiyal ven,1 vakada eksternal juguler ven kullanıldı. Alıcı arterlerin ortalama çapı 1,3 mm (1-2 mm), alıcı venlerin ortalama çapı 1,4 mm (1-2,5 mm) idi. Ortalama pedikül uzunluğu 4,1 cm idi (2-7 cm). 3 hastada kaldırılan flebe 1 adet osteotomi yapılırken 3 hastanın flebine osteotomi yapılmadı.Tüm vakalarda erken dönemde kısmı veya total flep kaybı gözlenmedi. Bir hastada erken dönemde yara yerinde dehissans saptandı. Yara bakımı ile sekonder iyileşme sağlandı. Ortalama takip süresi 14 ay (2-30 ay) idi. Postoperatif süreçte 1 hastaya kemoterapi ve radyoterapi uygulandı. Geç dönemde takip radyolojik ve klinik olarak yapıldı, cerrahi girişim gerektiren oklüzyon anomalisi saptanmadı.

Sonuçlar: Pediyatrik hastalarda mikrocerrahi serbest doku transfer prosedürleri, yetişkin hastalardaki kadar güvenlidir. Teknik zorluklara karşın elde edilen başarı oranının nedenlerinden biri de pediatrik hastalarda komorbidite oranları nispeten düşük olmasıdır. Pediyatrik olgularla ilgili temel problem transfer edilen fibulanın doğal büyüme gelişme eğrisine uyumu olarak görülebilir (5). Büyük vaka serileri ve daha uzun takip süreli çalışmalar konuya ışık tutacaktır.

1-Warren SM,Borud LJ, Brecht LE, Longaker MT, Siebert JV. Microvasculer Reconstruction of the Pediatric Mandible. Plast Reconstr Surg. 2007;119.(2):649-61.

2-Chiapasco M, Biglioli F, Autelitano L, Romeo E, Brusati R, Cinical outcame of dental implants placed in fibula free flaps used for reconstruction of maxillomandibular defects following ablation for tumors or osteoradionecrosis. Clin Oral Implants Res.2006;17:220-8.

3-Teoh KH, Huryn JM, patel S, Halpern J, Tunick S, Wong HB.Implant prosthodontic rehabilitation of fibula free-flap reconstructed mandibles: a Memorial Sloan-Kettering Cancer Center rewiev of prognostic factors and implants outcomes.Int J Oral Maxillofac Implants 2005;20:738-46.

4-Vascularized Fibular Graft for Pediatric Mandibular Reconstruction

Lifei Guo; Nalton F. Ferraro; Bonnie L. Padwa; Leonard B. Kaban; Joseph Upton

5-The evaluation of flap growth and long-term results of pediatric mandible reconstructions using free fibular flaps.

Temiz G, Bilkay U, Tiftikçioğlu YÖ, Mezili CT, Songür E.

Microsurgery. 2015 May;35(4):253-61. doi: 10.1002/micr.22334. Epub 2014 Sep 25.

**Resim 1**

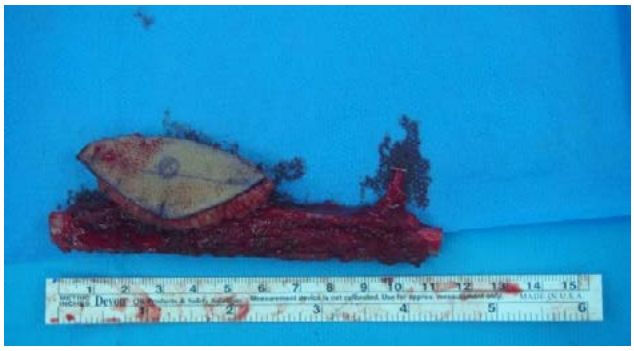

*Altı aylık hastanın kaldırılan cilt adalı fibula flebi*

## S-159
## Termal Görüntülemenin Perforatör Flep Cerrahisinde Kullanım Alanları

Dağhan Dağdelen[1], Alper Aksoy[2], Devran İğrek[1], Reza Kash[1], Hüsamettin Top[1], Erol Benlier[1]
*[1]Trakya Üniversitesi Tıp Fakültesi, Plastik, Rekonstrüktif ve Estetik Cerrahi Anabilim Dalı, Edirne*
*[2]Konur Tıp Merkezi, Plastik, Rekonstrüktif ve Estetik Cerrahi Kliniği, Bursa*

Teknolojide ki ilerlemeler ile orantılı olarak, termal görüntüleme sistemlerinin duyarlılık ve çözünürlüklerinde de bir artış söz konusu olmuştur. Özellikle termal görüntüleme sistemlerin portatif hale gelmesi kendine tıp alanında bir kullanım alanı bulmuştur. Plastik cerrahi perspektifinden bakıldığında, bu teknoloji ile cilt termogramlarının oluşturulabiliyor olması, perforator fleplerde termal görüntülemenin kullanılabilirliği yönünden güncel bir tartışma konusu oluşturmuştur. Literatür değerlendirildiğinde, bu araştırmaların özellikle meme rekonstrüksiyonu ve DIEP flebi odağında, diğer görüntüleme yöntemleri ile mukayese edilmesi konusunda yoğunlaştığı gözlenmektedir.

Biz pediküllü ve serbest perforatör cilt fleplerinin planlanması ve operasyon sonrası takibinde, yararlı bir araç olduğunu düşündüğümüz termal görüntüleme yöntemleri ile ilgili deneyimimizi paylaşmak istedik.

Materyal Metod: Çalışmaya Ocak 2017- Haziran 2018 tarihleri arasında yumuşak doku onarımı serbest ve pediküllü perforator flepler ile gerçekleştirilen 16 hasta dahil edildi.

Hastalarda serbest teknikle planlanan fleplerin tamamında perforatorler el dopleri ile işaretlendi. Flep adasının planlanmasında, soğuk uygulama sonrası portatif termal görüntüleme sistemi (FLIR ONE-Pro) kullanıldı. Fleplerin cilt adası ve beslendikleri perforator secimi termal görüntüleme göre belirlendi. Ayrıca operasyon sonrası takibinde termal görüntüleme sistemi kullanıldı.

Bulgular: Çalışmaya dahil edilen 16 hastanın 3'ü kadın 13'ü erkekti. Yaş ortalaması 53 (en küçük 32 en byük 75) oluportalama BMI 27,2 (min 22 maksimim 33)di. Hastaların 3'ünde sakral defektleri için pediküllü parasakral perforator flepler kullanıldı. 6 olguda alt ektsremitde defektleri için serbest superfisyel circumfleks iliak arter perforator flepleri kullandı. Uc olguda parmak ucu rekonstrüksiyonu için serbest hipotenar perforator flepleri kullanıldı. Dort olguda ise oral mukoza ve mandibula defekti cilt adası ile kaldırılan serbest fibula flebi ile onarıldı. Uygulanan fleplerin erken ve geç dönem takiplerinde flep kaybı ile karşılaşılmadı.

Sonuç: El doppler cihazı ile birlikte kullanıldığında, perforator flebin planlanması, operasyon sırasında uygun perforatorun belirlenmesi ve operasyon sonrası dönemde flebin takibi açısından portatif termal görüntüleme sistemlerinin güçlü bir tamamlayıcı olduğunu duşunuyoruz.

## S-160
## Derin Sakral ve Gluteal Defektlerin Dezepitelize Perforatör Fleplerle Rekonstruksiyonu

Şeyda Güray Evin, Nicat Madjidov, Mustafa Sütçü, Osman Akdağ, Zekeriya Tosun
*Selçuk Üniversitesi, Plastik Cerrahi Anabilim Dalı, Konya*

Giriş: Sakral ve gluteal bölgede tümör rezeksiyonu, travma, uzun süreli bası gibi nedenlerle defekt oluşabilmektedir. Bu bölgedeki defektler rekürrensin önlenmesi ve basınç dağılım özelliğinin devam ettirilebilmesi açısından daha kalın fleplerle rekonstrukte edilmelidir.(1) Doku eksikliği kemiğe kadar uzandığında tek başına defekti kapatmak, taşınan flebin tekrar kemik basısına maruz kalmasına neden olacaktır. Bu yüzden defekti kapatmak kadar ölü boşluğu doldurmak da önemlidir. Bunun için 1984 yılında Ramirez tarafından gluteus maksimus kas deri flebi kullanılmıştır. Kas flepleri defekt doldurmak için uygun flepler olmasına rağmen cerrahisi zordur ve postoperatif dönemde komplikasyona neden olabilmektedir. Bu çalışmada sakral ve gluteal defektlerde defekt doldurmada fasyokutan perforatör fleplerin etkinliği tartışılmıştır

Gereç ve Yöntem: 2016 ile 2018 yılları arasında kliniğimizde sakral ve gluteal bölge defekti nedeniyle opere edilen 6 hasta çalışmaya dahil edildi. Çalışmaya dahil edilme kriterleri; herhangi bir nedenle gluteal ya da sakral bölgede defekt meydana gelmiş olması, ve defekt derinliğinin en az 20 mm olmasıydı. Dezepitelize perforatör flepler dışındaki fleplerle rekontrükte edilen defektler çalışma dışı bırakıldı. Tüm prosedür genel anestezi altında ve pron pozisyonda gerçekleştirildi. debritman sonrası defektin yerine uygun olarak priform kasın superioru ya da inferiorundan sırası ile SGAP (superiorgluteal arter perforatör) ya da IGAP (inferiorgluteal arter perforatör) işaretlendi. Defektin total hacmi hesaplandı. Perforatör flep kaldırıldı. Planlanan perforatör flebin defekte adapte edilecek kısmında defekt ile aynı hacimde bir alan dezepitelize edildi. Bu alan defekt içine subkutan sütürler ile fikse edildi. Perforatör flebin diğer alanları basit primer sütüre edildi. Tüm donör alanlara ve flep altına dren yerleştirildi. Hastalara dren alınıncaya kadar antibiyoterapi uygulandı.

Bulgular: 6 hastanın 2 si kadın 4 ü erkekti. Ortalama yaşları 56.7(44-65) idi. Takip süresi ortalama 16 ay (6-24 ay) idi. 3 hastada gluteal 3 hastada sakral defekt mevcuttu. 5 hastada etyoloji bası yarası 1 hastada kordoma nedeniyle sakrektomi idi. Ortalama defekt çapı 10*15 cm iken ortalama flep çapı 12* 20 cm idi. Tüm flepler tek bir perforatör üzerinden kaldırıldı. Fleplerin hepsinde sağkalım tamdı.Erken ve geç dönemde major komplikasyona rastlanmadı. Dezepitelize alanın dolaşım bozukluğuna işaret edecek şekilde yağ nekrozu, enfeksiyon, yara yerinde dehisense ve defektin rekürrensine rastlanmadı.

Tartışma: Tümör rezeksiyonları ya da yüksek gradeli bası yaralarının debritmanı sonrası sakral bölgede derin defetler ortaya çıkabilir. Bu defetlerin doldurulması daha sonraki dönemde flep üzerine olan basıyı azaltacaktır. Bunun yanında ölü boşluğa bağlı hematom seroma birikmesi ve bunların sonucunda enfeksiyon, yara iyileşme bozuklukları gibi komplikasyonları ortadan kaldıracaktır. Sakral ve gluteal bölgede bulunan doku defektlerinin doldurulmasında kas flepleri ya da dezepitelze lokal flepler kullanılmıştır.

Dezepitelize perforatör flepler kas flepleri ile karşılaştırıldığında; diseksiyonlarının daha kolay olması, donör alanda fonksiyonel bozukluğa yol açmamaları, donör alanda uzamış seroma oluşumu gibi komplkasyonların daha az olması gibi avantajlara sahiptir. Bunun yanında dezepitelize lokal fleplerle karşılaştırıldığında daha az yüzey alanının flebe dahil edilerek daha sonraki operasyonlar için yeni flep seçenekleri bırakılması, dezepitelize kısmın defekte komşu olmaması ve böylece sağkalımının daha fazla olması gibi avantajlara sahiptir. Sonuç olarak fasyokutan perforatör flepler dezepitelize edilerek ölü boşlukların doldurulması ve defektlerin kapatılması için kullanılabilecek efektif ve güvenli fleplerdir.

## S-161
## Ekspoze Kalp Pillerinin Torakodorsal Arter Perforatör Flepleri ile Rekonstrüksiyonu

Göktekin Tenekeci, M. Baver Acaban, Ali Cem Oktay, Alper Sarı, Yavuz Demir, Şakir Ünal
*Mersin Üniversitesi Tıp Fakültesi, Plastik, Rekonstrüktif ve Estetik Cerrahi Anabilim Dalı, Mersin*

Giriş: Kalp pillerinin (pacemaker) infraklaviküler bölgeye implantasyonu sonrasında implante edilen pillerin ekspoze olabildiği görülmektedir. Özellikle kalp pillerinin yerleştirilmesi için yeterli genişlikte poş açılmadığında, cilt gergin bir şekilde kapatıldığında veya kalp pili yeterince derin yerleştirilmediğinde kalp pilleri ekspoze olabilmektedir. Bu durumda lokal seçeneklerin kullanımı yerine kliniğimizde torakodorsal arter perforatör flepleri kullanılmıştır. Bu konuda elde ettiğimiz tecrübeleri ve hasta sonuçlarımızı paylaşmaktayız.

Materyal & Metod: Ocak 2016- Ağustos 2017 tarihleri arasında 3 hasta ekspoze kalp pili nedeniyle kliniğimize başvurdu ve torakodorsal arter perforatör flepleri ile rekonstrükte edildi. Defekt boyutları 9x9 cm, 7x5 cm ve 8x7 cm idi. Bu defektlerin rekonstrüksiyonu için kullanılan torakodorsal arter perforatör flepleri sırasıyla 20x9, 21x5 ve 21x7 cm boyutlarında idi. Perforatörler, latisimus dorsi kasının lateral sınırının posteriorunda el doppleri ile tespit edildi. Cilt adası yerleşimi tespit edilen perforatörlere göre tasarlandı. İnsizyon, tasarlanan flebin anterior sınırından yapıldı ve tespit edilen perforatörler gözlendikten sonra flebin geri kalanı insize edildi. Flebi besleyen perforatörler kas içinden disseke edilerek torakodorsal arterin ana trunkusuna ulaşıldı. Bu esnada torakodorsal sinir ve latisimus dorsi kası içinde verdiği dalları korunarak lattisimus dorsi kasının denerve olması engellendi ve fonksiyonu korundu. Tamamen etraftan izole edilen flep, aksilladan yapılan insizyondan geçirilip ekspoze kalp pilinin üzeri örtüldü ve flep yeni yerine sütüre edildi.

Bulgular & Sonuç: Her üç flep de total olarak canlılığını korudu ve defektler başarı ile rekonstrükte edildi. Hiçbir flepte arteryel veya venöz yetmezlik ile karşılaşılmadı. Flep donör sahasında ve alıcı sahada iyileşmede gecikme veya yara dehisensi ile karşılaşılmadı. Hematom veya seroma oluşumu gözlenmedi. Özellikle alttaki ekspoze kalp pilinin bir yabancı cisim olduğu düşünüldüğünde üzeri iyi kanlanan bir doku ile örtülmesi ve gergin olmayan bir kapama sağlanması gerekmektedir. Lokal, random paternli seçenekler ancak küçük alanların ekspoze olduğu durumlarda faydalı olabilmektedir. Ayrıca torakodorsal arter perforatör flepleri kalp pilinin tamamının üzerini örtebilecek genişlikte kaldırılabilmektedir. Bu durum gerimsiz kapamaya ve kalp pilinin yeniden ekspoze olması ihtimalini düşürülmesine olanak sağlamaktadır. Torakodorsal arter perforatör flepleri ekspoze kalp pillerinin üzerinin rekonstrüksiyonunda güvenilir bir seçenek olduğu düşünülmektedir.

## S-163
## Öncesi & Sonrası: Türk Toplumunun Yüz Nakli ile İlgili Tutumunda Neler Değişti?

Serhat Sibar[1], Kemal Fındıkçıoğlu[1], Duygu Ötgöz[1], Selahattin Özmen[2]
*[1]Gazi Üniversitesi Tıp Fakültesi, Ankara*
*[2]Koç Üniversitesi Tıp Fakültesi, İstanbul*

Yüz nakli günümüz plastik cerrahinin en popüler ve en tartışmalı konularından bir tanesidir. Konu ile ilgili çeşitli survey çalışmaları bulunsa da Dünya'daki yapılan nakillerin öncesini ve günümüzü toplumsal bakış açısı ve davranışsal tercihler bakımından kıyaslayan bir çalışma bulunmamaktadır. Çalışmamızda Türk toplumunda, geçmişten bugüne yüz nakli ile ilgili nelerin değiştiğinin araştırılması amaçlandı. 1000 gönüllü katılımcıya demografik özellikleri, organ ve yüz nakli ile ilgili bakış açıları ve tercihleri açısından çeşitli sorular soruldu. Elde edilen sonuçlar geçmiş verilerle kıyaslandığında, Türk toplumunun konu ile ilgili bilinç düzeyi ve farkındalığının arttığı, immunsupresyon riskini göze almanın azaldığı ve bunun yerine kararsız tutumun arttığı, bu risk çözülse de bu tutumun devam ettiği gözlendi. Bu verilerle Türk toplumunda günümüzde yüz nakli için en büyük handikapı immunsupresyon ve getirebileceği risklerin oluşturduğu görüldü. Bu durumun aşılmasında daha geniş klinik uygulamaların yanında yeni ilaç protokollerinin ve daha uzun vadeli hasta sonuçların gözlemlenmesinin faydalı olabileceği düşünüldü.

**Şekil 1**

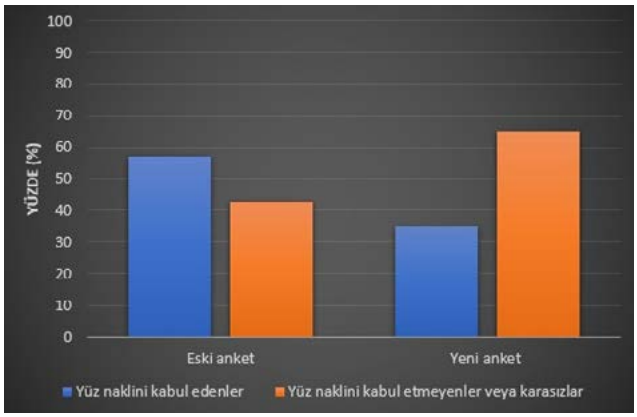


*Toplumda eski ve yeni ankete göre yüz naklini kabul edenler ile kabul etmeyenler veya kararsızların dağılımı*

**Tablo 2**

| | Eski anket (n=989) | Yeni anket (n=1000) | p-değeri |
|---|---|---|---|
| Organ bağışladı mı? | | | 0.086 |
| Evet | 64 (6.5%) | 85 (8.5%) | |
| Hayır | 925 (93.5%) | 915 (91.5%) | |
| Organ bağışlamayı düşünür mü? | | | 0.212 |
| Evet | 616 (62.3%) | 617 (61.7%) | |
| Hayır | 309 (31.2%) | 298 (29.8%) | |
| Zaten bağışlamış | 64 (6.5%) | 85 (8.5%) | 0.317 |
| Organ nakli günah mı? | | | |
| Evet | 52 (5.3%) | 43 (4.3%) | |
| Hayır | 937 (94.7%) | 957 (95.7%) | |
| Yüz nakli ile ilgili duyumu | | | <0.001 |
| Var | 336 (34.0%) | 844 (84.4%) | |
| Yok | 653 (66.0%) | 156 (15.6%) | |
| Gerekirse yüz nakli yaptırır mı? | | | 0.335 |
| Evet | 786 (79.5%) | 777 (77.7%) | |
| Hayır | 203 (20.5%) | 223 (22.3%) | |
| Kaç ameliyata kadar tercih eder | | | 0.132 |
| 3 kez | 347 (35.1%) | 347 (34.7%) | |
| 5 kez | 263 (26.6%) | 282 (28.2%) | |
| 10 kez | 156 (15.8%) | 177 (17.7%) | |
| 15 kez | 82 (8.3%) | 67 (6.7%) | |
| 20 kez | 24 (2.4%) | 35 (3.5%) | |
| 30 kez | 117 (11.8%) | 92 (9.2%) | |

*Eski ve yeni anketlere göre katılımcıların organ bağışı ve yüz nakline yönelik eğilimleri*

## S-164
## İkinci Basamak Sağlık Kuruluşunda İleri Düzey Mikrocerrahi - Serbest Flep ve Perforatör Flep Deneyimlerimiz

Burak Sercan Erçin[1], Kamil Yıldırım[1], Hakan Aycan[2], Ahmet Biçer[3]
*[1]Siirt Devlet Hastanesi, Plastik, Rekonstrüktif ve Estetik Cerrahi Kliniği, Siirt*
*[2]Siirt Devlet Hastanesi, Ortopedi ve Travmatoloji Kliniği, Siirt*
*[3]Ege Üniversitesi Tıp Fakültesi, Plastik, Rekonstrüktif ve Estetik Cerrahi Kliniği, İzmir*

Giriş: Mikrocerrahinin gelişmesiyle birlikte rekonstrüktif cerrahide de çığır açılmış; rekonstrükte edilemez denilen defektler onarılmaya; kurtarılamaz denilen ekstremiteler kurtarılmaya başlanmıştır. Günümüzde istisnaları olmakla birlikte serbest flep ve perforator flepler çok büyük çoğunlukla bazı 3. Basamak hastanelerinde uygulanmaktadır. Bu durum hem büyük merkezlerdeki ekiplerin iş yükünü artırmakta hem de ulaşımı kolay olmayan ve sosyokültürel seviyesi düşük bölgelerde hastaların hizmet alumina ulaşmasını zorlaştırmaktadır. Biz bu çalışmamızda zorunlu hizmet sırasında 2. Basamak sağlık kuruluşu olan Siirt Devlet Hastanesi'nde yaptığımız serbest flep ve pedikülü perforator flep deneyimlerimizi sunmayı amaçladık.

Metod: 2017 Aralık ve 2018 Eylül ayları arasında 1 kadın 14 erkek olmak üzere 15 hastaya pediküllü perforator flep veya serbest flep uyguladık. 4 hastaya (1 aksiller kontraktür açılması, 2 alt ekstremite rekonstrüksiyonu ve 1 üst ekstremite rekonstrüksiyonu amacıyla) 1'I kimerik olmak üzere serbest anterolateral uyluk flebi, 1 hastaya 3. Parmak eklem ve falanks defekti nedeniyle ayak ikinci parmaktan serbest vaskülarize eklem transferi (Resim 1), 1 hastaya skafoid kemik avasküler nekrozu olması nedeniyle serbest medial femoral kondil flebi, 1 hastann ayak dorsumunda ekspoze kemik örtülmesi için serbest grasilis kas flebi yapıldı.

Pediküllü flep kullanımına örnek olarak da; 1 hastanın scrotal kalsinozis nedeniyle total scrotal doku defekti pediküllü anterolateral uyluk flebi ile, 4 bası yarası inferior gluteal arter perforator flep ile, 1 bası yarası superior gluteal arter perforator flebi ile 1 parmak yanık kontraktür açılması sonrası doku defekti dorsal metacarpal arter perforator flebi ile rekonstükte edildi. Fleplerin takip süresi 10 ay ile 5 gün arasındaydı.

Sonuçlar: Serbest fleplerin hiç birisinde total nekroz görülmedi. Vaskülarize eklem transferinde planlama yanlışına bağlı olarak monitor deri adasında totale yakın ve parmak deri flebinde parsiyel nekroz görüldü. Sekonder yara bakımı yapıldı. 1 adet İGAP flebinde venöz yetmezlik sonrası parsiyel (%50) nekroz gelişti. Nekrotik doku debride edilerek posterior medial uyluğa baze perforator plus transpozisyon flebi ile rekonstrüksiyon yapıldı.

Tartışma: 2. basamak devlet hastanelerinde mikrocerrahi yapacak doktorun karşılaşacağı zorluklar sayıca yetersiz ve genellikle tecrübesiz yardımcı sağlık personeli olmasıdır. En az iki kişilik bir cerrah grubu olması cerrahi anlamda işleri oldukça kolaylaştırmaktadır. Bununla birlikte bir çok hastanede rekonstrüktif mikrocerrahiye uygun olmayan daha çok göz ve beyin cerrahisi ameliyatlarına göre dizayn edilen mikroskoplar olmasıdır. Bu sebeple anastomozlar tek cerrah tarafından yapılmak zorunda kalmaktadır. Bir diğer sorun hastanede nöbet yerine icap usulü çalışılması nedeniyle flep takibi açısından zorluklar olmaktadır. Yardımcı sağlık personelinin doku dolaşımı konusunda tecrübeli olmaması nedeniyle flebin revizyona alınma ihtimalini azaltmak için genellikle çift ven anastomozu yapılmasını önermekteyiz (mümkünse biri yüzeyel biri derin sisteme).

Sonuç olarak serbest flep ve perforator flep uygulamalarının uygun cerrah ekibiyle 2. Basamak devlet hastanelerinde güvenli bir şekilde yapılabileceğini savunmaktayız.

**Resim 1**

*3. parmak eklem rekonstrüksiyonu için kaldırılan serbest vaskülarize eklem flebi*

## S-165
## Diz Çevresinde Konumlu Doku Defektlerinin Mikrocerrahi Yöntemler ile Rekonstrüksiyonunda Alıcı Damar Olarak Sural Damarlar Seçilebilir Mi?

Bilge Kağan Aysal, Özlem Çolak, Özay Özkaya Mutlu, İlker Üsçetin, Selman Taşkın
*Okmeydanı Eğitim ve Araştırma Hastanesi, Plastik Cerahi Kliniği, İstanbul*

Arka Plan: Kompleks travma veya kanser rezeksiyonları sonrasında diz çevresi ve tibial bölgenin proksimal üçte birinde yerleşimli büyük doku defektlerinin tedavisi oldukça zorlayıcı olabilir. Rekonstrüksiyonda birçok lokal yahut bölgesel flep kullanılabilir, ancak büyük defektlerin onarımı mikrocerrahi rekonstrüksiyon prosedürlerine ihtiyaç duyabilmektedir.

Bu çalışmanın arkasındaki temel fikir diz çevresi ve 1/3 distal tibial alanda konumlu yumuşak doku defektlerinin mikrocerrahi rekonstrüksiyonlarında sural damarların alıcı damarlar olarak kabiliyetini araştırmak idi ve çalışma bu bölgedeki mikrocerrahi rekonstrüksiyonlarda sural damarların ilk tercih edilen alıcı damarlar olarak kullanılabileceği hipotezine dayandırılmıştır.

Gereç Ve Yöntemler: Çalışma Dizaynı: Bu çalışmada sural damarların alıcı damarlar olarak kullanıldığı 4 olgu bildirilmiştir; buna ek olarak yayınlanmış çalışmalarda alıcı damar olarak sural arterlerin kullanıldığı önceki çalışmaların kontrol edilmesi için 1968 ve Nisan 2017 arasında Pubmed veri tabanında İngilizce literatür araştırması yapılmıştır.

Dışlama ve dahil etme kriterinin uygulandığı toplam 906 özet kontrol edilmiş ve toplam 14 makale tüm kriterleri

karşılayarak çalışmaya dahil edilmiştir. Alıcı damarlar olarak sural damarların kapasitesini ortaya çıkarmak için bir meta analiz yapılmıştır.

Hastalar: Bu çalışma retrospektif bir olgu serisi olarak tasarlanmıştır. Alt ekstremite yumuşak doku defekti olan toplam 4 hasta çalışmaya dahil edildi. Serbest latissimus dorsi kas transferine sahip olan ve alıcı damarlar olarak medial sural arter ve konkomitan venlerin kullanıldığı hastalar çalışmaya dahil edildi.

Meta Analiz: PubMed veritabanında bir literatür araştırması yapılmış olup araştırma iki aşamada gerçekleştirilmiştir. Ilk aşamada anahtar kelimeler ["Sural artery" veya "sural arteries" idi. İkinci aşamada ise anahtar kelimeler ["Sural vessel" veya "sural vessels"] idi (Şekil 1).

I. Aşamada, 1968 ile Nisan 2017 arasında 519 bildiri elde ettik. II. Aşamada, 1968 ve Şubat 2017 arasında 655 makale özetine ulaşıldı. Her iki aşamada 268 makale özeti ortak olarak yer almakta idi ve bir defa kullanıldı. Her iki listenin bir araya getirilmesiyle toplam 906 makale özetine ulaşılmış, tüm makale özetleri okunarak dahil edilme ve dışlama kriterleri uygulanmıştır (Şekil 2).

Toplam olarak 14 makalenin tüm kriterleri karşıladığı gözlendi ve çalışmaya dahil edildi. Bu makalelerin tam metinlerindeki veriler alınarak bir meta-analiz için istatistiksel olarak çalışıldı. Bu meta-analizde incelenen sonuçlar şunlardı: Kullanılan serbest fleplerin çeşitliliği, kullanılan serbest fleplerin boyutları, komplikasyon oranları, flep başarısızlık oranları, ven grefti ihtiyacı.

Sonuç: Deneyimlerimize ve meta-analizin sonuçlarına göre sural damarlar, diz-diz çevresi defektlerinin mikrovasküler rekonstrüksiyonunda alıcı damarlar olarak kullanılabilir. Bu sözlü sunumda deneyimler ve sonuçlar özetlenmiştir.

## S-166
## Serbest Flep Cerrahisinde Heparin Bağımlı Trombositopeni ve Klinik Deneyimimiz

Turan Mehdizade[1], Osman Kelahmetoğlu[1], Volkan Gürkan[2], Güven Çetin[3], Ethem Güneren[1]
*[1]Bezmialem Vakıf Üniversitesi Hastanesi, Plastik, Rekonstrüktif ve Estetik Cerrahi Anabilim Dalı, İstanbul*
*[2]Bezmialem Vakıf Üniversitesi hastanesi, Ortopedi ve Travmotoloji Anabilim Dalı, İstanbul*
*[3]Bezmialem Vakıf Üniversitesi hastanesi, Hematoloji Anabilim Dalı, İstanbul*

Amaç: Heparin bağımlı trombositopeni (HİT) heparin tedavisinin az görülen bir komplikasyonudur.Heparine karşı anikorların trombosit faktör 4 ile adhezyonu sonucunda yüksek immunojenik kompleks makromoleküller oluşması ile ortaya çıkar. Flep kaybı ve bununla ilişkili morbidite ve mortalite bu makromoleküllerin kapillar damarları tıkanması ile klinik olarak görülebilir. Bu çalışmada serbest flep uygulanan iki vakamızda HİT'in erken teşhis edilmesi ve tedavisine ait deneyimlerimizi sunmaya çalıştık.

Yöntem-Gereçler:

Vaka 1: 72 yaşında bayan hastanın sol üst ekstremitesinde reküren sinovyal sarkomu vardı.Tümör rezeksiyonu sonrasında,ALT flebi ile rekonstrüksiyon gerçekleştirildi. Hastanın 4T skorlama puanı 6 olarak hesaplanmıştı.

Vaka 2: 61 yaşında bayan hastanın sol femurunda kondrosarkomu vardı.Tümör eksize edildi ve modifiye Cappana tekniği ile serbest fibular fleple rekonstrüksiyon yapıldı.Hastanın 4T skorlama puanı 3 olarak hesaplanmıştı.

Tanı Ve Tedavi: Tanıdan şüphelenmek için trombosit sayısındaki düşüş ve flebin cilt adasındaki değişiklikler oldu.Hastaların 4 T skorlama puanları hesaplandı ve hematoloji bölümüne konsülte edildi. Diğer olası nedenler dışlandı. Heparin tedavisi durduruldu ve tedaviye heparindışı antikoagülan ile devam edildi. Fondaparinuks tedavisi uygulandı ve hastanın günlük laboratuvar tetkik sonuçlarında ve tam kan değerlerinde trombosit sayıları takip edildi, yükselme izlendi.

Bulgular: HİT sonucu flep kaybı veya başka sistemik komplikasyon ile karşılaşılmadı.

Sonuçlar: Kadın cinsiyeti,ortopedik cerrahiler ve kanser hastaları HİT açısından risk altındadırlar. Eğer postoperatif dönemde trombositopeni gelişir ise, heparin kullanan hastalarda HİT'den şüphe edilmelidir.Erken dönemde 4T skorlama çok büyük önem taşımaktadır. İlk olarak bu duruma neden olabilecek sebepleri anlamak için hematoloji bölümüne konsülte edilmesi gereklidir. Tedavi diğer klinik nedenler dışlandıktan hemen sonra başlanılmalıdır.Düşük skorlarda bile HİT olasılığı gözardı edilmemelidir. Flep kaybı ve daha katastrofik sonuçlara engel olmak için tedaviye heparindışı antikoagülanlar ile devam edilmelidir.

**HİT 4T skorlama**

| PUAN | 2 | 1 | 0 |
|---|---|---|---|
| Trombositopeni | Trombosit sayısında >%50 düşüş veya en düşük değer 20-100x109 /l arasında | Trombosit sayısında %30-50 arasında düşüş veya en düşük değer 10-19x109 /l arasında | Trombosit sayısında <%30'den düşüş veya en düşük değer <10x109 /l |
| Trombosit sayısında düşüş zamanı | Tedavinin ilk 5-10 günü içinde veya < ilk 24 saat içinde ve son 30 gün içinde heparin kullanma öyküsü varsa | Heparin başlanmasından 10 gün sonra veya başlama zamanı kesin bilinmiyor ise veya tedavinin ilk 24 saati içinde ve son 31-100 gün içinde heparin kullanım öyküsü varsa | Heparin tedavisinin ilk 4 günü içinde (yakın zamanlarda heparin kullanımı olmayan hastalarda) |
| Tromboz veya diğer olaylar | Kanıtlanmış yeni tromboz; deri nekrozu veya heparin bolusundan sonra akut sistemik reaksiyon | İlerleyici, tekrarlayıcı veya sessiz tromboz; eritemli deri lezyonları | Bulgu yok |
| Trombositopeniye yol açabilecek diğer sebepler | Yok | Olası | Var |

*4 T' skorunun değerlendirilmesi • Skor 0 - 3: HİT olasılığı düşük • Skor 4 - 5: HİT olasılığı orta • Skor 6 - 8: HİT olasılığı yüksek*

## S-167
## Bası Yaralarında Negatif Basınçlı Yara Tedavisinin Etkinliği: Flep Gerekli Mi?

Necip Sefa Özden, Yasemin Aydınlı, Arda Özdemir, Savaş Serel
*Ankara Üniversitesi Tıp Fakültesi Plastik, Estetik ve Rekonstrüktif Cerrahi Anabilim Dalı, Ankara*

Giriş: Negatif basınçlı yara tedavisi, bası yaralarının tedavisinde tek başına, büyüme faktörleri, aljinat veya hidrokolloid pansuman ile beraber yara bakımı için oldukça sık kullanılan bir pansuman yöntemidir. Bası yaraları lokalize ve kronik yaralardır. Prevelansı % 13 - % 35 olarak bildirilmiştir. En sık görüldüğü yerler tuber ischiadicum, sakrum, trokanter, kalkaneal ve oksipital bölgelerdir. Evre 1 ve 2 bası yaraları konservatif olarak nemli gazlı bezli pansumanlarla tedavi edilirken, Evre 3 ve 4 yaralar için cerrahi müdahale (altın standart flep ile rekonstrüksiyon) gerekebilir. Ancak hastaların bir kısmı, mevcut eşlik eden hastalıkları nedeniyle konservatif olarak tedavi edilmelidir. Bu çalışma negatif basınçlı yara tedavisinin enfekte evre 3 - 4 bası yaralarında etkinliğinin araştırılmasını amaçlamıştır.

Method: Çalışmada Ankara Ünivesitesi Tıp Fakültesi Plastik, Estetik ve Rekonstrüktif cerrahi anabilim dalında 2013-2018 yılları arasında sakral,ischial ve trokanterik bası yarası nedeniyle takip edilen hastalar retrospektif olarak hastane veri tabanı ve klinik fotoğraf arşivinden tarandı. Hastaların negatif basınçlı yara tedavileri cerrahi debridman sonrası, 125 mmHg basınç ile, aralıklı 5 dakika vakum 2 dakika ara şeklinde uygulandı. Pansumanlar 3 günde bir değiştirilerek fotoğraflandı. Bası yaraları yüzey alanı ve derinliği, granülasyon dokusu oluşumu ve hastalar hastanede kalma süreleri açısından değerlendirildi.

Çalışmada 29'u kadın, 25'i erkek 54 hasta değerlendirildi. Yaş aralığı 15-85 idi. Bası yaraları lokalizasyon olarak 39 sakral, 5 trokanterik, 3 iskial, 7 hastada ise birden fazla lokalizasyonda mevcuttu. Bu yaraların 39 tanesine fleple rekonstrüksiyon yapıldı. Herhangi bir rekonstrüksiyon yapılmadan negatif basınçlı yara tedavisi ile takip edilen hastalarda ciddi eşlik eden hastalıklar(birden fazla ek hastalıklar, karaciğer yetmezliği nedeniyle transplantasyon, koroner arter hastalığı, evre 4 glioblastom multiforme vb) mevcuttu. 4 haftalık negatif basınçlı yara tedavisi sonrasında yara alanlarının ortalama %36 azaldığı tespit edildi. Negatif basınçlı yara tedavisi öncesi ortalama 116,7 cm² olan yara alanları, tedavi sonrası ortalama 77,9 cm² olarak ölçüldü ve sonuç istatistiksel olarak anlamlı idi ($p < 0,05$). Başlangıçta evre 4 bası yarası olan olguların %85'i, 1 aylık negatif basınçlı yara tedavisi sonrası evre 2'ye geriledi. Yara alanlarında küçülmeye ek olarak, negatif basınçlı yara tedavisine başlanmasından ortalama 6-9 gün sonra granülasyon dokusu görülmeye başlandı ve ortalama 30 günde % 100 granülasyon elde edildi.

Tartışma: Marcus ve arkadaşları, bası yarası olan 22 hastanın negatif basınçlı yara tedavisiyle hastanede kalış süresinin kısaldığını, maliyetin düştüğünü ve hasta açısından daha konforlu olduğunu bildirmişlerdir. Bu çalışmada da hastenede kalış süresi literatürle uyumlu olarak kısalmıştır. Song ve arkadaşları negatif basınçlı yara tedavisinin doku defektlerinin kapatılması için flep gereksinimini, klasik pansumana göre 1.5 kat oranında azaltığını göstermişler($p<0.005$). Bu çalışmada negatif basınçlı yara tedavisiyle 54 hastanın 39 unda flep ile rekonstrüksiyona ihtiyaç duyulmuştur. Eginton ve arkadaşları, yara hacminde 2 haftalık negatif basınçlı yara tedavisi sonrası % 59, Aziz ve arkadaşları ise % 32.8 azalma saptamışlar. Bu sonuçlar da bu çalışmada bulunan %36 oranına benzerdir ($p<0.005$). Armstrong ve arkadaşları tarafından çok merkezli, randomize kontrollü çalışmada negatif basınçlı tedavisi ile % 76-100 oranında yara yatağı granülasyonu için 42 -56 günlük bir süre gerektiği bildirmiştir. Çalışmamızda da literatürle uyumlu olarak % 100 oranında yara yatağı granülasyonu 30 günlük bir dönemde elde edildi. Fakat literatürün aksine kliniğimizde sakral lokalizasyonlu bası yaralarına daha sık rastlanmaktadır.

Sonuç: Negatif basınçlı yara tedavisi, yara iyileşmesini artırmak için yaygın olarak kullanılmaktadır. Bu çalışmadada görüldüğü gibi bası yaralarında flep morbiditesi, flep başarısızlığı ve bununla ilgili komplikasyonlar şansı ortadan kaldırılmıştır. Negatif basınçlı yara tedavisinin günümüzde kullanım amacı yarayı tamamen kapatmak değil, yarayı olabildiğince hızlı bir şekilde rekonstrüksiyon için hazır hale getirmektir.

## S-168
## Muskulokutan ve/veya Fasyokutan Fleplerin Perforatör Fleplerle Karşılaştırılması: İskial Bası Yaralarında Meta-Analiz Çalışması

Mehmet Altıparmak
*Muğla Sıtkı Koçman Üniversitesi Tıp Fakültesi, Plastik Rekonstrüktif ve Estetik Cerrahi Anabilim Dalı, Muğla*

Amaç: İskial bası yaraları, uzun süre oturmaya bağlı ve tekerlekli sandalyeye bağımlı olan hastalarda sıkça görülen kronik yaralardır. Sakral ve trokanterik bası yaralarıyla karşılaştırıldığında tedavisi oldukça güç ve yeniden oluşum oranı yüksek bası yarası tipidir. Literatürde iskial bası yaralarının onarımında farklı yöntemlerin karşılaştırılması veya yeni yöntemlerin tarifini bulmak mümkündür. Fakat bunların arasında iskial bası yaralarının uzun dönem takiplerinde hangi yöntemin düşük komplikasyon ve rekürrens oranlarıyla beraber görüldüğünü gösteren herhangi bir çalışma bulunmamaktadır. Bası yarası tedavilerinde her ne kadar yöntemler çeşitlilik arz etse de, kabaca 3 gruba ayrılabilir. Bunlar 1) Fasyokutan (Fc), 2) Muskulokutan (Mc) ve 3) Perforatör fleplerdir. Muskulokutan ve fasyokutan flepler ayrı ayrı veya beraber kullanılan tedavi yöntemleridir. Perforatör flepler ise bası yarası tedavisinde popülerlik kazanmış ve yöntem olarak diğerlerinden farklılık arz etmektedir. Bu çalışmanın amacı iskial bası yarası onarımında kullanılan Fc/Mc flepleri ile perforatör flepler arasında bir fark olup olmadığının araştırılmasıdır.

Yöntem-Gereçler: Nisan 2018'den önce yayımlanan çalışmalar Pubmed ve Google-Akademik'te taranarak dahil etme ve dışlama kriterlerine göre uygunluğu belirlendi. Literatürde iskial bası yaralarının cerrahi tedavisinde kullanılan yöntemler araştırıldı. Arama terimleri olarak "ischial", "pressure sore", "pressure ulcer" ve "flap" kullanıldı. Evre III-IV iskial bası yaraları, komplikasyon ve rekürrens oranlarını içeren çalışmalar, prospektif ve retrospektif çalışmalar, İngilizce yayımlanmış çalışmalar, fasyokutan, muskulokutan ve perforatör flepler ile yapılmış onarımlar, çalışmaların dahil edilme kriterleridir. Onarılan hasta sayısı 10'dan az olan çalışmalar, yetersiz veya uygunsuz veri, ambulatuar hasta oranı %10'un üzerinde olması, anatomik çalışmalar, rekürrens veya komplikasyon oranlarını içermeyen yayınlar, yetersiz takip süresi (12 aydan az olanlar), serbset flepler, adipofasyal flepler, ekspande edilmiş fleplerin vs. kullanımı gibi durumlar ise dışlama kriterleri olarak kaydedildi. Literatür tarandı

ve yinelenen yayınlar çalışma dışı bırakıldı. Yayınların özeti değerlendirildi ve dışlama kriterlerine uygun olarak elendi. Tam metin yayınlar ise dahil edilme kriterlerine uygun olarak çalışmaya eklenmek üzere değerlendirildi. Analizde kullanılmak üzere tüm çalışmalardan 3 adet veri elde edildi. Bunlar rekürrens oranı, komplikasyon oranı ve rekürrens zamanı olarak ayrıldı. 'Rekürrens zamanı', ilk tedavi sonrasında yeniden oluşan bası yarasının zamanını ifade etmektedir. Çalışmada Ayrıntılı Meta-Analiz programı (versiyon 3; Biostat; Englewood, New Jersey) kullanıldı. Her iki gruptaki etken büyüklüğü ve "seviye farkı" subgrup analizleriyle karşılaştırıldı. Kohran Ki-kare analizi ile çalışmalar arasındaki heterojenite hesaplandı. Forest plot ve test sonuçları ile her bir hipotez değerlendirildi.

Sonuçlar: Uygun çalışmalar dahil edilme ve çıkarılma kriterlerine göre seçildi. Veri-tabanı araştırması 522 adet makale ortaya koydu. Duplike kayıtlar çıkarıldı ve 167 adet makale tarandı. Dışlama kriterlerine göre 60 adet çalışma çıkarılarak 107 makalenin tam-metin incelemesi yapıldı. Tam metin incelemesinde sebepleri ile beraber 92 adet makale Şekil 1'de gösterilen akış şemasındaki gibi çıkarıldı. İstatistiki analize 15 adet çalışma dahil edildi. Bunlardan 5'i perforatör gruptan (2010-2018 yılları arasında), kalan 10'u ise Fc/Mc gruptandı (1994-2017). Toplam 279 hastaya uygulanan 305 adet flep analiz edildi. Perforatör ve Fc/Mc grupları için ortalama takip süreleri sırasıyla 26,5 ay ve 37,4 aydı. Perforatör gruptaki ortalama komplikasyon oranı 5 iken Perforatör grupta 5,8, rekürrens oranı da sırasıyla 1,6 ile 3tür. Rekürrens zamanı açısından bakıldığında Perforatör grupta ortalama 21,5 ay iken Fc/Mc grubunda 16,7 aydı. Bu analize göre Perforatör grup ile Fc/Mc grubu arasında rekürrens oranı, komplikasyon oranı ve rekürrens zamanı açısından herhangi bir fark bulunamamıştır.

Tartışma: Literatürde bası yaralarının onarımında kullanılan flepler çok çeşitlilik göstermektedir. İskial bası yaraları ise yüksek rekürrens oranları ve anatomik olarak derin doku defektleri nedeniyle diğer bası yaralarından ayrılmaktadır. Ölü boşlukları doldurması ve enfeksiyonu önlemesi bakımından muskulokutan flepler bası yarası onarımında önemli yer tutmaktadırlar. Fakat iskial bası yarası onarımından sonra dikiş hattında açılmalar sıklıkla muskulokutan rotasyon fleplerinin donör sahasında görülmektedir. Fasyokutan fleplerin ise mekanik strese daha dayanıklı oldukları ve rekürrens oranlarının muskulokutan fleplere göre daha düşük olduğunu savunan çalışmalar mevcut. Fakat parapleji fasyokutan fleplerde komplikasyon gelişme riski olarak belirlenmiş ve fasyokutan fleplerin yeterli dolgunluğu sağlayamadığı gösterilmiştir. Fc ve Mc fleplerin beraber kullanımininın rekürrens oranını azalttığına dair kanıt olsa da bu teknikler geniş diseksiyon gerektirmekte ve ameliyat sürelerini uzatmaktadır.

Perforatör fleplerin bası yaralarında kullanımı son 10 yılda ivme kazanmıştır. Ambulatuar hastalarda ise kas koruyucu cerrahi olması bakımından bası yaralarında kullamınında öncelik kazanmıştır. Analize dahil edilen makalelerde ambulatuar hastalarda %10 sınırının konulması, makale seçiminde taraflılığı azaltmak ve standardizasyonu sağlamak amacıyla gerçekleştirilmiştir. Perforatör fleplerin küçük-orta büyüklükteki defektlerin onarımıyla sınırlandığı vurgulanmış. Ayrıca iskial bası yaraları gibi rekürrens oranı yüksek vakalarda yeniden ilerletmenin zor olduğu ve boşlukları doldurmada yetersiz kaldığı öne sürülmüştür.

Yapılan çoğu araştırmada hasta sayısının az olması veya takip sürelerinin kısa olması sebebiyle tedavi yöntemlerinin sağlıklı değerlendirilmesi mümkün olamamaktadır. Chiu ve ark. tarafından yapılan çalışmaya göre takip ettikleri bası yarası hastalarına farklı yöntemlerin geriye dönük olarak incelemesini yapmışlar. Bu çalışmaya göre perforatör flep yapılan hastalarda iskial bası yaralarının varlığı yüksek rekürrens oranlarıyla birliktelik göstermiştir. Sameem ve ark. tarafından 2012 yılında yapılan derleme çalışmasında ise tüm bası yaralarının muskulokutan, fasyokutan ve perforatör flepler ile karşılaştırılmaları gerçekleştirilmiştir. Bu çalışmaya göre flepler arasında komplikasyon ve rekürrens oranlarında herhangi bir farka rastlanmamıştır. Bu çalışmanın dezavantajı, çalışmamızın aksine tüm bası yaralarını ele alması ve takip sürelerinde herhangi bir kriterinin olmayışıdır. Üstelik derledikleri makaleler 2010 yılından öncesine aittir. Mevcut analizde ise Perforatör gruptaki makalelerin çoğu 2010 sonrasına aittir. Pao-Jen ve ark. ise bir kohort çalışmasında bu üç grup tedavi yöntemini flep nekrozları ve komplikasyon oranları açısından değerlendirmiş ve herhangi bir fark bulamamıştır.

Analizde standardizasyon sağlanması amacıyla takip süreleri, örneklem büyüklüğü ve ambulatuar oranları gibi sınırlamalar getirilmiştir. Bu sınırlamalar her ne kadar son analize giren çalışma sayısında azalma yaratsa da standardizasyon için elzemdir. Literatürdeki verilerde farklı sonuçların alınması bu standardizasyonun yapılmamasından kaynaklanmaktadır.

Mevcut analize göre iskial bası yarasında kullanılan yöntemlerde rekürrens oranları, komplikasyon oranları ve rekürrens zamanları bakımından bir fark görülmemiştir. Bu sonuçların avantajları; 1) Perforatör flep elevasyonu için mikrocerrahi diseksiyona gerek duyulmaması, 2) Uzun ameliyat sürelerine ihtiyaç olmaması, 3) Flep planlamalarının daha kolay yapılabilir olması şeklinde sıralanabilir. Perforatör fleplerin rekürrens oranlarında anlamlı bir düşüş sağlamadığı görüldü. Buna göre onarım cerrahları artık bahsi geçen dezavantajlardan kaçınmak adına iskial bası yarası onarımlarında muskulokutan flepleri tercih edebilirler.

**Şekil 1.**

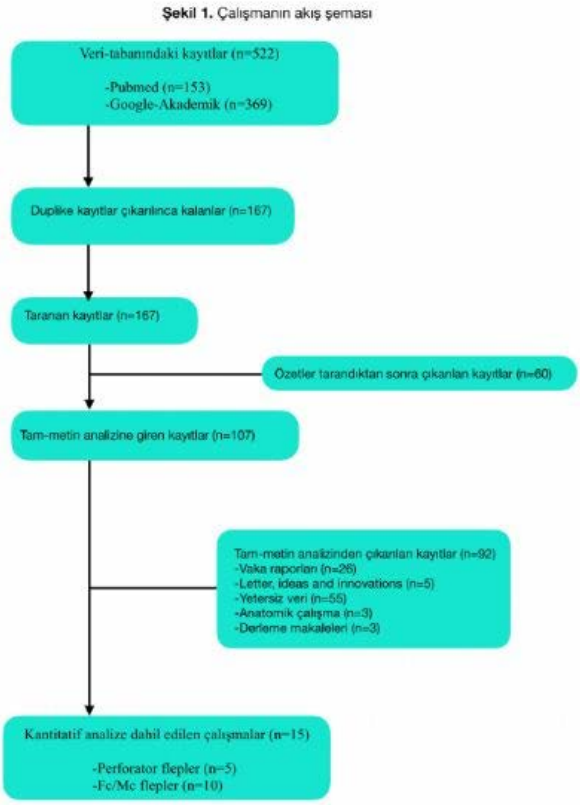


*Çalışmanın akış şeması*

## S-169
## Yanık Skarı Dokularından Elde Edilen Askı ile Dudak Yanık Sekellerinin Tedavisi

Hakan Bulam, Fatih Tekin, Ömer Faruk Taner, Furkan Erol Karabekmez
*Sağlık Bilimleri Üniversitesi Ankara Keçiören Eğitim ve Araştırma Hastanesi, Plastik Rekonstrüktif ve Estetik Cerrahi Kliniği, Ankara*

Giriş: Ağız çevresi yanıkları yaygın yüz yanıklarının bir parçası olarak sık görülmektedir. Bu yanıklardan sonra ağız açıklığında azalma, oral inkompetans, nazolabial sulkuslarda silinme ve dudaklarda dışa dönme, çekinti ve sarkıklık oluşması gibi bazı fonksiyonel ve estetik kayıplar görülmektedir. Alt dudaktaki hafif kontraktürler skar dokusunun çıkarılması ve oluşan defektlerin z-plastiler, lokal flepler ve deri greftleri kullanılarak onarılması ile tedavi edilebilmektedir. Uzamış ve sarkmış alt dudak vermillionunu küçültmek ve içeri döndürmek için iç mukozal rezeksiyon da uygulanabilir. Ancak bu tedavilerde rekürrens oranı yüksektir.

Alt dudağın askılama işlemleri alt dudağın tonusunun kaybedildiği konjenital veya kazanılmış hastalıklardan sonra uygulanabilmektedir. Sıkça fasya, tendon ve benzeri dokular bu amaçla kullanılabilmektedir. Askılama işlemi modiolus veya zigomaya yapılabilmektedir.

Askılama için farklı otolog greftler, allogreftler ve sentetik materyaller kullanılabilmektedir.1 Skar dokusunda asellüler dermal matriks benzeri yapıda fibröz şerit dokular elde edilebilmektedir. Burada bu dokuların askı materyali olarak kullanımı ile dudak yanık sekellerinin tedavisinde elde edilen sonuçlar sunulmuştur.

Cerrahi Teknik: Tüm hastalardan aydınlatılmış onam alındı. Dudak ektropionu bulunan yanık hastaların tedavisinde dudak altındaki ve çenedeki kontraktüre neden olan skar dokular eksize edildi. Ardından aynı ameliyat seansında tedavisi planlanan diğer vücut alanlarındaki kontraktür dokuları eksize edilirken önce dezepitelizasyon yapıldı ve alttaki fibröz şerit skar dokusu korundu. Bu fibröz doku tek parça olarak çıkarıldı ve bu alandaki tedavi tamamlandı. Skar dokudan elde edilen şerit doku şekillendirildi ve 8-10cm fibröz askı dokusu elde edildi (Şekil 1). Ardından alt dudak orbiküler kas üstü subkutan planda künt disseksiyon ile uzun horizontal bir tünel oluşturuldu. Fibröz askı dokusu bu alandan geçirildi ve dudağı yukarı rotasyon yapacak ve alttan destekleyecek şekilde iki ucu sağ ve sol modiolusa 4/0 polypropilene ile dikildi. Dudak altındaki alan tam kat deri grefti ile onarıldı.

Bulgular: Dört kadın üç erkek toplam yedi hasta bu teknikle ameliyat edildi. Ortalama yaşları 19'du (Tablo 1). Hastaların tümünde yüz dışında da yanık skar ve kontraktürleri bulunuyordu. İki hastada aksiller, iki hastada boyun, birer hastada perine, antekübital ve popliteal bölgelerden skar şerit doku elde edildi. Skar şerit dokunun ortalama uzunluğu 8,57cm idi. Ortalama takip süresi 7,4 aydı. Postoperatif takiplerinde bir hastada dudakta hematom gelişti başka ek komplikasyon görülmedi. Hastaların işlemden dolayı memnuniyetleri yüksekti. Oral kompetans tüm hastalarda sağlandı.

Tartışma: Ağız çevresi yanıklarından sonra gelişen dudak ektropiyonu hem oral kompetansı azalıp ve hayat kalitesini düşürmektedir hem de estetik sorunlara yol açmaktadır. Alt dudak kompetansını arttırmaya yönelik askı işlemleri özellikle fasyal paralizi tedavisinde sıkça uygulanmaktadır. Statik tedavi yöntemlerinin bir parçası olarak etkilenmiş taraftaki dudak kenarının yukarı ve yan vektörlerle yer değiştirmesi temeline dayanmaktadır. Modiolus ve zigomatik ark askı destek noktalarını oluşturmaktadır. Genellikle fasya lata bu işlemde tercih edilmektedir.

Yanık hastalarında genellikle alt dudağın simetrik olarak aşağı çekildiği bir deformite mevcuttur. Bu deformiteyi yaratan dudak altında ve çenedeki skar dokuları çıkarıldığında dudak yukarı doğru serbestleşir ancak genellikle tonusu zayıftır. Tonusu arttırmak için alt dudak iç mukozak bölgeden eksiyonlar yapılabilir. Dudak tonusunu arttırmanın diğer bir yolu da onu alttan bir hamak gibi desteklemektir. Biz de alt dudağı alttan bir hamak şeklinde destekleyecek bu tekniği uygun vakalarımızda uyguladık.

Sarıgüney ve ark. skar dokusunun yumuşak doku dolgusu amacıyla graft olarak kullanıldığı durumlarda özellikle geç dönemde dermal greftle benzer özellikler gösterdiğini belirtmişlerdir.2 Kendi hastalarımızda da şerit skar dokunun kopmaya dirençli ve güçlü bir doku olduğunu gördük. Takip süresi boyunca da destek doku kabiliyetini devam ettirdiğini gözlemledik. Enfeksiyon kaynaklı herhangi bir komplikasyon görülmedi.

Sonuç: Sonuç olarak uygun hastalarda dudak yanık sekellerinin tedavisinde yanık skar dokularının bir şerit hamak şeklinde kullanılması ile tedavide iyi sonuçlar alınabilir.

Kaynaklar:

1. Rose EH. Autogenous fascia lata grafts: clinical applications in reanimation of the totally or partially paralyzed face. Plast Reconstr Surg. 2005;116(1):20-32

2. Sariguney Y, Demir YH, Yavuzer R, Elmas C, Atabay K. Scar tissue graft as a

filler for soft tissue augmentation. Aesthetic Plast Surg. 2007;31(6):692-6.

**Şekil 1. A. Ameliyat öncesi yüz yanığı sekelleri ve dudak ektropionu B. Skar şerit dokularının elde edilmesi C. Skar şerit dokunun alt dudak altına hamak şeklinde yerleştirilmesi D. Ameliyat sonrası 6. ay oral kompetansın sağlanması**

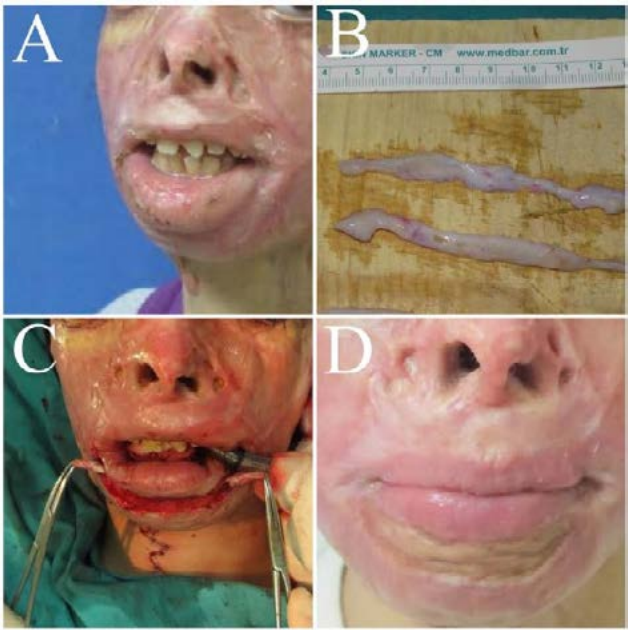

**Tablo 1. Hasta özellikleri**

| Cinsiyet/ yaş | Etiyoloji | Skar Şerit Doku Elde Edilen Yanık Bölgesi | Skar Şerit Doku Uzunluğu (cm) | Komplikasyon |
|---|---|---|---|---|
| K/12 | Alev | Perine | 8 | - |
| K/14 | Sıcak Sıvı | Boyun | 7 | - |
| K/32 | Alev | Antekubital | 9 | - |
| E/15 | Sıcak Sıvı | Boyun | 9 | Dudakta hematom |
| E/17 | Alev | Aksiller | 8 | - |
| K/21 | Alev | Aksiller | 10 | - |
| E/22 | Alev | Popliteal | 9 | - |

## S-170
## Fournier Gangreni Olgularında Medial Sirkumfleks Femoral Arter Perforatör Flebi İle Rekonstrüksiyon

Fatih Irmak[1], Selami Serhat Şirvan[1], Mert Sızmaz[1], Çağatay Öner[1], Arzu Akçal[2], Şafak Çakır[1], Semra Karşıdağ[1]
*[1]Sağlık Bilimleri Üniversitesi, Şişli Hamidiye Etfal Eğitim ve Araştırma Hastanesi, Plastik, Rekonstrüktif ve Estetik Cerrahi Kliniği, İstanbul*
*[2]Antalya Yaşam Hastanesi, Antalya*

Amaç: Fournier Gangreni genital, anal ve perineal bölgenin polimikrobial nekrotizan fasiitidir.

Skrotal ve penil bölgenin geniş defektlerinin rekonstrüksiyonu hem fonksiyonel hem de estetik tatminkar sonuçların birlikte sağlanması gerektiğinden zorlu cerrahi prosedürlerdir. Literatürde bölgenin defekt onarımında, cilt greftleri, kas-deri flepleri, skrotal ilerletme flepleri, serbest flepler ve perforatör flepler tanımlanmıştır. Bu çalışma, medial sirkumfleks femoral arter perforatör (MCFAP) flebiyle geniş perineal ve genital defektlerin fonksiyonel ve estetik onarımını tanımlar.

Materyel ve Metod: Bu çalışmada; 2003 ve 2017 yılları arasında MCFAP flebiyle onarımı sağlanan 17 Fournier Gangreni hastası retrospektif olarak değerlendirildi. MCFAP flebi dışı tekniklerle onarımı sağlanan Fournier Gangreni hastaları çalışmaya dahil edilmedi. Hastaların yaşı 24 ve 76 arasında değişmekle birlikte ortalama yaşları 57.2 olarak hesaplandı. Olguların yaş, cinsiyet, bakteriyel kolonizasyon, komorbid hastalıklar (Diabetes Mellitus, Hipertansiyon vs ), hastanede yatış süreleri ile birlikte MCFAP flebinin komplikasyonları ve sonuçları değerlendirildi.

Bulgular: Hastalar ortalama 2 yıl boyunca takip edildi. Ameliyat sonrası takiplerde hiçbir hastada total flep kaybı izlenmedi. 1 hastada venöz yetmezlik bulguları gelişti. Sülük tedavisi sonrası 3 günde geriledi. 1 hastada yara yerinde enfeksiyon görüldü. IV geniş spektrumlu antibiyoterapi sonrası tam düzelme sağlandı. 1 hastada flep distalinde marjinal nekroz görüldü. Cerrahi debridman ve sekonder suturasyon sonrası tam iyileşme sağlandı. 14 hastada komplikasyon görülmedi. Diabetes Mellitus tanılı hastalarda hastanede yatış süresinin uzadığı ve Fournier Gangreni için yapılan cerrahi debridman sayısının anlamlı olarak arttığı görüldü. Postoperatif değerlendirmelerde hastalardan tatminkar geri dönüş alındı. Hastaların genel fiziksel ve ruhsal sağlık algılarında anlamlı iyileşme görüldüğü saptandı.

Sonuç: MCFAP flebi, perineal bölgenin defektlerinin rekonstrüksiyonunda minimal donör saha morbiditesine yol açması, tek seansta defekt rekonstrüksiyonunun yapılabilmesi, perineoskrotal bölgeyle uyumlu cilt dokusu ve rengine sahip olması, kolay uygulanabilmesi ve güvenilir bir flep olmasıyla ilk seçeneklerden biri olarak değerlendirilmelidir.

**Resim**

Fournier Gangreni sebebiyle seri debridman uygulanan hastanın Rekonstrüksiyon öncesi ve post- operatif 6. ay fotoğrafları

## S-171
## Rat İskemik Yara Modelinde L-Arginin Tedavisinin Yara İyileşmesi Üzerine Etkilerinin Değerlendirilmesi

Onur Evren Yılmaz[1], Senem Özge Turaçlı Karagüven[2], Pelin Börcek[5], Fevzi Nuri Aydın[6], Fatih Büyükçam[7], Hesna Ural Kayalık[4], Erdem Yormuk[3]
*[1]Medical Park İzmir Hastanesi, Plastik Rekonstrüktif ve Estetik Cerrahi, İzmir*
*[2]Okan Üniversitesi, Plastik Rekonstrüktif ve Estetik Cerrahi, İstanbul*
*[3]Ufuk Üniversitesi, Plastik Rekonstrüktif ve Estetik Cerrahi, Ankara*
*[4]Ufuk Üniversitesi, Fizyoloji ABD, Ankara*
*[5]Başkent Üniversitesi, Patoloji ABD, Ankara*
*[6]Dışkapı Yıldırım Beyazıt Eğitim ve Araştırma Hastanesi, Biyokimya Kliniği, Ankara*
*[7]Memorial Ataşehir Hastanesi, Acil Servis Kliniği, İstanbul*

Giriş: Normal koşullarda yetişkinler için non-esansiyel olan Arginin, çocuklar ve gençler için esansiyel bir amino asittir. L-Arginin gereksinimi büyüme döneminde, travma ya da enfeksiyon durumunda artar. Bu bağlamda argininin "koşullara bağlı esansiyel bir amino asit" olarak değerlendirilmesi daha doğaldır. L-Argininin oral yoldan yara iyileşmesi üzerine olan etkilerinin değerlendirilmesi amacıyla daha önce Rees ve ark. tariflediği "rat bipediküllü dorsal flebi" ile kronik bir yara ortamına benzer bir model hazırlanarak makroskopik, histopatolojik, biyomekanik ve biyokimyasal incelemeler yapılmıştır. Son dönemde artmakla birlikte L-Argininin yara iyileşmesi üzerine olan etkilerinin araştırıldığı klinik ve deneysel çalışmalar literatürde yeralmaktadır. Ancak çalışmamızın temelini oluşturan; kronik iskemik bir yara zemini oluşturulup, etkilerinin karşılaştırıldığı deneysel bir araştırmaya rastlanamamıştır.

Gereç ve Yöntemler: Çalışma, Kobay Deney Hayvanları Yerel Etik Kurulundan alınan 37 protokol numaralı onay ile, Kobay Deney Hayvanları Araştırma Laboratuarında yapılmıştır. Çalışmada, deney hayvanı olarak toplam 20 adet (186-213) gram agırlığında dişi Sprague-Dawley cinsi rat kullanıldı. Standart yem ve su ile ad-libutum beslenerek 12 saat gece/gündüz döngüsünde 21 derece

oda sıcaklığında takip edildi. Tüm cerrahi işlemler Ketamin HCl 100 mg/kg IM ( Alfamine %10 10 ml) ve Ksilazin 10mg/kg IM (Alfazyne %2 30 ml) ile anestezi altında uygulandı. Ratlar tekli kafeslere yerleştirildi Sağlıklı grupta 4, kontrol ve deney grubunda 8'er adet olacak şekilde rastgele seçilen hayvanlardan 3 adet grup oluşturuldu. Kontrol ve deney grubunda rat dorsumunda 10x4 cm'lik bipedikullü flepler iskemik yara oluşturmak üzere, pannikulus karnosusu da içerecek şekilde eleve edildi. 4 gün sonra, hazırlanmış flep üzerine 6 adet 6 mm'lik punchlarla tam kat yaralar oluşturuldu. (Resim1) Sağlıklı gruptaki ratların dorsalinde bipedikullü flep hazırlanmadan 4.günde, diğer gruplarla beraber punchlarla yaralar oluşturuldu ve herhangi bir tedavi verilmedi. Kontrol grubunda bipedikullü flep oluşturulup, yaralar oluşturuldu ve herhangi bir tedavi verilmedi. Deney grubu bipedikullü flep oluşturulduktan sonra ve deney süresince %2'lik L-Argjinin içme suyuna karıştırılarak oral yoldan verildi.

Yara yüzey alanını değerlendirmek için 1,3,5,8,10 ve 12. günlerde sedasyon anestezisini takiben yara ve flep alanlarının görüntüleri alındı. Nikon Coolpix S100 marka dijital fotoğraf makinası ile açı, yükseklik ve yakınlaştırma standardizasyonu sağlanarak fotoğrafları çekildi. Alınan digital görüntüler bilgisayar ortamında AutoCAD (Autodesk 2007, ABD) programına aktarıldı. Çekilen her bir fotoğrafın çekildiği ortamda bulunan, birim ölçü yardımı ile programın kalibrasyonu yapıldı. "Scale" komutu ile yeniden ölçeklendirilen görüntüler üzerinde yara sınırları alan çizgileriyle çevrelendi ve "Area" konutu kullanılarak çizilen alanın mm2'si hesaplandı. Ardından değerlendirilen fotoğraf üzerinde yara yüzey alanlarının ayrı ayrı ölçümleri yapıldı.

Onaltıncı gün insizyon hattından alınan örneklerin biyomekanik ölçümleri 2 saatlik bir zaman dilimi içinde Fizyoloji Anabilim Dalı laboratuarında gerçekleştirildi. Yara kopma kuvvetinin ölçümü için özel olarak hazırlanmış düzenekte deri kesitinin uçlarını tutturmak için biri düzeneğin kuvvet çevirgecine, diğeri sabit tarafına bağlı, dişli genişliği 1 cm olan 2 adet kıskaç kullanıldı. Hazırlanan düzenek, Biopac MP35 veri kayıt birimine bağlı May IOBS 99 FDT10-A tipi bir kuvvet çevirgeci ve bu kuvvet çevirgecinin takılı olduğu deri kesitini sabit hızda gererek kopartmak için kullanılan bir mikrovidadan oluşmaktadır. Bilgisayar yazılımı olarak Biopac Student Lab Pro v. 3.7 programı kullanıldı. Kuvvet çevirgecine uygulanan kuvveti ölçmek için Biopac Student Lab Pro programında bir kanal kuvvet çevirgeci için ayarlandı insizyon hattından alınan örneklerin biyomekanik ölçümleri tensiometri cihazı ile yapıldı. Kopma kuvvetini elde etmeden önce, insizyonun ortasından deri kalınlığı ölçüldü. Kalınlık değeri, şerit eni ile çarpıldı ve kesit yüzey alanı hesaplandı. Kopma sırasındaki tepe değer hesaplanan kesit yüzey alanına bölünerek birim hesaba düşen gerilim kuvveti gösterildi.

Her üç gruptan da 12. gün sonunda santral yaralarından alınan, yaklaşık 0,8 mm çaplı doku, hidroksiprolin ölçümü için kullanıldı. Hidroksiprolin ölçümünde kullanılacak doku, ölçümün yapılacağı güne kadar -80 derecede muhafaza edildi.

Oluşturulan yaraların, yara kenarını ve yara zeminini içeren her gruba ait 3, 5, 8. ve 12. günlerdeki doku örnekleri Hematoksilen - eozin ile boyalı kesitler ışık mikroskobunda histopatolojik olarak değerlendirildi. Histopatolojik incelemede her olgu; reepitelizasyon, ülserasyon, ekstrasellüler matriks oluşumu, inflamatuar hücre infiltrasyonu, anjiyogenez, fibroblastik aktivite, re-epitelizasyon başlangıcı ve granülasyon dokusu ile örtülme süresi değerlendirilmesi içeren parametreler dikkate alınarak yorumlandı.

Çalışmada istatistiksel değerlendirmeler için SPSS 20.0 programı kullanılmıştır. Çalışma verileri değerlendirilirken tanımlayıcı istatistik yöntemleri ortalamalar şeklinde ifade edildi. Niceliksel verilerden normal dağılım gösteren değişkenlerin iki grup arası karşılaştırmalarında Student t test kullanıldı. $p<0.05$ değeri anlamlı kabul edildi.

Bulgular: 1.günde kontrol ve deney grubunun yara alanları arasında fark yoktu ($p=0.356$).

3-5-8-10 ve 12. günlerin tümünde deney grubundaki sefalik, santral ve kaudal yara alanları kontrol grubundakilere göre anlamlı olarak daha küçüktü ($p<0.001$). Ortalama gerim direnci kontrol grubunda 81.93 g/mm2, deney grubunda ise 121,81 g/mm2 ölçüldü. Deney grubunda kontrol grubuna göre anlamlı olarak daha fazla olduğu saptandı ($p=0.003$, $t=3.631$). 12. gün sonunda alınan örneklerdeki değerler hesaplandığında; sağlıklı grupta hidroksiprolin değeri, 70.71 mg/L/g/doku, kontrol grubunda 81,71 mg/L/g/doku olarak ölçüldü. Deney grubunda ise hidroksiprolin değeri 176,6 mg/L/g/doku olarak ölçüldü. Ortalama hidroksiprolin düzeyi deney grubunda kontrol grubuna göre anlamlı olarak daha fazla idi ($p=0.004$, $t=3.437$). Aynı şekilde ortalama hidroksiprolin düzeyi deney grubunda sağlıklı gruba göre anlamlı olarak daha fazla idi ($p=0.004$, $t=3.722$). Kontrol grubu ile sağlıklı grubun hidroksiprolin değerleri arasında fark yoktu ($p=0.715$, $t=0.376$). Sağlıklı grupta 8. Günde tamamlanan reepitelizasyona karşılık deney grubunda 10. günde epitelizasyon düzenli bir şekilde tamamlanmıştı. 12. günde kontrol grubunda yaranın reepitelizasyonu düzensiz ve fragmante görünümde izlendi. Santral ülserasyon devam etmektedir.

Sonuç: Arginin kollajen yapısında bulunan prolin için substrat görevi görmektedir. Kollajen sentezini prolin üzerinden artırmaktadır. Büyüme hormonu benzeri etkileri vardır. Arginin poliamin sentezinde ve Nitrik Oksit sentezinde de substrat görevi görmektedir. Deney grubundaki yara iyileşmesindeki artışın bu yolaklar üzerinden olduğunu düşünmekteyiz. Literatürde yapılan çalışmaların büyük bir kısmını destekleyici sonuçlar elde ettik. Kronik iskemik bir yarada L-Arginin desteğinin yara iyileşmesini olumlu yönde etkilediği, klinik kullanımda ek bir destek tedavi olabileceği kanaatindeyiz.

**şekil 1**

*Bipedikullü flep elevasyonu sonrası 4. günde punchlarla yaraların oluşturulması.*

## S-172
## Bası Yarası Rekonstrüksiyonunda Fleple Onarım Morbiditeyi Arttırır Mı?

Zeynep Arpacık, Emre Güvercin, Gaye Taylan Filinte
*Dr.Lütfi Kırdar Kartal Eğitim ve Araştırma Hastanesi, İstanbul*

Amaç: Bası yaralarının rekonstrüksiyonunda sıklıkla flepler ve nadiren cilt greftleri kullanılmaktadır. Vakum yardımlı yara kapama tedavileri ve hücresel tedaviler gibi yeni tedavilerin de yara tedavisinde klinik kullanıma girmeleri ile rekonstrüksiyon basamağı değişse de fleple onarım bası yaralarının rekonstuksiyonunda altın standart olma özelliğini sürdürmektedir. Buna karşın yüksek rekürrens oranları nedeniyle flep seçimi esnasında çoklu operasyon ihtimali göz önünde bulundurulmaktadır. En önemli noktalardan birisi de hangi hastada fleple rekonstuksiyonun uygun olacağının belirlenmesidir. Bu çalışmada kliniğimizde bası yarası nedeniyle opere edilen hastalardaki yaklaşımımız ve morbidite- mortalite oranlarımızı sunmayı amaçladık.

Yöntem-Gereçler: Ocak 2010- Ağustos 2018 tarihleri arasında Dr.Lütfi Kırdar Kartal Eğitim Araştırma Hastanesi Plastik Cerrahi Kliniği'nde bası yarası tanısı ile yatarak tedavi gören ve rekonstrükte edilen bası yaraları çalışmaya dahil edildi. Tedavi öncesinde hastalara tedavi seçenekleri, olası komplikasyonlar ile ilgili bilgi verilerek gerekli onamlar alındı. Hastalarda postop takip süreleri, komplikasyonlar, morbidite ve mortalite durumları not edildi.

Bulgular: Çalışmaya 22 hasta dahil edildi. Hastaların 19 u erkek, 3 ü kadındı, yaşları 20 ila 76 arasında değişmekteydi. Ortalama takip süresi 36 ±7.2 ay olarak hesaplandı.. Etiyolojk olarak 14 hastada parapleji, 2 hastada transvers myelit, 1 hastada parkinson, 1 hastada pelvis fraktürü, 1 hastada gastrointestinal kanser, 1 hastada bypass komplikasyonu, 1 hastada yanık, 1 hastada fournier gangreni mevcuttu. Paraplejik hastalarda trafik ve motor kazası, yüksekten düşme, spina bifida ve torakal pott absesi etyolojiden sorumluydu. durum dekübit nedeniyle tarafımızca tedavi gören erkek sayısının fazlalığının nedenini açıklamaktadır.

15 hastaya flep ile rekonstruksiyon, (rotasyon, transpozisyon ve v-y flep), 4 hastaya kısmi kalınlıkta deri grefi ile rekonstruksiyon, diğer 3 hastaya ise kombine tedavi uygulandı. Fleple rekonstrukte edilen 2 hastaya ek olarak ostektomi uygulandı. 15 hastada toplam 29 adet fleple onarım yapıldı Transpoziyon flebi uygulanan bir hastaya yaklaşık 3 ay sonra fistül traktı oluşması sebebiyle trakt eksizyonu ve revizyon uygulandı.

Uzun dönem takipte 1 hastanın tam, 2 hastanın kısmi iyileştiği gözlemlendi. Tam iyileşen hasta 20 yaşında spina bifida tanılı paraplejik bir hastaydı. 9 hasta takip esnasında ex oldu. 2 hastanın takiplerinde yara boyutlarında artış saptandı. 8 hastada ise yara boyutlarının rekonstrüksiyon sonrası azaldığı gözlendi ancak uzun dönemde bu hastalara ulaşılamadığından hastalar takipten çıkarıldı. Nüks oranı %79 olarak saptandı.

Sonuç: Bası yarasının rekonstruksiyonu kompleks yara rekonstrüksiyonları arasında yer almaktadır; yaranın ortaya çıkış etyolojisi genellikle yara iyileşmesini de negatif yönde etkileyen durumları beraberinde getirmektedir. Fleple rekonstrüksion altın standart olmasına karşın rekonstrüksiyonda büyük hacimli ve geniş alanlı fleplerin kullanılması gerekliliği kanama ihtimalini ve bağlı komplikasyonları arttırmaktadır. Bu hastalarda cerrrahi sonrası mobilizasyon ve posizyon kısıtlanması da başka bölgelerde yeni ülserlerin oluşumuna veya gerekli özenin gösterilmediği durumlarda flep kaybı ve nükslere sebep olabilmektedir. Vaka serimizdeki hastaların %36'sı takip esnasında ex olmuştur. Klinik takipleri tarafımızca düzenli olarak yapılmış 14 hastada ise nüks oranı yüzde 79 olarak saptanmıştır. Literatürde bu oran yüzde 35 ile 93 arasında değişmektedir. Nüks oranının ve ex hasta sayısının yüksek olması bu hastalarda fleple onarım tercihinin gözden geçirilmesi gerekliliğini göstermektedir. Fleple onarım sonrası hastane yatışı, hasta başı maliyet gibi durumlar da göz önünde bulundurularak hastanın olası yaşam beklentisi, mobilizasyonu ve komorbid durumlarına göre onarım kararı verilmesi uygun olacaktır.

Referans :

1. Ahluwalia R, Martin D, Mahoney JL. The operative treatment of pressure wounds: a 10-year experience in flap selection. Int Wound J. 2009;6(5):355-8.

2. Greco M, Marchetti F, Tempesta M, Ruggiero M, Marcasciano M, Carlesimo B. Cutaneous flaps in the treatment of 338 pressure sores: a better choice. Ann Ital Chir. 2013; 84(6):655-9.

## S-173
## İnsizyonel Skar Oluşumunda Eş Zamanlı Yağ Grefti Uygulamasının Etkisi

Bilgen Katipoğlu Erenoğlu[1], Çağıl Meriç Erenoğlu[1], Murat Emiroğlu[2], Şule Kızıl[3], Pınar Bayram[4], Belgin Can[3]
*[1]Kahramanmaraş Necip Fazıl Şehir Hastanesi, Plastik Rekonstrüktif ve Estetik Cerrahi Kliniği, Kahramanmaraş*
*[2]Ankara Üniversitesi Tıp Fakültesi, Plastik Rekonstrüktif ve Estetik Cerrahi Anabilim Dalı, Ankara*
*[3]Ankara Üniversitesi Tıp Fakültesi, Histoloji ve Embriyoloji Anabilim Dalı, Ankara*
*[4]Kafkas Üniversitesi Tıp Fakültesi, Histoloji ve Embriyoloji Anabilim Dalı, Kars*

Giriş: Yara iyileşmesi; inflamasyon, anjiyogenez, doku gelişimi ve remodelingten oluşan bir süreçtir. Remodeling süreci skar oluşumu ile sonuçlanır. Skar dokusunun kalitesi hem işlevsel hem de kozmetik açıdan önemlidir. Yağ grefti kolay elde edilebilir ve oldukça fazla donör alana sahip bir mezenşimal kök hücre kaynağıdır. Kompleks yaralar ve yanıklarda anjiyogenezi tetiklemesi ve sitokinler ile büyüme faktörleri salgılatması sonucu yara iyileşmesini tetiklediği için kullanıldığı bilinmektedir. Bu çalışmada yara oluşumuyla eş zamanlı yağ enjeksiyonu yapılarak yara iyileşme sürecinin kozmetik ve işlevsel olarak daha iyi sonuçlanıp sonuçlanmayacağı araştırılmıştır.

Gereç-Yöntem: 16 adet Wistar Albino erkek sıçan kontrol ve deney olarak 2 gruba ayrıldı. Kontrol grubundaki 8 sıçanın skalbine 1 cm'lik insizyon yapılarak poş oluşturuldu ve cilt sütüre edildi. Deney grubundaki 8 sıçanın inguinal yağ yastıkçığı eksize edildi, skalpine 1 cm'lik insizyon yapılarak poş oluşturuldu, eksize edilen yağ grefti poşun içine yerleştirildi ve cilt sütüre edildi. Deneyden 3 hafta sonra estetik sonuçların değerlendirilmesi amacıyla skar yüzey alanları ölçüldü. Skar dokularından örnekler alınarak histolojik incelemeye gönderildi. Alınan örnekler Hematoksilin-Eozin ve Masson trikrom boyaları ile boyanarak epidermis-dermis kalınlıkları ölçüldü. İmmünohistokimyasal inceleme için vimentin, kollajen 1 ve kollajen 3 antikorları kullanıldı, fibroblast yoğunluğu, kollajen tip I/tip III oranları, anjiyogenez açısından değerlendirildi. Kesitlerden alınan görüntüler, ImageJ programı kullanılarak sayısallaştırıldı ve istatistiksel olarak değerlendirildi.

Bulgular: Her iki grubun insizyon hatları makroskobik olarak kıyaslandığında skar kalitesi ve görünürlüğü açısından anlamlı fark olduğu gözlendi. Deney grubundaki hayvanların skarları daha ince ve ilk bakışta seçilmesi daha zorken, kontrol grubundaki hayvanların skarları daha geniş izlendi ve net bir şekilde görünmekteydi. Skar alanlarının ölçümü sonucunda deney grubunun skar alanının anlamlı ölçüde küçük olduğu belirlendi. (p= 0.027) Kollajen tip I miktarları, deney grubunda anlamlı düzeyde fazla ölçüldü. (p= 0.046) Ölçümlerde dermis kalınlığının deney grubunda arttığı ancak istatistiksel olarak kontrol grubu ile arasında fark olmadığı görüldü. Kollajen demetlerinin düzeni ve anjiyogenez skorları deney grubunda daha yüksek gözlendi.

Sonuç: İnsizyonla eş zamanlı uygulanan yağ greftinin kollajen tip I sentezini arttırdığı ve görünür skar alanını azalttığı sonucuna varıldı. Kollajen sentezinin artması dermisin daha erken dönemde insizyon öncesi dayanıklılığına yakın düzeye ulaştığı anlamına gelmektedir. Skar alanları arasındaki anlamlı fark da kozmetik açıdan daha iyi sonuçlar elde edildiğini göstermektedir.

## S-174
## Fournier Gangreni Vakalarında Rekonstrüksiyon Seçenekleri: Klinik Deneyimimiz

Koray Gürsoy, Galip Gencay Üstün, Semih Öztürk, Uğur Koçer
*S.B. Ankara Eğitim ve Araştırma Hastanesi, Plastik Rekonstrüktif ve Estetik Cerrahi Anabilim Dalı, Ankara*

Giriş: İlk defa 1883 yılında Jean Alfred Fournier tarafından raporlanan Fournier gangreni; genital, perineal ve perianal bölgenin nekrotizan fasiiti ile karakterize progresif seyirli morbid bir hastalıktır. Tedavi algoritması, erken dönemde agresif debridman sonrası geniş spektrumlu antibiyotik tedavisi uygulaması ve inflamasyonun yatışması sonrası rekonstrüksiyonu içermektedir. Başvuran hastalarda hastalık seyrini öngörmede birden fazla şema ortaya atılmış olup, temel amaç kritik seyredebilecek hastaları başvuru anında değerlendirerek olası mortaliteleri öngörebilmektir.

Materyal/Metod: Haziran 2012 - Ocak 2018 tarihleri arasında opere edilen 10 hastanın; demografik özellikleri, ek hastalıkları, vital bulguları, laboratuvar değerleri, kültür sonuçları, hastane yatış süreleri, yapılan debridman/ operasyon sayıları, VAC kullanımı, rekonstrüksiyon yöntemi değerlendirilmiştir.

Bulgular: Sekizi erkek, ikisi kadın on hastanın ortalama yaşı 61,6 (49-86)' dır. Ortalama hastane yatış süresi 24,5 (7-90) gündür. Diabetes mellitus diğer hasta serileri1 kadar sık görülmemiş olup(%30), diğer sık görülen hastalıklar hipertansiyon(30%) ve kronik böbrek yetmezliğidir(20%). Alınan tüm yara kültürlerinde mikroorganizma üremesi saptanmış olup, en çok üreyen mikroorganizma Escherichia Coli ve Klebsiella Penumonia' dır. Uzayan yatış süreleri beraberinde dirençli hastane mikroorganizmalarıyla kolonizasyonu getirmektedir. Agresif debridman sonrasında en sık rejyonel fasiyokütan fleplerle rekonstrüksiyon tercih edilmiş olup, bir hastada perforatör flep ve bir hastada da parsiyel kalınlıkta deri grefti ile rekonstrüksiyon tercih edilmiştir. Yine diğer hasta serilerinin aksine2, hastalarda mortalite görülmemiş olup, revizyon gerektiren vaka olmamıştır.

Sonuç: Mortal seyredebilen Fournier Gangreni' nde uygun antibiyoterapi ve agresif debridman ve uygun flep seçeneklerinin kullanımı sayesinde operasyon sayısı sınırlandırılmakta ve mortalite sıfırlanabilmektedir. Klinik deneyimler hastalar üzerinden paylaşılacaktır.

## S-175
## Meningomyelosel Defekti Vakalarında Komplikasyon Analizi

Koray Gürsoy, Galip Gencay Üstün, Burkay Akduman, Melike Oruç Özpostacı, Yüksel Kankaya, Uğur Koçer
*S.B. Ankara Eğitim ve Araştırma Hastanesi, Plastik Rekonstrüktif ve Estetik Cerrahi Anabilim Dalı, Ankara*

Giriş: Meningomyelosel defektleri, yenidoğan döneminde görülen oldukça morbid konjenital anomalilerdir. Defektlerin, birbirinden oldukça farklı yerleşim ve boyutta görülebildiği bu hastalarda yapılacak cerrahi işlem kişiye özel olarak planlamalıdır1. Hastanın yaşı ve olası ek anomalileri göz önüne alındığında yapılan cerrahi girişim, hastaya ciddi bir ek morbidite getirmektedir. Planlama döneminde olası komplikasyonlara yatkınlık yapan durumların belirlenmesi ve öngörülmesi morbidite ve mortaliteyi ciddi ölçüde azaltacaktır.

Materyal-Metod: Hasta kayıtları üzerinden retrospektif olarak, Ocak 2003 - Ocak 2018 tarihleri arasında S.B. Ankara Eğitim ve Araştırma Hastanesi' nde opere edilen 28 hastanın, demografik özellikleri, operasyon sırasındaki vücut ağırlıkları, defekt yerleşimi ve boyutları, uygulanan cerrahi yöntem ve ameliyat süreleri, intraoperatif kan kayıpları ve ameliyat sonrası dönemde oluşan komplikasyonlar değerlendirildi. Tanımlayıcı analizlerin yanı sıra, oluşan komplikasyonların, hasta kilosu lezyon bölgesi ve boyutu ve cerrahi yöntemle ilişkisi incelendi. Anlamlı p değeri <0.05 olarak kabul edildi.

Bulgular: Toplamda 28 hastanın yedisinde revizyon ihtiyacı görüldü(%25). Ortalama hasta kilosu 2842,5 ± 617,12 gr ölçülürken, hasta kilosu intraoperatif kan kaybı ve komplikasyonlar arasındaki ilişki istatistiksel açıdan anlamlı düzeye erişmedi(sırasıyla p = 0,161, p = 0.156). Lezyon boyutu ile komplikasyonlar ve kan kaybı arasında anlamlı ilişki saptanmazken, lezyon boyutu arttıkça postoperatif BOS sızıntısının arttığı görüldü(p = 0,05). Lezyon boyutu ile cerrahi süresi arasındaki ilişki yine anlamlı olarak saptandı(p = 0,002).Yapılan cerrahi tipi ile komplikasyon oranı ve kan kaybı arasında anlamlı ilişki saptanamazken, revizyon ameliyatlarında kan kaybının ciddi oranda azaldığı görüldü(p < 0,001).

Sonuç: Meningomyelosel defektleri büyüdükçe, ameliyat süresi uzamakta ve ameliyat sonrasında BOS sızıntısı görülme oranı artmaktadır. Dehissans durumunda yapılan revizyon ameliyatlarında kan kaybı azalmaktadır.

## S-176
## Fournier Gangreni; Klasik Pansuman Malzemeleri İle Vakum Yardımlı Kapama Malzemeleri nin Hastalığın Seyrine Etkileri

Zülfükar Ulaş Bali[1], Caner Buğra Akdeniz[2], Oktay Üçer[2], Talha Müezzinoğlu[2], Eray Kara[3]
*[1]Celal Bayar Üniversitesi Plastik Rekonstruktif Estetik Cerrahi Anabilim Dalı, Manisa*
*[2]Celal Bayar Üniversitesi Üroloji Ana Bilim Dalı, Manisa*
*[3]Celal Bayar Üniversitesi Genel Cerrahi Anabilim Dalı, Manisa*

Giriş: Fournier Gangreni, genital, perineal ve perianal bölgelerin nadir görülen nekrotizan fasiiti dir. Erkekler de 10 kat fazla görülür ve sosyoekonomik düzeyi düşük toplumlar ın hastalığıdır (1). Hastalık %20-30 lara ulaşan yüksek mortalite ile seyrettiğinden(2), erken tanı hayat kurtarıcıdır. Geniş cerrahi debridman, geniş spektrumlu antibiyotik kullanımı, uygun pansuman ile yakın takip ve gereğinde redebridman tedavinin ana unsurlarıdır.

Materyal-Metod: Bu çalışmaya, hastanemizde tedavi edilen fournier gangrenli 34 hastayı dahil ettik (30 erkek, 4 kadın). Hastaların %67 sinde DM, % 60 ında kötü hijyen, %6 sında parapleji, % 3 ünde morbid obezite mevcuttu. Geniş debridman ı takiben; 1. gruba geleneksel antibiyotikli pomad emdirilmiş pansuman malzemeleri ile günde iki kez pansuman yapıldı. 2. gruptaki 18 hastaya 48-72 saat aralarla vakum yardımlı kapama (VAC) uygulandı. İki grubun cinsiyet, yaş, predispozan faktörler, ilişkili hastalıklar, hospitalizasyon süreleri, FGSI skorları, nekroz yüzey alanları ve mortalite oranları analiz edilip karşılaştırıldı.

Sonuçlar: Redebridman oranları grup 1 de anlamlı olarak yüksek cıktı (p=0,019). Mortalite oranları, hastahanede yatış süreleri, rekonstrüksiyon ihtiyacları açısından grup 1 ve 2 de anlamlı fark saptanmadı.

Hastalar gruplara ayrılmadan incelendiğinden FGSI skoru ile hastanede yatış süresi ve mortalite arasında anlamlı ilişki saptanmadı. Lezyon yeri ile mortalite arasında anlamlı ilişki saptandı. 34 hastanın mortalite ile sonlanan 5 inin 4 ünde lezyonun abdominal duvara uzandığı tespit edildi ($p<0.05$).

Tartışma: Fournier gangrenin de erken cerrahi debridman ve uygun antibiyoterapi hastalığın seyrini belirleyen esas tedavilerdir. Çalışmamızda debridman sonrası yapılan uygun pansumanlar arasında, mortalite, rekonstrüksiyon ihtiyacı ve hastanede yatış süresi açısından kazanım elde edilemediği gözlenmiştir.

Kaynaklar:

1) Eke N. Fournier' s Gangrene: A Review of 1726 casee. Br J surg. 2000 Jun; 87(6): 718-28.

2) Singh A, Ahmed K. Fournier' s Gangrene. A Clinical Review. Archivio İtaliano di Urologia e Andrologia 2016; 88,3.

## S-177
## Medial Malleol Fraktürü Sonrası Gelişen Doku Defektlerinde Posterior Tibial Arter Perforatör Flebi Kullanımı

Muhammed Beşir Öztürk, Cengiz Ertekin, Tolga Aksan, Mustafa Tezcan
*Medeniyet Üniversitesi Tıp Fakültesi,Plastik, Rekonstruktif ve Estetik Cerrahi Anabilim Dalı, İstanbul*

Giriş: Medial malleol bölgesi ince ve gergin bir yumuşak doku örtüsüne sahiptir. Bu bölgedeki cilt defektlerinin rekonstruksiyonu yetersiz lokal yumuşak doku nedeniyle zordur. Rekonstruksiyonda primer kapamadan serbest fleplere uzanan seçenekler mevcuttur. Posterior tibial arter perforatör flebi son yıllarda popülaritesi artan, güvenilir bir lokal rekonstruktif seçenektir

Metod: 2016 -2018 yılları arasında 6 hastanın medial malleol bölgesindeki kemik yahut plak ekspoze defektlere propeller PTAPF ile rekonstruksiyon uygulandı. Hastaların preoperatif demografik verileri, perioperatif bilgileri ve postoperatif gelişen komplikasyonları kaydedildi.

Bulgular: Tüm hastalar ortopedi tarafından medial malleol fraktürü sebebi ile kapalı veya açık olarak tedavi edilen, sonrasında çevre yumuşak dokuda gelişen sekonder komplikasyonlar sebebiyle kliniğimize yönlendirilen olgulardır. 3 hastada plak ekspozisyonu, 3 hastada kemik ekspozisyonu mevcuttu.Bütün flepler tek perforatör üzerinden kaldırıldı.Fleplerin ortalama rotasyon arkı 165 dereceydi (100-180). Donör saha 1 hastada primler onarıldı, diğer 5 olguda greft ve primer onarım kombine edildi. Ortalama takip süresi 200 gündü.Total nekroz görülmedi, 2 hastada venöz konjesyon gelişti. Sülük tedavisi uygulandı. Bu hastaların birinde flep distalinde 2 cm alanda marjinal nekroz görüldü. Debridman sonrası sekonder iyileşme ile tedavi edildi. Hiçbir hastada enfeksiyon ve osteomyelit gibi uzun dönem komplikasyonlara rastlanmadı.

Sonuç: Ada şeklinde propeller posterior tibial arter perforatör flebi, medial malleol fraktürleri sonrası sık görülen sekonder komplikasyonlara bağlı yumuşak doku defektlerinde kullanılabilen, serbest flep öncesinde düşünülebilecek, lokal ve güvenilebilir bir rekonstruksiyon seçeneğidir. Çalışmamızda olguların hiçbirinde total nekroz görülmedi ve flepler ikinci operasyon gerektirmedi.

## S-178
## Solid Organ Nakilli Hastalarda Görülen Kronik Alt Ekstremite Yaralarının Yönetimi

Burak Özkan, Abbas Albayati, Ahmet Çağrı Uysal, Nilgün Markal Ertaş
*Başkent Üniversitesi Plastik Rekonstrüktif ve Estetik Cerrahi Anabilim Dalı, Ankara*

Giriş: Solid organ nakli, son dönem yetmezliklikli hastalarda daha sağlıklı ve uzun ömürlü olma şansını sağlamıştır. Bununla birlikte, immünsüpresif tedavinin yan etkileri önemli morbiditelere neden olur. Bağışıklığı baskılanmış olduğu bu hastalarda yara iyileşmesinin geciktiği düşünülmektedir.Transplantasyon öncesi koşullar nedeniyle sıkça karışılaşılan ve transplanstayon sonrası dönemde de sıkça görülebilen alt ekstremitenin kronik yaraları, transplant alıcılarında önemli bir morbidite ve mortalite nedeni olarak kabul edilmektedir. Biz çalışmamızda

transplant hastalarındaki kronik alt ekstremite ülserlerini değerlendirmeyi ve organ transplantasyonunun yara iyileşmesi üzerindeki etkisini araştırmayı amaçladık.

Gereç-Yöntem: 1996 ve 2016 yılları arasında Başkent Üniversitesi'nde organ nakil ünitesinde opere edilen toplam 1833 transplant alıcı (böbrek, karaciğer ve kalp transplantasyonu) retrospektif olarak incelendi. Kronik alt ekstremite ülserleri olan transplant hastaları çalışmaya dahil edildi.

Bulgular: Çalışmamıza 17 aylık ortalama takip süresi olan 15 erkek ve 2 kadın hastadan oluşan toplam 17 hasta dahil edildi. Yaş ortalaması 51.1 (39-68) idi. Hastaların % 58'inde Diabetes Mellitus vardı. En çok etkilenen bölge ayak başparmağı ve ikinci parmak idi. Yara ve periferik arter hastalığının şiddetine göre farklı seviyelerde amputasyon cerrahileri gerekli oldu. İki hastada parmak amputasyonu ile iyileşme, 1 olguda trans-metatarsal amputasyon gerekti ve iki hastaya diz amputasyonu yapıldı.

Sonuç: Organ nakli,son dönem organ yetmezliği için bir tedavi sunar. Bununla birlikte, sistemik hastalığın kronik etkileri transplantasyondan sonrasında bile devam etmektedir. Bu nedenle, bu hastalar, kronik komplikasyonlar için iyi izlenmelidir. Ek olarak, immünsüpresif tedavi ve graft reddi, ayak ülserleri ile ilişkili morbidite ve mortaliteyi arttırabilir. Ayak ülserasyonları için hastaneye başvuru, transplant hastalarında daha yüksektir ve her zaman ciddiye alınmalıdır.

**Tablo 1**

| | Cinsiyet | Yaş | TX | Tx sonrası süre | İmmunosupresifler | Dializ süresi | PAH | Diyabet süresi | Yara Lokalizasyonu | Sonuç |
|---|---|---|---|---|---|---|---|---|---|---|
| Hasta 1 | E | 64 | KC | 10 y | Prograf, myfortic, cinnerim | - | - | - | Ayak başparmak tabanı | Topikal yara bakımı ile iyileşme |
| Hasta 2 | E | 45 | Renal | 5 y sonra rej.. | | 3x/hafta 3 y rej sonrası | + | 10 y Tip 2 | Ayakta geliş parmak nekrozları | EGF -Debridman ve transmetatarsal ampütasyon |
| Hasta 3 | E | 44 | Renal | 5 y | - | 3x/hafta | + | 25 y Tip 1 | Ayakta Wagner 4 multipl ülserler | Diz altı ampütasyon |
| Hasta 4 | E | 57 | Renal | 4 y sonra rej. | CS, myfortic, prograf | | + | 17 y Tip 2 | Sol ayak 2 parmak total nekrozu | Uzl ato ampütasyon |
| Hasta 5 | K | 50 | Renal | 4 y sonra rej. | - | 3x/hafta /4 y tx sonrası | - | - | Lateral malleol eksposiyonu | Deri flebi ile iyileşme |
| Hasta 6 | E | 55 | Kalp | 8 y | Cellcept, prograf, CS | | | 10 y Tip 2 | 5. ve 2. Parmak nekrozu | İyileşmeyen 1-2 parmak amplitasyon gördüğü |
| Hasta 7 | K | 68 | Renal | 5 y | MMF, CS, Rapamune | 3x/hafta/8 y tx öncesi | | - | Pretibial ülser | Healed with flap |
| Hasta 8 | E | 58 | Renal | 4 y | Cellcept, CS, CSA | 3x/hafta /1 y tx öncesi | | 20 y Tip 2 | Tek taraflı topuk ülseri karotideal ampütasyon gördüğü nekrozu | Interpolasyon flebi ile iyileşme |
| Hasta 9 | E | 48 | Kalp | 3 y | Prograf, Cellcept, CS | - | - | - | Pretibial ülser | Deri grefti ile iyileşme |
| Hasta 10 | E | 57 | Renal | 2y sonra rej. | - | 3x/hafta /8 y 3x/hafta /2 y sonra rej. | | - | 4. parmak osteomyelit | Debridman ve artrodezle iyileşme |
| Hasta 11 | E | 39 | Renal | 2 y | CSA,myfortic, CS | | + | 27 y Tip 1 | Baş parmak ve 5 parmak nekrozu | 1. Ve 5 parmak amputasyonu |
| Hasta 12 | E | 40 | Renal | 15 y sonra rej | - | 3x/hafta /25 y tx öncesi 6x/hafta/2 y sonra rej. | | - | Pretibial nekrotik yara | Debridman+ Topikal yara bakımı ile iyileşme |
| Hasta 13 | E | 65 | Renal | 16 y | CSA, MMF,CS | | | 24 y Tip 2 | Baş parmak deri nekrozu | Deri grefti ile iyileşme |
| Hasta 14 | E | 46 | Renal | 5 y | Cyclosporin, Cellcept | | | 20 y Tip 2 | Wagner 3 ülser | Topikal yara bakımı ile iyileşme |
| Hasta 15 | E | 54 | Renal | 4 y | Myfortic, CSA | 3x/hafta/10 y | | - | Wagner 3 topuk ve Wagner 2 başparmak ve 3 parmak ülserasyon | Debridman ve deri grefti ile iyileşme |
| Hasta 16 | E | 48 | Renal | 3 y | MMF, CS, Rapamune | | | 15 y Tip2 | Wagner tip 3 baş parmak tabanı | Topikal yara bakımı ile iyileşme |
| Hasta 17 | E | 47 | Renal | 6 y | CSA,myfortic, CS | | | 10 y Tip 2 | Wagner tip 2 5.parmak tabanı | Deri grefti ile iyileşme |

*kronik alt ekstremte yarası olan organ nakilli hastaların demografik ve klinik verilerini gösteren tablo.*

## S-179
## Sıçanlarda Topikal Melatonin Uygulamasının Otolog Yağ Greftlerinin Sağ Kalımı Üzerine Etkinliğinin Araştırılması: Deneysel Çalışma

Mehmet Uzuner[1], Atacan Emre Koçman[2], Erdem Söztutar[3], Umut Kerem Kolaç[4], Mehmet Cengiz Üstüner[4], Ayşe Aydan Köse[2], Cengiz Çetin[2]
*[1]Dr. Ersin Arslan Eğitim ve Araştırma Hastanesi, Plastik Rekonstrüktif ve Estetik Cerrahi Kliniği, Gaziantep*
*[2]Eskişehir Osmangazi Üniversitesi, Plastik Rekonstrüktif ve Estetik Cerrahi Ana Bilim Dalı, Eskişehir*
*[3]Yeditepe Üniversitesi, Anatomi Ana Bilim Dalı, İstanbul*
*[4]Eskişehir Osmangazi Üniversitesi, Tıbbi Biyoloji Ana Bilim Dalı, Eskişehir*

Giriş: Otolog yağ greftleri, Plastik Cerrahide doku augmentasyonu, skar revizyonu, yüz ve vücut konturu düzeltilmesinde sıklıkla kullanılmaktadır. Yağ greftleri biyoyumlu, ucuz ve kolay elde edilebilir olmasına rağmen öngörülemeyen rezorbsiyon oranları yağ greftlerinin önemli bir dezavantajıdır. Yağ grefti sağ kalımını artırmaya yönelik çeşitli ajanlarla çok sayıda çalışma yapılmıştır. Bu moleküllerin yağ grefti sağ kalımına olumlu etkileri bildirilse de günlük pratikte uygulamaya geçmiş bir yöntem olmamıştır. Melatonin, çoğunluğu pineal bezden salgılanan biyolojik bir amindir. Organizmada antioksidan, antienflamatuar görevlerinin yanında periferik kan akımını artırır ve apopitozu düzenler. Bu çalışmada melatoninin otolog yağ greftlerinin sağ kalımı üzerine etkinliğinin araştırılması amaçlandı.

Gereç ve Yöntemler: Çalışmada sıçanlar üzerinde otolog yağ grefti deneysel modeli kullanıldı. 59 adet wistar erkek sıçan rastgele beş gruba ayrıldı: Sham grubu (n=3), sadece yağ grefti uygulaması (Grup A, n=14), yağ grefti ile topikal melatonin uygulaması (Grup B, n=14), sadece pinealektomi yapılması (Grup C, n=14) ve pinealektomiyi takiben yağ grefti ile topikal melatonin uygulaması (Grup D, n=14). Tüm deney gruplarında kraniotomi ve inguinal yağlardan hazırlanan greftlerin alınarak hayvanların sırt bölgesinde hazırlanan ceplere yerleştirilmesi işlemleri standart olarak yapıldı. Grup A ve B'de sadece kraniotomi işlemi uygulanırken, Grup C ve D'de kraniotominin ardından pinealektomi yapıldı. Grup B ve D de yağ greftleri topikal melatonin ile Grup A ve C de ise taşıyıcı solüsyon ile muamele edildi. Değerlendirme her grupta erken dönem (7. Gün, n=7) ve geç dönemde (90. Günlerde, n=7) yapıldı. Erken dönemde alınan yağ greftlerinde, hacim ve ağırlık analizlerinin yanı sıra histopatolojik olarak Hematoksilen-Eozin (H&E) boyama, immunfloresan boyama olarak da perilipin boyama kullanıldı. ELISA ile TNF-α, VEGF düzeyleri; PCR ile α-aktin, Bax, Bcl-2 ve Caspase-3 gen eskpresyonları çalışıldı. Geç dönemde alınan yağ greftlerinde, hacim ve ağırlık analizlerinin yanı sıra histopatolojik olarak Hematoksilen-Eozin (H&E) boyama, immunfloresan boyama olarak da perilipin boyama kullanıldı. ELISA ile VEGF, G3PDH miktarları çalışıldı. Verilerin analizi IBM SPSS 21 paket programı ile yapıldı. $p<0.05$ olduğu durumlar istatistiksel olarak anlamlı kabul edildi.

Bulgular: 7. gündeki makroskopik incelemede tüm yağ greftlerinde büyüme gözlendi. Büyüme en fazla C grubunda en az B grubunda bulundu. Tüm gruplarda genel olarak hacim ve ağırlık artışı mevcuttu. En fazla hacim artışı ile C grubunda en az hacim artışı B grubundaydı. Gruplar arasında anlamlı fark yoktu ($p>0,05$). Histopatolojik incelemede, en düşük enflamasyon skorunun B grubunda

olduğu ve A grubu ile aralarında anlamlı farklılık olduğu bulundu (p<0,05). Vaskülarizasyonun gruplar arasındaki karşılaştırmasında anlamlı fark bulunmadı (p>0,05). İmmünfloresan incelemede en az canlı adiposit sayısı ve en fazla dejenere adiposit sayısı C grubunda bulundu. Moleküler icelemede TNF-α düzeyleri B grubunda diğer gruplara göre anlamlı olarak düşük saptanmadı. Bunu yanında en yüksek TNF-α düzeyleri C grubundaydı. Erken dönemde VEGF düzeyleri B grubunda diğer gruplara göre istatistiksel olarak anlamlı düzeyde arttığı bulundu (p<0,05). Bcl-2, Bax ve Caspase-3 gen ekspresyonları analiz edildiğinde, B grubunda diğer gruplara göre Bax/Bcl-2 oranının düştüğü ve Caspase-3 gen ekspresyonunun azaldığı; C grubunda Bax/Bcl-2 oranının ve Caspase-3 gen ekspresyonunun arttığı görüldü. 90. gündeki makroskopik incelemede tüm gruplarda yağ greftlerinde küçülme vardı. Greft yapı ve bütünlüğü en fazla B grubunda korunmuştu. Rezorbsiyonun en fazla C grubunda olduğu tespit edildi. Tüm gruplarda yağ greftlerinin hacim ve ağırlıklarında azalma gözlendi. Hacimde en az azalma B grubundaydı; ancak gruplar arasında hacimsel azalma benzerdi (p>0,05). Histopatolojik incelemede, en yüksek adiposit sağlamlık skorunun, en düşük fibrozis ve enflamasyon skorunun B grubunda olduğu; diğer yandan vaskülarizasyon skorunun gruplar arasında benzer olduğu görüldü. Perilipin boyama ile yapılan analizlerde, B ve D gruplarında A ve C gruplarına göre canlı hücre sayısının anlamlı olarak yüksek; dejeneratif hücre sayısının da anlamlı olarak düşük olduğu bulundu (p<0,05). VEGF düzeylerinin B grubunda diğer gruplardan anlamlı derecede yüksekti (p<0,001). Yağ hücrelerinin metabolik aktivitesini gösteren G3PDH enzim miktarları A ve B gruplarında C ve D gruplarına göre yüksek bulundu.

Tartışma: Endojen ve ekzojen melatoninin ikisinin de olmadığı durumda enflamasyon artmaktadır. Tek başına endojen melatonin moleküler düzeyde enflamasyonu azaltıcı etkisi olduğu halde bu durum morfolojiye yansımamıştır. Endojen melatonin eksikliğinde tek başına topikal uygulanan melatonin beklenen ölçüde enflamasyonu azaltamamamıştır. Topikal melatoninin yağ greftleri üzerindeki antienflamatuar etkisi, ancak endojen melatonin varlığında ortaya çıkmaktadır. Endojen melatonin varken topikal melatonin uygulandığında, TNF- α düzeylerinin azalmasına paralel histolojik olarak enflamatuar hücre sayısının da azalması literatürü destekler niteliktedir. Melatoninin TNF- α düzeyini nasıl düşürdüğü net olmamakla beraber adipositlerden TNF- α salınımını azaltarak ortama enflamatuar hücrelerin göçünü engellediği düşünülebilir. Ancak melatoninin enflamatuar hücreler üzerindeki etkisi hala belirsizdir. Melatoninin endojen varlığına ek olarak topikal olarak uygulanması moleküler düzeyde yağ grefti vaskülarizasyonunu indükleyici etkisi olduğu halde bu durum morfolojiye yansımamıştır. Endojen melatonin varlığında uygulanan topikal melatoninin yağ greftleri üzerinde antiapopitotik etkisi moleküler düzeyde gösterilmiştir. Bu çalışma melatoninin yağ greftleri üzerindeki antiapopitotik etkisini moleküler düzeyde gösteren ilk çalışmadır. Ayrıca endojen melatonin eksikliğinin yağ greftlerinde apopitoza eğilimi artıran bir faktör olduğu görülmüştür. Topikal melatonin uygulamasının, canlı hücre sayısının korunmasına ve adiposit dejenerasyonun azalmasına olumlu etkisi olduğu gösterilmiştir. Yağ greftlerinin metabolik aktivitesinin devam etmesinde endojen melatoninin rolü, topikal melatonin uygulamasına göre daha belirgindir.

Sonuç: Sonuç olarak, çalışmamızda melatonin hacimsel bir farklılık oluşturamamasına rağmen yağ grefti canlılığına olumlu etkisi olduğu gösterilmiştir. Yağ greftinin geç dönem hacimsel sağ kalımını belirleyen başka mekanizmalar da araştırılmalıdır. Bu mekanizmalara melatoninin etkisi başka bir çalışmanın konusu olabilir.

**Resim**

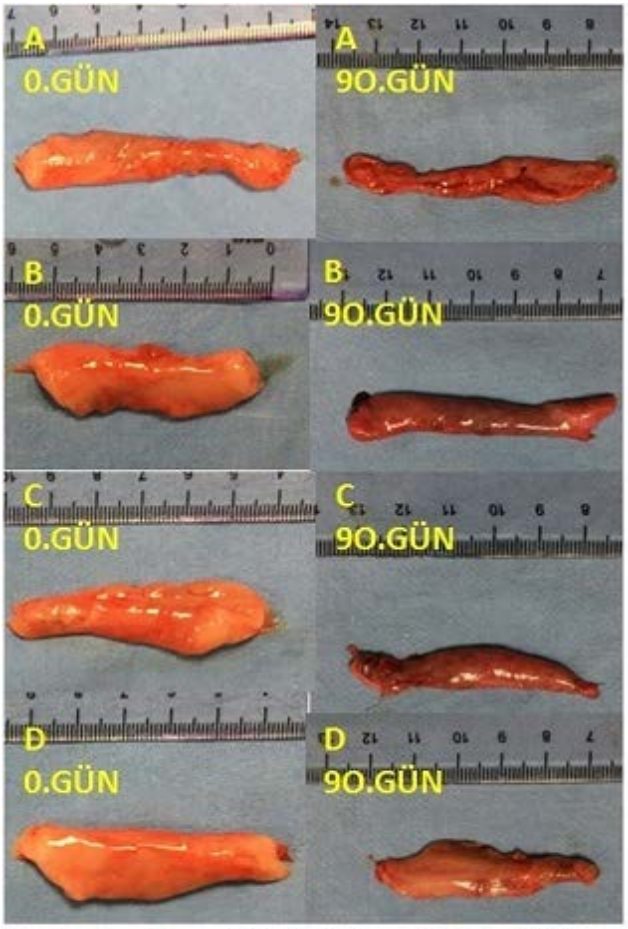


Resim: Geç dönem (90. gün) yağ greftlerinde küçülme

*Geç dönem (90. gün) yağ greftlerinde küçülme*

**Tablo**

| Grup | | Grup Açıklaması | Yağ grafti uygulaması | Melatonin uygulaması | Pinealektomi |
|---|---|---|---|---|---|
| Sham grubu (n=3) | | Sham grubu | - | - | - |
| Grup A (n=14) | Grup A7 (n=7) | Kontrol grubu | + | - | - |
| | Grup A90 (n=7) | Kontrol grubu | + | - | - |
| Grup B (n=14) | Grup B7 (n=7) | Topikal melatonin grubu | + | + | - |
| | Grup B90 (n=7) | Topikal melatonin grubu | + | + | - |
| Grup C (n=14) | Grup C7 (n=7) | Pinealektomi grubu | + | - | + |
| | Grup C90 (n=7) | Pinealektomi grubu | + | - | + |
| Grup D (n=14) | Grup D7 (n=7) | Pinealektomi ve topikal melatonin grubu | + | + | + |
| | Grup D90 (n=7) | Pinealektomi ve topikal melatonin grubu | + | + | + |

*Deney grupları ve uygulanan işlemler*

## S-181
## İnsülin, Metoprolol ve Deferoksaminin Sıçanlarda Yağ Grefti Sağ Kalımı Üzerine Etkilerinin Araştırılması

Mehmet Fatih Okyay, Hakan Arslan
*İstanbul Üniversitesi- Cerrahpaşa Tıp Fakültesi, Plastik Cerrahi Anabilim Dalı, İstanbul*

Amaç: Yağ greftleme, plastik cerrahide yaygın kullanılan prosedürlerden biridir. Yağ grefti sağ kalımını artıran; insülin, büyüme faktörleri, östradiol, beta blokerler ve deferoksamin gibi birçok materyal bildirilmiştir. Bu çalışmanın amacı insülin, metoprolol ve deferoksaminin yağ greft sağkalımı üzerindeki etkilerini kıyaslamaktır.

Yöntemler: 17 adet erkek Sprague Dawley sıçanın kasık yağ yastıkları rezeke edildikten sonra greft olarak birbirine yaklaşık eşit dört parçaya bölünmüştür. Hazırlanan greftler, hassas tartıyla ağırlık olarak eşit ölçülerek kaydedilmiştir. Greftler tüm sıçanların sırt bölgelerinde kendileri için belirlenen dört ayrı kadrandaki cilt altı alıcı bölgelere yerleştirilmiştir. İnsülin ve metoprolol grubu yağ greftleri yerleştirilinceye kadar regular insülin ve metoprolol solüsyonlarında inkübe edilmiştir. Deferoksamin ve kontrol grubu yağ greftleri inkübasyon işlemine tabi tutulmadan yerleştirilmiştir. Cerrahi işlem sonrası kontrol grubu yağ greftlerine her 3 günde bir 10 doz NaCl solüsyonu enjekte edilmiştir. Deferoksamin grubu yağ greftlerine her 3 günde bir 10 doz deferoksamin solüsyonu enjekte edilmiştir. 3 aylık greft olgunlaşma döneminden sonra, greftler yalnızca çevrelerindeki fibröz kapsüllerini içerecek şekilde eksize edilmiştir. Greftler hassas tartıyla ağırlık olarak ölçüldükten sonra, histolojik incelemeye ve immunohistokimyasal olarak perilipin, CD31 ve CD34 ile değerlendirmeye tabi tutulmuştur.

Bulgular: Çalışma öncesi ve sonrası greft ağırlıkları arasında istatistiksel olarak anlamlı fark izlenmemiştir ($p > 0.05$). Perilipin boyama oranına göre, metoprolol grubu yağ greftleri kontrol ve insülin grubu yağ greftlerinden %30 daha fazla istatistiksel olarak anlamlı sağ kalım göstermiştir (sırasıyla $p < 0.05$ ve $p < 0.01$). CD31 aktivasyon oranları, deferoksamin ve insülin grubu yağ greftlerinde metoprolol grubuna göre anlamlı derecede fazla izlenmiştir ($p > 0.05$). CD34 boyama oranlarına göre, gruplar arasında arasında anlamlı farklılık görülmemiştir ($p > 0.05$).

Sonuçlar: Çalışmamızda, yağ greft sağ kalımının, metoprolol inkübasyonu ile arttığı gösterilmiştir. Düşük kök hücre sağ kalım oranları, adipogenez döneminin 3 ayda sona erdiğini göstermiştir.

**Olgunlaşma sürecini tamamlamış yağ greftleri.**

*Greft sahalarına dik uzanan yeni kan damarı gelişen alanlara dikkat ediniz.*

## S-182
## Etil Alkol ve Botulinum Toksin-A Etkinlik Karşılaştırılması: Tavşan Anterior Auricular Kas Modelinde Görsel ve Histopatolojik Çalışma

Orkun Uyanık[1], Bilsev İnce[1], Pembe Oltulu[2], Mehmet Dadacı[1], Nedim Savacı[1]
*[1]Necmettin Erbakan Üniversitesi Meram Tıp Fakültesi, Plastik Rekonstrüktif ve Estetik Cerrahi Anabilim Dalı, Konya*
*[2]Necmettin Erbakan Üniversitesi Meram Tıp Fakültesi, Patoloji Anabilim Dalı, Konya*

Giriş: İnsanoğlunun tarih boyunca artan güzelleşme talebinin çözümü için kullanılan yöntemlere günümüzde minimal invaziv uygulamalar eklenmiştir. Bunlardan biri olan botulinum toksin(BT); migren, anal fissür,

hiperhidrozis, spastisite gibi çok sayıda hastalığın tedavisi yanı sıra kozmetik işlemler için de kullanılmaktadır(1,2). BT, kas dokusunda motor son plaklardaki periferik sinir hücrelerine etki ederek asetilkolin salınımı inhibe edip kas dokusunda paralizi meydana getirir(3). 3-6 ay arasında etkili olan bu uygulamanın etkisinin devamı için yeni enjeksiyonlara ihtiyaç duyulmaktadır(3,4).

Etil alkol, başta maya olmak üzere bazı mikroorganizmalar tarafından şekerin fermentasyonu sonucu meydana gelir(5). Klinikte çeşitli tümör ve vasküler malformasyonların ortadan kaldırılması ve metastatik karsinomlu hastalarda ağrının yok edilmesi ve/veya kontrol edilmesi amacıyla kullanılmaktadır(6). %50-100'lük konsantrasyonlarda kullanıldığında etkisinin kalıcı olduğu bildirilen etil alkolün %30'un altındaki konsantrasyonlarda da sinir ve kas dokuya zarar verebileceği öne sürülmüştür(7). Literatürde tümör, vasküler malformasyon ve nöral blok amacıyla kullanılmasına karşın kas doku üzerinde kullanımı tanımlanmamıştır.

Bu çalışmada kas içi enjekte edilen etil alkolün, kas fonksiyonuna hasar verip vermediği, botulinum toksin-A (BTA) ile kas fonksiyonu ve kas dokusu üzerine etkisinin görsel ve histopatolojik olarak karşılaştırılması amaçlandı.

Materyal&Metot: Çalışma 2017-2018 yılları arasında ağırlıkları 2420-3200 gr arasında değişen 30 adet dişi Yeni Zelanda tipi tavşan kullanılarak yapıldı. 2 tavşan BTA ve etil alkolün kas fonksiyonunu bozan minimum dozu belirlemek için kullanıldı. Total kas paralizisini 5 ünite BTA'nın ve 5 cc %20'lik alkolün sağladığı belirlenmesi üzerine geriye kalan 28 adet tavşan her bir grupta 7 tavşan olacak şekilde dört gruba ayrıldı. Tüm gruplardaki tavşanların sol kulak anterior auricular kaslarına genel anestezi altında 5 ünite BTA enjekte edildi. Sağ kulaklara ise grup 1'de %20'lik, grup 2'de %30'luk, grup 3'de %40'lık ve grup 4'de %50'lik 5 cc etil alkol 26 G iğne kullanılarak enjekte edildi.

Enjeksiyon öncesi-sonrası ve 1.,2.,3.,4.,6. ve 8. hafta sonunda tavşanların fotoğrafları çekildi. Değerlendirmede statik derecelendirme sistemine göre kulak düşüklüğünün seviyesi ölçüldü. Evre 1, normal ön-enjeksiyon pozisyonunu (Kulak tamamen karşı durur ve karşıt kulakla simetrik durur, merkezde), evre 2, minimal/orta derecede kas fonksiyon kayıplı kulak kepçesini (Tavşan, kafatasından 60 dereceden fazla kulağı yükseltebilir ancak tam karşıt kulakla simetrik ya da simetrik olamaz) ve evre 3, ılımlı/ciddi kas fonksiyon kayıplı kulak kepçesi, kulak arkası gözükmesini (Tavşan, kafatasından 60 dereceden daha fazla kulağını kaldıramaz) tanımladı(Resim 1). Her evre 1'den 3'e puanlandı.

Tavşanlar, 8.haftada sakrifiye edildi ardından anterior auricular kastan biyopsi alınarak hemotoksilen-eozin ile boyandı. Histopatolojik olarak kas liflerinde nukleus kaybı, kas lifleri arasındaki inflamatuar hücre birikimi, kas dokuda nekroz varlığı, sinir yapısı ve kas lifleri arasındaki damar endotelinde gözle görülür değişiklik varlığı incelendi. Ayrıca TUNEL yöntemi ile kas hücrelerindeki apopitoz oranı değerlendirildi.

Istatiksel analiz Kruskal-Wallis varynas analizi ile yapıldı. Farklılığı yaratan grubu bulmak için ikili karşılaştırmalarda Bon Ferroni düzeltmeli Mann Whitney- U testi kullanıldı. $P < 0.05$ değeri anlamlı kabul edildi.

Bulgular: Tüm tavşanlarda etil alkol enjeksiyon sonrası hemen evre 3 kulak pitozu oluştuğu gözlenirken BT yapılan kulaklarda bu etki 1.haftada tam olarak görüldü. BT maksimum etkisi ortalama 3 hafta sürdü. 4.haftadan itibaren evre 2 pitoz mevcutken pitoz, ortalama 6,5 haftaya kadar devam etti. Grup 1'de evre 3 kulak pitozu 1.hafta sonunda tamamen düzeldi. Grup 2 ve 4'de bir hafta boyunca evre 3 olan pitoz, 4.haftaya kadar evre 2 olarak devam etti ve ortalama 6.haftada tamamen ortadan kalktı. Grup 3'de ise maksimum etki 1.hafta sonunda azaldı, 4.haftaya kadar evre 2 olarak devam etti ve bu hafta sonunda tamamen ortadan kalktı(Tablo 1).

Histopatolojik incelemede hiçbir kulakta kas hücresinde nekroz/apopitoz görülmedi. Kas dokuda çizgilenme ve sinir yapıların tamamı normaldi. %50'lik etil alkol grubunda diğer gruplardan daha fazla olmak üzere sitoplazmada eozinofili gösteren nukleusu hafif piknotik dejenere hücreler görüldü ancak nukleus bütünlüğü tamdı. Tüm gruplardaki tüm kas doku içinde damarda hafif konjesyon haricinde hafif fibrin birikimi oldukça az sayıda lenfosit ve nötrofil görüldü.

Tüm etil alkol grupları BTA'dan daha önce kas fonksiyonunu bozdu ancak pitoz etkisi istatistiksel olarak BTA'dan daha az süreyle devam etti. %30 ve 50'lik etil alkolün %20 ve 40'a göre kas fonksiyonunu daha uzun süre bozduğu istatistiksel olarak tespit edildi($P<0.05$). %30 ve 50'lik etil alkol arasında istatistiksel anlamlı bir fark yoktu($P>0.05$).

Histopatolojik olarak BTA ile %20'lik, 30'luk ve 40'lık etil alkol grupları arasında inflamatuar hücre sayısı, damar konjesyonu ve hücre dejenerasyonu açısından istatistiksel anlamlı fark görülmedi($P>0.05$).

Tartışma: BT; sporlu, gram (+), anaerob bir bakteri olan Clostridium botulinum'un ekzotoksinidir(2-4). Toksinin tip A, B, C1, C2, D, E, F ve G olmak üzere 8 serotipi vardır(8-10). BT'nin etkisi, uygulandıktan 24-72 saat sonra görülmeye başlar ve 7-14 gün içerisinde etkisi tam olarak ortaya çıkar. Toksinin etkisi geri dönüşümsüzdür ancak klinik olarak kas fonksiyonları 3-6 ay sonra geriye döner. Bu durum nörogenezis ile açıklanabilir.Tekrarlananan enjeksiyonlarda ise toksinin etki süresi uzar (10-12).

Tavşan tibial sinirine 0.1ml, 0.3ml, 0.5ml %100 etil alkolle sinir blokajı yapıldığında 0.1ml grubunda 2 haftada, 0.3ml grubunda 8 haftada sinir blokajında geri dönüş görülmüştür(13). Rat siyatik sinirine enjeksiyon sonrası ise 10.günde inflamasyon, nekroz ve apoptoz oranlarında konsantrasyon oranına bakılmaksızın anlamlı fark bulunmamıştır(14). Çalışmamızda da tüm konsantrasyonlarda histopatolojik olarak kas dokuda nekroz görülmemesi nedeniyle bulguların geri dönüşümlü olabileceği düşünüldü. Görsel olarak kas fonksiyonunun yeniden sağlanması bu görüşü destekledi. Etil alkol kimyasal nörolizis etkisini protein denatürasyonu, myelin kılıf hasarı ve wallerian dejenerasyon oluşturularak yapmaktadır(15,16). Öte yandan etanol enjeksiyon bölgesinden oldukça hızlı bir şekilde yayılabildiği için bazen geçici lokal ve nöropatik ağrı ile ilişkili olan kas, kan damarları ve diğer yumuşak dokuların nekrozunu indükleyebileceği ileri sürülmüştür(17-19). Literatürde etil alkolun düşük volumde yüksek konsantrasyonda verilmesinin, yüksek volümde düşük konsantrasyonda verilmesinden difüzyon miktarının daha az olması nedeniyle daha fazla etkili olduğu öne sürülmüştür(20). Etil alkolun düşük konsantrasyonda bu etkisinin hızla metabolize olmasıyla ilişkilendirilirken yüksek konsantrasyonda kas dokusuna fibrosis etkisi göstererek etki ettiği iddia edilmiştir(21).

Çalışmamızda, tekrarlayan enjeksiyonlarda ortaya çıkan antikorlar ve yüksek maliyet dezavantajları olan BT'e alternatif olarak maliyeti ucuz olan etil alkolün özellikle hızlı etki istenen durumlarda geri dönüşümlü olarak kas fonksiyonunu engellediğini belirledik. Ancak bu etkinin BTA'dan daha az sürmesi bir dezavantaj olarak görülebilir. Öte yandan etil alkol, metabolizasyonunu geciktirecek ek kimyasallarla birleştirilerek bu süre uzatılabilinir. Etil alkol, ileriki çalışmalarda BTA'dan daha kısa etkili botulinum toksin-B ile karşılaştırılabilinir.%30 ve 50'lik etil alkol enjeksiyonu, kas fonksiyonunun hızlı şekilde ve kısa süreli engellenmesinin istendiği durumlarda kullanılabilinir.

**Tavşan kulak pitozis evreleme**

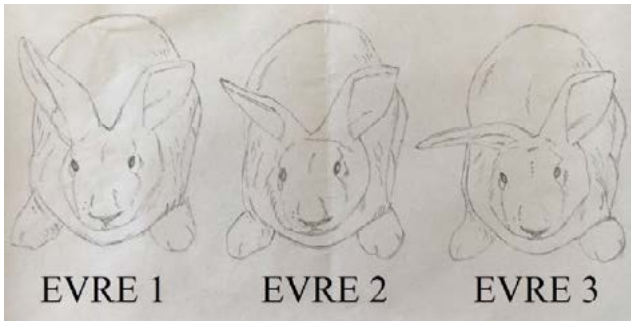


**Sağ kulak pitoz evresi ortalama skorları; Sol kulak pitoz evresi ortalama skorları**

| | GRUP 1 | GRUP 2 | GRUP 3 | GRUP 4 |
|---|---|---|---|---|
| | %20'lik Etil alkol | %30'luk Etil alkol | %40'lık Etil alkol | %50'lik Etil alkol |
| İnjeksiyon öncesi | 1 | 1 | 1 | 1 |
| İnjeksiyon sonrası 1.gün | 3 | 3 | 3 | 3 |
| 1.hafta | 1.14 | 1.85 | 1.42 | 1.71 |
| 2.hafta | 1.14 | 1.71 | 1.57 | 1.71 |
| 3.hafta | 1 | 1.71 | 1.57 | 1.71 |
| 4.hafta | 1 | 1.57 | 1.28 | 1.57 |
| 6.hafta | 1 | 1.14 | 1 | 1.28 |
| 8.hafta | 1 | 1 | 1 | 1 |

| | GRUP 1 | GRUP 2 | GRUP 3 | GRUP 4 |
|---|---|---|---|---|
| | Botulinum Toksin(5 ünite) | Botulinum oksin(5 ünite) | Botulinum Toksin(5 ünite) | Botulinum Toksin (5 ünite) |
| İnjeksiyon öncesi | 1 | 1 | 1 | 1 |
| İnjeksiyon sonrası 1.gün | 1 | 1 | 1 | 1 |
| 1.hafta | 3 | 3 | 3 | 3 |
| 2.hafta | 3 | 3 | 3 | 3 |
| 3.hafta | 3 | 3 | 3 | 3 |
| 4.hafta | 2.14 | 2.28 | 2.14 | 2.14 |
| 6.hafta | 1.85 | 1.71 | 1.71 | 2 |
| 8.hafta | 1 | 1 | 1 | 1 |

*İlk 10 satır sağ kulak etil alkol enjeksiyon yapılan tavşanların kulak pitoz ortalama skor bulgularıdır. Sonraki 10 satır sol kulak botulinum toksin A enjeksiyonu yapılan tavşanların kulak pitoz ortalama skor bulgularıdır.*

## S-183
## Tavşan Kulağı Kondrokutan Kompozit Greft Modelinde, Topikal Minoksidil ve İloprost Uygulamasının Kompozit Greft Yaşayabilirliğine Etkisinin Araştırılması

Yasin Öztürk[1], Yüksel Kankaya[1], Kadri Özer[2], Oğuz Atan[1], Uğur Koçer[1]
*[1]SBÜ. Ankara Eğitim ve Araştırma Hastanesi, Ankara*
*[2]Aydın Devlet Hastanesi, Aydın*

Amaç: Plastik cerrahide tümör rezeksiyonu ya da travma sonrası oluşan kıkırdak ve cilt içeren doku defektlerinin onarımında kompozit greftleme sıklıkla başvurulan bir rekonstrüksiyon yöntemidir. Belirli boyutların üzerindeki kompozit greftlerde yaşanan nekroz problemi plastik cerrahinin uğraştırıcı konuları arasında yer almaktadır. Kompozit greft sağkalımını artırmaya yönelik, alıcı saha veya greft üzerinde yapılan cerrahi ya da medikal müdahalelerle elde edilen klinik başarı sınırlıdır. Bu çalışmanın amacı minoksidil ve iloprost isimli vazodilatatör ilaçların sağladığı vazodilatasyon ve anjiogenez etkilerinden faydalanmaktır. Bu sayede kompozit greft ve alıcı yatak arasında greft yaşaması için kritik öneme sahip vasküler inoskülasyon(vasküler köprüleşme) aşamasında damarların uç uca gelmesini ve sonrasında gelişecek olan revaskülarizasyonu artırıp, nihayetinde kompozit greft sağkalımına olası etkilerini araştırmaktır.

Gereçler ve Yöntem: Çalışmada denek olarak 3-3.5 kg arasında değişen 12 adet erkek Yeni Zellanda tavşanı kullanıldı.

Denekler;

Grup 1: Kontrol grubu, serum fizyolojik uygulanan grup(n=3),

Grup 2: Minoksidil uygulanan grup (n=3),

Grup 3: İlioprost uygulanan grup (n=3),

Grup 4:İlioprost ve Minoksidil birlikte uygulanan grup (n=3) olarak planlandı.

Cerrahi işlem öncesi gruplardaki havyanlara 7 gün süreyle; kontrol grubuna serum fizyolojik, çalışma gruplarına ise %5 lik minoksidil sprey ve 20 mcg/ml dozunda hazırlanan iloprost topikal olarak uygulandı. Yedi günün sonunda model olarak her bir tavşanın her bir kulağına dış kulak yoluna 2 cm mesafeden itibaren başlanarak 2 cm aralıklarla 2 adet 2 cm çapında sirküler tam kat kondrokutan kompozit greft modeli uygulandı. Kondrokutan greftler geriye kalan kulak dokusundan tam olarak ayrıldıktan sonra 90 derece saat yönünün tersine döndürülerek tekrar alıcı yatağa sütüre edildi. İşlem sonrası yine gruplara uygun olarak topikal ilaç uygulanmasına 21 gün süreyle devam edildi. Kompozit greftleme işlemi sonrası 0, 1,3,7,14 ve 21. günlerde kompozit greftlerin fotoğrafları çekilerek makroskobik gözlem yapıldı. 21. Günde sintigrafik inceleme için Tc-99 Sestamibi ile greftlere olan kan akımı ve kompozit greft yaşayabilirliği kantitatif olarak değerlendirildi. Nükleer tıp ile yapılan sintigrafik inceleme sonrası tavşanlar sakrifiye edilip greft alanları topografik ve histopatolojik inceleme için etrafındaki 1 cm'lik alıcı dokuyla birlikte en blok olarak eksize edildi. Topografik inceleme için tüm greftler 30 cm mesafeden önve arka yüzlerden fotoğraflandı. Elde edilen dijital fotoğraflar, Digimizer Image Analysis Software (MedCalc Software, Ostend, Belgium) ile analiz edilerek nekrotik ve yaşayan alan oranları ön ve arka yüz için ayrı ayrı olarak hesaplandı. Her bir greft için ön ve arka yüzlerin greft yaşayabilirlik ortalaması alınarak mutlak bir greft yaşayabilirlik oranı bulundu. Topografik inceleme sonrası spesmenler formaldehitli kaplara alındı ve uygun histopatolojik boyama sonrası mikroskobik incelemeye tabi tutuldu.

Bulgular: Topografik incelemelerde gruplar arası fark istatistiksel olarak anlamlı bulundu(p<0,001). Minoksidil (Grup 2), iloprost (Grup 3) ve minoksidil+iloprost (Grup 4) gruplarının kontol grubuna (Grup 1) göre istatistiksel olarak anlamlı daha yüksek yaşayabilirlik oranına ulaştığı görüldü (p<0,05).Çalışma grupları (Grup2, 3, 4) arasında ise anlamlı bir farklılık saptanmadı (p>0,05). Topografik inceleme verileri ile sintigrafik inceleme verileri hemen hemen paralel olarak bulundu. Sintigrafik incelemede de tüm çalışma grupları kontrol grubuna oranla ROI (Region of Interest)'de daha yüksek sintigrafik madde tutulumuna sahip olarak değerlendirildi. Gruplar arasındaki fark istatistiksel olarak anlamlı bulundu (p=0,029). Gruplar arası karşılaştırma da ise sadece minoksidil+iloprost(Grup 4) grubu kontrol grubuna göre anlamlı sintigrafik tutulum oranına sahipken (p<0,05), diğer gruplarda kontrol grubuna oranla anlamlı tutulum farkı izlenmedi (p>0,05). Diğer çalışma grupları (Grup2, 3, 4) arasında ise sintigrafik incelemede anlamlı bir farklılık saptanmadı (p>0,05). Histopatolojik incelemede ise kıkırdak doku hücrelerinin canlılığı(canlı kondrosit nükleusu görülmesi), yeni kıkırdak oluşumu, greftteki canlı kıl folikül sayısı, greftte bağ doku artışı ve greftte epitel hiperplazisi verilerinde yine tüm çalışma gruplarında kontrol grubuna oranla anlamlı

olarak yüksek bulundu (p=0,012). Yine birim alandaki vasküler yapı sayısı da çalışma gruplarında kontrol grubuna oranla yüksek olarak hesaplandı ve aradaki farklılık istatistiksel olarak anlamlı idi (p<0.05). Çalışma grupları (Grup2, 3, 4) arasında ise anlamlı bir farklılık saptanmadı (p>0,05).

Tartışma ve Sonuç: Yaptığımız çalışma ile plastik cerrahide sıklıkla tercih edilen prosedürlerden birisi olan kompozit greftleme işleminin en önemli kısıtlayıcı yönlerinden biri olan nekroz problemine karşı topikal minoksidil ve topikal iloprost uygulamasının kompozit greft sağkalımına olumlu etkileri deneysel olarak gösterildi. Tüm çalışma gruplarında kompozit greft sağkalımı kontrol grubuna oranla daha yüksek olarak değerlendirildi.Kompozit greft sağkalımına en olumlu etki iloprost ve iloprost ile minoksidil kombine uygulanan gruplarda izlenmesine rağmen çalışma grupları arasında istatistiksel olarak anlamlı bir fark saptanmadı. Mevcut ilaçların kompozit greft sağkalımına olan katkıları bu ilaçların vazodilatasyon sayesinde vasküler köprüleşme fenomenine ve anjiogeneze olan katkıları sayesinde sağladıkları düşünülmektedir. Deneysel olarak iloprost ve minoksidilin kompozit greft sağkalımına olumlu katkısı gösterilmiştir. Çalışmamız kompozit greftleme işleminin başarısı için ve postoperatif nekroz problemini azaltmak amacıyla topikal olarak kullanılabilecek basit, kolay uygulanılabilir alternatif bir yöntem sunmaktadır. İlave olarak bu konuda destekleyici geniş tabanlı deneysel ve çalışmalarla ihtiyaç duyulmaktadır

**Gruplara ait kompozit greftlerin 21.gündeki sakrifikasyon sonrası Digimizer programı ile yapılan topografik değerlendirme sonuçları**

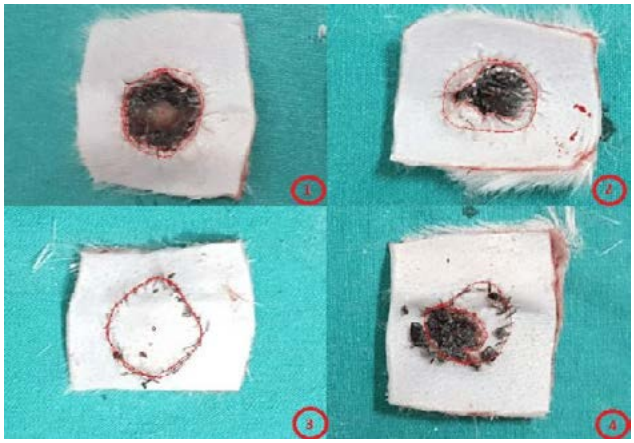

**Gruplara ve kompozit greft numaralarına göre sintigrafik değerlendirme sonuçları**

| GREFT NUMARASI | kontrol | minoksidil | iloprost | minoksidil + iloprost |
|---|---|---|---|---|
| 1.1 greft | 1,4824 | 1,5933 | 1,4934 | 1,9742 |
| 1.2 greft | 1,6716 | 2,2724 | 2,8719 | 1,8117 |
| 1.3 greft | 1,9537 | 2,3106 | 1,998 | 1,9174 |
| 1.4 greft | 1,3352 | 1,5936 | 1,3662 | 2,235 |
| 2.1 greft | 1,2451 | 2,1469 | 2,1409 | 1,7475 |
| 2.2 greft | 2,2377 | 1,9859 | 2,1072 | 2,7708 |
| 2.3 greft | 2,1697 | 2,1596 | 2,9351 | 3,041 |
| 2.4 greft | 1,4895 | 1,2918 | 1,6101 | 2,0297 |
| 3.1 greft | 1,7924 | 2,162 | 1,9226 | 2,2804 |
| 3.2 greft | 1,502 | 1,8818 | 2,1021 | 2,1482 |
| 3.3 greft | 1,4908 | 1,8208 | 1,866 | 2,1506 |
| 3.4 greft | 2,012 | 1,8054 | 2,3613 | 2,0868 |

## S-184
## Çevre Matriks Dokusunun Yağ Greftlemedeki Etkilerinin Atimik Fare Modelinde Değerlendirilmesi

Ali Çetinkaya[1], Melike Oruç Özpostacı[1], Kadri Özer[2], Özlem Bulut[3], Hilal Özakıncı[4], Ahmet Terzioğlu[5], Uğur Koçer[1], İhsan Gürsel[3]
*[1]Ankara Eğitim ve Araştırma Hastanesi, Plastik, Rekonstruktif ve Estetik Cerrahi Kliniği, Ankara*
*[2]Aydın Devlet Hastanesi, Plastik, Rekonstruktif ve Estetik Cerrahi Kliniği, Aydın*
*[3]Bilkent Üniversitesi, Moleküler Biyoloji ve Genetik Anabilim Dalı, Ankara*
*[4]Ankara Üniversitesi Tıp Fakültesi, Patoloji Anabilim Dalı, Ankara*
*[5]Yakın Doğu Üniversitesi Tıp Fakültesi,Plastik, Rekonstruktif ve Estetik Cerrahi Anabilim Dalı, Kıbrıs*

Giriş ve Amaç: Yağ grefti yaşaması ile ilgili mekanizmalar hala net değildir. Genel kabul görmüş mekanizmalardan birisi yağ greftindeki mevcut hücrelerin erken dönemde yeterli dolaşımı aldıklarını, yaşamayı sürdürdüklerini ve dolaşımı sağlanamayan greftlerin dejenere olup elimine olduğunu söylemiştir. Yağ grefti yaşama mekanizması, erken dönemde yağ grefti ve alıcı bölge damarları arasında oluşan anastomozlara dayandırılmıştır. Bir diğer kabul görmüş görüşe göre ise, ciddi iskemi altında bütün adipositlerin dejeneratif değişikliğe gittiği ve ardından adaptif doku remodelinginin oluştuğu söylenmiştir. Yağ dokudaki adipositler iskemik koşullar altında kolayca ölürlerken, adiposit kaynaklı kök ve progenitör hücreler bu koşullarda sağ kalabilmekteler ve aktive olarak adipoz dokunun sonraki döneminde onarımına katkıda bulunmaktadırlar. Yakın dönemdeki yaklaşım ise, yağ greftinin transfer sonrası, oluşan kendi yeni çevresinde yaşadığı ve prolifere olduğu yönündedir. Greft hücrelerinin kompleks bir faz sonrası ölümünü takiben, kendi ECM'si ile etkileşimde olan çeşitli progenitör hücrelerin oluşturduğu yeni dokunun, ölü hücrelerle yer değiştirmesinin geliştiği de belirtilmiştir.

Kök hücreler optimal fonksiyon göstermek için çevrelerinde uygun bir nişe ihtiyaç duyarlar. Schofield'in ortaya koyduğu teoride kök hücre nişinin, özel bir mikroçevrenin fonksiyonel özelliklerini kök hücre fonksiyonuna eklediği belirtilmiştir. Bu nişin bir parçasını, kök hücrelerin davranışını modüle eden ECM'ler oluşturur.

Bu bilgiler ışığında planlanan çalışmamızda, lipotransfer amacıyla alınan yağ dokunun etrafında kalan ve bağ doku yapısında olup ekstraselüler matriksten zengin olduğu düşünülen yapıların, yağ greftleme işlemine dahil edilme sonrasında viabiliteye etkisinin; viabilite ve anjiogenezde önemli olacak şekilde adiposit-kökenli kök hücreler ile adipositlere yön veren, bu hücrelerin diferensiasyonuna katkıda bulunan yapılar olup olmadığının sorgulanmasını amaçladık. Ayrıca abdominal bölgedeki yağ dokudan ve bağ dokudan zengin yağ doku alanlarını da kendi içlerinde karşılaştırarak, bu iki dokunun otolog yağ greftlemesi sonrasındaki klinik ve histolojik farklılıklarını incelemeyi amaçladık.

Gereç ve Yöntem: Bu çalışma, hastanemiz Hayvan Deneyleri Yerel Etik Kurulu'nun izni ile yapılmıştır. Çalışmada 10 adet atimik fare kullanılmıştır. Taze abdominoplasti materyali alınarak aynı genetik yapıdan bağ dokudan zengin peri-umbilikal yağ doku materyali ile yağ dokunun fazla olduğu infraumbilikal bölge yağları ayrı ayrı hazırlandı. Hazırlama sonrasında kalan dokudaki umbilikus etrafındaki yağ dokuların bulunduğu bağ dokudan zengin alanda yerleşik bağ doku materyali yapıya zarar vermeyecek şekilde büyük bir titizlikle eksize edilip penset ve bistüri yardımıyla, bileşenleri hasarlanmayacak şekilde, infiltre edilebilecek kıvama getirildi. Sonrasında aşağıdaki dört farklı yağ grefti grubu oluşturuldu:

Grup A:Peri-umbilikal yağ doku ile kendi nişine ait bağ dokunun dahil edildiği yağ grefti grubu

Grup B:Kendi nişinin olmadığı sadece peri-umbilikal yağ dokunun bulunduğu yağ grefti grubu

Grup C:İnfra-umbilikal bölgede yağ dokunun daha zengin olduğu alandan alınan yağ grefti ile peri-umbilikal bölgeden alınan bağ dokunun karıştırıldığı yağ grefti grubu

Grup D:Kendi nişinin olmadığı infra-umbilikal bölgede yağ dokunun daha zengin olduğu alandan alınan sadece yağ dokunun bulunduğu yağ grefti grubu

Çevre bağ dokunun dahil edildiği yağ grefti grupları için, yağ doku-bağ doku oranı 2:1 olacak şekilde tasarlandı. Bütün gruplar, atimik farelerin sırtlarına 0.15 ml olacak şekilde enjekte edildi (Şekil 1).

Atimik farelerin ikisi 4. haftada, dördü 8. haftada, üçü 12. haftada sakrifiye edildi (12. haftada sakrifikasyonu planlanan bir denek 10. haftada öldüğü için o haftaya kadar olan klinik değerlendirmesi yapılmış; fakat histolojik değerlendirmesi yapılamamıştır).

Yağ greftlerinin yaşamasını değerlendirmede klinik ve histolojik değerlendirmeler kullanılmıştır. Klinik değerlendirmede, enjeksiyon sonrası ve takibinde çalışmanın sonlanacağı 12. haftaya kadar haftalık periyotlarda yağ greftlerinin elipsoid hacimleri ölçülmüştür. Hacim, dijital kaliper yardımıyla en, boy ve yüksekliğin alınması sonrası hesaplanmıştır. Histolojik değerlendirmede yağ greftleri, çalışmanın 4, 8, ve 12. haftalarında farelerin sakrifikasyonu sonrasında etraf dokusu ile beraber alınmıştır. Hematoksilen&Eozin boyalı kesitlerde kist formasyonunun eşlik ettiği ve etmediği yaşayan adipoz doku yüzdesi, vaskülarite, yağ nekrozu, kist formasyonu, fibrozis, kalsifikasyon ve inflamasyon parametreleri değerlendirilmiştir. Histolojik değerlendirme skalasında nekroz 0=yok, 1=hafif, 2=orta, 3=yaygın olarak; vaskularite, inflamasyon ve kalsifikasyon 0=yok, 1=var olarak değerlendirilmiştir. Kist formasyonunun eşlik ettiği ve etmediği yaşayan adipoz doku ile kist formasyonu da yüzdesel olarak ifade edilmiştir.

Bulgular: Enjekte edilen yağ greftlerinin hacimlerinin zamana göre değişimi değerlendirildiğinde grup A'da enjekte edilen hacimler bazal ölçümden sonra 4. haftada düşmüş, 8. haftada sabit kalmış ve sonra 12. haftada düşmüştür. Bazal ölçüm ile 4, 8 ve 12. haftalar arasında anlamlı bir farklılık olmadığı görülmüştür. Bu bulgu çevre bağ dokunun dahil edildiği yağ greftinde enjeksiyondan sonra rezorbe olmanın daha az olduğunu düşündürmüştür.

Grup B'de enjekte edilen hacimler bazal ölçümden sonra 4. ve 8. haftada düşmüş; 12. haftada 8. haftaya göre yükselmiştir. Ölçülen bazal hacimle karşılaştırıldığında 4. ve 8. haftalardaki hacimlerin anlamlı şekilde düşük olduğu görülmüştür. Çevre bağ dokunun dahil edilmediği yağ greftinde enjeksiyon sonrası rezorbe olma oranı daha fazla gibi gözükmektedir.

Grup C'de enjekte edilen hacimler bazal ölçümden sonra 4. haftada düşmüş, 8. ve 12. haftada 4. haftaya göre artmıştır. Ölçülen bazal hacimle karşılaştırıldığında 4. ve 8. haftalardaki hacimlerin anlamlı şekilde düşük olduğu görülmüştür. Bağ dokudan zengin bölge dışında yer alan yağ bölgesinden alınan bağ dokunun dahil edildiği yağ greftinde enjeksiyon sonrası rezorbe olma oranı daha fazla gibi gözükmektedir.

Grup D'de enjekte edilen hacimler bazal ölçümden sonra 4., 8. ve 12. haftalarda sırasıyla azalarak düşmüştür. Ölçülen bazal hacimle karşılaştırıldığında 4. ve 8. haftalardaki hacimlerin anlamlı şekilde düşük olduğu görülmüştür. Bağ dokudan zengin bölge dışında alınan çevre bağ dokunun dahil edilmediği yağ greftinde enjeksiyon sonrası rezorbe olma oranı daha fazla gibi gözükmektedir.

Zaman içinde rezorbsiyon oranları incelendiğinde en iyi grup A grubu gibi gözükmektedir. Grup A ve D'de 12. haftadaki hacimler 8. haftaya göre azalmış; Grup B ve C'de ise 12. haftadaki hacimler 8. haftaya göre artmıştır.

Enjekte edilen yağ greftlerinin hacimleri gruplar arasında karşılaştırıldığında ikili gruplar arasındaki anlamlı farklılıklar 8. haftada çıktı. Grup A'ya enjekte edilen yağ greftinin hacmi grup B'ye göre; grup C'ye enjekte edilen yağ greftinin hacmi grup B'ye göre anlamlı şekilde yüksek çıktı. Grup A ve C arasında anlamlı bir fark olmamakla beraber ikisinin de grup B'den üstün olduğu saptandı.

Sonuç: Sonuç olarak çalışmamızda, yağ greft viabilitesini ve yaşayan yağ hücresini arttırmak için, lipotransfer amacıyla alınan yağ dokunun etrafında kalan ve bağ doku yapısında olup ekstraselüler matriksten zengin olduğu düşünülen yapıları greftlerimize dahil ettik. Çalışmamızda klinik ve histolojik olarak değerlendirilen bağ doku ilaveli yağ greftlerinin viabilitesinde ve yaşayan yağ dokularında anlamlı değişiklikler gözlemledik. Çalışmamızın, literatüre otolog yağ greftlemede yeri ve önemi anlaşılmış olan ECM'in kullanımı açısından alternatif stratejiler doğurduğunu ve gelecekte yapılacak çalışmaların öncüsü olacağını düşünmekteyiz.

**Şekil 1.**

*Atimik farelere yağ greft enjeksiyonu ve greftlerin enjeksiyon sonrası görünümü*

## S-186
## Tavşan Santral Aurikular Arterine Dolgu Enjeksiyonu Sonrası, Doku Perfüzyonuna Prostaglandin E1 Uygulamasının Etkisinin Araştırılması

Sultan Yalçın[1], Gaye Taylan Filinte[1], Deniz Filinte[2], Cem Berkay Sınacı[1], Ali Cem Akpınar[1], Emre Güvercin[1]
*[1]SBÜ Dr. Lütfi Kırdar Kartal Eğitim ve Araştırma Hastanesi, Plastik Rekontrüktif ve Estetik Cerrahi Kliniği, İstanbul*
*[2]Marmara Üniversitesi, Patoloji Anabilim Dalı, İstanbul*

Amaç: Hyaluronik asit (HA) türevi dolguların kullanımında son yıllarda ciddi bir artış meydana gelmiştir. Kullanımındaki artışla birlikte komplikasyon görülme oranları da artmaktadır. Bu komplikasyonlar hafif enjeksiyon yeri reaksiyonlarından ciddi ve kalıcı ağır komlikasyonlara kadar çeşitli şekilde ortaya çıkabilmektedir. Vasküler komplikasyonlar ciltte nekroz, kalıcı körlük yapabilen en korkulan komplikasyonlardır. Tedavisinde hyaluronidaz, sıcak uygulama, masaj ve topikal nitrogliserin önerilmektedir. Literatürde Prostaglandin (PGE1) uygulanan vaka sunumları mevcuttur. Ancak PGE1'in dolgu komplikasyonlarında etkinliğini gösteren deneysel çalışma mevcut değildir. Biz de çalışmamızda PGE1'in vasküler komplikasyonlarda etkinliğini araştırmayı amaçladık.

Yöntem: Çalışmamızda 7 adet Yeni Zelanda cinsi tavşan kullanıldı.1. ve 2. Grupta 1 adet, 3.,4. Ve 5. Grupta 4 adet kulak olacak şekilde gruplar oluşturuldu. 1. Gruptaki kulağa herhangi bir işlem uygulanmadı. Diğer tüm gruplardaki tavşanların santral aurikular arterine 0.1 ml dolgu (Restylane) enjeksiyonu yapılarak vasküler komplikasyon oluşturuldu. 2. Gruba tedavi verilmedi. 3. Gruba hyaluronidaz, 4. Gruba Alprotadil tedavisi uygulandı. 5.gruba hyaluronidaz ve Alprostadil tedavileri birlikte uygulandı. İşlem öncesi, dolgu enjeksiyonu sonrası, tedavi sonrası ve 24 saat sonra kulaklara indosiyanin yeşili anjiografi(İYA) uygulanarak doku perfüzyon değerleri ölçüldü. 24 saat takip sonrası tüm kulaklar histopatolojik inceleme için ampute edildi.

Bulgular: İşlem öncesi İYA görüntülemede doku perfüzyon değerleri ortalaması 110.71 olarak hesaplandı. Dolgu enjeksiyonu sonrası doku perfüzyonlarında 2. Grupta %83, 3. Grupta %65, 4. Grupta %81 ve 5. Grupta %73.47 kötüleşme tespit edildi. Tedavi sonrası doku perfüzyon değerlerinde 3. Grupta %148.62, 4. Grupta %194, 5. Grupta %321 iyileşme olduğu ve 24 saat sonraki perfüzyon oranlarının da buna benzer olduğu görüldü. İstatistiksel olarak bulgular değerlendirildiğinde kontrol grubu ile tüm gruplar karşılaştırıldığında hyaluronidazın ve PGE 1 in doku perfüzyonunu düzenlemede anlamlı olarak etkili olduğu ancak 3., 4. Ve 5. Gruplar arasında isatistiksel olaralkanlamlı bir fark olmadığı saptanmıştır.

Sonuç: Alprostadil'in dolgu enjeksiyonu sonrası meydana gelen vasküler komplikasyonların tedavisinde etkili olduğu gösterilmiştir.

**resim1**

*Tedaviden 24 saat sonra doku perfüzyon ölçümleri*

**tablo-1**

| | *grup 3* | *grup 4* | *grup 5* |
|---|---|---|---|
| *kontrol* | *0.03* | *0.03* | *0.03* |
| *grup 3* | *-* | *0.34* | *0.11* |
| *grup 4* | *-* | *-* | *1.00* |

*24 saat sonraki perfüzyon değerlerinin Mann Whitney Testinin p değerleri*

## S-187
## Botulinum Toksin Tip A'nın Yağ Grefti Yaşayabilirliği Üzerine Etkisinin İncelenmesi

Arda Akgün[1], Cem Berkay Sınacı[1], Gökhan Temiz[1], Tunç Tunçbilek[1], Deniz Filinte[2], Emre Güvercin[1], Gaye Taylan Filinte[1]
*[1]Dr.Lütfi Kırdar Kartal Eğitim ve Araştırma Hastanesi, Plastik, Rekontrüktif ve Estetik Cerrahi Kliniği, İstanbul*
*[2]Marmara Üniversitesi Tıp Fakültesi, Patoloji Anabilim Dalı, İstanbul*

Amaç: Yağ grefti uygulamaları hem estetik hem de rekonstrüktif cerrahide günümüzde sıklıkla başvurulan bir tekniktir. Çoğu zaman dokuya hacim kazandırmak için uygulansa da skarların iyileştirilmesi ve kronik ağrı tedavisi gibi çok farklı alanlarda da kullanımı yaygındır. Birçok avantajının yanında yağ grefti uygulamalarının en büyük dezavantajı uygulanan alanda yaşayabilirliğinin öngörülemiyor olmasıdır. Bu konuda çok fazla çalışma yapılmasına rağmen henüz klinik uygulamaya giren optimal bir teknik ortaya konamamıştır.

Bu çalışmanın amacı alıcı alana uygulanan Botulinum Toksin Tip A'nın yağ grefti yaşayabilirliği üzerine etkisinin incelenmesidir.

Yöntem: Çalışmada 5 ayrı grupta 40 adet Wistar-Albino sıçan kullanıldı. Birinci gruba alıcı sahaya Botulinum Toksin Tip A uygulaması yapılmadan yağ transferi, ikinci gruba Botulinum Toksin Tip A ile eş zamanlı, üçüncü gruba Botulinum Toksin Tip A uygulamasından bir hafta sonra, dördüncü gruba Botulinum Toksin Tip A uygulamasından iki hafta sonra, beşinci gruba ise Botulinum Toksin Tip A uygulamasından dört hafta sonra yağ transferi yapıldı. Yağ transferi sonrası 12. haftada yağ greftleri geri alındı. Yağ transferi öncesi ve yağ greftlerinin toplanması sırasında sıçanların ve greftlerin ağırlıkları ölçüldü. 12. hafta sonunda alınan yağ greftleri üzerinde immünohistokimyasal boyamalar yapılarak adiposit yaşayabilirliği, nekroz, kist oluşumu, fibrozis ve enflamasyon değerleri ölçülerek bir skorlama sistemi ile veriler kaydedildi.

Bulgular: Tüm gruplardaki sıçanlar yağ transferi sonrasında 12. haftada sakrifiye edildi. Botulinum Toksin Tip A uygulanmayan gruptan elde edilen yağ grefti ağırlığı, Botulinum Toksin Tip A uygulanan ve en az bir hafta beklenen gruplara oranla istatistiksel olarak anlamlı derecede düşük bulundu. Ayrıca adiposit yaşayabilirlik skorları karşılaştırıldığında Botulinum Toksin Tip A uygulanmayan gruptan elde edilen değerler de Botulinum Toksin Tip A uygulanan ve en az 2 hafta beklenen gruplara oranla istatistiksel olarak anlamlı derecede daha düşük olarak saptandı.

Sonuç: Yağ grefti uygulaması öncesi alıcı alana en az 2 hafta önce yapılan Botulinum Toksin Tip A'nın yağ grefti yaşayabilirliğini arttırdığı tespit edilmiştir.

**Canlı-Ölü Adipostilerin Perilipin ile Boyanması**

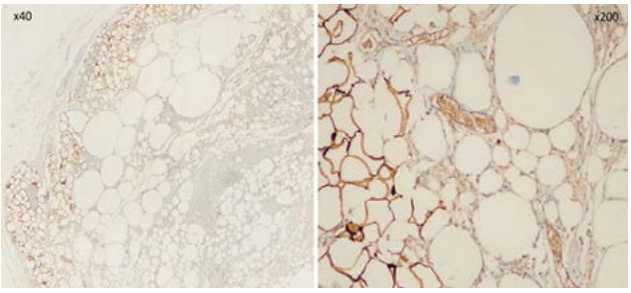


*Her iki resimde de solda perilipin ile boyanan canlı adipositler, sağda ise perilipin ile boyanmayan ölü adipositler ve kistik oluşumlar.*

## S-188
## Lenfödem ve Lipödem Karşılaştırılması

Arda Özdemir, Yasemin Aydınlı, Necip Sefa Özden, Savaş Serel
*Ankara Üniversitesi Tıp Fakültesi Plastik, Estetik ve Rekonstrüktif Cerrahi Anabilim Dalı, Ankara*

Yöntem Ve Gereçler: PubMed veritabanı kullanılarak "Lipödem" ve "Lenfödem" anahtar kelimeleri ile 2003-2018 yılları arasında yazılmış olan literatürden 15 adet makale yardımı ile çalışma yapılmış, farklılıklar olgular üzerinden açıklanmaya çalışılmıştır.

Bulgular: Lipödem genellikle puberte ve 3. dekat arasında görülmektedir. Lipödem henüz genetik bir hastalık olarak sayılmamakla beraber hastalarda %16-64 arası oranlarda pozitif aile öyküsü bulunmaktadır. Lipödem hastalıları genellikle artmış beden kitle indeksine sahiptirler. Ancak hastaların çoğunda belden yukarısı normal görünümdedir. Kazanılmış bir yolla ortaya çıkan lenfatik ağ bozukluğu ile karaterize lenfödem ise genellikle sporadiktir. Lenfödem en sık alt ekstremitede görülmekle beraber, üst ekstremite ve genital alan da tutulabilmektedir.

Lipödem tanısı klinik olarak öykü ve fizik muayene ile konmaktadır. Lenfödemin aksine lipödem 10 ve 30 yaş arası kadınlarda, en sık bilateral bacak, uyluk ve kalçalarda görülmektedir. Lenfödem ise yüksek oranda unilateraldir. Bilateral olgularda ise bir taraf diğerine göre daha ödemli ve asimetriktir, ağrı ve kolay morarma semptomları yoktur.

Lipödem hastalarının dinamik lenfosintigrafik bulgularında artmış yağ dokusu kaynaklı mikrolenfatik akımda bozulmalara bağlı yavaşlamış lenfatik akım ve patolojik lenf nodu uptake'ı görülebilmektedir. Ancak birçok çalışmada lipödemli hastaların lenfosintigrafik bulgularında değişiklik olmadığı da belirtilmiştir. Lenfödem hastalarında ise mutlaka lenfosintigrafik olarak gösterilen lenfatik akım bozukluğu mevcuttur.

Lipödem tedavisi lenfödem tedavisinden farklıdır. Lipödem tedavisinde diyet ve beslenme değişimi ile kilo verme, ödem kontrolü, dekonjestif fizyoterapi, liposakşın, lazer yardımlı lipoliz bulunmaktadır. Lipödemin aksine lenfödemde ise genellikle kompresyon tedavisi oldukça başarılıdır. Lenfödemde diğer tedavi alternatifleri lenfoveniküler anastomoz ve vaskülarize lenf nodu transferidir.

Sonuçlar: Lipödem nadir görülen bir hastalık olduğundan hastalığın tanısı küresel olarak atlanmakta ve lenfödem ile karıştırılmaktadır. Ancak bu iki hastalığın tanı ve tedavileri farklıdır. Lipödem hastalığına karşı artmış bilgi ve dikkat bu hastalığın tanı ve tedavisinde ilerleme sağlayacaktır.

## S-189
## Modifiye Anterograd Homodijital Arter Nörovasküler Ada Flebi

Burak Yaşar, Hasan Murat Ergani, Ahmet Kaplan, Ömercan Yağız Öksüz, Atakan Baş, Çağdaş Duru, Ayşenur Şerikoğlu, Okan Acicbe, Özge Utku, Murat İğde, Ramazan Erkin Ünlü
*SBÜ Ankara Numune Eğitim ve Araştırma Hastanesi, Plastik, Rekonstruktif ve Estetik Cerrahi Anabilim Dalı, Ankara*

Giriş: Parmak ucu ampütasyonları çok sıktır. Tedavinin amacı duyusal olarak iyi bir parmak ucu sağlamakla birlikte yeterli parmak pulpası dokusunu oluşturmaktır. Anterograd akımlı homodijital arter flebi(AHAF) parmak pulpası rekonstrüksiyonunda çok iyi bir seçenektir. Klasik AHAF'ın parmakta fleksiyon kontraktürüne neden olabilmesi, pedikül üstünün ve donör sahanın greft gerektirebilmesi klasik AHAF'ın önemli bir kısıtlamalarıdır. Biz bu çalışmamızda fleksiyon kontraktürü oluşmasını engelleyen, donör saha ve pedikül üzeri greftlemeye gerek bırakmayan modifiye tekniğimizi vaka örnekleriyle, komplikasyonlar ve çözümleriyle sunmayı amaçladık.

**Postoperafif Görünüm**

## S-190
## Ateşli Silah Yaralanmasına Bağlı Parmakta Olan Kemik Defektinin Vaskülarize Medial Femoral Kondil Flebi ile Rekonstrüksiyonu

Hasan Murat Ergani, Burak Yaşar, Ahmet Kaplan, Ömercan Yağız Öksüz, Atakan Baş, Çağdaş Duru, Okan Acicbe, Özge Utku, Ramazan Erkin Ünlü, Murat İğde
*SBÜ Ankara Numune Eğitim ve Araştırma Hastanesi, Plastik, Rekonstruktif ve Estetik Cerrahi Anabilim Dalı, Ankara*

Elde ve parmakta meydana gelen kompleks kırıklarla tüm dünyada yaygın olarak karşılaşılmaktadır. Özellikle yüksek enerjiyle meydana gelen yaralanmalar yalnızca yumuşak dokuları (kas, tendon, damar, sinir, cilt) değil aynı zamanda multipl kemik dokularını da hasarlandırır. Eldeki ateşli silah yaralanmalarının büyük çoğunluğu da yüksek enerjili olup birden fazla dokunun yaralanmasını içerir. Multipl metakarp ve falanks kemik defektlerinin rekonstrüksiyonu elin tekrar fonksiyon görebilmesi için önemlidir. Vaskülarize kemik greftleri metakarp ve falanks defektlerinin primer iyileşmesini sağlamak için tercih edilir. Olası alınabilecek donör bölgeler; iliak krest, skapula, kostalar ve fibuladır. Ancak donör saha morbiditesi, flebin kolay kaldırılabilmesi pedikül uzunluğu flep inseti ve cilt adasının güvenilir olması göz önünde bulundurulmalıdır. Medial femoral kondilin (MFC) birden fazla kompozit doku ile birlikte beraber kaldırılabilmesi, mevuct anatomik bölgeyi gittikçe daha çok ilgilenilen alan haline getirmiştir.

54 yaş kadın hastaya, ateşli silah yaralanmasına bağlı sol el 4.parmak proksimal falanksta meydana gelen kemik defektinin debridmanı sonrası vaskülerize kortikokansellöz medial femoral kondil flebi yapıldı. Postop 6.ayda ağrıya rastlanmadı ve el hareketleri doğaldı. Çekilen kemik sintigrafisinde kemiğin vaskülerize olduğu gösterildi.

MFC vaskülerize flebi, enfekte ve travmatik kemik defektlerinde, osteoradyonekrozda, avasküler nekrozda serbest flep olarak kullanılmaktadır. Donör sahadan az miktarda kemik alınması fonksiyonel olarak deformiteye yol açmayıp minimal donör saha morbitesi ile sonuçlamaktadır. MFC flebi yapısal olarak bir bütünlük ve güçlü bir kan akımı sağlamaktadır.

Medial femoral kondil flebi pliabl olması, yüksek derecede vasküler olması, kompozit olarak kullanılabilmesi, küçük kemiklerin yapısına uygun olup eklem yüzü olması gibi birçok sebeple kullanımı gittikçe yaygınlaşan popüler flepler arasında görünmektedir.

**İntraoperatif Görünüm**

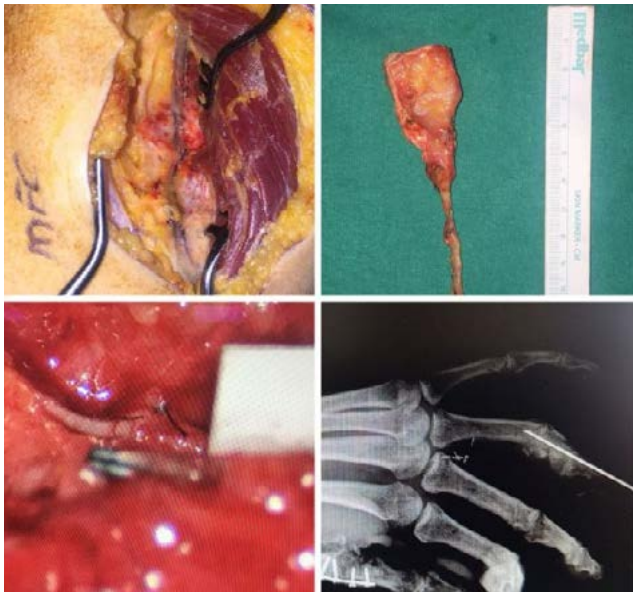

# *POSTER SUNUMLAR*

## P-001
## İnfraorbital Tümör Defektlerinin Tam Katlı Deri Greftleriyle Onarımının Estetik Sonuçları ve Nüks Oranına Etkileri

Selma Sönmez Ergün[1], Mustafa Ekrem Güleş[1], Turan Mehdizade[1], Ahmet Kirazoğlu[1], Kemalettin Yıldız[1], Zeynep Tosuner[2]
*[1]Plastik, Rekonstrüktif ve Estetik Cerrahi Anabilim Dalı, Bezmialem Tıp Fakültesi, Bezmialem Vakıf Üniversitesi, İstanbul.*
*[2]Patoloji Anabilim Dalı, Atakent Hastanesi, Acıbadem Üniversitesi, İstanbul*

Amaç: Yüzde en sık görülen malign tümörler bazal hücreli karsinomlardır (BCC). Elektrokoterizasyon, küretaj, kriyoterapi, radyoterapi gibi tedavi yöntemleri olmasına rağmen cerrahi eksizyon bu tümörlerin tedavisinde ve nüksü engellemede en iyi tedavi seçeneğidir (1,2) Tümör eksizyonlarından sonra oluşan defektleri kapatmak için primer onarım, deri grefti, lokal flepler, bölgesel flepler, uzak flepler ve serbest flepler gibi çok sayıda tedavi seçeneği mevcuttur (3). Son 10 yılda infraorbital yerleşimli BCC'si olan ve tümör eksizyonu+tam katlı greft ile onarımı yapılan 15 olgu sunulmaktadır.

Yöntem: Genel anestezi altında olguların tümörleri 5 mm emniyet marjı bırakılarak ve kirpik hattı sağlam bırakılacak şekilde kresentik eksizyonla alt kapak estetik ünitine uygun olarak eksize edilip oluşturulan defektler 2 olguda kol iç yüzünden, 13 olguda ise supraklaviküler bölgeden alınan tam katlı greftlerle onarıldılar. Greftler devamlı dikişlerle defekte adapte edildikten sonra greft yatağına yorgancı sütürleri atıldı. Tüm olgulara "tie-over dressing" ile alt göz kapağında ektropiyon gelişimini önlemek üzere kapağın medyal ve lateraline "frost dikişler" uygulandı. Greftlenen alanlar 5 ila 7 gün sonra açıldıklarında greftlerin kayıpsız olarak tuttukları görüldü. Ektropiyonu engellemek amacıyla göz kapağının medyal ve lateraline "steri-strip" uygulaması 15 gün kadar sürdürüldü. Akabinde olgulara masaj tarif edildi. Olgular ilk yıl içinde önce birer aylık aralıklarla 3 kez izlendikten sonra üçer ay arayla 3 kez daha izlendiler. 2. yılda 6 ay arayla 2 kez, 3. yıldan itibaren ise yılda 1 kez olmak üzere 5 yıl süresince kontrole çağrıldılar.

Bulgular: Olgularımızın yaşları 45 ila 84 (ort. 60.8) arasında değişim gösteriyordu. Sekizi kadın, yedisi ise erkekti. Olgularımızın pembemsi gri-kahve renkli, ciltten kabarık, ülsere - ülseronodüler lezyonlarının büyüklüğü 6x5 mm'den 20x12 mm'ye dek (ort. 13.8x9.6 mm) değişim göstermekteydi. Alt kapak kenarını içine almayan infraorbital BCC'leri 1 ila 15 yıldan (ort. 4.53 yıl) beri mevcuttu. Tüm olgularda tümör sonrası oluşturulan defektler anterior lamellayı içine almaktaydı. Greftlenen alanda hipo-hiperpigmentasyon görülmemekle birlikte kol un iç yüzünden greft alınan 2 olguda iyileşme sonrasında greftlenen bölgenin erken dönemde yüzün diğer kısımlarının derisinden daha parlak olduğu görüldü, zaman içerisinde bu durumun düzeldiği izlendi. Hiçbir olguda ektropiyon gelişmedi. Elde edilen estetik ve işlevsel sonuçlar hasta ve bizim için tatmin edici olarak değerlendirildi (Resim 1-6). Yapılan histopatolojik incelemede tümörlerin salim sınırlarla çıkarıldığı, 2 olguda solid infiltratif BCC, 7 olguda solid adenoid ve 6 olguda solid mikronodüler BCC tanısı konduğu bildirildi. Olgularımız en kısa 5 ay en uzun 5 yıl (ort. 33.6 ay) olmak üzere izlendiler ve hiçbir olguda tümör nüksü görülmedi.

Tartişma: Olguların % 90'ında malign tümörler alt göz kapağı ve medyal kantusta yerleşim gösterirler ve bunların çoğunluğunu da BCC'ler oluştururlar(4). Göz kapağı BCC'lerinin tedavisi tümörün 3-4 mm'lik sağlam sınırla çıkarılmasıdır. Tümörün tam çıkarılması onkolojik açıdan risk oluşturan ve oranları %7 ila 12 arasında değişen tümör nüksünü engellemek için de önemlidir(4, 5). Olgularımızda estetik ünite uygun olarak geniş emniyet marjıyla tümörleri çıkartmamız hasebiyle tümör nüksüne rastlanmamıştır. Onarım yönteminin seçiminde tümörün büyüklüğü, yerleşimi, derinliği ve hastanın yaşının yanısıra seçilen insizyonlar ve yüzün estetik ünitleri gibi etkenler de rol oynarlar. Estetik göz kapağı üniti kaşın alt sınırı, lateral ve inferior orbital rim ile nazojugal katlantı arasında yer alır. Rekonstrüktif açıdan kendi içinde üst kapak, alt kapak, medyal ve lateral kantus gibi alt ünitlerine ayrılır(6). Onarım yapılırken yüzde yama gibi görünecek bir onarım yerine tüm üniti içerisine alan defekt oluşturarak greftin kenarlarını ünitin doğal sınırlarında gizlemek ve bölgeye uygun yapı, renk ve kalınlıktaki greftin seçimiyle olgularımızda olduğu gibi tatmin edici estetik sonuçlar elde etmek mümkün olabilmektedir(7). Uygun bölgelerden alınan deri greftleri alt göz kapağındaki anterior lamellayı içine alan yumuşak doku defektlerinin onarımında kullanılabilir. Bu onarım yönteminin kullanılması tümör nükslerinin erkenden fark edilmesini de sağlar(8). Alt göz kapağı derisinin kalın olması ve bölgenin ektropiona meyilli olması nedeniyle onarımda daha az kontrakte olma eğilimi olan tam kalınlıklı deri grefti kullanılmalıdır. Defekt alanının gerilerek greft adaptasyonun yapılması da olgularımızda olduğu gibi sikatrisyel ektropionun gelişmesini engellemede önemli bir role sahiptir (7).

Sonuç: Rekonstrüktif tedavinin amacı estetik ve işlevsel açıdan etkili bir göz kapağını yeniden oluşturmaktır. İnfraorbital yerleşimli malign tümörlerin tedavisinde, uygun olgularda tümör eksizyonunu izleyerek tam katlı deri greftiyle yapılan bu onarımın yukarıda sözü edilen hedefleri gerçekleştirebileceği sonucuna varılmıştır.

Kaynaklar:

1.Zimmerman LE, Sobin LH. Histological Typing of Tumor of the Eye and Its Adnexa. International Histological Classification of Tumors. Geneva, Switzerland: WHO, 1980. No. 24.

2. Kwon KH, Lee DG, Koo SH, Jo MS, Shin H, Seul JH. Usefulness of v-y advancement flap for defects after skin tumour excision. Arch Plast Surg 2012;39:619-25.

3.Ebrahimi A, Ashayeri M, Rasouli HR. Comparison of local flaps and skin grafts to repair cheek skin defects. J Cutan Aesthet Surg 2015; 8: 92-6. Doi: 10.4103/0974-2077.158444.

4. Papadopoulus O, Konofaos P, Chrisostomides C, et al. Orbitopalpebral repair after 835 excision of malignant tumors. Scand J Plast Reconstr Surg 2005;39:353Y359

5. Kimyai-Asadi A, Alam M, Goldberg L, et al. Efficacy of narrow-margin excision of well-demarcated primary facial basal cell carcinomas. J Am Acad Dermatol 2005;53:464Y468

6. Ilankovan V, Ethunandan M, Seah TE. Local Flaps in Facial Reconstruction: A Defect Based Approach. Springer International Publishing, Switzerland, 2015, pp 21-43. DOI 10.1007/978-3-319-08479-4_8

7. Gonzalez-Ulloa M. Restoration of the face covering by means of selected skin in regional aesthetic units. Br J Plast Surg 1956; 9:212-21.

8. Wójcicki P, Zachara,M. Surgical Treatment of Eyelid Tumors. J Craniofac Surg 2010; 21: 520-525. doi:10.1097/scs.0b013e3181d023eb

**Resim 1-6**

*Olgunun preoperatif, erken postoperatif ve postoperatif 5. aydaki görünümü (üst sıra). Olgunun preoperatif ve postoperatif 30. aydaki önden ve yandan görünümü (alt sıra)*

## P-002
## Kaudal Septum Agenezisi Ve Kısa, Retrakte Kolumella ile Karakterize Doğumsal Nazal Anomali Olgusu

Billur Sezgin, Sedat Tatar, Selahattin Özmen
*Koç Üniversitesi Tıp Fakültesi, Plastik, Rekonstrüktif ve Estetik Cerrahi Anabilim Dalı, İstanbul*

Giriş: Nazal anomaliler burun kanadında küçük bir çentiklenmeden burnun yokluğuna kadar uzanabilen arini olgularına kadar çok geniş bir yelpazede incelenen ve nadir rastlanılan olgulardır.1 Nazal septum burun bütünlüğünün ve çatısının oluşmasında çok önemli bir role sahiptir ve nazal septumu ilgilendiren sorunlar sıklıkla burun bütünlüğünde ve yapısında belirgin bozukluklarla karşımıza çıkmaktadır.2 Edinsel sebeplere bağlı septal problemler ne kadar sıksa, konjenital septal anomaliler de bir o kadar nadirdir ve nazal septumun konjenital anomalilerine dair literatürde sunulan vaka sayısı 20'nin altındadır.2-4 Kliniğimize burunda doğumsal şekil bozukluğu ile başvuran kaudal septumun yokluğu ve kolumellar retraksiyon ile karakterize olgu sunulmuştur.

Olgu: On sekiz yaşında kız hasta doğumdan bu yana varolan burun ucunda yokluk ve kolumellar retraksiyon şikayetleri ile başvurdu. Yapılan fizik muayenesinde tip desteğinin hiç olmadığı, kolumellanın çok kısa ve retrakte olduğu ve alt lateral kıkırdakların hipoplazik ve lateralize olduğu izlendi. Septum ileri derecede sağa deviye olup hasta sağ nazal pasajından nefes alamadığını belirtmekteydi ve bu bulgular yapılan paranazal sinüs BT ile teyit edildi. Hastanın tıbbi öyküsünde trakeoözofagial fistül nedeniyle bebeklik döneminde opere edildiği öğrenildi. Hastada ayrıca trigonosefalik kraniyal fenotip mevcuttu. Hasta genel anestezi altında opere edilerek kostal kıkırdak grefti ile rekonstrüksiyonu planlandı. Açık teknik ile kısa kolumelladan girildi ve diseksiyonda kaudal septumun hiç gelişmemiş olduğu izlendi ancak kısa olan üst lateral kıkırdaklar ile ilişkili septal kıkırdak mevcuttu ve alt lateral kıkırdaklar da rudimenter olarak lateralde izlendi. Hastaya kostal kıkırdak ile septal uzatma ve spreader greftler kondu ve tip desteği için tip bölgesine kolumellar strut greft yerleştirildi. Burun ucunun şekillendirilmesi için mevcut alt lateral kıkırdaklar inter ve intradomal sütürler ile eleve edildi ve son olarak burun ucuna cap greft konularak son verildi. Postoperatif dönemde bir sorunla karşılaşılmadı ve hastanın ateli 10 gün sonra alındı. Hastanın yassı burun ucu görünümü giderildi ve hasta memnuniyeti ile sonuçlanan tip projeksiyonu elde edildi. Hastanın postoperatif 1 yıllık takibinde herhangi bir sorun ile karşılaşılmadı.

Tartışma: Nazal defektlerin onarımına dair belgeler M.Ö. 700 yılına (Sushruta, Hindistan) kadar geriye gitmektedir. Ancak konjenital nazal deformitelerin detaylı sınıflandırılması 2004 yılında Losee ve ark tarafından yapılmıştır.5 Bu sınıflandırmada konjenital nazal deformiteler dört tip olarak ayrılmıştır; Tip 1: deri, ciltaltı doku, kıkırdak ve/veya kemiğin hipoplazisi/atrofisi; Tip 2: hiperplazi ve duplikasyonlar; Tip 3: Tessier kraniyofasiyal yarıkların komponenti olarak; Tip 4: konjenital neoplazmlar ve vasküler anomaliler. Olgumuz bu sınıflandırma sistemine göre Tip 1 grubu içerisinde olup kaudal septumun yokluğu ve kolumellar retraksiyon ile karakterize bir konjenital nazal anomaliydi. Literatürde bu olgular oldukça nadir tariflenmiş olup nazal septal kıkırdak yokluğunda tedavide sıklıkla kostal kıkırdak greftleri ile onarım yapılmıştır. Hastamızda da distal septal kıkırdak yokluğuna bağlı tipte destek yokluğu, kolumellar retraksiyon ve yassılık sorunu kostal kıkırdak greftleri ile çözümlenmiştir. Literatürde septal kartilajın tamamının yokluğu Tunçbilek tarafından tek olguda tarif edilmiştir ancak distal septal kartilajın yokluğu ile karakterize bir olguya rastlanılmamıştır.2 Konjenital nazal anomalisinin yanı sıra, trigonosefalik fenotipin eşlik ediyor olması tarif edilen olguyu özellikli kılmaktadır.

Kaynaklar:

1.Abulezz T, Abdelbary E, Sharaf A. Heminasal aplasia: clinical picture, radiological findings and early "temporary" rconstruction with a nasolabial flap. Int J Plast Surg 2008; 5:1-6

2. Tuncbilek G. Congenital isolated absence of the nasal cartilaginous septum. J Plast Reconstr Aesthet Surg 2008; 61: e1-e4.

3.Mohri M, Amatsu M. Congential defects of the vomer. Ann Otol Rhinol Laryngol 2000; 109:497-499.

4.Okazaki M, Sarukawa S, Fukuda N. A patient with congenital defect of nasal cartilaginous septal and vomeral bone reconstructed with costal cartilaginous graft. J Craniofac Surg 2005; 16:819-822.

5.Losee JE, Kirschner RE, Whitaker LA et al. Congenital nasal anomalies: a classification scheme. Plast Reconstr Surg 2004; 133:676-689

## P-003
## Granülomatöz Keilitli Bir Olgu Sunumu

Mahmut Muhsin Yılmaz, Mert Çalış
*Hacettepe Üniversitesi Tıp Fakültesi, Plastik Rekonstrüktif ve Estetik Cerrahi Anabilim Dalı, Ankara*

Giriş: Granülomatöz keilit, granülomatöz inflamasyona bağlı olarak dudakların kronik olarak şişmesidir. Granülomatöz değişiklikler sadece dudaklara sınırlı oldugunda kullanılan terim Miescher keilitidir. Melkersson-Rosenthal sendromu ise orofasyal ödem, fissürlü dil ve tekrarlayan periferik fasiyal paralizi triadı ile karakterize nöro-mükokütan granülomatöz bir hastalıktır. Miescher keiliti, Melkersson-Rosenthal sendromunun monosemptomatik bir formu olarak düşünülür. Melkersson-Rosenthal sendromu genellikle hayatın 2. ve 3. dekatında ortaya çıkan nadir bir hastalıktır. Klasik triad %25 oranında görülmekle beraber genellikle monosemptomatik veya oligosemptomatik tipler görülmektedir. Bulgular farklı zamanlarda tek tek

de ortaya çıkabilmektedir. En sık görülen bulgu orofasyal ödem olup olguların %80 ile %100'ünde mevcuttur. Etioloji ve patogenez kesin olmamakla beraber parainfeksiyonlar, otoimmün ve genetik nedenler öne sürülmektedir. Granülomatöz keilitin karakteristik histolojik bulguları; ödem ve nonkazeöz epiteleid granülomdur. Granülom, farklı sayıda multinükleer dev hücre ve paravasküler, perivasküler mononükleer inflamatuar infiltrattan oluşur. Makrochelia üst ya da alt dudagı etkileyerek estetik ve fonksiyonel deformitelere neden olabilir. Dudaklarda fluktuasyon veren şişmeyle başlayan durum, fibroze olan lenfödem sonucunda kalıcı olur. Estetik deformitenin nedeni, dudak volümündeki artış ve labial mukozanın eversiyonudur. Labial inkompetans sonucu konuşmada, içmede, çiğneme ve tükrük kontrolünde karışıklık fonksiyonel eksikliklerdir. Dudaklardaki şişmenin tedavisine yönelik; salazosulfapiridin, antihistaminikler, antibiotikler, irradyasyon kullanılmaktadır. En sık ise intralezyonel ya da sistemik olarak kortikosteroid kullanılmaktadır. Enfektif odakların eliminasyonu ve potansiyel allerjenlerin yama testi ile belirlenip eliminasyonu da yapılmalıdır. Konservatif tedavide başarısızlık ve persistan makrocheliada redüksiyon cheiloplasty(kiloplasti) endike olabilir. Redüksiyon cheiloplasty dudaklardaki şişmenin non-inflamatuar fazında yapılırsa en etkili olur.

Olgu Sunusu: 58 yaşındaki erkek hasta alt dudakta şişme nedeniyle başvurdu. Hikayesinden alt dudaktaki şişmenin 4 yıl önce başladığı ve önceleri deksametazon ve metilprednisolon ampul formu ile alt dudaktaki şişmenin indiği artık etki etmediği öğrenildi. Birkaç ay önce hastaya dış merkezde hidrokortizon krem, ketotifen ve rizaben tablet önerildiği ilk başlarda lezyonların gerilediği daha sonradan tekrarladığı ögrenildi. 4 yıl önceki biyopsi raporu 'Yüzeyde keratinize skuamoz epitel izlenmiş olup epitel altı bağ dokuda ödem, dilate lenfatikler, mononükleer hakim hafif derece iltihabi hücre infiltrasyonu ve multifokal alanda küçük düzgün sınırlı geniş eozinofilik sitoplazmalı epiteloid histiositlerden olusan nonkazeifiye granülom formasyonları vardır' şeklindeydi. Özgeçmişinde; 14 yıldır tip 2 DM, 5 yıldır HT oldugu ögrenildi. Soygeçmişinde ailede benzer hastalık olmadığı öğrenildi. Fizik incelemesinde; vital bulguları stabil, alt ve üst dudak orta kısımda keilitis mevcuttu, fissürlü dil ve fasiyal paralizi yoktu, diğer sistem muayeneleri doğaldı. Laboratuar incelemesinde; tam kan sayımı, serum biyokimyası, tümör markırları, demir profili, vitamin B12 düzeyi, folat düzeyi, eritrosit sedimantasyon hızı, Ig-E, aso düzeyi, crp ve romatoid faktör normal olarak tespit edildi. Hasta, chelitis granulomatozise eşlik edebilen sarkoidozis ve chron hastalıkları açısından göz hastalıkları, gögüs hastalıkları ve gastroenteroloji bölümlerine danısıldı. Sarkoidoz ve chron hastalıgı düşünülmedi. Enfeksiyon odağı acısından diş ve diş eti degerlendirildi, enfeksiyon odağı saptanmadı. Konservatif tedavideki başarısızlık nedeniyle hastaya, redüksiyon cheiloplasty planlandı.

Tartışma: Hastamızda yapılan fizik muayene ve labaratuar incelemede sadece alt dudakta şişme ve alt ve üst dudakta keilit vardı. Eşlik eden fasiyal paralizi ve fissürlü dil olmadığından Melkersson-Rosenthal sendromu düşünülmedi. Öyküsünde travma ya da yabancı cisim reaksiyonu düşündürecek bulgusu yoktu. Orafasiyal granülomatozis(Chron hastalığı) acısından ileri tetkik edildi ve bu hastalık düşünülmedi. Sarkoidoza yönelik göğüs hastalıkları ve göz bölümünce değerlendirildi ve tanısal bulgu saptanmadı. Hastanın dudak şişliğinin antihistaminik tedaviye yanıtsız olması, spontan regresyon olmaması ve eşlik eden üst dudak şişliğinin olmaması nedeniyle anjioödem düşünülmedi. Hastadan daha önce alınan biyopsi sonucunun granülamatöz keilit ile uyumlu olması ve konservatif tedavinin başarısız olması nedeniyle redüksiyon cheiloplasty(kiloplasti) planlandı.

Referanslar:

1. Van der Waal R, Shulten E, Van de Scheur MR, et al. Cheilitis granülomatoza. J Eur Acad Dermatol Venereol 2001; 15: 519-523.

2. Mahler V, Kiesewetter F. Glossitis granulomatosa symptom of oligosymptomatic Melkersson-Rosenthal syndrome. HNO 1996; 44: 471-475.

3. Glickman LT, Gruss JS, Birt BD, Kohli-Dang N. The surgical management of Melkersson-Rosenthal syndrome. Plast Reconstr Surg. 1992;89:815-821.

4. 13. Ellitsgaard N, Andersson AP, Worsaae N, Medgyesi S. Long-term results after surgical reduction cheiloplasty in patients with Melkersson-Rosenthal syndrome and cheilitis granulomatosa. Ann Plast Surg. 1993;31:413-420.

5. Olivier V, Lacour JP, Castanet J et al. Cheilitis granulomatosa in a child. Arch Pediatrie 2000; 7: 274–7.

6. Ilnyckyj A, Aldor TA, Warrington R, Bernstein CN. Crohn's disease and the Melkersson–Rosenthal syndrome. Can J Gastroenterol 1999; 13: 152.

7. Kruse B, Presser D, Metze D, Joss U. Surgical Treatment of Persistent Macrocheilia in Patients With Melkersson-Rosenthal Syndrome and Cheilitis Granulomatosa, Arch Dermatol/Vol 141, SEP 2005: 1085-1091.

## P-004
## Nadir Görülen Bir Olgu Sunumu: İnfantil Kranyal Hemanjioperistoma

Etkin Boynuyoğun, Mert Çalış, Gökhan Tunçbilek
*Hacettepe Üniversitesi Tıp Fakültesi, Plastik Cerrahi Anabilim Dalı, Ankara*

Giriş: Hemanjiyoperistoma,kapillerin ve post-kapiller venülleri çevreleyen,kontraktil özellik gösteren Zimmerman perisitlerinden köken alır. Kapillerin bulunduğu her yerden köken alabilmektedirler, bu durum tanı ve tedavide probleme yol açabilir. Literatürde torasik boşlukta, baş-boyunda,genitoüriner bölgede, peritoneal boşlukta,retroperitoneal, gövde ve ekstremite yumuşak dokusunda ve torasik omurgada görülebildiği bildirilmiştir. Vakaların %10'u 15 yaş altı çocuklarda görülmekle birlikte, 1 yaş altında gözlenen infantil formu daha benign karakter göstermektedir. Bu olgu sunumunda, kliniğimize başvuran infantil hastanın sağ temporal fossasında bulunan kitleden gerçekleştirilen eksizyonel biyopsi sonrası hemanjioperistoma hastasının paylaşılması amaçlandı.

Olgu Sunumu: Yenidoğan döneminde sağ temporal bölgede 4x4 cmlik kitle ile ilk olarak dış merkeze başvuran hastanın, başlanan medikal tedaviye rağmen kitlesinde küçülme gözlenmemesi üzerine hasta hastanemiz çocuk onkoloji kliniğine başvuruyor ve hasta kitle eksizyonu için kliniğimize yönlendiriliyor. Ailenin ifadesine göre kitlenin doğumundan itibaren mevcut olduğu öğrenildi. Hastanın yapılan fizik muayenesinde sağ temporal fossada, yaklaşık 4x4 cm boyutunda, üzerini örten ciltte yüzeysel vaskülariteler gösteren kitle gözlendi. Kitleyi örten ciltte kızarıklık, ısı artışı gibi enflamasyon belirtileri yoktu.(Resim 1) Hastanın özgeçmiş sorgulamasında, pre-natal dönemde annenin idrar yolu enfeksiyonu nedeniyle antibiyotik kullandığı, sigara-alkol kullanmadığı öğrenildi. Normal spontan vajinal yol ile doğduğu,doğar doğmaz ağlamış olduğu,herhangi bir solunum sıkıntısı geçirmediği ve küvözde kalmadığı öğrenildi. Hastanın dış merkezde çekilen beyin manyetik rezonans (MR) görüntülemesi hastanemiz radyoloji anabilim

dalı tarafından yeniden değerlendirilmiş ve sağ temporal bölgede içerisinde hemorajik lokülasyonları mevcut, kısıtlanmış difüzyonu bulunan ve yoğun kontrastlanan, intrakranyal kompartman ile ilişkisi bulunmayan yumuşak doku kitlesi şeklinde raporlanmış.(Resim 2) Vasküler kitle ön tanısı ile genel anestezi altında hasta operasyona alındı. Kitlenin ekspanse ettiği cilt üzerinden insizyonla girilerek önce kitlenin kapsülü ile cilt arası diseke edildikten sonra,periost altı diseksiyon ile kitlenin etrafı dönüldü ve kapsülüyle beraber tek parça halinde çıkarıldı.(Resim 3)

Tartışma Ve Sonuç: İnfantil hemanjiyoperistom, öngörülmesi zor bir klinik seyirle giden, çocukluk çağının nadir bir vasküler tümörüdür. Kliniğe ağrı,kitle,nörolojik semptomlar ve vasküler bası semptomları ile başvurabilir. Pre-operatif tanıda ultrasonografi(USG), bilgisayarlı tomografi (BT) ve MR yardımcı olmakla birlikte biyopsi ve histoloji olarak doğrulama temel tanı yöntemidir. Cerrahi rezeksiyon birinci basamak tedavi yöntemi olmakla birlikte tümör çapının 5 cm büyük olması,kötü patolojik farklılaşma, derin yerleşimli tümör ve cerrahi olmayan tedavi ise bağımsız olarak kötü prognostik faktörlerdir. Hemanjiyoperistomları,non-spesifik klinik seyirlerinden ötürü, kliniğe vasküler orijinli kitle ile başvuran infantil hastalarda ayırıcı tanıda akılda tutmak gerekmektedir. Hemanjiyoperistom hastaları uzun dönem klinik takip ile izlenmelidir.

**Resim 1**

*Pre-operatif görüntü*

## P-005
## Nadir Bir Olgu; Konjenital Maksillomandibuler Füzyon

Sedat Tatar, Billur Sezgin, Reha Yavuzer
*Koç Üniversitesi Tıp Fakültesi, Plastik Rekonstrüktif ve Estetik Cerrahi, İstanbul*

Giriş: Konjenital maksillomandubuler füzyon yumuşak doku ve/veya kemik yapıların füzyonuyla karakterize nadir görülen kraniyofasiyal durumdur.(1)Doğum sonrası acil olarak hava yolu güvenliğinin sağlanması ve beslenme desteği tedavideki öncelikli yaklaşımdır.İlerleyen yaşlarda ise füzyonun derecesine göre rekonstrüktif cerrahi planlanması yapılmalıdır.Kliniğimizde maksillomandibuler füzyon nedeniyle opere ettiğimiz olgumuzu sunduk.

Vaka: 14 yaşında kız hasta konjenital füzyon nedeniyle erken dönemde trakeotosmi açılmasını ve füzyon açılmasına yönelik dış merkezde geçirmiş olduğu operasyonlar sonrasında kliniğimize nüks füzyon nedeniyle başvurdu. Muayenesinde retrognatisi ve periorbital dismorfolojisine ek olarak ağız açıklığı 5 mm olarak değerlendirildi.3 boyutlu bilgisayarlı tomografi incelemesinde bilateral maksillomandbuler ve zigomatik gövdeye uzanan füzyn hattı görüldü ve operasyon planlandı. Bilateral lateral gingivobukkal insizyonlarla girildi, subperiosteal planda füzyon hattı, lateral pterigoid segmentler ve infraorbital alana kadar diseksiyon yapıldı ve piezotom yardımıyla füzyon hattına osteotomiler yapıldı.Ağız açıklığı 4 cm'e kadar sağlandı. İyileşme döneminde nüks oluşmaması için posterior kemik segmentleri arasına silikon blok yerleştirildi ve operasyona son verildi.Postop 2. Gün ağız açma egzersizlerine başlandı ve takiplerinde yeterli ağız açıklığının korunduğu gözlendi.

Tartışma: Maksillomandibuler füzyon yani Syngnathia oldukça nadir görülen ve genellikle kemik füzyonunu tanımlayan bir durumdur.Bazı olgularda kemik füzyonuna ek olarak yumuşak doku füzyonu da eşlik edebilir.Erken dönemde solunum ve beslenme problemlerinin çözülmesi hayati önem taşımaktadır.(1-2) Etyolojisinde stapedial arter anomalileri, nöral krest kaynaklı problemler ve bukkofaringeal membranın problemleri ve birinci brankial ark gelişimi sırasında oluşabilen amniyotik bant sendromu, teratojenik ajanlar ve ya travma yer alabilmektedir.Van der Woude sendromu gibi bazı sendromlarla birlikte de görülebilmektedir.(3) 2 tip; tip 1 ve 2 ve 2 alt tip, tip 1a,1b ve 2a,2b olmak üzere sınıflandırılmıştır.(4)Tip 2a mandibular ve zygomatik füzyona ek olarak mikrognatinin de eşlik ettiği subgruptur ve biz de kliniğimizde tip 2a füzyonu olan ve ağız açıklığının yeterli düzeyde sağlandığı füzyon olgusunu sunduk.

Cerrahi müdahele planlarken entübasyon zorluğu, trakeostomi gerekliliği gibi anestezi ile ilgili problemlerin ve ihtiyaçların olabileceği göz önünde bulundurulmalıdır ve dikkatli diseksiyon ve piezo cerrahisi gibi kanamayı minimalize eden kontrollü, az travmatik yöntemlerin kullanılması hasta ve cerrah güvenliği açısından önemlidir.

Referans:

1.HegabA, ElMadawyA, ShawkatWM. Congenitalmaxillomandibularfusion:areportofthreecases. IntJOralMaxillofacSurg2012; 41(10):1248–1252

2. Daniels JSM. Congenital maxillomandibular fusion: a case report andreviewoftheliterature. JCraniomaxillofacSurg2004;32(03): 135–139

3. Fallahi HR, Naeini M, Mahmoudi M, Javaherforoosh F. Congenital zygomatico-maxillo-mandibular fusion: a brief case report and review of literature. Int J Oral Maxillofac Surg 2010;39(09): 930–933

4. Laster Z, Temkin D, Zarfin Y, Kushnir A. Complete

bony fusion of the mandibletothezygomatic complex and maxillarytuberosity: case report and review. Int J Oral Maxillofac Surg 2001;30(01): 75–79

**Resim 1**

*14 yaşında hasta maksillomandibuler füzyon olgusu, preop tomografi ve ağız açıklığında kısıtlılık ve postop ağız açıklığının sağlandığını görmekteyiz.*

## P-006
## Yanak Dolgunluğu ile Prezente Olan Olguda Beklenmedik Bir Tanı: Bukkal Yağ Yastıkçığında Lokalize Hemanjiom

Billur Sezgin, Sedat Tatar, Merve Karabörk, Selahattin Özmen
*Koç Üniversitesi Tıp Fakültesi, Plastik Rekonstrüktif ve Estetik Cerrahi Anabilim Dalı, İstanbul*

Giriş: Günümüzde sosyal ve görsel medyanın etkileri sonucu ince bir yanak kontürü elde etmek adına bişektomi ameliyatlarının sıklığında ciddi bir artış izlenmektedir. Ancak ameliyat öncesinde dikkate alınması gereken bir takım hususlar mevcuttur. Nitekim, bukkal bölgede görülen bütün dolgunlukların bukkal yağ yastıkçığı kaynaklı olmayabileceği, çevre yumuşak doku veya kemik dokudan kaynaklı da görülebileceği göz önünde bulundurulmalı ve bu yönde gerekli incelemeler gerçekleştirilmelidir.1 Bukkal bölgedeki şişkinlik ile prezente olan hastada bukkal boşlukta lokalize hemanjiomun saptanmış olduğu olgu sunulmuştur.

Olgu: Altmış dört yaşında erkek hasta sağ yanağında 6 aydır fark ettiği ve son 1 ay içinde hızlı büyüme gösteren şişlik şikayeti ile başvurdu. Palpasyonda sağ bukkal bölgede yumuşak kıvamlı, 3cm çaplı, bukkal boşluk içerisinde mobil, düzgün sınırlı bir kitle saptandı. Şişkinlik sebebinin bu bölgeden kaynaklı bir tümör olacağı öngörüsü ile ileri görüntüleme incelemesi önerildi. Yapılan USG'de buksinatör kası içerisinde 20 x 11,5 mm boyutlarında, hafif düzensiz konturlu, içerisinde mikrokalsifikasyonla uyumlu ekojeniteler izlenen ve doppler ile vasküler olarak değerlendirilen hipekoik lezyon raporlandı. Lezyonun çevre yumuşak dokular ile ilişkisinin daha iyi anlaşılması için yapılan MR görüntülemesinde, sağ masseter kası anteriorunda, kas planlarına yayılım göstermemiş, yağlı doku içerisinde sınırlı, hafif kontrastlanan, içerisinde noktasal hipointens alanlar izlenen ve hemanjiom lehine değerlendirilen lezyon raporlandı. Hastaya lezyonun eksizyonu önerildi ve intraoral yaklaşımla eksizyon planlandı. Bişektomi tekniği ile gerçekleştirilen cerrahi sonucu öncelikle bukkal yağ yastıkçığı izlendi ancak takibinde yağ yastıkçığının içerisinde lokalize vasküler kitleye ulaşıldı. Lezyon bukkal yağ yastıkçığından ayrılırken, vasküler pedikül, fasyal sinirin bukkal dalı ve stenon kanalının korunmasına özen gösterildi. Kitle yağ yastıkçığının bir bölümüyle birlikte eksize edildi. Hastada ameliyat sonrası süreçte herhangi bir komplikasyon izlenmedi. Histopatolojik sonuç tromboze ve kalsifiye hemanjiom olarak raporlandı. Tartışma: Bişektomi ameliyatlarının çok popüler olduğu ve lokal anestezi altında muayenehane ortamında yapıldığı bu dönemde yanakta dolgunluk şikayeti ile gelen hastalarda, normal bölge anatomisini akılda bulundurmak ayırıcı tanı oluşturmak açısından önemlidir.1 Bölgenin büyük bir kısmında bukkal yağ yastıkçığı bulunmaktadır. Bukkal yağ yastıkçığı ana gövde ve buna bağlı dört uzantıdan oluşur. Ana gövde ile birlikte bukkal uzantı bukkal yağ yastıkçığının %55-75'ini oluşturur ve yanak konturunu sağlar.2 Bölgenin içerisinde bulunan diğer yapılar minör tükürük bezleri, aksesuar parotid lobülleri, fasiyal ve bukkal arterler, fasyal ven, lenfatikler ve fasiyal ile mandibular sinirlerin dalları olarak sayılabilir. Bu durum basit olarak algılanan bukkal yağ yastıkçığı operasyonlarını komplikeleştirirken, aynı zamanda bölgedeki patolojileri çeşitlendirmektedir. Bunun yanında bukkal bölge sağladığı bağlantılar sayesinde tümor veya enfeksiyon yayılımı için de gerekli şartları sağlamaktadır ve bu da bölgeye yapılacak girişimlerde ne kadar titiz çalışılması gerektiğini bir kez daha vurgulamaktadır.1,2 Bukkal bölgenin lezyonları en basit haliyle gelişimsel lezyonlar, enfeksiyon ve iltihabi lezyonlar, neoplaziler ve diğerleri olarak dört gruba ayrılabilir. Gelişimsel lezyonlara aksesuar parotid bezi, dermoid kist, hemanjiom ve vasküler malformasyonlar örnek verilebilir. Bunların hepsi benign olup, bazıları tedavi gerektirebilmektedir. Bölgede bulunan yapıların neoplazileri de bölgenin patolojileri içerisinde yer alır. Bu oluşumlar malign olabileceği gibi benign de olabilmektedir. Hastalar karşımıza yanak hatlarında doluluk şikayeti ile geldiğinde, durumun sadece kozmetik olmayabileceğini akla getirmek ve bu patolojileri de eler şekilde ilerlemek en doğru yaklaşım olacaktır. Olası bir ikilem durumunda görüntüleme yöntemlerinin kullanılması faydalı olabilmektedir.1,2

Kaynaklar:

1- Sezgin, B., Tatar, S., Boge, M., Ozmen, S., & Yavuzer, R. The Excision of the Buccal Fat Pad for Cheek Refinement: Volumetric Considerations. Aesthetic Surg J 2018; July 31 (epub ahead of print)

2- Kim, H. C., Han, M. H., Moon, M. H., Kim, J. H., Kim, I. O., & Chang, K. H. CT and MR imaging of the buccal space: normal anatomy and abnormalities. Korean J Radiol 2005; 6(1): 22-30.

## P-007
## 6 Yaş Erkek Çocukta Ensede İnfantın Primitif Miksoid Mezenkimal Tümörü Olgusu

Özgün Kılıç, Burak Pasinlioğlu, Kemal Fındıkçıoğlu
*Gazi Üniversitesi Tıp Fakültesi Plastik Rekonstrüktif ve Estetik Cerrahi Anabilim Dalı, Ankara*

Giriş: Yaşamın ilk yılında yumuşak doku sarkomları nadir olup infantil dönemde en sık görülen sarkomlar embriyonal rabdomiyosarkom, Ewing sarkomu / primitif nöroektodermal tümör, konjenital infantil fibrosarkom ve primitif sarkomlardır. Bu çalışmada infantil dönemde ortaya çıkan primitif miksoid mezenkimal tümör (PMMTI) olgusu ve yönetimi incelenmiştir.

Olgu: kliniğimize, 3 yaş 6 aylıkken başvuran erkek hastanın ilk şikâyetleri 2 aylıkken boyunda ele gelen yumuşak bir cilt altı lezyonu olarak başlamış. Kitle yıllar içinde büyüme kaydetmiş, tarafımıza başvurduğunda 8*5 cm boyuttaki kitlenin MR görüntülemesinde benign patolojileri işaret eden ensede kas planları içerisinde kapsüllü, düzgün sınırlı heterojen kontrast tutulumu izlenen septalı kistik

lezyon izlenmiş. Tedavi ve Patolojik Değerlendirme: Genel anestezi altında enseden W insizyonla girildikten sonra planlar geçilip kitle çevre dokudan uygun sınırla eksize edildi. Dermoid kist görünümünde olan kitlenin patoloji raporu primitif miksoid mezenkimal tümör (PMMTI) olarak sonuçlandı.

Tartışma: PMMTI genellikle yaşamın ilk yılında ortaya çıkmaktadır ve sık relapslarla komplike hale gelen uzun, inatçı bir seyreye sahiptir. Klinik seyir genellikle lokal nüksle değil, nadir metastazlarla uzar. Altın tedavi standardı, negatif sınırlı radikal cerrahi eksizyondur. Lokal nüksler genellikle aylar içinde ortaya çıkmaktadır. Kemoterapiye de cevap vermediğinden PMMTI vakalarında post-op yakın takip önerilmektedir.

## P-008
## Nazolabial Perforator Propeller Flep ile Üst Dudak Uzatılması ve Oral Kommissür Onarımı

Ali Özgür Karakaş, Elif Şanlı
*Kırıkkale Üniversitesi Tıp Fakültesi Plastik Rek ve Est. Cerrahi Anabilim Dalı, Kırıkkale*

Amaç: Üst dudak kontraktürleri oral kompetans yetmezlik sebeplerinden birisidir. Oral kommissür ve üst dudak bileşke kontraktürleri de dudak yapısının bozularak ağız içi içeriğin kaçağına neden olabilir. Burada nazolabial perforator tabanlı propeller flep ile üst dudak konraktürü açılarak dudak vertikal boyu uzaltılan ve oral kommissür bileşkesi onarılan hastamızı sunmayı amaçladık.

Materyal-Metod: 35 yaşında ateşli silah yaralanması nedeniyle üst dudak sol lateral komponenti ile sol oral kommissür kontraktürü nedeniyle oral kompetans yetmezliği gelişen hasta değerlendirildi. Hastaya sol nazolabial bölgenin hasarlanmamış olması göz önüne alınarak sol nazolabial perforator tabanlı propeller flep ile dudak boyu uzaltılması ve kommissür onarımı planlandı. Genel anestezi altında hasta opere edildi. Dudak kontraktürü diseke edilerek serbestleştirildi. Alt ve üst dudak teması sağlandı. Nazolabial flep kaldırılarak dudak defekt alana pivot nokta ekseninde döndürülerek adapte edildi. Flep donör alan primer onarıldı. Bir ay sonra nazolabial flebin kommissür lateraline gelen kısmı Z-plasti flepleri ile yeniden kaldırılarak kommissür yapısının serbestleştirilerek mediale doğru ilerlemesi sağlandı.

Bulgu: Hastanın takiplerinde herhangi bir komplikasyona rastlanmadı. Katı ve sıvı gıda alımında kompetansın sağlandığı ve dudak ve kommissürden herhangi bir kaçak olmadığı görüldü.

Tartışma: Dudaklar,yüzün en önemli estetik yapılarından biri olmakla beraber; yeme, içme, konuşma, ses çıkarma gibi işlevlerini kendilerine has bir sfinkter yapısı yardımıyla yaparlar. Dudak defektleri ile bu özelliklerini ve fonksiyonlarını kaybederler(1). Dudak defektlerinin etyolojisinde dudak kanserleri, travma, doğumsal anomaliler önemli yer kaplar.Dudak defektlerinin onarımında Deffenbach, Bernard, Von Burrow, Webster, Eastlander, Abbe, Ters Abbe, Karapandzic, Converse, Esser flepleri gibi rejyonel fleplerle beraber serbest flep teknikleri gibi çok sayıda flep tarif edilmiştir (2). Bizim rekonstrüksiyonda kullandığımız flep ise perforator tabanlı propeller flep olarak kaldırıldı. Bu flep fasial arter tabanlı bir flep olarak nazolabial ve perinazal bölge kompleks defektlerinin rekonstrüksiyonu için tarif edilmiştir.(3) Dudak vertikal uzunluğu her iki dudak temasını sağlayacak derecede elde edildikten sonra ikinci seansta Z-plasti flepleri le kommissür kompetansı tamamlandı.

Sonuç: Nazolabial propeller flep uygulaması ile dudak deformitelerinin onarımı ve oral kompetansın sağlanabileceği, böylece tek veya iki seanslı operasyonlarla tatmin edici sonuçlar elde edilebileceği görüldü.

1. Unsal Tuna EE, Oksuzler O, Ozbek C, Ozdem C. Functional and aesthetic results obtained by modified Bernard reconstruction technique after tumour excision in lower lip cancers. J Plast Reconstr Aesthet Surg. 2010;63(6):981-7.

2. Neligan PC. Strategies in lip reconstruction. Clin Plast Surg. 2009;36(3):477-85.

3. Ruiz-Moya A, Lagares-Borrego A, Infante-Cossio P. Propeller facial artery perforator flap as first reconstructive option for nasolabial and perinasal complex defects. J Plast Reconstr Aesthet Surg. 2015;68(4):457-63.

## P-009
## Nadir Bir Olgu: Sol Temporomandibular Eklemde Kondrojenik Osteosarkom

Ahmet Kaplan, Ömercan Yağız Öksüz, Atakan Baş, Çağdaş Duru, Okan Acıcbe, Hasan Murat Ergani, Burak Yaşar, Ramazan Erkin Ünlü, Murat İğde
*Ankara Numune Eğitim ve Araştırma Hastanesi, Plastik Rekonstrüktif ve Estetik Cerrahi Kliniği, Ankara*

Mandibula tümörleri nadir rastlanılan olgulardır. Mandibulayı invaze eden malign tümörlerin büyük çoğunluğunu ağız tabanı kökenli skuamoz hücreli karsinomlar oluşturur. Bunun dışında primer mandibula tümörleri görülmektedir. Osteojenik sarkom bunlardan en sık görülenidir. Diğer mandibula malignitelerine, mukoepidermoid karsinom, adenoid kistik karsinom, leimyosarkom, fibroz histiositom örnek verilebilir. Mandibula benign kistik lezyonları ya da benign tümörleri de segmental kemik defektlerine yol açabilmektedir.

Vaka sunumumuzda bahsedeceğimiz hasta, 26 yaşında kadın hasta, bilinen ek hastalık yok, sol mandibula ramus hizasında ağrı ve şişlik mevcuttu. Boyunda ele gelen lenfadenopati mevcuttu. Hastaya maksillofasiyel tomografi ve mandibula manyetik rezonans görüntülemeleri yapıldı. Görüntülemeler sonucunda, 5*6*4 santimetre büyüklüğünde mandibula ramusunu sandviç gibi saran, mandibula kondilinden köken alan, ağız tabanına invaze kitle olduğu görüldü.Boyunda level 2 ve 3 malign lenfadenopatiler olduğu ve digastrik kasın invaze olduğu görüldü. Hastaya patolojik tanı konulması amacıyla cerrahi eksizyon planlandı. Preauriküler insizyonla girilerek kitleye ulaşıldı. Kitlenin mandibula ramusunu çepeçevre sardığı, periostun düzensizleştiği, kamik korteksin düzensizleştiği ve mandibula kondilinin tamamen erode olduğu görüldü. Tümör yükünün azaltılması amacıyla etraf yumuşak doku ile mandibula segmental rezeke edildi. Örnek patolojiye gönderildi. Patoloji sonucunda kitlenin kondrojenik osteosarkom olduğu görüldü, cerrahi kür şansı bulunmayan hasta, kemoradyoterapi alması amacıyla onkolojiye yönlendirildi.

**Resim**

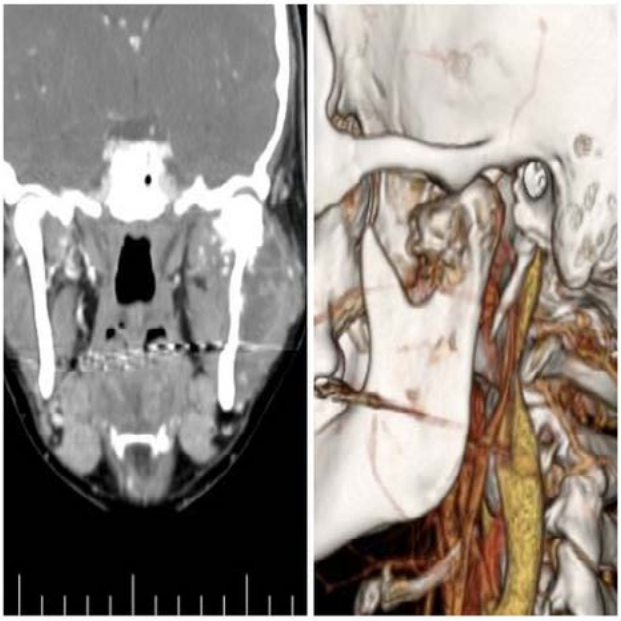

## P-010
## İyatrojenik Kaş Pitozunun Palmaris Longus Tendon Grefti ile Düzeltilmesi

Ahmet Kaplan, Ömercan Yağız Öksüz, Atakan Baş, Çağdaş Duru, Okan Acıcbe, Hasan Murat Ergani, Burak Yaşar, Ramazan Erkin Ünlü, Murat İğde
*Ankara Numune Eğitim ve Araştırma Hastanesi, Plastik Rekonstrüktif ve Estetik Cerrahi Kliniği, Ankara*

Kaş pitozunun düzeltilmesinde çeşitli cerrahi teknikler tanımlanmıştır. Bunlardan en önemlileri direkt kaş kaldırma, orta-alın kaş kaldırma, temporal kaş kaldırma, koronal kaş kaldırmadır. Bu tekniklerle birlikte browpeksi uygulanabilmektedir. Ancak vakamızda olduğu gibi iyatrojenik kaş pitozunun tedavisine literatürde pek değinilmemiştir. Bu vaka sunumunda bahsedeceğimiz hasta 37 yaşında kadın hasta, bilinen malignite dışında kronik hastalığı bulunmayan hastadır. Frontal bölgede leiomyosarkom bulunan ve beyin cerrahi kliniğince takipli hasta tarafımıza tümör rezeksiyonu sonrası oluşacak defektin rekonstrüksiyonu açısından danışıldı. Sağ frontal bölgedeki leimyosarkom tanılı kitle beyin cerrahi tarafından eksize edildi. Tabanda periostun olmadığı frontal ve parietal kemiğin ekspoze olduğu 10*15 santimetrekarelik defekt oluştu. Kaş laterali de cerrahi sınırlarda kaldığı için eksizyona dahil edilmişti. Hastada iyatrojenik kaş pitozu oluşmuştu. Yumuşak doku defektinin serbest anterolateral uyluk flebi ile rekonstrukte edilmesine karar verildi. Kaş pitozunun düzeltilmesi için palmaris longus tendon grefti kullanılmasına karar verildi. Karşı taraf kaş baz alınarak, pitotik kaş uygun pozisyona alındı. Takiben tendon grefti proksimalda periosta dikilerek sabitlendi. Tendon greftinin kaşı tek bir noktadan eleve etmesini önlemek için tendon greftinin distal segmenti hamak şeklinde supraorbital rime dikildi. Geç dönemde oluşacak gevşeme hesaba katılarak karşı taraf kaşa göre 1-2 mm yukarı kaldırıldı. Pitoz düzeltilmesini takiben aynı taraftan anterolateral uyluk flebi planlanıp uygun cerrahi teknikle yumuşak doku defekti rekonstrukte edildi. Literatürde iyatrojenik kaş pitozunun düzeltimesi ile alakalı yeterli veri bulunmamaktadır. Sunduğumuz vakada kaş pitozu, palmaris longus tendon grefti hamak şeklinde adapte edilerek, daha doğal bir görünüm elde edilmiştir. Hastanın 6. ay takibinde kaşın nötral pozisyonda hastaya karşıya bakırkenki fotoğraflarından yapılan analizde kaşın 1 mm düştüğü gözlendi, yukarıda bahsedildiği bu beklediğimiz bir sonuçtu. Elde ettiğimiz sonuç hem hastayı hem de bizi memnun etti.

**resim**

## P-011
## Fanconi Aplastik Anemili Hastada Oral Liken Planus Zemininde Skuamöz Hücreli Karsinom Olgusu

Recep Okan Üstün, Göktekin Tenekeci, Şakir Ünal, Yavuz Demir, Alper Sarı, Ali Cem Oktay
*Mersin Üniversitesi Tıp Fakültesi, Plastik, Rekonstrüktif ve Estetik Cerrahi Anabilim Dalı, Mersin*

Giriş-Amaç: Liken planus, oral bölgede nispeten sık görülen mukokütanöz lezyonlardan biridir ve en önemli komplikasyonları malign transformasyon gösterebilmeleridir. Ağız içinde gelişen tümöral yapılar daha sıklıkla skuamöz hücreli karsinomdurlar. Fanconi aplastik anemili hastalarda DNA tamir mekanizmaları bozulduğundan ve kromozom instabiliteleri mevcut olduğundan malignensi riskleri artmaktadır. Fanconi aplastik anemili hastanın; oral liken planus zemininde malign transformasyon göstererek skuamöz hücreli karsinom gelişen ve cilde penetre olan bir tümörün tedavi sürecini paylaşmaktayız.

Materyal – Metod: Fanconi aplastik anemi tanısı mevcut, yaklaşık 2 yıldır yanak mukozasında liken planus tanısı ile takip edilen, ağız içinden yüz cildine ilerleyen yara ile kliniğe başvuran ve biyopsisi skuamöz hücreli karsinom olarak raporlanan 28 yaşında erkek hasta olgusu sunulmuştur. Sağ yanakta, nazolabial sulkustan ve oral kommisürden başlayıp, mandibula korpus bölgesine ve angüler bölgeye uzanan deriden kabarık,ülsere vejetan yaklaşık 9*6 cm lik kitlesel mevcut. Bu lezyon bukkal mukozada devamlılık göstermektedir. Kulak burun boğaz kliniği tarafından kitle eksizyonu, sağ taraflı boyun diseksiyonu ve yüzeyel parotidektomi yapıldı. Oluşan defekt serbest anterolateral uyluk flebi ile tarafımızca rekonstrükte edildi. Serbest flebin anastomozu, arteri superıor tiroid artere; veni internal juguler venin bir dalına olacak şekilde yapıldı.

Bulgular: Serbest anterolateral uyluk flebi ile; oral mukoza,yanak, oral kommisür, üst ve alt dudakların kısmi rekonstrüksiyonu başarı ile gerçekleştirildi.

Postop hematom ve seroma görülmedi. Postop damar anastomozlarına revizyon ihtiyacı doğmadı. Patoloji sonuçlarına göre cerrahi sınırlar negatif olduğu raporlandı. Radyoterapi ve kemoterapi devam ederken flebin malar bölgede sağlam cilde sütüre edildiği alanda nüks saptandı. Buradan alınan biyopsi sonucu skuamöz hücreli karsinom olarak raporlandı. Hastanın radyoterapi sonrası ağız açıklığı 1 cm den az ölçüldü ve bu sebeple hastanın oral yol ile beslenmesi bozulduğundan hastaya perkütan endoskopik gastrostomi (PEG) açıldı ve beslenmesine başlandı. Operasyon kontralateral tarafında, submandübüler bölgede,metastaz ile uyumlu olduğu düşünülen, cilt altı yerleşimli ve cildi endüre eden, submandibüler bezden sınırları net ayırt edilemeyan yaklaşık 3 cm çapında tümöral bir lezyon ortaya çıktı. Hasta baş - boyun tümörleri onkoloji konseyince inoperatif kabul edildi.

Sonuç ve Tartışma: Likenoid lezyonların malign transformasyon riskleri bulunmaktadır. Oral liken planusların dönem dönem skuamöz hücreli karsinoma dönüşebilme ihtimalleri sebebi ile klinik ve histolojik olarak yakın takip edilmeleri gerekmektedir. Cilde penetre olan tümörlerin ve fanconi aplastik anemili hastalardaki tümörlerin daha agresif seyrettiği göz ardı edilmemelidir. Nitekim ki bu hastada; fanconi anemisin patogenezinde mevcut olan DNA tamir mekanizmaları bozuklukları bulunduğundan ve oral liken planusta malign transformason riskleri mevcut olduğundan; skuamöz hücreli karsinom gelişme riskinin arttığını düşünmekteyiz. Böyle dev tümörlerde temporomandibüler eklem bölgesi, radyoterapi sahası dışında kalamıyorsa, ağız açıklığının kısıtlanabileceği ve bu sebeple oral beslenme bozukluklarının oluşabileceği ve dolayısı ile PEG ihtiyacı doğabileceği unutulmamalıdır. Cilde penetre tümörlerin daha agresif seyretmesi sebebi ile hastaların daha yakından takip edilmeleri gerekmektedir.

**scc, preop, intraop, post op ve nüks**

*1. No ' lu foto preoperatif –cilde penetre tümör 2. No ' lu foto preoperatif – yanak mukozası tutulumu 3. No ' lu foto intaoperatif –kitle eksizyonu sonrası 4. No ' lu foto postop erken dönem 5. No ' lu foto postop geç dönemde nüks*

## P-012
## Burun Rekonstrüksiyonunda Prelamine Paramedian Alın Flebi

Necip Sefa Özden, Yasemin Aydınlı, Savaş Serel
*Ankara Üniversitesi Tıp Fakültesi Plastik, Estetik ve Rekonstrüktif Cerrahi Anabilim Dalı, Ankara*

Paramedian alın flebi supratroklear arter bazlı aksiyel bir fleptir. İlk olarak M.Ö. 700 yılında Sushruta Samita ceza amacıyla nazal tip amputasyonu yapılan olguların rekonstrüksiyonu için kullanmıştır. Flep prefabrikasyonu ve prelaminasyonu son yıllarda fasiyal alt birimler, fasiyal iskelet, orofarinks, özofagus ve penis gibi kompleks defektlerin 3 boyutlu rekonstrüksiyonunda önemli bir yer kazanmıştır. Bu çalışmada, Nazal projeksiyonu sağlamak ve nostril rekonstrüksiyonu için kullanılan 3 aşamalı prelamine paramedian alın flebi olgusu sunulmuştur.

Olgu: Yirmi iki yaşında erkek hasta, ilk defa 04/2011 tarihinde ateşli silah yaralanması sonucu maksillofasiyal travma nedeniyle kliniğimize başvurdu ve hastaya sırasıyla nazal redüksiyon, mandibula açık redüksiyonu ve internal fiksasyonu, iliak krest kemik grefti ile alveolar rekonstrüksiyon, radial ön kol serbest flebi ile üst dudak rekonstrüksiyonu, kosta grefti ile burun rekonstrüksiyonu, fibula kemik grefti ve fibula serbest flebi ile mandibula rekonstrüksiyonu ve septoplasti yapıldı. Daha sonra hastanın burun tipinde projeksiyon eksikliği nedeniyle 3 aşamalı prelamine paramedian alın flebi planlandı. Birinci aşamada flep eleve edilip nostril mukozasının oluşturması amacıyla frontal kas altı inguinal bölgeden alınan FTSG ile greftlendi ve flep ile galea tabakası arasına hem greftin stabilizasyonu hem de flebi şekillendirmek için silikon tüpler yerleştirildi. İkinci aşamada, ilk ameliyattan 6 hafta sonra prefabrike edilen flep eleve edilip nazal tip ve deforme olan nostrillere adapte edildi. Üçüncü aşamada ise burun tipine daha önce aktarılan flep inceltilip pedikül ayrıldı.

Sonuç: Nazal doku defektleri genelde travma veya tümör cerrahisi sonrasında oluşur. Burun rekonstrüksiyonu, karmaşık üç boyutlu yapısı nedeniyle cilt, osteokartilajinöz çerçeve ve burun mukozasının üç farklı anatomik katman olarak rekonstrüksiyonunu gerektirir. Paramedian alın flebi supratroklear arter bazlı aksiyel bir fleptir. Supratroklear arter orta hattan 1.7-2.2 cm uzaklıkta olup yaklaşık olarak kaşın medial sınırına denk gelmektedir. Flep hem üstün aerodinamik fonksiyon hem de alın cildinin kalitesinin burun cildiyle aynı olması nedeniyle fonksiyonel ve kozmetik açıdan güvenilir bir fleptir. Ayrıca güvenilir vasküler pedikül ve minimal donör alan morbiditesi nedeniyle sıkça kullanılmaktadır.

Sadece sınırlı cilt ve kıkırdak replasmanı gerektiren tek alt ünite kusurları (örneğin nazal tip veya ala) için iki aşamalı paramedian alın flebi kullanılırken, birden fazla nazal alt birimde nazal mukoza ve kıkırdak gereksinimi olan olgularda üç aşamalı alın flebi kullanılabilir. Üç aşamalı paramedian alın flebi iki aşamalıya göre transfer sırasındaki artmış vaskülarite, ince bir esnek deri flebi oluşturma özelliği, primer veya gecikmiş kıkırdak greftleme imkanı, pedikül bölünmeden önce iyileşme kusurlarının düzeltilmesi gibi avantajları içermektedir.

Burun gibi özel bir yüzey, kontur veya yapının istendiği ve rekonstrüktif hedeflerin geleneksel yollarla karşılanamadığı alanlara prefabrikasyon ve prelaminasyon teknikleri uygulanmıştır. Kan akımı manipüle edilmediğinden prelamine edilen flebin prefabrike flebe oranla venöz konjesyon olmaması ve olgunlaşma süresi genellikle 3-4 hafta gibi kısa bir süre olması avantajlarıdır.

Sonuç olarak 3 boyutlu bir rekonstrüksiyon gereksinimi olan nazal alt ünitelerde prefabrike alın flebi güvenli bir şekilde kullanılabilir.

**Preoperatif, Postoperatif**

*Preoperatif, Postoperatif fotoğraflar*

## P-013
## Frontotemporal Pleksiform Nörofibrom; Olgu Sunumu

Ali Sadioğlu, Burak Pasinlioğlu,
İbrahim Seyhan Çenetoğlu
*Gazi Üniversitesi Tıp Fakültesi, Plastik, Rekonstruktif ve Estetik Cerrahi Anabilim Dalı, Ankara*

Giriş: Nörofibromlar iyi huylu sinir kılıfı kaynaklı tümörlerdir. 5 ana tipten biri olan Pleksiform Nörofibromlar sinir trasesi boyunca yerleşen, yumuşak dokuda hipertrofi, ciltte hiperpigmentasyon ve hipertrikozis in eşlik ettiği kitlelerdir. Konjenital orijini olduğu düşünülen bu tümörler genellikle 2 yaş civarında bulgu vermeye başlar. Yüz bölgesindeki tümörler kaş ve üst göz kapağında distorsyon, göz kapağı ve yumuşak dokularda ptozis, göz hareketlerinde kısıtlılık ve görme kaybı gibi bulgulara neden olabilir. Bu tür nörofibromların cerrahi yönetimi riskler ve beklenen sonuçlar göz önünde bulundurularak planlanmalıdır.

Olgu: 11 yaşında erkek hasta, sağ yüz bölgesinde temporal fossadan frontal bölgeye, üst göz kapağına preaurikular bölgeden zigomatik arka uzanan alanda, hiperpigmentasyon ve kıllanma artışının eşlik ettiği, MR tetkikinde yaklaşık 9,5x11x6 cm boyutlarında ölçülen kitle şikâyetiyle başvurdu. Yaklaşık 2,5 yaşında başlayan ve yavaş seyirli bir büyüme gösteren kitle öyküsü mevcuttu. Sağ yüz yarımında yumuşak dokuda ve üst göz kapağında ptozis ve kitle alanında bulunan frontal kas hareketinin kayıp olduğu görüldü. Hasta kan transfüzyon hazırlığı eşliğinde operasyona alındı. Sağ preaurikular bölgeden frontalde saç çizgisinde devam eden facelift insizyonuyla operasyona başlandı. Cilt flepleri kanlanmanın bozulmayacağı kalınlıkta kaldırılarak, dikkatli kanama kontrolü eşliğinde kitle eksize edildi. Ciltteki fazlalık eksize edildikten sonra cilt flebi zigomatik ark ve orbital rim bölgesinde tabana, bir miktar sarkma olacağı göz önünde bulundurularak, asıldı ve yüz konturu sağlandı. Silikon drenler yerleştirildi ve insizyon hattı onarıldı. Postoperatif dönemde herhangi bir komplikasyon görülmeyen hasta 4. Gün sonunda taburcu edildi. Hastada transfüzyon ihtiyacı olmadı.

Tartışma: Yüz bölgesinde görülen nörofibromlar ciddi distorsyona neden olmaları sebebiyle psikososyal problemlere de yol açabilmektedir. Cerrahi müdahaleler tedavi edici olmaktan çok şekil bozuklukları ve varsa fonksiyonel kayıpların giderilmesi amacıyla yapılmaktadır. Hastalığın seyrinde relapsların sık olması yakın takip gerektirir. Bununla birlikte yumuşak dokuların dirençlerinin azalmış olması ve elastikiyetinin artması da yumuşak dokularda ptozis tekrarına yatkınlığa neden olur. Cerrahi de insizyon seçiminde cilt fazlalığının eksizyonu yanında yumuşak dokunun zigomatik ark ve kemik dokuya asılmasına da izin verecek yöntemler seçilmelidir. Nörofibromların kanama riski, hipotansif anestezi altında ve preoperatif transfüzyon hazırlıkları eşliğinde operasyon yapılarak yönetilebilir. Tüm zorluklarına rağmen iyi planlanmış cerrahi tedaviler iyi sonuçlar elde edilebilen ve en etkili tedavi seçeneğidir.

## P-014
## Alt ve Üst Göz Kapağının Totale Yakın Kombine Defektleri için Etkili Yöntem: Fricke Flebi Numune Modifikasyonu

Burak Yaşar, Hasan Murat Ergani, Ahmet Kaplan, Ömercan Yağız Öksüz, Atakan Baş, Çağdaş Duru, Ayşenur Şerikoğlu, Okan Acicbe, Murat İğde, Ramazan Erkin Ünlü
*SBÜ Ankara Numune Eğitim ve Araştırma Hastanesi, Plastik, Rekonstruktif ve Estetik Cerrahi Anabilim Dalı, Ankara*

Giriş: Globun korunduğu alt ve üst göz kapağının birlikte total ve totale yakın defektleri sık olarak karşımıza çıkmamasına rağmen, cerrahi olarak zorlayıcıdır. Birincil amaç korneanın hızlı bir şekilde kapatılarak keratit vb. komplikasyonların önlenmesidir. İkincil olarak ise göz kapaklarının etkili bir şekilde kapanıp açılmasını sağlamak ve yüz simetrisini oluşturmaktır. Biz bu çalışmamızda alt ve üst göz kapağının totale yakın defektlerinde kullanılmak üzere 2 aşamalı modifiye yöntemimizi bir vaka ile birlikte sunmayı amaçladık.

Cerrahi Teknik: Rekonstrüksiyon yöntemimiz 2 aylık bir süreci kapsamakta. İlk aşama tümörün eksizyonuyla birlikte alt ve üst göz kapağını aynı seansta kapatmak üzere tasarladığımız modifiye Fricke flebini, 2. seans ise estetik ve fonksiyonel olarak revize edilmesini kapsamakta. Eksizyon sonrasında remnant levator aponöroz sütürlerle işaretlenir. Sol malar bölgeden alt ve üst göz kapağını aynı anda kapatacak şekilde tıpkı yengecin kıskaçlarına benzeyen şekilde modifiye edilmiş Fricke flebi superfisya muskular aponörotik sistem(SMAS) ile birlikte eleve edilir. SMAS düzgün, pürüzsüz yüzeyi ile konjonktival rekonstrüksiyon için mukozal greftleme gereğini ortadan kaldırmaktadır. Aynı zamanda fasiyal özellikleri ile remnant mukoza ve aponörotik sistemle birlikte onarıldığında üst göz kapağı motilitesinin devamını sağlar. Bununla birlikte SMAS dens yapısı sayesinde mevcut flepte lateral kantusun oluşturulması esnasında lateral kantoplasti için önemlidir. Flep donör sahası, medial yanak flebiyle rekonstrükte edilmiştir. İkinci aşamada ise flep superiorunda meydana gelen köpek kulağı deformitesi düzeltilmiş ve flebin fonksiyonelliğinin arttırılması amacıyla cilt altı yağ doku eksizyonlarıyla flep inceltilmiştir.

Sonuç ve Tartışma: Fricke Flebi Numune Modifikasyonu, kaş süperirorundan planlanan klasik Fricke flebinin yanaktaki bir modifikasyonudur. Yanak dokusunun sağladığı daha fazla doku sayesinde geniş defektlerin kapatılmasında avantajı büyüktür bununla birlikte renk ve doku uyumunun yüksek olması açısından da avantajlı bir yöntemdir. Donör sahanın mevcut yanak dokusuyla kapatılabilmesi, greft ihtiyacı olmaması, kaşta yukarı çekilme ve skar oluşturmaması açısından da öne çıkmaktadır.

**Postoperafif Görünüm**

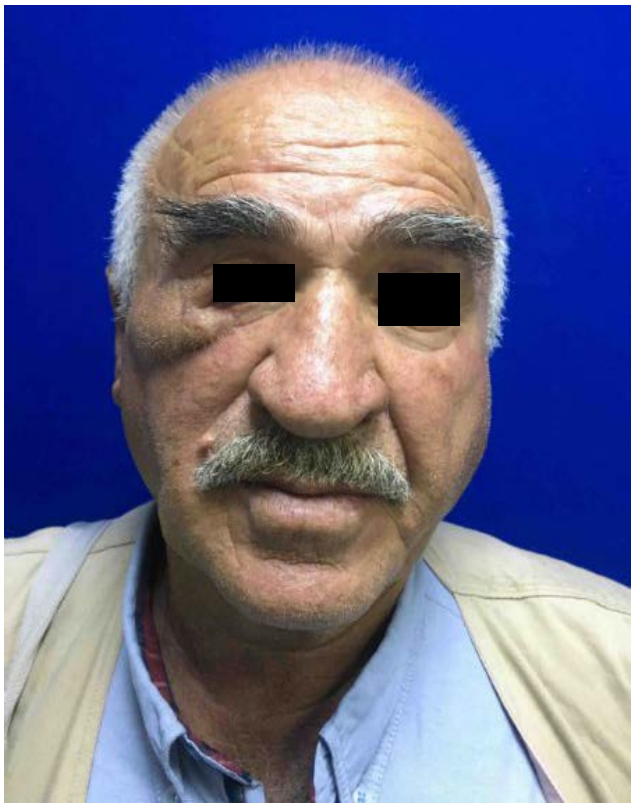

## P-015
## Skara Bağlı Gelişen Ektropionun Kuhnt Szymanowski Tekniğinin Smith Modifikasyonu ile Rekonstrüksiyonu

Hasan Murat Ergani, Burak Yaşar, Ahmet Kaplan, Ömercan Yağız Öksüz, Atakan Baş, Çağdaş Duru, Ramazan Erkin Ünlü, Murat İğde, Okan Acicbe
*SBÜ Ankara Numune Eğitim ve Araştırma Hastanesi, Plastik, Rekonstruktif ve Estetik Cerrahi Anabilim Dalı, Ankara*

Göz kapağının dışa doğru kıvrılarak, göz küresi yüzeyine bitişik duramaması ektropion olarak tanımlanır. Yer çekimi etkisine bağlı olarak daha çok alt göz kapağında görülmektedir. Alt göz kapağının tarsusu vertikal olarak kısa olmasından dolayı tarso-kantal yapılar daha gevşek olup bu da ektropiona sebep olmaktadır. Sonucunda okuler irritasyon, konjonktival inflamasyon ve korneal ekspozisyon olur. Konjenital ektropionlar edinsel ektropionlara göre daha nadirdir. Edinsel ektropionlar ise; involüsyonel, skatrisyel, mekanik ve paralitik olarak sınıflandırılmaktadır. 63 yaşında kadın hastada, 2 ay önce sağ alt göz kapağında meydana gelen kesinin iyileşmesi sonucunda alt göz kapağının eversiyonu mevcuttu. Aynı zamanda yaşa bağlı olarak da alt göz kapağında gevşeklik mevcuttu. Hastanın mevcut hikayesi ve yaralanması sonucunda Kuhnt Szymanowski tekniğinin Smith modifikasyonuna karar verildi.

Szymanowski (1870), lateral kantusta cilt ve kas rezeksiyonu tanımlamış, Kuhnt (1883) konjonktiva ve tarstan üçgen şeklinde eksizyonu tanımlamış, Meller (1893) ise her 2 tekniği birleştirmiştir. Kuhnt Szymanowski tekniğinin Smith modifikasyonu alt göz kapağının fazla olduğu durumlarda tercih edilir. Aynı zamanda yaşa bağlı cildin sarkmış olduğu olguları da tedavi etmiş olmaktadır.

Son zamanlarda ektropion olgularında kullanılan yöntemlerden biri de lateral tarsal strip yöntemidir. Hızlı rehabilitasyon yapılabilmesi ve kozmetik olarak güzel sonuç elde edilmesi önemli avantajlarındandır. Ameliyat sonrası olabilecek horizontal fimozisi,tekrarlayan kantal laksite gibi ortaya çıkacak komplikasyonları da önlemektedir. Vakamızda olduğu gibi skatrisyel ektropion olan olgularda konservatif tedaviden çok korneal ekspozisyonu engellemek için cerrahi müdahale yapılmaktadır. Cerrahi tedavisinde tam kalınlıkta deri grefti, kantopeksi, tarsorafi, z-plasti, lokal flepler ve Meller'in (1893) yılında tanımladığı konjonktiva ve tarsı da içeren eksizyonu tanımlanmıştır.

**Preoperatif, Erken ve Geç Postoperatif Görünüm**

## P-016
## Maksillanın Açık Le Fort-1 Kırığı: Hareketli Üst Çenenin Neden Olduğu Hava Yolu Tıkanıklığı

Hakan Bulam[1], Erkin Ünlü[2]
[1]*Sağlık Bilimleri Üniversitesi Ankara Keçiören Eğitim ve Araştırma Hastanesi, Plastik Rekonstrüktif ve Estetik Cerrahi Kliniği, Ankara*
[2]*Sağlık Bilimleri Üniversitesi Ankara Numune Eğitim ve Araştırma Hastanesi, Plastik Rekonstrüktif ve Estetik Cerrahi Kliniği, Ankara*

Giriş: Le Fort 1 kırığı maksillanın transvers kırığıdır. Kırık hattı önde diş kökleri üzerinden alveolar segmentten başlar piriform apertura inferioru, canine fossa, zigomatikomaksiller butres, posterior maksilla duvarı ve pterygoid plikalardan geçer. Orta hatta damak üzerinden ve septum inferiorundan da ayrılma olur ve üst çene hareketli hale gelir. Genellikle künt travmalarda görülür. En sık darp, düşme ve motorlu taşıt kazaları sonucu oluşurlar. Erkeklerde ve 20-29 yaş aralığında daha sıktır. Genellikle kapalı kırık olarak görülürler. Fizik muayene ve bilgisayarlı tomografi ile tanı konulur. Burada nadir görülen bir açık ve aşağı tam kırılmış bir Le Fort 1 kırığının neden olduğu havayolu tıkanıklığı vakasının yönetimi sunulmaktadır.

Vaka: 29 yaşında erkek hasta motorlu taşıt kazası sonrası gelişen yüz kırığı ile acil servise getirildi. Zor nefes alıyordu. Yüzü ortadan transvers ikiye ayrılmış görünüyordu (Şekil 1). Entübe edilememişti. Hasta supin pozisyona gelemiyor oturmak istiyordu. Arabanın ön konsoluna yüzünü çarpmıştı ve bilinci hiç kapanmamıştı. Ek travma tespit edilmedi. Maksilla üzerinde 10 cm derin horizontal kesi mevcuttu ve üst çene aşağı disloke olmuş ve ağız açıklığını kapatmıştı. Acil serviste de entübe edilemedi ve hava yolu sıkıntısı devam ediyordu. Acil ameliyathaneye alındı ve kontrollü sedasyon altında trakeostomi açıldı ve entübe edildi. Havayolu güvenliği sağlandıktan sonra kırık daha iyi eksplore edilebildi. Le Fort-1 kırık hizasından geçen parçalı kırık mevcuttu. Üst çene tam hareketliydi ve posteroinferior yönde yer değiştirmişti. Parçalı yumuşak dokular ve kırık hatlarındaki parçalı kırıklar debride edildi. Hematom alanları temizlendi. Aktif kanama görülmedi. Kırık redükte edildi. Maksillomandibuler fiksasyon uygulandı. Zigomatikomaksiller ve nazomaksiller butres üzerinden önce geçici olarak tellerle ardından 2.0 mm plak ve vidalarla tespit edildi. Parenteral profilaktik sefazolin 2x1gr ve metronidazol 2x500 mg antibiyoterapi ile izlendi. Hastanın takibinde kemik nekrozu, enfeksiyon gelişmedi. Trakeostomi 10. günde kapatıldı ve taburcu edildi. Geç dönemde orta yüzde travma hattındaki depresyon nedeniyle yağ enjeksiyonu uygulandı. Erken dönemde orta yüz, yanak ve üst dudaklarda uyuşukluk mevcuttu; uyuşukluk postoperatif 12. ayda azalarak sadece travma hattı üzerinde kaldı.

Tartışma ve Sonuç: Le Fort 1 kırıkları daha çok düşük enerjili (%56) travmalar sonucunda görülmektedir, yüksek enerjili travmalar genellikle Le Fort 2 ve Le Fort 3 kırıklara neden olmaktadır.1 Yüksek enerjili travmalar ek olarak kafa kemik kırıkları ve servikal omurga kırıklarına da neden olabilir. Tüm Le Fort kırıklarında %22.4 oranında trakeostomi gerekliliği olmaktadır ki bu hastaların çoğu Le Fort 3 kırık bulunan hastalardır. 1 Le Fort kırıkları tedavisinde amaç yüz projeksiyonunun ve uzunluğunun restorasyonu ve uygun oklüzyonun sağlanmasıdır. Açık redüksiyon ve internal fiksasyon hastaların %60'ında gerekli olur diğerleri konservatif tedavi ile yönetilebilir. Le Fort 1 kırıklarına genellikle gingivobukkal sulkus insiyonu ile ulaşılmaktadır ancak vakamız açık kırık olduğundan travma alanından redüksiyon ve tespit işlemleri yapılmıştır. Postoperatif enfeksiyon oranı %4 olarak bildirilmiştir. Le Fort kırıklarından sonra mortalite oranı %11.6 dır ancak tümü Le Fort 2 ve Le Fort 3 kırıklardır. İzole Le Fort 1 kırık ile mortalite bildirilmemiştir.[1] Vakamızda hava yolunu tehlikeye sokan ve mortaliteye neden olabilecek bir Le Fort 1 kırığı mevcuttu. Ekip çalışması, hızlı ve uygun tedavi ile hasta stabilize edilmiştir ve tedavisi yapılmıştır. Özellikle acil ameliyat şartlarının hemen sağlanması deneyimli anestezi, acil servis, kulak burun boğaz ve plastik cerrahi ekibinin birlikte çalışması ile hasta yönetimi başarıyla sağlanmıştır.

Bu vakada havayolunu tehlikeye sokan ve entübasyonu zorlaştıran nedenler[2-3]:

1. Maksillanın posteroinferior yer değiştirmesi
2. Açık yüz travması ve oluşan yüz deformitesi nedeniyle maske uygulamadaki zorluk
3. Kanama ve hematom nedeniyle havayolunun kapanması ve endotrakeal entübasyonun zorlaşması
4. Ender rastlanan bir yaralanma olması nedeniyle ambulans veya acil servis şartlarında endotrakeal entübasyon uygulayacak hekimin havayolu yönetimine yaklaşımının zorlaşması
5. Yumuşak dokularda ödem ve yabancı cisimlerin havayolunu ek olarak daraltması
6. Hasta ile kooperasyon güçlüğü

**Şekil 1.**

*Açık Le Fort-1 Kırığı*

## P-017
## Merkel Hücreli Karsinom (Derinin Primer Nöroendokrin Karsinomu): Olgu Sunumu

Selma Sönmez Ergün[1], Ahmet Kirazoğlu[1], Kemalettin Yıldız[1], Osman Cemil Akdemir[2], Pelin Altınok[3], Zeynep Tosuner[4], Pelin Yıldız[5]

*[1]Plastik, Rekonstrüktif ve Estetik Cerrahi Anabilim Dalı, Bezmialem Tıp Fakültesi, Bezmialem Vakıf Üniversitesi, İstanbul.*
*[2]Göğüs Cerrahisi Anabilim Dalı, Bezmialem Tıp Fakültesi, Bezmialem Vakıf Üniversitesi, İstanbul.*
*[3]Radyasyon Onkolojisi Anabilim Dalı, Bezmialem Tıp Fakültesi, Bezmialem Vakıf Üniversitesi, İstanbul.*
*[4]Patoloji Anabilim Dalı, Atakent Hastanesi, Acıbadem Üniversitesi, İstanbul.*
*[5]Patoloji Anabilim Dalı, Bezmialem Tıp Fakültesi, Bezmialem Vakıf Üniversitesi, İstanbul.*

Amaç: Merkel hücreli karsinomlar (MHK), derinin nadir görülen primer nöroendokrin tümörleridir. Sıklıkla yaşlılarda ve/veya bağışıklık sistemi baskılanmış erkeklerde; güneşe maruz kalan bölgelerde, ağrısız, sert, soliter, parlak görünümlü nodül şeklinde saptanırlar. Kısa sürede lenf bezi tutulumuna, uzak metastazlara ve yinelemeye neden oldukları için agresif seyirlidirler (1, 2). Sağ yanağındaki MHK nedeniyle tedavi edilen, uzun yıllardır romatoid artrit tedavisi alan ve nekrotizan granülomatöz lenfadeniti olan bayan hasta sunulmaktadır.

Yöntem: Sağ malar bölgesindeki kitleden alınan punch biyopsisinde nöroendokrin karsinom infiltrasyonu tanısı alan hastaya nöroendokrin tümör metastazını ekarte etmek için PET yapıldı. Sağ infraklaviküler bölgede pektoral kas ardı yerleşimli 1 adet lenfadenopati saptanması üzerine

genel anestezi altında sağ yanaktaki tümöral kitle 1.5 cm'lik sınırla eksize edilip defekt alanına epigard uygulandı. Göğüs cerrahisi uzmanı tarafından infraklaviküler bölgedeki lenf bezi çıkarıldı. Tümoral kitlenin biyopsi sonucu tümör derinliği 2.5 cm olan ve tümör tabanı cerrahi sınırının 0.1 cm'den daha yakın olduğu belirtilen MHK olarak gelirken, çıkarılan lenf bezinin biyopsi sonucu nekrotizan granülomatöz lenfadenit olarak bildirildi. Hastaya genel anestezi altında reeksizyon yapıldı. Defekt alanı Mustardee flebi ve sol supraklaviküler bölgeden alınan tam katlı greft ile onarıldı. Yara iyileşmesini takiben tüberkülöz lenfadenit nedeniyle hastaya dörtlü anti-TB tedavisi (Ethambutol 1.5 gr/gün, Rifampicin 600 mg/gün, Pirazinamide 2gr/gün, Isoniazid (INH) 300 mg/gün) 2 ay süreyle verildikten sonra 10 ay süreyle ikili anti-TB tedavisi (Rifampicin 600 mg/gün ve Isoniazid (INH) 300 mg/gün) verilerek tedavi süresi 1 yıla tamamlanmış ve tedaviden başarılı cevap alınmıştır. Anti-TB tedavisinin başlamasından 1 hafta sonra 30 fraksiyonda 5400 cGy RT uygulaması yapılmıştır. RT'nin başlamasından 1 hafta sonra ise KT'ye başlanmış 21 günde bir 1., 8. ve 15. günlerde sisplatin 40 mg/m2 3 kür uygulandıktan sonra, sisplatin 40 mg/m2 ve etoposid 100 mg/m2 3 kür daha sürdürülmüştür. 18 aylık izlemde yineleme ve lokal-uzak metastaz yoktur.

Bulgular: 4 ay önce sağ yanağının üst kısmında beliren ve punch biyopsisinde nöroendokrin tümör infiltrasyonu tanısını alan 65 yaşındaki bayan olgu kliniğimize başvurdu. Sağ malar bölgesinde 3x4 cm boyutunda, ciltten kabarık, pembemsi mor renkte, sert kıvamlı bir kitle mevcuttu. Yapılan boyun muayenesi lenfadenopati açısından negatif olarak değerlendirildi. Hikayesinde 1999 yılında romatoid artrit tanısı aldığını, prednisolon 30 mg/gün kullandığını, 2009 yılında yapılan rutin batın USG'sinde lenf bezlerinde büyüme saptandığını ve Sarkoidoz olabilirsiniz denilerek prednisolon dozunun 15 mg/güne indirildiğini ve ek olarak hidroksiklorokin sülfat 400 mg /gün kullandırılarak izlendiğini, 2015 yılından beri prednisolon 7.5 mg/gün olarak kullandığını, ataklar olduğunda dozajın arttırıldığını belirtti. Tümöral kitlenin biyopsi sonucunda mitoz sayısını 52/mm2 olduğu, yaygın lenfovasküler invazyonun olduğu, tümör derinliğinin subkutan yağ dokusuna dek uzandığı, hafif lenfosit infiltrasyonuna karşın tümör büyüme paterninin nodüler ve infiltratif olduğu bildirildi. Radyolojik olarak diğer nöroendokrin tümörler ekarte edildiği için MHK tanısına varıldı (Resim 1-6).

Tartişma: MHK beyaz ırkta ve 65 yaş üzerindeki erkeklerde daha sık görülür. Tümör patogenezinde ultraviyoleye maruz kalma, immunosüpresyon ve Merkel hücre polyoma virüsü (MCPyV) rol oynamaktadır(3). MHK 'lar baş-boyun bölgesinde, ekstremitelerde ve gövdede yerleşim gösterirler. Olgumuzda olduğu gibi 1-3 ay gibi kısa bir sürede hızla büyüyen, ağrısız, sert, pembemsi mor renkte, soliter, parlak görünümlü nodül şeklinde oraya çıkarlar. MHK'ler dermoepidermal bileşkeden kaynaklanırlar. Merkel hücreleri epidermisin bazal tabakasındaki dermal duyusal nöroendokrin ve mekanoreseptorlerdir. Tanı insizyonel biyopsiyle konulur(4). Işık mikroskopunda küçük hücreli mavi tümör paterni görülür. Bu hücreler olgumuzda olduğu gibi yüksek mitotik aktiviteye sahiptirler. Sitokeratinlerle perinükleer globül boyanmaları karakteristiktir. MHK'lar kromagranin, somatofizin, kalsitonin ve vazoaktif intestinal peptit gibi nöroendokrin işaretçilere de reaksiyon gösterirler. Melanomdan S100 ve HMB45'e negatif reaksiyon vermesiyle, küçük hücreli karsinomların kutanöz metastazlarından Tiroid transkripsiyon faktör-1 (TTF-1) ile negatif reaksiyon vermesiyle lenfomadan ise Lökosit common antijenine (LCA) ve vimentine negatif reaksiyon vermesiyle ayrılırlar(5,6). MHK'lar kısa sürede bölgesel metastaz geliştirirler. Tanı anında hastaların %73'ünde lokal lezyon mevcutken, %23'ünde bölgesel lenf bezi metastazı, %4'ünde ise uzak metastaz söz konusudur. MHK'lar sıklıkla dermis, karaciğer, kemikler, beyin ve lenf bezlerine metastaz yaparlar. 2,7). Metastazlar BT, MRI, PET ve oktreotid sintigrafi ile saptanabilirler (2). Geniş eksizyon, gerekiyorsa bölgesel lenf disseksiyonu ve adjuvan RT bölgesel kontrolü sağlayabilir. Henüz metastatik MHK'lar için küratif tedavi ortaya konulamamıştır (2). Literatürde lokal olarak ilerlemiş tümörlerde veya metastazın olduğu durumlarda siklofosfamid/adriamisin/vinkristin (CAV) tedavisine olan yanıt %75.7, etoposid/cisplatin (EP) tedavisine olan yanıt %55–60 olarak saptanmakla birlikter kemoterapiye bağlı olarak %3.4 oranında ölüm görüldüğü de bildirilmektedir(8). Adjuvan kemoterapinin oluşturduğu immunsupresyonun da olguların tümöre karşı savunmasını etkileyebileceği hususu göz önüne alınarak avelumab, pembrolizumab, ipilimumab and nivolumab gibi yeni geliştirilen immünoterapötik ajanlar son zamanlarda kullanılmaya başlamışlardır(9).

Sonuç: Malign melanomdan 40 kez daha az gözüken ve %30 mortalite oranıyla malign melanomdan daha letal olan MHK'lar bağışıklığı bozulmuş olan olgularda daha agresif bir klinik gidiş gösterebilirler. Lokal rekürrenslerin yüksek oranlarda bildirilmesi ve ilk 2 yıl içerisinde sık görülmesi nedeniyle hastalar bu zaman süresince kısa aralıklarla izlenmelidirler.

Kaynaklar:

1. O'Brien T, Power DG. Metastatic Merkel-cell carcinoma: the dawn of a new era. BMJ Case Rep. 2018 Jul 11;2018. pii: bcr-2018-224924. doi: 10.1136/bcr-2018-224924.

2. He W, Zhang D, Jiang J, Chen Y, Wu C. Merkel cell carcinoma in the left groin: a case report and review of the literature. Oncol Lett 2015;9:1197–1200. doi:10.3892/ol.2015.2861.

3. Lebbe C, Becker JC, Grob JJ, et al. Diagnosis and treatment of Merkel Cell Carcinoma. European consensus-based interdisciplinary guideline. Eur J Cancer 2015; 51: 2396-403.

4. Ogura Y, Enomoto T, Mikami S, Hoshino H, Noda A, Saji O, et al. A rare case of metastasis of Merkel cell carcinoma to the jejunum. J Case Rep 2016;6:378–81.

5. Kuwamoto S. Recent advances in the biology of Merkel cell carcinoma. Hum Pathol 2011; 42: 1063-77.

6. Taşkın B. Merkel hücreli karsinom. Güncel Dermatoloji Dergisi 2017; 2: 69-71.

7. Medina-Franco H, Urist MM, Fiveash J, et al. Multimodality treatment of Merkel cell carcinoma: case series and literature review of 1024 cases. Ann Surg Oncol 2001; 8: 204-8.

8.Tai PT, Yu E, Winquist E, et al. Chemotherapy in neuroendocrine/Merkel cell carcinoma of the skin:case series and review of 204 cases. J Clin Oncol 2000;18:2493-9.

9. Kaufman HL, Russell J, Hamid O, et al. Avelumab in patients with chemotherapy-refractory metastatic Merkel cell carcinoma: a multicentre, single-group, open-label, phase 2 trial. Lancet Oncol 2016;17:1374-85.

**Resim 1-6**

Olgunun ön ve yandan preoperatif görünümü (üst sıra), Polipoid lezyonun dermisinde gruplar halinde bazofilik, monoton görünümde hücrelerden oluşan neoplastik gelişme (H-EX100) ve tümöral hücrelerde CK20 ile yaygın paranükleer boyanma (x200)(orta sıra), Olgunun ön ve yandan postperatif görünümü (alt sıra)

## P-018
## Nadir Bir Olgu: Parotiste Malign Myoepitelyoma (Myoepitelyal Karsinom)

Hüsnü Hacı, Haluk Vayvada, Hasip Şamil Yazgan, Süleyman Çakmak, Hüseyin Emre Ulukaya
*Dokuz Eylül Üniversitesi Tıp Fakültesi, Plastik Rekonstrüktif ve Estetik Cerrahi Anabilim Dalı, İzmir*

Giriş: Tükürük bezi tümörleri nadir tümörler olup ABD'de yıllık insidansı yaklaşık olarak 100.000'de 3'tür[1]. Tüm tükürük bezi tümörlerinin %1 i myoepitelyomadır. Benign ve malign tüm myoepitelyomaların yaklaşık %40'ı parotiste görülmektedir[2].

Olgu: 40 yaşında kadın hasta yaklaşık 2 senedir sağ yanakta ele gelen kitle yakınması ile kliniğe başvurdu. Muayenesinde sağ parotis lojunda 2 cm çapında, ağrısız, sert kıvamlı, fikse kitle saptandı. Fasiyal sinir muayenesi olağandı. Tip 2 diyabet tanısı olan hasta insülin ve metformin tedavisi almaktadır. Sigara kullanımı öyküsü bulunmamaktadır. Kitlenin yavaş seyirli büyüme gösterdiğini belirten hastaya dış merkezde yapılan ultrasonografide sağ parotis yüzeyel lob derin lojunda, 14x8,5 mm boyutlarında, düzgün sınırlı, hipoekoik, solid, kitlesel yer kaplayan oluşum saptanmıştır. Bunun üzerine yapılan ince iğne aspirasyon biyopsisinde ise monomorfik adenom, myoepitelioma ya da düşük nükleer dereceli bir malignite olabileceği belirtilmiştir. Parotidektomi planlanan hastaya preoperatif olarak yapılan manyetik rezonans görüntülemesinde sağ parotis glandı yüzeyel lob derin loju ön komşuluğunda 10,8 x 15 mm boyutlu, ovoid şekilli yüzeyel yerleşimli kitlesel oluşum saptanmış. Kitle T1A görüntülerde normal parotis parankimine göre ılımlı hipointens, T2A görüntülerde normal parotis glandı ile izointens olarak izlenmiştir. Postkontrast serilerde yoğun kontrast boyanma göstermiştir. Santralde noktasal hipointens alan tüm görüntülerde sebat etmiş olarak saptanmıştır. Bu sonuçlar eşliğinde operasyona alınan hastaya genel anestezi altında modifiye blair insizyonuyla girilerek yüzeyel parotidektomi uygulandı. Fasiyal sinirin tüm dalları diseke edilerek korundu. Postoperatif 3. günde dreni çekilen hasta takibinin 1. haftasında operasyon lojunda apse saptanması üzerine servise yatırıldı. Apse drenajı ve uygun antibiyoterapi ardından şikâyetleri gerileyen hasta taburcu edildi. Poliklinik takipleri sırasında patoloji sonucu "malign myoepitelyoma" olarak raporlanmıştır. Mikroskopisinde " kapsül çoğu alanda intakt görünümde olmakla birlikte bir alanda lobüler olarak kapsül invazyonu kuşkusu bulunmaktadır. Yüksek ki-67 indeksi malignite lehinedir. Perinöral, lenfovasküler invazyon bulunmayan tümörde cerrahi sınırlar negatif olup tümör pT1 ile uyumludur". İmmünhistokimyasal incelemede: keratin: +++, aktin: +, s100: ++, p63: +++, ki-67: %10 hücrede+, histokimya: pas: ++ olarak saptanmıştır. Hastalığın lokal kontrolü sağlanmış olup adjuvan radyoterapi düşünülmemiştir. Postoperatif 6. ayında fasiyal sinir arazı ve tümör nüksü bulunmamakta olup takip ve tedavisi devam etmektedir.

Tartışma: Tükürük bezi tümörleri nadir tümörler olup ABD'de yıllık insidansı yaklaşık olarak 100.000'de 3'tür. Tüm baş boyun kanserlerinin ise %3'ünden azını oluşturmaktadır[1]. Radyasyon maruziyeti, kabul edilmiş en önemli etiyolojik faktörlerdendir. Tedavi edilmemiş benign tükürük bezi tümörleri de zaman içerisinde malign dönüşüm gösterebilirler[3]. Myoepitelyal hücreden zengin tükürük bezi tümörleri çok nadir görülmekte olup bunların da büyük kısmı benign myoepitelyoma olup küçük bir kısmı ise malign myoepitelyomadır[4]. Bilinen benign tükürük bezi tümörünün hızlı büyümesi, kıvamının sertleşmesi veya ince iğne aspirasyon biyopsisinde malignite şüphesi görülmesi durumunda parotidektomi açısından hasta değerlendirilmelidir. Boynun durumunu değerlendirmek amacıyla bilgisayarlı tomografi çekilmelidir. Tükürük bezi tümörlerinde temel tedavi cerrahidir. Çoğu parotis tümörü yüzeyel lob ile ilişkilidir ancak %10-20'si derin lob ile ilişkili olabilir. Bu durumda total parotidektomi yapmak gerekmektedir. Preoperatif olarak görüntüleme şarttır. Fasiyal sinir dallarının invaze olduğu ispat edilmediği müddetçe dikkatli diseksiyon ve uygun cerrahi teknik kullanılarak bu sinir ve dalları korunmalıdır[3]. Cerrahi aşamasında modifiye Blair insizyonu ya da facelift insizyonu kullanılabilir. Yüz bölgesinde SMAS altı plana, boyun bölgesinde platisma altı plana inilerek flep eleve edilir. Fasiyal sinirin tüm dalları görülüp korunarak parotidektomi tamamlanır. Fasiyal sinire invazyon nedeniyle sinirin sakrifiye edilmesi gerekiyorsa ilgili sinir segmenti rezeke edilip sinir grefti uygulaması düşünülebilir. Benign tümörler ve düşük dereceli malign tümörler sadece cerrahi ile tedavi edilebilse de daha ileri derece tümörlerin lokal kontrolü amacıyla adjuvan radyoterapi uygulanabilmektedir. Hematom, seroma, fasiyal sinir palsisi, sialosel, Frey sendromu gibi komplikasyonlar gelişebilir. Bunları önlemek için uygun cerrahi teknik ve iyi hemostaz sağlanmasına özen göstermek gerekmektedir[2].

Sonuç: Tükürük bezi kaynaklı olan, benign veya malign karakterli çok çeşitli tümörler tanımlanmıştır. Parotis lojunda ele gelen kitle varlığında malign tükürük bezi tümörü olabileceği ya da mevcut kitle benign karakterde olsa bile malign transformasyon gösterebileceği akılda bulundurularak olguya yaklaşılmalı ve radyoloji, patoloji, radyasyon onkolojisi, medikal onkoloji bölümleriyle bir arada çalışarak multidisipliner bir yaklaşım benimsenmelidir.

**Resim-1**

*Malign myoepitelyoma görüntüsü*

## P-019
## Modifiye Quickert - Rathbun Sütür Tekniği ile Entropion Onarımı

Tekin Şimşek, Yusuf Kenan Yılmaz, Emre Kıymık
*Ondokuz Mayıs Üniversitesi Tıp Fakültesi, Plastik Rekonstrüktif ve Estetik Cerrahi Anabilim Dalı, Samsun*

Entropion, involüsyonel, skatrisyel yada konjenital nedenlerle, kirpik hattının içe dönük olması sonucu kirpiklerin bulbusu kronik irrite etmesi ile karakterize ciddi bir sağlık sorundur. Özellikle yaşlı bireylerde ve alt kapaklarda sık görülür. Alt kapağı tümü ile etkileyebileceği gibi bir kısmını da tutabilir. Hastamızda olduğu gibi en sık görülen involüsyonel formunda alt kapakta değişen derecelerde horizontal laksite tabloya eşlik edebilir. Alt kapak retraktörlerinin dehisensi, posterior lamel kısalığı, orbikülaris okuli kas spazmı yada aşırı kas aktivitesi probleme değişen derecelerde katkı sağlayabilir. Hangi faktörler rol alırsa alsın hastada epifora, oküler irritasyon bulguları, kornea hasarı ve kozmetik sorunlar ön plandadır. 69 yaşında bayan hasta 10 yılı aşkın zamandır entropion şikayeti ile daha evvel orbital rim seviyesinden cilt eksizyonu geçirmiş ancak şikayetlerinin geçmemesi üzerine kliniğimize başvurmuştu. Hastanın göz tahrişini azaltmak için alt kapak cildine eversiyon amaçlı bant yardımlı traksiyon uyguladığı görüldü. Lokal anestezi altında, subsilier cilt insizyonu ile girildi. Pretarsal orbikülaris okuli kas deri flebi oluşturuldu. Alt kapağın medial, orta ve lateral segmentlerine, 6/0 Polyglytone (Caprosyn®) sütürler yardımı ile klasik tanımlandığı şekli ile Quickert- Rathbun (Q-R) sütürleri geçildi (Resim 1A, B). Geçilen Q-R sütürleri ile inferiora ilerletilen pretarsal orbikülaris okuli kas/deri fleplerinin inferiora hareketini desteklemek ve fiksasyon gücünü arttırmak için pretarsal orbikülaris okuli kas/deri flebinin alt kenarları tars alt kenarına 6/0 Poliglaktin (Vicryl ®) sütürler ile bir kaç noktadan sabitlendi (Resim 1C). Preseptal orbikülaris okuli kas deri flebi orbital septum üzeri boyunca orbital rime kadar disseke edilerek cilt ve kasın fazlalığının rezeke edildiği blefaroplasti işlemi yapıldı. Flepler tabakalarına uygun şekilde sütre edilerek kapak onarımı tamamlandı (Resim 1D). Alt kapaklardaki hafif horizontal laksite için kantoplasti gerekli görülmedi. Postoperatif süreçte yara iyileşme problemi yada entropion nüksü saptanmadı. Entropion tedavisinde korneal irritasyonu azaltmaya yönelik göz kapağının bant yardımlı traksiyonu gibi konservatif yöntemler hasta konforundan uzaktır. Yalnız başına, kapak cildinin insize edilmediği Quickert sütürler ile silier marjinin eversiyonunu sağlamak ta uzun vadede başarısızlıkla sonuçlanmaktadır. Olgumuzda Quickert-Rathbun tekniğini blefaroplasti ile kombine uygulayıp orbikülaris okuli kasını tars inferior sınırına fikse ederek modifiye ettik. Böylelikle uzun vadede silier marjinin eversiyonunun daha durağan olması sağlanmış oldu.

**Resim 1**

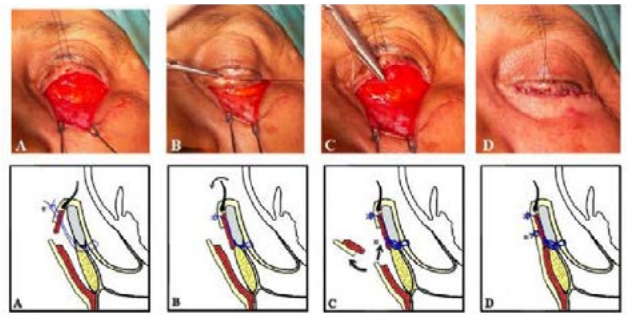


*Resim 1: A. B. Alt göz kapağında subsilier cilt insizyonu ile girildikten sonra pretarsal orbikülaris okuli kas deri flebi oluşturuldu. Kapak medial, orta ve lateral kısımlarından 3 noktadan modifiye Quickert - Rathbun sütürleri geçilerek kirpik hattının dışa evesiyonu sağlandı (yıldız işareti geçilen sütürü, ok işaretide sütür sıkıldıktan sonra silier marjinde oluşan eversiyon hareketini göstermektedir). C. İnferiora ilerleyen pretarsal orbikülaris okuli kasından tars alt sınırına geçilen sütürler ile silier marjin eversiyonu desteklendi (yıldız işareti geçilen sütürü, ok işaretleri blefaroplasti işlemini tarif etmektedir). D. Blefaroplasti tamamlanarak göz kapağı tabakalarına uygun kapatıldı (yıldız işareti cilt sütürünü göstermektedir).*

## P-020
## Burun Alar Kanat Kayıplarının Tek Aşamalı Onarımı (Olgu Sunumu)

Aydın Gözü, Senem Özge Turaçlı Karagüven
*Okan Üniversitesi Tıp Fakültesi, Plastik Rekonstrüktif ve Estetik Cerrahi Anabilim Dalı, İstanbul*

Estetik ve işlevsel olarak burun alar kanat kayıplarının üç boyutlu onarımı önemlidir. Farklı onarım seçenekleri arasında yakın komşuluğu, renk uyumu ve iz yerleşimi açısından nazolabial bölgeden hazırlanan flepler sıklıkla tercih edilmektedir. Daha önce tarafımızca tanımlanmış tek aşamalı nazolabial turnover flep ile onarım uygulanan iki olgu sunuldu. Olgularımız 62 ve 76 yaşında kadın hastalardı. İkisinde de kayıp, tümör çıkartıldıktan sonra sol alar kanadın tümünü içeriyordu. Flepler aynı taraf nazolabial bölgede iki ayrı birim olarak planlandı (Resim 1). Proksimaldeki dörtgen flebin deri adası, defekte bitişik angular arter perforanı korunarak ince bir deri altı yağ tabakası ile birlikte kaldırıldı ve kendi üzerinde mediale doğru (turn-over) katlanarak iç (mukozal) yüz onarımında kullanıldı. Flebin dış yüzü ise preaurikuler bölgeden alınan tam kalınlıklı deri grefti ile kapatıldı. Flep verici alanı, distal birimde hazırlanan üçgen ada ilerletme flebi ile onarıldı. Greft ve lateral flep verici alanları primer onarıldı. Erken dönem iyileşmesi sorunsuzdu. Patolojik sonuç her iki

olguda cerrahi sınırların sağlam olduğu BCC olarak bildirildi. İlk olgu 1 yıl, 2. olgu 6 ay izlendi. Tümör tekrarı görülmedi. Kanat açıklık ve stabiliteleri yeterli, kozmetik sonuçlar kabul edilebilirdi. Mukozal yüzün deri flebi ile onarılırken verici alanın distalden hazırlanan ikinci bir fleple kapatılması alar kanat kayıplarında tek aşamalı güncel bir seçenektir.

**Resim 1**

## P-021
## Larinjektomi Sonrası Özefagus Fistüllerinin Kapatılması

Sevgi Kurt[1], Selami Serhat Şirvan[2], Mecd Atıf Cezairlioğlu[2], Soysal Baş[2], Memet Yazar[2], Ayşin Karasoy Yeşilada[2], Şafak Çakır[2]
*[1]İstanbul Eğitim ve Araştırma Hastanesi, İstanbul*
*[2]Sağlık Bilimleri Üniversitesi Şişli Hamidiye Etfal EAH, İstanbul*

Giriş: Larinks karsinomu gelişen hastalarda KBB tarafından yapılan larenjektomi sonrasında yüzde 15-20 oranında özafagus fistülü gelişmektedir. Fistül gelişen hastalarda gelişen beslenme problemi kilo kaybına neden olmakta buda hastanın genel durumunu kötüleştirmektedir. Bu durum hem hastanın devam eden tedavisine engel olmakta hemde hastanın günlük yaşantısını olumsuz etkilemektedir.

Gereç Yöntem: KBB kliniği tarafından larinks karsinomuna bağlı olarak larenjektomi yapılan ve sonrasında özafagus fistül komplikasyonu gelişen 7 hastaya kliniğimizce rekonstrüksiyon uygulanmıştır. Hastaların tamamına turn in lokal flep + pektrolis major flebi ile iki aşamalı rekonstruksiyon uygulanmıştır. Birinci senasta defekt etrafında eleve edilen fasiyokutan flepler delay fenomeni amacıyla eski yerlerine adapte edilmiş. İkinci seansta flepler dermal flep orta hatta defekti kapatacak şekilde adapte edilerek üzeri muskulokutan pektoral flep ile örtülmüştür. Bulgular: Tarafımızca opere edilen 7 hastanın, 6 tanesi erkek(%85) 1 tanesi kadındır(%15). Hastaların en büyüğü 67 en küçüğü 46 yaşındadır (ortalama yaş 55tir). 3 hastada hipertansiyon 1 hastada geçirilmiş ancak sekel bırakmamış svo öyküsü bulunmaktadır. Hastaların tamamı sigara kullanıyor olup ortalama 35 paket/yıl sigara kullanımı mevcuttur. Hastalar operasyondan ortalama 13 gün sonra taburcu edilmiş ve ortalama sonra oral alım 5 gün sonra başlanmıştır. 2 olguda erken dönem kaçak meydana gelmiş sekonder suturasyon sonrasında ek problem yaşanmamıştır. Sıvı gıda alım sırasında kaçak olmadığı gözlenmiştir. Sonuç: Özafagus fistülü hastaların günlük konforunu ve kanser tedavilerini olumsuz etkilemektedir. Hastalar genellikle birkaç sekonder suturasyon denemeleri sonrasında tarafımıza başvuru yaptığı için tek aşamalı operasyonlarda kaçağın devam etme ihtimali yüksektir. Özellikle radyoterapi almış veya sekonder suturasyon denemesi yapılmış hastalarda iki aşamalı turn in lokal flep ve pektoral fleple rekonstrüksiyonda başarı şansının yüksek olduğunu düşünüyoruz.

**Larinjektomili hastada flep elevasyonu**

## P-022
## Çocukta Makas Nedeni ile Olan Transoral Penetran Yaralanma: Olgu Sunumu

Ayfer Özdemir[1], Erkan Orhan[2]
*[1]Özel Op Dr Ayfer Özemir Kliniği, Uşak*
*[2]Gaziantep Üniversitesi Tıp Fakültesi, Plastik, Rekonstrüktif ve Estetik Cerrahi Anabilim Dalı, Gaziantep*

Amaç: Yabancı maddelerin sert ve yumuşak dokulara penetre olup ve bu dokular içinde kaldığı yaralanmalara penetran yaralanmalar adı verilmektedir. Baş boyun bölgesine penetre olan yabancı cisimler çoğunlukla cam parçaları, tahta parçaları, bıçak, mermi gibi metal parçalardan oluşmaktadır. Penetrasyon yüzeyel dokularda sınırlı kalabildiği gibi derin dokulara hatta intrakraniel yapılara kadar uzanabilmektedir.Baş boyun bölgesinin penetran yaralanmalar çoğunlukla başka biri tarafınca yapılan kasıtlı yaralamalar sonucu olmaktadır ve en sık genç erkeklerde görülmektedir.Baş boyun bölgesine penetre olan yabancı maddelerin tedavisi, yabancı maddelerin çıkarılması sırasında önemli anatomik yapıların hasar görmesi ihtimali nedeni ile cerrahi açıdan risklidir. Bu çalışmada yanak bölgesinden ağız boşluğuna makas batması sonucu baş bölgesinde penetran yaralanma oluşturduğu bir çocuk vaka ve yapılan tedavi anlatılmaktadır.

Olgu: 4 yaşında kız çocuğu olan hasta, acil servise sağ yanağına makas girmesi ile olmuş penetran yaralanma nedeni ile başvurdu. Muayenesinde hastanın sağ yanağından yaklaşık 7 cmlik kesici bir cismin(makas ucu) kafa tabanına doğru girdiği görüldü. Yapılan nörolojik muayenede hastada herhangi bir nörolojik defisit tespit edilmedi.Hastanın düz grafilerinde ve CT sinde yabancı cisim ucunun kafa tabanı sınırına kadar uzandığı fakat kafa tabanı bütünlüğünün bozulmadığı görüldü. Hastanın tanısal anjiografisinde majör damarlarda herhangi bir hasar olmadığı tespit edildi. Antibiyotik tedavisi ve tetanoz profilaksisi yapılan hasta, penetran cismin çıkarılması için beyin cerrahı ile beraber operasyona alındı ve cisim çıkarıldı. Cisim çıkarılmasını takiben aktif kanama izlenmedi. Hastanın post operatif 1 yıllık takiplerinde herhangi bir nörolojik hasar tespit edilmedi.

Sonuç: Baş boyun bölgesinde penetre yaralanmalar bu bölgedeki 3 anatomik alandan oluşurlar. Bunlar dan birincisi sternal notch ile crikoid kıkırdak arasındaki anatomik alandır. Bu bölgedeki yaralanmalar yüksek mortaliteye sahiptir çünkü majör damarların hasarlanması ve intrathorasik yapıların hasarlanması riski vardır. İkincisi ise krikoid kıkırdaktan mandibula angle arasında kalan anatomik alandır. Bu bölgede yaralanma riski olan önemli yapılar; karotis arter, vertebral arter, juguler ven,

trakea, larinks, özefagus ve spinal kordlardır. Bu bölgenin yaralanmaların mortalitesi birinci alanada göre daha azdır. Bunun nedeni bu bölgedeki kanamaların daha kolay kontrol edilebilmesi ve bu bölgedeki yapıların kolaj exposure sidir. Üçüncüsü ise mandibula angulusundan kafa tabanı arasında kalan bölgedir. Bu bölgedeki önemli yapılar gözler, internal karotis arterin distali, vertebral arter, tükrük bezleri, farinks ve spinal korddur. Tüm travma hastlarında olduğu gibi baş boyun bölgesine penetran travma olan hastaların tedavilerinde ilk basamak ileri travma hayat destek (advance trauma life support (ATLS) protocolüne göre hava yolunun açık tutulması, kanamanın kontrolü ve sok un tedavisi ile hastanın stabilize edilmesidir. Hastanın genel durumu stabilize olduktan sonra baş boyun bölgesinin detaylı incelemesi yapılmalı ve cervcal spine ek yaralanma olup olmadığının araştırılması gerekmektedir. Cerrahi öncesi yabancı maddelerin uzanımlarının radyolojik olarak belirlenmesi önemlidir. Bunun için de düz grafi ve aksiyel ve koronar planda kontraslı CT çekilmelidir Bunlara ek olarak vaskuler yapıların hasarına yönelik tanısal anjiografi yapılması, yabancı madde metal dışında bir yapıdaysa MRI çekilmesi, tetanoz profilaksisi yapılması ve antibiyotik tedavisine başlanması gerekmektedir.Hastalar mutlaka KBB ve beyin cerrahınca da değerlendirilmelidir. Yabancı cisimler uzun süre asemptomatik kalabilirler bu nedenle yabancı cismin çıkarılması için acele edilmemeli, gerekli tetkikler yapıldıktan ve uygun ameliyathane ortamı hazırlandıktan sonra cerrahi yapılmalıdır ve tüm işlemlerin genel anestezi altında yapılması gerekmektedir.Uygun hazırlık yapılmadan veya ameliyathane dışında doğrudan çıkarılmaya çalışılması yaralanmaya, kanama ve ölüme neden olabilir. Cerrahide tedavide amaç yabancı cismin çıkarılması, yara eksplorasyonu, irrigasyon, hasarlı kemik ve yumuşak dokuların normal fonksiyon ve morfolojide rekonstrüksiyonudur. Cerrahi sonrası yabancı cismin tamamen çıkarılıp çıkarılmadığının belirlenmesi için post operatif dönemde ve kemik ve yumuşak dokulardaki iyileşme durumunun değerlendirilmesi için de 6 hafta sonra tekrar radyolojik görüntüleme önerilmektedir. Vakamızda yabancı cisim transoral yolla kafa tabanına kadar penetre olmuş fakat kafa tabanında kemik yapıların bütünlüğünü bozmamıştır. Transoral penetre olan yabancı cisimlerin kafa tabanına uzanarak kranioserebral yaralanma oluşturmaları çok nadir görülen bir durumdur. Kranioserebral yaralanmaya neden olan penetre yabancı cisimlerin tedavisi zordur çünkü yabancı cismin çıkarılması hastalarda nörolojik hasara neden olabilir. Ayrıca cerrahinin nasıl yapılacağı konusunda kesin bir kabul yoktur. Bu konuda kesin bir kabul yoktur. Yabancı madde doğrudan çekilebileceği gibi kraniotomi yapılarak da çıkarılabilir. Kraniotomi parçanın direk gözlem ile çıkarılmasını ve potansiyel kanamaların önlenmesine olanak sağlar, direkt extraction ise kraniotomiye seknder olarak beyinde oluşabilecek hasarlardan hastayı korur. Transoral penetre yaralanmalar, uygun tetkikler, radyolojik görüntüleme ve uygun ameliyathane ortamında multidisipliner olarak tedavi edilmesi gerekmektedir. Uygun tedavi edildiklerinde prognozları çok iyidir.

**Yaralanmanın görünüşü**

*Yaralanmanın görünüşü*

## P-023
## Köpek Isırığı Sonrası Kolumella Rekonstrüksiyonu

Mehmet Dadacı, Mecid İsmayilzade, Bilsev İnce, Mehmet Emin Cem Yıldırım
*Necmettin Erbakan Üniversitesi, Meram Tıp Fakültesi, Plastik Rekonstrüktif ve Estetik Cerrahi Anabilim Dalı*

Giriş: İnsan ve hayvan kaynaklı ısırıklar hafif yaralanmalardan ciddi enfeksiyonlara kadar değişik komplikasyonlara neden olabilir. (1,2) Yapılan çalışmalarda tüm ısırıkların; % 85-90'nın köpek, % 5-10'nun kedi, % 2-3'nün insan ve % 2-3'nün de kemirgen kaynaklı olduğu görülmektedir (3,4) Biz bu olgumuzda burun tipi ve kolumellada defekte neden olan köpek ısırığı sonrasında kliniğimizce uygulanılan rekonstrüksiyon yönetimini sunduk.

Olgu Sunumu: Sahibi olduğu köpeği tarafından ısırılma sonrasında burunda açık yara nedeniyle acil servisimize başvuran 61 yaşında erkek hasta tarafımızca değerlendirildi. Hastanın septumunu da ekspoze eden parsiyel tip ve total kolumella defektiyle karakterize açık yarası mevcuttu. Köpek saldırısına bağlı olarak yüzünde multipl abrazyonları olan hastanın muayenesinde belirtilenler dışında ek patoloji saptanmadı. Yaralanma ve acile başvuru arasında geçen süre 1 saat olduğu için enfeksiyon hastalıkları kliniği önerileri de göz önünde bulundurularak yara yeri acil şartlarında onarılarak tip ve kolumella rekonstrüksiyonu sonraki seansa ertelendi. Uygun antibiyoterapi tedavisi sonrasında yara yerinde her hangi akıntı, enfeksiyon ve nekroz gözlenmedi. Yaralanmayı takiben üçüncü ayda dorsal nazal flep ve kolumella- labial bileşkeden planlanan iki adet flep burun tipinde ve septum önünde şekillendirilerek defekt alanlara adapte edildi. Cerrahi onarım sonrası takiplerinde yara yerinde her hangi komplikasyonla karşılaşılmadı.

Tartışma: Köpek ısırıklarına bağlı yaralanmalar daha çok ekstremitelerde ve 20 yaşından büyük erkeklerde görülür. Ancak çocuklarda (özellikle 5-9 yaş) baş ve yüz bölgesi en sık yaralanan bölgedir (4,5). Bizim olgumuzda hasta yaş aralığı itibariyle erişkin olsa da, yaralanma yüz bölgesinde karşımıza çıkmaktadır. Hayvan ısırıkları sonrasında yaranın sütüre edilmesi konusunda tartışmalar temel olarak yara yerinin enfekte olup olmaması ve yaralanmanın lokalizasyonu ile ilişkilidir. Bazı araştırmacılar yara yerinde bariz enfeksiyon belirtileri yoksa ve yaralanmadan sekiz saatten az süre geçmişse yara yerinin sütürasyonla onarılabileceğini vurgulamaktadırlar. Bunun tersine, enfekte olmuş ve yaralanma üzerinden 24 saat geçen yaraların açık bırakılması önerilmektedir. (6) Lokalizasyon olarak el gibi bakteriyel yoğunluğu yüksek bölgelerdeki ısırıkların olası enfeksiyon gelişme ihtimali de göz önünde bulundurularak açık bırakılması uygundur. Ayrıcalıklı durum olarak, yüz bölgesindeki ısırıklar kozmetik sorunlara neden olabileceği için erken dönemde onarılması tavsiye edilmektedir. (6) İster bölgesel parametreler, isterse de yaralanmayı takip eden süre ile ilgili parametreler karşılaştırıldığında biz olgumuzda önerilen tedavi yönetimi doğrultusunda öncelikli olarak primer onarımı tercih ettik.

Sonuç: Evcil hayvancılık dahil olmakla birlikte hayvancılığın her sektöründe gelişmiş ülke olmamız nedeniyle hayvan saldırıları ve ısırmaya bağlı yaralanma sonrasında acil servislere başvurularla çok sık karşılaşılmaktadır. Hayvan ısırığı yaralanmalarında yara zemininde enfeksiyon gelişme ihtimali ve lokalizasyon gibi etkenleri göz önünde bulundurarak yaranın onarım ve ertelenmiş rekonstrüksiyon açısından değerlendirilmesi önemlidir.

Kaynaklar:

1. Benson LS, Edwards SL, Schiff AP, Williams CS, Visotsky JL. Dog and cat bites to the hand: treatment and cost assesment. J Hand Surg Am, 2006;31 (3):468-73.

2. Griego RD, Rosen T, Orengo IF, Wolf JE. Dog, cat, and human bites: a review J Am Acad Dermatol, 1995; 33(6):1019-29

3. MacBean CE, Taylor MDD, Ashby Karen. Animal and human bite injuries in Victoria, 1998-2004. Med J Aust, 2007; 186 (1): 38-40.

4. Goldstein EJ. Bites wounds and infection. Clin Infect Dis, 1992; 14: 633-40.

5. Smith PF, Meadowcroft AM, May DB. Treating mammalian bite wounds. J Clin Pharm Ther, 2000; 25 (2): 85-9

6- Chen E, Hornig S, Shepherd SM, Hollander JE. Primary closure of mammalian bites. Acad Emerg Med, 2000; 7(2): 157-61.

**Resim 1.**

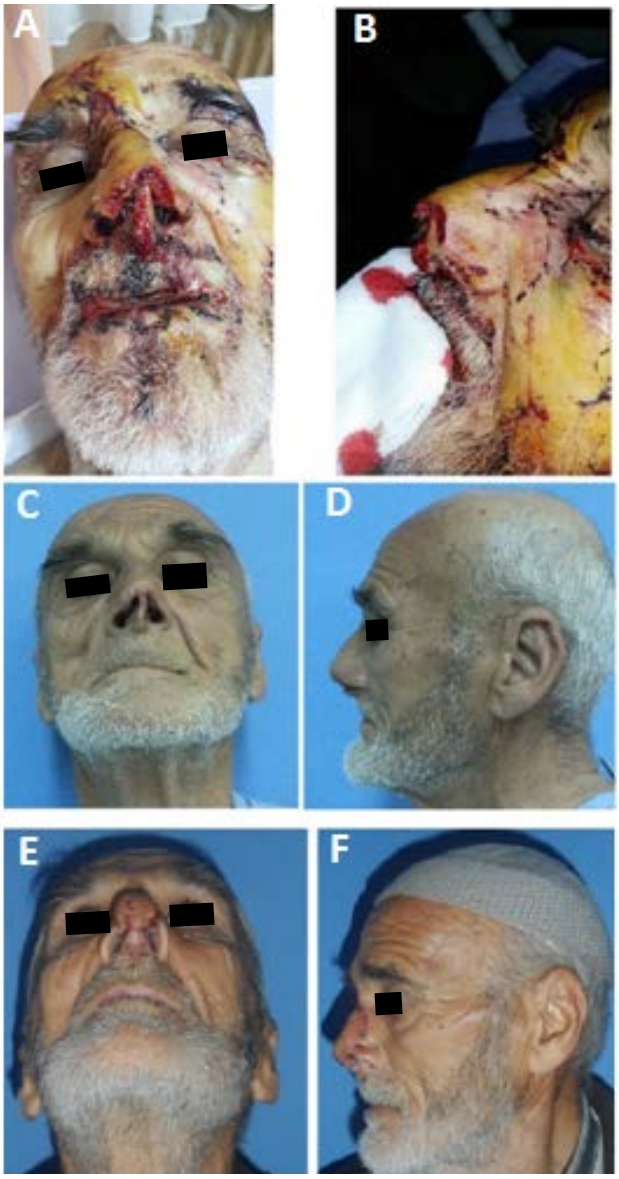


*A,B-Yaralanma sonrası 1.saatte acile başvuran hasta C,D- Travmayı takiben 3.ayda ertelenmiş rekonstrüksiyon öncesi E,F-Kolumella rekonstrüksiyonu sonrası 1.hafta*

## P-024
## Parotis Bezinde Nadir Görülen Lipom Olgusu

Fatih Tekin, Mehmet Hakan Bulam,
Ömer Faruk Taner, Furkan Erol Karabekmez
*Sağlık Bilimleri Üniversitesi Ankara Keçiören Eğitim ve Araştırma Hastanesi, Plastik Rekonstrüktif ve Estetik Cerrahi Kliniği, Ankara*

Amaç: Lipomlar, vücudun her lokalizasyonunda yaygın olarak görülen mezenkimal kökenli benign tümörlerdir. %13-15 oranında baş-boyun bölgesinde görülmektedir. Nadiren oral kavitede, farinkste, larinkste ve parotis bezinde görülebilmektedir.(1,2) Bu olgu sunumunda, lipomlar için nadir bir lokalizasyon olan, parotis bezi yüzeyel lobunda gördüğümüz lipom olgusunun sunulması amaçlanmıştır.

Olgu: 36 yaşında bayan hasta, polikliniğimize 3 aydır olan, sağ yanağında ağrısız şişlik şikayeti ile başvurdu. Hastanın fizik muayenesinde, sağ preaurikuler bölgede, parotis bezi lokalizasyonunda 3x2 cm boyutlarında, subkutanöz, yumuşak, hareketli ve düzenli sınırlı kitlesi mevcuttu. Kitlenin ultrasonografik incelemesinde; sağ parotis bezi içerisinde, parotis bezinin 2 mm derininde lipom olarak rapor edildi. Hastaya, kliniğimizce genel anestezi altında sağ preaurikuler bölgeden yapılan insizyondan girilerek parotis bezi yüzeyel lobunda bulunan lipom eksizyonu uygulandı.(Resim 1) Postoperatif takiplerinde komplikasyon gelişmedi. Kitlenin patolojik incelemesi lipom olarak rapor edildi.

Sonuç: Parotis bezi içerisinde glanduler doku haricinde normalde yağ dokusu da mevcuttur. Buna rağmen parotis bezinde lipom görülmesi nadirdir. Literatürde tüm parotis tümörleri içerisinde lipom görülme sıklığı %0,6-4,4 oranında olduğu bildirilmektedir.(1,2) Lipomlar, parotis bezi içerisinde nadir görülmesine rağmen, cerrahi tedavisinin kolay olması nedeniyle, parotis bezi içerisinde lipom olabileceği hatırlanarak, agresif cerrahiden kaçınılması konusunda uyanık olunması gerekmektedir.

Kaynaklar: 1- Rehal S.S., Alibhai M., Perera E. Post-traumatic Lipoma of the Parotid gland. J Surg Case Rep. 2016 Apr; 2016(4): rjw041 doi: 10.1093/jscr/rjw041 2- F Dispenza, A De Stefano, G Romano, A Mazzoni Post-traumatic lipoma of the parotid gland: case report. Acta Otorhinolaryngol Ital. 2008 Apr; 28(2): 87–88.

**Resim 1**

*Sağ parotis bezi yüzeyel lobülü içerisinde lipom*

## P-025
## Alt Dudak Skuamoz Hücreli Karsinom Eksizyonu ve Bilateral Boyun Diseksiyonu Sonrası Gelişen Medikal Tedaviye Dirençli Hipertansiyon

Bora Edim Akalın, Semih Yıldız,
Nesibe Sinem Çiloğlu
*TC SBÜ Haydarpaşa Numune EAH Plastik, Rekonstrüktif ve Estetik Cerrahi Kliniği, İstanbul*

Karotid sinüsler, kalp ve büyük damarlardaki baro reseptörler; transmural basınç değişimini ve gerimi algılayarak kalp atış hızını ve kan basıncını regüle eder. Boyun diseksiyonu sırasında karotid sinüs denervasyonu ve barorefleks kaybı genel anestezi kaynaklı vazodilatasyon ortadan kalktığında refleks hipertansiyona sebep verebilir. Bu olguda alt dudak skuamoz hücreli karsinom eksize edilmiş, 2. seansta sınır genişletme eksizyonu ve bilateral boyun diseksiyonu yapılan hastada gelişen dirençli hipertansiyon değerlendirilecektir.

Olgu: Bilinen hastalığı olmayan 50 yaşında erkek hastada gelişen alt dudak orta hattaki skuamoz hücreli kanser tanılı kitlesine yönelik eksizyon ve bilateral karapandzic flepleri ile onarım işlemi yapıldı. Patoloji raporlarında sınır yakınlığı bulunması üzerine hastaya postop 38. gün sınır genişletilmesi ve bilateral supraomohyoid lenf nodu diseksiyonu yapıldı. (Resim 1) Postop erken dönemde 170/100 mmhg kan basıncı değerleri izlenen hastaya 25 mcg/dk dozundan nitrogliserin infüzyonu başlandı. Kan basıncı sonrasında 200/100 mmhg değerine ulaştı ve taşikardi gelişti. Kardiyoloji önerisiyle nitrogliserin infüzyon hızı 40 mcg/dk dozuna çıkıldı. Ayrıca perindopril + indapamid 10 mg tablet ve lüzüm halinde amlodipin 10 mg başlandı. Hastanın ağrısına yönelik analjezik tedavisi düzenlendi. Postop 3. günde 180/100 mmhg düzeylerinde hipertansif seyretmeye devam eden etti. Hastanın bu dönemde ortostatik hipotansiyon dışında bulgusu yoktu. Postop 4. ve 5. gün hipertansiyonu gerileyen hastanın nitrogliserin dozu kademeli olarak azaltıldı ve ortostatik hipotansiyon bulguları geriledi.

Tartışma ve Sonuç: Radikal boyun diseksiyonu sonrası dirençli hipertansiyon oranları % 9.6 - 20.2[1,2] olarak bildirilmiştir. Supraomohyoid lenf nodu diseksiyonundan sonra dirençli hipertansiyon ile ilgili literatürde veri yoktur. Radikal boyun diseksiyonu sonrası dirençli hipertansiyon karakteristik olarak anestezi ilaçlarının vazodilatasyon etkisinin bitmesinden sonra gelişir.[1,2] Baroreseptörler ile algılanan değişimler afferent impulslar olarak karotid sinüs, glossofaringeal ve vagus siniri ile nuclei tractus solitarius ve para-median nucleusa gelir. Sempatik ve vagus sinirler gibi efferent yollar ile kalp ve vaskuler yapılara iletilir. Böylece kalp hızı ve vazomotor tonus düzenlenir. Diseksiyonda karotid cisim hasarlanması, baroreseptörlerden gelen impulsların kesilmesine sebep olur, bu da vazomotor merkezin uyarılmasına sebep olur. Boyun diseksiyonu sonrasında barorefleks kaybının postop dirençli hipertansiyon sebebi olabileceği göz önünde bulundurulması, antihipertansif tedavinin yönetiminde büyük önem arz etmektedir.

Kaynaklar:

*1- McGuirt WF, May JS. Postoperative hypertension associated with radical neck dissection. Arch Otolaryngol Head Neck Surg. 1987;113:1098–100.*

*2- Cellikanat S, Akyol MU, Koc C, Olcer S, Ensari S, Turgut S. Postoperative hypertension after radical neck dissection. Otolaryngol Head Neck Surg. 1997;117:91–2. 1970;282:825–9*

**Resim 1**

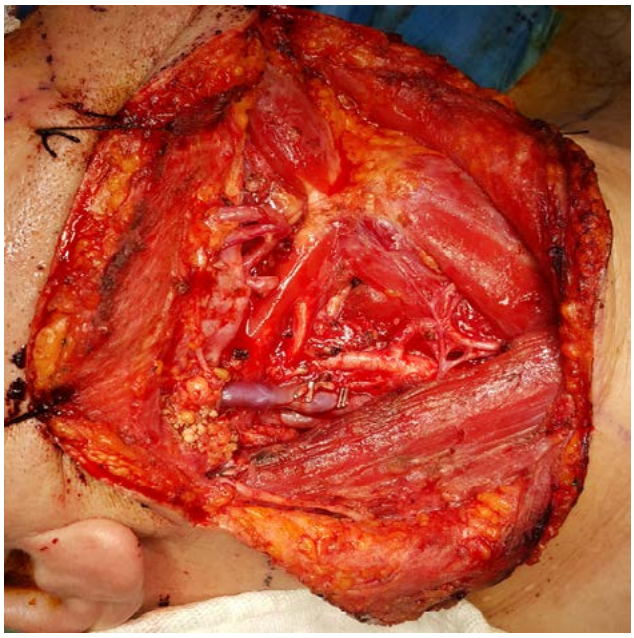

*Sağ taraf boyun diseksiyonu yapılan hastanın perop görüntüsü*

## P-026
## Tümör Eksizyonu Sonrası Sol Alt Göz Kapağı Tam Kat Defektinin Temporal Arter Bazlı Ada Flebi Ve Mukoza Grefti ile Onarımı

Bora Edim Akalın, Erinç Evrensel, Barış Çin, Yunus Emre Yılmazer, Nesibe Sinem Çiloğlu
*TC SBÜ Haydarpaşa Numune EAH Plastik, Rekonstrüktif ve Estetik Cerrahi Kliniği, İstanbul*

Giriş: Alt göz kapağı defektleri konjentinal, travmatik veya ablatif olarak gelişebilir.1 Periorbital defektler arasında en sık alt göz kapağı defektleri görülür. Bunun sebebi alt göz kapağında malignite görülme sıklığının diğer periorbital bölgelere göre daha yüksek olmasıdır.[1] Alt göz kapağı rekonstrüksiyonu fonksiyon ve estetik görünüm açısından kombine olarak ele alınması gereken bir konudur.[1] Bu posterde alt göz kapağı tam kat defektini temporal arter bazlı ada flebi ve mukoza grefti ile onardığımız bir olgu sunulacaktır.

Olgu: 70 yaşında erkek hasta, 1 yıldır alt göz kapağında bulunan kitleden göz hastalıkları tarafından insizyonel biyopsi ile alınan spesimen bazal hücreli karsinom (BHK) olarak raporlanması üzerine tarafımıza yönlendirildi. Skleral tutulum açısından göz hastalıklarına tekrar yönlendirildi ve alınan biyopside skleral tutulum olmadığı raporlandı. Bunun üzerine hastaya aynı seansta total alt göz kapağı rezeksiyonu ve superfisyel temporal arter bazlı ada flebi ile alt göz kapağı rekonstrüksiyonu uygulandı. 3x2x0,8 cm boyutundaki spesimen histopatolojik olarak BHK (solid ve infiltratif tip) olarak tanı aldı. Tümör fokal olarak taban ve medial cerrahi sınıra bitişik görünümde olarak raporlandı. Raporlanmanın 2 hafta sonrasında hastaya aynı seansta sınır genişletme ve supraklavikuler bölgeden alınan tam kalınlıkta deri greftiyle ile rekonstrüksiyon işlemi yapıldı. Hastanın ilk operasyonu sonrası flep venöze girdi ve sülük tedavisi ile flep viabilitesi sağlandı.

Tartışma ve Sonuç: Alt göz kapağı rekonstrüksiyonlarında fonksiyonel ve estetik açıdan kombine bir bakış açısı gerekmektedir. Rekonstrüksiyon tekniğinde tercih yapılırken yaş, sosyokültürel durum, diğer göz kapaklarının durumu, patolojik tanı, defektin büyüklüğü ve içerdiği katmanlar, flebin güvenliği göz önünde bulundurulmalı ve uygun tercih ile morbiditeler minimuma indirilmelidir. Superfisyel temporal arter bazlı ada flebi; güvenli olması, geniş flep bazisi bulunması, geniş bir rotasyon arkına sahip olması, donör saha skarının gizlenebilmesi, cilt rengi ve getirilen doku kalınlılığının estetik görünüm açısından uyumlu olması sebebiyle alt göz kapağı büyük defektlerine yönelik yapılacak rekonstrüksiyonlarda göz önünde tutulması gereken bir yöntem olarak karşımıza çıkmaktadır.[2]

Kaynakça:

1- Nicholas T. Haddock. Grabb and Smith's Plastic Surgery, seventh edition, 'Head and Neck - Reconstruction of the Eyelids, Correction of Ptosis, and Canthoplasty', Lippincott Williams & Wilkins, 2014 pp.352-355.

2- Yang M, Zhao Y. Reconstruction of full-thickness lower eyelid defect using superficial temporal artery island flap combined with auricular cartilage graft. J Craniofac Surg. 2015 Mar;26(2):576-9.

**Temporal arter bazlı ada flebi ile total alt göz kapağı rekonstrüksiyon**

*A: Preop Yandan Görünüm B:Postop Birinci Ay Yandan Görünüm C: Perop Yandan Görünüm D: Perop Karşıdan Görünüm*

## P-027
## Ada Şekline Getirilmiş Latissimus Dorsi Kas Deri Flebi İle Kompleks Servikal Defekt Rekonstrüksiyonu

Emrah Efe Aslaner[1], Ahmet Çağrı Uysal[2], Nilgün Markal Ertaş[2]
*[1]Başkent Üniversitesi Tıp Fakültesi, Plastik Rekonstrüktif ve Estetik Cerrahi Anabilim Dalı, Adana*
*[2]Başkent Üniversitesi Tıp Fakültesi, Plastik Rekonstrüktif ve Estetik Cerrahi Anabilim Dalı, Ankara*

Giriş: Kompleks servikal defektler, özellikle radyoterapi almış hastalarda, mevcut doku kalitesinin daha da azalmış olmasından ve sürekli massere olmaya müsait bir bölge olmasından dolayı onarımı zor defektlerdir. Bu bölgenin onarımında en sık ve ilk akla gelen flepler ihtiyaç olan bulky kas dokusunu sağlaması ve cilt adası içererek ağız tabanı veya farenks duvarı oluşturulacak şekilde dizayn edilmesinin kolay olması açısından pektoralis majör kas deri flepleridir. Serbest doku nakline genel durumu ve damar yapısı müsait olan hastalarda ise serbest flepler iyi bir seçenek olabilir. Bu vaka sunumunda dış merkezde bir çok kez opere olmuş ve her iki pektoral kas flebi kullanılmış, yoğun radyoterapi öyküsüne bağlı olarak çevre doku kalitesi ve alıcı damar viabilitesi problemli olan bir hastanın farinks ön duvar ve servikal bölge defektinin latssimus dorsi kas deri flebi kullanılarak onarılması sunulmaktadır.

Olgu: Ağır sigara ve alkol kullanma hikayesi olan 57 yaşında erkek hasta KBB polikliniğine ses kısıklığı nedeniyle başvurdu. Alınan multipl biyopsilerin patoloji sonucu epidermoid karsinoma olarak raporlandı ve hasta kemoradyoterapi için onkoloji kliniğine yönlendirildi. Bu tedavi sonrası hem klinik olarak hem de radyolojik olarak tamamen iyileşen hasta 9 ay sonra vokal kord paralizisi ve solunum güçlüğü nedeniyle yeniden KBB kliniğine başvurdu. Yeniden multipl biyopsiler alındı ve solunum güçlüğünü gidermek için traketomi açıldı. Patoloji sonucu epitelyal hiperplazi gelmesi üzerine hasta taburcu edildi. Bir kaç ay sonra takip amaçlı çekilen tomografide nüks tümör görülmesi üzerine hastaya total larinjektomi ve bilateral boyun diseksiyonu yapıldı. Postoperatif faringokutanöz fistül oluşumu olması üzerine KBB ekibince önce sol pektoralis majör kas deri flebi ve bir ay sonra fistülün tekrarlaması üzerine sağ pektoralis majör kas deri flebi yapıldı. Yaklaşık 2 ay sonra yeniden bir fistül oluşması üzerine hasta tarafımıza konsülte edildi. Yapılan değerlendirmeler sonrası hastaya tarafımızca latissimus dorsi kas deri flebi ada şeklinde hazırlanarak ve torakodorsal köke kadar disseke edilerek cilt adası farinks ön duvarı olacak şekilde defekt alana getirildi.

Sonuç: Bir çok kez opere olmuş radyoterapi öyküsü olan kompleks servikal defekti olan hastalarda serbest flep seçeneğinin yanında latissimus dorsi kas deri flebinin de uygun şekilde kullanılabileceğini düşünmekteyiz.

**Flep**

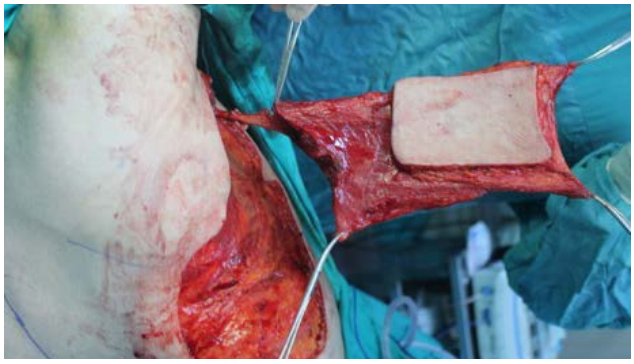

## P-028
## Tümör Eksizyonu Sonrası Mikrostomi Düzeltilmesi

Cemal Fırat, Orhan Gazi Dinç
*İnönü Üniversitesi Turgut Özal Tıp Merkezi, Plastik Rekonstruktif ve Estetik Cerrahi Anabilim Dalı, Malatya*

Giriş: Mikrostomi ağız açıklığının azalması olarak tanımlanır. Yüz yanıkları sonrası, travma sonrası, tümör eksizyonu sonrası, konjenital olarak (örneğin freeman sheldon sendromu) (1), sistemik sklerozun eşlik ettiği otoimmün hastalıklarda (mukoz membran pemfigoidi, skleroderma vs) mikrostomi görülebilir. Mikrostomi sıklıkla perioral bölge yanıkları sonrasında özellikle çocuklarda korozif madde içilmesi sonrası gelişir(2). Ağız açıklığının azalması oral beslenmeyi, konuşmayı, ağız bakımını ve olası entübasyonu zorlaştıracaktır.

Olgu sunumu: 77 yaşında erkek hasta alt dudakta şişlik ve ağız açıklığında azalma nedeniyle kliniğimize başvurdu. (resim 1-2). 2 yıl öncesinde dış merkezde alt dudaktan tümör eksizyonu yapılmış. Tümör nüksü düşünülerek eksizyon planlandı. Nazotrakeal entübasyon ile genel anestezi altında alt dudaktaki tümör tam kat eksize edildi. Defekt onarımı için bilateral nazolabial flepler tasarlandı. Tasarıma uygun fasyokutan flepler eleve edilerek alt dudakta oluşan defekt kapatıldı. (Resim 3) Hasta postop 2. gününde taburcu edildi. Eksize edilen tümörün patolojik inceleme sonucu skuamöz hiperplazi olarak raporlandı. Hastaya postop 7.ayında mikrostomi düzeltilmesi için operasyon planlandı. (resim 4) Kommissürlerde z plasti ile ağız açıklığı artırıldı. (resim 5-6). Postop 12.ay (resim 7)

Tartışma: Mikrostomi düzeltilmesinde ilk hedef ağız açılığının artırılması ve ağzın sfinkter fonksiyonunun iyileştirilmesidir. Ağız simetrisinin sağlanması ve kabul edilebilir estetik sonuçlar sonraki hedeflerdir. Mikrostominin en sık nedenlerinden olan perioral yanıklarda(3) mikrostominin gelişimini engelleyici yöntemler önem kazanır. Mikrostominin cerrahi olmayan önleyici tedavi yöntemleri arasında oral split uygulamaları, oral egzersiz ve oral masaj yer alır. Mikrostomi rekonstruksiyonunda birçok cerrahi teknik tanımlanmıştır. Y-v plasti mikrostomi onarımının en eski yöntemlerinden olup Dieffenbach tarafından tanımlanmıştır. Conversel ve Kazajian tarafından modifiye teknikleri tanımlanmıştır.(4) Z- plastiler(5-6), trapez flep(2), mukozal romboid flepler, bukkal mukozal flepler, nazolabial flepler(7,8), split ve full thickness deri greftleri(9) kullanılan yöntemlerdir. Deri grefti ile yapılan mikrostomi düzeltilmesi kontraktür nüksünün sıklığı ve kötü estetik sonuç nedeniyle pek tercih edilmez.

Sonuç: Mikrostomi hastanın yaşam kalitesini ciddi şekilde bozan fonksiyonel, estetik ve sosyal bir problemdir. Hastaya spesifik cerrahi tenik seçilmeli ve postop rehabilitasyona önem verilmelidir.

Kaynakça:

1. Neumann A, Coetzee PF. Freeman-Sheldon Syndrome: a functional and cosmetic correction of microstomia. J Plast reconstr Aestetic Surg. 2009;62:e123-e124.

2. Grishkevich VM. Post-burn microstomia: anatomy and elimination with trapeze-flap plasty. Burns 2011;37:484-9.

3. Egeland B, More S, Buchman SR, Cedema PS. Manegement of difficult pediatric facial burns:reconstruction of burn related lower eyelid ectropion and perioral contractures. J Craniofac surg 2008;19:960-9.

4. Sorensen B. Contraction of the oral stoma: microstomia In: Feller I, Grabb WC, editors. Reconstruction and rehabilitation of the burned patient. Ann Arbor, Michigan. 1979.p.224.

5. Muhlbauer WD. Elongation of mouth in post-burn microstomia by a double Z-plasty. Plast Reconstr Surg 1970;400-2.

6. Abenavoli FM, Corelli R. Oral commissuroplasty though a Z-plasty. Eur J Plast Surg 2004;27:44-5.

7. Jaminet P, Werdin F, Kraus A, et al. Extreme microstomia in an 8-month-old infant: bilateral commissuroplasty using rhomboid buccal mucosa flaps. Eplasty 2009;10:e5

8. Mehra P, Caiazzo A, Bestgen S. Bilateral oaral commissurotomy using J Oral Maxillofac Surg 1998;56:1200-1203

9. Zweifel CJ, Guggenheim M, Jandali AR. Management of microstomia in adult burn patients revisited. J Plast Reconstr Aesthet Surg 2010;63:e351-7

**Mikrostomi**

## P-029
## Skalpte Nadir Bir Kitle: Travmatik Arteriyovenöz Fistül

Ahmet Bilirer, Mustafa Sütçü, Osman Akdağ, Zekeriya Tosun
*Selçuk Üniversitesi Tıp Fakültesi, Plastik Rekonstruktif ve Estetik Cerrahi Anabilim Dalı, Konya*

Giriş: Arteriovenöz fistüller (A-V) konjenital olmakla birlikte travma sonrası da görülebilmektedir. A-V fistüller progresif pulsatil kitle; baş ağrısı ve kozmetik defomitelere yol açan vasküler kitlelerdir. Skalpte nadir olarak görülen travma sonrası sağ temporal alanda oluşan a-v fistül hastasının yönetimi sunulmuştur.

Olgu Sunumu: 8 yaşında erkek hasta kliniğimize sağ temporal alanda ciltaltı kitle ile başvurdu. Hastanın öyküsünde mevcut kitlenin 1 yıl önce geçirilmiş travmadan 1 ay sonra ortaya çıktığı ve kitlenin boyutlarında aylar içinde artış gözlendiği ve başağrısının şikayetlere eklendiği öğrenildi. Fizik bakıda sağ temporal alanda thrill bulgusu veren 60*15 mm boyutlarında solucanvari, valsalva ile boyutları artan ağrılı kitle tespite edildi. Kitlenin ipsilteral süperfisyal temporal artere kompresyon sonrasında boyutlarında azalma ve thrill bulgusunda azalma gözlendi. Genel anestezi altında süperfisyal temporal arter ve retromandibuler venin uç dalları arasında a-v fistül gözlendi. Mevcut fistülün proksimalinde arteryel alan ve fistüle katılan venler bağlanarak fistül traktı total eksize edildi. Erken ve geç dönemde herhangi bir problem gözlenmedi. Operasyon sonrası 1.yıl takiplerinde relaps saptanmadı.

Tartışma ve Sonuç: Travmatik A-V fistüller başi boyun bölgesinde nadir görülen bu yüzde ayrıcı tanıda akılda tutulması gereken kitlelerdir. Patogenesinde iki teori bulunmaktadır. Birincisinde arter duvarının bütünlüğünün bozulması ve eşlik eden vasovasorum endotelinin prolifere olup venlere birleşmesidir. Diğer teoride ise arter ve venin aynı anda laserasyonu ve birleşimidir. Travmatik A-V fistüllerin tedavi seçenekleri arasında; embolizasyon, sklerozan madde enejeksiyonu gibi seçenekler yer alsa da cerrahi tedavi başat rol oynamaktadır. Skalp bölgesinde fistüldeki akımının yüksek olması; anatominin kompleks oluşu total rezeksiyonları zorlaştırmakta relapsı arttırmaktadır. Ayrıca sklerozan tedavilerde kontrolsüz sklerozan madde migrasyonuna bağlı komplikasyonlar nedeni ile cerrahi ilk sırada tercih edilmektedir. Travma öyküsü olan hastada palpasyon ile thrill bulgusu veren pulsatil kitlesi olan hastalarda bu tanı akılda tutulmalı; cerrahi tedavide relapsın önlenebilmesi için AVF besleyen tüm damarlarla birlikte total rezeksiyon yapılmalıdır.

## P-030
## Fasiyal Paralizinin Polipropilen Mesh ile Statik Rekonstrüksiyonu

Fatih Tekin, Mehmet Hakan Bulam,
Ömer Faruk Taner, Furkan Erol Karabekmez
*Sağlık Bilimleri Üniversitesi Ankara Keçiören Eğitim ve Araştırma Hastanesi, Plastik Rekonstrüktif ve Estetik Cerrahi Kliniği, Ankara*

Amaç: Fasiyal sinir paralizisi; konjental, travma, enfeksiyon, nörolojik, neoplastik, vasküler, iatrojenik ve idiopatik sebeplerle oluşabilmektedir. Hastaların tedavisinde etyolojiye bağlı olarak medikal ve cerrahi tedavi seçenekleri bulunmaktadır. Cerrahi tedavi seçenekleri içerisinde primer sinir onarımı, interpozisyonel sinir grefti ile onarım, bölgesel sinir transferleri, serbest veya bölgesel kas transferleri ve statik fasiyal destek prosedürleri uygulanmaktadır. Statik fasiyal rekonstrüksiyon yöntemleri, özellikle yaşlı hastalarda, genel durumu iyi olmayanlarda ve hastalığının prognozu kötü olan hastalarda, dinamik rekonstrüksiyon yöntemlerine alternatif olarak günümüzde de kullanılan yöntemlerdir. Ağız ve malar bölgenin pitozisine bağlı oluşan fonksiyonel ve estetik problemler için statik askı yöntemleri kullanılmaktadır. Askı yöntemleri olarak genellikle fasya greftleri, tendon greftleri ve emilmeyen sütürler kullanılmaktadır. Bu olgu sunumunda, yukarıda belirtilen askı yöntemlerine alternatif olarak, ağız ve malar bölgenin polipropilen mesh ile statik rekonstrüksiyonu yapılan bir olgunun sunumu amaçlanmıştır.

Olgu: 70 yaşında erkek hasta, sağ fasiyal paraliziye bağlı sağ ağız köşesinde düşüklük ve sağ yanakta sarkma şikayeti ile polikliniğimize başvurdu. Hastaya 10 yıl önce sağ pontoserebellar köşe tümörü nedeniyle eksizyon uygulanmış ve sonrasında sağ fasiyal paralizi gelişmiş. Kliniğimizde hastaya statik askı ile rekonstrüksiyon uygulanmasına karar verildi. Genel anestezi altında, sağ malar bölgeyi inferior orbital rime ve sağ ağız köşesini sağ zigotik arka doğru statik askı uygulayacak şekilde steril polipropilen mesh dizayn edilerek hazırlandı. (Resim 1) Sağ preaurikuler, periorbital, üst ve alt dudak vermillokutanöz hat, modiolus ve mandibula korpus inferior marjini üzerinden yapılan insizyonlarla girildi. Tüm insizyonlar subkutanöz diseksiyonla tüneller açılarak birleştirildi ve polipropilen mesh için gerekli subkutan alan sağlandı. Polipropilen mesh sağ malar bölgeye subkutan olarak yerleştirildi. Mesh, üst ve alt dudaklarda subkutan doku ve orbikularis oris kasına, mandibula korpusu seviyesinde subkutan dokuya, inferior orbital rim ve zigomatik ark seviyesinde periosta fikse edildi. Hastanın postoperatif takiplerinde komplikasyon gelişmedi. Ağız ve malar bölge için yeterli oranda statik destek sağlanmış oldu.

Sonuç: Fasiyal paralizi rekontstrüksiyonunda, statik askı yöntemleri uygulama gerekliliği olduğunda tendon, fasya ve sütür yöntemlerine alternatif olarak, temin edilmesi kolay, hastaya ikincil bir hasarı olmayan, ucuz ve güvenli bir alloplastik bir materyal olarak polipropilen meshin kullanılabileceği kanaatindeyiz.

**Resim 1**

*Sağ fasiyal paralizi olan hastaya polipropilen mesh dizayn edilmesi*

## P-031
## Merkel Hücreli Karsinom Eksizyonu Sonrası Alın Flebi ile Üst Göz Kapağı Rekonstrüksiyonu: Bir Olgu Sunumu

Eyüphan Gencel, Özgün İlke Karagöz,
Ömer Kokaçya, Osman Metin Yavuz
*Çukurova Üniversitesi Tıp Fakültesi, Plastik, Rekonstrüktif ve Estetik Cerrahi Anabilim Dalı, Adana*

Merkel hücreli karsinom (mcc), Merkel hücreleri adı verilen epidermisin daha derin katmanlarında bulunan hücrelerden kaynaklanan nadir görülen bir cilt tümörüdür. Özellikle açık ten rengi olan yaşlı erkeklerin baş boyun bölgesinde görülür. Son zamanlarda yapılan çalışmalar, mcc'nin onkogenezinde polyomavirüs ve bcl-2'nin de rol oynadığını göstermiştir. Merkel hücreli karsinom nadir görülen fakat çok agresif seyreden bir tümördür. Mcc, kutanöz malignitelerin % 1'inden daha azını oluşturmasına rağmen, insidansı artmaktadır. Bu çalışmada üst göz kapağının merkel hücreli karsinom nedeniyle eksizyonu sonucu alın flebi ile onarım yaptığımız bir olgu sunulmaktadır.

Yöntem ve Bulgular: 69 yaşında hipertansiyonu ve tip 2 diyabetes mellitusu olan kadın hasta, 6 ay önce göz kapağında kitle nedeniyle dış merkezde opere olmuş, patloji raporu konjonktival epitelyal hiperplazi, yan ve derin cerrahi sınırlar intakt olarak gelmiş. 2 ay önce kitlenin tekrarlaması üzerine tarafımıza yönlendirilmiş. Alınan biyopsi sonucu merkel hücreli karsinom olarak gelen hastanın sağ üst göz kapağında medial kantusa uzanan 1,5x1 cmlik kitle mevcuttu. Çekilen orbita BT'de sağ üst göz kapağı medialde nüks tümoral kitle ile uyumlu yumuşak doku lezyonu mevcuttu. Glob, intraorbital yağ dokusu ve

rektus kasları intakt, invazyon izlenmedi. Her iki servikal zincirde patolojik boyut ve görünümde lenf nodu yoktu. Genel anestezi altında preop çizimler eşliğinde sağ üst göz kapağındaki merkel hücreli karsinomla uyumlu kitle geniş marjinden lateral kantustan medial kantusa tüm üst göz kapağını kaş inferioruna kadar içerecek şekilde eksize edildi. Defekt alan sağ supratroklear arter pediküllü alın flebinin eleve edilerek flep distali konjonktivayı oluşturacak şekilde kıvrılarak sütüre edilmesiyle onarıldı. Patoloji raporu: merkel hücreli karsinom, cerrahi sınırlar intakt olarak geldi. Takiplerinde alın flebi distalindeki kılların korneayı irite ettiği görülerek hasta tekrar operasyona alındı. Genel anestezi altında alın flebi korneaya temas eden kısımdan girilerek cilt altı yağ doku ve cildin bir bölümü lış folikülleri de dahil edilerek eksize edildi. Flep pedikülü kesildi, bulk dokular eksize edildi. Flebin korneaya temas eden kısmı tam kalınlıkta deri grefti olacak şekilde inceltildi.

Tartışma: Merkel hücreli karsinom agresif seyreden bir nöroendokrin kutanöz malignitedir. Genellikle kutanöz bir hastalık olarak ortaya çıkar, fakat lokal nüks, bölgesel lenf nodu metastazı ve sistemik hastalık yaygındır. Mcc için risk faktörleri arasında açık tenli olmak, ileri yaş, ultraviyole maruziyeti ve immünsupresyon yer alır. Merkel hücreli karsinom tanısı doku örneği üzerinde yapılan histolojik ve immünokimyasal çalışmalarla konur. Mcc tedavisinin ana komponentleri cerrahi ve radyoterapidir. Cerrahi rezeksiyon lokalize hastalık için temel tedavidir. Mevcut öneriler primer tümörün klinik büyüklüğüne dayanmaktadır ve <2 cm büyüklüğünde olan tümörler için 1 cm'lik sınırlarla ve >2 cm'lik boyuttakiler için 2 cm'lik sınırlarla tümör eksizyonu gerekmektedir. Olgumuzda tümör eksizyonuna sekonder gelişen tam kat geniş üst göz kapağı defektine tek aşamalı rekonstrüksiyon uygulandı. Kutanokonjonktival tam kalınlıkta ilerletme flepleri, aksiyel vaskülarize miyokütan flepler, serbest flepler üst kapak rekonstrüksiyonunda kullanılabilir.

Sonuç: Merkel hücreli karsinom epidermisteki merkel hücrelerinden kaynaklanan nadir görülen, agresif seyreden, bir cilt tümörüdür. Lokalize hastalıkta lezyonun geniş marjinden cerrahi eksizyonu temel tedavidir. Üst göz kapağında tam kat geniş defektin rekonstrüksiyonu, üst kapağın hareket ihtiyacı, globu ve korneayı koruyucu etkisi nedeniyle önemlidir. Supratrochlear arter pediküllü alın flebi, flep donör alan defektinin kapatma kolaylığı, flebin boyutunu istenilen şekilde genişletilebilmesi, supratrochlear arterden sağlanan kan akımının güvenilir olması ve göz kapağı üzerinde herhangi bir traksiyon olmadan onarımı sağladığından, üst göz kapağının geniş defektlerinin rekonstrüksiyonu için iyi bir alternatiftir. Ancak, flep distalinde kıl kökleri korneaya hasar verebileceği için alnı dar olan hastalardaalın flebi planlanırken dikkatli olunmalıdır.

## P-033
## Rekürren Temporomandibuler Eklem Dislokasyonlarının Tedavisinde Otolog Kan Enjeksiyonu

Şeyda Güray Evin, Erden Erkut Erkol,
Mustafa Sütçü, Osman Akdağ, Zekeriya Tosun
*Selçuk Tıp Fakültesi Plastik Cerrahi Anabilim Dalı, Konya*

Giriş: Temporomandibuler eklem dislokasyonu ağızı açma sırasında kondilin artiküler eminensin önüne geçmesi ve normal pozisyonuna dönmemesidir. Nöromusküler, fonksiyonel ya da yapısal patolojilerle ilgili olabilir. Bu durum kısmi (subluksasyon) ya da tam olabilir ve akut ya da kronik şekilde kliniğe yansır. Temporomandibuler eklem (TME) sıklıkla anteriora disloke olur, posteriora dislokasyonlar nadirdir ve genellikle travma ile ilişkilidir. Çiğneme konuşma gibi günlük aktiviteler sırasında meydana gelebildiğinden yaşam kalitesini oldukça kötü etkiler. TMED 'nun tedavisi için literatürde çok farklı yöntemler kullanılmıştır. Bu tedavilerden eklem içine enjeksiyon yapılanlarda kullanılan maddeler alkol, sodyum tetradesil sülfat, sodyum fisilat,morhuat sodyum,kan ve plateletten zengin plazma şeklindedir. Biz bu çalışmada kronik anteriora dislokasyonlar gelen 2 vakaya uyguladığımız eklem için kan enjeksiyonunun sonuçlarını sunmayı amaçladık.

Olgular ve Yöntem:

Olgu 1: 60 yaşında kadın hasta TME bölgesinde ağrı, çiğnemede zorlanma ve zaman zaman meydana gelen ağzını kapatamama şikayeti ile kliniğimize başvurdu. Hastanın ağız açıklığı 45 mm idi. Hastadan, 2 yıldır şikayetinin olduğu fakat son zamanlarda dislokasyonun sıklaştığı öğrenildi. Daha önce redükte ettirmek amacıyla tıbbi yardım aldığı fakat dislokasyonlar sıklaştıktan sonra kendisinin de bunu yapabilecek hale geldiği öğrenildi. Hasta TMED sınıflamasına göre sınıf 3 idi. Hastanın tedavisi için otolog kan kapsülorafi yöntemi uygun bulundu. Tüm işlem genel anestezi altında gerçekleştirildi. 5 er cc otolog kan hiçbir işlemden geçirilmeden bilateral TME aralığına ve perikapsüler dokuya enjekte edildi.Hasta 24 ay takip edildi.

Olgu 2: 56 y kadın hasta konuşma sırasında TME de aşırı hareketlilik ile başvurdu. Aşırı hareketlilik hissine ağrı eşlik etmiyordu. Hastanın ağız açıklığı 48 mm olarak ölçüldü. Daha önce yalnızca 1 kez TME dislokasyonu meydana gelmiş ve tıbbi müdahale ile mandibula redükte edilmişti. Hasta TMED sınıflamasına göre sınıf 3 idi. Hastanın tedavisi için otolog kan kapsülorafi yöntemi uygun bulundu. Lokal anestezi altında tragus ile lateral kantus arasına çizilen çizginin 10 mm anterior ve 2 mm inferiorunda eklem aralığı işaretlendikten sonra 5 er cc otolog kan hiçbir işlemden geçirilmeden bilateral TME aralığına ve perikapsüler dokuya enjekte edildi. Hasta 12 ay boyunca takip edildi.

Tartışma ve Sonuç: Tüm hastalar prosedürü iyi tolere etti. Hastaların hiç birinde enfeksiyon ya da diğer komplikasyonlara rastlanmadı. Postoperatif ağrı analjeziklere cevap veren şiddetteydi ve birkaç gün sonra azaldı. İlk 8 hastada her iki hastada da dislokasyon meydana gelmedi. İlk 6 aylık dönemde vaka 1 ve 2 de dislokasyon meydana gelmezken vaka 2 de konuşma sırasında dislokasyon hissi devam etti.2 hasta için de ek bir enjeksiyon seansı daha yapılmadı.

Rekürren dislokasyonlarda eklem içine otolog kan uygulaması 1964 yılında Brachmann tarafından raporlanmıştır ve günümüzde çok popülerdir. Bu yöntemin prensibi üst eklem aralığında ve perikapsüler dokudaki fibrozisi uyararak mandibular hareketleri kısıtlamaya dayanır. Gulses ve arkadaşlarının uyguladığı hayvan çalışmasında retrodiskal ve perikapsüler dokuda histolojik olarak fibrotik değişiklikler olduğu gösterilmiştir. 2-4 ml üst eklem aralığına ve 1-1.5 ml perikapsüler dokuya haftada iki kere ve toplam 3 hafta olacak şekilde 6 seans olarak uygulanması önerilmektedir. Bu tekniğin raporlanan tek dezavantajı mandibular hareketinde ciddi kısıtlanmadır. Machon ve arkadaşları tarafından otolog kan enjeksiyon tedavisinden 2 hafta sonra aşamalı ve kontrollü olarak çene eklem aralığı için rehabilitasyona başlanması gerektiği önerilmektedir. İlk enjeksiyondan sonra hastalarımızın semptomlarında belirgin düzelme elde ettiğimizden ve dezavantajlarından da kaçınmak adına biz kan enjeksiyonunu 1 seans olarak uyguladık. Temporomandibuler eklem içine kan enjeksiyonu kronik temporomandibuler dislokasyonu olan hastalarda, hastanın semptomları ve tedaviye cevabı değerlendirilerek kullanılabilecek güvenilir bir yöntemdir.

## P-034
## Maksiller Fibröz Displazi: Olgu Sunumu

Emrah Kağan Yaşar, Ceyhun Uzun, Murat Şahin Alagöz
*Kocaeli Üniversitesi Tıp Fakültesi, Plastik Rekonstrüktif ve Estetik Cerrahi Anabilim Dalı, Kocaeli*

Giriş: Fibröz displazi (FD) kemiğin mezenkimal kökenli, nedeni tam olarak bilinmeyen gelişim anomalisidir.(1) FD terimi 1938'de Lichtenstein ve 1942'de Jaffe ve Lichtenstein tarafından bazı iyi huylu kemik lezyonlarını tariflemek amacıyla kullanılmıştır. FD, fibröz dokunun, normal veya tam gelişmemiş kemik dokusu ile yer değiştirmesiyle veya düzensiz osteoid formasyonuyla karakterizedir (2). Bu hastalığın 3 klinik formu tanımlanmıştır. İlki %70 görülen ve sadece tek bir kemiği etkileyen monostotik formdur. İkincisi %20 görülen ve birden fazla kemiği etkileyen polyostotik formdur. Üçüncüsü ise McCune-Albright sendromudur ki bu form aslında kutanöz ve endokrin bulguların polyostotik forma eşlik ettiği formdur. Monostotik fibröz displazi (MFD) daha çok kosta, femur, tibia, ve kraniyofasiyal kemiklerde görülür. Polyostotik fibröz displazi (PFD) ise, kafatası ve fasiyal kemikler, pelvis, omurga, üst ekstremite, klavikula, ve femurda görülür. Tanıda bilgisayarlı tomografi en önemli görüntüleme yöntemidir

Amaç: Yüzde şekil bozukluğu ve ağız içi üst gingivobukkal bölge açık yarası bulunan rekürrens monostotik fibröz displazi hastasının kliniğimizdeki tedavisini anlatmayı amaçladık.

Olgu: 31 yaşında, kadın hasta, sağ malar bölgede şişlik, sağ üst gingivada açık yara ve malokluzyon şikayetleri ile tarafımıza başvurdu. 20 yıl önce sağ yüzde şişlik şikayeti nedeniyle biopsi yapılarak fibröz displazi tanısı konmuş. Akabinde 2 kere opere edilmiş ve maksiller kemik sağ üst gingivobukkal insizyon ile girilerek traşlanmış. Takipte rekürrens ortaya çıkmasına rağmen son 10 yılda stabil seyretmiş. BT tetkikiyle tekrar değerlendirilen hastanın azami debulking cerrahisi amacıyla weber ferguson insizyonuyla yaklaşım planlandı. Deformite nedeniyle yer değiştirmiş olan sağ infraorbital sinir distal seviyeli kesildi ve sağ maksiller FD, TUR yardımıyla ve osteotomilerle uygun anatomik hacme ve şekle indirgenerek kemik müdahalesi sonlandırıldı. onunda infraorbital sinir 9-0 mikrosütür ile tekrar onarıldı.

Sonuç: Baş-boyun bölgesi fibröz displazileri, lokalizasyonlarına göre farklı fonksiyonel veya estetik bozukluklara neden olabilirler. Uygun cerrahi yaklaşım ve rekonstrüksiyon teknikleri, kabul edilebilir bir morbidite ile tedaviyi olanaklı kılar. Benign bir tümör olmasına karşın, malign transformasyon potansiyeli nedeniyle uzun süreli hasta takibi yapılmalıdır. Cerrahi sonrası takipte yıllık bilgisayarlı tomografi ile görüntüleme önerilir.(3)

**Ameliyat öncesi, sırası ve sonrası görüntüler**

*Ameliyat sonrası 6. ay görüntüler ve operasyon esnasında Weber Ferguson insizyonuyla yaklaşım*

## P-035
## Kıkırdak Onarımında Modifiye Vertikal 8 Dikişinin (Transloop Suture) Biyomekanik Analizi

Koray Gürsoy[1], Hakan Teymur[1], Aysel Kızıltay[2], Nesrin Hasırcı[3], Uğur Koçer[1]
*[1]S.B. Ankara Eğitim ve Araştırma Hastanesi, Plastik Rekonstrüktif ve Estetik Cerrahi Kliniği, Ankara*
*[2]Orta Doğu Teknik Üniversitesi, Merkez Laboratuvarı, Ankara*
*[3]Orta Doğu Teknik Üniversitesi, Kimya Bölümü, Ankara*

Giriş: Başarılı bir rinoplasti için güzel konumlandırılmış ve uygun ölçülerde projekte edilmiş bir burun ucu gereklidir. Tip projeksiyonu ve duruşunu artırmak için kolumellar strut, kaudal ekstension grefti, tip grefti ve lateral krural greft gibi çeşitli yöntemler kullanılmaktadır. Tip pozisyonunu artırmak ve ayarlamak için kullanılan en etkili yöntemlerden birisi kaudal septal ekstension greftleridir. Direk uç-uca septal ekstension greftleri limitli kıkırdak grefti varlığında tercih edilmekte fakat güvenli ve sabit bir onarım yapılması temas yüzeyinin az olmasından dolayı zor olmaktadır. Bu durumda sabitleme için kullanılan sütür tekniği önem arz etmektedir. Septal ekstension greftlerinin sabitlenmesinde en sık kullanılan sütür teknikleri primer ve vertikal sekiz sütür tekniklerdir. Bu çalışmada vertikal sekiz sütür tekniğinde yapılan modifikasyonun (Transloop sütür) biyomekanik analizinin yapılması ve yeni modifikasyonun etkinliğinin değerlendirilmesi araştırılmıştır.

Yöntem-Gereçler: Çalışma için koyunların skapular kıkırdakları kullanıldı. Taze temin edilen skapular kıkırdakların perikondriumları sıyrılıp uzun şeritler elde edildi. Castroviejo caliper yardımı ile kesit kalınlığının 2 mm olduğu yerden işaretlenip bu nokta ortada kalacak şekilde 1 cm eninde ve 3 cm boyunda kıkırdak segmentleri elde edildi. Bu kıkırdak parçaları tam ortadan ikiye kesildikten sonra 3 farklı sütür tekniği ile uç-uca onarıldı. A grubu (n=40) için 2 adet primer sütür; B grubu (n=40)

için 1 adet Han ve ark tarafından tarif edilen vertikal 8 sütürü, C grubu (n=40) için de 1 adet modifiye vertikal 8 sütürü (Transloop sütür) (Resim.1) ile onarım yapıldı. Bütün sütürler, kıkırdak serbest kenarından 2 mm mesafeden ve aynı tarafta merkezi tam ortada kalıcak şekilde, aralarında 5 mm mesafe konularak yerleştirildi. Onarımı yapılan kıkırdak parçaları biyomekanik analize tabi tutuldu. Bunun için kıkırdaklara 4 farklı kuvvet türü uygulandı; Çekme (Tensile force), üstten baskı (Shearing force), bükme (Lateral bending force) ve itme (Buckling force). Çekme, üstten baskı ve bükme kuvvetleri için kıkırdak onarım hatlarının 0,5 mm, 1 mm, 1,5 mm ve 2 mm mesafelerde gösterdikleri dirençler ve itme kuvveti için de onarım hatlarının üst üste binmeden önce gösterdikleri maksimum güçler Newton cinsinden kayıt edildi ve analizler yapıldı.

Bulgular: Her üç onarım tekniği için elde edilen sonuçların istatistiksel analizlerine bakıldığında;. Çekme kuvveti testi sonuçlarında; 0,5 mm, 1 mm, 1,5 mm mesafede alınan değerler için gruplar arasında istatistiksel olarak anlamlı fark bulunmadı. 2 mm mesafede alınan değerler için C grubunun, A grubuna göre istatistiksel olarak anlamlı derecede daha yüksek olduğu görüldü. B ve C grupları arasında her 4 mesafede de istatistiksel olarak anlamlı bir fark bulunamadı.Yan bükme kuvveti testi sonuçlarında; 0,5 mm ve 1 mm mesafede alınan değerler için gruplar arasında istatistiksel olarak anlamlı fark bulunmadı. 1,5 mm ve 2 mm mesafelerde ölçülen kuvvetlerin C grubunda A grubuna göre istatistiksel olarak anlamlı derecede yüksek olduğu görüldü. B ve C grupları arasında her 4 mesafede de istatistiksel olarak anlamlı bir fark bulunmadı. Üstten baskı ve itme kuvvetleri için yapılan değerlendirmede gruplar arasında istatistiksel olarak anlamlı bir fark bulunmadı.

Tartışma: İdeal nazal tip şeklinin elde edilmesi için burnun projeksiyon, uzunluk ve yüksekliğinin göz önüne alınması gerekmektedir. 1966 yılında Anderson tarafından tanımlanan nazal tip tripod teorisi çeşitli önemli tekniklerin tanımlanmasının önünü açmıştır. Bunlar tip sütür teknikleri, kolumellar strut ve septal ekstension greftleridir. Bunların içinde başta Asya kıtasında olmak üzere, primer ve sekonder rinoplasti teknikleri içinde en sık kullanılanı septal ekstension greftleridir, çünkü maksimum tip projeksiyonu ve rotasyon tahmini sağlamaktadır. Kaudal nazal destekleyici yapıların uzun dönemde nazal projeksiyon ve rotasyona etkilerini inceleyen ve kolumellar strut ile septal ekstension greftleri karşılaştıran bir çalışmada uzun dönemde Byrd ve ark. tarafından tarif edilen septal ekstension greftlerin tip pozisyonunu daha iyi koruduğunu ortaya koymuştur. Kıkırdak greftlerinin uç-uca birleştirilmesinde Han ve ark. tarafından tarif edilen vertikal 8 sütür tekniğinin, Byrd ve ark. tarafından tarif edilen horizontal 8 sütür tekniğine göre itme ve çekme güçlerine karşı daha etkili bir biçimde direndiği ortaya konulmuş, üstten baskı uygulanan gruplarda anlamlı fark bulunamamıştır. Vertikal 8 sütür tekniğinin, 2 adet primer sütür konulan gruba göre itme, çekme ve üstten baskı kuvvetlerine göre daha fazla güç sağladığı istatistiksel olarak gösterilememiştir. Bizim çalışmamızda transloop sütür tekniği ile yapılan onarım hatlarının, vertikal 8 sütür tekniği ile karşılaştırıldığında, uygulanan her kuvvet türünde daha fazla güce karşı koymakla beraber elde edilen sonuçlar istatistiksel olarak anlamlı bulunmadı. Han ve ark tarafından yapılan çalışmada vertikal 8 sütür tekniğinden farklı olmadığı gösterilen primer onarım tekniğine göre çekme ve bükme testlerinde daha üstün sonuçlar elde edildi. Modifiye ettiğimiz sütür tekniğinde kıkırdak onarım hattının bir tarafında bulunan çapraz sütür yapıları birbiri ile ilişkilendirildiği için bir kola uygulanan kuvvet her iki sütür koluna da etki etmekte ve kısmen daha sabit bir onarım hattı elde edilmesine neden olmaktadır.

Sonuç: Modifiye vertikal 8 sütür tekniği (transloop sütür) kıkırdak yetersizliği nedeni ile uç-uca kıkırdak onarımı yapılması gereken primer ve sekonder rinoplasti ameliyatlarında mevcut sütür tekniklerine alternatif, tercih edilebilir bir kıkırdak onarım yöntemidir.

**Resim.1**

*Transloop sütür tekniği*

## P-037
## Nevüs Sebaseus Zemininde Gelişen Multifokal Bazal Hücreli Karsinom Olgu Sunumu

Hakan Özocak, Galip Kemali Günay, İrfan Özyazgan, Gözde Akyol, Ece Nur Dursun
*Erciyes Üniversitesi, Plastik Rekonstrüktif ve Estetik Cerrahi Anabilim Dalı, Kayseri*

Nevüs Sebaseus ilk olarak 1895 yılında Jadassohn tarafından epidermis, kıl folikülü, sebase ve apokrin bezlerin çeşitli anormallikleri ile seyreden konjenital bir hamartom olarak tariflenmiştir. Sıklıkla doğumdan itibaren bulunmakla beraber ilerleyen yaşlarda daha belirgin hale gelir. En sık klinik görünümü iyi sınırlı, sarı-turuncu renkli, saçsız, plak tarzında lezyonlardır ve sıklıkla baş ve boyunda yerleşir. Lezyon hastanın yaşı ile orantılı olarak büyür, puberte ile beraber daha kadifemsi, pürtüklü ve verrüköz bir yüzeye sahip olur. Genellikle yetişkin dönemde olmakla beraber %5-6 oranında benign – malign sekonder tümör gelişim oranlarına sahiptir ve bunların büyük bölümü benign tümörlerdir. En sık görülen benign tümör trichoblastoma ve syringocystadenoma papilleferum iken bunu daha nadir olarak trichilemmoma, sebaceoma ve adenomyoepitelioma izler. En sık görülen malign tümör ise bazal hücreli karsinom iken bunu skuamöz hücreli karsinom ve sebase karsinom izler. Literatürde sekonder neoplastik değişimler gösteren nevüs sebaseus lezyonlarının 2-3mm cerrahi sınırla tam kat eksizyonu yeterli tedavi olarak belirtilmiştir. Fakat profilaktik erken eksizyon hakkında belirli bir konsensüs yoktur. Doğuştan sağ kulağının üzerinde lezyonu olan 70 yaşında bayan hasta yaş ile beraber bunun büyüme göstermesi ve son birkaç yıl içinde üzerinde çıkan farklı lezyon ve iyileşmeyen yaraları için bölümümüze başvurmuş. Sağ preaurikuler bölge süperior kesiminden başlayıp kulak süperioru ve postaurikuler bölge süperior kesimine kadar uzanan 9cm x 3cm ölçülerindeki sebase nevüs ve üzerindeki lezyonlardan alınan insizyonel biyopsi sonuçları

sırasıyla; 1: bazal hücreli karsinom, 2: seboreik keratoz ve fibroepitelyal papilloma, 3: pigmente bazal hücreli karsinom, 4: pigmente bazal hücreli karsinom ve 5: kronik aktif iltihabi olay olarak gelmiştir. Yapılan boyun ultrasound sonucunda patolojik LAP ve CT incelemesinde derin invazyon gözlenmemesi sonucunda hastaya operasyon planlanmıştır. Lezyon 5mm cerrahi sınır ile temporal kas fasyası üzerinden eksize edildi. Oluşan defektin kulak posterioru ve anteriorundaki bölümü primer onarılırken kalan defekt alanına sağ inguinal bölgeden alınan full thickness deri grefti ile oluşan defekt onarılmıştır. Nevüs Sebaseus epidermis, kıl folikülü, sebase ve apokrin bezlerin çeşitli anormallikleri ile seyreden konjenital bir hamartomdur ve %5-6 oranında benign ve malign olmak üzere sekonder tümör gelişim oranlarına sahiptir. Eski çalışmalar benign ve malign tümör gelişim insidansının yüksek olduğunu belirtse de güncel çalışmalar malign tümöral gelişimin nadir ve benign tümöral gelişimin de eski çalışmalara oranla daha düşük olduğu belirtilmiştir. Birden fazla neoplastik değişimin tek bir lezyonda bulunması ise nadir bir durumdur. İki lezyonun birlikte görüldüğü vakalar literatürde yer alsa da üç ve daha fazla tümöral lezyon ihtiva eden vaka çok nadirdir. Olgu sunumunda da görülen sekonder multifokal ve multipl malign transformasyon oldukça nadir görülen bir durumdur ve profilaktik cerrahi eksizyonun gerekliliğini yeniden sorgulatmaktadır.

## P-039
## Meme Yerleşimli Dermatofibrosarkoma Protüberans'ta Cerrahi Yaklaşım, Onarım Yöntemleri Yayın İncelemesi ve Bir Olgu Sunumu

Galip Kemali Günay[1], Olgun Kontaş[2], Emre Özenalp[1], Erman Menekşe[1], Gözde Akyol[1], Özlem Kara[2]
*[1]Erciyes Üniversitesi, Plastik Rekonstrüktif ve Estetik Cerrahi Ana Bilim Dalı, Kayseri*
*[2]Erciyes Üniversitesi, Patoloji Anabilim Dalı, Kayseri*

Giriş: Dermatofibrosarkoma Protüberans (DFSP) ender, yavaş gelişen, nadiren metastaz yapan dermis-subkütan doku tümörüdür. Üç boyutlu gelişiminin salim cerrahi sınır elde etmede çıkardığı sorun nedeniyle sıkça yineleyen bu tümörün meme deri yerleşimi oldukça enderdir. Son yıllarda yapılan bir çalışmada kırk kadar meme yerleşimli olgu incelenmiş ancak yarısından azında çıkarım ve onarım yöntemlerinin açıkça bildirildiği görülmüştür(1). Bu yazıda son 5 yılda meme yerleşimli DFSP'li olguların çıkarım ve onarım yöntemlerine ait yayın incelemesi yapılmakta ve bir olgu da sunulmaktadır. Yayın İncelemesi (3-19): Bildirilen olguların ikisi erkekti(4,12), çoğu primer tümördü. Çoğunda operasyon sonu meme görünümü sunulmamıştı. Çok az sayıda yayında cerrahi sınır açık şekilde belirtilmişti.Ön radyolojik çalışmalar ile deri altı ve meme dokusuna yayılımı olanlarda lumpektomi veya mastektomi uygulandığı görüldü. İki olguda aksiller diseksiyonlu aşırı tedavi uygulanmıştı(7,17). İki olguda travma öyküsü vardı(9).

Olgu: Otuz beş yaşında kadın, sağ meme üst iç, kısmen alt iç kadran derisi ve memeler arası deri bölgesindeki kitle nedeni ile başvurdu. Beş yıl önce, kitle yerleşim bölgesinde sütyen destek teli travması ile yara oluştuğu, yara iyileşme yerinde oluşan ağrısız kabartının yavaş seyirle büyüdüğü, dermatoloji başvurusunda alınan biyopsinin DFSP olarak rapor edildiği öğrenildi. Hematoksilen ve Eozin(H-E) bulgularına (Figür E1,2) ek olarak immünohistokimyasal(İHK) çalışma ile CD34 ile pozitifliği (FigürE3), sırasıyla S-100 ve Faktör 13A ile negatifliği( Figür E4,5) Ki67 ile yüzeyde%10,derinde %30 proliferasyon indeksi tespit edildi(Figür:E6,7). Lezyon, üzerinde nodüler yapılar içeren morumsu kırmızı, sert ağrısız vertikal yerleşimli, 3x5 cm boyutlarda çevre deri altına palpasyonla yayılımı hissedilen ağrısız kitleydi. Her iki aksiller muayene ve USG çalışmasında anlamlı lenf nodu tanımlanmadı. Meme USG çalışmasında meme üst iç ve kısmen alt kadran derisinden ' yüzeye protrüde en geniş 6 cm boyutunda yer kaplayıcı lezyon' rapor edildi. Lezyonun proksimal uzağında presternal deride 1 cm yatay uzunlukta bir keloidal yapıya da sahip hastaya geniş eksizyon, deri grefti ile onarım, yineleme olasılığı ve onarım bölgesinde keloid oluşma riski anlatıldı. Aydınlatılmış onam formu ve fotoğrafların tıbbi yayınlarda kullanılabilmesi için ıslak imzalı izin belgesi alındı. İki seansta, deri altı gelişim sınırından başlayan 3 cm sınırla pektoral fasyayı içeren ve sternal periosta uzanan geniş eksizyon ve vakum uygulaması ardından sağ inguinal bölgeden alınan tam kat deri grefti ile onarım uygulandı. Eksizyonel materyalin patolojik incelemesinde lezyonun kapsülsüz infiltratif kenarlı, derinde yağ dokusuna infiltre olduğu, tümörün iğsi, stoplazmik kenarları seçilemeyen çok sayıda girdaplaşma gösteren hücrelerden oluştuğu görüldü(Figür F1-6 H-E). Cerrahi sınırların salim olduğu rapor edilen hasta, postoperatif 6. ay takibini tamamlamış olup, kapama çizgilerinde izlenen hipertrofik skar, olası keloidal gelişim konservatif uygulama ile (intralezyonel triamsinolon asetonid ile) gerileme gösterdi(Figür1A-D).

Tartışma: Bir alt tip olan fibrosarkomatöz DFSP dışında DFSP aşırı tedavi gerektirmeyen, MOHS cerrahi(2) olanağı olmadığında 3-5 cm cerrahi sınırla yineleme olasılığı minimale indirilebilecek bir tümördür. Biz olgumuzda yineleme riskini en aza indirmek için lezyon alt cerrahi sınırında pektoral fasya eksizyonu ve sternal periost üstü eksizyon yaptık.Negatif basınçlı kapama uygulaması tam kat deri greftinin sorunsuz iyileşmesini sağlamıştır. Bir seans intralezyoner steroid uygulaması sonucunda 7.ay postoperatif görünümünü sunduğumuz hastada izlediğimiz memnuniyeti hastanın operasyon öncesinde iyi bilgilendirilmesine bağlı olduğunu düşünüyoruz. Ters abdominoplasti uygulaması hastaya daha sonra geç takip devrelerinde uygulanabilecek bir alternatif olarak anlatılmıştır.

Kaynaklar:

1-Kinney MH, Knox SM. Operative management of dermatofi brosarcoma protuberans of the breast. Proc (Bayl Univ Med Cent) 29:315-317,2016

2-F. Saporito. Reader Comments. Operative management of dermatofi brosarcoma protuberans of the breast. Proc (Bayl Univ Med Cent) 30:128-129.2017.

3-J.Q.Jiang, Z.Huang, L.H.Wang et al. Dermatofibrosarcoma protuberans of the breast: A case report oncology letters 8 1202-1204, 2014

4-M.A.Tarakji, A.Toro, I.Di Carlo et al. Unusual presentation of dermatofibrosarcoma protuberans in a male patient's breast: a case report and review of the literature world journal of surgical oncology 13:158-162, 2015

5-S.Al-Rahbi, T.Al-Lawati, S.Al-Kharusi Dermatofibrosarcoma Protuberans: A Rare Malignancy of the Breast Oman Medical Journal 30:378-381, 2015

6-B.K.Saikia, I.Das, G.K.Mandal Fibrosarcomatous change in the background of dermatofibrosarcoma protuberans in male breast: Study of a rare case and review of the entity Journal of Mid-life Health 7:45-48, 2016

7-İ.A.S.Burud, N.S.How, G.C.Wei et al. Dermatofibrosarcoma protuberans with a novel COL6A3-PDGFD fusion gene and apparent predilection for breast Ass of Surg of India 2016, 79: 169-172,2016

8-P. Shukla, H.V. Gulwani Dermatofibrosarcoma Protruberans of the Breast Skin Simulating Mammary

Carcinoma Indian J Surg Oncol 8:198-202, 2017

9- T.Sung, A.Tam, J.Khoo Dermatofibrosarcoma protuberans: A comprehensive review on the spectrum of clinico-radiological presentations Jour of Med İma and Rad Oncology 2017: 9-17

10- P.Hoseinpour, A. Olfatbakhsh, M.Keshavarz -Fathi et al. Dermatofibrosarcoma Protuberans; Case Report of a Rare Tumor of the Breast Multidiscip Cancer Invest. 1:26-28 2017

11- K. Pohlodek, I. Mecıarova, P.Grossmann et al. Dermatofibrosarcoma protuberans of Breast: A Case Report Oncologic Letters 14: 993-998, 2017

12- I. F. Ezejiofor, M. E. Onwukamuche, D. C. D. Anyiam Breast dermatofibrosarcoma protuberans in an adolescent male: A case report and extensive review of the literature Tro Jour of Med Research 20:204-207,2017

13- B.C. Dickson, J.L. Hornick, C.D. M. Fletcher et al. Dermatofibrosarcoma protuberans with a novel COL6A3-PDGFD fusion gene and apparent predilection for breast Genes Chromosomes Cancer 1–9, 2018(Yılda tek sayı)

14- J.H.Noh, J.W.Min, N.H.Myung et al. Ultrasonographic and Pathologic Findings of Dermatofibrosarcoma Protuberans of the Breast: A Case Report J Korea Soc Radiol 78:349-352,2018

15-E.Yousefi, A.Banihashemi, C.Shao Ame A Case of Dermatofibrosarcoma protuberans of The Breast Jour of Clin Pathologyv 149:S90-S128, 2018;

16- D.Kumar, A.Vallacha Dermatofibrosarcoma protuberans of Breast Jour of The Phy and Surg Pakıstan 28: 645-647,2018

17- M.Kaur, K.K.Tiwana, S.Nibhoria et al. Dermatofibrosarcoma protuberans of Breast Ind J Case 14: 118-120,2018

18- A.Bishnoi, D.De, D.Parsad Dermatofibrosarcoma protuberans – A rare lesion on breast The Breast Journal 24:664-665,2018

19- N.Zongo, S.Ouedraogo, N.K.Some Male breast cancer: diagnosis stages, treatment and survival in a country with limited resources World Jour of Surg Oncol 16:4, 2018

**Klinik ve histopatolojik fotoğraflar**

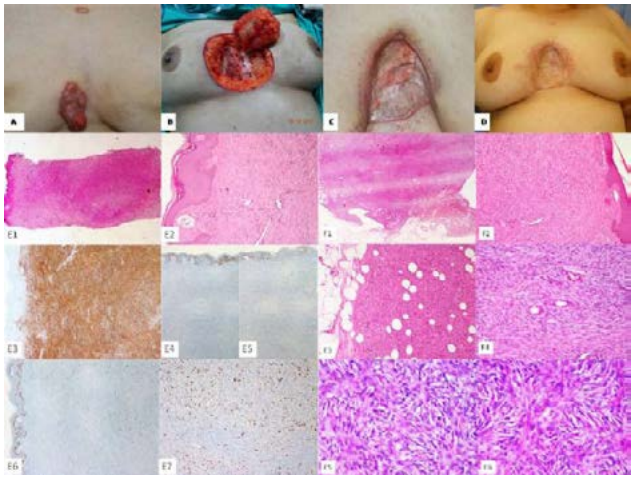

*A-D:Olgunun preoperatif, intraoperatif, erken postoperatif ve geç postoperatif fotoğrafları E1,2: H-E bulguları E3:CD34 pozitifliği E4,5:S100 ve Faktör XIII negatifliği E6,6: Ki67 ile yüzeyde ve yerinde proliferasyon indeksi F1-6: Eksizyon materyalinin H-E histopatolojik bulguları*

## P-040
## Çok Nadir Bir Birliktelik: Kronik Lenfositik Lösemi Zemininde Eşzamanlı Kaposi Sarkomu ve Anjiosarkom Olgusu

Billur Sezgin[1], Sedat Tatar[1], Yeşim Esen Yiğit[1], Fatih Selçukbiricik[2], Burhan Ferhanoğlu[2], Uğur Selek[3]
*[1]Koç Üniversitesi Tıp Fakültesi, Plastik Rekonstrüktif ve Estetik Cerrahi Anabilim Dalı, İstanbul*
*[2]Koç Üniversitesi Tıp Fakültesi, İç Hastalıkları Anabilim Dalı, İstanbul*
*[3]Koç Üniversitesi Tıp Fakültesi, Radyasyon Onkolojisi Anabilim Dalı, İstanbul*

Giriş: Genelde yetişkin yaş grubunda görülen Kronik Lenfositer Lösemi (KLL) hastalarında, hastalığın seyri ve tedavinin sebep olduğu kemik iliği baskılanmasına bağlı olarak ikincil kanserlerin görülme sıklığı yüksektir (1). Akut lösemi, melanoma ve Richter transformasyonu sık görülen ikincil kanserlerdendir. Ayrıca, KLL hastalarının %25'inde ikincil olarak gelişen kütanöz lezyonlar bulunmaktadır (2). KLL ile Kaposi sarkoma birlikteliği literatürde yer almaktadır (3). Kaposi sarkomu ve anjiosarkomun birlikte görüldüğü olgular da mevcuttur ancak KLL zemininde kaposi sarkomu ve anjiosarkomun eşzamanlı birlikteliği literatürde bildirilmemiştir (4). KLL tanısı ile takip edilen ve iki ay ara ile Kaposi sarkomu ve anjiosarkom tanısı alan olgu sunulmuştur.

Olgu: Mayıs 2015'ten bu yana KLL tanısı ile takip edilen 51 yaşındaki erkek hasta, 3 aydır sol ayak bileği medialinde lokalize mor renkli plak için insizyonel biyopsi ile değerlendirilmiş ve Kaposi Sarkomu tanısı almıştır. Lezyonlar için takip kararı alınan hastaya Mayıs 2018'de kontrol amaçlı PET-CT çekildiğinde sol ayaktaki lezyonların yanı sıra sağ ayak plantar yüzde cilt-cilt altı lokalizasyonunda milimetrik benign lezyonlara ait olabilecek ama ikinci odağı ekarte etmeyi gerektirecek lezyonlar görülmüştür. Ayrıca, her iki popliteal bölgede metastaz lehine görünüm saptanmıştır. Bu dönemde oldukça küçük nodüler bir görünüme sahip olan sağ ayak tabanındaki lezyonun hızlı biçimde büyümesi sonucu hasta, hastanemize Temmuz'da başvurmuştur. Fizik muayenesinde sağ ayak plantar bölgede 1.5 cm çaplı egzofitik nodüler lezyon ve 2 adet milimetrik koyu mor renkli cilt altı odak izlenmiştir (Şekil 1A-B). Lezyonların eksizyonunu takiben histopatolojik tanı iğsi hücreli Anjiosarkom olarak bildirilmiştir. Sonrasında popliteal bölgedeki lenfadenopatilerden yapılan iğne biyopsi sonucunda anjiosarkom veya kaposi sarkomu izlenmemiş olup KLL yayılımı ile ilişkilendirilmiştir. Cerrahi sınırları negatif olması sebebiyle hastaya adjuvan kemoterapi ve radyoterapi verilmesi planlanmıştır.

Tartışma ve Sonuç: Kaposi sarkomu ve anjiosarkom, immünosupresif olgularda ortaya çıkabilen vasküler tümörlerdir. Kaposi sarkomuna kıyasla oldukça agresif bir seyir izleyen anjiosarkomun tedavisinde cerrahi en önemli rolü oynamaktadır. Adjuvan radyoterapi verildiğinde mortalitenin azaldığı görülmüştür (5). Kemoterapinin rolü tartışmalıdır, bazı vakalarda paclitaxel'in etkili olduğu rapor edilmiştir. Kaposi sarkomunda ise palyatif olarak cerrahi uygulanmaktadır ve cerrahi sonrası nüks izlenebilmektedir. Radyoterapi, ve lezyonların seyrine göre kemoterapi ve immünoterapi tedavi yöntemlerindendir. İmmünosupresyon zemininde gelişen olgularda immünosupresif ajanların kesilmesinin ve lokal radyoterapinin etkili olduğu izlenmiştir (5). Olgumuzda immün sistemdeki baskılanma primer hastalık olan KLL'ye bağlı olarak izlenmektedir ve üç yıllık bir süre içerisinde hastada iki farklı vasküler malignite gelişmiştir. Tedavinin öncelikli olarak daha agresif seyir

gösteren maligniteye göre planlanması en doğru yaklaşım olup hastamızda da lokal ve sistemik tedavi anjiosarkoma yönelik yapılmıştır. KLL zemininde, anjiosarkom ve kaposi sarkomu tümörlerinin birbirinden bağımsız olarak gelişmesi olgumuzu literatürdeki diğer olgulardan farklı ve özellikli kılmaktadır.

Kaynaklar:

1) Hisada M, Biggar RJ, Greene MH, Fraumeni JF, Travis LB: Solid tumors after chronic lymphocytic leukemia. Blood. 2001, 98:1979-1981. 10.1182/blood.V98.6.1979

2) Kose F, Kocer NE, Sumbul AT, Sezer A, Yilkan O. Kaposi's sarcoma following chronic lymphocytic leukemia: A rare entity. Case Rep Oncol 2012; 5:271-4.

3) Hacioglu MB, Sahin S, Karatas F, Aytekin A. A rare coexistence--Chronic lymphocytic leukemia and Kaposi sarcoma: Case report and review of the literature. J Cancer Res Ther. 2015; 11:954-6

4) G. Gambassi, R. Semeraro, V. Suma, A. Sebastio, R.A. Incalzi. Aggressive behavior of classical Kaposi's sarcoma and coexistence with angiosarcoma. J. Gerontol. A Biol. Sci. Med. Sci. 2005; 60:520-523.

5) Vogt T, Brockmeyer N, Kutzner H, Schöfer H: Brief S1 guidelines – Cutaneous angiosarcoma and Kaposi sarcoma. J Dtsch Dermatol Ges 2013; 11(suppl 3): 2–9.

**Şekil 1**

*A. Sol ayak medialinde kaposi sarkomu tanılı mor plak lezyonlar. B. Sağ ayak plantar bölgede anjiosarkom tanılı ülseronodüler lezyon*

## P-041
## Elin Nadir Maling TümörüEkrin Porokarsinoma: Tanı ve Takip

Nesrin Tan Başer
*İzmir Alsancak Nevvar Salih İşgören Devlet Hastanesi, İzmir*

Giriş: Ekrin porokarsinom, ekrin ter bezlerinin intraepidermal ekrin duktuslardan köken alan bir tümördür. Tüm kutanöz tümörlerin %0,01 - 0,05'ini oluşturur. Ensık 60 yaş üzerinde görülür ve kadın erkek dağılımı eşit olarak bildirilmiştir. Lezyon başlangıcından önce lokal travmadan söz edilmekle birlikte, kesin bir etyolojik faktör tanımlanmamıştır. Etyolojik faktörler arasında UV, radyasyona maruziyet, hematolojik hastalıklar, immun supresyon belirtilmekle birlikte lezyonların çoğu de nova olarak çıkmaktadır. En sık yerleşim yeri alt ekstremite, gövde, yüz ve daha nadir olarak üst ekstremite olarak bildirilmektedir. Klinik görünümü ufak travmalarla kanayan polipoid veya verrüköz plaklarla karakterizedir.

Olgu: 72 yaşında erkek hasta. Sol el 2. parmak tırnak yatağında ağrılı bir şişlik ile başvurdu. Tıbbi geçmişi incelendiğinde 1 yıl önce aynı bölgeden ameliyat olmuş ve patolojik tanısının piyojenik granülom olarak gelmiş. Yapılan lokal eksizyon sonrası patolojik tanısı ekrin porokarsinom olarak geldi. Hastaya tüm vücut taraması yapıldı. Sol aksiller bölgede en büyüğü 17x11 mm olan multibl, reaktif nitelikte lenfadenopatiler tespit edildi. Hastaya distal interfalangial eklem seviyesinden amputasyon yapıldı. Hasta aksiler diseksiyonu kabul etmedi. Aksiller lenfadenopatiler 3 ayda bir ultrason ile takip edildi. Üç ayda bir fizik muayene ve aksiller ultrason, altı ayda bir akciğer grafisi, yılda bir tüm vücut MR taraması ile değerlendirilen olgu dört yıldır hastalıksız olarak takiptedir.

Sonuç: Klinik olarak ayırıcı tanıda seboreik keratoz, verruka vulgaris, piyojenik granulom, malanom,bazal hücrelikarsinom,skuamöz hücrelikarsinom, hidro adenom, adenokarsinom metastaz yer almaktadır. Tümör histopatolojik olarak çevre epidermal keratinositlerden keskin sınırlarla ayrılmış bazaloid adalardan oluşur. Dermise doğru büyüyen birbiri ile anastomoz yapan invaziv kordolar ya da adalar şeklindedir. İmmunohistokimyasal boyamada CKAE/AE3, CEA, cytokeratin 7, S110 ilepozitif boyama gösterir. Literatür incelendiğinde standart bir tedavi ve takip protokolü olmadığı görülmektedir. Önerilen temel tedavi geniş lokal eksizyondur. Geniş eksizyon sonrası bile %20 rekürrens ve %20 bölgesel lenf nodu tutulumu olan olgular bildirilmiştir. Bölgesel lenf nodlarına yayılım varsa bölgesel lenf nodu diseksiyonu önerilmektedir. Ekrin porokarsinomda sentinel lenf nodu biopsisi ile ilgili Bogner ve ark bir çalışmasında 5 olguya sentinel lenf nodu biopsisi yapılmış ve 3 tanesinde tutulum tespit edilmiştir. Bu çalışma ekrin porokarsinomda sentinel lenf nodu biopsisinin gerçekleştirilebileceğini göstermesi açısından önemlidir. Uzak organ metastaz taramasında MR en sık kullanılan araç olsada Cho ve ark. ekrin porokarsinom tanılı bir olguda cerrahi eksizyondan sonra FDG-PET incelemesi yaptıkları ve sonuçlarını yayınladıkları makalede, FDG-PET'in ekrin porokarsinom olgularında bölgesel yayılım ve uzak metastaz durumunu değerlendirmek için faydalı olabileceğini belirtmişlerdir. Uzak metastaz tedavisinde radyoterapi ve kemoterapi etkinliği ile ilgili çeşitli çalışmalar vardır. Radyoterapi kemik metastazlarında palyatif amaçla kullanılmaktadır. Ekrin porokarsinom bir çok sitotoksik ajana dirençli olarak değerlendirilsede Perez –Garcia ve arkadaşları ileri olgularda doxetaxel, paclitaxel, 5FU ve cisplatinin başarılı olduğunu bildirmişlerdir. ekrin porokarsinoma metastatik potansiyele ve lokal rekürrens eğilimine sahiptir ve hastalığın erken dönemlerinde dermal lenfatik damarlara invazyon yapmaktadır denilmekte. Bununla beraber geniş vaka çalışmaları erkin porocarsinomanın eskiden inanılanın aksine agresiv klinik seyir insidansının daha düşük olduğu, bölgesel lenf nodu metastazını %20 olarak bildirmektedir. Fakat uzak metastaz olduğunda mortalite oranını %70-80 e çıktığı söylenmektedir. Burada sunduğumuz olgu bir rekürrens vakası olmasına rağmen 3 yıllık takibinde yeni bir rekürrens, lenf nodu tutulumu ve uzak organ metastazı izlenmemiştir. Bu durum Robson ve arkadaşlarının vurguladığı gibi geniş eksizyon yapıldığında erkin porokarsinomun agresif klinik seyrinin olmadığını düşündürmektedir. Bu çalışmada erkin porokarsinom vakalarında geniş cerrahi eksizyon ve bölgesel lenf nodu tutulumu olup olmadığının tespitinin esas olduğunu vurgulamak istedik. Tedavide yanlış teşhis ve gecikmeyi önlemek için doğru patolojik tanının önemi büyüktür. Oldukça seyrek görülmesi nedeniyle cerrahi yaklaşım ve ek tedavilerin etkinliğini gösteren az sayıda seri ve olgu sunumu vardır. Bu nedenle erkin porokarsinoma tanısı alan her olgunun seyrinin, uygulanan tedavilerin ve sonuçlarının bildirilmesinin tanı-tedavi-takip protokolü oluşturulmasında faydalı olacağını düşünmekteyiz.

## P-042
## Agresif Dijital Papiller Adenokarsinom: Nadir Bir Olgu Sunumu

Çağatay Öner, Soysal Baş, Selami Serhat Şirvan, Ayşin Karasoy Yeşilada, Mert Sızmaz
*Sağlık Bilimleri Üniversitesi Şişli Hamidiye Etfal Eğitim ve Araştırma Hastanesi, Plastik, Rekonstrüktif ve Estetik Cerrahi Anabilim Dalı, İstanbul*

Giriş: El tümörlerinin çoğunu benign tümörler oluşturup, bunlar arasında en sık karşılaşılan ganglion kistidir. Malign tümörler daha düşük sıklıkta olup, bunlar arasında en sık karşılaşılan ise malign cilt kanserlerinden skuamöz hücreli karsinom ile bazal hücreli karsinom'dur. Yine nadir olmakla beraber, eldeki malign tümör ayırıcı tanısında vücutta başka bir odaktaki kanserin akrometastazını da düşünmek faydalı olacaktır. Bu çalışmamızda, akciğer kanseri öyküsü bulunan bir hastanın parmak ucunda gelişen tümörü sunacağız.

Olgu: 53 yaşında, erkek hasta, yaklaşık 6 aydır var olan sağ el 2. parmak ucunda, aralıklı olarak kanayan kitle şikayeti ile polikliniğimize başvurdu. Hastaya Ağustos 2017'de akciğer adenokarsinomu nedeni ile dış merkezde sol alt lobektomi uygulanmış olup, devamında da adjuvan kemoterapi uygulanmış. Kitle ciltten kabarık, birden fazla alanda gelişmiş, mor görünümlü, hemanjiyom benzeri papillomatöz bir nitelikte izlendi. O dönemde, dış merkezde, kitleden piyojenik granülom ön tanısı ile alınan insizyonel biyopsi sonucu kesin olmamakla birlikte akciğer adenokarsinom metastazı olarak raporlanmış. Hastanemizde çekilen MR sonucunda distal falanks'ta destrüksiyon mevcut olup ilk planda ganglion kisti lehine yorumlandı.

Bulgular: Hastaya kliniğimizce midfalanks distal seviyeden parmak amputasyonu uygulandı. Patoloji sonucu agresif dijital papiller adenokarsinom olarak sonuçlandı. Tümör sınırlarının da negatif gelmesi üzerine hasta polikliniğimizce takibe alınıp, Onkoloji polikliniğinde de takiplerinin devamı önerildi.

Sonuç: Eldeki malign tümörler ile sık karşılaşılmamaktadır. Nadiren semptom vermeleri, elde sıklıkla yakın zamanda bir travma öyküsü bulunması ve eldeki enfeksiyonlar ile sık karşılaşılması malign el tümörlerinin atlanıp geç tanı almasına sebep olmaktadır. Bu vakada olduğu gibi el tümörleri morfoloji itibari ile basit bir piyojenik granülom veya bir felon ile karıştırılabilir. Bu çalışmamızda gösterdiğimiz gibi, eldeki malign tümörlerin ayırıcı tanısında akrometastazı ve nadir görülmesine karşın agresif dijital papiller adenokarsinom'u da göz önünde bulundurmak gerekir.

**Resim 1**

*A,B- Pre-op C- Post-op*

## P-043
## Onkolojik Alt Dudak Rekonstrüksiyonunda Komplikasyon Yönetimi: Farklı Tekniklerin Tek Vakada Uygulanması

Çağdaş Duru, Ayşenur Şerikoğlu, Okan Acicbe, Ramazan Erkin Ünlü, Murat İğde, Hasan Murat Ergani, Burak Yaşar, Ahmet Kaplan, Ömercan Yağız Öksüz, Atakan Baş
*Sağlık Bilimleri Üniversitesi Ankara Numune Eğitim Araştırma Hastanesi, Plastik Rekonstrüktif ve Estetik Cerrahi Kliniği, Ankara*

73 yaşında alt dudağının yaklaşık %50'sini kaplayan SCC'sı olan kadın hastaya Fujimori gate flep ile alt dudak rekonstrüksiyonu yapıldı ve sorunsuz taburcu edildi. Daha sonra yara yerinde dehissans olmasına karşın kontrole geç gelen ve geldiğinde ise fleplerin rektrakte ve enfekte olduğu görülen hastaya Abbe flebi uygulandı. Abbe flebinin ikinci seasnının ardından hasta ek sorunu olmadan taburcu edildi. Uzun dönem takibinde komplikasyon izlenmedi.

Bu vakada olduğu gibi geç başvuru nedeniyle eski flebin orta hatta ilerletilmesi mümkün olmamıştır ve yeni bir seçenek kullanılması gerekmiştir. Biz bu sunumda alt dudak rekonstrüksiyonunda nadir görülebilecek bir komplikasyonu paylaşarak alt dudak rekonstrüksiyon ilkelerini gözden geçirmeyi hedefledik.

Rekonstrüktif cerrahide hasta bazlı planlama yapma önemli bir ilkedir ve komplikasyon tedavisinde diğer rekonstrüksiyon seçeneklerin kullanılması gerekebileceği unutulmamalıdır

**Preoperafif Görünüm**

*Hastanın flebindeki dehisans ve flep uçlatrının rektraksiyonu görülmektedir.*

## P-044
## Lateral Kol İnterpolasyon Flebi ile Dudak Rekonstrüksiyonu: Doku Nakli Sırasında Bir Yolda Kalma Hikayesi

Hakan Bulam, Ömer Faruk Taner
*Sağlık Bilimleri Üniversitesi Ankara Keçiören Eğitim ve Araştırma Hastanesi, Plastik Rekonstrüktif ve Estetik Cerrahi Kliniği, Ankara*

Giriş: Uzak interpolasyon flepleri ile yüz bölgesinde rekonstrüksiyon yapma fikri ilk kez 16. yüzyılda Tagliacozzi tarafından ortaya konulmuştur. Kolda tüp interpolasyon fleplerinin oluşturulması ve geciktirme prosedürü uygulanmasına dayanan bu tekniği, alt dudakta ileri evre epidermoid karsinom bulunan olgunun palyatif tedavisi sırasında kullanmayı planladık ve burada tedavi sürecini sunmayı amaçladık.

Vaka: Yetmiş dört yaşında erkek hasta alt dudakta yaygın nüks epidermoid karsinom nedeniyle başvurdu. İhmal edilmiş ve geç başvuru yapan bir hastaydı. Akciğer metastazı mevcuttu ve onkolojik tedavisi devam ediyordu. Palyatif tedavi olarak dudak tümörünün çıkarılması ve rekonstrüksiyonu planlandı. Tümörün kendisine ve daha önceki ameliyatlarına bağlı olarak dudak çevresinde alt dudak rekonstrüksiyonu için yeterli doku yoktu. Bu nedenle bir uzak flebe ihtiyacı olduğu düşünüldü. Hastanın aynı zamanda ileri evre kronik obstrüktif akciğer hastalığı bulunuyordu ve genel anestezi açısından yüksek riskli olduğu belirlendi. Lokal anestezi ile uygulanabilecek ve uzak bir flebin taşınmasında iyi bilinen eski bir yöntem olan tüp interpolasyon flebinin kolda oluşturulması ve çok seanslı bir planla dudak bölgesine taşınması planlandı. Birinci seansta sol kol lateralinde 20x6 cm boyutunda bipediküllü fasyakutan flep kaldırıldı ve tüp flep haline getirildi (Şekil 1A). On gün sonra tüp flebin distal pedikülü geciktirme prosedürü uygulanarak ayrıldı ve ayrılan uç göğüs ön duvarına dikildi (Şekil 1B). On gün sonra flebin proksimal ucu ayrılarak daha kraniyelde boyun alanına dikildi ve dudak bölgesine yaklaştırıldı (Şekil 1C-D). Bu aşamalarda flep nekrozu, enfeksiyon, yara ayrılması gibi herhangi bir komplikasyon görülmedi. Flebin dudağa taşınmasının yapılacağı seanstan önce akciğer metastazlarının bir komplikasyonu olarak hastanın genel durum bozukluğu geliştiği ve ardından exitus olduğu öğrenildi.

Tartışma ve Sonuç: Dudağın 2/3'ünden büyük doku kayıplarının rekonstrüksiyonunda bilateral McGregor flep, Webster-Bernard fleb, Steeple flebi ve serbest doku transferleri uygulanmaktadır.1 Lokal dokuların önceki ameliyatlar, radyoterapi veya tümör infiltrasyonu nedeniyle kullanılmadığı veya yetersiz olduğu durumlarda ise serbest flepler tercih edilmektedir. Radyal önkol flebi ve anterolateral uyluk flebi gibi fasyakütan flepler veya sinir koaptasyonu ile birlikte gracilis myokütan flebi dudak rekonstrüksiyonunda tercih edilen fleplerdir. Büyük dudak defektlerinin serbest flepler ile rekonstrüksiyonu genellikle genel anestezi şartları gerektiren ve uzun süren ameliyatlardır. Yüz bölgesinde alın flebi ve nazolabial interpolasyon flepleri burun rekonstrüksiyonu içinde sıklıkla kullanılan fleplerdir.2-3 Uzak interpolasyon flepleri ile yüz bölgesi rekonstrüksiyonu daha çok tarihsel önemi olan ve günümüzde sık uygulanmayan bir tekniktir. Gerek aşamalı cerrahinin hasta için zorluğu gerekse alıcı ve verici alanlardaki doku özelliklerindeki farklılıklar olması ve daha etkin rekonstrüksiyon seçeneklerinin çoğalması ile birlikte günümüzde uzaklaşılan bir tekniktir. Ancak lokal anestezi ile kolayca yapılabilmesi ve kısa süren ameliyat süresi avantajları ile hastamızda uygun bir yöntem olarak öne çıkmıştır. Üç seansta herhangi bir komplikasyon görülmemişti ancak flep tam olarak dudak bölgesine taşınamadan hastamız komorbiditeleri nedeniyle exitus olmuştur. Sonuç olarak bu sürecin sonunda lateral kol tüp interpolasyon flebinin yüz yumuşak doku rekonstrüksiyonu için seçilmiş hastalarda uygulanabilecek ve güvenli ve etkin bir yöntem olduğunu düşünüyoruz.

Kaynaklar:

1. Sanniec KJ, Carboy JA, Thornton JF. Simplifying Lip Reconstruction: An Algorithmic Approach. Semin Plast Surg. 2018 May;32(2):69-74.

2. Gado SK, Karimnejad K, Maher IA, Gruber PJ, Walen S. Interpolated Flaps.Facial Plast Surg. 2017 Feb;33(1):34-42.

3. Newlove T, Cook J. Safety of staged interpolation flaps after Mohs micrographic surgery in an outpatient setting: a single-center experience. Dermatol Surg. 2013 Nov;39(11):1671-82.

**Şekil 1. A. Tüp flebin sol kol lateralinde hazırlanması B. Tüp flebin distal ucunun ayrılması ve daha kraniyele taşınması C. Flebin proksimal ucunun ayrılması ve dudağa daha yakın bir alana yerleştirilmesi D. Hastanın takipteki son hali**

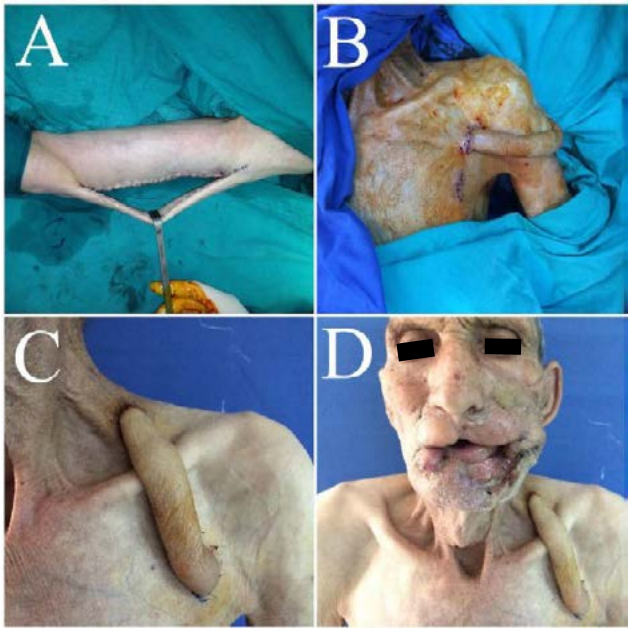


## P-045
## Alt Gözkapağı Primer Müsinöz Karsinomu: Bir Olgu Sunumu

Fatih Alp Öztürk, Süleyman Çakmak, Cenk Demirdöver, Alper Geyik
*Dokuz Eylül Üniversitesi Tıp Fakültesi, Plastik Rekonstrüktif ve Estetik Cerrahi Anabilim Dalı, İzmir*

Giriş: Primer müsinöz karsinom, nispeten benign veya lokal agresif bir şekilde davranan ve genellikle baş ve boyun bölgesinde ortaya çıkan nadir bir tümördür. Literatürde tanımlanmış 200'den fazla olgu vardır ve % 30'u periorbital bölgededir. Farklılaşması hala tartışmalıdır ancak bu tümör hem ekrin hem de apokrin tip farklılaşmasını göstermektedir. Genellikle yavaş büyüyen, eritematöz asemptomatik nodüler lezyon olarak tanımlanır. Yüksek

nüks oranları ve düşük metastaz riski vardır.

Bu çalışmada, primer müsinöz karsinomu olan bir hastayı sunmak, bu tümörle ilgili literatürü gözden geçirmek ve sonuçlarımızı başkalarıyla karşılaştırmak istiyoruz.

Vaka Sunumu: 63 yaşında erkek hasta kliniğimize alt göz kapağında palpe edilebilen ve ağrısız kitle ile başvurdu. Miyokard enfarktüsü öyküsü ve komorbid hastalıklar olarak diyabet ve hipertansiyon vardı. Kitle altı aydır var ve yavaş büyüme gösteriyordu. Fizik muayenede düzensiz sınırlar ve 2,5x2 cm çapında olduğu görüldü. Diplopi yoktu, oküler hareketler ve fasiyal sinir fonksiyonları normaldi. Preauriküler, postauriküler, submandibuler ve servikal bölgelerde palpe edilebilen lenfadenopati saptanmadı. Tanı değerlendirmesi bir BT taraması ile yapıldı. Aynı zamanda insizyonel biyopsi tarihi planlandı. Biyopsi sonucu müsinöz karsinom olarak raporlandı. Hemen ardından iki santimetre güvenli sınırı ile cerrahi eksizyon yapıldı (Şekil 1, Şekil 2). Operasyon sırasında frozen inceleme için farklı bölgelerden çoklu örnekler alındı. Patologlar frozen materyallerinin net olduğunu doğruladıktan sonra, temporoparietal fasya flebi ve reverse temporalis kas flebi ile doku defekti rekonstrüksiyonu sağlandı. (Şekil 3). Ayrıca, alt göz kapağı rekonstrüksiyonu için sol kulaktan bir kompozit greft alındı. Son olarak, cilt defektini kapatmak için tam kalınlıkta deri grefti alındı. (Şekil 4). Grefti tieover pansuman yapıldı. Flep ve greft verici bölgeleri sütüre edildi.

Tartişma: Nadir görülen hastalığın farklı tanımları vardır. Prevelansı, Avrupa'da ve ABD'de <% 0,05 olarak kabul edildiğinde, 200 000'den az insanı etkileyen bir hastalık olarak tanımlanmaktadır6-7. İstatistiklere göre, cildin birincil müsinöz tümörü nadir görülen bir durum olarak sayılacaktır. Bu nedenle, bu türdeki tümörleri anlamak ve tanımlamak zordur. Tanı ve tedavi modaliteleri klinikler arasında değişebilir.

Hastanın yaşı ve cinsiyeti literatüre benzerdi, çünkü yeni bir meta-analize göre hafif bir erkek egemenliği vardı ve ortalama yaş 63,5 ± 13,23 idi. Ancak küçük vaka serilerinde farklı cinsiyet dağılımı bulunan başka çalışmalar da vardı.8 Yavaş büyüyen, ağrısız soliter nodüler patern tam olarak bu tür tümörün tanımına uyuyordu. Bu hastalarda ayırıcı tanı olarak epidermoid ve sebase kist, lipom, miksoma, bazal hücre ve skuamöz hücreli karsinomu düşünmeliyiz. Periorbital bölge en sık görülen anatomik lokalizasyon olup diğer bölgelere göre daha iyi prognoza sahiptir3. Tümör tek taraflı veya iki taraflı olabilir. Bu tümör göz kapağında ortaya çıktığında, genellikle tek taraflı bir lezyon8. Bu bulgu da bizim olgumuza benzerdir. Cilt yüzeyinde herhangi bir renk değişikliği olmadı. Diğer vaka raporlarının aksine, tümör çapı daha büyüktü8-9. Bu, hastanın kliniğimize geç başvurusu nedeniyle olabilirdi. Bizim çalışmamızda tümör lateral kantustan aşağıya doğru inerek karünküle kadar uzanmış, ancak göz kapağının pozisyonu ve hareketi bozulmamıştır. BT taramasında beklendiği gibi herhangi bir metastaz tespit edilmemiştir.

Hastaya ait klinik ve cerrahi bilgiler dermopatoloji ünitesine verildi. Hematoksilin ve eosin ve periyodik asit-Schiff ile boyanan parçalar incelendi. İmmunohistokimyasal sitokeratin 7 (CK7) ve sitokeratin 20 (CK20) boyaları kullanıldı.

Bu belirteçler müsinöz karsinomun diğer metastatik tümörlerden ayrımı için önemliydi1. Eksizyonel biyopsi sonucu, kribriform yapıları olan musin gölleri içeren dermiste bulunan tümör olarak rapor edildi. Bu sonuç insizyonel biyopsiye benzerdi.

Mohs mikrocerrahi ve frozen kesit kontrolü müsinöz karsinom için gerçekleştirilebilir. Yüksek nüks oranlarına sahip olduğundan ve temiz cerrahi sınır elde edilmek zorundadır. Her zaman frozen kontrolünü tercih ederiz. Ameliyat sırasında lezyondan 2 cm cerrahi sınır koyup frozena gönderdi, sonucu negatif gelmesi üzerine globu koruduk ve rekonstrüksiyon aşamasına geçtik. Cerrahi sınır, kliniklere göre farklı olabilir. Ancak melanom veya melanom olmayan cilt kanseri gibi bir konsensüs yoktur. Gözkapağındaki müsinöz ekrin karsinomu olan hastalarda sentinel lenf nodu biyopsisinin endikasyonuna dair herhangi bir kanıt yoktur8. Bu nedenle sentinel lenf nodu biyopsisi gerçekleştirmedik. Biz total vücut BT taraması yaptık ve hiçbir metastaz kanıtıyla karşılaşmadık ve ayrıca gözkapağının primer tümör bölgesi olup olmadığını da kontrol ettik. Ameliyat sonrası takip için hastayı medikal ve radyasyon onkolojisine yönlendirdik.

Sonuç: Primer müsinöz ekrin karsinomu nadir görülen bir tümördür. Bu nedenle ameliyat ettiğimiz hastayı sunmak ve deneyimlerimizi literatürle paylaşmak istiyoruz. Hala bu tümör hakkında bir kılavuz oluşturmak için yeterli çalışma yoktur. Bu tür tümörlerle karşılaşmaya devam ettiğimizde, literatür geliştirilecektir.

**Resim-1**

*Tümör ve preoperatif planlama*

## P-046
## 4451 Nevüs Eksize Edilen 1912 Hastanın Epidemiyolojik İncelenmesi ve Patoloji Sonuçlarının Değerlendirilmesi

Alper Geyik, Adnan Menderes, Hasip Şamil Yazgan, Selin Güler
*Dokuz Eylül Üniversitesi Tıp Fakültesi, Plastik Rekonstrüktif ve Estetik Cerrahi Anabilim Dalı, İzmir*

Giriş: Cerrahi tedavi gerektiren cildin benign ve malign hastalıkları plastik cerrahi pratiğinde hem lokal hem de genel anestezi altında yapılabilen sık operasyonlardandır. Hiperpigmente lezyonlar da benign veya malign özellikler gösterebilirler. Yalnızca inspeksiyon ve fizik muayene tanısal amaçlı yeterli olmayıp, ihtiyaç halinde mutlaka cerrahi olarak insizyonel veya eksizyonel biyopsi yapılmalıdır.

Materyal-Metod: Çalışmada 2012-2017 yılları arasında kliniğimize başvuran 1912 nevüs ön tanılı lezyonu olan hasta incelendi. Estetik kaygı nedenli eksizyon talebinde bulunan, önceki cilt kanseri öyküsü nedeniyle tarafımıza direk başvuran veya dermatoloji hekimlerince riskli nevüs nedeniyle tarafımıza yönlendirilen ve lokal anestezi altında eksizyonel biyopsi yapılan hastalar çalışmaya dahil edildi.

Bulgular: katılan 1912 hastanın 1162'si (%60,7) kadın, 750'si(%39,3) erkek olarak saptandı. Eksizyon yapılan nevüslerin anatomik dağılımı 1962 (%47,3) adet gövde, 1216(%29,3) adet yüz, 280 (%6,8) alt ekstremite, 237 (%5,8) boyun, 226(%5,4) üst ekstremite, 205(%4,9) skalp ve 24 (%0,5) genital bölge idi. Cerrahi işlem sonrasında tekrar operasyonu gerektirecek cerrahi komplikasyon saptanmadı. En çok görülen minör komplikasyonlar sütur reaksiyonu, yara dehissansı ve hipertrofik skar idi. Hastaların preparatlarının histopatolojik incelemesinde 1165 (%28,1) adet displastik, 1016 (%24,5) adet kompound, 1007 (%24,2) adet intradermal nevüs saptandı.

Sonuç: Ön planda malign düşünülmeyen veya malignite kriterlerini karşılamayan hiperpigmente lezyonların patoloji sonuçları şaşırtıcı şekilde malign kitle olarak raporlanabilmektedir. Bu yüzden her hekimin şüphelendiği durumlarda hastaları plastik cerrahi kliniğine yönlendirmesi ve eksizyonel biyopsi yapılmasını önermesi gerekmektedir.

**tablo-1**

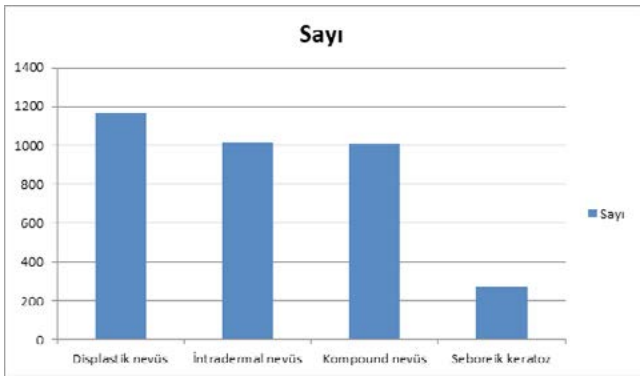


*Deri lezyonları sayı ve oranları*

## P-047
## Nadir Görülen İnce Barsak Malign Melanom Olgu Sunumu

Alper Geyik, Adnan Menderes, Cenk Demirdöver, Fatih Alp Öztürk
*Dokuz Eylül Üniversitesi Tıp Fakültesi, Plastik Rekonstrüktif ve Estetik Cerrahi Anabilim Dalı, İzmir*

Giriş: Malign melanom(MM) tüm malignitelerin %1-%3 kadarını oluşturmaktadır. Kutanöz malign melanom daha sıklıkla görülmekle birlikte gastrointestinal sistemde(GİS) saptanan primer malign melanom olguları oldukça az sayıdadır. Bununla birlikte GİS aynı zamanda kutanöz malign melanomun metastaz yaptığı alanlar arasındadır(%1-4)1.Metastaz olan alanlar çoğunlukla kolon ve midedir. İnce barsağa metastaz daha nadir olarak gözlenmektedir. Bu oran özellikle malign melanom bulunan olguların otopsilerinde daha fazladır2.Bütün malign melanom alt tipleri GİS'e metastaz yapabilmekle birlikte superfisiyal tip MM olgularında bu oran daha fazladır3. GIS melanomlarının primer veya sekonder olduğunu belirleyen çeşitli faktörler mevcuttur. Primer melanom düşünülen olgularda daha önceden malign melanom öyküsü olmaması, tek bir organ tutulumu veya melanomun saptandığı gastrointestinal epitelde in situ veya çevresinde değişiklikler tanıyı doğrulayıcı niteliktedir. Ayrıca histolojik olarak normalde GISte nadiren görülen melanositlerin incelenen alanda epitelin bazal tabakasından pagetoid şekilde daha yüzeye uzanan atipik melanositik hücrelerin olması da tanıyı primer melanom lehine güçlendirmektedir. Metastatik olan evre IV malign melanom olgularında yaşam süresi de primer olanlara göre daha kısadır1. Tedavide esas yeri cerrahi rezeksiyon oluşturmaktadır, yapılan cerrahinin yaşam süresini arttırdığı, kitleye sekonder gelişen komplikasyonları azalttığı ve hayat kalitesini arttırdığı yapılan çalışmalarla gösterilmiştir4. Bizde Türkiye'de sayılı çalışma olan ve kliniğimizde ilk kez karşılaşılan bu nadir intestinal malign melanom olgusunu literatür ile birlikte değerlendirerek sunmak istedik

Olgu Sunumu: 56 yaşında 14 yıl önce over kanseri nedeniyle operasyon öyküsü olan kadın hasta, acil servise kusma ve bilinç durumunda değişiklik nedeniyle başvurmuş. Yapılan fizik muayenesinde batında müphem ağrı dışında pozitif bulgu saptanmamış. Çekilen kontrastlı abdomen bilgisayarlı tomografisinde batın sol alt kadranda jejunal anslarda 10 cm'lik segmentte jejuno-jejunal invajinasyon ile uyumlu görünüm ve en büyüğü 20x17 mm boyutlarında olmak üzere birkaç tane lenfadenopati saptandı(Fig.1). Bunun üzerine hasta genel cerrahi kliniğince operasyona alındı, ince barsak rezeksiyonu yapıldıktan sonra patoloji sonucu ince barsak malign melanomu saptanması üzerine primer odak araştırılması açısından plastik cerrahi kliniğine başvurdu. Hastanın 5 adet şüpheli lezyonu eksize edilerek tekrar patolojiye gönderildi. Hastanın frontal bölgede bulunan şüpheli lezyonu radial büyüme fazında regresyon gösteren malign melanom olarak raporlandı(Fig.2 ve Fig.3) ve ince barsakta bulunan kitlenin metastaz olduğu ortaya kondu. Hastaya PET/CT çekildi. Yapılan tetkik sonucunda ince barsak dışında sistemik metastazı düşündürecek bulgu saptanmadı. Hastanın frontal bölgesinde primer olarak belirlenen alana 2 cm sınır konularak tekrar eksizyon ve greft ile onarım yapıldı.

Tartışma: Kutanöz malign melanom özellikle prekürsör lezyonlar, predispoziyon yaratan cilt yapısı, genetik faktörler, ultraviyole ışınlara maruziyet gibi çeşitli faktörlerle ortaya çıkabilmektedir. Ancak tümörün regrese olması ve metastaz yapma potansiyeli yüksek olması nedeniyle deri dışında saptanabilmektedir. Spontan regresyon gösteren olgularda ayrıca cilt lezyonlarının kötü

huylu olabileceğini düşündüren asimetri, sınır düzensizliği, hiperpigmentasyon artışı ve çapının 6 mm'den büyük olması gibi faktörler gözlenememektedir. Bunun yanında melanomların %4-9'unda primer alan bulunamamaktadır5. İnce barsakta melanosit bulunmamasına karşın embriyolojik dönemde omfalomezenterik kanaldan ileuma göç eden ve sonrasında APUD ( amin prekürsör uptake dekarboksilaz) hücrelerini oluşturan nöral krest melanoblastlarından malign melanom gelişebileceği söylenmektedir; ancak bunun aksine GİS'te bulunan melanomların hepsini metastaz olarak değerlendirenlerde mevcuttur6. Metastazlarının çoğunluğunu da kolon ve mide oluşturur, ince barsak daha nadir olarak gözlenmektedir11. Tanı yöntemleri arasında hastanın mevcut semptomlarına yönelik tetkikler yapılmaktadır. Bunların arasında baryumlu grafi ve endoskopide yer almaktadır; ancak olgumuzda hızlı progresyon gösteren bulantı, kusma ve bilinç bulanıklığı olması acil servise başvurması ardından acil operasyona alınmıştır. Oysaki literatürde GISte iyileşmeyen ülser şeklinde olan olgular mevcuttur10. Primer GİS malign melanomu vakalarının çoğunlukla olgu sunumu düzeyinde olması, metastaz veya primer olarak değerlendirilmesinin tartışılması etiyolojik faktörlerin belirlenmesi, tanı ve tedavi açısından sıkıntı çıkarmaktadır. Bizim olgumuzda da kilo kaybı, dışkılama paterninde değişiklik, anemi, önceden melanom veya melanom prekürsörü lezyon eksizyonu hikâyesi olmaması nedenli öncelikli olarak primer odak ince barsak(jejenum) olarak düşünülmüş. Bununla birlikte yine de dermatoskopik bakı sonrasında Fitzpatrick sınıflaması tip 1 cilt yapısına sahip olgunun çok sayıdaki hiperpigmente cilt lezyonundan şüpheli olanları eksize edilmiştir.(Fig.4, Fig.5) Frontal bölgede eksize edilmesi önerilen lezyonun altında bulunan ilk bakışta seboreik keratoz benzeri iyi huylu bir cilt lekesi olarak varsayılabilecek lezyon patoloji spesimenine dahil edilmiştir. Eş zamanlı dahil edilen bu hiperpigmente alan regresyon gösteren malign melanom kuvvetle muhtemel primer odak olarak saptandı. Gastrointestinal mukoza değerlendirildiğinde melanom özofagus, anorektal bölge ve ince barsaktan gelişebilmektedir7-8. Hastalıksız geçen sürenin 1 senenin üzerine olması primer gastrointestinal malign melanom olmasını destekleyen bulgulardan biridir; çünkü metastatik olgular çoğunlukla ilk 1 sene içerisinde hayatını kaybetmektedir9. Bizim olgumuzda metastatik olmasına karşın tanı anından itibaren 6 ay olmuştur ve takipleri devam etmektedir.

Sonuç: İntestinal malign melanom olguları primer ve metastatik olarak ayrılmakta ve nadir görülmektedir. Özellikle metastatik olgularda ilk gelişme anından itibaren tanıya ve tedaviye kadar geçen zaman primer alanın regrese olabilmesi nedeniyle önem arz edebilir. Multidisipliner yaklaşım ile tanı sonrası primer odak olabilecek (göz, oral mukoza, cilt) alanların taranması, tüm vücut görüntüleme yöntemlerinin hızlı bir şekilde tamamlanması önemli gibi görünmektedir.

**Resim-1**

*Hastanın yaygın cilt lezyonları ve operasyon skarı*

## P-048
## Kutanöz Miksoid Fİbroblastom: Bir Olgu Sunumu

Merve Özger, Haluk Vayvada, Hüsnü Hacı, Alper Geyik, Selin Güler
*Dokuz Eylül Üniversitesi Tıp Fakültesi, Plastik Rekonstrüktif ve Estetik Cerrahi Anabilim Dalı, İzmir*

Giriş: Kutanöz miksoid fibroblastom, tanısı temel olarak histopatolojiye dayanan, oldukça nadir görülen bir yumuşak doku tümörüdür. Hastalığın teşhisi için gerekli olan histopatolojik bulgular 3 tanedir. Bunlar ince uzun nükleuslu ve eozinofilik sitoplazmalı hücreler, iğ şeklindeki ve / veya stellat hücreler, çok az sayıda kollajen lif içeren miksoid stromada hücrenin dağılımı ve bazı hücrelerde işaretlenmiş nükleer polimorfizm olmaksızın hücresel atipidir. Bugüne kadar, bu hastalık literatürde nadir olgu sunumları şeklinde bildirilmiştir. Kutanöz miksoid fibroblastom (CMF), 1992'de Rieger tarafından ilk kez tanımlanan çok nadir bir durumdur. Tanı kriterleri tam olarak belirlenmemiş bir yumuşak doku tümörüdür. Karakteristik histolojik bulgular, bir CMF'nin doğru tanısını sağlamanın yanı sıra, diğer kutanöz miksoid lezyonları da ekarte etmeyi mümkün kılar. Biz de kliniğimizde lokal anestezi altında eksizyon sonrası histopatolojik olarak tanı konulan bu nadir olguyu literatür ile karşılaştırarak sunmak istedik.

Olgu Sunumu: Otuz yaşında kadın hasta, frontal bölgede orta hatta saçlı deri cilt birleşim yerinde 4mm çapında ağrısız 3 aydır bulunan, zamanla büyüyen ve ara ara pürülan akıntısı olan nodüler kitle ile başvurdu. Hastanın görüntüden dolayı rahatsız olmasından dolayı lezyon eksize edildi. Histopatolojik incelemede yüzeyel dermis yerleşimli iğsi fibroblastik hücre proliferasyonundan oluşan "Kutanöz miksoid fibroblastoma" ile uyumlu patoloji geldi. Ameliyattan 4 ay sonra nüks görülmedi. Rieger ve arkadaşları klinik olarak hemanjiyoma benzeyen popliteal fossada kubbe şeklindeki bir deri tümörü bulunan genç bir kadında bir CMF olgusu bildirmişlerdir1. Ameliyat sonrası gözlemden sonraki 30 ay içerisinde nüks görülmediğini bildirmişlerdir. Lo ve arkadaşları, genç bir erkeğin burnunda nazal tip ünitesinin sağ lateralinde bulunan bir CMF vakası bildirmişlerdir2. Demirkesen ve arkadaşlarının olgusunda sol üst kolda nodüler lezyon olarak bildirmişlerdir3. Bizim olgumuzda da tümör literatürde daha önceden bildirildiği üzere baş boyun bölgesinde saptanmıştır. CMF'nin ayırıcı tanıları arasında kutanöz miksoma, fokal kutanöz müsinözis ve yüzeyel anjiyomiksom vardır. Miksoid matriksindeki az sayıda iğsi hücreler ve nükleer polimorfizm, miksoma için tanı ölçütleridir. Kutanöz fokal müsinözis, bol musin havuzunda dağınık fibroblastlar ve değişken miktarda kollajen lifleri içerir. Yüzeyel anjiyomiksoma, düz fibroblastlardan ve ince duvarlı damarlardan oluşur.

Sonuç: Literatür araştırmasına göre, bu dördüncü yayınlanmış CMF olgusudur. Kutanöz miksoid fibroblastom, görünüşte iyi prognoza sahip oldukça nadir bir tümördür.

**Resim-1**

*Preoperatif görünüm*

## P-049
## Skrotal malign melanom: nadir bir vaka sunumu

Çağatay Öner[1], Selami Serhat Şirvan[1], Hatice Aylin Akbulut[1], Fatih Irmak[1], Ayhan Dalkılınç[2], Semra Hacıkerim Karşıdağ[1]
*[1]Sağlık Bilimleri Üniversitesi Şişli Hamidiye Etfal Eğitim ve Araştırma Hastanesi, Plastik, Rekonstrüktif ve Estetik Cerrahi Anabilim Dalı, İstanbul*
*[2]Sağlık Bilimleri Üniversitesi Şişli Hamidiye Etfal Eğitim ve Araştırma Hastanesi, Üroloji Anabilim Dalı, İstanbul*

Giriş: Cilt kanserleri içinde en sık ölüme sebep olan malign melanom'un en nadir görüldüğü lokalizasyon genitoüriner bölgedir. Bunlar arasında da en nadir görüleni skrotal malign melanom'dur. Literatürde Aralık 2015 itibari ile yalnızca 23 tane bildirilmiş vaka vardır. Lokalizasyonu nedeni ile ne yazık ki çoğunlukla geç tanı alıp, mortalitesi yüksek seyretmektedir. Çalışmamızda kliniğimizce tedavi edilip, 3 aydır takip edilen bir vaka sunduk.

Gereç-Yöntemler: 38 yaşında, erkek hasta, 1 yıl önce ortaya çıktığını farkettiği, aralıklı olarak kanayan, hiperpigmente, cilt yerleşimli, yaklaşık 1.5x1.5 cm boyutlarında skrotum orta hat sol yerleşimli bir kitleyle bize başvurdu. (Hasta önce Dermatoloji polikliniğine başvurması üzerine punch biyopsi yapılarak malign melanom tanısı koyularak polikliniğimize yönlendirildi.) Preop çekilen PET-CT'de metastaz lehine bulgu izlenmedi.

Bulgular: Hastaya yapılan eksizyonel biyopsi ve eş zamanlı sentinel lenf nodu örneklemesi sonucunda; tümör nodüler tip malign melanom, Breslow kalınlığı 6 mm, mitotik endeks 6/mm2, ülserasyon (+) olarak raporlandı. Patoloji spesimeninde 2 adet lenf nodunun metastaz lehine sonuçlanması üzerine hastaya sol ilioinguinal lenf nodu diseksiyonu uygulandı. Tümör sınırları negatif gelmesi üzerine hasta Onkoloji polikliniğine de konsülte edilerek takibe alındı.

Tartişma: Nadir görülen bir olgu olan skrotal malign melanom'un günlük hayatta gözle görülmeyen bir bölgede olması; geç tanı almasına neden olup mortaliteyi arttırmaktadır. Malign cilt kanserleri arasında en sık ölüme yol açan malign melanom'un, çok erken evrede 5 yıllık sürvi oranı %99'dur.

Sonuç: Dermatologların genital alandaki lezyonlar hakkında hastaları daha iyi bilgilendirmesi, bu bölgenin tabu olarak görülmeyerek halkın bilgilendirilmesi, skrotal malign melanom'un daha erken tanı alıp, prognozunun daha iyi olmasını sağlayacaktır.

**Resim 1**

*A- Dermiste yuvalar halinde ilerleyen, epidermise pagetoid yayılım gösteren, yüzeyi yer yer ülsere nodüler tip malign melanom. X4 H.E. B- Preop fotoğraf C- Perop ilioinguinal diseksiyon sonrası fotoğraf*

## P-051
## Nadir yerleşimli Dermatofibrosarkoma Protuberans

Ali Şimşek, Ramazan Hakan Özcan, Halil İbrahim Kanlıkama
*Pamukkale Üniversitesi Tıp Fakültesi Plastik Cerrahi Anabilim Dalı, Denizli*

Giriş: DFSP derinin nadir görülen, lokal agresif, fibroblastik sarkomlarındandır. % 50 gövde ve ekstremitelerde, %10-15 baş boyunda, % 3.5 civarında perioküler yerleşimlidir. Erkeklerde daha sık görülmekte olup, genellikle yavaş büyüme ve düşük metastaz yapma eğilimindedir. Tüm sarkomların yaklaşık %1-2'sini oluşturur. Prevalansı yaklaşık olarak bir milyonda 0.8-4.2'dır. Uzak metastaz oranı %5'in altında olup öncelikle akciğere daha az oranda lenf nodlarına yayılım gösterir. (1).

Olgu: 47 yaşında bayan hasta sol orbita üst göz kapağı lateralinde yaklaşık 1 cm cilt altı nodüler kitle şikayeti ile kliniğimize başvurdu. Lokal eksizyonu takiben patoloji sonucunun dfsp tanısı gelmesi ve bu süre zarfında işlem yapılan sahada nodüler kitle oluşması (nüks?) üzerine geniş eksizyon yapılan hastanın defektif sahası için kozmetik sonuçları düşünülerek limberg fleple kapatılmıştır.

Tartişma: DFSP lerin % 90 dan fazlası normal olmayan kromozomlara sahiptir. Süpernumary ring kromozom veya kr 17p22; 22q13 translokasyonu mevcuttur. COL1A/PDGF beta protein füzyonu sık görülür. Tanıda BT,MRI görüntüleme için kullanılırken FİSH ve RT-PCR spesifik kromozomal translokasyon ve füzyon genini göstermede kullanılır. Tedavinin temel prensibini negatif cerrahi sınır sağlanan eksizyon oluşturur. Cerrahi sınırı pozitif olan ve reeksizyon yapılamayan olgularda adjuvan RT önerilir. Metastatik ya da unrezektabl vakalarda İmatinib birinci seçenektir ve imatinib kullanımı sonrası bu vakaların rezektabl/küratif hale gelebildiği güncel çalışmalarda gösterilmiştir. Mohs mikrografik cerrahi sonrası nüksün %1 yakın olduğu bildirilmiştir (2).

Sonuç: DFSP ler sıklıkla üst ekstremiteler ve gövde yerleşimli tümörlerdir. Hastada tümör lokalizasyonu periorbital bölgedeydi. Nüks ihtimali bilinen tümörün genel olarak cerrahi temiz sınırla eksizyonu takiben defektif sahanın greft ile rekonstruksiyonu önerilmektedir. Hastanın bayan hasta olması, perioküler bölge lateral kantusa yakın olması,greft sonrası kontraktür ihtimalinin olması ve kosmetik sonuçlarının tatmin edici olmaması gibi nedenlerden dolayı hastaya limberg fleple kapama yapılmıştır. Hastanın 9 Aylık takibinde nüks görülmemiştir.

1.Erickson BP, Henry C, Alabiad CR. Recurrent dermatofibrosarcoma protuberans masquerading as a Lacrimal Sac Neoplasm: a case report and review. Ophthal Plast Reconstr Surg. 2015;31:e135–e138.doi:10.1097/IOP.0000000000000184.

2.Bashir S, Tariq M, Aslam HM, et al. Orbital dermatofibrosarcoma protuberans with intracranial extension preceded by recurrent leiomyoma of the orbit: a casereport. J Med Case Rep. 2015;9:96.doi:10.1186/s13256-015-0561-4.

**Üst postop alt preop**

## P-052
## Üst Dudak Yerleşimli Kaposi Sarkomu Olgusu: Nadir Bir Lokalizasyon

Mehmet Dadacı, Selçuk Kendir, Bilsev İnce, Mehmet Emin Cem Yıldırım
*Necmettin Erbakan Üniversitesi, Meram Tıp Fakültesi, Plastik Rekonstrüktif ve Estetik Cerrahi Anabilim Dalı, Konya*

Giriş: Kaposi sarkomu (KS) düşük dereceli, multisentrik bir vasküler neoplazmdır (1). HIV hastalığı epidemisine kadar KS nadir bir tümör olarak kalmıştır. AIDS ile ilişkisiz olan Klasik KS, erkeklerde daha sık görülür ve yaklaşık 10 ila 15 erkeğe karşılık 1 kadında görülür. Hastalık genellikle, ayak bileği ve ayak tabanlarını içeren tek veya her iki alt ekstremiteye lokalize tek veya çoklu lezyonlarla sınırlıdır (2). KS nadiren fasiyal bölgede görülmektedir ve oral yerleşim oldukça nadirdir (3). Bu olgu sunumunda, kliniğimizde tedavisi uygulanmış olan ve takiplerine devam edilen nadir görülen burun yerleşimli KS olgusu sunulmaktadır.

Olgu: 58 yaşında kadın hasta, dış merkezde yapılmış olan filtrum sağ lateralinden tümör eksizyonu sonrası, cerrahi sınır genişletme amacıyla polikliniğimize başvurdu. Dış merkezden elde edilen patoloji sonucunun Kaposi sarkomu ile uyumlu olduğu görüldü. Raporda cerrahi sınırlar tabana 3 mm, laterale 5mm olarak görüldü. Tümör boyutu 4 mm idi. Hastaya lokal anestezi altında insizyon hattı çevresinden 1 cmlik marj ile cerrahi sınır genişletmesi yapıldı. Patolojik incelenmesinde dokunun tümör negatif olduğu görüldü. Takiplerinde nükse rastlanılmadı.

Tartışma: Oral klasik KS başlangıçta iyi sınırlı, ağrısız, kahverengimsi veya kırmızı maküler veya papüler, tek veya çoklu lezyonlar şeklinde görünebilir (3). Lokalize lezyonlar için cerrahi eksizyon ile tedavi genellikle etkilidir. Alternatif tedavi yöntemleri de radyoterapi veya intralezyonel kemoterapidir (4). Biz vakamızda sık nüks görülebilmesi sebebiyle cerrahi eksizyon üzerine sınır genişletme yaptık. Sonuç olarak; klasik tip KS daha çok alt ekstremitelerde ve gövdede görülmekle beraber, vakamızda görüldüğü gibi nadir de olsa yüz ve üst dudak tutulumu olabilmektedir.

Kaynaklar:

1- Abalo-Lojo,J.M., Abdulkader-Nallib,I.,Pérez,L.M.,Gonzalez F., (2018). EyelidKaposiSarcoma in anHIV-negativePatient. IndianJournalofOphthalmology, 66(6), 854–855.

2- DQ AdultTreatmentEditorial Board. KaposiSarcomaTreatment (PDQ®): Health Professional Version. 2018 Jul 27. In: PDQ Cancer Information Summaries [Internet]. Bethesda (MD): NationalCancerInstitute (US); 2002-.

3- Mohanna,S.,Bravo.F.,Ferrufino,J.C.,Sanchez.J.,Gotuzzo, E.,ClassicKaposi'ssarcomapresenting intheoral cavityoftwo HIV-negativeQuechuapatients. Med Oral Patol Oral CirBucal 2007;12:E365-8.

4- Epstein,J.B.,Silverman,S.Jr.,Headandneckmalignancie sassociatedwithHI infection.Oral Surg OralMedOralPathol 1992;73:193-200.

**Resim 1.**

*A- Cerrahi eksizyon sonrası, sınır genişletilmesi yapılacak olan alan, insizyon hattı görülmekte B- Operasyon öncesi cerrahi sınır belirlenmesi*

## P-053
## Perineal Bölgede Kolorektal Kanser Metastazı Rezeksiyonu ve Vasküler Saplı Ada Flebiyle Rekonstrüksiyon

Mehmet Dadacı, Zikrullah Baycar, Bilsev İnce, Mehmet Emin Cem Yıldırım
*Necmettin Erbakan Üniversitesi, Meram Tıp Fakültesi, Plastik Rekonstrüktif ve Estetik Cerrahi Anabilim Dalı, Konya*

Giriş: Kolorektal kanserler cilt ve akciğer kanserlerinden sonra en sık görülen malign tümörlerdir. Erkek ve kadınlarda yaklaşık benzer sıklıkta görülürler. Kolon kanserinde en sık görülen uzak metastaz bölgesi karaciğerdir; bunu akciğerler takip eder, lokal ve bölgesel nüks riski aynı evredeki rektum kanserine göre daha azdır. Kolorektal kanserlerde cilt metastazı nadirdir, genellikle uzak metastaza bağlıdır ve kötü prognozu gösterir (1,2). Cilt metastazlarının erken teşhisi tedavi sonucunu değiştirebileceği için önemlidir (3). Bu olgu takdiminde kolorektal kanser nedeniyle takipli hastanın nadir görülen perianal bölge cilt metastazının eksizyonu ve vasküler saplı ada flebi ile onarımı sunulmaktadır.

Olgu Sunumu: 53 yaşında kadın hasta perineal bölgede kitle şikayetleri ile konsülte edildi. Hastanın kolorektal kanser tanısına bağlı kolektomi öyküsü mevcuttu. Mevcut kitle radyolojik olarak tetkik edilerek metastaz olarak değerlendirildi. Hasta genel anestezi altında operasyona alındı. Vajen, vulva ve üretra eksternal orifisinde metastazların olduğu görüldü. Kitle uygun cerrahi sınır ile total eksize edildi. Mons pubis üzerine sağ epigastrik süperfisialis pedikülü üzerinden vasküler saplı ada flebi kaldırılarak perineal bölgedeki defekte transpoze edildi. Vulva ve vajina rekonstrüksiyonu için uyluk iç yüzden transpoze edilen random paternli transpozisyon fleplerine şekil verilerek vajen ve üretra rekonstrüksiyonu yapıldı. Hastanın çekilen kontrol manyetik rezonans tetkikinde sol inguinal bölgede metastatik lenf nodları olması üzerine tarafımızca inguinal lenf nodu diseksiyonu yapıldı.

Tartışma: Kolorektal kanserlerde cilt metastazı nadirdir, genellikle uzak metastaz olarak kabul edilir ve kötü prognoza sahiptir (1). Cilt metastazı genellikle kesi yeri etrafında veya karın duvarında özellikle de periumblikal bölgede görülmesi rağmen bizim olgumuzda metastaz perineal bölgede görüldü (4). Hastaya yapılan tümör rezeksiyonu sonrası kemoterapi ve radyoterapi tedavileri açısından onkoloji ve radyasyon onkoloji bölümlerine konsulte edildi. Sonuç olarak kolorektal kanser nedeniyle takipli hastalarda cilt metastazı nadir olmakla beraber erken tanı ve tedavinin prognoza olumlu etkisi nedeniyle dikkatli olunmalıdır. Kolerektal kanser tanılı hastalarda yeni gelişen veya varolan deri lezyonlarının değerlendirilmesi ve gerekli bulunursa lezyonlardan biyopsi alınması gerekir.Perineal bölge defektleri onarımında çok sayıda seçenek operasyon olmasının yanında epigastrik süperfisialis pediküllü vasküler saplı ada flepleri de göz önünde bulundurulması gerektiğini düşünüyoruz.

Kaynaklar:

1. Sarid D, VVİgler N, Gutkin Z, Merimsky O, Leider-Trejo L, Ron IG. Cutaneous and subcutaneous metastases of rectal cancer. Int J Clin Oncol. 2004; 9:202-205.

2. Uğur VI ve ark. A Patient with Colonic Carcinoma with Multiple Recurrences: A Case Report. Acta Onkologica Turcica 2008; 41: 62-64

3. Kilickap S, Aksoy S, Dincer M, Sağlam EA, Yalcin S. Cutaneous metastases of signet celi carcinoma of the rectum vvithout accompanying visceral involvement. South Med J 2006;99:1137-9.

4. Kilickap S, Aksoy S, Dincer M, Sağlam EA, Yalcin S. Cutaneous metastases of signet celi carcinoma of the rectum vvithout accompanying visceral involvement. South Med J 2006;99:1137-9.

**Resim 1.**

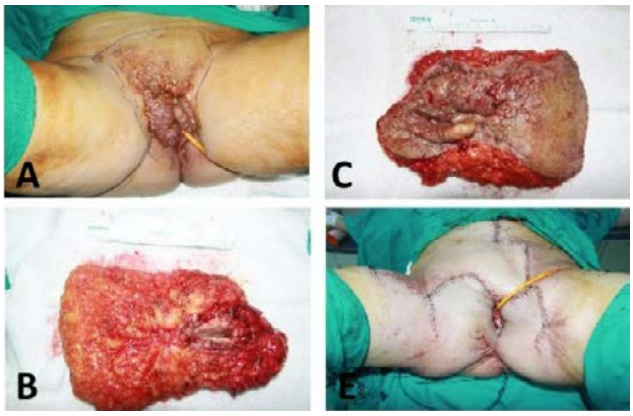


*A: Perinanal bölge kolon ca metastazı pre-op görüntü B,C: Eksize edilmiş tümör D: Rekonstrüksiyon sonrası görüntü*

## P-054
## Genç Erişkin Erkek Hastalarda Üst Ekstremitedeki Benign Yumuşak Doku Tümörlerinin Analizi

Erkan Orhan[1], Serdar Altun[2], Harun Yılmaz[1], Anıl Olguner[1]
*[1]Gaziantep Üniversitesi Tıp Fakültesi, Plastik, Rekonstrüktif ve Estetik Cerrahi Anabilim Dalı, Gaziantep*
*[2]Fırat Üniversitesi Tıp Fakültesi, Plastik, Rekonstrüktif ve Estetik Cerrahi Anabilim Dalı, Elazığ*

Amaç: Üst ekstremitedeki benign yumuşak doku kitleleri genellikle yavaş büyüyen cilt altı, hareketli kitleler olarak karşımız çıkmaktadırlar. Çoğunlukla asemptomik olan bu kitleler özellikle askerlik gibi bedensel faaliyetlerin yoğun olarak yapıldığı dönemlerde daha fazla semptomatik olmakta ve askerlerin hastanelere sevklerinin başlıca nedenleri arasında sayılmaktadırlar.Bu çalışmada üst ektremitede cilt altı kitle tanısı ile askeri birliklerinden kliniğimize sevk edilen genç erişkin erkek hastalar sunulmaktadır.

Yöntem-Gereçler: Bu çalışmada Kliniğimizde 2013 Aralık-2014 Aralık arasında askeri birliklerinden üst ekstremitede kitle ön tanısı ile sevk edilen ve cerrahi müdehale yapılan 20-30 yaş arası erkek hastaların lezyonları histopatolojik tanı, boyutlar ve lokalizasyon açısından incelendi. Bu çalışmada lezyonlar histopatolojik tanılarına göre gruplandırıldı ve her tanının görülme sayıları ve yüzdeleri hesaplandı. Lezyonların lokalizasyonları, kol, ön kol, el ayası ve parmaklar olarak gruplandırıldı. Kol; omuz eklemi ile dirsek eklemi arasında kalan alan, ön kol; dirsek eklemi ile el bileği distal fleksör çizgi arasındaki alan, el ayası; el bileği distal fleksör çizgisi ile metakarpofalangial(MKF) eklem distali arasındaki alan, parmak; MKP eklem distali olarak kabul edildi. Kitlelerin büyüklüğü için kitlenin en uzun aksı ölçüldü ve 0-1 cm arası, 1-2 cm arası, 2-3 cm arası ve 3 cm üzeri olarak gruplandırıldı.

Bulgular: Kliniğimize 2013 Aralık- 2014 Aralık arasında üst ekstremitede cilt altı kitle sebebiyle askeri birliklerinden sevk edilen ve cerrahi müdehale yapılan 77 genç erişkin erkek hastadaki toplam 77 lezyon incelendi.

Hastaların yaş ortalaması 22.17 olarak tespit edildi. Patolojik inceleme sonucunda 77 lezyonun hiçbirinde malignite görülmedi. Lezyonların 22 tanesi (%28,6) epidermoid kist, 21 tanesi (%27,3) ganglion kisti, 14 tanesi (%18,2) hemajiom, 11 tanesi (%14.3) lipom, 4 tanesi (%5,2) tenosinovial dev hücreli tendon kılıfı tümör (TDHTKT), 3 tanesi (%3.9) schwannom ve 2 tanesi (%2,6) ekstraskeletal osteokondrom olarak raporlandı. Tümörler lokalizasyonları açısından incelendiğinde 48 tanesi (%62,3) sağ tarafta, 29 tanesi (%37,7) sol tarafta olduğu tespit edidi. Lezyonların 10 tanesi (%13) kolda, 10 tanesi (%13) ön kolda, 30 tanesi (%38.9) el ayasında ve 27 tanesi (%35.,1) parmaklarda olduğu tespit edildi. Lezyonlar boyutları bakımından incelendiğinde 38 tanesinin (%49,3) 0-1 cm arasında, 17 tanesinin (%22,1) 1-2 cm arasında, 16 tanesinin (%20,8) 2-3 cm arasında, 6 tanesinin (%7.8) 3 cm üzerinde olduğu tespit edildi. Koldaki 10 kitlenin, 7 tanesi (%70) lipom, 3 tanesi (%30) hemanjiom olarak raporlandı (Tablo 1). Bu lezyonların boyutları değerlendirildiğinde 4 tanesi (%40) 2-3 cm arasında, 6 tanesi ise (%60) 3 cm üzerinde olduğu tespit edildi. Ön koldaki 10 kitlenin ise 6 tanesi (%60) epidermal kist, 4 tanesi (%40) lipom olarak raporlandı (Tablo 1). Lezyonların boyutları değerlendirildiğinde 4 tanesi (%40) 2-3 cm arasında, 6 tanesi (%60) 3 cm üzerinde olduğu tespit edildi. El ayasındaki 30 kitlenin 18 tanesi (%60) ganglion kisti, 6 tanesi (%20) epidermal kist, 3 tanesi (%10) hemanjiom ve 3 tanesi(%10) tenosinovial dev hücreli tendon kılıfı tümör olarak raporlandı. Lezyonların boyutları değerlendirildiğinde zaman ise 15 tanesi (%50) 0-1 cm arası, 6 tanesi (%20) 1-2 cm arası ve 9 tanesi (%30) 2-3 cm arası ölçüldü. Parmaktaki 27 lezyonun 10 tanesi (%37,1) epidermal kist, 8 tanesi (%29,6) hemanjiom, 3 tanesi (%11,1) schwannoma, 3 tanesi (%11,1) ganglion kisti, 2 tanesi (%7,4) ekstraskelatal kondrom ve 1 tanesi (%3,7) tenosinovial dev hücreli tümör olarak raporlandı (Tablo 1). Lezyonların boyutları ölçüldüğü zaman ise 17 tanesi (%63) 0-1 cm arasında, 7 tanesi (%25,9) 1-2 cm arasında, 3 tanesi (%11,1) 2-3 cm arasında ölçüldü. Epidermal kist olarak raporlanan 22 kitlenin 6 tanesi (%27,3) ön koldan, 6 tanesi (%27,3) el ayasından ve 10 tanesi (%45,4) parmaklardan eksize edildi. Bu kitlelerin boyutları ölçüldüğü zaman 19 tanesi (%86,4) 0-1 cm arasında, 3 tanesi (%13,6) 1-2 cm arasında olduğu tespit edildi. Ganglion kisti olarak raporlanan 21 kitlenin 18 tanesi (%85,7) el ayasından, 3 tanesi (%14,3) parmaklardan eksize edildi. Bu kitlelerin boyutları ölçüldüğü zaman 5 tanesinin (%23,8) 0-1 cm arasında, 7 tanesinin (%33,4) 1-2 cm arasında, 9 tanesinin (%42,8) 2-3 cm arasında olduğu tespit edildi. Hemanjiom olarak raporlanan 14 kitlenin 3 tanesi (%21,4) koldan, 3 tanesi (%21,4) el ayasından ve 8 tanesi (%57,2) parmaklardan eksize edildi. Bu kitlelerin boyutları ölçüldüğü zaman 7 tanesinin (%50) 0-1 cm arasında, 1 tanesinin (%7,2) 1-2 cm arasında ve 6 tanesinin (%42,8) 2-3 cm arasında olduğu tespit edildi. Lipom olarak raporlanan 11 kitlenin 7 tanesi (%63,6) koldan, 4 tanesi (%36,4) ön koldan eksize edildi. Bu kitlelerin boyutları ölçüldüğü zaman 1 tanesinin (%9,1) 0-1 cm arasında, 3 tanesinin (%27,3) 1-2 cm arasında, 1 tanesinin (%9,1) 2-3 cm arasında ve 6 tanesinin (%54,5) 3 cm den büyük olduğu tespit edildi. Schwannoma olarak raporlanan 3 kitlenin 3'ü de (%100) parmaklardan eksiz edildi ve bu kitlelerin boyutları ölçüldüğü zaman hepsinin 1-2 cm arasında olduğu tespit edildi. Tenosinovial dev hücreli tendon kılıfı tümör (TDHTKT) olarak rapor edilmiş olan 4 kitlenin 3 tanesi (%75) el ayasından, 1 tanesi (%25) parmaklardan eksize edildi. Bu kitlelerin boyutları ölçüldüğü zaman hepsinin 0-1 cm arasında olduğu tespit edildi. Ekstraskeletal kondrom olarak rapor edilmiş olan 2 kitlenin ikisi de parmaklardan eksize edildi ve bu kitlelerin boyutları ölçüldüğü zaman her ikisinin de 0-1 cm arasında olduğu tespit edildi.

Sonuç: Üst ekstremitedeki yumuşak doku kitleleri özellikle askerlik gibi bedensel faaliyetlerin yoğun olarak yapıldığı dönemlerde semptomatik olmakta ve askerlerin hastanelere sevklerinin başlıca nedenleri arasında sayılmaktadırlar. Bu lezyonlar ekstremite distalinde doğru daha fazla semptom verdileri için daha küçük boyutlarda iken eksize edilmektedirler.

## P-055
## Sol El Bileğinde Dev Kornu Kutan

Ozan Aslan, Serkan Kaya, Erinç Evrensel,
Yunus Emre Yılmazer, Nesibe Sinem Çiloğlu
*TC SBÜ Haydarpaşa Numune EAH Plastik, Rekonstrüktif ve Estetik Cerrahi Kliniği, İstanbul*

Giriş: İsmini hayvan boynuzuna benzerliğinden alan kornu kutan, bazisinde benign, premalign veya malign cilt tümörleri barındırabilen canlı doku içermeyen keratotik nadir görülen bir lezyondur. İlk olarak 1588 yılında Londrada Mrs. Margaret Gryffith isminde bir yaşlı hastada bildirilmiştir. Genelde 50 yaşından sonra görülür ve nadir olarak görülür. Daha çok güneş gören alanlarda görülür. Özellikle skalp, yüz, kulak, burun, ön kol ve el dorsumunda karşımıza çıkar. Güneş maruziyeti olmayan alt ekstremite, burun vestibülü, alt dudak gibi yerlerde de görüldüğü bildirilmiştir.1 Güneşe maruz kalmamış bölgelerden gelişen kornu kutanların bazisinde benign lezyon olma ihtimali daha güçlüdür. Kornu kutanlar genelde asemptomatik seyreder. Kesin tanı biyopsi ile konulabilir. Lezyonların bazisinde seboreik keratoz, sebase molluskum, verruka, trikilemma, bowen hastalığı, epidermoid karsinom, malign melanom, skuamöz hücreli karsinom (SHK) ve bazal hücreli karsinom gibi tümörler görülebilir.2 % 61 oranında benign cilt tümörleriyle birliktelik gösterir.3 Seboreik keratoz ve SHK en sık bildirilen benign ve malign formları olmuştur. Premalign ve malign bazisi olan hastaların ortalama 8-9 yıl daha yaşlı oldukları gösterilmiştir. Premalign lezyondan gelişen kornu kutan vakalarının daha çok erkeklerde olduğu bildirilmiştir. Kornu kutan içeren solar keratozlarda SHK gelişme ihtimali % 8.9 iken kornu kutan içermeyen solar keratozlarda % 6.2 olarak gösterilmiştir.3 Tedavide eksizyon, elektrokoterizasyon, kriyoterapi, lazer ablasyon gibi yöntemler düşünülebilir.

Olgu: Sol elinde uzun süredir kitlesi bulunan 92 yaşında kadın hasta akıntı ve koku şikâyetiyle tarafımıza başvurdu. Cildiye kliniği ile birlikte değerlendirilen hastaya ilk planda insizyonel biyopsi ile histopatolojik değerlendirme yapılmasına karar verildi. Patoloji dev kornu kutan zemininde gelişmiş SHK olarak raporlandı. Hastaya total eksizyon ve rekonstrüksiyon önerildi ancak hasta yakınları mevcut sağlık durumu ve yaş faktörlerini göz önüne alarak tedaviyi reddetti.

Tartışma ve Sonuç: Kornu kutan asemptomatik seyredebildiği için karşımıza geç dönemde gelebilir. Klinik olarak en çok dikkat edilmesi gereken şey altta yatan malign bir tümörün varlığıdır. Bunun için zaman kaybedilmeden histopatolojik değerlendirme yapılmalı ve patoloji sonucuna göre uygun cerrahi planlanmalıdır.

Kaynakça

1- Lalehparvar S, Mohiuddin A, and Labib I. Successful Excision of Cutaneous Horns in the Foot and Application of a Full-Thickness Pinch Skin Graft for Primary Closure. Journal of the American Podiatric Medical Association: March 2017, Vol. 107, No. 2, pp. 158-161

2- Phulari RG, Rathore R, Talegaon TP, Shah A. Cutaneous

horn: A mask to underlying malignancy. J Oral Maxillofac Pathol 2018;22, Suppl S1:87-90

3- YU RC, PRYCE DW, MACFARLANE AW et al: A histopathological study of 643 cutaneous horns. Br J Dermatol 124: 449, 1991.

**Kornu kutan**

## P-056
## Ayağın Verrüköz Karsinomu

Burak Özkan[1], Emrah Efe Aslaner[2], Abbas Albayati[1], Ahmet Çağrı Uysal[1], Nilgün Markal Ertaş[1]
*[1]Başkent Üniversitesi Plastik Rekonstrüktif ve Estetik Cerrahi Anabilim Dalı, Ankara*
*[2]Başkent Üniversitesi Adana Turgut Noyan Uygulama ve Araştırma Hastanesi, Adana*

Giriş: Verrüköz karsinom, nadir görülen yassı hücreli karsinom varyantıdır. Yavaş büyüyerek lokal invazyon yapan ekzofitik karnabahar benzeri görünümde tümörlerdir ve metastaz yapma potansiyeli çok azdır. En sık orofarinks ve ayakta görülür. Ayaktaki verrüköz karsinomlar, kronik yaraların sık görüldüğü diyabetik ve böbrek yetmezlikli hastalarda iyileşmeyen yaraların etiyolojisinde düşünülmesi gerekir. Bu çalışmamızda dış merkezlerde kronik ayak yarası nedeniyle tedavi görüp iyileşme sağlanamayan ve kliniğimizde verrüköz karsinom tanısı alan hastalar anlatılacaktır.

Araç ve Yöntem: 2015-2018 yılları arasında Başkent Üniversitesi Plastik, Rekonstrüktif ve Estetik Cerrahi Anabilim Dalı'nda ayakta iyileşmeyen yara nedeniyle başvuran hastalardan alınan doku biopsileri neticesinde Verrüköz Karsinom tanısı alan 8 hasta çalışmaya dahil edildi.

Sonuçlar: Hastaların ortalama yaşı 56 yıldı. 8 hastanın 4 ünde ayak yarası topuk bölgesinde 3 tanesinde ayak tabanında 1. Metatarsofalangeal eklem seviyesindeydi. 1 Hastada 1. parmak radyalinde yerleşim göstermişti. Hastaların kliniğimize başvurmadan önceki toplam tedavi görme süreleri 3.8 yıldı. Topuk bölgesindeki lezyonlar iki aşamalı sural ada flebi ile, 1. Mtf eklem seviyesindeki yaralar 2 transpozisyon flebi ve kısmi kalınlıkta deri grefti ile 1. parmak lateralindeki verrüköz karsinom ise deri grefti ile kapatıldı. Vakalarda yara ayrılması 2 olguda görülürken 1 hasta görülen rekürrens nedeniyle tekrar opere edildi.

Tartışma: Ayağın verrüköz karsinomu sıklıkla ayağın topuk bölgesinde kronik ekzofitik lezyon şeklinde kendini gösterir. Altta yatan diyabet gibi kronik yara etyolojisinde bulunan nedenlerin varlığında tedavisi gecikebilir. Yetersiz tedavinin rekürrensle sonuçlanacağı unutulmamalı ve kronik yaralarla başvuran hastalarda alınacak insizyonel biopsi ile kolayca tanı koyulabilmektedir.

**resim 1**

*ayak topuğunda verrüköz karsinom ve sural ada flebi ile onarımı sonrası 4. ay görüntüsü*

## P-057
## Malign Transformasyon Gösteren Ekrin Spiroadenoma: Çok Nadir Bir Olgu

Nilgün Markal Ertaş[1], Burak Özkan[1], Ayşen Terzi[2], Abbas Albayati[1], Çağrı Ahmet Uysal[1]
*[1]Başkent Üniversitesi Tıp Fakültesi, Plastik, Rekonstrüktif ve Estetik Cerrahi Anabilim Dalı, Ankara.*
*[2]Başkent Üniversitesi Tıp Fakültesi, Patoloji Anabilim Dalı, Ankara.*

Giriş: Ekrin spiroadenoma (ES) ekrin ter bezlerinden kaynaklanan nadir bir yumuşak doku tümörüdür. Genellikle ekstremitelerde görülür ancak burun, meme, ayak ve skalp gibi atipik yerleşimlerde de rapor edilmiştir. Uzun süre mevcut olan ES'lerde malign ekrin spiroadenoma (MES) gelişme olasılığı yüksektir. Literatürde rapor edilen MES sayısı 100 olgudan az olması nedeni ile tedavi ile ilgili algoritmik bir yaklaşım bulunmamaktadır.

Bu sunumda el dorsumunda gelişen ve malign transformasyon gösteren ES'lı bir hastanın kliniği ve hastaya uygulanan tedavi, literatürde önerilen yaklaşımlar ile birlikte tartışılmıştır.

Olgu Sunumu: Kırk sekiz yaşında kadın hasta sağ el sırtında 15 yıldır mevcut olan ve son aylarda ağrılı olan kitle şikayeti ile kliniğimize başvurdu. Vücudun diğer bölgelerinde benzer bir kitle büyümesi olmamıştı. Özgeçmişinde deri kanseri veya belirgin güneş maruziyeti yoktu. Muayenede sağ el dorsumunda ciltaltı yerleşimli 3.5x1.3x0.8 cm'lik mobil, multi-nodüler, lipomatöz kıvamda kitlesi vardı (Şekil 1). Hastanın lenfadenopatisi yoktu. Tam kan testi normaldi. Hastaya lokal anestezi altında kitle eksizyonu planlandı. El sırtındaki kitle 2 cm'lik insizyon ile eksize edildi ve histopatolojik incelemeye gönderildi. İnceleme sonucunda hastaya malign transformasyon alanları içeren ekrin spiroadenoma tanısı konuldu. Aksillar ultrasonografik incelemede herhangi bir patolojik lenf nodu tespit edilmedi. Tanı sonrası yapılan literature taraması sonucunda hastaya geniş re-eksizyonu, oluşan eksikliğin deri grefti ile onarımı

ve sentinel lenf nodu biyopsisi planlandı. Önceki ameliyatın skarı çevresinden 2 cm'lik cerrahi sınır ile paratenona kadar inilerek reeksizyon yapıldı. Oluşan kayıp sağ inguinal bölgeden alınan 3x4 cmlik tam kalınlıkta deri grefti ile rekonstrükte edildi. Çıkarılan spesimen histopatolojik incelemeye gönderildi ve rezidü tümör odağının olmadığı teyid edildi. Eksize edilen lenf nodunun reaktif olduğu rapor edildi. Hastanın ameliyat yeri sorunsuz iyileşti. İleri tetkik ve uzak metastaz açısından hasta Onkoloji bölümüne yönlendirildi ve yapılan incelemelerde herhangi bir patoloji bulunmadı. Hastanın 3. ve 6. ay kontrolünde lokal nüksü veya bölgesel metastazı gözlenmedi. Hasta halen takiptedir.

Tartışma: ES ter bezlerinden kaynaklanan benign yumuşak doku tümörüdür ve ilk olarak 1956'da Kresting ve Heling tarafından tanımlanmıştır. ES'de malign transformasyon oldukça nadirdir. MES genellikle uzun süreli mevcut olan benign ES'dan kaynaklanır. Primer MES ise daha da nadir olup metastaz eğilimi ve mortalitesi yüksek olan agresif bir tümördür. MES tanısı olan hastalar genellikle iyileşmeyen yara nedeniyle başvurur. Diğer bulgular hacim artışı, ağrı ve renk değişikliğidir. Sunulan olguda el dorsumundaki kitlede sadece büyüme hikayesi olup ülserasyon gözlenmemiştir. Literatürde el sırtında yerleşen sadece bir MES olgusu raporlanmıştır. MES tanısı konulan hastaya bölgesel lenf nodu taraması yapılmalıdır. Hastamızın ultrasonografik incelemesinde herhangi bir patolojik lenf nodu saptanmamıştır ve bu sebeple sentinel lenfadenektomi uygulanmıştır. Lenf nodu metastazı olan hastaların çoğunluğunda PET/CT scan hastalığın değerlendirilmesi ve evrelemesinde faydalıdır. Tümörün kesin tedavisi literatürde açıkça belirtilmemiş ancak cerrahi eksizyon altın standart yöntem olarak kabul edilmiştir. Literatürde güvenli cerrahi sınır ile ilgili bir bilgi olmamakla birlikte yüksek lokal nüks riskinden dolayı tümörün 2 cm'lik cerrahi sınır ile çıkarılmasının uygun olacağı kanaatindeyiz. Bu tümör hakkında takip kılavuzu literatürde yayımlanmamış olması nedeniyle takip süresi net değildir. Nüks genellikle operasyondan sonra 1-3 yıl arasında ortaya çıkmaktadır. Bu nedenle uzun süreli yakın takip önermekteyiz. MES tümörleri radyorezistans olduğu için tedavide radyoterapinin yeri yoktur. Birkaç adet kemoterapötik ajan değişik sonuçlar ile bildirilmiştir ancak uzun dönem sonuçları beklenmektedir. Östrogen reseptörü pozitif olan hastalarda Tamoxifen gibi hormon tedavisi denenebilir.

Sonuç: MES nadir olmasına karşın nüks ve uzak metastaz riski yüksek, saldırgan bir tümördür. Bu nedenle MES'in erken teşhisi ve geniş eksizyonu gerekir. Erken tanı ancak MES'den şüphelenmek ile mümkün olabilir. Klinik olarak lenf nodu tutulumu bulunmayan hastalarda sentinel lenfadenektomi yapılması önerilir. Tanı konulan hastalar yakın takipte tutulmalıdır.

**Şekil 1**

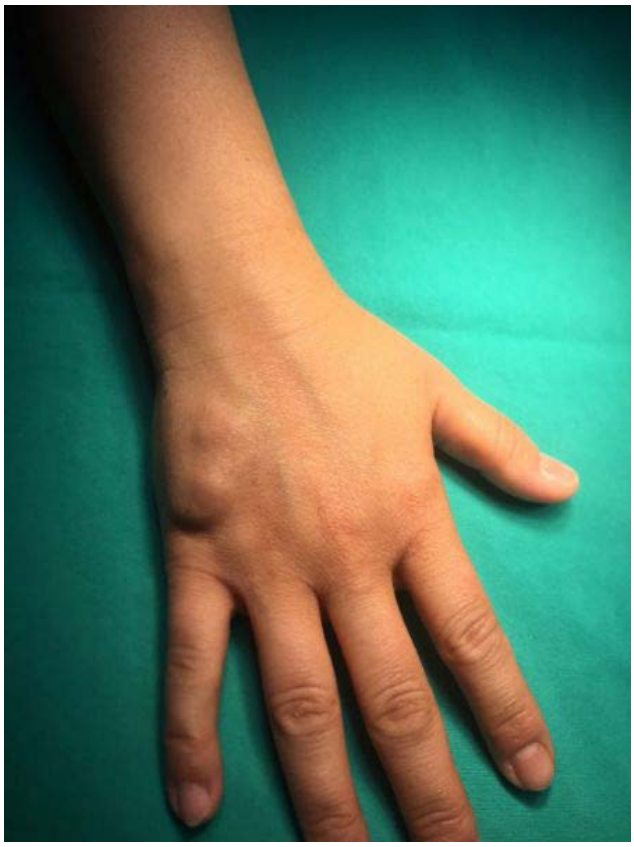

*Sağ el dorsumunda malign ekrin spiroadenom.*

## P-058
## Aksiller Kontraktürüne Yol Açan Dev Bazal Hücreli Karsinom Vakası

Abbas Albayati[1], Çağrı Ahmet Uysal[1], Merih Tepeoğlu[2], Burak Özkan[1], Nilgün Markal Ertaş[1]
*[1]Başkent Üniversitesi Tıp Fakültesi, Plastik, Rekonstrüktif ve Estetik Cerrahi Anabilim Dalı, Ankara.*
*[2]Başkent Üniversitesi Tıp Fakültesi, Tıbbi Patoloji Anabilim Dalı, Ankara.*

Giriş: Bazal Hücreli Karsinom (BHK) en sık kutanöz kanseridir. Solar ve yapay ultraviyolet ışın maruziyeti hastalığın en önemli risk faktörleri arasında yer almaktadır. Aksiller konumda nadir görünen lokalizasyonlardan biridir. Bu çalışmada aksiller konumda yerleşmiş aksiler kontraktürüne yol açan uzak metastazı bulunmayan ihmal edilmiş dev BHK vakasını sunmayı amaçladık.

Olgu Sunumu: Elli dokuz yaşındaki kadın hasta sağ koltuk altında 3 yıldır mevcut olan açık yara nedeniyle Dermatoloji bölümünden kliniğimize yönlendirildi. Hastanın hikayesi 2014 yılında kahverengi kitle fark etmesiyle başlamıştır. Son 3 yıldır kötü koku ve akıntı şikayeti başlamış. Arada bir antibiyotik ve krem kullanmış. Arsenik veya çevresel toksinlere maruziyet, immünosüpresif ilaç kullanımı gibi BHK için predispozan faktör saptanmadı. Soygeçmişinde deri kanseri hikayesi olmadığı öğrenildi. Muayenesinde sağ aksiller bölgede akıntılı kötü kokulu çevresinden eleve

ortası ülsere 8x6 cm'lik doku defekti mevcuttu (Şekil 1). Hastanın kol abdüksiyonu kısıtlı olup 50 derece civarında olduğu gözlendi. Üst ekstremite nörovasküler muayenede sağ ön kol ve el mediali, ön kol volar yüzde hipoestezi vardı. Hastanın vücudunun başka bölgelerinde herhangi benzer lezyon büyümesi olmamıştı ve muayenede lenfadenopatisi yoktu. Aksiller Manyetik Rezonans (MR) görüntülemesinde braksiyal pleksus ve aksillar arter-venin tümör tarafından sarıldığı gözlendi. Dermatoloji tarafınca insizyonel biyopsisi yapılan ve BHK olarak raporlanan hastaya nörovasküler yapılara kadar geniş tümör eksizyonu ve latissmus dorsi kas deri flebi ile rekonstrüksiyon planlandı. Süpin pozisyonda 1 cm'lik cerrahi marj ile insizyon yapıldıktan sonra künt ve keskin diseksiyon ile tümör etraf dokulardan serbestlendi. Tabanda brakial pleksus invazyonu, aksiler arter ve veni çepeçevre saran tümör yapıştığı yapılardan titiz bir şekilde diseke edildi. Tümör eksizyonu sonrası 160 derece kol abdüksiyonu sağlandı. Eksize edilen 11x8 cm'lik deri ve derialtı yağ dokusu patoloji değerlendirmeye gönderildi. Hasta lateral pozisyona alındı. İpsilateral 7x14 cm'lik latissmus dorsi kas deri flebi planına göre insizyon yapıldıktan sonra kaldırılan kas-deri flebi aksillada oluşan doku defektin üzerine adapte edildi. Flebin donor sahası primer kapatıldı. Ameliyat sonrası takibinde herhangi bir sorun gözlenmeyen hasta postoperatif 3. günde taburcu edildi. Histopatolojik incelemede nodüler, adenoid, metatipik ve yaygın infiltratif patern gösteren BHK tanısı konuldu (Şekil 2). Omuz fizyoterapisi için hasta Fizik Tedavi ve Rehabilitasyon bölümüne yönlendirildi. Postoperatif 3. ayda 140 derece kol abdüksiyonu sağlanmıştır (Şekil 3). Patoloji raporunda taban cerrahi sınırlarında devamlılık gösteren hasta ileri tarama ve adjuvan terapi açısından Onkoloji bölümüne yönlendirildi. Hastaya Postoperatif 1.ayda vismodegib (Erivedge®) 150mg başlandı. Toplam 6 ay süre ile tedaviye devam edildi. Hastanın takiplerinde 1., 3.,6. ve 9. postoperatif aylarda herhangi bir nüks veya metastaz belirtisi saptanmadı.

Tartışma: Yıllık dünya çapında tahminen 750,000 yeni vaka ile cilt kanserleri arasında en sık rastalanan deri kanseri BHK'dur. BHK'un çoğunluğu, özellikle baş ve boyun bölgesi, güneşe maruz kalan alanlarda yerleşimine rağmen, vakaların %9'u perineal bölge, aksilla, areola ve nipple gibi alışılmadık kapalı alanlarda olabilmektedir. Aksillada yerleşimli BHK nadirdir ve hastaların çoğunluğu deri kanseri ile ilgili belirgin risk faktörü bulunmamaktadır. Tümör çapı esas alındığında Amerikan kanser sınıflama komitesine (AJCC) göre 5 cm'nin üzerindeki BHK'lar dev BHK olarak adlandırılmaktadır. Dev BHK vakaları daha sık olarak yüz ve sırt bölgesinde izlenmektedir. Hastamızda tümörün atipk konumda olması dikkat çekmiştir. Ihmal, yanlış tanı veya teşhiste gecikme sonucunda deri kanserleri dev boyutlara ulaşabilmektedir. Olgumuzda tümörün dev boyutlarına ulaşması ihmal sonucu olduğunu düşünmekteyiz. Sunduğumuz vakada olmak üzere lokal invazyon ve destrüksiyon dev BHK vakalarında daha yüksektir. Hastamızın intraoperatif görünümünde tümörün aksiller arter ve veni çepeçevre sardığı gözlenmiştir. Tümör makroskopik düzeyde damarlardan sıyırarak eksize edilmiştir. Beklendiği gibi bahsedilen alanda tümör devamlılığı rapor edilmesi üzere hasta adjuvan tedavi için Onkoloji bölümüne yönlendirilmiştir. 5 cm'den büyük dev BHK olgularında uzak metastazı oran %25'tir. Hastamızın sistemik taramalarında herhangi bir metastaz belirtisi görülmemiştir. Dev BHK'lerde daha geniş sınırla (10 mm) çıkarılmasına rağmen rezidü tümör kalma riski %68'dir. Ameliyat sonrası rezidü tümör olgularında vismodegib, imiquimod, metotreksat ve siklofosfamid gibi kemoterapötik ajanlar kullanılmaktadır.

Sonuç: Aksiller BHK çok nadir olup literatürde 100'den daha az vaka bildirilmiştir. Hastanın prezentasyou ve tümörün lokalizasyonundan dolayı sunduğumuz vakanın ender görülebilecek vakalardan olduğunu düşünmekteyiz. Yaptığımız literatür taramasında aksiller bölgede benzer dev BHK vakası saptanmamıştır. Aksillar bölgedeki geniş doku defektlerinde latissmus dorsi kas-deri flebinin uygun bir tedavi seçeneğini olduğunu kanaatineyiz. Aksiller nöorvasküler yapıların cerrahi olarak temizlenemediği durumlarda Vismodegib tedavisinin de adjuvan olarak eklenmesinin hastalığın temizlenmesinde dramatik katkıları olmaktadır.

**Şekil 1**

*Sağ aksillada dev Bazal Hücreli Karsinom*

## P-059
## Dev Süperfisyel Anjiomiksom: Olgu Sunumu

Abbas Albayati[1], Burak Özkan[1],
Ebru Şebnem Ayva[2], Kadri Akıncı[1],
Çağrı Ahmet Uysal[1], Nilgün Markal Ertaş[1]
*[1]Başkent Üniversitesi Tıp Fakültesi, Plastik, Rekonstrüktif ve Estetik Cerrahi Anabilim Dalı, Ankara.*
*[2]Başkent Üniversitesi Tıp Fakültesi, Patoloji Anabilim Dalı, Ankara.*

Giriş: Süperfisyel anjiomiksom (SAM) belirgin miksoid matriks ve birçok sayıda damarlardan oluşan nadir bir benign yumuşak doku tümörüdür. Erkeklerde daha sık görülmektedir ve en sık yaşamın 4. dekadında görülür. Bu lezyonlar en sık gövdede görülmesine rağmen baş, boyun, alt ekstiremite ve genital bölgede de ortaya çıkmaktadır. Anjiomiksom tümörü genellikle beyaz veya gri görünümünde ağrısız yavaşça büyüyen kitle olarak ortaya çıkar. Tedavisi cerrahi olup total eksizyon yeterli olmaktadır. Bu sunumda 36 yaşında erkek hastada suprapubik bölgede yüzeyel anjiomiksom vakası sunmaktayız.

Olgu Sunumu: Otuz altı yaşındaki erkek hasta karın alt kadranda kitle nedeniyle Baskent Üniversitesi Plastik, Rekonstrüktif ve Estetik Cerrahi polikliniğine başvurdu. Hikayesinde kitlenin 2 yıldan beri mevcut olduğu ve son zamanlarda büyüdüğü öğrenildi. Ağrı, kanama veya kaşıntı gibi diğer semptomlar yoktu. Hastanın vücudunun başka bölgelerinde benzer bir lezyonel büyüme olmamıştır. Hastada sol bacak ve genital bölgede konjenital lenfödem hikasyesi mevcuttu. Lenfödeme yönelik kompresyon tedavisi dışında tedavi görmediği öğrenildi. Fizik muayenede suprapubik bölgede yüzeyi değişik boyutlarda polipoid lezyonlardan oluşan 15x9x5.5 cm'lik krem renkli yumuşak kitle gözlendi (Şekil 1). Hastanın sistemik muayenesinde sol bacağında lenfödeme sekonder şişilk

ve deri kalınlaşmasından başka bir patolojisi bulunmadı. Lenfadenopatisi yoktu. Hastaya verrüköz kitle öntanısı ile tümör eksizyonu planlandı. 5 mm'lik cerrahi sınır korunarak tümör yüzeyel fasyadan total eksize edildi. Oluşan doku defekti sağ uyluk anteriorundan alınan 10x7 cm'lik kısmi kalınlıkta deri grefti ile kapatıldı. Patolojik incelemede ödemli ve miksoid bir zeminde iğsi ve stellat hücre proliferasyonu dikkat çekmiştir. Binükleer ve multinükleer hücrelerin varlığına yanı sıra belirgin yer yer dallanma gösteren damar ağı gözlenmiştir. İmmünohistokimyasal boyamalarda CD34 ile bazı hücrelerde, ve S100 ile yaygın sitoplazmik boyanma izlendi. S100, musin ve demsin ile boyanma izlenmemiştir. Süperfisyel anjiomiksom tanısı konuldu. Hasta ameliyat sonrası 3. günde taburcu edildi. Post-operatif muayenesinde greft iyileşmesinde herhangir bir sorun gözlenmedi. Hastanın 1 yıllık takibinde nüks görülmedi.

Tartışma: SAM ilk olarak 1985 yılında Carney ve arkadaşları tarafından Carney'nin kompleks sendromu ile bağlantılı olarak tanımlanmıştır. Tümör boyutu 1 ile 5 cm arası değişmektedir. Sunduğumuz vakada tümör 13.5x5 cm'lik boyutlarındaydı. Dev anjiomiksom literatürde çok az sayıda rapor edilmiştir. Hastamızda Carney sendromunu komponenti olan deri pigmentasyonu, aşırı endokrin aktivitesi, mukoza hastalığı veya başka miksom tümörü rastlanmamıştır. Bu nedenle tümörün bağımsız bir lezyon olduğunu düşünmekteyiz. Ancak SAM Carney sendromun ilk belirtisi olabilmektedir. Bu nedenle hastamız düzenli bir takibe alınmıştır. Klinik olarak verrüköz karsinom, histolojik olarak da agresif anjiomiksom ve anjiomiyofibroblastom tümörlerinden ayrıt edilmesi gerekmektedir. Rekürrens oranı yüksektir ve genellikle yetersiz cerrahi sınır ile eksizyona bağlıdır. Rekürrens oranı %30-40 arası bildirilmiştir. Bu vakalarda metastaz potansiyeli hiç bildirilmemiştir.

Sonuç: Süperfisyel anjiomiksom nadir görülen yumuşak doku tümörüdür. SAM verrüköz lezyonların ayrıcı tanısında akılda tutulması gereken oluşumlardan biridir. Yüksek nüks oranına sahip olması nedeniyle tümörün temiz cerrahi marj ile eksizyonu önerilmektedir. Olguların Carney sendromu açısından araştırılmaları gerekmektedir. Hastaları düzenli takibe almak tedbirli bir yaklaşım olmaktadır. Tedavi edilmeyen vakalar, vakamız gibi, dev boyutlara olaşabileceği akılda tutulmalıdır.

**Şekil 1**

*Suprapubik bölgede dev superfisiyel anjiomiksom*

## P-060
## Baş ve Boyun Bölgesinde Nadir Görülen İki Fibrohistiyositik Tümör Olgusu

Mehmet Sönmez[1], Uğur Öner[2], Mustafa Erol Demirseren[2]
*[1]Ankara Atatürk Eğitim Araştırma Hastanesi,Plastik,Rek. ve Est. Cerrahi Anabilim Dalı, Ankara*
*[2]Yıldırım Beyazıt Üniversitesi Tıp Fakültesi,Plastik,Rek. ve Est. Cerrahi Anabilim Dalı, Ankara*

Fibrohistiyositik tümörler dermal ve subkutan mezenkimal hücrelerin fibroblastik,myofibroblastik ve histiyositik farklılaşma gösteren heterojen tümöral grubudur (1). Lokal nüks ve uzak metastaz potansiyellerine göre 3 gruba ayrılırlar: Benign, İntermediate ve Malign (1,2,3). Genç- orta yaş grubunda ve kadınlarda daha sık görülürler. En sık ekstremitelerde, %10 oranında da baş ve boyun bölgesinde görülür(3,4,5). Oral kavite ve dudakta görülmesi oldukça nadirdir (4). Klinik olarak soliter, asemptomatik, iyi sınırlı, 2 cm çapından küçük, uzun süredir var olan kitle şeklinde prezente olurlar. (1) Olgu 1- 32 yaşında erkek hasta, 4 ay önce ortaya çıkan sol infraorbital kitle nedeniyle dış merkezde cerrahi eksizyon sonrası biyopsi sonucunun fibrohistiyositik tümör ve cerrahi sınır pozitif olması üzerine kliniğimize başvurdu. Muayenesinde yaklaşık 2 cm'lik lineer skar ve skar bölgesinde ciltaltında nodülaritesi mevcuttu. Kliniğimizde sedasyon ve lokal anestezi altında skarın her iki yanından 1 cm cerrahi sınır ve tabandan orbital septuma kadar eksizyon yapıldı, taban orbital septum örnekleri intraoperatif frozenda negatif gelmesi üzerine infraorbital sinir ve septum korunarak defekt inferolateralinden serbestleştirme yapılıp primer onarıldı. Patoloji sonucu intermediate tip rezidü tümör (dermatofibrosarkoma protuberans) ve taban cerrahi sınır 1 mm, yan cerrahi sınırlar 3 mm mesafede olarak raporlandı. Bunun üzerine hastaya cerrahi sınır genişletme önerildi, morbiditelerini kabul etmediğinden postoperatif nüksün engellenmesi amacıyla radyoterapi tedavisi önerildi. Olgu 2 – 38 yaşında erkek hasta kliniğimize sağ oral komissürde 3 aydır büyüme gösteren pigmentsiz nodüler kitle şikayeti ile başvurdu. Lokal eksizyon sonrası patoloji sonucu fibrohistiyositik tümör ve kas invazyonu gelmesi üzerine cerrahi sınırı genişletmek amacıyla sedasyon ve lokal anestezi altında skarın her iki yanından 5 mm ve tabandan orbikülaris oris kası dahil edilerek rezidü tümör eksizyonu yapıldı. Defekt onarımı için komissüroplasti ve primer onarım yapıldı.Patoloji raporu benign tipte tümör, proliferasyon indeksi %5-8 ve derin cerrahi sınıra 3 mm, diğer cerrahi sınırlar intakt olarak raporlandı. Hasta yakın klinik takibe alındı.

Tartışma ve Sonuç: Olgularımızda tümörlerin yüzün fonksiyonel ünitelerine yakınlığı nedeniyle cerrahi eksizyonda konservatif yaklaşımı tercih ettik. Litaratürde fibrohistiyositik tümörlerin cerrahisinde yan ve derin cerrahi sınır mesafesi için görüş birliği yoktur. Ancak cerrahi sınırlar negatif oluncaya kadar eksizyon önerilmektedir. Baş ve yüz bölgesinde bulunan fibrohistiyositik tümörler ekstremitede görülen lezyonlara göre daha atipiktir ve tanınması zordur, epidermal hiperplazi ve pigmentasyon yoktur. Subkutan invazyonu daha sık ve selüler varyantta olurlar (1). Olgularımızın klinik prezantasyonu litaratürle uyumlu şekilde asemptomatik pigmentsiz nodüler kitle şeklinde olmuştur. Fibrohistiyositik tümörlerin belli histolojik varyantları ( selüler, anevrizmal, atipik ) %20 den fazla artmış lokal nüks riskine sahiptir (5). Bu yüzden cerrahi sınır negatif olana kadar konservatif ancak total olarak eksizyon önerilir. Baş ve boyun bölgesindekiler genellikle selüler tipte olup sık nüks riskinden dolayı eksizyonda negatif cerrahi sınır oldukça önemlidir (4-6). Birinci olgumuzda fibrohistiyositik tümörün intermediate

karakterde patolojik özellikte olması ve yakın cerrahi sınırlar nedeniyle ek cerrahi önerilmesine rağmen morbiditeler nedeniyle ek cerrahi müdahale yapılamadı, bunun üzerine nüks açısından adjuvan tedavi önerildi. İkinci olgumuzda ise tümörün patolojik özelliği benign karakterde olmasından dolayı sadece yakın klinik takip önerildi. Fibrohistiyositik tümörlerde, özellikle intermediate tip ile uyumlu dermatofibrosarkoma protuberans olgularında cerrahi sınır negatifliği sağlandıktan sonra adjuvan radyoterapi, literatürde tanımlanmıştır. Haas RL ve ark.'nın yaptığı çalışmada lokal tümör rekürrensini engellemede % 82 oranında başarı sağladığı belirtilmiştir (7). Sonuç olarak; yüz bölgesinde asemptomatik karakterli nodüler kitlelerin fibrohistiyositik tümör olabileceği akılda tutulmalı ve cerrahi sınırlarda pozitif fibrohistiyositik tümör gelmesi snüks riskini azaltmak için geniş cerrahi sınırlardan eksizyon veya morbidite koruyucu cerrahi ve adjuvan tedavi önerilmektedir.

Kaynaklar

1. Hügel H. Fibrohistiocytic skin tumors. J Dtsch Dermatol Ges. 2006 Jul;4(7):544-55.

2. Billings SD, Folpe AL. Cutaneous and subcutaneous fibrohistiocytic tumors of intermediate malignancy: an update. Am J Dermatopathol. 2004 Apr;26(2):141-55.

3. Khong JJ, Chen CS, James CL, Huilgol SC, O'Donnell BA, Sullivan TJ, Selva D. Malignant fibrous histiocytoma of the eyelid: differential diagnosis and management. Ophthalmic Plast Reconstr Surg. 2005 Mar;21(2):103-8.

4. Lee HI, Lee JW, Han TY, Li K, Hong CK, Seo SJ, Song KY. A case of dermatofibroma of the upper lip.Ann Dermatol. 2010 Aug;22(3):333-6

5. Romano RC, Fritchie KJ. Fibrohistiocytic Tumors.Clin Lab Med. 2017 Sep;37(3):603-631

6. Taher A, Pushpanathan C. Plexiform fibrohistiocytic tumor: a brief review. Arch Pathol Lab Med. 2007 Jul;131(7):1135-8.

7. Haas RL, Keus RB, Loftus BM, Rutgers EJ, van Coevorden F, Bartelink H. The role of radiotherapy in the local management of dermatofibrosarcoma protuberans. Soft Tissue Tumours Working Group. Eur J Cancer. 1997 Jun;33(7):1055-60.

## P-061
## Nadir Görülen Benign Deri Eki Tümörü: Winer'ın Dilate Poru

Mehmet Sönmez[1], Murat Enes Sağlam[2], Mustafa Erol Demirseren[2]
*[1]Ankara Atatürk Eğitim Araştırma Hastanesi, Plastik, Rek. ve Est. Cerrahi Abd, Ankara*
*[2]Yıldırım Beyazıt Üniversitesi Tıp Fakültesi, Plastik, Rek. ve Est. Cerrahi Abd, Ankara*

Dilate Por ilk olarak 1954'te Winer tarafından rapor edilmiştir. Winer yüz bölgesinde genişlemiş poru olan on adet soliter lezyonu inceleyerek rapor etmiştir (1). Dilate Porlar genellikle yüz bölgesinde görülmekle birlikte yaşlı bireylerde üst gövdede de görülebilir (2,3). Ağırlıklı olarak genç erişkin erkeklerde görülen soliter, kahverengi-siyah renkte, infiltrasyon eksikliğine bağlı olarak palpe edilemeyen, merkezi gözenekli, dev komedo görünümünde lezyonlardır. Dilate Porlar, foliküler farklılaşma gösteren adneksal benign tümörler olarak değerlendirilir. Literatürde bu kitleler benign lezyon olarak tanımlanmasına rağmen zeminde bazal hücreli kanser, skuamöz hücreli kanser geliştiğine dair olgular vardır (4,5). Dilate Porlar çoğunlukla tek olmasına rağmen literatürde çoklu şekilde gözüktüğü olgular da vardır [1,6]. Nadir anatomik yerleşim yeri olarak göz kapağı ve dış kulak yolunda da görülebilir [7,8].

Olgu 1: 35 yaşında erkek hasta polikliniğimize uzun süredir sol skapular bölgede mevcut olan kitle şikayeti nedeniyle başvurdu. Muayenede sol skapuler bölgede pigmente 1x1 cm'lik lezyon ve ortasında gözenek olduğu saptandı. Lokal eksizyon yaklaşık 3 mm yan cerrahi sınırlarla yapıldı, patoloji sonucu cerrahi sınırlarda lezyon devamlılığının olmadığı Winer'ın Dilate Poruyla uyumlu olarak raporlandı. İşlem sonrası sütür hattında minimal dehisens görüldü ve 15. gününde orta hatta oluşan yüzeyel defekt sekonder iyileşmeye bırakılarak takip edildi. 8 aylık takibinde insizyon skarında erken dönemde oluşan defekt alanında yerleşik ve sebat eden subkutan nodül oluşması üzerine lezyon tekrar total olarak eksize edildi, patoloji sonucu yeniden Winer'ın Dilate Poru şeklinde raporlandı.Malign oluşum gözlenmedi. Hasta klinik olarak takibe alındı.

Olgu 2: 42 yaşında erkek hasta polikliniğimize saçlı deride oksipital bölgede 3 aydır sebat eden lezyon şikayeti ile başvurdu. Muayenesinde saçlı deride pigmente lezyon ve merkezinde gözenek olduğu saptandı. Kitle 3 mm yan ve derin sınırla total olarak eksize edilerek patolojiye yollandı. Patoloji sonucu Winer'ın dilate poruyla uyumlu geldi. 3 aylık klinik takibinde nüks gelişmedi.

Tartışma ve Sonuç: Winer'ın Dilate Poru nadir gözüken benign bir patoloji olmasına rağmen eksizyon yüzeyel yapılırsa tekrarlama riskine sahiptir (9). Birinci olgumuzda 3 mm yan sınırla ve 1 cm lik derin sınırla cerrahi eksizyon yapılmasına ve patoloji raporunda cerrahi sınırlarda lezyon devamlılığı görülmemesine rağmen hastada erken dönemde sütür hattında dehisens ve yaklaşık 8 ay takibi sonunda da Winer'ın Dilate Por'u tekrar gelişmiştir. Tümörün nüksten ziyade hastanın bitişik alanlarda birçok komedonu olmasından dolayı yeni bir tümör olduğu düşünülmüştür. İkinci eksizyon sonrası hasta tekrar klinik takibe alınmıştır. İkinci olgumuzda ise Winer'ın Dilate Por'u anatomik olarak en sık gözüktüğü yüz bölgesinin dışında saçlı deri oksipital bölgede gelişmiştir (2).Lezyonun tipik lokalizsyonda olmamasına rağmen literatürde ilk tanımlandığı gibi, çevresinde pigmentasyon olan ve subkutan infiltrasyonun olmadığı merkezi gözenekli yapıda olduğu gözlemlenmiştir. İnfiltrasyon olmaması ve öyküde sebase içerik drenajının olmaması ile epidermoid kist düşünülmemiştir, patoloji raporu Winer'in dilate poru olarak raporlanmıştır.

Sonuç olarak Winer'ın Dilate Poru benign karakterde bir tümör olmasına rağmen nüksü önlemek açısından yan ve derin cerrahi sınırlardan total olarak eksize edilmelidir. Cilt yapısında yaygın komedonu olan hastalarda aynı bölgede tekrar Winer'ın Dilate Poru gelişebileceği akılda tutulmalıdır.

Kaynaklar:

1. Winer LH. The dilated pore, a tricho-epithelioma. J Invest Dermatol 1954; 23: 181-8.

2. Hausmann G, Ferrando J, Palou J, Mascaro JM [The Winer dilated pore] Med Cutan Ibero Lat Am. 1989;17(1):45-7.

3. Weedon D. Tumors of Cutaneous Appandages. Weedon's Skin Pathology. 3rd ed. London: Churchill Livingstone Elsevier, 2010 pg 765

4. Carlson-Sweet KL, Weigand DA, MacFarlane DF. Trichoid basal cell carcinoma found in a dilated pore on the nose. Dermatol Surg. 2000 Sep;26(9):874-6.
5. Zhao L, Xu J, Fang F, Qian G, Wang Y, Wang QQ. Squamous cell carcinoma found in a dilated pore. J Eur Acad Dermatol Venereol 2007; 21: 277-8.

6. Konohana A, Kobayashi T. Aggregated dilated pores. J Dermatol 1999; 26: 332-3.

7. Jakobiec FA, Bhat P, Sutula F. Winer's dilated pore of the eyelid. Ophthalmic Plast Reconstr Surg. 2009 Sep-Oct;25(5):411-3.

8. Ayoub OM, Timms MS, Mene A. Winer's dilated pore, rare presentation in the external ear canal. Auris Nasus Larynx. 2001 Nov;28(4):349-52.

9. Mittal RR, Sethi PS, Jha A. Dilated pore of Winer. Indian J Dermatol Venereol Leprol. 2002 Jul-Aug;68(4):239-40

## P-062
## Gövde Sol Lateralde 30 Senedir Mevcut İken Malign Transformasyona Uğrayan Ekrin Poroma

Erinç Evrensel, Serkan Kaya, Bora Edim Akalın, Nesibe Sinem Çiloğlu
*TC SBÜ Haydarpaşa Numune EAH Plastik, Rekonstrüktif ve Estetik Cerrahi Kliniği, İstanbul*

Giriş: Ekrin porokarsinom Pinkus ve Mehregan1 tarafından ilk defa 1963 yılında tanımlanmıştır. Malign ekrin poroma olarak da tanımlanabilmektedir. Ekrin ter bezlerinin intraepidermal duktal kısımlarından kaynaklandığı kabul edilmektedir.2 Çoğunlukla 60 yaş üstü bireylerde görülmektedir. Tedavisinde geniş eksizyon cerrahi yöntem olarak kullanılmaktadır. Bölgesel lenf nodlarına yayılımı ve uzak organ metastazı görülebilmektedir.3 Kemoterapi tedavide kullanılabilmektedir.4 Çok sık görülmeyen bir antite olması sebebiyle öntanılar arasında düşünülmeyebilir.

Olgu: 86 yaşındaki erkek hasta 30 senedir mevcut gövde sol taraf cildindeki lezyonun son 1 sene içinde büyümesi ve şekil değiştirmesi sonrası santralinde yerleşen ülsere alandan yapılan insizyonel biyopsi sonucu ile değerlendirildi. Genel anestezi altında geniş lokal eksizyon ve onarım işlemi uygulandı. Operasyon bölgesinde nüks veya komplikasyon izlenmedi.

Sonuç: Ekrin porokarsinomlar nadir görülen cilt kanserlerindendir. Bölgesel ve sistemik yayılım gösterebilmektedir. Tedavisinde geniş lokal eksizyon, bölgesel lenfadenektomi, kemoterapi seçenekler arasındadır. Agresif seyir gösterebilmektedir.

KAYNAKÇA: 1. Pinkus H, Mehregan AH: Epidermotropic eccrine carcinoma. A case combining features of eccrine poroma and Paget's dermatosis. Arch Dermatol 1963;88:597-606.

2. Salman A, Yücelten A D, Tekin B, Demirkesen C. Ekrin porokarsinoma: İki olgu sunumu. Turkderm - Arch Turk Dermatol Venerology 2015;49:294-7

3. Luz M A, Ogata D C, Montenegro M F G, Biasi L J, Ribeiro L C. Eccrine Porocarcinoma (Malignant Eccrine Poroma): A Series of Eight Challenging Cases. Clinics (Sao Paulo) 2010 Jul; 65(7): 739–742.

4. Demirci U, Demirci A, Ayva Ş, Coşkun U, Yazıcı İ, Baykara M, Benekli M, Büyükberber S. Metastatic Ecccrine Porocarcinoma with Indolent Clinical Course. Acta Oncol Tur.. 2012; 45(1): 46-48

**Gövde cildi sol tarafta ekrin porokarsinom**

*İnsizyonel biyopsi sonrası görünümü*

## P-063
## Tam Kalınlıkta Olmayan Deri Grefti Donör Alanında Malign Melanom Gelişimi: Olgu sunumu

İbrahim Tabakan, Ahmet Umut Yuvacı, Cengiz Eser, Damla Gencel, Osman Metin Yavuz
*Çukurova Üniversitesi Tıp Fakültesi, Plastik, Rekonstrüktif ve Estetik Cerrahi Anabilim Dalı, Adana*

Giriş: ve Amaç: Malign Melanom(MM), melanositlerin atipik çoğalması ile primer olarak deride görülmekle birlikte (en sık üçüncü cilt kanseri) gastrointestinal sistem, oral ve anal mukoza, leptomeninksler gibi vücudun birçok bölgesinde görülebilen ve yüksek mortalite ile seyreden bir kanserdir. Lokal invazyon, lenfatik ve hematojen yollar ile yayılabilir. Tümör implantasyonu nadir görülür. Tedavide geniş ve derin marjinlerden tümörün çıkarılması, sonrasında flep veya greft ile onarım bulunmaktadır. Olgumuzda frontal bölgeden MM eksizyonu sonrası oluşan defekt, uyluktan alınan tam kalınlıkta olmayan deri grefti ile onarıldı. Takiplerde greft donör alanında yeni oluşan hiperpigmente bir lezyon gözlendi. Lezyondan alınan biyopsi MM olarak raporlandı. Patolojik ve genetik incelemeler yeni oluşan lezyonun implantasyon olabileceğini işaret etti.

Yöntem Ve Bulgular: 67 yaşında erkek hasta, sağ frontoparietal bölgede 2x2 cm'lik hiperpigmente kitle ile başvurdu. Alınan biyopsi sonucu MM olarak raporlandı. 2 cm marjinden tümör eksizyonu ve supraomohyoid boyun diseksiyonu yapıldı, defekt alan sol uyluktan alınan tam kalınlıkta olmayan deri grefti ile onarıldı. Patoloji raporu nodüler MM, Clark level V, Breslow 7 mm, lenfovasküler invazyon yok, metastatik lenf nodu yok, cerrahi sınırlar intakt, BRAF exon 15, pV600K varyant %23 pozitif olarak

geldi. Onkoloji tarafından adjuvan interferon alfa tedavisi başlandı. 2 ay sonra deri grefti donör alanında 7x7 mmlik yeni oluşan hiperpigmente bir lezyon gözlendi. Alınan biyopsi sonucu MM gelmesi üzerine 1 cm marjinden eksizyon yapıldı. Patoloji raporu nodüler MM, Clark level IV, Breslow 3.5 mm, lenfovasküler invazyon yok, cerrahi sınırlar intakt, BRAF exon 15, pV600K varyant %22 pozitif olarak geldi.

Tartişma: MM yüksek metastatik potansiyeli olan agresif bir tümör olup 10% rejyonel, 5% uzak metastaz oranı vardır. Olgumuzda yeni oluşan lezyon deri grefti donör alanında olup bu lezyonun oluşum mekanizması için dört ihtimal mevcut: 1) uzak cilt metastazı 2) operasyon öncesinde o bölgede tümörün varlığı 3) insidental olarak aynı bölgede yeni tümör oluşumu 4) tümör implantasyonu. Her iki tümörde de lenfovasküler invazyon saptanmaması ve operasyon öncesinde deri grefti donör alanında öncül olabilecek bir lezyon izlenmemesi gibi karakteristik bulguların olması nedeniyle uzak metastaz olma ihtimali düşünülmemiştir. Her iki tümörün histopatolojik incelemesi aynı tip MM gösterdi ve BRAF analizi benzer mutasyon oranı gösterdi. Bu bilgiler bize tümör implantasyonu olabileceğini düşündürdü. Literatürde bildirilmiş üç adet implantasyon olgusu mevcuttur.

Sonuç: Tümör implantasyonu nadir fakat çok ciddi bir komplikasyondur. Tüm cerrahi ekibin bu durumu göz önünde bulundurarak operasyon sırasında cerrahi aletleri, eldivenleri ve gerekirse giysileri değiştirmesi komplikasyonu önleyecektir.

## P-064
## Subungual Melanom Tanısında Atlanmaması Gereken Bulgu; Melonişi Striata

Sedat Tatar, Billur Sezgin, Selahattin Özmen
*Koç Üniversitesi Tıp Fakültesi Plastik, Rekonstrüktif ve Estetik Cerrahi Anabilim Dalı, İstanbul*

Giriş: Subungual melanoma akral melanomanın bir varyantı olup tırnak matriksi, proksimal tırnak yatağı, tırnak ünitesi ve ya hiponişyumu tutabilmektedir. (1) Metastatik potansiyeli diğer melanomlarla aynıdır ancak klinik tanıda gecikilmesi progresyonunu etkilemektedir.Klinik tanıda gecikmenin en önemli nedenlerinden biri tırnak yatağındaki renk değişikliğinin benign nedenlere bağlanması ve biyopsinin ertelenmesi ve ya yapılmamasıdır.Cerrahi tedavi bütün melanomlarda olduğu gibi geniş eksizyondur. Amputasyon tırnak yatağı ve parmak ucu melanomlarında seçenek olarak düşünülse de invazyon derinliği fazla olmayan olgularda ve ya in-stu olgularda amputasyon yapılmadan cerrahi tedavi uygulanabilmektedir.(2) Biz de kliniğimizde opere ettiğimiz subungual melanoma vakasını sunduk.

Olgu: 22 yaşında kadın hasta kliniğimize sol el 1. Parmak tırnak yatağında geçmeyen multipl longitidunal pigmente görünüm nedeniyle başvurdu.Hikayesinde şikayetlerinin 2 yıldır var olduğu ve dış merkezde klinik izlem ile takip edildiği öğrenildi.Muayenesinde sol el 1. Parmak tırnak yatağında yaygın pigmentasyonları ve orta hatta daha belirgin olma üzere germinal matriksi de içine alan longitudinal melonişi bulguları mevcuttu. Tırnak yatağından tam kat insizyonel biyopsi yapıldı ve histopatolojik inceleme sonucu in- stu malign melanom olarak gelen hastaya operasyon planlandı, 5 mm cerrahi sınır ile eksizyon yapıldı, makroskopik olarak kemik tutulumu gözlemlenmeyen hastanın rekonstrüksiyonu için 1. dorsal metakarpal arter flebi tasarlandı. 2. parmak proksimal flanks dorsalinden flep eleve edildi ve defekt kapatıldı. (Resim 1)Donör alan tam kat deri greftiyle onarıldı. Postop takiplerinde problem olmayan hastanın takip süreci devam etmektedir.

Tartışma: Melonişi striata tırnak yatağı malign melanomlarnın başlangıç bulgusu olarak kendini gösterebildiği gibi metabolik hastalıklar,nevüs,ilaç bağımlı renk değişikliği gibi nedenlerle de olabilmektedir.(3,4). Travma öyküsü ve tırnak yatağı hematom bulgusu olmayan hastalarda melonişi striataları olan hastaları erken dönem malign melanomdan klinik olarak ayırt etmek oldukça güçtür. Özellikle tek bir tırnak yatağında olan ve malign melanom şüphesi uyandıran hastaların lezyonlarında oluşan renk değişikliği, düzensizleşme, boyut artışı gibi klinik bulgular ve predispozan faktörler ile de değerlendirilip erken dönem biyopsi ile tanısı kesinleştilmelidir. Geniş cerrahi eksizyon önerildiği için subungual melanomlarda amputasyon ilk tedavii seçeneği gibi düşünülse de çalışmalarda invazyon derinliği 0,5 mm altında olan ve in-stu melanomların amputasyon yapılmaksızın rekonstrüksiyonu da uzun dönem takiplerinde iyi sonuçlar vermektedir.(2) Başparmak defektlerinin rekonstrüksiyonun da dorsal metakarpal arter flebi renk ve doku uyumu gibi avantajları ile sık tercih edilen bir fleptir (5,6) Dikkatli pedikül diseksiyonu ile güvenli bir fleptir.Biz de olgumuzda klinik öyküsünde malign melanomdan şüphelendiğimiz hastamızın tanısını biyopsi ile kesinleştirip rekonstrüksiyonunu metakarpal arter flebi ile gerçekleştirdik.

Sonuç: Tırnak yatağında renk değişikliği ile gelen hastalarda malign melanom mutlaka akılda tutulması gereken ve klinik gereklilik halinde tanısı için tırnak yatağı biyopsisi vakit kaybedilmeden yapılmalıdır.

Referans:

1. Tan KB, Moncrieff M, Thompson JF et al. Subungual melanoma: a study of 124 cases highlighting features of early lesions, potential pitfalls in diagnosis, and guidelines for histologic reporting. Am J Surg Pathol 2007; 31:1902–12

2. Clarkson JH, McAllister RM, Cliff SH et al. Subungual melanoma in situ: two independent streaks in one nail bed. Br J Plast Surg 2002; 55:165–7.

3. Gray RJ, Pockaj BA, Vega ML et al. Diagnosis and treatment of malignant melanoma of the foot. Foot Ankle Int 2006; 27:696–705.

4.Kopf AW, Waldo E. Melanonychia striata. Aust J Derm 1980; 21:59±70

5. N. Sureda, A. Phan, N. Poulalhon, B. Balme, S. Dalle and L. Thomas. Conservative surgical management of subungual (matrix derived) melanoma: report of seven cases and literature review. Br J Dermatol. 2011 Oct;165(4):852-8.

6. Ghoraba SM,Mahmood WH. Outcome of Thumb Reconstruction Using the First Dorsal Metacarpal Artery Island Flap. World J Plast Surg. 2018 May;7(2):151-158.

**Resim 1**

*22 yaşında hasta 1. parmakmelonişi striata görünümü ve dermatoskop görüntüsü ile intraoperatif planlama ve postop 3. ay görünümü*

## P-065
## Free Nipple Meme Küçültme Sonrası Laktasyon

Muhammed Beşir Öztürk[1], Mehmet Gürler[1], Yavuz Haspolat[1], Bekir Atik[2]
*[1]İstanbul Medeniyet Üniversitesi Tıp Fakültesi, Plastik Rekonstrüktif ve Estetik Cerrahi Anabilim Dalı, İstanbul*
*[2]Ersoy Hastanesi*

Giriş: Meme küçültme plastik cerrahi pratığinde en yaygın olarak yapılan ameliyatlarından biridir. Ameliyat sonrası hedeflenen temel amaçlar fonksiyonel, fizyolojik ve estetik olarak kabul edilebilir sonuçlara ulaşmaktır. Meme küçültme sonrası çeşitli tekniklerde farklı süt verme oranları literatürde bildirilmiştir. Ancak ulaşabildiğimiz literatürde free nıpple meme küçültme sonrası laktasyona rastlanmamıstır. Yaptığımız bu vaka sunumunda kendi geliştirdiğimiz bir teknik olan bilateral lateral medial pedikullü free nipple tekniği ile meme küçültme operasyonu yapılan bir hastada operasyondan 2 yıl sonra doğum sonrası laktasyon görülmesi bildirilmiştir Materyal-Metod: Sağ memeden. 2785 gr sol memeden 2883 gr meme dokusu eksize edildi. Yeni nipple 22 cm mesafeye alındı. Hastanın operasyonu sonrsı tie over pansumanları 5. günden sonra açılarak açık pansumana geçildi. Greft kaybı izlenmedi ve ek bir komplikasyon olmadı.

Hastanın postop 2. yıl kontrolünde hastanın gebelik yaşadığı ve 1 ay önce doğum yaptığı bilgisi alındı. Yapılan muayenede hastanın sol memesinden süt geldiği görüldü (video 1). Ancak sonraki 1 aylık dönemde çoçuğa yetecek seviyede laktasyon olmadığı ve zamanla azalarak 1 aylık süre içinde laktasyonun sona erdiği öğrenildi. Tartışma: Bizim kullandığımız yöntemde ise nipple greft olarak kaldırıldıktan sonra nipple'a yakın ve gland ve duktus oranı yüksek dokulardan iki adet dermoglandüler flep şeklinde eleve edilerek bu dokular korunmaya çalışılır. Transpozisyon sonrası süperiora taşınır. Nipple grefti yani yerine adapte edildiğinde greftin altında kalan dokular neredeyse orijinal yerindeki gland içeriği kadar gland içerir. Teorik olarak bu hastada altta glandüler dokular ile nipple greftinde bulunan süt kanalları arasında rekanalizasyon sonrası hastada laktasyon sağlanmış olabilir.

Bu vaka takdimi literatürde free nipple meme küçültme ameliyatı sonrası laktasyon bildirilen ilk çalışmadır. Muhtemel mekanizmaların ortaya çıkarılması ile ilgili yapılacak çalışmalar meme ameliyatlarında görülen bu zorlu problemi ortadan kaldırmaya yardımcı olabilir.

## P-066
## Antekübital Leiomyoma: Sıradışı Bir Oluşum, Nadir Bir Lokalizasyon

Alper Ural[1], Fatma Bilgen[1], Mehmet Bekerecioğlu[1], Sevgi Bakariş[2]
*[1]Kahramanmaraş Sütçü İmam Üniversitesi, Plastik Rekonstrüktif ve Estetik Cerrahi Anabilim Dalı, Kahramanmaraş*
*[2]Kahramanmaraş Sütçü İmam Üniversitesi, Tıbbi Patoloji Anabilim Dalı, Kahramanmaraş*

Leiomyomlar en yaygın olarak uterus, gastrointestinal sistem ve deride oluşan benign düz kas nadir tümörlerdir. Leiomyomlar ağırlıklı olarak ergenlik döneminde ve her yaşta ortaya çıkabilmekle birlikte erken erişkin yaşlarda daha sık gözlenirler (1,2). Leiomyomlar nadiren de ekstremitelerde görülür. Ekstremitelerde ortaya çıktıklarında, alt ekstremitede üst ekstremiteye göre daha yaygındırlar (3).

Olgu: 52 yaşında erkek hasta yaklaşık 3 aydır sağ antekübital fossada kitle şikayeti ile kliniğimize başvurdu. Herhangi bir ilaç kullanım öyküsü komorbiditesi yoktu. Hasta genel anestezi ile kitlenin total rezeksiyonu planlanarak opere edildi. Tümörün patolojik incelemesi solid leiomyoma olarak sonuçlandı. Hastanın 1 yıllık takibinde nüks olmadı. Tartışma: Leiomyomlar düz kas hücrelerinden köken alan benign yumuşak doku neoplazmlarıdır (1). Yumuşak dokuların kutanöz, vasküler ve leiomyomları olarak sınıflandırılırlar. Uzuvların leiomyomları yüzeyel ve derin yumuşak doku tümörleri olarak ayrılır. Yüzeyel tümörler hem kutanöz hem de subkütanöz lezyonları içerir (3). Derin yumuşak doku leiomyomları, vasküler ve vasküler olmayan tümörler olarak sınıflandırılır (4). Kutanöz ve subkutanöz leiomyomlar yaştan bağımsızdır ve ırk veya cinsiyete göre bir baskınlık göstermez. Vasküler ve derin yumuşak doku leiomyomları, yaşamın ikinci ve üçüncü on yıllarında kadınlarda erkeklere göre daha sık karşılaşılması ile bilrlikte daha yaygındır (2). Leiomyomlar nadiren ekstremitelerde görülür ve alt ekstremitede üst ekstremiteden daha sıktır. Literatür taramasına göre, antekübital bölgede oluşmuş ve o bölgede intravasküler bir girişim sonrası gelişmiş herhangi bir leiomyom vakasına rastlamadık.

Sonuç: Olgumuzda leiomyoma antekübital fossada ve intravenöz kateterizasyon işleminden sonra gelişmiştir. Bu özellikleri ile bu klinik vakayı tebliğ etmeye değer bulduk.

Olgu: 52 yaşında erkek hasta yaklaşık 3 aydır sağ antekübital fossada kitle şikayeti ile kliniğimize başvurdu (Şekil 1). Herhangi bir ilaç kullanımı ve komorbiditesi yoktu. Hasta kitlesine ait herhangi bir ağrı veya hassasiyet yoktu. Fizik muayenesinde hem motor hem de duyusal değerlendirme normaldi. Alınan anamnezde hastanın 6 ay önce tam kitlenin oluştuğu bölgeden intravenöz kateterizasyon prosedürü uygulanmış olduğu öğrenildi. Görüntülemede, hastaya çekilen sağ dirsek MRG'de 5x4x3 cm boyutlarında antekübital fossada yerleşik heterojen görünümde iyi sınırlı kitle saptandı. Hasta genel anestezi yoluyla kitlenin total rezeksiyonu gerçekleştirilerek ameliyat edildi. İntraoperatif olarak kitlenin iyi sınırlı ve kapsüllü olduğu gözlenirken; herhangi bir kas,damarsal yapı veya sinir invazyonu da olmadığı teyit edildi.Kitle kapsülü ile birlikte tamamen çıkartıldı (Şekil 2). Tümörün patolojik incelemesi solid leiomyoma olarak sonuçlandı (Şekil 3,4). Hastanın 1 yıllık takibinde nüks bulgusu yoktu.

Tartişma: Leiomyomlar düz kas hücrelerinden köken alan benign yumuşak doku neoplazmlarıdır(1). Yumuşak dokuların kutanöz, vasküler ve yumuşak doku leiomyomları olarak sınıflandırılırlar. Ekstremitelerin leiomyomları yüzeyel ve derin olarak ayrılır. Yüzeyel tümörler hem kutanöz hem de subkütanöz lezyonları içerir(3). Derin yumuşak doku leiomyomları vasküler ve vasküler olmayan tümörler olarak sınıflandırılır(4). Leiomyomlar nadiren ekstremitelerde ortaya çıkar ve alt ekstremitede üst ekstremitede olduğundan daha sık görülür. Genellikle uterus, gastrointestinal sistem, idrar yolu, deri ve mukozal membranlar dahil olmak üzere düz kasın herhangi bir yerinde görülebilir (5). Eldeki leiomyomlar genellikle ağrılı değildir, ancak koldaki ve ön koldaki lezyonlar ağrılı olabilmektedir. Bu olgularda ağrı, düz kasların kasılması veya tümör nedeniyle kutanöz sinirlerin sıkışması nedeniyle olabilir (6). Bizim olgumuzda hastada eşik değeri oluşturacak bir kompresyon olmaması ve/veya sinir basısı yaratacak bir duruma ulaşmadığı için herhangi bir ağrı şikayeti olmadığını düşünmekteyiz. Bu olgu leiomyomun önkolda gelişmesinden öte intravenöz girişim sonrası oluşumu başlamış olması ile pek rastlanmayan bir vakadır. Leiomyomun patogenezinde başlıca iki

teori öne sürülmektedir. Goodman ve arkadaşları derin leiomyomların differensiye olmamış mezenşimal hücreler veya düz kaslardan kaynaklandığına inanmakta iken Stout ve arkadaşları bu tümörlerin daha ziyade kan damarlarının duvarlarındaki düz kaslardan köken aldığını savunmuşlardır (7,8). Biz de olgumuzda intravenöz kateterizasyon ile Stout ve arkadaşlarının bahsettiği gibi damar duvarlarındaki düz kasların tetiklenerek bir onkogenez sinyali yaratması yoluyla leiomyom formasyonunun bu şekilde başlamış olabileceğini düşünmekteyiz. Bizim olgumuz öncesinde bu şekilde intravenöz kateter girişimi sonrası oluşmuş önkolda yer alan leiomyoma vakasına literatür taramasında rastlanmamıştır. Billings ve arkadaşları somatik yumuşak doku leiomyomlarının çıkarılmasından sonra ortalama 58.7 aylık takiplerinde nüks veya metastaz bildirmemişlerdir (9). Derin yumuşak doku leiomyomlarının görüntüleme özellikleri nonspesifiktir ve diğer birçok yumuşak doku neoplazmlarınınkine benzemektedir. Radyolojik ayırıcı tanıda lipom, leiomyosarkom, schwannoma,nörofibroma, vasküler malformasyon, hemanjiyom ve dev hücreli tümörü yer almaktadır (10). Leiomyoma uzun dönemde tekrarlama olasılığına sahip bir hastalıktır ve bu nedenle takip mutlaka gereklidir (11).Leiomyom vakalarında hem tanı amaçlı hem de kesin tedavi için cerrahi eksizyon esastır.

Sonuç: Bu vaka ender bir lokalizasyonda saptanmış olup oluşum şekli ile de alışılagelmişin dışındadır.Üst ekstremitede yumuşak doku leiomyomunun sık görülmemesinin yanında görüntüsü ile de daha sık karşılaşılan diğer tümörlere göre daha az aşinalık oluşturmaktadır Dolayısıyla leiomyomlar da ekstremitelerin soliter kitlelerinin ayırıcı tanısında akılda tutulmalıdır.

Referanslar:

1-Barea L F, Rodriguez-Peralto JL, Burgos E, Gonzalez-Lopez J. Calcified leiomyoma of deep soft tissue. Report of a case in childhood. Virchows Arch. 1994;425(2):217-20.

2-Deep Soft Tissue Leiomyoma of Forearm: A Case Report and Review of Literature.Bommireddy B, Gurram V.J Clin Diagn Res. 2016 Jun;10(6):RD03-5. doi: 10.7860/JCDR/2016/19059.8055. Epub 2016 Jun 1.

3-Arenas AJ, Uribiola E, Pampliega T, Cordoba A. Deep intramuscular leiomyoma of the lower limb. Acta Orthopaedica Belgica. 1993;59:62.

4-Ramachandran R, Rangaswami R, Raja DK, Shanmugasundaram G. Deep soft-tissue leiomyoma of the forearm mimicking a primary bone tumour of the ulna. Radiology Case Reports. 2014;9:3.

5-James WD, Berger TG, Elston DM. Dermal and subcutaneous tumors. Andrews' Diseases of the Skin Clinical Dermatology, 10th Edition. Phildelphia, Saunder Elsevier; 2006:626-627.

6-Uchida M, Kojima T, Hirase Y, Iizuka T. Clinical characteristics of vascular leiomyoma of the upper extremity: report of 11 cases. British J Plast Surg 1992;45:547-9.

7-Goodman AH, Briggs RC. Deep leiomyoma of an extremity. J Bone Joint Surg. 1965;47-A, 529-32.

8-Stout AP. Solitary cutaneous and subcutaneous leiomyoma. Am J Cancer. 1937;29:435-69.

9-Billings SD, Folpe AL, Weiss SW. Do leiomyomas of deep soft tissue exist? An analysis of highly differentiated smooth muscle tumours of deep soft tissue supporting two distinct subtypes. Am J Surg Pathol. 2001;25(9):1134-42.

10-Weiss SW, Goldblum JR, Folpe AL. Benign tumors of smooth muscle. Enzinger and Weiss's Soft Tissue Tumors. 5th ed. St Louis, MO: Mosby; 2008:517–544.

11-Badeloe S, Frank J. Clinical and molecular genetic aspects of hereditary multiple cutaneous leiomyomatosis. Eur J Dermatol 2009;19(6):545-551.

**Antekübital Fossada Leiomyom**

*Kitlenin intraoperatif görüntüsü*

## P-067
## Anabilim Dalımızda Tedavi Gören Suriyeli Hastaların Analizi

Fatma Bilgen, Alper Ural, Mehmet Bekerecioğlu
*KSÜ Tıp Fakültesi, Plastik Rekonstrüktif ve Estetik Cerrahi Anabilim dalı, Kahramanmaraş*

Giriş: Savaş, toplumda fiziksel, sosyal, kültürel ve ekonomik kayıplara neden olan normal hayatı kesintiye uğratan bir felakettir. İnsanlar dünyanın birçok yerinde savaşın olumsuz etkilerine maruz kalmakta ve binlerce sivil kişi hayatını kaybetmekte, ciddi yaralanmalara neden olmakta ve büyük göç dalgalarına bağlı olarak da hastalıkların çeşidi ve dağılımında önemli değişimler gözlenmektedir1. 2011 yılında komşu ülke Suriye de başlayan iç savaş nedeniyle Türkiye'ye gelen Suriyeli sığınmacı sayısı her geçen gün artmakta olup, sayıları 3,5 milyona yaklaşmış durumdadır. Sınır bölgesine yakın ilimizde de yaklaşık 100 bin civarı Suriyeli sığınmacı yaşamaktadır1,2. Bu veriler göz önüne alındığında savaşta meydana gelen akut yaralanmalar yanısıra, savaşın ve yaşam koşullarının etkilerine bağlı olarak Plastik Rekonstrüktif ve Estetik Cerrahi de karşılaşılan hastalıkların sıklığında önemli değişiklikler gözlenmektedir. Sunulan çalışmada, önemli sayıda Suriyeli sığınmacının yaşadığı ilimizdeki tıp fakültesi hastanesi Plastik Rekonstrüktif ve Estetik Cerrahi Anabilim Dalına Ocak 2015 ile Mayıs 2018 tarihleri arasında başvuran Suriyeli sığınmacıların, sayısı, demografik özellikleri, görülen hastalık sıklıkları ve uygulanan tedaviler retrospektif olarak incelenmiştir.

Materyal ve Metod: Çalışmamıza, yerel etik kurul onayı alınarak Ocak 2015- Mayıs 2018 yılları arasında Plastik Rekonstrüktif ve Estetik Cerrahi Polikliniğinde muayene olmuş, serviste yatarak tedavi görmüş yada cerrahi müdahale uygulanmış 479 Suriyeli hasta dahil edildi. Hastaların demografik verileri (yaş, cins) ve başvuru nedeni, hastaneye kabulündeki özellikleri, uygulanan tedaviler ve hastanede kalış süreleri gibi klinik bilgileri retrospektif olarak incelendi. Görülen hastalıklar, yara, konjenital anomaliler, skar (kontraktür), maksillafasiyal travma, deri tümörleri ve estetik işlemler olmak üzere 6 grup altında toplanarak incelendi. Elde edilen tüm veriler SPSS 17.0 istatistik paket programında analiz edildi.

Bulgular: Çalışmaya dahil edilen toplam 479 olgunun 207'si kadın (%43,2), 272'si erkek (%46,8) idi. Ayrıca Ocak 2015-Mayıs 2018 yılları arasında Anabilim Dalımıza müracat eden tüm hastaların % 29,1 'ini Suriyeli hastaların oluşturduğu tespit edildi. Yıllara göre hasta dağılımına baktığımızda 197 hasta ile en fazla 2017 yılında olduğu gözlendi. Hastalık gruplarına göre hasta sayılarına baktığımızda yara hastalarının 284 (%59,29), skar hastalarının 97 (% 20,25), konjenital anomalilerin 85 (% 17,74), maksillafasiayal travmaların 3 (%0,62), deri tümör olgularının 8 (% 1,67) ve estetik hastalarının 2 (%0,41) olduğu görüldü. Yıllara ve hastalık grubuna göre hasta dağılımları Tablo 1 de gösterilmiştir. Hastalık grupları değerlendirildiğinde, en fazla hastanın yara grubunda olduğu ve bu da savaşta meydana gelen ateşli silah yaralanmaları yada patlamalar sonucu meydana geldiği gözlendi. İkinci sırada gözlenen skar hastalarının savaş sırasında oluşan yanıklar yada yaşam koşulların bağlı olarak çadırlarda çıkan yangınlarda meydana gelen yanıklar sonucu oluştuğu tespit edildi. Konjenital anomalili hastalara baktığımıza da en fazla yarık damak dudak hastalarının olduğu ve yıllar içinde sayısının giderek arttığı görülmektedir. Bu durumun savaşın çevresel etkilerine ve yaşam koşullarına bağlı olduğu düşünülmektedir. Hastaların yaşları 0 ile 91 arasında değişmekte olup, ortalama yaş 18,3 olarak tespit edildi. Hastalık gruplarına göre yaş dağılımına bakıldığında, yara hastalarının yaş ortalamasının 24,17, konjenital anomalili hastaların yaş ortalamasının 4,21, skar hastalarının yaş ortalamasının 10,23 olduğu görüldü. Sonuçlara bakıldığında, savaşta en fazla genç nüfusun ve çocukların etkilendiği görülmektedir. Genç nüfusta yaralanmalar fazla görülürken, çocuklarda yanıklara bağlı skarlar fazla görülmektedir. Ayrıca savaş sonrası meydana gelen doğumlarda da yarık damak dudak başta olmak üzere konjenital anomali oranının arttığı görülmektedir.

Tartışma: Mülteci sorunu, yoksulluk, afet, savaş gibi durumların tüm dünyada varlığını devam ettirmesiyle gittikçe artan bir öneme sahip olmaktadır. Son yıllardaki en büyük mülteci sorunu Suriye'deki iç savaş nedeniyle Türkiye başta olmak üzere farklı komşu ülkelere büyük göç dalgaları nedeniyle ortaya çıkmaktadır. 2018 yılı itibariyle ülkemizde yaşayan Suriyeli sığınmacı sayısının 3,5 milyona yaklaştığı ve sınır bölgesine yakın ilimizde de Suriyeli sığınmacı sayısının 100 bin civarında olduğu bilinmektedir. Ülkemizdeki tüm Suriyeli sığınmacıların % 2,8'ini oluşturmaktadır3,4. Plastik Rekonstrüktif ve Estetik Cerrahi savaş cerrahisi olarakta bilinen bir bölüm olup, savaşta meydana gelen yaralanmaları tedavisi yanısıra, savaş nedeniyle yada olumsuz çevre koşullarına bağlı meydana gelen deformite ve anomalilerin tedavisinde de önemli yere sahiptir5. Bu veriler göz önüne alındığında, savaşın, hastaların demografik özellikleri, sayıları ve hastalık çeşitleri ile ilgili Plastik Rekonstrüktif ve Estetik Cerrahi de oluşturduğu etkilerin araştırılması planlanmıştır.

Kaynaklar

1. İnci R, Öztürk P, Mülayim MK, Karakuzu A, Kelekçi KH, İnci MF. Suriye savaşının dermatolojik yüzü. Arch Turk Dermatol Venerology 2016;50:145-9.

2. Yurtseven A, Özcan G, Saz EU. Çocuk Acil Servise Başvuran Suriyeli Hastalarla Türk Hastaların Karşılaştırılması: Ege Üniversitesi Deneyimi. CAYD 2015;2(3):133-6.

3. Tahirbegolli B, Çavdar S, Sümer EÇ, Akdeniz SI, Vehid S. Outpatient admissions and hospital costs of Syrian refugees in a Turkish university hospital. Saudi Med J 2016;37 (7): 809-812.

4. Gunduz M, Sekmenli T, Ciftci İ. Reflection of Syrian Refugees to Pediatric Surgery. Int J Cur Res Rev 2018;10:21-24.

5. Yuce Y, Acar HA, Erkal KH, Arditi NB. Retrospective analysis of patients with burn injury treated in a burn center in Turkey during the Syrian civil war. Saudi Med J 2017;38 (1): 93-96.

**Yıllara ve hastalık grubuna göre hasta dağılımları**

| Yıllar<br>Hastalıklar | 2015 | 2016 | 2017 | 2018 | toplam |
|---|---|---|---|---|---|
| Konjenital anomali | 9 ( 4 Erkek) ( 5 Kadın) | 16 ( 11 Erkek) ( 5 Kadın) | 40 ( 21 Erkek) ( 19 Kadın) | 20 ( 11 Erkek) ( 9 Kadın) | 85 ( 47 erkek) ( 38 Kadın) |
| Skar | 7(2 Erkek) (5 Kadın) | 38(17 Erkek) (21 Kadın) | 37(17 Erkek) (20 Kadın) | 15(3 Erkek) (12 Kadın) | 97 ( 39 Erkek) ( 58 Kadın) |
| Yara | 31(11 Erkek) (20 Kadın) | 94( 43 Erkek) (51 Kadın) | 114 (58 Erkek) (56 Kadın) | 45(24 Erkek) (21 Kadın) | 284(136 Erkek) (148 Kadın) |
| Deri Tümörleri | 1(1 Kadın) | 4(3 Erkek) (1 Kadın) | 3(1 Erkek) (2 Kadın) | | 8 ( 4 Erkek) ( 4 Kadın) |
| Maksillafasial Travma | | | 1(1 erkek) | 2(2 erkek) | 3 ( 3 Erkek) |
| Estetik | | | 2(2 kadın) | | 2 ( 2 kadın) |
| Toplam hasta sayısı | 48(18 Erkek) ( 30 Kadın) | 152(74 Erkek) (78 Kadın) | 197(98 Erkek) (99 Kadın) | 82(40 Erkek) (42 Kadın) | 479(229 Erkek) (25 Kadın) |

## P-068
## Parotis Bezinde Bazal Hücreli Adenom: Nadir Bir Olgu

Fatma Bilgen, Alper Ural, Mehmet Bekerecioğlu
*KSÜ Tıp Fakültesi, Plastik Rekonstrüktif ve Estetik Cerrahi Anabilim Dalı, Kahramanmaraş*

Giriş: Bazal hücreli adenom, tükrük bezlerinde nadir rastlanan epitelyal bir tümör olup, monomorfik adenomların bir alt tipidir Monomorfik adenomlar, tükrük bezlerinde görülen pleomorfik adenoma dışında kalan duktal epitel kökenli benign tümörlerdir. En sık parotis bezinden kaynaklanmaktadırlar ve parotis bezi tümörlerinin yaklaşık %2-7.5'ini oluştururlar. Bazal hücreli adenomlar ileri yaşlarda ve genellikle yaşamın 7. ve 8. dekadında ve erkeklerde daha sık görülmektedir. Bu tümörlerin kesin olarak hangi hücrelerden köken aldığı bilinmemektedir. Tedavisi tümörün cerrahi eksizyonudur (1,2). Sunulan çalışmada, nadir bir olgu olarak, sağ yanakta şişlik dışında şikayeti olmayan, alt göz kapağında ektropiona neden olan, parotis bezi kaynaklı bazal hücreli adenom ve tedavi yaklaşımımız sunulmaktadır.

Olgu Sunumu: 56 yaşında erkek hasta yüzün sağ tarafında yaklaşık 5 yıl önce farkedilen ve giderek büyüyen ağrısız şişlik şikayeti ile kliniğimize müracat etti. Hastanın muayenesinde yüzün sağ tarafında, parotis bezi inferiorundan mandibula seviyesine uzanan bölgede 8x7 cm. boyutlarında, üzeri normal ciltle kaplı, palpasyonla ağrısız, düzgün sınırlı kitle tespit edildi. Lezyon cilt ekspansiyonuna neden olarak aynı taraf alt göz kapağında ektropion tespit edildi. Hastanın diğer fizik muayenesinde ve laboratuar sonuçlarında patoloji tespit edilmedi. Yapılan parotis bezi USG'de; sağ parotis bezi lokalizasyonunda yaklaşık 8x7 cm boyutlarında içerisinde

hiperekoik, hipoekoik ve kistik alanlar içeren heterojen kalın septaların olduğu lobule konturlu kitle lezyonu izlendi. MRI'da ise; sağ parotis bezi yüzeyel lobunda yaklaşık 8x7 cm ebadında lobule yapıda septasyonlarla birbirinden ayrılan mikst intensitede lezyon izlendi (Resim 1). Hasta genel anestezi altında operasyona alındı. Bu bulgular ve tetkikler ışığında hastaya sağ yüzeyel parotidektomi yapılarak düzgün sınırlı, kapsüllü kitle ile birlikte üzerindeki kitleye yapışık cilt en-blok olarak çıkarıldı. Spesmenin patoloji sonucu; 'bazal hücreli adenom' olarak rapor edildi. Perinöral invazyon yoktu. Postoperatif 1 yıllık takiplerinde komplikasyon ile karşılaşılmadı.

Tartışma: Tükrük bezlerinde bazal hücreli adenomun farklı bir klinikopatolojik antite olduğu ilk defa Kleinsasser ve Klein tarafından 1967 yılında tanımlanmıştır. Bazal hücreli adenomlar genelde parotiste görülmesine karşın, oral kavite ve piriform sinüs gibi sıra dışı lokalizasyonlarda da rastlanabilir (3). Yapılan immunohistokimyasal çalışmalarda stratifiye epitel ve miyoepitelyal bazal ve kök hücrelerinin selektif immunohistokimyasal işaretleyicisi olan p63'ün bazal hücreli adenomlar tarafından kuvvetlice eksprese edildiği belirlenmiştir(4). Bazal hücreli adenomların tedavisi cerrahi olarak kitlenin eksize edilmesidir. Çok sınırlı bir bölümünde malign transformasyon görülebilmektedir. Bu tümörler bazen küçük sinirlere yayılım göstermekte fakat bu yayılım perinöral infiltrasyon niteliği taşımamaktadır. Tükrük bezi kitlelerine yaklaşırken özellikle kistik komponenti olanlarda bazal hücreli adenom da düşünülmelidir(5).

Kaynaklar:

1. Hemachandran M, Lal A, Vaiphei K. Basal cell adenoma-an unusual presentation. Ann Diagn Pathol. 2003; 7:292-5

2. Hanna E Y, Suen J Y. Neoplasm of the salivary glands. Cummings C W, Frederickson J M, Harker L A, Krause C J, Schuller D E editors. Otolaryngology Head&Neck Surgery. 3rd ed., St Louis, Missouri: Mosby-Year Book, Inc, 1998. p. 12671268.

3. Kleinsasser O, Klein H J. Basal cell adenoma der speichdrusen. Arch Klin Exp Ohren Nasen Kehlkopfhcilkd 1967; 189: 302-316.

4. Edwards P, Bhuiya T, Kelsch R, Park N H. Assesment of p63 expression in the salivary gland neoplasms adenoid cystic carcinoma, polymorphous low-grade adenocarcinoma, and basal cell and canalicular adenomas. Oral Surg Oral Med Oral Pathol Oral Radiol Endod 2004; 97: 613-9.

5. Jang M, Park D, Lee SR, Hahm CK, Kim Y, Kim Y, Park CK, Tae K, Park MH, Park YW. Basal cell adenoma in the parotid gland: CT and MR findings. AJNR Am J Neuroradiol2004; 25: 631-5.

**Hastanın preoperatif foto ve MR görüntüsü**

## P-069
## Hidradenitis Süpürativa Tedavisinde Botulinum Toksin A Uygulaması

Fatma Bilgen, Alper Ural, Mehmet Bekerecioğlu
*KSÜ Tıp Fakültesi, Plastik Rekonstrüktif ve Estetik Cerrahi Anabilim Dalı, Kahramanmaraş*

Giriş: Hidradenitis süpürativa (HS), apokrin bezlerin kronik, tekrarlayan, abse ve sinüslerin eşlik ettiği inflamatuvar bir hastalığıdır. Kesin etiyoloji bilinmemekle birlikte genetik yatkınlık, hormonal faktörler, obezite, diabetes mellitus, sigara kullanımı ve kötü hijyen öne çıkan nedenler arasındadır (1). Etiyolojide hangi faktör olursa olsun, hastalığın temel mekanizması foliküler epitelin hiperkeratozisine bağlı keratin tıkaçlarla apokrin bez duktuslarının tıkanması apokrin ter bezlerinin süperenfeksiyonu ve enfekte bezlerin rüptürü sonucu enfeksiyonun subkutan plana yayılması ile ortaya çıkmaktadır (1,2). HS'nın, multiple tedavi seçeneği gerektirmesi ve önemli morbiditeye sebep olması nedeniyle tedavisi oldukça zordur. Botulinum toksini A (BTXA) son zamanlarda HS'li hastalar için yeni bir tedavi seçeneği olarak tanımlanmıştır (2). Sunulan çalışmada, her iki gluteal bölgeden anüs çevresine uzanan, cerrahi ve immunsupresif tedavi seçenekleri uygulanıp nüks gözlenen ve BTXA ile başarılı şekilde tedavi edilen HS olgusu sunulmaktadır.

Olgu Sunumu: 58 yaşında erkek hasta, her iki gluteal bölgede ağrılı akıntılı lezyonlar nedeniyle kliniğimize müracat etti. Fizik muayenesinde her iki gluteal bölgeden anüse uzanan yaygın, ağrılı akıntılı HS ile uyumlu abse odakları tespit edildi. Hastanın şikayetlerinin 15 yıl önce başladığı, yaklaşık 8 yıl önce dış merkezde cerrahi tedavi uygulandığı, sonrasında nüks olması üzerine uzun süre antiyotik ve immunsupresif ilaç tedavisi aldığı tespit edildi. Hastanın diğer fizik muayenesinde ve laboratuar sonuçlarında patoloji tespit edilmedi. Hastanın cerrahi tedaviyi kabul etmemesi üzerine yeni bir tedavi seçeneği olarak BTXA uygulanması planlandı. Her iki gluteal bölge ve anal bölgedeki lezyonlar çevresine toplam 200 Ü BTXA (botox, allergan, USA) uygulaması yapıldı. Hastanın 1. ay kontrolünde abse odaklarının belirgin gerilediği gözlendi. 3. ay kontrolünde tam remisyon gözlenmeyen alanlara 100 Ü BTX uygulaması tekrar edildi ( Fig 1). Hastanın uzun dönem sonuçları için kliniğimizde takipleri devam etmektedir.

Tartışma: Hidradenitis supurativa, apokrin bez duktusunun keratin tıkacıyla tıkanması sonucu duktal dilatasyon ve glandüler komponentte staz gelişimi nedeniyle ortaya çıkmaktadır. Bunu sekonder enfeksiyon gelişimini takiben aktif folikülit oluşumu ve daha sonra da bezlerin rüptürü ile enfeksiyonun ciltaltı yağlı dokuda yayılımı izler (1,3). Hafif ve orta derece HS olgularında antibiyoterapi yeterli olabilirken, orta ve şiddetli olgularda siklosporin ve infliximab gibi immunsupresif tedaviler tercih edilebilmektedir. İleri evre yada medikal tedaviye cevap vermeyen HS olgularında geniş cerrahi eksizyon tedavi seçeneğidir (3). Botulinum toksin, postganglionik kolinerjik sinapslarda asetilkolinin salınımını inhibe ederek, apokrin ter bezlerinin sempatik aktivasyonunu azaltır. HS'de apokrin bezin aktivitesindeki azalmanın foliküler rüptür ve inflamasyon eğilimini sınırladığı öne sürülmüştür (4). BTXA, bu komplike hastalıkta yeni ve umut verici bir tedavi seçeneğini olabilir. Uygun doz, uygulama sıklığı ve HS tedavisindeki rolünü anlamak için daha fazla araştırma gerekmektedir.

Kaynaklar:

1. Jemec GB. Clinical practice: Hidradenitis suppurativa. N Engl J Med 2012;366:158-64.

2. O'Reilly DJ, Pleat JM, Richards AM. Treatment of hidradenitis suppurativa with botulinum toxin A. Plast Reconstr Surg 2005;116:1575-6.

3. Rambhatla PV, Lim HW, Hamzavi I. A systematic review of treatments for hidradenitis suppurativa. Arch Dermatol 2012;148:439-46.

4. Reilly DJ, Munasinghe CP, Nizzero DE, Morsi AW. Botulinum toxin A for the management of hidradenitis suppurativa. plast surg Case studies 2015;1(1):3-4.

**Hastanın BTXA uygulama öncesi ve uygulama sonrası 3. ay görüntüsü**

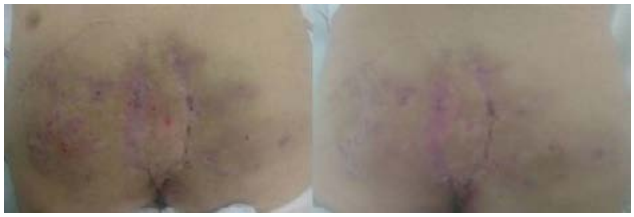

## P-070
## Cinsel İstismar Düşündüren, Kompleks, Travmatik Bir Genital Yaralanma Vakası ve Genitoplasti

Serkan Erbatur, Mehmet Özdemi&775;r, Sinan Taşkan, Aydın Aydemir, Ercan Çelikkaleli
*Dicle Üniversitesi Tıp Fakültesi, Plastik Rekonstruktif ve Estetik Cerrahisi Anabilim Dalı, Diyarbakir*

Giriş: Vajinoplasti, himenoplasti ve labium majora yönelik girişimler günümüzde artan sıklıkta plastik cerrahları tarafından uygulanmakla beraber, literatürde travmaya bağlı oluşan genital bölge yaralanmaları sebebiyle uygulanan az sayıda genitoplasti vakası var.

Olgu: Üç sene önce geçirdiği trafik kazasında traktörün ön tekerleğinin genital bölgeye çarpması sonrasında, her iki labium majusta inversiyon, himen ruptürü, vajen genişlemesi ve klitoral skar gelişen 11 yaşında kız çocuğu genitoplasti amacıyla ailesi tarafından polikliniğimize getirildi. Hastada ilk başta cinsel istismar olabileceği düşünüldü. Ancak hastanın adli tıp raporlarında genital bölge yaralanmasının trafik kazasına bağlı olduğu kanıtlanmıştı. Hastada vajen daraltma, labium majuslarda ve klitoriste skar revizyonu yapıldı.

Tartışma: Plastik cerrahları ve kadın doğum uzmanları tarafından, başta vajina daraltma olmak üzere günümüzde kadın genitaline yönelik pek çok kozmetik cerrahi girişim yapılmakta. Ancak çocuk hastalarda bu tür operasyonlar çok az yapılmakta. Kız çocuklarında gelişen genital bölge yaralanmaların önemli bir kısmı cinsel istismar sonucudur. Bizim hastamızda da cinsel istismar düşünülmüş, hasta defalarca adli tıpa başvurmuş, nihayetinde yaralanmanın trafik kazası sonucu olduğu ispatlanmıştı. Literatürde pediatrik yaş grubunda yapılan vajen daraltma operasyonu vakası bulamadık. Ancak önümüzdeki yıllarda, özellikle cinsel istismara uğrayan kız çocuklarında gelişen vajinal yaralanmalarda bu tür operasyonların yapılacağını düşünüyoruz.

Sonuç: Özellikle çocuk hastalardaki genital bölge yaralanmalarına plastik cerrahları, üroloji, kadın doğum ve adli tıp uzmanları tarafından multidisipliner olarak yaklaşılmalı. Travma sonucu geliştiği iddia edilen bazı genital bölge yaralanmalarının cinsel istismar sonucu gelişmiş olabileceği unutulmamalı.

**Genital bölgenin pre-op çekilmiş fotoğrafı**

*Genital bölgenin pre-op çekilmiş fotoğrafı*

## P-071
## Sol Bacakta Miksofibrosarkom

Etkin Boynuyoğun, Murat Kara, Mert Çalış
*Hacettepe Üniversitesi Tıp Fakültesi, Plastik, Rekonstrüktif ve Estetik Cerrahi Anabilim Dalı, Ankara*

Giriş: Miksofibrosarkom, diffüz infiltratif bir biyolojik davranış gösteren, nadir bir yumuşak doku tümörüdür. Tüm yumuşak doku sarkomları içerisinde yaklaşık %5 oranında gözlenmektedir. Genellikle ağrısız ve yavaşça büyüyen kitle ile bulgu vermektedir.. 5.-7. dekattaki erkek hastalarda, daha çok alt ekstremitelerde ortaya çıkmaktadır. Çeşitli çalışmalarda, miksofibrosarkomun uzak metastaz riski %9.5 ile %23 arasında değişmektedir. Tanıda ve cerrahi planlamada manyetik rezonans görüntüleme (MRG) ile görüntüleme tercih edilir. Primer tedavi yöntemi ise cerrahidir. Lokal rekürens oranları %22-%79 arasında değişmektedir. Post-operatif radyoterapi (RT) ise lokal rekürrensi azaltmada etkilidir. Kliniğimize sol bacakta yaklaşık 3x4 cm boyutlarında, ağrılı kitleyle başvuran 52 yaşındaki erkek hastanın olgu sunumunu paylaşmayı amaçladık.

Olgu Sunumu: 2 yıl önce, yaklaşık 3 aydır sol bacakta kitle şikayeti mevcut olan ve dış merkeze başvuran 52 yaşındaki erkek hastanın dış merkezdeki eksizyonel biyopsi sonucu dermatofibrom olarak raporlanmış. Hastaya gerçekleştirilen eksizyonel biyopsi sonrası kitlenin aynı yerde nüks etmesi üzerine hasta kliniğimize başvurdu. Hastanın sol bacak medialinde 3x4 cmlik boyutlarında ağrılı kitlesi olmakla birlikte kitlenin hastada herhangi bir hareket kısıtlılığına yol açmadığı, kitleden akıntı olmadığı ve hiçbir zaman küçülme eğilimi göstermediği öğrenildi.Kitleyi örten ciltte kızarıklık, ısı artışı gibi enflamasyon belirtileri yoktu. Hastanın özgeçmişinde koroner anjiyografi ve iki kere lomber herniden cerrahi öyküsü mevcut. Hastanın öncesinde kitle oluşumuna sebep olabilecek herhangi bir travma, RT, granülamatöz, enfeksiyöz veya otoimmün hastalık gibi sistemik hastalık öyküsü yoktur.

Hastaya yapılan MRG sonucu sağ baldır medialinde cilt altına lokalize 3,4x3x3.9 boyutlarında, lobüle kontürlü, intravenöz kontrast madde uygulaması sonrası heterojen kontrastlanma gösteren kitle ve bu kitlenin yüzeysel fasyayı geçerek gastrokinemius medial başı içerisine doğru uzandığı izlenmektedir şeklinde raporlanmış. (Resim 2)

Hastanın FDG PET-BT tetkikinde sol bacak medialinde primer lezyona ait FDG tutulumu ve metastaz olarak yorumlanabilecek kesin FDG tutulumu mevcut değildir şeklinde raporlanmış.

Kliniğimizde gerçekleştirilen eksizyonel biyopsi sonucunda düşük dereceli miksofibrosarkom ve tümörün cerrahi sınır varlığında devam ettiği şeklinde raporlanması üzerine en az 2 cm.lik güvenli sınırla olacak şeklide re-eksizyon planlanan hastanın ve cerrahi sınır pozitifliği açısından intraoperatif gönderilen frozen patoloji konsültasyon sonuçlarının negatif olması üzerine kısmi kalınlıkta deri grefti ile onarım yapıldı. (Resim 3-4) Hastanın post-op 6.ayda yapılan MR tetkikinde rezidüel-rekküren neolastik lezyona rastlanmamıştır.

Tartişma ve Sonuç: İlk tanımlandığı yıllarda Malign Fibröz Histiyositoma'nın miksoid varyantı olarak tanımlansa da,son yıllarda miksofibrosarkom olarak adlandırılan bu tümör, genellikle ileri yaştaki erkek hastalarda daha sık görülmektedir. Çoğunlukla ekstremitelerde yavaş büyüyen ve ağrısız kitle ile semptom verse de bizim olgumuzda kitle ağrılı idi. Miksofibrosarkomun prognozunda ise tümör çapı, grade, yaş ve metastaz varlığı önemlidir. 2 cm'lik yumuşak doku sınırı ile yapılacak olan geniş cerrahi rezeksiyon temel tedavi ayağını oluşturmaktadır. Sonuç olarak özellikle ekstremitelerinde kitle ile başvuran hastalarda miksofibrosarkom ön tanısını akla getirmek gerekir. Tanıda MR ile görüntüleme faydalıdır. Geniş eksizyon ve post-operatif RT ise temel tedavi modaliteleridir.

**Post-operatif görünüm**

## P-072
## Ayak Dorsumunda Ciddi Lenfödeme Yol Açan Konstriktif Bant Olgusu

Erkan Pinegöz, Baver Acaban, Göktekin Tenekeci, Alper Sarı, Yavuz Demir, Şakir Ünal
*Mersin Üniversitesi Tıp Fakültesi, Plastik Rekonstrüktif ve Estetik Cerrahi Anabilim Dalı, Mersin*

Giriş-Amaç: Konstriktif bant sendromu özellikle ekstremiteleri etkileyen ve fibröz amniyotik bantlara bağlı parmak amputasyonları ve kontriksiyon halkaları ile karakterize nadir görülen bir konjenital fetal anomalidir. Majör kraniofasiyal ve iç organ defektleri eşlik edebilir. Prevalansı 1200 ile 15.000 canlı doğumda bir arasında değişmekte olup etyolojisi halen tartışmalıdır. Amniotik bantlar, adezyonlar çok çeşitli fetal deformitelere neden olabilmekte ve sıklıkla ekstremite ve parmak deformiteleri görülmektedir. Bu olgumuzda konstriktif bant sendomu tanısı alan hastaya cerrahi yaklaşımımızı ve tecrübelerimizi paylaşmayı amaçladık.

Materyal-Metod: 26 yaşındaki annenin 1. Gebeliğinden 38 haftalıkken 2200 gr olarak doğmuş bebek, 9 günlük iken tarafımıza sağ ayakta şişlik şikayeti ile başvurdu.

Bulgular: Fizik muayenede sağ ayak dorsalinde 12*8 cm genişliğinde fluktuasyon veren kitle ve bacak 1/3 distalinde konstriktif bant saptanan hastada bu bölgenin distalinde yoğun ödem mevcuttu. Ek olarak sol el 3. webde sintaktili, sağ el 3. 4. Ve 5. parmaklarda distal interfalangial eklem hizasında konstriktif bantlar görüldü. Hasta diğer organ tutulumları ve sendrom açısından neonataloji bölümüne konsulte edildi ve ek bir problem olmaması üzerine bacaktaki bant için erken dönem cerrahi planlandı. 25 günlük iken hasta operasyona alındı. 2 aşamalı prosedür planlandı ve ilk seansta konstriktif bandın lateralde olan kısmına müdahale edildi. Burada kemik ve kasların fasyası üzerindeki yapışık olan bant özenli bir şekilde eksize edilerek distale olan bağlantı sağlandı. Daha sonra cilt gerilimini de azaltmak için çoklu z-plasti tekniği uygulanarak cilt onarıldı. Postop erken dönemde herhangi bir komplikasyon görülmedi. Takiplerinde ayaktaki kitlenin ve ödemin ciddi anlamda azaldığı görüldü. Yaklaşık 4 aylık iken 2. Prosedür planlandı ve benzer şekilde bandın medialdeki kısmı çıkarılarak z-plasti ile cilt onarıldı. Takibinde komplikasyon görülmedi.

Tartışma-Sonuç: Nadir görülen amniyotik band sendromu, gebeliğin 45. gününden önce olur ise çeşitli kafa defektleri, fasiyal yarıklar ve büyük organ defektleri; 45. günden sonra olur ise, ekstremite konstriksiyonları, amputasyon ve psödosindaktili gelişebilir. Dolaşımın ciddi olarak etkilendiği durumlarda erken dönemde cerrahi planlanmalıdır. Olgumuzda sağ alt ekstremite ve sağ el parmaklarda konstriktif bant saptanmış ve bacaktaki bandın lenf dolaşımını kısıtlayarak ciddi ödeme yol açması üzerine erken dönemde cerrahi planlanmıştır. Konstriktif bandın distalinde kalan kısmın dolaşımının riske edilmemesi amacıyla 2 aşamalı prosedür planlanmış ve başarılı şekilde uygulanmıştır. Halen takipleri devam eden hastada lenfödemin ciddi oranda azaldığı görülmüştür.

**Konstriktif bant**

*sırayla preop, 1. postop ve 2. postop*

## P-074
## Çocuk Hastada Dev Konjenital Melanositik Nevüse Aşamalı Cerrahi Tedavi Yaklaşımı: Olgu Sunumu

Bükem Cüce, Arda Akgün, Sultan Yalçın, Kübra Ece Kalafatlar, Gaye Filinte
*Sağlık Bilimleri Üniversitesi Kartal Dr.Lütfi Kırdar Eğitim Araştırma Hastanesi, Plastik Rekonstrüktif ve Estetik Cerrahi Kliniği, İstanbul*

Konjenital melanositik nevüs(KMN), melanositlerin büyüme, gelişme ve migrasyon aşamasında anormallik yaşanmasına bağlı doğumdan itibaren veya bazı durumlarda yaşamın ilk iki yılında ortaya çıkan patolojilerdir. Vakalar genellikle sporadiktir. Kadın ve erkekte prevalans eşit olup, bütün ırklarda görülebilir(%1). Konjenital melanositik nevüslerin sınıflandırması boyut ve klinik görünüme göre yapılmaktadır. Boyutlarına göre küçük (<1.5cm2), orta (1.5-20cm2) ve dev (>20cm2) olmak üzere 3 gruba ayrılırlar. Dev konjenital melanositik nevüs görülme sıkılığı 500000 canlı doğumda 1dir. Konjenital melanositik nevüslerin en sık görüdüğü alan gövdedir. Dev konjenital nevüsler çoğunlukla birden fazla bölgeye yayılım göstermektedirler. KMN'de malign transformasyon oranı hala tartışılmakla birlikte güncel bilgilerde bu risk dev KMN'ler için %5-10 kadardır. Dev KMN ile beraber gelişen malign melanom kötü prognoza sahiptir. Kliniğimize Ocak 2016'da ilk başvurusundan itibaren takip edilen dev KMN hastası E.Y.Ö.'ye uygulanan cerrahi metodları inceledik. 2016 yılında 4 yaşındayken polikliniğmize başvuran hastanın yapılan muayenesinde sırtta torakal bölgenin superiorundan solda glutea inferioruna sağda ise uyluk posteriorda orta 1/3lük; anteriorda proksimal 1/3lük alana kadar uzanan hiperpigmente düzensiz sınırlı, hipertrikotik lezyon izlendi. Ortalama 760 cm2'lik vücut yüzeyinde (%12) melanositik nevüs olan hastaya dev KMN tanısı konularak öncelikli olarak ekspande cilt flebi ile onarım planlandı. Bilateral skapula inferomedialine 2 adet ekspander yerleştirildi. 3 ay sonra yapılan operasyonda ise her iki ekspander çıkarılarak cilt flebi defektli alana adapte edildi. Kalan alanlara aşamalı eksizyon, sağlıklı ciltten STSG adaptasyonu yapıldı ve sağ skapula altında yeniden ekspander yerleştirildi. 2.defa yerleştirilen ekspanderin rüptüre olması nedeniyle hasta 2 ay sonra opere edilerek ekspander değişimi yapıldı. Sağ skapula inferioruna yerleştirilen ve sonrasında değişim yapılan ekspanderin 2. ayda yeniden rüptür olması nedeniyle ekspander çıkarıldı, daha önce aşamalı eksizyon yapılan glutea ve lomberdeki melanositik alanlar eksize edilerek primer onarım sağlandı. 5. yaşını dolduran hastaya tarafımızca 2 ay sonra sirkumsizyon planlandı, prepisyum sağ inguinal alandan eksize edilen KMN adası yerinde oluşan defekte adapte edildi, sağ uyluk anterioruna aynı operasyonda ekspander yerleştirildi. takip eden 2. ayda sağ uyluk anteraioruna yerleştirilen ekspander çıkarılarak ekspande cilt flebi uyluk superiorundan eksize edilen KMN adası yerine oluşan defekti onarım için kullanıldı, kapatılmayan defektli alana ise sol uyluktan alınan STSG adapte edildi. Taburculuk sonrası poliklinik takiplerinde greft sahaları hipregranüle izlenen hastaya AgNO3 kalem ile tedavi uygulandı. Son olarak sağ torakolomber alana ekspander yerleştirilen hastaya postop 2.ayında ekspande cilt flebi ve STSG ile onarım yapıldı. Greft alıcı ve donör sahalarının iyi iyileştiği izlenen hastanın rezidü KMN adalarının eksizyonu için planlama ve önceki işlemlere ait postoperatif takipleri tarafımızca yapılmaya devam etmektedir. Literatüre göre dev KMN'li hastalarda santral sinir sistemi-leptomeningeal tutulum ekartasyou için görüntüleme yöntemlerinin kullanılması önerilmektedir. 2016 yılından beri takibimiz altında olan hastanın nörolojik semptomları bulunmayıp, görüntülemelerle bu durum ekarte edilmiştir. Malign transformasyon riskinin yüksek olması nedeniyle erken dönemde total eksizyon önerilen vakamızda literatürde yer alan çoğu cerrahi yaklaşım zaman zaman ayrı zaman zaman da aynı seans içinde uygulanmıştır. Eksizyon sonrası oluşan defekt alanı büyüklüğü nedeniyle uygulanan cerrahi tedaviler arasında deri greftleri, flepleri ve doku genişleticileri yer almaktadır. Hastanın çocuk olması ve buna bağlı ekspander şişirme işlemlerinin güçlükle gerçekleştirilmesi; hastanın yine çocuk olması nedeniyle cilt altı yağ dokusunun inceliğine bağlı ekspander ekspoze olması; alt ekstremite üzerinde yer alan lezyonun kapatılması için uyluk bölgesine ekspander konulması ve bu durumun çocukta yarattığı fiziksel ve görüntüye bağlı psikolojik rahatsızlık gibi durumlar, tedavi sürecinde karşılaştığımız önemli problemlerdir. Cerrahi tedavi sonrasında, hastanın başlangıçta gövde ve alt ekstremitesinin önemli kısmını kaplayan lezyon büyük oranda uzaklaştırıldı. Biz de kötü prognozun eşlik ettiği malign transformasyon riskinin yüksek olduğu dev KMN vakalarında erken cerrahi ve düzenli takibin hayati olabileceği görüşündeyiz.

**Postop**

## P-075
## Olgu Sunumu;Robotik Prostatektomi Sonucu Gelişen Rekürren Rektovezikal Fistülün Grasilis Kas Flebi ile Onarımı

Buse Çapkınoğlu[1], Nevzat Can Şener[2], Tolga Şahin[3]
*[1]Adana Şehir Eğitim ve Araştırma Hastanesi, Plastik Rekonstrüktif ve Estetik Cerrahi Ana Bilim Dalı, Adana*
*[2]Adana Şehir Eğitim ve Araştırma Hastanesi, Üroloji Ana Bilim Dalı, Adana*
*[3]Adana Şehir Eğitim ve Araştırma Hastanesi, Genel Cerrahi Anabilim Dalı, Adana*

Robotik prostatektomiye bağlı gelişen komplikasyonlardan biri; yönetimi ve tedavisi zor olan rektovezikal fistüllerdir. Rekürren rektovezikal fistüllerin cerrahi onarımının başarısı önceki operasyonlarda kullanılan tekniklere ve mevcut çevre dokunun durumuna göre değişmektedir. Bölgesel olarak fistül onarımı için çok fazla doku seçeneği olmadığından başarı şansı genellikle düşüktür.

55 yaşındaki erkek hastaya, 2,5 yıl önce erken evre prostat kanseri nedeniyle robotik prostatektomi yapılmış ve sonrasında gelişen rektovezikal fistülün onarımı amaçlı 3 kez opere edilmiştir.Bu operasyonda fistül onarımı sonrası nüks ihtimalini azaltmak için sahaya iyi kanlanan bir doku getirmeyi planladık.Daha önceki abdominal girişimlere bağlı olarak yapışıklıkları olduğundan tranperineal girişim daha doğru bir seçim oldu.Bunun üzerine transperineal olarak fistül traktı onarımı yapıldı,sol uyluk medialinden eleve edilen grasilis kas flebi rektum ve mesane duvarları arasına yerleştirildi. Postoperatif herhangi bir komplikasyon ve nüks gözlenmedi.

Grasilis kas flebi; teknik olarak kolay uygulanabilen,donör saha morbidite oranı düşük olan ve iyi kanlanan bir flep olması nedeniyle yönetimi zor olan bu bölgenin fistüllerinde iyi bir tedavi seçeneği olabilir.

**Peroperatif-postoperatif 3.ay**

## P-076
## 18 hastada Elastofibroma Dorsi Tecrübelerimiz

Selin Güler, Mustafa Yılmaz, Hasip Şamil Yazgan, Hüseyin Emre Ulukaya
*Dokuz Eylül Üniversitesi Tıp Fakültesi, Plastik Rekonstrüktif ve Estetik Cerrahi Anabilim Dalı, İzmir*

Giriş: Elastofibroma dorsi karakteristik periskapuler lokalizasyon gösteren, nadir görülen bir yumuşak doku tümörüdür. Genellikle göğüs duvarı ve serratus anterior-latismus dorsi kasları arasında yerleşim göstermektedir. Yerleşim yerinden ötürü elastofibroma dorsi olarak adlandırılmış olsa da elastofibroma görüldüğü bildirilen diğer alanlar lateral göğüs duvarı, deltoid kas, aksilla, trokanter majör, olekranon çevresi, triküspit kapak, lateral göğüs duvarı, omentum majus, deltoid kas, aksilla, trokanter majör, mide, rektum, spinal kanal, sklera, orbita ve mediastendir.

Materyal-Metod: Bu çalışmamızda 2005-2018 yılları arasından kliniğimize başvuran ve opere edilen elastofibroma dorsi vakaları retrospektif olarak kliniğimize ait veritabanından taranarak, vakaların epidemiyojik özelliklerinin, kullanılan görüntüleme tekniklerinin ve vakaların lateralitelenin literatürle karşılaştırılması amaçlanmıştır.

Bulgular: Kliniğimize ait 18 vakalık serinin 14ü kadın, 4 ü erkek, yaş ortalaması 57,5(±6.36)dır. Preoperatif görüntüleme yöntemi olarak hastaların 5 tanesinde MR (%27.7), 4 tanesinde BT(%22.2), 3 tanesinde USG( %16.6), 5(%27.7) tanesinde ise USG ve MR birlikte kullanılmıştır. Vakaların 6 tanesinde sağ(%33.3), 5 tanesinde sol (%27.7) ve 7 tanesinde ise (%38.8) bilateral elastofibroma dorsi saptanmıştır. Hastaların semptomlarının başlamasının ardından ortalama başvuru süresi 51.8 ay olup en erken başvuru 2 ay en geç başvuru ise 30 yıl olarak görülmüştür. Ağrı semptomu tarifleyen hastalar 9 hasta ile serinin yarısını oluşturmaktadır.

Sonuç: Elastofibroma dorsi semptom vermediğinden ötürü saptanamayan veya geç tanı konan, sıklıkla lipomlarla karışabilen, yerleşim yeri nedeniyle cerrahi eksizyonu zorlayıcı olabilen bir yumuşak doku tümörüdür. Sırtta kitle şikâyetiyle başvuran hastalarda tanıda akılda bulundurulması gerekmektedir.

**Resim-1**

*Elastofibrom*

## P-077
## Penil Lenfanjiyoma ve Hipospadias Birlikteliği

Hüseyin Emre Ulukaya, Cenk Demirdöver, Hasip Şamil Yazgan, Süleyman Çakmak
*Dokuz Eylül Üniversitesi Tıp Fakültesi, Plastik Rekonstrüktif ve Estetik Cerrahi Anabilim Dalı, İzmir*

Giriş: Lenfanjiyoma sirkumskriptum cilt altı lenfatik kanalların genişlemesi ile kendini gösteren kapiller hemanjiomlardır. Lenfanjiyoma sirkumskriptumlar nadir görülen benign vasıflı hamartomatöz bir lezyondur. Vücudun herhangi bir yerinde görülebilir ancak omuz, koltuk altı, karın, uyluk, kalça, boyun, farinks, göz kapağı, konjiktiva, ağız mukozası sıklıkla karşılaşılan yerler olmakla birlikte peniste nadir olarak görülmektedir. Sıklıkla vücudun sol tarafında yerleşim göstermektedir. Hipospadias, erkek dış genital organlarında görülen penis şaftında üretranın dışa açılım noktası olan meanın olması gereken glansın ön uç noktasından daha proksimalde ve ventral yüzde dışa açılması şekline tarif edilen konjenital anaomalisidir. Hipospadias erkek genital sistemin en sık karşılaşılan patolojilerinden biridir. Ülkemizdeki çeşitli çalışmalarda %0.39 ile %0.83 arasında değişen bir sıklıkta görüldüğü bildirilmiştir. Bu sunumuzda nadir görülen penil lenfajiom sirkumskriptum ile hipospadias birlikteliği olan hasta tartışılmıştır.

Olgu Sunumu: Yirmi dört yaşında annenin ilk gebeliğinden (G1P1) termde 2700 g olarak c/s ile doğan erkek bebek hastada doğduğunda glanüler hipospadias fark edilmiş. Prenatal takiplerinde ve doğum sonrası tetkiklerinde herhangi bir anomali saptanmayan hastada yaklaşık 6 aylıkken sağ bacağında lenfatik damarlarda sızma olduğu fark edilmiş. Bu nedenli takipli olan hastaya herhangi bir tedavi önerilmemiş. Tarafımıza hipospadias nedenli başvuran hastanın muayesinde prepisyumda ödem ve glanüler hipospadias saptandı. Sirkümsizyonla prepisyum eksizyonu yapılan hastaya ardından meatoplasti uygulandı. Patolojisi lenfanjiyoma sirkumskriptum olarak raporlandı.

Tartışma: Lenfanjiyoma sirkumskriptum ilk olarak 1878'de tanımlanmış olup, aslında mezanşimal yarıklardan kaynaklanan lokalize bir sekestrasyon olduğundan deriden iç organlara kadar vücudun her yerinde görülebilir. Olgular çoğunlukla asemptomatik olmakla beraber, bazen büyüyerek bazen de travmayla fonksiyon bozukluğuna veya kanamaya yol açabilir. Omuz, koltuk altı, karın, uyluk, kalça, boyun, farinks, göz kapağı, konjiktiva, ağız mukozası sıklıkla karşılaşılan yerler olmakla birlikte peniste nadir olarak görülmektedir. Ayırıcı tanıda molluskum kontagiozum, herpes simpleks, herpes zoster ve dermatitis herpatiformis, karsinoma telenjiektatikum gibi cilt lezyonları akla gelmektedir. Tedavisinde elektrokoter, kriyoterapi, Thorium X, lazer tedavisi, yüzeyel radyoterapi ve çeşitli sklerozan ajanlar kullanılabilmekle birlikte en uygun tedavi nüks sıklığı en az olması nedenli cilt ve cilt altı dokusunun tam tabaka halinde derin fasiaya kadar cerrahi eksizyonudur. Bu lezyonlar uygun şekilde tedavi edilmelidir, çünkü enfeksiyonlar için bir giriş portalı olarak davranabilirler. Kozmetik olarak rahatsız edici olabilirler ve büyükse fonksiyonel bozukluklara neden olabilirler.

Sonuç: Son derece nadir görülen penil lenfanjiyoma sirkumskriptum hastalı arasında hipospadias birlikteliği ile ilgili herhangi bir bildirilmiş olgu bulunmamaktadır. Bu hastalarda diğer penil anomaliler açısından dikkatli olunmalıdır.

**Resim-1**

*Dorsal Penil Lenfanjioma, Glanuler Hipospadias*

## P-078
## Fatal Seyirli Nekrotizan Fasiit: Olgu Sunumu

Şafak Çakır, Selami Serhat Şirvan, Yunus Ertaş, Fatih Irmak, Kamuran Zeynep Sevim, Semra Hacıkerim Karşıdağ
*Sağlık Bilimleri Üniversitesi Şişli Hamidiye Etfal Eğitim ve Araştırma Hastanesi, Plastik, Rekonstrüktif ve Estetik Cerrahi Anabilim Dalı, İstanbul*

Giriş: Nekrotizan yumuşak doku enfeksiyonları (NYDE), fasya ve cilt altı dokunun nekrozu ile kendini gösteren, nadir görülen, hızlı ilerleyen, erken tanı ve tedaviyi zorunlu kılan, ölümcül olabilen bakteriyel enfeksiyonlardır. Başlangıç döneminde deride tutulum olmadığından klinik deneyimi olmayan hekimlerin bu hastalığa erken tanı koyması oldukça zordur. Genel de basit bir yumuşak doku enfeksiyonu gibi tedavi edilmeye çalışılmaktadır. Cerrahi tekniklerdeki gelişmeler ve yeni bulunan ilaçlara rağmen bu enfeksiyonlardan ölüm halen % 6- 76 oranın da görülmektedir. Çalışmamızda kliniğimizde tedavilerinin devamı esnasında exitus olan iki olgu tartışılmıştır.

Olgu: İlk olgumuzda dış merkezden abdominalve sağ uyluk selülitöntanısı ile sevk edilen hasta Acil serviste nekrotizan fasit öntanısı ile tarafımıza danışıldı. Meme kanseri öyküsü olan hastanın yapılan PET-CT'denüks meme kanseri düşünüldü. Seri debridmanlar (toplam 26 kez) ve agresifantibiyoterapiye rağmen nekroz alanları ilerleyen hastanın genel durumu kötüleşti. Bu sırada melena nedenli yapılan endoskopide mide antrumdaki ülsere odakların malign olduğu görüldü. Yoğun bakım Ünitesinde takip edilen hasta exitus oldu. İkinci olgumuz, diyabet tanısı olan daha önce sağ önkolda iv narkotik kullanım sonrası oluşan akıntılı yara ve doku defektiile başvurup yapılan operasyonlardaekstensörtendonlardadahil olmak üzere debride edilip, defekt alan kısmı kalınlıklı deri grefti ile onarılan hasta taburcu olduktan yaklaşık 3 ay sonra Acil Servise sol inguinal bölgede uyluk proksimalanterolateral bölgede yaygın nekrotizan fasit tablosu ile başvurdu. Kliniğimizce interne edilen hastaya seri debridmanlar(toplam 30 kez) ve Enfeksiyon hastalıkları önerileriyle agresifantibiyoterapi verildi. Bunlara rağmen retroperitonda sağ perirenal alan ve sağ kalça eklemi çevresinde püy birikimi ve nekroz odakları görülmesi nedenli debridmanları Üroloji, Ortopedi, Genel Cerrahi bölümleri ile ortak yapılmaya başlandı. Ara ara enfeksiyon bulgularında gerileme sağlanan hastaya VAC tedavisi yapıldı. Defekt alanın bir kısmı KKDG yapılarak defekt kapatılmaya başlandı. Ancak hastanın bu süreçte durumu tekrar kötüleşemeye başlaması nedenli yoğun

bakım ünitesinde takip edildi. Takiplerinde seri debridman ve antibiyoterapiye rağmen hasta MODS(multiple organ dysfunctionsendrom) nedenli exitus oldu.

Tartışma: Bu enfeksiyonlar vücudun her hangi bir yerinde oluşabilseler de en sık karın duvarı, ekstremiteler ve perianal bölgede oluşurlar. Vücudun ekstremite, karın, göğüs gibi geniş alanlarında doğal fibröz yapışıklıkların az olması buralardaki enfeksiyonların yayılmasını kolaylaştırmaktadır. En sık diabetes mellitus tanısı olan hastalarda görülmektedir. Diğer risk faktörleri ise 60 yaş üstü, malignite, i.v. ilaç bağımlılığı, periferalvasküler hastalık, alkolizm, kronik karaciğer hastalığı, kronik böbrek hastalığı, malnütrisyon, şişmanlık, yanık ve immünsupresyondur. Hastaların ilk debridmanları yapıldıktan sonra mutlaka altta yatan nedenler titizlikle araştırılmalıdır. Altta yatan nedenle mücadele edilemediğinde bu enfeksiyonların büyük oranda fatal seyirli olabilmektedir.

Sonuç: Kliniğimizce takip edilip agresif seri debrdiman ve multiple geniş spektrumlu antibiyoterapiye rağmen exitus ile sonuçlanan iki vaka irdelenmiştir. Hastaların birincisinde predispozan faktör olarak altta yatan malignite bulunurken, diğer hastanın predispozan faktörünün iv ilaç kullanımı ve diyabet olduğu görüldü. Nekrotizan fasit ek hastalığı olmayanlarda görülme oranı çok düşüktür. Bütün nekrotizan fasit hastalarında komorbit faktörler malignite dahil olmak üzere detaylı bir şekilde araştırılmalıdır.

**1. ve 2. olgu**

*Birinci ve ikinci olgu*

## P-079
## Çift Çene Cerrahisinde Rinoplasti ve Yağ Grefti Uygulamasının Yüz Estetiğine Etkisi

Cemal fırat, Özcan Öcük
*İnönü Üniversitesi Plastik, Rekonstrüktif ve Estetik Cerrahi Anabilim Dalı, Malatya*

Giriş: Yüz görünümünde çene ve burun şekli, kişinin yüz hatlarını yansıtan önemli parametrelerdir. Çene şekli yüz yapısını belirleyen en önemli nokta olmakla birlikte (1), çeneye yapılan müdahale sonrası burun yapısının, yeni çene yapısına oranı müdahale edilmesi gerekebilecek durumdur. Biz bu vakamızda çitfçene cerrahisi sonrası, burun yapısının yeni çeneye göre oranı ve rinoplasti ile birlikte yüze yağ grefti uygulamasının yüzün yeni kontur ve cilt yapısına etkisini incelemek istedik.

Olgu Sunumu ve Metod: 25 yaşında kadın hasta yüzündeki şekil bozukluğu şikayeti ile kliniğimize başvurdu. Sefalometrik incelemede alt çenede prognatizm mevcut olup, üst çenenin ön arka yetersizliği mevcuttu (Resim 1-2-3 ). Hastaya iki seans olacak şekilde cerrahi müdahele planlandı. İlk seansta alt ve üst çene osteotomisi ardından alt ve orta yüz uyumluluğun sağlanması ve yüz kontürlerinin belirginleştirilmesi için yağ grefti enjeksiyonu düşünüldü. Alt çeneye sagittal spli tosteotomi ile geriletme ve üst çeneye lefort-1 ilerletme osteotomisi düşünüldü. İkinci seansta rinoplasti ve yağ greftienjeksiyonu planlandı. İlk seansta planlanan operasyon yapıldı. Herhangi bir komplikasyon gelişmeden hasta taburcu edildi. Hastanın ilk operasyondan iki yıl sonraki görüntüleri resim 4, 5 ve 6 ‘da görülmektedir. İkinci seansta rinoplasti ile kombine yapılan yağ grefti enjeksiyonunda hastanın karın bölgesinden ince kanüllerle alınan yağ dokusu Coleman tekniğine (2) uygun olarak hazırlandı. Hazırlanan yağ greftleri enjektörlere aktarıldı. Hasta ikinci seans sonrası herhangi bir komplikasyon gelişmeden taburcu edildi. Hastanın ikinci operasyondan sonraki kontrollerindeki görüntüsü resim 7 ve 8’de görülmektedir.

Tartışma: Estetik amaçlı yüze yapılan cerrahi müdaheleler tek bir basamak olmayıp, plananan her aşama ve sonrası hasta yeniden değerlendirilmeli ve sonuçlar hasta ile paylaşılmalıdır. Planlanan cerrahi süreç için hasta uyumu ve beklentisi hasta ile iyi iletişim kurularak açıklığa kavuşturulmalıdır. Orta ve alt yüz bölgesi ölçülerinin uyumu estetik yüz ölçüleri için dengede olması gerekir. Labiomental kıvrımın çene alt ucu ve alt dudak sınırı ile arasındaki denge orta ve alt yüz bölgesi dengesi için özellik arz eder. Alt çene projeksiyonu ve alt dudak konumlandırmasını değerlendirmede tek bir analiz yöntemi olmadığı gibi yaygın kullanılan değerlendirme erkeklerde çene projeksiyonu alt dudak vermilyon hattına ulaşmalı ama bu hattı geçmemeli, kadınlarda ise alt çene projeksinonu alt dudak vermillondan 2-3 mm geride olmalıdır(1). Planlanan cerrahi başarıyı elde etmek kadar hastanın psikolojik konforunu sağlamaya çalışmak cerrahi planımızda değişiklikler yapmayı gerektirebilir. Ayrıca hastanın yeni görünümüne alışması ve sürece adaptasyonu etkili iletişim ile elde edilebilir(3). Kontur düzeltilmesi için uygulanan yağ greftlerinin sağ kalımı 8 hafta sonra %52 civarındadır(4). Bu durumun post-operatif takiplerde yeni kontur deformitesine yol açabileceği göz önünde bulundurulmalıdır. Fakatrinoplasti ve yağ grefti uygulamasının birlikte kullanımının düzgün bir burun dorsumunu sağlamada daha etkin sonuç elde edildiğini gösteren kilinik tecrübeler vardır(5).

Sonuç: Çift çene düzeltilmesi ameliyatlarında rinoplasti kombinasyonu etkin bir sonuç elde etmede yüz güldürücüdür. Yağ grefti uygulamalarının kolay olması, rahat elde edilmesi ve otolog olması nedeniyle hastalar tarafından yüze yağ grefti uygulamaları rahat kabul edilebilen bir yöntemdir(4). Planlanan operasyonlarda her aşamadan sonra mevcut durumun yeniden değerlendirilmesi hastanın memnuniyeti açısından etkili bir yöntemdir.

Kaynaklar:

1. Sliding Osteotomy Genioplasty for Facial Aesthetic Balance: 10 Years of Experience Aesth. Plast. Surg. 31:384_391, 2007 DOI: 10.1007/s00266-006-0177-6

2. Coleman SR. Facial augmentation with structural fat grafting. ClinPlastSurg. 2006 Oct;33(4):567-77

3. Reduction genioplasty enhances qualityof life in female patients with prognathismand maxillary hypoplasia under going bimaxillary osteotomyInt. J. Oral Maxillofac. Surg. 2013; 42: 1083–1092

4. Enriched Autologous Facial Fat Grafts in Aesthetic Surgery: 3D VolumetricResultsAestheticSurgeryJournal 2015, Vol 35(8) 913–919

5. Fat Grafting to the Nose: Personal Experience with 36 Patients Aesth Plast Surg (2011) 35:916–922 DOI 10.1007/s00266-011-9681-4

**Resim**

*Resim*

## P-080
## Vaka sunumu: Mastektomi Sonrası Göğüs Ön Duvarı Defektinin Superior Epigastrik Arter Perforator Propellar Flep ile Rekonstrüksiyonu

Ayberk Akçay, Özlem Çolak, Semih Tiber Menteşe
*Okmeydanı Eğitim ve Araştırma Hastanesi*

Giriş: Göğüs ön duvarı, hem içerisindeki vital organlara karşı koruyucu bir kafes, hem de respiratuar ve kan dolaşımı ile ilgili fonksiyonlara katkıda bulunan bir yapıdır. Konjenital, travma, kanser ve enfeksiyon gibi çok çeşitli nedenlerden ötürü rekonstrüksiyon ihtiyacı doğabilmektedir. Göğüs ön duvarının rijiditesini restore etmek, pulmoner mekaniklerin sürekliliğini sağlamak, torasik deformiteyi minimize ederek intratorasik organları korumak ve donör alan morbiditesini en aza indirmek rekonstrüksiyon yöntemini belirlemede ilk düşünülmesi gerekenler arasında olmalıdır.

Amaç: Çalışmanın amacı kliniğimizde takip ve tedavi edilen sağ mastektomi lojunda yumuşak doku defekti olan ve Superior Epigastrik Arter Perforator propellar flep ile rekonstrükte edilen hastanın postoperatif sonuçlarının sunulması

Materyal-Method: 55 yaş kadın hasta, sağ meme kanseri sonrası sağ mastektomi yapılan daha sonra mastektomi lojunda gelişen yumuşak doku defektinin onarımı için tarafımıza yönlendirildi. Hastanın göğüs ön duvarı defektinin rekonstrüksiyonu için donör alan morbiditesinin de en aza indirilmesi amacı ile Superior Epigastrik Arter Perforator propellar flep tercih edildi.

Sonuçlar: Defekt boyutu 12*7 cm, ortalama takip süresi 3 ay olan hastanın postoperatif takiplerinde mevcut flep dokusunda komplikasyon ya da nekroz görülmedi. Estetik ve fonksiyonel sonuçlar hasta tarafından tatmin ediciydi.

**Superior epigastrik arter perforator flep**

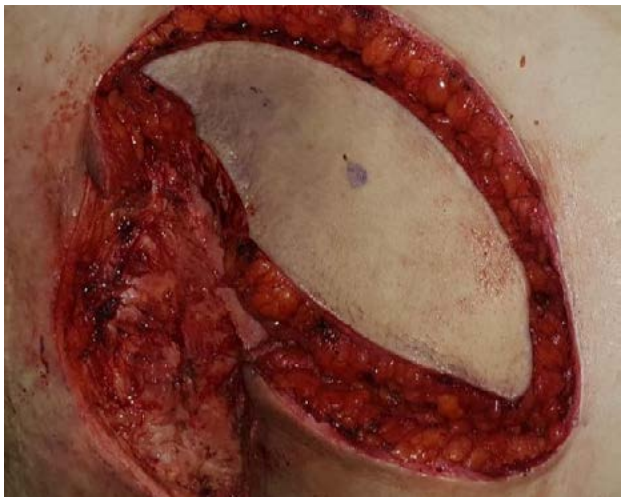

## P-081
## Umblikal Herni Sonrası Görülen Nadir Bir Komplikasyon: Sentetik Mesh Ekspozisyonu

Mehmet Dadacı, Muaz Zuhur, Bilsev İnce, Mehmet Emin Cem Yıldırım
*Necmettin Erbakan Üniversitesi, Meram Tıp Fakültesi, Plastik Rekonstrüktif ve Estetik Cerrahi Anabilim Dalı, Konya*

Giriş: Tıbbi tekstil endüstrisindeki ilerleme, çeşitli mesh materyalleri ile fıtık onarımı kolaylaştırılmış, ancak bunların hiçbiri fıtık rekürrensi de dahil olmak üzere operasyonun komplikasyonları üzerine yeteri kadar etki etmemiştir. Son araştırmalar fıtık gelişimindeki nedenler arasında genetik faktörlerin ve bağ dokusu bozukluklarının rolü olduğunu vurgulamaktadır. Fıtık tedavisinde genellikle çeşitli sentetik ve biyolojik meshler kullanılmaktadır, ancak bunlar enfeksiyon, seroma, fistül, barsak fistülü, yapışıklık, barsak tıkanmaları ve diğer nadir görülen komplikasyonlara neden olabilmektedir (1). Bu olgu takdiminde spontan umblikal herni nedeniyle opere edilmiş ve ona bağlı nadir gelişen bir komplikasyon olan mesh ekspozisyonu sunulmaktadır.

Olgu Sunumu: 5 yıl önce dış merkezde spontan umblikal herni nedeniyle opere olan ve herniye bağlı defekti sentetik mesh ile onarılmış 73 yaşında erkek hasta postop 2. Yılda tarafımıza karın ön duvarında açık yara şikayetiyle başvurdu. Açık yara pansuman ve negatif basınçlı tedavi yöntemleriyle granülasyon dokusuyla dolduktan sonra hasta opere edilerek yara yerine kısmi kalınlıklı greftle onarım yapıldı. Hasta 10 ay sonra kontrol amaçlı polikliniğimize başvurdu, yapılan fizik muayenesinde daha önce fıtık onarımı için yerleştirilen mesh derinden yüzeyele doğru göç ederek greft dokusunun üzerinde ekspoze olduğu görüldü. Ekspoze olan mesh tarafımızca eksize edildi.

Tartışma: Mesh ile yapılan fıtık onarımından sonra en sık karşılaşılan komplikasyonlar: ağrı, enfeksiyon, fıtık nüksü, adezyon ve bağırsak tıkanıklığıdır. Mesh ile yapılan fıtık onarımından sonra meydana gelebilecek diğer nadir komplikasyonlar ise meshin migrasyonu ve kontraksiyonudur.(2)

Sonuç olarak, spontan umblikal herni nedeniyle sentetik Mesh ile onarım yapılan hastalarda nadir bir komplikasyon olan mesh ekspozisyonu görülebilir.

**Resim 1**

*A. Postop 26. ay yara yerinde granülasyon dokusu hakimiyeti mevcut. B. Postop 36. ay mesh ekspoziyonu.*

## P-082
## Bileteral Aksiller Bölgede Hidradenitis Süpürativa Eksizyonu Sonrası Bilateral Parascapular Flep ile Onarım

Mehmet Dadacı, Zikrullah Baycar, Bilsev İnce, Mehmet Emin Cem Yıldırım
*Necmettin Erbakan Üniversitesi, Meram Tıp Fakültesi, Plastik Rekonstrüktif ve Estetik Cerrahi Anabilim Dalı, Konya*

Giriş: Hidradenitis süpürativa (HS) apokrin bezlerin kronik,tekrarlayan inflamatuvar bir hastalığıdır. Hidradenitis süpürativanın prevalansı tam olarak bilinmemekle birlikte bir çalışmada % 4.1 olarak bildirilmiştir (1). HS'nin teşhisi esas olarak klinik bulgularla yapılır. Klinik olarak tanısal kriterler hastalığın kronik tekrarlayıcı olması, skar bırakması ve bir çok odakta birden yerleşmesidir. Hastalık apokrin ter bezlerinin bulunduğu intertriginöz bölgelerde yerleşir. En sık tutulum bölgeleri aksiller, inguinal ve perineal bölgedir (2). Medikal tedavi genellikle erken evrede veya hafif hastalıkta önerilir. En sık kullanılanlar; sistemik antibiyotikler, topikal antibiyotikler, antiseptikler ve kompreslerdir.Tutulan deri bölgelerinin tamamının cerrahi olarak çıkarılması en etkili tedavi yöntemi olarak bildirilmektedir (1). Bu olgu takdiminde bilateral aksiller bölgede geniş hidradenitis süpürativa lezyonlarının eksizyonu ve vasküler saplı ada flepleri ile onarımı sunulmaktadır.

Olgu Sunumu: 53 yaşında erkek hasta sağ ve sol aksiller bölgede yaygın akıntı, kötü koku ve kitle şikayetleri ile polikliniğimize başvurdu. Hastanın fizik muayenesinde her iki aksiller bölgenin tamamını kapsayan ve kol iç yüzüne uzanan yaklaşık 15x20 cmlik hidradenitis süpürativa ile uyumlu bulguları mevcuttu. Çekilen yüzeyel doku ultrasonunda bialteral aksiller bölgede cilt altında sıvı koleksiyonları görüldü. Hasta genel anestezi altında operasyona alındı. İlk seansta sol aksiler bölgedeki hidradenitis süpürativa total eksize edildi. Oluşan yaklaşık 20x25 cmlik defekt alan için sol kol iç yüzden ve sol göğüs lateralinden hazırlanan 2 adet fasiyokütan flep kaldırılarak transpoze edildi. Sol paraskapular ada saplı flep kaldırılarak transpoze edilerek defekt alan kapatıldı. Hastanın takiplerinde yara iyileşmesi tamamlanınca genel anestezi altında sağ aksiller bölgedeki hidradenitis süpürativa total eksize edilerk 2 adet fasiyokütan flep ve paraskapular ada saplı flep ile onarıldı. Hastanın takiplerinde herhangi bir komplikasyon veya nüks görülmedi.

Tartışma: Hidradenitis süpürativa'da tedavi hastalığın bulguları ve derecesine göre belirlenmektedir. Erken evre hastalara genellikle tıbbi tedaviler uygulanırken, medikal tedavinin başarısız olduğu durumda cerrahi tedavi kaçınılmaz olmaktadır (3). Koltuk altında apokrin bez dağılımına dikkat ederek koltuk altı bölgede kıl foliküllerini içeren dokunun 2 cm ilerisinden yapılan eksizyonlardan sonra nüks görülmediği ifade edilmiştir (4). Sonuç olarak hidradenitis süpürativa hastanın yaşam kalitesini bozan tedavisi oldukça zor bir hastalıktır. Medikal tedavi, hafif ve orta dereceli hastalık için tercih edilirken daha şiddetli hastalık için cerrahi tedaviler seçilir. Cerrahi olarak eksize edilen aksiller bölgedeki geniş defektler için fasiyokütan flepler ile beraber paraskapular ada saplı flep kullanılmasının sonuçlarının yüz güldürücü olduğunu düşünmekteyiz.

Kaynaklar:

1. Wiseman MC. Hidradenitis Suppurativa: a review. Dermatol Ther 2004;17:50-4.

2. Slade DEM, Powell BW, Mortimer PS. Hidradenitis Suppurativa: pathogenesis and management. Br Assoc Plastic Surg 2003;56:451-61.

3. Rompel R, Petres J. Long-term results of widesurgical excision in 106 patients with hidradenitis suppurativa. Dermatol Surg 2000; 26: 638–4.

4. Bieniek A, Matusiak L, Okulewicz-Gojlik D, Szepietowski JC. Surgical treatment of hidradenitis suppurativa: experiences and recommendations. Dermatol Surg 2010; 36: 1998–2004

**Resim 1.**

*A,B: Sağ ve sol aksiller bölgede hidradenitis süpürativa C: İntra-op görüntü ( Parascapular flep kaldırılmış) D: Eksize edilmiş lezyon E,F: Rekonstrüksiyon sonrası post-op görüntü*

## P-083
## Eşek Isırmasına Bağlı Meme Başı Subtotal Amputasyonu

Bilsev İnce, Zikrullah Baycar, Mehmet Dadacı, Mehmet Emin Cem Yıldırım
*Necmettin Erbakan Üniversitesi, Meram Tıp Fakültesi, Plastik Rekonstrüktif ve Estetik Cerrahi Anabilim Dalı, Konya*

Giriş: İnsan ve hayvan ısırıklarına bağlı yaralanmalar; delici yaralanmalar, laserasyon, ezilme ve kopma (doku kaybı) tarzındaki yaralanmalar olup sonucunda enfeksiyon, şekil bozukluğu, zoonotik hastalık gelişimi ve ölümle sonuçlanabilen ciddi komplikasyonlar gelişebilmektedir (1). Bu olgu takdiminde eşek ısırması sonrası meme areola çevresinde subtotal amputasyonu olan hastaya acil servisteki yaklaşım sunulmaktadır.

Olgu Sunumu: 11 yaşında kız hasta sol memeyi eşek ısırması sonrası acil servise başvurdu. Hastanın sol meme areolasının çevresinin 2/3 oranında subtotal ampute olduğu görüldü. Hastanın hayvan ısırığına bağlı kuduz ve zoonotik

enfeksiyon riski nedeniyle areolasına yaklaştırma sütürleri atılarak yara kapatıldı. Hasta daha önceden tetanoz aşısı yaptırdığı için ek tetanoz aşısı dozuna gerek duyulmadı. Hastaya riskli yaralanma grubunda olduğu için 4 doz kuduz aşısı ve kuduz Ig uygulandı. Yara yerinde postop erken dönemde komplikasyon gelişmedi.

Tartışma: Yapılan çalışmalarda tüm ısırıkların; % 85-90'nın köpek, % 5-10'nun kedi, % 2-3'nün insan ve % 2-3'nün de kemirgen kaynaklı olduğu görülmektedir (2) Sonuç olarak hayvan ısırması sonrası riskli hastalarda uygun antibiyoterapi, tetanoz profilaksisi, kuduz aşısı uygulanması ve gerekliyse cerrahi olarak nekroze dokuların uzaklaştırılması hastayı ağır morbidite veya mortaliteden korumak için gereklidir.Hayvan ısırıkları yaralanmalarında erken dönemde enfeksiyon riski nedeniyle suturasyon işleminin aralıklı veya yaklaştırma biçiminde olması gerekir. Hayvan ısırıkları olgularının zoonotik enfeksiyon ve kuduz profilaksisi işlemleri için enfeksiyon hastalıkları bilim dalına konsulte edilmesi uygundur.

Kaynaklar:

1. Benson LS, Edwards SL, Schiff AP, Williams CS, Visotsky JL. Dog and cat bites to the hand: treatment and cost assesment. J Hand Surg Am, 2006;31 (3):468-73.

2. MacBean CE, Taylor MDD, Ashby Karen. Animal and human bite injuries in Victoria, 1998-2004. Med J Aust, 2007; 186 (1): 38-40.

3. Agrawal A, Kumar P, Singhal R, Singh V, Bhagol A. Animal Bite Injuries in Children: Review of Literature and Case Series. Int J Clin Pediatr Dent 2017;10:67–72.

**Resim 1.**

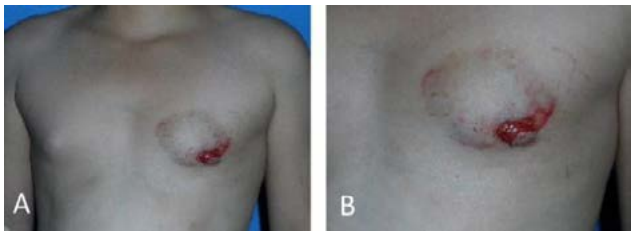


*A,B: Eşek ısırmasına bağlı sol meme periaerolar bölgede yaralanma*

## P-084
## İnflamatuar Lineer Verrüköz Epidermal Nevüs (İlven)

Gökhan Akkök, Emre Kıymık, Çağlayan Yağmur, Ahmet Demir
*Ondokuz Mayıs Üniversitesi Tıp Fakültesi, Plastik Rekonstrüktif ve Estetik Cerrahi Anabilim Dalı, Samsun*

Epidermal nevüsler embriyonik epidermisin bazal tabakasından köken alan organoid nevüslerdir. Epidermal nevüslerle birlikte diğer organ sistemlerine ait bozukluklar varsa"epidermal nevüs sendromu" deyimi kullanılmaktadır. İnflamatuar lineer verrüköz epidermal nevus (İLVEN) de epidermal nevüs sendromlarının bir komponentidir. İnflamatuar lineer epidermal verrüköz nevüs (İLVEN), nadir görülen daha çok doğumda ve adölesan dönemde ortaya çıkan kaşıntılı, lineer yerleşimli, eritemli, verrüköz papüllerden oluşan bir hastalıktır. İLVEN, verrüköz epidermal nevüsün ender bir varyantı olup, kronik egzamatöz veya psoriasiform yönü ile tekrarlayan inflamatuvar olaylarla karakterizedir. Tedaviye belirgin derecede dirençli bir hastalıktır. Bu olgumuzda sağ alt ekstremitede yaygın tutulumu olan doğumsal başlangıçlı ve topikal ajanlarla tedaviye dirençli olması sebebiyle cerrahi tedavi uygulanan 19 yaşındaki hastayı rutinde az rastlanan bir hastalık olduğu için sunmayı uygun bulduk.

**İLVEN lezyonu görüntüsü**

## P-085
## Mikroskoptan Mobil Telefona Görüntü Kaydetmek için Kullanışlı ve Ucuz Bir Yöntem - Akıllı Telefon Binoküler Adaptörü

Burak Sercan Erçin, Kamil Yıldırım
*Siirt Devlet Hastanesi, Plastik, Rekonstrüktif ve Estetik Cerrahi Kliniği, Siirt*

Giriş: Mikroskopta yapılan işlemlerin simültane görüntülenmesi cerrahi eğitim ve medikolegal açıdan önem taşımaktadır. Bu sebeple genellikle mikroskoba bağlı olarak eş zamanlı lcd ekrana görüntü aktarılan merkezler ve sistemler kullanılmaktadır. Özellikle 2. basamak sağlık kuruluşlarında çok fazla bulunamayan maddi olarak külfetli özelliğe alternatif olarak ucuz ve kullanışlı bir kayıt-görüntüleme sistemi sunmayı amaçladık.

Metod: Cerrahi mikroskop asistans binokülerinin tek okülerine mobil telefon - monoküler adaptör sistemi kurularak işlem sırasında kayıt alındı.

Tartışma: Mikroskopta yapılan işlemlerin simültane görüntülenmesi cerrahi eğitim ve medikolegal açıdan önem taşımaktadır. Bu sebeple genellikle mikroskoba bağlı olarak eş zamanlı lcd ekrana görüntü aktarılan merkezler ve sistemler kullanılmaktadır. Özellikle 2. basamak sağlık kuruluşlarında bu külfetli ama kulanışlı özellik çok fazla bulunamamaktadır. Binoküler - monoküler sistemlere akıllı telefon adaptörleri ile bağlantı yapılarak büyütme

sistemindeki görüntü eş zamanlı olarak akıllı telefona aktarılmaktadır. İnternette 10-40 dolar bandında satılan bu ürünler mikroskop görüntüleme sistemlerine göre oldukça maliyetsizdir. Görüntü kalitesi tabi ki maiyetli orjinal kayıt sistemleri kadar iyi olmasa da ucuz, kullanışlı ve taşınabilir sistem olması adaptörün yaygın kullanımını makul kılmaktadır.

## P-086
## Üst Ekstremitenin Nadir Görülen Yumuşak Doku Tümörü, Perinöroma Güncel Bir Bakış

Murat Kara, Arda Küçükgüven, Hakan Uzun
*Hacettepe Üniversitesi Plastik, Rekonstrüktif ve Estetik Cerrahi Anabilim Dalı, Ankara*

Giriş: Perinöromalar, nadir görülen benign periferal sinir kılıfı tümörleri olup ilk olarak 1978'de Lazarus tarafından literatüre olgu sunumu olarak bildirilmiştir. Perinöromalar, diğer sinir kılıfı tümörleri olan Schwannom ve nörofibromlardan nadir görülmektedir. Anatomik olarak ekstranöral ve intranöral olarak gruplandırılırlar. Ekstranöral perinöromalar daha sık görülmekte olup, yapısal ve immünofenotipik özelliklerine göre yumuşak doku perinöromaları, sklorozan perinöroma ve retiküler perinöroma alt tiplerine ayrılırlar. Hastalar sıklıkla yavaş büyüyen ağrısız cilt altı kitle şikayeti ile başvururlar. Bir kısmı sınıflandırılabilen perinöromaların, henüz kabul görmüş tam bir sınıflandırması yapılamamış olup, literatürde atipik özellikli perinöromalar olgu sunumları veya kısıtlı vaka serileri olarak bulunmaktadır. Çalışmamızın amacı, nadir görülen bu klinik durumun tanımlanarak literatüre kazandırılmasıdır.

Olgu Sunumu: Yaklaşık bir yıldır sağ el bileği volar yüzde şişlik tarifleyen hasta, şişlik derecesinde artma ve ağrı şikayeti ile başvurmuştur. Yapılan muayenesinde Sağ el bileği volarinde orta hatta, ön kol distal 1/3 te el bileği fleksiyon çizgisine uzanan lastik kıvamında şişlik gözlenmiştir. Palpasyon ile ağrıda artma olan hastanın, elin duyu ve motor muayenesinde anormal muayene bulgusuna rastlanmamıştır. İnsizyonel biyopsi tanısı perinöroma raporlanan hastaya, genel anestezi altında kitleye eksizyonel biyopsi yapılmıştır. Kitlenin radiyal arter ile yakın ilişkide olduğu, radiyal arterin kitlenin içerisinden seyrettiği gözlenmiştir. Radiyal arter disseke edilerek kitle içerisinden serbestlenmiş ve median sinir korunarak kitle eksizyonu yapılmıştır. Ayrıca karpal tünel açılarak, median sinirin cerrahi sonrası kompresyonunun önlenmesi hedeflenmiştir. Eksizyon sonrası kitle boyutları 6x4.5x3.5 cm olarak ölçülmüştür. Perinöroma tanısı konan kitlenin yapılan immünohistokimyasal çalışmasında, Epitelyal Membran Antijeni ( EMA ), Kollajen IV ve GLUT-1 pozitif boyanırken, S100, SMA, Desmin ve sox10 negatif boyanmıştır. Cerrahi sonrası komplikasyon gözlenmeyen hasta takibe alınmıştır.

Tartışma: Perinöromalar, nadir görülen periferal sinir kılıfı tümörleri olup, sinirin perinöryumundan köken alırlar. Diğer sinir kılıfı tümörlerine göre daha nadir görülürler ve sıklıkla benign karakterdedirler. Kadın ve erkeklerde yaklaşık olarak eşit görülmekte olup, en sık yetişkin dönemde gözlenmektedir. Perinöromalar anatomik yerleşimlerine göre intranöral ve ekstranöral perinöromalar olarak sınıflandırılırlar. Ekstranöral perinöromalar ayrıca yumuşak doku perinöromaları olarak bilinirler. Perinöromalar, sıklıkla ekstremite ve gödenin subkutan dokularında olmakla birlikte, nadiren dermiste veya derin dokularda gözlenebilirler. İntranöral perinöromalar sıklıkla genç popülasyonu etkiler ve siyatik sinir trasesinde bulunur ve motor mononöropati kliniğine neden olabilirler. Ekstranöral perinöromalar daha sık görülürler ve bunların henüz kabul görmüş sistematik bir sınıflandırmaları bulunmamaktadır, ancak literatürde sıklıkla yumuşak doku perinöromaları, sklorozan perinöroma ve retiküler perinöroma olarak sınıflandırılmıştır. Seklerozan perinöroma sıklıkla elde, dermiste lokalize gözlenirler. Ancak diğer lokalizasyonlarda bulunduğu vakalar bildirilmiştir. Bu alt tipin histolojik görüntüsünde Spindle hücreleri karakteristiktir. Perinöromalar atipik miroskobik özellikler ile karşımıza çıkabilirler. Bunlar kalsifikasyonlar, fibröz sklerozis ve osseöz metaplazi olarak sayılabilir. Bu özellikleri taşıyan perinöromalar skleroze perinöroma, skleroze Pacini benzeri perinöroma, fibröz perinöroma ve retiküler perinöroma olarak literatürde tanımlanmıştır. Perinöromaların diğer tümörlerden ayırt edilmesi için immünohistokimyasal boyamalar önem arz etmektedir. Literatürde boyamalar incelendiğinde EMA pozitifliği ve S100 negatifliği tanısaldır. Bunun dışında tip IV kollojen, lam¬inin, vimentin, claudin A, aktin, GLUT-1, CD31, CD34, CD99 ve sitokeratin pozitif boyanabilirler. Olgumuzun immünohistokimyasal çalışmasında, EMA, Kollajen IV ve GLUT-1 pozitif boyanırken, S100, SMA, Desmin ve sox10 negatif boyanmıştır. Ayırıcı tanıda EMA pozitifliği gözlenen fibromiksoid sarkom önemlidir. Ayrıca tendon kılıfı fibromaları, tendon kılıfının dev hücreli tümörü, sklerotik fibromalar, epiteloid nörofibromalar ayırıcı tanıda göz önünde bulundurulmalıdır. Eksize edilmedikleri takdirde progressif büyüme eğiliminde olup, bulunma lokalizasyonlarına göre hastanın şikayetlerinde de buna paralel artma görülür. Cerrahi eksizyon tedavide yeterli olup, tam eksizyon sağlandığı takdirde nüks nadirdir. Cerrahi öncesi çevre dokular ile ilişkisinin değerlendirilmesi için, yüzeyel dokularda ultrasound yeterli olurken, derin yerleşimli lezyonlarda MRG yararlı olacaktır.

Sonuç: Perinöromalar, nadir görülen benign lezyonlar olmalarında rağmen, özellikle diğer periferik sinir tümörlerinden ayırt edilmeleri takip ve ek tetkik gereklilikleri nedeni ile önemlidir. Bu tümörler ile ilgili çalışmaların ve vaka sayılarının yetersiz olması nedeniyle yerleşmiş bir sınıflandırma mevcut değildir. Bu noktada olgu sunumları ve vaka serilerinin literatüre kazandırılması önem arz etmektedir.

**Perinöromun ameliyat içi görüntüsü**

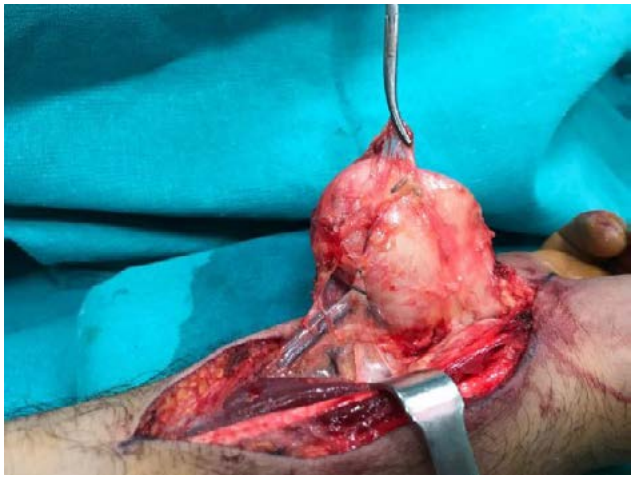

*Radiyal arter ile yakın ilişkide olan kitlenin diseksiyon öncesi görüntüsü. Radiyal arterin kitle içerisine giden dalı kliplenmiş olarak görülmekte.*

## P-087
## Çarpışma Sonrası Gelişen Yumuşak Doku Abselerinde Bir Neden: Kırılmış Diş

Burak Özkan, Kadri Akıncı, Abbas Albayati, Ahmet Çağrı Uysal, Nilgün Markal Ertaş
*Başkent Üniversitesi Plastik Rekonstrüktif ve Estetik Cerrahi Anabilim Dalı, Ankara*

Giriş: Çocukluk çağı travmaları acil servise en sık başvuru nedenlerindendir. Yumuşak doku enfeksiyonları genellikle yaralanmalar sonrasında travmaya sekonder kontaminasyonlar neticesinde gelişir. Kontaminasyonlar, penetrasyonla veya yara içerisinde yabancı cisim varlığında gelişebilir. Bu vaka sunumunda abisi ile çarpışma sonrası frontal bölgede abse gelişen hasta sunulmuştur.

Olgu Sunumu: 5 yaşında erkek çocuk frontal bölgede şişlik, kızarıklık ve ağrı şikayetiyle acil servise başvurdu. Öyküsünde 1 gece önce abisiyle çarpıştığı ve çarpışma sonrasında alında küçük bir kesi geliştiği öğrenildi. Acil servisteki fizik muayenesinde frontal bölgede 2x2 cm lik ciltten eleve, hiperemik ve ortasında 3 mm uzunluğunda pürülan akıntının geldiği açık yara alan dikkati çekti. Yapılan ultrasonografik incelemede ciltten 1 mm derinlikte 1 mm çapında posterior akustik gölgelenmeye neden olan ekojen yabancı cisim izlendi. Hasta sedoanaljezi altında abse drenajı ve yabancı cisim eksizyonu için ameliyata alındı. Mevcut laserasyon kullanılarak abse lojuna klemple girildi ve abse drene edildi. Drenaj sonrasında yara tabanında 2x1 mm boyutlarında sert, kalsifiye beyaz renkli diş ile uyumlu cisim eksize edildi. Yara sütüre edilmedi ve açık pansumanla takibe alındı. Operasyon sonrasında cismin diş olduğu aileye bildirilirken, abisinde yapılan ağız bakısında kırılan dişin abisinin insisiv dişi olduğu anlaşıldı. Oral antibiotik tedavisi ve açık yara pansumanı ile 1 haftada sorunsuz sekonder iyileşme görüldü.

Tartişma ve Sonuç : Yumuşak doku enfeksiyonlarında en sık neden mikroorganizmaların penetrasyonla yara içine girmesidir. Özellikle çarpışma öyküsü olan hastalarda gelişen abselerde çarpışan kişinin de ağız bakısının yapılması tedavinin yönlendirilmesi açısından faydalı olacaktır. Eksik diş veya kırık diş varlığı durumunda cilt laserasyonu veya kontüzyonu olan kişide bu parçaların cilt altında kalabileceği akılda bulundurulmalıdır. Ultrasonografik inceleme diş gibi kalsifiye yapıları net gösterebileceğinden eksplorasyon öncesinde yol gösterici olabilir.

**Resim 1**

*Alında abse ile gelen pediatrik yaş hasta, abse lojundan çıkarılan diş parçası ve çarpan abisinin ağız bakısında kırık dişin teyit edilmesi*

## P-088
## Geniş Kompozit Torakoabdominal Defektin Kimerik Latissimus Dorsi-Serratus Anterior Myokutan Flebiyle Onarımı

Cengiz Eser, Özgün İlke Karagöz, Ömer Kokaçya, Osman Metin Yavuz
*Çukurova Üniversitesi Tıp Fakültesi, Plastik, Rekonstrüktif ve Estetik Cerrahi Anabilim Dalı, Adana*

Göğüs duvarı; torakstaki yaşamsal organların korunması, yapısal stabilite, kas kontraksiyonu ile solunuma yardımcı olması gibi fonksiyonlar açısından hayati öneme sahiptir. Göğüs duvarı defektleri travma, tümör çıkarılması, enfeksiyon, konjenital anomaliler, radyasyon gibi iyatrojenik yaralanmaların sonucu olarak ortaya çıkar. Günümüzde göğüs duvarı rekonstrüksiyonunda defektin özelliğine bağlı olarak sekonder iyileşme, negatif basınçlı yara tedavisi ve deri greftinden, alloplastik ve prostetik materyallerle birlikte lokal flepler, pediküllü flepler, serbest doku transferlerine kadar uzanan yöntemler kullanılmaktadır. Lokal ve pediküllü flepler geniş kompozit defektlerde defektlerin kapatılmasında her zaman yeterli doku sağlayamayabilir. Bu nedenle çoklu flepler ve implantlar birlikte kullanılmalıdır. Bu bildiride tümör rezeksiyonundan sonra titanyum "Nuss barı, metilmetakrilat, kimerik latissimus dorsi ve serratus anterior kas flepleri kullanılarak geniş torakal defekt rekonstrüksiyonu yaptığımız vakamızı sunuyoruz.

Vaka: 61 yaşında erkek hasta göğüs ön duvarında kitle şikayetiyle Göğüs Cerrahisi kliniğine başvurdu. Biyopsi sonucu dermatofibrsarkoma protuberans tanısı alan hasta operasyona alındı. Göğüs Cerrahisi tarafından göğüs ön duvarının tamamı ve abdominal bölgenin üst 1/3'ünü kaplayan kitle göğüs ön duvarı, kostalar, perikardiyum anterioru ile birlikte rezeke edildi. Torakoabdominal bölgede akciğer, kalp ve kolonun ekspoze olduğu 24x33 cmlik defekt ortaya çıktı. Tarafımızca operasyona dahil olunarak hasta sol lateral dekübit pozisona çevrildi. 20x10 cm cilt adası içeren sağ latissimus dorsi kasının tamamı eleve edilerek origosundan ayrıldı. Ek olarak torakodorsal arter pedikülü üzerinden serratus anterior kası da kimerik olarak eleve edildi. Ortak vasküler pedikül, aksiller artere kadar diseke edildi. Kas flepleri aksilladaki tünelden geçirilerek toraks ve abdomen ön duvarına getirildi. Hasta tekrar supin pozisyona alındı. Göğüs Cerrahisi tarafından 3 adet transvers ve 1 adet vertikal nuss barı göğüs lateral duvarına fiske edilerek anterior iskelet yapı oluşturuldu. Bu yapının üzerine metil metakrilat gergin bir şekilde sütüre edildi. Genel Cerrahi ekibi tarafından omentum flebi kaldırılarak anterior perikard rekonstrükte edilecek şekilde laterallerde kalan perikard dokularına sütüre edildi. Serratus anterior kası superior torakal bölgeye, latissimus dorsi kası da torakal ve abdominal bölgeye organları örtecek şekilde barların üzerinden defekt marjinlerine sütüre edildi. Latissimus dorsi flebi donör alanı primer onarıldı. Göğüs ön duvarında kaslar üzerindeki cilt defektine sol uyluk anteriordan alınan 2 blok kısmi kalınlıkta deri grefti konularak onarıldı. Hasta postoperatif 3. günde kardiyovasküler problemler nedeniyle exitus oldu.

Tartışma: Akciğer, kalp gibi intratorasik ve mide- barsaklar gibi intraabdominal organların ekspoze olduğu kompozit torakoabdominal defektlerin rekonstrüksiyonu titiz ve detaylı planlama gerektirir. Küçük defektlerde lokal veya bölgesel flepler yeterli iken kompleks defektlerde alloplastik materyallere birlikte serbest veya çoklu flepler gerekebilmektedir (1) Orta-küçük boyutlu torakal iskelet rekonstrüksiyonunda kemik greftleri veya vaskülarize kemik flepleri kulanılabilir (2). Geniş defektlerde ise kişiye

özgü titanyum bar sistemleri kullanılabilmektedir. Literatür taramamıza göre olgumuzdaki defektin, literatürdeki en geniş toraks defekti olduğu saptandı (1). Bu nedenle otolog kemik rezervi yeterli olmayacağından torakal iskelet desteği 4 adet "Nuss Barı" ile (3 adet horizontal, 1 adet vertikal) sağlandı. Böylece limitsiz iskelet destek dokusu sağlanabildi ve kemik donör alan morbiditesi ortadan kaldırıldı. Torakoabdominal yumuşak doku ve cilt defektlerinde lokal fleplerden pektoralis majör, latissimus dorsi, rektus abdominis ve omentum flepleri sık olarak kullanılır. Pektoral kas flebi, anterior orta hat defektleri için en sık kullanılan fleptir(3). Latissimus dorsi kas veya kas-deri iyi kanlanması olan, göreceli geniş yüzeye sahip güvenilir bir fleptir (4). Ancak çok geniş defektlerde tek başına yeterli olmayabilir. Rektus ve omentum flepleri de üst torakal bölgeye kadar uzanamaz. Çok büyük defektlerde serbest flepler toraks rekonstrüksiyonu amacı ile kullanılabilmektedir. Vakamızda özellikle tek bir fleple kapatılamayacak büyüklükte defekt mevcuttu. Bu nedenle birden çok flep kombinasyonu ile onarım planlandı. Ayrıca perikardiyal defektin de olması, kalbin çevre dokuya yapışmasını engelleyecek bir doku ile kaplanmasını gerektirdi. Bu nedenle kalbin üzerinde perikardiyal defekti örtecek şekilde omental flep transpoze edildi. Anterior torakal yapıların olmadığı hastada tek taraflı latissimus dorsi ve serratus gibi yardımcı solunum kaslarını rekonstrüksiyon amaçlı kullanmak zorunda kalmak sunulan vakanın en önemli kısıtlayıcısı olarak karşımıza çıkmaktadır. Hastamızda tüm yapılar tek aşamada rekonstrükte edilmesine ve asiste ventilasyonla solumasına rağmen postoperatif 3. günde kardiyovasküler yetmezlik sendromu gelişti ve hasta exitus oldu.

Sonuç: İskeletsel destek amaçlı kullanılan implant materyallerine ek olarak yumuşak doku rekonstrüksiyonu amaçlı kullanılan pektoral flep, latissimus dorsi flebi, rektus abdominis flebi ve serbest flepler dışında kullanılacak kimerik latissimus dorsi- serratus kas-deri flebi özellikle çok geniş torakoabdominal defektlerde iyi bir rekonstrüksiyon alternatifi olabilir.

## P-089
## Saç-İplik Turnike Sendromu: Vaka Sunumu

Caner Kaya, Fatma Nihal Durmuş Kocaaslan, Özhan Bekir Çelebiler
*Marmara Üniversitesi Tıp Fakültesi, Plastik, Rekonstrüktif ve Estetik Cerrahi Anabilim Dalı, İstanbul*

Giriş: Saç-iplik turnike sendromu nadir görülen bir sendromdur. Çoğu zaman el ve ayak gibi uvuzların saç - iplik gibi yapılar ile dolanmasına bağlı dolaşım problemi olması ile karşımıza çıkar.Erken tanı konulup tedavi uygulanmazsa kalıcı doku hasarı ve tutulan organın nekrozuna neden olur. Bu çalışmada ayak ikinci ve dördüncü parmakta kızarıklık, şişlik, morarma şikayetleri ile gelen, parmakların etrafına saç teli dolanan iki vakanın tanı ve tedavisi sunulmuştur.

Vakalar:

Vaka 1: 7 aylık kız bebek, sağ ayak dördüncü parmağında şişlik ve kızarıklık şikayeti ile acil servisten tarafımıza danışıldı. Yapılan fizik muayenede, parmağına orta falanks seviyesinde saç telinin dolandığı, distalinde ödem, kızarıklığın olduğu görüldü. Parmak refilinin hızlanmış olduğu, kapiller dolum süresinin üç saniyeden uzun olduğu tespit edildi. Ek sistemik bulgusu olmayan hastanın ayak parmağına dolanan saç teli çıkarıldı. Bacak elevasyonu önerilen hasta bir gün sonra poliklinikte görüldü. Parmak dolaşımı normal, ödemi gerilemiş olarak izlendi.

Vaka 2: 12 aylık kız bebek, sağ ayak ikinci parmakta ağrı, şişlik ve kızarıklık şikayeti ile kliniğimize başvurdu (Resim 1). Yapılan fizik muayenede sağ ayak ikinci parmakta orta falanksa dolanmış saç teli ve parmakta şişlik, kızarıklık, ısı artışı görüldü. Kapiller dolum zamanı da uzayan hastanın parmağına dolanan saç teli çıkarıldı. Yakın takip amaçlı hasta hospitalize edildi. Topikal antibiyotik tedavisi başlandı. Kısa bacak atel yapılarak bacak elevasyonda olacak şekilde takip edildi. Üç gün sonra hastanın şikayetlerinin gerilemiş olduğu görüldü.

Tartişma: Saç-iplik turnike sendromu nadir görülen bir sendromdur. Erken tanı konulmadığında ciddi komplikasyonlara yol açabilir.

Bu sendromla ilgili 200'ün üzerinde vaka bildirilmistir. Sunulan ilk olgu 1832 yılında, dört haftalık bir bebekte penisin saçla dolanmasıdır. Parmağın saçla dolanması ise ilk olarak 1965 yılında Alpert tarafından yayınlanmıştır. "Ayak parmağı turnike sendromu" ve "Penis turnike sendromu" gibi farklı adlarla tanımlandıktan sonra Barton bu antiteyi "Saç-iplik turnike sendromu" olarak tanımlamayı önermiştir.

Genellikle bebeklerde izlenen bu klinik tablonun nedeni olarak saç tellerinin vücut hareketleriyle birlikte tesadüfen ilgili organ etrafında dolanmasıyla gerçekleştiği düşünülmektedir. Erken dönemde turnike etkisi yapan saç telinin çıkarılıp dolaşımın sağlanması temel yaklaşımdır.

Sonuç: Saç-iplik turnike sendromunda erken tani ve tedavi çok önemlidir. Vakalara zamanında uygun müdahele yapılmadığı takdirde uzuv kaybına yol açan ciddi klinik tablolar gelişebilir. Susturulamayan bebeklerde, ilgili anatomik lokalizasyonlarda saç teline veya ipliğe bağlı turnike gelişmesi ihtimali de hatırda bulundurulmalıdır. Ayrıca bebeklerin çorap ve eldivenlerinin diğer kıyafetlerle birlikte yıkanmasının bu sendroma yol açabileceği düşünüldüğü için ayrı yıkanması ya da koruyucu kılıf içinde yıkanması önerilmektedir.

**Resim 1**

*Sağ ayak 2. parmak saç teli dolanması*

## P-090
## Plastik Cerrahi Asistanlığında Ebeveyn Olmak

Tuğba Gün Koplay
*Konya Eğitim ve Araştırma Hastanesi, Plastik Rekonstrüktif ve Estetik Cerrahi Kliniği, Konya*

Amaç: Son yıllarda Plastik Cerrahiye olan ilgi giderek artmaktadır. Son 50 yılda bayan asistan oranı %2 den 37 ye yükselmiştir1.1994 yılında Mackinnonve Mizgala, gebe cerrahların karşılaştığı zorlukların kadınları cerrah olmaktan uzaklaştıracağını öne sürmüştür2. Plastik cerrahi asistanlığında elektifabortus oranlarının yüksek olduğu görülmüştür 1. Çalışmada ortalama tamamlama yaşı 30 olan Plastik Cerrahi asistanlığında ebeveyn olmanın eğitim sürecine ve pratiğine etkisinin araştırılması planlanmıştır.

Yöntem ve Gereçler: Çalışmada 2017 yılında, 2 genel, 11 bayan ve 5 bay asistanlara yönelik olan toplam 18 sorudan oluşan anket formları Türk Plastik Rekonstrüktif ve Estetik Cerrahi derneği asistan üyelerine elektronik ortamda anket olarak mail ile ulaştırıldı. Elde edilen cevaplar analiz edildi. Tüm soruların yanıtlandığı formlar çalışmaya dahil edildi.

Bulgular: Anket 40 kişi tarafından cevaplandı. Katılımcıların 14 ü bay, 26 sı bayan idi. Araştırma başlığı özellikle bayan asistanlar tarafından ilgi gördü. Kliniklerdeki ortalama asistan sayısı 5.7 saptanırken, bayan asistan sayısı 1.25 idi. Bayanların %60 ı evli idi. %27.8 ' i asistanlı sırasında bebek sahibi olmuşlardı. 4 katılımcı gebelik ve emzirme döneminde klinik şefleri ile problem ve mobbing yaşadıklarını, 1 katılımcı gebelik ve süt iznini kullanamadığını belirtti. 2 katılımcı haftanın 7 günü mesai yapmıştı. Anne olan katılımcıların %33,25 i süt izinlerini kullanmışlardı. %20 si pratik uygulamalarda, cerrahide zorluk yaşadıklarını belirttiler. %35 i akademik aktivitelerde zorluk yaşamışlardı. Çalışmaya dahil bay asistanların %50 si evli idiler. İkisi bebek sahibi idiler. Her iki katılımcı akademik çalışmalarda ve yayın takibinde zorluğa sebep olduğunu belirttiler. 4 katılımcı kliniklerinde çocuk sahibi olan meslektaşları sebebiyle klinik işleyişinin etkilendiğini ve bayan asistanlara karşı olduklarını belirttiler.

Sonuçlar: Türkiye Cumhuriyeti kanunlarına göre, gebe olan memurlar bunu öğrendikleri günden itibaren nöbet tutma yükümlülüğünden muaf sayılırlar. Gebeliğin 32. Haftasından sonra 16 hafta doğum izni hakkına sahiptirler ve 2 yıl ücretsiz izin alabilirler. Fakat Plastik Cerrahi asistanlığında tüm bu izin hakları bulunmakla birlikte uygulanması klinik işleyişi ve uzmanlık eğitiminin verimi açısından kolay değildir. Kanunun nasıl uygulanacağı Klinik şefi tarafından belirlenir. Ülkemizde gebeliğe bağlı alınan tüm izinler asistanlık eğitim süresine eklendiğinden Lashbrook ve ark. da çalışmasında belirttiği gibi cerrahi tecrübe ve kazanımı etkilememektedir ve akademik çalışmalar yapılabilmektedir3. Fakat kalan sürede harcanan eforun artırılması gerekmektedir. Plastik Cerrahi uzmanlık eğitimi bitme yaşı ortalama 30 dur ve yaş ile birlikte infertilite, maternal ve fetal riskler artmaktadır 4. Her ne kadar babalık annelikten daha kolay olsa da, bu süreç içerisinde çocuk sahibi olmak sosyal yaşantı ve cerrahi pratik açısından ebeveynleri etkilemektedir. Çalışmaya katılımcı sayısının az olması limitasyonkriteri olmakla birlikte, çocuğa bağlı oluşan akademik, sosyal ve klinik işleyişte oluşabilecek engeller ciddi ve sıkı çalışma ile aşılabilmektedir.

References:

1-Garza RM, Weston JS, Furnas HJ. Pregnancy and the Plastic Surgery Resident. Plastic and Reconstructive Surgery 2017;139: 245-252.

2-Mackinnon SE, Mizgala CL. Pregnancy and plastic surgery residency. PlastReconstrSurg. 1994;94:186–192.

3-Lashbrook DL, Frazier LM, Horbelt DV, Stembridge TW, Rall MJ. Pregnancy during obstetrics and gynecologyresidency: Effect on surgicalexperience. Am J Obstet Gynecol.2003;189:662–665.

4-Johnson JA, Tough S; Society of Obstetricians and Gynaecologists of Canada. Delayedchild-bearing. J Obstet Gynaecol Can. 2012;34:80–93.

## P-091
## Yüzde Sweet Sendromuna Bağlı Görülen Nekrotizan Fasiit, Nadir Bir Olgu

Bilgehan İlker, Tevfik Balıkçı, Oğuzhan Demirel, Can Uslu, Burak Ergün Tatar, Mehmet Bozkurt
*Bağcılar Eğitim ve Araştırma Hastanesi Plastik, Rekonstrüktif ve Estetik Cerrahi Kliniği, İstanbul*

Sweet sendromu ( akut febril nötrofilik dermatoz) etiyolojisi bilinmeyen bir hastalık olup infeksiyon, malignite, otoimmün hastalıkları, ilaç kullanımı gibi faktörlerle ilişkilendirildiği gibi idiyopatik olarak görülebilmektedir.Bildirimizde yüzünde ( sol göz altı-sol bukkal alan arasında) ön tanıda mukormikoz etiyoloji düşünülmüş nekrotik-ülsere yarası bulunan ve hiperplastik polip sebebiyle takip edilmekte oan 52 yaşındaki ek komorbiditesi bulunmayan kadın hastayı incelemiş bulunmaktayız. Hasta genel durum bozukluğu, ağrı, ateş, odinofaji, gibi non spesifik şikayetlerle kendini göstermiş, ön muayenede vücutta ek olarak irili ufaklı ve randomize yerleşimli eritamatöz papüler,maküler cilt lezyonları ile prezente olduğu ortaya çıkmıştır. Hastadan alınan kültür biyopsi ve labratuar testleri ile kan parametreleri sweet sendromu tanısı koydururken nekrotik sahadan alınan yara kültürü sonuçları pseudomonas aeruginosa ve acinetobacter baumannii zemininde gelişen kronik inflamatuar ve nekrotizan fasiit gelmiştir. Seri debridmanlar ve yara bakımı ve uygun antibiyoterapi sonrası nekrotik ülseri tedavi edilen hasta alt zemindek sweet sendromu açısından oral prednisone ile takip edilmiş ve bir buçuk ay sonunda hastanın cilt bulgularında gerileme saptanmıştır. Sweet sendromu nadir görülen ve selim seyirli bir klinik tablo olsa da nekrotizan fasiit gibi derinin derin ve subkutan tabakalarını içine alan yaygın ve tedavi edilmediği takdirde mortal olabilecek tıbbi komplikasyonlara sebep olabilmektedir. Bu açıdan ayrıntılı ve doğru yaklaşım ile hızlı tanı ve tedavi yapılması önem teşklil etmektedir.

**Debridman**

## P-092
## Lomber Bölgede Dev Vertebral Osteosarkom vakası

Abbas Albayati[1], Burak Özkan[1], Ümit Akın Dere[2], Çağrı Ahmet Uysal[1], Nilgün Markal Ertaş[1]
*[1]Başkent Üniversitesi Tıp Fakültesi, Plastik, Rekonstrüktif ve Estetik Cerrahi Anabilim Dalı, Ankara*
*[2]Başkent Üniversitesi Tıp Fakültesi, Nöroşirürji Anabilim Dalı, Ankara.*

Girişi: Osteosarkom kemiğin en sık rastlanan malign tümörlerinden biridir. Kaynağı genellikle oseöz olup vakaların %60'ı 10 ile 30 yaş aralığında görülmektedir. Hastalık hastaların çoğunda ağrılı kitle olarak başlamaktadır. Hastalığın standart tedavi yöntemi cerrahi eksizyon ve kemoterapidir. Yetersiz eksizyona bağlı nüks vakalarında tümör dev boyutlara ulaşmaktadır. Bu çalışmada 24 yaşında kadın hastada sakrumdan kaynaklanan dev osteosarkom vakası unmaktayız.

Olgu Sunumu: Yirmi dört yaşındaki kadın hasta Sırtta 3 yıldır mevcut olan kitle ve açık yara nedeniyle dışmerkezden kliniğimize yönlendirildi. Hastanın hikâyesi 2006 yılında beyin tümör teşhisi konulması ile başlamıştır. Tümöre yönelik eksizyon ve radioterapi aldıktan 4 yıl sonra sırtta hızla büyüyen kitlenin fark etmesi üzere tekrar opere edilmiş. Bu yana kadar aynı alanda tekrarlayan kitle nedeniyle 9 defa opere edildiği ve yardımcı tedavi olarak radioterapi ve kemoterapi aldığı öğrenildi. Özgeçmişinde kanser hikayesi yokmuş. Son bir yıl içerisinde her iki bacakta hareket ve duyu kaybı gelişmiş. Fizik muayenede sırt alt torakal ve lomber bölgede 20x23x10 cm'lik akıntılı ve kötü kokulu multilokule yumuşak doku kitlesi mevcuttu (Şekil 1). Kitlenin etrafında dışmerkezde yapılan son operasyona bağlı doku defektleri gözlendi. Kas gücü muayenesinde bilateral ayak bileği, diz ve kalça hareketleri 1/5'ti. Duyu muayenesinde bilateral alt ekstremitede total duyu kaybı saptandı. Manyetik rezonans (MR) incelenmesinde her iki paraspinal kaslarını tutan, pelvis tabanı ve psoas kaslarına invaze olan kitle gözlendi. Dışmerkezde yapılan eksizyonel biyopsi sonucu kondrosarkom olarak raporlanmıştır. Hastaya beyin cerrahisi bölümüne danışılarak tümör eksizyonu ve iki seanslı rekonstrüksiyon planlandı. Birinci operasyonda sol gluteal bölgeden 21x15 cm'lik superior gluteal arter perforatör bazlı, sağ gluteal bölgeden 20x10 cm'lik transpozisyon flebi ve sol lomber bölgeden 13x17 cm'lik toplam 3 adet deri flebi kaldırılarak delay prosedürüne bırakıldı. 10 gün sonra Nöroşirurji tarafınca tümör eksizyonu yapıldıktan sonra kaldırılan flepler oluşan defekte uygun adapte edilerek yara onarılıdı (Şekil 2). Perforatör flebin donor sahası kısmi kalınlıkta deri grefti ile, diğer fleplerin ise primer kapatıldı. Histopatolojik incelemede osteoid üretimi ile karakterize yüksek dereceli kondroblastik tip osteosarkom olarak raporlanmıştır. Ameliyat sonrası takibinde deri greftinde %50 kayıp meydana geldi. Defekt oluşan alan seconder iyileşmeye bırakıldı. Hastamız postoperatif 15. günde taburcu edildi. Hastanın yarası sorunsuz iyileşti (Şekil 3). Hastamız operasyondan 3 ay sonra dışmerkezde menenjit hastalığına yakalanarak hayatını kaybetmişti.

Tartışma: Osteosarkom genellikle genç hastalarda uzun kemiklerin intrameduller boşluklardan kaynaklanır. Kemiğin en sık hematolojik olmayan primer tümörü olmasına rağmen, primer vertebral osteosarkomu nadir görülmektedir. Yapılan çalışmalara göre primer osteosarkom vakaların %4'u primer vertebral osteosarkom olduğu raporlanmıştır. Raporlanan vertebral osteosarkom vakaların %40'tan fazlası lomber vertebra ve sakrumdan kaynaklanmatadır. Sunduğumuz vakanın MR incelemesinde, büyük olasılık ile önceki operasyonlara bağlı olarak 2.,3. Ve 4. lomber vertebraları ile birlikte sakrum yokluğu gözlenmiştir. Primer vertebral osteosarkomu yaşamın en sık 2. dekatında görülür. Hastaların %90'ı tanı konulduktan sonra 5 yıl içerisinde metastatik hastalıktan hayatını kaybetmektedir. Tümörün tedavisi neoadjuvan kemoterapi ile birlikte cerrahi eksizyondur. Nüks olasılığını azaltmak için temiz cerrahi sınır ile geniş eksizyon yapılması gerekmektedir. Lokal invazyonu olan tümörlerde temiz cerrahi marj sağlanmasa da, radikal eksizyon yaşam kalitesini artırdığı için yapılmalıdır. Vakamızda kitlenin büyüklüğü hastamızın supin pozisyonda yatmasını engellemekteydi. Tümör eksizyonu ve deri flepleri ile onarım sonrası hastamız sırt üstü yatarak takip edildi. Torakolomber bölgedeki geniş defektlerin rekonstrüksiyonunda kullanılan lokal fleplerin yaşayabilirliğini artırmak için delay prosedürü akılda tutulmalıdır.

**Şekil 1**

*Lomber bölgede 20x23x10 cm'lik dev osteosarkom.*

## P-093
## Islık Çalan Dudak Deformitesi İçin V-Y Mukozal İlerletme Flebi Ve Fağ Greftinin Kombine Kullanımı

Burak Özkan, Abbas Albayati, Ahmet Çağrı Uysal, Nilgün Markal Ertaş
*Başkent Üniversitesi Plastik Rekonstrüktif ve Estetik Cerrahi Anabilim Dalı, Ankara*

Giriş: Islık çalan dudak deformitesi, yarık dudak onarımlarının uzun dönemde en çok görülen komplikasyonlarından biridir. Orbikuler kasın yeterli sıkılıkta olmaması, orbikular kastaki yetmezlik, mukozal fleplerde yeterli prokesiyon sağlanmamış olmaması, üst dudağın lateral ve vertikal uzunluk ilişkisindeki bozukluk, prolabiumun genişliği, cleftin bilateral olması gibi birçok faktör ıslık çalan dudak deformitesinin oluşmasına sebebiyet verebilir. Deformite küçük mukozal çentiklenmeden, vermillon mukozasının tamamen kaybıyla karakterize bir yelpazede görülebilir. Bu deformitenin düzeltilmesi için yarık dudak onarımının baştan yapılması, orta hatta mukozal flep transpozisyonu, v-y ilerletme flebi, hyalüronik asit veya yağ dolguları gibi birçok method tanımlanmıştır. Literatür incelendiğinde en sık kullanılan v-y ilertme flebi ve yağ greftlenmesi kombinasyonu ile ilgili bir seri görülmemektedir. Bu çalışmamızda iki methodun kombinasyonu ile başarılı sonuç elde ettiğimiz iki olgu sunulacaktır.

Vaka 1: 22 yaşında kadın hasta bilateral yarık damak dudak deformitesi nedeniyle dış merkezde opere olmuş ve kliniğimize üst dudakta çekinti, burunda yarık dudak

dudak burnu deformitesi şikayeti ile başvurdu. Fizik muayenesinde orbikularis oris kompetansı tam olarak görülen hastada mukozal eksikliğe sekonder ıslık çalan dudak deformitesi tespit edildi. Hastaya mukozal v-y ilerletme flebi ve eş zamanlı vermillokutanöz hatta ve lateral dudak segmentlerine yağ greftlemesi yapıldı. Yağ grefti coleman kanülleriyle negatif basınçlı enjektörle alınıp, yıkandıktan sonra künt coleman kanülüyle verilmek suretiyle yapıldı. Aynı hastaya eş zamanlı yarık dudak burnu deformitesi düzeltilmesi yapıldı. Geç dönem 4. Ayda ek sorun gözlenmedi. ( Resim 1 )

Vaka 2: 25 yaşında erkek hasta daha önce tek taraflı dudak yarığı nedeniyle opere olmuş ve kliniğimize ön kesici dişlerin görülmesine sebep olan üst dudakta çekinti şikayeti ile başvurdu. Yapılan fizik muayenesinde vermillon sınırında mukozal yetmezlikle karakterize ıslık çalan dudak deformitesi tespit edildi. Hastaya v-y mukozal ilerletme ve eş zamanlı üst dudağa yağ greftlemesi yapıldı. Geç dönem 6. Ay takibinde herhangi bir komplikasyonla karşılaşılmadı.

Tartışma ve Sonuç: Islık çalan dudak deformitesi yarık dudak onarımlarının en sık görülen komplikasyonlarından biridir. Orbiküler oris kas kompetansı sağlam olgularda deformitenin ciddiyetine göre v-y mukozal ilerletme flepleri, submukozal flepler, Abbe flebi gibi birçok yöntem başarı ile kullanılmaktadır. V-Y mukoza ilerletme flebi flep genişliği kadar bölgedeki mukozal eksikliğin giderilmesinde oldukça faydalıdır. Yağ greftleri mukozal fleplerin etki gösterdiği alan dışında da agumentasyon sağlayarak daha estetik bir görüntü sağlarken, minimal donor saha morbiditesi, ek anestezi ihtiyacı olmaması önemli avantajlarındandır. Bu iki cerrahi tekniğin ıslık çalan dudak deformitesinde kombinasyonunun başarı ile uygulanabileceği kanaatindeyiz.

**resim 1**

*üstte: olgu1 preoperatif ve postoperatif görüntüsü. altta: olgu 2 preoperatif ve postoperatif görüntüsü*

## P-094
## Nadir Bir Olgu: Van Der Woude Sendromu

Mahmut Altuntaş[1], Mecid İsmayilzade[2]
*[1]40 No'lu Aile Sağlığı Merkezi, Konya*
*[2]NEÜ Meram Tıp Fakültesi, Plastik Cerrahi Anabilim Dalı, Konya*

Giriş: VWS (Van der Woude sendromu) alt dudakta bilateral paramedian çukurluklar (fistula labii inferioris congenita), yarık damak ve/ veya yarık dudakla karakterize kraniyofasiyal gelişim bozukluğuna neden olan nadir görülen otozomal dominant bir sendromdur. VWS sendromik orofasiyal yarıklanmanın yüksek penetrans ve değişken ekspresivite ile görülen formudur. Hastalık 1/ 100.000-200.000 doğumda görülebilmekte olup her iki cinsi eşit oranda etkilemektedir. Etyolojik faktörler arasında 1q32-q41 kromozom bandında ortaya çıkan mikrodelesyonun yüksek oranda suçlu bulunduğu bilinmektedir. Sendromun kardinal bulguları olan alt dudak bilateral paramedian çukurluklar, yarık dudak ve/ veya yarık damak yanı sıra hipodonti, hipoplazi, konjenital el ve kalp anomalileri, ankiloglossi (dil bağı) ve b. gibi ek bulgular eşlik edebilmektedir. Değişken prezentasyon nedeniyle dudak çukurlukları, yarık dudak ve yarık damak tek başına veya diğer anomalilerle birlikte ortaya çıkabilir. Biz bu olguda yarık dudak ve yarık damağın eşlik ettiği VWS komponenti olarak alt dudakta bilateral konjenital çukurlukları da barındıran 1 yaşında erkek çocuk hastayı sunduk.

Olgu Sunumu: Yarık dudak damak nedeniyle başvuran 6 aylık erkek çocuk hastanın muayenesinde bilateral komplet yarık dudak, İleri derece belirgin premaksiller çıkıntı ve alt dudak paramedian iz düşümleri hizasında bilateral konjenital çukurluklar tespit edildi. Aile öyküsü sorgulandığı zaman babanın da yarık dudak ve damak operasyonu geçmişinin bulunduğu, ayrıca benzer alt dudak konjenital bilateral çukurlukları da barındırdığı saptandı. Ortodonti tedavisi sonrasında 2 seanslı yarık dudak damak onarımı yapıldı. 12. ayda bilateral V-Y push back yöntemi ile damak onarıldı. 14. ayda preamaksiller setback ile birlikte bilateral yarık dudak onarımı yapıldı. Hastanın konjenital alt dudak çukurluklarının sinus şeklinde herhangi tükrük bezi ve kasla ilişkili olmadığı saptanarak ek cerrahi müdahale yapılmadı.

Tartışma: VWS nadir rastlanılan, yüksek penetransa sahip otozomal dominant geçişli orofasiyal bozukluk sendromudur. Yüksek penetrans ve değişken ekspresivite özelliklerine yazarlar tarafından olgu serilerinde defalarca değinilmesi yanı sıra son kayıtlarda sendromun penetransının % 100'e yakın olduğu vurgulanmıştır. Kardinal bulgular olarak dudak çukurlukları, yarık dudak ve/ veya yarık damak görülse de birçok eşlik eden anomalilerle karşılaşılmaktadır. Bizim olgumuzda üç kardinal bulgu dışında hipoplazik diş gelişimine neden olacak üst çene diş dizilimindeki bozukluklar da fark edilerek operasyon sırasında göz önünde bulunduruldu. Hastanın aile sorgulaması sonrasında babanın özgeçmişinde yarık dudak ve yarık damak operasyonları barındırması ve konjenital dudak çukurluklarına sahip olması hastalığın kalıtımsal özelliklerini ve penetrans derecesini açıklamaktadır. VWS ilk defa 1845 yılında Demarquay tarafından tanımlanmış olsa da, Van der Woude 1954 yılında bu anomalinin sendromik özelliğini saptamış ve genetik yönünü incelemiştir. Van der Woude sendromlu hastalarda, 1q32-41 bölgesinde yer alan REN, LAMB2 ve DAF genlerinde bölgesel delesyonlar ve 1p32-q41 kromozomunda interferon düzenleyici faktör 6 (IRF6) adlı gende mutasyon tanımlanmıştır. VWS'da 200'den fazla mutasyon bildirilmiştir.

VWS'da alt dudakta çukurluklar nadiren tek ve asimetrik yerleşim gösterse de genelde orta hattın her iki yanında

simetrik olarak bulunurlar. Krater benzeri çukur olan bu yapılar bazen kör bir uç şeklinde sonlanabildiği gibi bazen de minör tükürük bezleri, orbikülaris oris kası, hatta büyük tükürük bezi kanallarıyla sinüs şeklinde sonlanabilmektedirler. VWS'da % 88 vakada alt dudak ve çukurlukları vardır ve vakaların % 64'ünde tek bulgu olarak ortaya çıkar.Bu durumda Orodigitofasiyal sendrom ve Popliteal ptergium sendromu ayrıcı tanıları akılda tutulmalıdır. Popliteal ptergium sendromunda alt dudaktaki çukurluklar ile birlikte popliteal pterygeal, fenotipikal genital anomaliler ve parmaklarda sindaktili görülebilmektedir. Orofasiyal sendromda orodigital anomaliler mevcut olup alt dudak sinüsleri sık olarak görülmez.

Sonuç: Sonuç olarak, VWS çok nadiren karşılaşılmasına rağmen spesifik diagnostik parametrelerini göz önünde bulundurarak yanlış tanı ve yetersiz tedavi gibi olumsuzlukları engellemek mümkündür. Bu bağlamda, genetik geçiş özelliklerine dayanarak detaylı aile öyküsü, anne ve babanın ayrıntılı fizik muayenesi ve yardımcı genetik analiz yöntemleri tanıyı doğrulamakta önemli rol oynamaktadırlar.

**şekil 1**

*Peroperatif Görünüm*

## P-095
## Nötropeni İle Birlikte Yarık Dudak Olgu Sunumu

Süleyman Çakmak, Cenk Demirdöver, Can Karaca, Hasip Şamil Yazgan, Fatih Alp Öztürk
*Dokuz Eylül Üniversitesi Tıp Fakültesi, Plastik Rekonstrüktif ve Estetik Cerrahi Anabilim Dalı, İzmir*

Giriş: Dudak-damak yarığı en sık görülen kraniofasial anomalidir. Toplumlarda yarık dudak-damak insidansı 0.3-3.6/1000 arasında değişmektedir. En yüksek Hindistanlı ve Asyalılarda iken en düşük oran Afro-Amerikanlarda görülmüştür. Embriyolojik olarak intrauterin dönemde 4-12. Haftalar arasında oluşan füzyon defektleri sonucu ortaya çıkar. Etiyolojisinde multifaktöryel, hem genetik hem de çevresel faktörlerin rol oynadığı düşünülür. 250 den fazla sendrom ve malformasyonla birlikte görülse de sendromik olmayan izole yarık dudak-damak daha sık görülür. Yarık dudak-damak ile hematolojik hastalıklar çok nadir görülmesinden dolayı literatürde çok nadir bildirilmiştir.

Bu vaka sunumunda yarık dudak ile birlikte siklik nötropeni ile seyreden bir hastayı tartışacağız.

Olgu: 4 ay 10 günlük kız hasta tarafımıza izole sağ inkomplet yarık dudak ile başvurdu. 31 yaşında gebelikte ilaç maruziyeti olmayan sağlıklı annenin 2.gebeliğinden 2.yaşayan olarak 38 haftalıkken C/S ile 3600gr olarak doğan hastaya intrauterin dönemde yarık dudak anomalisi tanısı konmuş. Tarafımızca hastaya millard yöntemi ile yarık dudak onarım yapıldı. Hastanın preoperatif dönemde ciddi nötropenisi olduğu farkedildi. Postop erken dönemde 38 dereceyi aşan ateşleri olan hasta pediatri birimine konsulte edildi. Pediatri birimince değerlendirildikten sonra hemogram, biyokimya, CRP, kan-idrar kültürü alınması, solunum virüs paneli, gayta direk bakısı, rota ve adenovirüs gönderilmesi; ayrıca hemogramda nötropenisi (ans:100) olduğu için pediatrik hematoloji görüşü istendi. Ayrıca hastaya kilosuna uygun dozda piperasilin+tazobaktam başlandı. İstenen tetkikler yerine getirildi. Hastanın yapılan genel fizik muayenesinde LAP saptanmadı. Oral ve genital bakıda ülser vs. patoloji saptanmadı. Pediatrik hematoloji tarafından konjenital nötropeni?, siklik nötropeni?, immun nötropeni ön tanıları ile izleme alındı. Hastanın dış merkezde daha önce aldırdığı hemogramda ans:4720 olduğu saptandı. Hasta günlük yakın olarak takip edildi. Ateşleri devam eden hastanın yapılan tetkiklerinde idrar kültüründe P.aeruginosa üredi. Hemogram bakısında ciddi nötropenisi devam eden hastanın antibiyotik kullanımı sonrası vücut sıcaklığı normal düzeylere geldi. Ara ara subfebril düzeylere çıksa da 38 dereceyi aşan vücut sıcaklığı olmadı. Diğer istenen gayta ve solunum tetkikleri negatif olarak geldi. Hastanın hemogram takibinde ciddi nötropenisi devam etmekteydi.(tablo1). Yara yeri iyileşmesi yakından takip edilen hastada erken dönemde herhangi bir enfeksiyon belirtisi, yara yeri iyileşmesinde aksaklık görülmedi. Tarafımızca tedavisi tamamlanması ardından ve durumu stabil olduktan sonra pediatrik enfeksiyon hastalıklarına devredildi. Pediatrik enfeksiyon hastalıkları ve hematoloji tarafından izleme alınan hastanın takiplerinde ansa sayısının yükseldiği görüldü. Postop 1. Hafta, 1. Ay ve 2. ay yara yeri değerlendirmesinde problem saptanmadı.

Tartışma: Yarık dudak-damak hastalarında eşlik eden hematolojik bozukluklar nadir görülmektedir. Singhal ve arkadaşlarının 2014 yılından yayınlanan makalesinde 223 yarık dudak-damak hastasına eşlik eden hematolojik bozukluklara bakıldığında en sık eşlik eden %82 ile anemi(çoğu hipokromik mikrositer anemi), daha sonra sırası ile %25 eozinofili, %20 ile lökositoz ve %1,8 lökopeni olduğu görülmüş. Siklik nötropeni 1/1000000 görülen nadir bir hastalıktır. Otozomal dominant geçiş gösteren hastalıkta 14-35 günde(ortalama 21 gün) bir tekrar eden 7 gün süren nötropeni ile seyreden periyodik bir hastalıktır. İlk olarak 1910 yılında Leale tarafından tanımlanmış spontan ya da genetik olarak geçiş olduğu gösterilen hastalıkta kromozom 19p13.3 üzerinde nötrofil elastaz(ELA-2, ELANE) genindeki defekt olduğu saptanmış. Genellikle yaşamın ilk yıllarında tekrarlayan ateşler ve nötropeni ile karakterizedir. Asemptomatik hastalıktan hayatı tehdit eden hastalığa kadar değişken bir spektrum gösterir. Ateş, boğaz ağrısı ve servikal LAP ile birlikte görülebildiği gibi, öncesinde ya da tek başına da olabilir. Etiyoloji tam olarak bilinmemektedir. Tanıda anamnez ve fizik muayene önemlidir. Ateşin var olup olmadığı, enfeksiyon öyküsü, kan sayımı gibi parametreler tanıda yardımcıdır. Fizik muayenede deride oluşan ülserler, oral bakıda stomatit ve mukozal ülserler, LAP, akciğer enfeksiyonları görülebilir. Tam kan sayımında nötropeninin yanında monositoz eşlik edebilir. Bizim vakamızda nötropeniye lenfositozun eşlik ettiği, monosit sayılarının normal olduğu görülmüştür. Thomas tarafından 2007 yılında yapılan sınıflamada Nötropeninin derecesi; hafif 1000-1500/mm3, orta 500-1000/mm3, şiddetli 200-500/mm3, çok şiddetli <200/mm3 olarak belirlenmiştir. Bizim vakamızda nötropeni şiddetli ve çok şiddetli olarak saptanmıştır.

Anamnez ve fizik muayene ile tanıya ulaşılamayan durumlarda ELANE gen mutasyonu bakılabilmektedir. Kemik iliği aspirasyonu tanıda faydalı değildir. Bizim hastamızda herhangi bir mutasyon taraması yapılmamıştır. Tedavisi ise destek tedavisinden oluşmaktadır. Ağır

ataklar sırasında, dirençli ateşler pegfilgrastim(G-CSF preparatı) kullanılabilmektedir; ancak pahalı bir ilaçtır. Bizim vakamızda hastanın nötrofil sayısı operasyon öncesi dönemde anestezist ve bizim tarafımızdan gözden kaçmıştır. Operasyon sonrası oluşan dirençli ateşler ve ciddi nötropeni sonrası farkedilmiştir. Pediatrik enfeksiyon hastalıkları ve hematoloji birimi ile günlük konsültasyon gerçekleştirilmiştir. İV antibiyoterapisi düzenlenmiş, temas izolasyonu sağlanmıştır. Hastanın ateş, ciddi nötropeni ve idrar kültüründe P.Aeruginosa üremesi haricinde bulgu saptanmamıştır. Ağız içi bakıda oral ülser, stomatit saptanmamıştır; cilt lezyonları görülmemiştir. Yara yeri iyileşme problemi saptanmayan hasta postoperatif takibinin 8. Gününde pediatrik enfeksiyon hastalıkları devredildi. Pediatrik enfeksiyon ve hematoloji bölümleri tarafından takibe alınan hasta klinik iyileşmesi tamamlanması ardından ailenin de isteği ile taburcu edildi ve ayaktan takibe alındı. Ailenin poliklinik takiplerini aksatması rağmen yara yeri iyileşmesinde problem olmayan, hayati tehdit eden enfeksiyon ve hastalık saptanmayan hastada ek bir tedaviye ihtiyaç duyulmamıştır. Hastanın düzenli aralıklarla takibine devam edilmiştir.

Sonuç: Ülkemizdeki gibi Plastik cerrahlar tarafından çok yapılan yarık dudak- damak ameliyatlarında nadir olarak görülse de hastanın eşlik eden hematolojik bozukluklar yönünden dikkatli olunması gerekmektedir. Siklik nötropeni geniş bir yelpazede klinik oluşturan ve çok nadir olarak görülen, yarık dudak-damak hastalarında da bir hematolojik bozukluktur. Nötropeni eşlik etmesi yara yeri iyileşmesinde gecikmeye, aksamaya, yara yeri enfeksiyonlarına yatkınlığına neden olabilmektedir. Bu gibi durumlarda operasyon öncesinde anestezi doktoru ve çocuk hematoloji doktoru görüşleri alınması, steril bir şekilde operasyonu gerçekleştirmeye, postoperatif dönemde de mümkün olduğu kadar temas izolasyonu, steril yara bakımına önem verilmelidir.

**Resim-1**

*Post-operatif*

## P-096
## Islık Deformitesi Onarımında Yeni Bir Flep Önerisi

Tuğba Gün Koplay
*Konya Eğitim ve Araştırma Hastanesi, Plastik Rekonstrüktif ve Estetik Cerrahi Kliniği, Konya*

Amaç: Islık deformitesi yarık dudak cerrahisi sonrasında en sık görülen deformitelerdendir. Bilateral yarık dudakta daha sık görülür. Yarık dudaklı hastalarda %35 sekonder cerrahi gerekirken bunların %29 u ıslık çalan dudak deformitesi sebebiyle yapılmaktadır1. Onarımında pekçok teknik tanımlanmıştır. Mevcut doku defektine ve patolojiye bağlı tedavi planlanır. Çalışmada ıslık deformitesi onarımında santral doku yetersizliğinin onarımını hedefleyerek planlanan yeni bir flep modifikasyonunun paylaşılması planlanmıştır.

Yöntem Ve Gereçler: Çalışmaya 2017 yılı sonu ve 2018 yılı başlarında opere edilen, takip süreleri en az 6 ay olan 6 hasta (5K,1E)dahil edildi. Hastaların ortalama yaşı 21 idi. 2 hasta bilateral ve 4 hasta unilateral yarık dudak sebebiyle opere olmuşlardı. 2 hastaya daha önce yağ grefti uygulanmış, müdahele sonrası tam memnuniyet sağlanmışken, 1 ay sonraki kontrollerinde atrofi saptanmıştı. Hastalardan hiçbirinin ek problemi, sendromu yok idi. 4 hastanın operasyonu ek cerrahiler sebebiyle genel anestezi ile yapılırken, 2 hastada lokal anestezi yeterli oldu. Genel anestezi ile müdahele edilen hastalar ertesi gün, lokal anestezi ile müdahele yapılan hastalar aynı gün taburcu edildi. 3 hasta daha önce yağ grefti uygulanmış fakat atrofi gelişmiş hastalardı. Cerrahi sonrası 1 hafta, 1. 3. 6. Aylarda hastalar kontrole çağrılarak standart fotoğrafları çekildi. Ön ve yan profillerdenvertikal uzunluklar, medial çentik, diş projeksiyonu ve hasta memnuniyeti değerlendirildi.

Cerrahi teknik: Lokal anestezikinfiltrasyonunu takiben V-Y ilerletme flebi şeklinde üçgen flep planlandı fakat flep tabandan tamamen serbestlendi. Kas intakt bırakıldı. Labial arterden beslenen flep klasik flep hareketlerinden farklı olarak geriletme şeklinde vermilyona doğru geriletilerek çentik mevcut olan medialde doku defektli alana taşındı. Donör alan 4 hastada primer onarılırken, vestibüler yetersizlik mevcut 2 bilateral dudak yarığı sebebiyle opere hastada bilateralgingivobukkalflepmedialize edilerek onarıldı. Hastaların hiçbirinde kasa ek onarım gerekmedi. Mukoza primersütüre edildi.

Bulgular: Hiçbir hastada flep kaybı gözlenmedi. 1. 3. 6. Aylardaki kontrollerde diş projeksiyonunun ve medial çentiğin olmadığı ve vertikal uzunluğun sağlandığı gözlendi. Hastaların tamamı sonuçtan memnun idi.

Sonuçlar: En çok yarık dudak cerrahisi sonrası görülen fakat tümör cerrahisi ve travma gibi diğer sebeplerle de oluşabilen ıslık deformitesinde mukoza, kas, cilt dokularının herhangi birinin eksikliği ve skara bağlı oluşan vertikal yetersizlik santralde alt ve üst dudağın ilişkisinin bozulmasına sebep olmaktadır2. Yağ, kas, fasya, dil, kompozitgreftler ve en sık V-Y ilerletme flepleri, z ve w plastiler, lateralvermilyon ilerletme, Abbeflepleri, alloplastik dolgu materyalleri kullanılmaktadır. Prolabium geniş olan hastalarda skarrevizyonları, kas devamlılığı problemi olanlarda kas onarımı eklenebilmektedir. Kapetansky, Juri, Matsuo, Grewal, Arons tarafından tariflenen ve Tulipflep, Propellerflep gibi yöntemlerle lokal doku defekt onarımında kullanılabilmektedir. Son yıllarda yağ greftipekçok alanda olduğu gibi bu alanda da sıkça kullanılmaktadır fakat viabilitesi hastadan hastaya değişmektedir ve %50 oranda resorbsiyontariflenmektedir3. Genellikle 6 ay aralıkla tekrarı gerekmektedir3. Hasta sayısının az olması limitasyonkriteri

olan bu pilot çalışmada tariflenenflep ile atrofi oranı çok az olmaktadır, vücudun diğer bir bölümünde ek donör alan morbiditesi oluşturulmamaktadır. Lokal anestezi altında güvenle uygulanabilir ve klasik flep hareketlerine alternatif olarak geriletme, geriye çekme flebi şeklinde tariflenebilir.

Kaynaklar:

1- Henkel KO, Gundlach K, Saka B. Incidence of secondarylipsurgeries as a function of clefttypeandseverity: onecenter'sexperience.CleftPalateCraniofac J 1998: 35(4):310–312.

2- Bhandari PS. An AlgorithmicApproach to Management of WhistleDeformity. AnnPlastSurg 2014;72: 41Y46

3- Baum SH, Rieger G, Pförtner R, Mohr C. Correction of whistledeformityusingautologousfreefatgrafting:fir stresults of a pilot studyandreview of theliteratüre. Oral MaxillofacSurg. 2017 Dec;21(4):409-418.

## P-097
## Ön Kol Yaralanmalarında Radial Arter Perforatör Flebinin Kullanışlılığı

Alper Ural, Fatma Bilgen, Mehmet Bekerecioğlu
*Kahramanmaraş Sütçü İmam Üniversitesi, Plastik Rekonstrüktif ve Estetik Cerrahi Anabilim Dalı, Kahramanmaraş*

Önkolda ve elde travmalar, konjenital malformasyonlar, tümörler gibi çeşitli etiyolojik nedenlerin sonucu olarak basit veya kompleks doku kayıplarının rekonstrüksiyonunda en iyi yöntem,en uygun doku arayışı sürekli olarak cerrahların ilgisini çekmeye devam etmektedir(1). Bütün yöntemlerin temel amacı benzer yapısal ve fonksyonel onarımı elde etmektir.Dokuların anatomisi,kan akımı üzerine bilgilerin gelişmesi ile yeni fleplerin tanımlanmasında,mikrocerrahide ve özellikle perforatör flep kavramında çok büyük ilerlemeler kaydedilmiştir(2). Radial ön kol flebi güvenilir vaskülaritesi,esnek ve tüysüz cilt yapısı ile,duyu potansiyeli olması ve disseksiyonunun kolaylığı gibi bir çok avantaj ile el ve ön kol defektlerinin rekonstrüksiyonunda en kullanışlı fleplerin başında gelmektedir.

Olgu: 42 yaşında erkek hasta motorlu testere ile sol el bileğinde travma ile acil servise başvurdu.Hastanın muayenesinde sol el bileği dorsoulnar yüzden el bileği katlantı çizgisi seviyesinden tenar bölgeye uzanan 10x4 cm lik düzensiz sınırlı doku defekti mevcut idi.Acil olarak operasyona alınan hastanın intraoperatif muayenesinde fcu tendonunun origosundan parsiyel yaralanmış olduğu ve ulnar kılıfın yaralanmış olduğu gözlendi.Ulnar sinir ve arter açıkta idi ancak yaralanmamıştı.Hastanın tendon onarımı tamamlandıktan sonra sol ön kol radial bölgede el doppleri ile perforanlar değerlendirildi. Allen testi perforatör flep planlanmasına karşın yine de bakıldı, normal idi. El bileği çizgisinin 2 cm proksimalindeki perforatör işaretlendi. Turnike altında retrograd tarzda 11 x 6 cm'lik flep planlandı. Flep suprafasial planda distal bazlı işaretlenmiş perforatör pedikülüne kadar disseke edildi. Diğer perforatörleri kliplendi,en distaldeki perforatör muhafaza edilerek üzerinden flep tamamen serbestlenerek defekte yumuşak şekilde adapte edildi,hiç gerginlik olmadan sütüre edildi. Flep donör alanı ve tenar bölgede rotasyon arkının dışında kalan 3x2 cm lik alana kısmi kalınlıkta deri grefti konuldu. Hasta postoperatif dönemde 7 gün hospitalize edildi. Hastanın uyarılara rağmen maraş otu ve sigara kullanımının yatış süresinde de devam etmesine rağmen flepte venöz konjesyon saptanmadı. Flep en distal kısmında 1 cmlik marginal kısmı tam kat olmayan parsiyel epidermolizise uğradı.Pansuman ve yara bakımları ile tekrar sütürasyon, flep modifikasyonu veya greftlemeye gerek kalmadan hastanın yarasının epidermolizise uğrayan kısmı sekonder olarak iyileşti. Postoperatif 6.aya kadar hasta takibimizde kaldı.Hasta radial arter perforatör flebinde yaklaşık 1 cm e kadar iki nokta diskriminasyonunu algılamakta ve dokunma,ağrı duyusunu tamamen hissetmekte idi.El bileği hareketleri tamamen doğaldı,eklem açıklıklarında hiçbir kısıtlılık ve kontraktür açısından hiç bir patoloji saptanmadı. Elinde hiç bir ağrı,üşüme yada uyuşukluk yoktu.

Tartişma: El bileği ve eldeki doku defektleri travma, yanık, enfeksiyon, iskemi yada neoplazm sebebiyle oluşabilmektedir.Son yıllarda radial ön kol fasyokutanöz pediküllü flebi elde ve bilekte geniş yaraları kapatmak için yaygın olarak kullanılmaktadır. Radial ön kol pediküllü flebi tek seansta mikrocerrahi gerektirmeden radial arterin retrograd akımı ile elde ve bilekteki defektleri onarmak için güvenilir şekilde hazırlanabilir(3). Ancak radial arterin sakrifiye edilmesi ve donör alandaki iz bu flebin dezavantajlarıdır. Perforatör cerrahinin gelişmesi ile radial arter perforatör flebi ana radial artere zarar vermeksizin kaldırılabilir.İlk olarak Zhang distal radial arter üzerinde retrograd radial ön kol flebini perfüze edecek septokutanöz perforatörleri tanımlamıştır(4). Distale doğra önkolda radial arter yüzeyelleşirken brachioradialis ve fleksör carpi radialis tendonlarının arasındaki septumdan çıkan radial styloide 2-4 cm proksimaline kadar yaklaşık 10 tane çapları 0.3 ila 0.5 mm arası değişen perforatör dallar verir(5). Flebe yeterli rotasyon arkını sağlayabilmek için önkol proksimalindeki perforatör damarlar güvenle ligate edilebilir.Distal perforatörün hasarlanmaması için perforatörü izole olacak kadar fazla disseke etmemek en önemli noktalardandır. Koshima'nın önerdiği üzere flep suprafasial kaldırılabilse de flebin fasyayı dahil ederek hazırlanmasının daha kolay olduğu bildirilmektedir Bununla beraber fasyanın dahil edilmesindeki dezavantaj ise elastikiyeti azaltması ve buna bağlı venöz drenajda bir miktar azalma olabilmesidir (6). Radial ön kol perforatör flepleri; serbest flep yada interpolasyon fleplerine gereksim bırakmaması,majör damar sakrifiye edilmemesi,benzer doku ile onarım sağlanması,daha kısa sürede iyileşmeye olanak sağlaması gibi önemli avantajları ile önkol ve eldeki çeşitli büyüklükteki defektlerde güvenle kullanılabilir (7,8). Ön kol ve eldeki defektlerde radial ön kol perforatör flebi rekonstrüktif cerrahlar arasında giderek daha yaygın kabul görmekte olup ilk tercih edilecek flepler arasında yerini almıştır.

Referanslar:

1-Koshima I, Soeda S, Yamasaki M, Kyou J. The free or pedicled anteromedial thigh flap. Ann Plast Surg 1988;21:480–485

2-Microsurgical nonmicrovascular flaps in forearm and hand reconstruction. Georgescu AV, Matei I, Ardelean F, Capota I. Microsurgery. 2007;27(5):384-94

3-Ho AM1, Chang J. Radial artery perforator flap. J Hand Surg Am. 2010 Feb;35(2):308-11. doi: 10.1016/j.jhsa.2009.11.015.

4-Zhang YT. The use of reversed forearm pedicled fascio-cutaneous flap in the treatment of hand trauma and deformity (report of 10 cases). Chin J Plast Surg Burns 1988;4:41– 42.

5-Chang SM, Hou CL, Zhang F, Lineaweaver WC, Chen ZW, Gu YD. Distally based radial forearm flap with preservation of the radial artery: anatomic, experimental, and clinical studies. Microsurgery 2003;23:328 –337.

6-Gumener R, Montandon D. Discussion: Distally based forearm fasciosubcutaneous flap. Plast Reconstr Surg 2004;114:397–399.

7-Giunta R, Geisweid A, Lukas B, Feller AM. Perforator flap plasty and applications to hand surgery. Handchir Mikrochir

Plast Chir 2000;32:399–403.

8-Three kinds of forearm flaps for hand skin defects: experience of 65 cases. Liu DX et al. Arch Orthop Trauma Surg. (2011)

**Radial ön kol perforatör flebi ile defekt onarımı**

*11 x 6 cm lik flep perforatör flepin en distal perforatör üzerinden kaldırılması ve hareketlendirilerek defektin onarımı pre op ve post op 5.ay görüntüsü*

## P-098
## Vaka Sunumu: 'Thumb in palm' deformitesinin Cerrahi Düzeltilmesi

Gökhan Efe, Mustafa Keleş, Necdet Urhan, Muhammet Uraloğlu
*Karadeniz Teknik Üniversitesi Tıp Fakültesi, Plastik Rekonstrüktif ve Estetik Cerrahi Anabilim Dalı, Trabzon*

Giriş: Üst ekstremitede, serebral palsinin en sık görülen belirtileri omuz iç rotasyonu, dirsek fleksiyonu, önkol pronasyonu, el bileği fleksiyonu ve ulnar deviasyonu ile 'thumb-in-palm' deformitesidir. Serebral palsi, motor fonksiyonun merkezi sinir sistemi kaynaklı bozukluğudur. Serebral palsinin motor bozukluklarına sıklıkla duyu, kognisyon, iletişim, algı ve davranış bozuklukları eşlik edebilir. Serebral palside, 'thumb-in-palm' deformitesi, kavrama, serbest bırakma ve çimdikleme fonksiyonlarını bozan yaygın bir deformitedir. 'Thumb-in-palm' deformitesi, serebral palsili hastalarda üst ekstremitenin en karmaşık problemidir. Başparmağın anatomisi, trapeziometakarpal, metakarpofalangeal (MKF) ve interfalangeal (IF) eklemlerini içerir. Dokuz adet kas bu eklemler boyunca başparmağın stabilizasyonu ve fonksiyonel işlevinden sorumludur. Bunlar, tenar kaslar (abduktör pollicis brevis, opponens pollicis ve fleksör pollicis brevis), adduktör pollicis, fleksör pollicis longus (FPL), ekstansör pollicis longus (EPL), abduktör pollicis longus, ekstansör pollicis brevis ve birinci dorsal interosseöz kaslardır. Serebral palside deformite en sık olarak fleksiyon-adduksiyon kaslarının spazm ve kontraktürü ile ekstansör ve abdüktör kaslarının zayıflığı sonucu ortaya çıkar. Fonksiyonel bozukluğa bağlı serebral palside cerrahi müdahale için en uygun zaman 7-10 yaş arasındır, çünkü bu yaşta çoğu çocuğun cerrahi müdahale sonrasında kavrama ve çimdik fonksiyonunu öğrenebilmesi için yeterli biliş ve motivasyonu vardır.

Olgu: 8 yaşında erkek, serebral palsi öykülü hasta kliniğimize bilateral 'thumb-in-palm' deformitesi nedeni ile dış merkezden yönlendirilmiş. Fizik muayenede hastanın istemli parmak hareketleri iyi durumdaydı. Hastadan her iki elinin parmaklarını açmasını istediğimizde, her iki baş parmağının avuç içi boyunca uzandığını ve MKF ekleminin hafif hiperekstansiyonda olduğu gözlendi, bu da adduktör pollicis'in spastik ve kontrakte olduğunu gösteriyordu. Cerrahi olarak her iki el 1. web aralığına k-m plasti uygulandı, adduktör pollicis kası origosundan serbestlendi, MKF eklem kollateral ligamentleri gevşetildi ve MKF eklem tam ekstansiyonda iken k-teli ile tespit edildi ve EİP tendonu EPL tendonuna transfer edildi. Atel uygulandı ve 1 ay sonra atel ve k-teli alındı. 1. ayın sonunda fizik tedavi başlandı ve 1 ay sürecek gece ateli uygulamasına geçildi. Tartışma ve Sonuç: Serebral palsi sonrası gelişen 'thumb in palm' deformitesi için en yaygın cerrahi prosedür addüktör pollicis kasının orjininden gevşetilmesini içirerir. Baş parmak metakarpının abdüksiyonu ve ekstansiyonunu güçlendirmek için yapılan tendon transferleri rekürrensin azalmasını sağlamaktadır. Hiperekstansiyon deformitesi varsa, metakarpofalangeal eklemin stabilizasyonu gerekli olabilir. Uygun planlı prosedür, titiz cerrahi teknik ve postoperatif rehabilitasyon rejimine bağlılık ile hastalar, avuç içi cerrahi yeniden pozisyonlandırma ile önemli iyileşme sağlayabilirler. Bu nedenle bu hastaların deneyimli el cerrahi merkezlerine yönlendirilmesi önem arz etmektedir.

Kaynaklar:

1-Van Heest AE. Surgical technique for thumb-in-palm deformity in cerebral palsy.J Hand Surg Am. 2011 Sep;36(9):1526-31.

2-House JH, Gwathmey FW, Fidler MO. A dynamic approach to the thumb-in-palm deformity in cerebral palsy. J Bone Joint Surg 1981; 63A:216 –225.

3-Bax M, Goldstein M, Rosenbaum P, Leviton A, Paneth N, Dan B, et al. Proposed definition and classification of cerebral palsy. Dev Med Child Neurol 2005;47:571–576.

4-House JH, Gwathmey FW, Fidler MO. A dynamic approach to the thumb-in-palm deformity in cerebral palsy. J Bone Joint Surg 1981; 63A:216 –225.

**Preop**

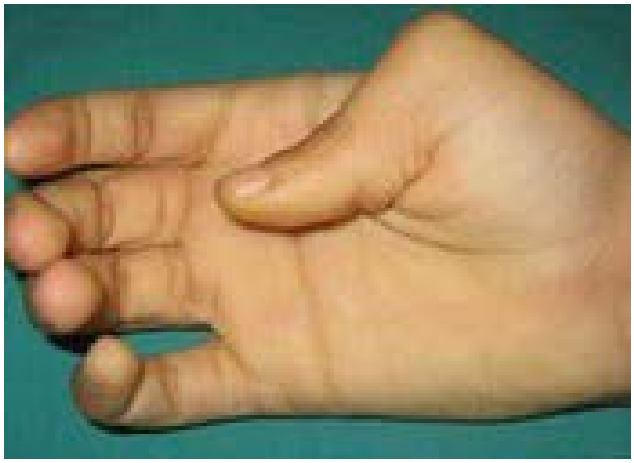

## P-099
## Dijital Schwannoma Tedavisi ve Uzun Dönem Takibi: Vaka Sunumu

Muhammed Beşir Öztürk[1], Cengiz Ertekin[1], Fatma Candan[2], Tolga Aksan[1], Mustafa Tezcan[1]
*[1]T.C. Medeniyet Üniversitesi, Plastik, Rekonstruktif ve Estetik Cerrahi Ana Bilim Dalı, İstanbul*
*[2]T.C. Medeniyet Üniversitesi, Nöroloji Anabilim Dalı, İstanbul*

Schwannomlar periferik sinir kılıfının Schwann hücrelerinden gelişen primer benign tümörlerdir. Çoğunlukla baş ve boyun bölgesinde bulunmalarına rağmen el bilek ve el bölgesindeki vakalarda literatürde raporlanmıştır. Dijital sinirler gibi küçük çaplı sinirlerde ise oldukça nadir sebat ederler. Tedavi seçeneği, tümörün ekstrakapsüler veya intrakapsüler olarak eksizyonudur. Bu vaka sunumunda intrakapsüler eksizyon ile tedavi edilen büyük bir dijital schwannom olgusunun uzun dönem sonuçlarını sunuyoruz.

**Dijital schwannom**

*İntraoperatif görüntü*

## P-100
## Vaka Sunumu: Total Önkol Cilt Avülziyon Yaralanmasında Avülze Cildin Mesh Otogreft Olarak Kullanımı

Burkay Akduman, Galip Gencay Üstün, Koray Gürsoy, Umut Suadiye, Uğur Koçer
*S.B. Ankara Eğitim ve Araştırma Hastanesi, Plastik Rekonstrüktif ve Estetik Cerrahi Anabilim Dalı, Ankara*

Giriş: Degloving yaralanmalar cilt ve subkutan dokunun, daha derindeki dokuları sağlam bırakacak şekilde ayrılması olarak tanımlanmaktadır. Bu tür yaralanmalarda cilt ve subkutan dokunun vasküler bağlantısı kesildiğinden dolayı geniş degloving yaralanmalar ciddi cerrahi problemler olarak karşımıza çıkmaktadır. Çeşitli cerrahi modaliteler mevcut olsa da avülze olan flebin greft şeklinde tekrar yerine iadesi halen geçerliliğini koruyan önemli yöntemlerden biridir.

Vaka: Kırk bir yaşında erkek hasta makineye sıkıştırma ile yaralanma sonrası sol ön kol dirsek seviyesi proksimalinden el bilek katlantısına kadar uzanan degloving yaralanma nedeniyle acil servise başvurdu. Hastanın yaralanma bölgesinde volar yüzdeki cilt ve cilt altı doku defektif idi. Tetanoz profilaksisi sonrasında bakteriyel kontaminasyonu en aza indirmek için salin kullanılarak basınçlı yıkama işlemi uygulandı. Avülze olan flep tamamen serbestlenerek de-fatting işlemi uygulandı. Tüm alanı rekonstrükte edebilmek amacıyla greft mesh' lendi. Mesh haline getirilen greft ön koldaki yaralanma bölgesinin tamamını kaplayacak şekilde dizayn edildikten sonra yerine adapte edildi. Greft immobilizasyonu amacıyla istirahat ateli uygulandı. Ameliyat sonrası dönemde pansumanlarla takip edilen hasta önerilerle taburcu edildi.

Tartışma: Ekstremitelerin geniş degloving yaralanmaları, oluşan defekt itirabiyle onarımı zor yaralanmalardır. Birçok tedavi seçeneği sunulmuş olsa da hem defektin onarımı sırasında ek morbidite yaratılmaması hem de akut müdahelenin daha hızlı yapılmasına imkan sağlaması açısından avülze olan flebin direkt ya da mesh' lenmesi sonrası adaptasyonu ilk olarak düşünülmesi gerekten yöntemlerden biri olarak karşımıza çıkmaktadır.

Sonuç: Avülze flebin subkutan yağ dokusunun uzaklaştırılarak tam kalınlıkta deri grefti şeklinde kullanılarak onarım sağlanması halen geçerliliğini koruyan etkili tedavi yöntemlerindendir. Mevcut olan sağlam doku ve defekt alanı düşünülerek gereklilik halinde greftin mesh haline getirilerek kullanımı da akılda bulundurulmalıdır.

## P-101
## Vaka Sunumu; Önkolda Dev Ekrin Spiradenoma

Galip Gencay Üstün, Melike Oruç, Oğuz Atan, Koray Gürsoy, Uğur Koçer
*S.B. Ankara Eğitim ve Araştırma Hastanesi, Plastik Rekonstrüktif ve Estetik Cerrahi Kliniği, Ankara*

Giriş: Ekrin spiradenoma, ter bezi kökenli ve benign kabul edilen bir tümördür. Malign vakalar bildirilmiş olmasına rağmen, genel kabul benign olduğu yönündedir1. Çoğunlukla gövde ve baş-boyun bölgesinde görülmekte olup, ekstremitelerde oldukça nadir görülür. Ekstremiterde görüldüğünde lipom, ganglion kisti, sebase kist, tendon kılıfının dev hücreli tümörü, anjiyolipom ve yumuşak doku sarkomuna benzer bir görünüm verebilir2.

Vaka: Elli dokuz yaşında erkek hasta, sol ön kolda dirsek distalinde yaklaşık 40 yıldır olan fakat son 7 yılda büyüme gösteren nodüler lezyonla kliniğimize başvurdu. Lezyon boyutları 10x10cm olarak ölçüldü. Özgeçmişinde bilinen ve kontrol altında hipertansiyon hariç ek hastalığı olmayan hastaya insizyonel biyopsi ve manyetik rezonans görüntülemesi planlandı. Biyopside kas fasyası üzerinde 91x71x103mm boyutlarında kas planlarına uzanmayan lezyonun yanı sıra daha lezyon proksimalinde iki adet 41x25mm ve 23x7mm boyutlarında benzer görünümlü lezyon daha saptandı. İnsizyonel biyopsi esnasında ciddi kanama gösteren kitlenin spesimen analizinde net tanı konamaması üzerine, hastaya eksizyon ve greftleme planlandı. Lezyon ciltten 2 cm sağlam sınırla kas fasyası da dahil edilerek eksize edildi ve geride kalan defekt kısmi kalınlıkta deri grefti ile onarıldı. Patolojik incelemede trabekül şeklinde organize olmuş tümör hücreleri ve duktus benzeri organizasyona sahip kordlar görülmesi üzerine ekrin spiradenom tanısı konuldu.

Tartışma: Üst ekstremite tümörlerinin ayırıcı tanısında ilk bakışta cerrahın aklına gelmeyen bir tanı olan ekrin spiradenom, yumuşak doku sarkomlarıyla karışabilmesi

nedeniyle zaman zaman zorluk yaratabilmektedir. Vasküler bir tümör olan ekrin spiradenomun biyopsisi esnasındaki kanama nedeniyle uygun spesimenin alınması zorlaşmakta ve koterle hemostaz gerekliliği ortaya çıkabilmektedir. Manyetik rezonans görüntülemede cilde sınırlı ve kas planlarını invaze etmeyen kitle varlığında akla gelmelidir. Patolojik incelemede malignite bulgularının görülmemesi durumunda tümör negatif cerrahi sınırla eksizyon yeterlidir.

Sonuç: Nadir görülen bir tümör olan ekrin spiradenoma, üst ekstremite tümörü ayırıcı tanısında akılda tutulması gereken bir antitedir.

## P-102
## Arterial Girişimin Yıkıcı Bir Komplikasyonu; Digital Nekroz

Önder Karaaslan, Ersin Akşam,
Musa Burak Çatalkaya
*İzmir Katip Çelebi Üniversitesi Tıp Fakültesi, Plastik Rekonstrüktif ve Estetik Cerrahi Anabilim Dalı, İzmir*

Giriş: Çocuklarda arteriyal trombüs kaynaklı digital nekroz çok sık karşılaştığımız bir durum değildir. Ampütasyon ile sonuçlanan bu durum genç yaştaki bireyin hayat kalitesinde ciddi değişime sebep olmaktadır. Ne yazık ki trombüs oluşumu sonrasında hastanın kliniği hızla ilerlemekte bu da ampütasyon öncesi tanı ve tedaviyi ciddi biçimde zorlaştırmaktadır. Bu durumu, dış merkezden tarafımıza konsülte edilen, sağ radial arter trombüsüne bağlı digital nekroz oluşan hastada inceledik.

Olgu: Gebelik süresince takibi olmayan miadında normal vajinal yol ile doğan 13 aylık erkek hastamızın annesinde sağ hemipleji mevcut (etiyolojisi bilinmiyor). 1 aydır süren ve nebul tedavisine yanıtsız hasta, genel durum bozukluğu ve hırıltısının artması sebebiyle dış merkeze başvuruyor. Yoğun bakım yatışı yapılarak ve antibiyoterapi başlanıyor. Kan gazı ile takip edilen hastanın sabah vizitinde sağ el parmak distalinde hafif siyanoz saptanması üzerine doppler incelemesi isteniyor. Dopplerde sağ radial arter distal kesiminde (el bileğine 1 cm mesafede başlayan) akım yokluğu ve arterde çap artışı ile dikkat çeken tromboz açısından anlamlı görünüm saptanıyor. Alteplaz ve DMAH (düşük molekül ağırlıklı heparin) başlanan hastaya fibrinojen düşüklüğü sebebiyle kriyoprespitat verilen hastada arteriyal trombüsün araştırılması amacı ile trombofili tetkikleri yapılmış. Tarafımıza konsülte edildiğinde siyanozun başlangıcının 9. günü olan hastanın sağ el 2. 3. ve 5. parmaklarında DIF (distal interfalangeal ) eklem düzeyinin distalinde 4. parmakta ise PIF (proksimal interfalangeal) eklem düzeyinin distalinde demarkasyon hattı tam oturmamış yaş nekroz mevcuttu. Pansuman ile takip edilen hastaya demarkasyon hattı oturduktan sonra tekrar değerlendirilmesi önerildi. 15. gündeki kontrol bilgisayarlı tomografi (BT) anjiosunda sağ radial arter proksimalinde hafif darlık ve el bileği düzeyine kadar damar çeperinde, anlamlı darlık oluşturmayan düzensizlikler saptanmış. Hasta siyanozunun başlangıcının 16. günü servisimize yatırıldı. Dış merkez incelemelerinde etiyolojisi bulunamayan profilaktik DMAH kullanan hasta pre-operatif hazırlık sonrası opere edildi. Siyanozun 20. gününde kısmi otoamputasyona giden parmaklara yapılan işlemde 1-2-3-5. parmak DIF düzeyinden 4. parmak ise PIF düzeyinden ampüte edildi.

Sonuç: Trombofili testlerinde patolojik değer saptanmayan hastanın, dış merkeze şiddetli bronşiolit ile yatış yapıldığı ve arteriyal kan gazı ile takip edildiği göz önünde bulundurulduğunda; etiyolojinin iyatrojenik olması çok muhtemeldir. Kan gazı alınması ne kadar basit bir işlem olarak görülse de aslında arteriyal girişim olduğu unutulmamalı ve çok masum kabul edilmemelidir. Zaman ile yarışılması gereken bu durumda TPA (tissue plasminogen activator) ve DMAH tedavisinin etkinliği gözden geçirilmelidir.

**Resim 1**

## P-103
## Matkap ile Şanslı Bir Parmak Yaralanması

Ahmet Demir[1], Çağlayan Karaman[1],
Mehmet Alaçam[2]
*[1]Antalya Eğitim ve Araştırma Hastanesi, Plastik, Rekonstrüktif ve Estetik Cerrahi, Antalya*
*[2]Sakarya Üniversitesi, Acil Tıp Anabilim Dalı, Sakarya*

Giriş: El yaralanmaları ülkemizde acil başvurularında hatırı sayılır ölçüde önemli yere sahiptir. El yaralanmalarının etyolojik olarak en sık nedenleri sayılacak olursa bunlar trafik kazası sonrası travmalar, kişinin öfke patlaması sonrası yumruklama sonrası oluşan künt ya da kesici travmalar ya da iş yerinde mesleki olarak (kesici, delici, enjeksiyon, ezilme...) oluşan travmalar sıralanabilir. Biz de acilde görmüş olduğumuz şanslı bir mesleki el yaralanması sunuyoruz.

Vaka: 49 yaşında erkek hasta matkap ile yaralanma sonrası acile başvumuş. Acil konsültasyonu sonrası değerlendirilen hastanın alınan hikayesinde yaralanmanın yangın techizatı montajı esnasında matkap ile olduğu öğrenild. Hasta sağ el dominant ve sigra kullanıcısıydı. Fizik muaynesinde sol el 2. parmak DIP eklem distalinden radyal tarftan kemiğin volarinde kalarak ulnar taraftan çıkmış matkap ucu mevcuttu. Hastanın fleksör digitorum profundus muayenesinde tendon sağlam olduğu ve yaralanma distalinde duyu kaybı olmadığı görüldü. Çekilmiş olan ön-arka ve yan grafilerinde kemik bütünlüğünde kayıp yoktu. Lokal anestezi altında yabancı cisim çıkarıldı. Tetanoz aşısı açısından sorgulaması yapıldı. Antibiyoterapi ve analjezi başlanan hasta taburcu edildi.

Tartışma: El yaralanmaları acil vaka yükü açısından önemli bir yere sahip iken bu yaralnma grubunda da iş kazası nedeni ile olan yaralanmalar öne çıkmaktadır. Bu tarz yaralanmaların arttıran neden ise gerekli koruma önlemleri

alınmadan, yapılan işin daha riskli olarak yapılmasıdır. Bu tarz yaralanmalar hasta için uzuv kayıplarına kadar ulaşabilen kalıcı kayıplar ile sonuçlanma ile birlikte iş yeri sahiplerine de hukuki yaptırımlar ile sonuçlanabilemekte, ayrıca insani iş üretim gücünde azalmaya neden olmakta ve sağlık harcamaları açısından da yüksek maliyetlerle sonuçlanabilmektedir. Bu nedenledir ki bu tarz yaralanamalrının önüne geçebilmek ya da sayısal olarak azaltabilmek adına kamu spotu tarzı videolar, bu iş grubunda çalışan insanlara sosyal media üzerinden resimli uyarı mesajşarı ile bilgilendirmeler yapılabilir. Ayrıca il sosyal gğvenlşk kurumları tarafından bu meslek grubunda risk altında olan çalışanlar için iş yerlerinde eğitim seminerleri verilerek biliçlendirilmeleri sağlanarak farkındalıklarında artış sağlanabilir. Bizim vakamız da işlem esnasında giymesi gereken eldiveni giymediğinden çalışırken yaralanmaya maruz kalmış. Şanslı olduğu için kalıcı hasarla tanışmadı.

Sonuç: Mesleki el yaralanamalarının önüne geçilebilmesi ya da sayısal olarak azaltılabilmesi için ilgili devlet kurum ve kuruluşlarının yapacağı kamu spotu tarzı video yayınlar ve sosyal medya üzerinden fotoğraflı mesajlar ile iş yerlerinde yapılacak farkındalık eğitimleri faydalı olacaktır.

**Yaralanma sonrası parmağın görüntüsü**

## P-104
## Elde Atipik Bir İnterpolasyon Flebi Vakası

Fatih Irmak, Çağatay Öner, Selami Serhat Şirvan, Soysal Baş, Semra Hacıkerim Karşıdağ, Yunus Ertaş
*Sağlık Bilimleri Üniversitesi Şişli Hamidiye Etfal Eğitim ve Araştırma Hastanesi, Plastik, Rekonstrüktif ve Estetik Cerrahi Anabilim Dalı, İstanbul*

Giriş: M.Ö. 1000 senesi kadar eski bir dönemde tanımlanan, ilk olarak burun rekonstrüksiyonu için kullanılan alın flebi, bilinen en eski interpolasyon flepleri arasında yer almaktadır. Günümüzde, interpolasyon flepleri, iki aşamalı operasyon gerektirmeleri, 2 seans arası sürenin bazen 3-4 haftayı bulması ve dolayısıyla başka komplikasyonlara davetiye çıkarması nedeniyle artık plastik cerrahlar tarafından birinci seçenek tedavi olarak tercih edilmemektedir. Fakat, lokal/uzak fleplerin ve deri greftlerinin kullanılamadığı vakalarda hala elimizdeki uygun ve güvenilir bir rekonstrüksiyon seçeneğidir. Bu çalışmamızda, acile ezilme tarzında el yaralanması ile başvuran ve bir parmakta amputasyon, diğer parmakta da doku defekti olan bir hastaya, kliniğimizce yapılan atipik interpolasyon flebi olgusu sunulacaktır.

Olgu: 33 yaşında erkek, iş kazası sonucu ezilme ve avülziyon tipi yaralanması olan hastanın sağ el 2. parmağı proksimal interfalangeal eklem seviyesinden radial bazlı 3x1 cm'lik bir subkutan flep içerecek şekilde total amputeydi. Amputat bulunmayıp, 3. parmakta da tendon ve eklem ekspoze defekt eşlik etmekteydi. Ayrıca dokularda gres yağı ve yoğun oranda yabancı cisim izlendi.

Bulgular: Hastaya agresif cerrahi ve hidrodebridman uygulandı. 2. parmaktaki mevcut flep interpolasyon flebi olarak 3. parmaktaki tendon ve eklem ekspoze olan defekte adapte edildi. Geri kalan vital yapı ekspozisyonu bulunmayan 0.5x2 cm'lik alan ikinci aşamada greftlenmek üzere açık bırakıldı. Flep 2 hafta süresince takip edilip, 1 haftadan itibaren klemplenerek geciktirme (flep delay) uygulandı.

Sonuç: Herhangi bir enfeksiyon gelişmeyen vakada, 2 hafta sonra flep ayrıldı. 2. parmak proksimal interfalangeal eklem seviyesinden güdük onarımı uygulandı. Flep ayrılmasını takiben hasta günlük pansuman ile takip edildi. ikinci haftanın sonunda epitelizasyonun tamamlandığı görüldü ve hasta fizik tedaviye yönlendirildi. İnterpolasyon flepleri hasta uyumu gerektiren iki aşamalı operasyon gerektirmesi nedeniyle günümüzde genellikle rekonstrüksiyon seçeneği olarak ilk tercih değillerdir. Ancak bu vakada, amputatın bulunmaması ve güdükteki mevcut flebin kemik ekspozisyonunu önlemek için gereken dokudan fazla olması, bizi, bu dokuyu 3. parmaktaki doku defektini gidermede, atipik, ek komorbidite oluşturmayan bir rekonstrüksiyon seçeneği olan interpolasyon flebine yönlendirdi. Bu çalışmamızda çok eski bir tarihe sahip olan interpolasyon fleplerinin günümüzde hala basit, güvenilir ve etkili bir yöntem olarak kullanılabildiğini göstermeye çalıştık.

**Resim 1**

*A-Pre-op B,C-İntraoperatif D-Post-op 3. hafta görünüm*

## P-105
## Tibia Osteomyelitinin Hemisoleus Flebi ile Tedavisi

Ömercan Yağız Öksüz, Çağdaş Duru, Atakan Baş, Okan Acicbe, Ramazan Erkin Ünlü, Murat İğde, Hasan Murat Ergani, Burak Yaşar, Ahmet Kaplan, Ayşenur Şerikoğlu
*Sağlık Bilimleri Üniversitesi Ankara Numune Eğitim Araştırma Hastanesi, Plastik Rekonstrüktif ve Estetik Cerrahi Kliniği, Ankara*

Alt ekstremite kronik osteomyelitleri genel yaşam kalitesini düşeren tedavisi zor ve maliyetli tıbbi durumlardır, çoğunlukla alt ekstremiteye ait fraktürlere veya fraktür tedavisine sekonder oluşurlar. Tedavisinde ana ilkeler agresif debridman, uygun antbiyoterapi ve

bakteriyel inokulasyona dirençli, iyi kanlanan bir ortamın sağlanmasıdır.

49 yaşındaki erkek hasta tibia fraktürüne sekonder gelişen sağ tibia ön yüzde, orta 1/3 kesimde 6x3 cm boyutlarında osteomyelitik defekt ile başvurdu. Hastaya agresif kemik debridmanı ve antiboterapi uygulamalarının ardından hemisoleus kas flebi planlandı. FLep proksimal bazlı olarak defektin üzeri oblitere edildi ve kas yüzeyine STSG uygulandı. Hastada erken dönem bir komplikasyon izlenmedi, uzun dönemde osteomyelit düşünüdren şikayet ve bulguların ortadan kalktığı görüldü.

Bu sunumda minimal morbiditeyle çeşitli boyut ve etyolojideki tibia defektlerinni rekonstrüksiyonunda kullanılan hemisolus flebi ile ilgili teknik detayları gözden geçirmeyi ve kronik osteomyelit tedavisinde kas fleplerinin kullanımını gözden geçirmeyi hedefledik.

**Resim 2**

*Geç post operatif görünüm*

## P-106
## Topuk Defektlerinin Lateral Kalkaneal Arter Flebi ile Rekonstruksiyonu

Ramazan Erkin Ünlü, Atakan Baş, Çağdaş Duru, Ayşenur Şerikoğlu, Okan Acicbe, Murat İğde, Burak Yaşar, Hasan Murat Ergani, Ahmet Kaplan, Ömercan Yağız Öksüz
*Ankara Numune Eğitim ve Araştırma Hastanesi, Plastik Rekonstrüktif ve Estetik Cerrahi Kliniği, Ankara*

Topuk defektleri klinik pratiğimizde sıklıkla travma sonrası – yüksekten düşme – sonrasında kemik yapılarda fraktürlerin eşlik ettiği yaralanmalar olarak karşımıza çıkmaktadır. Bununla birlikte spinal kord hasarı olan hastalarda plantar bölgede nöropatik ülserler gelişebilmektedir.

Lateral kalkaneal arter (lka) flebi pedikülünün ismini taşıyan bir flep olup lokal olarak topuk defektlerinin rekonstrüksiyonunda alternatif olarak kullanılabilecek bir fleptir. Lka peroneal arterin terminal dalı olup perforatör bazlı flepleri küçük boyutlu topuk defektlerinin rekonstrüksiyonunda öncelik taşımaktadır. Topuk bölgesinin doğal kanlanmasının suboptimal oluşui hastaların devamlı olarak üzerine basmaları rekonstrüktif seçenekleri kısıtlamaktadır.

Polikliniğimize yaklaşık 3*4 cmlik topuk defektiyle başvuran hastamızın açık yarası debride edildi. Topuk defekti için ipsilateral lka bazlı bir flep perforatör bazlı olarak cilt içerecek şekilde eleve edildi. Yapılan diseksiyonda lka perforatörleri görüldü ve tanındı. Planlanan flep defekte adapte edildi. Defektin tamamen kapandığı izlendi. Postoperatif dönemde komplikasyon gelişmeyen hasta 1.haftada taburcu edildi.

Lka perforatör flebi zorlu topuk defektlerinin yönetiminde kullanılabilecek bir lokal fleptir. Flebin ince oluşu, hem adipofasyal olarak, hem de perforatör bazlı olarak ciltli eleve edilebiliyor olması, donör saha morbiditesinin az olması ve major arter sakrifikasyonu gerektirmemesi, kabul edilebilir lineer bir skarla iyileşmesi nedeniyle tercih edilmektedir.

## P-107
## Ateşli Silah Yaralanması Sonrası Ulnar Sinirin El Bileğinde Vaskülarize Sinir Grefti ile Onarımı: Vaka Sunumu

Ramazan Erkin Ünlü, Okan Acicbe,
Hasan Murat Ergani, Burak Yaşar, Murat İğde,
Ahmet Kaplan, Ömercan Yağız Öksüz, Atakan Baş,
Çağdaş Duru, Ayşenur Şerikoğlu
*SBÜ Ankara Numune Eğitim ve Araştırma Hastanesi, Plastik, Rekonstruktif ve Estetik Cerrahi Anabilim Dalı, Ankara*

Ateşli silah yaralanmaları gerek doğrudan gerekse primer yaralanma sonrası termal hasara sebep olarak geniş cilt ve nörovasküler hasara sebep olmaktadır. Cerrahi tedavinin gecikmesi durumunda barutun termal etkisi ile yumuşak doku hasarı primer yaralanmadan 48-72 saat sonrasına dek ilerleyebilir.Bu çalışmada ateşli silah yaralanması sonrası fizik muayene bulgularında ulnar sinir motor ve duyu muayene bulguları olan ve eksplorasyonda ulnar siniri defektif olan 13 yaşındaki çocuk hastanın önkol rekonstrüksiyonunda vaskülarize sural sinir grefti kullanılmış olup uzun dönemdeki sonuçlar göz önünde bulundurularak sinir rejenerasyonu ve iyileşmesi değerlendirilmiştir.

**İntraoperatif Görünüm**

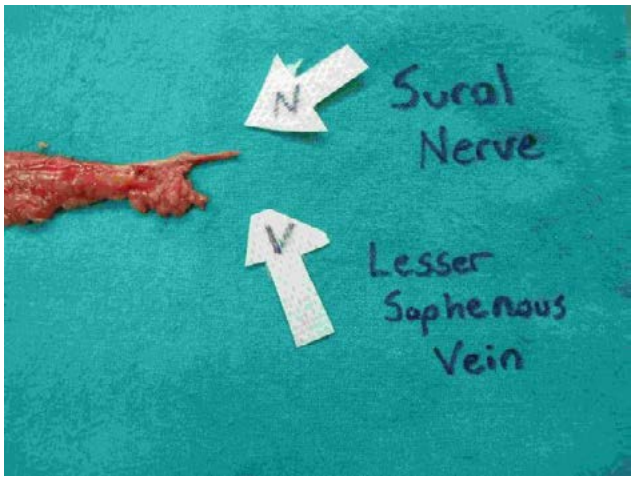

## P-108
## Metakarpofalangeal Eklem Distali Yerleşimli Epidermal Kist: Nadir Bir Yerleşim Bölgesi ile Etiyoloji İlişkisi

Erol Kozanoğlu, Fethi Sarper Mete
*Sağlık Bilimleri Üniversitesi, Haseki Eğitim ve Araştırma Hastanesi, Plastik ve Rekonstrüktif Cerrahi Kliniği*

Giriş-Amaç: Epidermal kist, sıklıkla saçlı deride ve trunkusta görülen benign bir deri altı kitlesidir. Üst ve alt ekstremitede de görülebilen bu kitle, metakarpofalangeal eklem distalinde nadiren görülmektedir. Bu olgu sunumundaki amaç, sol el beşinci parmak volarinde kitle ile tarafımıza başvuran bir hastanın tanı ve tedavi sürecini etiyopatogenez üzerinden ortaya koymaktır.

Olgu: Altmış beş yaşında erkek hasta, Plastik ve Rekonstrüktif Cerrahi polikliniğimize Karadeniz Bölgesi'ndeki ikinci basamak bir sağlık kuruluşundan yönlendirilmişti. Sol el beşinci parmak proksimal falanks volari düzeyinde kitlesi olan hastanın sağ eli baskındı. Hasta, yaklaşık kırk yıldır anahtar üretimi endüstrisinde üretim elemanı olarak görev yapmaktaydı. Hastanın anamnezinde iş yaşamı boyunca çoklu el laserasyonları geçirdiği öğrenildi. Fakat hasta, lezyonun bulunduğu bölgeye özgül bir yaralanma hatırlamamaktaydı. Özgeçmişinde, üç yıl önce geçirilmiş ve tam olarak düzelmiş geçici iskemik atağı olan hastanın yaklaşık üç yıldır günde bir kez 100 miligram asetilsalisilik asit tedavisi almakta olduğu öğrenildi. Hastanın yapılan fizik muayenesinde sol el beşinci parmak metakarpofalangeal eklem volarinden başlayan kitlenin tüm proksimal falanks boyunca uzanıp ulnare döndüğü saptandı. Hastanın muayenesinde sol elinde herhangi bir motor, duyusal, damarsal ve işlevsel patoloji saptanmadı. Hastanın direkt grafisinde herhangi bir patoloji saptanmamakla birlikte hastanın manyetik rezonans görüntülemesinde çoklu bulgulara rastlandı. Hastanın koronal kesitlerinde, sol el beşinci parmak ulnar taraf nörodigital demetinin radiale kaydığı ve proksimal falanks distalinde atipik sinyal intensitesi olduğu görüldü. Yapılan Radyoloji konsültasyonunda lezyonun nörodigital demet kaynaklı bir sinir kılıfı tümörü olableceği belirtildi. Tüm preoperatif hazırlıkları yapılan hastaya sol taraflı aksiller pleksus sinir bloku altında sol el beşinci parmak ulnarinden yapılan midlateral insizyon ile eksplorasyon ve enükleasyon yapıldı. Hastanın kitlesinin ulnar taraf nörodigital demeti ile anatomik olarak ilgisiz olduğu görüldü. Tam olarak çıkartılan kitle, patolojik inceleme için ilgili laboratuara gönderilirken on yıldır genişlemiş olan deri fazlalığı, Z plasti ilkelerine uygun olarak onarıldı. Hasta, bir gün serviste takip edildikten sonra taburcu edildi. Ameliyat sonrası ikinci günde özel eldiven ile işine başlayan hastanın ameliyat sonrası ikinci haftasında dikişleri alındı. Hasta poliklinik takip sürecine dahil edildi. Bulgular: Ganglion kisti ve epidermal kist ön tanıları ile patoloji laboratuarında değerlendirilen kitleye, dermatopatoloji birimi tarafından epidermal kist tanısı konmuştur. Altmış beş yaşındaki hasta ameliyat sonrası dördüncü ayındadır ve hastanın takiplerinde sol el beşinci parmağın motor, duyusal, damarsal ve işlevsel muayenesinde herhangi bir patoloji yoktur. Hastanın insizyon hattında herhangi bir kontraktür yoktur.

Tartışma: Parmak düzeyinde kitle ile Plastik ve Rekonstrüktif Cerrahi polikliniklerine başvuran hastalarda; anamnez, fizik muayene ve direkt grafi gibi temel tetkikler ile tanı konabilir. Bu basamaklar ile tanı konamazsa ultrasonografi, bilgisayarlı tomografi ve manyetik rezonans görüntülemesi gibi ileri tetkiklere başvurulur. Tüm kitlelerde olduğu gibi, parmaktaki kitlelerde de kesin tanı histopatolojik değerlendirme sonucunda konur. Parmak düzeyinde en sık görülen kitleler ganglion kistleri ve müköz kistlerdir. İkinci sıklıkla ise dev hücreli tendon kılıfı tümörü görülür. Parmak düzeyinde epidermal kist daha nadir görülür ve etiyolojide sıklıkla önceden geçirilen travmalar vardır. Küçük ve çoğu zaman hatırlanamayan travmalar sonucunda epidermal bileşenler deri altına ekilirse epidermal kist gelişir. Yukarıda sunulan hastanın yaklaşık kırk yıldır travmalara açık bir el işi yapması ve geçirilmiş el yaralanması anamnezinin olması, bu etiyopatogenezi desteklemektedir. Benign bir süreç olmakla birlikte büyüyen boyuta bağlı el işlevlerini sekteye uğratması ve malign süreçler ile ayrımının yapılabilmesi için histopatolojik değerlendirmeye gereksinim olması itibarı ile, epidermal kistlerin tamamen eksizyonu gereklidir. Ayrıca, elde tekrarlayan travmalar ile epidermal kist üzerinde enfeksiyon tabloları da sıklıkla gelişir ve bundan dolayı da epidermal kistlerin total eksizyonu önerilir.

Sonuç: Parmakta uzun süreli ve gittikçe büyüyen kitle şikayeti ile Plastik ve Rekonstrüktif Cerrahi polikliniklerine başvuran ve özellikle de tekrarlayıcı el travmalarına açık işlerle uğraşan hastalarda, epidermal kistin ayırıcı tanıya girdiği unutulmamalıdır.

**Hastanın Manyetik Rezonans Görüntülmesinin Koronal Kesitleri**

*Sol el beşinci parmak proksimal falanksı volarinde kitlesi olan hastanın manyetik rezonans görüntülemesinin koronal kesitleri görülmektedir. Sağdaki kesitte, ulnar taraf nörodigital demetin radiale kaydığı ve proksimal falanks distalinde atipik sinyal intensitesi olduğu görülmektedir.*

**Hastanın Demografik ve Cerrahi Verileri**

| Hasta Adı ve Soyadı | Hasta Yaşı (Yıl) | Baskın El | Meslek | Kitlenin Yerleşim Yeri | Ayırıcı Tanılar | Yapılan İşlem |
|---|---|---|---|---|---|---|
| N.Y | 65 | Sağ | Anahtar Üretim İşçisi | Sol El Beşinci Parmak Proksimal Falanks Volari ve Ulnari | Ganglion Kisti | Total enükleasyon |
| | | | | | Nörodigital Demet Kökenli Tümör | |
| | | | | | Epidermal Kist | |

*Hastanın demografik ve cerrahi verileri gösterilmektedir.*

## P-109
## Degloving Tipi Parmak Yaralanmalarının Tedavisinde Paraumblikal Perforatör Bazlı Pediküllü Fleplerinin Şekillendirilmesinde Kullanılabilecek Kolay ve Etkin Bir Yöntem

Hakan Bulam, Fatih Tekin
*Sağlık Bilimleri Üniversitesi Ankara Keçiören Eğitim ve Araştırma Hastanesi, Plastik Rekonstrüktif ve Estetik Cerrahi Kliniği, Ankara*

Giriş: Degloving tipi yaralanmalar çoğu zaman replantasyon için uygun olmamaktadır. İnterpolasyon flepleri ile yapılan aşamalı onarım bu parmakların yumuşak doku rekonstrüksiyonu için iyi bilinen bir kurtarma prosedürüdür.1Fakat genellikle bu fleplerin iskeletize olmuş parmağa adaptasyonu ve flebin parmak çevresine yerleştirilmesi tekniğin en zor ve en fazla zaman alan sürecidir. Burada bu süreci kısaltan, kolaylaştıran ve daha ince flepler kullanılmasını sağlayan basit bir teknik sunulmuştur.

Vaka: Bu teknikte paraumblikal perforatör tabanlı pediküllü abdominal flep, defekt uzunluğunda ve 3:1 boy-en oranında kaldırıldıktan sonra flep parmak büyüklüğüne göre 5mL veya 10mL steril şırınga üzerinde sarılıp dikilerek bir tüp flep oluşturulmaktadır. Flep uçları parmak flep içine yerleştirilmeden önce dikilerek hızlı bir şekilde gerekli sirküler yumuşak doku örtü elde edilmektedir. Ardından şırınga flep içinden çıkarılırve parmak tüp flebin içine yerleştirilir. Parmak ile tüp flep arasına birkaç dikiş konularak ameliyat bitirilir. Üç hafta sonra lokal anestezi altında delay prosedürü uygulanır ve parmak abdominal bölgeden ayrılır.

Tartışma: Ezilme ve avülziyon yaralanmalarının bir karışımı olan degloving tipi ampütasyonlar (Urbaniak Sınıflaması 3) çoğu zaman replantasyon için iyi bir aday olmamaktadır.2-3 Replantasyon uygulanamadığı durumlarda parmak uzunluğunun korunabilmesi ve sağlam kemik iskelet üzerinde yumuşak doku örtüsünü sağlamak gereklidir. Bir kurtarma prosederü olarak bu amaçla sıklıkla paraumblikal, inguinal ve subpektoral interpolasyon flepleri kullanılmaktadır. Yumuşak doku rekonstrüksiyonu için etkin ve güvenli bir yöntem olarak bilinen bu yöntemde flebin parmak çevresine yerleştirilmesi tekniğin en zor ve zaman alan kısmını oluşturmaktadır. Özellikle parmağın volar yüzü ile abdomen arasında konulan dikişler dar bir alanda uygulanmaktadır. Çoğu zaman bu bölgelerde yara ayrılması ve flep ayrılması görülebilmektedir. Bazen de çok kalın ve büyük flepler nedeniyle rekonstrükte edilen parmaklar normal boyutunun 2-3 katı büyüklükte olabilmektedir. Sunduğumuz teknik ile daha kısa ameliyat süresinde ve daha az yardımla parmak boyutuna daha yakın ve daha az flep revizyonu ve debulking gerektiren bir sonuca ulaştık. Bu basit, ucuz ve etkin yöntemi tüm meslektaşlarımıza öneriyoruz.

Kaynaklar:

1. Yilmaz S, Saydam M, Seven E, Ercocen AR. Paraumbilical perforator-based pedicled abdominal flap for extensive soft-tissue deficiencies of the forearm and hand. Ann Plast Surg. 2005 Apr;54(4):365-8.

2. Kupfer DM, Eaton C, Swanson S, McCarter MK, Gilbert WL. Ring avulsion injuries: a biomechanical study. J Hand Surg Am. 1999;24(6):1249-1253.

3. Urbaniak JR, Evans JP, Bright DS. Microvascular management of ring avulsion injuries. J Hand Surg Am. 1981;6(1):25-30.

**Şekil 1.Paraumblikal perforatör bazlı pediküllü flebin şırınga yardımı ile şekillendirilmesi ve tüp flep oluşturulması**

## P-111
## Karpal Tünel Sendromu Bulgularına Yol Açan Nadir Yerleşimli Epidermal Kist

Ahmet Demir
*Antalya Eğitim ve Araştırma Hastanesi, Plastik, Rekonstrüktif ve Estetik Cerrahi, Antalya*

Giriş: Epidermal kist elin en sık görülen 3. tümörüdür. Daha çok avuç içerisinde ve parmak uçlarında görülür. HAstalığın gelişim süreci ayları ve yılları bulabilir. Delici tarvmalar sonrası epidermal hücrelerin dermise implante olması sonrası gelişirler.

Vaka: 59 Yaşında bahçıvan olan erkek hasta sağ el bileğinde son bir yılda giderek büyüyen kitle nedeni ile kliniğimize başvurdu. Hastanın yapılan fizik muayenesinde sağ el bileği zon 4 ve 5 geçişinde hassasiyete neden olan cilt altı kitle ve median sinir trasesinde distalde hipoestezi mevcuttu. Klinik olarak karpal tünel sendromu bulguları mevcuttu. Rejyonel blok altında yapılan cerrahide girilen insizyon ile kitle etkisi gösteren kist eksize edilerek median sinir çevre dokulardan disseke edilip sinirin çevresindeki bası etkisi kaldırıdı.

Tartışma: Epidermal kist her ne kadar elin en sık 3. tümörü ise de baş-boyunda saha sık görülmektedir. Tedavisi kistin duvarı ile birlikte eksizyonudur. Nüks oranları yüksektir. Bizim vakamızı özellikli kılan yanı hastada el bilek seviyesinde lokalizasyonu neticesinde karpal tünel sendromuna neden olmasıdır. Karpal tünel sendromu nedeni olarak epidermak kist literatürde çok da sık rastlanan bir durum değildir.

Sonuç: Plastik cerrahinin sıradan basit lezyonlarından olan epidermal kistin görüldüğü lokalizasyona bağlı olarak lokal ve spesifik şikayetler ortaya çıkarabileceği akılda tutulması gereken bir noktadır. Bu şikayetler çoğu zaman kistin de tedavisi olan cerrahi eksizyon sonrası gerilemektedir.

**Lezyonun preoperatif görüntüsü**

## P-112
## Önkol Çift Kırığına Bağlı Ulnar Sinirde Devamlılık Gösteren Nöromanın (Neuroma İn Continuity) Tedavisi

Serdar Tuncer[1], Melike Paçavra[2], İsmet Doğan[2]
*[1]İstanbul Bilim Üniversitesi Tıp Fakültesi Plastik, Rekonstrüktif ve Estetik Cerrahi Anabilim Dalı*
*[2]İstanbul Bilim Üniversitesi Tıp Fakültesi*

Önkol kırıklarına bağllı sinir yaralanmaları nispeten daha ender olup, özellikle geniş yumuşak doku yaralanmalarının olduğu olgularda meydana gelir. Kapalı önkol kırıklarında ulnar sinir felci, nadiren görülür. Olguların büyük kısmında sebebi, sinirde gerilmeye bağlı nöropraksi olup zaman içinde düzelir. Ancak, sinirde kesilme veya kırık sahasına sıkışma da mutlaka akılda tutulmalıdır. on dört yaşında erkek hasta, spor yaparken elleri üzerine düşmüş ve sol önkolda radius ve ulna kırıkları meydana gelmiş. İlk olarak alçılandıktan sonra ameliyata alınmış, açık redüksiyon ve intramedüller çivi ile onarımı yapılmış. Ameliyattan sonra yapılan muayenede ulnar sinir felci görülmesi üzerine, ameliyat sonrası üçüncü haftada tarafımıza muayeneye gelen hastada, fizik ulnar sinirde duyu ve motor felç tespit edildi. Yapılan emg›de sol kolda ulnar sinirde, fleksor digitorum profundus kasına giden dalını verdikten sonra tam aksonal dejenerasyona yol açmış yaralanma görüldü. Bu bulgular ile hastada nöropraksi olduğu düşünülerek takibe alındı. Aylık takiplerinde hiçbir düzelme görülmemesi üzerine, ilk ameliyattan üç ay sonra sinir ekplorasyonu amacıyla ikinci kere ameliyata alındı. Ulnar sinirin kırığa yapışmış ve nedbe dokusu içinde sıkışmış olduğu görüldü. Sinir etraf dokulardan tamamen serbestleştirildi. Mikroskop altında yapılan nöroliz sırasında, sinirde makroskopik devamlılığın olmasına rağmen fasiküler devamlılığın iyi olmadığı görüldü ve internal nörolize geçildi. İnternal nöroliz sonunda sadece iki tane fasikül grubu olan hastada, ulnar sinirdeki nedbeler temizlendi ve sonrasında sinir primer onarıldı. Son olarak onarımdan 1 yıl sonra kontrol edilen hastada, el intrensek kaslarından lumbrikaller tam olarak döndü, dorsal interosseoz kasların atrofisi düzeldi, duyu kaybı hafif dokunma duyusu kaybına geriledi (3.61). İki nokta ayrımı ise beşinci parmakta 6 mm e kadar iyileşti. Önkol kırığı ulnar sinir felcinde konservatif tedaviden eksplorasyona kadar değişen tedaviler bildirilmişitir. Bunlar hangisinin ve ne zaman uygulanacağı ise tartışmalıdır. Kapalı yaralanmaların çoğunda sebep sinir nöropraksisi olmakla birlikte, iyileşmeyen olgularda sinir eksplorasyonuna geçilmelidir. Devamlılık gösteren nöroma (neuroma in continuity) ise tedavisi oldukça güç bir sinir yaralanma şeklidir. Bazen duyu ve motor kayıpla, bazen de nöropatik ağrı nedeniyle cerrahi tedavi gerekebilir. Sinir eksplorasyonu ve nöroliz sırasında mevcut sinir işlevinin bozulma olasılığı da vardır. Yalnızca ağrı olup işlevsel kaybı olmayan hastalarda nöroliz ve sonrasında adiposofasyal flepler ile örtüm yapılabilir. İşlev kaybı nedeniyle ameliyat edilen olgularda ise mikroskop altında titiz bir nöroliz ve debridman yapılmalıdır. Bizim hastamızda, eksplorasyon sonucunda sinirde makroskopik devamlılık olmasına rağmen, nöroliz sonucunda iki fasikül haricinde sinirin tamamen yaralanmış ve nedbe ile iyileşmiş olduğu görüldü. Üç aylık bir bekleme süresi içinde sinirde hiçbir işlevin geri dönmemiş olması nedeniyle de nedbe dokular tamamen eksize edildikten sonra primer sinir onarımı yapıldı. Kırıklar sonrası sinir felçlerinin bir kısmı ilk travmaya bağlıyken bir kısmı da iatrojenik olabilmektedir. Felci olan hastaların yakın takibi ve gereğinde sinire yönelik cerrahi işlem yapılmalıdır.

**Resim 1**

*Ameliyat sırasında sinirde makroskopik devamlılık mevcut*

## P-113
## Tırnak Revizyon Ameliyatında Unutulan Turnike Sonrasında Nekroza Giden Parmak Olgusu

Abdullah Ünlü, Şeyda Güray Evin, Mustafa Sütçü, Osman Akdağ, Zekeriya Tosun
*Selçuk Üniversitesi Tıp Fakültesi, Plastik Rekonstrüktif ve Estetik Cerrahi, Konya*

Giriş: Batık tırnak onikokriptoz olarak isimlendirilir ve tırnağın medial veya lateral kıvrıma doğru büyümesidir. Özellikli 20-30 yaşlarında sık görülür ve okul devamsızlığı ile iş gücü kaybına neden olmaktadır. Tırnak revizyon ameliyatlarında winograd yöntemi sık kullanılmaktadır. Lokal anestezi altında gerçekleştirilen bu yöntem sırasında kanama olmaması için parmak turnikesi kullanılmaktadır. Bu olgu sunumunun amacı tırnak revizyon ameliyatı sonrasında unutulan parmak turnikesinin sonuçları ve yönetiminin sunulmasıdır.

Olgu Sunumu: Sağ ayak 1. Parmakta tırnak batması nedeniyle dış merkezde tırnak revizyon operasyonu geçiren 46 yaşında kadın hasta şiddetli ağrı ve sağ ayak 1. parmağının tip bölgesinden başlayıp prosimale uzanan morarma şikayeti ile başvurdu. Hastanın operasyonu sırasında kanama kontrolü için cerrahi eldivenden yapılan parmak turnikesi kullanıldığı öğrenildi. Post operatif 1. günde pansuman için gidilen sağlık kuruluşunda parmağın proksimalinde turnikenin unutulduğu tepit edilerek müdehaleedilmiş. Kliniğimize post operatif 4. günde başvuran hastanın yapılan fizik muaynesinde parmağında nekroz ve demarkasyon hattının belirginleşmeye başladığı görüldü. Hasta hospitalize edilip rejyonel anestezi altında yumuşak doku ve kemikte seri debritmanlaryapıldı. Tam kat nekroz olduğu görüldü ve sağ ayak 1. parmak metatarsofalangiyal(mtf) bölgeye kadar kısaltıldı, yara bakımı yapıldı. Yara bakımı takiben kısmi kalınlıkta cilt grefti ile onarımı yapıldı. Beklenmeyen uzuv kaybı olan hastaya tedavi sürecinde psikiyatrik destek tedavisine başlandı.

Sonuç: Yara bakımı, seridebritmanlar, ampütasyon ve rekonstrüksiyon sonrasında hastanın parmağı mtf seviyesine kadar kısaltıldı.

Tartışma: Tırnak revizyon ameliyatları arasında en cok tercih edilen yöntem winograd prosedürüdür. Bu yöntem 1929 yılında tanımlanmış olup dünyada en sık uygulanan yöntemdir. Rekürrensoranının az olması, kolay uygulanabilir olması ve komplikasyon oranının düşük olması nedeniyle yaygın olarak kullanılmaktadır. Bu işlem lokal anestezi altında ve parmak turnikesi ile kolaylıkla uygulanmaktadır. İşlem bitiminde mutlaka parmak turnikesi kesilip parmağın dolaşımı kontrol edilmelidir. Nadir bir komplikasyon olsada parmak turnikesi unutulması sonrasında parmağın nekroze gidip ampute edilmesi hastada katastrofik sonuçları olmaktadır. Tırnak revizyon ameliyatının en önemli aşaması turnikenin kesilip dolaşımın kontrol edilmesidir. İşlem sırasında turnikenin unutulmaması için işaretleyici cerrahi klempv.b. aletler kullanılabilir. Bu işlemin başından sonuna kadar tek cerrah tarafından yapılması, pansumanın işlemi gerçekleştiren kişi tarafından yapılması bu komplikasyonun önlenmesinde etkili olacaktır.

## P-114
## 3 Parmağın Zon 3 Seviyesinden Travmatik Ampuatasyonu ve Replantasyonu

Bilsev İnce, Pınar Gündüz, Mehmet Dadacı, Mehmet Emin Cem Yıldırım
*Necmettin Erbakan Üniversitesi, Meram Tıp Fakültesi, Plastik Rekonstrüktif ve Estetik Cerrahi Anabilim Dalı, Konya*

Giriş: Mikrocerrahi ve mikroskopların gelişmesiyle birlikte geçmişte yapılması imkansız görülen amputasyonlar replante edilebilmektedir. Ancak tek parmak replantasyonu nispeten daha kolay gerçekleştirilebilinirken, birden fazla parmak amputasyonunda süreç yönetimi ve cerrahide daha fazla güçlük görülebilir. Bu yazıda opere ettiğimiz bir hastada elde ettiğimiz tecrübe ışığında çoklu parmak amputasyonunda cerrahi başarıyı arttırmak için takip ve tedavide yapılması gerekenler tartışılacaktır.

Olgu Sunumu: 45 yaşında kadın hasta sol elini hızar makinesine kaptırma sonucu çoklu parmak amputasyonu şikayetiyle acil servise başvurdu. Hastanın yapılan fizik muayenesinde 2., 3. ve 4. parmakların zon 3 seviyesinden total ampute olduğu görüldü, 2. ve 4. parmaklarda aynı zamanda zon 2 seviyesinde derin kesileri mevcuttu. 1. parmak ulnar taraf dijital arterin total kesikti. Tüm parmaklarda multiple fraktürler mevcuttu. Hasta genel anestezi altında operasyona alınarak 3 parmak replante edildi. Postoperatif 10 gün takip edilen hastada komplikasyon gelişmedi (Resim 1).

Tartışma: Çoklu parmak amputasyonlarında replantasyon endikasyonları yaralanmanın şekli, iskemi süresi, amputasyon seviyesi, yaş, genel faktörler, hastanın beklentileri ve gereksinimlerine göre değişebilir. Uzayan cerrahi süreyle birlikte başarı şansı azalırken komplikasyon olasılığı artabilir. İyi bir bilgi birikimi, deneyim ve dikkatli cerrahi ile çoklu parmak amputasyonları başarıyla replante edilebilir.

**Resim 1**

*Elin preoperatif ve postoperatif görünümü*

## P-115
## Majör Alt Ekstremite, Parsiyel Skrotum ve Penis Amputasyonu Olgusu

Mehmet Dadacı, Arda Soylu, Bilsev İnce, Mehmet Emin Cem Yıldırım
*Necmettin Erbakan Üniversitesi, Meram Tıp Fakültesi, Plastik Rekonstrüktif ve Estetik Cerrahi Anabilim Dalı*

Giriş: Alt ekstremite amputasyonları tüm amputasyonların % 80-85'ini oluşturmaktadır. (1) Bu vakada iş kazası sonucu total sol alt extremite amputasyonu yanı sıra parsiyel penis ve skrotum amputasyonu da eşlik eden olgu sunulmaktadır.

Olgu Sunumu: 16 yaşında erkek hasta iş yerinde beton mikserine bacağını kaptırması sonucu karın sol alt kadranla ilişkili sol alt ekstremitenin tamamının ve perine sol yarısının avülsiyon tarzında amputeydi. Pelvik kırıkları, penis amputasyonu, skrotum defekti,yaygın üretra yaralanması ve bağırsakların ekspoze olduğu avülsif yaralanması olan hastaya multidisipliner rekonstrüksiyon planlandı. Skrotum defekti lokal flepler ile onarıldı. Penil üretradaki geniş defekt için avulziv üretral mukoza şekillendirilerek skrotal içerisinden geçirilerek ağızlaştırıldı. Bağırsakların ekspoze olduğu karın duvarı defekti için sol taraf vertikal rektus abdominis kas deri flebi ile onarım yapıldı. Hasta, postoperatif dönemde 60. günde mesane boynu ve üretra rekonstrüksiyonu için Üroloji kliniğine devredildi.

Tartışma: Travmatik amputasyonlar özellikle çocukları, genç yetişkinleri ve iş gücünde aktif olanları etkilediğinden, tedavileri dikkat çekicidir. Erkekler kadınlardan dört kat daha fazla etkilenir.(2) Travmatik amputasyonların başlıca nedenleri arasında meslekî yaralanmalar bulunmaktadır.(3) Sonuç olarak ürogenital ve pelvik bölgenin de kısmi amputasyonunu içeren travmatik total alt ekstremite kaybı hem kalıcı fizyolojik ve psikolojik sekel gibi hasta faktörleri, hem de rekonstrüksiyon alternatifleri ve birden fazla kliniğin multidisipliner yaklaşımı açısından zorluk teşkil etmektedir. Bizim olgumuzda da olduğu gibi, travmatik iş kazalarına bağlı majör amputasyonlarda hayati riskler göz önünde bulundurularak multidisipliner yaklaşımla cerrahi tedavi planlanmalıdır.

Kaynaklar:

1) Baykal, Y.B., et al., Is scintigraphy a guideline method in determining amputation levels in diabetic foot? J Am Podiatr Med Assoc, 2014. 104(3): p. 227-32.

2) Unwin N, Global Lower extremity amputation study group. Epidemiology of lower extremity amputation in centres in Europe, North America and East Asia. The Global Lower Extremity Amputation Study Group. Br J Surg 2000; 87: 328-37

3) Boyle D, Parker D, Larson C, Pessoa-Brandão L. Nature, incidence, and cause of work-related amputations in Minnesota. Am J Ind Med 2000; 37: 542-50.

**Resim 1.**

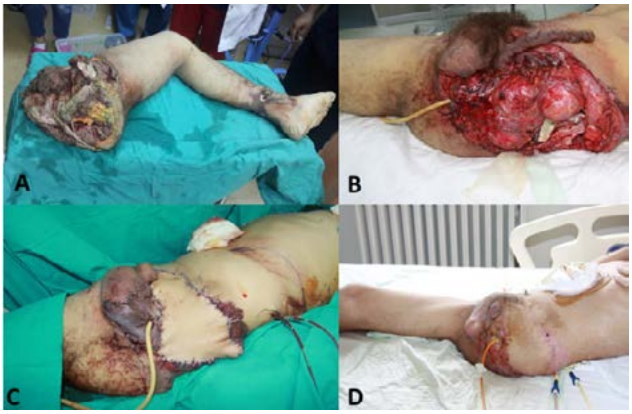


*A. Majör ampütasyon B. Defektin görünümü C. Defektin kapatılması D. Postoperatif 1. ay görünümü*

## P-116
## Uyluk Mediailinde Dev Boyutta Bizar Leiomyom: Nadir Bir Olgu

Münür Selçuk Kendir, Majid İsmayilzade, Zeynep Altuntaş
*Necmettin Erbakan Üniversitesi Meram Tıp Fakültesi, Plastik Rekonstrüktif ve Estetik Cerrahi Anabilim Dalı, Konya*

Giriş: Leiomyom düz kasın benign tümörüdür. Leioyomlar daha çok iç organ yerleşimli olsalar da vücutta herhangi bir yerde görülebilmektedirler. Leiomyom genellikle ağrı, bası semptomları ya da kozmetik şikayetler gibi kitle etkisiyle ilgili semptomlarla kendini gösterir. Kesin tedavisi cerrahi eksizyondur. Bir leiomyom çeşidi olan bizar leiomyom önemli nükleer ve sitolojik atipiye sahiptir, ancak yüksek mitotik oran ve tümör hücre nekrozu yoktur. Benign bir leiomyom varyantı olmasına rağmen nüks olgular tanımlanmıştır (1).

Amaç: Bu olgu takdiminde kliniğimizde tedavisi uygulanmış olan nadir görülen dev boyutlardaki simplastik leiomyom olgusunu sunulmaktadır.

Olgu: 70 yaşında erkek hasta, uzun süredir var olan sol uyluk medialinde ele gelen kitle şikayetiyle polikliniğimize başvurdu. Hastanın fizik muayenesinde uyluk medialinde alt 1/3den poplital bölgeye doğru uzanan, ele gelen, yaklaşık 10x6 cm boyutlarında sert, mobil kitle görüldü. Fizik muayenesinde lenfadenopatiye veya başka bir bölgede benzer kitleye rastlanılmadı. Yapılan USG incelemesinde 8x6x5 cm boyutlarında, nörovasküler yapılarla ilişkisi olmayan, malign natürde olabilecek kitle saptandı. Sol uyluk medialinden uygun insizyonla tümör kapsülüne ulaşıldı. Sonrasında kapsül etrafından diseksiyonla tümör serbestlenilerek uzaklaştırıldı. Cerrahi değerlendirmede benign olduğu düşünülen kitle için ek diseksiyon yapılmadı. Kanama kontrolü sonrası insizyon hattı kapatılarak operasyon tamamlanıldı. Lezyonun patolojik incelemesi bizar (simplastik) leiomyom olarak raporlandı. Hastanın post- operatif takiplerinde nüks görülmedi.

Tartışma: Bizar leiomyom nadir görülen bir leiomyom alt tipidir. Benign olmalarına rağmen dev boyutlara ulaşabilmektedirler ve aynı anatomik bölgede nükse sebep olabilmektdirler. Cerrahi yaklaşım açısından diğer benign yumuşak doku tümörlerinden bir farklılığı bulunmamakla

beraber, kapsülle birlikte tam eksizyonun sağlandığından emin olunmalıdır.

Sonuç olarak; ekstremite yerleşimli, dev boyutlara ulaşmış kitleler preoperatif dönemde malignite düşündürebilir ve radyolojik inceleme her zaman doğru sonuç vermeyebilir. Bu kitlelerin kesin tanısı ve aynı zamanda tedavisi için cerrahi eksizyon yapılmalıdır.

KAYNAKLAR:

1- Kefeli,M.,Caliskan,S., Kurtoglu,E., Yildiz, L., Kokcu,A.: Leiomyoma With Bizarre Nuclei: Clinical and Pathologic Features of 30 Patients. Int. J. Gynecol Pathol. 2018 Jul;37(4):379-387

**Resim 1**

*A- Pre- op kitlenin önden görünümü B- Pre- op kitlenin medialden görünümü C- Kitle kapsülüyle beraber etraf dokudan serbestlenilmiş D- Eksize edildikten sonra kitlenin görünümü*

## P-117
## Agresif Anevrizmal Kemik Kistin Rekonstrüksiyonunda Pediküllü Fibula Flebi Kullanımı: Olgu Sunumu

Cemil Işık, Erden Erkut Erkol, Mustafa Sütçü, Osman Akdağ, Zekeriya Tosun
*Selçuk Üniversitesi Tıp Fakültesi, Plastik Rekonstrüktif ve Estetik Cerrahi Anabilim Dalı, Konya*

Giriş: Anevrizmal kemik kisti içi kan dolu fibröz septalarla bölünmüş, benign fakat lokal agresif ilerleyen yaşamın en sık ikinci dekadında görülen tümöral lezyondur.1 Ağrı, bölgesel şişme veya patolojik fraktürlerle neden olan bu kistler aynı zamanda, nörolojik semptomlar, tortikollis gibi tutulum yerine spesifik bulgularla da kendini gösterebilir.1 Anevrizmal kemik kisti %70 izole lokal kitleler şeklinde ortaya çıkar. %30'u ise dev hücreli tümör gibi eşlik eden ikinci bir tümörle birlikte görülebilir.1,2 Tedavisinde cerrahi rezeksiyonlar gerektiren bu tümöral lezyonlarda nüks önemli bir sorun oluşturmaktadır.2 Arda kalan doku bırakılmayan geniş rezeksiyonlarla üstesinden gelinebilecek bu tümörler en sık tibia (%17.5) ve femurda (%15.9) görülmektedir.3 Genç yaşlarda ambulasyon sorunları gibi ciddi morbiditelere neden olan bu kitlesel lezyonlarda rekonstrüksiyon oldukça önem kazanmaktadır. Bu olgu sunumunda tibial anevrizmal kist defekti pediküllü fibular flep ile replase edilen olgu sunulacaktır.

Olgu Sunumu: Sağ dizinde ağrı, şişlik şikayetleri olan 14 y erkek hasta Ortopedi kliniğine başvurdu. Sağ diz eklem grafisinde sağ tibia üst 1/3'te kemik destrüksiyonuna neden olan kitlesel lezyon görülmesi üzerine yapılan MRI incelemesinde söz konusu lezyonun T1 se T2 sekansında değişken sinyaller verdiği ve etrafında hipointens çerçeve ile çevreli olduğu belirlendi. Yapılan kapalı kemik biyopsisi ile anevrizmal kemik kisti tanısı kesinleştirildi. Ortopedi kliniği tarafından eksizyon ve kemik grefti ile onarım planlanmıştır. Hastaya anterior kortex üzerinden girilerek küretaj takiben burr ile debridman yapılıp 90cc kemik grefti yerleştirilmiş. Yara yerinden akıntının devam etmesi ve greft kaybı olması üzerine hastaya reoperasyon planlanmış. İkinci operasyonda alınan örneklerin anevrizmal kemik kisti gelmesi üzerine tarafımıza konsülte edilen hasta geniş proksimal tibial rezeksiyon ve fibulanın tibialize edilmesi planlandı. Proksimal tibia geniş rezeke edilirken patellar ligaman korundu. Monitorizasyon ve defekt için cilt adası eklenen fibular flep 180 derece çevrildi. Anterior tibial kas altından geçirilerek defekte alana anatomik plak ile fikse edildi. Hasta takiplerinde dolaşım sorunu olmayan hasta 4.gün taburcu edildi. Postoperatif 6. Ayda Nottingham sağlık profil test skoru 21.91 olarak hesaplanan hastanın günlük işlerini aksatmadan yapabildiği, ambulasyon sorunu yaşamadığı görüldü.

Tartışma: Anevrizmal kemik kistlerinde kontrendikasyon olmadığında ilk planda selektif arteriyel embolizasyon denenmelidir. 3, 4 Selektif arteryel embolizasyon cilt nekrozlarına neden olması, nörolojik semptomlu hastalarda kullanılamaması, patolojik kırıklarda tedavi şansı vermemesi nedeniyle başarısızlıkla sonuçlanabilir. 3,4 Bunun dışında intralezyoner enjeksiyon, radyoterapi, krioterapi gibi tedavi modalitelerinin uygulanabilmesiyle beraber geniş rezeksiyon yapılan hastalarda nüks izlenmemektedir. 5, 6 Sekonder vakalarda ablatif cerrahi önemli vital ve fonksiyonel sorunlara yol açabilmektedir.5 Özellikle alt ekstremitede yoğun görülen bu lezyonlar ambulasyon sorunlarına yol açabilmektedir. Kemik replasmanının pediküllü fleplerle sağlanması osteokondüktif ve osteoindüktif etkisiyle iyileşme sürelerini kısaltmaktadır. İpsilateral pediküllü fibular flepler düşük enfeksiyon ve malunion oranları ile geniş tibial defektlerde en iyi seçeneklerden biridir.7 Avasküler allograftler osteoindüktif olmayışı nedeniyle greft kayıpları ve non union oldukça sıktır.7 Free fibula flepleri mikrocerrah,deneyim gerektirmesi ve ameliyat sürelerinin uzun oluşu önemli dezavantajlar oluşturur. 8 Pediküllü fibular flepler tibiaya komşuluğu osteoindüktif etki sağlaması cilt adası eklenebilmesi donör alan morbiditelerinin düşük oluşu ile tibial defekt rekonstrüksiyonunda etkin bir yöntemdir.8, 9

Sonuç: Yönetimi zor olan anevrizmal kemik kist defeklerinde fonksiyonel çözüm sağlayan kemik flepleri tedavide en önemli araçlardan biridir. Her ne kadar ilk basamak tedavi olmasa da nüks eden anverizmal kemik kistlerinde geniş rezeksiyonun gerekliliği bu flepleri zorunlu kılar. Tibial defektlerde Pediküllü fibular flep kemik fleplerinde en önemli seçeneği oluturmaktadır.

Kaynaklar:

1- Schajowicz F. Aneurysmal bone cyst. Histologic Typing of Bone Tumours. Berlin: Springer-Verlag; 1992. 37

2- McCarthy EF, Frassica FJ. Aneurysmal bone cyst. Pathology of Bone and Joint Disorders: With Clinical and Radiographic

3- Rapp TB, Ward JP, Alaia MJ. Aneurysmal bone cyst. J Am Acad Orthop Surg. 2012 Apr. 20(4):233-41.

4- Schreuder HW, Veth RP, Pruszczynski M, et al. Aneurysmal bone cysts treated by curettage, cryotherapy and bone

grafting. J Bone Joint Surg Br. 1997 Jan. 79(1):20-5.

5- Rastogi S, Varshney MK, Trikha V, et al. Treatment of aneurysmal bone cysts with percutaneous sclerotherapy using polidocanol. A review of 72 cases with long-term follow-up. J Bone Joint Surg Br. 2006 Sep. 88(9):1212-6

6- Erol B, Topkar MO, Caliskan E, Erbolukbas R. Surgical treatment of active or aggressive aneurysmal bone cysts in children. J Pediatr Orthop B. 2015 Sep. 24 (5):461-8.

7- Correlation. Philadelphia: WB Saunders; 1998. 279-84 Oliveira, Ricardo Horta, et al. "Ipsilateral pedicled fibular flap for tibial reconstruction after Ewing sarcoma resection." European Journal of Plastic Surgery 34.2 (2011): 131-134.

8- Jeng, Seng-Feng, et al. "Concomitant ipsilateral pedicled fibular transfer and free muscle flap for compound tibial defect reconstruction." Annals of plastic surgery 47.1 (2001): 47-52.

9- Chung, Yoon Kyu, and Seum Chung. "Ipsilateral island fibula transfer for segmental tibial defects: antegrade and retrograde fashion." Plastic and reconstructive surgery 101.2 (1998): 375-82.

**X-ray**

*Resim 1: Preoperatif ve Posteoperatif 1. ay X-ray görütülemeleri*

## P-118
## Geniş Gluteal Defektin Çoklu Rejyonel Fleplerle Onarımı: Olgu Sunumu

Cemil Işık, Nıjat Majıdov, Mustafa Sütçü, Osman Akdağ, Zekeriya Tosun
*Selçuk Üniversitesi Tıp Fakültesi, Plastik Rekonstrüktif ve Estetik Cerrahi Anabilim Dalı, Konya*

Giriş: Ewing sarkom kemik ve yumşak dokuların 2.en sık görülen sarkomudur.(1) Bu sarkomun en sık gelişim yeri pelvis ve ekstremitelerdir.(2) Ewing sarkomunun %90 nı 11. Ve 22. Kromozomların translokasyonu sonucu oluşur.(3)Sıklıkla iskelet sisteminde görünüyor olmasına rağmen yumuşak doku gibi farklı doku tiplerinde de(ekstra-iskeletal) rastlanabilmektedir.(4) Ekstra-iskeletal presentasyon Ewing sarkomunun nadir görülen subtipidir ve yüksek agresif seyreder.(5)Çoğu kez geniş rezeksiyonlar gerektiren ewing sarkomunda kompleks rekonstrüksiyon operasyonlar gerekmektedir. Ancak rejyonel pelvik flepler düşük morbiditeleri ve kısa ameliyat süreleri ile mikrocerrahiye iyi bir alternatif oluşturur. Bu bildiride geniş gluteal defekti rejyonel fleplerle rekonstrükte edilen ewing sarkom vakasının sunulmuştur

Olgu: Gluteal bölgede son bir yılda gittikçe büyüyen, ele gelen kitlesi olan 37 yaş erkek hasta ortopedi ve travmatoloji polikliniğine başvurdu. Hastanın fizik muayenesinde 10x20 cm lik sert ele gelen kitlesi mevcuttu. Pelvis MRG incelemesinde femur proksimal diafiz posteriorunda en büyüyü 3x1.5 cm olan ve perineal alana doğru uzanım gösteren kitlesel lezyonlar izlendi. Kitlenin yüzeyel kesimine yapılan insizyonel biyopsi sonucunda "Malign mezenkimal Sarkom" tanısı konuldu. Genel cerrahi, ortopedi, Tıbbı onkoloji, Radyoloji ve plastik cerrahi bölümlerinin katıldığı multidispliner konsey ile hastanın kitlesinin siyatik sinir korunarak çıkarılması, aynı seansta rejyonel fleplerle onarımı ve kolostomi açılması planlandı Hastaya yapılan eksplorasyonla, gluteus maksimus içerinsindeki malign mezenkimal sarkomun anus sfinkerine kadar infiltre olduğu görüldü. Bu aşamada genel cerrahi ekibinin desteği ile -siyatik sinir,anus sfinkteri korunarak-kitle ve tüm çevre yumuşak dokular, koksiks ile beraber enblok rezeke edildi. Defekt alanın 45x37 cm ebatlarında oluşu nedeniyle 3 adet rejyonel flep tasarlandı. Superior bazlı rotasyonel fasyakutan flep, sağ superior gluteal arter perforatör bazlı key stone flep ve sol posterior uyluk medialinden kanlanan hatched flep yapılarak defekt rekonstrükte edildi. Keystone flebin inferior polünde 5x10cmlik alan dezepitelize edilerek defekte alanda ki ölü boşluk dolduruldu. 3 adet hemovak dren ile flep donör alanları drene edildi. Postoperatif erken ve geç dönemde herhangi bir komplikasyon görülmedi. Hasta postoperatif 5. Gününde taburcu edildi. 14. Gün kontrollerinde suturları alınan hastada ek problem görülmemesi üzerine adjuvan kemoterapi tedavisi için tıbbı onkoji birimine devir edildi. 6 aylık takiplerinde Nüks izlenmedi.

Tartişma: Gluteal defektelerin onarımında sıklıkla kullanılan miyokutan gluteus maksimus v-y ilerletme fleplerinde fiziksel aktivitelerde kısıtlılıklar gözükmektedir.(6) Bu nedenle gluteal kasların genç hastalarada flebe dahil edilmemesi morbiditeyi azaltmaktadır. Bu olguda fasyokutan fleplerin kullanımı ile kas komplikasyonlarından kaçınılmıştır.

Aynı zamanda gluteal alan defektlerinde transpelvik vertikal rektus abdominis flepleri (VRAM) ve free flepler (latissimus dorsi, derin inferior epigastrik arter perforatör free flep vb..) kullanılabilmektedir. Ancak VRAM flep abdominal cerrahi geçiren hastalarda kullanılamazken, free flepler uzun cerrahi süresi ve cerrahi deneyim gerektirmesi nedeniyle birçok soruna yol açabilmektedir. Gluteal alanda güçlü kan akımı sayesinde, gluteal arter perforatörleri çok çeşitli flep tasarımlarını mümkün kılmaktadır. Uyluk posterior bazlı fleplerde tip dolaşımında sorunlar görülebilmesine rağmen donör alan morbiditesi oldukça az görülmektedir.(7)

Sonuç: Özellikle gluteal arterlerin intakt olduğu radyo terapi almamış hastalarda, kısa ameliyat süresi ile sonuçlar sağlayan rejyonel fleplere, gluteal rekonstrüksiyonda öncelik verilmelidir.

Kaynaklar:

1 Lu, Qunshan, et al. "MicroRNA 34b promotes proliferation, migration and invasion of Ewing's sarcoma cells by downregulating Notch1." Molecular medicine reports (2018).

2 Zhang, Jianjun, et al. "Impact of first-line treatment on outcomes of Ewing sarcoma of the spine." American journal of cancer research 8.7 (2018): 1262.

3- Annalora, Andrew J., et al. "A k-mer based transcriptomics approach for antisense drug discovery targeting the Ewing's family of tumors." Oncotarget 9.55 (2018): 30568. Impact of the Interdisciplinary Tumor Board of the Cooperative Ewing Sarcoma Study Group on local therapy and overall survival of Ewing sarcoma patients after induction therapy

## P-119
## İnguinal Bölgede Yerleşimli Yumuşak Doku Sarkomu Rekonstrüksiyonunda ALT Perforatör Flep Seçeneği

Selman Taşkın, Özlem Çolak, Tuğçe Yasak, İlker Üsçetin
*Okmeydanı Eğitim ve Araştırma Hastanesi, Plastik Cerahi Kliniği, İstanbul*

Giriş: Anterolateral uyluk flebi perforatör flepler arasında önemli bir yere sahiptir. Uzun ve ulaşılabilir pedikülünün disseksiyon kolaylığı ile tanımlandığı yıldan beri geniş popülarite kazanarak alt ekstremite rekonstrüksiyonunda olduğu gibi baş-boyun, üst ekstremite rekonstrüksiyonunda da yaygın olarak hem perforatör flep hem de serbest flep olarak kullanılmaktadır.

Amaç: Bu çalışmada, inguinal bölgede yerleşimli kitlelerin ayırıcı tanısında yumuşak doku sarkomlarının önemi ve bu bölgenin defektlerinde önemli bir seçenek olarak ALT perforatör flebin uygulanabilirliği sunulmaktadır. Olgu: Sağ inguinal bölgede 6 aydır mevcut, yumuşak doku sarkomu tanılı kitle nedeniyle başvuran 50 yaşında erkek hastanın operasyonu planlandı. Yaklaşık 15*8 cm boyutunda olan kitle için geniş rezeksiyon yapıldı ve kitlenin patolojisi; undiferansiye pleomorfik sarkom ( diğer adı ile; malign fibröz histiyositom) şeklinde sonuçlandı. Cerrahi sınırlar negatif olup tümör dokusu içinde rabdomyosarkom özelikleri gösteren hücrelerin de olduğu saptandı. Kitle rezeksiyonundan sonra inguinal bölgede oluşan; femoral arter, ven ve sinirin ekspoze olduğu defekt için planlanan alt perforatör flebi 2 adet perforatör korunarak, flep rektus femoris kası altından tünelize edilerek defekte adapte edildi. Postoperatif takiplerde sorun izlenmeyen hastanın radyoterapi tedavisinden sonraki kontrollerinde de flep dokusunun iyi durumda olduğu, herhangi bir komplikasyon gelişmediği görüldü.

Sonuç: Yapılan literatür araştırmasında pelvik taban rekonstrüksiyonu için daha sıklıkla kullanılmakla beraber inguinal bölgede yerleşimli defektler için de ALT perforatör flebinin kullanıldığı saptandı. Sunduğumuz olgu sunumunda bu flep seçeneği inguinal bölge yerleşimli defekt alanı için kullanıldı. İnguinal bölgede yerleşimli dev boyutta malign mezenkimal tümör rezeksiyonu sonrası oluşan ve femoral arter, ven ve sinirin ekspoze olduğu defektlerin rekonstrüksiyonunda ALT perforatör flep kullanımının yeterli örtüm sağladığı, donör alan morbiditesinin kabul edilebilir olduğu ve iyi estetik görünüm sağlayabileceği akılda bulundurulmalıdır.

## P-120
## Ganglion Kistine Bağlı Gelişen Kübital Tünel Sendromu

Fatih Tekin, Mehmet Hakan Bulam, Ömer Faruk Taner, Furkan Erol Karabekmez
*Sağlık Bilimleri Üniversitesi Ankara Keçiören Eğitim ve Araştırma Hastanesi, Plastik Rekonstrüktif ve Estetik Cerrahi Kliniği, Ankara*

Amaç: Kübital tünel sendromu, üst ekstremitenin karpal tünel sendromundan sonra en sık görülen tuzak nöropatisidir. Ulnar sinir üst ekstremite seyri esnasında bir çok noktada kompresyona maruz kalabilmektedir. Dirsek bölgesinde genellikle Sturthers arkı, Osborne ligamenti (kübital retinakulum) ve fleksör karpi ulnarisin iki başı arasındaki Osborne arkı tarafından baskıya uğramaktadır. (1,2)) Kübital tünel sendromu her ne kadar bu yapıların baskısı sonrası oluşsa da bu bölgelerdeki kitlelerde baskıya neden olabilmektedir. Bu olgu sunumunda, nadir olarak karşılaşılan, ganglion kistine bağlı gelişen kübital tünel sendromu olgusunun sunulması amaçlanmıştır.

Olgu: 53 yaşında erkek hasta, 20 gündür olan sağ el 4. ve 5.parmaklarında uyuşukluk şikayeti ile polikliniğimize başvurdu. Hastanın fizik muayenesinde 4.ve 5.parmaklarında hipoestezi ve 5.parmağında adduksiyon kısıtlılığı mevcuttu. Dirsek eklemi hareketlerinde ağrı ve kısıtlılık şikayeti olmayan hastanın yapılan EMG sinde dirsek ekleminden 5 cm proksimalde tuzaklanmaya bağlı orta derecede ulnar nöropati olduğu, şeklinde raporlandı. Hastaya rejyonel anestezi ve turnike altında kübital tünel dekompresyonu uygulandı. Kübital retinakulum açılıp sinire ulaşıldığında, ulnar sinir medialinde tünel içerisinde sinire baskı yapan yaklaşık 1x1,5 cm boyutlarında ganglion kisti ile karşılaşıldı.(Resim 1) Ganglion kisti eksize edildi. Ulnar sinire transpozisyon uygulanmadı ve cilt sütürasyonu uygulanarak cerrahi işleme son verildi. Eksize edilen materyalin histopatolojik değerlendirilmesi, ganglion kisti olarak rapor edildi. Hastanın semptomları 3 ay sonrasında tamamen düzeldi. 3 yıllık takiplerinde, ganglion kistinin ve tuzak nöropatinin rekürrensi gözlenmedi.

Sonuç: Kübital tünel sendromu genellikle 4. ve 5.parmaklarda hafif his kaybı ile başlamaktadır. İlerlemiş olgularda motor fonksiyon kayıpları da eşlik edebilmektedir. Tedavide, hafif ve aralıklarla tekrarlayan şikayetleri olan hastalarda cerrahi dışı yöntemler tercih edilirken ilerlemiş ve konservatif yöntemlerden fayda görmeyen hastalarda cerrahi dekompresyon ameliyatları tercih edilmektedir. (1,2) Bizim olgumuzda olduğu gibi kısa sürede septomları başlayıp, hızlı ilerleyen vakalarda kitle basısı düşünülmeli, yardımcı görüntüleme yöntemlerinden faydalanılmalı ve bası yapan kitle tespit edilirse erken dönemde dekompresyon ve kitle eksizyonu planlanmalıdır.

Kaynaklar:

1- Andrews K, Rowland A, Pranjal A, Ebraheim N. Cubital tunnel syndrome: Anatomy clinical presentation, and management. J Orthop. 2018 Aug 16;15(3):832-836.

2- Robertson C., Saratsiotis J. A review of compressive ulnar neuropathy at the elbow. J Manip Physiol Ther. 2005;28(5):345

**Resim 1**

*Ulnar sinir medialinde, sinire tünelde baskıya neden olan ganglion kist*

## P-121
## Median sinir varyasyonu olguları; erken dallanan 3. common dijital sinir kesileri

Semih Yıldız, Erinç Evrensel, Barış Çin, Nesibe Sinem Çiloğlu
*TC SBÜ Haydarpaşa Numune EAH Plastik, Rekonstrüktif ve Estetik Cerrahi Kliniği, İstanbul*

Giriş: Median sinir, brakial pleksusun üst trunkusundan köken alan lateral kord (C5, C6, C7) ile alt trunkustan köken alan medial kordun (C8, T1) birleşmesiyle oluşur. Motor ve duyu dalları olan mikst tipte bir sinirdir. Ön kolda fleksör digitorum superfisialis ve fleksör digitorum profundus kasları arasında seyreder. Ön kolun distalinde yüzeyel olarak bulunan median sinir, fleksör karpi radialis ve palmaris longus tendonları arasında sadece deri ve fasya ile örtülüdür. Sık olarak yapılan karpal tünel cerrahisi sebebiyle tünel içindeki varyasyonları büyük oranda tanımlanmıştır, fakat olası komplikasyonlardan kaçınmak için önkoldaki varyasyonlar gözden kaçmamalıdır. Bu çalışmada median sinirin intakt olduğu fakat erken dallanan 3. common dijital sinirin kesik olduğu iki olgu bildirmekteyiz.

Olgu 1: 38 yaşında erkek hasta sol el bileğinden porselen ile kesi beyanı ile hastanemiz aciline başvurdu ve tarafımıza konsülte edildi. Motor muayenesi ve dolaşım doğal izlendi. 3. parmak ulnar tarafta ve 4. parmak radial tarafta hipoestezi tariflemesi üzerine acil operasyona alındı. Eksplorasyonda el bileği seviyesinde palmaris longus ve erken dallanan 3. common dijital sinir kesisi izlendi. Median sinir ve diğer yapılar intakt izlendi. Tendon horizontal matress sütur ile sinir epinöral süturlar ile onarıldı.

Olgu 2: 45 yaşında erkek hasta sol el önkolda spiral kesisi beyanı ile dış merkezde KVC tarafından ulnar arter onarımı uygulandıktan sonra tarafımıza başvurdu. Muayenesinde sol el 3. 4. 5. parmak fleksiyon kısıtlılığı; 2. 3. 4. 5. parmak, el palmar ve hipotenar yüzlerinde hipoestezi tariflemesi üzerine operasyon planlandı. Eksplorasyonda FCU, 3.4.5. parmak FDS FDP, dallanma yerinden ulnar sinir, ulnar arter(onarımlı), erken dallanan 3. common dijital sinir kesisi (Şekil 1a, mavi noktalar) izlendi. Median sinir (Şekil 1a, sarı noktalar) ve diğer yapılar intakt izlendi. Tendonlar Modifiye Kessler yöntemi ile, sinirler epinöral olarak onarıldı. Ulnar arterde akım olması sebebiyle ulnar artere girişim yapılmadı.

Tartışma ve Sonuç: Önkol kesici ve delici alet yaralanmalarında median sinir hasarı sıkça izlenmektedir ve bu bölgenin varyasyonları kritik önem taşımaktadır. Bu varyasyonlar arasında en sık olarak bifid median sinir, erken dallanan 2. veya 3. common dijital sinirleri (Şekil 1b), persistan median arter, aksesuar dallanmalar izlenmektedir. Agarwal ve arkadaşlarının yaptığı kadavra çalışmasında erken dallanan 2. common dijital sinir sıklığı % 9.6 olarak belirtilmiştir.1Lanz tarafından erken dallanma sıklığı % 2.8, Tountas tarafından % 0.97 olarak belirtilmiştir.2,3 Median sinir onarımlarında bu varyasyonlar göz önünde bulundurularak yapılacak diseksiyonlar ile daha başarılı sonuçlar elde edilmesi mümkün olacaktır.

Kaynaklar:

1-Agarwal P, Gupta S, Yadav P, Sharma D. Cadavericstudy of anatomicalvariations of the median nevre and persisten tmedian artery at wrist. Indian J PlastSurg2014;47:95–101

2- Lanz U. Anatomicalvariations of the median nerve in the carpal tunnel. J HandSurgAm1977;2:44-53

3- Tountas CP, Bihrle DM, MacDonald CJ, Bergman RA. Variations of the median nerve in the carpal canal. J HandSurgAm1987;12:708-12.

**Şekil 1**

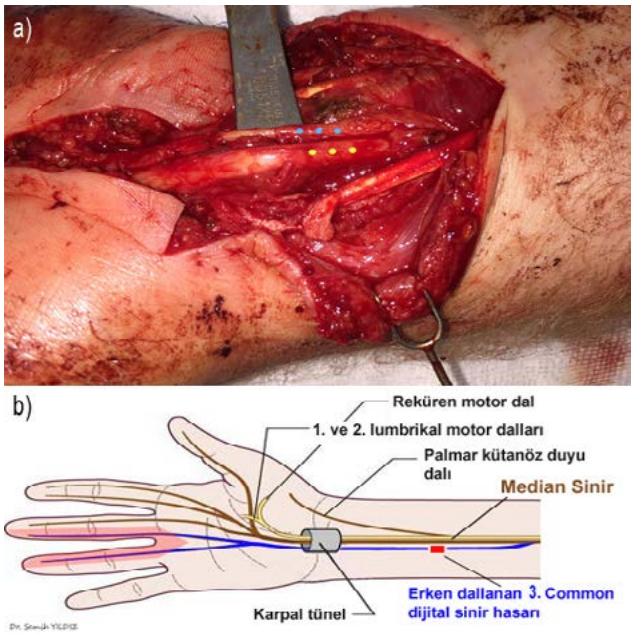


*a) Onarılmış erken dallanan 3. common dijital sinir kesisi (mavi noktalar) ve intakt median sinir (sarı noktalar) b) Şematik gösterim*

## P-122
## Dupuytren Bandının Travmatik Ekspozisyonu: Vaka Raporu

Burak Özkan, Kadri Akıncı, Abbas Albayati, Ahmet Çağrı Uysal, Nilgün Markal Ertaş
*Başkent Üniversitesi Plastik Rekonstrüktif ve Estetik Cerrahi Anabilim Dalı, Ankara*

Giriş: Dupuytren kontraktürü palmar fasiyanın ilerleyici fibroproliferatif hastalığıdır. Erkeklerde daha sık görülen bu hastalıkta tutulum genellikle bilateraldir. Tubiana sınıflamasına göre erken evrede nodüller halinde gölürken klinik evre ilerledikçe parmak fleksiyon kısıtlılığına neden olan tendon benzeri kontraktür bantları gelişir. Bu vaka sunumunda düşme sonrası palmar bölgede yaralanmasından ekspoze olan dupuytren kontraktür bandı olgusu sunulmuştur.

Vaka Sunumu: 70 yaşında erkek hasta düşme sonrası el ayasında kesi şikayetiyle acil servise başvuruyor. Acil servis doktorlarının ilk yaptığı muayene sonrası fleksör tendonun kesilerek yaradan ekspoze olduğu plastik cerrahi konsültanına bildiriliyor. Plastik cerrahi fizik muayenesinde el sağ el volar yüzde metakarpofalangeal eklem seviyesinde 10 cm'lik horizontal kesi ve 4. Metakarpal eklem seviyesinde proksimalinden rüptüre olmuş 5 cm uzunluğunda sert beyaz tendinöz yapı (Resim 1) tespit ediliyor. Yapılan motor ve duyu muayenesinde herhangi bir patoloji gözlenmeyen hastanın hikayesinde 20 yıl önce kontralateral el içindeki sertliklere yönelik operasyon geçirdiği aynı şikayetlerin travma geçirdiği elinde de olduğu fakat ameliyat olmak istemediği öğreniliyor. Klinik muayene ve öykü biraraya getirildiğinde ekspoze olan tendinöz yapının dupuytren kontraktür bandı olduğu tanısı konuldu, parsiyel fasiektomi yapılacak şekilde bant eksize edilerek yara kapatıldı. Post operatif dönemde herhangi bir komplikasyona rastlanmadı.

Tartışma ve Sonuç: Dupuytren kontraktürü palmar fasyanın ilerleyici fibrotik hastalığıdır. En sık 4 -8 dekat arasında erkeklerde görülür. Diyabet, kronik travma öyküsü, kronik ilaç kullanımı, genetik yatkınlık başlıca etiyolojik nedenleridir. Dupuytren hastalığı ayak tabanında ve penis fasyasyında da proliferatif patolojilerle beraber seyredebilir.Eldeki hastalık palmar fasyadaki nodüller şeklinde erken evrelerde görülürken bu evrelerde kollojenaz veya çeşitli enjeksiyonlarla tedavi edilebilir. İleri evrelerde sert fibrotik bantlar elin nörovasküler yapılarını sarabilir ve ciddi fleksiyon kontraktürlerine neden olabilir. Parsiyel veya total fasiektomi, ince iğne fasiotomisi tedavi seçenekleri içindedir. Vakamızdaki hastalık 5. Dekatta diğer elinde başlamış ve 7. Dekatta kontralateral elinde de görülmeye başlamıştır. Travma sonrası duputytren bandının ekspozisyonu liteatürde bildirilmemiştir. El muayenesi ve cerrahisine aşina olmayan acil servis doktorları ya da plastik cerrahi kıdemsiz asistanlarının ekspoze olan bandı tendon olarak sanabileceği bu vakamızda görülmüştür. El yaralanmalarında detaylı öykü alma ve tendon muayenelerinin dikkatlice yapılması bu karışıklıkları önlemek için yeterli olacaktır.

**Resim 1**

*Laserasyon sonrası ekspoze olan dupuytren bandı, bandın kontrtraksiyonu ile parmağın oynamaması ve tendonun intaklığının testi*

## P-123
## Dev Lipomların Eksizyonunda Mini İnsizyonların Kullanımı

Şeyda Güray Evin, Çağrı Berk Arıkan, Mustafa Sütçü, Osman Akdağ, Zekeriya Tosun
Selçuk Üniversitesi

Giriş: Lipomlar mezenkimal orijinli iyi huylu yumuşak doku tümörlerinin ve yağ doku tümörlerinin en sık görülenleridir. Yağ dokunun olduğu her yerde görülebilen lipomlar sıklıkla 40-60 yaşları arasında; sırt, boyun, omuz, karın duvarı ve ekstremite proksimallerinde palpe edilebilen, ağrısız, subkutan kitleler olarak görülmektedir. Lipomların çoğu küçük ve asemptomatiktir. Malin değişim göstermezler ancak bazen büyük boyutlara ulaşıp bulunduğu anatomik bölgelere göre hareket sıkıtlılığı, lenf ödem, inflamasyon, ağrı ve kompresyon sendromuna neden olabilir. Bazende dev lipom(Sanchez ve ark.: 1000 gram ve 10 cm üzeri lipom) olarak vücut şekil bozukluğu ve deformitelere neden olabilirler. Bunların tamamen eksize edilebilmeleri için uzun insizyonlara ihtiyaç olabilmekte ve postoperatif dönemde skar ile ilgili sorunlar yaşanabilmektedir. Bu çalışmada kliniğimizde opere edilen günlük yaşamı etkileyen ve hayat kalitesini düşüren dev bir lipomun mini insizyonlarla eksizyonu sunulacaktır. Gereç ve Yöntem: 55 y kadın hasta 15 yıldır varlığını bildiği fakat son yıllarda hızla büyüme gösteren kitle ile başvurdu. Muayenede sol belt bölgesinde 10x15 cm'lik palpe edilebilen, yumuşak,hareketli ve bastırmakla ağrısız bir kitle gözlendi. Ultrasonografik incelemesi kitlenin yağ homojenizasyonu ve yoğunluğunda olup, ince septasyonlar ve ince bir kapsül içerdiği yönündeydi ve ön tanı olarak lipom düşünülmüştü. Hastaya operasyon planlandı. Genel anestezi altında gerçekleştirilen operasyonda kitlenin sırası ile anterior ve posteriorundan 3.5 cm ve 5,5 cm lik insizyonlar yapıldı. Anteriordan girilerek kapsül periferik dokudan tamamen ayrıldı. Lipom hareketli hale getirildikten sonra posteriordan yapılan insizyondan doğurtularak çıkarıldı. Tüm insizyonlar sütüre edildidiktan sonra oluşan ölü boşluk üzerine baskılı pansuman yapıldı. Hasta 12 ay takip edildi. Erken ve geç dönemde herhangi bir komplikasyona rastlanmadı.

Tartışma ve Sonuç: Yağ dokunun en sık görülen neoplasmaları olan lipomlar bulunduğu anatomik lokalizasyonlara ve boyutuna göre semptomatik olurlar. Sırt, karın duvarı ve uyluk gibi bölgelerde bazen dev lipom olana kadar semptom vermeyen lipomlar; baş, boyun ve genital bölgelerde genelde estetik kaygı, eklem bölgelerinde hareket kısıtlılığı ve karpal tünel, guyon kanalı, trosik çıkış bölgesi gibi genişleme kabiliyeti olmayan bölgelerde bası nedeniyle küçük boyutlarda bile semptomatik olabilirler. Bununla birlikte bazen hayati organlara (karaciğer, böbrek akciğer)yakın yerleşerek, tanı almadan dev lipom boyutlarına ulaşarak ciddi bozukluklara neden olabilirler. Lipomların etyopatogenezleri tam olarak bilinmemekle birlikte obezite, diabet, artmış serum kolesterolü, radyasyon, ailesel yatkınlık ve kromazomal anomaliere sahip hastalarda(12. q translokasyonu ) daha sık görülmesi bu faktörleri predispozan faktör olarak düşündürür. Travma ise etyolojide çok önemli olup travma sonrası fibröz septanın, kapsülün yırtılması sonrası yağ doku göcü ve profilerasyonla sonuçlanabilmektedir. Tek lipomlar kadınlarda sık görülürken, lipomatozis erkeklerde sık görülür. Lipom tedavisi, lipom asemptomatikse ya da hasta estetik olarak şikayetçi değilse konservatif; semptomatik ve kozmetik endişeye neden oluyorsa cerrahi eksizyondur. Tedavide cerrahi dışında liposakşında kullanılabilir; ancak daha az skar bırakmasına karşın, lokalizasyona göre uygulama zorluğu, doku dansitesi yüksek fibrolipomlarda düşük başarı ve fibröz kapsülü uzaklaştıramama ve relaps neden olması, histopatolojik incelemedi zorluk gibi dezavantajlarıda vardır. Mini insizyonlardan doğurtarak çıkarma yöntemi daha az skara yol açarak skarla ilgili komplikasyonları azattığından ve total eksizyona izin verdiğinden dev lipomların cerrahi tedavisinde akılda bulunması gereken etkin bir yöntemdir.

## P-124
## Tüm Üst Ekstremitenin Sirkümferensiyel Avülsiyon Yaralanmalarının Yönetiminde Negatif Basınçlı Yara Kapama Sisteminin Rolü

Şeyda Güray Evin, Mustafa Sütçü, Osman Akdağ, Zekeriya Tosun
*Selçuk Üniversitesi Tıp Fakültesi, Plastik Cerrahi Anabilim Dalı, Konya*

Giriş: Ekstremitelerin avulsiyon (degloving) yaralanmaları sık görülmemekle beraber oldukça morbid seyrederler. Motorlu taşıt kazalarında cildin ezilerek, sürtünerek ve traksiyon ile avülse olması söz konusuyken, çiftçi makinesi ya da go-kart yaralanmalarında traksiyon ön plandadır.

Avülsiyon yaralanmalarında cilt ve cilt altı dokusu kas fasyası üzerinden tamamen ayrılarak hareketli hale gelir. Muskulokutan ya da septokutan perforatörlerden beslenemeyen ciltte nekroz meydana gelir. Avülsiyon yaralanmalarının takiplerinde cilt ve cilt altı doku sadece hareketlenmiş tamamen ayrılmamışsa geç dönemde total nekrozlar görülebilmektedir. Cildi tamamen avulse olan vakalarda ise kas fasyası seviyesine kadar ekspoze bir ekstremite ile karşılaşabiliriz. Bu çalışmada üst ekstremiteyi sirkümferensiyel tarzda içine almış 2 avülsiyon yaralanması olgumuzun yönetiminde negatif basınçlı yara kapama sisteminin katkılarını sunacağız.

Olgular ve Yöntem:

Olgu 1: 55 yaşında erkek hasta tarafımıza sol üst eskremiteyi tamama yakın ekspoze etmiş olan yaygın tip bir avulsiyon yaralanması ile başvurdu. Etyolojide trafik kazası sırasında traksiyona bağlı kopma vardı. Ampute cilt yoktu. Elin motor fonksiyonları normaldi. Acil şartlarda üst ekstremite serum fizyolojik ile irrige edildi ve yabancı cisimlerden arındırıldı. Nekroze alanların debritmanı yapıldı. Negatif basınçlı yara bakımına başlandı. 4 gün ara ile 2 seans olacak şekilde negatif basınçlı yara bakımı yapıldı. Hastaya uyluk anteriorundan alınan kısmi kalınlıkta cilt grefti ile 10 gün ara ile 3 seans olacak şekilde greftleme işlemi yapıldı. Her seanstan sonra üst ekstremiteye uzun kol atel uygulandı. Greftleme işlemi %100 e yakın başarılı oldu ve geç dönem takiplerde ekstremitenin koruyucu cilt bariyeri yeniden sağlandı.

Hasta 2: 18 y kadın hasta tarafımıza sol üst ekstremiteyi tamama yakın ekspoze etmiş olan yaygın tip bir avulsiyon yaralanması ile başvurdu. Hem omuz eklem kapsülü hem de dirsek eklem kapsülü yırtılmıştı. Olekranon fraktürü mevcuttu. Acil şartlarda üst ekstremite bol serum fizyolojik ile irrige edildi ve yabancı cisimlerden arındırıldı. Kapsül yırtıkları onarıldı. Olekranon kırığı vida ile tesbit edildi ve vida başı triceps kasının transpozisyonu ile kapatıldı. Bundan sonra negatif basınçlı yara bakımına başlandı. 4 gün ara ile 2 seans olacak şekilde negatif basınçlı yara bakımı yapıldı. Hastaya uyluk anteriorundan alınan kısmi kalınlıkta cilt grefti ile 10 gün ara ile 4 seans olacak şekilde greftleme işlemi yapıldı. Her seanstan sonra üst ekstremiteye atelleme yapıldı Greftleme işlemi %100 e yakın başarılı oldu ve geç dönem takiplerde ekstremitenin koruyucu cilt bariyeri yeniden sağlandı.

Tartışma ve Sonuç: Avülsiyon cilt yaralanmalarında acil tedavi basamakları ortak olup; bol irrigasyon cansız dokuların ve yabancı cisimlerin uzaklaştırılması proflaktik antibiyoterapi gibi basamakları içermektedir. Geç dönemde avülse dokunun rekosntruskiyonunda birçok yöntem önerilmiştir. Avülse ciltten alınan kısmi ya da tam kalınlıkta deri greftleri, mikrocerrahi anastomoz,serbest fleple rekonstrüksiyon kullanılabilir.Bizim hastalarımızda acil tedavi basamakları literatür ile aynıdır. Yüksek enerjili travmaya sekonder gelişmiş olan avülsiyon yaralanması olan hastalarımıza rekonstrüksiyondan önce negatif basınçlı yara tedavisi uygulanarak granülasyon dokusunun büyümesi artırılmış ve takiplerde greft kaybı yaşatabilecek yeni nekroz gelişimleri gözlenerek debritman ihtiyaçları belirlenmiştir. Bu sırada negatif basınçlı yara bakımı pansuman görevi görmüş ve hem psikolojik hem de fiziksel olarak oldukça morbid olan pansuman seanslarını azaltmıştır. Hastaların amputatları mevcut olmadığından kısmi kalınlıkta cilt greftleri amputatatan elde edilememiştir. Geç dönem rekonstrüksiyonda uyluk anterioru donör alan olarak kullanılmıştır. Biz bu hastaların yönetiminde negatif basınçlı yara kapamanın oldukça etkin ve akılcı bir yöntem olduğunu, rekonstrüksiyon için zaman kazandırırken morbidite oranlarını da azalttığını düşünüyoruz.

## P-125
## Hipotenar Çekiç Sendromu Şüphesinde Bir Yol Gösterici; SPY Floresan Görüntüleme

Şeyda Güray Evin, Erden Erkut Erkol, Mustafa Sütçü, Osman Akdağ, Zekeriya Tosun
*Selçuk Üniversitesi Tıp Fakültesi, Plastik rekonstrüktif ve estetik cerrahi Anabilim Dalı,Konya*

Giriş: Hipotenar çekiç sendromu sürekli çekiç kullanımı gibi kronik el travmasına yol açabilecek durumlarında meydana gelen ulnar arter trombozu ya da anevrizmasıdır. Bunun sonucu olarak da hipotenar bölgede ağrı ve solukluk gibi semptomlar ortaya çıkar. Ulnar arter trombozuna bağlı dijital arter iskemisi ilk kez Von Rosen tarafından tanımlanmıştır. Hipotenar çekiç sendromu terimi ise Conn ve arkadaşları tarafından 1970 yılında önerilmiştir. Birçok hastada asemptomatik seyredebileceğinden dolayı gerçek insidansı belirlemek zor olmakla birlikte literatürde %1.6 civarında bildirilmiştir. Bu sendromun tanısında birçok invaziv ve invaziv olmayan yöntem vardır. Bu çalışmada hipotenar çekiç sendromu şüphesinde yönlendirici olabileceğini düşündüğümüz SPY floresan görüntülemenin hipotenar çekiç sendormlu bir hastada kullanımı ve bulguları sunulmuştur.

Gereç ve Yöntem: 32 yaşında erkek hasta kliniğimize dominant olan sağ elde solukluk ve ağrı şikayeti ile başvurdu. Hastanın mesleği seramik işçiliğiydi. Ağrı yaklaşık 3 yıldır mevcuttu fakat solukluk şikayeti aniden gelişmişti. Vasküliti düşündürecek ateş terleme, malazi gibi semptomlar yoktu. El doppleri ile yapılan muayenede hem radial hem de ulnar arter dolaşımı intakt olarak değerlendirildi. Allen testinde ise radyal arterin elin dolaşımı sağlayabilirken ulnar arterin özellikle hipotenar bölge ve 4. Parmak ulnar yüzünde soluk alanlar ortaya çıkadığı gözlendi. Hastada solukluk meydana gelen bölgelerin daha invaziv bir tanı yöntemine geçmeden önce Spy floresan ile görüntülenmesi planlandı. Hastaya median kübital ven kateterizasyon yapıldı. 25 mg lık indosiyanin yeşili 10 cc %0.9 luk serum fizyolojik ile sulandırıldı. Bu sırada allen testi tekrarlandı hem ulnar arter hem de radial arter oklude iken 1.5 cc si indosiyanin yeşili kateterize edilen venden enjekte edildi ve ulnar arter üzerindeki okluzyon kaldırıldı. Bu sırada spy ile görüntüleme kaydedildi. Hastanın 4. Parmağının ulnar yüzünde ve hipotenar bazı alanlarda hiç beslenmenin olmadığı görüldü. Bu, hipotenar hammer sendromuna uygun bir klinik tablo olarak değerlendirildi. Kesin tanı için bir üst basamağa geçildi. Hastaya bilgisayarlı tomografi anjio yapıldı ve ulnar arter trombozu gösterilerek tanı doğrulandı.

Tartışma: Hipotenar hammer sendromu hipotenar kaslara tekrarlayan travma sonucunda oluşur. Daha çok erkeklerde görülür. Başlangıç semptomları elde renk ve duyu değişiklikleri şeklindeyken ilerleyen dönemlerde parmak ülserasyonu ve nekrozları ile seyredebilir. Vaskülitlerle sıkça karışabilir fakat erkek baskınlığı, tekrarlayan el ve el bileği travmaları, asimetrik dağılım, etkilenen damarın beslediği alanlarda ülser, ulnar yada radial arterin nabzında azalma ayırıcı tanıda yardımcı olur. Bu sendromun tanısında kullanılan invaziv olmayan tetkikler doppler görüntüleme, bilgisayaralı anjio ya da manyetik rezonans anjiodur. Bt anjio tanıda altın standart kabul edilir. İndosiyanin yeşili kullanılarak yapılan lazer anjiografi yüzeyel kan akımını değerlendirebilmek için birçok alanda kullanılabilmektedir.

## P-126
## Ekspoze Brakial Arter Greftinin Yönetimi: Olgu Sunumu

Ahmet Bilirer, Şeyda Güray Evin, Mustafa Sütçü, Osman Akdağ, Zekeriya Tosun
*Selçuk Üniversitesi Tıp Fakültesi, Plastik Rekonstruktif ve Estetik Cerrahi Anabilim Dalı, Konya*

Giriş: Periferik vaskuler greft ameliyatları sonrasında komplikasyonlar; ekstremite ve yaşamı tehtid edici, hızlı ilerleyen ve rekonstruksiyonu zor durumlardır. Hastanın eşlik eden komorbiditeleri cerrahiyi zorlaştırmaktadır. Bu çalışmada operasyon sonrası erken dönemde yara yeri dehisensi ve ekspoze vasküler greft ile başvuran hastanın onarımı sunulmaktadır.

Olgu Sunumu: 56 yaşında kadın sol humeral alanda geçirilmiş periferik bypass cerrahisi sonrası ekspoze arter grefti ile başvurdu. Hastanın fizik muayene bulgularınnda sol humeral bölge anterolateralinde 5*5 cmlik doku defeti ve aynu alanda 3*1 cmlik ekspoze arter grefti saptandı. Tıbbi öyküde kronik böbrek yetmezliği, kompanse kalp yetmezliği saptanan hastaya mevctu komorbiditeleri de göz önünde bulundurularak lokal anestezi altında fasiyokütan flep ile onarım planlandı. Operasyon sonrası dönemde dehisens, hematom yara yeri enfeksiyonu saptanmadı.

Tartışma ve Sonuç: Periferik vasküler greft operasyonları sonrası en sık komplikasyon oranı; yara yeri problemleri ve enfeksiyonlarıdır. Literaturde bu oran %13.9' a kadar çıkmaktadır. Yara yeri problemleri enfeksiyonlara buna bağlı greft okluzyonlarına ve sepsisine; sonuçta ekstremite amputasyonlarına ve mortaliteye sebep olabilmektedir. Greft enfeksiyonları tedavisinde geleneksel tedavi greftin çıkarılması, debritman yapılması ve ekstraanatomik bypass yapılarak revaskularizasyon sağlanmasıdır. Bu yaklaşımla bile mortalite %10-30'lara amputasyon oranları %70'lere çıkabilmektedir. Seçilmiş hastalarda greftin korunarak enfekte ve nekroze alanların debritmanı ve iyi kanlanan bir doku ile örtülmesi bu hastaların tedavisinde önemli bir seçenektir. Bu hasta grubuna sık olarak eşlik eden sağlık problemleri genel anestezi ve cerrahi işlemleri zorlaştırmaktadır. Seçilmiş vakalarda yara yeri dehisenslerinin ve enfeksiyonlarının debritmanı takiben erken dönemde iyi kanlanan bir doku ile örtülmesi ve bu işlem gerçekleştirilirken lokal/rejyonel anestezi tercih edilmesi mortalite ve morbidite riskinin azaltarak ekstremite greft kayıplarının önüne geçilmesinde iyi bir seçenek olabilir.

## P-127
## Turnike Kullanımına Bağlı Gelişen Paralizi Olgusu

Mustafa Öksüz[1], Feride Sert Öksüz[2]
*[1]Özel İzmir Su Hospital Hastanesi, İzmir*
*[2]Uludağ Üniversitesi Tıp Fakültesi Nöroloji Anabilim Dalı, Bursa*

Giriş: Günümüzde pnömatik turnikeler, el cerrahisinde çok sık olarak kanama kontrolünü sağlayarak anatomik yapıları daha iyi görmek ve cerrahi işlemin daha kolay ve daha kısa sürede gerçekleştirilebilmesi amacıyla kullanılmaktadır. Turnike terimini Fransızca'da döndürmek anlamına gelen "tourner" kelimesinden esinlenerek, 1718 yılında ilk kez Jean Louis Petit tarafında kullanmıştır (1). Turnike uygulamasını takiben, bazı komplikasyonlar görülebilmektedir. Bunlar içerisinde; derin ven trombozu, kompartman sendromu, cilt lezyonları, postoperatif şişlik, pulmoner ödem, rabdomiyoliz ve nörolojik komplikasyonlar yer almaktadır (2-4). Turnike paralizisi; genelde turnike kullanımı sonrasında gelişen akut kompresyon nöropatisi olup, turnike distalinde motor ve duysal kayıp ile karakterizedir (5,6). Tanısı elektrofizyolojik bulgulara ve fizik muayane bulguları ile konulmaktadır (7). Bu sunumda 29 yaşında kadın hastada, sağ el bileğindeki ganglion kist eksizyonu sonrasında gelişen turnike paralizisini sunmayı amaçladık.

Olgu Sunumu: Hastamız 29 yaşında kadın, son 1 yıldır bulunan ve son 1 aydır belirgin ağrıya neden olan sağ el bileği iç yüzde şişlik yakınmasıyla hastanemiz plastik cerrahisi kliniğine başvurmuştur.Özgeçmiş olarak 15 paket yılı sigara kullanımı mevcuttu. Fizik muayenesinde sağ el bileği palmar yüzde ele gelen kitle palpe edildi. Yapılan yumuşak doku yüzeyel ultrasonik incelemede 22x14 mm ganglion kisti ile uyumlu lezyon olarak rapor edildi. Hasta genel anestezi ile operasyona alındı. Sağ kol eleve edilip esmarch bandı ile ekstremitedeki kan boşaltıldıktan sonra kola 2 kat alçı pamuğu sarılıp üzerine manşon bağlanıp 250 mm/Hg basıncında uygulandı ve bölgesel blok altında cerrahi uygulandı. Kitle eksize edilip turnikenin çıkarılması 40 dk sürdü. Hemostaz sağlanıp cilt sütüre edilerek operasyon sonlandırıldı. Hastanın patolojik incelemesin, ganglion kisti olarak rapor edildi. Hastanın cerrahi sonrası, sol kolda güçsüzlük yakınması gelişmiş ve takiplerinde, ilk üç gün tüm üst ekstremite kas gücü 3/5 olarak bulunmuştur. Postoperatif 3. Günde kol hareketlerinde düzleme saptanmaya hasta nöroloji kliniğine konsülte edildi. Yapılan elektronöromiyografsinde (ENMG), nervus medianus,radialis ve ulnaris te herhangi bir dejenerasyon bulgusuna rastlanmadı. Sol omuz kuşağı kas gücü 5/5, sol dirsek fleksiyonu ve ekstansiyonu ile ön kol supinasyonu ve pronasyonu 3/5, el bileği dorsifleksiyonu 2/5, fleksiyonu 3/5, parmak fleksiyonu ve ekstansiyonu ile baş parmak opozisyonu 3/5 idi. Sol el ön kol ve elde hipostezi tarifliyordu. Fizik tedavi ve rehabilitasyon kliniğine konsülte edilen hastaya Sol omuz, dirsek, el bileği ve parmak eklemlerine, aktif ve pasif eklem hareket açıklığı egzersizleri ile aktif progresif dirençli egzersizlerinden oluşan fizik tedavi ve rehabilitasyon programı uygulandı planlandı ve sağ el nötr pozisyonda istirahat splinti verildi. Hastanın 4. ay sonrasındaki takiplerinde yapılan fizik muayenesinde sağ üst ekstremite kas gücü 5/5, el bileği ve parmakların fleksiyon ile ekstansiyon kas gücü 5/5 idi. Duyu kaybı mevcut değildi ve derin tendon refleksleri normal olarak bulundu.

Tartışma:Turnikenin uygulanmasıyla birlikte o ekstremitede dolaşımın tamamen durması, ekstremitede fizyolojik olmayan bir artanı ın oluşmasına neden olur. Bunun sonucunda sinir, kas ve cilt dokularının hasara ğrama riski artar. Turnike uygulamasına bağ lı olarak bu dokularda ortaya çıkan komplikasyonlar, ya iskeminin süresine ya da turnikenin yarattığı basıncın bu dokular üzerindeki direkt etkisine bağlıdır. Bu lokal komplikasyonların yanında, turnike uygulamasına bağlı olarak, pulmoner emboli gibi sistemik komplikasyonlar da ortaya çıkabilir Turnikenin uygulamasına bağlı olarak gelişen komplikasyonların, sinir dokusu açısından en önemlisi, turnike paralizisidir. Literatürde, bu komplikasyonun görülme oranının, 1/5000 ile 1/8000 arasında değiştiği bildirilmektedir (1, 8). Turnike paralizisinin nedenleri hakkında çok çeşitli görüşler ileri sürülmektedir. Normal sınırların üzerindeki turnike basınçları kadar, normal sınırların altındaki turnike basınçları da turnike paralizisine yol açabilir. Normal sınırların altındaki basınç uygulamaları sonrasında görülen turnike paralizisinden, turnike altındak i pasif konjesyonun sinirde yol açtığı hemorajik infiltrasyon sorumlu tutulmaktadır. Turnike süresinin uzaması ve turnikenin, uygulanan bölgenin lokal anatomisi dikkate almadan uygulanması

da turnike paralizisine yol açabilir (9).. Median, ulnar ve radial sinirler üst ekstremitede en sık etkilenen sinirlerdir (10). Median ve ulnar sinir radial sinire göre daha sıklıkla etkilenir. Muskulokutanöz sinir de etkilenme oldukça nadir görülür (11). Klinik olarak, pnömatik turnike yerleşim alanı distalindeki sinirlerde motor ve duysal yetersizlikle karakterizedir (5,6). Bizim olgumuzda ulnar, median ve radial sinirler birlikte etkilenmiştir. Turnike paralizisi etyopatogenezinde, iskemi ve mekanik deformasyon bulguları ön plandadır(12). Bu tip komplikasyonlarda EMG ve sinir ileti çalışmaları; lokasyonu, etyolojiyi ve periferal nöropati varlığını belirlemede faydalıdır (13). Olgumuzda, ENMG sonuçları normal olmasına karşın klinik muayane ile turnike paralizi tanısı konulmuştur.Olgumuzda Perioperatif dönemde, nörolojik defsite neden olabilecek sebeplerin ayırıcı tanısında; preoperatif yaralanma, periferik nöropati, yanlış pozisyonlama, cerrahi travma, anestezik sinir bloğu ve turnike sayılabilir. Olgumuzda, preoperatif herhangi bir nörodefsit bulunmamaktaydı. Subklinik periferik nöropati oluşturacak diyabet, üremi gibi hastalıkları mevcut değildi. Cerrahi olacak alan elin distalinde olduğundan, direkt sinir dokusuna cerrahi travma düşünülmedi. Lokal anesteziklerle ilgili komplikasyonlar ise, iğne ucu ile direkt travma ya da epinefrin içerikli solüsyonlar kullanımı ile ortaya çıkabilmektedir (14,15).

Yapılan çalışmalarda paralizi tarif edilen olguların turnike zamanları, 28 dakika ile 2 saat 40 dakika arasında değişmektedir ve genel kanı olarak 2 saatin üzerindeki uygulamalar tavsiye edilmemektedir. Bu sürenin üzerindeki uygulamalarda iskemi daha da artar, kas dokusunda metabolik değişiklikler ve asidoz gelişebilir (16).

Cerrahi sırasında tavsiye edilen üst ekstremite pnömatik kaf basıncı; erişkinde 250, çocukta 200 mmHg'dir (16). De Tullio veark. (17) operasyon sırasında, kazayla 200 mmHg üzerinde turnike basıncı uygulanmasından sonra tamamen iyileşme süresinin 3 ayı bulduğu, üst ekstremite paralizisi gelişen bir olgu sunmuşlardır.

Literatürde, üst ektremite cerrahisini takiben gelişen ve 7,5 ay süren üst ekstremite paralizisinde, üst ekstremite fonksiyonunun spontan geri döndüğü bildirilmiştir (18). Bizim olgumuzda 4. ayda tamamen klinik bir düzelme saptanmış.

Sonuç: Kol ve el cerrahisinde, çok sık kullanılan turnike, faydalarının yanında, operasyonun sonucunu etkileyebilecek bazı komplikasyonlara da neden olabilen bir enstrumandır. Nadiren de olsa median, ulnar ve radial sinir nörapatisine neden olabileceği akılda tutulmalıdır. Pnömatik turnikelerin kalibrasyonu, düzenli aralıklarla mutlaka kontrol edilmelidir. Başta cerrah olmak üzere turnikeyi uygulayan sağlık personelini dikkatli ve deneyimli olması, bu tür komplikasyonları önlemede önemlidir. Operasyon sonrası bu ürkütücü klinik tablonun selim seyrettiğini bilmek ve bu konuda hastaları bilgilendirmek, hastalıkla ilgili endişeleri azaltmak oldukça önemlidir.

## P-128
## Palmar ve Dorsal Yüzdeki El Defektinin Tek Seansta Rekonstruksiyonu

Emine Handan Şimşek Turan, Asım Uslu, Abdullah Sürücü, Kamil Manav, Altan Tekin, Fevzi Kunter Eren, Atalay Şahin, Dinçer Akkuş
*Antalya Eğitim ve Araştırma Hastanesi Plastik Rekonstruktif ve Estatik Cerrahi Kliniği*

Amaç: El parmaklarında; yanık, tümör eksizyonu veya travma nedeniyle kemik, tendon veya nörovasküler yapıları açıkta bırakan ve bir flep ile rekonstrüksiyon gerektiren defektler oluşabilmektedir. Bu defektlerin rekonstrüksiyonunda kullanılacak flebin; parmak derisine renk ve yapı bakımından uygun, el fonksiyonlarını olumsuz etkilemeyen, güvenilir, basit ve mümkün ise tek seanslı bir flep olması önemlidir. EIdeki yumuşak doku defektlerinin rekonstrüksiyonu lokal, bölgesel ve uzak bölgelerden nakledilen fleplerle yapılmaktadır. Flepler pediküllü veya serbest olarak uygulanabilir.Bu vakadaki amacımıcımız elin her iki yüzünü de kapsayan defektin tek seansta rekonstrüksiyonunu sağlamaktı.

Olgu: 41 yaşında erkek hasta, sağ elde yanık şikayeti ile polikliniğe başvurdu. Anamnezinde hastanın 1 hafta önce sağ elini sıcak press makinasına kaptırdığı ve acil serviste önerilen merhemlerle günlük pansuman yaptırdığı öğrenildi. Sigara veya ilaç kullanımı,eşlik eden herhangi bir hastalığı yoktu. Fizik muayenede sağ el ikinci, üçüncü, dördüncü ve beşinci parmak palmar ve dorsal yüzde üçüncü derece yanık mevcuttu.( Resim 1 a ve 1 b ). Bunun üzerine ameliyathanede yanık debridmanı yapıldı. Palmar yüzde ikinci, üçüncü ve dördüncü parmakta fleksor tendonlar ekspose, dorsalde tendonlar yanık nedeni ile desikasyona uğramış ve eklem aralığı ekspoze olmuştu. Elin her iki yüzündeki yanık için tek seanslı rekonstruksiyon amacı ile kasık flebi ile karın flebi pedikülleri aynı eksen üzerinde fakat zıt yönde olacak şekilde planlandı. Her iki flep eleve edilerek sadviç el oluşturuldu. ( Resim 2 a ve 2 b ). Üç hafta sonra flep ayrıldı. Ayrıldıktan bir hafta sonra önce 3. web aralığı ( Resim 3), sonra ikinci ve dörüdüncü web aralığı aynı seansta ayrıldı ( Resim 4 a ve 4 b ). Ayırma işleminde flep sadece cilt kalacak şekilde inceltildi. Aşırı inceltmeye rağmen cilt nekrozu görülmedi.

Sonuç: Bu flebin avantajı mikrocerrahi teknik gerektirmemesi, tek seansta iki taraflı rekonstrüksiyon sağlaması, donör alanın primer kapatılması ve morbiditenin minimal olmasıdır.

**resim2a**

## P-130
## Kalın Derili Burunlarda Rinoplasti Öncesi Triamsinolon Asetonid İle Ön Koşullama (Preconditioning)

İsmail Küçüker, Yağmur Yaprak Balı
*VM Medical Park Hastanesi, Plastik, Rekonstrüktif ve Estetik Cerrahi Kliniği, Samsun*

Giriş: Kalın burun derisi, alttaki osteokartilaginöz iskeletin ve zarif topografinin görünürlülüğünü azaltarak, rinoplastide istenen tip definisyonunun sağlanmasında ek sorunlar ortaya çıkarmaktadır. Bu hastalar, post operatif dönemde, uzamış ödem ve skar formasyonundan muzdariptirler. Sık karşılaşılan bu durumun yönetimi ile ilgili literatürde az sayıda çalışma vardır. Biz çalışmamızda 4 hastada rinoplasti öncesi steroid enjeksiyonu ile ön koşullama (preconditioning) yaparak operasyon sonrasında daha iyi bir sonuç almayı hedefledik.

Materyal-Metod: Çalışmamıza 4 hasta dahil ettik, bu hastaların 3'ü kadın, 1'i erkekti. Rinoplasti planladığımız bu 4 hastaya ameliyat öncesi 3 ay önce triamsinolon asetonid 40 mg /1 ml 0.5 cm2 ye 0.1 ml (4 mg) intradermal başlandı, intradermal enjeksiyon supratip bölgesine, dorsuma, lateral nazal duvarlara uygulandı. 1'er ay sonra tekrarlandı. 3. Ayın sonunda hastalar opere edildi. Takiplerinde 2. Ve 6. Aylarda fotoğrafları dökümente edildi ve karşılaştırma yapıldı.

Sonuçlar: Fotoğraflarla yapılan karşılaştırmalarda, uygulamadan 3. Ay sonrasında, preoperatif dönemde burun derisinde incelme olduğu, tip definisyonunun arttığı izlendi. Post operatif dönemde, erken dönemde osteokartilaginöz iskeletin görünürlülüğünün arttığı izlendi. Yine, tip definisyonunun ve tip projeksiyonunun arttığı izlendi.

Tartışma: Rinoplasti sonrası, kalın derili burunlarda daha iyi sonuç almak için post operatif dönemde, steroid (triamsinolon asetonid) enjeksiyonları, 5-fluorourasil enjeksiyonları, sistemik retinoik asit deriveleri, gibi uygulamalar yapılmaktadır. Biz çalışmamızda, operasyon öncesi steroid enjeksiyonun deri inceltilmesinde ve sonraki iyileşme süresinde oluşan uzun süren ödem ve skar formasyonunu da azalttığını düşünmekteyiz. Bu tedavinin post operatif tekrarlayan uygulamalarla etkisinin arttırılacağını düşünmekteyiz.

## P-131
## Keloidli Hastada Transaksiller Teknikle Meme Augmentasyonu

İsmail Küçüker, Yağmur Yaprak Balı
*VM Medical Park Hastanesi, Plastik, Rekonstrüktif ve Estetik Cerrahi Kliniği, Samsun*

Meme augmentasyonu en sık yapılan estetik cerrahi operasyonlardan birisidir. Son dönemde vücut algısında mükemmelliğin popülarize edilmesiyle birlikte, başvuru sayısı daha da artmaktadır. Her cerrahide olduğu gibi, meme augmentasyonunda da miminal skarla iyileşme hedeflerdendir. Genel olarak inframammarian fold insizyonu, daha az travmaya neden olduğu ve daha az komplikasyonlara sahip olması nedeniyle en sık kullanılan yaklaşımdır. Fakat inframammarian fold diğer tekniklere göre daha fazla hipertrofik skar gelişimine eğilimlidir. Bu vaka sunumunda keloid skar ile iyileşen hastamızda transaksiller insizyonla meme augmentasyonu yapılmıştır. Hasta 1 yıl süre ile izlenmiş ve 2. Ayda, 6. Ayda ve 12. Ayda fotoğrafları dökümente edilmiştir. Post operatif birinci, ikinci ve 3. Aylarda skar üzerine steroid enfeksiyonu yapılmıştır. Bir yıllık takip sonucunda keloid izlenmemiştir. Sonuç olarak, aksiller bölge keloidin az görüldüğü bir bölgedir. Özellikle keloidle yara iyileşmesi olan ve meme augmnentasyonu isteyen hastalarda, inframammarian fold insizyonu yerine, transaksiller insizyon kullanımının keloid oluşumu açısından daha az risk oluşturduğunu düşünmekteyiz

## P-132
## İntralezyonel Kortikosteroid Enjeksiyonu Sonrası Iatrojenik Cushing Sendromu

Ahmet Aşçıoğlu, Nazan Sivrioğlu, Ender Ceylan
*Adnan Menderes Üniversitesi Tıp Fakültesi Plastik Rekonstrüktif ve Estetik Cerrahi Anabilim Dalı, Aydın*

Kortikosteroid tedavilerinin tıpta birçok farklı uygulama alanı mevcut olup, keloidler ve hipertrofik skarlar için intralezyonel kortikosteroid enjeksiyonları basit uygulama şekli, ucuz olması, etkili bir tedavi yöntemi olması nedeniyle gerek tek başına gerekse de kombine tedavilerin bir parçası olarak önerilmektedir. Sistemik ve lokal kortikosteroid uygulamalarının birçok yan etkisi olmakla birlikte lokal uygulamalarda, ciltte atrofi, hipopigmentasyon, telenjiektazi, kanama ve ülserasyon gibi lokal etkiler sık görülmektedir. Ancak Cushing Sendromu gibi sistemik yan etkiler, lokal uygulamalar uygun dozlarda kullanıldığı takdirde oldukça nadir görüldüğü bildirilmiştir. Bu çalışmada 58 yaşında kadın hastanın meme küçültme operasyonu sonrasında gelişen hipertrofik skarın tedavisi amacıyla intralezyonel kortikosteroid uygulaması sonrası gelişen iyatrojenik Cushing Sendromunu sunmayı amaçladık. 58 yaşında kadın hasta ensede şişlik şikayeti ile başvurmuş olup anamnezinde kilo alımı, çabuk yorulma ve saç dökülmesi mevcuttu. Fizik muayenede her iki memede küçültme mamoplastisine sekonder genişlemiş pigmente skarları ve tipik bir cushingoid görünümü olup, ensede şişlik yüz hatlarında yuvarlaklaşma ciltte telenjiektazileri mevcuttu. Hastaya meme küçültme operasyonu sonrasında gelişen hipertrofik skarın tedavisi amacıyla iki seans ve her bir uygulamada önerilen doz sınırları içerisinde 1 ampul (40 mg triamsinolon asetonid) intralezyonel kortikosteroid uygulanmış. Yapılan fizik muayenesinde kan basıncı 140/90 mmHg, vücut kitle indeksi (VKİ) 28.5 kg/m2 olarak bulundu. Alınan anamnez doğrultusunda sistemik kortikosteroid kullanım öyküsünü olmayan hastada Cushing Sendromu gelişmesi için predispozan faktörlere rastlanmadı. İntralezyonel kortikosteroid uygulaması sonrası iatrojenik Cushing Sendromundan şüphelenilen hastanın laboratuvar tetkiklerinde sabah serum kortizol 0,2 µg / dl ( N: 2,9-19.4) şeklinde iatrojenik Cushing Sendromu ile uyumlu olarak düşük bulundu. Ensedeki şişliğe yapılan ultrasonografik incelemede yağlı doku hipertrofisi dışında patoloji saptanmadı, karın bilgisayarlı tomografisinde adrenal veya over kitlesi görülmedi. Cushing sendromu ön tanısı ile endokrinoloji konsultasyonu istendi ve hasta takibe alındı. Endokrinoloji tarafından diüretik, antihipertansif ve hipotiroid semptomlarına yönelik tiroid hormon replasmanı başlandı. Hastanın 1 yıllık takibi sonrasında kilo alımının durduğu yüz hatlarının normale döndüğü telenjiektazilerinin gerilediği çabuk yorulma ve saç dökülmesi şikayetlerinin kaybolduğu gözlendi. İntralezyonel kortikosteroid keloidler ve hipertrofik skarlar için en yaygın kullanılan tedavidir. Önerilen doz aylık 10-40 mg triamsinolon asetonid'dir. Cushing Sendromu gibi sistemik yan etkiler, sık tekrarlanan enjeksiyonlardan sonra yüksek bir kümülatif doza erişildiğinde (ayda> 40

mg TAC) görülebilir. Doz ve süreye ek olarak, obezite ve kötü kontrollü diabetes mellitus dahil olmak üzere ilaç etkileşimi ve fizyolojik hiperkortizolizm iyatrojenik Cushing Sendromunun predispozan faktörleridir. Bir çok uluslu araştırma, plastik cerrahların % 30'unun önerilen dozu aştığını ortaya koymakla birlikte, %50'sinin intralezyonel kortikosteroidden kaynaklanan iatrojenik Cushing Sendromu gibi nadir ancak olası sistemik yan etkilerin farkında olmadığını göstermiştir. Sonuç olarak mevcut bildiride intralezyonel kortikosteroid tedavisinin, sistemik kortikosteroid tedavisi kadar ciddi kabul edilmesi, olası sistemik komplikasyonları konusunda farkındalık yaratılması, tedaviye başlamadan önce ve devam edildiği sırada Cushing Sendromuna olası predispozan faktörlerin akılda tutulması, tek veya düşük dozlarda ve önerilen dozu aşmamakla birlikte, onaylanmış dozlardan sonra da iatrojenik Cushing Sendromu gelişebileceğinin hatırlatılması ve hipotalamo hipofizer ve adrenal aksın düzelmesi için çeşitli tedavilerin olduğu ancak bu düzelme sürecinin bir yıla kadar uzayabileceğini belirtmek amaçlanmıştır.

**İntralezyonel kortikosteroid enjeksiyonu sonrası**

*İntralezyonel kortikosteroid enjeksiyonu sonrası iatrojenik Cushing Sendromu ve bufalo hörgücü.*

## P-133
## ER:YAG Lazer ile Rinofima Tedavisi

Burak Yaşar, Hasan Murat Ergani, Ahmet Kaplan, Ömercan Yağız Öksüz, Atakan Baş, Çağdaş Duru, Murat İğde, Ramazan Erkin Ünlü, Ayşenur Şerikoğlu, Okan Acicbe
*SBÜ Ankara Numune Eğitim ve Araştırma Hastanesi, Plastik, Rekonstruktif ve Estetik Cerrahi Anabilim Dalı, Ankara*

Giriş: Rinofima burunda şekil bozukluğuna neden olan benign bir hastalık olup, acne rosasea'nın son aşamasıdır. Skarlaşmayla birlikte, nazal dokuda meydana gelen sebase hiperplaziyle karakterizedir. Histopatolojik olarak 2 ana şekilde karşımıza çıkmaktadır. Bunlardan birincisi ve en sık gözükeni rozaseadır. İkinci olarak ise telenjiektazi ve müsin içeren diffüz fibrozis şeklindedir.

Amaç: Kliniğimizde yapılan ER:YAG lazer ile tedavi edilen rinofima olgularından biri ışığında rinofimanın lazer yardımlı tedavisini gözden geçirmek.

Olgu: 59 yaşında erkek hasta burunda orta derecede rinofimayla dermatoloji kliniğinden tarafımıza yönlendirildi. Hastaya lidokain ile nazal blok yapılmasını takiben, %2 Lidokain ve 1:200 000'lik adrenalin ile işlemin yapılacağı alana infiltratif anestezi işlemi yapılarak 7 dakika beklendi. Takiben lazer yapılacak alan povidon iyodin ile temizlendi. Erbium: YAG lazer 5-mm atış çapında, 1.2 Joule Enerjide 10 Hz olarak uygulandı. Rinofimanın şiddetli olduğu alanlarda 4 pas, diğer alanlarda 2 pas olacak şekilde işlem uygulandı. Pin-point kanamalar görülene kadar devam edildi. Bu kanamalar nemli, adrenalin emdirilmiş gazlar ile kolaylıkla durdu, herhangi bir elektrokoterizasyona gerek duyulmadı. İşlem sonrasında nemlendirici uygulama yapıldı. 3'er hafta arayla işlem tekrarlanarak 3 seanslık bir işlemle iyi kozmetik sonuç sağlandı.

Sonuç ve Tartışma: Rinofima tedavisinde Argon lazer, CO2 lazer, Nd:YAG lazer kullanımı literatürde mevcuttur. Bu lazerlerin ana kromoforunun su olmaması, tedavi esnasında etraf dokulara verilen hasarı arttırarak gecikmiş iyileşmeye ve skarlaşmaya neden olabilmektedir. ER:YAG lazer dalga boyuyla suya en spesifik lazer olması sebebiyle öne çıkmaktadır. Rinofima olgularının ER:YAG lazer ile tedavisi kliniğimizde başarıyla yapılmakla birlikte, bu tedavi modalitesini tüm meslektaşlarımıza güvenle öneririz.

**Uygulama Öncesi ve Sonrası Görünüm**

## P-134
## Faktör 5 Leiden Mutasyonunda Cerrahi Planlama ve Tedavi Yönetimi

Ali Yeniocak, Mustafa Ünal, Ethem Güneren, Kemalettin Yıldız
*Bezmialem Vakıf Üniversitesi Tıp Fakültesi Plastik, Rekonstrüktif ve Estetik Cerrahi Anabilim Dalı, İstanbul*

Giriş: Abdominoplasti sık uyguladığımız estetik operasyonlardan biridir. Bu operasyonun önemli komplikasyonlardan birisi de derin ven trombozu (DVT) ve pulmoner emboli (PE) 'dir. Hastaların oral kontraseptif kullanması veya hormon tedavileri almaları bu riski arttırsa da genetik açıdan ise önemli faktörlerden birisi de Faktör 5 Leiden mutasyonuna sahip olmalarıdır. Bu yazıda faktör 5 leiden mutasyonuna sahip hastamıza abdominoplasti operasyonu öncesi ve sonrası yaklaşım irdelenmiştir (1,2)

Olgu: 34 yaşında kadın hasta karın bölgesinde ve her iki memede sarkma ve doku fazlalığı ile başvurdu. Hikayesinde 3 kez DVT atağı geçirmiş. 5 gebelikten 4 tanesi de düşükle sonuçlanmış. Faktör 5 Leiden mutasyonu tanısı ve Gut hastalığı tanısı mevcut. Kumadin kullanıyormuş. Hastaya ameliyatının riskli olacağı ve ameliyat esnasında veya sonrasında emboli geçirebileceği ve bunun sonucundaki riskler anlatılmasına rağmen hasta ameliyat olmak istediğini belirtti. Hastaya risklerin ameliyat süresi ile ilişkisi vurgulandı ve hastaya kombine cerrahi işlem yerine sadece karın germe ameliyatının yapılması planlandı. Hematolojiye danışıldı. Hematoloji de ameliyatın riskli olduğunu belirterek hastanın İNR değerinin normalde olması gereken değerden de az olduğunu belirterek heparin tedavisine başladı. Hasta antikoagülan tedavisi altında ve bilateral alt extremite varis çorabı giydirilerek ameliyata alındı. ameliyat esnasında hipotermiye yönelik önlemler alındı. Ameliyat süresi azaltmak için 2 aktif cerrahla operasyon gerçekleştirildi. Popliteal yastık kullanıldı. Post op yogun bakım yeri hazırlandı. Ameliyatı 2 saat süren hasta ameliyat sonrası servise alınarak sıcak serumla sıvı tedavisi ve yatak içi erken dönemde hareketlendirildi. Ameliyattan 1 saat sonra ve 12 saat sonra enoksaparin 40 mg tedavisi uygulandı. Yatak dışında da kontrollü hareketlendirme yaptırılarak DVT ve PE riski azaltılmaya çalışıldı. Hastanın ameliyat sonrası takip sürecinde de DVT veya PE saptanmadı.

Tartışma : Abdominoplasti öncesinde PE ve DVT riskini azaltmak için ameliyat öncesi/esnası ve sonrasında yapılması gerekenler tabloda sıralanmıştır(Tablo 1). Bu yüksek risk grubu hastalarında hasta güvenliği açısından ameliyat süresinin kısa tutulması dikkate alınmalı ve aynı ameliyatta birden fazla cerrahi işlem yapılmasından kaçınılmalıdır. Özellikle karın germe hastalarının komorbid durumlarının diğer estetik operasyon isteyen hastalara göre daha fazla olmasından dolayı bu komorbid durumların bilinmesi ve yönetiminin ilgili bölümlere danışılarak eksiksiz yapılmasının gerekliliğini düşünmekteyiz.(1)

Referanslar:

1.Christopher K. Patronella, MD; Amado Ruiz-Razura, MD; Germán Newall, MD; Henry A. Mentz, MD; Monica L. Arango, MD; Tiravat Assavapokee, PhD; and Jana L. Siarski. Thromboembolism in High-Risk Aesthetic Surgery: Experience With 17 Patients in a Review of 3871 Consecutive Cases. Aesthetic Surg J 2008;28:648–655

2.Inverse Abdominoplasty: An Illustrated Guide. editör: Kemal Tunc Tiryaki. syf:42

**Tablo 1**

| |
|---|
| A.Ameliyat Öncesi: 1.Ayrıntılı anamnez alınız ve anestezi riskine (ASA) göre hastaları sınıflayınız |
| 2. İşlemden en az 4 hafta önce tüm hormon tedavilerini sonlandırınız |
| 3. Ameliyattan en az 2 hafta önce folik asit, B kompleksi ve demir takviyesiyle multivitamin vermeyi düşünün. |
| 4. Hipotermiyi engelleyin. (Sıcak battaniye, sıcak intravenöz serumlar Bair Hugger elbisesi kullanılabilir) |
| B.Ameliyat Esnasında: 1. Hipotermiden kaçınmaya devam edin (Nemlendirilmiş oksijen kullanılabilir, mümkün olduğunca üst ve alt Bair Huggers kullanılabilir, Steril ısıtılmış battaniyelerle yüzey alanı maruziyeti en aza indirilebilir, irrigasyon için ılık sıvılar kullanılabilir, sıcak tümesans solüsyon kullanılabilir. |
| 2.Venöz stazı en aza indirin (Aralıklı pnömatik kompresyon cihazları kullanılabilir, Pozisyon yardımları kullanılabilir: popliteal yastık (diz fleksiyonu 5°),hastanın vücut pozisyonunu değiştirilebilir,bölgesel infüzyon ağrı pompaları kullanılabilir. |
| C.Ameliyat Sonrasında: 1. Hipotermiden kaçının (Düşük moleküler ağırlıklı enoksaparini uygulayın, 40 mg subkutan ameliyattan 1 saat sonra ve daha sonra her 12 saatte bir 72 saate dek, uyandırma odasında ısıtılmış battaniyeler kullanın, Bair Hugger kıyafeti kullanılabilir, aktif plantar fleksiyonunu ve ayak dorsifleksiyonunu gerçekleştirin, Ağrı pompası (marcaine) infüzyonunu başlatın, Hasta, bir sonraki gün taburcu edilene kadar aralıklı pnömatik kompresyon cihazlarını kullanın, kademeli elastik kompresyon çorapları kullanın, erken ambulasyonu başlatın, 4-6 hafta boyunca kompresyon giysilerini kullanın |
| 2.Sık aralıklı poliklinik takibi (Kayıtlı bir hemşirenin ev ziyaretleri, cerrah-hasta görüşmesinin daha sık olması, Ameliyattan sonraki ilk 4 hafta boyunca izlenmesi, Uzun süren araba sürmek veya hava kaçının 4 hafta seyahat) |

## P-135
## Konjenital Unilateral Alar Aplazi

Mehmet Dadacı, Orkun Uyanık, Bilsev İnce, Mehmet Emin Cem Yıldırım
*Necmettin Erbakan Üniversitesi, Meram Tıp Fakültesi, Plastik Rekonstrüktif ve Estetik Cerrahi Anabilim Dalı, Konya*

Giriş: Konjenital alar aplazisi ender görülen bir anomalidir. Bu anomali burunda şekil bozukluğu şikayeti yapmasının yanında external nazal valv yetmezliğine neden olarak nefes almakta da zorluk yaşatabilmektedir. Konjenital alar aplazisi, koanal atrezi gibi kraniofasyal deformitelerle birlikte görülebilir; özellikle yenidoğan döneminde çocuğun nazal solunum yapması sebebiyle bu anomalilerin ölümcül olabilecek sonuçları olabilmektedir. Bu çalışmada konjenital alar aplazili bir hastanın takip ve tedavisi sunulacaktır.

Olgu: 40 yaşında kadın hasta burunda şekil bozukluğu, özellikle sol taraftan nefes almakta zorluk nedeniyle tarafımıza başvurdu. Hasta genel anestezi altında operasyona alındı. Açık rinoplasti tekniğine uygun columellar flep kaldırıldıktan sonra yapılan diseksiyonda sol alar kanadın aplazik olduğu görüldü. Sol alar kanadın içerdiği medial,lateral crus ve dom yapıları septoplasti işlemi yapıldıktan sonra elde edilen kıkırdak greftlerinden dışarıda 4/0 prolen yardımıyla şekillendirilerek alar rekonstrüksiyon yapıldı. Yeni oluşan dom yapısına interdomal ve intradomal suturlar atılarak tip-plasti işlemi uygulandı. Columellaya strut greft konulduktan sonra operasyon sonlandırıldı.Erken postop dönemde herhangi bir komplikasyon yaşanmadı. Geç postop dönemde hasta yapılan rinoplasti operasyonundan memnun kaldı.

Tartışma: Konjenital alar kanat aplazisi, çentik şeklinde veya kıkırdak desteğin düzleşmesi ve yetersizliği şeklinde görülür. Konjenital alar aplazisi olgu sunumumuzda olduğu üzere üzerindeki yumuşak doku tarafından defektin

maskelenmesi olabileceği durumlar olduğu gibi özellikle yenidoğan döneminde estetik ve fonksiyonel sorunlara neden olabilir. Plastik cerrahlar tarafından alar kanattaki bu defektler septumdan,kulaktan ve kostadan alınan kıkırdak greftlerle rekonstrükte edilmiştir.

Sonuç olarak, konjenital alar aplazisi nadir de olsa görülebilen bir durumdur ve kıkırdak septumdan, karşı taraf medial ve lateral kruslardan alınan greftler yardımıyla rekonstrüksiyonu gerçekleştirilerek estetik ve fonksiyonel yapı sağlanabilir.

Kaynaklar:

1- Moritsch E:Correcture of congenital defects of the wing and the tip of the nose. Laryngol Rhinol Otol (Stuttg) 1977 Mar; 56: 223.

**Resim 1.**

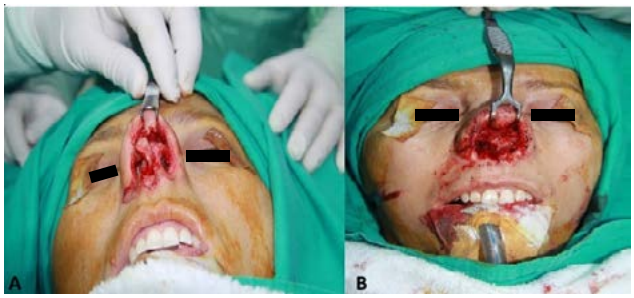


*A: Sol alar kanat aplazisi, B: Alar kıkırdak rekonstrüksiyonu*

## P-136
## Yanlış Dolgu Uygulaması Sonrası Bilateral Malar Bölgede Nekroz Görülmesi

Bilsev İnce, Mecid İsmayilade, Mehmet Dadacı, Mehmet Emin Cem Yıldırım
*Necmettin Erbakan Üniversitesi, Meram Tıp Fakültesi, Plastik Rekonstrüktif ve Estetik Cerrahi Anabilim Dalı, Konya*

Giriş: Dolgu uygulaması, genellikle yüz bölgesinde zamanla oluşan kırışıklık ve hacim kayıplarının giderilmesi için yapılan bir estetik müdahale olması yanı sıra, vücudun farklı bölgelerinde kontür düzeltme amacıyla da uygulanabilmektedir. Yumuşak doku doldurma için mevcut enjekte edilebilir deri dolgularının listesi sürekli artış sergilese de en sık kullanılan temel yapıtaşı hyalüronik asittir (HA). HA tüm yaşayan organizmalarda doğal olarak bulunan, benzer moleküler ve kimyasal yapıya sahip bir polisakkarit olup, tekrarlayan D-glukuronik asit ile D-N-asetik-glukozamin dimerik ünitelerden oluşan bir glikozaminoglikandır (1) Doğal formunda hızla emildiğinden dolayı HA kimyasal yolaklarla çapraz bağlanmaya tabi tutularak daha viskoz ve suda çözünmez hale getirilebilmektedir. Bu çapraz bağlanma dolgunun davranışını belirleyen temel faktördür. Ayrıca, bir dolgu materyalinin yoğunluğu; millilitredeki HA partikül sayısı;çözünebilir ve çözünemeyen HA oranı gibi parametreler o dolgunun kullanım şeklini, uygulama tekniğini ve uygulama alanlarını belirleyen diğer önemli faktörlerdir. Biz bu çalışmada diz ve kalça gibi osteoartritli alanlar için önerilen HA içeren solüsyonun kendisi tarafından her iki malar bölgeye enjekte edilmesi sonrasında uygulama alanlarında nekrozları gelişen hastanın olgusunu sunduk.

Olgu Sunumu: Yaklaşık 3 gün önce her iki malar bölgesine HA içeren solüsyon enjekte eden 27 yaşında kadın hasta uygulama alanlarında açık yara ve akıntı şikayeti ile acil servisimize başvurdu. Sağlık sektöründe çalıştığı belirlenen hastanın anamnezinden enjekte edilen materyalinin içeriği öğrenildi. Bu materyalin diz ve kalça osteoartrozlarında kullanıldığı bilinen, %2,5 HA içeren ve önemli viskozite özellikleri olan tamponlu solusyon olduğu tespit edildi. Hastanın fizik muayenesi sırasında sol tarafta yoğun olmak üzere her iki malar bölgede alt göz kapaklarına doğru yer yer uzanım gösteren nekrozları olduğu saptandı. Hasta ileri tedavi ve takip için servisimize yatırıldı ve uygun antibiyoterapi, antiinflamatuar tedaviye ek olarak günlük 1x1 kollajenaz içeren pomadla medikal debridman tedavisi uygulandı. HA enjeksiyonunu takip eden süreç, yara yerinde nekrozun çevresel sınırlarının belirlenmiş olması ve solüsyon içeriği gibi faktörler göz önünde bulundurularak hyaluronidaz tedavisi uygulanmadı. 7 günlük tedavi sonrasında her iki malar bölgedeki yara yerlerinde iyileşmenin ve epitelizasyonun tamama yakın sağlandığı tespit edilince hasta taburcu edildi. Takiplerinde herhangi problem ve komplikasyona rastlanılmadı.

Tartışma: HA dolgu uygulamasını takiben en sık karşılaşılan yan etkiler arasında lokal enjeksiyon bölgesinde ödem, ağrı, ekimoz, kaşıntı ve eritem yer almaktadır (2). Dolgu infiltrasyonuna bağlı cilt nekrozuyla sonuçlanabilen lokal vasküler okluzyonlar ve serebral iskemi ve körlükle sonuçlanabilen uzak vasküler okluzyonlar ise bu uygulamanın en ciddi ve dramatik komplikasyonlarındandır (3) Bizim olgumuzda yanlış dolgu uygulamasını takiben olası lokalize vasküler oklüzyon ve buna bağlı cilt nekrozu söz konusudur.

HA dolgu uygulamalarını takip eden birkaç saat içerisinde ciltte renk değişikliği gelişen vasküler oklüzyonun habercisi olabilmektedir. Ciltte nekroz gelişimi kendini ilk 24 saat içerisinde gösterebilmektedir. Vasküler oklüzyonun acil tedavisi için hyaluronidaz enziminin uygulamayı takip eden 4 saat içerisinde infiltre edilmesi gerektiği önerilmekte olup, ilerleyen saatlerde enzimin cilt nekrozunu önleme açısından anlamlı etkiye sahip olmadığı vurgulanmaktadır. (4).

Sonuç: Dolgu uygulamaları da başta olmak üzere birçok noninvaziv estetik girişimlerin plastik cerrahi ve dermatoloji uzmanları dışındaki kişiler tarafından uygulanması önlenmesi gereken en önemli sorun olarak karşımıza çıkmaktadır. Gereken yaptırımların yanı sıra hastaların da tedavi ve estetik müdahalelerini güvenilir merkezlerde plastik cerrahi ve dermatoloji uzmanlarına yaptırmaları konusunda bilinçlendirilmesi de önem arz etmektedir.

Kaynaklar:

1. P.N. Sudha, M.H. RoseBeneficial effects of hyaluronic acid Adv. Food Nutr. Res., 72 (2014), pp. 137-176

2. P. Lafaille, A. Benedetto Fillers: contraindications, side effects and precautions J. Cutaneous Aesthet. Surg., 3 (1) (2010), pp. 16-19

3. M.V. Carle, R.H. Roe, R.L. Novack Occlusion caused by cosmetic facial filler injection – reply JAMA Ophthalmol., 133 (2) (2015), p. 225

4. Kim DW Yoon ES Ji YH Park SH Lee BI Dhong ES. Vascular complications of hyaluronic acid fillers and the role of hyaluronidase in management.J Plast Reconstr Aesthetic Surg. 2011; 64 (12):1590–1595

**Resim 1.**

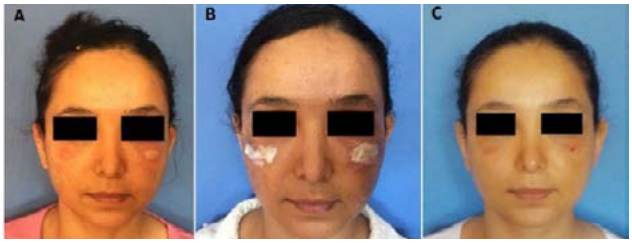


*A- Dolgu uygulamasını takiben 3.günde nekrozla başvuran hasta B- Kollajenaz içeren pomadla medikal debridman uygulanması C- 7 günlük tedavi sonrasında yara yerlerinde makroskopik epitelizasyon gelişmesi*

## P-137
## Umblikoplastinin Nadir Bir Nedeni; Konveks Umblikus

Şeyda Güray Evin, Cemil Işık, Mustafa Sütçü, Osman Akdağ, Zekeriya Tosun
Selçuk Üniversitesi Tıp Fakültesi, Konya

Giriş: Göbeğin şekli, boyutu,yeri ve derinliği karnın estetik görünümünde oldukça önemli bir yere sahiptir. İdeal umblikus oval şekilli, pubik simfize daha yakın yani rölatif olarak aşağı yerleşimli ve yatay planda tam merkezdedir. Uzunluğu ksifoid prosesle vulvar kleftin en aşağı noktası arasındaki uzunluğun %5 i kadar olmalıdır. Şekil olarak ideal olan üstten kapşonlu ya da kapşonsuz olmasıdır. Umblikusun yapı ve şekil bozuklukları konjenital olabileceği gibi kazanılmış da olabilmektedir. Urakal kalıntılar, umblikal herniler göbekte şekil bozukluğuna neden olabilirken altta yatan hiçbir patoloji olmaksızın da göbekte şekil bozukluğu olabilmektedir. Normal umblikusun bu varyantları ''innie'' yani konkav umblikus ya da ''outie'' yani konveks umblikus olarak isimlendirilmektedir. Bu çalışmada konveks umblikus şekli nedeniyle opere edilen hastamızın cerrahi sonucu sunulacaktır.

Hasta ve Yöntem: 18 yaşında kadın hasta tarafımıza göbeğinde şekil bozukluğu ile başvurdu. Umblikus etrafında yüksek kapşiyon oluşturan ve umblikusu çepeçevre saran cilt katlantısı mevcuttu. Daha önce ateş, karın ağrısı, ve göbekten akıntı olması gibi şikayetleri olmamıştı. Kitlenin boyutu sabit olup fiziksel aktivite ile değişim göstermiyordu. Umblikusta şekil bozukluğuna neden olabilecek organik sebeplerin dışlanması açısından hastamız umblikal herni ve urakal kalıntılar yönünden araştırıldı. Bu nedenler ekarte edildikten sonra hastaya normal umblikusun bir varyantı olan ''konveks umblikus'' tanısı koyuldu. Ve göbek deliği şeklini konveksten konkava dönüştürmek için cerrahi planlandı. Genel anestezi ve trakeal entübasyon ile çalışıldı. Umblikus üzerinde konveksite oluşturan fazla cilt umblikusa yakın kısımdan insize edilerek tamamen kaldırıldı. Aberan skar dokusu eksize edildi. Cildin fazla kısmı eksize edildi. Superior flep inferior flebe göre daha uzun bırakıldı kendi içinde katlanarak tabana dikildi. İnferiorda bulunan flep kendi içinde katlanmadan umblikus tabanına serilerek superior flebin ucun sütüre edildi. Cerrahi işlemle ilgili erken ya da geç komplikasyona rastlanmadı. Hasta 18 ay boyunca takip edildi.

Tartışma ve Sonuç: Umblikal deformiteler oldukça sık görülür ve gövdenin başka anomalileriyle birliktelik gösterebilirler. Sıklıkla daha önceki cerrahi insizyonlar, çoklu gebelikler ya da dramatik kilo kayıpları ile ilişkilidir. Umblikal herniler sebeplerden biri olmakla beraber kendi kendilerine rezolüsyona uğrayabilir ya da cerrahiye ihtiyaç duyabilirler. Umblikusun deformitesi ile başvuran hastalarda mutlaka bu nedenler sorgulanmalı ve dışlanmalıdır.Normal umblikusun varyantları olan konkav ya da konveks şekilli umblikus da hastalar için estetik kaygılar ile başvuru nedeni olabilmektedir. Bu deformitelerden daha yaygın olanı konveks umblikustur ve nedeni inanılanın aksine umblikal kordun kesilme seviyesi ile ilgili değildir. Umblikal kordun kesildikten sonra aşırı aberan bir skar dokusu ile iyileşmesi umblikal tüpün etrafının bu skar dokusu ile dolmasına yol açar. Bu da dışarı doğru protrude olmuş göbek deliği görünümüne yol açar. Diğer nedenler dışlandıktan sonra konveks umblikus cerrahi işlemle düzeltilerek daha estetik bir umblikus sağlanabilmektedir

## P-138
## Yağ Greft Uygulaması Sonrası, Geç Dönemde Yağ Doku Hipertrofisi

M. Baver Acaban, Vahip Karpınar, Göktekin Tenekeci, Alper Sarı, Yavuz Demir, Şakir Ünal
*Mersin Üniversitesi Tıp Fakültesi, Plastik, Rekonstrüktif ve Estetik Cerrahi Anabilim Dalı, Mersin*

Giriş: Otojen yağ doku greft transferi 100 yıl öncesine dayanmakta olup ilk olarak Neuber tarafından uygulanmıştır. yağ greftleri önceleri büyük miktarda solid dokular olarak alınıp transfer edilmiş. 1980' lerde liposuctıon'ın uygulamaya girmesi ve bu sayede küçük miktarlarda dokuların transferinin uygun hale gelmesiyle yağ greft uygulaması tekrar popülerliğini kazanmıştır. Bu uygulamaların en önemli sorunu uygulanan greftin kalıcılık oranı iken bu greftin sağkalımını artırmak için kök hücre ile zenginleştirme gibi pek çok yöntem üzerinde çalışılmaktadır. tüm bunlara rağmen transfer edilen yağın hipertrofiye gittiği vakalarda rapor edilmiştir.

Materyal method: 25 yaşında bayan hasta; hemifascial atrofi (Parry Romberg sendromu (PRS) tanısı olan hastaya sağ maksiller bölge hipoplazisi nedeniyle 10 yıl önce abdominal bölgeden alınan yağ grefti uygulaması yapıldı. istenilen sonucu almak için 1' er yıl arayla 3 kez tekrarlayan enjeksiyonlar yapıldı. 7 yıl önceki son uygulamada kontrollerinde sonuçlar tatmin edici düzeydeydi. 6 aydır sağ yanak bölgesinde şişkinlik gelişmesi nedeniyle hastada ön planda yağ hipertrofisi düşünülerek lipoliz yapılması planlandı.

Tartışma - sonuç: 1893'ten bu yana, insan vücudunda çeşitli uygulamalar için otolog yağ transplantasyonu yaygın olarak kullanılmaktadır. özellikle maksillofasiyal bölgede kontur düzeltme prosedürleri ve frontal sinüsün çeşitli yaralanmalarının tedavisi gibi ablatif prosedürlerde yağ greft uygulamaları tercih edilmektedir.

Yağ doku tranferi için uygun donor alanlar; abdomen, uyluk lateral ve mediali, çene altı ve kol posterioru oduğu bilinmektedir. 1990 yılında Hudson ve arkadaşlarları tarafından çeşitli donor alanlardan alınan yağ gretlerin hücre boyutları ve lipogenik aktiviteleri araştırıldı. gluteal - femoral bölgede hücre boyutlarının daha büyük olduğu ve lipogenik aktivitenin daha fazla olduğu bulundu.

Yağ greft transferinde çok sayıda adiposit ile beraber farklılaşmamış adiposit öncül hücreleri de geçmektedir ve bunların alıcı sahada çoğalarak önemli miktarda volüm artışı sağladığı düşünülmektedir. yağ grefti transferinden yıllar sonra hipertrofi gelişmesi bu adiposit ve preadipositlerin

yaşamsallığı devam ettirmesiyle açıklanmaktadır. Bu bilgiler ışığında yağ greft uygulaması yapılacak olan hastalarda postoperatif hipertrofi gelişebileceği unutulmamalı ve hastalar bilgilendirilmelidir.

**Resim1**

*Hastanın 10 yıl önceki ilk başvurusundaki ve yağ greft uygulamaları sonrası hipertrofi gelişiminin fotografları*

## P-139
## Tip 1-2 Kollajenin Epitelizasyon Üzerine Etkisi

Perçin Caşkan, Mehmet Bozkurt, Ayla Metin, Oğuzhan Demirel
*Bağcılar Eğitim ve Araştırma Hastanesi,Plastik,Rekonstruktif ve Estetik Cerrahi Anabilim Dalı, İstanbul*

Giriş: Kollajen yara iyileşmesinin özellikle proliferatif ve maturasyon fazında rol almaya başlayan biyolojik bir bileşendir. Maturasyon fazında tip 3 kollajen tip 1 e dönüşür ve böylelikle yara daha çabuk kapanmaya hazır hale gelir, su geri emilimi olur ve kollajen fibrilleri daha yakın dizilim gösterirler ve çapraz bağlar yaparlar. Kollajen arasındaki çapraz bağlar skar kalınlığını azaltır, yara bölgesindeki deriyi güçlendirir. Kollajen gibi biyolojik pansumanlar yara dokusu ve çevre arasında daha fizyolojik bir sınır oluştururlar.Kollajen içeren pansumanlar natural olduğundan immün reaksiyon oluşturmazlar;inflamasyonu tetiklemezler;alerji oluşturmazlar ve ağrı yaratmazlar.

Amaç: Bu çalışmanın amacı kronik yara iyileşmesinde biyolojik pansuman olarak kollajenin etkisini gözlemlemekti. Kollajen pansumanlar at,domuz gibi kaynaklardan elde edilir ve yara sahasında yeni kollajen dokusunun oluşmasına yardımcı olur;iyileşme sürecini hızlandırır.

Gereç-Yöntem: Çalışmamızı kronik yara takibi yapılan 8 hastamız üzerinde gerçekleştirdik.Kollajenin daha efektif olabilmesi için yara tabanının temiz ve non enfektif olması gerektiğinden enfeksiyon markerlarının sonuçlarına ve yara kültürü sonuçlarına uygun antibiyoterapi kullandık. Birçok kollajen içerikli pansuman aynı zamanda antimikrobial içeriğe sahip olup enfeksiyon riskini de azaltmaktadır Kollajenli pansumanların por büyüklükleri değişiklik gösterip; pansumanın yara yerinde sabit kalması adına üzerine koruyucu bir pansuman gerektirir. Kollajenli pansumanlar jel; pudra; pasta ve dondurulup kurutulmuş yaprak formatında bulunabilir. Yara boyutuna uygun biçimlendirilip kullanılabilirler. Bulundukları yara yerine göre ortalama 7 günde bir değiştirilmelidirler.

Sonuç: Kronik yara takibini yaptığımız 15-30 yaş arası hastalarımızın olduğu çalışmamızda sağlıklı granulasyon dokusunun daha erken oluştuğunu gözlemledik.Hastaların yara çapında daha hızlı küçülme ve kronik yaralarda greft alınarak kapatılma yüzdesinin kollajen içerikli pansumanlar ile azaldığını kaydettik.Bu hastaların mobilizasyon ve sosyal hayata dahil olma süreci daha kısa sürdü.

TARTIŞMA: Kollajen içerikli pansumanlar non-inflamatuar ve non-toksiklerdir.Fibroblastların ve diğer mikrovasküler hücrelerin yara yerine göçünü sağlayarak yeni kollajen oluşum sürecini hızlandırırlar.Skar dokusunun kalınlığını minimize ederler. Diğer tıbbi araç ya da cihazlarla yapılan pansumanlara göre hastaların morbiditesini azaltır;tedaviye uyum ve konforunu arttırırlar.Kronik yaraların deri grefti alınarak kapanma ihtimalini azaltırlar.

## P-140
## Konkal Kartilaj İle Orbita Taban Defekti Onarımının Geç Komplikasyonu: Enoftalmus

Fatih Tekin, Mehmet Hakan Bulam, Ömer Faruk Taner, Furkan Erol Karabekmez
*Sağlık Bilimleri Üniversitesi Ankara Keçiören Eğitim ve Araştırma Hastanesi, Plastik Rekonstrüktif ve Estetik Cerrahi Kliniği, Ankara*

Amaç: Orbita taban defektleri, orbita yaralanmaları sonrasında sıklıkla karşılaşılan problemlerdendir. Orbita yaralanmaları sonrasında diplopi, göz hareketlerinde kısıtlılık ve enoftalmus gibi ciddi komplikasyonlar görülebilmektedir. Orbita taban defektlerinin tedavisi; defektin boyutu, yaralanmanın derecesi ve hastanın şikayetlerine göre farklılık göstermektedir. Genellikle hafif yaralanmalarda cerrahi dışı yöntemler tercih edilirken, orbita tabanındaki kemik defekti büyük olan hastalarda cerrahi yöntemler tercih edilmektedir. Defektin onarılmasında otojen (konkal kartilaj), allojenik ( liyofilize duramater, demineralize kemik grefti) ve alloplastik (titanyum mesh plak) materyallerin kullanıldığı tıbbi literatürde bildirilmektedir. Bu materyallerin birbirlerine göre avantaj ve dezavantajları bulunmaktadır. Bu olgu sunumunda, kliniğimizde 8 yıl önce orbita taban defekti, otojen konkal kartilaj ile onarılan ve 8 yıl sonrasında herhangi bir travma öyküsü olmadan enoftalmus gelişen olgunun sunulması amaçlanmıştır.

Olgu: 40 yaşında erkek hasta gözünde çökme şikayeti ile polikliniğimize başvurdu. Hastaya 8 yıl önce, darp sonrasında oluşan blow-out kırığı ve sol orbita taban defekti nedeniyle sol konkal kartilaj grefti ile defekt onarımı uygulanmış. 8 yıl boyunca hiçbir şikayeti olmayan hastada, 1 ay önce sol göz küresinde ani gelişen çökme meydana gelmiş.(Resim 1) Hastanın fizik muayenesinde sol enoftalmus mevcuttu. Göz hareketlerinde kısıtlılık ve diplopi yoktu. Hastaya çektirilen bilgisayarlı maksillofasiyal tomografisinde, sol orbita tabanında defekt ve sol maksiller sinüsü tama yakın dolu görünümde (hematom?) olarak rapor edildi. Hastaya

genel anestezi altında sol subsilier insizyonla girilerek orbita tabanına ulaşıldı. Orbita tabanında küçük kartilaj fragmanları dışında kartilaj dokusuna rastlanmadı. Orbita tabanındaki defekt titanyum mesh plak ile onarıldı. Kulak burun boğaz kliniğince aynı seansda endoskopik sinüs cerrahisi uygulanarak maksiller sinüs boşaltıldı.

Sonuç: Orbita taban defektlerinin tedavisinde sıklıkla konkal kartilaj greftleri ve titanyum mesh plaklar kullanılmaktadır. Bu tür defektlerde kliniğimizde genellikle titanyum mesh plak tercih edilmektedir. 8 yıl gibi geç bir sürede, konkal kartilaj ile onarım uygulanmış olan hastada enoftalmus gelişmiş olması, her ne kadar tıbbi literatürde başarılı sonuçlar bildirilmiş olsa da, konkal kartilaj ile onarım uygulanması konusunda daha dikkatli olunması gerektiği kanaatindeyiz.

**Resim 1**

*8 yıl sonra gelişen sol gözde enoftalmus*

## P-141
## İzole Nasal Cleft: Nadir Konjenital Anomali

Fatma Bilgen, Alper Ural, Mehmet Bekerecioğlu
*KSÜ Tıp Fakültesi, Plastik Rekonstrüktif ve Estetik Cerrahi Anabilim Dalı, Kahramanmaraş*

Giriş: Yüzün intrauterin gelişimi, frontonasal, maksiller ve mandibuler çıkıntıların uygun şekilde füzyonu ile oluşmaktadır. Bu doğal gelişim sürecinde ortaya çıkan bir uyumsuzluk sonucunda kraniofasyal yarıklar ortaya çıkmaktadır. Bu anomaliler oldukça nadir görülmekte ve yarık seviyesine göre bireyler arasında farklılık görülebilmektedir. İzole dudakta veya burunda olabileceği gibi burundan başlayarak kraniyale uzanabilmektedir. 1,2 Burun, kendine özgü bir yapısı olup, bu bölgede görülen yarıklar alar rimin basit bir çentiklenmesinden, lateral nasal duvarın tümünün eksikliğine kadar ilerleyebilmektedir. Burunda görülen yarıklar çok nadir olup 20.000 ila 40.000 canlı doğumda bir görülmektedir. Burun yarıklarının büyük bir kısmı Tessier tip 0 olup, izole alar yarıklar çok nadir görülmektedir.3 Bu makalede, çok nadir olarak gözlenen izole alar cleft olgusu ve uyguladığımız tedavi yöntemi sunulmaktadır.

Olgu Sunumu: 14 yaşında bayan hasta, burunda doğuştan itibaren olan şekil bozukluğu şikayeti ile kliniğimize müracat etti. Fizik muayenede sağ alar kanat 1/3 dış kısımda tam kalınlıkta defekt ve sağ alar kıkırdağın 2 cm süperior pozisyonda anormal yerleştiği tespit edildi ( Resim 1). Ailede yarık öyküsü, annede alkol, sigara ve ilaç kullanım öyküsü ve hastanın travma ve ameliyat öyküsü mevcut değildi. Yüz ve sistemik organ incelemesinde hipertelorizm dışında anormallik tespit edilmedi. Dudak ve damak gelişiminin normal olduğu görüldü. Maksillafasial BT incelemesinde patolojik bulgu saptanmadı. Olgu izole nasal cleft olarak teşhis edilerek, rotasyon ve transpozisyon flepleri ile onarım planlandı ( Resim 2).

Cerrahi Teknik: Ameliyatın amacı, anormal yerleşmiş sağ alar kıkırdağı normal anatomik pozisyona getirerek simetriyi sağlamak ve estetik ve fonksiyonel açıdan kabul edilebilir bir görüntü elde etmektir. Ameliyat genel anestezi altında ve orotrakeal entübasyonla yapıldı. Rotasyon ve transpozisyon flepleri planlandı. Alar kanat tam kat mukokondrokutanöz eksizyonla anormal yerleşiminde ayrıldı. Flepler planlanan şekilde eleve edildi. Alar kanat karşı tarafla simetriyi sağlayacak şekilde yeni yerine tespit edildikten sonra oluşan defekt alanı planlanan rotasyon ve transpozisyon flepleri ile cilt altı ve mukoza 4/0 vikril, cilt 5/0 prolen ile primer kapatıldı. Günlük pansumanlarla takip edilerek 10. Gün dikişler alındı. 2 yıllık takiplerinde minimal nostril asimetrisi görülmekte olup, hasta memnun olduğu için cerrahi müdahale düşünülmedi.

Tartışma: Yüz gelişimi, gebeliğin 4-10. haftaları arasında gerçekleşmektedir. Bu süreçte gebeliğin 24. gününde lateral ve medial nazal proçesler oluşur ve daha sonra bu yapılar orta hatta birleşerek premaxilla, philtrum, columella, nazal tip, nazal septum ve dorsum oluştururlar. Nazal plaklar rotasyon ve ilerlemeye devam ederken, maksiller proçeslerle birleşerek lateral nasal kıkırdakları ve lateral nasal duvarı oluştururlar. Aynı zamanda maksiller proçeslerde üst dudak lateral kısımlarını oluştururlar. Bu gelişim sürecinin herhangibir aşamasında meydana gelen bozulma kleft çeşidi olarak ortaya çıkmaktadır. Tessier'in cleft numaralandırma sistemine göre de 0-3 numaralar arası cleftler üst dudak ve burnu içermekte olup, oronasal kleftler olarak adlandırılmaktadır.4,5 Nasal rekonstrüksiyon plastik cerrahlar için halen zorlayıcı bir alan olup, buruna yapılacak ufak bir müdahale bile burun görünümünde belirgin bir değişikliğe neden olabilmektedir. Elde edilen estetik sonuçlar hem cerrah hemde hasta için tatmin edici olmayabilir. Bu nedenle nasal rekonstrüksiyon işlemleri öncesi planlamanın iyi yapılması gerekmektedir 6. Nasal cleft onarımları için kleftin büyüklüğüne göre Z plasti modifikasyonları, rotasyon ilerletme flepleri, transpozisyon flepleri, nasolabial flepler, gibi birçok teknik tanımlanmıştır. Yine Denonvillier's ilerletme fleplerinin alar rim defektlerinde uygulandığı çalışmalar bulunmaktadır.6

Kaynaklar:

1. Novakovic M, Baralic I, Stepic N, Rajovic M, Stojiljkovic V. Denonvilliers' advancement flap in congenital alar rim defects correction. Vojnosanit Pregl 2009;66:403-6.

2. Tessier P. Anatomical classification of facial, craniofacial, and laterofacial clefts. J Maxillofac Surg. 1976;4:69.

3. Ozek C, Gundogan H, Bilkay U, Cankayali R, Guner U, Gurler T, Songur E. Rare craniofacial anomaly: Tessier no.

2 cleft. J Craniofac Surg. 2001;12:355–361

4. Losee JE, Kirschner RE, Whitaker LA, Bartlett SP. Congenital nasal anomalies: a classification scheme. Plast Reconstr Surg 2004; 113(2): 676–89. 3.

5. Ortiz Monasterio F, Fuente del Campo A, Dimopulos A. Nasal clefts. Ann Plast Surg 1987; 18(5): 377–97.

6. R. Kannan, Reena John, Rethish Elangovan. Isolated cleft of alar rim. Annals of Maxillofacial Surgery. 2012; 2:60-62.

**Resim 1 hastanın preoperatif postoperatif görüntüsü**

## P-142
## Yaşayan Anensefali Olgusunda Lokal Fleplerle Onarım

Gökay Baykara, Galip Gencay Üstün, Yüksel Kankaya, Koray Gürsoy, Uğur Koçer
*S.B. Ankara Eğitim ve Araştırma Hastanesi, Plastik Rekonstrüktif ve Estetik Cerrahi Anabilim Dalı, Ankara*

Giriş: Anensefali, her iki kraniyal hemisferin yokluğunun yanı sıra bu yapıları kapatan kalvaryal kemik tabakasının da gelişmediği oldukça morbid bir santral sinir sistemi malformasyonudur. Serebrum ve serebellum az gelişmiş veya hiç yoktur fakat arka beynin normal gelişimi görülebilir. Ön ve orta beyin fibrovasküler ve nöral elementlerden oluşan adalarla kaplanmıştır. Ultrasonografik incelemede kranium ve falks serebrinin görülmeyişi ve "yatay 8" şeklinde orbitalar tanı için tipiktir. Anensefali olguları %65 intrauterin ex ile sonuçlanırken, canlı doğumların yalnızca %2' si hayatta kalabilmektedir1. Yaşamaya devam eden anensefalik olgularda geride kalan ekspoze fibronörovasküler adaların güvenle kapatılması büyük önem taşımaktadır.

Vaka: 37 yaşında G2Y2 takipli bir gebeden normal spontan vajinal yolla doğan hastanın, yapılan muayenesinde telensephalon ve mesencaphalon kısımlarının atrofik olduğu kalvaryal kemik yapısının olmadığı görülmüş. Talamus ve diensefalon yapıları intakt olarak izlenmiş. Doğum sonrası trakeotomi açılarak yoğun bakımda takip edilen hasta vitallerinin düzelmesi sonrası postpartum 7.günde beyin cerrahisi bölümü tarafından operasyona alınarak oksipital bölgedeki kistik yapılar eksize edilmiş, BOS kaçağı görülmemesi nedeniyle duraplasti uygulanmamış. Bu aşamada operasyona dahil olunarak nörovasküler yapıları açıkta bırakan 5x6 cm'lik skalp defekti defekt laterallerinden hazırlanan O-to-S fleplerle onarıldı.

Tartışma: Anensefali olguları yüksek mortalite oranına sahip olmaları nedeniyle, defekt onarımına fırsat bulunan olgu sayısı oldukça sınırlı sayıda olmaktadır. Her ne kadar serebrum agenezik olsa da, beyin omurilik sıvısı içerisindeki yapıların açıkta olması menenjit ve ensefalit riski oluşturmakta ve acil onarım endikasyonu getirmektedir. Hastaların yaşı dolayısıyla serbest dokularla onarım teknik olarak zor ve morbid olmakla birlikte, lokal fleplerle onarım ameliyat süresini kısaltmakta ve ek morbiditeyi sınırlı tutarak rekonstrüksiyon sağlamaktadır. Mevcut olguda da skalpte lokal fleplerin kullanımı yeterli olmuş, fleplerin dolaşımı doğal olarak izlenmiş ve herhangi bir komplikasyon görülmemiştir.

Sonuç: Anensefalik olgularda defektlerin lokal fleplerle onarımı, ek morbiditeyi sınırlı tutarken başarılı rekonstrüksiyon sağlayabilmektedir.

## P-143
## Postoperatif Hematoma Bağlı Fasiyal Paralizi: Bir Olgu Sunumu

Arif Yılmaz, Alpagan Mustafa Yıldırım, Necmettin Karasu, Salih Kavuncu
*Afyonkarahisar Sağlık Bilimleri Üniversitesi Tıp fakültesi, Afyonkarahisar*

Amaç: Hematoma bağlı gelişen fasial paralizi olgusunun hematom boşaltıldıktan sonraki 1. Gün içindeki hızlı iyileşmesini sunmaktır.

Giriş: Fasiyal sinir yüz kaslarını innerve eden sinir olup; insanın günlük hayatında iletişim kurması için gerekli olan mimiklerin oluşmasından, tükrük salgısının devamlılığından gözün kurumamasından sorumludur. Maksillofasial cerrahi sırasından fasial sinir ya da dallarının herhangi birinin yaralanmaması için ayrıca özen gösterilmektedir. Fasial paralizi hem cerrah hem de hasta açısından en korkulan komplikasyonlardan biridir.

Olgu: Bu olgu sunumumuzda postop ilk gün fasial paralizi gelişen hastanın yara yerindeki hematomu bosaltıldıktan sonra fasial paralizinde gözlenen hızlı gerilemesunulmaktadır. Acil servisimize başvuran 55 yaşında erkek hasta alınan anamnezinde kayalıklardan düştüğünü belirtti. Travma sonrası genel acil müdahale-muayenesi yapılan ve koopere olan hasta mandibula kırığı nedeniyle tarafımıza konsülte edildi. Hastanın klinik muayenesinde mandibula köşesinde asimetri ve agrı ile beraber sol mandibulada step bulgusu tespit edildi. Hastanın ağız açıklığı kısıtlı,

okluzyonu bozulmuştu ve sağ alt dudak köşesinde uyuşukluktan yakınmaktaydı. Hastadan alınan tomografi görüntülerinde sol mandibula kondil altından başlayan ve ramustan mandibula angulusuna kadar uzanan vertikal bir kırık hattı ayrıca sag mandibula korpusunda mental forameni içine alan oblik bir kırık hattı mevcuttu. Aspirin kullanmakta oldugunu belirten hasta opere edilmek üzere servise yatırıldı ve aspirin kesilip trombosit süspansiyonu trasfüzyonu yapıldı. Mandibula sağ korpustaki fraktür ağız icinden yapılan insizyonla, sol mandibula ramusundaki kırık ise kulak önünden ve mandibula köşesinden yapılan insizyonla açık redükte edilip mini plak ve vidalar yardımıyla internal fikse edildi. Hastanın post-op 1. gününde sol yüz yarısında fasiyal paralizi olduğu görüldü. Hastanın yara yeri bakısında hematom oldugu tespit edildi ve hastaya ivedilikle reoperasyon planlandı. Hastanın mevcut insizyonu açıldı ve hematom boşaltıldı. Fasiyal sinir eksplorasyonu yapıldı ve sinirin herhangi bir hasar almadığı görüldü. Kanama kontrolu daha sıkı yapıldı ve daha cok sayıda dren yerleştirildi. Hasta post-op 3. saat tekrar değerlendirildiğinde hastanın göz harekelerinin ve ağız köşesindeki hareketlerin yavaş yavaş geldiği gözlendi.

Sonuç: Cerrahinin en sık rastlanan komplikasyonlarından biri olan hematom fasiyal paraliziye de yol açabilir ve hematomun erken drenajı birçok komplikasyonun önüne geçip kliniği dramatik şekilde iyileştirebilir.

**Tomografi Görüntüleri**

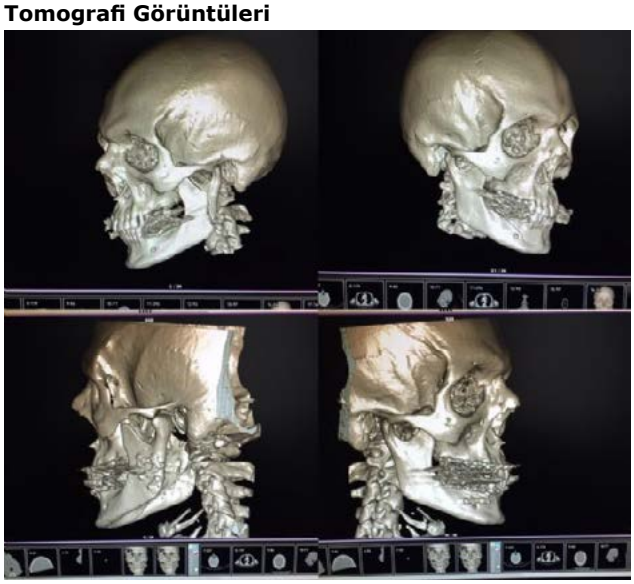

*Tomografi Görüntüleri*

## P-144
## Mandibuler Odontojenik Kist Görünümlü Yabancı Cisim Olgusu

Erkan Pinegöz, Baver Acaban, Vahip Karpınar, Göktekin Tenekeci, Alper Sarı, Yavuz Demir, Şakir Ünal
*Mersin Üniversitesi Tıp Fakültesi, Plastik Rekonstrüktif ve Estetik Cerrahi Anabilim Dalı, Mersin*

Giriş-Amaç: Çene kistleri sıklıkla mandibulada görülen odontojenik kaynaklı benign epitelyal neoplazilerdir. En sık radiküler kistler olmakla birlikte ameloblastomlarda sık görülen tümörlerdir. Tanı için fizik muayene yanında görüntüleme yöntemleri değerlidir. Bu olguda yabancı cisimlerin nadiren bu tümörlerle hem fizik muayene hem de görünütüleme yöntemlerinde karışabildiğini ve cerrahi tecrübelerimizi paylaşmayı amaçladık.

Materyal-Metod: Olgumuzda 24 yaşında erkek hasta çenede ağrı ve şişlik şiklayeti ile başvurdu. Öyküsünde hastanın 2 ay önce diş hekimine başvurduğu ve aynı bölgede diş çekimi yapılıp tedavi gördüğü öğrenildi.

Bulgular: Fizik muayenede mandibula sol 3. molar diş lokalizasyonunda ödem ve hiperemi mevcuttu. Ağız içine akıntı ya da fistülizasyon yoktu. Dış merkezde uygulanan tomografide retromolar bölgeden başlayan ve subkondiler bölgeye kadar uzanan, kemik yapıyı incelten septalı kistik yapı olarak değerlendirildi. Kistin çıkarılması planlanarak cerrahi işleme başlandı. Retromolar alanda gingiva üzerinden yapılan insizyon sonrası pürülan koleksiyon boşaldı ve tabanda eldivenin parmak kısmından yapılmış iki adet yabancı cisim olduğu görüldü. Penrose dren olarak yerleştirilen ve bu bölgede unutulan yabancı cisimler çıkarıldı ve insizyon sütüre edilerek işlem sonlandırıldı.

Tartışma-Sonuç: Geçici süreyle operasyon bölgesindeki hematom ya da seröz sıvı koleksiyonunu önlemek için kullandığımız yabancı cisimlerin o bölgede uzun süre kalmasıyla enfeksiyon gelişmesi kaçınılmazdır ve gelişen abse ya da koleksiyonun odontojenik kistlerle karışması olasıdır. Bu yabancı cisimlerin tomografi görüntüsünün kemik korteks ile benzer kontrastta olması ve şeklinden dolayı septalı görünümü andırması bu ihtimali daha da artırmıştır. Bir diğer önemli nokta da hastanın öyküsünün detaylı ve doğru bir şekilde alınmasıdır. Yabancı uyruklu olan hastamız daha önce aldığı tedavinin detayları konusunda eksik bilgi vermiştir ve tanıya ancak operasyon esnasında ulaşılabilmiştir.

**Penrose dren**

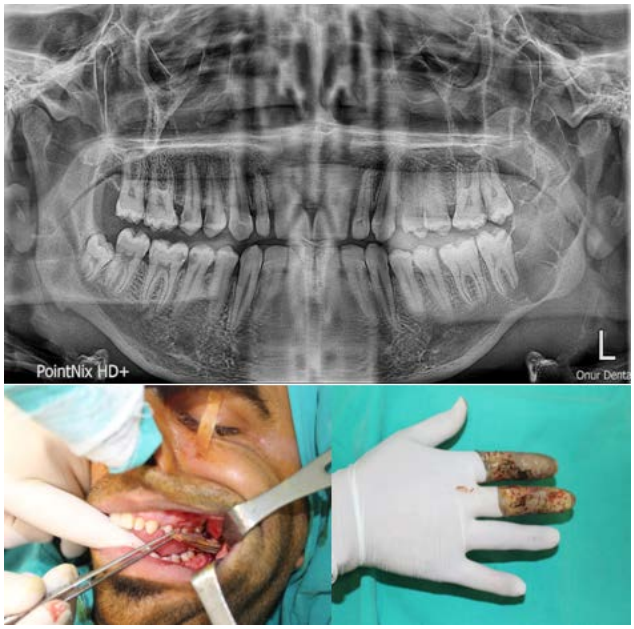


*Preop grafi ve intraop görüntüler*

## P-145
## Nadir Görülen Sendromik Doğumsal Yarık Damak Vaka Sunumu: 9P Delesyonu Sendromu

Efe Şimşekcan, Mert Çalış, Fatma Figen Özgür
*Hacette Üniversitesi Hastanesi, Plastik Rekonstrüktif ve Estetik Cerrahi Anabilim Dalı, Ankara*

Orofasiyal yarıklar, maksillofasiyal bölgenin en sık görülen doğumsal anomalisi olup, aynı zamanda en sık görülen doğumsal defektlerden biridir. Bu hastaların büyük çoğunluğu non-sendromik olmakla birlikte, ek anomaliler sıklıkla eşlik edebilmektedir (prevelans %2.89-36.7)1,2,3,4,5,6. En sık eşlik eden anomaliler ekstremite ve vertebra anomalileri, kardiyovasküler anomaliler, SSS anomalileri, ürogenital sistem anomalileri ve baş-boyun bölgesi anomalilerinden oluşmaktadır. Ek anomalilerin eşlik ettiği hastaların önemli bir kısmını sendromik hastalar oluşturmaktadır (ek anomalili hastalardaki prevelans %36-68)4,6. Orofasiyal yarıklara eşlik eden başlıca sendromlar Van der Woude Sendromu, Pierre Robin Sekansı, Velokardiyofasiyal Sendrom (DiGeorge Sendromu, 22q11 del. Sendromu), Median Fasial Displazi ve Down Sendromudur. Bu vaka takdimiyle kliniğimizde tedavi edilen çok nadir görülen 9p Delesyonu olan bir yarık damak hastasını paylaşmak amaçlanmaktadır.

Vaka Sunumu: 16 aylık erkek hasta yarık damak şikayeti nedeniyle kliniğimize yönlendirildi. Doğumunda annesi ve babasının yaşları sırasıyla 35 ve 47 olup, ailenin 3. çocuğu olarak dünyaya gelmiş. Kardeşlerde hastalık öyküsü yok. Dış merkezde miadında gebelik sonrası C/S ile 3820 olarak doğmuş. Doğumdan hemen sonra solunum sıkıntısı nedeniyle yenidoğan yoğunbakım ünitesinde 13 gün entübe şekilde Pieerre Robin Sekansı ön tanısıyla takip edilmiş. Taburculuk sonrası beslenme bozukluğu ve hipoglisemi nedeniyle dış merkezde yeniden yoğunbakımda yatış öyküsü mevcuttu. 9 aylıkken trigonosefali nedeniyle dış merkezde opere olmuş. Ara ara özellikle uyurken olan solunum sıkıntısı ve diafragma evantrasyonu nedenyile göğüs hastalıkları, pulmoner hipertansiyon ve ASD nedeniyle çocuk kardiyoloji, malabsorpsiyon ve kusma semptomları nedeniyle antasid ve motilite düzenleyici tedavisi altında çocuk gastroenteroloji, vezikoüreteral reflü tanısı nedeniyle trimethoprim-sulfamethaksazol tedavisi altında çocuk nefroloji, umblikal herni nedeniyle çocuk cerrahisi takipli olduğu öğrenildi. Dış merkezde yapılan FISH analizinde 46XY,+der(9)t(3,9)(p23;p22) kromozom anomalisi saptanmış ve 9p Delesyon Sendromu tanısı konmuş. 1 yaşında yapılan Denver testinde motor 4ay, sosyal 5 ay ile uyumlu bulunmuş (motor mental retardasyon). Hastanın yapılan fizik muayenesinde skalpte bikoronal insizyon skarı, belirgin frontal kemik, basık burun kökü, telekantus, mikrognati, damak yarığı, bilateral düşük yerleşimli deforme kulak kepçesi, ayrık meme başları, belirgin umblikal herni, hipospadias anomalileri gözlendi. Hastaya Veau 2 damak yarığı onarımına yönelik operasyon planlandı. Yapılan operasyonda zor havayolu nedeniyle nazal entübe şekilde Two Flap Palatoplasti yapıldı. Havayolu obstrüksiyonunu azaltmaya yönelik parsiyer uvulektomi işlemi yapıldı. İntraoperatif herhangi bir komplikasyon gelişmedi. Hasta postop dönemde 2 gün yoğun bakımda takip edildi. Postop dönemde saturasyon düşüklüğü gözlenmesi üzerine 3 gün daha servis koşullarında takip edilen hastanın semptomlarının düzelmesi üzerine taburculuğu yapıldı. Postoperatif herhangi bir komplikasyon gözlenmedi.

Tartışma: İlk defa 1976'da Alfi ve arkadaşları tarafından tanımlanan hastalık sık görülen birkaç özelliğiyle tanımlanabilir bir sendrom oluşturmakta. Bu özellikler motor-mental retardasyon, hipotoni, trigonosefali veya belirgin alın bölgesi, düz oksiput, düz burun kemeri, anteverted nostriller, uzun philtrum, mikrognati ve/veya retrognati, geniş gonial açı, anormal kulak kepçesi, kısa boyun, ayrık meme başları, uzun parmaklar, hiperkonveks tırnaklar olarak sayılabilir. XY genotipindeki hastalarda ürogenital anomaliler ve ambiguus genitalia tanımlanmış anomaliler arasındadır7,8. Yapılan literatür taramasında 9p Delesyon Sendromlu hastalarda orofasiyal anomaliler arasında yüksek arklı damak görülebilmek ile birlikte hiçbir hastada yarık damak ve/veya dudak tanımlanmamıştır. Bu özellik itibari ile çalışmamız bir ilk teşkil etmektedir.

Sonuç: Yarık damak ve dudaklı hastalarda sendromik hastalar azımsanmayacak bir grubu oluşturmaktadır. Bu yüzden bu hastalarda detaylı anamnez ve fizik muayene ve ek anomalilere yönelik multidisipliner bir yaklaşım tedavinin temelini oluşturmaktadır. Özellikle sendromik görünümlü, zor havayolu, retromikrognatisi olan izole yarık damaklı hastalarda Pierre-Robin Sendromunun yanında nadir görülen bir hastalık olarak 9p Delesyonu Sendromu da akılda tutulması ve tanımlanan ek anomalilerin taranması uygun olacaktır. Bu hastalarda havayolu açıklığını sağlamaya yönelik parsiyer uvulektomi düşünülebilir.

**9p del. sendromu fasiyal anomaliler**

*Resim 1. 9p Delesyonu Sendromu anomalileri. Belirgin frontal kemik, basık burun kökü, telekantus, mikrognati sol üst; deforme kulaklar sağ üst; ayrık meme başları, belirgin umblikal herni sol alt; hipospadias sağ alt.*

## P-147
## Enfekte Komponenti Olan Bilateral Alt ve Orta Konka Bülloza

Koray Gürsoy, Galip Gencay Üstün, Uğur Koçer
*S.B. Ankara Eğitim ve Araştırma Hastanesi, Plastik Rekonstrüktif ve Estetik Cerrahi Kliniği, Ankara*

Giriş: Burun içi konkal yapılar, üst havayolu sisteminin nemlendirilmesi, filtrelenmesi, termoregülasyonu, lubrikasyonu ve koku duyusunun sağlanması gibi fonksiyonlar için gereklidir. Konkal yapıların aerasyonu, asemptomatik olabilse de; kitle etkisi yaratabilmekte, ventilasyonun bozulmasına, osteomeatal bölgenin drenajının bozulmasına ve sinüzite neden olabilmektedir Bu sunumda rinoplasti talebiyle kliniğimize başvuran bir hastada, enfekte orta konka bülloza ile kombine bilateral alt konka bülloza olgusunu ve uyguladığımız tedavi modalitesini sunmayı amaçladık.

Bulgular: 28 yaşında kadın hasta kliniğimize burunda şekil bozukluğu ve yıllardır olan burundan nefes almakta zorluk, horlama ve genizden konuşma şikayetleri ile başvurdu. Hastanın nazal travma öyküsü mevcut değildi. Çekilen bilgisayarlı tomografide nazal septal deviasyon, bilateral alt konka bülloza ve sağda daha belirgin olmak üzere enfekte orta konka bülloza olduğu görüldü (Şekil-1). Bilateral ön, orta ve arka ethmoid hücrelerde doluluk saptandı. Hastanın her iki alt konka büllozanın maksiller sinüs ile devamlılığının olduğu saptandı. Genel anestezi altında yapılan operasyonda Killian ve sağ interkartilajenöz insizyon kullanılarak septoplasti, hump rezeksiyonu ve her iki alt konka bülloza için submukozal kompresyon, radiofrekans ablasyon ve lateralizasyon; enfekte orta konkalar için lateral duvar eksizyonu uygulandı. Post-operatif dönemde bir hafta süreyle sefazolin antibiyoterapisi uygulanan ve ek herhangi bir komplikasyonu olmayan hastanın intranazal silikon tamponları 5. günde çıkarıldı. Takiplerinde hastanın burun tıkanıklığının geçtiği, nefes alma zorluğunun ve horlamalarının ciddi oranda azaldığı gözlendi.

Tartışma: Başarılı bir fonksiyonel rinoplasti operasyonu için burun anatomisinin ve fizyolojisinin bilinmesi çok önemlidir. Nefes almada majör rol oynayan anatomik yapılar; septum, konkal yapılar, internal ve eksternal nazal valv yapılarıdır. Nazal konkalar, burnun lateral duvarından köken alan ve normal nazal fonksiyonların korunmasında önemli olan yapılardır. Alınan havanın nemlendirilmesi, ısıtılması ve filtrelenmesinde görev alırlar. Konkal iskelet yapısındaki varyasyonlar veya mukoza hacmindeki artış hastaların nazal pasajını kapamakta ve artan hava yolu direncine neden olmaktadır. Konka bülloza osteomeatal komplex bölgesinin en sık görülen anatomik varyasyonu olup, insidansı %13-53 arasında değişmektedir. Orta konkalar için sık olmakla beraber alt konka bülloza oldukça nadir görülmektedir. Yang ve arkadaşlarının yaptığı 59,238 hastanın paranazal bilgisayarlı tomografilerinin taramasında, sadece 16 vakada alt konka bülloza olduğu ve bunların da sadece 2 tanesinin bilateral olduğu saptanmıştır. Alt konkal yapılardaki bir hacim artışının, konkal aerasyondan mı yoksa mukozal hipertrofiden mi kaynaklandığının tanısı da ancak bilgisayarlı tomografi tetkiki ile mümkün olabilmektedir. Bu tarz hastaların tedavilerinin planlanması ve fayda görebilmeleri için nazal konka hipertrofisinin inferior konka büllozadan ayrımının yapılması önemlidir. Alt konka bülloza vakaları daha çok asemptomatik olmakla beraber semptomatik olması durumunda cerrahi tedavi gerekmektedir. Cerrahi planlanırken, bülloz konkaların maksiller sinüs, nazal septum ve alt ve orta meatuslarla olan ilişkilerine dikkat etmek gerekir. Tedavide kullanılan cerrahi teknikler alt konkaların dışa doğru kırılması, konka bülloza ezicisi ile alt konka büllozanın ezilmesi, alt konkanın serbest kenarının açılı makas yardımı ile eksizyonu, submukozal turbinoplasti ve alt konka büllozanın lateral lamelinin eksizyonudur. Bizim vakamızda olduğu gibi konka büllozanın maksiller sinüs ile bağlantısının olduğu vakalarda konkanın lateral duvarının eksizyonu, alt meatal antrostomi ve sonrasında resirkülasyon problemlerine yol açabildiğinden dolayı çok dikkatli olunması gerekmektedir. Literatürde orta ve üst konka bülloza ile bilateral alt konka bülloza birlikteliği çok nadir olmakla beraber her üç konkada bilateral konka bülloza varlığı sadece 3 vakada gösterilmiştir. Bu vakaların hiçbirisinde alt konka büllozaların maksiller sinüs ile bağlantısı bulunmamakta ve sinüzit eşlik etmemektedir.

Sonuç: Bilateral alt konka bülloza çok nadir görülen bir anatomik varyasyondur. Enfekte orta konka bülloza ile birlikteliği daha da nadirdir. Rinoplasti talebi olan ve nefes alma problemi olan hastalarda intranazal konkal yapıların anatomik yapılarının değerlendirilmesi ve tedavisinde bilgisayarlı tomografi önemli rol oynamaktadır.

**Şekil.1**

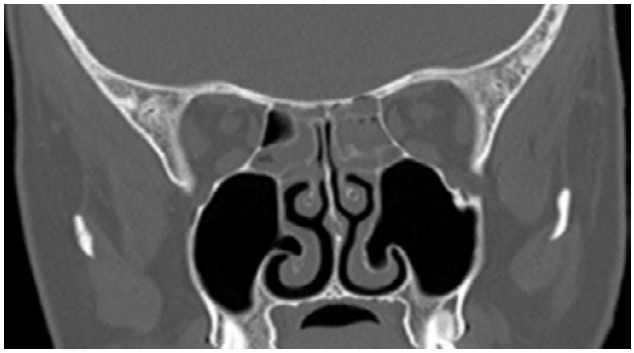

*Maksiller sinüs bağlantısı olan bilateral inferior konka bülloza*

## P-148
## Tessier 7 no'lu Kraniofasyal Yarıklı Hastanın Yönetimi ve Rekonstruksiyonu:Olgu Sunumu

Harun Yılmaz, Abdullah Erkan Orhan, Mustafa Nihat Koç, Anıl Arif Olguner
*Gaziantep Üniversitesi Tıp Fakültesi,Plastik Estetik ve Rekonstruktif Cerrahi Anabilim Dalı, Gaziantep*

Amaç: Kraniofasyal yarıklar arasında en sık görülen Tessier 7 no'lu yarığıdır.Kliniğimize getirilen bilateral Tessier 7 no'lu yarıklı hastanın yönetimi ve rekonstruksiyonundaki tecrübelerimizi bir olgu sunumuyla paylaşmayı amaçladık.

Yöntem: 3 yaşındaki erkek hasta bilateral oral komissürlerde yarık nedeniyle kliniğimize getirildi.Hastanın yapılan kilnik muyanesinde herhangi bir özellik saptanmadı.Yapılan 3 boyutlu görüntülemelerde kraniofasyal kemiklerde tutulum izlenmedi.Sadece yumuşak dokuların etkilendiği görüldü. Hasta ek konjenital anomaliler açısından pediatri bölümüne konsulte edildi.Hastada ek konjenital anomali tespit edilmedi.Hastaya bilateral oral komissürlerdeki yarıklar için operasyon planlandı.Operasyonda hastanın orbicularis oris kas devamlılığı sağlandı.Bilateral modiolus yeniden oluşturuldu..Sağ taraftaki yarık mukozaya ve cilde z-plasti yapılarak onarıldı.Sol taraftaki mukoza ve cilt primer olarak onarıldı.

Bulgular: Post op herhangi bir komplikasyon oluşmadı.Oral komissülerde daha estetik görünüm sağlandı.Orbicularis oris kas devamlılığı sağlanarak daha fonksiyonel sonuç elde edildi.

Sonuçlar: Kraniyofasyal yarıklı hastalar operasyon öncesi ek anomaliler,yarık olan kısımda kemik tutulumunun olup olmadığı açısından iyi değerlendirilmelidir. Bu değerlendirmelerden sonra hastaların operasyon sonuçlarının komplikasyonsuz, daha fonksiyonel ve estetik olacağını düşünüyoruz.

**A.Bilateral Tessier 7 no'lu yarık pre-op**

## P-149
## Konjenital Temporomandibular Eklem Ankilozu – Maksillomandibuler Füzyon: Olgu Sunumu

Cenk Demirdöver, Hüseyin Emre Ulukaya, Mustafa Yılmaz, Fatih Alp Öztürk, Alper Geyik
*Dokuz Eylül Üniversitesi Tıp Fakültesi, Plastik Rekonstrüktif ve Estetik Cerrahi Anabilim Dalı, İzmir*

Temporomandibular eklem (TME) ankilozu mevcut eklemin anatomisin bozulması ve mandibuler kondilin zigomatik arkta bulunan TME çukuruna yapışması sonucu ortaya çıkar. Nedenleri arasında en sık rastlananı travma ve enfeksiyondur. Ankiloz nedenli hastanın ağız açma ve kapama işlevini yapamaması sonucu ortaya çıkan konuşma, çiğneme ve ağız hijyeni bozuklukları ortaya çıkmakta bu sebeple bu hasta grubunda ciddi sağlık sorunları ortaya çıkmaktadır. TME ankilozu eklem ile olan ilişkisine göre eklem içi (gerçek) veya eklem dışı (yalancı) olarak sınıflandırılır. Tedavinin asıl amacı ağız açıklığını sağlamak ve bundan daha önemlisi ağız açıklığının devamlılığı sağlanmasıdır.Erken yaşlarda görülen bu bozukluk konuşmanın öğrenilmesini, beslenme yetersizliğine bağlı büyüme ve gelişme geriliği, enfeksiyon riski nedenli sepsise varan tabloların gelişmesine neden olabilmektedir. Bu olgu sunumunda konjenital olarak TME ankiloz gelişen ve yarık damağı da bulunan hastanın kliniği ve tedavisi ortaya konmaktadır.

Olgu Sunumu: Yirmi dokuz yaşında sağlıklı annenin 5.gebeliğinden 5.yaşayanı olarak miadından normal spontan vajinal yol ile 3000 gram doğan hasta postpartum dönemde 10 gün yenidoğan yoğun bakım kliniğinde takip edilmiş. Anne gebelik süresince teratojen maruziyeti olmadığını beyan ediyor. Postpartum dönemde saptanan sol temporomandibular eklem ankilozu ve yarık damağı olan hastanın sık enfeksiyon hikâyesi olmakla birlikte bilinen ek anomalisi ve tanı konmuş sendromik hastalığı bulunmuyor. Ağustos 2017'de başka bir merkezde mevcut ankilozuna yönelik operasyon geçirmiş. Tarafımıza ağız açıklığının kısıtlı olmasının devam etmesi üzerine başvurdu. Tarafımızca yapılan değerlendirmesinde Hastanın sol preaurikuler bölgeden sol temporal bölgeye vertikal uzanan yaklaşık 7 cmlik insizyon skarı mevcuttu.Dudak ve çene asimetrisi mevcut. Ağız açıklığı 1 cm olarak izlendi. Ağız açıklığında kısıtlılık solda belirgin izlendi. Suboptimal gözlenen fasyal sinir hareketleri olağan saptandı. Ağız içi bakıda sekonder yarık damak izlendi. Tarafımızca hasta opere edildi. Sedasyon altında KBB ekibi tarafından trakeostomi açıldı ve hasta entübe edildi. Sol preaurikuler bölgeden yapılan insizyon ile temporomandibular ekleme ulaşıldı. Mandibulanın subkondil kısmı ile zigoma bodynin füzyon derecesinde yapışık olduğu görüldü. Mandibulanın subkondil ve ramusun büyük kısmı rezeke edildi. Kondil uzaklaştırıldı. Ardından ağız açıklığında belirgin artış olmaması üzerine ağız içi yaklaşıma geçildi. Dil ile yumuşak damak arasında mukozal bant oluştuğu görüldü. Oluşan bant açıldı. Sol retromolar bölgede maksilla ile mandibula korpusu arasında füzyon oluştuğu görüldü. Füzyon osteotomi ile ayrıldı. Dil ile damak arasında oluşan bant açıldı. İşlem sonrasında 3 cm ağız açıklığı elde edildi.

Tartışma: Ankiloz nedenli hastanın ağız açma ve kapama işlevini yapamaması sonucu ortaya çıkan konuşma, çiğneme ve ağız hijyeni bozuklukları ortaya çıkmakta bu sebeple bu hasta grubunda ciddi sağlık sorunları ortaya çıkmaktadır. Erken yaşlarda görülen bu bozukluk konuşmanın öğrenilmesini, beslenme yetersizliğine bağlı büyüme ve gelişme geriliği, enfeksiyon riski nedenli sepsise varan tabloların gelişmesine neden olabilmektedir. Bu hastalarda aynı zamanda diğer orofasiyal anomalilerde görülebilmekte ve mevcut ankiloz nedenli bunların tanı ve tedavisinde gecikmeler yaşanabilmektedir.

**Resim-1**

*Preoperatif görünüm*

## P-150
## Komplike Kranial Defektler

Mecd Atıf Cezairlioğlu[1], Selami Serhat Şirvan[1], Ali Can Günenç[1], Adem Yılmaz[2], Kamuran Zeynep Sevim Aytuğ[1], Fatih Irmak[1], Semra Hacıkerim Karşıdağ[1]
*[1]Sağlık Bilimleri Üniversitesi Şişli Hamidiye Etfal EAH Plastik rekonstrüktif ve estetik Cerrahi Kliniği, İstanbul*
*[2]Sağlık Bilimleri Üniversitesi Şişli Hamidiye Etfal EAH Beyin ve Sinir Cerrahisi, İstanbul*

Giriş: Beyin ekspoze kraniyal defektler plastik cerrahi ve beyin cerrahinin bir araya geldiği multidsipliner bir problemdir. Bu hasta grubuna hızlı ve kalıcı tedavi çözümleri geliştirmek gerekmektedir. Çalışmamızda beyin ekspoze kranial defektli hasta grubuna yönelik beyin cerrahisi kliniği ile beraber uygulanan tedaviler irdelenmiştir. Gereç Yöntem: Beyin ekspoze kranial defektli olan 9 hastaya beyin cerrahisi kliniği ve tarafımızca operasyon uygulandı. Beyin cerrahisi tarafından malignite hastalarının tamamına tümör eksizyonu yapıldıktan sonra, travma hastasına gerekli debridman uygulandıktan sonra tarafımıza rekonstrüksiyon için devredilmiştir.Beyin cerrahi müdahalelerinin ardından malignite hastalarının tamamına tarafımızca latisimus dorsi muskulokutan flep, travma hastasına ise lokal flep ile rekontrüksiyon uygulanmıştır.

Bulgular: Çalışmaya dahil edilmiş 9 hastanın tamamı erkek olmakla birlikte en küçüğü 51 en büyüğü 64 yaşındadır(ortalama 56.4). Hastaların 5 tanesi kranial tutulumlu maligniteler, 2 hasta skalp scc, 1 hasta skalp bazoskuamöz ca, 1 hasta travma hastasıdır. Hastaların tamamında uygulanan rekonstrüksiyonlar ile defektler kapatıldı. Operasyon sonrasında hastane kalış süresi 5-21 (ort:15.2) idi. İki hastada kas üstü plana konulan greftte parsiyel eliminasyon gelişti bunların bir tanesi sekonder iyileşmeye bırakılırken bir tanesine tekrar greft uygulandı.

Sonuç: Plastik cerrahide rekonstrüksiyon merdiveni birçok alanda kullanılmakla beraber komplike defektlerde ilk yöntem olarak son basamağın kullanılması gerekebilmektedir. Bu sayede gerek primer hastalığa bağlı gerekse ekspozisyona bağlı morbidite ve mortalite riskina karşı hızlı ve kalıcı önlem sağlanmıştır.

**Pre op post op Skalp tutulumlu scc**

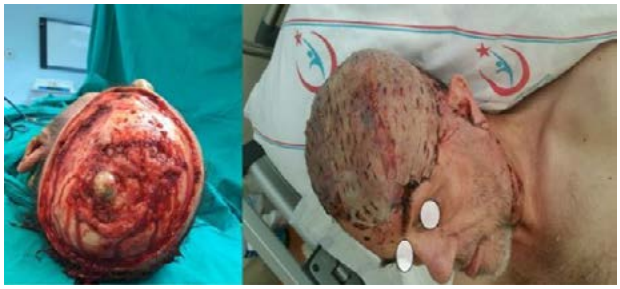

## P-151
## Kolumella Rekonstüksiyonunda Aşamalı Tedavi; Mukozal Flep Ve Kıkırdak Greft İle Rekonstrüksiyon

Barış Kanık, Gaye Filinte, Emre Güvercin, Ali Cem Akpınar
*Sağlık Bilimleri Üniversitesi Kartal Dr. Lütfi Kırdar Eğitim ve Araştırma Hastanesi, Plastik, Rekonstrüktif ve Estetik Cerrahi Kliniği, İstanbul*

Nazal kolumella defekti nadir rastanılan bir anomalidir. Travma, tümör, enfeksiyon, yanıklar gibi edinsel nedenler, konjenital kolumellar aplaziye göre klinik pratikte daha sık görülmektedir. Edinsel nedenler arasında gösterilen etkenlerde ise mekanizma temel olarak lokal doku hasarı ve doku rejenerasyonunun gerçekleştirilememesi üzerine temellenir. Her iki durum da klinikte izole olarak veya burnun diğer yapılarının da eşlik ettiği kompozit deformiteler şeklinde görülebilir. Etiyolojiye göre değişebilmekle birlikte beraberinde sıklıkla alar kartilajlar ve nazal septum deformiteleri görülmektedir. Kliniğimize başvuran 6 yaşında kız hastada prematüre C/S doğumu (28 hafta, 800 gr) takiben postnatal 3,5 ay yenidoğan yoğun bakım ünitesi takibi ve küvöz bakımı sırasında uzun süreli nazal entübasyon öyküsü (40 gün) mevcuttu. Fizik muayenesinde asimetrik ve geniş nostriller, kısa kolumella, azalmış nazal tip projeksiyonu, artmış nazal tip projeksiyonu gözlendi. Hastamızın edinsel travmatik izole kolumellar defektine yönelik ilk aşamada üst dudaktan lokal V-Y ilerletme flebi ile rekonstrüksiyon uygulandı. Postop 8. ayda defektin devam etmesi üzerine 2. bir operasyonla bukkal mukozal flep ve sağ postaurikuler kartilaj grefti ile kolumellar rekonstrüksiyonu uygulandı. Hastada operasyonun 11. ayında akut ek bir cerrahi girişime ve belirgin bir skar revizyonuna gerek duyulmamakta, diğer çoğu radikal tedavi prosedürüne göre daha kabul edilebilir bir donör saha morbiditesi olduğu görülmektedir. Kolumellar rekonstrüksiyonda lokal fleplerden mikrovasküller doku aktarımına dek birçok yaklaşım bildirilmiştir. Literatürde internal vestibüler deri flepleriyle kartilaj greftleri, prefabrike ters akımlı submental flep, angüler arter pediküllü ada flebi, oral mukoza/nazolabial fleple kartilaj greftleri, tüp pediküllü flepler, üst dudak flepleri, alın flepleri, alar marjin flepleri, nazomalar flepler, nasal septal flepler, Abbe flep, kulak lobülünden alınan kompozit greftler ve kulaktan mikrovasküler kompozit flep aktarımı gibi yaklaşımlardan bahsedilmiştir. Donör saha morbiditesi ve belirgin skar, onarım tekniklerinin en önemli dezavantajları olarak gösterilebilir. Uygulanan prosedüre bağlı olarak ek cerrahi girişimler gerekebilmektedir. Prematüre doğumlarda nazal entübasyonun bir sonucu olarak kolumellar defekt izlenebilir. İzole kolumellar defektlerin rekonstrüksiyonunda bukkal mukoza flebi iyi bir tedavi seçeneği gibi görünmektedir. Kartilaj grefti ile kolumellar tabanın desteklenmesi, defekt üzerinde daha kompakt bir onarım alanı sağlayabilir.

**Kolumella**

## P-152
## Kliniğimizde Son Dönemde Takip ve Tedavi Edilen Mandibula Kondil Fraktürlerinin Lindahl Klasifikasyonuna Sınıflandırılması

Abdullah Çalık
*Eskişehir Osmangazi Üniversitesi,Plastik,Rekonstruktif ve Estetik Cerrahi, Eskişehir*

Mandibula kondili temporomandibular eklemde (TME) temporal kemiğin squamöz kısmı ile eklem yapar. Mandibula kondilinin oturduğu glenoid fossanın anterior duvarı artiküler çıkıntının arka eğimi tarafından oluşturulur ve kondil buradan aşağıya kayar Fossanın büyük kısmını arkada timpanik kemik ve yukarıda ince squamöz temporal kemik oluşturur. Brophy (1915), Thoma (1941), Dingman ve Natvig (1964), Rowe ve Kılley (1968) sınıflandırmalarının yanı sıra, Lindahl (1977), Krenkel (1998) sınıflandırmaları da bulunmaktadır. Bunlardan en fazla kabul gören Lindahl sınıflandırma sistemidir. Lindahl sınıflandırma sistemi; kırığın anatomik seviyesi, mandibular segment ile kondil segmentinin ilişkisi, kondil başının glenoid fossa ile ilişkisine dayalı olarak 3 ana gruba ayrılmaktadır. Bu sınıflandırmada kırık seviyesi; kondil başı, kondil boynu ve subkondiler olarak tarif edilmiştir. Subkondiler kırık, sigmoid çentikten, kondil boynunun hemen altındaki posterior mandibulaya kadardır. Kondil boynu kırığı, kondil başının hemen altındaki ince ve dar alandadır. Kondil başı kırığı ise, ligament bağlantılarında ya da yukarısında oluşan kırık tipidir. Kliniğimizde son 3 ayda takip ve tedavi edilen ve kondil frakturlerinin de eşlik ettiği 12 hastanın retrospektif incelemesinde;7 hastanın düşme,3 hastanın trafik kazası,2 hastanın darp nedeniyle yaralandığı tespit edildi. Bu hastalardan 4 ünde bilateral,8 inde tek taraflı kondil frakturune rastlandı.Hastaların 2 si çocuk 10 u yetişkin iken;bunlardan 5 i erkek 5 i kadın idi.Mevcut frakturlerden bilateral olanların Lindahl sınıflamasına göre sınıflamaları aynı idi.Takip edilen hastaların 5 inde kırığın seviyesi kondil boynunda,7 sinde subkondil seviyesinde görüldü. Kondil boynu seviyesinde yer değiştirme;6 sında laterale ve kırık parçalar üst üste binmiş şekilde,3ünde mediale ve kırık parçalar üst üste binmiş şekilde,3 ünde ise yer değiştirme olmadığı şeklinde tespit edildi.Kondil başının glenoid fossaya göre durumuna bakıldığında ise;4 hastada hafif yer değiştirdiği,6 sında kırıklı çıkık şeklinde olduğu,2 sinde yer değiştirme olmadığı şeklindedir.

## P-153
## İmplant İle Meme Rekonstrüksiyonunda Cilt Küçültücü Mastektomi Tekniğinin Dermal Flep ile Kombine Edilmesi; Olgu Sunumu

Buse Çapkınoğlu[1], Serkan Akbulut[2], Emir Çapkınoğlu[3], Zumreta Rizvanoviç[1]
*[1]Adana Şehir Eğitim ve Araştırma Hastanesi, Plastik, Rekonstrüktif ve Estetik Cerrahi, Adana*
*[2]Adana Şehir Eğitim ve Araştırma Hastanesi, Cerrahi Onkoloji Anabilim Dalı, Adana*
*[3]Çukurova Üniversitesi, Cerrahi Onkoloji Anabilim Dalı, Adana*

Günümüzde meme kanserinde mastektomiyi takiben yapılan eş zamanlı rekonstrüksiyon sayıları giderek artmaktadır. Ayrıca bu yöntemlerin onkolojik açıdan güvenli olduğu ve psikososyal açıdan olumlu etkileri olduğu da gösterilmiştir. Tek aşamalı implant ile rekonstrüksiyonun en büyük dezavantajlarından birisi medialde pektoral kasın kotlara yapışma yerlerine bağlı kötü kozmetik sonuçlardır. Ayrıca inferolateral kadranda özellikle de inframamarian oluk seviyesinde yetersiz kas örtüsü kapamasına bağlı olarak implantın ekspoze olma ihtimali de yüksektir. Özellikle bu risk postoperatif radyoterapi alan hastalarda daha da artmaktadır. Cilt küçültücü mastektomi' olarak tanımlanan teknik sayesinde pektoral kas inferiorda tamamen serbestleştirilir, dermo-muskuler tabaka ile total implant kapama sağlar. Cilt küçültücü teknik, implant veya ekspander ile kombine olarak kullanılabilmektedir. 42 yaşında bilateral, multiple odaklı DCIS tanısı olan hasta cerrahi onkoloji kliniğinden tarafımıza eş zamanlı rekonstrüksiyon amaçlı konsulte edildi.Sağ areola süperolateralinde, sol meme süperomedialde, daha önce 5'er kez yapılan eksizyonel biopsilere sekonder deprese skarlar ve sağ areolada düzensizlikler mevcut idi. Bu nedenle bilateral nipple-areola kompleksinin de mastektomi materyaline dahil edilmesine karar verildi. Orta büyüklükte ve pitotik olan memeye inferior dermal flep ile cilt küçültücü mastektomi planlandı. İnferior dermal flepler korunarak modifiye Wise Patern insizyonları yapıldı. Oblik çizgiler 30-90 derecelik açı ile 7 şer cm çizildi. İki oblik hat medial ve laterale 90 derecelik açı ile genişletilerek inframamarian sulkusla birleştirildi. Pektoral kasın inferior ve medialdeki bağlantıları serbestleştirildi, dermal flebe suture edilerek dermomuskuler cep oluşturuldu.

İnframamarian oluktaki cilt bağlantıları korundu. 400 cc lik yuvarlak doku genişletici dermomuskuler cebe yerleştirildi. Operasyon sırasında 150cc serum fizyolojik ile şişirildi. İnferiolateraldeki doku yetersizliğini gidermesi, Peroperatif daha fazla miktarda ekspansiyona izin vermesi ve medialde pektoral kasın kotlara yapışma yerlerindeki kötü kozmetik sonucu engellemesi gibi avanatjları vardır. Planlama sırasında cilt miktarının doğru ayarlanması önemlidir; fazla miktarda bırakılırsa cildin yetersiz beslenmesi sonucu, eksizyon fazla yapılır ise gerginliğe bağlı olarak T birleşme noktasında nekrozlar görülebilir. Orta ve büyük memelerin eş zamanlı implant ile rekonstrüksiyonunda inferior dermal flep ile cilt küçültücü mastektominin kombinasyonu uygun hastalarda,doğru planlama ile güvenle uygulanabilen bir tekniktir.

**fotoğraf 1**

## P-154
## Postoperatif Dönemde Derin Ven Trombozu Ayırıcı Tanısında Baker Kisti

Yasemin Aydınlı, Burak Kaya, Melihcan Sezgiç
*Ankara Üniversitesi Tıp Fakültesi, Plastik, Rekonstrüktif ve Estetik Cerrahi Anabilim Dalı, Ankara*

Giriş: Derin ven trombozu (DVT) uzun süren ameliyatlar ve immobilzasyon sonrası görülebilen ve pulmoner emboli riski nedeniyle korkulan bir komplikasyondur. Alt ekstremitede ani gelişen tek taraflı şişlik ve ağrı, özellikle immobil hastalarda ilk aşamada derin ven trombozunu akla getirse de, ayırıcı tanıda arteryal yetmezlik, Baker kist rüptürü, hematom, popliteal anevrizma rüptürü ve selülit de düşünülmelidir. Bu tanıların çoğu ek olarak belirleyici bulgulara sahiptir. Fakat derin ven trombozu ve Baker kist rüptürünün ayırt edilmesi oldukça güç olabilmektedir. Bu iki tanıda, ilk tanısal testler aynı olsa da, acli müdahalelerinin farklı olması nedeniyle birbirlerinden ayırt edilmesi önemldiir. Bu bulgulara sahip hastalarda ilk olarak D-dimer istense de, sonucun belirleyici olmaması durumunda ultrason yapılmalıdır. D-dimer testinin değişken sensitivite ve spesifiteye sahip olmasında çeşitli faktörler rol oynar. Bunlar trombüsün uzanımı, fibrinolitik aktivite, semptomların süresi, antikoagülan tedavi, cerrahi ve medikal hastalıklara bağlı komorbiditeler, kanser, ileri yaş, hamilelik ve geçirilmiş DVT öyküsünün olmasıdır. Literatürde eş zamanlı Baker kisti ve DVT olguları olduğu gibi, rüptüre olmamış Baker kistinin radyolojik olarak DVT benzeri bulgulara sebep olduğu vakalar da vardır. Bu olguda da geçirilmiş serbest DİEP flebi ile meme rekonstrüksiyon ameliyatı sonrası, DVT ile karışan intakt Baker kisti hastası sunulmuştur.

Olgu Sunumu: 49 yaşında kadın hastaya, Mart 2017'de meme kanseri tanısı almış ve Haziran 2017'de cerrahi onkoloji tarafından mastektomi yapılmış. 4 kür kemoterapi alan ve radyoterapi öyküsü olmayan hasta, kliniğimize meme rekonstrüksiyonu için başvurdu. Polen allerjisi dışında bilinen bir hastalığı olmayan ve anastrazol kullanan hastanın bu ilacı da ameliyattan 2 hafta önce kesildi. Mart 2018'de hastaya preoperatif tetkikleri tamamlanıp anestezi onamı alınarak serbest DİEP flebi ile meme rekonstrüksiyonu yapıldı. Postoperatif dönemde hasta immobil takip edildi. Postoperatif 2. gün hastanın sol bacak arkasında ağrı, şişlik ve hassasiyet şikayetlerinin olması üzerine yapılan muayene sonucu immobilizasyon öyküsünün de olması nedeniyle DVT'den şüphelenildi (Resim 2). D-dimer gönderildi ve acil Doppler ultrasonografi yapılarak alt ekstremite venleri incelendi. Ana femoral-derin ve yüzeyel femoral venlerin malleol düzeyinde krural derin venlere kadar incelenmesinde, trombozis bulgusu izlenmezken, sol popliteal fossada 32x12 cm boyutlarında ölüşen Baker kisti ile uyumlu kistik lezyon tespit edildi. Arteryal Doppler ultrasonografide arteryal patoloji izlenmedi. İzlemde ağrısı, kızarıklığı ve hassasiyeti gerileyen hastanın kontrol ultrasonografisinde ek patoloji görülmedi. Operasyon bölgesinde de problemi olmayan hasta önerilerle taburcu edildi.

Sonuç:Alt ekstremitede ağrı, şişlik ve hassasiyeti olan hastalar, özellikle immobilizasyon sonrası aksi ispatlanana kadar DVT kabul edilmelidir. DVT ve Baker kisti tanısında tek bir test yeterli olmayabilir. Laboratuar sonuçlar ve görüntülemenin birlikte değerlendirilmesi daha güvenilir sonuçlar verecektir. Rüptüre olan Baker kisti farklı bir tanı olsa da, rüptüre olmadan nörovasküler demetler arasında ilerleyen Baker kistinin DVT'den ayrıcı tanısı güç olabilmektedir. Fakat klinik tedavilerinin farklı olması nedeniyle bu iki tanının birbirinden ayrılması çok önemlidir.

## P-155
## Genç Hastada Kısa Sürede Gelişen Gigantomastinin Nadir Bir Sebebi: Psödoanjiyomatöz Stromal Hiperplazi

Billur Sezgin[1], Sedat Tatar[1], Merve Karabörk[1], Ece Dilege[2], Uğur Durukan[2], Selahattin Özmen[1]
*[1]Koç Üniversitesi Tıp Fakültesi, Plastik Rekonstrüktif ve Estetik Cerrahi Ana Bilim Dalı, İstanbul*
*[2]Koç Üniversitesi Tıp Fakültesi, Genel Cerrahi Anabilim Dalı, İstanbul*

Giriş: Psödoanjiyomatöz stromal hiperplazi (PASH) son yıllarda görülme sıklığı artan nadir bir benign meme lezyonudur. Çoğunlukla fokal lezyonlar olarak kendini gösteren PASH nadir vakalarda diffüz doku tutulumu gösterebilmektedir.1,3 PASH tek taraflı bir tutulum gösterebildiği gibi simektrik tutulum ile de seyredebilir. Meme stroması içindeki miyofibroblastların hiperplazisi sonucu oluşan bu nadir lezyon sunulan olguda da görüldüğü gibi gigantomastiye sebep olabilmektedir.2

Olgu: Yirmi dört yaşında kadın hasta, son bir yıl içerisinde memelerde bilateral hızlı büyüme şikayetiyle genel cerrahi bölümüne başvurdu. Yapılan fizik muayenede sağ memede asimetrik büyüme ve her iki memede özellikle dış kadranlarda nodüler alanlar tespit edildi. Yapılan ultrasonda en büyüğü sol üst dış kadranda olmak üzere her iki memede çok sayıda irili ufaklı fibroadenomu düşündüren solid lezyonlar izlendi. Ultrason ardından çekilen MR'da

sağda daha belirgin bilateral makromastinin yanı sıra sağ memede dış yarıyı dolduran, yaklaşık 17x8x13 cm ölçülen heterojen, makrolobüle kontürlü dev kitle ve sol meme aksillar kuyrukta sağ memedekine benzer yapıda 7x4 cm boyutlarında lezyonlar izlendi. Yapılan iğne biyopsi sonucunda hastaya psödoanjiyomatöz stromal hiperplaziye sekonder gigantomasti tanısı konularak hasta ortak değerlendirme için plastik cerrahi polikliniğine yönlendirildi. Hastaya bilateral segmental mastektomi ile eş zamanlı superior pediküllü küçültme mammoplastisi planlandı ve cerrahi sonrası totalde 3000 gr doku çıkarıldı (Şekil 1). Postoperatif süreçte herhangi bir sorun izlenmeyen hastanın histopatolojik tanısı psödoanjiyomatöz stromal hiperplazi olarak doğrulandı.

Tartışma ve Sonuç: PASH, stromal meme dokusunundaki miyofibroblastik hücrelerin proliferasyonu sonucu meydana gelen, nadir görülen neoplastik olmayan bir lezyondur. Muayenede kendini sert, nodüler kitleler olarak gösterebildiği gibi, bazı vakalarda büyük ve kızarık meme ve portakal kabuğu görüntüsü ile ortaya koyabilir.1-3 Ultrasonda çoğunlukla izoekoik veya hipoekoik iyi sınırlanmış oval kitle olarak görülür. Bu görünüm fibroadenom gibi memenin diğer benign lezyonlarına benzediği için tek başına yanıltıcı olabilmektedir. Lezyonla alakalı mamografi bulguları nonkalsifiye, sınırları belirli ve düzgün kitleler şeklinde verilmektedir. PASH'ın MRI görüntülemesiyle alakalı çok fazla veri bulunmamakla beraber, hipointens veya izointens iyi sınırlanmış multifokal kitleler olarak göründüğünü yansıtan kaynaklar vardır.1,2 Etiyolojisi günümüzde henüz tam olarak çözülmemesine rağmen, daha sıklıkla premenopozal kadınlarda ve postmenopozal hormon tedavisi gören hastalarda raporlandığı gözlenmiştir. Bu gözlem bazı araştırmacılarda miyofibroblastların hormonal etkiyle, özellikle de progesteron etkisiyle, stimüle olarak proliferasyona gittiği fikrini doğurmuştur.2,3 Malignite riski taşımayan benign bir lezyon olmasına rağmen, PASH'ın malign lezyonlar beraberinde bulunabileceği unutulmamalı ve bu açıdan her iki meme için gerekli incelemeler gerçekleştirilmelidir.3 Olgumuzda da görüldüğü gibi psödoanjiyomatoz stromal hiperplazi genç yaşlarda gigantomastiye sebep olabilmektedir. Nadir olmasına karşın, hızlı büyüyen meme dokusunun ayırıcı tanısına PASH mutlaka akılda tutulmalıdır.

Kaynaklar:

1. Sollozo-Dupont I, Domínguez-Hernández H.A, Pavón-Hernández, C, Villaseñor-Navarro Y, Shaw-Dulin R, Pérez-Sánchez V.M, Pérez-Badillo M.P. An Uncommon Case of Bilateral Breast Enlargement Diagnosed as Tumoral Pseudoangiomatous Stromal Hyperplasia: Imaging and Pathological Findings. Case Rep Radiol 2017; Dec 3 (epub ahead of print)

2. Roy M, Lee J, Aldekhayel S, Dionisopoulos T. Pseudoangiomatous stromal hyperplasia: a rare cause of idiopathic gigantomastia. Plastic Reconstr Surg Glob Open 2015; 3(9):501

3. Ryu E.M, Whang I.Y, Chang E.D. Rapidly growing bilateral pseudoangiomatous stromal hyperplasia of the breast. Korean J Radiol 2010; 11(3):355-358.

**Şekil 1**

*Sağ memeden eksize edilen 17cm çaplı PASH lezyonu*

## P-156
## Serbest DİEP Flebi ile Meme Rekonstrüksiyonunda Postop Gelişen Yanık olgumuz. Peki Nörotizasyon Yapılmalı mı?

Ali Yeniocak, Osman Kelahmetoğlu, Ethem Güneren
*Bezmialem Vakıf Üniversitesi Tıp Fakültesi, İstanbul*

Giriş: Son yıllarda meme kanserinden dolayı ölümler azalmasına rağmen meme rekonstrüksiyonlarının sayısı artmıştır (1). Mastektomi sonrası meme rekonstrüksiyonu için bir çok seçenek vardır. Kısaca bu seçenekler üç gruba ayrılabilir. 1. İmplant ve ekspandıra dayalı meme rekonstrüksiyonu, 2. Flep temelli meme rekonstrüksiyonu (vaskülarize otolog doku) ve her ikisinin (flep ve implant) kombinasyonu. 3. Yağ greftleme (non-vaskülarize otolog lipoaspirate yağ) ile meme rekonstrüksiyonudur(2). Otolog meme rekonstrüksiyonu yapılan hastaların implant ile rekonstrükte edilen hastalara göre daha memnun oldukları saptanmıştır (2) Özellikle Allen & Treece ve Blondeel &Boeckx tarafından derin inferior epigastrik arter flebinin (DİEP) bulunması; meme rekonst rüksiyonunda bir devrim yaratmıştır. Güvenli transfer edilen doku volümü artmış ve dönor saha morbiditesi azalmıştır (3). Otolog meme rekonstrüksiyonundaki bu artış hastalarda transfer edilen meme dokusunun hissedilip hissedilmeyeceği sorularını doğurdu. Muhakkak ki meme, vücudun erojen ve cinsel duyum bölgelerinden biridir. Otolog meme rekonstrüksiyonu operasyonları artış göstermesine rağmen doku innervasyonu açısından sıkıntılar devam etmektedir(4). Ne yazık ki, meme reinnervasyonu çoğu rekonstrüktif cerrah tarafından bir öncelik olarak kabul edilmez çünkü standart nörotizasyon değişken sonuçlarla uzun bir süreç olabilir. Ayrıca, komşu rezidüel postmastektomi cildinden sinirlerin rejenerasyonu ile bazı duyular elde edildiğinden, sinir koaptasyonunun gerektirdiği ek operasyon süresinden kaçınılmaktadır(5). Normal memedeki duyum, ikinci ila altıncı interkostal

sinirlerin lateral ve anterior dalları tarafından sağlanır, meme başı-areola kompleksi çoğunlukla dördüncü interkostal sinir tarafından innerve edilir. Mastektomi sırasında, bu sinirlerin kesilmesi rezidü adipöz dokuda kötü duyuma neden olur. Genellikle abdominal fleplerin nörotizasyonu, T10-T12 torakoabdominal sinirler ile üçüncü, dördüncü ya da beşinci interkostal sinirin koapte edilmesi ile olmaktadır ancak reinnervasyon sonuçları her zaman öngörülebilir değildir. Nörotize edilen fleplerde reinnervasyonun, nörotize olmayan fleplerden daha fazla olduğunu düşünülmektedir (4,5,6) Bu yazıda DİEP flebi ile nonnörotizasyonlu otolog meme rekonstrüksiyonu yapılan bir olgunun uzun dönemde yanık sonucu başvurusu değerlendirilmiştir.

Olgu: İnvaziv non-spesifik Meme kanseri tanısı almış 40 yaşındaki kadın hastaya eş zamanlı mastektomi uygulandı ve tarafımızca DİEP flebi ile rekonstrükte edildi. Hastanın post operatif kontrolleri rutin olarak yapıldı. 1.5 sene sonra hasta sağ memesinde sıcak buhar kaynaklı yanık şikayetiyle başvurdu. Fizik muayenesinde sağ meme superiorda 8x6 cm boyutlarında nekrotik, üçüncü derece yanık eskarı mevcuttu. Hasta yanık esnasında bir ağrı hissetmediğini belirtti. Yanık eskarotomisi yapılarak defekt sekonder iyileşmeye bırakıldı. Yara iyileşmesi 4 hafta sonra tamamlandı.(resim1)

Tartışma: Spiegel ve ark. transfer edilen memede duyu varlığının, mastektomi ve meme rekonstrüksiyonunu takiben hastanın yaşam kalitesini iyileştirdiği ve postoperatif bakım sırasında gelişebilecek yanıkların ve diğer flep yaralanmalarının önlenmesinde önemli bir güvenlik faktörü olduğunu belirtmiştir(5,7) Birçok makalede kısmen hastanın cildi veya doku hasarını algılayamamasına bağlı olarak rekonstrükte edilen memede yaralanmalar bildirilmiştir (8,9,10) Normal dokuda termoregülasyon, cildin vasküler ve nöral bileşenlerine bağlıdır. Cildin ısıyı yayma kabiliyeti, terleme, vazodilatasyon ve artmış kan akışı için uyaranın sağlanması ve bunun için de kutanöz duyarlılık gerektirir. Isının yeteri kadar sönümlenememesi, kısmi veya tam kalınlıkta deri nekrozu ile sonuçlanabilir.(9) Transfer ettiğimiz DİEP flebinde nörotizasyon yapmamıştık. Bu durum hastanın yanık kaynağı olan sıcak buharı hissetmemesine ve yanıktan kaçınma becerisinin azalmasına neden olmuş olabilir. Gözle görülür olaylara daha hızlı yanıt vermek ve memeye potansiyel olarak zarar verebilecek uzun süreli maruz kalmayı önlemek gerekir. Özellikle bir kadının kişisel yaşamındaki memelerin önemli rolleri göz önünde bulundurulduğunda, yaşam kalitesinin artmasıyla bağlantılı hasta memnuniyetinde artış, nörotizasyon için ek çabaları gerektirmektedir.(5)

**resim 1**

## P-157

## Erkekte Nipple Hipertrofisi: İki Farklı Patoloji, İki Farklı Yöntem

Mehmet Sönmez[1], Mustafa Erol Demirseren[2]
*[1]Ankara Atatürk Eğitim Araştırma Hastanesi,Plastik,Rek. ve Est. Cerrahi Anabilim Dalı, Ankara*
*[2]Yıldırım Beyazıt Üniversitesi Tıp Fakültesi,Plastik,Rek. ve Est. Cerrahi Anabilim Dalı, Ankara*

Nipple tüm memenin estetik görünümü için önem arz etmektedir. Erkekte nipple hipertrofisi psikososyal problemlere yol açabilmekte ve özellikle kıyafet seçiminde kısıtlama nedeniyle özgüven kaybına neden olabilmektedir. Nipple hipertrofisi edinsel veya doğmalık sebeplerle ortaya çıkabilmektedir.(1) Nipple hipertrofisinde hem projeksiyon artışı hem de çapta artış olabilmektedir. Erkeklerde nipple projeksiyonu ve çapı kadınlara göre çok daha azdır. Erkeklerde nipple redüksiyonlarında fonksiyonel koruma söz konusu olmadığından, kozmetik sonuç daha çok ön plana çıkmaktadır. Literatürde çap ve projeksiyonun azaltılması amacıyla nipple amputasyonu, sirküler flep tekniği, tabandan sirkumferensiyel eksizyon tekniği ve kama eksizyon gibi birçok teknik kullanılmıştır(1-5). Her tekniğin çap ve projeksiyon sonuçları tekniğin özelliğine göre farklılık göstermektedir. Çalışmaların bir kısmi sadece erkek hastalarda (1), bir kısmi erkek ve kadın hastalarda (5), bir kısmı da sadece kadın hastalarda (2,4) uygulanmıştır. Olgumuzda jinekomastili erkek hastada sirküler flep tekniği ve amputasyon-primer onarım tekniğini kullanarak kombine yöntemle düzeltme yapılmıştır.

Olgu: 24 yaşında erkek hasta, kliniğimize memelerde büyüklük ve meme başında belirginlik nedeniyle başvurdu. Muayenesinde sağ ve sol memede cilt fazlalığı olmaksızın hacim artışı mevcuttu.Sağ memede nipple hipertrofisi, sol memede nipple hipertrofisi ile birlikte iki adet aksesuar nipple tespit edildi. Yapılan Meme ultrasonografisinde jinekomasti ile uyumlu görünüm ve yağ artışı saptandı. Hastanın aydınlatılmış onamı alındıktan sonra,genel anestezi altında öncelikle bilateral nipple redüksiyon işlemine başlandı. Sağ memede sirküler flep tekniğine göre planlama yapılarak eksizyon yapılmasını takiben flep emilebilir sütürlerle adapte edilerek yeni nipple oluşturuldu (Resim 1-üst). Sol memede aksesuar nipple lar ampute edildi ve oluşan defekt primer onarılarak yeni nipple oluşturuldu (Resim 1-alt). Daha sonra her iki memenin alt lateral polünden uygun insizyonlar yapılıp tümesen solüsyon verilmesini takiben yağ emme işlemi gerçekleştirildi. Postoperatif 10. gününde epitelizasyonun tamamlandığı ve komplikasyonsuz iyileşme olduğu gözlendi.

Tartışma ve Sonuç: Olgumuzda her nipple da farklı türden deformite olduğu için kombine yaklaşımı kullandık. Sirküler flep tekniğinde tek bir fleple hem projeksiyonda azalma hem de genişlikte daraltma sağlanabildiğinden sağ meme başındaki deformiteyi düzeltmek için bu tekniği tercih ettik. Dali Mu ve arkadaşları tarafından yapılan bu tekniğin sonuçlarında % 11.9 oranında gecikmiş iyileşme ile karşılaşıldığı ancak cilt fleplerinde nekroz ile karşılaşılmadığı bildirilmiştir(1). Olgumuzda cilt fleplerinde dolaşım bozukluğu ile karşılaşmadık. Meme başı amputasyon tekniğinde ilk olarak amputasyon ve kısmi kalınlıkta deri grefti ile onarım bildirilmiş olsa da, (3) sonraki yıllarda amputasyon sonrası sekonder iyileşmeye bırakma tekniği de bildirilmiştir (2). Kısmi kalınlıkta deri grefti ile onarımı, deri grefti skarı oluşumu nedeniyle tercih etmedik. Postoperatif 10. gününde amputasyon sonrası primer onarım yapılan sol meme başının epitelize olduğunu gözlemledik.

Sonuç olarak, erkekte nipple hipertrofisinde optimal estetik sonucun alınabilmesi için düzeltme deformitenin karakterine göre yapılmalı ve redüksiyonda bölgenin dolaşımını bozmayacak basit ve tek pediküllü flepler tercih edilmesi gerekmektedir.

Kaynaklar:

1) Mu D, Luan J, Guo X, Xu B. Male Nipple Reduction With a Simple Circular-Flap Technique. Aesthet Surg J. 2016 Jan;36(1):113-6.

2) Moliver C et al.Treatment of Nipple Hypertrophy by a Simplified Reduction Technique Aesthet Surg J. 2013;33:11, 1,77–83.

3) Vecchione TR. The reduction of the hypertrophic nipple. Aesthetic Plast Surg.1979;3:343–345.

4) Fanous N, Tawile C, Fanous A. Nipple reduction - An adjunct to augmentation mammaplasty. Can J Plast Surg. 2009 Fall;17(3):81-8.

5) Jin US, Lee HK.Nipple reduction using circumcision and wedge excision technique. Ann Plast Surg. 2013 Feb;70(2):154-7.

**Resim 1**

*Üst 1-2-3: Sağ nipple Alt 1-2-3: Sol nipple*

## P-158
## Meme Rekonstrüksiyonlarında Kullanılan Farklı Onarım Yöntemlerinin Karşılaştırılması

Emrah Efe Aslaner[1], Burak Özkan[2], Ahmet Çağrı Uysal[2], Nilgün Markal Ertaş[2]
*[1]Başkent Üniversitesi Tıp Fakültesi, Plastik Rekonstrüktif ve Estetik Cerrahi Anabilim Dalı, Adana*
*[2]Başkent Üniversitesi Tıp Fakültesi, Plastik Rekonstrüktif ve Estetik Cerrahi Anabilim Dalı, Ankara*

Giriş: Meme kanseri, dünyada kadınlar arasında deri kanserlerinden sonra en sık görülen kanserdir. Ortalama 70 yaşına kadar yaşayan kadınlarda yaşam boyu meme kanserine yakalanma oranı %12 olarak hesaplanmıştır. Meme kanseri cerrahisi uygulanan hastalarda meme dokusunun kısmen veya tamamen çıkarılması sonucu önemli bir uzuv kaybının yarattığı yıkım, meme rekonstrüksiyonu seçeneklerinin gelişmesi ve yaygınlaşmasıyla azaltılabilmektedir. Diğer yandan rekonstrüksiyon seçeneklerinin yıllar içerisinde gelişmesi, farklı rekonstrüksiyon yöntemlerinin farklı endikasyonlarla uygulanmasını arttırmış ve bu konuda standardizasyon eksikliğini gözler önüne sermiştir. Bu konuda yapılan çalışmalar halen kısıtlıdır.

Amaç: Hasta için en uygun tedavi seçeneğinin tekrarlanabilir ve güvenilir kriterler baz alınarak yapılabilmesi, bu konuda seçim yaparken daha nesnel bir yaklaşımla hastanın değerlendirilmesini sağlar. Bu çalışmanın amacı hasta için en uygun rekonstrüksiyon seçeneğinin basit ve etkili bir algoritma kullanılarak yapılabilmesidir.

Materyal-Metod: Bu çalışmada mastektomi sonrası meme rekonstrüksiyonu amaçlı en sık kullanılan iki teknik olan iki seanslı implant ve otojen doku ile meme onarımı yapılmış 60 olgu retrospektif olarak değerlendirilmiştir. Bu karşılaştırmada; hastaların yaşı, sigara kullanımı, postoperatif radyoterapi ve kemoterapi öyküsü, mastektomi çeşidi, operasyon süresi, operasyon sayısı, operasyon zamanlaması, hastaların hastanede yatış süresi, günlük hayatlarına dönüş süresi, komplikasyonlar ve hasta memnuniyeti çeşitli parametreler kullanılarak sorgulanmıştır.

Sonuçlar: İki grubun komplikasyon oranları incelendiğinde komplikasyon oranları açısından istatistiksel fark bulunmuştur. Sigara kullanımı, radyoterapi öyküsü ve ameliyat sayısı komplikasyon oranlarını arttırırken aynı zamanda hastanede yatış ve günlük hayata dönüş sürelerini de uzatıp hasta memnuniyetini düşürmektedir.

Tartışma: Meme rekonstrüksiyonu için standardizasyon çalışmaları hala kısıtlı iken her hastayı ayrı ayrı ele alıp hastaya uygun tedavi modeli oluşturmak çok önemlidir. Eğer meme rekonstrüksiyonu yapılacak hasta sigara içicisi ise sadece implant ile rekonstrüksiyondan kaçınmak uygun olabilir. Yine postoperatif yoğun radyoterapi adayı hastalar için otolog doku ile rekonstrüksiyon daha uygun bir seçenektir. Diğer taraftan, erken evre ve özellikle zayıf hastalar için implant ile meme rekonstrüksiyonu ilk seçenek olabilir.

**Meme rekonstrüksiyonu seçenekleri**

## P-159
## Skleroderma Tanılı Hastada Meme Rekonstrüksiyonu Tecrübemiz

Şafak Çakır, Işıl Akgün Demir, Kamuran Zeynep Sevim, Fatih Irmak, Selami Serhat Şirvan, Mert Sızmaz
*Sağlık Bilimleri Üniversitesi Şişli Hamidiye Etfal Eğitim ve Araştırma Hastanesi Plastik Rekonstrüktif ve Estetik Cerrahi Kliniği, İstanbul*

Giriş: Skleroderma (sistemik skleroz olarak da bilinir), Yunanca'da "sert cilt" anlamındadır. Ciltte kalınlaşma ve sertleşmeyle; skar dokusu oluşumuyla giden kronik bir hastalıktır. Akciğer, kalp ve kan damarları, yemek borusu, mide ve böbrek gibi iç organlarda hasara neden olabilir. Skleroderma, hafif cilt tutulumlarından, hayati tehdit edecek boyutta organ tutulumlarına kadar giden çok farklı seyir gösterebilir. Sklerodermanın lokalize ve sistemik olmak üzere iki tipi vardır. Lokalize skleroderma sadece cildi tutar ve genellikle sistemik formu kadar zarar oluşturmaz. Sistemik formunda ise cilt değişikliklerine ek olarak arterlerde, akciğer, kalp ve böbrekler gibi iç organlarda hasara yol açabilir. Cilt tutulumu olan hastalarda ciltte fibrozis nedenli cilt sertleşmesi ve yara iyileşme problemlerine nede olur. Literatürde bu hastalara yapılan cerrahi operasyonlardan sonra yara iyileşme problemlerinin ve skar oranının daha yüksek olduğunu gösteren çalışmalar mevcuttur. *

Olgu: Yaklaşık 15 yıldır skleroderma tanısı olduğu bilinen, lokalize cilt tutulumu gösteren 49 yaşında kadın hasta olgusu tartışıldı. Haziran 2015 tarihinde sol memede kitle nedenli dış merkezde mastektomi uygulanan hasta tarafımıza başvurdu. Hastaya meme rekonstrüksiyonu için ekspander ile doku genişliği sağlandıktan sonra Ekim 2015 tarihinde ekspander 2. Seans+ latissimus dorsi kasderi flebi ve implant uygulandı. Hastada operasyondan sonra erken dönemde ve geç dönmede yara iyileşme problemleri görülmezken sklorederma olmayan hastalara göre biraz daha skarlı iyileştiği izlendi. Yara iyileşme problemleri görülmemesi üzerine Hastaya Mart 2016 tarihinde sağ memeye augmentasyon mastopeksi ve sol memedeki skar alanları ile dudaklara yağ enjeksiyonu uygulandı. Sonrasında aralıklı olarak birkaç seansta hastaya aynı bölgelere yağ enjeksiyonları yapıldı. Hastanın değerlendirmesinde yara iyileşme problemleri izlenmedi; ancak uygulanan yağ enjeksiyonlarının çok daha erken elimine olduğu görüldü. Genel kanı olarak skleroderma hastaları yara iyileşme problemleri nedenli büyük cerrahi prosedürler uygulanmak istenmese de bu hastalarında bu operasyonlar için bir aday olabileceğini düşünüyoruz.

* The Influence of Connective Tissue Disease in Breast Reconstruction: A National Database Analysis. Chen AD1, Chi D, Wu WW, Egeler SA, Chattha AS, Bucknor A, Lee BT, Lin SJ.

## P-160
## Dev Juvenil Fibroadenomda Subkutan Mastektomi ve İmplant ile Onarım

Işıl Akgün Demir[1], Mert Sızmaz[1], Kamuran Zeynep Sevim[1], Fatih Irmak[1], Selami Serhat Şirvan[1], Osman Sevim[2]
*[1]Sağlık Bilimleri Üniversitesi Şişli Hamidiye Etfal Eğitim ve Araştırma Hastanesi Plastik Rekonstrüktif ve Estetik Cerrahi Kliniği, İstanbul*
*[2]Sağlık Bilimleri Üniversitesi Şişli Hamidiye Etfal Eğitim ve Araştırma Hastanesi Anestezi ve Reanimasyon Kliniği, İstanbul*

Giriş: Fibroadenom kadınlarda memenin en sık görülen tümörüdür. Östrojen aktivitesindeki mutlak veya rölatif artışın patogenezde rol oynadığı düşünülmektedir. Sıklıkla genç kadınlarda görülür ve tepe insidansı 30'lu yaşlardır. Fibroadenomların boyutu 1-2 cm'e ulaştığında büyümeleri genellikle durur. Fibroadenomlar 10 cm çapına ulaştığında artık dev fibroadenom olarak adlandırılır. Meme gland dokusunun tamamına yakınını kapsayan dev fibroadenomlarda subkutan mastektomi ve implant ile onarım sık tercih edilen bir yöntemdir. Bu vakada 16 cm *13 cm*5 cm boyutlarında dev juvenil fibroadenoma sahip 16 yaşında kadın olgu sunulmaktadır.

Hasta ve Yöntem: 16 yaşında kadın hasta son bir ayda sağ memesinde hızla büyüyen kitle şikayetiyle hastanemiz meme polikliniğine başvurdu. Fizik muayenede yaklaşık 12*10 cm boyutlarında, palpasyonla sert, fikse ve ağrısız, sınırları düzenli kitle tespit edildi. Aksiller muayenede ele gelen patolojik kitle saptanmadı. Hastanın diğer fizik muayene bulguları normal saptandı. Kanda biyokimyasal ve hormonal parametreler normal sınırlarda bulundu. Hastada herhangi bir ek sistemik hastalık saptanmadı. Meme hastalıkları yönünden aile öyküsü negatifti. Hastanın ultrasonografik görüntülemesinde (USG), retroareolar yerleşimli 155*120*45 mm boyutlarında, vasküler paterne sahip solid yapıda, düzgün sınırlı kitle tespit edildi. Meme manyetik rezonans görüntülemesinde sağ memede 150* 120 mm boyutlarında, T1 hipo ve hiperintens, T2 hiperintens, solid kistik yapıda, yoğun septalı, kontrast madde enjeksiyonu sonrası solid komponentte homojen kontrast tutulumu gösteren kitle saptandı. True-cut biyopsi juvenil fibroadenom olarak raporlandı. Kitlenin lokalizasyonunun retroareolar olması ve hemen hemen tüm meme dokusunu işgal eden boyutu sebebiyle hastaya subkutan mastektomi uygulandı. Aynı seansta pectoralis major kası üstü plana 175 cc moderate plus implant yerleştirilerek rekonstrüksiyon sağlandı.

Sonuç: Juvenil dev fibroadenom adolesan çağın nadir olmayan meme kitlelerinden biridir. Kitle bası etkisiyle meme gland dokusunun gelişimini bozabilmektedir. Cerrahi tedavi ile kür ve iyi kozmetik sonuç tek seansta sağlanabilmektedir.

Tartışma: Juvenil fibroadenom genç kadınlarda ve ergenlerde memede kitlenin sık sebeplerinden biridir. Genellikle tek taraflı görülmekle birlikte nadiren bilateral olabilir. Düzenli konturlu ve kapsülle çevrelenmiş benign seyirli kitlelerdir. Hızlı büyüme paterni tipiktir. Büyük kitle meme dokusuna ve etraf dokuya bası yapabilir, meme başında çekilmelere, memenin yüzeyel venlerinde genişlemeye sebep olabilir. Kitlenin cerrahi eksizyonu öncesi patolojik tanıyı bilmek phyllodes veya malign meme kitlelerinden ayırıcı tanıda elzemdir. Tedavide fibroadenomun büyüklüğüne göre basit kitle eksizyonundan mastektomiye uzanan seçenekler mevcuttur. Subkutan mastektomi özellikle ergenlik çağında, çocuk doğurmamış hastalarda alınması zor bir karardır. Fakat gerek kitlenin lokalizasyonu gerekse büyüklüğü subkutan mastektomiyi kaçınılmaz yapabilmektedir. Subkutan mastektomi sonrası implant ile meme rekonstrüksiyonu simetri ve kontur açısından iyi kozmetik sonuç sağlamaktadır.

## P-162
## Venöz Flep ile Eş Zamanlı Parmak Revaskülarizasyonu Ve Doku Defekti Rekonstrüksiyonu: Olgu Sunumu

Şafak Çakır, Selami Serhat Şirvan, Ali Can Günenç, Fatih Irmak, Soysal Baş, Semra Hacıkerim Karşıdağ
*Sağlık Bilimleri Üniversitesi Şişli Hamidiye Etfal Eğitim ve Araştırma Hastanesi, Plastik, Rekonstrüktif ve Estetik Cerrahi Anabilim Dalı, İstanbul*

Giriş: Parmak amputasyonlarında ezici tarzda yaralanmalar sonucu parmakta dolaşım kaybıyla beraber doku defektleri sık görülen bir durumdur.El yaralanmalarında özellikle ezici tarzda yaralanmalar sonrası revaskülarizayon yapılacak proksimal ve distal kısımdaki mevcut damar hasarı anostomozlardan sonra anostomozpatensini ve parmak dolaşımını olumsuz etkilemektedir.Bu sebeple anostomoz yapılacak damarlardaki hasarın belirlenmesi ve bu hasarlı alanın sakrifiye edilerek vengrefti ile anostomoz ezici tarzda oluşan replantasyolarda ve revaskülarizayonlarda elzemdir.

Vaka: İş kazası öyküsü ile acil servisimize başvuran 45 yaşında erkek hastanın yapılan eksplorasyonda sağ el D2 de yaklaşık 4x1.5 cm doku defekti ve bilateraldigitalbundlekesisi mevcut idi. Damarlar arasında 4 cm gap izlenmesi üzerine hem doku defektini onarmak hem de revaskülarizasyonu sağlamak amacı ile ön kol volar yüzden 4x2 cm boyutundavenözflep hazırlandı. Flepflowthrough olarak proksimal ve distal uçlar arasındaki arteriyeldefekteanostomoz yapıldı.

Tartışma: Eldeki doku defektlerindetendon kemik veya eklem ekpozisyonu olan durumlarda flep ile kapatım önemli bir rekonstruksiyon seçeneğidir. Defektin lokalizasyonuna göre lokalflepler veya serbest flepler ile rekonstruksiyon mümkündür.

Venöz akımlı flepler ilk olarak 1981'de (Nakayama et al.) tanımlanmıştır. Yapılan çalışmalar sonucu elde ve parmaklardaki küçük yumuşak doku defektleri için kullanılması önerilmiştir. Bu alandaki diğer flep seçeneklerine göre (kite flep, cross-finger flep) donör saha defisitinin daha az olması, daha ince veestetik gözükmesi ve flep kaldırmanın daha kolay olması nedenli bir seçenek olarak ön plana çıkmasını sağlamıştır.

Sonuç: Kemik boyunun kısalmadığı fakat yumuşak doku defekti mevcut revaskülarizasyon olguları zorlayıcı bir kondisyon olarak karşımıza çıkmaktadır. Parmaklarda vasküleringap eşlik ettiği yumuşak doku defektlerinde kullanılabilecek seçenekler arasında venözfleplerde akılda tutulmalıdır.

**Resim 1**

*Hastanın perop ve geç postop görünümü*

## P-163
## Ucuz Ve Kullanışlı Anastomoz Arka Planı İçin Yeni Bir Yöntem - Metilen Mavisi Damlatılmış Üçgen Sponge

Burak Sercan Erçin, Kamil Yıldırım
*Siirt Devlet Hastanesi, Plastik, Rekonstrüktif ve Estetik Cerrahi Kliniği, Siirt*

Giriş: Mikrocerrahide görsellik ve sütüre edilen yapı ile kontrast oluşturmak yapılan işlemin başarısı açısından oldukça önemlidir. Bu işlem için özel üretilmiş arka plan materyalleri olduğu gibi yeşil renkli eldivenlerden parça kesilip de kullanılabilmektedir. Biz de bu durum için kullanışlı, ucuz bir yöntem sunmayı amaçladık.

Metod: Damar anastomozu ve sinir koaptasyonu öncesi kesik yapılar bir araya getirilip altına peddy ve onun üzerine sütür hattına gelecek şekilde üçgen sponge yerleştirildi. 1 veya 2 damla metilen mavisi damlatılarak anastomoza başlandı.

Sonuç: Başka yöntemlere göre istatistiksel objektif bir kıyaslama yapılmamakla birlikte subjektif olarak anastomoz yapan cerrahın daha konforlu anastomoz ve koaptasyon yaptığı saptanmıştır.

Tartışma: Mikrocerrahide iyi bir arka plan kullanımı olmazsa olmazdır. Bunun için özel hazırlanmış arkaplanlar olduğu gibi renkli steril eldivenler de uygun boyutlarda kesilerek kullanılmaktadır. Özel hazırlanmış arkaplanlar rölatf

olarak daha pahalıdır. Ayrıca renkli steril eldivenler de her yerde bulunamamaktadır. Ayrıca ikisinin de özelliği emici olmadıkları ve üzerindeki suyu ve kanı biriktirdikleri için özellikle anastomoz sırasında sütür ip uçlarını normalden fazla ıslak tutarak karışmalarına neden olabilmesidir. Üçgen sponge özellikle oftalmolojide kurulama amaçlı kullanılan emiciliği yüksek bir materyaldir. Anastomoz hattının altına yerleştirildiğinde optimal yapışkan yapısı asistans olmadan adventisektomiyi kolaylaştırmakta ve her iki damar veya sinir ucunu birbirine yakın tutabilmektedir. Beyaz renkli olduğundan dolayı kontrast özelliği çok iyi olmadığından bu dezavantaj da metilen mavisi damlatılarak giderilmektedir.

Sonuç: Metilen mavisi damlatılmış üçgen sponge ın mikrocerrahide ucuz, kullanışlı bir arka plan materyali olduğu savunulmaktadır.

## P-164
## Yüksek Enerjili Balistik Travma Sonrası Mandibula Rekonstrüksiyonu

Ramazan Hakan Özcan, Özgen Kıvanç, Ali Şimşek, Barış Altaylı
*Pamukkale Üniversitesi Tıp Fakültesi Plastik Cerrahi Anabilim Dalı, Denizli*

Giriş: Mandibula hava yolu stabilitesini sağlar, konuşma, yutma ve çiğnemede önemlidir ve büyük oranda da yüzün alt bölümünün şeklini belirler. Segmental mandibula defektlerinin büyük çoğunluğu kansere bağlı gelişir. Travmatik nedenler arasında en sık sebep ateşli silah yaralanmaları olsa da tümörler ile karşılaştırıldığında sayıları daha düşüktür. Mandibular defektlerin onarımında çeşitli rekonstrüksiyon metotları tanımlanmıştır. Vaskülerize olmayan kemik greftleri, metal plaklar, pediküllü flepler gibi seçenekler olsa da mikrocerrahi tekniklerin gelişmesiyle vaskülerize kemik grefti ile rekonstrüksiyon en çok tercih edilen yöntem haline gelmiştir. Bu amaçla kullanılan dokular fibula, kot, ilium, radius, skapula ve metatarstır. Kullanılan bu dokuların herbirinin flep yaşayabilirliği, donör saha morbiditesi, normal konuşma fonksiyonlarının yerine gelmesi, kozmetik sonuç ve dental rehabilitasyon konularında birbirine göre artıları ve eksileri vardır. Serbest fibula flebi halihazırda mandibula rekonstrüksiyonu için altın standart yaklaşım olsa da(1-2-3) free iliak kemik grefti bazı avantajları göz önüne alındığında seçilmiş hastalarda daha faydalıdır. Bu yazıda da serbest iliak kemik grefti ile mandibula rekonstrüksiyonu yapılan iki olgu sunulacaktır.

Olgu 1: 35 yaş erkek hasta, ateşli silah yaralanması sonrası sol mandibula corpus'ta defekt ve ramus'ta fraktür; yaklaşık 8 cm'lik kemik defekti ve bunun komşuluğundaki yumuşak doku ve cilt yapılarda yaklaşık 10x5 cm doku defekti mevcuttu. Hastanın ilk ameliyatında yara debridmanı ve intraoral mukoza onarımı yapılmıştır. Islak pansumanla düzenli takip edlien hastanın defekt onarımı için sağ iliak krestten 10x8 cm boyutlu osteomyokütan flep vasküler pedikülüyle birlikte alındı. İliak krestten alınan kemik segment uygun şekil verildikten sonra miniplaklar yardımıyla mandibulaya tespit edildi. Mikrovasküler anastomozlar derin sirkumfleks iliak arter ve ven ile lingual arter ve eksternal juguler ven arasında yapılarak rekonstrüksiyon tamamlandı. Postoperatif flep monitörizasyonu doppler usg yardımıyla yapıldı. Postoperatif dönemde dolaşım sıkıntısı meydana gelmedi. Postop 20.günde hastadaki oklüzyonel bozukluk ve deri adasındaki 5x5 cm'lik nekroz için yeniden operasyon planlandı. Operasyonda oklüzyon bozukluğuna yol açan kemik fragman çıkarıldı, cilt nekrozu debride edilerek sol inguinal bölgeden alınan tam kalınlıkta deri grefti ile onarım sağlandı. Şu an postop 2.ayında olan hastanın oklüzyonel sıkıntısı bulunmamaktadır.

Olgu 2: 62 yaş erkek hasta, yüksek enerjili balistik yaralanma nedeniyle sol yüz yarımında mukoza, mandibula sağ parasimfizisten sol ramusa uzanan 8 cm'lik içeren kas ve cilt defekti olan hasta için iliak krest osteomyokutan fleple onarım planlandı. İliak krestten alınan kemik segment uygun şekil verildikten sonra miniplaklar yardımıyla mandibulaya tespit edildi. Mikrovasküler anastomozlar derin sirkumfleks iliak arter ve ven ile a. thyroidea superior ve eksternal juguler ven arasında yapılarak rekonstrüksiyon tamamlandı. Hastanın postop 1.senesinde plak ekspozisyonuna bağlı sol dudak komissüründe ve oral mukozada açılma görüldü. Hastanın plakları çıkartıldı, abbe flebi ile dudak rekonstrüksiyonu; serbest radial ön kol flebi ile de oral mukoza rekonstrüksiyonu yapıldı.

Tartışma: Mandibula rekonstrüksiyonunda flep seçimi; defektin lokalizasyonu, kemik ve yumuşak doku ihtiyacına göre yapılmaktadır. Herhangi bir mandibular defekt boyutu için yeterli uzunlukta kemik doku sağlaması, flep diseksiyonunun turnike altında yapılmasından dolayı kan kaybının az olması, hem endosteal hem segmental kan akımı varlığından dolayı multipl osteotomilere olanak sağlaması ve 8 cm'e varan boyutta uzun bir pediküle sahip olması fibula flebin ana avantajlarıdır. Diğer yandan fibula kemiğinin düz yapısından dolayı eğrilik kazandırmak adına osteotomiye ihtiyaç olması ve oklüzyonal rehabilitasyon için planlanan dental implantlara engel olabilecek derecede uygunsuz yüksekliğe sahip olması fibula flebin ana dezavantajlarıdır. Donör saha morbiditesi fonksiyonel olarak büyük bir kayba yol açmasa da kozmetik görünüm açısından özellikle kadın hastalar için ciddi bir problem oluşturmaktadır. İlik krest flep pedikülü derin sirkumfleks iliak arter ve venden gelmektedir.(4) İliak krest flebin en önemli avantajlarından biri ipsilateral mandibula reksontrüksiyonu için halihazırda şekil olarak benzer olmasıdır. Buna ek olarak, mandibular kontür ve osseointegrasyonu sağlamak adına vertikal ve horizontal yüksekliği en iyi sağlayan yapı iliak kresttir. İliak krest flep donör sahası iz açısından diğer flep seçeneklerine göre kozmetik açından daha başarılıdır. İlik krest flebin en önemli dezavantajı fibular flebe nazaran kan kaybının daha fazla olması ve flep diseksiyonunun daha zor olmasıdır. Fakat bu dezavantajlara rağmen potansiyel kazançlarından ötürü biz iliak krest flep kullanmayı tercih ettik.

1.Fernandes R. Fibula free flap in mandibular reconstruction. Atlas Oral Maxillofac. Surg. Clin. 2006; 14: 143–50.

2. Politi M, Toro C. Iliac flap versus fibula flap in mandibular reconstruction. J. Craniofac. Surg. 2012; 23: 774–9.

3. Takushima A, Harii K, Asato H, Nakatsuka T, Kimata Y. Mandibular reconstruction using microvascular free flaps: a statistical analysis of 178 cases. Plast. Reconstr. Surg. 2001; 108: 1555–63.

4. Taylor GI, Townsend P, Corlett R. Superiority of the deep circumflex iliac vessels as the supply for free groin flaps. Clinical work. Plast Reconstr Surg. 1979;64:745Y759.

**Olgu 1**

## P-165
## Periferik Fasiyal Paraliziye Bağlı Fasiyal Asimetrinin Fonksiyonel Gracilis Serbest Kas Flebi İle Giderilmesi: Vaka Sunumu

Aykut Gök, Alper Aytaç, Emrah Kağan Yaşar, Murat Şahin Alagöz
*Kocaeli Üniversitesi Tıp Fakültesi Plastik, Rekonstrüktif ve Estetik Cerrahi Anabilim Dalı, Kocaeli*

İki yıldan uzun süreli fasiyal paralizi öyksüü olan hastalarda Fonksiyonel Grasilis Serbest Kas Flebi, fasiyal simetriyi sağlamada sık kullanılan yöntemlerden biri olup fasiyal schwannom operasyonu sonrası sağ periferik fasiyal paralizi gelişmiş olan bir olgu, kliniğimizde 2018 yılında Fonksiyonel Grasilis Serbest Kas Flebi kullanılarak opere edildi.

Giriş: 09.08.2016 tarihinde fasiyal schwannom nedeniyle opere edilen hasta fasiyal asimetri yakınmasıyla tarafımıza başvurdu. House Brackmann Grade- 5 Sağ periferik fasiyal paralizi gelişmiş olan hastanın fasiyal asimetrisinin giderilmesine yönelik olarak gracilis fonksiyonel serbest kas flebi ile rekonstrüksiyon planlandı.

Materyal-Metod: Fasiyal schwannom operasyonu sonrası House Brackmann Grade- 5 Sağ periferik fasiyal paralizi gelişen hasta opere edildi. Operrasyonda sağ grasilis kas flebi eleve edilip 8 cmlik kas segmenti distalden ve proksimalden ayrıldı. 4 cmlik pedikül uzunluğu sağlanarak pedikül proksimalde bağlandı ve flep tamamen serbestleştirildi. Kasa ait medial sirkumfleks femoral arterden çıkan pedikül ve eşlik eden ven mikrocerrahi tekniğine uygun olarak fasyal arter ve ven ile anastomoz yapıldı. N. hipoglossus ile obturator sinirin dalı olan grasilis kasının motor siniri koapte edildi. Operasyonu sorunsuz biçimde sonlandırılan hasta bir gece yoğun bakım ünitesinde takip edilip ertesi gün servise devralındı ve hasta sorunsuz biçimde taburcu edildi.

Sonuç: Fonksiyonel grasilis serbest kas flebi ile hastanın fasiyal asimetrisi belirgin biçimde giderilmekle beraber fonksiyonel bir serbest kas flebi olması, hastalar için daha yüz güldürücü sonuçlar sağlamaktadır.

Tartışma: Fonksiyonel grasilis serbest kas flebi pedikülünün uzunluğu ve kasın boyu, flebin defekte adaptasyonu açısından ve tarihi olarak bakıldığında başarı oranı yüksek bir fonksiyonel kas flebi olduğundan fasiyal paraliziye yönelik rekonstrüktif cerrahide tercih edilir bir flep olmakla beraber, postoperatif süreçte fizik tedavi ile desteklendiği takdirde sonuçların daha yüz güldürücü olabileceği öngörülmektedir.

**FGMT**

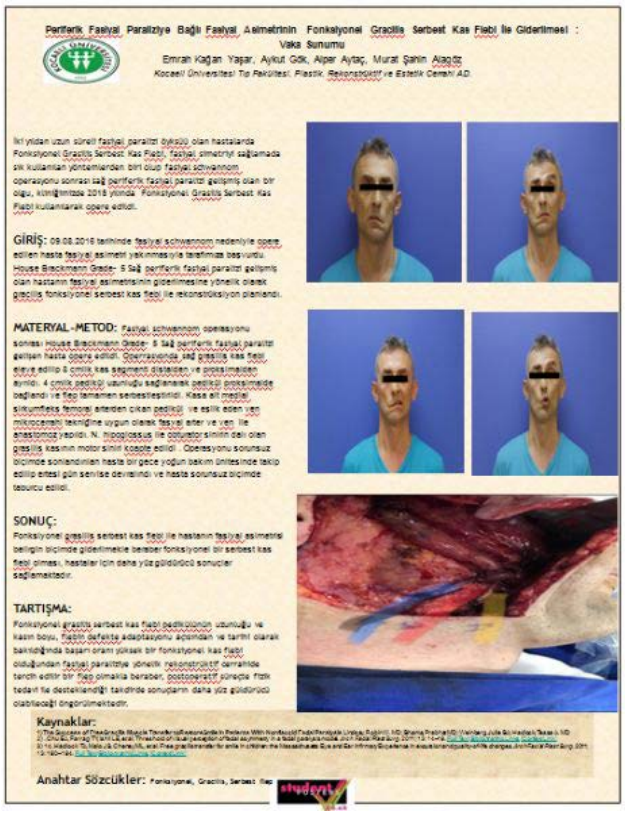
Periferik Fasiyal Paraliziye Bağlı Fasiyal Asimetrinin Fonksiyonel Gracilis Serbest Kas Flebi İle Giderilmesi : Vaka Sunumu

Emrah Kağan Yaşar, Aykut Gök, Alper Aytaç, Murat Şahin Alagöz

Kocaeli Üniversitesi Tıp Fakültesi, Plastik, Rekonstrüktif ve Estetik Cerrahi A.D.

İki yıldan uzun süreli fasiyal paralizi öyksüü olan hastalarda Fonksiyonel Grasilis Serbest Kas Flebi, fasiyal simetriyi sağlamada sık kullanılan yöntemlerden biri olup fasiyal schwannom operasyonu sonrası sağ periferik fasiyal paralizi gelişmiş olan bir olgu, kliniğimizde 2018 yılında Fonksiyonel Grasilis Serbest Kas Flebi kullanılarak opere edildi.

GİRİŞ: 09.08.2016 tarihinde fasiyal schwannom nedeniyle opere edilen hasta fasiyal asimetri yakınmasıyla tarafımıza başvurdu. House Brackmann Grade- 5 Sağ periferik fasiyal paralizi gelişmiş olan hastanın fasiyal asimetrisinin giderilmesine yönelik olarak gracilis fonksiyonel serbest kas flebi ile rekonstrüksiyon planlandı.

MATERYAL-METOD: Fasiyal schwannom operasyonu sonrası House Brackmann Grade- 5 Sağ periferik fasiyal paralizi gelişen hasta opere edildi. Operrasyonda sağ grasilis kas flebi eleve edilip 8 cmlik kas segmenti distalden ve proksimalden ayrıldı. 4 cmlik pedikül uzunluğu sağlanarak pedikül proksimalde bağlandı ve flep tamamen serbestleştirildi. Kasa ait medial sirkumfleks femoral arterden çıkan pedikül ve eşlik eden ven mikrocerrahi tekniğine uygun olarak fasyal arter ve ven ile anastomoz yapıldı. N. hipoglossus ile obturator sinirin dalı olan grasilis kasının motor siniri koapte edildi. Operasyonu sorunsuz biçimde sonlandırılan hasta bir gece yoğun bakım ünitesinde takip edilip ertesi gün servise devralındı ve hasta sorunsuz biçimde taburcu edildi.

SONUÇ: Fonksiyonel grasilis serbest kas flebi ile hastanın fasiyal asimetrisi belirgin biçimde giderilmekle beraber fonksiyonel bir serbest kas flebi olması, hastalar için daha yüz güldürücü sonuçlar sağlamaktadır.

TARTIŞMA: Fonksiyonel grasilis serbest kas flebi pedikülünün uzunluğu ve kasın boyu, flebin defekte adaptasyonu açısından ve tarihi olarak bakıldığında başarı oranı yüksek bir fonksiyonel kas flebi olduğundan fasiyal paraliziye yönelik rekonstrüktif cerrahide tercih edilir bir flep olmakla beraber, postoperatif süreçte fizik tedavi ile desteklendiği takdirde sonuçların daha yüz güldürücü olabileceği öngörülmektedir.

Kaynaklar:

Anahtar Sözcükler: Fonksiyonel, Gracilis, Serbest, Flep

## P-167
## Perianal Bölge Yerleşimli BCC'nin Radyoterapi Sonrası Rekürrensi

Bora Edim Akalın, Serkan Kaya, Nesibe Sinem Çiloğlu
*TC SBÜ Haydarpaşa Numune EAH Plastik, Rekonstrüktif ve Estetik Cerrahi Kliniği, İstanbul*

Giriş: Bazal hücreli karsinomlar (BHK) cilt kanserleri içinde en sık görülen kanser türleridir.1 Perianal bölgede BHK nadir izlenmekte olup tüm anorektal neoplazilerin % 0.2 sini oluşturmaktadır.2 BHK güneşe maruz kalmayan cilt bölgelerinde nadiren ortaya çıkmaktadır. Karsinogenezinde; geçirilmiş radyoterapi (RT) veya kronik deri irritasyonu gibi faktörler mevcuttur.2-3 Bu posterde perianal bölgedeki ilk tedavisi radyoterapi olan BHK vakasına yaklaşımımız sunulmaktadır.

Olgu: 59 yaşında kadın hasta 13 sene önce anal bölgedeki BHK sebebiyle cerrahi önerilmiş. Hasta operasyonu kabul etmeyince RT uygulanmış. Ancak tümörün büyümesi sebebiyle 1 sene önce kendisine önerilen ilk ameliyatı kabul eden hastaya genel cerrahi tarafından eksizyon ile laparoskopik uç kolostomi yapıldı. Sonrasında negatif

basınçlı yara terapisi tedavisi aldı. Biyopsi sonucu bazal hücreli karsinom, solid tip gelmesi üzerine tarafımıza konsülte edilen hastanın, muayenede dış anal kanalın eksize edildiği, mukozanın da izlendiği, 6*6 cm ebatında yeşil akıntılı ve kokulu açık yara izlendi. Hastaya sfinkter rekonstrüksiyonu ile beraber perianal defekt onarımı için gracilis kası serbestleştirildikten sonra cilt altı tünelden defekt bölgesine transpoze edildi. Ardından perforatör bazlı fasiyokutan flep uyluk mediali boyunca boyutları 18*7 cm büyüklükte olacak şekilde kaldırılarak aynı tünelden defekt bölgesine çevirildi. Tünel altında kalan bölgesi dezepitelize edilerek buradan tam kalınlıkta deri grefti elde edildi. Bu deri grefti anal kanal remnantının içine geçirilen 8,5 numara entübasyon tüpüne sarılarak proksimal taraflı rektum mukozasına süture edildi. Greftin çevresine gracilis kasının distal tendonu sarılarak süture edildi. Bu şekilde anal sfinkter rekonstrükte edildi. Postop 2.günde venöze giren flebe sülük uygulandı. Ancak flebin kısmi nekrozu izlenmesi sonrası postop 10.günde nekrotik alanlar debride edilerek sağ uyluk medial posteriorundan rotasyon flebi ile onarım sağlandı. 5 ay sonra kanalda striktür gelişmesi üzerine serbestleştirici insizyon + Limberg flebi ile onarım yapıldı. Hastanın buji kullanmaması sebebiyle tekrar striktür gelişti.

Tartişma ve Sonuç: BHK özellikle güneşe maruz kalan baş boyun bölgesinde ortaya çıksa da geçirilmiş radyoterapi gibi risk faktörleri sebebiyle nadiren perianal bölgede de ortaya çıkabilmektedir. Perine defektleri rekonstrüksiyonunda hem estetiğin hem de daha önemle fonksiyonun göz önünde bulundurulması gerekmektedir. Bu vakada gracilis flebi ve perforatör bir flep ile hem bölgenin estetik bütünlüğü, hem de sfinkter fonksiyonunun yeniden kazanılması amaçlanmıştır.

Kaynaklar:

1 - Kinoshita R, Yamamoto O, Yasuda H, Tokura Y. Basal Cell Carcinoma of the scrotum with lymph node metastasis: Report of a case and review of the literature. Int J Dermatol (2005) 44:54-6.

2 - G.E. Gibson, I. Ahmed, Perianal and genital basal cell carcinoma: a clinicopathologic review of 51 cases, J. Am. Acad. Dermatol. 45 (2001) 68–71

3 - H. Dawson, S. Serra, Tumours and inflammatory lesions of the anal canal and perianal skin revisited: an update and practical approach, J Clin. Pathol. 68 (December (12)) (2015) 971–981

**Resim**

*post op 10.ay görünümü*

## P-168
## Alt Dudakta Yerleşen Arteriovenöz Malformasyona Tedavi Yaklaşımımız: Olgu Sunumu

Mustafa Hasdemir
*Bursa Özel Medicana Hastanesi Plastik Cerrahi Kliniği, Bursa*

Giriş: Arteriovenöz malformasyonlar(AVM) yüksek debili vasküler malformasyonlardır. Hızlı büyüme, ülserleşme ve hayatı tehdit eden kanamalar görülebilmektedir. Arteriovenöz malformasyonlarda çok sayıda arteriyal anevrizma, ektazi, koarktasyon oluşur. Gelişen arteriovenöz fistüller arter ve venöz yapıları genişleten anormal yapılardan gelişmiş bir nidustan kaynaklanır. Arteriovenöz malformasyonlar sıklıkla baş boyun ve ekstremite bölgelerinde yerleşir. Konjenital(çok sayıda, mikroskobik düzeyde) veya akkiz olabilirler. Arteriovenöz malformasyonlar yerleştikleri bölgelerde deformasyonlarla kozmetik problemlere, fonksiyonel ve psikolojik sorunlara neden olabilir. Arteriovenöz malformasyonların tanı ve tedavisinde multidisipliner bir yaklaşım şarttır.

Glowacki ve Mülliken 1982 yılında vasküler lezyonları malformasyonlar ve hemanjiomlar olarak sınıflandırılmıştır. Hemanjiomlar genellikle doğum sırasında ufak bir leke şeklinde iken, doğum sonrası hızla büyümeye başlarlar. Vasküler malformasyonlar doğumda mevcut olsalar dahi geç çocukluk ve erken erişkin evrelerde belirgin hale gelirler. Hemanjiomlar hızla bölünerek çoğalan endotel hücrelerinden oluşurken özellikle proliferasyon fazında mast hücre artışı vardır. Vasküler malformasyonda hücresel hiperplazi olmayıp, damarlarda progresif ektazi saptanır ve mast hücrelerinde artış görülmez. Hemanjiomlar düzgün ve genellikle lobüler yapıdadır, trombositopeni olabilir. Arteriovenöz malformasyonlarda hemanjiomlardan farklı olarak kemik destrüksiyonları gözlenmez. Arteriovenöz malformasyon tanısı anamnez, fizik muayene radyolojik incelemele (doppler ultrasonografi, bilgisayarlı tomografi (BT), BT anjio, Manyetik rezonans (MR), MR anjio) ile konur. Vasküler malformasyonların tedavisinde laser terapi, fotokoagülasyon, skleroterapi, embolizasyon ve cerrahi kullanılır.

Amaç: Bu klinik vaka sunumunun amacı, alt dudakta yerleşen arteriovenöz malformasyona klinik ve radyolojik olarak tanı konulduktan sonra tedavi süreçleri ile ilgili tecrübemizi paylaşmaktır.

Gereç-Yöntem: Kliniğimize alt dudakta kitle şikayeti ile başvuran 44 yaşında erkek hasta değerlendirmeye alındı. Yaklaşık 20 yıl önce alt dudağında bir şişlik başlamış. Son 12 yılda ise şişlik çok belirgin hale gelmiş. Uzun süre hemanjiom ön tanısı ile takip edilen hastanın iki kez zor durdurulan kanaması olmuş. Alt dudakta şekil bozukluğu, ağzı tam kapatamama gibi şikayetler gelişmesi üzerine 5 yıl önce cerrahi bir müdahale ile kısmi eksizyon yapılmış ama kitle daha da büyümüş. Yaklaşık 1.5 yıl önce 2 defa embolizasyon denenmesine rağmen başarı sağlanamamış. 3 ay sonrasında ise anestezi altında skleroterapi uygulanmış.

Hastanın kliniği tekrar değerlendirildi. Laboratuvar ve radyolojik görüntülemeleri istendi.0 Alt dudaktaki arteriovenöz malformasyonun her iki inferior labial arter ve lingual arterden kaynaklandığı tespit edildi. Embolizasyon ve cerrahi eksizyon için hazırlandı. Girişimsel radyoloji daha önce yapılan uygulamalardan dolayı embolizasyona uygun olmadığını belirtti.

Cerrahi müdahale genel anestezi altında nazal entübasyon

ile yapıldı. Cerrahi sürecinde loop kullanıldı. Öncelikle arteriovenöz malformasyonlar etrafına tam kat sütürler atılarak kanlanması azaltıldı. Alt dudak labial arterleri ve lingual arterin malformasyonlu dalı bulunarak bağlandı. Daha sonra yaklaşık 5 saat süren ameliyatla arteriovenöz malformasyonlar eksize edildi. Kitleye bağlı alt dudak özellikle sol tarafta oluşan ekspande doku wedge eksizyonla çıkarılarak onarım yapıldı.

Bulgular: Hasta 2 gün sonra taburcu edildi. Sütür hattında gelişen detaşman pansumanla sekonder iyileşmeyle kapandı. Ameliyat sonrası kontrollerinde herhangi bir problem görülmedi.

Sonuç: Özellikle vasküler malformasyonların hemanjiom ile ayrıcı tanıları önemlidir. Tanı ve tadavi aşamasında multidisipliner yaklaşım gereklidir. Embolizasyonun sağlanamadığı durumlarda arteriovenöz malformasyonu besleyen major arterlerin önceden tespit edilerek bağlanması daha kolay bir cerrahi ve yüz güldürücü sonuçların ortaya çıkması açısından önemlidir.

**Resim 1: Alt dudakta yerleşen arteriovenöz malformasyon**

## P-169
## Üst Göz Kapağında Nadir Görülen Protrude Kitle: AVM

Ali Şimşek, Ramazan Hakan Özcan, Barış Altaylı
*Pamukkale Üniversitesi Tıp Fakültesi Plastik Cerrahi Anabilim Dalı, Denizli*

Olgu: 39 yaşında kadın hasta, yaklaşık 15 senedir var olan, sol üst göz kapağı hizasında cilt altı derin plan yerleşimli kitle şikayeti ile başvurdu. Yapılan muayenede sol üst göz kapağı orta hatta nodüler, düzgün sınırlı ve non-pulsatil karakterde kitle saptandı. Hastanın göz hareketleri ve görme keskinliği de dahil olmak üzere oftalmolojik muayenesi, pupil refleksleri ve fundoskopik bakısı olağan izlendi. Valsalva manevrası ile kitle boyutunda artış izlenmedi. Hastanın gebelik ya da bu bölgede geçirilmiş travma öyküsü yoktu. Hastanın lezyona yönelik çekilen BT'sinde cilt altı dokuda 25x8 mm boyutlu yumuşak doku dansitesinde kitle lezyonu saptandı. Lokal anestezi infiltrasyonu sonrası üst göz kapağı anterior kriz'den yapılan insizyon yardımıyla lezyon tabanına kadar uzanan subkutanöz diseksiyon planı elde edildi; vasküler formasyonda pıhtı içeren yumuşak kitle total olarak eksize edildi. Kitle histopatolojik olarak AVM tanısı aldı.

Giriş: Arteriovenöz malformasyon (AVM) arteryel ve venöz sistemin arada kapiller bağlantı olmaksızın bir nudus formu aracılığıyla birbiriyle doğrudan ilişkili olmasından kaynaklanan damarsal bir patolojidir[1]. Gestasyonun 4.-6 haftaları arasında meydana gelen vasküler gelişim bozukluğundan kaynaklanır[2]. Hastaların çoğunluğunun asemptomatik olmasından dolayı gerçek insidansı bilinmese de mevcut çalışmalarda insidans 140 500/100.000 olarak belirlenmiştir[3].AVM'ler konjenital olmalarına karşın genellikle yaşamın ilk veya 2.dekadına kadar asemptomatik olarak kalırlar. Orbita yerleşimli arteriovenöz malformasyonlar oldukça nadir olsalar da[4] üst göz kapağı yerleşimli arteriyovenöz malformasyonlarda büyüme ve lokal invazyon nedeniyle şekil bozukluğu, göz hareketleri ve görme alanı bozukluğu, hemoraji gibi sonuçlar meydana gelebilir.

Tartışma: Orbita boşluğunda neoplazmlar, vasküler lezyonlar, inflamatuar hastalıklar, konjenital lezyonlar ve enfeksiyonlar gibi bir çok yer kaplayan oluşum vardır. Orbital arteriovenöz malformasyonlar oldukça nadir görüldükleri ve çok çeşitli klinik prezentasyonlarla başvurabildikleri için bu patolojilerin tanısı ve tedavisi oldukça zordur. Bu lezyonlar konjenital olsalar da yaşamın ilerleyen dönemlerinde bulgu verebilirler ve ilerleyici olabilirler. Yüksek akımlı lezyonlar zamanla kötüye gitme eğilimindedir ve tedavi gerektiriler. Arteriovenöz malformasyonların diğer vasküler lezyonlardan ayırt etmek için BT, MRG ve DSA (digital substraksiyon anjiografi) kullanılabilir. Üst göz kapağında AVM saptandığında retino-ensefalo-fasiyal anjiyomatozis olarak da adlandırılan yüz, orbita ve beyinde arteriovenöz malformasyonlarla karakterize Wyburn-Mason sendromu tanısı dışlanmalıdır.

Arteriovenöz malformasyonların tedavisi için standart bir tedavi yöntemi hala belirlenememiştir. İzlem, embolizasyon, cerrahi eksizyon veya preoperatif embolizasyon sonrası cerrahi eksizyon gibi yöntemler olsa da tedavi yöntemi hastaya özel olarak belirlenmelidir[5]. Lezyonun arteryel doğasından kaynaklı yüksek kan akımı ve hipervasküler yapısı nedeniyle cerrahi eksizyon hayatı tehdit eden kanamalara yol açabilir[6]. Literatürde kolay ulaşılabilen anterior yaklaşımlı olgularda direk cerrahi yaklaşım önerilmektedir. Olgumuzda yapılan cerrahi yaklaşım sonrası kozmetik sonuç tatmin ediciydi ve bir yıllık izlem sonrası nüks görülmedi.

**Preop-perop.bt**

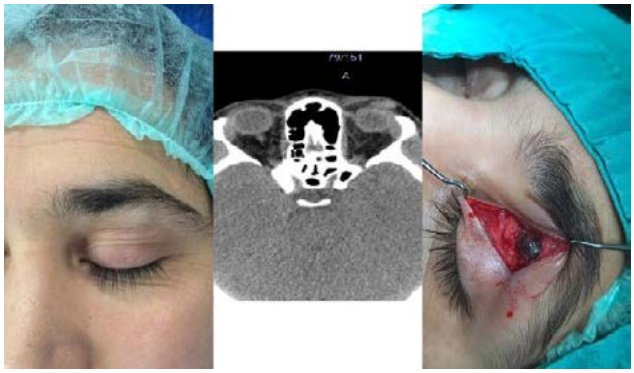

## P-170
## Dikkate Değer Bir Ayırıcı Tanı: Lenfanjiyoma Sirkumskriptum (Yüzeyel Lenfatik Malformasyon)

Alper Ural[1], Fatma Bilgen[1], Abdülkadir Yasir Bahar[2], Mehmet Bekerecioğlu[1]
*[1]Kahramanmaraş Sütçü İmam Üniversitesi Tıp Fakültesi, Plastik Rekonstrüktif ve Estetik Cerrahi Anabilim Dalı, Kahramanmaraş*
*[2]Kahramanmaraş Sütçü İmam Üniversitesi Tıp Fakültesi, Plastik Tıbbi Patoloji Anabilim Dalı, Kahramanmaraş*

Lenfanjiyomlar lenf bulunduran vasküler yapıların genişlemesi sonucu oluşan lenfatik sistemin tümör benzeri oluşumlarıdır. Lenfanjiyoma sirkumskriptum, yüzeysel lokalize bir lenfanjiyom varyantıdır. Karakteristik kliniği proksimal ekstremite veya ekstremite ve kuşak bölgelerinde kurbağa yumurtaları gibi çoklu vezikül veya papuloveziküller şeklindedir. Çoğu lenfanjiyoma konjenital gelişmesine rağmen, lenfanjiyoma sirkumskriptum alt tipi % 90'ı 2 yaş civarı olmak üzere en sık çocuklarda gözlenir (1). Lenfanjiyomların en sık tipi olan kutanöz lenfanjiyoma sirkumskriptum artık literatürde yüzeyel lenfatik malformasyon olarak tanımlanmaktadır (2). Konjenital olanları esasen neoplastik değlişimle değil de lenfatik sistemin hamartomatöz bir malformasyonu sonucu geliştiği için daha ziyade lenfatik malformasyon olarak isimlendirilir. Klinikte ayırıcı tanıları olan lenfanjiyektazi, telenjiektazi hemanjiyom, anjiyokeratom, lenfanjiosarkom, verruka, molluscum kontagiosum, verrukalar, melanomlar ve epidermal nevus ile sıkça karıştırılabilmektedir( 3,4).

Olgu Sunumu: 12 yaşında erkek çocuk hasta sağ meme areola cilt sınırında ve aksiller bölgesinde değişken boyutlardaki ve çok sayıdaki veziküler görünümlü lezyonları ile kliniğimize ailesi tarafından getirildi (Resim 1). Hastanın 6 yıl önce sağ toraks anterolateral duvarında benzer görünümlü lezyonlar nedeni ile ameliyat edilmiş ve histopatoloji raporu lenfanjiyoma sirkumskriptum olarak gelmiş. Hastanın sağ toraks ön ve yan duvarı, aksilla ve areola çevresindeki açık pembe renkli çok sayıda papüler ve veziküler yapılarda bazıları lobüle yapılı ve bitişik olan sert kıvamlı lezyonları mevcuttu. Klinik olarak muayenesinde çoğu lezyonun görüntüsü seroz veya serohemorajik içerikli veziküller içeren düzensiz plaklar veya veziküller şeklinde idi. Toplamda 25 adet lezyon total olarak rezeke edildi (Resim 1). Histopatolojik değerlendirme sonucunda lenfanjioma circumscriptum ile uyumlu geldi. Hematoksilen-eozin boyamada 4x büyütmede alınan görüntülerde retiküler ve papiller dermiste genişlemiş ince duvarlı lenfatik damarlar görülmektedir (Resim1).

Tartışma: Lenfanjiyomlar hamartomatoz, konjenital malformasyonlardır. Embriyolojik olarak türetilen lenfatik sistemin venöz sistemden gelişen tomurcuklar şeklinde oluşur. Histolojik olarak, başlıca üç tip lenfanjiyoma vardır. Bunlar lenfatik kanalların büyüklüğüne bağlı olarak: kistik (makrokistik), kılcal (süper mikrokistik) ve kavernöz (mikrokistik) lenfanjiyomlardır (5). Dermoskopi doğru öntanı koymakta çoğu zaman yardımcı olabilmektedir. Dermoskopisinde lenfanjiyoma sirkumskriptum'da laküner ve vasküler yapılar en sık karşılaşılan bulgular iken hipopiyon işareti, sarı veya beyaz lakünler ise en karakteristik bulgulardır. Lenfanjiyoma sirkumskriptumun pembemsi renk göstermesi dilate lenfatik kanallarda eritrositlerin mevcudiyeti sebebiyledir. Çoklu laküner ve vasküler yapılar lenfanjiyomda olduğu gibi, hemanjiyomlarda da soliter anjiokeratomlarda da bulunur. Laküner veya vasküler yapıların kırmızı veya tromboze yapıda olması ise daha çok hemanjiom lehinedir (6,7). Yüzeyel lenfatik malformasyonların tanısında her ne kadar dermoskopi önemli bir rol oynasa da, tedavisinde cerrahi eksizyon ve sonrasında histolopatolojik inceleme altın standart olarak kalmaktadır(8). Cerrahi eksizyon kesin tedavi sağlayan yöntemdir ancak bazen lezyonun yeri veya büyüklüğüne bağlı olarak cerrahi morbidite yüksek olabilir, hastaya ait mortalite riskleri olabilir veya hasta ameliyat için uygun olmayabilir (9). Tedavi edilecek bölgelerin zorlayıcı olması ya da hastanın cerrahiye uygun olmaması durumlarında literatürde sıkça kombinasyonlar şeklinde ya da izole olarak palyatif tedavi yöntemleri de bildirilmiştir. Bunlar arasında sklerozan madde enjeksiyonu, radyofrekans ablasyonu, topikal imiqimod, elektrokoter, nonablatif lazer, karbondioksit (CO2) lazer ve Argon lazer ablasyonu yer alır (10). Lenfanjiyoma sirkumskriptum vakalarında doğru tanı koymak ve tedavi etmek bu hastalığın rekürrens ihtimalinin bulunması ve ikincil olarak sonrasında malignite gelişebilme potansiyeli olması sebebiyle çok önemlidir. Niitsuma ve arkadaşları çalışmalarında tamamen cerrahi olarak rezeke edilen lenfanjiyoma sirkumskriptum vakalarının %11 kadar rekürrens riskinin olduğunu bildirmişlerdir (11). Bizim hastamız da daha önce aynı sebeple opere edilmiş ve ameliyat sonrası altıncı yılında rekürrens ile tarafımıza başvurmuştur. Daha önemlisi bu lezyonların radyoterapiyi takiben sekonder olarak lenfanjiosarkom ve skuamoz hücreli kanser gelişen vakalar da literatürde bildirilmiştir (12,13). Shim ve arkadaşları uyluk bölgesindeki geniş bir lenfanjioma sirkumskriptum zemininde malign papiller vasküler anjiyoendotelyoma geliştiğini bildirmişlerdir (14). Bununla birlikte geniş tutulum gösteren veya rekürrens olmuş olgularda malignite gelişme potansiyeli göz önünde bulundurularak cerrahi tedavi tercih edilmelidir. Hastamızın daha önce de bu tanı sebebiyle de ameliyat geçirmiş olduğu ve rekürrens kabul edilmesi itibariyle uygun tedavi seçeneği olarak cerrahi planlandı. Hastanın uzun dönemde rekürrens ve diğer komplikasyon olasılıkları en aza indirgenmesi hedeflenerek bütün lezyonları tamamen eksize edilerek tedavi edildi. Bizim olgumuz ve literatürde bildirilmiş diğer komplike olmuş vakalar da göz önünde bulundurulduğunda; cilt renginde yada pembemsi renkli sert papül ve vezikül gibi lezyonların tanısını koyarken öncesinde dermoskopi yapılmalıdır ve ayırıcı tanılar arasında lenfanjioma sirkumskriptum da akılda tutulmalıdır. Lenfanjiyoma sirkumskriptum tanısı almış hastaların bireysel tedavileri yapıldıktan sonra takibe alınması gereklidir.

Referanslar:

1-A. Alqahtani, L. T. Nguyen, H. Flageole, K. Shaw, and J.-M. Laberge, "25 years' experience with lymphangiomas in children," Journal of Pediatric Surgery, vol. 34, no. 7, pp. 1164–1168, 1999.

2-James WD, Burger T, Elston D. Andrews' Diseases of the Skin Clinical Dermatology. 10th ed. Saunders Elsevier: United Kingdom; 2011. p.579-82.

3-Kim JH, Nam TS, Kim SH. Solitary angiokeratoma developed in one area of lymphangioma circumscriptum. J Korean Med Sci. 1988;3:169-70.

4- Terushkin V, Marmon S, Fischer M, Patel RR, Sanchez MR. Verrucous lymphangioma circumscriptum. Dermatol Online J. 2012;18:9.

5-Dermoscopy of cutaneous lymphangioma circumscriptum.Jha AK, Lallas A, Sonthalia S. Dermatol Pract Concept. 2017 Apr 30;7(2):37-38

6-Zaballos P, Daufı C, Puig S et al. Dermoscopy of solitary angiokeratomas: a morphological study. Arch. Dermatol. 2007; 143: 318–25.

7-Moscarella E, Zalaudek I, Buccini P et al. Dermoscopy and confocal microscopy of thrombosed hemangiomas. Arch. Dermatol. 2012; 148: 410.

8-Patel GA, Schwartz RA. Cutaneous lymphangioma

circumscriptum: frog spawn on the skin. Int J Dermatol. 2009;48:1290-5.

9-Weigand S, Eivazi B, Zimmerman AP et al. Sclerotherapy of lymphangiomas of the head and neck. HeadNeck 2010;33:1649 –1655.

10-Treatment of lymphangioma circumscriptum using fractional carbon dioxide laser ablation. Shumaker PR, Dela Rosa KM, Krakowski AC. Pediatr Dermatol. 2013 Sep-Oct;30(5):584-6.

11-K. Niitsuma, M. Hatoko, H. Tada, A. Tanaka, S. Yurugi, and H. Iioka, "Recurrence of cutaneous lymphangioma after surgical resection: Its features and manner," European Journal of Plastic Surgery, vol. 27, no. 8, pp. 367–370, 2005

12-D. T. King, D. M. Duffy, F. M. Hirose, and A. W. Gurevitch, "Lymphangiosarcoma Arising From Lymphangioma Circumscriptum," JAMA Dermatology, vol. 115, no. 8, pp. 969–972, 1979.

13- G. R. Wilson, N. H. Cox, N. R. McLean, and D. Scott, "Squamous cell carcinoma arising within congenital lymphangioma circumscriptum," British Journal of Dermatology, vol. 129, no. 3, pp. 337–339, 1993

14-Shim H, Hecker MS, Phelps RG. Malignant vascular papillary angioendothelioma (Dabska's tumour) arising in a lymphangioma circumscriptum: report ofa case. J Cutan Pathol 1998;25(9):513.

**Lenfanjiyoma Sirkumskriptum**

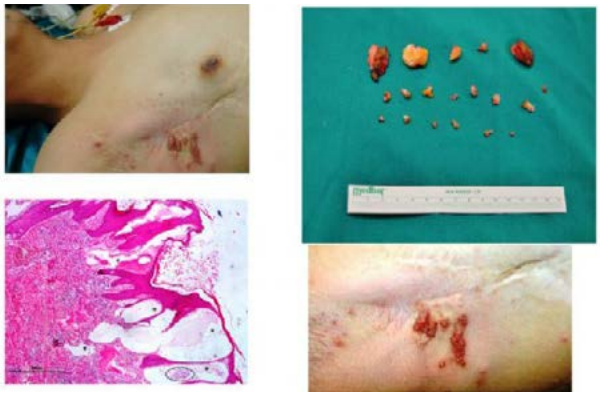

*Sağ gövde ve aksillada multiple lezyonlar(sağ üst) total olarak rezeke edildi(sol üst).Histopatolojik değerlendirmede Hematoksilen-eozin boyamada 4x büyütmede alınan görüntülerde retiküler ve papiller dermiste genişlemiş ince duvarlı lenfatik damarlar net olarak seçilmektedir (sağ alt).*

## P-171
## İhmal Edilmiş Dev Femoral Arter Psödoanevrizması Vakasının Yönetimi

Burak Özkan, Kadri Akıncı, Abbas Albayati, Ahmet Çağrı Uysal, Nilgün Markal Ertaş
*Başkent Üniversitesi Plastik Rekonstrüktif ve Estetik Cerrahi Anabilim Dalı, Ankara*

Giriş: Femoral psödoanevrizmalar genellikle iyatrojenik kaynaklı olup tanı ve tedavi amaçlı yapılan femoral kateterizasyonlara sekonder gelişirler. Bu vaka sunumunda femoral arteryel anjiografi sonrası gelişen ve hasta komorbiditeleri nedeniyle zamanında müdahele edilmeyerek enfekte olup komplikeleşen psödoanevrizma vakası sunulmuştur.

Vaka Sunumu: 82 yaşında erkek hasta kliniğimize kardiyoloji yoğun bakım tarafından sol inguinal bölgede kanlı akıntı, şişlik şikayeti ile konsülte edildi. Öyküsünde yaklaşık 1 yıl önce akut koroner sendrom nedeniyle kasık bölgesinden kardiyak anjiografi olduğu sonrasında şişliğin giderek arttığı öğrenildi. Hastanın özgeçmişinde tip 2 diyabet, hipertansiyon, konjestif kalp yetmezliği, kronik böbrek hastalığı, koroner arter hastalığı,paroksismal atrial fibrilasyon, derin ven trombozu, geçici serebral iskemik atak rahatsızlıkları geçirdiği ve bunların kontrol ve tedavisine yönelik antiagregan ve antikoagulan tedavi aldığı öğrenildi. Fizik muayenesinde sol inguinal bölgede hiperemik, ciltten kabarık 15x12 cm ebatlarında ortasından koyu renkli pürülan akıntı gelen palpasyonla ağrılı ve ısı artışı olan sert kitle tespit edildi. Çekilen bilgisayarlı tomografik anjiografide sol yüzeyel femoral arter anterior komşuluğunda 13x12 cm boyutlarında ölçülen içerisinde hava dansitesi bulunan koleksiyon saptandı. Akıntıdan alınan püy kültüründe çok ilaca dirençli kleibsiella pneumonia etkeni üremesi üzerine hastaya enfekte tromboze anevrizmanın rezeksiyon ve debridmanı ardından oluşacak kavitasyon için kas flebi ile rekonstrüksiyon planlandı. Mevcut komorbiditeleri nedeniyle antikoagulan tedavisi kesilemeyen hasta kalp damar cerrahisi ile ameliyata alındı. Femoral arter-ven paketinin distali ve proksimalini görecek şekilde s şeklinde yapılan insizyonla tromboze anevrizmaya ulaşıldı. (Resim 1) Kalp damar cerrahisi tarafından kontrollü bir şekilde anevrizma eksizyonu sonrasında ekspoze olan femoral damar sinir paketi sartorius kas flebi ile kapatıldı. Enfekte kavite nedeniyle poş irrege edilirken, cilt postoperatif dönemde antiseptik solüsyonlarla irragasyonun devamı nedeniyle tam kapatılmadı. Hastaya post operatif ikinci günde yıkamalı negatif basınçlı yara tedavisi (110 mmHG/İntermittant) başlandı. Takip döneminde hastanın yarasından kanama şikayeti artması üzerine günlük Es replasmanları yapıldı. Yapılan TDP ve Es replasmanları sonucu dekompanze kalp yetmezliği olan hastada yüklenme bulguları ve periferik masif ödem gelişmesi üzerine hasta nefrolji tarafından toplam 3 kez ultrafiltrasyon dializi tedavisine alındı. 1 aylık süreçte toplam 16 ES ve 5 TDP replasmanına rağmen ingüinal bölgeden kanama şikayeti geçmemesi üzerine hasta tekrar operasyona alındı. Yapılan eksplorasyonda aktif odak görülmezken kavitenin etrafı Surgiflo ® ile kaplandı, kavite içerisi Surgicell ® ile dolduruldu. Yara dren konularak kapatıldı ve baskılı pansuman yapıldı. Takibinde kanama şikayeti olmayan ve yara yerinde herhangi bir komplikasyon görülmeyen hasta fizik tedavi ve rehabilitasyon bölümüne ambülasyon açısından devir edildi.

Tartışma ve Sonuç: Kardiak kateterizasyon sonrası gelişen psödoanevrizma insidansı yaklaşık binde 2'dir ve en sık ana femoral arterde görülür. Tedavide arter devamlılığı bozulmuşsa anevrizmanın eksizyonunu takiben interpozisyonel greftler, bozulmamışsa eksizyon primer onarım, kompresyon yapılabilir. Vakamızda yüzeyel femoral arter devamlılığın bozmayan içi tromboze enfekte psödoanevrima olması nedeniyle, anevrizma eksize edilmiş ve kavite kas flebi ile doldurulmaya çalışılmıştır. Çok ilaca dirençli yara enfeksiyonu kontrolü için antiseptik Cyrstalin, Batikon solüsyonları kullanılmıştır. Komorbideteleri nedeniyle antikoagülan tedavisi kesilemeyen hastada kanama durduralamamış yapılan transfüzyonlar hastada sıvı yüklenmesine ve masif alt ekstremite ödemine neden olarak akıntının artmasına neden olmuştur. Yapılan sıvı kısıtlaması ve ultrafiltrasyon tedavisi yara bakımı ve seyrini olumlu yönde etkilemiştir. Kanamanın sızıntı şeklinde devam ettiği kaviter yaralarda özel kanama durdurucular kullanılabilir, e açık bırakılan insizyondan yıkamalı negatif basınçlı yara tedavisi kullanılabilir, damar-sinir paketinin üzerinin kas flebi ile örtülmesi bu sistemin güvenli bir şekilde kullanılabilmesi için önemlidir. Sonuç olarak artan girişimsel radyolojik işlemler ile doğru orantılı olarak görülen bu komplikasyonların tedavisi multidisipliner yaklaşım gerektirebilir.

**Resim 1**

*femoral arter yalancı anevrizmasının bilgisayarlı tomografik görüntüsü, intraoperatif görüntüsü ve kavitenin sartorius kas flebi ile doldurulması*

## P-172
## Süperfisial Temporal Arter Ada Flebi ile Bıyık Rekonstrüksiyonu

Fatma Bilgen, Alper Ural, Mehmet Bekerecioğlu
*KSÜ Tıp Fakültesi, Plastik Rekonstrüktif ve Estetik Cerrahi Anabilim Dalı, Kahramanmaraş*

Giriş: Vasküler anomaliler, değişen histoloji ve klinik davranışları olan kan damarları ve lenfatiklerden kaynaklanan bir grup lezyondur. Bebeklerde ve çocuklarda en sık görülen konjenital anomalileri oluştururlar. Yüz / kafa derisi arteriovenöz malformasyonu, subkutan tabakada bulunan kılcal damar yatağı olmadan arterler ve venler arasında anotmal fistüller nedeniyle ortaya çıkar. Venöz damarlar oldukça geniş ve kıvrımlıdır. Varis genişliği gösterebilir. Vasküler lezyonların tedavisinde, lezyonun büyüklüğüne ve özelliklerine göre sikleroterapi, cerrahi tedavi, embolizasyon ve lazer uygulanabilmektedir. Cerrahi sonrasında ortaya çıkacak defekt alanını kapatmak için çeşitli rekonstrüksiyon seçenekleri uygulanmaktadır (1). Fasiyal bölge defektlerinin rekonstrüksiyon seçeneği, defektin büyüklüğü ve pozisyonuna eki olarak hastanın yaşı, sağlık durumu ve estetik kaygılarına bağlı olarak değişmektedir. Fasiyal bölge defektlerinde ana hedef, bölgenin anatomik ve fonksiyonel yapılarının düzeltirken, estetik ünitlere dikkat etmektir (2). Süperfisial temporal arter ve ven, fasiyal (temporoparietal fasya) ve kutanöz flepler (frontal ve temporal cilt) için bir vasküler pedikül olarak önemlidir. Ayrıca kalvaryal kemik, süperfisial temporal vasküler pedikül kaynaklı fasiyal fleplere başarıyla dahil edilebilmektedir. Ayrıca bu flebp, vasküler bedikülün rotasyon arkının geniş olması ve pedikül konumun sabit olması nedeniyle hem pediküllü hem de serbest flep olarak cerrahlar tarafından tercih edilmektedir (2). Çalışmada, fasiyal bölgede vasküler malformasyon nedeniyle geniş cerrahi eksizyon uyguladığımız ve üst dudakta bıyık alanında oluşan defektin süperfisial temporal arter saçlı deri ada flebi ile rekonstrüksiyonunu sağladığımız olgu sunulmaktadır.

Olgu Sunumu: 42 yaşında erkek hasta, yüzün sol tarafında yanak ve dudak bölgesinde giderek büyüyen şişlik ve renk değişikliği nedeniyle müracat etti. Çocukluk döneminde farkedildiğini ve daha önce müdahale yapılmadığını belirtti. Muayenesinde preaurikuler bölgeden burun sol yanına, üst dudağa ve öedial kantal bölgeye uzanan vasküler malfotmsyon tespit edildi. Burnun belirgin şekilde sağa deviye olduğı ve üst dudağında vaskuler genişlemeye bağlı olarak yaklaşık 4 cm inferiora doğru genişlediği gözlendi. Hastanın diğer fizik muayenesinde ve laboratuar sonuçlarında patoloji tespit edilmedi. Hasta genel anestezi altında operasyona alındı. Yanak, burun, medial kantal bölge ve üst dudakta lezyon eksizyonu sağlandıktan sonra yanak ve burun bölgesi kısmı kalınlıklı deri grefti ile kapatılırken, üst dudak rekonstrüksiyonu için süperfcial temporal arter ada flebi planlandı. Flep saçlı deri kısmı bıyık bölgesini kapatacak şekilde defekt alanına adapte edildi. Post takiplerinde komplikasyona rastlanmadı (resim 1).

Tartışma: Vasküler malformasyonlar tüm yeni doğanların % 0,5'inden azında görülür. Bu lezyonlar anormal vaskuler / lenfatik damarların morfogenezisinden kaynaklanır. Histolojik olarak vasküler malformasyonlar, normal endotelyal hücreler ve normal mast hücre sayısı ile karakterizedir. Doğumda bulunurlar, ancak bebeklik dönemi yada çocukluk dönemine kadar klinik olarak bulgu vermeyebilirler. Hormonlar, travma, sepsis gibi nedenlerle değişiklikler meydana gelebilir ve büyüyebilirler. Büyüme, hastanınki ile orantılı olabilir (1,3). Temporal bölge, zengin damar ağı ve deri, fasya, kas ve kalvaryal kemik dahil olmak üzere birçok dokunun kullanılabilmesinden dolay mükemmel bir donör alandır. Bu nedenle defekt alanına göre yüzeyel temporal arter ve dalları bazlı bir veya daha fazla doku kullanılarak birçok flep elde edilebilir (4). Ayrıca, yüzeysel temporal damarlar geniş ve uzun pedikül sağlarlar ve kolay ulaşılabilirler. Yüzeyel temporal damarların ortalama dış çapı 2.8 mm'den fazladır. Tüm bu faktörler, göz önüne alındığında, özellikle fasial bölge defektlerinde temporal bölge uygun anatomik özellikler sunmaktadır (2,4).

Kaynaklar:

1. Nair SC, Spencer NJ, Nayak KP, Balasubramaniam K (2011) Surgical management of vascular lesions of the head and neck: a review of 115 cases. Int.J.Oral Maxillofac Surg. 2011

2. Ausen K, Pavlovic I. Flaps pedicled on the superficial tem¬poral artery and vein in facial reconstruction: a versatile op¬tion with a venous pitfall. J Plast Surg Hand Surg 2011;45: 178-87.

3. Weinzweig N, Chin G, Polley J, Charbel F, Shownkeen H, Debrun G. Arteriovenous malformation of the forehead, anterior scalp and nasal dorsum. Plast Reconstr Surg 2000;105:2433–2439.

4. Elbanoby TM, Elbatawy A, Aly GM, et al. Bifurcated super¬ficial temporal artery island flap for the reconstruction of a periorbital burn: an innovation. Plast Reconstr Surg Glob Open 2016;4:e748.

**resim 1**

*hastanın preoperatif ve postoperatif 10. yıl görüntüsü*

## P-173
## Geniş Alanlı Sıcak Asfalt Yanığında Katı Margarinle Asfaltın Vücuttan Uzaklaştırılması

Ercan Çelikkaleli, Mehmet Özdemir, Sinan Taşkan, Aydın Aydemir, Caferi Tayyar Selçuk
*Dicle Üniversitesi Tıp Fakültesi, Plastik, Rekonstrüktif ve Estetik Cerrahisi Anabilim Dalı, Diyarbakır*

Giriş: Asfalt petrol damıtılmasının kalıntı bir ürünüdür ve yol yapım çalışmalarında yaklaşık 140-190 C derece sıcaklığa ulaşmaktadır. Sıcak asfalt yanıkları nadir görülmekle beraber, erken müdahale edilmeyince ciddi sonuçları olan bir durumdur. Sıcak asfalt yanıklarında başarılı bir şekilde müdahale edilmesi, asfaltın doku üzerinde soğutulması ve ardından soğutulmuş asfaltın uzaklaştırılması gerekmektedir.

Olgu: 38 yaşında erkek hasta yol yapım çalışması sırasında, üzerine sıcak asfalt dökülmesi üzerine yüzünde, skalpte, boyunda, bilateral üst ekstremitelerde ve gövde ön yüzde toplam vücut yüzey alanının %40 da 2. dereceden sıcak asfalt yanığı gelişmiş, hasta yanık merkezimize başvurdu. Çalışanlar benzin ile sıcak asfaltı soğutma işlemi yapmış. Hasta acil servisteyken asfalt soğumuş vaziyetteydi. Daha sonra yanık tedavi küvetinde katı margarin yağ ile aşamalı olarak asfalt çıkarıldı. Hastanın daha sonraki takiplerinde yanık alanları epitelize olup herhangi bir debridman veya greft operasyonuna ihtiyaç olmadı.

Tartışma: Sıcak asfalt yanığı daha önce bu durum ile karşılaşmamış hekimlerce trajik olarak görülmekle beraber, erken müdahale ile dramatik iyileşme görülebilir. İlk etapta sıcak asfaltın soğutulma işlemi sonrasında topikal antibiyotikler, petrol jölesi, ayçiçek yağı, bebek yağı, gibi birçok ajanla asfalt vücuttan uzaklaştırılabilir. Soğutma işlemi için uygun olan, yara yerlerinin ılık su ile yıkanmasıdır. Buz aküleri veya soğuk aketle hipotermi riskini arttırabilir. Sıcak asfalt ile maruz sonrasında havlu veya herhangi üzerine yapışma riski olabilecek bir şey konulmamalı ve asfaltın çıkarılmaya çalışılmaması gerekmektedir.

Sonuç: Sıcak asfalt yanığında öncelikle hava yolunun sağlanması ve ilk yardım kurallarının uygulanması gerekmektedir. Uygun bir şekilde soğutulduktan sonra literatürde birçok asfalt çıkarılması için madde bulunmasına rağmen elimizde hızlı ulaşılbileceğimiz madde ile kademeli olarak asfaltı çıkarmamız gerekmektedir.

**geniş alanlı asfalt yanığı**

*hastanın acil servisteyken çekilmiş fotoğrafı*

## P-174
## Diyabetik Nöropatili Hastada Buz Torbasıyla Ayakta Yanık

Mehmet Özdemir, Sinan Taşkan, Ercan Çelikkaleli, Aydın Aydemir, Caferi Tayyar Selçuk
*Dicle Üniversitesi Tıp Fakültesi, Plastik Rekonstruktif ve Estetik Cerrahisi Anabilim Dalı, Diyarbakir*

Giriş: Soğuk uygulama, ödem ve ağrıyı azalttığından hekimler tarafından sıklıkla önerilmektedir. Soğuk yanık yaralanmaları sık olmakla beraber, bildiğimiz kadarıyla vakamız literatürde diyabetik nöropatili bir hastada buz torbasıyla gelişen ilk yanık vakası.

Olgu: Sol hemiparezi, her iki ayakta diyabetik nöropatisi bulunan, 75 yaşındaki erkek hasta sol ayağında burkulma sonrası ödem geliştiğinden acil servise başvurmuş. Acil

serviste soğuk uygulama önerilen hasta, gece uyurken 12 saat aralıksız buz uygulaması yapmış. Buz uygulaması sonrasında sol ayak dorsalde toplam vücut yüzey alanının %2'i kadar 2. dereceden yüzeyel ve derin yanık alanı oluşmuş. Debridman ve greft önerilen hasta astım, diyabetes mellitus, koroner arter hastalığı gibi birden fazla komorbiditesi olduğundan konzervatif tedaviyi tercih etti.

Tartışma: Muskuloskeletal yaralanmalarda dinlendirme, elevasyon, kompresyon ve buz uygulaması standart tedavilerdir. Soğuğa maruziyet sonucu gelişen yanıklar sık olmakla beraber, buz torbasıyla gelişen iyatrojenik yanıklar çok nadirdir. Yaralanma sonrası ilk 24-48 saatte yapılan soğuk uygulamanın ağrı, kas spazmı ve şişkinliği azaltıcı etkisi var. Soğuk uygulama 15 dakikayı geçmemeli ve aralıklarla devam edilmeli. Parestezi, paraliz ve nöropati gibi durumlarda duyu kaybına bağlı olarak hasta ağrı hissetmediğinden, buz torbasını yaralanan bölgenin üzerinde unutabilir ve bu da derin yanıklara sebep olabilir.

Sonuç: Diyabetik nöropati ve duyu kaybının olduğu diğer hastalıklarda soğuk uygulama önerilirken çok dikkatli olunmalı, hastalar uygulama hakkında detaylı olarak bilgilendirilmelidir. Hastalar bilgilendirilirken sosyoekonomik durumları göz önünde bulundurulmalı ve uyarıları anladığından emin olunmalıdır.

**1,5 ay sonra ayak dorsalde görülen nekrotik dokular**

## P-175
## Vücutta Yaygın Nekrozla Başvuran Hastada Olası Etiyoloji: Lökositoklastik Vaskülit

Gökay Baykara, Galip Gencay Üstün, Koray Gürsoy, Melike Oruç Özpostacı, Uğur Koçer
*S.B. Ankara Eğitim ve Araştırma Hastanesi, Plastik Rekonstrüktif ve Estetik Cerrahi Anabilim Dalı, Ankara*

Giriş: Nekroz; akut olarak hücre haraplanması sonrası ortaya çıkan hücre şişmesi ile hücre membran bütünlüğünün bozulması ile karakterize hücre ölümüdür. Apoptoz denilen planlanmış hücre ölümünün aksine nekroz, hastanın sağlığına zararlı olup ölümcül olabilir. Nekrotik doku yara iyileşmesini geciktiren ve hatta bozan bir durumdur. Bu nedenle nekrotik dokuların cerrahi olarak debridmanı önem taşımaktadır.

Vaka: 48 yaşında bilinen Diabetes Mellitus ve hipertansiyon hastalıkları olan erkek hasta yaklaşık 1 ay önce başlayan ve genişleyen sağ ayak dorsumunda 10x8 cm' lik tam kat cilt nekrozu ile polikliniğe başvurmuştur. Hastanın alınan öyküsünde sağ dış kulak yolu ve tragusunda gelişen benzer nekrozlarının 2 yıl önce de Kulak Burun Boğaz bölümü tarafından opere edildiği, yine 6 ay önce de bilateral gluteal bölgede yüzeyel nekroz ve hemorajik alanlar nedeniyle Dermatoloji bölümünde tedavi edildiği öğrenilmiştir. Dermatoloji bölümünde yapılan çeşitli biyokimyasal, hormonal ve otoimmün hastalık taramaları sonucunda hastalık tanısına erişilememiştir. Plastik cerrahi polikliniğe başvuru sonrası venöz ülser öntanısıyla alt ekstremite doppler ultrasonografisi yapılan hastada damarlar doğal olarak değerlendirilmiştir. Hasta opere edilrek sağ ayak dorsumundaki 10x8 cmlik nekroz hattı debride edilmiş, defekt sağ uyluk anterolateralden hazırlanan kısmi kalınlıkta deri grefti ile onarılmıştır. Hastanın gönderilen patolojik örneklemesinin incelemesinde lökostiklastik vaskülit tanısına ulaşılmıştır.

Tartışma: Vücutta yaygın bir dağılımla dönemsel olarak nekrozlar gelişen hastalarda vaskülit ön tanısı çoğu zaman göz ardı edilmekte ve hastanın tanı alması güçleşmektedir. Bu durum yeni cilt lezyonlarının oluşmasına izin vermesinin yanı sıra, viseral damarların tutulum sürecini de uzatarak hastaya sistemik yük de getirmektedir. Belli bir paterne uymayan rekürren doku nekrozlarının varlığında vaskülitlerin araştırılması önem arz etmektedir. Tanı sonrası rekonstrüksiyon konvansiyonel yöntemlerle gerçekleştirilebilmektedir.

Sonuç: Vücutta yaygın bir dağılımla dönemsel olarak nekrozlar gelişen hastalarda vaskülit seçeneği akılda tutulmalıdır.

## P-176
## Boyun Bölgesi Yanık Skarlarının Tedavisinde Doku Genişletici Kullanımı

Duygu Ötgöz, Burak Pasinlioğlu, Alperen Tekin, Sühan Ayhan
*Gazi Ünv.Tıp Fakültesi, Plastik Rekonstrüktif ve Estetik Cerrahi Anabilim Dalı, Ankara*

Giriş: Yanığa bağlı skarların tedavisinde skar eksizyonu uygulanan alanın benzer renk, yapı ve kompozisyonda uygun bir doku ile kapatılması gerekir. Bu amaçla kısmi ya da tam kalınlıkta deri greftleri, lokal veya uzak flepler gibi geleneksel yöntemler kullanılabilmektedir. Bununla birlikte geleneksel yöntemler kullanılarak yeterli rekonstrüksiyonun sağlanamayacağı alanlar mevcuttur. Bu alanların başında da saçlı deri, yüz ve boyun bölgesi gelmektedir. Bu bölgelerde doku genişletici kullanarak yapılan onarımlarda oldukça iyi sonuçlar almak mümkündür. Doku genişletici ile cilt, uzatılmış süre boyunca stres altına alınarak genişletilir. İlerleyen dönemde hasarlı veya eksik yapılar genişletilmiş cildi transpozisyon, ilerletme ya da rotasyon flebi şeklinde kullanılarak rekonstrükte edilir. Yanık hastalarında rekonstrüksiyona yara iyileşmesi tamamlandıktan sonra başlanmalıdır.

Olgu Sunumu: 9 yaşında iken ile çene, boyun ve infraklavikuler bölgelerde alev yanığı oluşan hastanın rekonstrüksiyonuna 1 yıl sonra kliniğimizde başlanmıştır. 10 yaşındaki kız hastaya ilk ameliyatta iki taraflı scapula ve trapezius kası üzerine subkutan planda dikdörtgen şekilli distal portlu 400'er cc'lik doku genişletici yerleştirilmiştir. Operasyon esnasında her iki doku genişletici 25 cc şişirilmiştir. Her ekspander yerleştirilen bölgeye bir adet dren yerleştirilmiştir. Hastaya iki haftada bir 50'şer cc şişirme yapılmıştır. Her iki doku genişletici 450'şer cc şişirildikten sonra 2 ay beklenmiştir.Hastanın ikinci ameliyatında genişletilmiş cilt serbestlenerek boyun bölgesine transpozisyon flebi şeklinde getirilmiş ve rekonstrüksiyonu sağlanmıştır.

Tartışma: Doku genişleticiler kullanılarak başarılı skar revizyonları yapmak mümkündür ancak temel prensiblere uyulmadığında komplikasyonlarla karşılaşmak da kaçınılmazdır. Majör komplikasyon olarak hematom, enfeksiyon, ekspozisyon iken minör komplikasyonlar da seroma, ağrı ve skar genişlemesi olarak sıralanabilir. Yukarıda bahsedilen olguda herhangi bir komplikasyon olmamıştır. Ekspander şişirme süresi flebin gerginliği, beyazlaşması, oluşan ağrı ve hastanın tolerans derecesine göre ayarlanarak optimal şartlar elde edilmiştir.

Sonuç olarak baş boyun bölgesindeki yanık skarlarının revizyonu amacı ile doku genişletici kullanımı basit, emniyetli ve etkin bir tedavi yöntemidir. Bu yöntemde en önemli kısımlardan birisi de ameliyat öncesi uygun planlama yapmaktır.

## P-177
## Oksijen Tüpü ve Oda Spreyi ile Yanık: Nadir Yanık Etyolojisi ile Tedavi Edilen iki Vaka

Ali Özgür Karakaş, Elif Şanlı
*Kırıkkale Üniversitesi Tıp Fakültesi Plastik Rek ve Est. Cerrahi Anabilim Dalı, Kırıkkale*

Amaç: Ev kazaları da yanık etyolojisinde önemli yer kaplamaktadırlar. KOAH nedeniyle nazal oksijen desteği ile tedavi gören hastanın oksijenin alev alması ile oluşan yüz yanığı gelişen ve oda spreyi ile yanan iki olguyu sunmayı amaçladık.

Materyal-Metod: Vaka 1: 68 yaşında KOAH nedeniyle oksijen destek tedavisi alan hasta evde oksijen maskesi yüzündeyken ve oksijen devresi açıkken evde bulunan çakmağı kontrol etmek istemiştir. Çakmağı yakmaya çalışırken oksijen maskesinin alev alması nedeniyle dudak ve burun yüzeyel yanığı ile kliniğimize başvurdu. Hastada inhalasyon yanığı bulgusuna rastlanmadı. Hasta antibiyotikli pomad ile günlük pansuman ile ayaktan tedavi edildi. Takiplerinde komplikasyon olmayan hastada tam iyileşme görüldü.

Vaka 2: 54 yaşında ev hanımı olan hasta oda spreyinin bozuk olup olmadığını denerken spreyin elbisesi üzerine boşalması sonucu üzerini değiştirmek isterken sobadan alev alarak bilatyeral uyluk 3 derece yanığı oluşmuş. Bilateral uyluk medial yüzünde, sol uyluk 15x20 cm ve sağ uyluk 15x17 cm boyutlarında 3 derece yanık nedeniyle 3 hafta boyunca dış merkezde pansuman ile takip edilmiş. Yara,iyileşmesinin gecikmesi nedeniyle hasta kliniğimize refere edilmiş. Granulasyon dokusunun uygun olması üzerine hastanın doku defektleri KKDG ile onarıldı. Takiplerinde herhangi bir komplikasyon olmayan hasta tam iyileşme ile taburcu edildi.

Bulgu: Vaka 1 günlük açık pansuman ile takip edildi. Kontraktür gelişmeden yüz epitelizasyonu sağlandı. Vaka 2 ise greftlenen alanlarında herhengi bir greft kaybı veya defekt alan oluşmadan tam bir iyileşme gösterdi.

Tartışma: Yanıklar, trafik kazalarıyla birlikte, halen daha en ciddi ölüm sebeplerinden birini oluşturmaktadır (1). Yanık etyolojisinde çocuk vakalarda ilk sırada haşlanma yanıkları gelirken erişkinlerde alev yanıkları gelmektedir (2, 3). Daha çok ev kazaları nedeniyle oluşan haşlanma ve alev yanıkları kadın popülasyonu daha çok etkilemektedir (4). Yanık alanının küçülmesiyle hastanelere başvuru oranının azaldığı da bildirilmiştir (5). Bu bulgularla uyumlu şekilde her iki vaka da ev kazası nedeniyle yanan kadın hastaydı. Hastalardan birisi ayaktan diğeri ie yatırılarak opere edilip tedavi edilmiştir. Sonuç: Her ne kadar basit görünse de yanık sebebi olarak oksijen destek tedavisi ve oda spreyi gibi materyallerle de yanık oluşabileceği görülmektedir.Oksijen destek tedavisinin evde yapılması halinde hastanın ve yakınlarının uyarılması gerekir. Zira hastada inhalasyon yanığı oluşturabilecek bir potansiyeli de kendisiyle birlikte taşıyan bir yanık gelişmiştir.aynı şekilde oda spreyinin de 3. derece bir yanık sebebi olabileceği ve her iki yanık sebebinin mortalite ve morbidite açısından ciddi risk taşıdığı akılda tut lmalıdır.

1. Navarrete N, Rodriguez N. Epidemiologic characteristics of death by burn injury from 2000 to 2009 in Colombia, South America: a population-based study. Burns Trauma. 2016;4:8.

2. Hettiaratchy S, Dziewulski P. ABC of burns: pathophysiology and types of burns. BMJ. 2004;328(7453):1427-9.

3. Queiroz LF, Anami EH, Zampar EF, Tanita MT, Cardoso LT, Grion CM. Epidemiology and outcome analysis of burn patients admitted to an Intensive Care Unit in a University Hospital. Burns. 2016;42(3):655-62.

4. Hosseini RS, Askarian M, Assadian O. Epidemiology of hospitalized female burns patients in a burn centre in Shiraz. East Mediterr Health J. 2007;13(1):113-8.

5. Vloemans AF, Dokter J, van Baar ME, Nijhuis I, Beerthuizen GI, Nieuwenhuis MK, et al. Epidemiology of children admitted to the Dutch burn centres. Changes in referral influence admittance rates in burn centres. Burns. 2011;37(7):1161-7.

## P-178
## Yeraltı Tandırları: Doğu ve Güneydoğu Anadolu'da Ağır Yanıklara Yol Açan Bir Halk Sağlığı Sorunu

Serkan Erbatur[1], Kadir Berat Oyur[2], Mehmet Özdemir[1], Aydın Aydemir[1], Ercan Çelikkaleli[1], Sinan Taşkan[1]
*[1]Dicle Üniversitesi Tıp Fakültesi, Plastik Rekonstrüktif ve Estetik Cerrrahi Anabilim Dalı, Diyarbakır*
*[2]Minsk Bölge Klinik Hastanesi, Plastik Cerrahisi Anabilim Dalı, Minsk, Belarus*

Giriş: Tandır içinde ekmek pişirilen bir fırın türü olup, tandır yanıkları Doğu ve Güneydoğu bölgelerine has bir yanık türüdür. Tandırların çoğu yer üstünde olmasına rağmen özellikle Van, Hakkari, Bitlis ve Muş illerinde iklim daha soğuk olduğundan, ısı yalıtımı sağlayıp ekmeğin pişmesini kolaylaştırmak amacıyla tandırlar yerin altına yapılır.

Olgular: Yanık ünitemizde son altı ay içerisinde üç hasta tandır yanıkları sebebiyle tedavi edildi. İlk hastamız 5 yaşında erkek çocuğu olup her iki ayak ve bacakta toplam vücut alanının %8' i kadar 3. dereceden tandır yanığı gelişmişti. Hastada birden fazla kez debridman yapıldı, her iki ayakta bütün parmaklar ampute edildi ve akabinde parsiyel kalınlıkta deri grefti yapıldı. İkinci hastamız 7 yaşında kız çocuğu olup sağ üst ve alt ekstremitelerde vücut yüzey alanının %7 i kadar 2.-3. dereceden yanık sebebiyle tedavi edildi. Sağ dirsek bölgesinde 3. dereceden yanık oluştuğundan debridman ve greft operasyonu yapıldı. Yüz ve her iki üst ekstremitede toplam vücut yüzey alanının %25'i kadar 3. dereceden yanıkları olan 48 yaşında kadın hastanın her iki üst ekstremitesinde fasyotomi operasyonu yapıldı, ancak hastada septik şok gelişti ve hasta ex oldu.

Tartışma: Tandır yanıklarının büyük kısmı yeraltındaki tandırlara düşme sonucu özellikle çocuk ve kadınlarda görülmektedir. Tandır yanıkları yüksek morbidite ve mortalitesi olan bir yanık çeşididir. Son altı ayda yanık merkezimizde tedavi edilen üç hastamız da opere edilmiştir. Daha önce yapılan yayınlarda genel olarak yeraltı tandırları anlatılmasına rağmen; Diyarbakır, Mardin, Batman, Siirt ve Şırnak gibi illerde tandırlar yerin üstündedir. Nitekim bu illerde tandır yanıkları çok daha azdır.

Sonuç: Türkiye'nin Doğu ve Güneydoğu Anadolu bölgelerine has olan tandır yanıkları yüksek mortalite ve morbidite oranı sebebiyle büyük bir halk sağlığı sorunudur. Yerüstü tandırlarının kullanımı teşvik edilerek bu ciddi halk sağlığı sorunu aşılabilir.

**Tandır yanığı**

*48 yaşında kadın hastanın kafasında ve her iki üst ekstremitesinde %25 kadar 3. dereceden tandır yanığı gelişmişti*

## P-179
## Perineal Yanık Nedeniyle Oluşmuş Perineal Kontaktürün Jumping Man Flep ile Rekonstrüksiyonu

Hakan Bulam, Furkan Erol Karabekmez
*Sağlık Bilimleri Üniversitesi Ankara Keçiören Eğitim ve Araştırma Hastanesi, Plastik Rekonstrüktif ve Estetik Cerrahi Kliniği, Ankara*

Giriş: Perineal kontraktürler tüm yanık sonrası kontraktürler arasında nadiren görülse de belirgin fonksiyonel ve estetik sorunlara neden olabilmektedir. Kalça addüksiyon kontraktürü ve kalça eklem açıklığının azalması nedeniyle yürüme, oturma, ürinasyon, defekasyon ve cinsel ilişkide zorluklar oluşmaktadır.1,2 Kontraktürlerin açılması ve oluşan defektlerin deri greftleri veya flepler ile rekonstrüksiyonu cerrahi tedavi yöntemleridir.3 Burada ciddi perineal kontraktürü bulunan bir vakanın jumping man flebi kullanılarak tedavisi sunulmuştur.

Vaka: On iki yaşında kız çocuğu bir yıl önce alev yanığı travması geçirmiş ve yüzünde, abdomende, kollarda, perineal bölgede ve bacaklarda yanık kontraktür ve skarları mevcuttu. Hastanın öncelikli şikayeti perineal bölgedeki kontraktürdü. Fizik muayenede sağ ve sol inguinal bölge arasında 5 cm uzunluğunda kontraksiyon perdesi mevcuttu ve eksternal genital organların üzerini örtüyordu (Şekil 1). Kalça eklem hareketi çok kısıtlıydı ve addüksiyonda fikseydi. Yanık kontraktür perdesinin çevresindeki dokuların kalitesi iyiydi. Kontraktür açılması için beş flep plasti, Jumping Man Flep, planlandı. Aydınlatılmış onam alındı. Perde dokusunun arka yüzü V-Y ilerletme flebi olarak tasarlandı. Her iki yana iki Z-Plasti eklendi. Genel anestezi altında preop çizime uygun insizyonlarla girildi. Kontraktür açıldı. Kötü kalitedeki skar dokuları eksize edildi. Daha sonra kutanöz flepler yerlerine yerleştirilip dikildi. Erken ve geç dönemde komplikasyon görülmedi. Kalça mobilitesi

arttı ve temel fonksiyonları kolaylaştı. Hastanın işlemden kaynaklanan memnuniyeti yüksek oldu.

Tartışma ve Sonuç: Perineal yanık kontraktürleri nadir görülür ancak önemli fonksiyonlarda kayıba neden olurlar. Aynı zamanda genital şekil bozukluklarına, intestinal obstrüksiyona, anal stenoza ve skuamöz hücreli karsinoma (Marjolin ülseri) neden olabilirler.4-6 Jumping man flebi 1959 yılında Mustarde tarafından tanımlanmıştır. 7 Bu flep epikantus, aksiller yanık kontraktürü, parmak arası kontraktürlerin tedavisinde sıklıkla kullanılmaktadır.8,9 Gokrem ve ark. Bu flebin bir modifikasyonunu perineal kontraktür tedavisinde kullanmıştır. 10 Perineal kontraktürlerin açılmasıyla oluşan defektlerin özellikle femoral damarların üzeri açıldıysa flepler ile örtülmesi gerekir.11 Sartorius kas flebi, gracilis kas flebi, tensor fasya lata flebi ve inferior rektus muskulokutanöz flebi femoral üçgenin örtülmesindekullanılabilir. Serbest flep opsiyonları da vardır. Perineal kontraktür açılması sonrasında yüksek rekürrens rapor edilmiştir. Pisarski ve ark. %20-50 rekürrens oranı bildirmişlerdir.12 Rekürrens görülmesinde vücut büyümesinin de önemli bir etken olduğunu ve çocuklarda daha fazla rekürrens görülebileceğini bildirmişlerdir. Vakamızı altı ay takip edebildik ve bu zaman içinde rekürrens görülmedi. Sonuç olarak Jumping man flebi perineal kontraktürlerin açılmasında ve rekonstrüksiyonunda etkin ve güvenli bir yöntemdir. Vakamızda semptomatik iyileşme sağlanmış ve memnuniyet oranı yüksek olmuştur.

Kaynaklar:

1. Sawhney CP. Management of burn contractures of the perineum. Plast Reconstr Surg 1983;72(6):837-42.

2. Angel C, Shu T, French D, Orihuela E, Lukefahr J, Herndon DN. Genital and perineal burns in children: 10 years of experience at a major burn center. J Pediatr Surg 2002;37(1):99-103.

3. Alghanem AA, McCauley RL, Robson MC, Rutan RL, Herndon DN. Management of pediatric perineal and genital burns: twenty-year review. J Burn Care Rehabil 1990;11(4):308-11.

4. Sagi A, Freud E, Mares AJ, Ben-Meir P, Ben-Yakar Y, Mahler D. Anal stenosis with megarectum: an unusual complication of a perineal burn. J Burn Care Rehabil 1993;14(3):350-2.

5. Oladele AO, Olabanji JK, Awe OO. Isolated perineal burn contractures presenting with chronic intestinal obstruction: a case report. Ann Burns Fire Disasters 2009 31;22(4):214-6.

6. Grishkevich VM. Burned perineum reconstruction: a new approach. J Burn Care Res 2009;30(4):620-4.

7. Mustarde´ JC. The treatment of ptosis and epicanthal folds. Br J Plast Surg 1959;12:252-8.

8. Gahankari D. Z-plasty template: an innovation in Z-plasty fashioning. Plast Reconstr Surg 1996;97:1196-9.

9. Peker F, Celebiler O. Y-V advancement with Z-plasty: an effective combined model for the release of post-burn flexion contractures of the fingers. Burns 2003;29(5):479–482.

10. Gokrem S, Baser NT, Akbuga UB, Yalaz B, Aslan G. Nine-flap z-plasty: a new modification of five-flap z-plasty. Burns 2008;34(2):292-3.

11. Benito P, De Juan A, Cano M. The pudendal thigh flap as YV advanced flap for the release of perineum burns contractures. J Plast Reconstr Aesthet Surg 2012;65(5):681-3.

12. Pisarski GP, Greenhalgh DG, Warden GD. The management of perineal contractures in children with burns. J Burn Care Rehabil 1994;15(3):256-9.

**Şekil 1. Üstte ameliyat öncesi perineal kontraktür ve perde dokusu. Altta ameliyat sonrası 3. ay**

## P-180
## İntramamaryan Sulkusta Yer Alan ve Cerrahi Sonrası Nüks Gösteren Hidradenit Olgusu

Ahmet Demir
*Antalya Eğitim ve Araştırma Hastanesi, Plastik, Rekonstrüktif ve Estetik Cerrahi, Antalya*

Giriş: Hidradenitis suppurativa apokrin bezlerin enflamasyonu ile oluşan kronik bir hastalıktır. Hastalık süresince kronik enfeksiyona bağlı olarak sinüs traktı, apse, sürekli akıntı ve ağrı olabilmektedir. Kronik pansuman ihtiyacı ve kötü kokulu akıntı varlığı hastaların günlük yaşam kalitesini dramatik olarak azaltmaktadır.

Vaka: 16 yaşında kadın hasta, intramamaryan sulkusta kronik akıntı şikayeti olan hasta kliniğimize başvuran hasta bu şikayetine yönelik dış merkezde iki yıl önce cerrahi tedavi almışsa da hastann rahatsızlığı nüks etmiştir. Tedavisine yönelik hastanın lezyonu genel anestezi altında eksize edildi ve oluşan defekt lokal dokuların ilerletilmesi onarıldı.

Tartışma: Hidradenitis suppurativanın tanımı ve evrelemesi için en çok kullanılan sistem Hurley evrelemesidir. Bizim hastamızda lezyon evre 2 görünümündeydi. Tedavide konservatif yaklaşımlarda tetrasiklin ya da trimethoprim sulfa-methoxazole gibi antibiyotikler pansuman tedavileri ile birlikte uygulanabilirken, insizyon sonrası drenaj da yapılabilir. Tekrarlayan insizyon ve drenajlar sonrası artmış skar ve keloid oluşumu söz konusudur. Tekrarlayan vakalarda tek ve gerçekçi çözüm cerrahi eksizyondur. Cerrahi eksizyon için de geniş rezeksiyon sonrasında gelişebilecek nükslerin bertaraf edilebilmesi için geiş rezeksiyon akılda tutulmalıdır.

Sonuç: Hidradenitis suppurativanın tedavisinde tek ve gerçekçi çözüm cerrahi girişimdir ve etkin bir tedavinin elde edilebilmesi için eksizyonu esnasında geride patolojik dokuların bırakılmamasına dikkat edilmesi gerekir.

**Lezyonun görüntüsü**

## P-181
## Aksiller Hidradenitis Suppurativa ile Karışan Lenfoma Vakası

Çağlayan Karaman, Ahmet Demir
*Antalya Eğitim ve Araştırma Hastanesi, Plastik, Rekonstrüktif ve Estetik Cerrahi, Antalya*

Giriş: Hidradenitis suppurativa apokrin bezlerin enflamasyonu ile oluşan kronik bir hastalıktır. Hastalık süresince kronik enfeksiyona bağlı olarak sinüs traktı, apse, sürekli akıntı ve ağrı olabilmektedir. Kronik pansuman ihtiyacı ve kötü kokulu akıntı varlığı hastaların günlük yaşam kalitesini dramatik olarak azaltmaktadır. Hastalığın ön tanısı hastadan alınan hikaye ve fizik muayene ile birlikte klinik olarak konduktan sonra kesin tanı patolojik sonuç ile doğrulanır.

Vaka: Sol koltuk altında yaklaşık 3 yıl boyunca akıntılı yarası olan 46 yaşındaki erkek hasta dış merkezlerce konservatif olarak pansuman tedvaisi ve insizyon-drenajlar ile takip edilmiştir. Geçmeyen yarası olan hasta tedavisine yönelik olarak kliniğimize başvurmuştur. Hasadan alınan hikaye ve yapılan fizik muayene ile hidradenitis suppurativa ön tanısı konulduktan sonra hasta operasyona alınmıştır. Operasyon esnasında insizyon sonrası patolojik dokulardaki görünümün hidradenitisteki görünümle uyuşmaması üzerine eksizyon sonlandırılarak biyopsiler alınmıştır. Frozena gönderilen patoloji tanı koyduramamış olsa da konvansiyonel patoloji biyopsi sonucu Hodgkin Lenfoma ile uyumlu gelmiştir. Bunun üzerine hasta hematoloji kliniğine danışılarak tedavisi düzenlenmsi için yattığı klinik değiştirilmiştir.

Tartışma: Hidradenitis suppurativanın (HS) Avrupada'ki prevelansı %1-4 arasında değişmektedir. Sotoodian ve ark. yapmış oldukları çalışma soncunda lenfositik lösemi sonrasında HS gelişebileceğini düşünmüşlerdir. Shlyankevich ve ark. yapmış oldukları çalışmada HS popülasyonunun %2'sinde lenfoma tanısı olduğunu belirtmişlerdir. Kontrol grubunda bu oran %0.5'tir. Çok yönlü analiz çalılmasında bu önemli ilişkiyi ortaya koyamamışlardır. Burda kronik enfeksiyon zemininde lenfoma gelişip gelişmediğinin anlaşıması için klinik çalışmalar ihtiyaç vardır.

Sonuç: Plastik cerrahide yaygın tanılardan biri olan HS ön tanısı her ne kadar klinik bulgular ve hikaye ile uyumlu olsa da lenfoma ile karışabileceği ya da lenfomayla birlikte neden sonuç ilişkisi içcerisinde görülebileceği çok da sık karşılaşılan bir durum değildir.

## P-182
## Geniş Hidraadenit Suppurativa Eksizyonu Sonrası Torakodorsal Arter Perforatör Flebi ile Aksilla Rekonstrüksiyonu

Işıl Akgün Demir, Selami Serhat Şirvan,
Ali Can Günenç, Ali Can Aydın,
Kamuran Zeynep Sevim, Fatih Irmak,
Semra Karşıdağ
*Sağlık Bilimleri Üniversitesi Şişli Hamidiye Etfal Eğitim ve Araştırma Hastanesi, Plastik, Rekonstrüktif ve Estetik Cerrahi Kliniği, İstanbul*

Giriş: Hidraadenit suppurativa (HS) apokrin bezlerden zengin cilt bölgelerindeki kıl foliküllerinin iltihaplanması sonuncunda gelişen klinik bir tablodur. Aksilla cilt yapısı itibariyle en sık etkilenen bölgelerden biridir. Medikal tedaviye dirençli HS vakalarında cerrahi uygulanmaktadır. Bu vaka sunumunda aksillada geniş HS eksizyonu sonrası perforatör flep ile rekonstrüksiyon deneyimimiz aktarmayı amaçladık.

Materyal-Metod: 54 yaşında erkek hastanın sağ aksilla yerleşimli, yaklaşık 15x10 cm boyutundaki HS lezyonu, metilen mavisi tutulumu gösteren tüm alanlar dahil edilerek eksize edildi. Oluşan defekt sağ torakadorsal arter perforatörü (TAP) üzerinde planlanan eliptik fasyokütan flep ile onarıldı. Hastanın diyabetes mellitus haricinde bilinen ek komorbiditesi yoktu.

Bulgular: Postoperatif dönemde hematom veya enfeksiyon izlenmedi. Takiplerinde flep superiorunda minimal detaşman sonu yaklaşık 3x2 cm'lik defekt oluşması üzerine tam kalınlıkta deri grefti uygulandı. Donör alanda hematom veya seroma izlenmedi. Kol hareketlerinde kısıtlılık saptanmadı.

Sonuç: Geniş aksiller HS lezyonu eksizyonu sonrasında TAP flebi, geniş boyutlarda planlanabilen güvenli bir rekonstrüksiyon seçeneğidir.

**Şekil 1.**

*a) Sağ aksilladaki hidradenitis suppurativa lezyonunun eksizyon öncesi görünümü b)Eksizyon sonrası torakodorsal arter perforatör flebinin kaldırılması c) Flep adaptasyonu d) Postoperatif 1. ay görünümü*

## P-183
## Meningokoksemi Sekeli Olarak Bilateral Üst Ekstremite Cilt Nekrozu

Mert Sızmaz, Selami Serhat Şirvan,
Işıl Akgün Demir, Çağatay Öner,
Kamuran Zeynep Sevim, Ayşin Karasoy Yeşilada
*Sağlık Bilimleri Üniversitesi, Şişli Hamidiye Etfal Eğitim ve Araştırma Hastanesi, Plastik, Rekonstrüktif ve Estetik Cerrahi Kliniği, İstanbul*

Giriş: Neisseria meningitidis rezervuarı sadece insan olan gram negatif diplokoktur. meningokokal kolonizasyon insanda çok sık rastlanır. İnvaziv meningokokal hastalık ve septisemi fatal seyreden ağır klinik tablolardır. Süt çocukları, adolesanlar, asplenik hastalar, kompleman eksikliği olanlar ve edinsel immün yetmezlik sendromu olanlar riskli grubu oluşturur. Konjuge meningokok aşısı hastalığın epidemi ve pandemi sıklığını azaltmıştır. Buna rağmen meningokok enfeksiyonları az gelişmiş ve gelişmekte olan ülkeler için özellikle pediatrik yaş grubunda ciddi bir toplum sağlığı problemi olmayı sürdürmektedir. Hastalığın klinik belirtileri non lokalize febril hastalıktan fulminan menenjite ve sepsise kadar geniş bir çerçeve çizer. Meningokoksemi genelde alt ekstremiteleri tutan ilerleyici purpurik döküntüler ile başlar. Süt çocuklarında menenjit ve sepsis tablosu çok daha hızlı ilerler ve fatal seyreder. Ekstremiteler sıklıkla tutulurken daha nadir olarak mukozalar ve sklera tutulumu görülür. meningokoksemi ciddi koagülopati, şok ve dissemine intravaskuler koagülopati (DİK) tablosuna yol açar. Meningokoksemide mortalite %20 ile 80 arasında değişmektedir.

Olgu: Meningokoksemi sebebiyle dış merkez çocuk yoğun bakım ünitesinde takip edilen 9 yaşında kız antibiyoterapisinin 12. gününde yoğun bakım ihtiyacının kalmaması üzerine pediatri servisinde takip edildi. izole kuru cilt nekrozları mevcut hasta bir süre pediatri servisinde ıslak pansuman ile izlendi. meningokoksemi bulguları gerileyen, ense sertliği ve meningeal irritasyon bulguları kaybolan hastaya tarafımıza sevk edildi. Yapılan muayenesinde sağ üst ekstremitede farklı alanlarda yaklaşık 25* 10 cm cilt nekrozu olduğu izlendi. Mevcut lezyonlara yapılan debridman sonrası nekrozun sadece cilt ile sınırlı kaldığı, kol ve ön kol kas dokularının neredeyse tamamen sağlam kaldığı görüldü. Hastaya debridman sonrası aynı seansta kısmı kalınlıkta deri grefti ile defekt onarımı uygulandı. Vaka süresi toplam 1 saat 5 dakika idi. Operasyon sonrası hastanın analjezisi tam olarak sağlanabildi. Postoperatif 4. günde taburcu edilen hastanın poliklinik takiplerinde greftlerinin sağlam olduğu görüldü. ilerleyen dönemlerde hastanın poliklinik ziyaretlerinde donör saha ile ilgili bir problem görülmedi.

Tartışma: Ekstremite nekrozları sıkı takip gerektiren ve önemli morbiditelere sebep olabilecek cerrahi problemlerdir. Meningokoksemi olgularında esas olan çocukların hayatta kalmasını sağlamaktır. Sepsis ve DİK tablosu ivedilikle düzeltilmelidir. Hastanın genel durumu toparladıktan sonra defekt onarımı söz konusu olabilir. Defekt onarılana kadar yara bakımının özenle sağlanması gerekir. Islak pansuman yara bakımında en ucuz ve faydalı yöntemdir. Fizyolojik bariyer sağlayan kuru cilt nekrozu doğal bir pansuman olarak yerinde bırakılmalıdır. İzole dermal tutulumla giden nekrozların debridman sonrası rekonstrüksiyonunda kısmi kalınlıkta deri greftlerinin kullanımı ilk tercih olmalıdır. Yara zeminin hazırlanmasında negatif basınçlı pansuman ürünlerinden, enzimatik debridman sağlayan ajanlardan veya çeşitli yara örtülerinden faydalanılır. Uygun intravenöz antibiyoterapi mutlaka uygulanmalıdır. Bu hastalar, geniş doku defektlerinin ekstremite kaybı dahil çeşitli komplikasyonlara yol açabileceği akılda tutularak titiz ve multidisipliner bir yaklaşımla ele alınmalıdır.

Meningokoksemi olguları pediatrik çağda rutin aşı programları sebebiyle ülkemizde çok nadir görülen vakalardır. Suriye'de yaşanan savaş sonrasında ülkemizin aldığı yoğun göç sebebiyle meningokoksemi vakaları alışılandan çok daha sık görülmeye başladı. Sağlık Bakanlığı tarafından savaş mağduru göçmen çocuklara sıkı aşı programı uygulanmasına rağmen bazen ailelerin aşılanmayı reddetmesi bazen ise kayıt dışı göç sebebiyle immünizasyonda aksamalar olmaktadır.

Sonuç: Plastik cerrahi tarafından müdahale gerektiren geniş meningokoksemi defektleri gerek hastalığın mortalitesinin yüksek olması, gerekse hastalığın ülkemizde nadir görülmesi sebebiyle sık karşılaşmadığımız durumlardır. Tedavide genel durum düzeldikten sonra defektin niteliğine ve lokasyonuna göre vaka bazlı rekonstrüksiyon planlamak elzemdir.

**Resim**

Hastanın preoperatif ve postoperatif 6. ay fotoğrafları

## P-184

## Kimyasal Solvent ile Temas Sonrası Gelişen Agresif Seyirli Preseptal Nekrotizan Fasiit Tablosu

Nihal Durmuş Kocaaslan[1], Melekber Çavuş Özkan[1], Mehmet Cömert[1], Zafer Kaya[1], Volkan Dericioğlu[2], Özhan Bekir Çelebiler[1]
*[1]Marmara Üniversitesi Pendik Eğitim ve Araştırma Hastanesi Plastik Rekonstrüktif ve Estetik Cerrahi Anabilim Dalı*
*[2]Marmara Üniversitesi Pendik Eğitim ve Araştırma Hastanesi Göz Hastalıkları Anabilim Dalı*

Olgu: Sol gözüne solvent bazlı boya teması sonrası, dış merkezde ile sol gözünde şişlik şikayetiyle dış merkezde intravenöz tedavi aldığı öğrenilen hasta 4 gün sonra tarafımıza acil servisten şikayetlerinin gerilememesi nedeniyle başvurdu. Ek hastalığı olmayan 56 yaşında erkek hastanın yapılan muayenesinde sağ göz doğal izlenirken, sol göz üst ve alt kapaklarda ödem, ekimoz ve nekrotizan doku varlığını düşündüren alanlar görüldü. Göz hareketleri değerlendirilemeyen hastanın ışık refleksi mevcuttu. Acil serviste çekilen bilgisayarlı tomografisinde sol göz orbita etkilenmeksizin periorbital dokulardan başlayarak temporal alana yayılan dermiste ve yumuşak dokularda kalınlaşma ve orbita superolateral duvarında subperiostal apse formasyonu olduğu raporlanarak Orbita MR ile incelenmesi önerildi. Hasta tekrar acil servise alınarak Orbita MR için yaklaşık 12 saat bekledikten sonra ertesi gün yapılan yatak başı muayenesinde tablonun çok hızlı ilerleyerek preseptal bölgede nekroz gelişimi olduğu görüldü. Hasta preseptal nekrotizan fasiit ön tanısıyla acil olarak ameliyata alınarak subkutanöz debridman, nekrozektomi ve göz içi basıncı kontrol altına alabilmek adına lateral kantotomi uygulandı. Hastanın ameliyathanede yapılan oftalmolojik muayenesinde konjonktival kemozis dışında patoloji izlenmedi. Hastadan alınan doku örneklerinde Stafilokok Aureus üredi. Enfeksiyon Hastalıkları tarafından doksisiklin başlanan hastanın post-operatif takiplerinde 3.gün sonrasında nekrozun tekrar başlaması üzerine ikinci kez debridman planlanarak nekrozun sınırlarının belirlenmesi beklendi. Hasta post-operatif 7. günde debridman için tekrar ameliyathaneye alındı ve geçici tarsorafi ve debridman uygulandı. Debridman sonrası nekrozun ilerlemediğinin ve inflamasyonun gerilediğinin tespit edilmesi üzerine hasta taburcu edilerek 3 hafta sonra alt ve üst göz kapaklarındaki defektlere yönelik deri grefti ile onarım ve konjuktivayı korumak amacıyla kalıcı tarsorafi uygulandı. Hasta ileri rekonstrüksiyon planı ile tarafımızca takip ediliyor.

TARTIŞMA: Preseptal nekrotizan fasiit tanısı klinik olarak konan, preseptal ve orbital sellülit ile sıklıkla karışabilen ve acil cerrahi müdahale ile ( fasyotomi, debridman, irrigasyon vb.) ile ilerlemesi önlenebilen, fakat cerrahi tedavinin geciktiği durumlarda oldukça agresif ve yüksek mortalite ile seyreden bir tablodur. Özellikle kimyasal madde ile temas sonrası gelişen tablolarda acil cerrahi müdahale önem arzetmektedir.

**Preseptal Nekrotizan Fasiit**

## P-185

## İleri Derece Skolyoz Onarımlarında Reverse Turnover Latissimus Dorsi flebiyle Onarım

Alican Günenç, Mecd Atıf Cezayirlioğlu, Kamuran Zeynep Sevim, Fatih Irmak, Soysal Baş, Yunus Ertaş
*Sağlık Bilimleri Üniversitesi Şişli Hamidiye Etfal Eğitim ve Araştırma Hastanesi Plastik Rekonstrüktif ve Estetik Cerrahi Kliniği*

Giriş: Lumbosakral bölgeye uygulanan cerrahi girişimler sonrası oluşan doku defektlerinin kapatılması zorlayıcı bir prosedür olarak karşımıza çıkmaktadır.Latissimus dorsi kas flebi de lumbosakral defektler için sıklıkla kullanılan flepler arasındadır.Defekt yerine göre latissimus dorsi kası majör pedikülü olan torakodorsal arter ve ven üzerinden kaldırılabileceği gibi segmental pediküller olan interkostal arter perforatörleri üzerinden de kaldırılabilir.Segmental pedikül üzeinden çevrilen latissimus dorsi kas flebi sık kullanılmamakla beraber kapatımı için fazla alternatifi olmayan lumbosakral defektlerin kapatımında çok yararlıdır.Bu çalışmamızda skolyoz sebebiyle daha önce opere olan ve sırt orta hatta fiksatör ekspoze doku defekti olan hastanın reverse turnover latissimus dorsi kas flebi ve bilateral bipediküllü cilt flebi ile rekonstruksyonu olgusu sunulmaktadır.

Olgu sunumu: Skolyoz deformitesi olan 35 yaşında kadın hasta Daha önce 1 yaşında skolyoz sebebiyle opere olmuş. Yaklaşık 1 sene önce de dış merkezde revizyona ihtiyaç duyulmuş yeni fikasötörler konmuş.Sonrasında fiksatör ekspoze doku defekti gelişen hasta 3 kere debridmana alınmış ve VAC tedavisi görmüş.Defektinin kapanmaması üzerine tarafımıza yönlendirilen hastaya reverse turnover latissimus dorsi kas flebi ve bilateral bipediküllü cilt flebi ile rekonstruksyon yapıldı.Hastaya operasyon sırasında uygulanan işlemler ve postoperatif takip sonuçları irdelendi.

Tartışma: "ters" veya "distal bazlı" latissimus dorsi flepleri olarak adlandırılan sekonder segmental damarlara dayalı latissimus dorsi flepleri, spinal,lomber ve üst sakral bölgelerin defektlerini onarmak için kullanılmıştır.Çoğu olguda cilt kısmı gerekli olmamakla beraber kas flebi olarak kaldırılır ve transpozisyon tavrıyla yapılır. Latissimus dorsi kasının reverse turnover flebi, mikrovasküler anastomoz olmaksızın, lomber bölgenin büyük defektlerinin başarılı bir şekilde onarılmasını sağlar.

## P-186
## Üçüncül Patlama Yaralanmasına Bağlı Olarak Gelişen Sakral Açık Yaranın Kişiye Özgü Flep Tasarımıyla Onarımı: Olgu sunumu

Selma Sönmez Ergün[1], Naim Memmi[2], Nuh Mehmet Elmadağ[3], Mustafa Ekrem Güleş[1], Ahmet Kirazoğlu[1], Kemalettin Yıldız[1]
*[1]Plastik, Rekonstrüktif ve Estetik Cerrahi Anabilim Dalı, Bezmialem Tıp Fakültesi, Bezmialem Vakıf Üniversitesi-İstanbul.*
*[2]Genel Cerrahi Anabilim Dalı, Bezmialem Tıp Fakültesi, Bezmialem Vakıf Üniversitesi, İstanbul.*
*[3]Ortopedi Anabilim Dalı, Bezmialem Tıp Fakültesi, Bezmialem Vakıf Üniversitesi, İstanbul.*

Amaç: Üçüncül patlama yaralanmaları (tertiary blast injury) yüksek enerjili patlama sonucunda kurbanın havaya doğru fırlaması ve diğer objelere çarpması sonucunda oluşan yaralanmalardır. Patlamaya bağlı yumuşak doku yaralanmalarının tedavisinde geniş yaralanma bölgelerini ve masif kontaminasyonu göz önüne alan kapsamlı bir cerrahi yaklaşım gereklidir. Bu tarz yaralanmalarda sıklıkla yumuşak doku hasarıyla birlikte açık/kapalı kemik kırıkları da görülür. Yumuşak doku yaralanmasına eşlik eden açık kırıklar varsa erken antibiyotik tedavisine başlanılması hayati bir önem taşır (1). Libya iç savaşı esnasında bomba patlaması nedeniyle yaralanan, kalçalarında sakrumun ekspoze olduğu açık yaraları olan hasta sunulmaktadır.

Yöntem: Birinci aşama: Genel anestezi altında sağ ve sol gluteal bölgelerdeki açık yaralara debridman yapıldı. Ekspoze olan sakral kemiğin sivri kısımları "rongeur" ile düzeltildi. Derin doku kültürleri alındı. Kanama kontrolünü takiben pansumanla cerrahi alan örtüldü. Genel cerrah tarafından yapılan muayenede anal sfinkterin sağlam olduğu teyit edildi, rektumdaki fekalitler temizlendi. İkinci aşama: Bir hafta sonra yapılan cerrahi girişimde sağ gluteal bölgenin üst dış kısmını da içine alan geniş bir lumbosakral fasyokütan flep kaldırıldı. Flebin rotasyonu ile sakral kemik ve sol gluteal bölgenin büyük kısmı örtülebildi. Flebin alt orta kısmında planlanan üçgen biçimindeki doku ile de anal bölgeye dek uzanan açık yara kapatıldı. Flep çevrilen alan ile sol gluteal bölgede açık kalan alanlara "epigard" uygulanarak ameliyat sonlandırıldı. Üçüncü aşama: On gün sonra "epigard" uygulanmış olan bölgelere uyluk arka yüzlerinden alınan kısmi kalınlıklı deri greftleri adapte edilip "tie-over dressing" yapıldı. Yedi gün sonra pansuman açıldığında greftlerin kayıpsız olarak tuttukları görüldü. Dördüncü aşama: 6 ay sonra sol uyluk lateralinden hazırlanan transpozisyon flebi ile sol gluteal bölgedeki greftlenmiş alan çıkarılarak hem olgunun oturma esnasında oluşan ağrısı giderildi hem de daha doğal bir kalça görünümü elde edildi.

Bulgular: 20 yaşındaki erkek hasta kalçalarındaki açık yaralar nedeniyle başvurdu. Yaraları nedeniyle oturamadığını ve dışkılama güçlüğü çektiğini belirtti. Yapılan muayenesinde sol gluteal bölgenin tamamına yakınını, sağ gluteal bölgenin ise üst iç kısmını içine alan açık yaralarının olduğu, sakral kemiğin intergluteal sulcus ve sol gluteal bölgede ekspoze olduğu ve anüsün hemen kenarına dek açık yaranın devam ettiği görüldü. Hastada nörolojik defisit saptanmadı. Ağrılı olacağı gerekçesiyle rektal muayenesinin genel anestezi altında yapılmasına karar verildi. 1 ay kadar önce bomba patlaması sonucu yaralandığını, Libya'da durumu stabilize olana dek tedavi gördüğünü ve açık yaralarının onarılması amacıyla ülkemize gönderildiğini belirtti.

Tartışma: Patlama sonucu oluşan yumuşak doku yaralanmaları geniş hasara neden olarak hastanın bir çok kez ameliyat edilmesine yol açarlar. Kurbanlarda, patlamanın merkez üssüne olan yakınlıklarına bağlı olarak patlayıcı mühimmattan kaynaklanan birincil, ikincil, üçüncül, dördüncül ve beşincil yaralanmalar oluşur (1). Patlama yaralanmalarında çoğu zaman yumuşak doku rekonstrüksiyonu ve ekstremitenin kurtarılmasna yönelik girişimlere gereksinim duyulur. Yüksek oranda kontamine olmuş yaraların erken ve sık debridmanı konusundaki ortak yaklaşım patlama yaralarında da geçerli olmasına rağmen, patlama yaralanmalarında yumuşak doku rekonstrüksiyonunun tipi ve zamanlaması üzerinde tartışmalar halen sürmektedir. Patlama yaralanmasına bağlı olarak gelişen akciğer, santral sinir sistemi, gastrointestinal sistem hasarları gibi sistemik hasarlar da yapılacak rekonstrüksiyonların ve yumuşak doku onarımlarının zamanlamasını belirlemede rol oynarlar (2, 3,4). Açık kırıklarda 72 saat içinde kırığın fikse edilip fleple onarımı önerilse de, askeri cerrahların deneyimleri yara yatağının temiz ve canlı olması sağlandıktan sonra yapılacak olan gecikmiş rekonstrüksiyonlarla olgumuzda olduğu gibi makul başarıların sağlanabileceğini göstermektedir (3, 5,6,7). Kompleks yumuşak doku defektlerini örtmek için kullanılacak flebin tipi olgunun yaralanma bölgesinin yerine ve kullanılabilecek durumda olan donör alanlarına bağlıdır. Serbest fleple mi pediküllü fleple mi, kas flebi yle mi fasyokütan fleple mi onarım yapılsın tartışması halen sürmektedir (3).

Sonuç: Bu hastaların tedavisi hem tahliye zincirine özgü lojistik nedenlerle hem de patlamaya bağlı olarak gelişen ve rekonstrüktif girişimleri engelleyen sistemik hastalıkları nedeniyle sıklıkla geciktirilir. Bu gecikmelere rağmen savaşlarda yaralanan askerler ve terör kurbanlarının tedavileri esnasında öğrenilenler patlamaya bağlı masif yumuşak doku yaralanmalarının tedavisinde yol gösterici sonuçlar üretilmesine yol açmıştır.

Kaynaklar:

1.Sheean AJ, Tintle SM, Rhee PC. Soft tissue and wound management of blast injuries. Curr Rev Musculoskelet Med. 2015; 8:265-71. doi: 10.1007/s12178-015-9275-x.

2. Fleming M, Waterman S, Dunne J, D'Alleyrand JC, Andersen RC. Dismounted complex blast injuries: patterns of injuries and resource utilization associated with the multiple extremity amputee. J Surg Orthop Adv. 2012; 212:32–7.

3. Tintle SM, Gwinn DE, Andersen RC, Kumar AR. Soft tissue coverage of combat wounds. J Surg Orthop Adv Spring. 2010; 19:29–34.

4.Yaremchuk MJ, Brumback RJ, Manson PN, Burgess AR, Poka A, Weiland AJ. Acute and definitive management of traumatic osteocutaneous defects of the lower extremity. Plast Reconstruc Surg. 1987;80(1):1–14. doi: 10.1097/00006534-198707000-00001.

5. Georgiadis GM, Behrens FF, Joyce MJ, Earle AS, Simmons AL. Open tibial fractures with severe soft-tissue loss: limb salvage compared with below-the-knee amputation. J

Bone Joint Surg Am. 1993; 75:1431–41.

6.Sabino J, Polfer E, Tintle S, Jessie E, Fleming M, Martin B, Shashikant M, Valerio I. A decade of conflict: flap coverage options and outcomes in traumatic war-related extremity reconstruction. Plast Reconstr Surg, 2015; 135:895-902. doi: 10.1097/PRS.0000000000001025.

7.Godina M. Early microsurgical reconstruction of complex trauma of the extremities. Plast Reconstr Surg. 1986;78:285–96. doi: 10.1097/00006534-198609000-00001

**Resim 1-4**

*Olgunun preoperatif ve lumbosakral fasyokütan flep çevrildikten sonraki görünümü. Olguya özel olarak hazırlanmış üçgen kısmın ilavesiyle anal bölgedeki defektin de onarılmış olduğu görülüyor (üst sıra) Olgunun postoperatif 6. aydaki görünümü ile sol uyluktan çevrilen fasyokütan fleple sol gluteal bölgenin düzeltimi yapıldıktan sonraki görünümü (alt sıra).*

## P-187
## Rektus Fasya Uzantılı Modifiye Pektoral Flep ile Sternotomi Yarasının Onarımı

Hakan Bulam, Fatih Tekin
*Sağlık Bilimleri Üniversitesi Ankara Keçiören Eğitim ve Araştırma Hastanesi, Plastik Rekonstrüktif ve Estetik Cerrahi Kliniği, Ankara*

Giriş: Median sternotomi sonrasında %0.5-8.4 sıklıkla enfeksiyon görülebilmektedir.1 Bu enfeksiyonlar osteomyelit ve yara ayrılmasına neden olabilmektedir. Vital organlara yakınlığı ve debridman sonrasında bu organların açığa çıkabilmesi nedeniyle kompleks problemler oluşturmaktadır. Mortalite oranı %8.1-14.8'dir.1 Tedavi seçenekleri arasında genellikle pekrotoralis majör flep ve rektus abdominis flebi öne çıkmakta omental flep ikinci sıra tedavi seçeneği olarak düşünülmektedir. Pektoral flebin bir dezavantajı sternotomi yarasının alt 1/3'ünü yeterince örtememesidir. Bu nedenle bu tekniğin uygulanmasından sonra alt 1/3'ten yara ayrılması görülenilmektedir. Anterior rektus kılıfının da pektoral kas flebi inferomedialine dahil edilmesi ile çözülebilen bu sorunu biz de hastalarımızda uygulamaktayız. Burada rektus fasya uzantılı modifiye pektoral flep ile sternotomi yarasının onarımınındaki tecrübelerimizi sunmayı amaçladık.

Vaka: Atmış dört yaşında erkek hasta kardiyak by-pass cerrahisi sonrasında gelişen yara yeri enfeksiyonu, mediastinit ve osteomyelit nedeniyle takip ediliyordu. S aureus yara yeri üremesi olmuştu. Yara genişliği 25 x 15 cm'ydi (Şekil 1). Sternum enstrümantasyon ile bir araya getirilmişti ve defekt içinde plak ve teller ekspozeydi. Yara ve genel durumu rekonstrüksiyona uygun olduğunda rekonstrüksiyon planlandı. Defekt boyutu büyük olduğundan ve enfeksiyon zemini bulunduğundan için rektus fasya uzantılı modifiye pektoral flep uygun bir seçenek olacağı düşünüldü. Sternotomi defekti kenarından Pektoral kas ve subkutan doku arasındaki plandan girildi ve meme başı hizadına kadar disseke edildi. Ardından pektoral kas tabanda kostal ve sternal bağlantılarından ayrıldı. Orta hatta daha iyi yaklaşabilmesi için torakoakromial arter korunarak humeral bağlantılarından da ayrıldı. İnferomedial bölümde 5 cm anterior rektus fasyası flebe dahil edildi ve anterior rektus fasyası rektus kasından ayrıldı. Pektoral kaslar sternal defekti orta kısımda birbirleri üzerinde 5 cm üst üste geleceecek şekilde defekt alanı kapatıldı. Uç kısımda kas dokularda gerilim olmamasına dikkat edilerek kostal periost üzerinden geçilen dikişlerle gerilim kasın daha proksimal kısımlarına dağıtıldı. Drenler konularak iki kat dikildi. Hastanın takibinde ameliyat bölgesinde herhangi bir komlikasyon gelişmedi ve hasta ameliya sonrası 7. Gün taburcu edildi.

Tartışma ve Sonuç: Sternal yara yeri enfeksiyonun tedavisinde pektoral flep, pektoral turnover flebi, latissimus dorsi, rektus abdominis ve omental flep sıkça kullanılmaktadır. 2 Pektoral flep internal torakoakromiyal arter üzerinde hazırlanması ve koroner by-pass ameliyatında kullanılan internal mamarian arterin sisteminden bağımsız olması nedeniyle avantajldır ve çoğu zaman birinci tedavi seçeneğidir. Ancak daha önceki çalışmalarında gösterdiği gibi yaraların inferior kısmını kapatmakta yetersiz kalabilmektedir. Rektus abdominis kas flebinin sternum yaraının alt ucunu daha iyi kapatabildiği bilinmektedir. Uzun bir kas olması ve hareket arkının genişliği ile sternoklaviküler hatta kadar sternum defektlerini kapatabilmektedir.3-4 Ancak özellikle bu hasta grubunun aşırı kilolu bir hasta grubu olması nedeniyle donor saha problemleri görülebilmektedir. Yağ nekrozu, deri nekrozu, yara ayrılması bu hastalarda nadir değildir. Flep dehissensi oluştuğunda ise genellikle superior segmentte tekrar defekt oluşmaktadır. Hastamızda tercih ettiğimiz rektus fasya uzantılı modifiye pektoral flebini orta hatta birbiri üzerine geçecek şekilde ve orta hatta 2 kat kas tabakası olacak şekilde kapattık. Büyük defektine ve yoğun enstrümantasyona rağmen herhangi bir komplikasyongelişmeden hastamızı taburcu edebildik. Sonuç olarak rektus fasya uzantılı modifiye pektoral flebin uygun hastalarda sternum defekti inferior bölümünü de kapatabilen iyi bir seçenek olduğunu meslektaşlarımıza hatırlatıyoruz.

Kaynaklar:

1. Davison SP, Clemens MW, Armstrong D, Newton ED, Swartz W. Sternotomy wounds: rectus flap versus modified pectoral reconstruction. Plast Reconstr Surg. 2007;120(4):929-34.

2. Smith, J. M., Glasser, R. S., Osborne, B., et al. Sternal wound complications after open heart surgery: Results from 3524 con- secutive operative procedures. Contemp. Surg. 43: 197, 1993.

3. AschermanJ., PatelS., Malhotra, S., and Smith, C. Manage- ment of sternal wounds with bilateral pectoralis major myo- cutaneous advancement flaps in 114 consecutively treated patients: Refinements in technique and outcomes analysis. Plast. Reconstr. Surg. 114: 676, 2004.

4. Ahumada, L.A., delaTorre, J.I., RayP.D., etal.

Comorbidity trends in patients requiring sternectomy and reconstruction. Ann. Plast. Surg. 54: 264, 2005.

**Şekil 1. A. Sternotomi yarası B. Rektus fasya uzantılı modifiye pektoral flep hazırlanması C. Fleplerin orta hatta üstüste geçecek şekilde yerleştirilmesi D. Kas flepleri ile defektin kapatılmış görüntüsü E. Ameliyat sonrası 10. gün**

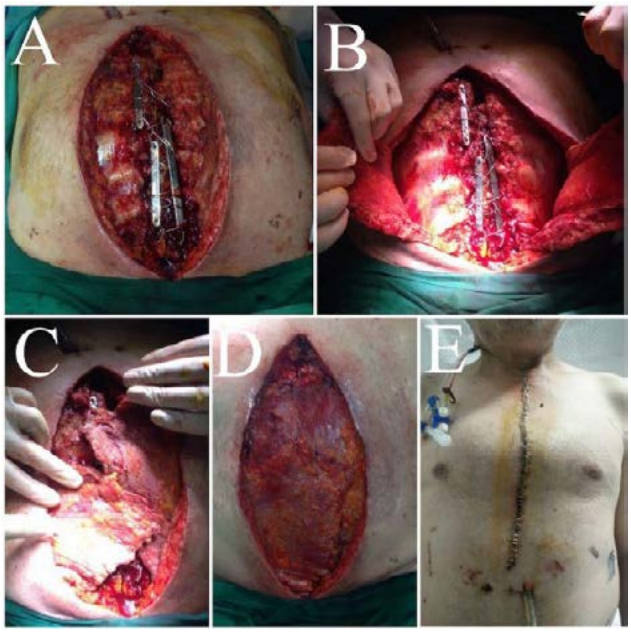


## P-188
## Tedavisiz Kalmış Yaygın Gluteal Hidradenitis Suppurativa

Barış Kanık, Gaye Filinte, Bükem Cüce, Şüheda Çıldır, Gökhan Temiz
*SBÜ Dr. Lütfi Kırdar Kartal Eğitim ve Araştırma Hastanesi, Plastik Rekontrüktif ve Estetik Cerrahi Kliniği, İstanbul*

Hidradenitis suppurativa; etiyolojisi kesin olarak ortaya konulamayan, apokrin ter bezlerinin bulunduğu bölgelerdeki kıl folliküllerinin obstrüksiyonu sonrası terin ter bezlerinde hapsolması ve spontan drenajıyla prezente, inflamatuar süreçlerin eşlik ettiği kronik bir deri hastalığıdır. Birkaç kistten veya siyah noktadan, rekürren ve pürülan drenajın eşlik ettiği abse formasyonuna dek geniş bir semptom skalası mevcuttur. Hastalık 3-6. dekad arasında daha sık izlenmektedir ve yaşam kalitesinin olumsuz etkilenebildiği bir klinik seyire sahiptir. Sanılanın aksine yetersiz hijyen, enfeksiyon gibi durumlar predispozan faktörler arasında kabul edilmemektedir. Hurley skalasına göre değerlendirilmektedir; 1-Hafif: Sinüs traktı veya skarlaşma olmaksızın tek veya az sayıda lezyonlar, 2-Orta: Birden fazla bölgede sinüs traktı veya skarlaşmalarla tekrarlayan lezyonlar, 3-Şiddetli: Etkilenen bölgede yaygın, birbiriyle çoklu sinüs traktlarıyla bağlı lezyonlar. Kliniğimize başvuran 43 yaş erkek hastada, 10 yıldır heriki gluteal bölgede yüzeysel lezyonlar, son 6 ayda lezyonlarda yayılma ve akıntı şikayetleri mevcuttu. Son 1 ayda bacaklarda güçsüzlük, yürümede zorlanma, ağrıda artış şikayetleriyle polikliniğimize başvuran hastada fizik muayenede bilateral glutealbölgede evre 3 hidradenitis suppurativa ile uyumlu lezyonlar, paraparezi saptandı. İnflamatuar sürecin sakruma ulaşması ve sakral osteomyelite neden olması ile artan hücre yıkımının sonucu olarak persistan hiperpotasemi gelişen hastaya agresif antipotasyum tedavi ile müdahale edildi. Klinik takipte hastanın akıntılı lezyonlarında progresif bir süreç saptanması üzerine, ikincisi agresif olmak üzere 3 defa eksizyon, 2 defa greft ile rekonstrüksiyon, 13 seans VAC tedavisi, lezyonun anal sfinktere dek uzanan perianal bölge tutulumuyla seyretmesi ve VAC tedavisinin hastanın defekasyon ihtiyaçlarıyla bağdaşamaması üzerine 3 seans flexi-seal ile takip yapıldı. Takiplerinde 9 günlük deliryum benzeri atağı medikal tedavi sınırlandırılmasıyla regrese oldu. (antipotasyum tedavi/ ertapenem?) Hastaya antipsikotik ve antidepresan tedavi protokoleri uygulandı. Hastanın bu dönemdeki tedavi uyumsuzluğu da sağaltım sürecini olumsuz etkilemiştir. Hidradenitis suppurativa, tutulum yerlerine ve dokudaki seyrine göre multipl semptomlarla prezente olabilen, yaşam kalitesini ciddi anlamda olumsuz etkileyebilen, tedavi sürecinde hasta uyumunun önem arz ettiği ciddi moribidite yaratabilen bir sağlık sorunudur. Gerekli durumlarda agresif debridmana dek varabilen tedaviler uygulanarak lezyon kontrol altına alınmalıdır.

**Hidradenitis Suppurativa**

## P-189
## Patau Sendromlu Hastanın Skalpteki Doku Defektinin Mikrogözenekli Epitelyum Eşdeğeri Yara Örtüsü ile Onarımı

Tunç Tunçbilek, Fatma Kaya, Gökhan Temiz, Hakan Şirinoğlu, Gaye Taylan Filinte
*Dr.lütfi Kırdar Kartal Eğitim ve Araştırma Hastanesi, İstanbul*

Patau sendromunun sitogenetik tanımlaması ilk kez Patau tarafından 1960 yılında yapılmıştır. Sendromun klinik fenotipi ise Smith tarafından tanımlanmıştır. Trizomi 13 ya da Patau sendromu, Trizomi 21 (Down sendromu) ve Trizomi 18'den (Edward sendromu) sonra en yaygın olarak görülen üçüncü otozomal trizomili kromozom düzensizliğidir..Major fenotipik özellikler genellikle yüz, göz ve beyin defektlerinden oluşur.Holoprozonsefalide beynin ön kısmı ve orta hat yüz yapılarının gelişimi bozulmuştur. Trizomi 13' de diğer trizomilerde olduğu gibi kalp, sindirim sistemi ve diğer sistemlere ait anormallikler yüksek oranda bulunur.Abdominal malformasyonlardan en sık oranda omfalosel görülür. Hastanemiz pediatri servisinde takip edilen patau tanılı 3 aylık erkek hasta tarafımıza danışıldı

yapılan muayenesinde holoprozensefali sonucu kranyumda, dura tabakasında ve skalpte doku defekti saptandı.. tarafımızca yara kapatılmasına yönelik 3 kez opere edildi ilk operasyonda beyin cerrahisi ile birlikte değerlendirilerek doku defekti PELNAC (emilebilir,mikrogözenekli epitelyum eşdeğeri yara örtüsü) ile kapatıldı. takiplerinde PELNAC yara yerinden kısmi ayrılması üzerine tekrar opere edilip sütüre edildi.PELNAC adapte olduğu görüldü daha sonra sekonder yara iyileşmesi için pediatri servisinde takiplere devam edildi ek operasyon gerekliliği görülmedi takiplerinde defektin epitelize olduğu saptandı

## P-190
## Myelomeningosel Operasyonu Sonrası Gelişen Açık Yarada Kombine Rekonstrüksiyon

Cem Berkay Sınacı, Gaye Filinte, Tufan Hiçdönmez, Evren Aydoğmuş, Alptekin Gül, Barış Kanık, Bükem Cüce
*Sağlık Bilimleri Üniversitesi Kartal Dr Lütf Kırdar Eğitim ve Araştırma Hastenesi, Plastik, Rekonstrüktif ve Estetik Cerrahi Kliniği, İstanbul*

Operasyon sonrası insizyon hatlarında gelişen nekroz, yara yeri ayrılması gibi problemler plastik cerrahların en sık karşılaştığı problemler arasındadır. Kliniğimize tethered kord ve lipomyelomeningosel tanılarıyla beyin cerrahisi tarafından opere edilen 6 yaşında çocuk hasta postoperatif dönemde lomber bölgesinde gelişen nekroz ve doku defekti nedeniyle başvurdu. Hastanın doku defekti olan bölgesine spinal kord ile bağlantılı olabilecek kemik defekti nedeniyle bu bölge sentetik bir materyal ile kapatılarak öncelikle negatif basınçlı yıkamalı yara kapama sistemi ile tedavi uygulandı(resim1). Tüm pansumanları ameliyathanede steril şartlarda yapılan hastanın lomber bölgesindeki kavite yeterli granülasyona sahip olduktan ve BOS akıntısı gelmediği görüldükten sonra hastaya ortadaki spinal kanalı kapatmaya yönelik flep ve greft cerrahisi planlandı. Flep kaybı göz önünde bulundurularak öncelikle tek taraflı flep ile doku defekti kapatıldı. Kemiğin ekspoze olmadığı granüle alanlar greft ile rekonstrükte edildi. Predispozan faktörlerin varlığında operasyon bölgesinde post operatif dönemde yara yeri ayrılması ve nekroz gibi komplikasyonların görülme sıklığı artmaktadır. Özellikle beyin cerrahisinin alanına giren ve spinal kord gibi BOS bağlantısı olma potansiyeline sahip yapıların üzerinde yerleşmiş olan doku defektlerinin rekonstrüksiyonu için negatif basınçlı yara kapama sistemleri fayda sağlamaktadır. Bu olgu sunumundaki gibi uzun süreli yatış gerektiren durumlarda kontaminasyon ve yara yeri enfeksiyonu da görülebilecek problemler arasındadır ve bu da erken rekonstrüksiyon şansını sınırlamaktadır. Bu vakada ilk planda yara yeri ayrılması riski nedeniyle ilk etapda flep cerrahisi planlanmadı. Spinal kanal bağlantısı sentetik bir materyal ile kapatılarak yara yeri negatif basınçlı kapama sistemi ile takip edildi. Yara yeri akıntısı son bulduğunda ve yeterli granülasyon sağlandığında flep ve greft cerrahisi uygulandı.

**Resim1**

*Sentetik materyal ile spinal kord bağlantısının kapatılması*

## P-191
## Seri Debridman, Greftleme ve Vakum Yardımlı Kapama Tedavisi ile Kurtarılmış Alt Ekstiremite Sirkümferensiyel Defekt Olgusu

Abbas Albayati, Burak Özkan, Çağrı Ahmet Uysal, Nilgün Markal Ertaş
*Başkent Üniversitesi Tıp Fakültesi, Plastik, Rekonstrüktif ve Estetik Cerrahi Anabilim Dalı, Ankara.*

Giriş: Alt ekstiremitenin ezici, yada crush yaralanması hayati tehlikesi olan bir travmadır. Rekonstrüksiyon zorluğu teşkil eden ciddi cilt ve ciltaltı doku kayıbı ile ilişkilidir. Crush yaralanması uzuv kayıbı tehlikesi yanı sıra hayati organları etkileyen metabolik dengesizlik ile karakterize olan sistemik hastalık riski de taşımakadır. Crush travması deprem gibi doğal afetler, motorlu araç kazaları ve vucüt kısımlarını sıkıştıran uzatılmış hareketsizlik durumlarında meydana gelir. Enfeksiyon riskini azaltmak amacıyla yaranın kapatılması en kısa sürede sağlanmalıdır. Bu sunumda sağ alt ekstremiteye crush yaralanması geçiren, ve vakum yardımlı kapama ve deri grefti ile yara onarımı gerçekleşen 74 yaşında kadın hasta takdim etmekteyiz.

Vaka Sunumu: Yetmiş altı yaşında kadın hasta sağ bacakta ağrı ve şişlik ile kliniğimize başuvrdu. Hasta 7 gün önce araç dışı trafik kazası sonucu olarak düşme sonrası sağ bacağın üzerinden yüklü araç geçtiği öğrenildi. İlk mudahelesi dışmerkezde yapılan hasta sonraki gün taburcu edildikten sonra hastanın sağ bacağında ağrı, şişlik ve deride siyahlaşma artışı oluşmuş. Hastanın özgeçmişinde hipertansiyon ve diyabetik mellitus dışında başka sistemik hastalığı yoktu. Fizik muayenede sağ uyluk, diz ve sağ bacak proksimal 1/3'ünde ekstiremiteyi çepeçevre olarak saran belirgin nekroze deri ve demarkasyon vermemiş crush alanları gözlendi (Şekil 1). Uyluk medialinde yaklaşık 10x20 cm'lik hematom ile uyumlu şişlik vardı. Hastanın Vucüt Kitle Endeksi 36 olarak hesaplanmıştı. Hastanın kliniğe başvurusundaki genel durumu iyidi. Laboratuvar incelemelerinde beyaz küre sayısı 21,000 K/mm3, hemoglobin 8.3 gr/dL ve C-Reaktif Protein (CRP) değeri 240 mg/L tespit edildi. Çekilen ayak grafisinde deplase olmayan sağ lateral malleol fraktürü gözlendi. Hastaya yatış verildi ve hematom boşaltılması ve yara debridmanı için

acil operasyon planlandı. Sağlıklı kanayan zemine ulaşana kadar nekrotik alanlar debride edildi. Yaşayabilirliği şüpheli olan alanlar eksize edilmedi. İleri debridman seanslarında açık alanları sirkümferensiyel kapatacak şekilde vakum yardımlı yara tedavisi (VAC) başlatıldı. Yedinci günde uyluk ve bacağın anterior ve medial yüzünde granülasyon dokusu elde edildi. Sağlıklı zemine sahip olan yara alanları sağ uyluk lateralinden alınan ve mesh haline getirilen 20x9 cm'lik kısmi kalınlıkta deri grefti (0.6 mm kalınlığında) ile rekonstrükte edildi. Yeterli granülasyon dokusu sağlanamayan, greft ile kapatılamayan alanlar ile bilrilkte greft ile onarılan bölgeler eşzamanlı sirkümferensiyel VAC ile kapatıldı. Prosedüru kolaylaştırmak adına uygulanan süngerler birbirine ve deriye stapler ile tespit edildi. Takiben sünger üzerinde tüm bacağı saracak şekilde şeffaf yapışkanlı yara örtüsü uygulandı. VAC'ın basıncı (80 mmHg) olarak belirlendi. İki günde bir VAC değiştirildiğinde yeni sağlanan granülasyon dokusu üzeri yeni deri grefti ile kapatıldıktan sonra aynı prensip ile VAC takıldı. Yaklaşık 2 hafta içerisinde açık yaraların %85'i kapanmış durumdaydı (Şekil 2). Hasta 20.günde taburcu edildi. Erken fizyoterapi rehabilitasyonu başlatıldı. Üçüncü ay takibinde kabul iyi fonksiyonel ve edilir kozmetik sonuç elde edildi (Şekil 3).

Tartışma: Crush yaralanmaları genellikle acil debridman ve bunu takiben deri grefti ile onarılmaktadır. Crush yaralanmalarında deri greftin tutmasını engellebilecek avasküler yara yatağı, akıntı ve kontaminasyon mevcuttur. Deri greftin tutması için uygun yara yatağı hazırlanması hem hasta hem de cerrahi ekip için rahatsız edici sık pansuman değişimi ile gerçek çabalama gerekmektedir. Bu tür olumsuzlukları aşmak adına bacak ve uyluk bölgesinde crush yaralanması sonrası oluşan sirkümferensiyel yarası olan hastamıza vakumlu yara kapama tedavisi başlattık. VAC ilk olarak 1993 yılında Fleischmann tarafından tanıtılmıştır. VAC akût ve kronik yara tedavisinde kullanılan yardımcı bir yöntemdir. Bölgesel kan perfüzyonu ve granülasyon dokusunun çoğalma hızını arttırmasıyla yanı sıra bakteri kolonizasyonunu azaltmaktadır. VAC sirkümferensiyel yaralarda güvenilir bir yöntemdir. Daha hızlı iyileşme, hastanede uzun yatış süresi ile oluşabilecek maliyeti azaltmak ve greftin tutmasını sağlamak gibi birçok avantajı bulunmaktadır. Bundan dolayı sunduğumuz hastada kullandığımz VAC yöntemi hem nekrotik alanlarda granulasyon dokusu oluşması, hem de sağlıklı yatağa sahip alanlara uygulanmış deri grefti için pansuman görevi yapması yanısıra greftin tutma olasılığını arttırıcı çift etki ile başarılı kullanılmıştır. VAC kullanımı ağır sirkümferensiyel bacak yaralarında daha az pansuman değişimi ile yara yatağını hazırlamak ve hastanede kalış süresini azaltmak yönünde kazançlıdır. Bu hastalarda VAC'ın basınç ayarı diastolik basınçtan az olması ve uygulanan ekstiremitenin dolaşım muayenesine dikkat etmek gerekmektedir.

**Şekil 1**

*Sağ bacakta crush yaralanması*

## P-192
## Kronik Böbrek Yetmezliği Olan Hastalarda Ekspoze İnterfalangeal Eklem Varlığında Parmak Kurtarıcı İşlem: Artrodez

Burak Özkan, Abbas Albayati, Ahmet Çağrı Uysal, Nilgün Markal Ertaş
*Başkent Üniversitesi Plastik Rekonstrüktif ve Estetik Cerrahi Anabilim Dalı, Ankara*

Giriş: Artrodez; işlevselliğini yitirmiş eklemlerin bertaraf edilerek kemiğin istenilen pozisyonda iyileştirilmesi esasına dayanan bir işlemdir. Travmatik el yaralanmalarında eklem restorasyonu sağlanamadığında sıklıkla tercih edilen artrodez aynı zamanda diyabetik ve böbrek yetmezlikli hastalarda deri bütünlüğünün bozulduğu ve tendonların hızlıca nekroze giderek eklemlerin ekspoze olduğu durumlarda parmak kurtarıcı bir işlem olarak tercih edilebilir. Bu çalışmamızda kliniğimizde eklem debridmanı sonrası artrodez yapılarak amputasyondan kurtarılan parmak yaraları sunulmuştur.

Gereç ve Yöntem: 2016-2018 yılları arasında Başkent Üniversitesi Plastik, Rekonstrüktif ve Estetik Cerrahi Kliniğine alt ve üst ekstremitede ekspoze eklem şikayetiyle başvuran kronik böbrek yetmezliği olan 8 hasta retrospektif olarak taranarak çalışmaya dahil edildi. Tüm hastalarda cerrahi işlem rekonstrüktif flep operasyonları yapılamayan hastalarda yara dudaklarının tazelenmesi, eklemin ve nekroze yapıların debridmanı neticesinde sağlıklı kemik uçlarının K-teli ile birbirlerine adapte edilmesi ve parmak kısaltılması ile cildin primer kapatılması şeklinde yapıldı. (Resim 1)Tüm hastalara antibiotik profilaksisi yapıldı.

Bulgular: Yaş ortalaması 62 (45-74) olan 8 hasta (6E,2K)' da toplam 12 parmakta (8 ayak PİF, 3 PİF, 1 DİF) cerrah işlem uygulandı. K-telleri en az 3 en fazla 5 hafta tutuldu. K telleri çekilmeden direk grafi ile kemikleşme kontrol edildi. Sütürler ortalama 3. 5 hafta kadar tutuldu. 1 Hastada yara ayrılması görülürken ek komplikasyon gözlenmedi. Ortalama takip süresi 4 aydı. (Tablo 1)

Tartışma ve Sonuç: Kronik böbrek yetmezliği hastalarında diyaliz, hiperürisemi veya diyabet gibi diğer morbiditeler nedeniyle yara iyileşme bozuklukları görülmektedir. Uzun süreli diyaliz neticesinde deri kalitesinde bozulma, dermis kalınlığının azalması gibi nedenlerle derinin en ince olduğu el ve ayak dorsumlarında özellikle eklem üzerinde cilt ülserleri ve tendon ardından eklem ekspozisyonları görülebilmektedir. Ekspoze olan tendonların kapatılmasında cross finger, lokal flepler, adipofasyal cross finger gibi rekonstrüksiyon yöntemleri mevcut olsa da deri perfüzyon ve kalitesinin azalması nedeniyle flep yaşayabilirliği bu hastalarda dramatik azalmıştır ve flep cerrahisi çoğu zaman mümkün olmamaktadır. Eklemin debridmanı ve parmağın artrodezi ile eklem üzeri yaranın kapatılması mümkün olmaktadır. Rekonstrüksiyon seçeneklerinin kısıtlı olduğu KBY'li ve ampütasyon istemeyen hastalarda ekspoze eklem debridmanı ve artrodezin başarılı bir tedavi yöntemi olduğunu düşünüyoruz.

**Resim 1**

*Sağ ayak pif de ekspoze eklem varlığı, eklem debridmanı ve k teli ile fiksasyon sonrası yaranın parmak kısaltılarak kapatılması ve post op 3. ay görüntüsü*

**Tablo 1**

| | Cinsiyet | Yaş | Lokalizasyon | Cerrahi | Komplikasyon |
|---|---|---|---|---|---|
| Hasta 1 | E | 74 | Sol ayak 2.parmak PİF eklem | Deb+artrodez | - |
| Hasta 2 | E | 68 | Sol ayak 2.parmak PİF eklem | Deb+artrodez | - |
| Hasta 3 | E | 56 | Sağ ayak 3.-5 Parmak PİF | Deb+artrodez | - |
| Hasta 4 | K | 62 | Sol ayak 1. Parmak İF eklem | Deb+ osteomyelit cerrahisi + artrodez+ | - |
| Hasta 5 | E | 69 | Sağ ayak 1. Parmak İF eklem | Deb+VAC+ Artrodez | Yara ayrılması |
| Hasta 6 | K | 45 | Sağ el 3. Parmak DİF | Deb+artrodez | - |
| Hasta 7 | E | 72 | Sağ ayak 2.-3 Parmak PİF | Deb+artrodez | - |
| Hasta 8 | E | 50 | Sol ayak 3-4. Parmak PİF | Deb+artrodez | - |

*Hastaların demografik ve klinik bilgileri*

## P-193
## Saç Açıcıyla Skalpte Gelişen Üçüncü Dereceden Bir Kimyasal Yanık Vakası

Serkan Erbatur[1], Mehmet Özdemir[1], Ercan Çelikkaleli[1], Kadir Berat Oyur[2]
*[1]Dicle Üniversitesi Tıp Fakültesi, Plastik Rekonstruktif ve Estetik Cerrahisi Anabilim Dalı, Diyarbakir*
*[2]Minsk Bölge Klinik Hastanesi, Plastik Cerrahisi Anabilim Dalı, Minsk, Belarus*

Giriş: Saçın rengini açmak için dünyada ve Türkiye'de son yıllarda moda olan saç açıcıların kullanımı hızla artmaktadır. Saç açıcılar çok nadir olarak derin yanıklara sebep olur. Literatürde saç açıcılara bağlı olarak oluşan yirmibeşe yakın üçüncü dereceden kimyasal yanık vakası bildirilmesine rağmen, bildiğimiz kadarıyla bu Türkiye' de bildirilen ilk vakadır.

Olgu: 22 yaşında güzellik uzmanı olarak çalışan kadın bir hasta, skalp frontal kısımda yaklaşık 6x5 cm boyutunda üçüncü dereceden yanıkla polikiniğimize başvurdu. Hasta yaklaşık 2 ay önce evde saç rengini değiştirmek amacıyla saçına saç açıcı madde sürdüğünü, bir kısmının deriye temas ettiğini ve sonra saçını toplayarak saç tokasıyla sabitlediğini belirtti. İşlem ortalama 40 dakika sürmesine rağmen yaklaşık on dakika sonra frontal kısımda özellikle saç tokasının olduğu alanda şiddetli ağrı olması sebebiyle saçını yıkamış. Saçında kızarıklık farkeden hasta, saç açıcının oraya yapıştığını düşünerek iyice çıkması için saatlerce sıcak suyla yıkamış. Yara yerinde akıntı ve ağrı oluşan hasta iki hafta boyunca doktora başvurmamış. Ağrının artması üzerine önce cildiye polikliniğine sonra tarafımıza başvurdu (Şekil: 1). Hastanın yara yeri debride edilip, parsiyel kalınlıkta deri greftiyle onarıldı. Hastanın alopesiden şikayetçi olması sebebiyle, hastaya ekspander yerleştirilerek skar revizyonu yapılması planlandı.

Tartışma: Saç açıcıların içerisinde hidrojen peroksit, persulfat (amonyum-sodyum-potasyum persulfat) ve bu iki asidik maddeyi alkalize etmek için kullanılan sodyum metasilikat gibi alkalize maddeler kullanılmaktadır. Saçın rengini açan hidrojen peroksit (H2O2) bül ve yanık oluşumuna sebep olabilen asidik bir maddedir. Persulfatlar ise alkali koşullarda saçta porlar oluşturarak H2O2 in etkisini güçlendirir; ancak ürtiker, alerjik ve kontakt dermatite yol açabilir. Saç açma işlemi esnasında kullanılan kozmetik ürünün cilde temas etmemesi gerekir. Bu amaçla alimünyum folyo kullanılır. Hastamız cildi korumak için herhangi bir önlem almamakla beraber saç açıcının bir kısmını cilde temas ettirmiş, özellikle tokayla saçını sabitleştirdiği frontal alanda saç açıcıyla teması arttırmış. Kimyasal yanıklarda ilk tedavi yaklaşımı, yanık alanın bol ılık suyla yıkanmasıdır, ancak hasta saatlerce saçını sıcak suyla yıkayarak yanık alanının daha da derinleşmesine sebep olmuş.

Sonuç: Türkiye'de daha önce saç açıcıyla kimyasal yanık vakası bildirilmemesine rağmen, kullanımın yaygınlaşmasına bağlı olarak önümüzdeki yıllarda vaka sayısının artacağını düşünmekteyiz. Saç açıcılara bağlı yanıklar önlenebilir yanıklar olup, bununla ilgili kuaförler ve güzellik uzmanları eğitilmelidir. Çocuklarda saç açıcıların kullanılmaması gerekmektedir.

**Saç açıcıyla skalpte gelişen üçüncü dereceden bir kimyasal yanık vakası**

*Hasta yanık gelişmesinde yaklaşık 2 ay sonra tarafımıza başvurduğunda çekilen fotoğraf*

## P-194
## Üretral Askılama Operasyonu Yapılmış Hastada Cihaz Ekspozisyonunun Yönetimi

Ahmet Demir
*Antalya Eğitim ve Araştırma Hastanesi, Plastik, Rekonstrüktif ve Estetik Cerrahi, Antalya*

Giriş: Biyomateryal ürünler gerek pastik cerrahi alanında gerekse diğer cerrahi alanlarda bazen kaçınılmaz olarak tercih edilirler. Bu ürünler ile ilgili olarak en önemli olan noktanın biyomateryallere özgü komplikasyonların akılda tutulması ve bi cihazların ne olduğu ve nelere yol açabileceği ile bilgilendirmeler hastalara işlem öncesinde dikkatlice anlatılmalıdır. Hastadan alınan onamlar ile bu bilgilendirmelere kayıt altına alınmalıdır.

Vaka: 57 yaşında kadın hasta son 1 yıldır sol kasığındaki akıntılı yara nedeni ile kliniğimize başvurdu. Yapılan muayanesinde sol inguinalde yaklaşık 0.5 cm çapındaki papüler lezyon görlüdü. Lokal anestezi altında yapılan eksizyon esnasında lezyonun derine doğru uzanımı olan bir fistül traktı olduğu anlaşıldı. Yapılan eksplorasyonda derin dokuda yerleşimli beyaz yabancı cisim görüldü. İşlem esnasında hastanın yabancı cisime dair bir bilgisi olup olmadığı sorulduğunda hastanın cevabı olumsu oldu. Yabancı cisimin medikal bir cihaz olduğuna kanaat getirilmesi sonrası çevre dokular kürete edildikten ve lezyon eksize edildikten sonra defekt primer onarıldı. Hasta sadece inkontinans nedeni ile yaklaşık 3 yıl önce opere olduğu fakat bir cihaz yerleştirilmesi işleminden haberi olduğunu dile getirdi. Hasta sonrasında inguinal ultrason görüntülemeye ve kadın hastalıkları ve doğum kliniğine yönlendirildi. Kadın hastalıkları kliniği tarafından üretral sling aparatı olduğunun teyidi alınması sonrasında hasta bilgilendirlerek kontrole alındı.

Tartışma: Plastik cerrahide lokal anestezi altında yapılan cerrahi girişimler genellikle basit olduğu düşünülerek yapılsa da bazen sürprizler ile karşılaşılabilmektedir. Bu vakada hastaya neden geçirdiği cerrahi işlemi sorgulandığı esnada dile getirmediği sorulduğunda inkontinans şikayetinin utanılası bir durum olduğunu düşündüğünden bahsetmek istemdiğini söylemiştir. Bununla birlikte geçirmiş olduğu cerrahi işlemde medikal cihaz yerleştirilmiş olmasından kendisinin de habersiz olduğunu söylemiştir. Tüm bu koşullar bir araya gelince basit bir folikülit tarzı lezyonun altından fistül traktı görülmesi tarafımızca şaşırtıcı olmuştur. Böyle bir durumda farkında olmadan cihazın hasarlanması da söz konusu olabilirdi. Eksizyon esnasında kontrollü yaklaşım sayesinde altta 'garip bir durum' dan şüphelenilmesi sayesinde olumsuz bir duurmla karşılşılmadı.

Sonuç: Plastik cerrahide kimi zaman çok basit olarak görülebilen işlemlerin altından hiç beklenmedik sürprizler çıkabilmektedir. Vakamızda olduğu gibi hasta hikaye vermezse de ve kendisine yerleştirilmiş olan medikal cihazın farkında olmazsa bile garip bir durum hissedildiği takdirde daha kontrollü bir yaklaşım sergilenmesi gerekmektedir.

**Üretral askılama cihazının çevresindeki akıntı yaranın debridman sonrası görüntüsü**

## P-195
## Trikloroasetikasit Yanlış Kullanımı Sonucu Oluşan Morbid Oküler Komplikasyon: Olgu Sunumu

Cemil Işık, Ahmet Rıfat Doğramacı, Mustafa Sütçü, Osman Akdağ, Zekeriya Tosun
*Selçuk Üniversitesi Tıp Fakültesi, Plastik Rekonstrüktif ve Estetik Cerrahi Ana Bilim Dalı, Konya*

Giriş: Günümüzde kimyasal peelingler, kozmetik ve medikal amaçla sıklıkla kullanılan invaziv olmayan tedavi yöntemleridir. Trikloroasetikasit (TCA) Stuzin ve ark. Tarafından popülarize edilmiş en sık kullanılan kimyasal ajandır. Özellikle yüz ve göz kapaklarında dahil geniş kullanım alanı mevcuttur. Ancak oküler ve diğer cilt komplikasyonlarının yönetimi literatürde geniş olarak yer almamaktadır. Bu olgu sunumunda yanlışlıkla göz üzerinde TCA kullanımı sonucu oluşan oküler komplikasyonun yönetiminin bir vaka üzerinden tartışılması amaçlanmıştır.

Olgu sunumu: 9 aylık mülteci çocuk hasta yüzde yanık, sağ gözde şişlik ve dilde şişme şikayetleri ile çocuk acil polikliniğine getirildi. Oftalmolojik damla sanılması sonucu göze dökülen solüsyonun %10'luk TCA içeren preparat olduğu anlaşıldı. Hava yolununun kontrolünü takiben hemen 1000 cc salin ile konjonktiva, kornea ve diğer yanık bölgeleri irrige edildi. Hasta göz Hastalıkları bölümüne konsülte edildi. Kornea alt yarısının ödemli, alt kesiminde limbal iskemi olduğu ve konjonktival ödem olduğu saptandı. Moxifloksasin oftalmik damla, suni göz damlası, karbomer jel, VitA pos jel ve oftalmik bakımı yapıldı. Maddenin uzun dönemde etkisi kestirilemediğinden, solunum yolu güvenliği sağlanarak ve yakın takibe alındı. Buccal alan, oral mukoza ve diğer yanık alanlar 20 dakika salin ile irrige edildi, bu işlem 6x1 tekrarlandı. Korneal defekt oluşmayan, limbal ödemi günden güne azalan hastada solunum problemi gözlenmedi. Yanık alanları lokal bakımı ile iyileşen hasta 7. Günde taburcu edildi. Postoperatif 1. Ay kontrollerinde görme problemi olmayan hastada yanık alanların minimal pigmentasyonla iyileştiği gözlendi.

Tartışma: TCA, sistemik toksisite oluşturmaması sebebiyle yan etkileri genellikle pigmentasyon, eritem gibi lokal etkilerle sınırlı olmasına rağmen, bilinçsiz ve yanlış kullanımı sonucu ciddi yan etkiler oluşabilmektedir. TCA ve bu gibi ilaçlara kolay ulaşılabilirlik komplikasyon riskini daha da artırmaktadır. Kimyasal peelingler kullanımı sadece, kullanımı konusunda eğitimini almış hekimler tarafından uygulanmalıdır.

Sonuç: Kimyasal peelinler non invazif,güvenli tedavi modaliteleridir. Ancak kimyasal içerik yüzdelerinin yükselmiş ve bilinçsiz kullanımı sonucu önemli yan etkiler oluşturabilmektedir.Kimyasal peelinlger, yüz gençleştirme ve medikal amaçla kullanımı artmıştır. En çok kullanılan ajanlardan biri de TCA dır. TCA konstantrasyonun artmasıyla oluşturğu etkinin daha derin olması farklı amaçlarla kullanımına yol açmaıştır.TCA, sistemik toksisite oluşturmaması sebebiyle yan etkileri genellikle pigmentasyon, eritem gibi lokal etkilerle sınırlıdır. Ancak literatürde sayılı vakada oküler yan etki belirtilmiştir.

Organizasyon Sekreterya

Valor KONGRE organizasyonları

Turan Güneş Bul. Galip Erdem Cad.
576. Sok. No: 28 06550 Oran / Ankara
Tel : 0312. 491 88 88
Faks : 0312. 491 99 89
valor@valor.com.tr