Türk Plastik Rekonstrüktif ve Estetik Cerrahi Derneği

41. Ulusal Kurultayı

26-30 **Ekim** 2019

Sheraton Grand Samsun Hotel / **SAMSUN**

www.plastikcerrahi2019.org

Türk Plastik Rekonstrüktif ve Estetik Cerrahi Derneği

41. Ulusal Kurultayı

Bildiri Özetleri Kitabı

Değerli Üyeler, Sevgili Uzmanlık Öğrencileri,

Gazi Mustafa Kemal Atatürk'ün 1919'da Samsun'a çıkması ile başlayan Milli Mücadelemizin 100. yıldönümünde, 41. Ulusal Kurultayımızı 26-30 Ekim 2019 tarihleri arasında Samsun'da gerçekleştirdik. Kurultayımıza ülkemizin dört bir yanından 211 Uzman, 131 Tıpta Uzmanlık Öğrencisi, 9 Tıp Fakültesi öğrencisi, 16 hemşire ve 73 firma yetkilisi olmak üzere 470 kişi katıldı. Kurultay Bilimsel programında 7 kurs, 49 konferans, 12 panel, 15 serbest bildiri oturumu, 3 poster tartışması oturumu, 24 Deneyim Aktarım Sınıfının yanısıra Uzman Araştırma Yarışması ve Asistan Bildiri Yarışması oturumları gerçekleştirildi. Kurultaya 11'i yurtdışından, 140'ı yurtiçinden olmak üzere, 151 konuşmacı katılarak, deneyimlerini ve bilgilerini bizlerle paylaştılar. Ayrıca hemşirelerimiz için de panel ve serbest bildiri oturumları düzenlendi. Bilimsel program, Bilimsel İşlerden sorumlu Yönetim Kurulu üyesi Prof. Dr. Şükrü Yazar'ın ilgili Çalışma Kurullarımızın ortak çalışmaları ile belirlendi.

Kurultayımızın ev sahipliğini üstlenen, Ondokuz Mayıs Üniversitesi Tıp Fakültesi Plastik Rekonstrüktif ve Estetik Cerrahi Anabilim Dalı Başkanı Prof. Dr. Ahmet Demir'e, Anabilim Dalında görev alan tüm Öğretim Üyelerine ve Samsun'daki tüm meslektaşlarımıza kurultayın pürüzsüz geçmesi için sarfettikleri çabalarından dolayı teşekkür ederiz. Kurultayımızda yer alan tüm konuşmacılara ve katılımcılara bilimsel katkıları için, firma yetkililerine destekleri için, dernek sekreterlerimiz Emine Kayabal ve Nesrin Nur Bozkurt ile Valör Kongre firmasına kusursuz bir organizasyon sağladıkları için ayrıca teşekkürlerimizi sunarız.

Saygılarımla

Prof. Dr. Sühan Ayhan
Başkan
Türk Plastik Rekonstrüktif ve Estetik Cerrahi Derneği Yönetim Kurulu adına

KURULLAR

TPRECD Yönetim Kurulu

Başkan
Dr. Sühan Ayhan

Başkan Yardımcısı
Dr. Selahattin Özmen

Genel Sekreter
Dr. Özay Özkaya Mutlu

Bilimsel İşler Sorumlusu
Dr. Şükrü Yazar

İnternet ve Bülten/e-Dergi Sorumlusu
Dr. Zekeriya Tosun

Sayman
Dr. Gaye Filinte

TTB-Tarihçe ve Üyelik Sorumlusu
Dr. Burak Kaya

Yerel Düzenleme Kurulu
Dr. Ahmet Demir (Başkan)
Dr. Lütfi Eroğlu
Dr. Tekin Şimşek
Dr. Murat Sinan Engin
Dr. İsmail Küçüker
Dr. Çağlayan Yağmur
Dr. Kamil Yıldırım

Uzman Araştırma Yarışması Kurulu
Dr. Selahattin Özmen
Dr. Savaş Serel
Dr. Kemal Fındıkçıoğlu

Asistan Bildiri Yarışması Kurulu
Dr. Eksal Kargı
Dr. Kaan Gideroğlu
Dr. Bilsev İnce
Dr. Kamuran Zeynep Sevim

UZMAN BİLDİRİ YARIŞMASI

KLİNİK DAL BİRİNCİSİ
Alt Yan Kıkırdakların Açılanma Deformitelerinin Sınıflandırılması ve Onarımı

Aret Çerçi Özkan, Fethi Sarper Mete
Avrupa Meslek Yüksek Okulu, Ataşehir Acıbadem Hastanesi, İstanbul

Giriş: Burun ucunun şeklini alt yan kıkırdaklar (AYK) oluşturur. Bunlar, özgün bir anatomiye sahiptir ve çeşitli iliştiriciler ile sabitlenmişlerdir. AYK, her biri farklı bileşke çizgileriyle ikiye bölünmüş, üç kruraya ayrılır. Burun ucu onarımı, AYK üzerinde çeşitli noktalarda konuşlanabilen açılanma deformiteleri (AD) nedeni ile daha karmaşık bir hal alabilir. Bu AD'lerin çoğu, bölüngeler ve kruralar arasındaki bileşke çizgileri üzerinde bulunur.

Gereç ve Yöntem: Ocak 2016 - Eylül 2018 arasında, 375 birincil açık rinoplasti yapıldı. Tüm AD, geriye dönük analiz edildi. Altı farklı tipte AD'ne rastlanmıştır. AD'nin dördü (A, B, C, D türleri) bileşkelerle eşleşmiş, ikisi (S, T türleri) bileşkeler üzerine eşleşmemiştir.

Bulgular: Ayak levhalarını (foot-plate) ıraksatan tip-A, AD dokuz hastada görülmüştür. Kutumsu-burun deformitesine neden olan Tip-B AD, on sekiz hastada gözlenmiştir. İç genu bölgesinde, kubbenin iç köşesinin dik açılanmasına neden olan tip-C AD, dört olguda gözlenmiştir. Sıkılmış burun ucu deformitesi ve içbükey alar kanatlara neden olan tip-D AD, altı hastada gözlenmiştir. Kollumellada "S" şeklinde şekil bozukluğuna neden olan tip-S AD, beş hastada gözlenmiştir. Alar kanatlarda dışa doğru bir çıkıntılanmaya neden olabilen tip-T AD, bir hastada gözlenmiştir.

Toplam 375 olgudan, AD bulunan olgu sayısı 39 (%10,4) idi. Takip süremiz 3ay-6yıl dır. Vakalarımızda tatmin edici sonuçlar elde ettik. Üç olgumuzda burun deliği asimetrisi ve bu olgulardan birinde kolumellar eğilme gözlendi, ancak bu sorunlar hasta memnuniyetini olumsuz etkilemedi.

Sonuç: AYK üzerindeki AD'lerin, bileşke çizgilerine eşleşmelerine göre sınıflandırılması, bu deformitelerin tanımlanabilmesini ve onarımları için hızlı planlama yapılabilmesini ve birkaç deformitenin bir arada olduğu durumlarda, her bir deformite ile ayrı ayrı ilgilenme fırsatı sunar.

KLİNİK DAL BİRİNCİSİ
Açık Rinoplasti Uygulanmış Olgularda Revizyon Rinoplasti: 252 Vakadan Çıkarılacak Dersler ve Risk Faktörlerinin Analizi

Serhat Şibar[1], Erkan Deniz[1], Özgün Kılıç[1], Safa Manav[2]
Gazi Üniversitesi Tıp Fakültesi Plastik Cerrahi Anabilim Dalı, Ankara
Afyonkarahisar Devlet Hastanesi Plastik Cerrahi Kliniği, Afyonkarahisar

Rinoplasti plastik cerrahi pratiğindeki en zor ameliyatlardan birisidir. Revizyon rinoplasti oranları literatürde %5-15 arasında değişmektedir. Çalışmamızda açık rinoplasti sonrasında estetik açıdan revizyon ameliyatına ihtiyacı olan olgular geriye dönük olarak risk faktörleri açısından taranmıştır. Bu sayede rinoplastide revizyon oranlarının en aza indirilmesi hedeflenmiştir.

2013 - 2018 yılları arasında açık rinoplasti uygulanmış 4003 hastadan, revizyon yapılan 252 hasta çalışmaya dahil edildi. Hastalarda demografik özelliklere ve ameliyat öncesinde foto grafik analizlerle burun morfolojisinde çeşitli parametrelere bakıldı. Ameliyatta kullanılan teknikler hastalara göre sınıflandırıldı. Revizyon öncesinde burundaki deformiteler her hasta için belirlenerek, ilk ameliyat öncesindeki burun morfolojisi ve kullanılan ameliyat teknikleriyle aralarındaki istatistiksel ilişki açısından değerlendirildi.

Revizyon oranı %10.8 olarak saptandı. Ortalama yaş 31.9'du (18-56). Hastaların 30'u erkek 222'si kadındı. Ortalama nazolabial (NL) açı 91.2°, dorsal hump miktarı 4.04 mm'ydi. Orta çatı rekonstrüksiyonunda hastaların 116'sında fold-in flep, 86'sında spreader greft tercih edildi. Burun ucu desteği için hastaların 184'ünde strut greft, 68'inde tongue-in groove tekniği kullanıldı. Estetik açıdan gerçekleştirilen en sık 3 revizyon nedeni yetersiz burun ucu rotasyonu (%37.7), hanging kolumella (%30.2) ve supratip (%28.6) deformitesiydi.

Yapılan lojistik regresyon analizinde;

Yetersiz burun ucu rotasyonunda, strut kullanımı tongue in groove tekniğine kıyasla riski 5.3 kat, ameliyat öncesi yetersiz burun ucu projeksiyonu 2 kat, düşük NL açı varlığı ise 0.8 kat arttırmaktaydı. Hanging kolumella için 40 yaş üzeri olmak riski 6.8 kat, tongue-in groove yerine strut greft kullanımı ise 5.9 kat arttırmaktaydı. Supratip deformitesi için tongue-in groove tekniği yerine strut greft kullanımı riski 2.2 kat arttırmaktaydı. İleri yaş, düşük burun ucu projeksiyon ve rotasyonuna sahip olan hastalarda ameliyat sonrası yeterli burun ucu rotasyonu için tongue-in groove tekniği kullanımı veya burun ucunun normalden fazla rotasyona uğratılması daha uygun olacaktır. İleri yaş (>40 yaş) ve ameliyat öncesi düşük NL açıya sahip hastalarda supratip ve hanging kolumella insidansını azaltmak için strut greft yerine tongue-in groove tekniğinin kullanımı avantajlı olabilir.

KLİNİK DAL İKİNCİSİ
Başparmak Rekonstrüksiyonunda Yeni Bir Teknik: Damar Anastomozu Yapılmadan 4. Parmağın Transferi

Bilsev İnce, Mehmet Dadacı
Necmettin Erbakan Üniversitesi, Meram Tıp Fakültesi, Konya

Giriş: Literatürde ayaktan ele parmak transferi haricinde 2.parmağın fonksiyonlarını korurken, tek seansta başparmak rekonstrüksiyonu sağlayan bir teknik tanımlanmamıştır. Bu çalışmada amacımız, başparmak rekonstrüksiyonunda 4.parmağın kullanılabilirliğini araştırmak ve bu tekniğin komplikasyon ve sonuçlarını belirlemektir.

Hastalar ve Yöntem: Bu prospektif çalışmaya 2017-2018 yılları arasında başparmak ampütasyonu şikayetiyle kliniğimize başvuran, replantasyon yapılamamış veya başarısız olmuş, ayaktan ele parmak transferi ve 2.parmak pollisizasyonunu kabul etmeyen 20-60 yaş arası hastalara ait parmaklar alındı. Başparmağı ampute olan elin 4.parmağı radial taraf pedikülü korunarak başparmağa transfer edildi. Hastaların ameliyat öncesi ve sonrası değerlendirmeleri, cerrahiyi yapan cerrah dışında çalışma hakkında bilgisi olmayan üç plastik cerrah tarafından yapıldı. Parmakların fonksiyonları; kol, omuz, el engel skoru (Disabilities of Arm, Shoulder, Hand-DASH) kullanılarak değerlendirildi. Hastanın günlük aktivitelerini belirlemek için hızlı DASH engel skoru (Quick DASH Disability) kullanılırken, iş yapma yeteneği ise DASH-iş modeli ile hesaplandı. Estetik sonuçlar ise Likert skalası ile değerlendirildi. Ayrıca ameliyat sonrası birinci yılda aynı üç cerrah tarafından parmakların iki nokta diskriminasyon mesafeleri ölçüldü. Hasta skorları belirlenirken çalışma hakkında bilgisi olmayan cerrahların belirlediği her iki DASH, Likert skorları ile iki nokta diskriminasyon sonuçlarının ortalaması alındı.

Bulgular: Çalışmaya dört hastaya ait beş parmak alındı. Hastaların ortalama yaşı 37 (21-57), ortalama ameliyat süresi 89±12 dakika, ortalama takip süresi 13 (12-16) aydı. Amputasyon seviyesi üç parmakta proksimal falanksta iken iki parmakta metakarpal seviyedeydi. Hiçbir hastada parsiyel veya tam parmak nekrozu görülmedi. 1.yıl sonunda ortalama iki nokta diskriminasyon mesafesi 3,9±0,7 mm oldu. Hastaların tamamı ikinci ay sonunda fleksiyon hareketini yapabilirken oppozisyon hareketini üçüncü ay sonunda yapabildiler. Hastaların ortalama DASH-İş Modeli skoru 15,5±3 iken, hızlı DASH skoru 5,16±3,17 ve Likert skoru 19,6±0,4 olarak ölçüldü.

Sonuç: 4.parmak transferi; damar onarımına ihtiyaç duyulmayan, parmak hissinin korunduğu, hızlı cerrahiye olanak sağlayan bir başparmak rekonstrüksiyon tekniğidir. Bu teknik ayaktan ele parmak transferi ve pollisizasyonu kabul etmeyen hastalarda alternatif rekonstrüksiyon tekniği olarak kullanılabilinir.

DENEYSEL DAL BİRİNCİLİK ÖDÜLÜ YÖNETMELİĞE AYKIRILIK GEREKÇESİYLE İPTAL EDİLMİŞTİR.

DENEYSEL DAL İKİNCİSİ
Heterotopik Oral Mukoza Kaynaklı Fibroblast Etkisi: Hızlı ve Minimal Skar ile Sonuçlanan Kutanöz Yara İyileşmesi

Billur Sezgin[1], Sedat Tatar[1],
Serçin Karahüseyinoğlu[2], Gizem Nur Şahin[2],
Yağmur Ergün[2], Gizem Meriç[1], Kaan Ersoy[1],
Özlem Yalçın[3]
[1]Koç Üniversitesi Tıp Fakültesi, Plastik Rekonstrüktif ve Estetik Cerrahi A.D., İstanbul
[2]Koç Üniversitesi Tıp Fakültesi, Histoloji A.D., İstanbul
[2]Koç Üniversitesi Tıp Fakültesi, Fizyoloji A.D., İstanbul

Giriş: Şaşırtıcı bir gözlem olmaktan çıkıp, klinik ve deneysel çalışmalarla desteklenen önemli bir bulgu, oral mukozanın deriye kıyasla daha hızlı ve az skarla iyileşmesidir ancak bu farkın sebepleri henüz aydınlatılamamıştır. Bu çalışmanın amacı standart kutanöz yara modelinde heterotopik oral mukoza kaynaklı fibroblastların etkilerini araştırmak ve oral mukoza ile dermis kaynaklı fibroblastların iyileşme üzerine olan farklılıklarını ortaya koymaktır.

Gereç ve Yöntem: Çalışmada kontrol, sham, dermal fibroblast ve oral fibroblast grubu olmak üzere dört grup için 48 Nude fare kullanılmıştır. Oral mukozal ve dermal fibroblastlar ortognatik cerrahi ve abdominoplasti sonrası atık olacak dokulardan temin edilerek kültür edilmişlerdir ve büyüme hızları ve taşıyıcı olarak kullanılan fibrin jeldeki canlılık oranları incelenmiştir. Invitro değerlendirmenin takibinde farelerin dorsumundaki doku defektlerine fibroblast içeren fibrin jeller transfer edilmiştir. Yara yüzey alanı, iyileşme hızı, vaskülarizasyon, hücresel proliferasyon, dermal kalınlık, kolajen dilizimi ve tiplendirmesi makroskopik, mikroskobik, immünofloresans ve moleküler çalışmalar ile değerlendirilmiştir.

Bulgular: Büyüme hızları arasında fark saptanmayan oral mukozal ve dermal fibroblastların fibrin jelde %95 oranında canlı oldukları saptanmıştır. Bütün gruplarda 10. günde yaralar tam epitelize olmamışken 21. günde yaraların tamamı epitelize olmuştur ve farklı boyut ve vasıfta skar ile iyileşme tamamlanmıştır. Kontrol ve sham gruplarında yaraların iyileşme hızı ve yara boyutu benzerlik göstermiştir. Oral fibroblast grubu diğer gruplarla kıyaslandığında yara iyileşme hızının, skar boyutu ve kalitesinin daha iyi olduğu saptanmıştır. Dermal kalınlık en fazla dermal fibroblast grubunda izlenmiştir ve kolajen tiplendirmesi yapıldığında bu verilerle uyumlu olarak kolajen tip I ve tip III ekspresyonu daha fazla ölçülmüştür. Oral fibroblast grubunda proliferatif ve vasküler hücre sayıları diğer gruplara göre fazla saptanmıştır.

Sonuç: Sonuç olarak, dermal fibroblastların kalın dermal komponent ile iyileşmeye yol açtığı izlenirken, oral fibroblastların anjiogenik ve rejeneratif ekspresyona bağlı daha vasküler ve proliferatif hücre yoğunluğu fazla bir iyileşmeyle sonuçlandığı görülmüştür. Bu bulgular oral mukoza fibroblastlarının anlamlı olarak daha hızlı ve az skarla sonuçlanan bir iyileşmeye olanak tanıdığını desteklemektedir.

ASİSTAN BİLDİRİ YARIŞMASI

DENEYSEL BİLDİRİLER

ABYD-001

Siklosporin ile İmmün Modülasyon Uygulanan Sıçanlarda İnsan Kaynaklı Yağ ve Deri Greftlerinin Sağkalımı ve Histopatolojilerinin Araştırılması

Ömer Faruk Dilek[1], Selman Hakkı Altuntaş[1], Fuat Uslusoy[1], Dudu Dilek Yavuz[1], Murat Bilgin[1], Fatma Hüsniye Dilek[2], Metin Ciriş[3], Mustafa Asım Aydın[1]

[1]SDÜ Tıp Fakültesi Plastik Rekonstrüktif ve Estetik Cerrahi, Isparta
[2]İKÇÜ Tıp Fakültesi Tıbbi Patoloji Anabilim Dalı, İzmir
[3]SDÜ Tıp Fakültesi Tıbbi Patoloji Anabilim Dalı, Isparta

Beyanlar: Çalışmamız TÜBİTAK 3001 Araştırma Projeleri kapsamında 118S646 Proje Numarası ile desteklenmiştir. Çalışmamız büyük oranda tamamlanmış olup, perilipin immün boyamaları devam etmektedir. Bu sebeple başvuru özetinde ilgili verilerden henüz bahsedilmemiştir.

Giriş: Otolog yağ greftlemesi plastik cerrahinin gerek kozmetik gerekse rekonstrüktif alanlarında gittikçe popülerleşen bir prosedürüdür. İnsan kaynaklı yağ greftlerinin (İYG) normal immün-yeterliliğe (immuncompetence) sahip deney hayvanlarında, immün-modülator bir ajan aracılığı ile, rejeksiyon mekanizması kontrol altına alınarak araştırıldığı deneysel bir çalışma yoktur. Nude hayvan modellerine alternatif, ucuz, güvenilir ve tekrarlanabilir bir İYG deneysel modeli oluşturulması amaçlandı. Bu amaçla, insan kaynaklı deri ve yağ zenogreftleri Wistar laboratuvar sıçanlarına eş zamanlı olarak transfer edilerek, insan kaynaklı deri greftlerinin(İDG) laboratuvar sıçanlarında tutmasına olanak tanıdığı bilinen siklosporin (CsA) pozolojisi ile alıcı immün sisteminin modüle edilmesi planlandı. Deri dokusunun transplantı en zor ve en antijenik doku olduğu kabul edilerek, bu immün modülasyon düzeyinin İDG'lerin klinik monitörizasyonu yoluyla doğrulanarak takip edilmesi amaçlandı. İDG'lerin yaşamasına olanak tanıyan immün modülasyon düzeyinde İYG'lerin de alıcı immün cevabından korunabileceği hipotez edildi. Buna göre İYG'lerin bu süreçteki alıcı sıçanlardaki kaderi gros ve histolojik olarak araştırıldı.

Özgün Değer: İnsan kaynaklı yağ greftlerini içeren deneysel çalışmalar için günümüzde en sık olarak immün-zaaflı (immunocompromised) "nude" fare veya sıçanlar kullanılmaktadır. Yağ zenogreftleri hayvanların skalp veya dorsal derilerinin altına enjeksiyon yolu ile transfer edilmektedir. Her ne kadar terapötik müdahalelerin etkinliğinin in-vivo araştırılması için elverişli bir model olarak gözükse de, böyle bir modelin prediktif geçerliliğinin de test edilmesi gerekmektedir. Nude fare/sıçanları içeren modellerin; normal yara iyileşmesi gösteremiyor olmaları immünolojik özelliklerinin hayvanların stok suşuna (stock/strain) ve hayvanın yaşına göre değişkenlik gösterebilmesi ayrıca pahalı olmaları(50-360$) ve özel bakım gerektirebilmeleri gibi tartışmalı ve zorlayıcı yönleri de mevcuttur. Bu hayvanların gerek ekonomik, gerekse zor bakım gibi nedenlerle istenilen düzeyde veya verimli kullanılamaması, bu güncel konu üzerine yoğunlaşmak isteyen araştırmacıların önünde önemli bir engeldir. Literatürde henüz insan kaynaklı yağ greftlerinin sağkalımlarının; normal immün-fizyoloji ve immün-yeterliliğe(immuncompetence) sahip küçük deney hayvanlarında, immün-modülator ajan aracılığı ile rejeksiyon mekanizması kontrol altına alınarak araştırıldığı bir deneysel çalışma yoktur. Buna göre bu çalışmada; insan kaynaklı deri ve yağ zenogreftleri Wistar laboratuvar sıçanlarına eş zamanlı olarak transfer edilmiş ve literatürde deri zenogreftlerinin sağkalımına olanak tanıdığı iddia edilen immün-baskılama modeli kullanılarak; yağ zenogreftlerinin de rejeksiyondan korunabileceği varsayılmıştır. Bu yöntemle, nude hayvan kullanımına alternatif, ucuz, geçerli ve kolay tekrarlanabilir bir insan kaynaklı yağ grefti deneysel çalışma modeli oluşturulması amaçlanmıştır.

Metot: İnsan kaynaklı greftler onamı ve izni alınmış bir meme küçültme hastasının artık dokularından elde edildi. Ortalama 16 haftalık ve 420'şer gramlık erkek Wistar sıçanlarına İDG ve iki farklı İYG (F1: 0.3cc, skalpe bolus tekniği ile; F2: 2cc, dorsuma, yayma tekniği ile) transferi yapıldı. Hayvanlar 3 gruba ayrıldı: (1) CsA uygulanmayarak İDG'lerinde Tam Rejeksiyon gözlenen (TR) grubu, (2) İDG rejeksiyonunun CsA ile kontrol edildiği ve belirli bir zaman sonra CsA'nın kesilerek İDG rejeksiyonuna olanak tanınan Kontrollü Rejeksiyon (KR) grubu ve (3) İDG rejeksiyonu CsA ile önlenerek İDG'lerin monitör olarak kullanıldığı Monitörize İmmün-Baskılanmış (MİB) grup. Veriler üç farklı zaman diliminde (<=30 günler, 45-60 arası günler ve >=90 günler) toplandı. İDG ve İYG'lerin sağkalımları ve histolojileri araştırıldı. Sağkalımlar verilen ve toplanan greftlerin ağırlık farkı ile ve gros bulgular ile karşılaştırılırken, histopatoloji için hemotoksilen-eozin ve masson-trikrom boyamalar yapıldı. İntegrite, kist-vakuol, fibrozis ve inflamasyon parametreleri puanlandı. Ayrıca neovaskülarizasyon için CD34, T hücre infiltrasyonunun gösterilmesi için CD3 ve yağ hücre canlılığının daha duyarlı değerlendirilebilmesi için perilipin immün boyamaları yapıldı. CsA düzeyi ve BUN Kreatin değerleri bütün hayvanlardan ölçüldü. İstatiksel analiz için SPSS versiyon 21.0 (IBM corp. Illiniosis, USA) istatistiksel paketi kullanıldı. Tüm verilerin gruplarla ve çalışma zaman dilimleri ile olan ilişkisi GLM(Generalised Linear Model) ile araştırıldı. Verilerin gruplarla ilişkisinin her zaman dilimi için ortaya konması amacı ile -zaman dilimi ve grupların kategorik olarak birlikte analizi yerine- çalışma günü "co-variate" olarak kullanılarak çalışma gününe göre düzeltilmiş verilerin gruplarla ilişkisi analiz edildi.

Bulgular: TR grubunda(n=15) İDG'lerin hepsi <4 haftada tamamen reddolurken, 90. gün sonunda dahi normal İYG görünümü izlendi. MİB(n=30) grubunda 18/30 İDG sorunsuz tutma gösterirken, 12 İDG'deki rejeksiyon tablosu CsA doz arttırılması yolu ile geri döndürüldü.Bu grupta İYG sağkalımı ve vaskülaritesi daha yüksek; inflamasyon ve T hücre infiltrasyonu ise daha düşük bulundu. KR(n=15) grubunda serbest bırakılan immün yanıtın İYG'lerde 2 hafta içerisinde TR grubuna benzer inflamasyon, vaskülarite kaybı ve T hücre infiltrasyonuna neden olduğu, ama bunun görünüme yansımadığı görüldü. Gün aşırı CsA uygulamasının, etkinlik kaybı olmadan toksisite açısından daha iyi tolere edildiği izlendi.

Tartışma ve Sonuç: İlk defa immün-zaafsız hayvan modelinde İYG'lerde sağkalım, histoloji ve immünohistokimya bulguları bildirildi. İmmün cevap, İYG'lerde akut inflamasyon ve neovaskülarizasyon kaybına neden oldu. Fakat bunun sağkalım üzerinde etkileri ancak 90 günde belirginleşti. Yağ grefti çalışmalarında en erken 3. ayda toplanan verilerin gerçekçi olduğu dikkate alınırsa İDG rejeksiyonunun önlendiği immün-baskılanmış model daha güvenilirdir. KR grubunda CsA kesilmesi sonrasında İYG'lere karşı belirgin ve anlamlı bir inflamatuar yanıt oluşmaktadır. Bu yanıt İYG'lerde gros olarak İDG'lerde yaptığı gibi destrüktif bir yıkıma yol açmamaktadır. Ayrıca inflamasyon başlangıcı ile birlikte T hücrelerde anlamlı bir artış ve damarlanmada anlamlı bir azalışı beraberinde getirmektedir. CsA'nın kesilmesi ile birlikte yaklaşık 2 hafta içerisinde histolojik olarak rastalanan bu bulgulara rağmen, hiç immünsupresyon yapılmamış TR grubunda 90. güne kadar İYG'lerde -her ne kadar ağırlıkları anlamlı olarak azalmış olsa da- canlılık bulguları histolojik ve gros olarak tanımlanmaktadır. Bir başka deyişle İYG'ler yağ

zenogreftleri 90 güne kadar Wistar sıçanında yaşam belirtisi göstermektedir. Bu da daha detaylı araştırılması gereken ilginç bir sonuç olarak değerlendirilmiştir. İDG'lerin CsA monoterapisi ile Wistar sıçanlarında yaşatılması zor ama imkansız değildir. Greft tutması, reddi ve toksisite aralığı oldukça dar gözükmekte olup, yakın klinik takip ve uygun doz ayarlaması gerektirmektedir.

Anahtar Kelimeler: deri zenogrefti, siklosporin, yağ zenogrefti

İDG ve İYG'ler

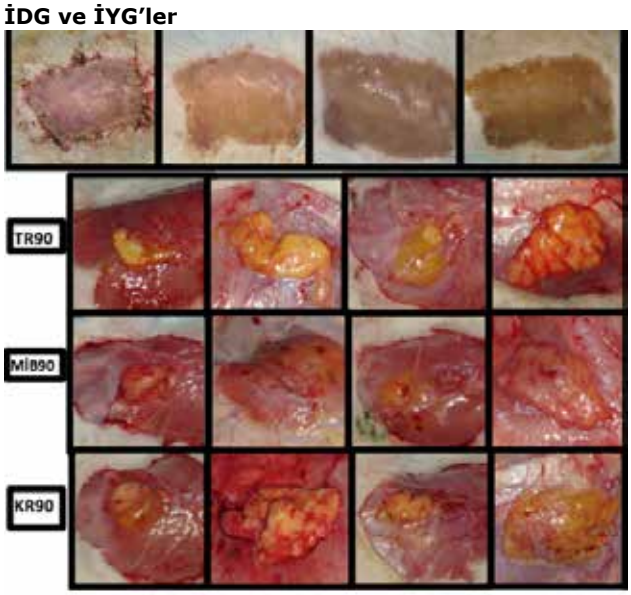

En Üstte: MİB grubunda sorunsuz tutma gösteren bir İDG(Soldan sağa 7, 21, 60 ve 90. günler Alt Resimler: Her üç grupta F1 ve F2 greftlerinin 90. (TR, MİB) ve 104.(KR) gündeki gros sağkalımları izlenmektedir.

ABYD-002
Titanyum Kaplı Polipropilen Mesh Kullanımının Radyoterapi Gören İmplant Etrafındaki Kapsül Üzerine Etkisi

Alperen Tekin[1], Ahsen Öncü[1], Özge Petek Erpolat[2], Serhan Tuncer[1], Serap Çatlı Dinç[2], Çiğdem Elmas[3], Süheyla Esra Özkoçer[3]
[1]Gazi Üniversitesi Tıp Fakültesi, Plastik Rekonstrüktif ve Estetik Cerrahi ABD, Ankara
[2]Gazi Üniversitesi Tıp Fakültesi, Radyason Onkolojisi ABD, Ankara
[3]Gazi Üniversitesi Tıp Fakültesi, Histoloji ve Embriyoloi ABD, Ankara

Giriş ve Amaç: Kapsül oluşumu, vücuda herhangi bir yabancı cisim yerleştirilmesi sonucu oluşan doğal bir sonuçtur. Kapsül kontraktürü ise oluşan bu kapsülün inflamatuar süreç ve fibrozis nedeniyle sert ve ağrılı bir hal almasıdır. Gerek meme onarımı, gerekse estetik amaçlı meme cerrahisinde kullanılan protez etrafındaki kapsülün kontraktürü estetik sonucu olumsuz etkileyen ve tekrarlayan cerrahi düzeltmeler gerektiren bir durumdur. Radyoterapi, meme kanseri olgularında, sağ kalım süresini uzatan ve hastalığın tekrar etme oranlarını azaltan bir tedavi olmasına rağmen dokularda az veya çok olumsuz değişikliklere sebep olmaktadır. Özellikle meme onarımı cerrahisinde, klasik olarak implant kas altına yerleştirilmekte, ancak pektoral kasın inframamarian foldla devamlılığının sağlanabilmesi, hazırlanan cep büyüklüğünün ayarlanabilmesi ve doğal görünümlü bir meme elde edebilmesi amacıyla allogreftler veya alloplastik materyallere ihtiyaç duyulmaktadır. Titanyum Kaplı Polipropilen Mesh (TKPM) bu amaçla kullanılan materyallerden birisidir.
Bu çalışmada titanyum kaplı polipropilen meshin, radyoterapi gören implant etrafındaki kapsüler değişikliğe etkisini değerlendirmek amaçlanmıştır.

Gereç-Yöntem: Çalışma için 5 gruptan oluşan 30 adet Wistar Albino cinsi sıçanın kullanıldığı bir deney modeli oluşturuldu. Tüm hayvanlara skapula kenarında 2cm'lik insizyonlar yapılarak işlemler gerçekleştirildi. İmplant konulan gruplarda 25mm yüksekliğinde, 21mm çapında 6ml'lik düzgün yüzeyli implantlar kullanıldı.

1. Gruba sadece insizyon yapıldı ve herhangi bir cerrahi işlem yapılmaksızın insizyonlar dikildi. (Sham grubu)
2. Gruptaki deneklerin latissimus dorsi kası altına implant yerleştirildi, insizyonlar dikildi.
3. Gruptaki hayvanların latissimus dorsi kası altına implant yerleştirildi, insizyonlar dikildi. Operasyon gününden 15 gün sonra deneklere radyoterapi verildi.
4. Gruptaki hayvanların latissimus dorsi kası kaldırılıp altına implant yerleştirildi, protezin kasla örtülmeyen kısmı titanyum kaplı polipropilen mesh ile kapatıldıktan sonra insizyonlar dikildi.
5. Gruptaki hayvanların latissimus dorsi kası altına implant yerleştirildi, kasın örtmediği implant bölgesi titanyum kaplı polipropilen mesh ile kapatıldıktan sonra insizyonlar dikildi. Operasyon gününden
15 gün sonra deneklere radyoterapi verildi. Tüm gruplardaki sıçanlar 3. ayın sonunda sakrifiye edildi. İmplant erafındaki doku cilt, cilt altı ve kapsül olacak şekilde en blok eksize edildi. Elde edilen dokular histolojik olarak değerlendirildi. Hematoksilen eozin ve Masson'un üçlü boyaması yanı sıra immunohistokimyasal yöntemle fibrozisin değerlendirilmesi için TGF-ß, Kollojen 3, CD68 ve α-Smooth Muscle Aktin (αSMA) artış düzeyleri ölçüldü. TGF-ß, Kollojen 3 ve αSMA pozitif alanların kapsül alanına oranı hesaplandı. CD68 için ise birim alanda (1 mm2) pozitif hücre sayısı hesaplandı. Mikroskobik olarak Harrel'in inflamasyon skalasına göre skorlama yapıldı. Sonuçlar istatistiksel olarak analiz edildi.

Bulgular: α-SMA pozitif alan yüzdesinin Grup 1'de en düşük (%0,585), Grup 4'te en yüksek (%19,9) olduğu görüldü. Grup 2'nin α-SMA düzeyleri Grup 3-4-5 ile karşılaştırıldığında anlamlı ölçüde düşük bulundu (sırasıyla p=0,016 p=0,006 p=0,016). Grup 3'ün α-SMA düzeylerinin Grup 4 ile karşılaştırılmasında da yine anlamlı ölçüde düşük bulgular elde edildi(p=0,037).
Grup 1'in TGF-ß düzeylerinin Grup 2,3,4, ve 5'den istatistiksel olarak daha düşük olduğu saptandı. Diğer gruplar kendi arasında karşılaştırıldığında istatistiksel olarak anlamlı fark elde edilmedi. Gruplar arasında anlamlı fark olmamasına rağmen Grup 3'ün TFG-β düzeylerinin Grup 4'ten daha az olduğu görüldü(p=1,000). TFG-β değerinin en çok arttığı grup ise Grup 5 olarak gözlemlendi Ortalama kollajen-3 yüzdesinin grup 1'de en düşük (%4,87), grup 5'te en yüksek (%17,6) olduğu görüldü. Grup 3'ün Kollojen-3 düzeyleri hem Grup 4 hem de Grup 5 ile karşılaştırıldığında istatistiksel olarak daha az bulundu (sırasıyla p=0,016, p=0.025).
Ortalama CD68 pozitif hücre sayısının grup 1'de en düşük (155/mm²), grup 4'te (592/mm²) en yüksek olduğu görüldü. Grup 2'nin CD 68 düzeyi Grup 3 ile karşılaştırıldığında istatistiksel olarak yüksek bulundu(p=0,006). Grup 3 ile Grup 5'in CD 68 düzeyleri karşılaştırıldığında ise Grup 3'ün değerlerinin istatistiksel olarak düşük olduğu gözlemlendi(p=0.004). Harrel skorlaması parametreleri kendi içerisinde

karşılaştırıldığında anlamlı fark yokken total skora bakıldığında Grup 2 ve Grup 4'ün toplam skorlarının Grup 5'e göre istatistiksel olarak anlamlı olarak daha yüksek olduğu tespit edildi.

Sonuç: TKPM'nin biyouyumluluğunun ve doku integrasyonunun çok iyi olduğunu gösteren, kapsül kontraktürünü azalttığını savunan klinik çalışmalar mevcuttur. Bu deneysel çalışmada sadece kas altına implant yerleştirilen grupla kasla birlikte TKPM'in altına implant yerleştirilen grup karşılaştırıldığında, α-SMA dışında istatistiksel olarak anlamlı sonuç elde edilmemekle birlikte, fibrozis bulgularının arttığı tespit edildi. Radyoterapi uygulandığında TKPM kullanılan grupta fibrozis bulgularından Kollajen 3 ve CD68 değerlerinin TKPM kullanılmayan gruba göre anlamlı olarak daha yüksek olduğu görüldü. Radyoterapi almayan ancak TKPM kullanılan grupta, radyoterapi alan ancak TKPM kullanılmayan gruba göre daha fazla fibrozis tespit edilmesi TKPM'in fibrozise RT'den daha fazla yatkınlık oluşturduğu sonucuna ulaştırdı. Bu bulgular, TKPM'nin ister radyoterapi alsın ister almasın fibrozis ve kapsül kontraktürü riskini arttırabileceğini göstermiştir.

Anahtar Kelimeler: meme rekonstrüksiyonu, protez, radyoterapi, titanyum kaplı polipropilen mesh

Resim 1

TKPM uygulanmış deneğin sakrifiye edilmesi sonrası kapsülde TKPM integrasyonu ve kapsül dokusunun vaskülarizasyonu

Tablo 1

	α-SMA	KOLLAJEN 3	TFG-β	CD68
G2-G3	0,016(G3>G2)	0,873	0,631	0.006
G2-G4	0,006(G4>G2)	0,150	0,631	0.522
G2-G5	0,016(G5>G2)	0,109	0,749	0.873
G3-G4	0,037(G4>G3)	0,016(G4>G3)	1,000	0.025(G4>G3)
G3-G5	0,873	0,025(G5>G3)	1,000	0.004(G5>G3)
G4-G5	0,078	0,873	0,873	0.749

Histolojik değerlendirme parametreleri açısından grupların p değerlerine göre ikili karşılaştırması

ABYD-003
Allojenik Transplantasyonlarda Kullanılan İmmünsupresif İlaç Dozlarının Azaltılmasında Umblikal Kord Mezenkimal Kök Hücrelerinin Rolü

Şeyda Güray Evin[1], Mustafa Sütçü[1], Murat Aktan[2], İsmail Harmankaya[3], Sedat Abuşoğlu[4], Murat Ceylan[5], Özlem Ata[6], Osman Akdağ[1], Zekeriya Tosun[1]

[1]Selçuk Üniversitesi Tıp Fakültesi Plastik Cerrahi Ana Bilim Dalı, Konya
[2]Necmettin Erbakan Üniversitesi Tıp Fakültesi Histoloji ve Embriyoloji Ana Bilim Dalı, Konya
[3]Selçuk Üniversitesi Tıp Fakültesi Patoloji Ana Bilim Dalı, Konya
[4]Selçuk Üniversitesi Tıp Fakültesi Tıbbi Biyokimya Ana Bilim Dalı, Konya
[5]Selçuk Üniversitesi, Mühendislik Fakültesi, Elektrik Elektronik Mühendisliği, Konya
[6]Selçuk Üniversitesi Tıp Fakültesi Onkoloji Bilim Dalı, Konya

Giriş: Allotransplantasyonlarda immünsupresif tedaviler sistemik yan etkileri nedeniyle mortaliteye sebep olabilen zorunlu uygulamalardır. Güçlü antijenitesi nedeniyle, cilt içeren dokuların allotransplantasyonlarında immünsupresif ilaç dozları daha yüksek olmakta ve sistemik yan etkiler artmaktadır. Mezenkimal kök hücrelerin immünmodülatör özellikleri olduğu ve bu özelliğin immünsupresyon yönünde kullanılabileceği birçok deneysel ve klinik çalışmada kanıtlanmıştır. Literatürde bu etkinin immünsupresif tedavi dozlarını azaltacak kadar güçlü olup olmadığını araştıran yeterli sayıda çalışma bulunmamaktadır. Bu çalışmada umblikal kord mezenkimal kök hücrelerinin (UK-MKH) immünsupresif dozlarını azaltmadaki rolü ve etki mekanizmasının deneysel bir model üzerinde nicel parametrelerle gösterilmesi amaçlanmıştır.

Gereç-Yöntem: Çalışmada donör olarak 10 adet, 4-6 haftalık, 30-40 gram ağırlığında "erkek inbred C57BL/6'' ve alıcı olarak 40 adet benzer özelliklerde "inbred Balb/c'' fareler etik kurul onayı alınarak kullanıldı. Genel anestezi altında donör farelerin sırt bölgesinden alınan 1 cm çaplı tam kalınlıkta cilt allogrefti, immünitesi farklı Balb/c farelerin interskapuler bölgelerinde aynı büyüklükte oluşturulan defektlere adapte edildi. 40 adet alıcı Balb/c fareler rastgele 6 gruba ayrıldı (Şekil 1).

1.Grup (n:5); Cilt allogrefti transplante edildi, kök hücre ya da immünsupresif tedavi uygulanmadı.
2.Grup (n:7); Cilt allogrefti transplante edildi, hergün 15mg/kg/gün Siklosporin-A subkütan uygulandı.
3.Grup (n:7); Cilt allogrefti transplante edildi. 0.gün $5.7X10^6$ hücre/kg ve 3.günde $10.3X10^6$ hücre/kg UK-MKH intramusküler (İM) uygulandı.
4.Grup (n:7); Cilt allogrefti transplante edildi, hergün 15mg/kg/gün Siklosporin-A subkütan; 0.gün $5.7X10^6$ hücre/kg ve 3.günde $10.3X10^6$ hücre/kg UK-MKH İM uygulandı.
5.Grup (n:7); Cilt allogrefti transplante edildi, hergün 10mg/kg/gün Siklosporin-A subkütan; 0.gün $5.7X10^6$ hücre/kg ve 3.günde $10.3X10^6$ hücre/kg UK-MKH İM uygulandı.

6.Grup (n:7); Cilt allogrefti transplante edildi, hergün 5mg/kg/gün Siklosporin-A subkütan; 0.gün $5.7X10^6$ hücre/kg ve 3.günde $10.3X10^6$ hücre/kg UK-MKH İM uygulandı. Tüm allogreft pansumanları 4.günde açıldı. Takip süreleri 30 gündü. Greft yaşayabilirliği aşağıdaki parametrelerle değerlendirildi.

Makroskopik olarak; greftin rengi, doku özelliği ve konturu üzerinden rejeksiyon değerlendirildi. Sayısal termal görüntülemede (STG); kızılötesi görüntüleme cihazıyla (VarioCAM® HD head, InfraTec, Dresden, Germany) cilt allogreftinin çevre dokulara göre sıcaklık değişimleri (Δt) kantitatif olarak belirlendi. Mikroskopik olarak; rejeksiyonun en yoğun olduğu 10.gün biyopsilerinde inflamatuar hücre infiltrasyonu, epitel kalınlığı, dermo-epidermal ayrışma değerlendirildi. Çalışmanın sonunda farelerden elde edilen karaciğer ve böbrek biyopsilerinde immünsupresyonun etkileri incelendi. İmmünohistokimyasal incelemelerle; hücre proliferasyonu (Ki-67) ve anti-apoptozis (Bcl-2) dereceleri belirlendi. Biyokimyasal incelemede; serum anti-inflamatuar (IL-10) ve pro-inflamatuar (IL 2, IFN-gama, TNF-alfa) sitokin düzeyleri belirlendi. Veriler istatistiksel olarak karşılaştırıldı.

Bulgular: Makroskopik olarak; tüm allogreftler 4.günde vaskülarize görünümdeydi. Renk değişikliği ve nekroz başlangıcı; 1. grupta 10. gün, 3. ve 6. gruplarda 11. günde gözlenirken; total rejeksiyon; 1. grupta 12. gün, 3 ve 6. gruplarda 13. günde gözlendi. 2, 4 ve 5. gruplarda allogreft kaybı gözlenmedi. STG'de; allotransplantasyonlarda inflamasyonun maksimum olduğu 10. günde allogreftlerin çevre dokuya göre ısı artışı; 1. grupta en fazlayken; 4. grupta en azdı ve fark istatistiksel olarak anlamlıydı (1.grup Δt: 2,08 °C, 2.grup Δt: 1,11 °C, 3.grup Δt: 1,75°C, 4.grup Δt: 0,88°C, 5.grup Δt: 1,05 °C, 6.grup Δt: 1,17 °C). Mikroskopik bulgular; allogreftlerin epitel kalınlığı değerlendirildiğinde 2, 4 ve 5. gruplarda çok sıralı epidermal kalınlık korundu ve aralarında istatistiksel fark yoktu. İnflamatuar hücre infiltrasyonu en fazla 1. ve 3. gruptaydı ve aralarında istatistiksel fark yoktu. Dermo-epidermal ayrışma ise 1, 3 ve 6. gruplarda gözlenirken, diğer gruplarda gözlenmedi. Böbrek ve karaciğer biyopsilerinde 2. ve 4. gruplarda SK toksisitesine bağlı bulgular gözlenirken; 1, 3, 5 ve 6. gruplarda gözlenmedi ve aralarında istatistiksel fark bulunamadı. İmmünohistokimyasal bulgular; hücresel proliferasyon (Ki-67) ve anti-apoptozis (bcl-2) skorları 2, 4 ve 5. gruplarda en yüksekti ve aralarında istatistiksel fark yoktu. Biyokimyasal incelemede; 1, 3 ve 6. gruplarda pro-inflamatuar sitokinler en yüksek, anti-inflamatuar sitokinlerse en düşüktü. Grup 2, 4, 5'de ise pro-inflamatuar sitokinler düşük, anti-inflamatuar sitokinler yüksekti. Gruplar arasında istatistiksel fark yoktu (Tablo 1).

Tartışma: İmmünsupresif tedavinin yan etkilerinden kaçınmanın en etkin yolu; terapötik etkiyi azaltmadan immünsupresif dozlarının düşürülmesi olmalıdır.Bu çalışmada allojenik transplantasyonlarda kullanılan immünsupresif ilaçlardan SK'nin dozunun azaltılmasında UK-MKH'nin rolü araştırılmıştır. Literatürde cilt allogrefti yapılan farelerde SK'nin minimal etkin dozu 15 mg/kg olarak belirlenmiştir. Çalışmamızda 2. ve 4. gruplarda rejeksiyonun olmaması, 15 mg/kg'ın etkin doz olduğunu teyit etmiştir. 5. grupta (10 mg/kg SK+UK-MKH) minimal etkin dozdan daha düşük dozda SK verilmesine rağmen rejeksiyonun olmaması UK-MKH'nin SK'nin immünsupresif etkinliğine katkı sağladığını göstermektedir. Bu sinerjistik etkiyi ortaya çıkaran en önemli immünolojik basamak hem SK'nin hem de UK-MKH'in, rejeksiyonda antijen sunucu olarak görev alan dendritik hücrelerin aktivasyonunu azaltmasıyla başlayan immün tolerans sürecidir. STG'de; 2. (15 mg/kg SK) ve 5. gruplarda (10 mg/kg SK+UK-MKH) Δt'ler arasında istatistiksel fark olmaması her iki grupta da anti-inflamatuar etkinin olduğunun, 3. grubun (UK-MKH) Δt değerleri ile 1. grup (Kontrol) arasında istatistiksel fark olmaması tek başına kök hücrenin yeterli anti-inflamatuar etkiyi oluşturamadığının göstergesidir. Prud'homme ve Brandt'in yaptığı farklı çalışmalarda SK dozları düşürüldüğünde pro-inflamatuar sitokin salınımının arttığı gösterilmiştir. Çalışmamızda yapılan biyokimyasal incelemede 2. (15 mg/kg SK) ve 5. gruplarda (10 mg/kg SK+UK-MKH); IL-2, IFN-gama, TNF-alfa düzeylerinin düşük, IL-10 düzeyinin yüksek çıkması ve aralarında istatistiksel fark olmaması terapötik dozdaki SK ile elde edilen anti-inflamatuar etkinin terapötik dozun altındaki 10 mg/kg SK'e UK-MKH eklenmesi ile de elde edildiğini göstermektedir. 3. (UK-MKH) ve 6. gruplarda (5 mg/kg SK+UK-MKH) pro inflamatuar sitokinlerin 2, 4 ve 5. gruba kıyasla yüksek olması kök hücrenin tek başına ya da 5 mg/kg SK ile yeterince anti-inflamatuar etki sağlayamamasına bağlanmıştır. Mikroskopik değerlendirmede; 5. grupta (10 mg/kg SK+UK-MKH) epitelizasyon değerlerinin 2. gruba (15 mg/kg SK) yakın olması UK-MKH'lerinin allogreft reddini engelleyerek hücresel proliferasyon ve anti-apoptoz etkinin devamını sağlamasına bağlanmıştır. Fakat UK-MKH'ler bu etkiyi 6. grupta (5 mg/kg SK+UK-MKH) oluşturamamış ve bu istatistiksel olarak da doğrulanmıştır. İnflamatuar hücre infiltrasyonunun 2. (15 mg/kg SK), 4. (15 mg/kg SK+UK-MKH) ve 5. gruplarda (10 mg/kg SK+UK-MKH) az olması SK'nin ve UK-MKH'nin rejeksiyonu başlatan T lenfositleri baskılamasına bağlanmıştır. Dermo-epidermal ayrışmanın yalnızca 1. (Kontrol), 3. (UK-MKH) ve 6. gruplarda (5 mg/kg SK+UK-MKH) görülmesi rejeksiyon sonucu epitelde meydana gelen keratinosit nekrozu ve yoğun inflamasyonla ilişkilendirilmiştir. Böbrek ve karaciğer biyopsilerinde SK toksisitesinin 2. (15 mg/kg SK) ve 4. (15 mg/kg SK+UK-MKH) gruplarda gözlenirken 5.grupta (10 mg/kg SK+UK-MKH) gözlenmemiş olması ve farkın istatistiksel olarak anlamlı olması terapötik dozun altında olmasına rağmen 10 mg/kg SK'nin greft reddini önlerken periferik organ toksisitesi yapmadığını göstermektedir. Sonuç olarak bu çalışmada; allotransplantasyonlarda "UK-MKH+immünsupresif" kombine uygulamasının nefrotoksisite ve hepatotoksisiteye neden olmadan immünsupresif ilaç dozlarının azaltılmasını sağladığı kanıtlanmıştır. Bu kombinasyonun klinik pratiğe uyarlanabilecek etkin ve güvenilir bir tedavi seçeneği olduğu gösterilmiştir.

Anahtar Kelimeler: Allotransplantasyon, immünsupresiflerin toksik etkileri, umblikal kord mezenkimal kök hücre

Şekil 1

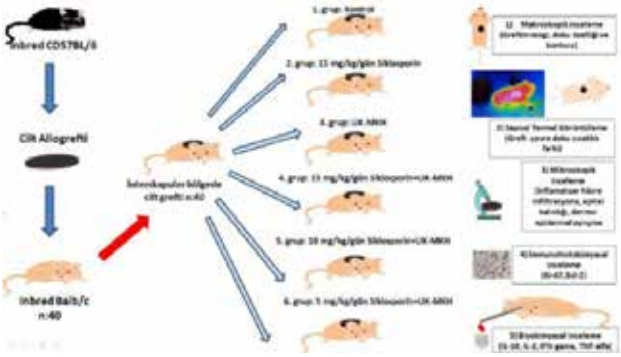

Deney protokolü ve değerlendirme kriterleri

Tablo 1

		Gruplar	1. grup (Kontrol)	2. grup (15 mg/kg SK)	3. grup (UK-MKH)	4. grup (15 mg/kg SK+UK-MKH)	5. grup (10 mg/kg SK+UK-MKH)	6. grup (5 mg/kg SK+UK-MKH)
Makroskopik Bulgular	Renk değişikliği ve nekroza başlangıcı (gün)		10	Gözlenmedi	11	Gözlenmedi	Gözlenmedi	11
	Rejeksiyon (gün)		12	Gözlenmedi	13	Gözlenmedi	Gözlenmedi	13
Sayısal Termal Görüntüleme	Greft -çevre doku sıcaklık farkı: Δt (°C)		2,08°C	1,11°C	1,75°C	0,88°C	1,05 °C	1,17°C
Mikroskopik Bulgular	Epitelizasyon skoru (ortalama)		0,2	3,5	0,7	3,71	3,57	1,71
	İnflamatvar Hücre infiltrasyon skoru (ortalama)		2,71	1,14	3,14	0,85	1	2,57
	Dermo-epidermal ayrışma		Var	Gözlenmedi	Var	Gözlenmedi	Gözlenmedi	Var
İmmünohistokimyasal Bulgular	Ki-67 (Hücresel Proliferasyon) skoru (ortalama)		0,2	3,57	0,28	3,71	3,57	1,57
	Bcl-2 (Anti-apopitoz) Skoru (ortalama)		0,4	3,28	0,4	3,57	3,42	1,57
Biyokimyasal Değerlendirme	Anti-inflamatuar sitokin (IL-10) düzeyi (ortalama, pg/ml)		3,8	16,94	4,2	15,48	16,98	5,4
	IFN-gama (ortalama, pg/ml)		342,581	187,92	363,04	193,8	190,85	306,478
	TNF-alfa (ortalama, pg/ml)		278,415	142,85	261,5	147,20	159,547	232,22
	IL-2 (ortalama, pg/ml)		27,42	15,256	26,16	18,75	17,117	20,41

Tüm gruplarda makroskopik gözlem, sayısal termal görüntüleme, mikroskopik, immünohistokimyasal ve biyokimyasal inceleme ile elde edilen sonuçlar

ABYD-004
Tavşan Modelinde Rinoplasti Komplikasyonlarına Yeni Bir Çözüm Tekniği: Biyoyazıcı ile Doku Üretimi

Hasan Büyükdoğan[1], Şeyda Gökyer[2], Yanad Abou Monsef[3], Rıfkı Hazıroğlu[3], Pınar Yılgör Huri[2], Burak Kaya[1]
[1]Ankara Üniversitesi Tıp Fakültesi, Plastik, Rekonstrüktif ve Estetik Cerrahi Anabilim Dalı, Ankara
[2]Ankara Üniversitesi, Mühendislik Fakültesi, Biyomedikal Mühendisliği Bölümü, Ankara
[3]Ankara Üniversitesi, Veteriner Fakültesi, Patoloji Anabilim Dalı, Ankara

Amaç: Rinoplasti ülkemizde ve dünyada en sık yapılan estetik ameliyatların başında gelmektedir. ISAPS'ın verilerine göre dünya çapında sadece 2017 yılında 877.254 adet rinoplasti ameliyatı yapılmıştır ve bu sayı her geçen yıl artmaktadır. Bu kadar sık yapılan bir ameliyatın komplikasyonları da çok sık görülmektedir ve ASPS verilerine göre yıllık yaklaşık %15 civarında revizyon işlemleri yapılmaktadır. Revizyon işlemlerinde en sık karşılaşılan durumlardan bir tanesi yeterli miktarda kıkırdak dokusuna erişim sağlanmamasıdır. Semer burun ve açık çatı deformitelerinin düzeltilmesinde septum, konka ve kosta en sık kullanılan kıkırdak kaynaklarıdır ama septum kıkırdağı genelde ilk ameliyat esnasında kullanılmakta ve geriye revizyon için yeterli doku kalmamaktadır. Konka ve kostadan greft almak için ise vücuda ekstra insizyonlar yapılmakta ve pnömotoraks gibi ciddi komplikasyon riskleri göze alınmaktadır. Nazal dorsum augmentasyonu için de ayrı bir seçenek olan otolog olmayan greftler ve implantlar ise yoğun inflamasyon, enfeksiyon ve aşırı skar dokusu oluşumuna sebep olmaktadır. Bu sebeple rinoplasti işlemlerine greft olarak genellikle otolog dokular tercih edilmektedir. Bu çalışmada minimum donör sahası morbiditesi ile sınırsız miktarda elde edilebilen, polikaprolakton (PCL) doku iskelesine ekilmiş yağ dokusu kaynaklı mezenkimal kök hücrelerden neo-kıkırdak elde edilmesi yönteminin, otolog dokulara ve asellüler implantlara bir alternatif olup olmadığı sorusuna cevap aranmıştır.

Yöntem: Polikaprolakton doku iskeleleri 3 boyutlu biyoyazıcı ile yüksek sıcaklıkta çalışan baskı başlığı kullanılarak 18 tabaka halinde (Uzunluk:10 mm, Genişlik:10 mm, Yükseklik 2,5 mm) üretildi (Resim 1a). Steril şartlarda tavşan modellerinin interskapular yağ dokularından mezenkimal kök hücreler izole edildi ve izole edilen kök hücreler fibrin jel içerisinde doku iskelelerine ekildi. PCL doku iskelelerinin taramalı elektron miksrokobu (SEM) ile morfolojik özellikleri incelendi (Resim 1b). Hücre proliferasyonu (Alamar Blue incelemesi) ve aktin filaman organizasyonu (Phalloidin-Draq5 boyanması) implantasyondan önceki 7.,14. ve 21. günlerde incelendi (Resim 1c). Deney grupları için (i) hücreli doku iskelesi; (ii) hücresiz doku iskelesi ve (iii) otolog doku gruplarına dağılacak şekilde beyaz Yeni Zelanda tavşanlarından 3

grup oluşturuldu (n=21). Kontrol grubu olan otolog doku grubundaki tavşanların hepsinin lumbosakral bölgesinden 2x2 cm kas fasyası ve sol kulağından 1x1 cm kıkırdak dokusu elde edildi, kıkırdaklar kıyılarak fasyaya sarıldı ve 1 adet prolen sütür ile işaretlenerek, tavşanların nazal dorsumunda kaldırılan flebin altına, tavşanın üst lateral nazal kıkırdaklarının üzerine yerleştirildi (Resim 1d). Deney grupları olan hücreli ve hücresiz doku iskelesi grupları da benzer şekilde dorsal nazal flebin kaldırılması ile tavşan burnunun dorsaline implante edildi (Resim 1e, 1f). Deneyin 12. haftasında denekler sakrifiye edildi.

Bulgular: Yağ dokusu kaynaklı mezenkimal kök hücreler yüksek proliferasyon ve diferansiasyon kapasitesine sahiptir ve basit liposakşın yöntemleri sayesinde minimum donör saha morbiditesi ile bol miktarda elde edilebilmektedirler. 21. günde alınan SEM görüntülerinde kök hücrelerin PCL doku iskelesi içerisinde yapışıp, çoğaldıkları gözlenmektedir (Resim 1b). İn vitro kültürün 7.,14. ve 21. günlerinde alınmış örneklere yapılan aktin filaman boyaması sonucu kök hücrelerin kültür boyunca PCL doku iskelesinin gözeneklerine doğru yayıldı ve doldurulduğu gözlenmektedir (Resim 1c). Yapılan Mikro-BT çalışmaları ile de implantlarda herhangi bir migrasyon veya ekstürziyon olmadığı izlendi. İn vitro kültürlerde 21 gün boyunca kondrojenik ortamda muamele edilen kök hücrelerin ekildiği doku iskeleleri ve hücresiz iskeleler çevre dokulardan en blok eksize edildi. Kontrol grubu olarak planlanan otolog dokulardan elde edilen kıkrdak dokusu da işaret sütürü takip edilerek çevre dokulardan eksize edildi. Histopatolojik incelemelerde doku iskelesi gruplarında GAG-pozitif kondrositlere rastlanamasa da özellikle hücreli doku iskelesi grubunda diffüz bir şekilde yayılmış, iyi organize fibrovasküler doku proliferasyonu saptandı (Resim 1g). İmplantların çevresinde minimal derecede yabancı cisim reaksiyonu geliştiği izlendi. Gruplar neovaskülarizasyon açısından incelendiğinde kök hücre ekili doku iskelesi grubunda diğer gruplara göre daha fazla yeni damar oluşumu tespit edildi ve bu fark istatistiksel olarak anlamlı bulundu.

Sonuç: Bu çalışmada elde edilen veriler ışığında yağ dokusundan elde edilmiş kök hücrelerin, üç boyutlu biyoyazıcıda üretilmiş doku iskeleleri tarafından desteklenerek doku defektlerinin tamirinde kullanılabileceği kanısındayız. Gelecekte üç boyutlu baskılama tekniklerinin rinoplasti ameliyatları ile kombine kullanımının, her hasta için kişiselleştirilmiş tedavilere ve daha başarılı sonuçlara ulaşılmasında anahtar rol oynayacağını öngörmekteyiz.

Anahtar Kelimeler: 3B Biyoyazıcı, Biyobozunur Polimerik İmplant, Doku Mühendisliği, Kıkırdak Rejenerasyonu, Neo-Kartilaj, Revizyon Rinoplasti

Resim 1

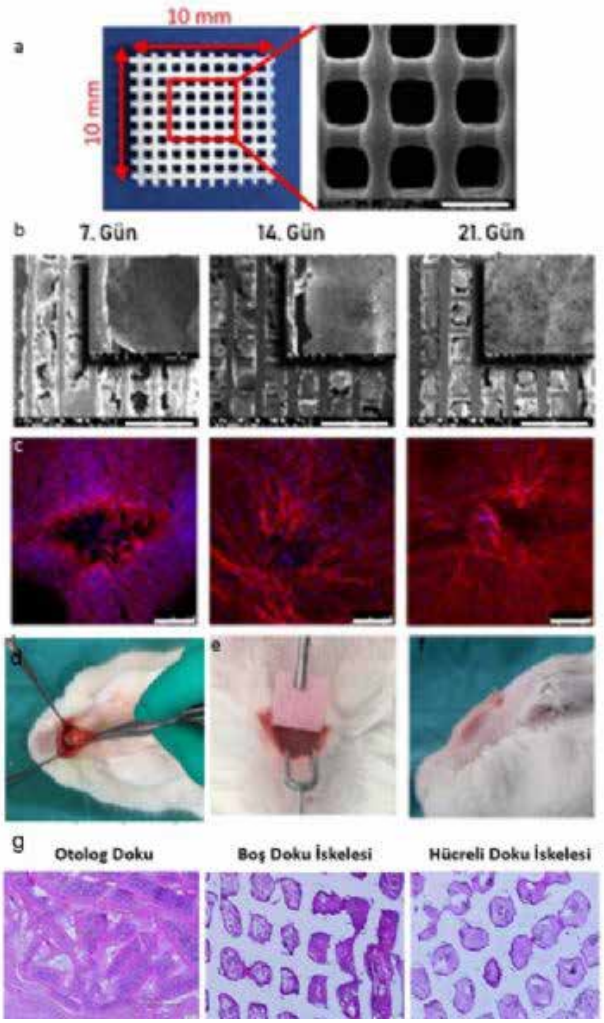

SEM görüntüleri a) Hücre ekilmemiş PCL implant, oran: 1mm b) Kök hücre ekilmiş PCL doku iskelesi 7, 14 ve 21. günlerde, oran: 2mm c) Aktin filamanların boyanması doku iskeleleri içindeki yoğun hücresel organizasyonu göstermekte, oran: 250µm d) Lumbosakral fasyaya sarılı kıyılmış kulak kartilajının dorsal nazal flep altına yerleştirilmsi e) İmplantın dorsal nazal flep atına yerleştirilmesi f) Post op görünüm g) Histopatolojik inceleme, Hematoksilen-Eozin, x4 büyütme

ABYD-005
Sıçanlarda Vaskülarize Tuba Uterina Tübüler Flebinin Periferik Sinir Sistemi Rejenerasyonlarında Etkinliğinin Değerlendirilmesi

Mehmet Emin Cem Yıldırım, Mehmet Dadaci, Bilsev İnce
Necmettin Erbakan Üniversitesi, Meram Tıp Fakülesi, Plastik Rekonstrüktif ve Estetik Cerrahi Anabilim Dalı, Konya

Giriş: Periferik sinir sistemi yaralanmalarında gerilimsiz primer sinir onarımı altın standarttır. Primer sinir onarımının mümkün olmadığı, sinir defekti bulunan yaralanmalarda ise sinir otogrefti en yaygın cerrahi yöntemdir. Ancak, donör alan morbiditesi ve elde edilecek sinir greftinin sınırlı

ölçüde olması bu yöntemin en önemli handikaplarıdır. Bu nedenle, sinir kondüitleri periferik sinir sistemi yaralanmalarında primer onarımın mümkün olmadığı durumlarda kullanılabilir.
Venler, kas fibrilleri, tendon ve fasya gibi otojen materyaller sinir kondüiti olarak kullanıldığı gibi, absorbe olmayan (silikon, Gore-Tex, politetrafluoroetilen, naylon tüpler) ve absorbe olabilen (ECM, PGA, PCL, PLCL, kitosan) sentetik materyaller sinir kondüiti olarak kullanılabilir. Literatürde bu materyallerin sınırlı düzeyde başarılı sonuçları çeşitli çalışmalarda bildirilmiştir. Sinir kondüiti olarak kullanılan otojen materyallerin tümü greft olarak kullanılmıştır. Literatürde herhangi bir pediküllü flep şeklinde tasarlanan hiçbir kondüit bildirilmemiştir. Bu çalışmanın amacı pediküllü tuba uterina tübüler flebinin periferik sinir sistemi rejenerasyonlarında etkinliğinin araştırılmasıdır.

Gereçler ve Yöntem: Bu çalışma Mayıs-Ağustos, 2018 tarihleri arasında her bir grupta (6 grup) 10 adet Wistar-Albino cinsi 14-16 haftalık toplam 60 adet dişi sıçan üzerinde gerçekleştirildi. Tüm cerrahi işlemler tek cerrah tarafından gerçekleştirildi. 1. Grup: Sham grubu, 2. Grup: Sinir grefti; 1 cm'lik siyatik sinir segmenti kesilerek tekrar aynı yerine koapte edildi, 3. Grup: Tuba uterina flebi, doğru yön; Tuba uterinanın over - uterus yönü doğru yön olarak kabul edildi ve flep sinir kondüiti olarak proksimal – distal yönde yerleştirildi, 4. Grup: Tuba uterina flebi, ters yön; Flep, Grup 3'ün ters yönünde yerleştirildi, 5. Grup: Tuba uterina grefti, doğru yön: Tuba uterina segmenti kendisini besleyen pedikülden tamamen ayrılarak greft şeklinde kaldırıldı ve defekt alana yerleştirildi, 6. Grup: Tuba uterina grefti, ters yön: Grup 5'in tersi yönünde yerleştirildi. Cerrahi işlemler sonrası 3 ay süreyle sıçanlar takip edildi. Bu sürenin sonunda yürüme testi ile Siyatik Fonksiyon İndeksi (SFI) hesaplanarak ve EMG ile değerlendirme, ışık ve elektron mikroskobisi ile değerlendirme yapılarak grupların sinir rejenerasyonlarındaki etkileri karşılaştırıldı. EMG'de CMAP ve CMAP eğrileri altında kalan alan hesaplandı. Işık mikroskobisinde ise preparatlar H-E ile boyandı. Sinir rejenerasyonları bölgesindeki fibrozis, inflamasyon, vaskülerite yoğunluklarına göre 0-3 arasında skorlandı. Rejenerasyon alanında sinir liflerinin birleşip birleşmediği değerlendirildi ve sinir liflerinin düzenli ilerleyişi 0-3 arasında skorlandı. Deney gruplarından elde edilen tam ince kesitlerin elektron mikroskobik değerlendirmesinde ise bölgedeki aksonal yapılar, incelenen alanlarda kan damarlarının bulunuşu, miyelin kılıf yapısındaki değişimler, sitoplazmik ödem durumu, çekirdek ve mitokondri yapıları incelendi.
Cerrahi Teknik: Sıçanlar anestezi sonrası ameliyat tahtası üzerine supin pozisyona alındı. Vertikal insizyonla girilerek her iki tuba uterina, uterus eksplore edildi. Kornu uteriler eleve edilerek tuba uterina ve uterusu besleyen pediküller gözlendi. Alınacak segmentin proksimal ve distal uçları bağlandı ve yön işaretlemesi yapıldı. 1.4 cm'lik pediküllü tuba uterina tübüler flebi serbestlenerek rat prone pozisyona getirildi. Uyluk posteriorundan vertikal insizyonla girilerek siyatik sinir eksplore edildi. Siyatik sinir orta seviyelerinde 1 cm'lik segmenti çıkarıldı. Oluşan bu sinir defektine intraabdominal bölgeden uyluk iç yüzüne doğru künt diseksiyonla pedikülün rahatlıkla geçeceği tünel hazırlandıktan sonra tuba uterina flebi bu tünelden geçirilerek defekt alana getirildi. Proksimal ve distal sinir güdükleri tübüler tuba uterina içerisine uçları lümen içerisine 2'şer mm girecek şekilde perinöriümlarından sütüre edildi.(Resim 1.) Greft guplarında ise tuba uterina segmenti pediküllerinden tam ayrılarak greft şeklinde taşındı.

Bulgular: Yürüme testinde değerlendirilen SFI sırasıyla: Grup 1'de 76.23, Grup 2'de 36.1, Grup 3'te 52.75, Grup 4'te 51.79, Grup 5'te 45.54, Grup 6'da 46.79 olarak hesaplandı. Bu indekse göre 0-100 arasında değerlendirilme yapılmaktadır ve 0'a yakın değerler fonksiyonal olarak daha iyi sonuçlardır. EMG sonuçlarında ise Grup 5 ve Grup 6'da ki CMAP ve CMAP eğrileri altında kalan alanlar Grup 3 ve 4' e göre fazlaydı, ancak Grup 2'ye göre daha düşüktü.(Tablo 1.) Işık mikroskobisinde ise Grup 5'te düzenli sinir iyileşmesi ortalama skoru 2.2, Grup 6'da 2,4, Grup 3'te 1,3, Grup 4'te 1,2'ydi. Grup 2'de ise bu değer 2,7'du. Grup 1'de herhangi bir rejenerasyon gözlenmedi. Fibrozis, inflamasyon ve vaskülarite Grup 5 ve 6'da benzer olup, Grup 2'den yüksek, Grup 3 ve 4'ten düşüktü.(Tablo 1) Sinir alanından elde edilen TEM kesitleri ultrayapısal olarak değerlendirildiğinde Grup 2'de aksonlar organize ve koyu boyanmış, sağlıklı bir morfolojide izlenirken, myelinize sinir sayısı diğer gruplardan daha fazlaydı. Grup 5 ve 6'ya ait TEM mikrografları, miyelin ve akson yapılarının oldukça düzenli ve kan damarlarının bol bulunduğunu gösterdi ve Grup 3 ve 4'e göre myelinize sinir sayımı daha fazlaydı. Ayrıca, Grup 3 ve 4'te tuba uterinadaki lümen epitel hücreleri ise Grup 5 ve 6'dakilere kıyasla daha organize ve sağlıklı bir morfolojide izlendi. Grup 5 ve 6 ile Grup 3 ve 4'e ait ultrayapısal bulgular kendi aralarında benzer bir morfoloji sergiledi.

Tartışma: Son yıllarda, sinir kondüitleri klinik pratikte kullanılmaktadır ve periferik sinir yaralanmalarında anlamlı derecede fonksiyonel iyileşme sağlanmaktadır. Üç cm altındaki sinir defektlerinde, sinir kondüiti olarak otolog ven greftlerinin kullanıldığı ve chitosan/PGA sinir klavuzlarının kullanıldığı fonksiyonel iyileşmenin bildirildiği çalışmalara rastlamak mümkündür. Biyomühendislik ve nanoteknolojik gelişmeler biobozunur nanomateryallerin yeni sinir kondüitleri olarak kullanılmasına olanak sağlayacaktır. Bununla birlikte doku, hücre ve genetik mühendislik sayesinde kondüitler içerisine kök hücrelerin bulunduğu destek hücrelerinin eklenmesi veya sinir rejenerasyonunu artırabilecek çeşitli lümen yapılarının üretilmesi mümkün olacaktır. Çalışmamızda, sıçan kornu uterilerinde bulunan motil silyalı yapıların ve yönlerinin, lümen epitelinden salgılanan spermium ve ovarium yaşaması için salgılanan moleküllerin sinir rejenerasyonuna katkıda bulunup bulunmayacağı araştırıldı. Ancak 3 aylık takip sonucunda incelenen patoloji materyallerinde flep gruplarında (Grup 3, 4) toplam 20 sıçandan 8'inde ciddi derecede kistik oluşumlar olduğu gözlendi. Bunun nedeninin lümen epiteli salgılarının dışarıya direne olmaması olarak düşünüldü. Bununla birlikte, EMG değerlendirmesi sakrifikasyon öncesinde yapıldığı için hangi sıçanda kistik oluşumların olup olmadığı bilinmemekteydi ve tüm sıçanlar değerlendirmeye dahil edildi. Herhangi bir hayvan çalışma dışı bırakılmadı. Böylece, istatistiksel incelemelerde gruplar arasında yan tutmayı önlemek için tüm sonuçlar (kistik oluşum olsun olmasın) değerlendirmeye alındı. Bu çalışmada sıçanlarda tuba uterina tübüler flebinin lümen epitelinin salgısal fonksiyonları nedeniyle ortaya çıkan kistik oluşumların greft gruplarına göre başarılı olmayan sonuçları ortaya çıkardığını, ancak teknolojik gelişmelerle birlikte tuba uterina lumen epitelinin silyalı yapılarının sentetik materyallere yeni bir model olabileceğini düşünmekteyiz.
Sonuç olarak, çalışmamızda tuba uterina tübüler kondüitinin greft olarak aktarılmasının flep olarak aktarılmasına göre sinir rejenerasyonu üzerine etkisinde daha başarılı olduğu ve silyalı yapıların yönünün bu sonuç üzerinde anlamlı etkilerinin olmadığı saptandı.

Anahtar Kelimeler: Sinir iyileşmesi, sinir kondüiti, tuba uterina flebi

Resim 1.

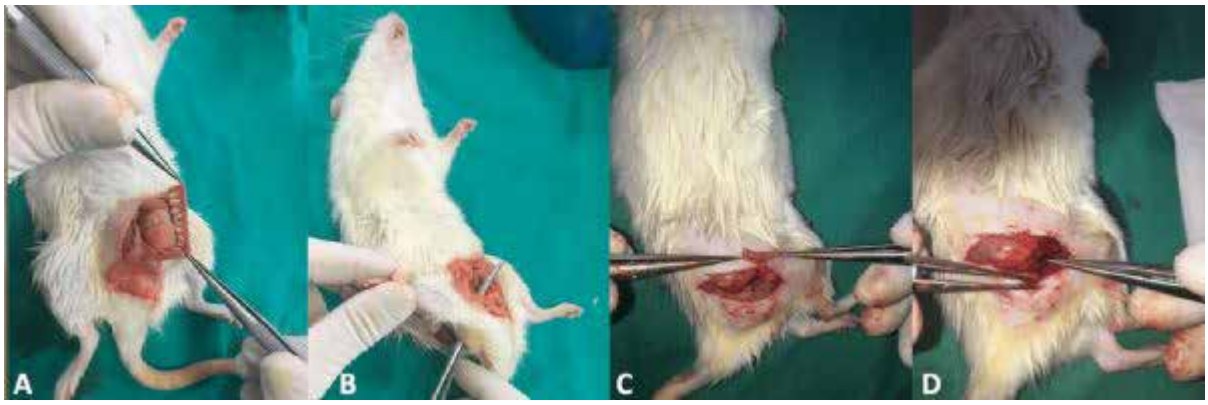

A. Tuba Uterina tübüler flebinin kaldırılması B. İntraabdominal bölgeden uyluk iç yüzüne tünel oluşturulması C. Flebin tünel içerisinden geçirilmesi D. Siyatik sinirin proksimal ve distal güdüklerinin tübüler flep uçlarına yerleştirilmesi

Tablo 1.

	SFI	CMAP- CMAP Alan	Düzenli Sinir İyileşmesi	Vasküler Proliferasyon	Fibrozis	İnlamasyon
Grup 1	76,13	0-0	-	-	-	-
Grup 2	36,73	9,3- 15,51	2,8	2,8	0,8	0,9
Grup 3	52,75	5,36- 4,73	1,3	1,9	2,4	2,1
Grup 4	51,79	6,97- 5,67	1,2	1,9	2,0	2,1
Grup 5	45,54	8,36- 10,46	2,3	2,5	1,3	1,5
Grup 6	46,79	8,74 -10,14	2,4	2,3	1,2	1,3

Grupların SFI, CMAP-CMAP eğrileri altında kalan alan, Düzenli Sinir İyileşmesi, Vasküler Proliferasyon, Fibrozis, İnflamasyon değerleri ortalamaları.

ABYD-006
Deneysel Siyatik Sinir Hasarında Kemik İliği Kaynaklı Mezenkimal Kök Hücre ile İndüklenmiş Dura Mater Grefti Kullanımının Rejenerasyona Etkisi

Bükem Cüce[1], Emre Güvercin[1], Gaye Filinte[1], Çağla Çiçek[1], Celal Alioğlu[1], Tunç Tunçbilek[1], Türkan Koyuncuoğlu[2], Alper Yıldırım[2], Özlem Tuğçe Kaya[3], Feriha Ercan[3], Erdal Karaöz[4]
[1]Sağlık Bilimleri Üniversitesi Kartal Dr.Lütfi Kırdar Eğitim Araştırma Hastanesi, Plastik Rekonstrüktif ve Estetik Cerrahi Kliniği, İstanbul
[2]Marmara Üniversitesi Tıp Fakültesi, Fizyoloji Ana Bilim Dalı, İstanbul
[3]Marmara Üniversitesi Tıp Fakültesi, Histoloji ve Embriyoloji Ana Bilim Dalı, İstanbul
[4]Liv Hospital Rejeneratif Tıp ve Kök Hücre Üretim Merkezi, İstanbul

Amaç: Sinir hasarı ve sonrasında nöral hücrelerin rejenerasyon kapasitesi günümüzde halen sorun oluşturmaktadır. Sinir hasarının rekonstrüksiyonu sonrası yetersiz iyileşmeye bağlı olarak gelişen fonksiyonel kayıplar yüz, el, kol, ve bacak gibi kompozit doku transplantasyonlarını da olumsuz etkilemektedir. Kök hücreler birçok rejenerasyon çalışmasında olduğu gibi, sinir rejenerasyon çalışmalarında da sıklıkla kullanılmaktadır. Çalışmamızda kök hücre kullanımının sinir iyileşmesi üzerine etkisinin değerlendirilmesi hedeflenmiştir.

Yöntem ve Gereçler: Tübitak destekli 3001 projesi kapsamında yürüttüğümüz çalışmamızda toplam 28 (18+10) adet inbread Lewis (erkek) cinsi rat kullanıldı. Siyatik sinir modelinde primer kapanamayacak uzunlukta (1cm) iatrojenik hasar oluşturuldu. Çalışmamız kontrol, Serum Fizyolojik (SF) ve Kök Hücre (KH) olacak şekilde 3 grup olarak planlandı. Kontrol grubunda eksize edilen 1 cm'lik sinir ters çevirilerek yerine adapte edildi, diğer 2 grupta ise eksize edilen 1 cm'lik sinir alanına sakrifiye edilen denekten elde edilen dura mater kılıf olarak sarılıp tüp oluşturulacak şekilde örtüldü. SF grubunda dura mater'in içine SF, KH grubunda ise sakrifiye edilen 1 adet rat femur ve tibia kemik iliği kaynaklı hazırlanmış 0,5ml2.000.000gfb hücre içeren solüsyon enjekte edilerek deneyler tamamlandı. Tüm deneklere siyatik fonksiyon indeksi hesaplanıp EMG ve yaş kas ağırlık ölçümleri yapılarak fonksiyonel geri dönüş değerlendirildi, eksize edilen sinir dokularının, ışık mikroskobu ve immünfloresan değerlendirme ile histolojik analizleri yapıldı. 12 haftalık süreç sonunda denekler sakrifiye edildi.

Bulgular: Çalışmamızdaki gruplar siyatik sinir hasarı oluşturulmasını takiben etkilenen ekstremitede fonksiyonel iyileşmeye yönelik değerlendirildi. Gruplar arasında EMG değerlendirmesi CMAP verileri bakımından fark bulunamamıştır(p=0.6582). Fonksiyonel geri kazanımın başka bir belirteci olarak kabul edilecek yaş kas ağırlığına bakıldığında ise fark istatiksel olarak anlamlı bulundu (p=0.00097). Kontrol ve SF grupları kıyaslandığında kontrol grubu kas ağırlığının SF grubuna oranla anlamlı derecede fazla olduğu, kontrol ve KH grupları arasında anlamlı bir fark olmadığı ve yine KH ve SF grupları kıyaslandığında KH uygulanan grubun kas ağırlığının anlamlı ölçüde fazla olduğu görüldü. Pratiğimizde yer alan ve konvansiyonel sinir onarım yönteminin demonstrasyonu olan kontrol grubu ile gelecekte tedavi modalitelerine katkı sağlayacağını düşündüğümüz KİMKH kullanılan KH grubu arasında kas ağırlığı parametresinde anlamlı fark olmaması çalışmanın misyonu açısından olumlu değerlendirildi. Denekler aynı zamanda kendi içinde işlem yapılmış ve yapılmamış olan ekstremitelerinden alınan numuneler kıyaslanarak değerlendirildi. Bacaklar arasında fark kas agrılıgı bakımından anlamlı fark olduğu görüldü (p<0.001). İşlem gören sağ bacak gastroknemius kas ağırlığı anlamlı olarak azalmış bulundu(M=1.65 ve M=0.69). Oluşturulan hasarın iyileşmesi histolojik açıdan akson sayısı, akson çapı, Schwann hücre sayısı ve myelin kalınlığı göz önüne alınarak değerlendirildi. Schwann hücre sayısının, SF grubuyla karşılaştırıldığında kontrol grubunda anlamlı olarak düştüğü (p<0,0001)KH grubunda (p<0,0001) ise anlamlı olarak arttığı görüldü. Akson sayısının, SF grubuyla karşılaştırıldığında kontrol grubunda

anlamlı olarak yükseldiği (p<0,0001) gözlenirken, KH grubunda (p<0,0001) ise anlamlı olarak düştüğü görüldü. (Bu durumun tek başına nöral rejenerasyon miktarına belirlemek açısından yetersizdir. Sinir iletiminde schwann hücre sayısındaki daha anlamlı kabul edilen veri myelinize akson miktarı ve kalitesidir.) Akson sayısı baz alındığında kontrol grubunun KH grubuna göre anlamlı olarak üstün olduğu görüldü (p<0,0001). Her gruptan denekler cerrahi işlem sonrasındaki 24. saat, 4,hafta ve 12. haftalarda yürüme testine tabi tutuldular. Manuel olarak SFI (siyatik fonksiyon indeksi) hesaplandı. Elde edilen veriler grupların kendi aralarında ve zaman dilimine göre ortalama değerleri alınarak karşılaştırıldı. Ortalama SFI değerlerinin süreye göre dağılımı çıkarıldı. 24. saat ve 12. haftalardaki grup ortalamaları kıyaslandığında kontrol grubunun SF uygulanan gruba iyileşme olarak anlamlı üstünlük sağladığı, aynı zamanda kök hücre uygulanan gruba göre de daha iyi iyileşme gösterdiği izlendi. SFI'ye göre ortalama değerlerde özellikle 4-12. haftalar arası kontrol grubu deneklerinde fonksiyonel iyileşme izlenirken SF ve KH uygulanan hayvanlarda fonksiyonel kaybın artışı devam etmekteydi.

Sonuçlar: Elektrofizyolojik değerlendirmede EMG sonrası CMAP verileri kıyaslanmış ve 3 denek grubu arasında anlamlı fark izlenmemiştir. Sinir ileti hızının defekt alanında mevcut sinir hücresi sayısıyla doğru orantılı olduğu bilinmektedir. EMG verilerinin morfometrik analizde akson sayısı; akson çapı sonuçlarıyla korele olması bunu doğrular niteliktedir. Denek gruplarının cerrahi işlem gören ekstremitelerine ait kas ağırlıkları karşılaştırıldığında SF uygulanan ve KH uygulanan gruplar arasında anlamlı fark olduğu izlendi. Mesleki pratiğimizde de sıkça karşılaştığımız bir bulgu olan nöral hasara bağlı gelişen müsküler atrofi, deneklerde yaş kas kütlesindeki farklılık olarak kendini gösterdi. Rejenerasyonu gösteren bir diğer parametre, sinyal iletimini sağlayacak olan, longitudinal kesitlere bakıldığında defekt distal stampına kadar uzanım gösterebilmiş myelinize akson sayısıdır. Bu nedenledir ki çalışmamızdaki elektrofizyolojik ve fonksiyonel veriler Schwann hücre sayısı verileri yerine akson çapı ve akson sayısını gösteren verilerle korele seyretmektedir. Yine bu durum göstermektedir ki her ne kadar konduit içine enjekte edilen kök hücre preparatı yeni hücre gelişimi (Schwann hücre sayısındaki artış) açısından etkili olsa da sinir iletimi açısından gerekli diğer değişkenlerin temininde yetersiz kalmaktadır. Renervasyon sürecinde araştırılması gereken başka mediatörlerin olduğunu; tek başına dural konduit ve mezenkimal kök hücrenin yetersiz kaldığını görmekteyiz. Çalışmanın sonuçları göstermektedir ki oluşturulan sinir hasarı sonrası en iyi iyileşme, mevcut verilerimize göre KH grubu SF grubuna çoğu parametrede anlamlı olarak üstün gelse de kontrol grubuna yani nöral transpozisyon ile sinir onarımı yapılan gruba aittir. SF grubu ve KH grubu karşılaştırıldığında görölmektedir ki, sadece dura kılıfının nöral iyileşme sürecine tek başına etkisi zayıf kalmaktadır. Gelecek çalışmalarda dura materin kök hücre desteği olmadan yapılan sinir onarımında kullanılması, yine kök hücrenin konvansiyonel sinir onarımlarında da kullanılması vereceği sonuçlarla mevcut verilerimizi ileriye taşıyabilir. Çalışmamızdan elde ettiğimiz verilerle sinir grefti ile onarımın yerine sinir fasiküllerine uygun anatomik yapıların mezenkimal KH uygulaması ile desteklenmesi sonrası ortaya çıkabilecek sonuçlar bir sonraki değerli araştırmanın konusu olacaktır.

Anahtar Kelimeler: siyatik, sinir hasarı, mezenkimal kök hücre, sinir rejenerasyonu, dura mater

KLİNİK BİLDİRİLER

ABYK-001
Damak Yarığı Onarımında Vomer Flebi Kullanılmasının Obstrüktif Uyku Apnesi İnsidansına Etkisi

Gökhan Sert[1], Mert Çalış[1], Ahmet Emre Süslü[2], Figen Özgür[1]
[1]Hacettepe Üniversitesi Tıp Fakültesi, Plastik Rekonstrüktif ve Estetik Cerrahi Ana Bilim Dalı, Ankara
[2]Hacettepe Üniversitesi Tıp Fakültesi, Kulak Burun Boğaz Ana Bilim Dalı, Ankara

Giriş: Dudak damak yarıkları, 1/700 canlı doğum insidansı ile baş boyun bölgesinin en sık görülen konjenital anomalileridir. Plastik cerrahinin en önemli ilgi alanlarından biri olan bu anomalinin tedavisinde pek çok bölüm birlikte multidisipliner olarak çalışmaktadır. Damak yarıklarının tedavisinde, üzerinde fikir birliği bulunan bir tedavi protokolü yoktur. Farklı tedavi protokolleri bulunmakla birlikte nazal mukozanın onarımı için, özellikle geniş yarıklarda, sıklıkla vomer flebi kullanılmaktadır. Damak yarıklı hastalarda üst havayolunun hacmi anatomik bozukluklara bağlı olarak değişmiştir. Bu hasta grubunda daralmış havayolu, obstrüktif uyku apnesi sendromunun normal pediatrik popülasyona göre daha sık görülmesine neden olmaktadır. Birincil damak onarımlarından sonra erken dönemde, özellikle uyku ile ilişkili obstrüktif olaylar görülebilmektedir. Konuşma bozukluğu gelişen hastalarda velofaringeal yetmezliğin tedavisi için uygulanan faringeal flep cerrahisi sonrasında ise obstrüktif uyku apnesi sendromu (OUAS) insidansı belirgin olarak artmaktadır. OUAS tanısı atlanan veya uygun şekilde tedavi edilmeyen hastalarda, gün içerisinde yorgunluk, okul başarısında düşme gibi sosyal sorunların yanısıra kardiyovasküler ve serebral hastalıkların riski de artmaktadır.

Materyal ve Metot: Çalışmada, ana bilim dalımızda dudak yarığının eşlik ettiği veya izole damak yarığı tanısı ile opere edilmiş 100 hastada yapılmış olan pediatrik obstrüktif uyku apnesini sorgulayan anketlerden sonra, polisomnografi yapılmasının ailesi tarafından kabul edildiği hastalar çalışma grubuna dahil edilmiştir. Plastik, Rekonstrüktif ve Estetik Cerrahi Anabilim Dalı'nda damak onarımı yapılmış (komplet yarıklarda dudak onarımı da yapılmış) hastaların Kulak Burun Boğaz Anabilim Dalı Uyku Ünitesi'nde Ocak 2017-Aralık 2018 tarihleri arasında yapılmış olan polisomnografi tetkiklerinin sonuçları incelenmiştir. Bu değerlendirme için Girişimsel Olmayan Klinik Araştırmalar Etik Kurulu onayı alınmıştır. Çalışmaya sendromik hastalar, geç damak onarımı (>12 ay) yapılan hastalar, fistül veya kısa damak gibi sorunlar nedeniyle ikincil cerrahi geçirmiş hastalar ve faringeal flep cerrahisi geçirmiş hastalar dahil edilmemiştir. Çalışmada, bu kriterlere uyan 17 hastanın polisomnografi sonuçları değerlendirilmiştir. Veau I yarık onarımı yapılan 2 hastada Furlow palatoplasti ve V-Y pushback palatoplasti, Veau II yarık onarımı yapılan 3 hastada Dorrance palatoplasti, 1 hastada Bardach iki flep palatoplasti tekniği kullanılmıştır. Veau I ve Veau II yarıklı hastaların damak onarımlarında vomer flebi kullanılmamıştır. Veau III yarık onarımı yapılan 7 hastada ve Veau IV yarık onarımı yapılan 4 hastada Bardach 2 flep palatoplasti tekniği kullanılmıştır. Veau III yarık onarımı yapılan hastaların 3'ünde ve Veau IV yarık onarımı yapılan hastaların tamamında nazal mukoza onarımı için vomer flebi kullanılmıştır. Araştırma grubu, damak onarımı sırasında nazal mukozanın onarımı için vomer flebi kullanılan hastalardan oluşan vomer flebi grubu ve damak onarımı sırasında vomer flebi kullanılmayan kontrol grubu olmak üzere iki gruba ayrıldı. Ek olarak komplet yarık (Veau III ve Veau IV) ve inkomplet yarık (Veau I ve

Veau II) nedeniyle opere edilen iki hasta grubunun da PSG sonuçları karşılaştırıldı.

Bulgular: PSG yapılan 17 hastadan 2 hasta (%11,8) Veau I, 4 hasta (%23,5) Veau II, 7 hasta (%41,2) Veau III, 4 hasta (%23,5) Veau IV damak yarığı için opere edilmiş hastalardı. 17 hastanın 7'sinde (%41,2) damak onarımı sırasında vomer flebi (VF) kullanıldığı, 10 hastada (%58,8) ise VF kullanılmadığı görüldü. İnkomplet yarığa sahip hastaların (Veau I ve Veau II) hiçbirinde VF kullanılmadığı, Veau III damak yarıklı 7 hastanın 3'ünde (%42,8), Veau IV yarıklı hastaların ise tamamında damak onarımı sırasında VF kullanıldığı görüldü. VF grubunda PSG yapıldığındaki yaş ortalaması 45 ay (36-52 ay), kontrol grubunda 53 ay (25-85 ay) idi. PSG zamanlaması açısından iki grup arasında anlamlı fark gözlenmedi (p=0.556). Damak yarığı onarımı yapıldığındaki yaş ortalamasının VF grubunda 9 ay (6-10 ay) kontrol grubunda 9 ay (8-11 ay) olduğu gözlendi. Cerrahi zamanlaması açısından iki grup arasında anlamlı fark bulunmadı (p=0.918). Komplet yarık (Veau III ve Veau IV) nedeniyle opere edilen 11 hastanın PSG yapıldığındaki yaş ortalaması 45,4 ay (25-73 ay), inkomplet yarık (Veau I ve Veau II) nedeniyle opere edilen 6 hastada ise 57,8 ay (36-85 ay) idi. PSG zamanlaması açısından iki grup arasında anlamlı fark gözlenmedi (p=0.207). Damak yarığı onarımı yapıldığındaki yaş ortalamasının komplet yarık grubunda 8,9 ay (6-10 ay) inkomplet yarık grubunda ise 9,5 ay (8-11 ay) olduğu gözlendi. Cerrahi zamanlaması açısından iki grup arasında anlamlı fark bulunmadı. Ortalama AHI skorunun VF grubunda 8,4 (3,1-28,5), kontrol grubunda ise 6,43 (1,1-12,9) olduğu görüldü. VF grubunda AHI ortalamasındaki artış istatistiksel olarak anlamlı bulunmadı (p=0.696). Komplet yarıklı hastalarda ortalama AHI'nin 7,2 olduğu, inkomplet yarıklı hastalarda ise 7,4 olduğu görüldü ancak bu iki grup arasında istatistiksel olarak anlamlı fark gözlenmedi (p=0.763).Ortalama ODI skorunun VF grubunda 6,7 (0,5-33), kontrol grubunda ise 4,96 (0,3-22) olduğu görüldü. VF grubunda ODI ortalamasındaki artış istatistiksel olarak anlamlı bulunmadı (p=0.695). Komplet yarıklı hastalarda ortalama ODI'nin 4,9 olduğu, inkomplet yarıklı hastalarda ise 7,1 olduğu görüldü ancak bu iki grup arasında istatistiksel olarak anlamlı fark gözlenmedi.VF kullanımına göre iki grubun ortalama apne sürelerinin karşılaştırılmasında apnelerin VF grubunda ortalama 9,7 (7,9-11,7) saniye, kontrol grubunda ise ortalama 8,2 (0-10,6) saniye sürdüğü görüldü. VF grubunda apnelerin daha uzun sürdüğü gözlense de fark istatistiksel olarak anlamlı bulunmadı (p=0.305). Komplet yarıklı hastalarda ortalama apne süresinin 9,5 saniye olduğu, inkomplet yarıklı hastalarda ise 7,8 saniye olduğu görüldü ancak komplet yarıklarda uzayan apne süresi istatistiksel olarak anlamlı bulunmadı (p=0.392). Grupların ortalama hipopne sürelerinin karşılaştırılmasında VF grubunda bu sürenin 9,6 (7,8-11,8) saniye olduğu, kontrol grubunda ise 10,4 (9-13,8) saniye olduğu görülmüştür. İki grup arasında ortalama hipopne süresi açısından anlamlı fark bulunmamıştır (p=0.434). Komplet yarıklı hastalarda ortalama hipopne süresinin 10 (7,8-13,8) saniye olduğu, inkomplet yarıklı hastalarda ise bu sürenin 10,4 (9-11,5) saniye olduğu gözlenmiştir. Komplet ve inkomplet yarıklı hastalar arasında ortalama hipopne süresi açısından istatistiksel olarak anlamlı fark bulunmamıştır (p=0,420). VF grubunda ortalama O2 satürasyonunun %96 (%90-98,2), kontrol grubunda ise %96,3 (%93,6-97,5) olduğu görülmüştür. Bu değer açısından grupların karşılaştırılmasında istatistiksel olarak anlamlı fark gözlenmemiştir (p=0.221). Komplet yarıklı hastalarda ortalama oksijen satürasyonu %98,2 inkomplet yarıklı hastalarda ise %96,3 olarak bulunmuştur. İki grup arasında ortalama oksijen satürasyonları açısından anlamlı fark gözlenmemiştir (p=0.545). VF grubunda uyku sırasında en düşük O2 satürasyonunun grup içerisindeki ortalaması %80,2 (%53-94), kontrol grubunda ise %83,7 (%62-94) olarak kaydedilmiştir. İki grup arasında bu değer açısından istatistiksel olarak anlamlı fark gözlenmemiştir (p=0.625).

Sonuç: Vomer flebi; OUAS riskini artırmadan, konuşma sonuçlarını kötüleştirmeksizin, erken zamanda oral ve nazal boşlukların anatomik olarak birbirinden ayrılmasını sağlamakta, fistül riskini ve alveoler kleft genişliğini azaltarak cerrahi başarıyı artırmak için güvenle kullanılabilecek bir cerrahi tekniktir.

Anahtar Kelimeler: Vomer flebi, damak yarığı, obstrüktif uyku apnesi sendromu

Polisomnografi sonuçları

	Yarık Tipi	Cerrahi zamanı	Cerrahi Teknik	Vomer Flebi	PSG zamanı	AHI
1	Veau I	9 ay	Furlow palatoplasti	Yok	4 yaş 2 ay	1,1
2	Veau I	8 ay	V-Y pushback palatoplasti	Yok	7 yaş 10 ay	3,6
3	Veau II	10 ay	Dorrance palatoplasti	Yok	6 yaş 9 ay	2,4
4	Veau II	9 ay	Dorrance palatoplasti	Yok	3 yaş	12,2
5	Veau II	10 ay	Dorrance palatoplasti	Yok	5 yaş 4 ay	12,1
6	Veau II	11 ay	2 flep palatoplasti	Yok	3 yaş 7 ay	12,9
7	Veau III	8 ay	2 flep palatoplasti	Var	3 yaş 7 ay	8,8
8	Veau III	8 ay	2 flep palatoplasti	Yok	4 yaş 2 ay	1,4
9	Veau III	9 ay	2 flep palatoplasti	Yok	3 yaş	9,6
10	Veau III	8 ay	2 flep palatoplasti	Yok	2 yaş 10 ay	1,5
11	Veau III	9 ay	2 flep palatoplasti	Var	3 yaş 10 ay	4,9
12	Veau III	10 ay	2 flep palatoplasti	Var	4 yaş	3,1
13	Veau III	10 ay	2 flep palatoplasti	Yok	6 yaş 11 ay	7,5
14	Veau IV	10 ay	2 flep palatoplasti	Var	4 yaş 3 ay	3,1
15	Veau IV	10 ay	2 flep palatoplasti	Var	3 yaş	6,3
16	Veau IV	6 ay	2 flep palatoplasti	Var	4 yaş 1 ay	28,5
17	Veau IV	10 ay	2 flep palatoplasti	Var	5 yaş 4 ay	4,7

Polisomnografi sonuçları

ABYK-002
Bir veya Birden Fazla Kötü Prognoz Kriteri İçeren SCC Hastalarında Sentinel Lenf Nodu Pozitifliğinin Değerlendirilmesi

Alper Geyik, Cenk Demirdöver, Selin Güler, Hüseyin Emre Ulukaya, Mustafa Yılmaz
Dokuz Eylül Üniversitesi Tıp Fakültesi, Plastik, Rekonstrüktif ve Estetik Cerrahi, İzmir

Giriş: Skuamoz hücreli karsinom, dünyada bazal hücreli karsinomdan sonra beyaz ırkta en fazla görülen non-melanoma cilt kanseridir. İnsidansı giderek artan bu tümör, güneşe maruziyetin fazla olduğu, açık tenli insanlarda daha fazla görülmektedir. Histolojik olarak Bowen hastalığı, adenoid, adenosquamoz, invaziv, verrüköz, iğsi hücreli gibi alt tipleri bulunmaktadır. Tanı çoğunlukla fizik muayene sonrası şüphe nedenli yapılan eksizyonel biyopsi ile konulmaktadır. SCC olgularında lokal rekürrens ve metastaz riski yüksek olan hastalar için çeşitli kriterler bulunmaktadır. Bunlar, anatomik lokalizasyona göre değişmekle birlikte tümörün çapı, rekürrens olması,

immunsüpresyon, RT veya kronik yara zemininden çıkması, patolojik olarak perinöral invazyon, derinliğin 2 mm'den fazla olması, adenoid veya adenosquamoz tipte olması ve differansiyasyon derecesidir.
Malignmelanom olgularında sentinel lenf nodu örneklemesi kriterleri belirlenmiş ve yapılan örneklemenin evrelendirme, prognoz ve yaşam süresi öngörüsünde önemli rol oynadığı gösterilmiştir. Ancak, aynı işlem SCC olguları için temelde bir algoritma olmasa da genellikle kötü prognoz kriterlerini içerenlere yapılması önerilmektedir.
Bu çalışmanın amacı bir veya birden fazla kötü prognoz kriteri içeren SCC olgularında yapılan sentinel lenf nodu örneklemesinin(SLNB) pozitifliğinin değerlendirilmesi, örnekleme sonucuna göre yapılan işlemler ve sonuçları ile bu konudaki deneyimlerin aktarılmasıdır.

Gereç Ve Yöntem: 2014-2019 yılları arasında kliniğimize başvuran önceden tanı almış veya klinik şüphe nedenli lokal veya genel anestezi altında opere edilen, bir veya birden fazla kötü prognoz kriterleri içeren ve bu sebeple sentinel lenf nodu örneklemesi yapılan SCC olguları çalışmaya dahil edilmiştir. Hastanın yaşı, tümörün lokalizasyonu, çapı, klinik hikayesi ve patoloji sonuçları veri tabanından retrospektif olarak taranmıştır. Patolojik alt tipler veri yetersizliği nedeniyle çalışmaya dahil edilmemiştir. Sonuçlar istatistiksel olarak analiz edilmiştir.

Bulgular: Çalışmaya dahil edilen 164 hastanın 124'ü (%75,6) erkek, 40'ı (%24,4) kadın hastaydı. Erkek popülasyon kadın olgulara göre daha fazla saptandı. Lokalizasyon olarak en çok SCC görülen lokalizasyon baş boyun bölgesi idi. Tümör boyutu en sık rastlanan kötü prognoz kriteri idi. Tümör boyutuna ek olarak en az 2 tane kötü prognoz kriteri olan olgularda SLNB anlamlı şekilde pozitif saptandı. SLNB pozitif gelen 24 olguda (%14.6) yapılan disseksiyon sonrası 9 olguda(%37,5) metastaz saptanarak sistemik tedavi planlanması açısından onkolojiye konsülte edildi.

Sonuç: SCC en sık görülen cilt kanserlerinden biri olmasına karşın sentinel lenf nodu örneklemesinin etkinliği ve yapılma endikasyonları tam olarak ortaya konamamıştır. Kesin kriterler elde edebilmek için daha geniş hasta gruplarında daha çok çalışmaya ihtiyaç vardır.

Anahtar Kelimeler: Lenf nodu, prognoz, skuamöz hücreli karsinom

ABYK-003
Ezilme tipi yaralanma sonrasında parmak replantasyon ve/veya revaskülarizasyon yapılan hastalarda dobutamin tedavisinin parmak yaşayabilirliği üzerine etkisi

Orkun Uyanık, Majid Ismayilzade, Bilsev İnce, Mehmet Dadacı
Necmettin Erbakan Üniversitesi Meram Tıp Fakültesi, Plastik Rekonstrüktif ve Estetik Cerrahi AD, Konya

Giriş: El parmak replantasyonlarında; travmanın tipi, şiddeti, mekanizması, amputasyonun seviyesi, eşlik eden yaralanma, hastanın yaşı, ek hastalık, sigara içiciliği gibi birçok faktör arasında travma ile uzvun perfüzyonu arasında geçen iskemi zamanı başarıyı etkileyen en önemli etkenler olarak gözükmektedir (1). Başarılı bir anastomoza rağmen dolaşım sağlanamadığı durumlarda ek medikal tedavi kullanılabilir ancak literatürde bu tedavilerin nasıl yapılacağıyla ilgili görüşbirliği yoktur(2).

Parmak replantasyon/revaskülarizasyonunda pek çok farklı medikal yöntem kullanılmasına karşın parmak yaşabilirliğini sağlamak her zaman mümkün olamayabilmektedir(3). Dolaşımı arttırmak için kullanılabileceği ileri sürülen maddelerden biri olan dobutaminin kardiyak output artırma özelliği bilinmektedir(4). Dobutaminin bu özelliğine ek olarak periferik rezistansı düşürücü etkisi parmak replantasyon/revaskülarizasyonunda etkili olabilir. Serbest flep yaşabilirliğini arttırmak amacıyla kullanılabileceği ileri sürülen dobutaminin (5-7) parmak replantasyon sonrası kullanılabilirliğine dair bir çalışma literatürde bulamadık.

Bu çalışmada ezilme tipi yaralanma sonrasında parmak replantasyon ve/veya revaskülarizasyon yapılan hastalarda dobutamin tedavisinin parmak yaşayabilirliği üzerine etkisinin belirlenmesi amaçlandı.

Hastalar ve Yöntem: 2017 ile 2019 yılları arasında kliniğimizde replante/reperfüze operasyonları yapılan hastalar retrospektif olarak tarandı. Hastalar; travmanın tipi, şiddeti, mekanizması, amputasyonun seviyesi, eşlik eden yaralanma, hastanın yaşı, ek hastalık, iskemi süresi, operasyon süresi ve replantasyon/revaskülarizasyon başarısı açısından değerlendirildi. Serebrovasküler, kardiyak hastalıklar gibi ek hastalıkları olan hastalar çalışmaya dahil edilmedi.Yerel etik kurul onamı alındı.
Ezici yaralanma sonrası revaskülarizasyon yapılıp dobutamin tedavisi alanlar (grup 1), ezici yaralanma sonrası replantasyon yapılıp dobutamin tedavisi alanlar (grup 2), giyotin tarzı yaralanma sonrası revaskülarizasyon yapılıp dobutamin tedavisi almayanlar (grup 3), giyotin tarzı yaralanma sonrası replantasyon yapılıp dobutamin tedavisi almayanlar (grup 4), ezici yaralanma sonrası replantasyon yapılıp dobutamin tedavisi almayanlar (grup 5) ve ezici yaralanma sonrası hem replantasyon hem revaskülarizasyon yapılıp dobutamin tedavisi almayanlar (grup 6) olmak üzere 6 farklı gruba ayrıldı. Bütün operasyonlar genel, lokal veya rejyonel anestezi altında mikroskop ve uygun cerrahi ekipman ile eş kıdemli iki cerrah tarafından yapıldı. Replantasyon/revaskülarizasyon sonrası ilk 24 saatte dolaşım problemi yaşayan hastalar revizyon ameliyatına alındı. Revizyon operasyonunda anastomozda teknik hata ve trombüs oluşan hastalar çalışmaya dahil edilmedi. Ayrıca ilk 24 saatten sonra dolaşımı bozulan hastalar çalışma dışı bırakıldı. Revizyon ameliyatında anastomozun tam ve doğru yapıldığı görülmesine rağmen proksimalden yeterli kan akımı gelmeyip, parmaklarının renk, kapiller dolum ve ısı parametrelerinde değişim olmayan hastalara monitorize edilerek infüzyon şeklinde günde 4 mikrogram/kg/dakika şeklinde dobutamin tedavisi başlandı.

Monitorizasyonda kalp atım hızı, kardiyak output, sistemik rezistans paremetreleri takibe alındı. Dobutamin tedavisinin yan etkilerinin (taşikardi, aritmi, terleme gibi) görüldüğü hastalarda tedavi sonlandırılarak çalışmadan çıkarıldı.

Bulgular: Grup 1'de 4 hastanın, toplam 5 parmağının 4'ünde (%80) yeterli perfüzyon sağlandığı görüldü. Grup 2'de 6 hastanın, toplam 12 parmağının 3'ünde (%25) yeterli perfüzyon sağlandığı görüldü. Grup 3'de 9 hastanın, toplam 11 parmağının 10'unda (%91) yeterli perfüzyon sağlandığı görüldü. Grup 4'de 16 hastanın, toplam 17 parmağının 14'ünde (%82) yeterli perfüzyon sağlandığı görüldü. Grup 5'de 9 hastanın, toplam 11 parmağının 7'sinde (%63) yeterli perfüzyon sağlandığı görüldü. Grup 6'da 3 hastanın, toplam 9 parmağının 8'inde (%88) yeterli perfüzyon sağlandığı görüldü (Tablo 1). Dobutamin tedavisi alan hastaların ilaç öncesi kalp atım hızı ortalama dakikada 84 ±13 (atım/dk), ortalama arteryel basıncı 80 mmhg, kardiyak indeksi 3.6 ±0.9 (l/dk/m2) idi. Dobutamin tedavisi alan hastaların ilaç sonrası kalp atım hızı ortalama dakikada 91 ±18 (atım/dk), ortalama arteryel basıncı 80 mmhg, kardiyak indeksi 4 ±1.1(l/dk/m2)idi.

Tartışma: Literatürde yaralanma mekanizmasına göre farklı replantasyon başarı oranları değişmektedir.

O'Brien et al. (8) giyotin tipi kesilerde %77, ezilme ve avulsiyon tipi yaralanmalarda ise %49 yaşama oranları oranları bildirmişlerdir. Başka bir seride revaskülarize edilen olgulardaki yaşama oranın %72, replante edilen olgulardaki yaşama oranı %66 olarak bildirilmiştir(9). Çalışmamızda dobutamin tedavisi almayanlar revizyona alınmayan ve major problem yaşamayan hastalardı.

Bu hastaları kontrol grubu olarak değerlendirdiğimizde çalışmamızın giyotin tarzı amputasyonlarda başarı oranımız %82, revaskülarizasyonda ise başarı oranı %91, ezilme ve avulsiyon sonrası replantasyonda %63 idi. Bu oranlar literatürle karşılaştırıldığında biraz daha yüksektir, bunun sebebi ilk 24 saat içinde dolaşım problemi yaşayan hastalarda dobutamin tedavisinin başlanmış olması ve bu hastaların grup 1 ve 2'ye dahil olması olabilir. Öte yandan dobutamin tedavisi alıp revaskülarizasyon yapılan hastalarda başarı oranı %80, replantasyon yapılanlarda ise bu oran %25 olarak bulundu. Çalışmamızda hastalara dobutamin başlama kriterleri bilinen tüm cerrahi teknikler ve medikal tedaviler kullanıldıktan sonra son çare olarak dobutaminin kullanılmasıydı. Grup 2'deki başarı oranın literatürden ve diğer gruplardan düşük olmasının sebebi bu grubun yapılan tüm revizyon işlemleri ve medikal tedaviye karşın dolaşımı olmayan uzun iskemi süreli, crush yaralanmalı parmaklardan oluşması olabilir.

Bu gruptaki hastalara dobutamin tedavisi başlanmadığında dolaşımın gelme ihtimali olmadığı için dobutamin kurtarma protokolü olarak uygulandı. Bu açıdan değerlendirildiğinde dobutamin infüzyonu ile dolaşımı olmayıp cerrahi ve medikal olarak kurtarılamayacağı düşünülen her 4 parmaktan birinin yaşayabilirliğini sağladığı düşünülebilinir.

Revaskülarizasyon yapılan hastalarda ise bu başarı her 5 parmaktan 4'ü gibi çok yüksek bir orandır. Replantasyon ve revaskülarizasyon arasındaki bu farkın nedeni revaskülarizasyonda daha düşük enerjili bir travma görülmesi, yaşayan dokular olması ve venöz dolaşımın devamlılığının korunması olabilir. Vasopressor ilaç kullanımının baş-boyun ve meme kanseri sonrası uygulanan mikrocerrahi operasyonlarının başarı şansını arttırdığını ve vasopressor kullanımının direkt olarak komplikasyon oranlarını arttırmadığı bildirilmiştir (10). Baş- boyun tümör rezeksiyonu sonrası mikrocerrahi uygulanan hastalarda kullanılan 4 ve 6 mikrogram/kg/dakika dobutamin infüzyonunun kardiyak outputu arttırıp, anastomoz edilen damarda kan akımını arttırdığı ileri sürülmüştür (11). Meme rekonstrüksiyonu için serbest flep ile rekonstrüksiyon yapılan hastalarda dopamin ve dobutamin etkisi karşılaştırıldığı başka bir çalışmada ise dobutaminin kardiyak outputu arttırıp periferik rezistansı düşürücü etkisiyle alıcı ve verici damarlarda kan akımı arttırdığı bildirilmiştir (12). Dobutamin kalp hızında minimal değişiklik, sistemik vazodilatasyon, miyokard kontrasyonundaki artış etkilerini göstermektedir. Dobutamin etkisi 1-2 dakikada başlayıp, yarılanma ömrü 1-2 dakikadır. Çoğunluğu 48 saat içinde doku ve karaciğerde metatobilize edilerek idrara atılır.

Dobutaminin en sık komplikasyonları aritmi, angina, terleme, flushing, baş ağrısı ve baş dönmesi ve semptomatik hipertansiyondur. Dobutamin yüksek dozda (10-20 µg/kg/dakika) kullanılması; ventriküler fibrilasyon, miyokard infraktüsü gibi hayati tehdit edecek komplikasyonlara yol açabilir. Çalışmamızda dobutamin düşük dozda (4 µg/kg/dakika) kullanıldığı için majör yan etki görülmedi. Çalışmamızın dezavantajı olarak dobutamin tedavisi alan hasta sayısının az olması, gruplar arasında parmak dolaşımına etki eden multipl faktörlerin, parmak sayısı ve seviyesinin standardize edilememesi gösterebilir. Bu çalışma ezilme tarzı yaralanmalarda parmak replantasyon ve/veya revaskülarizasyonu sonrasında dobutamin infüzyonunun kurtarma protokolü olarak kullanılabileceğini gösteren literatürdeki ilk çalışmadır. Dobutamin; kardiyak outputu arttırıp, periferik rezistansı düşürücü etkisiyle mikrocerrahi operasyonu uygulanan ve yeterli perfüzyon sağlanamayan hastalarda medikal tedavi olarak uygulanabilir.

Anahtar Kelimeler: Dobutamin, Mikrocerrahi, Parmak, Replantasyon, Revaskülarizasyon

Resim 1

Ezilme tipi yaralanma sonrası replantasyon yapılan hastada dobutamin tedavisi sonrası parmakların görünümü

Ezilme tipi yaralanma sonrasında parmak replantasyon ve/veya revaskülarizasyon yapılan hastalarda dobutamin tedavisinin parmak yaşayabilirliği üzerine etkisi

		Hasta sayısı	Parmak sayısı	Yeterli perfüzyon sağlanan parmak sayısı	Başarı yüzdesi	Operasyon seviyesi	Ortalama iskemi süresi	Cinsiyet	Ortalama takip süresi	Ortalama yaş
Grup 1	Ezici yaralanma sonrası revaskülarizasyon yapılıp dobutamin tedavisi alanlar	4	5	4	%80	3 proksimal - 1 orta - 1 distal falanks	2.5 saat	4E	10 ay	43
Grup 2	Ezici yaralanma sonrası replantasyon yapılıp dobutamin tedavisi alanlar	6	12	3	%25	8 proksimal - 1 orta - 3 distal falanks	4.5 saat	6E	7 ay	28
Grup 3	Giyotin tarzı yaralanma sonrası revaskülarizasyon yapılıp dobutamin tedavisi almayanlar	9	11	10	%91	6 proksimal - 5 orta - 0 distal falanks	3.1saat	9E	12 ay	43
Grup 4	Giyotin tarzı yaralanma sonrası replantasyon yapılıp dobutamin tedavisi almayanlar	16	17	14	%82	1 proksimal - 4 orta - 12 distal falanks	3 saat	15E, 1K	10 ay	34
Grup 5	Ezici yaralanma sonrası replantasyon yapılıp dobutamin tedavisi almayanlar	9	11	7	%63	1 proksimal- 4 orta - 6 distal falanks	3.5 saat	8E,1K	10 ay	31
Grup 6	Ezici yaralanma sonrası hem replantasyon hem revaskülarizasyon yapılıp dobutamin tedavisi almayanlar	3	9	8	%88	Replantasyon: 4 proksimal - 1 distal falanks Revaskülarizasyon: 3 proksimal - 1 orta	3 saat	2E, 1K	8 ay	52

ABYK-004
Trombositten Zengin Plazmadaki (PRP) Estradiol Seviyesi Androjenik Alopesi Tedavisi Etkinliğini Artırır mı?

Münür Selçuk Kendir[1], Bilsev İnce[1], İbrahim Kılınç[2], Mustafa Cihat Avunduk[3], Mehmet Dadacı[1]
[1]Necmettin Erbakan Üniversitesi Meram Tıp Fakültesi, Plastik Rekonstruktif ve Estetik Cerrahi Anabilim Dalı, Konya
[2]Necmettin Erbakan Üniversitesi Meram Tıp Fakültesi, Tıbbi Biyokimya Anabilim Dalı, Konya
[3]Necmettin Erbakan Üniversitesi Meram Tıp Fakültesi, Tıbbi Patoloji Anabilim Dalı, Konya

Giriş: Yüksek seviyelerde dihidrotestosteron (DHT), artmış 5-α redüktaz aktivitesi ve androjen reseptör ekspresyonuna ikincil androjene duyarlı saç folikülü sayısında azalma ile karakterize olan androjenik alopesinin (AGA) literatürde tam tedavisi tanımlanmamıştır (1). İnsan trombositlerinin az miktar plazma içerisinde konsantre edilmiş şekli olan trombositten zengin plazmanın (PRP) içerdiği büyüme faktörleri aracılığıyla saç moleküler hücre büyüme mekanizmalarını artırmaya ve apoptotik işlemlerin başlamasını önleyerek AGA tedavisinde kullanılabileceği ileri sürülmüştür(1-3).

PRP'nin 1 milyon/mililitre konsantrasyonunda kullanılmasını önerilmesine karşın (4) AGA tedavisinde PRP'nin daha az konsantrasyonda da etkili olabileceği bildirilmiştir (5). Bir başka çalışmada ise daha fazla trombosit içermesi nedeniyle homolog PRP'nin otolog PRP'ye göre daha etkin olduğu iddia edilmiştir(6).

Östrojenin menopoz sırasında azalmasının kadın tipi saç dökülmesinde rolü olabileceği, östrojen etkisiyle DHT bağımlı çoğalan endotel ve prostat kanser hücrelerinin çoğalmasının baskılandığı, ilgili reseptör düzeyinde DHT antagonisti olarak davrandığı bildirilmiştir (7).

Literatürde PRP'nin AGA tedavisinde alternatif tedavi yöntemi olarak kullanılabileceği ileri sürülmesine karşın PRP'de östrojen bulunup bulunmadığı, bulunuyorsa içerdiği östrojen seviyesinin AGA tedavi etkinliği üzerine etkisini araştıran bir çalışma bulunmamaktadır.

Bu çalışmada amacımız, PRP'de östrojen varlığını araştırmak ve hazırlanılan PRP'deki östrojen konsantrasyonunun AGA tedavisine etkisinin belirlenmesidir.

Hastalar Ve Yöntem: 2017-2018 yılları arasında polikliniğimize saç dökülmesi şikayetiyle başvurmuş olan, 25-35 yaş arasında, Noorwood sınıflamasına göre tip 3, 4 ve 5 olarak değerlendirilen 30 evli erkek hasta çalışmaya dahil edildi. Sistemik hastalığı, vitamin eksikliği olanlar, saç dökülmesi tedavisi almış, sigara ve ilaç kullanan hastalar çalışmaya dahil edilmedi. Takiplere düzenli katılım göstermeyen hastalar çalışma dışı bırakıldı. Üniversite etik kurulundan onay alındı. Tüm enjeksiyonlar tek cerrah tarafından yapıldı. İşlem öncesi hastalardan yazılı ve sözlü onam alındı.

Hastalar başvuru sıralarına göre randomize edildi. Grup 1'deki hastalara kendi kanlarından hazırlanmış olan otolog PRP; grup 2'deki hastalara hastayla aynı grubuna sahip eşinden (kadın donör) hazırlanmış PRP uygulandı.

Kan bağışı yapmaya uygun tıbbi geçmişi bulunan, Anti-Hbs, HbsAg, Anti-HCV ve Anti-HIV negatif olan 25-40 yaş arasında kadınlar donör olarak çalışmaya alındı. PRP yapılmadan önce kadınlardan kan alınarak östrojen, FSH, LH düzeyleri incelenerek ovulasyon zamanı olduğu belirlendi. Ardından kadından kan alınarak PRP elde edildi. Bu PRP ve grup 1'deki hastalardan hazırlanan PRP'deki estradiol seviyesi ölçüldü.

Hastalara 0, 1, 3 ve 6.aylarda olmak üzere toplamda 4 kez PRP enjeksiyonu yapılıp, enjeksiyonlardan önce ve 12.ayda standart fotoğraf çekimleri yapıldı. Fotoğraflar gruplar hakkında bilgisi olmayan bir patolog tarafından NEO Image Analysis programı ile değerlendirildi. Her bir hastanın 0, 1, 3, 6 ve 12.aylardaki saç dansitesi (n/cm2) daha önce belirlenmiş olan sabit bir bölgeden hesaplanıldı.

PRP hazırlanılması için hazır PRP kiti kullanılıp, kullanım kılavuzuna göre hareket edilerek her seansta 4-5ml PRP elde edildi. PRP enjeksiyonları insülin enjektörü ile, cm2'ye yaklaşık 0.1 ml olmak üzere intradermal yapıldı.

Bulgular: Grup 1'de 6 ve grup 2'de 4 kişi kontrollere düzenli gelmemesi nedeniyle çalışma dışı bırakıldı. Yaş ortalaması; grup 1'de 29,8 (25-34), grup 2'de 27,9 (25-33) idi. Grup 1'de PRP'deki trombosit sayıları ortalama 803 (712-877), grup 2'de 794 (754-898) binµ/L idi. Grup 1'de PRP içindeki östrojen seviyesi ortalama 38,58 µg/L (16,4-43,58) iken grup 2'de 160,1 µg/L (117,2-214,3) olarak belirlendi. Hiçbir hastada komplikasyon görülmedi.

Grup 1'de uygulama öncesine göre saç dansitesi artışı 1.ayda ortalama %9,21, 3.ayda %13,23, 6.ayda %16,84 ve 12.ayda %24,63 olarak hesaplandı. Grup 2'de bu artış 1.ayda ortalama %36,02, 3.ayda %51,38, 6.ayda %54,45 ve 12.ayda %55,17 idi (Tablo 1). Saç dansitesi artışı her iki grupta da 1.aydan itibaren görülürken bu artış tüm kontrollerde grup 2'de istatistiksel olarak daha fazla idi ($p<0,05$) (Resim 1). Grup 2'de 1.ay saç dansitesi, grup 1'in 12.ay dansitesinden istatistiksel olarak daha fazlaydı ($p<0,05$). Her grubun kontrollerdeki saç dansitesinin kendi içinde karşılaştırıldığında ise grup 1'de saç dansitesinin bir önceki kontrolle karşılaştırıldığında istatistiksel olarak anlamlı derece arttığı görülürken ($p<0,05$), grup 2'de 1. ve 3. ayda bir önceki kontrolle karşılaştırıldığında istatistiksel olarak anlamlı derecede artmasına karşın 6. ve 12. aylarla 3. ay arasında anlamlı bir fark görülemedi ($p>0,05$). Grup 2'de PRP'de ölçülen östrojen seviyesi istatistiksel olarak daha fazlaydı ($p<0,05$).

Tartışma: Testosteron tipik olarak papillaya, dış kök kılıfına ve 5-α redüktaz ile DHT'ye dönüştüğü sebase gland hücrelerine girer. Daha sonra DHT androjen reseptörlerine bağlanır ve foliküle zararlı protein üretimini aktive ederek normal saç büyüme döngüsünün bozulmasına neden olur. Böylece saç anajen evresi kısalır, katajen ve telojen evrelere giren saç erken regresyona uğrar(5). PRP, kıl folikülü anajen fazını uzatır ve erken katajen faza girişini önleyerek etkili olur(1). Östrojenlerin telojen faz süresini azalttığı ve insan saç derisinde anajen faz süresini artırdığı gösterilmiştir(7).

Grup 2'deki saç yoğunluğundaki artış 3.aya kadar devam etmesine karşın 6. ve 12.ay ölçümlerinde istatistiksel olarak anlamlı bir artış görülmedi. Grup 1'de ise 1, 3, 6 ve 12.aylardaki ölçümlerde kademeli bir artış görülse de maksimum artış, yüksek östrojen seviyeli PRP'den istatistiksel olarak daha azdı. Yüksek östrojenli PRP, AGA tedavisinde otolog PRP'ye göre daha etkiliydi ve maksimum etkisi daha erken görüldü.

Grup 2'de 3.aydan sonra saç dansitesinde istatistiksel olarak artış olmamasının sebebi, PRP yapılan alanda daha fazla canlı saç kökünün kalmaması olabilir. Bu açıdan değerlendirildiğinde PRP enjeksiyonlarının saç dökülmesinin tedavisinden ziyade proflaksisinde kullanımının daha faydalı olacağı düşünülebilir.

AGA tedavisinde saç dansitasinde artış sağlamak için ortalama 3 enjeksiyon tedavisine ihtiyaç duyulduğu bildirilmesine karşın(5) çalışmamızda grup 2'deki 1.ay ölçülen saç dansitesi ortalaması, grup 1'in 12.ay sonucundan fazlaydı. Bu açıdan değerlendirildiğinde sadece bir defa yüksek östrojen içeren PRP enjeksiyonuyla bile saç dansitesinde artış sağlanabilir.

Kadın donörlerden kan alınırken hastaların ovulasyon döneminde olduğu FSH, LH ve östrojen düzeyleri ölçülerek belirlendi. Böylece en yüksek östrojen düzeyi elde edilmeye çalışıldı. Her iki gruptaki hazırlanan PRP'lerde ortalama trombosit sayısı, hasta yaşları gibi değişkenler benzer olmasına karşın saç dansite artışı grup 2'de istatistiksel olarak fazlaydı. Bu farkın nedeninin grup 2'deki yüksek östrojenin DHT antagonisti (8) ve anajen fazdaki saç folikülü sayısını artırma etkisi (4) nedeniyle olduğunu düşünüyoruz.

PRP'deki östrojenin saç köklerindeki lokal etkisinin yarı ömrü çalışmamızda değerlendirilemedi, bu konuda daha fazla araştırma yapılmasına ihtiyaç vardır.

Östrojenden zengin PRP kullanımıyla hem saç folliküllerindeki androjen etkilerini azaltılmakta hem de içerdiği büyüme faktörleri aracılığıyla saç dökülmesini durdurup, yeni follikül gelişimini uyarılmaktadır.

Sonuç olarak, çalışmamızda otolog ve yüksek östrojenli homolog PRP'lerin her ikisinin de AGA tedavisinde etkin olduğu belirlenirken, yüksek östrojenli PRP kullanımında saç dansitesindeki artışın daha fazla ve daha erken olduğu görüldü. Uygun donör varlığında yüksek östrojenli PRP'nin AGA tedavisinde kullanılabileceğini düşünüyoruz.

Anahtar Kelimeler: Androjenik alopesi, östrojen, trombositten zengin plazma (PRP)

Resim 1

A- Hasta 1, otolog PRP enjeksiyonu öncesi görünüm B- Hasta 1, otolog PRP enjeksiyonu sonrası 6. aydaki görünüm C- Hasta 2, yüksek östrojenli PRP enjeksiyonu öncesi görünüm D- Hasta 2, yüksek östrojenli PRP enjekisyonu sonrası 6. aydaki görünüm

Tablo 1

	1. ay	3. ay	6. ay	12. ay
Otolog PRP	%9,21	%13,23	%16,84	%24,63
Yüksek E2'li PRP	%36,02	%51,38	%54,45	%55,17

PRP enjeksiyonları sonrasında grup 1 ve grup 2deki saç dansitelerinin artış oranları yüzde (%) olarak verilmiştir

ABYK-005
Yumuşak Damak Onarım Tekniğinin Konuşma Gelişimine Etkisi: Furlow Palatoplasti ile İntravelar Veloplasti Konuşma Sonuçlarının Objektif Yöntemler ile Karşılaştırılması

Murat Kara[1], Mert Çalış[1], İlkem Kara[2], Maviş Emel Kulak Kayıkcı[2], Rıza Önder Günaydın[3], Figen Özgür[1]
[1]Hacettepe Üniversitesi Tıp Fakültesi Plastik, Rekonstrüktif ve Estetik Cerrahi Anabilim Dalı, Ankara
[2]Hacettepe Üniversitesi Sağlık Bilimleri Fakültesi Dil ve Konuşma Terapisi Bölümü, Ankara
[3]Hacettepe Üniversitesi Tıp Fakültesi Kulak, Burun, Boğaz Anabilim Dalı, Ankara

Giriş: Dudak ve damak yarıkları 700 ila 1000 doğumda bir görülmekte olup, takip ve tedavisi intrauterin dönemden başlayıp erişkin yaşlara kadar devam etmektedir. Bu görülme sıklığı ve takip yelpazesindeki genişlik dudak damak yarıklarını önemli bir hastalık grubu yapmaktadır. Damak yarıklı hastalarda temel hedefler ideal konuşma sonuçları, orantılı maksillofasiyal gelişimin sağlanması ve işitmenin korunmasıdır. Literatür incelendiğinde damak yarığı onarımının birincil amacının optimum konuşma sonuçlarının elde edilmesi olduğu görülecektir. Damak yarıklı hastalarda konuşma sonuçlarını etkileyen farklı değişkenler mevcuttur. Bunlar yarık tipi ve genişliği, cerrahi onarım zamanı, onarım tekniği, onarım sonrası komplikasyonlar, işitme fonksiyonu, geçirilen cerrahi girişim sayısı, eşlik eden sendromlar ve anomaliler, hastanın psikososyal gelişimi ve ailenin sosyoekonomik durumu olarak sayılabilir.

Bunlar arasında, sert damak onarım tekniği olarak Bardach two flap palatoplasty, Veau–Wardill-Kilner yöntemi (VY Push-Back) veya Von Langenbeck yöntemi kullanılabilir. Yumuşak damak onarımında ise yaygın olarak kullanılan iki teknik intravelar veloplasti (İVVP) veya Furlow palatoplasti (FP) yöntemleridir. Literatürde damak onarımının temel hedefinin ideal konuşma sonuçlarının elde edilmesi olduğu pek çok çalışmada vurgulanmıştır. Konuşma sonucunu ise, onarım sonrası levator veli palatini (LVP) kasının fonksiyon düzeyi belirlemektedir. Levator kas fonksiyonunu etkileyen değişkenlerden biri, kasın yarıklı hastalarda olan vertikal/oblik oryantasyonundan transvers oryantasyonda pozisyonlandırılmasıdır. Böylece kasın sfinkter fonksiyonu sağlanarak, konuşmada nazal emisyon ve hipernazalite gibi disfonksiyonların engellenmesi sağlanacaktır. FP ve İVVP tekniklerinin her ikisi de kasın bu pozisyonunu sağlamakla birlikte, cerrahi teknik, konuşma sonuçları ve komplikasyonlar ayağında farklı avantaj ve dezavantajları mevcuttur. Literatürde damak onarım yönteminin konuşma sonuçları, komplikasyonlar ve ikincil cerrahiler üzerindeki etkisini inceleyen bazı yayınlar mevcuttur. Ancak bu yayınların net sonuçlara ulaşma yönünde çeşitli eksik yanları mevcuttur. Bazı yayınlarda konuşma değerlendirmesi subjektif yöntem olan algısal değerlendirme ile yapılmıştır. Objektif metotlarla desteklenmediği sürece değerlendiriciye yüksek oranda bağımlı olan bu durum, sonuçların genel geçerliliğini olumsuz etkilemektedir. Kimi yayınlarda, yumuşak damak onarımında kas diseksiyonunun varlığı belirtilmemiş olup, belirtilen bazı yayınlarda ise diseksiyon seviyesi net olarak belirtilmemiştir. Oysa literatürdeki çeşitli çalışmalarda levator kas diseksiyon seviyesinin konuşma sonuçları üzerinde farklı etlileri olduğunu belirten çeşitli çalışmalar mevcuttur. Ayrıca yayınlanan bazı çalışmalarda, sonuçları kıyaslanan hastaların yarık tipleri standardize edilmemiştir. Bu durum konuşma sonuçları üzerinde onarım tekniği ve yarık tipi değişkenlerinden hangisinin ne kadar etkili olduğu belirsizliğini gündeme getirmektedir. Sonuç olarak Literatürde yumuşak damak onarımında kullanılan popüler iki yöntem olan, İVVP ile FP teknikleriyle onarım yapılan hastaların konuşma sonuçlarının, standardize hasta grubu ve cerrahi teknik sonrası objektif parametreler ile kıyaslandığı sınırlı sayıda çalışma mevcuttur. Bu noktada çalışmamızın amacı, bu iki yöntemle onarım yapılan hastaların cerrahi sonrası konuşma verilerinin objektif parametreler ile kıyaslanarak literatüre kazandırılmasıdır.

Materyal Metot: Kliniğimizde 1 Ocak 2013 – 31 Aralık 2013 tarihleri arasında damak onarımı gerçekleştirilen hastaların verileri retrospektif olarak taranmıştır. Standardizasyonun ve net sonuçların sağlanması amacıyla, hastaların yarık tipleri, onarım zamanı, genel sağlık durumları ve konuşma gelişimini etkileyecek parametreler optimize edilmiştir. Bu bağlamda kayıt ve takiplerinde eksiklik olan hastalar, Veau 1,2,4 ve submüköz damak yarıklı hastalar, mental retarde hastalar, işitme kayıplı hastalar, ciddi komorbid medikal tanıları olan hastalar, 12. aydan sonra damak onarımı yapılan hastalar, damak onarımı dışında ağız içi girişim öyküsü olan hastalar, dudak yarığı onarımı başka bir merkezde olan hastalar ve sendromik tanılı hastalar çalışmadan dışlanmıştır. Konuşma sonuçları üzerine majör etkisi olan bu durumların yanında, diğer bir değişken olan cerrahi tecrübenin elimine edilmesi amacıyla, aynı cerrahın opere ettiği hastalar çalışmaya dahil edilmiştir. Böylelikle konuşma sonuçları üzerine etkili olan parametreler teknik olarak mümkün olduğunca yumuşak damak onarım tekniğine indirgenmiştir. Hastalar yumuşak damak onarım tekniklerine göre İntravelar Veloplasti grubu ve Furlow Palatoplasti grubu olmak üzere iki gruba ayrılmıştır. Çalışmaya dahil edilen hastaların cinsiyet, yarık tipi, onarım tekniği, fistül gelişimi, velofaringeal yetmezlik oranı ve buna bağlı ek cerrahi girişim gerekliliği gibi demografik, perioperatif ve postoperatif verileri kaydedilmiştir. Konuşma değerlendirilmesi objektif parametreler yardımıyla gerçekleştirilmiş olup, velofaringeal ünitenin fonksiyonu ve rezonans değeri nazometre ile değerlendirilerek nazal emisyon/hipernazalite derecesi kayıt altına alınmıştır. Velofaringeal sfinkter fonksiyonu anatomik olarak nazofaringoskopi ile değerlendirilerek kapanma paterni ve derecesi belirlenmiştir. Velofaringeal sfinkterin kapanma durumu "tam kapanma, minimal açıklık, parsiyel kapanma ve kapanma yok" olarak dört seviyede derecelendirilmiştir. Elde edilen veriler istatistiksel olarak değerlendirilmiş ve $p<0.05$ olması anlamlı olarak kabul edilmiştir.

Bulgular: Çalışmaya kriterleri karşılayan 33'ü erkek 43'ü kadın 76 hasta dahil edilmiştir. Gruplar arasında cinsiyet dağılımının benzer olduğu gözlenmiştir ($p=0.769$). Ortalama damak onarım yaşı Furlow grubunda 8.94 ay, IVVP grubunda ise 8.85 ay olmuştur ($p=0.563$). Velofaringeal ünitenin değerlendirme yaşı ve cerrahi ile bu değerlendirme arasında geçen sürenin gruplar arasında benzer olduğu görülmüştür (p değeri sırasıyla 0.945 ve 0.070). "p vurgulu cümle" dışındaki tüm heceler, sayı sayma ve cümlelerin nazalans değerlerinin Furlow palatoplasti grubunda daha düşük olduğu görülmüş, ancak iki grup arasında istatiksel anlamlı fark gözlenmemiştir. Toplam ikincil cerrahi oranı %27 (n=21) ve fistül oranı %17.1 olarak hesaplanmıştır. Söz konusu iki parametrede gruplar arası anlamlı fark gözlenmemiştir (p değeri sırasıyla 0.347 ve 0.105). Benzer şekilde velofaringeal kapanma paterni

ve derecesi değişkenlerinin gruplar arası kıyaslanmasında istatistiksel olarak anlamlı fark gözlenmemiştir (p değeri sırasıyla 0.499 ve 0.103).

Tartışma: Literatürde fistül oranları %0 ila %35.5 arasında raporlanmıştır. Cohen ve ark. fistül oranlarının damak onarım tekniğine bağlı olarak farklılık gösterdiğini raporlamıştır. Bu oran VY Push-Back tekniğinde %43, FP'de %10, Von Langenbeck tekniğinde %22 ve Dorrance palatoplastide %0 olarak raporlanmıştır. LaRossa ve ark. 2004 yılındaki çalışmalarında ikincil cerrahi girişim oranını %8 olarak raporlamışlardır. Çalışmamızda fistül oranı Furlow grubunda %8.3, IVVP grubunda %25 olarak, ikincil cerrahi oranı ise Furlow grubunda %19.4, IVVP grubunda %35 olarak sonuçlanmıştır. Literatürdeki farklı yayınlarda, Furlow palatoplastinin daha iyi konuşma sonuçları olduğunu bildiren çalışmalar mevcuttur. Ancak Furlow ile IVVP teknikleri arasında anlamlı fark olmadığını bildiren çalışmalar da mevcuttur. Çalışmamız sonucunda, konuşma sonuçları iki grup arasında benzer olup, literatürde subjektif değerlendirmeler ile yorumlanan veriler objektif değerlendirme yöntemleri ile analiz edilmiştir.

Sonuç: Damak yarıklı hastalarda onarım kalitesinin temel göstergesi optimum konuşma sonuçlarının elde edilmesidir. Bunun yanı sıra onarım sonrası komplikasyonlar, sekonder cerrahi girişim (faringeal flep, damak uzatma, velofaringeal augmentasyon) gerekliliği ve fistül oranları literatürde kabul gören diğer göstergelerdir. Çalışmamız çıktıları göz önüne alındığında, bu parametrelerde Furlow palatoplasti ile IVVP onarım teknikleri arasında istatistiksel olarak anlamlı fark olmadığı görülmüştür. Her iki tekniğin de literatürde tanımlanmış bazı avantajları ve dezavantajları mevcuttur. Bunun yanında, istatistiksel fark olmasa da, sekonder cerrahi ve fistül oranlarının FP grubunda düşük olması, bu yöntemi avantajlı kılmaktadır.

Anahtar Kelimeler: Damak yarığı, Furlow palatoplasti, İntravelar veloplasti, Yumuşak damak onarımı

Gruplara göre nazalans skorları

Grupların Nazalans Değerleri Karşılaştırması

Ses	Nazalans Skoru		p*
	Furlow	IVVP	
Pa	27.28 ±15.66	31.40±15.19	0.248
Pi	41.89±20.01	47.95±21.75	0.212
Ta	27.33±15.30	31.93±15.10	0.193
Ti	41.33±21.59	48.08±20.51	0.167
Ka	26.25±15.90	30.70±14.65	0.208
Ki	42.03±20.73	47.38±18.69	0.241
Şa	28.28±16.33	32.90±14.66	0.198
Şi	41.44±19.58	46.85±17.71	0.210
Sa	28.22±16.86	34.80±15.70	0.083
Si	43.31±19.58	45.85±17.55	0.552
Sayı Sayma	39.42±17.37	43.88±16.04	0.249
'T'' Vurgulu Cümle	36.78±18.19	36.95±14.55	0.964
'S'' Vurgulu Cümle	35.19±16.62	38.20±14.92	0.409
'P'' Vurgulu Cümle	35.64±16.19	34.43±13.62	0.724

** Independent samples t-test. IVVP: intravelar Veloplasti*

Şekilde gruplara göre nazalans skorları, ortalama±standart deviyasyon şeklinde gösterilmektedir. Ortalama nazalans skorlarında genel görüntü olarak Furlow grubunda düşük olduğu görülse de, istatistiksel anlamlı fark gözlenmemiştir.

Gruplara Göre Velofaringeal Kapanma Miktarı

Kapanma Derecesi	Furlow Palatoplasti n(%)	İntravlear Veloplasti n(%)
Tam Kapanma	15 (41.7)	8 (20.0)
Minimal Açıklık	8 (22.2)	18 (45.0)
Kısmi Kapanma	8 (22.2)	7 (17.5)
Kapanma Yok	5 (13.9)	7 (17.5)
Total	36 (100.0)	40 (100.0)

Nazofaringoskopi ile velofaringeal sfinkterin kapanma dereceleri tabloda verilmiştir. İki grup arasında kapanma miktarları arasındaki farkın istatistiksel olarak anlamlı olmadığı görülmüştür (p=0.103, Pearson Chi-square test).

ABYK-006
Sagital Split Ramus Osteotomisi Sonrası Mandibula Pozisyonel Değişimlerinin Persistan İnferior Alveolar Sinir Disfonksiyonuna Etkileri

Cemil Işık, Şeyda Güray Evin, Mustafa Sütçü, Osman Akdağ, Zekeriya Tosun
Selçuk Üniversitesi Tıp Fakültesi, Plastik, Rekonstrüktif Ve Estetik Cerrahi Ana Bilim Dalı, Konya

Giriş: Sagital split ramus osteotomisi (SSRO) iyi kemik teması sağlaması ve mandibulaya geniş areket imkanı vermesi nedeniyle günümüzde en fazla kullanılan mandibuler osteotomi yöntemidir. Ancak bu ostetomi sonrası inferior alveoler sinir hasarı ve disfonksiyonu oldukça sık gözlenmektedir. Osteotomi sonrası sensöryel bozuklukların etyolojisinde; inferior alveoler sinirin kesilmesi, künt travması ve kompresyonu sorumlu tutulmaktadır. Bu etyolojik faktörler hariç tutulmak üzere, bugüne kadar SSRO sonrası mandibulanın 3 boyutlu hareketinin, sinirin nörosensöryel bozuklukları üzerine olan etkisini göstermekte 2 boyutlu düzlemde yapılan çalışmalar yetersiz kalmıştır. Çünkü SSRO sonrası mandibula sadece antegrad ve retrograd harekteleri değil sagital, aksiyal ve bunların kombinasyonları olan düzlemlerde 3 boyutlu kompleks hareketler yapmaktadır. Bu nedenle mandibulanın 3 eksendeki hareketinin inferior alveoler sinire olan etkilerinin gösterilmesine ihtiyaç vardır. Bu çalışmanın amacı SSRO sonrası mandibular pozisyonun tüm eksenlerdeki değişimini 3 boyutlu analiz etmek, bunun inferior alveolar sinirde oluşturduğu morfometrik değişiklikler ve nörosensöryel bozukluklarla ilişkisini araştırmaktır.

Gereç ve Yöntem: 2015-2018 yılları arasında dentofasyal anomaliler nedeniyle SSRO yapılan 14 hasta ve 28 sinir etik kurulu onayı alınarak çalışmaya dahil edildi. Takibi 12 aydan az olan, intraoperatif sinir hasarı olan, plak veya vida artefaktı nedeniyle ölçümleri tam olarak yapılamayan hastalar çalışma dışı bırakıldı. Ameliyat öncesi ve sonrası elde edilen ince kesitli bilgisayarlı tomografi (BT) DICOM (Digital Imaging And Communications In Medicine) verileri Slicer 4.10.0 (Açık kaynak kodlu yazılım) programında işlenerek sanal 3 boyutlu mandibula görüntüsü elde edildi. İnferior alveolar sinirin 3 boyutlu yapısı ve kemik içindeki seyri hem mandibular kanalın işaretlenmesi hem de aşağıda belirtilen 10 farklı anatomik noktanın işaretlenmesi ile elde edildi.

1. Mandibula angulus en posterior, inferior, lateral noktası gonion (Go),
2. Mentumun en anterior, inferior, median noktası pogonion (Pog),
3. Foramen mandibulanın en alt medial anterior noktası (Mf),
4. Mental foramenin en inferior derin noktası (Mental)
5. 2. Molar diş santrali (Mo)

6. 2.Molar diş aksı ile inferior alveoler sinirin kesişim noktası (İAN)
7. Eksternal meautusun en superior kenarı porion (Po)
8. Orbital kenarın en inferior ve anterioru (Or)
9. Frontonasal suturanın en anterior noktası nasion (N)
10. Foramen magnumun en anterior, median hattı basion (Ba)

Sinirin tam hareketini belirleyebilmek için, 3 boyutlu dijital görüntü üzerinde bu noktalar kullanılarak, biri oklüzal plana paralel ikisi dik olan 3 farklı düzlem oluşturuldu. Bu düzlemlerden foramen mandibuladan geçen ve oklüzal düzleme paralel olan FD düzlemi, sinirin sagital plan hareketini belirlerken; maksilla orta hat düzlemi (MOD) aksiyel plandaki hareketi belirlemek için kullanıldı. Mo noktasından geçen ve oklüzal düzleme dik olan molar düzlem (MD) belirlendi. Bu düzlem ve noktalar kullanılarak detayları aşağıda belirtilen 4 farklı morfometrik ölçüm yapıldı.
1- Sinir uzunluğu (SU):Mandibular foramen ile mental foramen arasındaki mesafe referans alınarak ölçüldü. Preoperatif ve postoperatif sinirin uzunluğunda ki (ΔSU) değişim tespit edildi.
2- Sinir açılanması (SA): Mf, IAN ve Mental foramen arasında oluşan açı olarak belirlendi. Preoperatif ve postopertif açılar arasındaki fark ΔSA olarak belirlendi.
3- Ameliyat öncesi ve sonrası İAN-FD arası mesafe belirlenerek sinirin horizontal düzlemdeki hareket miktarı (ΔFDU) belirlendi.
4- İnferior alveolar sinirin maksilla orta hatta olan uzaklığı (OH); foramen mandibula (OH1), 2. Molar diş aksı (OH2) ve mental foramen (OH3) seviyesinde ölçülerek değişimleri tespit edildi. (ΔOH1, ΔOH2, ΔOH3)
Tüm hastalarda postoperatif 12. Aydan sonra iki nokta ayrımı, parestezi, hipoestezi, salivasyon bulguları British Medical Research Council (BMRC) duyusal iyileşme skorları ile kaydedildi.
Morfometrik ölçümler ve BMRC skorları arasındaki kolerasyon istatistiksel olarak değerlendirildi.

Bulgular: Ortalama yaşları 23,6 (18-26) olan hastaların 8'i kadın 6'sı erkekti. Ortalama takip sürelerinin 14,2 (12-28) aydı. 11 hastada Le-Fort I+SSRO beraber uygulanırken, 3 hastada yalnızca SSRO uygulandı. Hastaların BMRC ortalama skorları 1,7 (0,3-7) olarak belirlendi. Le-Fort I+SSRO uygulanan hastalarda ortalama BMRC skoru 1,45 iken sadece SSRO uygulanan hastalarda 2,61 olarak tespit edildi. Ortalama BMRC skoru 1,37 olan madibular ilerletme hastalarının daha belirgin şekilde duyusal problemler yaşadığı tespit edildi. Mandibula geriletilen hastalarda ise duyu skorları ile geriletme miktarı arasında anlamlı korelasyon yoktu. (BMRC skoru:2,53) Artmış inferior alveoler sinir açılanması, sagital plandaki artmış mobilizasyon, ölçülen inferior alveoler sinir uzunluğundaki artış ile duyusal bozukluklarda artmanın uyumlu gözlemlendi.
Horizontal planda değişimler ile sensöryel bozukluklar arasında korelasyon yoktu. Tüm bu planlarda ölçülen değerler tablo 1 de özetlenmiştir.

Tartışma: Nörsensöryel bozukluklar ortognatik cerrahinin en sık rastlanan komplikasyonları olmasına rağmen bunların öngörülmesine dair yeterli klinik çalışma bulunmamaktadır. Bu çalışmada SSRO sonrası mandibulanın 3 eksende yaptığı hareketin inferior sinir disfonksiyonuna etkileri araştırılmıştır. Sınıf II hastalarda cerrahi sonrası sinir uzunluğunun artması sinirin üzerindeki trasiyonu artırarak duyusal sorunlara yol açar. Özellikle Sınıf II hastalarında ΔSU miktarlarındaki artış ile duyu skorlarının azalmanın birbiri ile korele olması literatür ile uyumludur. Sınıf III hastalarda ise ΔSU değerleri ile duyu bozukluklarının uyumlu olmaması da bu hipotezi doğrulamaktadır.
Bu çalışmada özellikle sınıf II hastalarda ΔSA değişim miktarı artarken sensöryel skorlarının düşüş göstermesi sinir açılanmasındaki değişimlere neden olan hareketin sensöryel bozuklulara yol açtığını göstermektedir. Bu grupta BMRC skorların düşük seyretmesi (0,3–1,45) bununla uyumludur.
Mandibular kanalın aksiyel plan hareketleri ortognatik cerrahide rotasyon sonrası oluşur. Aksiyel plan değişimlerini gösteren ΔOH1, ΔOH2, ΔOH3 değerlerinde minimal azalma ile sinir traksiyonuna bağlı olarak BMRC skorlarında önemli düşüşler görülmüştür. Tüm düzlemlerdeki hareketler karşılaştırıldığında inferioar alveoler sinirin aksiyel plan değişimlerine (ΔOH) daha duyarlı olduğu gösterilmiştir.
Postoperatif horizontal planda hareketi gösteren ΔFDU değişimlerinin düşük miktarlarda olması nedeniyle duyusal bozukluklara etkisi daha olduğu görülmektedir.

Sonuç: İnferior alveoler sinirin cerrahi esnasında korunması dışında, dijital modellemelerle sinirin postoperatif pozisyonun tahmin edilebilmesi mümkündür.
Mandibulanın ileri düzey aksiyel düzlem hareketlerinde, rotasyonel hareketlerinde, sinir açılanmasının artığı ve sinir traksiyonuna neden olan protrüzyon hareketlerinde inferior alveoler sinirde disfonksiyon olabileceği öngörülmelidir.
Ortognatik cerrahi planlamasında bu sonuçlar dikkate alınmalıdır.

Anahtar Kelimeler: 3 Boyutlu, İnferior alveoler sinir, Ortognatik

3 Boyutlu planlar

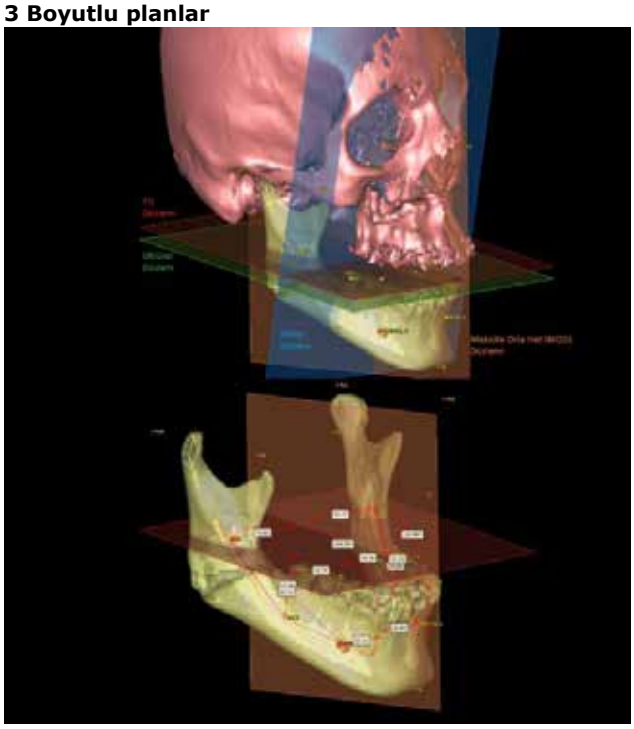

3 Boyutlu modelde nokta ve planlar

Morfometrik değişim miktarları

Morfometrik Ölçüm	Mandibular ilerletme hastaları	Mandibular geriletme hastaları
Ortalama sinir uzunluğu değişimi (ΔSU)	+9,23 mm (5,6-10,7)	-2,74 mm(-4,3 - +4,2)
Ortalama sinir açılanması değişimi (ΔSA)	-17,1° (-27,1- +13,8)	-13,6°(-19,4 - +2,6)
Ortalama FDU uzaklığı değişimi (ΔFDU)	-3,7 mm (-5,4 - +7,5)	-1,14 mm(-1,7 - +4,5)
Ortalama orta hatta uzaklık 1 değişimi (ΔOH1)	1,21 mm (-2,3 - +5,7)	0,5 mm(-1,9 - +2,9)
Ortalama orta hatta uzaklık 2 değişimi (ΔOH2)	2,3 mm (-4,3 - +3,8)	3,2 mm(-1,6 - +3,6)
Ortalama orta hatta uzaklık 3 değişimi (ΔOH3)	8,3 mm (-1,1- +11,3)	4,5 mm(-1,8- +7,4)

3 planda ölçülen morfometrik değişim miktarları.

UZMAN ARAŞTIRMA YARIŞMASINA BAŞVURAN BİLDİRİLER

DENEYSEL BİLDİRİLER

Ortognatik Mandibula Osteotomisinde Yeni Bir Eğitim Seçeneği: Hava Kurutmalı Kil Modeli

Erol Kozanoğlu, Bora Edim Akalın, Ömer Berköz, Soner Karaali, Nermin Mammadova, Erman AK, Ahmet Faruk Yücel, Ufuk Emekli
İstanbul Üniversitesi, İstanbul Tıp Fakültesi, Plastik Rekonstrüktif ve Estetik Cerrahi AD., İstanbul

Giriş: Ortognatik cerrahi, Plastik ve Rekonstrüktif Cerrahi'nin yapıtaşlarındandır. Çalışmanın amacı, ortognatik mandibula osteotomisi eğitiminde kullanılabilecek, hava kurutmalı kilden üretilen düşük maliyetli modelin etkinliğini değerlendirmektir.

Gereç ve Yöntem: İnsan mandibulası modeli üzerinden hava kurutmalı kil yardımıyla kalıp alınmış ve model cerrahisi için, SSRO'ya yetecek uzunlukta on yedi kısmi mandibula modeli(MM-17) üretilmiştir. En az üç yıllık ortognatik cerrahi deneyimi olan dört uzman önünde cerrahi yapılmış ve dörder model üzerinde aynı cerrahiyi yapmaları istenmiştir. Her model için kortikotomi ve SSRO tamamlanma süreleri, MM-17 fraktürü varlığı ve türü, MM-17 korteks ve medullasının mandibulayla benzerlik puanları, MM-17'nin gerçek mandibulayı temsil puanı ve MM-17'nin eğitime uygunluk puanı kayıt edilmiştir.

Bulgular: MM-17'nin maliyeti 3,25 TL'dir. Kortikotomiler, ortalama 126,75 saniyede (110-150 saniye) tamamlanmıştır. Ortalama korteks direnç benzerliği puanı 8,75'tir(8-10). Üç SSRO, ortalama 288 saniyede(205- 401 saniye) başarıyla tamamlanmıştır. Yüzde altmış dış korteks fraktürü gözlenirken yüzde kırk oranında iç korteks fraktürü gözlenmiştir. Ortalama medulla direnç benzerliği puanı 5'tir(4-6). MM-17'nin insan mandibulasını temsil benzerliği puanı ortalama 5,25'tir(4-7). MM-17'nin ortognatik mandibula osteotomisi eğitimine uygunluk puanı ortalama 8,25'tir(7-10).

Tartışma: Cerrahi eğitiminde hasta güvenliği ve düşük komplikasyon oranları hedeflenmektedir. Modeller, sanal gerçeklik ve haptik cihazlar ortognatik cerrahi eğitiminde güncel gereçlerdir. MM-17 diğer yöntemlere göre düşük maliyetlidir. MM-17 model cerrahisi sırasında, ameliyat gereçleri ile gerçek zamanlı deneyim edinilmektedir. Hava kurutmalı kil, kemik korteksiyle mekanik benzerlikler içermektedir ve mandibula modellemesinde ilk kez kullanılmıştır. Disseksiyon ve kanama gibi hastaya bağlı etkenler olmadığından MM-17 kortikotomi ve SSRO süreleri daha kısadır. Özellikli gereçlerle yapılan mandibula kortikotomilerinde deneyim, hasta temelli ortognatik cerrahinin temel gereksinimlerindendir. MM-17 bu gereksinimi karşılamaktadır.

Sonuç: MM-17, hep tam bir SSRO'ya olanak vermese de ortognatik mandibula kortikotomisi eğitiminde uygun ve düşük maliyetli bir seçenektir. Hasta temelli uygulama öncesi tur motoru gibi ameliyat gereçlerini kullanma becerisi MM-17 üzerinde geliştirilebilir.

Farelerde Ultraviyole-B Işını ile Geliştirilen Deri Karsinogenezi Modelinde Oral ve Topikal Skualen Uygulamalarının Profilaktik Etkisinin Araştırılması

Hüsnü Hacı, Adnan Menderes, Haluk Vayvada, Cenk Demirdöver, Banu Lebe
Dokuz Eylül Üniversitesi, Plastik Rekonstürktif ve Estetik Cerrahi AD, İzmir
Dokuz Eylül Üniversitesi, Patoloji AD, İzmir

Giriş: Deri kanseri tüm dünyada, özellikle beyaz ırkta giderek daha fazla görülen, önemli morbidite yaratan ve ölümcül olabilen bir kanser grubudur. Bu nedenle deri kanseri profilaksi çalışmaları önem kazanmıştır. Kolesterol sentezinde ara metabolit olan skualenin derideki antioksidan, sitoprotektif ve yaşlanma geciktirici etkisi; kolon kanseri ve akciğer kanserine karşı koruyucu etkisi literatürde gösterilmiştir. Çalışmamızda ise skualenin deri skuamöz hücreli karsinomuna karşı koruyucu etkisi araştırılmıştır. Çalışmamızda 28 adet 25-30 gr ağırlığında dişi BALB/c türü fare kullanılmıştır. Denekler kontrol, topikal skualen, oral skualen grupları ile topikal+oral skualen grubu olmak üzere 4 gruba ayrıldı.

Deneklerde aktinik keratoz oluşturmak için sırt derilerine ilk 10 gün boyunca her gün 540 milijoule/cm2 Ultraviyole B(UVB) uygulandı. Sonrasında 16 hafta boyunca haftada üç gün, günde 540 milijoule/cm2 UVB uygulandı. Koruyucu amaçlı kullanılan skualen ilgili gruplarda 18 hafta boyunca UVB ışınlamasından 30 dakika önce topikal olarak uygulandı. Oral skualen ise UVB ışınlama günlerinde gavaj kanülü yardımıyla oral yolla verildi. Deney sonunda sırt fotoğrafları ImageJ© programı ile analiz edilerek aktinik keratoz ile kaplı alanın tüm sırt derisi alanına oranı yüzde olarak belirlendi, deney sürecinde gelişen aktinik keratoz lezyonlarının sayısı kaydedildi ve gruplar karşılaştırıldı. Deri örneklerinin tamamı incelenerek epiteldeki hiperplazinin ve atipinin en yoğun olduğu bölgede epitelin kalınlığı (keratin tabakası hariç tutularak) ölçüldü. Mikroskop altında yangısal hücre sayımı yapıldı. İmmünohistokimyasal yöntemlerle mutant p53 proteini incelenerek gruplar karşılaştırıldı. Topikal skualen kullanılan 2. ve 4. grupta diğer gruplara göre aktinik keratoz lezyon sayısında, sırt derisinin aktinik keratozla kaplı yüzey alanında ve epitel kalınlığında belirgin azalma, inflamatuar hücre oranında anlamlı bir artış saptandı. Mutant p53 proteini içeren hücre oranlarında ise tüm gruplar arasında anlamlı bir fark görülmedi. Tüm bu bilgiler ışığında topikal olarak uygulanan skualenin premalign aktinik keratoz lezyonlarının sayısını ve kapladığı alanı anlamlı olarak azalttığı, ortaya çıkma süresini geciktirdiği, immün sistem hücrelerinin sayısını artırdığı ve dolayısıyla derinin skuamöz hücreli karsinomuna karşı koruyucu etkisi olduğu söylenebilir.

Randomize - Kontrollü Bir Fare Modelinde Amniyotik Sıvı Ortamı Oluşturarak Maternal Yara İyileşmesinde Fetomaternal Mikrokimerik Hücre Potansiyelinin Değerlendirilmesi: Maternal Yaralarda Gözden Kaçan Bir Paradigma

Kadri Özer[1], Özlem Bulut[2], Oğuz Atan[3], Rüya Gökhan Koçer[4], Mayda Gürsel[5], Ahmet Terzioğlu[6], İhsan Gürsel[2]
[1]Aydın Devlet Hastanesi, Plastik, Rekonstrüktif ve Estetik Cerrahi Kliniği, Aydın, TÜRKİYE
[2]Bilkent Üniversitesi, Fen Fakültesi, Moleküler Biyoloji ve Genetik Bölümü, Ankara, TÜRKİYE
[3]Ankara Eğitim ve Araştırma Hastanesi, Plastik, Rekonstrüktif ve Estetik Cerrahi Kliniği, Ankara, TÜRKİYE
[4]Twente Üniversitesi, Araştırma Metodolojisi Departmanı, Ölçüm ve Data Analiz Bölümü, Enschede, HOLLANDA
[5]Orta Doğu Teknik Üniversitesi, Fen Fakültesi, Moleküler Biyoloji ve Genetik Bölümü, Ankara, TÜRKİYE
[6]Yakın Doğu Üniversitesi, Plastik, Rekonstrüktif ve Estetik Cerrahi Departmanı, Lefkoşa, KIBRIS

Giriş: Gebelik sırasında fetüs ile anne arasında bir alışveriş ortamı gelişmektedir. Fetal hücrelerin anneye geçişi ve bu hücrelerin gebelik sonrasında uzun dönem boyunca annede kalması fetomaternal hücre mikrokimerizmi olarak tanımlanmaktadır. Fetüs, besinlerden, büyüme faktörlerden ve hyaluronik asitten zengin amniyotik sıvı ile çevrili bir ç evre içinde bulunmaktadır. Fetüsün benzersiz iyileşme potansiyelini, amniyotik sıvı kullanarak ve annede var olan bu hücreler ile fetal iyileşmeyi maternal yaralarda oluşturabilme hipotezi ile çalışmamız planlanmıştır. Amacımız, yara iyileşmesinde amniyotik sıvının mekanizmasında fetomaternal mikrokimerik hücrelerin yerini ve mekanizmaya olacak etkisini araştırmak ve amniyotik sıvının bu hücrelerin dokuya olacak göçünü etkileyip etkilemediğini araştırmaktır.

Gereç ve Yöntem: 20 anne ve 20 bakir Balb /C farenin sırt bölgesinde iki adet 6 mm çaplı tam kalınlıkta eksizyonel yaralar oluşturuldu. Yara etraflarına kontraksiyonu önlemek ve ölçümleri objektif hale getirmek amacıyla iç çapı 10 mm, dış çapı 14 mm olan silikon halka splintler doku yapıştırıcısı ve polipropilen sütür materyali ile dikildi. Üzerine günlük değişimi yapılan şeffaf yara örtüsü yerleştirildi. Sol yaralar kontrol grubu olarak seçilip günlük 30 mikrolitre salin, sağ yaralar deney grubu olarak seçilip günlük 30 mikrolitre amniyotik sıvı topikal olarak konulup yaralar ile teması sağlandı. Günlük dijital fotoğraflamalar ile alan ölçümleri yapıldı. 2.4.6.8. günlerde 5 hayvan sakrifiye edilerek akım sitometri kan örnekleri ve histopatolojik örneklemeler alındı.

Bulgular: ImageJ® ile ölçülen alan ölçümlerinde anne amniyotik grubunda yara iyileşmesi bakir amniyotik gruba ve kontrollere göre anlamlı farklı bulundu ($p<0.05$). Multi level regresyon analizinde anlamlı fark oluşturan değişkenlerin amniyotik sıvı, anne olunması ve zaman olduğu görüldü. En anlamlı farkın ise anne olma değişkeni temelinde amniyotik sıvının varlığı olduğu görüldü. Akım sitometri sonuçlarında makrofajlar, sitotoksik T hücreleri, helper T hücreleri, myeloid kökenli kök hücreler yönünden anlamlı bir farklılık izlenmedi ($p>0.05$), fakat regülatör T hücreleri yönünden anlamlı farklılık izlendi ($p<0.05$).

Sonuçlar: Çalışmamız, fetomaternal mikrokimerik hücrelerin annede varlığını, bakir farelerde olmadığını göstermiş olmakla birlikte birlikte, gebelik sırasında normal yaralara alınan fetal hücrelerin varlığının, yetişkin maternal yara ortamını, fetal benzeri bir yara iyileşmesine doğru değiştirilebileceğini hipotezlemektedir. Maternal yara iyileşmesinde etkili olabilecek ve terapötik anlamda gelecek çalışmalara ışık olabilecek yeni bir tartışma ve çalışma alanı ileriki çalışmalar ile gündeme gelebilecektir.

Botulinum Toksininin Kas Hacmi Üzerine Etkisi: Deneysel Çalışma

Mustafa Ekrem Güleş
Bezmialem Vakıf Üniversitesi Tıp Fakültesi Plastik Rekonstrüktif ve Estetik Cerrahi Anabilim Dalı, İstanbul

Estetik cerrahide kırışıklıkları düzeltmek için kullanılan Botulinum Toksin A (BTx-A)'nın, klinik uygulamalarda tekrarlayan dozlarda kullanıldığında kas hacmini azalttığı etkisi, masseter kas hipetrofisi olan hastalarda kası inaktive ederek kontur deformitesini düzeltmek amacıyla da kullanılmıştır. Literatürde artan ve tekrarlayan dozlarda BTx-A uygulanmasının kas hacmi üzerine etkisini volumetrik (kantitatif) olarak gösteren bir çalışma bulunamadı. Bu çalışmada gastroknemius kasına yapılan artan ve tekrarlayan dozlardaki BTx-A enjeksiyonu uygulamasının volumetrik MR yardımı ile kas hacmi üzerindeki etkisinin incelenmesi amaçlandı. Ağırlıkları 300-350 gr arasındaki 48 adet erkek Sprague Dawley sıçan 6'şar adetlik 8 gruba ayrıldı. BTx-A enjeksiyonundan önce ve öngörülen zaman aralıklarında gastroknemius kas hacmini değerlendirmek için volumetrik MR çekimleri yapıldı. Tüm gruplarda sıçanlarda sağ alt ekstremitede vertikal insizyonu takiben diseksiyonla gastroknemius kasına ulaşıldı. 1. ve 5. gruplarda serum fizyolojik (SF), diğer gruplarda BTx-A enjeksiyonu kas içine enjekte edildi. Kas hacimleri BTx-A uygulamasının yapıldığı 0. günde (uygulamadan önce), BTx-A etkinliğinin maksimum olduğu 36. günde, BTx-A etkisinin sonlandığı 60. günde, tekrar doz yapılan grupların ikinci dozunun etkinliğinin maksimum olduğu 96. günde ve ikinci doz etkisinin sonlandığı 120. günde olmak üzere tüm gruplarda toplam 5 kez MR çekilerek değerlendirildi. Tek doz enjeksiyon yapılan gruplarda 0. gün-36. gün kas hacimlerinin ortalama değerlerindeki azalma 2., 3. ve 4. gruplarda istatistiksel olarak anlamlı bulundu. 0. gün-120. gün kas hacimlerindeki ortalama değişimler karşılaştırıldığında 2. grupta 120. gün sonunda kas hacminde anlamlı bir azalma izlenmediği halde, 3. ve 4. grupta 120. gün sonunda 0. gündeki kas hacmine göre gastroknemius kasında istatistiksel olarak anlamlı bir azalma olduğu gözlemlendi ($p<0,01$). 0. gün-36. gün kas hacmi değişim yüzdesini incelediğimizde; Grup 6'dan Grup 8'e doğru gidildikçe; 2., 3. ve 4. gruplarda olduğu gibi doz artırıldıkça kas hacmi yüzdelerinde daha fazla azalma olduğu görüldü. Grup 6 ile Grup 8 kıyaslandığında ise doz arttıkça kas hacmi yüzdelerinde daha fazla azalma olması istatistiksel olarak da anlamlı bulundu. 6., 7. ve 8. gruplar, 60. gün tekrar dozları yapıldıktan sonra incelendiğinde ise 96. gündeki kas hacmi yüzdesinin 60. güne göre tüm gruplarda azaldığı görüldü. Bu grupların kendileri arasındaki ilişkilerine baktığımız zaman ise Grup 6'dan Grup 8'e gidildikçe doz artırıldıkça kas hacmi yüzdelerinde daha fazla azalma olduğu görüldü. Grup 7 ile Grup 8 ve Grup 6 ile Grup 8 kıyaslandığında ise doz arttıkça kas hacmi yüzdelerinde daha fazla azalma olduğu görüldü ve bu istatistiksel olarak anlamlı bulundu. Bu çalışmada elde edilen veriler, sıçanlar üzerinde uygun doz ve tekrar sayısı dikkate alınarak uygulanan BTx-A etkisinin literartürde öngörülenden daha uzun olabileceğini ve kas hacmi azalması konusunda bir miktar kalıcı etki sağlayabileceğini düşündürmektedir.

KLİNİK DAL BİLDİRİLERİ

Rinoplastide Doğranmış Kıkırdak Greftlerle Yağ Greftlerinin Karıştırılarak Kullanılması

Cemal Fırat, Mehmet Fatih Algan
İnönü Üniversitesi, Plastik, Rekonstrüktif ve Estetik Cerrahi, Malatya

Giriş: Rinoplastide son şekli vermek için ve özellikle burun dorsumunu düzeltmek için çeşitli teknikler uygulanmaktadır. Sentetik materyaller yerine otolog dokuların kullanılması daha çok tercih edilmektedir. Kıkırdak greftler ince bir şekilde doğranarak direk burun dorsumuna verilebildiği gibi sentetik veya otolog bir materyale sarılarak burun dorsumuna konulabilmektedir. Bu çalışmamızda yağ greftlerinin kullanımı ile doğranmış kıkırdakların viabilitesine katkı sağlandığını postoperatif erken dönem ve uzun dönem sonuçlarımızı karşılaştırarak göstermeyi amaçlamaktayız.

Materyal ve Metod: Kliniğimizde 2017-2018 yıllarında rinoplasti ameliyatında eş zamanlı yağ grefti de kullanılan 108 olgunun retrospektif olarak analizi yapıldı. Hastaların preoperatif, postoperatif çekilen fotoğrafları karşılaştırıldı. Revizyon yapılan iki hastadan alınan spesmenler incelendi. 45 hastanın postoperatif 1.ay, 3. ay ve 1,5 yıllık fotoğrafları karşılaştırıldı. Bilgisayar ortamında fotoğrafların ton ve opaklık ayarları düzenlenerek eski fotoğraftan son fotoğrafa burun dorsumuna gerileyen yerler cetvel aracılığıyla ölçülerek mm cinsinden kaydedildi. Ayrıca dorsal yükseklik ölçülerek dorsumdaki azalma yüzde olarak ölçüldü. Hastaların 86'sına preoperatif ve postoperatif 1. yılında rinoplasti sonuç değerlendirme skalası yapıldı.

Bulgular: ROE skalasına göre hastaların preopretif ortalamaları 46,6 iken postoperatif ortalamaları 80,6 olarak ölçülmüştür. Verilerin Komogorov-Smirnov testi ile normal dağılıma sahip olmadığı görüldü. Wilcoxon Sign Rank testi ile preoperatif ve postoperatif skorlar arasında anlamlı fark bulundu ($p<0,05$). Hastalarda 1. aydan sonra dorsumdaki gerileme miktarı ortalama 1,3 mm olarak ölçüldü. Fotoğraf analizinde 1. ay ve 3. ay arasındaki dorsal yükseklikteki azalma, 3.ay ve geç dönem arasındaki azalmadan anlamlı olarak daha büyük ölçüldü. Patoloji incelemesinde kondrosit hücrelerinin canlılığı %85-90 olarak ölçülmüştür.

Sonuç: Yağ greftleri rahatlıkla ulaşılabilir, kolay hazırlanabilir olmasından dolayı rinoplasti ameliyatlarıyla eş zamanlı yapılabilir. Yağ greftlerinin doğranmış kıkırdakları tutkal görevi yaparak bir arada tutabilmesi, ince derili hastalarda kıkırdakların ele gelmesini engelleyebilmesi, kontrollerde masaj yapma imkânı sağlaması gibi avantajlarından dolayı postoperatif burun görünümünde hem cerrahı hem de hastayı memnun eden bir uygulama olarak değerlendirilmiştir.

Süperfisyal Sirkumfleks İliak Arter Kimerik Perforatör Fleplerinin Alternatif Kullanımları

Dağhan Dağdelen[1], Alper Aksoy[2], Erol Benlier[3]
[1]Trakya Üniversitesi Hastanesi, Plastik, Rekonstrüktif ve Estetik Cerrahi
[2]Özel Konur Hastanesi, Plastik, Reskonstrüktif ve Estetik Cerrahi Kliniği
[3]Trakya Üniversitesi Hastanesi, Plastik, Rekonstrüktif ve Estetik Cerrahi

Giriş: Süperfisyal Sirkumfleks İliak Arter perforator flebi (SCIP), orta-küçük defektlerin onarımında popüler seçeneklerden biridir. Vasküler anatomisinin güvenilir olmadığı şeklinde ki görüş zayıflamakta, buna paralel olarak bu damar sisteminden kaldırılabilecek yeni flep seçeneklerinin tanımlanması artmaktadır. Literatürde tanımlanmış SCIP derin dalı temelli kimerik flep örnekleri arasında sartorius kası, vaskülerize iliak kemik, interkostal sinirler ve eksternal oblik kas fasyasının dahil edildiği anektodal onarımlar mevcuttur. Bu çalışmada amacımız tecrübemiz kapsamında kimerik SCIP fleplerinin alternatif kullanımlarını tanımlamak ve sonuçlarını paylaşmaktır.

Hastalar- Yöntem: Ocak 2016'dan başlayarak Ocak 2019'a kadar olan zaman dilimi içerisinde, çeşitli doku onarımları SCIA'in derin dalı bazlı kimerik fleplerle gerçekleştirilen hastalar, geriye dönük olarak incelendi. Hastalar demografik verileri, defekt yerleşimi, defekt etyolojisi, kimerik flebin anatomik içeriği, flebe dahil edilen anatomik yapıların ebatları, kimerik flebin pedikülü ve operasyon sonrası gelişen komplikasyonlar yönünden değerlendirildi. Nasal rekonstrüksüyon uygulanan hastalara 3.ayda nasal endoskopi, kemik rekonstrüksiyonu uygulanan hastalara 12.haftada kemik sintigrafisi planlandı, kabul eden hastalara bu görüntüleme yöntemleri uygulandı.

Bulgular: Yirmi üç hastanın doku onarımı kimerik SCIP flepleri ile gerçekleştirildi. Hasta populasyonunun 16'sı erkekti. Ortalama yaş 42,6±13,6 idi. En sık defekt yerleşimi üst ekstremiteydi. En fazla kaldırılan kimerik flebin sadece kemik ve cilt adası içerdiği saptandı. Fasya ve cilt içeren kimerik fleplerin ise en az kaldırılan flep olduğu saptandı.
Kimerik SCIP fleplere dahil edilen kemik flebi hacmi 3,9±1,8cm3, fasya flebi yüzey alanı 18,6±10,7cm2 ve cilt adası yüzey alanı 29,4±23,3cm2 olarak ölçüldü. Flebin vasküler pedikülü değerlendirildiğinde 10 olguda (%43,47) cilt adası yüzeyel dal perforanından diğer yapılar (fasya / kemik) derin dal perforanından besleniyordu.
Sonuç: Farklı kombinasyonlarda barındırabilecek kimerik flep seçeneği sunması yönünden SCIA sistemi küçük ve orta büyüklükteki kompleks defektlerin onarımında kullanışlıdır. Küçük kemik defektlerinin onarımında ve vaskülerize fasyanın nasal onarımda kullanılabilir olması kimerik SCIP flepleri yeni bir alternatif onarım yöntemi olarak öne çıkartmaktadır.

Dudak ve Ek Yüz Defektlerinin İki Adalı ve Duyulu Serbest Radial Ön Kol Flebiyle Estetik ve Fonksiyonel Rekonstrüksiyonu

Nuh Evin[1], Muhammed Nebil Selimoğlu[1], Osman Akdağ[2], Zekeriya Tosun[2]
[1]Sağlık Bilimleri Üniversitesi, Konya Eğitim ve Araştırma Hastanesi, Plastik, Rekonstrüktif ve Estetik Cerrahi Kliniği, Konya
[2]Selçuk Üniversitesi, Selçuklu Tıp Fakültesi, Plastik, Rekonstrüktif ve Estetik Cerrahi AD., Konya

Amaç: Geniş ve tam kat dudak defektlerine eşlik eden fasiyal estetik ünitelerin doku defektlerinin iki cilt adası içeren, duyulu ve kompozit serbest radial ön kol flebiyle rekonstrüksiyon sonuçları sunulmaktadır.

Gereç ve Yöntemler: Geniş ve tam kat dudak doku defekti ve eşlik eden fasiyal estetik ünitelerdeki doku defekti nedeniyle opere edilen 6 hastaya iki ayrı cilt adası içeren, duyulu ve kompozit serbest radial ön kol flebiyle çok aşamalı estetik ve fonksiyonel rekonstrüksiyon gerçekleştirildi. Takiplerde diyet toleransları, oral yeterlilikleri, hasta memnuniyetleri, flep duyuları, donör alan skarları ve fonksiyon kayıpları sırasıyla fonksiyonel beslenme skalası, oral yeterlilik derecelendirme skalası, vizüel analog skala, Semmes Weinstein Monofilaman testi, hasta ve gözlemci skar değerlendirme skalası, kol, omuz ve el sorunları hızlı anketi ile değerlendirildi.

Bulgular: Kompozit serbest radial ön kol flebi ile rekonstrüksiyon sonrası diyet toleransları ve oral yeterlilikler sırasıyla 3 ve 5. aylarda tamamen normale döndü. Hastalar kozmetik olarak ileri derecede memnundu. Serbest flep duyusu ve çevre doku duyuları arasında istatistiksel olarak anlamlı fark yoktu. Donör ekstremitede herhangi bir komplikasyon görülmedi.

Sonuç: Serbest radial ön kol flebi, geniş ve tam kat dudak defektlerine eşlik eden fasiyal defekti olan hastalarda, dudak form ve fonksiyonunun devamlılığının sağlandığı, üç boyutlu onarıma imkan veren ve tatminkar estetik sonuçları olan güvenilir bir yöntemdir.

SERBEST SÖZLÜ BİLDİRİ ÖZETLERİ

SS-001
Kraniosinostoz olgularında eriyebilen plak-vida ve dikiş ile tespit sonuçlarının karşılaştırılması

Serhat Şibar[1], Oğuzhan Karasu[1],
Kemal Fındıkçıoğlu[1], Alp Özgün Börcek[2]
[1]Gazi Üniversitesi Tıp Fakültesi, Plastik Cerrahi Ana Bilim Dalı, Ankara
[2]Gazi Üniversitesi Tıp Fakültesi, Beyin ve Sinir Cerrahi Ana Bilim Dalı, Ankara

Giriş: Kraniosinostoz 2000-2500 canlı doğumda bir görülen, bir veya birden fazla kranial sütürün erken füzyonu sonucunda oluşan bir patolojidir. Literatürde cerrahi sırasında kemiklerin tespiti için değişik materyaller tanımlanmış olmakla birlikte plak vida ve dikişle tespit yöntemlerini karşılaştıran çalışmalar kısıtlı sayıdadır. Bu amaçla kliniğimizde kraniosinostoz nedeniyle opere edilmiş, eriyebilen plak vida (rijit) ve dikiş ile tespit yapılmış olguların ameliyat sonrası sonuçlar ve komplikasyonlar açısından karşılaştırılması amaçlanmıştır.

Gereç – Yöntem: 2005-2019 yılları arasında kraniosinostoz nedeniyle opere edilip, eriyebilen plak vida sistemi veya dikiş ile tespit yapılmış olan 62 hasta (18 kadın, 44 erkek) retrospektif olarak değerlendirildi. Ameliyat sonrası hastalarda kafa büyümesini değerlendirmek için kafa çevresi yüzdelik ölçümleri kullanıldı, estetik sonuçların değerlendirilmesi için Whitaker sınıflandırması kullanıldı. Bunların yanı sıra ameliyat süresi, ameliyat sonrası komplikasyonlar da değerlendirilerek elde edilen sonuçlar her 2 grup arasında istatistiksel açıdan karşılaştırıldı.

Bulgular: Kraniosinostoz nedeniyle opere edilen hastalardan 4'ü sendromik (3 hasta Apert Sendromu; 1 hasta Crouzon sendromu), 58 hasta non-sendromikti. Hastaların 25' inde metopik sütür, 20' sinde sagittal sütür, 9' unda unilateral koronal sütür, 6' sında bilateral koronal sütür, 1 hastada sagittal ve metopik sütür, 1 hastada ise bilateral koronal ve metopik sütür sinostozu mevcuttu. Cerrahi esnasında (Fronto-orbital ilerletme (n=21), Fronto-orbital remodelling (n=18), Fronto-temporal barrell stave osteotomi + strip kraniektomi (n=9), Bi-parietal kraniotomi + Bi-temporal barrell stave osteotomi (n=5), Total kalvaryal rekonstrüksiyon (n=3), Fronto-orbital ilerletme + remodeling (n=3), Bi-frontal kraniotomi + fronto-parieto-oksipital drill (n=1), Bi-fronto-parietal kraniotomi + Bi-fronto-oksipital split (n=1), Bi-parietal barrell stave osteotomi (n=1), Strip kraniektomi (n=1)) şekillendirilen kemik greftleri 30 hastada (2005-2015) eriyebilen plak-vida sistemi ile tespit edilirken, 32 hastada dikiş materyali (2015-2019) ile tespit edilmiştir. Dikiş grubunda tespit için 3.0 polidiaksanon (PDS) dikiş kullanılmıştır. Eriyebilen plak-vida sistemi ile tespit yapılan grubun ortalama yaşı 10.65 ay olup ortalama takip süresi 24 aydı. Dikiş ile tespit yapılan grubun ortalama yaşı 8.81 ay, ortalama takip süresi 18 aydı. Her 2 grup arasında yaş ortalaması ve ortalama takip süreleri istatistiksel açıdan birbirine benzer bulundu. Dikiş ile tespit yapılan grupta 3 hastada (%9.4) komplikasyon görülürken (Fronto-temporal basamaklanma (n=1), subdural hematom (n=1), yara yeri enfeksiyonu ve dura yırtığı (n=1)), eriyebilen plak-vida grubunda 5 hastada (%16.7) (Dissemine intravasküler koagülasyon (n=2), eksitus (n=1), rinore (n=1) ve dura yırtığı (n=1)) komplikasyon gözlenmişti. Komplikasyonlar açısından iki grup arasında istatistiksel açıdan fark saptanmadı. Ameliyat süresi açısından dikiş ile tespit grubunda ameliyat süresinin anlamlı olarak daha uzun sürdüğü saptandı (234.65 vs 170.9 dk). Kafa çevresi ölçümleri takipler sonrasında dikiş ile tespit grubunda ortalama 50 cm, eriyebilen plak vida grubunda ise ortalama 50.69 cm olarak ölçülmüştür. Ameliyat sonrasında baş çevresi ölçümleri açısından her 2 grup arasında istatistiksel açıdan anlamlı bir fark saptanmamıştır. Whitaker sınıflamasına göre eriyebilen plak vida grubunda 28 hasta sınıf I, 2 hasta sınıf II olarak bulunmuştur. Dikiş ile tespit grubunda 29 hasta sınıf I, 3 hasta Whitaker sınıf II, olarak bulunmuştur. Kafa çevresi gelişimi ve estetik sonuçların değerlendirilmesi açısından Whitaker sınıflamasına göre gruplar arasında anlamlı bir farklılık saptanmadı.

Sonuç: Kemik segmentlerin dikiş ile tespitinin kafa gelişimi ve estetik sonuçlar açısından, eriyebilen plak vida sistemleri ile karşılaştırıldığında uzun dönemde benzer sonuçlara sahip olduğu görüldü. Dikiş ile tespit yönteminin düşük maliyeti, kolay uygulanabilirliği ve uzun dönemde stabil sonuçlar sağlaması avantajlarını oluştururken, cerrahi sürenin eriyebilen plak vida sistemlerine göre daha uzun olması ve periorbital ve nasofrontal bölgede bazı olgularda yeterli düzelmeyi sağlayamaması dezavantajlarını oluşturmaktadır. Ülkemizde tıbbi malzeme maliyetlerinin yükseldiği ve sigorta ödemelerindeki kısıtlı plak vida temini nedeniyle kullanılan dikiş ile tespit ve eriyebilen plak vida sistemi karşılaştırma sonucuna göre, seçilmiş olgularda dikiş ile tespit yöntemi uzun dönemde güvenilir olarak kullanılabilir.

Anahtar Kelimeler: Dikiş, Eriyebilen plak vida, Kraniosinositoz, Whitaker

Resim 1

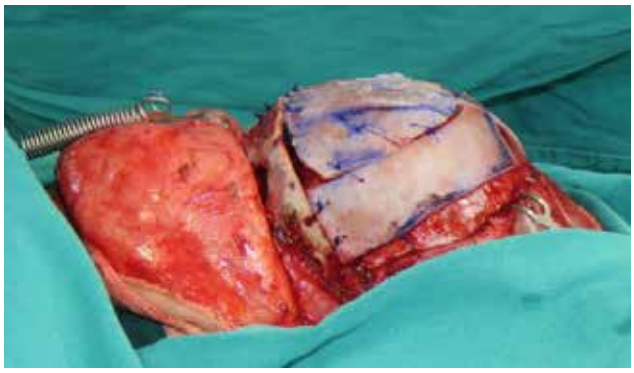

Trigonosefali olgusunun sütür ile tespit sonrası sol lateral görünümü

Tablo 1

Whitaker	
Sınıf I	Revizyon ihtiyacı aile veya cerrah tarafından gerekli görülmeyen
Sınıf II	Minör yumuşak doku ya da kemik doku düzenlemesi gereken
Sınıf III	Major alternatif osteotomi ya da kemik greftine yönelik işlem gereken ya da uygulanan
Sınıf IV	Orijinal ameliyatın tekrarını ya da kapsamının genişletilmesini gerektiren

Whitaker sınıflaması

SS-002
Dudak Damak Yarıklı Bebeklerin Beslenme Sürecinin ve Alternatif Beslenme Uygulamalarının Analizi

Arda Küçükgüven, Mert Çalış, Figen Özgür
Hacettepe Üniversitesi Tıp Fakültesi, Plastik, Rekonstrüktif ve Estetik Cerrahi Anabilim Dalı, Ankara

Giriş: Dudak damak yarıkları (DDY) orofasiyal bölgenin en sık görülen konjenital malformasyonudur. DDY'nin insidansı yaklaşık 1/700 canlı doğum olarak bildirilmiştir. Bu malformasyonda bebeğin çeşitli sistemleri ve fonksiyonları etkilenebilmektedir. Bu nedenle, DDY hastalarının değerlendirilmesinde multidisipliner bir yaklaşım gereklidir. Etkilenen fonksiyonlar arasında, beslenme ilk değerlendirmede öne çıkan ve ebeveynler için önemli bir sorundur. Yarık cerrahisinden önce DDY'li hastalar, emme ve yutma arasındaki senkronizasyon bozukluğu sebebiyle beslenmede çeşitli zorluklarla karşılaşırlar. Oral anatomideki malformasyonlar nedeniyle yeterli intraoral negatif basınç oluşturulamaz ve meme ucuna uygun dudak konumlandırılması yapılamaz. Bu durum beslenme süresinin uzamasına, yetersiz beslenmeye ve emme gücünün azalmasına neden olur; ayrıca hem bebek hem de bakıcı için beslenme süreci stresli bir hal alır. Emme etkinliğindeki azalma, yetersiz büyümeye yol açmakta ve DDY hastalarının gelişimine zarar vermektedir. Bu çalışmada elde edilen veriler ışığında DDY'li çocuklar için uygun beslenme protokollerinin belirlenmesi, ebeveynlerin DDY'li çocukların beslenmesinde karşılaştıkları zorlukların vurgulanması ve preoperatif dönemde bu zorluklara karşı yaşanılan deneyimlerin analiz edilmesi amaçlanmıştır.

Yöntem: Çalışmaya 1 Temmuz 2017 - 1 Mayıs 2018 tarihleri arasında Hacettepe Üniversitesi Plastik, Rekonstrüktif ve Estetik Cerrahi Kliniğinde opere edilen 200 DDY hastasının ebeveynleri dahil edildi. Sendromik DDY hastaları ve ek malformasyonları olan hastalar çalışmaya dahil edilmedi. Çocuğu DDY sebebiyle ameliyat olan ebeveynlerden kontrol muayenesi sonrası anketimizi doldurmaları istendi. Anket, doğum öncesi beslenme hazırlıklarını, preoperatif süreci, beslenmede karşılaşılan zorlukları ve bu zorlukların üstesinden gelmek için yapılan alternatif çözümleri değerlendiren sorulardan oluşmaktaydı. Hastanın cinsiyeti, varsa yoğun bakım ünitesinde takip süresi ve yarık tipi kaydedildi. Beslenmede karşılaşılan zorluklar ve beslenme verimliliğini artırmak için yapılan alternatif müdahaleler analiz edildi.

Bulgular: Çalışmaya katılan 200 DDY hastasının 106'sı (% 53,0) kadın, 94'ü (% 47,0) erkek, 102'si (% 51,0) dudak ve damak yarıklı, 64'ü (% 32,0) izole damak yarıklı ve 32'si (% 16,0) izole dudak yarıklıydı. 78 (% 39) katılımcı prenatal ultrasonografide DDY'li bir çocuk sahibi olacağını öğrendiğini belirtmiştir. Bu süreçte ebeveyn bilinçlenmesinde internet, plastik cerrahlar, DDY'li çocuğu olan başka ebeveynler, jinekologlar, pediatristler ve ortodontistlerin önemli rol oynadığı görülmüştür (sırasıyla % 41,5,% 20,3,% 16,1,% 16,1,% 6,4,% 5,9). Ayrıca hamilelik dönemlerinde 26 (% 33.3) farklı aile, beslenme eğitimi aldıklarını belirtmiştir. 130 (65,0%) annenin emzirmede sorun yaşadığı saptanmış ve bu bebeklerin 70'inde yarık dudak ve damak, 51'inde izole yarık damak yarık ve 9'unda da izole yarık dudak olduğu görülmüştür (sırasıyla % 68,6,% 80,0, % 28,1). Bebeğinin memeyi tutabildiğini belirten 50 ebeveyn içerisinden 21'i (42,0%) emmenin yetersiz olduğunu ve alınan besin miktarının az olduğunu belirtmiştir. Ek olarak, DDY'li bebeklerin 119'unun (59,9%) doğar doğmaz yoğun bakım ünitesine alındığı vurgulanmıştır (ortalama kalış 10,5 gün; 1'den 105 güne kadar). Ayrıca, 84 (%42,4) yarık hastasının beslenmesinde başlangıçta orogastik ya da nazogastrik tüp kullanıldığı belirtilmiştir (ortalama 16,6 gün; 1'den 120 güne kadar). 150 (75,5%) aile beslemede biberon kullandığını ve 138 (%69,0) aile de çocuklarını enjektör ile beslediklerini belirtmiştir. İzole yarık dudaklı hastaların beslenmesinde nazal regürjitasyon, meme başına uygun dudak konumlandırmasında güçlük ve çabuk yorulma gibi minör sorunlarla karşılaşılmıştır. Bunların haricinde 28 (%87,5) izole dudak yarığı hastasında herhangi bir beslenme problemiyle karşılaşılmamıştır. İzole damak yarıklı ve dudak-damak yarıklı hastaların ebeveynleri ise çabuk yorulma ve nazal regürjitasyon gibi minör sorunların yanında azalmış kilo alımı, aspirasyon, sıvı yutamama ve gelişme geriliği gibi major sorunlarla da karşılaşmıştır. Bu damak yarıklı grup içerisinde sadece 26 (%13,0) hastada herhangi bir beslenme güçlüğü saptanmamıştır. İlginç olarak, izole yumuşak damak yarıklı hastalarda da aynı major beslenme sorunları görülmüştür. 166 damak yarıklı hasta arasından 53 (% 31.9) hasta damak apareyini kullanmıştır. Bunlardan 18'inde izole damak yarığı varken 35'inde hem dudak hem damak yarığı mevcuttur. İzole dudak yarığına sahip hastalar ve sadece yumuşak damağına küçük yarığı olan hastalar dışlandığında, beslenmesinde zorluk yaşanmayan hastalara baktığımız zaman; 13 hastanın aparey kullanmamasına karşın 9 hastanın aparey kullandığı görülmüştür ve bu istatistiksel olarak anlamlı bulunmamıştır ($p>0,05$). Fakat 14 ebeveyn, aparey kullanımları ile beraber beslenmede karşılaşılan zorluklarda azalma gördüklerini belirtmiştir. Ek olarak yarık tipinden bağımsız olarak, emzik kullanımı da 65 ebeveyn tarafından denenmiş ve faydalı bulunmuştur. Buna karşın 76 aile emziği denemelerine karşın çocuğun onu tutmadığını belirtmiştir.

Tartışma: Bu çalışma ile ameliyat öncesi dönemde DDY'li hastaların ebeveynlerince karşılaşılan çeşitli beslenme sorunları ve kullanılan farklı beslenme modifikasyonlarına ışık tutulmuş olundu. Prenatal olarak DDY'li bir bebeğe sahip olacağını öğrenen ailelerin çoğunlukla beslenme konusunda endişeli olduğu ve bu konuda bilgi arayışına girdikleri görüldü. Çoğunlukla damak yarıklı hastalarda olmak üzere, genellikle emzirmede oral anatomideki malformasyonlara ve emme-yutma senkronizasyon bozukluğuna bağlı olarak bebeklerde geniş bir spektrumda beslenme güçlükleri ile karşılaşıldığı görüldü. Elde edilen veriler ışığında, DDY'li yenidoğanların doğar doğmaz yoğun bakım ünitelerine alınması konusunda ve bu bebeklerin orogastrik ya da nazogastik tüpler ile beslemesinde yaygın bir eğilim olduğu saptandı. Ailelerin çoğunlukla DDY'li bebekler için modifiye edilmiş biberonları tercih ettiği ve beslemede ek olarak enjektörlerden de faydalandıkları görüldü. Apareyin rutin olarak önerilmediği ve kullanan hastalar arasında beslenme açısından anlamlı bir fark görülmediği saptandı; fakat ailelerin subjektif değerlendirmelerine göre aparey yapımı ile beslenme şikayetlerinde azalma olduğu bildirildi. Bu çalışma ile DDY'li bebeklerin doğumu ile başlayan beslenme sürecinde karşılaşılan beslenme güçlükleri ve alternatif çözümlere kesitsel bir bakış yapıldı. Bulgular ve klinik tecrübeler doğrultusunda DDY'li bebeklerin ameliyat öncesi dönemdeki beslenme sürecine ilişkin yazılı bir bakım standardı oluşturuldu. Bu veriler ışığında, DDY'li hastaların beslenmesi konusunda aile bilincinin arttırılması ve yanlış yönlendirmelerin en aza indirilmesi doğrultusunda çeşitli çalışmalar tasarlanabilir ve hem aile hem çocuk için yıpratıcı olan bu sürecin yükü bu çalışmalar ile bir miktar hafifletilebilir.

Anahtar Kelimeler: beslenme, emzirme, yarık damak, yarık dudak

Anketin bazı sorularına verilen cevapların sadeleştirilmiş özeti.

	Toplam n (100%)	Evet n (%)	Hayır n (%)
Prenatal ultrasonografide bebeğinize yarık dudak ve / veya damak tanısı konuldu mu?	200	78 (39.0)	122 (61.0)
Gebelikte tanı konduktan sonra bebeğinizi nasıl besleyeceğinizi araştırdınız mı?	78	68 (87.2)	10 (12.3)
Doğum öncesi dönemde beslenme yöntemleri eğitimi aldık.	78	26 (33.3)	52 (66.7)
Bebeğim doğum sonrası yoğun bakım ünitesine alındı.	200	119 (59.5)	81 (40.5)
Çocuğumu başarıyla emzirebilirdim.(YBÜ doktorları ve hemşireleri tarafından emzirmemesi söylenen 20 ebeveyn dahil edilmedi.)	180	29 (16.1)	151 (83.9)
Nazogastrik veya orogastrik tüp ile besleme.	200	84 (42.0)	116 (58.0)
Biberonla besleme.	200	151 (75.5)	49 (24.5)
Beslenme için enjektör kullanabileceğimiz söylendi.	200	138 (69.0)	62 (31.0)
Palatal obtratörleri kullandık ve faydalı bulduk. (İzole dudak yarıkları ve küçük yumuşak damak yarıkları olan hastalar hariç tutuldu.)	166	53 (31.9)	113 (68.1)
Emzik kullandık ve faydalı bulduk. (DDY'li bebeklerde kullanımı hakkında hiçbir bilgisi olmadığından emzik kullanmadığını belirten elli üç ebeveyn çalışmaya dahil edilmedi.)	147	79 (53.7)	68 (46.3)

SS-003
Kortikokanselöz blok kemik greftiyle alveoler yarık onarımında plak ve vidalarla fiksasyon yönteminin değerlendirilmesi

Cenk Demirdöver[1], Hüsnü Hacı[2], Mustafa Yılmaz[1]
[1]Dokuz Eylül Üniversitesi Plastik, Rekonstrüktif ve Estetik Cerrahi Anabilim Dalı, İzmir
[2]İzmir S.B.Ü. Dr. Behçet Uz Çocuk Hastalıkları ve Cerrahisi Eğitim ve Araştırma Hastanesi Plastik, Rekonstrüktif ve Estetik Cerrahi Kliniği, İzmir

Giriş: Yarık damağın eşlik ettiği veya etmediği yarık dudak anomalisi yaklaşık 800 canlı doğumda bir görülmektedir [1]. Yarık dudak-damak hastalarının önemli problemlerinden biri yarık alveoldür. Maksiller alveoler kenarı içeren komplet yarıklar ayrı damak segmentleri oluştururlar. Yarık alveol hastalarında bulunan maksiller defekti onarmak için ve diş sürmesini desteklemek için kemik greftleme sıklıkla kullanılmaktadır[2]. Anterior süperior iliak kresstten elde edilen otojen kanselöz kemik kullanılarak alveoler kemik greftleme yapılması ve ortodontik tedaviyle kombine edilmesi alveoler yarık tedavisinde altın standart olarak kabul edilmiştir. Bu prosedürün karma dişlenme dönemi olan 7-11 yaş arasında uygulanması genel kabul görmüştür [2]. Çalışmamızda konvansiyonel iliak kanselöz kemik greftleme yerine plak ve vidalarla fiksasyon yapılan kortikokanselöz blok kemik greftleme tekniğini kullandık.

Materyal-Metod: Temmuz 2011- Aralık 2018 arasındaki 9 hasta çalışmaya dahil edildi. Tüm vakalar klinik muayene ve Ortopantomogram (OPG) ile değerlendirildi. Karma dişlenme döneminde iliak kemik greftiyle opere edilen bu hastaların preoperatif çekilen ve postoperatif altıncı ayda çekilen OPG'leri kıyaslanarak Enemark derecelendirme sistemine göre sınıflandı ve kemik greft resorbsiyon oranları incelendi. Bunun dışında hastaların postoperatif komplikasyonlarına ve donör alan morbiditesine yönelik muayeneleri yapıldı ve sonuçlar değerlendirildi. Dokuz hastanın biri daha önce alveoler yarık nedeniyle kemik greftleme yapılmış bilateral alveoler yarıklı bir hastaydı. Diğerlerine ise ilk kez alveoler kemik greftleme yapılacaktı. Çalışmadaki 9 hastadan 3'ünde bilateral alveoler yarık vardı. Bu hastaların ikisinde bilateral kemik greftleme yapıldı. Bilateral yarık olan bir hastada ise premaksilla dolaşımına güvenilemediğinden aynı seansta sadece sağ taraftaki yarık onarılarak sol alveoler yarık onarımı başka bir seansa bırakıldı. Böylece toplam 11 kemik greft uygulandı ve değerlendirmeye alındı. Alveoler yarıkta mukoperiosteal flepler eleve edilip yarık kenarlarındaki kemik trimlenerek kanselöz kemik açığa çıkarıldı. Ardından anterior süperior iliak krest üzerinden yapılan insizyonla girildi ve lateral femoral kutanöz sinir korunarak iliak kanadın iç yüzeyine ulaşıldı. Keski ve çekiç yardımıyla iç korteksin dahil edildiği kortikokanselöz blok kemik grefti alındı. Kanama kontrolü ardından hemovac dren yerleştirilerek donör alan kapatıldı. Alınan kemik greft ronjur ile şekillendirilerek kemik defekte uygun hale getirildi. Greftin kortikal yüzü bukkal tarafa gelecek şekilde yerleştirildi ve 1.3 mm mikroplak ve vida sistemleriyle fiksasyon sağlandı. Fiksasyon sırasında diş kökleri korunarak vidalar yerleştirildi. Mukoperiosteal flepler ile greft, plak ve vidaların üzeri kapatılarak operasyon sonlandırıldı. Postoperatif altıncı ayda plak ve vidaların çıkarılması ardından kontrol OPG çekildi. Bu OPG'ler değerlendirilerek kemik iyileşmesi ve abzorbsiyon oranları Enemark derecelendirme sistemine göre sınıflandı. Grade 1 %0-25, grade 2 %25-50, grade 3 %50-75, grade %75-100 kemik rezorbsiyonunu tariflemektedir [3]. Grade 1 çok iyi, grade 2 kabul edilebilir, grade 3 yetersiz, grade 4 çok kötü olarak değerlendirildi.

Bulgular: Çalışmaya katılan hastaların yaş ortalaması 9.11 idi (7-11). İkisi erkek, yedisi kız çocuktu. 11 yarık alveolün birinde fazla bir kesici diş bulunurken diğer 10 yarıkta lateral kesici diş eksikliği vardı. Hastalar postoperatif ortalama 2.6 yıl (6 ay-8 yıl) takip edildiler. Kemik greftlerin rezorbsiyon oranları incelendiğinde grade 4 rezorbsiyon görülmezken(%0) bilateral alveoler kemik greftleme yapılan bir hastanın her iki kemik greftinde grade 3 rezorbsiyon saptandı (18.2). Grade 2 rezorbsiyon beş greftte (%45.4), grade 1 rezorbsiyon dört greftte görüldü (%36.4).

Greftlerin dokuzu (%81.8) başarılı olarak kabul edildi. Alıcı alanda postoperatif komplikasyon görülmezken bir hastada uzamış donör alan ağrısı (iki haftadan fazla) görüldü. Lateral femoral kutanöz sinir dağılım alanında duyu kusuru hiçbir hastada gözlenmedi.

Tartışma: Alveoler kemik greftlemesinin zamanlaması büyük ölçüde diş gelişimi ile ilişkilidir. Kemik greftlemenin karma dişlenme döneminde yapılmasına sekonder kemik greftleme, süt dişleri döneminde yapılmasına primer kemik greftleme, kalıcı dişler çıktıktan sonra yapılmasına ise tersiyer kemik greftleme denmektedir [4]. Sekonder kemik greftlemesi ile maksiller kemik destek sağlanmış olur ve kalıcı kanin ve lateral kesici dişin boşluğa doğru sürmesi engellenmiş olur. Ayrıca süren diş kemik remodelingini artıran ve rezorbsiyonu azaltan etki de gösterebilir [5]. Cerrahi prosedürlerde kemik bloğun alveoler defekte tam oturması amacıyla kemik greft trimlenip alıcı alana yerleştirilir ya da titanyum plak ve vida sistemleriyle fikse edilebilir [6][7]. Vakalarımızda alveoler yarık alanı hazırlanırken yarığın her iki kenarındaki kortikal kemik trimlendi ve kanselöz kemik açığa çıkarıldı. Böylece kemik iyileşmesinde osteogenez, osteointegrasyon, osteoindüksiyonu artırmak ve yerleştirilecek kemik g reftlerin tutma oranını yükseltmek hedeflendi. Kemik greft alınırken keski-çekiç kullanıldı ve kemik greftin kenarlarının ısı hasarı görmesi engellenerek greft yaşamsallığını artırmak amaçlandı. Bu prosedürde vidaları yerleştirirken diş köklerine zarar verilmemesi için plağın yerleşim yerine azami dikkat gösterilmelidir. Cerrahi tekniğin başarısının kemik iyileşmesine çok önemli role sahip olan rijid fiksasyonu sağlamasında yatmakta olduğunu düşünmekteyiz. Alıcı alanın trimlenerek kanselöz kemiğin açığa çıkarılması ve donör alanda motor yerine keski ve çekiç kullanılması yine greft başarısını artıran etmenler olarak düşünülmektedir. Kanselöz yerine kortikokanselöz kemik grefti kullanımı greft dayanıklılığını, plağın vidalarla kemik grefte sabitlenemebilmesini sağlamaktadır. Aynı zamanda kanselöz kemiğin yüksek osteoindüksiyon ve osteogenez özelliklerinden de faydalanılmaktadır. Maksiller gelişimi engellememesi amacıyla postoperatif altıncı ayda plak ve vidaları çıkarmak için hastalar tekrar opere edildi. Bu da tekniğin en önde gelen dezavantajını oluşturmaktadır. Bu dezavantajı ortadan kaldırmak için emilebilen plak ve vida sistemleri kulllanılabilir.

Sonuç: Alveoler yarık hastalarında karma dişlenme döneminde otojen alveoler kemik greftleme altın standart tedavi yöntemidir. Bu işlem sırasında greft kenarlarına ve alıcı alandaki kemik dokuya zarar verecek tekniklerden kaçınmalı. Temiz bir diseksiyon ardından kemik greft defekte göre şekillendirildikten sonra plak ve vidalar yardımıyla rijid fiksasyon sağlanarak yerine adapte edilmelidir. Bu yöntem daha geniş hasta serilerine uygulanabilir, böylece kısa ve uzun dönem sonuçlar açısından daha fazla yol gösterici olacaktır.

Anahtar Kelimeler: Alveoler yarık, kemik greft, Enemark derecelendirme sistemi, rijid fiksasyon

Resim 1

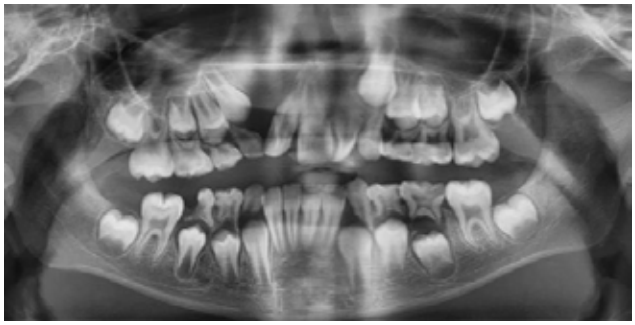

Kemik greftiyle alveol rekonstrüksiyonu-geç dönem

SS-004
Pediatri Uzmanlarının Dudak Damak Yarıklı Hastalar Hakkındaki Bilgi ve Farkındalık Düzeyleri

Nihal Durmuş Kocaaslan[1], Çağla Tarım[2], Salim İdris Turan[2], Hakan Şahinoğlu[2], Fevzi Kerem Taş[2], Özhan Çelebiler[1]
[1]Marmara Üniversitesi, Plastik, Rekonstrüktif ve Estetik Cerrahi, Anabilim Dalı, İstanbul
[2]Marmara Üniversitesi, Tıp Fakültesi, Dönem 3

Giriş-Amaç: Dudak Damak Yarıkları (DDY), en sık görülen kraniofasyal anomalilerdendir. Bu nedenle tüm pediatri uzmanlarının dudak damak yarıklı hasta tedavi ve takibi hakkında yeterli bilgi ve farkındalık düzeyine sahip olması gerekmektedir. Bu çalışmada pediatri uzmanlarının dudak damak yarıklı hastalara ilişkin bilgi düzeylerinin ölçülmesi amaçlanmıştır.

Gereç-Yöntem: Araştırmamız tanımlayıcı nitelikte bir araştırmadır. 6.Marmara Pediatri Kongresi'nde, Zeynep Kâmil ve Yalova Devlet Hastanesi'nde gelişigüzel örnekleme yöntemiyle seçilerek pediatri uzmanı, yan dal uzmanı ve öğretim üyelerine anket uygulanmıştır. Anketler 4 demografik soru (uzmanlık, uzmanlıkta geçirdiği yıl, çalıştığı kurum tipi, dudak damak yarıklı hasta takibinde bulunup bulunmadığı) ve 12 çoktan seçmeli, literatür taranarak hazırlanmış bilgi sorusu içermektedir. Elde edilen veriler SPSS 24.0 programında Fisher's Exact testi, ki-kare testi ve frekans analizleri yapılmıştır. İstatistiksel anlamlılık düzeyi $p<0,05$ alınmıştır.

Bulgular: Yapılan 76 ankette katılımcıların 21 (%28,0)'i öğretim üyesi, 7(%9,3)'si yan dal uzmanı, 47'si (%62,72) uzmandır. Uzmanlık yılı 5 yıldan az olanlar 21 (%30,9), 5 yıl veya üstü olanlar 47'dir (%69,1). Katılımcıların 60'ı (%78,9) üniversite hastanesinde, 4'ü (%5,3) devlet hastanesinde, 12'si (%15,8) özel hastanede / muayenehanede çalışmaktadır. Katılımcıların 59'u (%79,7) daha önce dudak damak yarıklı hastalarla çalışmıştır. Katılımcıların sadece 2'si (%2,6) öyküsünde asfiksi-aspirasyon nedeniyle yoğun bakım ünitesine yatan hastaların ameliyat zamanlamasını bilmiştir. 17'si (%23,6) Pierre-Robin sekanslı dudak damak yarıklı hastanın ameliyat zamanlamasını bilmiş, 5 yıldan az uzmanlık yapanların hiçbiri bilememiştir (n=21). Sadece 2'si (%2,7) ileri mental retarde hastalarda dudak damak yarığı onarımının endike olmadığını, 11'i (%14,9) dudak damak yarığı onarımının seröz otitis media gelişimindeki etkisini bilmektedir. Öğretim üyelerinin dudak damak yarıklı hastalarda ameliyat öncesi-sonrası obstrüktif sleep apneyle (OSA) ilgili soruya daha yüksek oranda doğru cevap verdiği görülmüştür ($p=0,007$). Dudak damak yarığı ameliyatından sonra konuşma problemleriyle ilgili bilinenlerin daha önce bu hasta grubuyla çalışan hekimlerde daha yüksek olduğu saptanmıştır ($p=0,04$).

Sonuç: Pediatri uzmanlarının dudak damak yarıklı hastalarla alakalı; ameliyat zamanlaması, ameliyat öncesi ve sonrası komplikasyonlar, uygulanacak tedaviler hakkında bilgi eksikliği olduğu görülmüştür. Bu konularda bilgi eksikliğini gidermeye yönelik çalışma ve uygulamalar yapılmalıdır.

Anahtar Kelimeler: Dudak Damak Yarığı, Pediatri Uzmanları, Bilgi Düzeyleri

SS-005
Mandibula Subkondil Fraktürlerinin Fasiyal Sinir Koruyucu Transmasetterik-Anteroparotid Yaklaşımla Açık Redüksiyon İnternal Fiksasyonu

Can İlker Demir, Emrah Kağan Yaşar, Kıvanç Emre Davun, Aykut Gök, Murat Şahin Alagöz
Kocaeli Üniversitesi Tıp Fakültesi, Plastik, Rekonstrüktif ve Estetik Cerrahi Ana Bilim Dalı, Kocaeli

Amaç: Mandibula subkondil fraktürlerinin tüm mandibula fraktürleri arasındaki görülme insidansı %14-48'tir. Tedavisi tartışmalı olmakla birlikte anatomik pozisyonda rekonstrüksiyon amaçlanır. Mandibulanın doğal anatomisinin sağlanmasında en iyi yöntem açık redüksiyon internal yaklaşımla yapılan rijit fiksasyondur. Rijit fiksasyon için retromandibuler, preaurikuler, transparotid, intraoral yaklaşımların kullanıldığı açık cerrahi yöntemler kullanılır. Bu yöntemlerin en korkulan komplikasyonu fasiyal sinir hasarıdır. Mandibula subkondil fraktürlerinde transmasseteric antero-parotid yaklaşımla (TMAPA) fasiyal sinirin bukkal dalının eksplore edilerek koruduğumuz cerrahi yaklaşımı anlatmayı amaçladık.

Gereç-Yöntem: 2017-2018 yılları arasında, subkondil mandibula fraktürü olan 12 hasta açık redüksiyon internal fiksasyon yöntemi ile tedavi edildi. Tüm hastalarda transmasetterik anteroparotid approach (TMAPA) ile açık cerrahi uygulandı. Çalışmaya dahil edilme kriterleri: 1-yer değiştirmiş subkondil fraktürleri 2-fraktür alanında 30 dereceden fazla açılanma 3-oklüzyon bozukluğu 4-parçalı fraktür olarak belirlendi. 1-18 yaşından küçük hastalar 2-yüksek veya intrakapsüler kırıklar 3- ramusta 5 mm'den daha az kısalma 4- 30 dereceden az açılanma 5-ameliyatı kabul etmeyen hastalar çalışma dışı bırakıldı. Hastaların 9'u erkek, 3'ü bayandı. Hastaların yaşları 19-42 arasındaydı (Ortalama 29). Hastaların 2'sinde subkondil fraktüre eşlik eden kontrolateral parasimfizis fraktürü vardı. Hastalar preop ve postop 3 boyutlu (3D) computed tomography (BT) çekilerek değerlendirildi. Tüm hastaların postop 6. ayda klinik olarak ağız açıklığı, dental oklüzyonu, fasiyal sinir arazı değerlendirildi.

Cerrahi Teknik: Preaurikuler bölgede, tragustan başlayarak kulak memesi 4 cm inferioruna ilerleyen curvilinear insizyon yapıldı. Flep, superficial musculoaponeurotic layer'ın superiorunda subdermal planda, parotis glandı anterior sınırına kadar kaldırıldı. Parotis glandı retrakte edilerek masetter kası üzerinde bukkal sinir eksplore edilerek korundu. Masetter kası liflerine paralel olarak split edilerek mandibula ramusuna ulaşıldı. Subperiostal planda ilerlenerek kırık hattı ortaya kondu. Kırık redüksiyonu sonrası 2 mm plak vida sistemi kullanılarak internal fiksasyon sağlandı. Kesi katlarına uygun onarılarak operasyona son verildi.

Bulgular: Hiçbir hastada akut dönemde komplikasyona (hematom, enfeksiyon) rastlanmadı. Postop çekilen 3D BT'lerde kırıkların anatomik pozisyonda redükte olduğu görüldü. 10 hastanın dental oklüzyonu tatminkardı ve ağız açıklığı 3.3-4.2 cm arasındaydı (ortalama 3.8). 1 hastanın dental oklüzyonu adentüloz olduğu için değerlendirilemedi. Ağız açıklığı 2.5 cm olarak ölçülen bir hastanın dental oklüzyonu tatmin edici değildi. 1 hastada postop 4. ayda enfeksiyon gelişmesi nedeniyle plak vidalar çıkarıldı. Hiçbir hastada fasiyal sinir arazı görülmedi.

Sonuç: Mandibula subkondil fraktürleri efektif olarak tedavi edilmezse oklüzyon bozukluğu, fasiyal deformite, çene hareketlerinde kısıtlılık, temporomandibuler eklem ankilozu gibi komplikasyonlar görülebilir. Kondil ve subkondil mandibula fraktürlerinde temporomandibuler eklem fonksiyonunun sağlanabilmesi için erken mobilizasyon gerekir ve bu ancak rijit fiksasyon ile sağlanır. Rijit fiksasyon için submandibuler, retromandibuler, preaurikuler insizyonların kullanıldığı açık cerrahi tedaviler kullanılır. Açık cerrahi tedavilerin en korkulan komplikasyonu fasiyal sinir yaralanmasıdır. Diğer bir risk parotis bezinin yaralanması nedeniyle ortaya çıkan parotis fistülüdür. TMAPA ile tedavi edilen mandibula subkondil fraktürlerinde, fasiyal sinir ve parotis bezinin korunması nedeniyle postoperatif komplikasyon riski diğer yöntemlere göre azdır. Mandibula notch'unun altında kalan kırıklarda geniş ekspozisyon ve rahat osteosentez imkanı nedeniyle bu teknik güvenilir bir şekilde kullanılabilir.

Anahtar Kelimeler: fasiyal, fraktür, fiksasyon, kırık, mandibula, sinir

Cerrahi Teknik

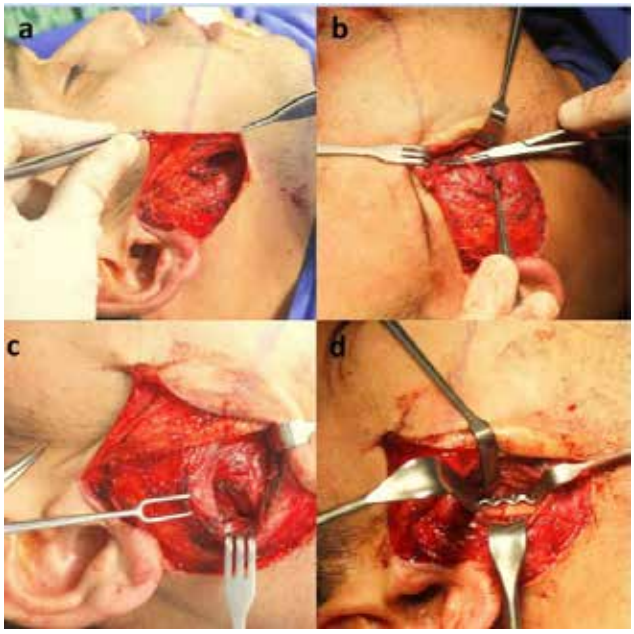

Figure 1 (a) Cilt flebi parotis glandı anterioru-masetter kası sınırına kadar kaldırıldı (b) Masetter kası üzerinde bukkal sinir eksplore edilerek korundu (c) Masetter kası fibrillerine paralel split edilerek mandibula ramusuna ulaşıldı (d) Kırık anatomik pozisyonunda redükte edildi

SS-006
Kondil Dışı Mandibula Kırıklarında Cerrahi Tedavi Sonrası Temporomandibular Eklem Disfonksiyonunun Değerlendirilmesi

Mahmut Muhsin Yılmaz, Mert Çalış, Ersoy Konaş, Münip Gökhan Tunçbilek, Mehmet Emin Mavili
Hacettepe Üniversitesi Tıp Fakültesi, Plastik Rekonstrüktif ve Estetik Cerrahi Anabilim Dalı, Ankara

Giriş: Maksillofasiyal bölge vücudun en sık yaralanan bölgelerinden biri olup yaralanmaların önemli bir kısmını mandibula kırıkları oluşturmaktadır. Kırıklar en sık künt travmalar sonucu oluşmakta, düşmeler, motorlu taşıt kazaları ve saldırılar diğer etiyolojik nedenler arasında yer almaktadır. Mandibula kırıklarının tanısında fizik muayene ve radyolojik görüntülemeler kullanılır. Radyolojik görüntülemede panoramik grafiler, düz grafiler ve bilgisayarlı tomografi kullanılır.

Mandibula kırıklarının sınıflandırılmasında kırığın kapalı, açık, basit, kompleks, parçalı olması ya da lokalizasyonu kullanılabilir. Shetty ve arkadaşları mandibula kırıklarının şiddetinin standardize edilmesi için 2007 yılında bir skorlama sistemi tanımlamışlardır (Shetty et al. 2007).

Mandibula kırıklarının fiksasyonu her kırığın özelliklerine bakılarak karar verilmekte ve çoğu olguda maksillomandibular fiksasyon ile oklüzyon sağlanarak başlanmaktadır. Katı fiksasyon (yük taşıyan) veya fonksiyonel stabil fiksasyon (yük paylaşan) yöntemleri kullanılabilmektedir. Komplike olmayan izole mandibula kırıkları Champy'nin tanımladığı osteosentez hatları boyunca yerleştirilen plak ve vidalarla sorunsuz iyileşebilmektedir.

Tedavi sonrası sık görülen komplikasyonlar; maloklüzyon, enfeksiyon, malunion, nonunion, dental problemler ve temporomandibular eklem (TME) disfonksiyonlarıdır. Temporomandibular ekleme direkt travma eklemdeki tüm yapılara zarar verir ve mandibula kondil kırıklarına, temporomandibular eklem disfonksiyonuna yol açabilir. Mandibulada kırılmaya sebep olacak şiddette bir travma, temporomandibular yapıların direkt veya dolaylı olarak hasarlanmasına neden olabilir. Ancak literatüre bakıldığında kondil dışı mandibula kırıklarının temporomandibular eklem üzerine etkisine yönelik sınırlı sayıda çalışma mevcuttur. Bu çalışmada amacımız, kondil dışı mandibula kırıklarının cerrahi tedavi sonrası TME disfonksiyonuna neden olup olmadığının değerlendirilmesidir.

Materyal ve Metot: Çalışmamız retrospektif bir klinik çalışma olup çalışmaya Hacettepe Üniversitesi Tıp Fakültesi Plastik, Rekonstrüktif ve Estetik Cerrahi Anabilim Dalı kliniğine 2015-2019 yılları arasında başvurmuş, kondil dışı mandibula kırığı nedeniyle cerrahi tedavi uygulanan hastalar dahil edildi. Hastaların yaşı ve cinsiyeti gibi demografik bilgilerin yanı sıra mandibula kırıklarının etiyolojisi ile cerrahi tedavi sonrası TME disfonksiyonu ve diğer komplikasyonlar da değerlendirildi. Mandibula kırıklarının şiddetinin standardize edilmesi açısından 'Mandible İnjury Severity Score' kullanıldı. Mandibula kondil kırıkları, mandibula dışı kırıklar ve daha önce TME hastalığı nedeni ile opere olmuş hastalar çalışma dışı bırakıldı. Mandibula kırığı nedeni ile kliniğimize başvurup konservatif izlenen hastalar da bu çalışmanın kapsamı dışındadır. Tüm hastaların cerrahi tedavisinde maksillomandibular fiksasyon sonrası açık redüksiyon ve internal fiksasyon yapıldı.

İstatistiksel analiz SPSS 22.0 (IBM SPSS Statistics®) veri programı kullanılarak gerçekleştirildi. Veriler gruplandırıldı ve kategorik değişkenler arasında istatistiksel olarak anlamlı bir ilişki olup olmadığını test etmek için ki-kare testi kullanıldı. Parametrik dağılım göstermeyen verilerin kategorik değişkenlerle ilişkisini analiz etmek için Mann-Whitney U testi ve Kruskal-Wallis testi kullanıldı. Tüm testlerde p değeri <0,05 olan ilişkiler anlamlı kabul edildi

Bulgular: Hacettepe Üniversitesi Tıp Fakültesi Plastik, Rekonstrüktif ve Estetik Cerrahi Anabilim Dalında 2015-2019 yılları arasında kondil dışı mandibula kırığı nedeni ile cerrahi tedavi gören 64 hastanın retrospektif olarak verilerine ulaşıldı.

Çalışmaya dahil olan hastaların ortalama yaşı 30,2 (4-67 yaş) idi. Hastaların 12'si kadın (%18,8), 52'si (%81,2) erkek olup 18 hasta (%28,1) pediatrik (<18 yıl) yaş grubundaydı.

Mandibula kırıklarının yerleşimi şu şekildeydi; ramus 5, angulus 28, korpus 8, parasimfizis 40 ve 5 simfizis kırığı olup toplamda 86 kırık bulunmaktaydı. 12 hastada parasimfizis ve angulus kırığı birlikte bulunmaktaydı ve çalışmamızda en sık birbirine eşlik eden kırık lokalizasyonudur.

Mandibula kırıklarının etiyolojik nedenlerine bakıldığında; 27 hasta düşme, 21 hasta motorlu taşıt kazası, 15 hasta darp ve 1 hastada ise ateşli silah yaralanması hikayesi mevcuttu.

5 (%7,8) hastada ameliyat sonrası TME disfonksiyonu saptandı. Bu hastaların kırık lokalizasyonlarına bakıldığında; 2 (%3,1) hasta angulus, korpus ve parasimfizisi içeren komplike hastalar olup diğerleri, 1 (%1,57) simfizis, 1 (%1,57) parasimfizis ve 1 (%1,57) korpus kırığıydı. Mekanizma olarak hastaların 2'si (%3,1) motorlu taşıt kazası, 2'si (%3,1) düşme ve 1'i (%1,57) ateşli silah yaralanması idi. Hastaların 3'ünde ayda 1-2 kez olan TME ağrısı, 1 hastada krepitasyon, ateşli silah yaralanması sonucu komplike kırığı olan hastanın ise maksimum ağız açıklığında kısıtlılık mevcut olup 25 mm'di.

Mandible İnjury Severity Score (MISS) kullanılarak hastaların kırıkları sınıflandırıldı. Ortalama MISS değeri 12.46, en düşük MISS değeri 4, en yüksek MISS değeri ise 36'dır. TME disfonksiyonu olan 5 hastanın MISS skorları ortalamanın üstünde olarak bulundu (ortalama 17,6).

Diğer komplikasyonlara bakıldığında; 1 hastada plak ekspozisyonu sonrası plak çıkartılması, 3 hastada alt dudakta hipoestezi, 1 hastada fiksasyon yerinde ağrı (parasimfisiz kırığı), 1 hastada ise maloklüzyon gelişmişti.

2 hastada kırık hattında travmaya sekonder diş kaybı olmuştu ve hastalar dental problemlerine yönelik ortodontiye yönlendirilmişti.

Tartışma: Çalışmamızda 5 (%7,8) hastada cerrahi tedavi sonrası TME disfonksiyonu bulguları ve semptomları mevcuttu. Rajanti ve arkadaşları, mandibula kırıklarınının tedavisi sonrası TME disfonksiyonu varlığını, helkimo indeksi kullanarak yaptıkları çalışmalarında ameliyat sonrası 6. ayda TME disfonksiyonunun yaygın olarak bulunduğunu belirtmişlerdir (Rajantie, Snall, and Thoren 2019). Al-Hashmi ve arkadaşları ise mandibula kırıkları olup cerrahi tedavi olan hastalarda klinik olarak anlamlı bir TME disfonksiyonu saptamamışlardır. Ancak, saldırı ve bilateral mandibula kırıklarının TME disfonksiyonu gelişiminde önemli risk faktörleri olabileceğini ileri sürmüşlerdir (Al-Hashmi et al. 2011).

Rajanti ve arkadaşlarının çalışmasında başlıca etiyolojik neden darp olarak bulunmuşken, çalışmamızda darp sonucu TME disfonksiyonu olan hasta bulunmamaktadır. Tabrizi ve arkadaşları da farklı mandibula kırık tiplerini karşılaştırmış ve TME disfonksiyonunun mandibula kırıkları sonrası yaygın olarak bulunduğunu belirtmişlerdir. Ayrıca,

angulus ya da korpus gibi mandibulanın kontralateral tarafından iletilen bir kuvvetin TME hasarı için en yaygın mekanizma olduğunu ileri sürmektedirler. Bu nedenle güç, mandibula kırığı yapacak kadar kuvvetli ise kondil kırığı yapmadan da ekleme iletilebilir.

Literatürde, MISS değerleri ve ameliyat sonrası komplikasyon oranları, ameliyat süreleri, hastanede kalış süreleri arasında anlamlı ilişkiler bildirilmiştir (Nishimoto, Dodson, and Lang 2019) (Swanson et al. 2015; Gordon et al. 2011). Bizim çalışmamızda da TME disfonksiyonu olan hastalarda MISS değerleri istatistiksel olarak anlamlı bulundu. Bu çalışma sonrası MISS sisteminin TME disfonksiyonu gelişimi açısından da bir parametre olarak kullanılabileceğini düşünmekteyiz.

Kondil Dışı Mandibula Kırıklarının Lokalizasyonları

Ramus	5, %6
Angulus	28, %33
Korpus	8, %9
Parasimfizis	40, %46
Simfizis	5, %6

Mandibula Angulus ve Parasimfizis Kırığı, Cerrahi Yaklaşım

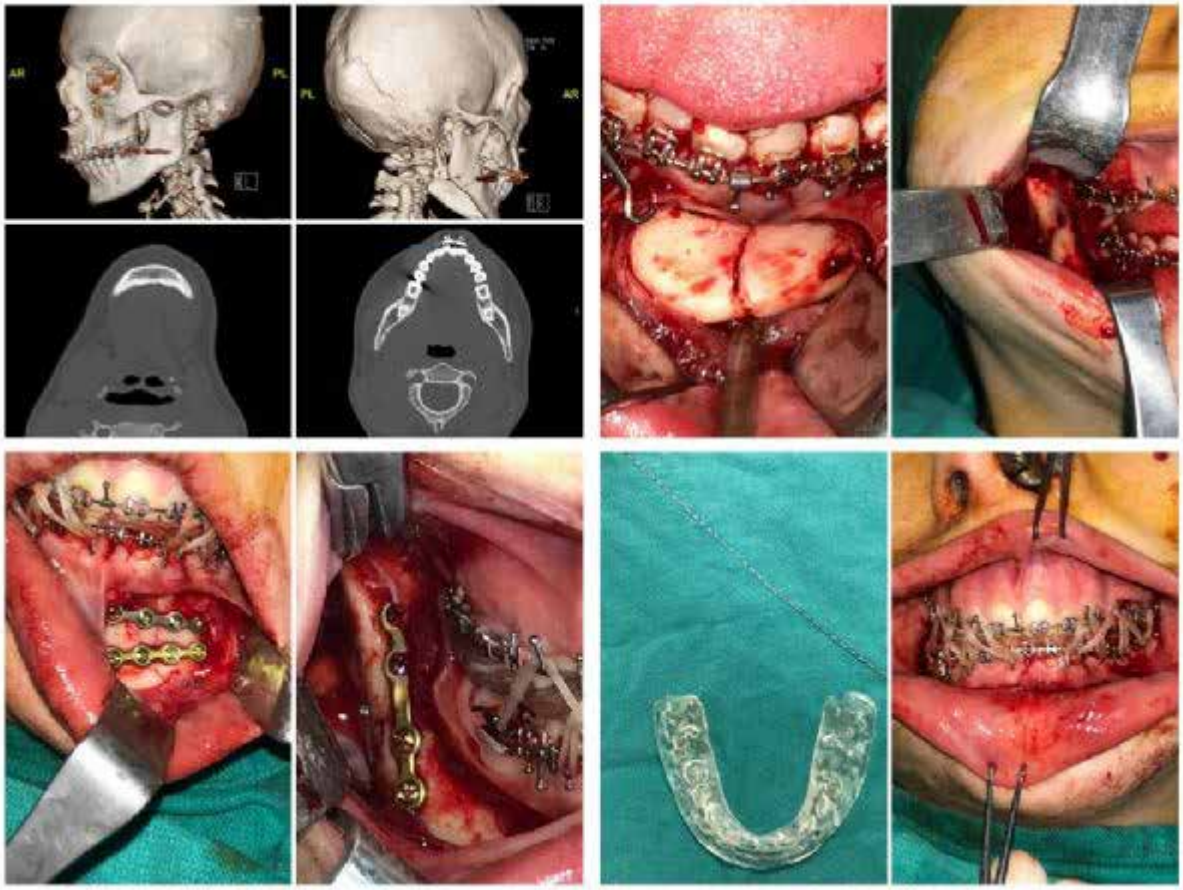

17 yaşında kadın hastanın, darp sonrası sağ angulus ve sol parasimfizis kırığı bulunmaktaydı. Sol üst kısımda ameliyat öncesi BT görüntüleri, sağ üst kısımda intraoperatif kırık hatları, sol alt kısımda intraoperatif ARIF sonrası fotoğraflar ve sağ alt kısımda maksillomandibular fiksasyon için hazırlanmış splint, intraoperatif maksillomandibular fiksasyon ve oklüzyon görülmektedir.

Sonuç olarak; kondil dışı mandibula kırığı sonrasında TME disfonksiyonu gelişebileceği bilinmeli ve takipler sırasında da dikkat edilmesi gerekmektedir.

Anahtar Kelimeler: Mandibula Kırıkları, Temporomandibular Eklem Disfonksiyonu, Mandibula Yaralanma Şiddeti Skoru, Kondil Dışı Mandibula Kırıkları

SS-007
Orbita Taban Kırıklarında Cerrahi Sonrası Diplopi ve Nedenleri

Erkan Pinegöz, Göktekin Tenekeci, Alper Sarı, Yavuz Demir, Şakir Ünal
Mersin Üniversitesi Tıp Fakültesi, Plastik Rekonstrüktif ve Estetik Cerrahi Anabilim Dalı, Mersin

Giriş: orbita taban kırıkları maksillofasiyal cerrahide oldukça sık karşılaştığımız durumlardır. Tüm yüz kırıklarının %4-10 u izole orbita taban kırığı olup %30-40 oranında da zigomatik kompleks ve nazo orbital etmoid kırıklara eşlik etmektedir. Doğru yaklaşım ve uygun cerrahi zamanlama ile olguların çoğunda diplopi ve enoftalmi gibi fonksiyonel ve estetik kayıpların önüne geçmek mümkündür. Bu çalışmadaki amacımız orbita taban kırığı nedeniyle kliniğimizde opere edilen hastalarda operasyon sonrası devam eden diplopi ve nedenlerini tartışmaktır.

Materyal-Metod: Kliniğimizde 2016 ve 2019 yılları arası 68 hasta orbita taban kırığı nedeniyle opere edildi. Orbita tabanı otolog kıkırdak greft ya da biyomateyal yerleştirilerek rekonstrukte edildi. Distopi veya enoftalmusu olan 2 hasta çalışmaya dahil edilmedi. Retrospektif olarak hastalarda orbita taban kırığının izole ya da diğer kırıklarla birlikteliği, operasyona kadar geçen süre, preoperatif ve postoperatif diplopi bulguları değerlendirildi.

Bulgular: 48 erkek ve 18 kadın olmak üzere 66 hasta çalışmaya alındı. Yaş ortalaması 31,7 olan hastaların 21'i izole orbita taban kırığı nedeniyle opere edildi. Operasyona engel ek bir yaralanması olmayan ve vital bulguları stabil olan hastalar ilk 24 saatte opere edildi. Genel durumu stabil olmayan hastalar ise operasyona engel olan durum ortadan kalktıktan ve genel durumu düzeldikten sonra opere edildi. 18 hastada ilk başvuruda diplopi ile birlikte bakış kısıtlılığı mevcut idi. Preoperatif diplopi şikayeti olan 8 hastada postoperatif bu şikayet görülmedi. Kalan 10 hastada postoperatif dönemde diplopi şikayeti mevcuttu. Bu hastaların 7'sinde devam eden diplopi ve bakış kısıtlılığı 2-4 aylık takiplerde normale döndü. 3 hastada ise postoperatif bakış kısıtlılığı ve enoftalmus olmaksızın erken dönemde diplopi şikayeti vardı ve 6 aylık takiplerinde bu şikayetin tamamen gerilediği görüldü.

Tartışma-Sonuç: Orbita taban kırıklarında 3 temel amaç vardır. Bunlar; sıkışmış kasların serbestlenmesi ve oküler hareketin sağlanması, orbital içeriğin kaviteye tekrar girmesinin sağlanması ve orbital volümün yeniden oluşturulmasıdır. Cerrahinin zamanlaması konusu halen tartışmalı olmakla birlikte semptom varsa veya görüntülemede defektin büyük olduğu farkedilirse erken cerrahi düşünülmelidir. Cerrahi sonrasında diplopi, enoftalmus ve infraorbital sinir disfonksiyonu postoperatif dönemde görülebilen durumlardır. Kalıcı diplopinin nedeni mekanik olarak esktraoküler kasların disfonksiyonu olabilir ve forced duction test ile ekarte edilmelidir. Bunun yanında postoperatif diplopi genellikle periorbital ödem veya kas kontüzyonuna bağlı oluşur ve 2 ay içinde geçer. Bazı hastalarda enoftalmus ve hareket bozukluğu olmamasına rağmen erken dönemde diplopi şikayeti gelişebilmektedir. Çalışmamıza da 3 hastada postoperatif enoftalmus ya da göz hareketlerine engel mekanik bir durum olmaksızın diplopi şikayeti görüldü. Bu hastaların tamamında 6 aylık takiplerinde diplopi tamamen geriledi. Bu durum optik sinirin travmaya bağlı geçici hasarlanması, kafa travması ve ekstraoküler kasların ödemden ya da travmaya bağlı kısmi fonksiyon kaybından gelişebilmektedir. Tedavi için steroidler önerilmektedir. Sonuç olarak her ne kadar erken dönemde ve eksiksiz bir cerrahi uygulansa bile bazı hastalarda enoftalmus ve bakış kısıtlılığı olmaksızın erken dönemde diplopi şikayeti görülebilmektedir. Bu gibi durumlarda ek bir cerrahi ya da müdahale düşünmeden önce en az 6 aylık yakın takip yapılması gerektiğini düşünmekteyiz.

Anahtar Kelimeler: Diplopi, Enoftalmus, Orbita

orbita taban kırıkları sonrası diplopi gerileme zamanları

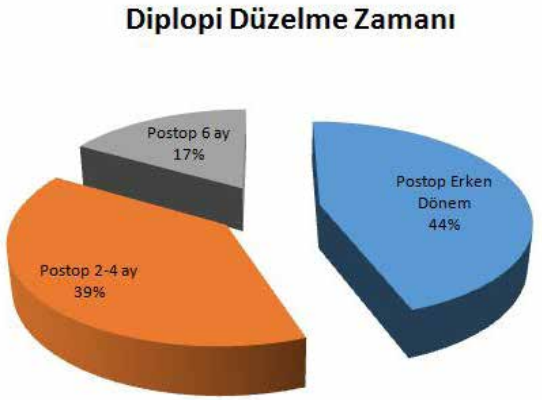

SS-008
Ortognatik Cerrahide Nadir Bir Komplikasyon: Fasiyal Paralizi

Burak Pasinlioglu, Ayhan Işık Erdal, Alperen Tekin, Kemal Fındıkçıoğlu
Gazi Üniversitesi Tıp Fakültesi, Plastik Cerrahi Anabilim Dalı, Ankara

Giriş: Ortagnatik cerrahi ameliyatları hem fonksiyonel hem estetik açıdan düzelme sağlayan ameliyatlar olup son dönemde iletişim araçlarının yaygınlaşması sayesinde daha popüler hale gelmiş ve insanlarda ortognatik tedavi ve cerrahilere olan ilgi artmıştır. Ortognatik cerrahinin öğrenme eğrisinin uzun olması ve tecrübe gerektirmesi unutulmamalıdır. Diğer tüm cerrahilerde olduğu gibi ortognatik cerrahilerde de çeşitli komplikasyonları olabilmektedir. En sık görülen komplikasyonlar cerrahlar tarafından bilinmekte olup tedavileri de daha kolay bir şekilde yapılmaktadır. Fakat nadir görülen komplikasyonlar deneyimli cerrahlar için bile zorlayıcı olabilmektedir. Fasiyal sinir hasarı ortognatik cerrahide nadir görülen bir komplikasyondur. Bu vaka sunumunda bu komplikasyonun görüldüğü vakalar sunulmuş olup, muhtemel nedenlerinden, nasıl yönetilebileceğinden ve sonuçlarından bahsedilmiştir.

Gereç-Yöntem: 2008-2018 yılları arasında ortognatik cerrahi (LeFort 1, Bilateral Sagittal Split Ramus Osteotomisi(BSSO) ve çift çene cerrahisi) olan hastalar çalışmaya dahil edilmiştir. Bu operasyonlar sonrasında fasiyal sinir hasarı görülen hastaların tıbbi kayıtları incelenmiş, ameliyat öncesi ve sonrası fotoğraf ve video kayıtları değerlendirilmiştir.

Bulgular: 2008-2018 yılları arasında 93 hastada Le-Fort 1, 58 hastada BSSO ve 82 hastada çift çene cerrahisi olmak üzere toplamda 233 ameliyat gerçekleştirilmiştir. Bu vakalar arasında farklı yıllarda toplamda 3 hastada tek taraflı fasiyal sinir hasarı saptanmıştır. 2 hastada BSSO cerrahisi sonrasında, 1 hastada çift çene cerrahisi sonrası tek taraflı fasiyal sinir hasarı görülmüştür. Hiçbir hastada sinir hasarı sonrası cerrahi girişimde bulunulmamıştır. Hastalara 1mg/kg olacak şekilde prednisolon başlanmıştır.

2 haftalık tedaviden sonra doz azaltılarak toplamda 4 haftada tedavi tamamlanmıştır. 1 yıllık takip süresi sonunda 3 hastadan 2'sinde total düzelme gözlenmiştir. 1 hastada ise marginal mandibuler sinir bölgesi hariç tüm alanlarda düzelme görülmüştür.

Tartışma: Fasiyal sinir hasarı ortognatik cerrahi işlemlerinde nadir fakat bir ciddi bir komplikasyondur. Yaralanmanın şekline göre fasiyal sinirin ana kökü veya dalları hasar görebilir. Cerrahi sonrası görülen ödem veya BSSO işlemi sırasında mandibuler ramusun fasiyal sinir köküne direk basısıyla oluşabileceği düşünülmektedir. Vazokonstrüktör ajanlara bağlı iskemiler veya ameliyat sonrası sıkı pansuman da diğer düşünülen nedenler arasındadır. Cerrahi aletler veya kırılan kemik parçalar traksiyon veya kompresyon gibi durumlarda fasiyal sinir zedelenmesine yol açabilir. Fakat kesin kanıtlamış bir etyolojik neden bulunamamıştır.

Fasiyal sinir hasarı düşünülen hastalarda EMG (elektromyografi) ile değerlendirme yapılabileceği gibi tedavi sürecinin değerlendirilmesinde EMG ile takip yapılabilir. Tedavi için önerilen metodlar arasında TENS(transkutanöz elektriksel sinir stimulasyonu) açılımı, kalsiyum kanal blokörleri ve steroid bulunmaktadır.
Literatürde bulunan tedavilerin sonuçları benzer görülmüştür.Daha önce yapılan çalışmalarda bizim vakalarımıza benzer şekilde 6-12 ay içerisinde total veya totale yakın düzelmeler saptanmıştır.
Bu açıdan bakıldığında muhtemel etyolojinin sinir kesilmesi olmadığı, ödem veya traksiyona bağlı sinir hasarlanması olduğu düşünülmektedir. Bu açıdan steroid tedavisinin etkili ve yeterli olduğu düşünülmektedir.

Anahtar Kelimeler: bsso, çift çene, fasiyal sinir hasarı, lefort-1, maksillofasiyal cerrahi

SS-009
Augmentasyon Mamoplasti ve augmentasyon mastopeksi Sonrası Galaktore ve Galaktosel Oluşumu

Saffet Örs
SO-EP Estetik Plastik ve Rekonstrüktif Cerrahi Kliniği

Giriş: Augmentation mammoplasty (AUM) ve augmentation mastopexy (AUMX)'den sonra; enfeksiyon, seroma, hematom, kapsular kontraktur, asimetri, hipertrofik skar, implant rüptürü ve şekil bozuklukları sık görülen komplikasyonlardır. AUM, AUMX dışında reduction mammoplaty (RM)'lerde de nadiren galaktosel ve galaktore görülebilmektedir. 1994 yılına kadar AUM sonrası galaktore bildirilen toplam 4 vaka vardır. Bu tarihten sonra sekiz vakalık bir seri yayınlanmıştır. 2015 yılında yayınlanan bir review'de AUM, AUMX ve RM vakalarından oluşan toplam 34 vaka olduğu bildirilmiştir. Şu anda toplam bildirilen toplam vaka sayısı 40 ın altındadır. Bu vakaların bir kısmı galaktosel'dir. Bildirilen vakaların bir kısmında sebep doğum kontrol hapı kullanılması, premonapozal dönem ve yakın zamanda emzirme olarak bildirilmiştir. Bu vakaların çoğunda prolaktin seviyesi normal iken çok az kısmında yüksek seviyelerde bulunmuştur. Kliniğimizde AUM ve AUMX yapılan hastaların 5'in de ameliyat sonrası galaktore görülmüştür. Hastaların üçüne AUM ikisine ise AUMX yapılmıştır. Bu klinik çalışmada AUM ve AUMX sonrası görülen 5 galaktore ve aksesuar memede galaktosel oluşan vakalar sunulup tedavi ve olası riskler üzerinde durulmakta, büyük nipple'ların galaktore için risk oluşturup oluşturmadığı tartışılmaktadır. Bu çalışma; Gregory G. Caputy ve ark tarafından bildirilen çalışmadan sonra literatürde sunulan ikinci en geniş galaktore serisidir.

Hastalar ve metodlar: 2000-2018 yılları arasında toplam 540 hastaya 1080 implant kullanılarak AUM ve AUMX uygulandı. Tüm hastalar genel anestezi altında aynı cerrah tarafından opere edildi. Bu hastaların 430'una sadece AUM yapılırken 110'una AUMX yapıldı. İmplant markaları sırasıyla eurosilikontm, mentortm, natrellatm ve motivatm dır. İmplantların %95'i yuvarlak %5'i anatomiktir. İmplantlar medium ve high profil textured koheziv jel implantlardır. 465 hastada implant subpektoral, 75 hastada subfasyal yerleştirildi. AUM yapılan hastalarda (3 cases) implantlar inframammarial fold dan girilerek yerleştirildi. AUMX (2 cases) ise süperior pediküllü teknik ile nipple areola kompleksi 3-7 cm yukarı alındı. Tüm hastalar operasyon sonrası bir veya iki gece hospitalize edilip ertesi gün sorunsuz taburcu edildi. Hastaların preoperetatif anamnezlerinde herhangi hormonal anormallik yoktu. Hastaların 4'ü nullipar iken 1 hasta bekardı. Yaş ortalaması 36.8 ±5.56 olan hastaların yaşları sırasıyla 28, 34, 37, 41, 44 idi. Gebelik sonrası ortalama 1 yıl bebeklerini emziren nullipar 4 hasta, 6-15 yıl önce doğum yapmışlardı. 5 hastadan 4 üne kas altı birine kas üstü implant yerleştirildi. Galaktore ameliyattan yaklaşık 9-16 (ortalama 13.2) gün sonra bilateral olarak başladı. 37 yaşındaki bir hastada galaktore ile birlikte koltuk altında şişlik ve hassasiyet oluştu. Preoperatif hafif şiş gibi duran sol koltuk altı kitlenin postoperative ultrasonic muayenesinde aksesuar meme ile uyumlu olduğu tespit edildi. Yaklaşık 4 ml sıvı aspire edildi. Kültürde üreme olmadı, laboratuar muayenesini süt ile uyumlu idi. Aspirasyondan sonra nüks olmadı. 28 yaşındaki bekar hastanın kan beta hcg seviyesi oldukça yüksek çıktı. Preoperatif testler arasında gebelik testi rutin olmadığından hastanın 5 haftalık gebe olduğu atlandı. Postoperatif hastaların biri hariç diğerlerinde kan prolaktin, steroit ve troit hormonları normal seviyede idi. Hastalar herhangi bir ilaç veya besin takviyesi almıyordu. Galaktore görülen hastaların tümünün implantı mentorR high profil textured jel yuvarlak implantlar idi. Tüm hastalarda enfeksiyona karşı antibiyoterapi yapıldı.

Sonuç:AUM ve AUMX yapılan 540 hastanın 5'in de ameliyat sonrası galaktore görülmüştür. 1 hastada ise hem galaktore hem de aksesuar memede galaktosel tespit edilmiştir. No patients were postmenopausal and none had had previous pituitary, adrenal, thyroid, or ovarian surgery. Lactation started an average of 10-15 days following surgery and was recorded as lasting an average of 4-5 weeks. Hastalar 1-10 yıl takip edildi. Gebelik tespit edilen bir hastada intenmeyen gebelik küretajla sonlandırıldıktan 2 hafta sonra galaktore spontan durdu. Aynı hastaya 9 yıl sonra mastopeksi yapıldı ve tekrar galaktore görülmedi. AUMX yapılan hastalarda nipple olması gerektiğinden daha büyüktü. Nipple ı büyük hastalardan birinde 5. günde her iki areolada bül oluştu. Bül ile birlikte aşırı gerginliğe bağlı olarak beslenme problemi oluşup sol tarafta kısmi cilt kaybı görüldü. Sağ taraf sorunsuz iyileşirken solda sekonder iyileşme sonucu depigmentasyon oluştu. Hastaların dördünde 4-5 hafta arasında spontan olarak galaktore durdu. Bir hastada bir ay süreyle bromokriptine kullanıldı. Ameliyat sonrası kısmi areola kaybı olan bir hasta hariç diğerleri sorunsuz iyileşti. Nipple ları normalden büyük olan hastalarda ameliyattan 6 ay sonra küçülme görüldü. Sonuç olarak augmentation mastopexy, augmentation mammmoplasty, reduction mammoplasty gibi ameliyatlar sonrası galaktore yaklaşık %1 oranında görülebilmektedir.10,15 Galaktore ve galaktosel basit, tedavi edilebilir bir komplikasyon olmasına rağmen erken tedavi edilmediğinde ciddi sorunlar oluşturabilir. Belki de bazı hastalarda ilk günden galaktore tedavisine başlamak olası riskleri azaltacaktır.

Anahtar Kelimeler: augmentasyon mamoplasti, augmentasyon mastopeksi, galaktore, galaktosel

SS-010
Meme Augmentasyonu İçin Aquafilling Enjeksiyonunun Komplikasyonları: Vaka Takdimi ve Literatürün Gözden Geçirilmesi

Hasan Büyükdoğan, Nijat Babayev, Burak Kaya, Serdar Mehmet Gültan
Ankara Üniversitesi Tıp Fakültesi, Plastik, Rekonstrüktif ve Estetik Cerrahi Anabilim Dalı, Ankara

Giriş: Aquafilling jel (Biomedica, Çek Cumhuriyeti) de içerisinde %98 oranında sodyum klorid solüsyonu (%0.9) ve %2 katyon akrilamid (akrilamid-ko-N,N´-metilen-bisaakrilamid) mevcut olan hidrofilik bir jeldir. Üreticisi tarafından steril, sentetik ve insan dokuları ile biyouyumlu bir ürün olarak tanıtılmakta ve 8 ila 10 yıl arasında stabil sonuçlar vaat edilmektedir. Lokal anestezi altında yapılabilen, yüzdeki kırışıklıkların tedavisi ve kalça augmentasyonu için de kullanılabilen, implant ile meme augmentasyona alternatif daha az invazif bir tedavi şeklidir. Bu çalışmamızda meme augmentasyonu için Aquafilling jel enjeksiyonu yapılan bir hastada gelişne komplikasyonları ve literatür gözden geçirmesini sunmaktayız.

Vaka: Otuz yedi yaşında kadın hasta bir yıl ara ile özel bir estetik cerrahi kliniğinde meme augmentasyonu için Aquafilling jel enjeksiyonu ve implant ile operasyon geçirmiş. İkinci ameliyatının üzerinden 3 ay geçtikten sonra sağ memede şişlik, ağrı ve inframammarian bölgedeki insizyon skarından akıntı şikâyeti başlamış. Şikayetleri bağladıktan bir ay sonra kliniğimize başvuran hastanın başvurduğu esnada septik tablosu mevcuttu. Ultrasonografik inceleme sonucu sağ memede implantın lateral ve inferior komşuluğu boyunca uzanım gösteren, yoğun içerikli, en kalın yerinde 1,5 cm. ölçülen sıvı koleksiyonu saptandı. Ameliyathanede eski insizyon yerinden cilt altına girilerek protez poşuna ulaşıldı ve yoğun pürülan akıntı görüldü. Püy materyalinin sadece poştan değil poşun yukarısından ve medialinden, kapsül dışı alandan da geldiği görüldü. İmplant çıkartıldı ve poşa bol antibiyotikli solüsyon ile irrigasyon ve debridman yapıldı. Hastanın doku kültüründen Staphylococcus aureus bakterisi üremesi üzerine uygun antibiyoterapi uygulandı. Seri debridman ve irrigasyonlar ile takip edilen hasta, enfekte durumunun düzelmesi üzerine taburcu edildi.

Tartışma: Aquafilling jelin kullanımı FDA onaylı bir yöntem değildir ve bazı ülkelerde yasaklanmıştır. The Korean Academic Society of Aesthetic and Reconstructive Breast Surgeons da 2016 yılında, güvenli veriler elde edilene kadar Aquafilling jelin meme augmentasyonunda kullanımına açıkça karşı olduklarını belirten bir bildiri yayınlamışlardır. Hastaya uygulaması ve doğal bir görünüm elde etmesi gayet kolay bir yöntem olsa da bir komplikasyon varlığında tedavi etmesi oldukça güç bir yöntem olan Aquafilling jel için literatürde bildirilmiş birçok komplikasyon vakası mevcuttur. Jung ve ark. her iki memesine 200-250 cc Aqufilling jel enjekte edilen ve sol memesinde tekrar eden yara dehisansı ve akıntısı olan bir hasta bildirmiştir. Hastanın önce sağ aksiller ağrısı ve takibinde sağ inframammarian bölgesinde 3 defa yara dehisansı gelişmiş. Çekilen ultrasonda her iki meme subglandular bölgede Aquafilling jel ve sağ memede yaygın inflamasyon görülmüş. Jel asimetrik ve heterojen olarak fibroglandular doku içinde ve pektoralis kas lifleri arasında yayılmış görülmekteymiş. Jel çevresinde yaygın sıvı birikiminin de eşlik ettiği hastanın sağ memesine iki ay ara ile iki defa, sol memesine de bir defa küretaj ve irrigasyon işlemi yapılmış. Hastanın her iki memesindeki jel dokusu ile jeli çevreleyen kapsül ve pektoralis kasının bir kısmı çıkartılmış. Hastanın doku kültürlerinde Staphylococcus aureus bakterisi üremiş ve her ameliyattan sonra iki hafta boyunca iv antibiyotik almış. Arslan ve ark. memesine Aquafilling enjeksiyonu yapılan bir hastanın komplikasyonlarını ultrason ve MR görüntüleme eşliğinde bildirmiş. Arslan'ın çalışmasında da Aquafilling jel ultrason görüntülerinde heterojen ve asimetirk olarak fibroglandular doku boyunca yayılmış ve pektoral kas içerisine invaze görünümde izlenmiş. Hipoekoik solid bir kitle de bulgulara eşlik ediyormuş. MR görüntülerinde de Aquafilling jelin çevre yumuşak dokular (subpektoral kompartmanlar ve pektoral kas lifleri) içerisine sızdığı gözlenmiş. Aquafilling likit ve hidrofilik karakterde olduğu için çevre dokulardan sıvı ve eksüdaları çekerek bakteri üremesine uygun bir ortam oluşturmaktadır. Jel meme glandının içine girerek obstrüksiyonlara sebep olmakta ve enfeksiyona yol açabilmektedir. Ayrıca insizyon hattına baskı uygulayarak yara dehisansına ve cerrahi alan enfeksiyonlarına da sebep olabilmektedir. Yer çekimi etkisiyle bu enfekte likit materyal çevre dokular arasına sızabilmekte ve subglandular alan, göğüs ön duvarı ve karın ön duvarında yaygın enfeksiyonlara sebep olabilmektedir. Bir kere enfeksiyon meydana geldiğine tedavisi oldukça güç olup sık sık tekrar edebilmektedir. Enfekte sahaların tespiti ve cerrahi işlem gerekip gerekmediğinin anlaşılabilmesi için radyolojik incelemeler gerekmektedir. Enfekte, granüle ve nekrotik dokular ile jel materyali tamamen çıkartılmalı ve yara yeri antibiyotikli solüsyonlar ile sıkı bir şekilde yıkanmalıdır. Aquafilling enjeksiyonu sonrası komplikasyon gelişirse memede geri döndürülemeyen deformiteler meydana gelmekte ve meme rekonstrüksiyonu ihtiyacı ortaya çıkmaktadır.

Sonuç: Uzun dönem sonuçlar ile güvenli olduğu hala ispat edilememiş olan bu yöntem ile meme augmentasyonu ve kırışıklık tedavisi gibi vücudun diğer bölgelerinde kullanımı konusunda daha dikkatli olunmalı ve hastalara olası komplikasyonlar hakkında detaylı bilgi verilmelidir.

Anahtar Kelimeler: Aquafilling jel, Komplikasyon, Meme augmentasyonu

SS-011
İnferior Pediküllü Redüksiyon Mammoplasti Uygulanan Hastalarda Preoperatif Meme Rezeksiyon Ağırlığının Tahmin Edilmesi: Bilgen Formul

Fatma Bilgen
Sütçü İmam Üniversitesi Tıp Fakültesi, Plastik Rekonstrüktif ve Estetik Cerrahi Ana Bilim Dalı, Kahramanmaraş

Giriş: Redüksiyon mammoplasti de eksize edilen meme dokusunun ağırlığı, orijinal meme büyüklüğüne bağlı olarak birkaç yüz gramdan 3 kg'a kadar değişebilmektedir. Redüksiyon mammoplasti teknikleri, standart olarak tarif edilmiş olup, uygulanacak teknik memenin büyüklüğüne ve cerrahın deneyimine göre tercih edilmektedir. Deneyimli bir cerrah tarafından preoperatif eksize edilecek doku miktarı tahmin edilebilmektedir. Ancak, bu subjektif bir değerlendirme olarak kalmaktadır. Rezeke edilecek meme dokusu miktarının preoperatif dönemde doğru bir şekilde ölçülebilmesi, hem hasta bilgilendirilmesi, hem de operasyon sırasında cerraha yol gösterici olacaktır (1,2). Daha önce rezeksiyon miktarını belirleme amaçlı çalışmalar yapılmış, çeşitli formüller önerilmiştir. Ancak kullanılan formüllerin karmaşık veya pratik olmaması yada uç noktalarda rezeke edilen doku miktarının ölçümlerinde hassasiyet eksikliği nedeniyle yaygın kullanım elde edilememiştir (2). Bu çalışmanın amacı, geniş bir aralıkta, redüksiyon mammoplasti uygulanacak hastalarda preoperatif dönemde rezeksiyon ağırlığını doğru bir şekilde tahmin edebilen basit ölçümlere dayanan yeni bir yöntem geliştirmektir.

Materyal ve Metod: Çalışma, prospektif olarak planlanmış olup, Aralık2016- Eylül 2018 tarihleri arasında semptomatik meme hipertrofisi nedeniyle bilateral redüksiyon mammoplasti (inferior pedikül) operasyonu uygulanan 25-65 yaş arasında 68 hasta (136 meme) dahil edilmiştir. Tüm hastaların operasyon öncesi yaş, boy, kilo ve vücut kitle indeksleri kayıt edildi. Sonrasında belirlenen çizim ve ölçüm yöntemlerine geçilerek, sternal notch (A)-sağ nipple areola orta noktası (B), sternal notch (A)-sol nipple areola orta noktası (C), her iki nipple areola (A-B) arası mesafe ölçülerek, üçgen elde edildi. Sternal notch ile nipple areolalar seviyesinin orta noktası arası mesafe ölçülerek üçgenin yüksekliği (h) olarak kabul edildi. Sonrasında ameliyatla ilgili çizimlere geçilerek, bilateral yeni nipple areola mesafeleri işaretlendi. Sternal notch (A) - sağ taraf yeni nipple (N), Sternal notch (A) – sol taraf yeni nipple (N') ve her iki taraf yeni nipple areolalar arasındaki mesafeler ölçülerek yeni bir üçgen elde edildi. Sternal notch (A) üçgenin tabanı arasındaki mesafe küçük üçgenin yüksekliği (h') olarak kabul edildi (Resim 1). Herbir meme için rezeke edilecek meme dokusu miktarı sternal notch – nipple areola arası mesafe ile büyük üçgenin yüksekliği çarpılarak hesaplandı ve kaydedildi. Formül sağ meme için AB x h, sol meme için AC x h olarak tarif edilebilmektedir. Ölçümlerde nipple tam orta noktası esas alındı. Tam sayıdan farklı küsüratlı olan ölçümler 0,4 ve daha küçük ise alt sayıya yuvarlandı. 0,5 ve daha fazla ise üst sayıya yuvarlandı. Hesaplamalar sonrasında hasta genel anestezi altında operasyona alındı. Tüm hastalara aynı teknik, inferior pedikül, ters T pattern ile meme küçültme işlemi yapıldı. Her bir memeden çıkartılan doku miktarları ayrı ayrı tartılarak kaydedildi.

İstatistik: Elde edilen tüm parametrelerin SPSSfor Windows (SPSS 10.1.3. Chicago, IL) programı kullanılarak ortalama (M), standart sapma (SD), minimum ve maksimum değerleri belirlendi. Preoperatif hesaplanan çıkartılacak doku miktarları ile ameliyatta rezeke edilip, ölçülen doku miktarları arasındaki uyumluluk oranı lineer regresyon analizi kullanılarak yapılmıştır. P<0,05 anlamlı olarak kabul edilmiştir.

Bulgular: Çalışmaya 25-62(ortalama: 44) yaş arası 68 hasta dahil edilmiştir. Hastaların BMI ortalama 32,4 olduğu, rezeke edilen doku miktarınında meme başına ortalama 1130,9 gr olduğu tespit edildi. Sternal notch-nipple areola mesafeside ortalama 35 cm.idi. Ameliyat öncesi sağ memedeki kitlenin hesaplanan ağırlığı ile sağ memeden çıkarılan kitlenin ağırlık değerleri arasındaki doğrusal ilişkiyi görebilmek için Pearson korelasyon analizi yapılmıştır. Sonuçlara göre değerler arasında istatistiksel olarak anlamlı oldukça yüksek bir ilişki bulunmuştur (p<0,05; r=0,958). Ameliyat öncesi sağ memedeki kitlenin hesaplanan ağırlığı ile sağ memeden çıkarılan kitlenin ağırlık değerleri arasındaki ilişkinin yaş değişkeni sabit tutulduğunda istatistiksel olarak nasıl bir ilişki içinde olduğunu görebilmek için kısmi korelasyon analizi yapılmıştır. Sonuçlara göre, yaş değişkeni kontrol altında tutulduğunda önceden hesaplanan değerler ile çıkarılan değer arasında istatistiksel olarak anlamlı oldukça yüksek bir ilişki bulunmuştur (p<0,05; r=0,959). Ameliyat öncesi sol memedeki kitlenin hesaplanan ağırlığı ile sol memeden çıkarılan kitlenin ağırlık değerleri arasındaki doğrusal ilişkiyi görebilmek için Pearson korelasyon analizi yapılmıştır. Sonuçlara göre değerler arasında istatistiksel olarak anlamlı oldukça yüksek bir ilişki bulunmuştur (p<0,05; r=0,955). Ameliyat öncesi sol memedeki kitlenin hesaplanan ağırlığı ile sol memeden çıkarılan kitlenin ağırlık değerleri arasındaki ilişkinin yaş değişkeni sabit tutulduğunda istatistiksel olarak nasıl bir ilişki içinde olduğunu görebilmek için kısmi korelasyon analizi yapılmıştır. Sonuçlara göre, yaş değişkeni kontrol altında tutulduğunda önceden hesaplanan değerler ile çıkarılan değer arasında istatistiksel olarak anlamlı oldukça yüksek bir ilişki bulunmuştur (p<0,05; r=0,956). Ameliyat öncesi sağ ve sol memeden hesaplanan değerler ile ameliyat sonrası sağ ve sol memeden çıkarılan kitlenin gerçek ağırlığı arasındaki farkı belirleyebilmek için yapılan eşleştirilmiş örneklem t testi yapılmıştır. Test sonuçlarına göre, hem sağ meme hem de sol meme için ameliyat öncesi hesaplanan değerler ile ameliyat sonrası çıkarılan kitlenin ağırlık değerleri arasında istatistiksel olarak anlamlı bir farklılık olmadığını ön gören H0 hipotezi %95 güven ile red edilememiştir. Buna göre hesaplanan değerler ile gerçek değerler arasında farklılık istatistiksel olarak anlamlı bulunmamıştır (p>0,05). Araştırmaya katılanların kişilerden sağ memeden elde edilen ameliyat öncesi hesaplanan değerlerin ameliyat sonrası elde edilen gerçek değerler üzerindeki etkisini açıklamak üzere basit doğrusal regresyon analizi yapılmıştır. F değerine karşılık gelen anlamlılık seviyesine bakıldığında kurulan modelin istatistiksel olarak anlamlı olduğu görülmektedir (F=721,476; p<0,05). Öncesinde hesaplanan değerlerin, gerçek değerleri açıklama yüzdesi (%92) olarak bulunmuştur. Diğer bir ifadeyle R2 hesaplanan değerlerin gerçek değerler ile uyumunu göstermektedir (Düzenlenmiş R^2=0,916). Araştırmaya katılanların kişilerden sol memeden elde edilen ameliyat öncesi hesaplanan değerlerin ameliyat sonrası elde edilen gerçek değerler üzerindeki etkisini açıklamak üzere basit doğrusal regresyon analizi yapılmıştır. F değerine karşılık gelen anlamlılık seviyesine bakıldığında kurulan modelin istatistiksel olarak anlamlı olduğu görülmektedir (F=666,411; p<0,05). Öncesinde hesaplanan değerlerin, gerçek değerleri açıklama yüzdesi (%91) olarak bulunmuştur. Diğer bir ifadeyle R2 hesaplanan değerlerin gerçek değerler ile uyumunu göstermektedir (Düzenlenmiş R^2=0,910). Yapılan istatistiksel incelemelerde kullanılan formülün çıkartılan doku miktarını belirlemede başarılı olduğu ve geniş bir hasta aralığında (sternal notch-nipple areola:28-42 cm) kullanılabileceği gösterilmiştir. Sonuç olarak, bulunan formül, basit, uygulaması kolay ve yüksek doğruluk oranına sahip olup, hem hastalar, hem cerrahlar için yol göstereceği düşüncesindeyiz.

Kaynaklar: Freire M, Neto MS, Garcia EB, Quaresma MR, Ferreira LM.Functional capacity and postural pain outcomes after reduction mammaplasty. Plas Reconstr Surg. 2007;119:1149–1156;discussion 1157–1158. Tenna S, Cogliandro A, Cagli B, et al.: Breast hypertrophy and asymmetry: A retrospective study on a sample of 344 consecutive patients. Acta Chir Plast2012;54:9–12.

Anahtar Kelimeler: redüksiyon mammoplasti, formul, ağırlık

resim 1

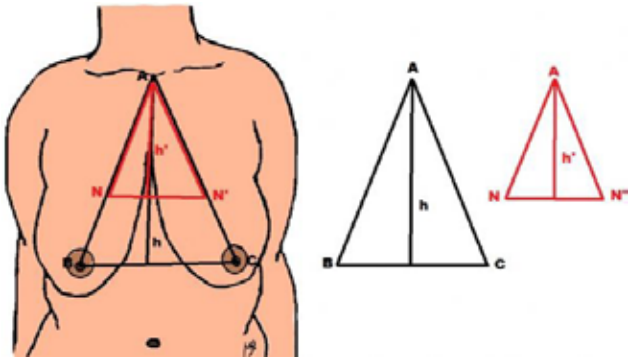

üçgenlerin çizimi

tablo 1

	ortalama	aralık
yaş (yıl)	44	21-61
vücut kitle indeksi (kg/m2)	34,2	28-40,4
sternal notch-sağ niple areola (cm)	35,9	27-45
sternal notch-sol nipple areola (cm)	35,7	27-45
rezeke edilen ağırlık (her meme gram)	1122,63 (sol) 1139,23 (sağ)	290-2280 350-2460
formülle hesaplanan miktar	1130,18 (sol) 1134,11 (sağ)	621-1890 621-1848

Hastaların özellikleri

SS-012
Redüksiyon mammoplasti yapılan hastalarda postoperatif sonuçların komplikasyon, duyu ve hasta memnuniyeti ile değerlendirilmesi

Hatice Gözde Muratoğlu, Musa Kemal Keleş, Sebat Karamürsel
Sağlık Bilimleri Üniversitesi Dışkapı Yıldırım Beyazıt Eğitim Araştırma Hastanesi, Ankara

Giriş: Meme küçültme operasyonundaki temel amaçların başında uzun süreli memnun edici şekil elde etmektir. Diğer amaç küçültme yaparken areolar duyuyu olabildiğince korumaktır. [1]

Literatürde küçültme operasyonu için farklı pediküller ve cilt eksizyon teknikleri tanımlanmıştır ancak halen standart olarak kabul edilmiş tek bir cerrahi teknik bulunmamaktadır. [2] Bu çalışmada amaç; farklı tekniklerle redüksiyon mammoplasti uygulanan hastalarda operasyon sonrası komplikasyon oranlarının tespiti, meme ucu duyusunun geri kazanımının değerlendirilmesi, hastaların ameliyat öncesi şikayetlerinin ne oranda giderildiğinin ve hasta memnuniyetinin saptanması ve bu sonuçlara etkili olası değişkenlerin ve cerrahi tekniklerin değerlendirilmesidir.

Yöntem-Gereçler: Ocak 2015 ile Ocak 2019 tarihleri arasında meme redüksiyonu operasyonu yapılmış olan 120 hastadan araştırmaya katılmayı kabul edenler geriye dönük olarak değerlendirildi. Hastaların yaşı, varsa ek hastalıkları, sigara kullanımı ve uygulanan operasyonun özellikleri hasta dosyalarından bulunarak kaydedildi. Değerlendirmede hastalardan alınan anamnez doğrultusunda ve hastane kayıtları ve hasta dosyaları incelenerek gelişmiş olan komplikasyonlar oluşturulan bir skorlama sistemi ile değerlendirildi. Daha sonra muayene ile her hastaya fotoğraflama yapıldı, meme ucu pozisyonları ölçüldü ve Sommerstein monofilament testi ile meme ucu- areola duyusu dokunma muayenesi ile değerlendirildi. Hastala önceden belirlenen bir memnuniyet anketi doldurtuldu.

Sonuç: Meme büyüklüğünün tedavisi amacıyla çok sayıda cerrahi teknik tanımlanmıştır. En sık görülen komplikasyon yara yeri komplikasyonlarıdır ve preoperatif meme büyüklüğüyle ilişkilidir.[3] Meme ucu- areola duyusunun korunmasında hastanın yaşı, postoperatif geçen süre ve seçilen cerrahi teknik etkili olabilecek değişkenlerdir.[4, 5] Her hastada o hastanın özelliklerine göre uygun teknik seçilmelidir.

Kaynaklar:

1. Hamdi, M., et al., Evaluation of nipple–areola complex sensitivity after the latero-central glandular pedicle technique in breast reduction. British journal of plastic surgery, 2003. 56(4): p. 360-364.
2. Kemaloglu, C.A. and H. Özocak, Comparative outcomes of inferior pedicle and superomedial pedicle technique with wise pattern reduction in gigantomastic patients. Annals of plastic surgery, 2018. 80(3): p. 217-222.
3. Cunningham, B.L., et al., Analysis of breast reduction complications derived from the BRAVO study. Plastic and reconstructive surgery, 2005. 115(6): p. 1597-1604.
4. Nahabedian, M.Y. and M.M. Mofid, Viability and sensation of the nipple–areolar complex after reduction mammaplasty. Annals of plastic surgery, 2002. 49(1): p. 24-32.
5. Spear, M.E., et al., The impact of reduction mammaplasty on breast sensation: an analysis of multiple surgical techniques. Annals of plastic surgery, 2012. 68(2): p. 142-149.

Anahtar Kelimeler: redüksiyon, mammoplasti, duyu, memnuniyet, komplikasyon, meme

SS-013
Hasta Demografik bilgilerinin, Operasyonel ve Operasyon Sonrası Bakım Varyasyonlarının Meme Küçültme Hastalarının Memnuniyetine Etkileri

Ersin Akşam[1], Meltem Ayhan Oral[2]
[1]İzmir Katip Çelebi Üniversitesi Tıp Fakültesi, Plastik Rekonstrüktif ve Estetik Cerrahi Anabilim Dalı, İzmir
[2]İzmir Katip Çelebi Üniversitesi, Atatürk Eğitim ve Araştırma Hastanesi, Plastik Rekonstrüktif ve Estetik Cerrahi Kliniği, İzmir

Amaç: Meme küçültme, hasta memnuniyeti yüksek olan çok yaygın bir estetik ve fonksiyonel operasyondur. Hasta memnuniyetini değerlendirmek için birçok çalışma yapılmıştır. Bu çalışmada hasta demografik özellikleri, ameliyat teknikleri ve ameliyat sonrası bakımın hasta memnuniyetine etkisi değerlendirildi.

Yöntem: Kasım 2017-Nisan 2019 tarihleri arasında meme küçültme ameliyatı geçiren hastalar arasından, ameliyat öncesi ve ameliyat sonrası altıncı aylık dönemde Breast-Q meme redüksiyonu modülü anketi doldurmayı kabul eden hastalar çalışmaya dahil edildi. Ameliyat öncesi Breast-Q anketine ek olarak hastaların evlilik durumları (evli, bekar, boşanmış, dul), çocuk sahibi olup olmadıkları, sigara kullanımı, boy ve kiloları, yaşları ameliyat öncesinde sorularak kaydedildi. Ameliyat sonrası Breast-Q anketine ek olarak ameliyat sonrasında dren kullanılıp kullanılmadığı, cilt dikişleri olup olmadığı, herhangi bir komplikasyon gelişip gelişmediği, postoperatif yatış gün sayısı, hastanede kaldığı odada başka hasta bulunup bulunmadığı sorgulanarak kayıt altına alındı.

Bulgular: Çalışmaya 74 hasta dahil edildi. Ortalama yaş 45.8 ve ortalama vücut kitle indeksi (VKİ) 29.2 idi. Ameliyat sonrası memelerden tatmin, psikososyal, cinsel ve fiziksel iyilik hali puanları ameliyat öncesi puanlardan anlamlı derecede yüksekti ($p < 0.05$). Yaşlı kadınlarda memelerden memnuniyet ve psikososyal iyilik hali ameliyat öncesi puanlarda daha yüksekti ($p < 0.05$). Genç hastalar ve normal kilolu hastalar ameliyat sonrası fiziksel iyilikten daha yüksek puan aldı ($p < 0.05$). Ameliyat sonrası

komplikasyonu olan hastalarda memelerden memnuniyet, cinsel ve fiziksel iyilik hali, bilgi memnuniyeti, cerrah ve tıbbi malzeme puanları anlamlı olarak düşüktü (p <0,05).

Sonuç: Subkutan sütür kullanımı, dren kullanımından kaçınma ve hastaneden erken taburculuk gibi küçük operatif ve post-operatif bakım varyasyonları hasta memnuniyetini önemli ölçüde artırmadığı tespit edildi. Komplikasyon olmayan cerrahinin, hasta memnuniyetini artıran en güçlü faktör olduğu görüldü. Yaş ve VKİ gibi hasta demografisi bilgileri, hasta memnuniyetini arttırmak için hasta seçiminde kullanılabilecek kriterlerdir.

Anahtar Kelimeler: anket, Breast-Q, hasta memnuniyeti, komplikasyonlar, vücut kitle endeksi

Figür 1

** = p<0.05*

SS-014
Septum Bazlı Süperomedial Pediküllü Küçültme Mammaplasti Uygulanan 85 Hastanın Retrospektif Analizi

Mustafa Akyürek, Emrah Arslan
Çanakkale Onsekiz Mart Üniversitesi Plastik, Rekonstrüktif ve Estetik Cerrahi, Çanakkale

Giriş: Meme küçültme ameliyatı için, meme ucunu uygun pozisyona taşımak amacıyla değişik pedikül seçenekleri tanımlanmıştır. Pedikül seçiminde planlanan pedikül uzunluğu, önceki biopsi girişimlerine ait nedbeler, hastanın ameliyat sonrası gebelik planları ve memenin büyüklüğü–sarkıklığı gibi anatomik özellikleri belirleyici olmaktadır. Medial dolgunlukla beraber yuvarlak bir meme, doğru konumlanmış ve hisli bir meme ucu bu girişimin en önemli hedefleridir.

Materyal – Metod: Septum bazli süperomedial pediküllü meme küçültme tekniği ile 2014 – 2019 yılları arasında, sternal çentik – meme ucu mesafesi 26 ile 49 cm arasında değişen 85 hasta opere edildi. Nedbe şekli dermis kalitesi ve cilt fazlalığının miktarına göre ayarlandı. Pillar mesafesi 5 cm olarak ayarlandı. 20 hasta vertikal skar ile kapatılırken 65 hasta ters t skar ile kapatıldı. Meme ucu konumlandırması pedikül uzunluğuna göre belirlendi.

Sonuç: Ameliyatlar esnasında pedikül uzunluğu 5 ile 25 cm arasında değişen nipple areola kompleks flepleri kullanıldı. Meme başına en az 310 gr, en fazla 3150 gr doku eksize edildi. Ameliyat esnasında Würinger septumu tespit edildikten sonra eksizyonlara başlandı. Eksizyonlar memenin boyutuna göre alt dış kadrandan başlanarak sırasıyla üst dış kadran ve alt iç kadranı içerecek şekilde yapıldı. Skar yerleşimi ve şekline ameliyat esnasında karar verildi. Hastalar en az 6 ay en fazla 2 yıl takip edildi. Nipple areola kompleks kaybı gözlenmedi. 3 hastada bottoming out deformitesi oluştu. 8 hastada meme ucunda his kaybı oluştu. Oluşan his kaybının ameliyat esnasında elde edilen nipple areola kompleks fleplerinin uzunluğu ile korale olmadığı tespit edildi. Oluşan bottoming out deformiteleri 6 -8 ay sonra yapılan alt kadran eksizyonları ve yeni fold – pillar rekonstrüksiyonu uygulanarak düzeltildi.

Tartışma: Würinger septumu bazlı meme küçültme ameliyatları farklı büyüklükteki memeler için kullanışlı bir metoddur. Doku eksizyonu ve pedikül şekillendirme işlemlerine geçilmeden önce septal damarların tespiti ameliyatı güvenli kılmaktadır. Tıpkı intestinal sistemi kanlandıran damarların içerisinde seyrettiği mesenterik ligaman gibi organize olan Würinger septumu, meme küçültme ameliyatları sonrasında oluşabilecek en kötü komplikasyon olan meme ucu kaybı olasılığını en aza indirmek için tanınması ve yer yer korunması gereken bir yapıdır. Ayrıca meme ucunu hislendiren sinir liflerinin de bu yapı içerisinde seyrettiği göz önüne alınırsa, ameliyat sonrası laktasyon planlayan hastalara da anatomik bilgilere dayanan olumlu cevaplar verilebilir1.

Kaynakça: 1. Würinger E, Mader N, Posch E et al (1998) Nerve and vessel supplying ligamentous suspension of the mammary gland. Plast Reconstr Surg 101:1486–1493

Anahtar Kelimeler: makromasti, küçültme mammoplasti, würinger septumu

SS-015
Bilateral Küçültme Mammoplastisi Uygulanan Hastalarda Patoloji Bulgularına Göre İnsidental Meme Kanseri Riskinin Retrospektif Değerlendirilmesi

Gökay Baykara[1], Hande Akdeniz[2], Ramazan Arslan[1], Koray Gürsoy[1], Uğur Koçer[1]
[1]Ankara Eğitim ve Araştırma Hastanesi, Ankara
[2]Sakarya Üniversitesi Eğitim ve Araştırma Hastanesi, Sakarya

Giriş: Kadın memesinin normalden büyük olması (makromasti), meme kanseri açısından risk arttırıcı faktörlerden birisidir.(1) Bu şikâyetle başvuran hastalarda insidental meme kanseri görülme ihtimali çoğu zaman ihmal edilmekte ve işlem uygulanacak her hasta için meme kanserine yönelik radyolojik taramalar ameliyat öncesinde değerlendirilmektedir. ACR (American College of Radiology) Derneği'nin yayınladığı rapora göre mamografi sonrasında meme dansitesi yüksek olan ve net kitle ayrımı yapılamayan özellikle 40 yaş altı hastalara meme ultrasonografisi ile tarama yapılması önerilmektedir.(2)

Rutin olarak yapılan tarama tetkikleri ve toplumda meme kanserine olan duyarlılığın artması nedeniyle erken tanı ihtimali ve insidental meme kanseri tanısında artış görülmesinden dolayı, yapılan meme operasyonları ve küçültme mammoplastisi işlemi sonrası elde edilen meme dokusu materyallerinin patolojik incelemeye gönderilmesi ve patoloji sonucu ile hasta takiplerinin yapılması büyük önem taşımaktadır.(3) Bu çalışmanın amacı, ülkemizde meme küçültme operasyonu sonrası patoloji materyallerinde insidental premalign ve malign lezyon oranını saptamak; hastaların aile öyküsü, sigara kullanımı ve kullanılan meme küçültme tekniği gibi diğer faktörlerle meme kanseri ilişkisini ortaya koymaktır. Bu amaçlı çalışmalar genellikle Avrupa ve Amerika verilerini içermekte olup buna benzer bir

çalışmanın Türkiye'de daha önce yapılmadığı görülmüştür ve bundan dolayı ayrıca önem taşımaktadır.

Metod: Çalışma Ankara Eğitim ve Araştırma Hastanesi ve Sakarya Üniversitesi Eğitim ve Araştırma Hastanesi Plastik, Rekonstrüktif ve Estetik Cerrahi kliniklerince çok merkezli olarak 2008-2019 yılları arasında makromasti nedeniyle polikliniğe başvuran ve küçültme mammoplastisi uygulanan hastaları içermektedir. Tüm hastalara operasyon öncesi aile öyküsü, sigara kullanımı gibi bilgileri ayrıntılı olarak sorulmuştur. Daha önce küçültme veya herhangi bir meme cerrahisi uygulanan hastalar, operasyon öncesi yapılan fizik muayenesinde ve radyolojik incelemesinde malignite tespit edilen hastalar, patolojisine veya özgeçmişine ulaşılamayan hastalar çalışmaya dahil edilmemiştir. Patoloji raporlarında malign ve premalign lezyon saptanan hastalar meme onkoloji cerrahları ile multidisipliner yaklaşımla tedavileri devam ettirilmiştir.

Sonuçlar: Yapılan çalışma sonucunda 172 hastanın verilerine ulaşılmış ve bu hastalardan 162'sinin patoloji sonuçları incelenmiş ve çalışmaya dahil edilmiştir. Hasta yaşı ortalamasının 42,2 (19-76) olduğu görülmüştür. Bu hastaların %72,8'inde sigara içimi mevcut değilken, %27,2'si ameliyat sırasında aktif sigara içicisi olduğunu belirtmiştir. Toplam hastaların %87,7'sinde ailede meme kanseri öyküsü bulunmazken %12,3'ünde ailede meme kanseri öyküsü bulunmaktadır. Patolojik raporlarda normal meme dokusundan sonra en sık raporlanan patolojik sonuç fibrokistik değişikliklerdir. 162 hastanın 58'inde (%35,8) normal meme dokusu patolojisi gözlemlenirken, 91 hastada (%56,2) ise fibrokistik değişiklikler izlenmiştir. Patolojik incelemesinde premalign lezyon saptanan 13 hastanın (%8) ayrıntılı patolojik incelemesinde; 6 hastada (%3,7) fibroadenom, 5 hastada (%3,1) atipik duktal hiperplazi, 1 hastada (%0,6) intraduktal papillom ve 1 hastada da (%0,6) sklerozan adenozis görülmüştür. Premalign ve malign özellik gösteren hastalar incelendiğinde risk faktörü olarak sadece atipik duktal hiperplazi izlenen 5 hastanın 2'inde aile öyküsü bulunurken yine bu 5 hastanın 3'ünde sigara içimi olduğu öğrenildi. Bu hastaların ortalama yaşları 45,5 (38-59) olarak bulunurken çıkarılan doku ortalama 1149 gram olarak tespit edildi. Yapılan teknik ile meme kanseri lokalizasyonu arasında anlamlı fark yoktu. Premalign ve malign özellik saptanan hastalar multidisipliner yaklaşımla ilgili bölümlerce tedavisi yapılmıştır.

Tartışma: Küçültme mammoplastisi ülkemizde en sık uygulanan meme estetiği ameliyatlarından biridir. Bu operasyon her ne kadar estetik, fonksiyonel ya da psikolojik nedenlerle yapılıyor olsa da memeyi küçültmek amaçlı çıkarılan materyal genellikle patolojik tetkik için gönderilmesine rağmen hastanın kontrolleri sırasında insidental meme kanseri olasılığı göz ardı edilmektedir.(3) Günümüzde operasyon öncesinde risk taşıyan hastalarda planlama yaparken onkolojik ve plastik cerrahi prensiplerinin bir arada uygulandığı onkoplastik yaklaşımlar uygulanırken, operasyon sonrasında patolojik sonuç ile teşhis konulan meme kanseri olgularında multidisipliner yaklaşımlar gereklidir. İnsidental meme kanseri sıklığını saptamak amacıyla 2017 yılında Thomas ve ark'larının insidental ve prekürsör lezyon sıklığını araştıran 16 çalışmayı inceledikleri; toplamda 2363 otopsi materyalleri ve 99 vaka incelemesini içeren bir meta-analiz yayınlamışlardır. Bu çalışmada insidental meme kanseri ya da prekürsör lezyon varlığı %19,5 (%0,85 invaziv kanser+%8,9 insitu kanser+%9,8 aitipik hiperplazi) olarak tespit edilmiştir.(4) Bu çalışma da insidental meme kanseri konusunun önemini bir kez daha vurgulamış olup meme kanseri taramalarının rutin sağlık taramalarına girmesinin önemini göstermiştir. Yine son yıllarda Güney Amerika'da yapılan bir çalışmada; küçültme mammoplastisi uygulanan 200 hasta dosyaları geriye yönelik olarak incelenmiş ve 98 hastada(%49) benign patoloji gözlenirken, 4 hastada(%2) malign patoloji gözlenmiştir. Bu çalışmada patolojik tanı olarak en sık benign lezyon fibrokistik hastalık olarak görülmüş iken, en sık malign lezyon ise duktal karsinoma in situ olarak raporlanmıştır. Çalışmanın sonucu olarak patolojik inceleme şart olarak görülmüş ve her hastaya operasyon öncesinde bu konuda bilgilendirme yapılmasını önermişlerdir.(5) Danimarka'da küçültme mammoplastisi ve meme kanseri arasındaki ilişkiyi saptamak üzerine yapılan bir çalışmada 1245 küçültme mammoplastisi uygulanan hasta 10 yıl ve üzerinde bir süre ile takip edilmiş ve meme kanseri riski araştırılmıştır. Hastalar yaşa ve yıllara göre beklenen ortalama meme kanseri insidansı ile karşılaştırılmış ve 30.28 hastada meme kanseri oluşması beklenirken sadece 18 hastada meme kanseri gördüklerini söylemişlerdir. Bundan yola çıkarak hayvan deneylerinin aksine küçültme mammoplastisinin kanser riskini arttırmadığı, aksine meme kanserine yakalanma olasılığı olan dokuyu azaltarak özellikle 600 gr ve üstü doku çıkarımı yapılan hastalarda kanser riskini anlamlı derecede azalttığı gösterilmiştir. Yazarlar küçültme mammoplastisi işlemi sonrası kanser görülen 18 hastanın 5'inde kanserin ilk 10 yıl içerisinde görüldüğünü saptamışlar fakat bu hastaların çıkarılan dokulardaki histopatolojik incelemelerinin yapılıp yapılmadığından bahsetmemişler dolayısıyla insidental meme kanseri olasılığını ya da sonradan oluşan kanseröz lezyon ihtimalini değerlendirmemişlerdir.(6) Çalışmamızın uzun süren bir retrospektif süreci kapsaması ve hastaların dış merkezlerde yapılan radyolojik tetkiklerine ulaşmaktaki zorluk bu çalışmanın kısıtlaması olarak görülmüştür. Yapılan patolojik inceleme sonucunda insidental meme kanseri olasılığı kesin olarak ortadan kaldırılamamıştır çünkü uygulanan tekniğe göre geride meme dokusu bırakılmaktadır ve eksize edilmeyen dokuda insidental meme kanseri ihtimali devam etmektedir. Bu yüzden çalışmanın sonucunda hastalardaki insidental meme kanseri insidansı değil sadece çıkarılan dokular üzerindeki insidansı hesaplanmıştır.

Örneklem kümesinin küçük olması ve seçilen hasta grubunun yakın sosyoekonomik düzeye sahip olması nedeniyle yeterli bir veri sağlanamamış olma ihtimaline karşı Türkiye'de kesin veriler oluşturulması için daha geniş örneklem kümesi içeren çalışmalara ihtiyaç vardır.

Sonuç: Meme üzerinde yapılacak operasyonlar öncesinde fizik muayene ya da radyolojik tetkikler gibi kanser taramaları yapılmasına rağmen insidental meme kanseri riski göz önünde bulundurulmalı ve çıkarılan materyaller mutlaka işaretlenerek patolojik incelemeye gönderilmelidir ve bu konuda hasta bilgilendirilmelidir. Hastanın operasyon sonrası kontrollerinde patolojik muayeneye de yer verilmesi gerekir. Küçültme mammoplastisi sonrası meme kanseri tanısı alan hastalara multidisipliner yaklaşım uygulanmalıdır. İnsidental meme kanseri olguları her ne kadar düşük bir orana sahip olsa da göz ardı edilemeyecek kadar büyük bir öneme sahiptir.

Anahtar Kelimeler: küçültme mammoplastisi, meme kanseri, insidental

SS-016
İnferior pediküllü ters T skarlı redüksiyon mamaplastide pedikül plikasyonu ve dermal flep süspansiyonunun kombine kullanımına dair tercübelerimiz

Teoman Eskitaşçıoğlu[1], Yalçın Yontar[2]
[1]Erciyes Üniversitesi Tıp Fakültesi, Plastik, Rekonstrüktif ve Estetik Cerrahi Anabilim Dalı, Kayseri
[2]Acıbadem Kayseri Hastanesi, Plastik, Rekonstrüktif ve Estetik Cerrahi Kliniği, Kayseri

Amaç: Bu sunumda, redüksiyon mamaplasti uygulanan hastalarda pedikül plikasyonu ve dermal flep süspansiyonunun kombine kullanımına dair sonuçların sunulması amaçlanmıştır.

Hastalar ve Yöntem
Hastalar: Mart 2008-Kasım 2017 tarihleri arasında yazarlar tarafından 121 hastaya bilateral makromasti nedeniyle inferior pediküllü ters T skarlı redüksiyon mamaplasti uygulandı. Serbest meme başı-areola greftinin uygulanmış olması, takip süresinin 12 aydan kısa olması ve klinik verilerin eksikliği çalışmaya dahil edilmeme kriteri olarak belirlendi; 22 hasta çalışma dışı bırakıldı. Operatif teknik: Tüm cerrahi işlemler genel anestezi altında ve steril koşullar sağlanarak gerçekleştirildi. Meme çizimleri, Özyazgan ve ark. [1] tarafından tariflenmiş tekniğe uygun olacak şekilde yapıldı. İnferior pedikülün medial ve lateral kenarında, tabanı pedikülün üst ucu ile meme başı-areola kompleksinin alt ucunun 6-7 cm inferioru arasında uzanacak şekilde birer adet üçgen şekilli dermal flep planlandı. Meme parankiminin tümesan mayi ile infiltrasyonu sonrasında dermal flepler ve inferior pedikül dezepitelize edildi. Dermal fleplerin 1-1,5 cm kalınlıkta elevasyonunu takiben lipoglandüler doku eksizyonu gerçekleştirildi. Pedikül plikasyonu, meme başı-areola kompleksinin alt ucunun 6-7 cm inferiorunda çizilen horizontal hat ile inframamarian kıvrımın 1 cm superiorunda çizilen horizontal hat arasında yapıldı. Plikasyon işlemi sonrasında üçgen şekilli dermal fleplerin tepe noktası, inferior pedikülün arka yüzünde birbirine ve ardından pektoral fasya ve kasa 2-0 polidioksanon sütür ile fikse edildi. Takiben inferior pedikülün üst ucunun fiksasyon işlemi gerçekleştirildi. Geçici sütürler konularak meme simetrisi kontrol edildi. Hemostaz ve drenlerin yerleştirilmesi sonrasında deri altı ve deri sütürasyonu yapılarak operasyona son verildi. Drenler, gelen hacminin 20ml/gün'ün altında olması durumunda çekildi. Hastalara 4-6 hafta destekleyici sütyen kullanmaları önerildi.

Bulgular: Çalışmaya dâhil edilen hastaların ortalama yaşı 39,77 ± 12,05 (dağılım, 17-67 yaş) ve ortalama takip süresi 28,19 ± 11,60 aydı (dağılım, 12-61 ay). En çok eşlik eden kronik hastalık hipertansiyon iken (n= 9), bunu astım (n= 5), hipotiroidizm (n= 4), diabetes mellitus (n= 3) ve romatoid artrit (n= 1) takip etmekteydi. Meme başı-areola kompleksinin preoperatif ortalama çapı ve klavikula orta noktası-meme başı, meme başı-inframamarian kıvrım ve inframamarian kıvrımın preoperatif ortalama uzunluğu, sırasıyla, 6,54 ± 1,55 cm, 33,48 ± 4,89 cm, 15,98 ± 3,92 cm ve 25,09 ± 4,13 cm'ydi. Eksize edilen meme dokusunun ortalama ağırlığı hasta başına 2033,32 ± 928,42 g'dı. Hiçbir hastada patolojik inceleme sonrasında premalign ya da malign bir lezyon saptanmadı. Ters T skarın birleşim noktasında üç hastada unilateral detaşman, iki hastada ise unilateral nekroz gözlendi. Ayrıca bir hastada bilateral, iki hastada ise unilateral olarak meme başı-areola kompleksinde kısmi yüzeyel nekroz gözlendi. Bu hastalarda ek bir cerrahi işleme gerek kalmaksızın sekonder iyileşme sağlandı. Uzun dönemde altı hastada hafif düzeyde asimetri ve iki hastada bilateral psödopitoz gözlendi. Bilateral horizontal skarlar boyunca yerleşim gösteren hipertrofik skarların gözlendiği 3 hastada intralezyonel steroid enjeksiyonu ile kabul edilebilir bir düzelme sağlandı. Bir hastada bilateral köpek kulağı eksizyonu, bir hastada ise unilateral yağ nekrozu nedeniyle postoperatif 3. ayda eksizyon işlemi gerçekleştirildi. İki hastada unilateral meme başı-areola kompleksinde duyu kaybı gözlendi. Operasyon sonrası hasta memnuniyeti yüksekti.

Sonuçlar: Günümüzde en sık uygulanan meme redüksiyon tekniklerinden biri olan ters T skarlı redüksiyon mamaplastide sıklıkla inferior pedikül tercih edilmekteyken [2], tekniğin uzun dönemde karşılaşılan en önemli problemleri psödopitoz ve "boxy breast" deformiteleridir [3]. Çalışmamızın sonuçları ve elde ettiğimiz klinik tecrübeler, pedikül plikasyonu ve dermal flep süspansiyonunun kombine kullanımıyla inferior pedikülün istenilen pozisyonda konumlandırılarak şekillendirilebildiğini, projektil ve stabil bir meme kitlesinin elde edildiğini ve uzun dönem meme deformitelerinin önüne geçildiğini göstermektedir. Çalışmamızda elde edilen bir diğer önemli sonuç ise pedikül plikasyonu ve dermal flep süspansiyonunun kombine kullanımının inferior pedikül dolaşımı üzerinde olumsuz etkileri olacağına dair görüşlerin önüne geçilmesi olmuştur [4]. Geçmiş çalışmalarda da belirtildiği üzere [3,5,6], dermal fleplerin üçgen şeklinde planlanmasıyla inferior pedikülün daha kolay manipüle edilebildiği tarafımızca da tecrübe edilmiştir. Tek başına pedikül plikasyonu uygulaması ile "boxy breast" deformitesinin önüne geçilemeyeceği ve tek başına dermal flep süspansiyonu ile istenilen meme projeksiyonunun sağlanamayacağı; bu nedenlerle pedikül plikasyonu ve dermal flep süspansiyonunun kombine olarak ve güvenilir bir şekilde redüksiyon mamaplastide kullanılabileceği görüşündeyiz. Çalışmamızda, postoperatif meme ölçümlerine ait verilerin olmaması, hasta memnuniyetinin ölçülmesi amacıyla anket çalışması yapılmamış olması ve psödopitoz tanısı için kantitatif bir tekniğin kullanılmamış olması çalışmanın sınırlılıkları olarak gösterilebilir. Bulgularımızın desteklenmesi amacıyla daha çok hastayı içerecek prospektif çalışmaların yapılması gerektiği görüşündeyiz.

Resim 1

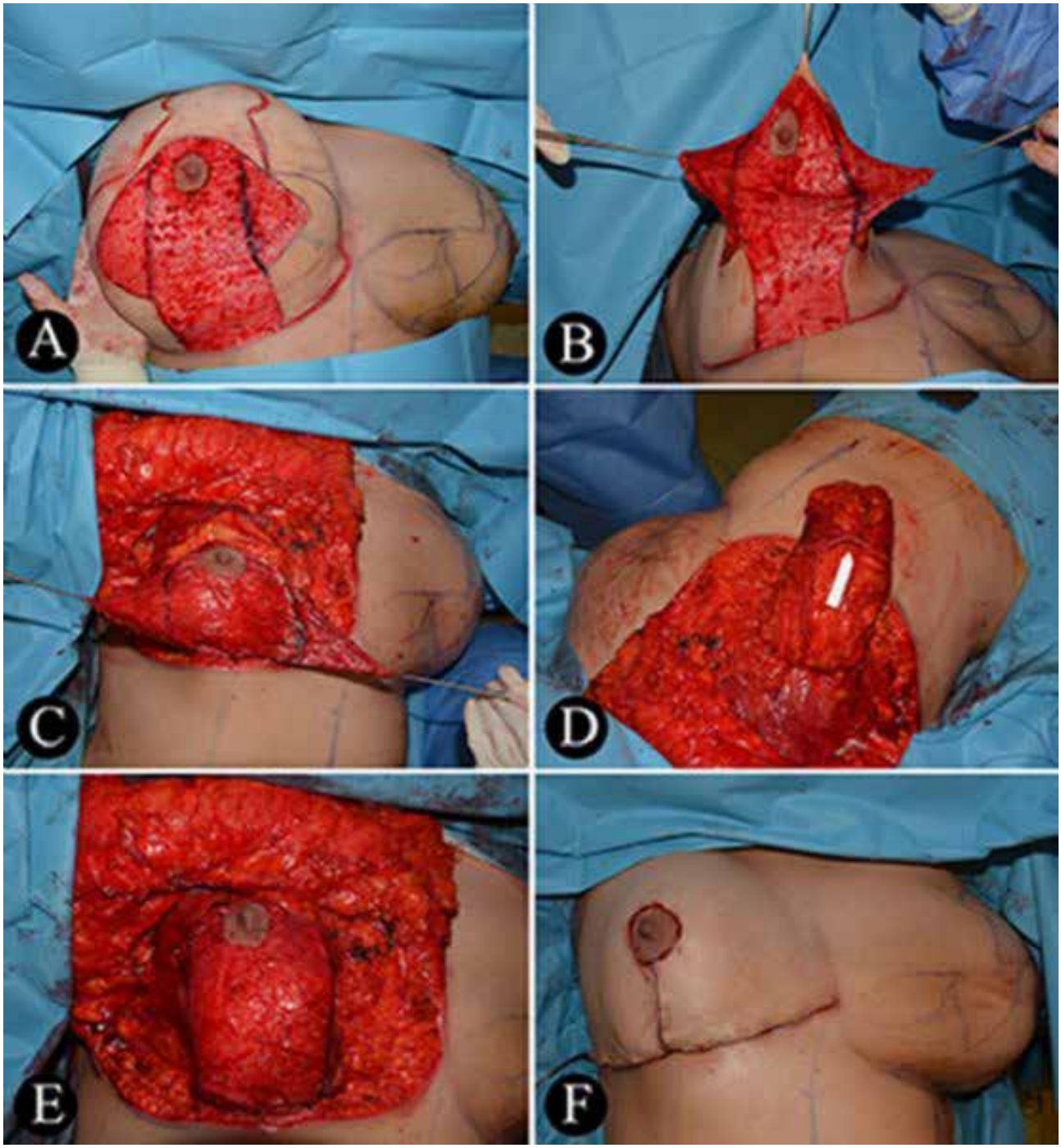

A. Dezepitelize edilmiş üçgen şekilli dermal flepler ve inferior pedikül, B. 1-1,5 cm kalınlıkta eleve edilmiş dermal flepler, C. plike edilmiş inferior pedikül, D. inferior pedikülün arka yüzünde tepe noktalarından birbirine sütüre edilmiş medial ve lateral dermal flepler, E. pektoral fasya ve kasa fikse edilmiş inferior pedikül ve F. subkutan sütürasyonu yapılmış sağ memenin görünümü.

Anahtar Kelimeler: dermal flep, inferior pedikül, meme redüksiyonu, pedikül plikasyonu, redüksiyon mamaplasti

Kaynaklar

1. Özyazgan İ, Eskitaşçıoğlu T, Baykan H, Günay GK. İnferior Piramidal Pediküllü Glandüler Flep İle Meme Küçültme Ameliyatında "Anahtar Deliği" Kalıbının Kullanımına Yeni Bir Yaklaşım. Turk. J. Plast. Surg. 2005; 13: 84-88.
2. Nelson RA, Colohan SM, Sigurdson LJ, Lalonde DH. Practice profiles in breast reduction: a survey among Canadian plastic surgeons. Can. J. Plast. Surg. 2008; 16:157-161.
3. Echo A, Guerra G, Yuksel E. The dermal suspension sling: shaping the inferior pedicle during breast reduction. Aesthetic. Plast. Surg. 2011; 35: 608-616.

4. Temel M, Karakaş AO, Dokuyucu R, Türkmen A. "The dermal internal brassiere flap," a new modification of inferior pedicle breast reduction technic. Aesthetic. Plast. Surg. 2015; 39: 350-358.
5. Aydin H, Tümerdem B, Önel D, Özkan AÇ. Reduction mammaplasty using inferior pedicle technique combined with dermal suspension. Plast. Reconstr. Surg. 2003; 111: 1362-1363.
6. Zic R, Vlajcic Z, Dewing D, Zambelli M, Stanec Z. The "dermal cage": a modification of the inferior pedicle breast reduction. Aesthetic. Plast. Surg. 2013; 37: 364-371.

SS-017

Bariatrik Cerrahi Geçiren ve Geçirmeyen Hastalarda Vücut Şekillendirme Amaçlı Aynı Seansta Redüksiyon Mammoplasti ve Abdominoplasti Sonrası Komplikasyonların Karşılaştırılması

Fethiye Damla Menkü Özdemir, Hakan Uzun
Hacettepe Üniversitesi Tıp Fakültesi, Plastik Rekonstrüktif ve Estetik Cerrahi Ana Bilimdalı, Ankara

Giriş: Masif kilo kaybı sonrası hastalarda ortaya çıkan ciltte sarkma estetik, fiziksel, medikal, psikolojik problemler ortaya çıkarır. Bunlara olarak intertrigo, fungal enfeksiyonlar, kaşıntı, ülser verilebilir. Ortaya çıkan bu problemler sonucunda hastalarda vücut şekillendirmeye yönelik arayış başlamıştır. Her geçen gün gerek bariatrik cerrahi sonrası gerekse bariatrik cerrahi yapılmadan masif kilo kaybı olan hastaların sayısı artmış ve bu da vücut şekillendirme cerrahisini ileriye taşımıştır. Vücut şekillendirme cerrahisi yüz, boyun, sırt, kollar, aksilla, meme, üst ve alt gövde, uyluk gibi bölgelerde uygulanabilir. Bu bölgeler ayrı ayrı ameliyat edilebildiği gibi birbirleri ile de kombine edilebilir. En iyi kombinasyonlardan biri de abdominoplasti ve mastopeksi kombinasyonudur. Literatürde bariatrik cerrahi geçirmiş hastalarda ortaya çıkan malabsorbsiyon, beslenme ve fizyolojik problemler komplikasyon oranını arttırmaktadır. Hatta bu oran literatürde %30-%80 arasında değişmektedir. Ancak uygun hasta seçiminde bu komplikasyon oranı azaltılabilir. Major komplikasyonlar arasında kan transfüzyonu gerektirecek hemoglobin düşüklüğü, sepsis, derin ven trombozu ve pulmoner emboli bulunmaktadır. Minor komplikasyonlar ise hematom, dehisans, selülit, seroma, yağ nekrozu, postoperatif anemidir.

Metot ve Bulgular: Hastanemize 2015-2019 yılları arasında başvuran uygun masif kilo kaybı hastalarına aynı iki cerrah tarafından redüksiyon mammoplasti ve abdominoplasti aynı seansta uygulanmıştır. Cerrahi uygulanan 24 hastanın 12 si bariatrik cerrahi geçiren hastalardır. Diğer 12 hasta ise herhangi bir bariatrik ameliyat geçirmeden masif kilo veren hastalardır. Bu hastaların yaşları,ameliyat öncesi vücut kitle indexi, verdikleri kilo miktarı, ek hastalıkları, geçirdikleri bariatrik cerrahi kayıt altına alnmıştır. Her ne kadar hastaların genel durumuna göre ameliyat olup olmama kararı verilse de mutlak olarak her hastada 3 ay değişmeyen vücut ağırlığı, ve bariatrik cerrahi sonrası 12 ay geçirme koşulu aranmaktadır. Hastaların ameliyat sonrası dönemde komplikasyonlar majör ve minor komplikasyonlar olarak ikiye ayrılarak gözlenmiştir. Hastaların yaş ortalaması bariatrik cerrahi geçirenlerde 46.75 iken geçirmeyenlerde 45.75 tir. Vücut kitle indeksi ortalaması ise bariatrik cerrahi geçirenlerde 30.3kg/m2, geçirmeyenlerde 28 kg/m2 dir. Verdikleri kilo miktarı ortalama bariatrik cerrahi cerranlerde 33kg, geçirmeyenlerde 30 kg bulunmuştur. En sık geçirilen bariatrik cerrahi ise dörder hasta ile duodenal switch, gastrit bant ve sleeve gastrektomidir. Sadece bariatrik cerrahi geçiren bir hastada ve bariatrik cerrahi geçirmeyen 2 hastada mastopeksi ve augmentasyon mammoplasti yapılmıştır. Hastalarda sadece majör komplikasyon olarak kan transfüzyonu gerektirecek hb düşüklüğüne her iki grupta ikişer hastada rastlanmıştır. Toplam kişi başına verilen kan transfüzyonu miktarı 1 ünitedir. Minor komplikasyonlardan ise sadece seromaya her iki grupta birer hastada rastlanmıştır.

Sonuç: Literatürde yer alanın aksine bariatrik cerrahi geçirmiş hastalarda komplikasyon oranı uygun hasta seçimi yapıldığında çok yüksek değildir. Hatta komplikasyon oranının bariatrik cerrahi geçiren ve geçirmeyen hastalarda aynı olduğu görülmüştür. Ameliyat öncesi hemoglobin düzeyi düşük olan hastalarda hematoloji konsültasyonu ve uygun hemoglobin düzeyi sağlandıktan sonra ameliyata karar verilmelidir. Ameliyat süresinin uzamaması için iki cerrahi ekip ile çalışılabilir. Derin ven trombozu ve pulmoner emboliyi önlemek için erken mobilizasyon tercih edilmelidir.

Anahtar Kelimeler: Abdominoplasti ve mastopeksi, Bariatrik cerrahi, Vücut şekillendirme

Hasta Örnekleri

Hastaların Özellikleri

HASTALAR	*	1	2	3	4	5	6	7	8	9	10	11	12
*	YAŞ	46	53	48	45	50	53	52	46	53	40	37	38
*	EK HASTALIK	Tip 1 Diyabetes Mellitus, Hipertansiyon	Hipotiroidi	Tip 2 Diyabetes Mellitus	Hipertansiyon	Tip 2 Diyabetes Mellitus, Hipertansiyon	Tip 2 Diyabetes Mellitus, Hipotiroidi	Tip2 Diyabetes Mellitus	YOK	Tip2 Diyabetes Mellitus, Hipertansiyon	Hipertansiyon	Hipertansiyon	Tip 2 Diyabetes Mellitus
*	VÜCUT KİTLE İNDEKSİ	40.9 kg/m2	30.86 kg/m2	31.2 kg/m2	26.3 kg/m2	30.1 kg/m2	27.8 kg/m2	31.7 kg/m2	30.5 kg/m2	27.6 kg/m2	28.6 kg/m2	27.8 kg/m2	30.4 kg/m2
BARİATRİK CERRAHİ GEÇİRENLER	AMELİYAT ÖNCESİ VERİLEN KİLO MİKTARI	27 kg	30 kg	40 kg	43 kg	32 kg	35 kg	25 kg	28 kg	36 kg	31 kg	29 kg	42 kg
*	GEÇİRİLEN BARİATRİK CERRAHİ	Duodenal Switch	Sleeve Gastrektomi	Gastrik Bant	Gastrik Bant	Gastrik Bant	Duodenal Switch	Duodenal Switch	Sleeve Gastrektomi	Sleeve Gastrektomi	Sleeve Gastrektomi	Gastrik Bant	Duodenal Switch
*	VÜCUT ŞEKİLLENDİRME AMELİYAT SÜRESİ	Abdominoplasti ve Mastopeksi, protez ile augmentasyon	Abdominoplasti ve Redüksiyon Mammoplasti	Abdominoplasti ve Redüksiyon Mammoplasti	Abdominoplasti ve Redüksiyon Mammoplasti	Abdominoplasti ve Redüksiyon Mammoplasti	Abdominoplasti ve Redüksiyon Mammoplasti	Abdominoplasti ve Redüksiyon Mammoplasti	Abdominoplasti ve Redüksiyon Mammoplasti	Abdominoplasti ve Redüksiyon Mammoplasti	Abdominoplasti ve Redüksiyon Mammoplasti	Abdominoplasti ve Redüksiyon Mammoplasti	Abdominoplasti ve Redüksiyon Mammoplasti
*	MAJOR KOMPLİKASYON	1 ÜNİTE KAN TRANSFÜZYONU	Yok	Yok	Yok	Yok	Yok	Yok	1 ÜNİTE KAN TRANSFÜZYONU	Yok	Yok	Yok	Yok
*	MİNOR KOMPLİKASYON	Yok	Yok	Yok	Yok	Yok	Yok	SEROMA	Yok	Yok	Yok	Yok	Yok
*	*	1	2	3	4	5	6	7	8	9	10	11	12
*	YAŞ	48	40	45	43	45	44	50	42	37	47	41	67
*	EK HASTALIK ve AMELİYAT	Astım, Mesane Prolapsusu ve Hemoroid için opere	YOK	YOK	YOK; Sezaryen	Preeklampsi, Molar Gebelik; Sezaryen	YOK	YOK	Hashimato Tiroiditi; Rinoplasti ve Umbilikal herni ameliyatı	Tip 2 Diyabetes Mellitus; Sezaryen	Tip 2 Diyabetes Mellitus; Septoplasti	YOK	Hipertiroidi, Tip 2 Diyabetes Mellitus; Disk Hernisi ameliyatı
*	VÜCUT KİTLE İNDEKSİ	25.15 kg/m2	25.2 kg/m2	24.22 kg/m2	24.68 kg/m2	30.44 kg/m2	25.1 kg/m2	24.3 kg/m2	32.2 kg/m2	39.35 kg/m2	25.8 kg/m2	26.4 kg/m2	33.98 kg/m2
BARİATRİK CERRAHİ GEÇİRMEYENLER	AMELİYAT ÖNCESİ VERİLEN KİLO MİKTARI	36 kg	42 kg	30 kg	26 kg	27 kg	30 kg	29 kg	33 kg	27 kg	35 kg	20 kg	25 kg
*	VÜCUT ŞEKİLLENDİRME AMELİYAT SÜRESİ	Abdominoplasti ve Redüksiyon Mammoplasti	Abdominoplasti ve Mastopeksi, protez ile augmentasyon	Abdominoplasti ve Mastopeksi, protez ile augmentasyon	Abdominoplasti ve Mastopeksi, protez ile augmentasyon	Abdominoplasti ve Redüksiyon Mammoplasti	Abdominoplasti ve Redüksiyon Mammoplasti	Abdominoplasti ve Redüksiyon Mammoplasti	Abdominoplasti ve Redüksiyon Mammoplasti	Abdominoplasti ve Redüksiyon Mammoplasti	Abdominoplasti ve Redüksiyon Mammoplasti	Abdominoplasti ve Redüksiyon Mammoplasti	Abdominoplasti ve Redüksiyon Mammoplasti
*	MAJOR KOMPLİKASYON	Yok	Yok	Yok	Yok	Yok	Yok	Yok	Yok	1 ÜNİTE KAN TRANSFÜZYONU	Yok	Yok	1 ÜNİTE KAN TRANSFÜZYONU
*	MİNOR KOMPLİKASYON	Yok	Yok	Yok	Yok	Yok	Yok	Yok	SEROMA AMELİYATTAN 6 AY SONRA	Yok	Yok	Yok	Yok

SS-018
Abdominoplasti Postoperatif Komplikasyonlarında Vücut Kitle İndeksinin Rolü

Nesibe Sinem Çiloğlu, Semih Yıldız,
Ahmet Kürşat Yiğit, Serkan Kaya,
Hikmet Can Doğruel
SBÜ Haydarpaşa Numune Eğitim ve Araştırma Hastanesi, Plastik Rekonstrüktif ve Estetik Cerrahi Kliniği, İstanbul

Amaç: Abdominoplasti, dünya çapında en sık uygulanan 5. kozmetik cerrahi işlemdir. Artmış vücut kitle indeksi(VKİ), abdominoplasti ve diğer vücut şekillendirme operasyonlarında komplikasyon sıklığını arttırdığı düşüncesiyle, çoğu cerrah tarafından hasta eleme sebebi olarak görülür[1]. Abdominoplastide en sık seroma olmak üzere (%5-38)[2,3]; nekroz, enfeksiyon, yara dehisansı, yağ nekrozu, hematom gibi komplikasyonlar görülebilir. Tek başına VKİ'nin komplikasyon gelişimine etkisi tartışmalı olmakla birlikte komplikasyonlar için öncelikle diyabet, hiperlipidemi, hipertansiyon, iskemik kalp hastalığı gibi komorbiditeler sorumlu tutulmuştur[2,4]. Ayrıca bazı yazarlar obez hastalarda eş zamanlı yapılan liposuction işleminde artmış seroma riski belirtirler[5]. Bu çalışmada VKİ'nin abdominoplasti postoperatif komplikasyonlarına etkisini incelenmiştir.

Yöntem - Gereçler: SBÜ Haydarpaşa Numune EAH Plastik, Rekonstrüktif ve Estetik Cerrahi kliniğinde 2013-2019 yılları arasında "abdominoplasti", "abdominoplasti + liposuction", "belt lipektomi", "mini-abdominoplasti" ameliyat kodları ile yapılan retrospektif taramada abdominoplasti operasyonu geçirdiği belirlenen hastalar incelenmiştir. Hastaların aynı seansta uygulanan cerrahi işlemleri, demografik özellikleri, bariatrik cerrahi öyküsü, VKİ, komorbiditeleri, operasyonda uygulanan eksizyon tekniği, eksizyon miktarı ve postoperatif komplikasyonları incelenmiştir. VKİ 25'in altında olanlar normal kilolu, 25-30 arası fazla kilolu, 30'un üstü obez olmak üzere üç gruba ayrılmıştır ve komplikasyonları kıyaslanmıştır.

Bulgular: Çalışmaya takip süresi ortalaması 6.4 ay, yaş ortalaması 40.8, kadın/erkek oranı 6.6 olan 92 hasta dahil edildi. En çok yapılan eksizyon tipi umblikusun repozisyonunu gerektiren posteriora uzanmayan klasik tip eksizyondu(%52.2). Ortalama eksizyon miktarı 2556 gr ölçüldü. Eş zamanlı olarak en sık yapılan cerrahi işlemin herni onarımı(%8.69), kozmetik işlemin ise brakioplasti olduğu belirlendi(%4.34). Bariatrik cerrahi öyküsü %68.8, sigara içme oranı %35'ti. Normal kilolu 31 hasta, fazla kilolu 44 hasta ve obez 17 hasta grupları arasında komorbidite, bariatrik cerrahi öyküsü, sigara içiciliği açısından anlamlı fark izlenmedi. İkisi normal kilolu, biri fazla kilolu grupta olmak üzere üç hastada postoperatif en sık görülen komplikasyon olan enfeksiyon izlendi(%2.17). Bu hastaların tümünde yara dehisansı gelişmiş ve revizyon gerekmiştir. Enfektif bir hastaya nekrotizan fasiit tanısı konulup acil debridman ve sonrasında greftleme yapılmıştır. Ayrıca bir obez hastada aspire etmeyi gerektirecek seroma, bir fazla kilolu hastada hematom, bir normal kilolu hastada emboli izlendi (Resim 1). Gruplar arasında seroma, hematom, enfeksiyon, emboli gibi postoperatif komplikasyonlar açısından anlamlı fark izlenmemiştir.

Sonuç: Abdominoplasti, normal kilolu hastalara benzer komplikasyon oranları ile VKİ yüksek hastalarda güvenle uygulanabilir. Postoperatif komplikasyon olarak, farklı VKİ grupları arasında anlamlı fark yoktur.

Kaynaklar

1. Murshid M, Khalid KN, Shakir A, Bener A. Abdominoplasty In obese and in morbidly obese patients. J Plast ReconstrAesthet Surg. 2010;63:820–825
2. Kim J, Stevenson TR. Abdominoplasty, liposuction of the flanks, and obesity: Analyzing risk factors for seroma formation. Plast Reconstr Surg. 2006;117:773–779; discussion 780–781.
3. Araco A, Gravante G, Araco F, Sorge R, Cervelli V. Postoperative seromas after abdominoplasty: A retrospective analysis of 494 patients and possible risk factors. Plast Reconstr Surg. 2009;123:158e–159e.
4. Joseph Batac, M.D.Malack Hamade, B.S.Hassan Hamade, B.S.Laurence Glickman, M.D. Abdominoplasty in the Obese Patient:Risk versus Reward Plast. Reconstr. Surg. 2019; 143: 721e.
5. Matarasso A. Discussion: Abdominoplasty, liposuction of the flanks, and obesity: Analyzing risk factors for seroma formation. Plast Reconstr Surg. 2006;117:780–781.

Anahtar Kelimeler: Vücut kitle indeksi, obezite, abdominoplasti, komplikasyon

Şekil 1

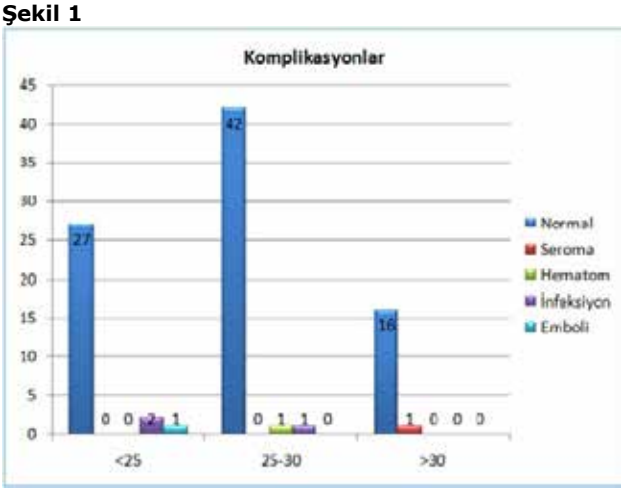

Vücut kitle indeksine göre komplikasyon sıklıkları

SS-020
Kombine Ameliyatlarda Morbid Komplikasyonlar

Saffet Örs[1], Sevgi Örs[2]
[1]SO-EP Estetik Plastik ve Rekonstrüktif Cerrahi Kliniği
[2]Kayseri Eğitim ve Araştırma Hastanesi

Kombine ameliyatlarda her zaman komplikasyon oranı daha yüksektir. Özellikle karın germe ameliyatları ile en sık meme küçültme büyütme, liposuction ve mastopeksi yapılmaktadır. Bunun yanında kol germe bacak germe de sık yapılan ameliyatlar arasındadır. Bu çalışmada abdominoplasti ile (meme küçültme, meme büyütme ve mastopeksi) kombine ameliyat yapılan 3 hastada postop 8-12 saatte gelişen yaygın atelektazi sunulmakta ve bu süreçte multidisipliner yaklaşımın önemi üzerinde durulmaktadır. 2000-2019 yılları arasında toplam 410 hastaya abdominoplasti yapıldı. Bu 410 vakanın 225'i kombine ameliyatlardı. Sırasıyla meme küçültme(81), meme dikleştirme(48), liposuction (40), meme büyütme(15),

bacak germe(12), rinoplasti(9), kol germe(10), vaginoplasti(5), yüz germe(3) gluteal germe(2) kombine edildi. Bu vakalardan toplam 3 vakada akciğer yetmezliği gelişti. Tüm hastaların preoperatif anestezi konsültasyonları, rutin tetkikleri, emboli profilaksisi yapılıp olası riskli hastalar opere edilmemiştir.

Vaka 1; BMI;36. 35 yaşında bayan hasta 10 yıllık sigara içicisi, son 1 aydır içmiyor. Belirgin bir akciğer hastalığı yok. Preoperatif rutin tetkikler normal. Genel anestezi ile abdominoplasti küçük alan liposuction ve meme küçültme yapıldı. ameliyat başlangıcında saturasyon %99 idi. Ameliyat sürecinde problem olmadı. Ameliyat 4 saatte tamamlandı. Hastaya PCI ile aneljezi sağlandı, ek olarak nonsteroit analjezik eklendi. Postoperatif 4. Saatte solunum sıkıntısı başladı. Periferik oksijen saturasyonu 85 lere indi kan gazlarında PO2 55, PCO2 70 lere çıktı. Hasta derhal sibap a alındı. Yeterli saturasyon elde edilemedi. Akciğer grafisinde her iki akciğerde totale yakın atelektazi görüldü. Acil entube edilip mekanik ventilasyona alındı. Oksijen saturasyonu Pao2 90-95 lere ancak 24-26 PEEP (positive end expiratory pressure) ile çıkabildi. Klasik ventilatörle 20 gün takip edildi. Spontan solunumda değerler tekrar düşüyordu. Emboli açısından tüm değerlendirmelerde emboli tespit edilmedi. 2 0. günde jet ventilatöre geçildi, 30 günde hasta toparladı ventilatörden ayrıldı. Değerler normale döndü. 31. günde hasta servise alındı.

Vaka 2; 45 yaşında bayan hasta BMI;26 Abdominoplasti ve augmentasyon mastopeksi nedeniyle başvurdu. Preoperatif tetkikler, normal altta yatan akciğer hastalığı yoktu. Sigara kullanmıyor. İntraop sorunsuz geçti. Hastaya PCI ile aneljezi sağlandı, ek olarak nonsteroit analjezik eklendi. Ameliyat 4 saatte tamamlandı, Post operatif 6. Saatte solunum sıkıntısı başladı saturasyon 90-92 gibi seyretti. Kan gazlarında PO2 60, PCO2 65 idi. Akciğer grafisinde solda daha belirgin olan alt loblarda atelektazi tespit edildi. Hasta hemen CPAP'a (continue positive air pressure) alındı. Ortalama 14 gün içinde akciğerler ve tüm değerler normale döndü. Mekanik ventilasyon ihtiyac olmadı. 3. haftada sorunsuz taburcu edildi.

Vaka 3; BMI; 29, 47 yaşında bayan hasta Abdominoplasti ve mastopeksi nedeniyle başvurdu. Preop tetkikler normal altta yatan akciğer hastalığı yok. Sigara kullanmıyor. İntraoperatif sorunsuz geçti. Ameliyat 4 saatte tamamlandı. Post operatif 6 saatte solunum sıkıntısı başladı. Periferik Oksijen saturasyonu 89-90 a indi. Kan gazlarında PO2 65, PCO2 65 idi. Hastaya PCI ile aneljezi sağlandı, ek olarak nonsteroit analjezik eklendi. Akciğer grafisinde sol alt lobta atelektazi görüldü. Hemen CPAP'a alındı. 8. Günde akciğer ve diğer bulgular normale döndü. 12. günde taburcu edildi.

Tartışma: Abdominoplasti ve diğer majör ameliyatlar sonrası emboli başta olmak üzere pekçok olası komplikasyonlar görülebilmektedir. Özellikle kombine ameliyatlarda ameliyat süresine ve ameliyat çeşidine göre bu riskler artabilir. Abdominoplasti ameliyatlarında yara açılması seroma enfeksiyon nekroz skar gibi sık komplikasyonlar yanında morbid bu komplikasyon nadir olmasına rağmen multidisipliner yaklaşım gerektirmektedir. Özellikle yoğun bakım ünitesi olmayan hastaneler tedavi için büyük risktir. Bizim düşüncemize göre toraks kompliyansını azaltıcı birden fazla ameliyat yapıldığında hasta ağrı nedeniyle yeterince derin solumamakta ve erken dönemde atelektazi oluşmaktadır. Bu nedenle meme karın germe kol germe gibi kompliyansı azaltan ameliyatları mümkünse birlikte yapmamak gerekir. Eğer yapılacaksa hasta ilk 24 saat mutlaka monitorize edilmeli yeterli ventilasyon ve analjezi sağlanmalı aksi durumda erken müdahale edilebilmelidir. Periferik saturasyon düştüğünde mutlaka kan gazı ve akciğer grafisi değerlendirilmelidir.

Anahtar Kelimeler: abdominoplasti, komplikasyon, atelektazi

SS-021
Yağ enjeksiyonu ile gluteal bölge deformasyonlarının onarımı, kişisel tecrubelerim

Ayhan Okumuş
Ayhan Okumuş Estetik Plastik ve Rekonstrüktif Cerrahi Ofisi, Bursa

Giriş: Gluteal bölge şekil bozukluklarının onarımında sarkan cildin küçültülmesi ve asılnması, protez konulması ve yağ enjeksiyonu en sık yapılan müdahalelerdir. Son zamanlarda bu müdahalelerin kombinasyonu ile daha iyi sonuçlar alınmaktadır. Ancak her müdahalenin kendine ait olası komplikasyonları mevcut olup kombine uygulamalarda risk daha da artmaktadır. Sadece yağ enjeksiyonu ile kalça şekillendirme uygun vakalarda iyi sonuçlar vermektedir.

Materyal-Metod: Bu çalışmada 2010-2019 yılları arasında yağ enjeksiyonu ile gluteal bölge düzeltilmesi ve şekillendirilmesi yapılan 23 hasta (Ortalama yaş:33, 23 K) sunulmuştur. Bu hastalardan 2 si sakrokoksigeal bölge tümör eksizyonu sonrası gluteal bölge de belirgin deformasyonu nedeniyle, 21 hasta ise sadece estetik kaygılarla opere edilerek gluteal şekillendirme ve augmentasyon yapıldı. Hiç bir hastaya askılama ve cilt küçültme işlemi yapılmadı. Tümör eksizyonu nedeniyle opere edilen hastalara 3 ayrı seans, diğer hasta grubuna tek seans yağ enjeksiyonu yapıldı. Her seans ortalama 450 ml (250- 1100 ml) yağ kas üstü plana enjekte edildi. Yağ alınırken kalça komşuluğundaki basenler, bel ve lomber bölge tercih edilerek işlem sonrası gluteal bölgenin daha çok ortaya çıkması amaçlandı.

Sonuç: Geniş defekti olan bir hastanın skar revizyonu sonrası cilt altı hematom gelişti. Müdahalesiz takip edildi. Kısa ve uzun vadede başka hiç bir hastada enfeksiyon, yağ nekrozu ve ya emboli ile karşılaşılmadı. Konulan yağların ortalama yarısının uzun vadeli kaldığı ve eriyen kısımların homojen eridiği gözlendi. Estetik amaçla yapılan yağ enjeksiyonlarında tek seans sonrası ek müdahale yapılmadı.

Tartışma: Yağ enjeksiyonu ile kalça şekillendirme sırasında yağ embolisi en çok korkulan ve ölümcül komplikasyondur. Ancak kas üstü ve az miktarda yapılan yağ enjeksiyonları ile oldukça güvenli ve doğal sonuçlar almak mümkündür.

Anahtar Kelimeler: gluteal bölge, gluteal augmentasyon, yağ embolisi, yağ enjesksiyonu

gluteal hacim kaybı

Yağ enjeksiyonu ve liposuction planlaması

SS-022
Tamoksifen Verilen Ratlarda Deferoksamin'in İntraperitoneal ve Lokal Uygulamasının Otolog Yağ Grefti Yaşayabilirliği Üzerine Etkisinin Araştırılması

Burak Yaşar[1], Ramazan Erkin Ünlü[1], Cevriye Cansız Ersöz[2], Murat İğde[1]
[1]T.C.Sağlık Bakanlığı Ankara Şehir Hastanesi, Plastik, Rekonstrüktif ve Estetik Cerrahi Kliniği, Ankara
[2]Ankara Üniversitesi Tıp Fakültesi, Patoloji Anabilim Dalı, Ankara

Giriş: Otolog yağ grefti sağkalımı vaskülerizasyon, inflamasyon gibi birçok değişkene bağlıdır. Meme rekonstrüksiyonlarında da yağ greftleri sıkça kullanılmaktadır. Amaç: Meme kanseri sonrasında hormonal terapide sıkça kullanılmakta olan Tamoksifen'in Yağ Grefti Sağ kalımı üzerine etkisinin araştırılması ve tamoksifen ile birlikte lokal ve sistemik DFO uygulamalarının olası faydalarının belirlenmesi

Metod: 32 dişi Wistar Albino rat rastgele olarak 4 gruba ayrıldı. İnguinal bölgeden alınan yağ grefti, ratların sırtına sol sub skapular alana, suprafasyal plana transfer edildi. Kontrol grubuna yağ grefti sonrası herhangi bir uygulama yapılmadı. 2. Gruba oral gavajla tamoksifen(TAM), 3. Gruba TAM+yağ grefti alanına lokal(L) desferroksamin(DFO) uygulaması, 4. Gruba tamoksifen+intraperitoneal(IP) DFO uygulaması yapıldı. Cerrahiden 2 ay sonra greftlenen yağ dokusu eksize edildi ve histopatolojik analiz yapıldı.

Bulgular: Postoperatif 2. Ayda TAM+L DFO ve TAM+IP DFO uygulaması yapılan gruplarda, kontrol grubuna göre belirgin olarak yağ greftlarının ağırlık ve hacimsel olarak daha fazla olduğu, sadece TAM verilen grupta ise istatistiksel olarak anlamlı bir fark olmadığı saptandı. Ötesinde TAM+L DFO ve TAM+IP DFO gruplarında vaskülerizasyonun ve VEGF ekspresyonunun kontrol ve TAM grubuna göre belirgin olarak artmış olduğu izlendi.

Sonuçlar: TAM verilen ratlarda yağ grefti alıcı sahasına lokal DFO uygulamalarının ve sistemik DFO uygulamalarının yağ grefti sağkalımını arttırdığını göstermiştir. TAM'in VEGF üzerine olumsuz etkilerinin DFO'nun lokal ve sistemik uygulamasıyla aşılabildiği izlenmiştir. Böylece TAM kullanmakta olan meme rekonstrüksiyonu hastalarında yağ grefti sağ kalımının arttırılmasında DFO kullanımı umut vadetmektedir.

Anahtar Kelimeler: yağ grefti, tamoksifen, meme rekonstrüksiyonu, deferroksamin, antioksidan

SS-023
Kepçe kulak onarımı için iki posterior aurikular flep kullanımı

Burak Ersen
Özel Jimer Hastanesi, Plastik Rekonstrüktif Estetik Cerrahi Bölümü, Bursa

Giriş: Posterior fasyal flep birincil ve tamamlayıcı bir kepçe kulak onarım yöntemi olarak düşük komplikasyon oranları ile doğal sonuçlar sağlamaktadır. Ancak, posterior fasyal flep yöntemi bütün kepçe kulak tipleri için uygun değildir. Özellikle antihelikal silinme olgularında yetkin olmakla beraber konkal hipertrofi varlığında yetkinliği şüphelidir. Bu çalışmada, konkal hipertrofi probleminin çözümünün amaçlandığı yeni bir teknik sunulmaktadır. Gereç ve Yöntem: 12 hasta (8 erkek, 4 kadın) Mayıs 2017-2018 tarihleri arasında aynı cerrahi tarafından bilateral kepçe kulak onarımı amaçlı tedavi edildi. Bütün hastalarda antihelikal silinmenin yanı sıra konkal hipertrofi deformitesi de mevcuttu.

Sonuçlar: Çalışmanın yaş ortalaması 27.6 (18-30) olduğu görüldü. Hiçbir hastada cerrahi sonrası erken dönem komplikasyona rastlanmadı (Cilt nekrozu, dikiş açığa çıkması, hematom, yara yeri enfeksiyonu). Sadece bir hastada geç dönemde asimetri genişti ve tek taraflı revizyon işlemi gerçekleştirildi.

Tartışma: Bu çalışmadan bir perikondriyo-adipo-dermal flep ve bir perikondriyal flep kullanılarak yeni bir teknik tariflenmeye çalışıldı. Kullanılan yöntemin konkal hipertrofinin eşlik ettiği antihelikal silinmesi vakalarda özellikle avantajlı olduğu görüldü.

Anahtar Kelimeler: kepçe kulak, otoplasti, posterior fasyal flep

Cerrahi adımlar, Öncesi-sonrası

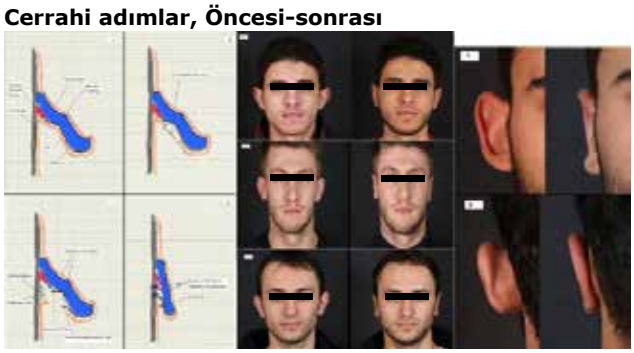

Şekil 1. Cerrahi adımlar A. Bölge anatomisi B. De-epitelizasyon alanı C. Flep hazırlanması sonrası görüntü D. Cerrahi sonrası görüntü Şekil 2. Cerrahi öncesi ve sonrası A.25 yaşında erkek hasta. Cerrahi öncesi ve sonrası 1.yıl B. 28 yaşında erkek hasta. Cerrahi öncesi ve sonrası 6.ay C. 22 yaşında erkek hasta. Cerrahi öncesi ve sonrası 3.ay Şekil 3. Anterior ve posterior görüntü A. 30 yaşında erkek hasta. Cerrha öncesi ve sonrası 1. Yıl anterior görüntü B. Cerrahi öncesi ve sonrası 1. Yıl. Posterior görüntü

SS-024
Romatolojik Hastalıklarda Estetik Cerrahi

Yasemin Aydınlı[1], Burak Kaya[2]
[1]Şanlıurfa Eğitim ve Araştırma Hastanesi, Plastik, Rekonstrüktif ve Estetik Cerrahi Bölümü, Şanlıurfa
[2]Ankara Üniversitesi Tıp Fakültesi, Plastik, Rekonstrüktif ve Estetik Cerrahi Ana Bilim Dalı, Ankara

Amaç: Diğer tüm operasyonlarda olduğu gibi, yapılacak tüm estetik cerrahi işlemler öncesinde de detaylı bir anamnez alınarak, var olan ek hastalıklar ve kullanılan ilaçlar sorgulanmalıdır. Romatolojik hastalıklar, genel olarak azımsanamayacak oranlarda var olmakla beraber, bunların tedavisi için yeni geliştirilen ve geliştirilmekte olan tedavi seçeneklerinin bilinmesi önemlidir. Bu kronik hastalıkların ve yönetiminde kullanılan ilaçların yapılacak cerrahiye etkisi bazen gözden kaçırılmakta bazen de tam olarak bilinmemektedir. Bu sunumda, romatolojik hastalık ve ilaç kullanım öyküsü olan hastaların, mevcut durumlarının ameliyatlardaki sonuca olası etkisi ve yönetimi, literatür ve örnek klinik vakalar eşliğinde değerlendirilmiştir.

Yöntem-Gereçler: PUBMED üzerinden "rheumatic", "rheumatoid", "autoimmune", "co-morbidity", "chronic disease" anahtar sözcüklerine ek olarak "aesthetic surgery", "cosmetic surgery" ve "rhinoplasty" anahtar sözcükleri ile

aratılan makalelerden, uygun olanları değerlendirilmiş ve mevcut makaleler örnek klinik vakalar ile birlikte incelenerek romatolojik hastalıklar ve kullanılan ilaçların olası etkileri ve ameliyat öncesi ile sonrası dönemde dikkat edilmesi gerekenler anlatılmıştır.

Bulgular: Sık görülen romatolojik hastalıklardan olan romatoid artrit hastalarında, eşlik eden kalp ve akciğer hastalıklarının sık olması olası cerrahi açısından risk taşımakla birlikte, bu hastalarda servikal instabilitenin de artmış olasılığı cerrahi pozisyonlanma açısından önemlidir. Sık anemi görülmesi ve anksiyeteye yatkınlıkları da özellikle estetik ameliyatlar açısından değerlendirilmesi gereken bir durumdur. Sık kullanılan antiinflmatuar ilaçların operasyon öncesi kesilmesi, glukokortikosteroid kullananlarda artmış enfeksiyon ve adrenal yetmezlik riskini göz önünde bulundurularak yaklaşılması önemli olmakla beraber, biyolojik yanıtı etkileyen ilaçlarla ilgili veriler yeterli değildir. Metotreksatın genel olarak kesilmemesine yönelik kanı mevcuttur. Gut hastalığı olanlarda cerrahi işlem yapılması hastalığı alevlendirebilir. Bu konuda dikkatli olunmalıdır. Psöriazisi olan hastalarda da öncelikli olarak psikiyatrik durumunun uygunluğunun değerlendirilmesi ve antiinflmatuar ilaç kullanıyorsa kesilmesi önerilir. Biyolojik yanıta yönelik ilaçların ise genel olarak en büyük sorunu bağışıklığı baskılayarak ciddi enfeksiyonlara, yara iyileşmesinde sıkıntılara ve malignitelere yol açabilmesi olmakla beraber, cerrahi işlemler öncesi bu ilaçlara yönelik yapılması gerekenler kesinlik kazanmamıştır. Kliniğimizde yakın zamanda, benzer romatolojik hastalık ve ilaçları kullanım öyküsü olan ve septorinoplasti ameliyatı yapılan hastalarda postoperatif herhangi bir komplikasyon izlenmemiş, takiplerinde ek şikayetleri olmamıştır.

Sonuçlar: Perioperatif komplikasyonlarla ilgili kesin bulgular olmadığından, günümüzde hala cerrahi öncesi romatolojik hastalıklarda kullanılan biyolojik ajanların kesilip kesilmemesi gerekliliği belirsizdir. Literatürde en önemli sorunlar; enfeksiyon, yara iyileşmesinde gecikme ile birlikte hastalığın alevlenme riskinin de olmasıdır. Bu nedenle bu tedavilere ara verilip verilmemesi gerekliliği hastanın yaşına, cinsiyetine, kullandığı ilaca, ilacın doz ve süresine, hastalığın başlama ve şiddetine göre değişmekle beraber, yapılacak cerrahi işlem de önem kazanmaktadır. Bu nedenle bu hastalarda yapılacak girişimler öncesi, ilaçların romatolog ile beraber değerlendirilmesi en uygunudur. Ayrıca hastalara da özellikle postoperatif dönemde karşılaşılabilecek iyileşme sorunları açısından gerekli bilgilendirme yapılmalıdır.

Anahtar Kelimeler: Cerrahi, Estetik, Kolçisin, Otoimmün, Rinoplasti, Romatolojik

SS-025
Serbest Helikal Rim Flebi ile Burun Kanadı ve Göz Kapağı Rekonstrüksiyonu

Z Ulaş Bali[1], Alper Aksoy[2], Levent Yoleri[1]
[1]Celal Bayar Üniveristesi Tıp Fakültesi, Plastik Rekonstruktif ve Estetik Cerrahi Ana Bilim Dalı, Manisa
[2]Konur Tıp Merkezi, Bursa

Giriş-Amaç: Burun ve göz kapağının birbirleriyle benzeyen çok önemli özellikleri vardır. Yüzün ortasında bulunduklarından estetik açıdan önemli yapılardır. Her ikisi de cilt, kıkırdak ve mukoza içermektedir, bu nedenle rekonstruksiyonları diger dokulara gore daha zorludur. Ayrıca rekonstruksiyonlarının sonuçları estetik olduğu kadar fonksiyonel açıdan da önemlidir. Göz kapağının başarısız rekonstruksiyonu sonucu konjonktivit, keratit ve ağır komplikasyonlar sonucu körlük gelişebilir. Burun kanadının yetersiz rekonstruksiyonu sonucu kollaps ve burundan nefes almakta güçlük ve buna seconder problemler gelişebilir. Bu iki önemli yapının, kısmi veya total defektlerinin rekonstruksiyonu için birçok teknik tanımlanmıştır. Ancak gözkapağı ve burun kanadı gibi bazı vücut bölgelerinde deri ile kıkırdak anatomik bir butunluk içinde fonskiyonel bir ünite oluşturular. Bu bölge rekonstruksiyonunda ince-esnek ve kıkırdak içeren doku ile rekonstruksiyona ihtiyaç vardır. Ayrıca hem estetik hem fonsiyonel sonuçların başarısı için en benzer dokunun kullanılması önemlidir. Helical rim, içerdiği dokular, şekil ve renk açısından burun kanadı ve göz kapağı ile çok benzerdir. Serbest helikal rim flebi ilk kez 1984 yılında tanımlanmıştır (1). Sonraki yıllarda flep popularize olmuş ve bazı modifikasyonlar yapılmıştır. İlk kez 2018 yılında Patrik Lassus ve arkadaşlarının yaptığı çalışmada göz kapağı rekonstruksiyonu için kulaktan alınan bir flep ten (tapas flep) bahsedilmiştir (2). Bildiğimiz kadarıyla serbest helikal rim flebi ile göz kapağı rekonstrüksiyonu ilk kez tarafımızca yapılmıştır. Çalışmamızda 2016-2019 yılları arasında free helical rim flebi ile rekonstruksiyonunu yaptığımız 2 alt göz kapağı, 5 burun kanadı defektinin cerrahi teknik ve takip sonuçlarından bahsedeceğiz.

Materyal-Metod: 2016-2019 yılları arasında, 5 erkek ve 2 kadın hastanın rekonstrüksiyonu serbest helikal rim flebi ile yapılmıştır. Tüm defektler tümör eksizyonuna bağlıdır. 2 alt göz kapağı ve 5 ala nasi rekonstrüksiyonu yapılmıştır.

Sonuçlar: Superfisial temporal damar pediküllü 7 helikal rim flep yapılmıştır. Takip süresinde major komplikasyon görülmemiştir. Bir hastada parsiyal venöz konjesyona bağlı yara iyileşmesinde gecikme olmuştur.

Tartışma: Serbest helikal rim flebi konkav yapısı, içerdiği dokular, renk açısından burun alar kanadı ve alt göz kapağı ile benzer yapıdadır. Bu nedenle uygun büyüklükte olan tam kat ala nasi ve alt göz kapağı defektlerinde kullanılabilecek önemli bir seçenek olduğunu düşünmekteyiz.

Kaynaklar:
1) Lin SD, Lin GT, Lai CS, et al. Nasal alar reconstruction with free "accessory auricle". Plast Reconstr Surg 1984;73:827-9.
2) More than just the helix: A series of free flaps from the ear Patrik Lassus, MD, PhD | Annastiina Husso, MD | Jyrki Vuola, MD, PhD | Andrew J. Lindford, MBBS, PhD. Department of Plastic Surgery, Helsinki University Hospital, University of Helsinki, Finland. Microsurgerryy..22001178;1;3–81:06.11–620.

Anahtar Kelimeler: helikal rim, serbest flep, rekonstrüksiyon

flep

Superfisial temporal damarlar üzerinden kaldırılan serbest helikal rim flebi

SS-026
Dudak ve Ek Fasiyel Defektlerin İki Cilt Adalı ve Duyulu Serbest Radial Ön Kol Flebiyle Estetik ve Fonksiyonel Rekonstrüksiyonu

Nuh Evin[1], Muhammed Nebil Selimoğlu[1], Osman Akdağ[2], Zekeriya Tosun[2]
[1]Konya Eğitim ve Araştırma Hastanesi, Plastik Rekonstrüktif ve Estetik Cerrahi Kliniği, Konya
[2]Selçuk Üniversitesi Tıp Fakültesi, Plastik Rekonstrüktif ve Estetik Cerrahi Ana Bilim Dalı, Konya

Giriş: Dudaklar, yüzün alt 1/3'ünde yerleşen 3 boyutlu estetik ve fonksiyonel bir ünitedir. Geniş bir yüzey alanı, farklı alt üniteleri ve bu üniteleri destekleyen mukoza, vermilion, kaslar ve cilde sahiptir. Dudak bölgesi defektleri genellikle cilt kanseri, travma, konjenital malformasyon ve diğer etkenlere bağlı olarak gelişmektedir. Tam kat dudak defektlerinin onarımında lokal ve rejyonel flepler tek başına ya da birlikte daha önce kullanılmıştır. Ancak, bu fleplerle yapılan klasik onarım yöntemleri, geniş dudak defektine sahip olan hastalarda estetik ve fonksiyonel açıdan yetersiz kalmaktadır. Başarılı bir dudak rekonstrüksiyonu için ince ve esnek mukoza; kollaps, skar kontraktürü ve distorsiyona dirençli, mimik hareketlerine izin veren iyi desteklenmiş dinamik çatı; doku ve renk uyumu benzer vermilion ve örtücü bir cilt gereklidir. Sakai ve Sadove bu amaçla geniş ve tam kat dudak defektlerinin onarımında serbest radial ön kol flebini (SRÖF) ile rekonstrüksiyonu tanımlamışlardır. Bu çalışmada, geniş ve tam kat dudak defekti ve eşlik eden diğer dudak ya da yüz bölgesi doku defeklerinin iki cilt adası içeren duyulu SRÖF ile rekonstrüksiyon sonuçları sunulmaktadır.

Gereç-Yöntem: 2017 ve 2018 yılları arasında, geniş ve tam kat dudak doku defekti nedeniyle opere edilen 6 hasta çalışmaya dahil edildi. 4 hasta eş zamanlı alt ve üst dudak, 1 hasta üst dudak ve burun, 1 hasta ise üst dudak ve nazolabial bölgede doku defektine sahipti. Cerrahi öncesi tüm hastalar yaş, cinsiyet, etyoloji, ek hastalıklar yönünden araştırıldı ve medikal kayıtları tutuldu. Ardından çok açamalı estetik ve fonksiyonel rekonstrüksiyon gerçekleştirildi. Cerrahi sonrası 12. ayda, tüm hastaların estetik hasta memnuniyeti ve flep duyuları vizüel analog skala (0: memnun değil, 10: ileri derecede memnun) ve Semmes Weinstein Monofilaman (SWM) testi ile değerlendirildi. Ek olarak, SRÖF kaldırılan ekstremitenin ön kol skar ve fonksiyon kaybı için '' hasta ve gözlemci skar değerlendirme skalası (POSAS)'' ve ''kol, omuz ve el sorunları hızlı anketi (Quick DASH)'' uygulandı. Hastalar ortalama 18 ay takip edildi.

Cerrahi teknik: Tümör ya da skarlı ve hasar görmüş dokular eksize edilerek gerçek defektler ortaya çıkarıldı. Defektler arası cilt altı tünel oluşturuldu ve birbirine uzaklıkları belirlendi. Trasesi vasküler dopler yardımıyla belirlenen dominant olmayan elin radial arterinin üzerine defektlere özgün hazırlanan şablonlar yerleştirildi. Serbest radial ön kol flebine dahil edilecek cilt adaları belirlendi. Tüm serbest fleplerin aksial pedikülü üzerine 2 cilt adası, lateral ve medial kutanöz antebrachial sinirler ve palmaris longus tendonu dahil edildi ve kaldırıldı. Dudak defeklerinin 3 boyutlu rekonstrüksiyonu için serbest flebin proksimal parçası ikiye katlanarak defekt adapte edildi. Eş zamanlı olarak flebe dahil adilen palmaris longus tendonu ile orbikuler kas bütünlüğü yeniden sağlandı. Diğer cilt adası ise cilt altı hazırlana tünelden geçirilerek ek yüz defektine adapte edildi. Flep pedikülü ise dudak ve boyun arasında hazırlanan subkutan tünelden boyuna taşındı. Arter anastomozları fasiyel artere, ven anastomozları juguler venlerin dallarına, sinir anastomozları mental sinire gerçekleştirildi. Flep donör alanları ise dermal eşdeğer (1 mm Matriderm®) ve kısmi kalınlıkta deri grefti ile kapatıldı. 4 malignite hastasına eş zamanlı boyun lenf nodu diseksiyonu gerçekleştirildi. Sonraki cerrahi aşamalarda duyulu radial ön kol flebine nörovasküler yapılar korunarak revizyon cerrahileri uygulandı. Dudak anatomik ve estetik hatları rekonstrükte edildi. Mukoza grefti ve vermilon ilerletme flepleriyle yeni vermilion oluşturuldu. Erkek hastalarda sakal foliküler ünite transplantasyonıyla bıyık ve sakal rekonstrükte edildi.

Bulgular: 3 hasta erkek, 3 hasta kadındı. Hastaların yaşları ortalaması 64,5'ti (47-73). Ortalama geçirilen cerrahi sayısı 4,5'ti (2-6). Etyolojide 5 hastada cilt kanseri, 1 hastada travma vardı. SRFF 5 hastada dominant olmayan sol ön koldan, diğer hastada sağ ön koldan kaldırıldı. Serbest flep cilt adalarının ortalama büyüklükleri 12 ve 40 cm^2 arasındaydı. Cerrahi sonrası erken dönemde 1 hastada tüm cerrahi alanlardan kanama oldu ancak taze plazma uygulaması sonrası 3. saatte durdu. Hematolojik incelemelerde hastanın faktör eksikliğine sahip olduğu görüldü. Hastalarda başka cerrahi komplikasyon görülmedi. Tüm flepler sorunsuz yaşadı. Takiplerde yeterli oral kompetansın sağlandığı görüldü. Ortalama VAS skoru 9,1 olup hastalar kozmetik olarak ileri derecede memnundu. Ortalama SWM test skorları çevre dokularla istatistiksel olarak benzerdi. Ortalama hasta ve gözlemci POSAS skorları 3'ün altında olup donör alan skarları sorunsuz iyileşti. Q-DASH skorları preoperatif skorlara istatistiksel olarak benzerdi.

Tartışma: Dudak rekonstrüksiyonunda çeşitli lokal ve rejyonel cerrahi teknikler tanımlanmıştır. Ancak geniş ve tam kat dudak defektlerinde lokal ve rejyonel teknikler yetersiz kalmaktadır. Dudaklarda mikrostomi, konuşma ve çiğneme problemleri, yüzde distorsion ve malpozisyonlar gibi ek deformitelere neden olmaktadır. Özellikle geniş ve tam kat dudak defektine diğer dudak ya da peri oral bölge defektlerinin eşlik ettiği durumlarda lokal ve rejyonel flep seçenekleri tamamen yetersiz kalmakta, estetik ve fonksiyonel rekonstrüksiyon daha zorlu hale getirmektedir. Serbest flep cerrahisi geniş ve tam kat defektlerin rekonstrüksiyonunda en uygun tedavi seçeneğidir. Bu çalışamada dudak defektine eşlik eden diğer dudak ya da periorbital bölge defektleri estetik ve fonksiyonel olarak başarılı bir şekilde rekonstrükte edilmiştir.

Anahtar Kelimeler: Dudak Defekti, Duyulu Flep, Estetik ve Fonksiyonel Rekonstrüksiyon, Fasiyel Defektler, Serbest Radial Ön Kol Flebi

SS-027
Alt Göz Kapağı Defektlerinde Rekonstrüksiyon Deneyimlerimiz

Ensari Yavuz, Eyüphan Gencel, Cengiz Eser, Osman Metin Yavuz
Çukurova Üniversitesi Tıp Fakültesi, Plastik, Rekonstrüktif ve Estetik Cerrahi Anabilim Dalı, Adana

Giriş-Amaç: Alt göz kapağında tümör veya travma sonrası oluşan defektlerin rekonstrüksiyonu plastik cerrahlar açısından önemlidir. Çünkü gecikmiş veya başarısız onarımlar hastanın sosyal yaşamını etkilediği gibi, estetik ve fonksiyonel problemlerin yanı sıra gözde konjonktivit, keratit ve körlüğe kadar gidebilen komplikasyonlara neden olabilir. Alt göz kapağı rekonstrüksiyonu için tanımlanmış ve kabul görmüş bir çok teknik vardır. Defektin boyutuna göre kullanılabilecek teknikler; primer onarım, deri greftleri, kapak ilerletme, tripier flebi, tenzel semisirküler flep, yanak ilerletme flebi, V-Y flebi, lateral ve süperior bazlı tarsokonjonktival ilerletme flebi, orbicularis oculi kas-deri

ada flebidir. Ayrıca tam kat defektlerde kondromukozal greft, konkal kartilaj ve mukozal greftler, tarsın ve konjoktivanın devamlılığı açısından kullanılabilir. Bu sunumda kliniğimizde kullanılan yöntemleri inceledik.

Yöntem-Bulgular: 2015-2019 yılları arasında; 28 hastada tümör,1 hastada konjenital, 6 hastada travma nedeniyle toplam 35 hastaya alt göz kapağı rekonstrüksiyonu yapıldı. Bu hastalarda K/E oranı 19/16'ydı. Hastaların 24 tanesinde total veya totale yakın, 11 tanesinde ise parsiyel alt göz kapağı defekti mevcuttu. Bunlardan 4 tanesi tenzel flep, 6 tane mustarde flep, 2 tane alın flebi, 5 tane trippier flep, 2 tane bridge flep, 2 tane fricke flep, 1 tane v-y flep, 1 tane hatched flep, 5 tane kantopeksi/kantoplasti, 2 glabellar flep, 1 mukoza greft ile, 1 tane temporal kas flebi ile, 2 tane ftsg ile, 1 tane ilerletme flebi (lokal fasyokutan flep) ile onarıldı. Aynı zamanda hastaların 7'sinde septal kondromukozal greft, 3 tanesinde konkal kartilaj, 2 tanesinde mukozal greft kullanıldı. Postoperatif dönemde periorbital bölgeye hematom ve ödemi azaltmak amacıyla saatte 15 dakikalık buz uygulaması yapıldı. Ayrıca göze antibiyotik ve antienflamatuar içeren damlalar kullanıldı. Postoperatif dönemde 2 hastada flep nekrozu ile karsılasıldı. Bu hastalarda debridman sonrası ftsg ile onarım sağlandı. Geç dönemde ektropion gelişen 2 hastanın bir tanesi masajla diğeri de ek cerrahi girişimle tedavi edildi.

Tartışma: Alt göz kapağı defektleri pek çok nedene bağlı olmakla birlikte en sık sebebi tümör ve travmadır. Defektin boyutu değişmekle birlikte kapağın 1/4 ü kadar olan defektler genellikle primer onarılabilir. Biraz daha büyük defektlerde primer kantolizle onarım sağlanabilir. Daha büyük defektlerde tenzel flebi, mustarde flebi, alın flebi, tripier flep, bridge flep, v-y ilerletme flebi, tarsokonjonktival flep ile onarılabilir. Alt göz kapağı rekonstruksiyonunda en iyi onarım yöntemi halen tartışmalıdır ama esas amaç karşı göz kapağıyla simetrik, yeterli konjonktiva derinliği, yeterli sertlik, yeterli yükseklikte stabil kapak elde etmek olmalıdır. Oluşturulacak olan alt göz kapağı, ektropion gelişmeden, doğal lateral kantus görünümü sağlayan gözün doğal estetik görüntüsüne uygun olmalıdır. Flep seçiminde defektin boyutu, yanak bölgesinin laksisitesi, skar olup olmaması, üst göz kapağının durumu ve hastanın tolerabilitesi ve komorbiditesi göz önünde bulundurulmalıdır. Alt göz kapağı onarımlarında en önemli noktalardan biri de tarsal ve konjonktiva devamlılığının sağlanmasıdır. Bunun için palatal mukoza greftleri, septal kondromukozal greftler ve konkal kartilajlar kullanılabilir.

Sonuç: Alt göz kapağı defektleri onarılmayan veya başarısız onarımlar körlükle sonuçlanabileceği için çok önemlidir. Defektlerin rekonstrüksiyonunda birçok cerrahi yöntem tanımlanmıştır. Defektin horizontal vertikal boyutu, aynı taraf üst göz kapak, yanak ve temporal bölgenin durumu önemlidir ve onarım yapılırken bunlar dikkate alınmalıdır. Total veya total yakın defektlerde tarsal destek mutlaka konulmalıdır.

Anahtar Kelimeler: alt göz kapağı, defekt, flep

SS-028
Travmatik temporomandibuler eklem ankilozu olan çocuk hastalarda kondil koruyucu lateral gap artroplasti

Ahmet Bilirer, Osman Akdağ, Cemil Işık, Mustafa Sütçü
Selçuk Üniversitesi Tıp Fakültesi, PLastik Rekonstruktif ve Estetik Cerrahi Ana Bilim Dalı, Konya

Giriş: Temporomandibuler eklem (TME) ankilozu hastaların hayat kalitesini derinden etkileyerek; çene hareketlerini kısıtlayan, ağız açıklığını azaltan, çiğneme fonkisyonunu ve oral hijyeni bozan ve konuşmayı kısıtlayan ciddi bir durumdur. Literatürde gap artroplasti, interpozisyonel artroplasti, otolog/alloplastik materyal ile rekonstrüksiyon gibi cerrahi seçenekler mevcut ise de Bu çalışmada, ankiloze kondilin lateral eksizyonu ve medial serbestlenmesi ve silikon tabaka kombine uygulamasının sonuçlarının sunulması amaçlanmıştır.

Materyal Metot: 2018 yılında kliniğimize TME eklem ankilozu ile başvuran ve opere edilen 2 hasta çalışmaya dahil edildi. Hastaların preoperatif ve postoperatif ağız açıklıkları kaydedildi. Hastalara VAS skalası yapıldı. Postoperatif takiplerinde ağız açıklığında azalma ve relaps, silikon materyal enfeksiyonu ya da ekspozisyonu saptanmadı.

Cerrahi Teknik: Hastalar nazal entübe edildi ve Al-Kayat insizyonu ile operasyona başlanarak zigomatik ark ve temporomandibuler eklem bölgesi açığa çıkarıldı. Preoperatif BT tetkikinde belirlenen, kondilin lateral ankiloze kısmı eksize edildi. Kondilin glenoid fossadaki medial yüzü serbestlendi ve intraoperatif olarak ağız açıklığı ölçüldü. İpsilateral koronoidektomi yapıldı. TME diski haraplandığında ve redukte edilemediğinden eklem disk rekonstrüksiyonu ve relapsı önlemesi için silikon plaka glenoid fossaya yerleştirildi ve sabitlendi. Eklem kapsülü onarıldı. Fasyal tabakalar ve cilt suture edildi. Postoperatif erken dönemde fizik tedavi başlandı.

Bulgular: Çalışmaya dahil edilen 2 hastanın yaşları sırası ile 7 ve 10 olarak saptandı. Tıbbi öyküde geçirilmiş travma sonrası tedavi görmemiş mandibula frakturu saptandı. Operasyon sonrası hastaların ağız açıklığında artış saptandı.

Tartışma ve Sonuç: TME eklem ankilozu kişilerin yaşam kalitesini azaltan ve yıkıcı sonuçlara yol açan bir sorundur. Literaturde en sık sebep olarak gelişim çağında geçirilmiş travmaya bağlı kondiler kırık olarak bildirilmiştir. Ankiloz gelişiminin patofizyolojisinde 2 farklı teori mevcuttur. Bunlardan ilki intrakapsüler kondil kırığı ve disk hasarı sonrası oluşan hematomun; hemartroz xve nihayetinde tme ankilozuna sebep olmasıdır. İkinci teoride mandibula kondilinin sagital kırığı sonrası lateral pterigoidin etkisi ile kondil mediale ve öne doğru ilerlemekte ve bu esnada kırık hattında distraksiyon osteogonesisi meydana gelmektedir. Sonuçta TME eklem lateralinde kemik formasyonu oluşmaktadır. Büyüme ve gelişim çağında kemik turn-over hızlı olduğundan etyolojide genelde bu çağda geçirilmiş travma sonrası yavaş yavaş azalan ağız açıklığı şikayeti mevcuttur. Literatur ile uyumlu olarak hastalarımız çocukluk çağında geçirilmiş kondil kırığı sonrasında zamanla azalan ağız açıklığı şikayeti ile başvurmuştur. Büyüme merkezinin kondile yakın bölgede olması bu bölgenin total eksizyonu sonrası mandibuler geriliğe, fasyal asimetriye ve malokluzyonlara yatkınlığı arttıracaktır. Kaban ve arkadaşlarının tedavi protokolünde; 15-20 mmlik gap artroplasti, ipsilateral coronoidektomi, gerekli ise kontrolateral koronoidektomi, TME eklem lininginin sağlanması ve ramusun otojen ya da alloplastik

greft ile rekonstrüksiyonu ve agresif fizik tedavi önerilmektedir. Literaturde otojen kıkırdak greftin uzun dönem sonuçlarında greft rezorbsiyonu ve mandibula uzunluğuna azalma bildirilmiştir. Bu durum fasyal asimetri ile de sonuçlanmaktadır. Operasyon tekniğimizde kondilin medial kısmının korunup lateral gap artroplasti yapılarak bu komplikasyonun önüne geçmeyi amaçlamaktayız. F. Xu ve ark. Yaptığı benzer çalışmada lateral gap artroplastiye disk plikasyonu eklenerek relapsın önlendiği belirtilmektedir. Çalışma hastalarımızda olduğu üzere TME eklem diskinin de haraplandığı ve onarılamayacağı durum için bir öneride bulunulmamaktadır. Hasta grubumuzda silikon tabakanın relapsı önlemesi ve komplikasyona yol açmaması bize iyi bir seçenek olduğunu düşündürmektedir. Çalışmamızdaki cerrahi tekniğin lateral artroplasti ile birlikte silikon tabaka kullanımıyla; relapsı önlemede etkili, medial segmentin korunması dolayısıyla mandibula uzunluğunda azalmaya sebep olmayan fonksiyonel bir tedavi yöntemi olduğunu düşünmekteyiz.

Kaynakça

1- Baykul T, Aydin MA, Nasir SN, Toptas O. Surgical treatment of posttraumatic ankylosis of the TMJ with different pathogenic mechanisms. Eur J Dent. 2012 Jul;6(3):318-23. PubMed PMID: 22904661; PubMed Central PMCID: PMC3420840.

2- Traumatic temporomandibular joint ankylosis: our classification and treatment experience. Dongmei He, Chi Yang, Minjie Chen, Xiaohu Zhang, Yating Qiu, Xiujuan Yang, Lingzhi Li, Bing Fang J Oral Maxillofac Surg. 2011 Jun; 69(6): 1600–1607. Published online 2011 Feb 5. doi: 10.1016/j.joms.2010.07.070

3- Surgical treatment of traumatic temporomandibular joint ankylosis with medially displaced residual condyle: surgical methods and long-term results.Dongmei He, Chi Yang, Minjie Chen, Xiujuan Yang, Lingzhi Li, Qian JiangJ Oral Maxillofac Surg. 2011 Sep; 69(9): 2412–2418. Published online 2011 Jul 20. doi: 10.1016/j.joms.2011.04.001

Anahtar Kelimeler: TME eklem, Ankiloz, Gap artroplasti

SS-029
Fasyal Arter Perforatör Bazlı Flep ile Medial Kantal Bölge ve Komşu Alanların Rekonstrüksiyonun Estetik ve Fonksiyonel Sonuçlarının Değerlendirilmesi

Alp Ercan[1], Başak Dağhan[2], Anıl Demiröz[2], Servet Yekta Aydın[2]
[1]İstanbul Eğitim Araştırma Hastanesi, Plastik Rekonstrükstif ve Estetik Cerrahi Ana Bilim dalı, İstanbul
[2]İstanbul Üniversitesi-Cerrahpaşa, Cerrahpaşa Tıp Fakültesi, Plastik Rekonstrüktif ve Estetik Cerrahi Anabilim Dalı, İstanbul

Giriş: Medial kantal bölge ve komşu alanlar cilt kanserlerinin yüzde sık görüldüğü bölgelerden biridir. Anatomik öneme sahip yapıları içermesi, konkav bir yüzeye sahip olması ve çevre dokularla farklı kalınlıkta cilt yapısı içermesi bu bölgenin rekonstrüksiyonu zorlaştıran etmenlerdendir. Bu bölgenin rekonstrüksiyonunda klasik olarak cilt grefti veya glabellar flep kullanılmaktadır. Ancak glabellar flebinin rotasyonunun kısıtlı oluşu ve post operatif dönemde ektropion, glabellar mesafe kapanması gibi komplikasyonlarla karşı karşıya kalınması bu flebin kullanımını sınırlamaktadır. Yakın komşulukta bulunan ve klasik bir yüz flebi olan nazolabial flep klasik formu ile buraya ulaşamaz ancak nazolabial sulkustaki doku tabandaki perforatörler bazlı serbest stil flep olarak kaldırıldığında subglabellar alana kadar rahatlıkla ulaşabilmektedir. Bu çalışmada medial kantal bölge ve komşu alanların rekonstrüksiyonunda nazolabial alandan kaldırılan fasyal arter perforatör bazlı flebin güvenirliği ve sonuçlarını değerlendirmek amaçlanmıştır.

Materyal ve Metod: Ocak 2016-Haziran 2018 tarihleri arasında opere edilen 27 hasta çalışmaya dahil edildi. Tüm hastalar medial kantal bölge ve komşuluğunda yerleşimli histopatolojik olarak bazal hücreli karsinom (BCC) tanısı almış olan ve rezeksiyon sonrası cerrahi sınırı temiz olan hastalardı. Tüm defektler nazolabial alandan kaldırılan fasyal arter perforatör bazlı propeller flep ile rekonstrükte edildi. Takip süresi 4-13 ay idi.

Bulgular: Hiçbir hastada total flep kaybı görülmedi. 7 hastada erken dönemde venöz konjesyon izlendi. Bunların 2'sinde venöz yetersizlikle flepler komplike oldu ve oluşan iyileşme güçlüğü konservatif yara bakımı ile idare edildi. Ek cerrahi girişim uygulanmadı. Fleplerin propeller olarak kullanıldığı 4 hastaya 3 ay sonra sekonder girişim olarak flep inceltilmesi işlemi uygulandı. 5 erkek hastada flep üzerindeki kıllar nedeniyle geç dönem epilasyon uygulandı. Tüm hastalarda estetik ve fonksiyonel açıdan sonuçlar kabul edilebilir olarak izlendi.

Sonuç: Kolay uygulanabilir, güvenilir ve post operatif dönemde hasta memnuniyetinin yüksek oluşu ile nazolabial alandan tasarlanan fasyal arter perforatör bazlı flep, rekonstrüksiyonu sıkıntılı olan medial kantal bölge ve komşuluğundaki defektler için alternatif bir metod gibi görünmektedir.

Anahtar Kelimeler: Bcc, medial kantus, nazolabial flep, perforatör flepler

SS-030
Baş-Boyun Bölgesi Defektlerinde Serbest Anterolateral Uyluk Flebi Kullanımı ve Klinik Deneyimlerimiz

Zulfukar Ulaş Bali, Yavuz Tuluy, Yavuz Keçeci, Levent Yoleri
Manisa Celal Bayar Üniversitesi Tıp Fakültesi, Plastik Rekonstruktif ve Estetik Cerrahi Anabilim Dalı, Manisa

Giriş: Anterolateral uyluk flebi (ALT) ilk olarak Song ve arkadaşları tarafından 1984 yılında tanımlanmış ve yıllar içerisinde kullanım alanı genişlemiştir.1 Günümüzde baş-boyun bölgesi defektlerinde sık olarak kullanılmaktadır.

Amaç: Bu çalışmada, baş-boyun bölgsi defektlerinde ALT flep kullanımı ile ilgili deneylerimizin paylaşılması amaçlanmıştır.

Metod ve Bulgular: 2017 mart ve 2019 mayıs tarihleri arasında, yanık ve tümör cerrahisi sonrasında oluşan baş-boyun bölgesi defektlerinin onarımı serbest ALT flep ile yapılmış olan hastalar çalışmaya dahil edilmiştir. Perforatör damarlar ameliyat öncesi el dopleri yardımıyla bulunarak işaretlenmiştir. Defektin büyüklüğüne göre flep boyutları ve defektin derinliğine göre flep kalınlığı planlanmıştır. 6 hastada subfasyal, 3 hastada suprafasyal plan tercih edilmiştir. Subfasyal planlanan hastalarda Song ve arkadaşlarıtarafından tanımlanan şekilde,suprafasyal planlanan hastalarda ise Hong ve arkadaşları tarafından tanımlandığı şekilde flep elevasyonu yapıldı.2,3 Yaş, cinsiyet, etyoloji, defekt büyüklüğü, defekt lokalizasyonu alıcı damarlar, komplikasyonlar retrospektif

olarak incelenmiş ve tablo 1 de belirtilmiştir.(tablo 1)

Sonuç: Çalışmaya 9 (8 erkek, 1 kadın) hasta dahil edilmiş olup yaş ortalamaları 49,25(18-83)tür. 3 hastada squamoz hücreli karsinom(SHK),2 hastada bazal hücreli karsinom(BHK),1 hastada porokarsinom, 2 hastada yanık skarı ve 1 hastada intrakraniyal tümör eksizyonunu takiben radyoterapiye bağlı ülsere yara nedeniyle yapılan cerrahi sonrasında oluşan defektlere serbest ALT flep ile onarım yapıldı. Defektler 3 hastada servikal bölgede, 3 hastada skalpte,1 hastada postaurikuler bölgede, 1 hastada malar bölgede ve 1 hastada parotis lojunda yer almaktaydı. Defekt alanı en büyük 21x14 cm,en küçük ise 8x6 cm olarak ölçüldü. 6 hastaya subfasyal, 3 hastaya ise suprafasyal serbest ALT flebi ile defekt rekonstruksiyonu yapıldı Hastalar 1-19 ay süre ile takip edildi. Donör saha 6 hastada primer, 2 hastada ise kısmi kalınlıkta deri grefti ile onarıldı. Total flep kaybı hiçbir hastada görülmedi. 1 hastada parsiyel yüzeyel nekroz gelişti ve kısmi kalınlıkta deri grefti ile onarıldı. 1 hasta takibinin 8. ayında tümör nüksü nedeniyle ex oldu. 3 hastada postoperatif dönmede bulky görünüm izlendi. Bu hastalardan bir tanesine debulking ve eş zamanlı helikal rim serbest flebi ile alar kanat rekonstrüksiyonu yapıldı.Bulky görünüm izlenen üç hasta da subfasiyal planda eleve edilen serbest ALT flep ile onarılan hastalardı.

Tartışma: Baş-boyun bölgesi defektlerinde tercih edilen serbest flep kolay eleve edilebilir, anatomisi güvenilir, doku yapısı baş boyun bölgesiyle uyumlu, iki ekibin çalışmasına uygun ve minimal donör saha mobiditesi olmalıdır.1 ALT flep baş-boyun bölgesi defektlerinde bu özellikleri büyük oranda karşılaması nedeniyle ilk sırada tercih edilen serbest flepler arasında yer almaktadır.Alternatif bir seçenek olan radial ön kol flebi ile karşılaştırıldığına donör saha morbiditesinin az olması ve majör arterin kullanılmaması ALT flebin avantajlarındandır.2

Referanslar

1. Khadakban D, Kudpaje A, Thankappan K, et al. Reconstructive Indications of Anterolateral Thigh Free Flaps in Head and Neck Reconstruction. Craniomaxillofacial Trauma Reconstr. 2015;09(01):040-045. doi:10.1055/s-0035-1558455
2. Choi D, Suh H, Tashti T, et al. A New Plane of Elevation: The Superficial Fascial Plane for Perforator Flap Elevation. J Reconstr Microsurg. 2014;30(07):491-496. doi:10.1055/s-0034-1369807
3. Lamaris GA, Knackstedt R, Couto RA, Abedi N, Durand P, Gastman B. The Anterolateral Thigh Flap as the Flap of Choice for Scalp Reconstruction. J Craniofac Surg. 2017;28(2):472-476. doi:10.1097/SCS.0000000000003404

Anahtar Kelimeler: ALT flep, baş- boyun rekonstrüksiyonu, serbest flep

Şekil 1

67 yaşında erkek hasta,10 yıldır sol posterior servikal bölgede 10x8 cm ülsere lezyon, insizyonel biyopsisi BHK, eksizyon sonrası,12x10 cm genişlikte defekt serbest suprafasyal ALT flep ile onarım,postop erken dönem görüntüsü.

Tablo 1

Hasta numarası	1	2	3	4	5	6	7	8	9	10
Cinsiyet	E	E	K	E	E	E	E	E	E	E
Yaş	52	43	50	40	41	18	67	83	50	1
Etiyoloji	SHK	Yanık kontraktürü	SHK	RT skan (intrakraniyel tümör eksizyonu sonrası)	porokarsinom	Yanık kontraktürü	BHK	SHK	BHK	BHK
Lokalizasyon ve defekt tipi	Alt dudaktan submental bölgeye ve mandibular kemiğe invazyon	anterior servikal bölgeden postaurikuler bölgeye	Temporaparyetal bölge	Sol frontoparyetal bölge	Sağ frontal bölgeden sağ preaurikuler bölgeye	anterior servikal bölgeden postaurikuler bölgeye	Sol postaurikuler bölge	Sol preaurikuler bölge	Sol alar kanat,sol üst dudak ve malar bölgeye	Debulking ve helikal rim serbest flep ile alar kanat rekonstruksyonu
Defekt genişliği (cm)	21x14	18x9	16x10	9x6	8x6	20x12	12x10	10x8	8x7	4
Flep tipi	Subfasyal ALT	Subfasyal ALT	Subfasyal ALT	Subfasyal ALT	Subfasyal ALT	Suprafasyal ALT	Suprafasyal ALT	Suprafasyal ALT	Subfasyal ALT	7
Flep kalınlığı (mm)	13 mm	10 mm	11 mm	10 mm	11 mm	6 mm	4 mm	8 mm	10 mm	13
Alıcı damarlar	FA-V	Süperior tiroid arter-External jugular ven	TSA - AV	TSA - AV	TSA - AV	FA-V	TSA-V	FA-V	FA-V	13
Donor saha onarımı	Deri grefti	Primer onarım	Primer onarım	Primer onarım	Primer onarım	Deri grefti	Primer onarım	Primer onarım	Primer onarım	Partial superficial flep nekrozu ve bulky
Komplikasyon	yok	Minimal bulky	Bulky	Bulky	Bulky	yok	yok	yok	Bulky	Bulky
Takip süresi (ay)	Ex (nüks ve metastaz nedeniyle)	19	15	13	13	7	4	1	10	13

Demografik özellikler, etyoloji, defekt genişliği, alıcı damar ve komplikasyolar. BHK: Bazal hücreli karsinom; SHK: Squamoz hücreli karsinom; TSA-V: Temporal superfisiyal arter ve ven; FA-V: Fasiyal arter ve ven.

SS-031
Skalpte Ekspose İmplantların Yönetimi

Erden Erkut Erkol, Osman Akdağ, Mustafa Sütçü
Selçuk Üniversitesi Tıp Fakültesi Plastik Rekonstrüktif ve Estetik Cerrahi Ana Bilim Dalı, Konya

Giriş: Skalpte ekspoze alloplastik biyomateryallerin yönetimi gerek hastaların komorbid durumları gerekse ekspozisyonun uygunsuz yönetimi nedeniyle zor ve karmaşıktır. Rutin plastik cerrahi pratiğinde ekspose biyomateryaller; materyalin çıkarılması ile yönetilse de ventrikülo-peritoneal şantlar, parkinson pilleri gibi uzun yıllar kullanılan, implante edilmesi zor ve maliyeti yüksek olan materyallerin ekspozisyonunda daha konservatif davranılması gerekebilir(1). Bu çalışmada skalpte ekspose olan materyallerin yönetiminin sunulması amaçlanmıştır.

Materyal Metot: Çalışma retrospektif olarak 2012-2019 yılları arasında yapıldı. Skalpe implante edilmiş ventriküloperitoneal şant (VPŞ), derin beyin stimülatörü(DBS) ve servikal enstrümantasyon yapılan olan 9 hasta çalışmaya dahil edildi. Şantı ve beyin stimülatörü fonksiyonel olmayan hastalar çalışma dışı bırakıldı. Skalpte implantın kalma süresi, implantın lokalizasyonu ve uygulanan cerrahi teknik ve post-operatif komplikasyonlar kaydedildi. Alloplsatik biyomateryali non-fonksiyone ve post operatif ayaktan takibi yapılamayan hastalar çalışma dışı bırakıldı.

Bulgular: Çalışmaya 5 kadın 4 erkek hasta dahil edildi ve yaş ortamaları 28.7 olarak hesaplandı. Materyalin yerleştirilmesi ile ekspozisyon süresi ortalama 5 yıl olarak hesaplandı. Ortalama takip süresi 6 ay idi. 3 temporal, 2 oksipital ve 5 parietal bölgede ekspozisyon görüldü. 2 ekspose materyal transpozisyon flebiyle örtürülken 7 ekspose materyalin örtülmesinde rotasyon flebi kullanılırken 1 hastada kombine transpozisyon ve rotasyon flebi kullanıldı. Pre operatif 1.günden post operatif 4. Güne kadar çocuk hastalara sefotaksim erişkinlere amoksisilin-klavulonat olacak şekilde IV profilaksi verildi. Servikal enstrümanı ekspose olan bir hastada yeniden ekspozisyon görüldü başka bir komplikasyona rastlanmadı.

Tartışma: Plastik cerrahi pratiğinde ekspose alloplastik materyallerde genel yaklaşım materyalin çıkarılması şeklindedir. Çünkü havayla temas eden materyal kontamine olmuştur ve üzerinde biyofilm tabakası gelişebilir. Bu yüzden bu kontamine materyallerin vücut içine tekrar sokulması başta enfeksiyon olmak üzere birçok istenmeyen durumu beraberinde getirir. Ne varki VPŞ, DBS gibi skalpte ekspose olan materyallerin doğrudan çıkarılması kararına gidilmesi hastaların medikal durumları göz önüne alındığında radikal kalabilmektedir. Bu sebeple ekspose materyallerde ve çevresinde klinik olarak aktif bir enfeksiyon yoksa implantın tekrar vücut içine yerleştirilebileceği ön varsayımıyla hareket edilmiştir. Burada genel tercih materyalin ekspose olan kısmının etrafındaki sağlıksız dokuların uzaklaştırılarak daha kanlı ve sağlıklı bir dokunun flep olarak kullanılması tercih edilmiştir. Materyal veya çevre dokusu enfekte olan hastalar için yara kültürü sonucuna göre IV antibiyoterapi almış enfeksiyonda gerileme olursa açık yara rekonstrükte edilmiş ve enfeksiyonda gerileme olmayan materyaller çıkarılmıştır. Genel görüş ekspose olan alloplastik materyallerin çıkarılması şeklinde olsa da skalp dokusunun iyi kanlanması, materyalin fonksiyonel özelliklerini koruması gibi parametreler de göz önünde bulundurulduğunda enfekte olmayan materyalin üzerinin lokal fleplerle kapatılmasını kurtarıcı bir seçenek olarak düşünülebilir hale getirmektedir.

Kaynaklar

1 Lanotte M, Verna G, Panciani PP, Taveggia A, Zibetti M, LopianoL, Ducati A (2009) Management of skin erosion following deep brain stimulation. Neurosurg Rev 32(1):111–114; discussion 114- 115. https://doi.org/10.1007/s10143-008-0158-0

Anahtar Kelimeler: Skalp rekonstrüksiyonu, alloplastik biyomateryal, derin beyin stimülatörü, ventriküloperitoneal şant, servikal stabilizatör

SS-032
Superfisyal Temporal Arter Bazlı Fleplerle Yüzdeki Yumuşak Doku Defektlerinin Onarımı

Mehmet Fatih Algan, Hıdır Kılınç
İnönü Üniversitesi Tıp Fakültesi, Plastik, Rekonstrüktif ve Estetik Cerrahi, Malatya

Giriş: Yüz, bir insanın en önemli fonksiyonel ve estetik parçasıdır. Bu nedenle yüz bölgesinde meydana gelen travma veya tümör eksizyonu sonucu oluşan doku defektlerinin rekonstrüksiyonu yapılırken plastik cerrahinin temel prensiplerinin göz önünde bulundurulması önerilmektedir. Bu çalışmamızda kaş, bıyık, sakal ve yüzün genelindeki defektlerin rekonstrüksiyonu için uzun, riskli ve çok prosedürlü cerrahi girişimler yerine daha güvenilir, komplikasyon oranı daha düşük prosedürler ile estetik açıdan daha iyi sonuçların elde edilmesi amaçlanmıştır.

Gereç ve Yöntem: Kliniğimize 2009-2018 yılları arasında başvuran 24 hasta çalışmaya dahil edilmiştir. Hastaların ameliyat öncesinde ve sonraki dönemde çekilen fotoğrafları değerlendirildi. Klinik notların incelenmesi sonucunda hastaların ve yapılan cerrahinin özellikleri analiz edildi. Hastaların preoperatif ve postoperatif dönemdeki fotoğrafları 10 plastik cerrahi uzmanı tarafından değerlendirildi. Bazı hastalara ulaşılamadığından veya ex olmalarından dolayı 7 hasta bu değerlendirmeye alınamadı. Fleplerin dört kriter göz önünde bulundurularak likert skalasına göre değerlendirilmesi istendi. Bu kriterler genel görünüm, kontur, renk uyumu ve doku uyumu olarak belirlendi. Fleplerin bu kriterler açısından yüzün bütünüyle ne kadar uyumlu olduğunun ölçülmesi amaçlandı. Cevaplar beş seçenek halinde şöyle düzenlendi: kesinlikle katılmıyorum, katılmıyorum, kararsızım, katılıyorum, kesinlikle katılıyorum. Bu seçenekler 1'den 5'e kadar puanlandırıldı.

Olgu Örneği: 55 yaşında kadın hasta kliniğimize sol kaşında kitle şikayetiyle başvurmuştur. Hastanın sol kaş 1/3 medialinden başlayıp kaş lateraline ve üst göz kapağına uzanan noduler, ortası ülsere kitle mevcuttu (Resim 1A). Kitle güvenlik sınırıyla eksize edildi. 4,5x3 cm boyutlu defekt için superfisyal temporal arterin (STA) parietal dalı baz alınarak ada flebi yapılması planlandı (Resim 1B). Cilt adası planlanırken kılların yönü dikkate alındı. Kaş bölgesi için kıllı alan korundu, üst göz kapağı ve kaş üzerindeki defekt için flep adasının kenarları deepitelize olarak eleve edildi (Resim 1C). Flep tünelize edilerek defekte adabte edildi. Diğer alanlara postaurikuler bölgeden alınan tam kalınlıkta deri grefti adabte edildi. Flep donör alanı primer suture edildi (Resim 1D-E).

Bulgular: Yaşları 20 ile 95 arasında değişen hastaların 12'si kadın, 12'si erkekti. Bir hasta dışındaki tüm hastalar 50 yaşın üzerindedir Etyolojide hastaların 14'ünde bazal hücreli karsinom, 8'inde skuamöz hücreli karsinom ile malignite ön plana çıkmıştır. Hastaların %37,5'inde (9 hasta) STA'nın dalları üzerinden ada flebi şeklinde pediküllü fasyokütan flep kullanıldı. Diğer hastalarda (15 hasta) STA bazlı alın flebi kullanıldı. Dört hastada donör alan primer suture edilerek onarıldı. Diğer tüm hastalarda fleplerin donör alanı kısmi kalınlıkta deri grefti kullanılarak onarıldı. İki hastada flep distalinde parsiyel nekroz, iki hastada da flepte konjesyon meydana geldi. Konjesyon medikal sülük tedavisiyle rahatladı. Total flep kaybı, yara dehissansı ve enfeksiyon gelişmedi. Likert skalasından elde edilen veriler değerlendirildi. Fleplerin özellikleri için verilen puanların ortalamaları alındığında (minimum 1, maksimum 5) genel görünüm için ortalama puan 3,95; flep konturu için 3,77; renk uyumu için 4,17; doku uyumu için 3,82 olarak hesaplandı. Ada flepleri tek başına değerlendirildiğinde genel görünüm ortalama puanı 4,38; flep konturu puanı 4,15; renk uyumu puanı 4,39; doku uyumu puanı 4,19 olarak ölçüldü. Verilerin güvenirliği Cronbach alfa testinde 0,94 olarak ölçüldü. Ada flepleri ve alın flepleri arasında Kruskal-Wallis testinde genel görünüm, flep konturu, renk uyumu ve doku uyumu açısından anlamlı fark bulundu ($p<0,05$). Likert skalasına göre her hasta için toplam puan değerlendirilmesi de yapıldı. Her olgunun puanları toplandı (minimum 4, maksimum 20). 4-7 puan arası çok kötü; 8-10 puan arası kötü; 11-13 arası kabul edilebilir; 14-16 arası iyi; 17-20 arası çok iyi olarak değerlendirildi. Estetik görünüm puanlarının analizi sonucunda fleplerin hastaların 7'sinde (%41,2) çok iyi; 7'sinde (%41,2) iyi ve 3'ünde (%17,6) kabul edilebilir olarak değerlendirildiği görüldü. Alın ve ada fleplerinin arasında toplam puan açısından anlamlı fark bulundu ($p<0,05$).

Tartışma: Plastik cerrahinin temel görevi yüzü normal görünümüne ve fonksiyonuna kavuşturmaktır. Defekti benzer bir doku ile onarma prensibi flebin renginin ve genel görünümünün yüz ile uyumlu olmasında en çok dikkat edilmesi gereken husustur. Bu prensibin dışına çıkıldığı zaman bir dizi problem ortaya çıkmaktadır ve bunların çözümü için ek prosedürler gerekebilmektedir. Literatüre baktığımızda baş-boyun bölgesine serbest flep yapıldığında flep başarı oranı %90-100 arasında olduğu görülmektedir. Medikal komplikasyon oranı %4-62 arasında; cerrahi komplikasyon oranı ise %7-34 arasındadır. Perioperatif mortalite oranı 80 yaşından büyük hastalarda %30'lara kadar çıkmaktadır. Serbest flep cerrahisinde genç ve yaşlı hastalarda flep başarı oranı arasında anlamlı bir fark olmasa da komplikasyon oranı ve mortalite oranının yaşlılarda daha fazla olduğu görülmektedir. Çalışmamızda hastaların yaş ortalaması 71 olduğundan ve hastaların %91,6'sı malignite hastası olduğundan serbest flepler ilk aşamada düşünülmedi. STA bazlı ada fleplerinin intraoral defektlerde, skalp defektlerinde, göz kapağı defektlerinde, kaş defektlerinde ve kulak kepçesi onarımında kullanılabildiği raporlanmıştır. Yüz rekonstrüksiyonunda bölgesel olarak tanımlanan öneri niteliğindeki algoritmalar mevcuttur. Literatüre baktığımızda 72 hastaya STA bazlı fleplerle onarım yapmış ve defektin etyoloji ve lokalizasyonuna göre algoritma oluşturmuşlardır. Başka bir çalışmada 11 hasta ile yapılan çalışmada sakal bölgesi ile ilgili olarak bir algoritma önerilmiş. Ancak bu çalışmalarında hastaların yaş ortalaması sırasıyla 31 ve 33 olduğundan genç hastalara yönelik yapılmıştır. Etyolojide yanık skarı ve travma ön plana çıkmaktadır. Kemik defektinin de olduğu durumlarda STA bazlı fleplere kalvarial kemik dahil edilerek transfer edilebilir. Çalışmamızda büyük defektlerin onarımında ada flebi yerine STA bazlı alın flebini kullanmayı tercih ettik. Literatürdeki çalışmalarda alın flebi kullanıldığı zaman genellikle öncesinde doku genişleticiler kullanılarak donör alan primer suture edilmiştir. Çalışmamızda ise donör alanı deri grefti ile onardık. Doku genişletici kullanıldığında genç hastalarda gözlenen uyum yaşlı hastalarda gözlenmeyebilir. Özellikle malignite hastalarında eksizyon yapılmasının gecikmemesi, hastanın hastaneye geç başvurması, kontrollere gelmemesi de düşünüldüğünde ekspander kullanılması uygun olmamaktadır.

Yüz bölgesindeki defektlere yakın bölgeden flep transferi gerçekleştirdiğimiz için estetik değerlendirmede tüm hastalardaki renk uyumunun çok yüksek olduğu görüldü. Ada flebleri ile alın flebleri karşılaştırıldığında genel görünüm, flep konturu, renk uyumu ve doku uyumu açısından ada fleplerinin üstün olduğu görüldü.

Sonuç: STA bazlı fleplerin diseksiyonunun hızlı olması, kolay öğrenilebilir olması, flebin renk ve kalınlık açısından yüz ile uyumlu olması, pedikülün ince ve uzun olması, rotasyon arkının geniş olması nedeniyle yüz defektlerinin onarımında akılda tutulmasını önermekteyiz. Ada fleplerinin tek seanslı olması, kıllı veya kılsız olarak tercih edilebilmesi, kılların yönünün planlanabilmesi, dolaşımın güvenli olmasından ötürü ada flebinin şeklinin rahatça çizilebilmesi önemli avantajlarındandır. STA bazlı ada flebi eleve edilirken duyunun korunması nedeniyle göz kapağı ve dudak gibi fonksiyonel bölgelerde avantaj sağlamaktadır. Defekt büyüdükçe donör alanın greft ile onarılması, alından flep eleve edilirken frontal kasın da dahil edilmesi dolayısıyla kaşın yukarı hareketinin kısıtlanması dezavantajları arasında sayılabilir.

Anahtar Kelimeler: Ada flebi, Alın flebi, Superfisyal Temporal Arter

Resim 1

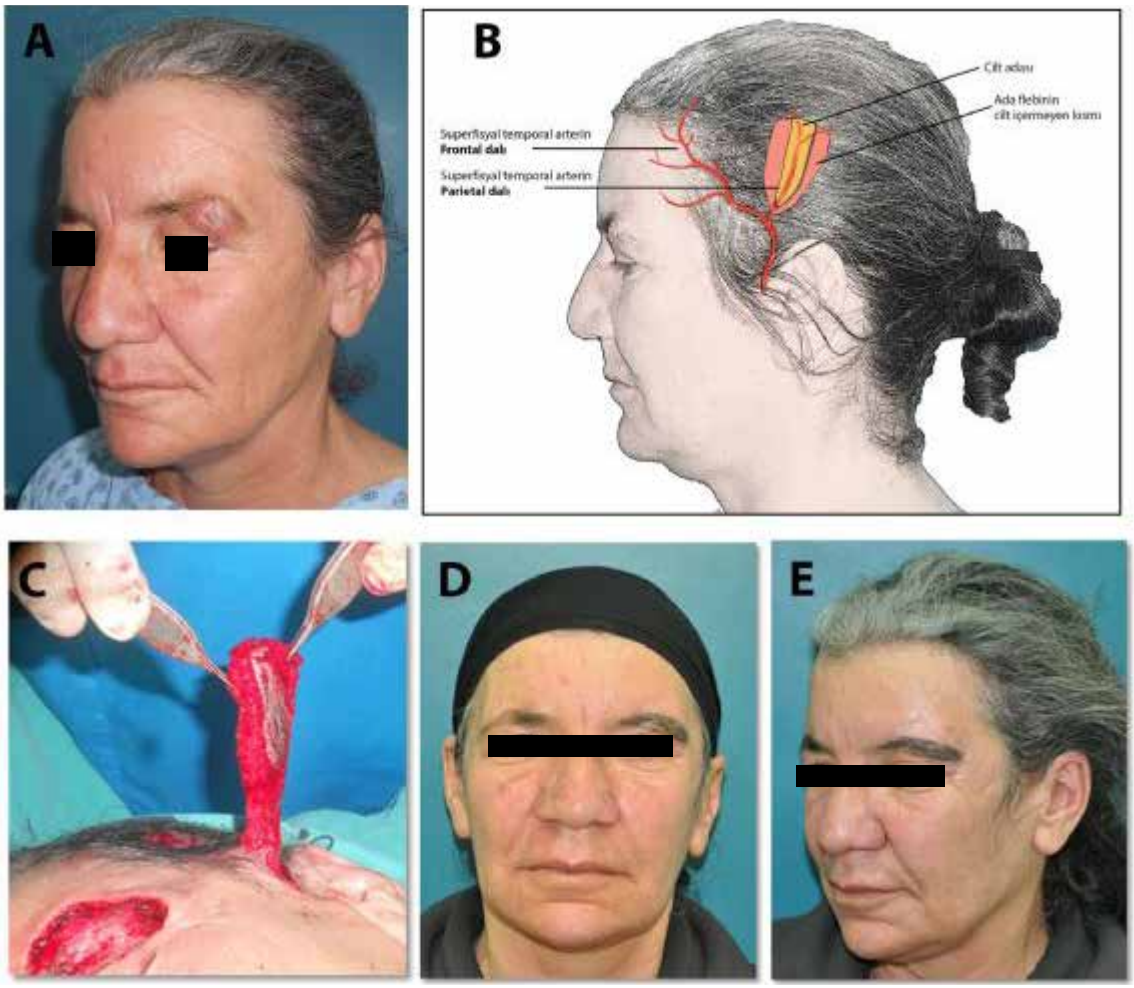

Resim 1: A.Preoperatif görünüm, B. Ada flebi planlanması, C. Flebin eleve edilmiş hali, D. Flebin posoperatif 18.ay görünümü, E. Flep ve donör alanı görünümü

SS-033
Baş-boyun Mikrocerrahisinde Alıcı Arter Seçimi: Başarılı Sonuçlar İçin Algoritmik Bir Yaklaşım

Fuat Barış Bengür[1], Tahsin Oğuz Acartürk[2]
[1]*Acıbadem Mehmet Ali Aydınlar Üniversitesi Tıp Fakültesi, Istanbul, Turkey*
[2]*University of Pittsburgh, Department of Plastic Surgery, Pittsburgh, PA*

Giriş: Mikrocerrahide alıcı damarın kalitesi, flep başarısına etki eden önemli değişkenlerden biri olarak kabul edilir. En uygun damarın seçimi, ameliyat esnasında rastgele verilecek bir karardansa, mevcut duruma göre farklı faktörlerin eş zamanlı olarak düşünülmesini gerektiren bir karar verme sürecidir. Çalışmanın amacı, tek bir cerrahın baş-boyun mikrocerrahi onarımlarında kullandığı alıcı arter seçimi algoritması konusundaki verisini sunmaktır.

Materyal/Metod: 2006-2016 yılları arasında tek bir cerrah tarafından 199 hastada gerçekleştirilen 208 ardışık mikrocerrahi baş-boyun onarımı çalışmaya dahil edildi. Retrospektif olarak toplanan veride alıcı arter

seçimi, defektin yerleşimi, flepler, önceki girişimler ve modifikasyonlar belirlendi. Alıcı arter seçimi, cerrahın kişisel algoritmasına göre; defektin yerleşimi, pedikülün uzunluğu ve konumu, damar uygunluğu ve çapı, boyut eşleşmesi, dokuların kalitesi, önceki girişimler, alıcı venin yakınlığı, ve hepsinden önemlisi intimanın kalitesi parametreleri göz önünde bulundurularak geçekleştirildi. Tüm hastalarda elle, tek arteryel anastomoz uygulandı. Ameliyat öncesi, ameliyat esnasındaki ve ameliyat sonrası protokoller sabit idi. Hastalar ameliyat öncesi antikoagülasyon almadı. Ameliyat esnasında pedikül transeksiyonundan sonra flepler, arter içerisinden heparinize salin ile tamamen yıkandı. Hastalara ameliyattan hemen sonra 100 mg aspirin başlandı ve 1 ay devam edildi. Tüm hastalara ameliyat ertesi 1. günden itibaren, DVT proflaksisi için subkütan heparin ya da düşük molekül ağırlıklı heparin başlandı. Geri alınmaya bağlı revizyonlarda ameliyattan başlayarak 5 gün süreyle tam heparinizasyon uygulandı. Sonuçlar arteryel tromboz ve flep başarısızlık oranları olarak belirlendi. Kategorik veriler beklenen düşük oranlar için 2-tailed Fisher's Exact testi ile analiz edildi ve anlamlılık düzeyi bildirilirken $p<0.05$ kabul edildi.

Bulgular: Arteryel tromboz, geri alınma ya da başarısızlık hiçbir olguda izlenmedi (%0). Beş olguda kurtarılamayan flep başarısızlığı ile sonuçlanan venöz tromboz izlendi (%2.4), ancak hepsinde arter çalışıyordu. Tüm başarısız flepler osteo-kütanöz serbest fibula fleperi idi. 2 flepte ciltte nekroz olmasına rağmen kemik yaşayabilir durumdaydı. Kullanım sıklıklarına göre en sık kullanılan fasiyal arter iken onu, süperior tiroid arter (%10), transvers servikal arter (%5) ve süperfisyal temporal arter (%5) takip ediyordu. Diğer seyrek olarak kullanılanlar ise, lingual, eksternal karotid, faringeal ve torakoakromiyal arterlerdi. Fleplerin büyük bir bölümünde lateral sirkumfleks femoral arter (%52) veya peroneal arter (%40) sistemleri kullanıldı. Venöz veya arteryel tromboz veya flap başarısızlığı arasında anlamlı bir fark izlenmedi ($p>0.05$).

Sonuç: Arteryel tromboz, venöz tromboza göre daha seyrek izlenmekle beraber, uygun arter seçiminin rolü mikrocerrahinin başarısında çok önemlidir. Onarım esnasında algoritmik olarak defekt yerleşimi, damar uygunluğu ve pedikül uzunluğu, arter kalitesi, kan akımı, boyut eşleşmesi, kinking potansiyeli, gelecekte kullanılabilecek serbest flep ihtimali parametreleri sırayla ele alınarak, onarım bölgesi için oluşturulan uygun kılavuzlar kullanılabilir. Günlük pratikte alıcı arter seçimi cerrahın tecrübesine dayanarak gerçekleştirilse de, kanıta dayalı bir algoritmanın kullanımı özellikle yeni yetişen mikrocerrahlar için başarının artırılmasında yol gösterici olacaktır.

Anahtar Kelimeler: arteryel anastomoz, baş-boyun onarımı, mikrocerrahi

SS-034
Baş Boyun Bölgesi Rekonstrüksiyonlarında Serbest Fibula Flebi ile Eş Zamanlı Kemik, Mukoza ve Cilt Onarımı

Musa Kemal Keleş[1], Buğra İpek[1], Uğurcan Şener[1], Buğçe Ballıoğlu Güney[1], Ömer Bayır[2], Güleser Saylam[2], Sebat Karamürsel[1]
[1]S.B.Ü Ankara Dışkapı Yıldırım Beyazıt Eğitim ve Araştırma Hastanesi Plastik, Rekonstrüktif ve Estetik Cerrahi Kliniği, Ankara
[2]S.B.Ü Ankara Dışkapı Yıldırım Beyazıt Eğitim ve Araştırma Hastanesi Kulak, Burun, Boğaz ve Baş Boyun Cerrahisi Kliniği, Ankara

Giriş: Baş boyun bölgesinde kemik rekonstrükisyonu gerektiren kompleks defektler değerlendirildiğinde serbest fibula flebi ile rekonstrüksiyon en önemli seçenekler arasında yer alır. 1 Serbest fibula flebi kemik defekti içeren kompleks defektlerde kolay şekil verilebilmesi ve geniş deri adası ile birlikte taşınabilmesi gibi avantajlara sahiptir. Deri adası ile hem mukoza hemde cilt defektleri eş zamanlı olarak onarmak mümkündür. Bunun için deri adası ikiye ayrılabilir yada kısmen dezepitelize edilerek hem cilde hem de mukozaya ayrı ayrı adapte edilebilir. Bu çalışmada amacımız baş boyun bölgesi rekonstrüksiyonlarında serbest fibula flebi kullanımı ile deneyimlerimizi ve bu vakalar içinde eş zamanlı kemik mukoza ve cilt onarımı gerektiren vakalarda uyguladığımız tekniği sunmaktır.

Materyal Metod: Ankara Dışkapı Plastik, Rekonstrüktif ve Estetik Cerrahi kliniğinde 2016 - 2019 yılları arasında polikliniğine başvuran, acil servisten veya kulak burun boğaz kliniğinden konsülte edilen ve baş boyun bölgesinde serbest fibula flebi ile rekonstrüksiyonu yapılan hastalar retrospektif olarak değerlendirildi. Hastaların araştırılan demografik ve klinik özellikleri için cinsiyet ve yaş dağılımı etiyoloji ve lokasyon, rekonstrükte edilen kemik dokular, anastamozda kullanılan alıcı damarlar ve postoperatif komplikasyonları araştırıldı.

Bulgular: 2016-2019 yılları serbest fibula flebi ile baş boyun bölgesi rekonstrüksiyonu yapılan 21 hasta bulundu. Hastaların yaş aralığı 23-73 arasındadır. 21 hastanın 15'i (%71) erkek, 6'sı (%29) kadındı. Defekt etiyolojileri 16 adet malignansi (%76), 4 adet ateşli silah yaralanması (%19), ve 1 adet araç içi trafik kazası (%5) olduğu görüldü. Malignansilerin tamamı skuamoz hücreli karsinomdu. Hastaların rekonstrükte edilen kemik yapıları incelendiğinde 17 tanesi mandibular rekonstrüksiyon (%80), 2 tanesi maksillar rekonstrüksiyon (%9) ve 2 tanesi maksiller kemik ve zigomatik kemik rekonstrüksiyonu (%9) olduğu görüldü. Hastaların 6 tanesinde defekt alanı kemik, mukoza ve cilt içermekteydi.

Sonuç: Günümüzde serbest fibula flebi mandibula rekonstrüksiyonunda altın standart olarak değerlendiren yayınlar mevcuttur. 2 Baş boyun bölgesinde kemik defekti rekonstrüksiyonu da gerektiren mukoza ve cilt defekti olan vakalarda kolay şekil verilebilmesi açısından kullanımı uygun bir fleptir. Bu flebin avantajları arasında geniş kalibreli vasküler pedikülü, iki ayrı ekibin eş zamanlı çalışabilmesi, iyi kanlanan ve birden çok segmental osteotomiler ile şekil verilebilen uzun (>25 cm) kemik segmenti alınabilemesine izin vermesi, kemik yapı üzerine dental implant yerleştirmeye imkan tanıması ve çoğu baş boyun rekonstrüksiyonu vakası için yeterli miktarda deri adası alınmasına imkan tanıması ve bu deri adasının ince ve şekil verilebilir olması sayılabilir.3 Cilt, mukoza ve kemik eş zamanlı rekonstrüksiyonu planı olan vakalarda; anostamoz ve adaptasyon yapıldıktan

sonra cilt flebi üzerinde planlanan mukozal ve cilt alanları arası alan dezepitelize edilerek yada dedermalize edilerek yumuşak doku tüneli içinden geçirildi ve hem mukozal hemde cilt defekti tek flep ile rekonstrükte edildi. Cilt adası disseke edilirken 2 veya daha fazla cilt adasını besleyen perferatör damar disseke edilirse bu perferatörler üzerinden ada flebi olarak cilt flebi ayrılabilir ancak bu durum fleplerde ayrı ayrı beslenme problemi olma riskine karşın 1 vakamız haricinde tercih etmedik. Birbiri ile devamlı olmayan cilt ve mukoza defekti olan durumlarda tünelize edilen alan dezepitelize edilerek adaptasyon yapılmıştır.

Serbest fibula flebi baş boyun bölgesinde kemik rekonstrüksiyonu gerektiren kompleks defektlerde ilk akla gelen seçenekler arasındadır. Alternatiflerine göre birçok avantajı olması ile mikrocerrahların günümüzde en sık kullandığı flepler arasındadır. Baş boyun rekontrüksiyonunda cilt ve mukoza eş zamanlı defekt onarımı ihtiyacı serbest fibula flebi ile karşılanabilir ve bu yöntemle ek bir flep ihtiyacı olmayacaktır.

Kaynaklar

1. Urken, Mark L., et al. "Functional evaluation following microvascular oromandibular reconstruction of the oral cancer patient: a comparative study of reconstructed and non reconstructed patients." The Laryngoscope 101.9 (1991): 935-950.
2. Uzun, Hakan, et al. "Intraoral Reconstruction with Microsurgical Free Flaps." Acta Oncologica Turcica 48.1: 15-19.
3. Head, free tissue transfer flaps in, microvascular anastomosis technique Ottie van Zyl, and Johan Fagan. "Open Access Atlas of Otolaryngology, Head & Neck Operative Surgery."

Anahtar Kelimeler: Baş, Boyun, Rekonstrüksiyonu, Serbest, Fibula, Flebi

SS-035
Proksimal Ön Kol ve Dirsek Geniş Defektlerinde Bir Cankurtaran: Oblik Paraumbilikal Perforatör Flep(OPUP)

Alper Ural
Kahramanmaraş Sütçü İmam Üniversitesi,Plastik Rekonstrüktif ve Estetik Cerrahi Ana Bilim Dalı, Kahramanmaraş

Giriş: Pediküllü flepler el rekonstrüksiyonunda kullanılan flepler arasında bugün hala en sık tercih edilen flepler arasında yer almaktadır(1). Ancak, pediküllü flepler arasında en sık kullanılmakta olan kasık flebinin ve diğer fleplerin ön kol üzerindeki veya daha proksimal yerleşimli defektleri örtecek şekilde uzanması ve pedikül uzunlukları yetersiz kalmaktadır. Bununla birlikte daha distalde bir defekt kasık flebi ile kapatılabilse bile hastalara uygun pozisyon vermek çok zor olmakta ve hastalar bu süreçte ciddi pozisyonel sıkıntılar çekmektedirler.Bu gibi durumlarda ön kol,dirsek seviyesi ve hatta proksimal kol seviyesindeki defektlerde oblik paraumbilikal perforatör (OPUP) flepleri çok iyi bir alternatif sağlamaktadır. OPUP(Oblik paraumbilikal perforatör) flebi ilk olarak O'Shaughnessy tarafından literatürde 2010 yılında bildirilmiştir(2). Multiple travmalı, rekonstrüktif seçenekleri sınırlı sayıda olan zor bir olguda üst kola uzanan geniş dirsek defektinin OPUP flebi ile rekonstrüksiyonu bildirilmektedir.

Olgu: 26 yaşında genç kadın hasta araç içi trafik kazası sonucunda kabul edildi. Hastanın serebral kontüzyonu, akciğer kontüzyonu, skalpte yaralanması, tibia fraktürü, gövdede geniş dermal abrazyonları, sağ elde 3.parmakta kemiğin total deperioste açıkta kaldığı diğer parmakların da yüzeyel doku defektelrinin olduğu, sol el bileğinde EPL tendonunun defektif olduğu 10x12 cm el bileği doku defekti, sol ön kol proksimalinden sol üst kol distal 1/3'üne uzanım gösteren yaklaşık 22x17 cm genişlikte doku defekti mevcut idi. Hastanın dirseğinde ve humerusta fraktürleri mevcuttu. Muayenesinde ulnar sinir hipoestezi şüphesi mevcuttu. Hasta ortopedi kliniğince humerus ve dirsek kırığı için acil operasyona alındı. Ortopedi taraından acil olarak operasyona çağırıldığımızda hastanın görünen doku defektlerinin dışında muayenesinde ulnar sinirin de kesilmiş olduğu ve arada 4 cm defekt(gap) olduğu gözlendi. Redüksiyondan sonra ulnar sinir sural sinir grefti alınıp 2 kablo haline getirilerek mikrocerrahi yönteme uygun nörorafisi tamamlandı. Bu esnada el bileği defektine yönlenildi EIP tendonu EPL'ye transfer edildi. El bileğindeki defekt Radial arter perforatör flebi ile onarıldı. Ardından tekrar ana defekte odaklanıldı. Brakial arter, ulnar ve median sinirler tamamen açıkta idi. Anestezi hekimi tarafından ameliyat esnasında hastanın genel durumunun uzun süre anestezi almasına uygun olmadığı ve riskli olduğu bildirerek operasyonun en erken sürede sonlandırılması istenildi. Bu durumda hastanın geniş defekti ve nörovasküler yapıların mutlak surette sağlıklı bir doku örtüsü ile kapatılması amacı ile hızlı ve güvenilir flep ihtiyacı üzerine oblik paraumbilikal perforatör flebinde karar kılındı. İntraoperatif olarak el doppleri ile 2 adet Derin inferior epigastrik arter perforatörü bulundu, işaretlendi ve bu perforatörler üzerinden yaklaşık 28x11 cm ebatlarında tasarlanıp eleve edildi. Flep midaksiller çizgiden kaldırılmaya başlandı. Distale doğru derin fasya üzerinden disseke edildi ve perforatörlere 1 cm kala disseksiyon sonlandırıldı. Fraktüre bağlı eksternal fiksatör olmasına rağmen pedikül uzanımı gerginlik yaratmadan defekti kapatmaya yeterli oldu ve flebin defekte konuşlandırılması gerçekleştirilerek nörovasküler yapılar ve defekt OPUP flebi ile kapatıldı. İntraoperatif ve perioperatif dönemde hasta ile ilgili genel olarak ya da lokal yara ile ilgili herhangi bir komplikasyon ile karşılaşılmadı.

Tartışma: Üst ekstremite önemli bir fonksiyonel birim ve travmalara sıkça maruz kalan bir bölgedir. Üst ekstremitede büyük yumuşak doku defektleri maksimum fonksyonel ve estetik sonuçlar veren güvenilir dokular ile rekonstrüksiyonu gerektirir. Derin inferior epigastrik damarlara dayanan flepler rekonstrüktif cerrahide dün olduğu gibi bugün de önemli rol oynamaktadırlar. Pediküllü flepler, üst ekstremite rekonstrüksiyonunda birçok tasarım şeklinde kullanılmıştır. Bu fleplerin çeşitli kompozisyonları, eriştiği alanlar ve terminolojileri vardır. 1937'de Webster kasıklardan aksillaya uzanan tüp haline getirilmiş pediküllü flebi tanımlamış ve 'torako epigastrik' flep olarak adlandırmıştır(3). 1947'de Braun ve arkadaşları transvers epigastrik flepleri açıklamışlardır(4). Derin inferior epigastrik arterin vasküler haritalamasının tanımlanmasından sonra birçok flep paterni gelişmiştir. Pediküllü flepler mikrocerrahideki gelişmelere ve serbest fleplerin avantajları ve başarı oranlarına rağmen üst ekstremite rekonstrüksiyonunda yumuşak doku onarımı için hala çoğu klinikte ve merkezde temel yöntemler olarak kullanılmaktadır(1,5). Kasık flebi üst ekstremite defektlerinde en sık kullanılan fleplerin başında gelmektedir. Ancak, geleneksel pediküllü fleplerin dirseğe ve proksimal önkola ulaşmak için uzunluğu yetersiz kalmaktadır. Yaklaşık üç hafta boyunca pedikül ayırılana kadarki süreçte hastada uygunsuz bir postüre neden olmakta, mobilizasyonda ciddi kısıtlılık yaratmakta olup hasta açısından daha zor bir bakım gerektirmektedir(6). İşte tam bu noktada dirsek, proksimal ön kol hatta distal kol bölgedesindeki defektlerde elin erken mobilizasyonuna izin veren ve hasta için daha konforlu bir postüre olanak sağlayan oblik paraumbilikal perforatör (OPUP) flep ideal bir seçenek olarak karşımıza çıkmaktadır(7). OPUP flebi umbilikustan posterior aksiller çizgiye kadar uzayabilecek

kadar oldukça uzun bir pediküle sahiptir. Güvenli sınır olarak flep en distali anterior aksiller çizgide sonlandırılması tavsiye edilen OPUP elektif vakalarda öncesinde ekspander implantlar ile genişletilerek posterior aksiller çizgiye kadar genişletilmiş flebin çok geniş defektlerde güvenle kullanımı bildirilmiştir(8). Derin inferior epigastrik arterin çok sayıdaki perforatörü sayesinde sağlam bir kan dolaşımına sahiptir. Diğer önemli avantajları planlama kolaylığı, flebin çok kolay ve hızlı olarak kaldırılabilmesi ve donör sahanın primer olarak kapanması olarak söylenebilir. En büyük dezavantaj, donör saha skarı ile ilgilidir. hangisi görülebilir. Bu skar gerilmeye ve hipertrofiye olmaya eğilimlidir(6). Daha ince bir flep istenildiğinde derin yağ dokuyu karın duvarında bırakacak şekilde flebi Scarpa fasyasının hemen altından kaldırılarak elde edilebilir. Bu sayede istenilen kontürü sağlamak da mümkündür.

Sonuç: Öğrenme eğrisi kısa,uygulaması kolay ve güvenilir dolaşıma sahip olan OPUP flebi proksimal ön kol, dirsek bölgesinin geniş doku defektlerinde rekonstrüktif cerrahların donanımları arasında yerini alarak hem hasta hem de plastik ve rekonstrüktif cerrahlar için kurtarıcı görevi görebilir.

Referanslar

1 Sabapathy SR, Bajantri B. Indications, selection, and use of distant pedicled flap for upper limb reconstruction. Hand Clinics. 2014;30(2):185-99.
2 O'Shaughnessy KD, Rawlani V, Hijjawi JB, et al. Oblique pedicled paraumbilical perforator-based flap for reconstruction of complex proximal and mid-forearm defects: a report of two cases. J Hand Surg Am. 2010;35(7):1105-10.
3 Webster JP. The thoraco-epigastric tubed pedicles. Surg Clin North Am. 1937;17:145.
4 Braun JB, Cannon C, Graham WC, et al. Direct flap repair of the defects of arm and hand. Ann Sur 1947;122:706
5 Naduthodikayil P, Bhandari L, Sreedhar SL.Pedicled Oblique Para-Umbilical Perforator (OPUP) Flap for Upper Limb Reconstruction.J Hand Surg Asian Pac Vol. 2016 Jun;21(2):229-33.
6 Mishra S, Sharma RK. The pedicled thoraco-umbilical flap: A versatile technique for upper limb coverage. Indian J Plast Surg. 2009;42(2):169-75.
7 Yilmaz S, Saydam M, Seven E, et al. Paraumbilical perforator-based pedicled abdominal flap for extensive softtissue deficiencies of the forearm and hand. Ann Plast Surg. 2005; 54(4):365-8.
8 Liu Y, Zang M, Zhu S, Chen B, Ding Q. Pre-expanded Paraumbilical Perforator Flap.Clin Plast Surg. 2017 Jan;44(1):99-108

Anahtar Kelimeler: üst ekstremite, paraumbilikal flep, perforatör flep, dirsek rekonstrüksiyonu

Dirsek ve Üst Kolda Doku Defekti

22X17 cm ebatında ön kol dirsek ve üst kol distalini kapsayan geniş doku defekti

SS-036
Çoklu parmak yumuşak doku defektlerinin groin flep ile rekonstrüksiyonu: yeni teknik

Murat İğde
Ankara Şehir Hastanesi SBÜ, Plastik Rekonstrüktif ve Estetik Cerrahi Kliniği, Ankara

Giriş: Çoklu parmak doku defektlerinin rekonstrüksiyonu, cerrahi seçeneklerin az olması sebebiyle zorlu prosedürlerdir. Çoklu parmak doku defektlerinin rekonstrüksiyonunda dikkat edilmesi gereken en önemli faktör, parmakların bağımsız hareketlerini korumaktır. Bu sebeple iki ya da daha fazla parmağı ayrı ayrı rekonstrukte etmek gerekir. Aynı anda tek bir fleple tüm parmakların rekonstrüksiyonunu sağlayan prosedürler tanımlanmış olmakla birlikte, bu prosedürler genelde revizyon operasyonları gerektirir. Bu hem tedavi süresinin uzamasına hem de fonksiyonel kayıplara yol açar. Cerrahi seçenekler uzak ya da lokal flepler olarak ikiye ayrılabilir. Çoğu zaman çevre dokunun da travmadan etkilenmiş olması sebebiyle lokal fleplerin güvenilirliği düşüktür ve kullanımları sınırlı endikasyona sahiptir. Seçilmiş vakalarda homodijital ya da heterodijital flepler kullanılabilir. Yine reverse radial önkol ya da reverse posterior interosseoz flepler kullanılabilir ancak revizyon cerrahi gerektirirler. Uzak flepler pediküllü ya da serbest flepler olarak ikiye ayrılabilir. İlk seçenek, tedavi süresinin kısalığı, vaskülaritesinin güvenilirliği, fizyoterapiye erken başlamaya olanak sağlaması sebebiyle serbest flepler olmalıdır. Ancak olmazsa olmaz şart sağlam alıcı damarların varlığıdır ve küçük çaplı damarlar sebebiyle mikrocerrahi tecrübesi gerektirir. Sağlam alıcı damar yokluğunda geriye kalan tek seçenek uzak pediküllü fleplerdir. Groin flep el yumuşak doku rekonstrüksiyonunda sıklıkla kullanılmaktadır, başarı oranlarının yüksekliği sayesinde kurtarıcı bir prosedürdür. İki aşamalı bir operasyon olması, tedavi süresinin uzun olması, cilt rengi uyumunun kötü olması ve kalınlığının fazla olması gibi önemli dezavantajları vardır. Ancak alıcı bölge vaskülaritesinin bozulduğu, çevre dokunun hasarlı olduğu, eldeki vasküler yapılarının hasarlandığı durumlarda neredeyse tek seçenektir.

Vaka Sunumu: 56 yaşında erkek hasta, pres makinesi ile yaralanma sonucunda acil servise başvurdu. Elde multipl kesiler ve kırıklar mevcuttu. Acil ameliyata alınarak k telleri ile kemik fikasyonu sağlanıp, tendon damar sinir yaralanmaları onarıldı. Mevcut cilt flepleri ile defekt kapatıldı. Ancak takiplerinde 3. Ve 4. Parmak volarlerindeki cilt fleplerinin dolaşımı bozulması üzerine parmak volarlerinde yumuşak doku defektleri oluştu. Çevre yumuşak dokunun da travmadan etkilenmiş olması sebebiyle lokal flep şansı yoktu. Hastaya bt anjiyo yapılarak alıcı vasküler ağ değerlendirildi. Yüzeyel ve derin palmar arklar korunmuş ancak dijital arterlerin kalibrasyonları azalmış olarak görüldü. Alıcı sahanın uygun olmaması sebebiyle hastaya serbest flep düşünülmedi. Hastaya interpolasyon flebi yapılmasına karar verildi. Hastaya pediküllü superficial circumflex iliak arter perforator flep (SCIP) yapılmasına karar verildi. Flep Y şeklinde planlanarak iki parmağın ayrı ayrı rekonstrukte edilmesi planlandı(foto4). Preop el doppleri yardımı ile perforatorlerin yerleri işaretlendi. Flep anterior superior iliak spine(ASIS) ın 8 cm lateralinden planlandı. Scarpa fasyasının yüzeyelinden, inferolateralden superomediale doğru flep eleve edildi. ASIS İN yaklaşık 3 cm medialinde flebi besleyen dominant perforator görüldü. Flebin derin yüzünde flebe paralel seyreden perforan damarlar görülerek, flep ikiye ayrılarak iki parmağa iki ayrı flep planlandı. 14. Günde pedikül ayrıldı. Herhangi bir komplikasyon gelişmedi.

Tartışma: Bu hastamızda uyguladığımız cerrahi tedavi literatür tarandığında daha önce uygulanmamış bir prosedürdür. Benzer cerrahi uygulamalar yapılmış olmakla birlikte, ayrı ayrı fleplerin pediküllerinin görülerek korunması ve flebin suprafasyal eleve edilmesi bu prosedürün en önemli farklarıdır. Bu sayede fleplerin yeterli incelikte ve güvenilir olarak kaldırılması sağlanmıştır. Bu flebin en büyük avantajı kolay bir prosedür olması ve ileri mikrocerrahi cerrahi tecrübe gerektirmemesidir. Operasyon süresinin kısa olması da uzun süreli anesteziyi tolere edemeyececk hastalar için bir avantajıdır. Prosedürün iki aşamalı olması en önemli dezavantajıdır ancak diğer çoğu prosedürden farklı olarak parmakların ayrılması ve flep inceltilmesi gibi revizyon cerrahilerine gerek olmamaktadır, bu sebeple total tedavi süresi göz önüne alındığında diğer prosedürlerden anlamlı bir farklılık olmadığı düşünülmektedir.

Özellikle bizim hastamızda olduğu gibi, güvenilir alıcı damar bulunamadığında güvenlikle uygulanabilir bu açıdan alıcı saha beklentisi düşüktür, elin herhangi bir yerine uygulanabilir, ancak dezavantaj olarak yara yerinin vaskülaritesini artırmaz, bu sebeple alıcı sahanın vaskülaritesine bağımlıdır denebilir.
2 hafta ekstremitenin immobil kalması önemli bir dezavatajdır, yara yeri komplikasyonları görülebilir, özellikle yara yerinin maserasyonu ve buna bağlı yara dehisansları görülebilir, masere bölgenin kontrolünde kristal viyolet veya steroidli kremler kullanılabilir.

Sonuç: Çoklu parmak yumuşak doku yaralanmalarında ilk seçenek her zaman kimerik serbest flepler olmalıdır, ancak bunun için alıcı sahada güvenilir alıcı damarların varlığı ve küçük çaplı damar anostomozu gerekliliğinden ileri düzey mikrocerrahi tecrübe gerekir. Mümkün olmayan durumlarda revers akımlı önkol flepleri kullanılabilir, ancak bu fleplerin kullanılabilmesi için palmar arkların ve anostomozların sağlam olması gerekir. Bu prosedürlerin en önemli dezavantajları revizyon cerrahisi gerektirmeleri ve parmakların uzun süre immobil kalması gerekliliğidir. Bu hastada uyguladığımız tedavi prosedürü başka seçeneğin kalmadığı durumlarda kurtarma operasyonu olarak güvenle uygulanabilir

Anahtar Kelimeler: groin flep, parmak defektleri, perforator flep, rekonstruksiyon, yumuşak doku rekonstruksiyonu

resim1

flebin kaldırılması

SS-037
Bacak Distal 1/3 Defektlerinin Rekonstrüksiyonunda Yeni Bir Teknik: Ters Akımlı Peroneal Arter Fasiyokütan Flep

Alper Burak Uslu[1], Burak Yaşar[2], Ahmet Kaplan[2]
[1]*Karaman Devlet Hastanesi*
[2]*Ankara Şehir Hastanesi*

Bacak distal 1/3 defektleri bölgenin konumu itibariyle travmaya açık olması, alttaki kemik yapılar üzerinde yer alan görece ince yumuşak doku örtüsü, rekonstrüksiyona imkan sağlayan komşu cilt ve yumuşak dokuların yetersizliği sebebiyle rekonstrüktif cerrah için ekstra zorluk teşkil etmektedir. Üstelik alt ekstremite diğer bölgeler ile karşılaştırıldığında serbest doku nakillerinde en yüksek flep kaybı oranının görüldüğü bölge olarak karşımıza çıkmaktadır. Bölgenin rekonstrüksiyonunda mikrocerrahinin kazandığı ivme ile serbest doku nakilleri altın standart haline geldiyse de serbest doku nakilleri bir takım özel ekipman (magnifikasyon için operasyon mikroskobu, mikrocerrahi enstrumanlar), tercihen birden fazla cerrah ve yetişmiş yardımcı sağlık personeli (ameliyat hemşiresi, servis hemşiresi) gerektirmesi sebebiyle her klinik ortamda gerçekleştirilememektedir. Uzamış operasyon süresi, flep kaybı riski, ileri yaş ve sigara içicisi, periferik vasküler hastalığı olan hastalarda ateroskleroza bağlı uygun alıcı damar bulunamaması söz konusu yöntem için ek sıkıntılardır.

Bu sebepten görece daha basit klinik şartlarda, daha hızlı ve kolay şekilde uygulanabilen perforatör flepler bölge rekonstrüksiyonu için giderek artan sıklıkta kullanılmaya başlanmıştır. Ek olarak bacak distal 1/3 ve topuk defektlerinde ters akımlı sural arter nörokutanöz flebi zamanın testinden geçmiş, serbest doku nakillerinin uygun olmadığı hasta ve klinik koşullarında sıklıkla kullanılan bir yöntemdir.

Perforatör flepler ne kadar etkili olsa da perforatör lokasyon ve çaplarının belirsizliği, tek perforatörün beslediği cilt adası boyutundaki öngörülemezlik, flebin defekt bölgesine getirilmesinde izlenecek tercihe bağlı olarak bir kısım yolda kaybedileceğinden (propellar flep gibi) sıklıkla aslında defektin kapatılması için gerekenden daha fazla doku alınması gerekliliği dezavantajlarıdır.

İyi bilindiği üzere bacak lateral kompartmanında kemik (fibula), kas, cilt altı ve cilt kan arzı peroneal arterden sağlanmaktadır. Bölge cildinin beslenmesini sağlayan perforatörler sıklıkla, soleus kası ile uzun ve kısa peroneal adaleler arasında yer alan posterior intermüsküler septum, daha nadiren de intramüsküler bir seyir izleyerek soleus kası içerisinden geçerek cilde ulaşırlar.

Peroneal arter her ne kadar ayak vasküler arklarına katılmasa da lateral malleol çevresinde yer alan anterior tibial arter (veya devamı olan a. dorsalis pedis) ile yaptığı anastomozlar yapılan kadavra çalışmalarında ortaya konmuş ve peroneal arter bazlı pediküllü fleplerin ters akımlı olarak kullanılabileceğine dair bilimsel temeli oluşturmuştur.

Mandibula defektleri gibi kemik kaybının eşlik ettiği kompozit defektlerin rekonstrüksiyonunda serbest fibula flebi ve tibia defektlerinde pediküllü fibula flebi altın standart haline gelmiş ve flep dolaşımı ve kaldırılma tekniği bir çok çalışma ile detaylı olarak ortaya konulmuştur.

Mevcut literatürün ışığında bacak distal 1/3 defektlerinin rekonstrüksiyonunda yeni bir teknik olarak fibula kemiği alınmaksızın bacak lateral cildinin, beslenmesini sağlayan

septokütanöz perforatörleri içeren posterior intermüsküler septum da dahil edilerek kaldırıldığı bir ters akımlı fasiyokütan flep fikri tarafımızca ortaya atılmıştır. Ters akımlı radial önkol flebindekine benzer bir felsefe ile septokütanöz perforatörler kaynak arter olan peroneal artere kadar takip edilip arterin vena comitantesi ile birlikte en proksimal perforatör çıkış noktası proksimalinde bağlanıp transekte edilmesi flebin mobilizasyonunu sağlamaktadır.

Flebin ortaya atılmasında amaç genellikle propellar şekilde alıcı sahaya transfer edilen perforatör fleplerde görülen, defekt ihtiyacından daha büyük flep kaldırılma gerekliliğinin ortadan kaldırılması, perforatörde meydana gelen "twist"e bağlı flep dolaşımının zaman zaman bozulmasının önlenmesi ve flebin defekte yerleştirilmesinde çok daha esneklik kazanılması olmuştur.

Aydınlatılmış şekilde onam ve gerekli izinlerin alınmasını takiben uygun görülen 3 hastada başarılı şekilde uygulanan bu yeni tekniğin yöntem ve sonuçlarının bu sözlü sunumda meslektaşlarımızla paylaşılması amaçlanmaktadır.

Anahtar Kelimeler: alt ekstremite, rekonstrüksiyon, topuk, flep, fibula, peroneal

Ters Akımlı Peroneal Arter Fasyokütan Flebi

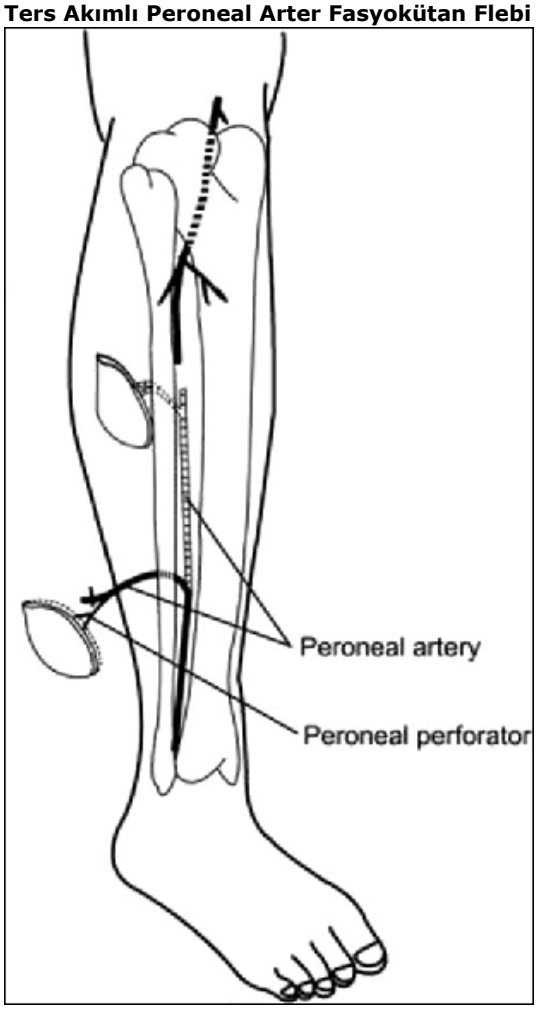

SS-038
Alt Ekstremite Rekonstrüksiyonunda Pediküllü Kas Fleplerinin Kullanılması: Tecrübelerimiz

Burak Özkan[1], Emrah Efe Aslaner[2], Enver Arpacı[3], Abbas Albayati[1], Ahmet Çağrı Uysal[1], Nilgün Markal Ertaş[1]
[1]Başkent Üniversitesi Plastik Rekonstrüktif ve Estetik Cerrahi Anabilim Dalı, Ankara
[2]Başkent Üniversitesi Adana Turgut Noyan Uygulama ve Araştırma Hastanesi Plastik Rekonstrüktif ve Estetik Cerrahi Kliniği, Adana
[3]Başkent Üniversitesi Konya Araştırma Hastanesi Plastik Rekonstrüktif ve Estetik Cerrahi Kliniği, Konya

Giriş: Pediküllü kas flepleri, kaviter yaraların kapatılması, enfeksiyonla mücadele, lenfatik kaçakların tedavisi, radyonekroz yaralarının kapatılması, ekspoze implantların örtülmesi gibi birçok endikasyonda kullanılmaktadır. Alt ekstremite, proksimalden distale kas kitlesinin azaldığı ve tibia alt 1/3 itibariyle kasların tendinözleşmeye başlayarak sonlandığı anatomik yapıdadır. Bu anatomi bize proksimalde çok çeşitli kas flepleri ile rekonstrüksiyon şansı verirken distalde ancak ters akımlı bazı kas flepleri ile onarım imkanı tanır.
Bu çalışmada alt ekstremite rekonstrüksiyonunda pediküllü kas fleplerinin kullanılması ile ilgili tecrübelerimiz sunulacaktır.

Gereç-Yöntem: Başkent Üniversitesi Plastik, Rekonstrüktif ve Estetik Cerrahi Anabilim Dalı Ankara, Konya ve Adana hastanelerinde 2017-2019 tarihleri arasında pediküllü kas flebi ile rekonstrükte edilmiş vakalar taranarak 24 hastada 25 kas flebi hasta çalışmaya dahil edildi. Hastalar kas fleplerinin en çok yapıldığı inguinal bölge, diz bölgesi, tibia proksimal ve distal olmak üzere 4 gruba ayrılarak incelendi. Kas flebi endikasyonları sırasıyla; kaviter cilt defekti n:8, osteomyelit n:6 ekspoze kemik n:4, ekspoze damar sinir paketi n:4, osteomyelit n:2, ekspoze implant:1 olarak bulundu.

Bulgular: İnguinal bölgede en çok yapılan flepler sartorius(n:)4 ve vastus lateralisdi (n:2). Diz bölgesinde medial gastrokinemius (n:4) ve rectus femoris (n:2) kas flepleri ile onarım sağlanırken tibia proksimalinde hemisoleus (n:5), medial gastrokinemius (n:2); tibialis anterior (n:2) kasları ile rekonstrüksiyon yapıldı. Distal tibial defektler için ters akımlı hemisoleus (n:3), peroneus brevis (n:3) kasları kullanılan kaslardı. Sartorius kası cilt altı poş ve femoral paket örtülmesi için kullanılırken, cilt defektlerinin kapatıldığı diğer kas flepleri kısmi kalınlıkta deri greftleri ile örtüldü. 1 hastada gastrokinemius flebi tam nekrozu, 1 hastada distal bazlı hemisoleus kas flebinde parsiyel kayıp görülürdü. Diğer 23 kas flebinde erken ve geç dönem post operatif komplikasyon görülmedi.

Tartışma ve Sonuç: Pediküllü kas flepleri rekonstrüktif cerrahide; yüksek enerjili yaralanmalar, basınç ülserleri, radyonekroz yaraları gibi nedenlerle gelişen kaviter defektlerin doldurulmasında, ekspoze olan veya olma ihtimali yüksek olan implantların örtülmesinde, osteomyelit gibi dirençli enfeksiyonların tedavisinde başarı ile kullanılmaktadır. Bizim de serimizde benzer endikasyonlarda kullanılmışlardır. Ortopedi ve kalp damar cerrahisi gibi diğer disiplinlerin kaviter yaraları başladığı vakum yardımlı kapama kapamada yetersiz kaldığı hastalarda kavitasyonlar kas flepleri ile başarılı bir şekilde kapatılmıştır. Pediküllü kas flepleri planlamasında ekstremite dolaşımının değerlendirilmesinin özellikle tibia orta ve distal defektlerin kapatılmasında planlanacak distal akımlı kas fleplerinin viabilitesi açısından önemlidir. Kas fleplerinin dolaşım paternlerine gözetilerek split edilmesinin

gereksiz morbiditelerin önüne geçecektir. Bu bağlamda kas flepleri tercihimiz tibia proksimal ve orta hat için medial gastokinemius ve hemisoleus kaslarıdır. Peroneus longus yerine brevisin kullanılması plantar eversiyon deformitesinin önüne geçerken, tibialis anteriorun sadece turnoverı veya lateral kaydırılması şeklinde kullanılmasının ayak dorsofleksiyonunu koruması açısından önemli olduğunu düşünüyoruz.

Anahtar Kelimeler: alt ekstremize rekonstrüksiyonu, kas flebi, pediküllü kas flebi

Şekil 1

alt ekstremite tibia distal defektlerinde kullandığımız distal bazlı peroneus brevis ve soleus kas flepleri

SS-039
Diz Bölgesi Rekonstruksiyonunda Distal Bazlı Anteromedial Uyluk Perforatör Flebi

Muhammed Besir Öztürk, Cengiz Ertekin, Tolga Aksan, Mustafa Tezcan
T.C. Medeniyet Üniversitesi, Plastik, Rekonstrüktif ve Estetik Cerrahi Ana Bilim Dalı, İstanbul

Giriş: Diz ve alt bacak bölgesinin defektleri bu bölgedeki lokal fleplerin seyrekliği nedeniyle biz cerrahların için zorlayıcı olmuştur. Bu bölgede temel cerrahi amaç diz eklemini koruyarak yeterli yumuşak doku sağlanması ve fonksiyonunun geri kazandırılmasıdır. Mikrocerrahi tekniklerin tanımlanmasından önce random cilt flepleri, muskuler ve muskulokutan flepler, çapraz bacak flepleri gibi kısıtlı seçenekler uygulanıyordu. Perforatör fleplerin yaygın kullanıma girmesiyle beraber bu bölgedeki rekonstruktif opsiyonlarımız arttı ve eski cerrahi tekniklerin getirdiği ek donör saha morbiditeleri ve uzun süreli immobilizasyon gibi istenmeyen sonuçlar azaldı.Geçmişte uyluk bölgesinden kaldırılan fleplerle ilgili yapılan çalışmaların çoğunluğunu lateral bölge oluştursa da, medial uyluk bölgesi ve bu bölgenin perforatörleri ile ilgili çalışmaların popülerliği artmaktadır. Distal anteromedial uyluk flebi de bu bölgede yeterli yumuşak doku rekonstrüksiyonu sağladığı kanıtlanmış seçeneklerden biridir. Çalışmamızda morbiditesi yüksek ve seçeneklerin kısıtlı olduğu 6 hastada tek perforatör bazlı propeller distal anteromedial uyluk flebini diz bölgesi rekonstrüksiyonunda kullandık, sonuçlarımızı ve uzun dönem takiplerini raporladık.

Yöntem: Morbiditesi yüksek ve lokal flep seçenekleri kısıtlı 6 hastada distal bazlı anteromedial uyluk perforatör flep cerrahisi gerçekleştirdik. Hastaların demografik verilerini, per-op ve post operatif verilerini kaydettik.

Bulgular: Hastaların ortalama yaşı 51 idi. 4 hastada defekt yumuşak doku tümörü eksizyonu sonrası gelişmiş, 2 hastada ise sebep yüksek enerjili travmaydı. Hastaların 2 sinde gastroknemius kas flebi ilk rekonstruksiyon seçeneği olarak kullanılmıştı. Ortalama defekt çapı 88 cm2 idi. Hastalar ortalama 18 ay (1-26) takip edildi. Flebin uzun aksı 32 cm olan bir hastada distal 1/3 te nekroz gelişti. Debridman ve greft uygulandı. Diğer hastalarda ek komplikasyon görülmedi.

Sonuç: Distal bazlı anteromedial uyluk flebi morbiditesi yüksek ve eski geçirilmiş cerrahiler nedeniyle flep seçenekleri kısıtlanmış hastalarda diz bölgesi rekonstrüksiyonunda iyi bir alternatif seçenektir.

Anahtar Kelimeler: anteromedial uyluk flebi, rekonstrüksiyon, diz bölgesi

Hasta 1 intraoperatif fotolar

SS-040
Topuk defektlerinin rekonstrüksiyonunda sık kullanılan serbest flep donör alanlarının duyulanım ve duyu reseptörleri yoğunluklarının değerlendirilmesi

Feridun Elmas[1], Musa Kemal Keleş[2], Pınar Bayram[3], Sebat Karamürsel[2]
[1]Burdur Devlet Hastanesi, Plastik Rekonstrüktif ve Estetik Cerrahi Kliniği, Burdur
[2]S.B. Ankara Dışkapı Yıldırım Beyazıt Eğitim ve Araştırma Hastanesi,Plastik Rekonstrüktif ve Estetik Cerrahi Ana Bilim Dalı, Ankara
[3]Kafkas Üniversitesi Tıp Fakültesi, Histoloji ve Embriyoloji Ana Bilim Dalı, Kars

Topuk defektleri pek çok farklı etiyolojiye bağlı olarak meydana gelebilmektedir. Topuk dokusunun özel yapısı bu bölgenin rekonstrüksiyonunu zorlaştırmaktadır. Topuk rekonstrüksiyonu için pekçok farklı teknik mevcuttur. Bu teknikler arasında duyulu onarım ve duyu içermeyen onarımların birbirine üstünlüğü tartışma konusu olsa da duyulu onarımın daha üstün olduğu görüşü çoğunluktadır. Rekonstrüktif prensiplere göre sinir onarımı yapılan ve yapılmayan onarımlarda, benzer doku ile onarımlarımların duyu geri dönüşü daha başarılıdır. Bu hipotezden yola çıkarak bu çalışmada topuk defektlerinin rekonstrüksiyonu için literatüre göre en çok kullanılan serbest fleplerin topuk duyusu ile benzerliklerinin incelenmesi amaçlanmıştır.

Çalışmamızda hastanemiz bünyesinde çalışan ve polikliniğe başvuran çalışmaya gönüllü olarak katılmak isteyen sağlıklı 50 birey üzerinde; topuk bölgeleri ve literatürde topuk rekonstrüksiyou için sık kullanılan sekiz ayrı flep donör saha bölgesi statik iki nokta ayrımı (SİNA), hareketli iki nokta ayrımı (HİNA) ve Semmes Weinstein

(SW) monofilament testleri yapılmıştır. Bu alanlar topuk dermatomu alanı, lateral kol flebi donör alanı, radial ön kol flebi donör alanı, süperfisyal sirkümfleks iliak arter flebi donör alanı, medial uyluk flebi donör alanı, anterolateral uyluk flebi donör alanı, medial plantar flep donör alanı, latissumus dorsi–torakodorsal arter perforatör flep donör alanı, dorsalis pedis donör alanlarıdır. Donör saha üzerine düşen farklı kütanöz sinirlerin duyu iletimi yapmasından dolayı çalışmada kullanılan duyu testlerinin daha nicelikli sonuçlar verebilmesi için belirtilen alanlar kendi içerisinde duyulanımlarına göre farklı zonlara ayrılmıştır (Şekil 1 topuk zonları). Ayrıca topuk ve bu sekiz ayrı donör saha duyu reseptörleri yoğunluklarını değerlendirmek için Anatomi Anabilim Dalı'nda seçilen taze kadavradan tüm bölgeler için doku örnekleri alınmıştır. Doku örnekleri Histoloji ve Embriyoloji Anabilim Dalı'nda serbest sinir sonlanmaları ve duyu cisimcikleri açısından topukla karşılaştırmak amacıyla incelenmiştir.

Histolojik verilere göre topuk bölgesine; duyu cisimcikleri ve serbest sinir uçları yoğunlukları bakımından, en yakın veriler dorsalis pedis ve medial plantar donör sahalarından alınan doku örneklerinden elde edilmiştir. Sağlıklı bireylerin yaş, sigara ve vücut kitle endeksi verileri ile topuk duyluları ilişkisine bakıldığında yaş ile duyunun farklılaştığı her üç testte de görülmüştür. Diğer değişkenlerde farklılık görülmemiştir. SİNA, HİNA ve SW testi sonuçlarına bakıldığında HİNA ve SİNA testleri için lateral uyluk, medial uyluk ve lateral kol; SW monofilament testi sonuçlarına göre kasık, lateral ve medial uyluk, lateral kol sırt donör sahaları istatistiksel olarak topuk ile benzerlik gösterdikleri tespit edilmiştir.

Topuk defektleri pek çok etkene bağlı olarak oluşabilmektedir. Travma, nöropatik problemler (diyabet, tabes dorsalis, lepra, spinal kord problemleri vs.), periferik arter hastalıkları, dekübit ülserleri bu etkenlerin çoğunluğunu oluşturur. Literatüre bakıldığında topuk defektlerinde cerrahların yara boyutu; tendon, kemik gibi yapıların defekte dahil olması; travma, tümöral kitleler, vasküler lezyonlar gibi etiyolojilerin bulunmasının göz önünde bulundurduğu görülür. Rekonstrüktif amaç fonksiyonel bir şekilde topuk ve plantar alanda doğru bir kontür sağlanması; yürüme, ayakta durma ve denge fonksiyonlarının sorunsuz gerçekleşmesidir. Ancak duyulu onarım her zaman mümkün olmayabilir. Rekonstrüksiyonda duyu geri dönüşünün duyu onarımı olmasa dahi bir miktar gerçekleştiği çalışmalarda gösterilmiştir. Klinik pratiğinde rekonstrüktif ana sınırlayıcı faktörlerden biri defektin büyüklüğüdür. Bu durumda rekonstrüksiyon için fazla seçenek kalmamakta ve latissumus dorsi flapleri gibi geniş yüzeyleri kaplayabilien serbest flepler seçilmektedir. Uygun kontürü sağlamak için fasyakütan flepler iyi bir seçenek olabilir; buna karşın bu flepler geniş defektleri doldurmakta yetersiz olabilmektedir. Duyulanım açısından değerlendirildiğinde, duyulanımın sağlanması için direkt sinir onarımı idealdir. Fakat alıcı saha uygun değilse farklı nörotizasyon yöntemleri denenebilir. İster duyu onarımı yapılsın ister yapılmasın çalışmalara göre bir miktar duyu geri dönüşünün olabileceği görüşü mevcuttur. Ayrıca nörotizasyon sonrası duyu hücrelerinin bir kısmının yeni dokuda tekrar işlev gördüğü çalışmalarda bildirilmiştir. Her ne kadar duyu onarımı yapılmayan olguların duyu geri dönüşleri hakkına farklı teoriler bulunsa da ideali duyu onarımını yapılmasıdır.

Bu çalışma ile topuk duyusuna farklı alanların benzerlikleri incelenmiş ve flep seçiminde normale en yakın olanların belirlenmesi; rekonstrüktif işlemlerde ideale yakın olan serbest flep seçimi için bilgi edinilmesi amaçlanmıştır. Daha fazla klinik çalışma gerekmekle birlikte bu çalışmamızda özellikle duyu testlerine göre lateral kol, lateral ve medial uyluk alanlarının; histolojik olarak ise medial plantar ve dorsalis pedis donör sahalarının topuk ile benzerliği görülmüştür. Flep seçiminde bu seçenekler de akılda tutulmalıdır.

Anahtar Kelimeler: dokunma duyusu, fiziksel stimulasyon/metodlar, nörolojik enstrumantasyon, serbest flap/innervasyon, topuk cerrahisi

topuk zonları

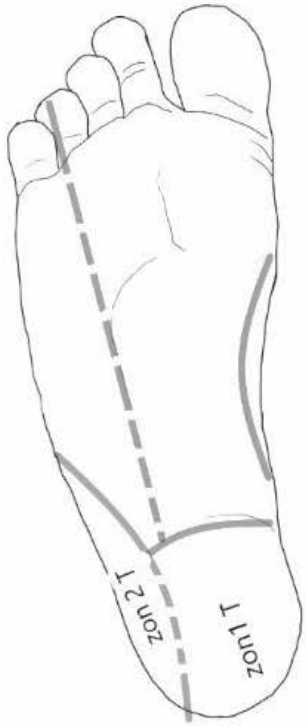

Topuk Sural ve Tibial Sinirler üzerinde duyu alır. Zon 1 T: Tibial Sinirin daha çok duyu aldığı topuk zonu, Zon 2 T: Sural sinirin daha çok duyu aldığı topuk zonu

SS-041
Türk web sitelerinde rinoplasti için sağlanan çevrimiçi bilgilerin kalitesi, okunabilirliği ve teknik yönlerinin eleştirel analizi

Süphan Tunç[1], Yusuf Dündar[2]
[1]Sultan Abdülhamid Han Eğitim Araştırma Hastanesi, Plastik Rekonstrüktif ve Estetik Cerrahi, İstanbul
[2]Wayne State University, Department of Otolaryngology, Detroit/MI (USA)

Amaç: İnternetin hayatımızın bu kadar içinde olduğu günümüzde, hepimizin de bildiği gibi hastalar bilgiye ulaşmak için internet kaynaklarını oldukça sık kullanmaktadır. Ancak ulaşılan bu bilgilerin kalitesi, yeterliliği, anlaşılabilirliği tam olarak bilinmemektedir. Bu durumdan yola çıkarak biz bu çalışmamızda klinik pratikte sıklıkla yapılan Rinoplasti ameliyatıyla ilgili internetteki bilgilerin değerlendirmesini yaptık. Rinoplasti ile ilgili internet ortamındaki bilgileri, kalite, okunabilirlik ve teknik yönden inceleyip; bu özelliklerin kişiye özel web sitesi veya bunun dışında akademik referanslı merkezler tarafından hazırlanan web siteleri arasında karşılaştırma yapmayı amaçladık.

Gereç-Yöntem: Ocak 2019 ve Şubat 2019 tarihleri arasında yapılan Türkçe web sitelerinin bu kesitsel analizinde "Burun Estetigi" terimi için Google'da bir arama yapıldı ve ilk 50 web sitesi değerlendirildi. Web siteleri, kişiye özel web

sitesi (PW) ve diğer web siteleri (OW) olarak sınıflandırıldı. Özel web siteleri (PW'ler), özel muayenehane hekimleri tarafından oluşturulan sitelerini içermekteyken; diğer web siteleri (OW'ler) hastane bazlı web sayfaları veya referans kaynakları tarafından oluşturuldu. Web siteleri aynı zamanda yazarların akademik yeterliliğinin (Doçent veya Profesör) olup olmadığı da analiz edildi. Web sitelerinin kalitesi DISCERN ve HONcode kriterlerine (Health on the Net principles) göre değerlendirildi. Okunabilirlik, Türkçe dili için geçerli ve yaygın kullanılan 2 kriter (Ateşman ve Çetinkaya formülasyonları) kullanılarak değerlendirildi. Teknik yönler, tıbbi web sitesi yapıcıları tarafından belirtilen kriterlere göre değerlendirildi.

Bulgular: 31'i özel web(PW) sitesi, 19'u diğer (OW) olmak üzere toplam 50 web sitesi incelendi. 50 web sitesinden 13'ünün (% 26) akademik bağlantısı olan bir yazarlar tarafından yazıldığı görüldü. Bu web siteleri arasında DİSCERN ve HONcode kriterlerine göre kalite açısından önemli farklar görüldü. Ortalama HONcode prensibi puanları akademik bağlı web sitelerinde akademik olmayan bağlı web sitelerine göre anlamlı derecede yüksekti. Zor okunabilirlik indeksinin genel oranları, Atesman Endeksi ve Çetinkaya formülasyonlarına göre sırasıyla % 44 ve % 64 idi. Okunabilirlik indeks puanlarına göre alt gruplar arasında anlamlı fark yoktu. Teknik açıdan da indeks puanları arasında önemli bir fark bulunamadı. Bununla birlikte hastane bazlı sitelerde eksternal ve internal link sayılarının anlamlı ölçüde daha fazla olduğu (P <.001) görüldü. Hekim yazılarında akademik yeterliliği olan yazarların incelemelerine ulaşımın anlamlı oranda fazla olduğu görüldü (P <.001)

Tartişma ve Sonuç: Yapılan çalışmada HONcode kriterlerine göre; akademik affiliasyonu olan yazarların web siteleri, olmayanlarla kıyaslandığında kalite skorunun daha yüksek olduğu görüldü. Kişisel web sayfaları, hem DISCERN kriterlerine hem de HONcode prensiplerine göre, daha yüksek kalite puanına sahipti. Hastane temelli web sayfalarında, kişisel web sayfalarına kıyasla çok daha fazla sayıda eksternal ve internal link vardı. Oldukça heterojen ve bilgi kirliliği içeren internet kaynaklarının bu kriterlerin göz önünde bulundurularak düzenlenmesi, hastaların doğru ve güvenilir bilgiye ulaşmasını sağlayacaktır.

Anahtar Kelimeler: Rinoplasti, burun estetiği, okunabilirlik, teknik yaklaşım, kalite, web trafiği

Web siteleri arasındaki farklar ve sonuçlar

		Web sayfasının tipi			Akademik yeterlilik		
		Kişisel (n:31)	Diğer (hastane, kurum) (n:19)	P	var (n:13)	yok (n:37)	P
HONCode		10.15	7.94	**0.007**	9.48	6.64	**0.001**
DISCERN	Okunabilirlik	2.69	2.23	**0.002**	2.42	2.18	0.060
	Kalite	2.95	2.30	**0.004**	2.37	2.28	0.370
	Genel ortalama	2.82	2.26	**0.002**	2.50	2.23	0.120

Tablo 1: İki grup arasındaki fark

		Web sayfasının tipi			Akademik yeterlilik		
		Kişisel (n:31)	Diğer (hastane, kurum) (n:19)	P	var (n:13)	yok (n:37)	P
Ateşman	Zor	14	8	0.632	4	18	0.253
	Orta zorlukta	17	11		9	19	
Çetinkaya-Uzun	Zor	19	13	0.206	7	25	0.356
	Orta zorlukta	12	6		6	12	

Tablo 2: Web sitelerinin okunabilirlik skorları

SS-042
Rinoplasti Ameliyatlarında İnternal Sütürlerin Nasal Dorsum Stabilizasyonundaki Rolü: Transosseous Horizontal Matress Sütür ve Subcartilagineous Transmucosal Sütür

Emrah Kağan Yaşar, Can İlker Demir, Buket Dursun, Murat Şahin Alagöz
Kocaeli Üniversitesi Tıp Fakültesi, Plastik, Rekonstrüktif ve Estetik Cerrahi Ana Bilim Dalı, Kocaeli

Amaç: Nasal hump redüksiyonu rinoplasti ameliyatlarında sıklıkla yapılır. Üst lateral kıkırdakların septumdan ayrılması, kemik ve kıkırdak humpın eksize edilmesi burnun doğal anatomisini bozar. Bu anatominin stabil şekilde rekonstrükte edilmemesi durumunda estetik ve fonksiyonel problemler ortaya çıkar. Kemik ve kıkırdak alt ünitelerin doğru pozisyonda stabil şekilde rekonstrüksiyonu bu nedenle çok önemlidir. Bu çalışmada, rinoplasti ameliyatlarında kullandığımız burun dorsumunu koruyan ve stabil şekilde restore eden internal sütür tekniklerini anlatmayı amaçladık.

Gereç-Yöntem: Çalışmaya Ocak 2014-2017 yılları arasında opere edilen 362 hasta dahil edildi. Hastaların 204'ü bayan, 158'i erkekti. Dorsum redüksiyonu ile burun çatının açıldığı, en az bir yıl takip edilen ve standart fotoğrafları çekilebilen hastalar çalışmaya dahil edildi. Burun çatısının açılmadığı ve en az bir yıl takip edilemeyen hastalar çalışma dışı bırakıldı. Dorsal müdahalaler sonrasında stabilizasyon için transosseöz kemik sütürü ve submukozal kıkırdak sütürü kullanıldı. Tüm hastalara 1.ay, 3.ay ve 12.ayda standart fotoğraflar çekildi. Fotoğraflar bağımsız iki plastik cerrah tarafından dorsal estetik çizgiler ve hump devamı açısından değerlendirildi. Aynı klinikte çalışan 3 farklı plastik cerrah tarafından palpasyon ile dorsal düzensizlikler değerlendirildi. Tüm hastalara ameliyat sonrası 12. ayda the Rhinoplasty Outcomes Evaluation (ROE) anketi uygulandı. Anket puanları yüzdelik sisteme çevrilerek, %90 ve üzeri değer başarılı olarak değerlendirildi.

Cerrahi Yöntem: Osteotomi sonrası her iki nasal kemiğe 2000 rpm devir motor yardımıyla 1 mm delici uc kullanılarak ikişer adet delik açıldı. 4.0 PDS sütür horizontal matress şeklinde geçilerek her iki kemik orta hatta sabitlendi. İki taraflı üst lateral kıkırdak iç mukoperikondriyumları 5.0 PDS ile iki veya üç adet sütür atılarak septuma sabitlendi. Böylece üst lateral kıkırdaklar anatomik pozisyonunda sabitlendi ve eksizyon miktarına bu aşamada karar verildi.

Bulgular: Ameliyat sonrası 1. yılda bilgisayar yardımlı değerlendirmede (Movavi Photo Editor-Personal Version 5.7.0) 334 hastanın (%92.2) dorsal estetik çizgileri simetrik olarak değerlendirildi. Palpasyonda 14 hastada (%3.8) dorsal düzensizlik tespit edildi. Bu hastaların 6'sına (%1.6) minimal törpülemenin yapıldığı revizyon cerrahisi uygulandı. Toplamda 21 hastaya (%5.8) revizyon cerrahisi yapıldı. 328 hastanın (%90.6) ROE skoru %90 ve üzeri bulundu. Estetik ve fonksiyonel sonuçlar hem hasta hem cerrah için tatmin ediciydi.

Sonuç: Rinoplasti ameliyatlarında anatomisi bozulan nasal dorsumun tekrar rekonstrükte edilmesi başarılı sonuç için gereklidir. Kemik ve kıkırdak yapıların anatomik pozisyonda sabitlenmesi için çeşitli yöntemler vardır. Orta ve üst 1/3'lük nasal dorsum restorasyonunda kemiğin ve ULC'nin anatomik pozisyonu önemlidir. Bu bölgenin iyi restore edilmesi internal nasal valvin korunması ve tatminkar dorsal estetik çizgilerin sağlanması açısından gereklidir. İnternal nazal valvi korumak ve dorsal düzensizlikleri engellemek için

ULC'ların overrezeksiyonundan kaçınılmalıdır. ULC'nin aşırı rezeksiyonu ve mukoza hasarlanması kıkırdakların kontraksiyonu neticesinde internal nasal valvin daralmasına ve key-stone bölgesinde nasal kemiklerin görünür olmasına neden olmaktadır. ULC'ların septumdan ayrılması kıkırdakların posterior ve inferiora doğru yer değiştirmesine neden olmaktadır. Tekniğimizde ULC mukozasının subcartilaginöz sütür ile kıkırdaklardan ayrı olarak septuma sütüre edilmesi ULC'ların anatomik pozisyonunda desteklenmesi sağlamaktadır. Bu aşamadan sonra ULC rezeksiyon miktarına karar verilmesi olası aşırı rezeksiyondan korunması açısından tekniğin avantajıdır. Osteotomi sonrası nasal kemiklerin uygun pozisyonda durması için çeşitli yöntemler tarif edilmiştir. Transosseöz horizontal matress sütür ile kemikler orta hatta istenilen ölçüde yaklaştırılarak stabil pozisyonda korunmaktadır. Matress sütür tekniği sayesinde düğüm kemiklerin altında kalır ve sütür reaksiyonu riskini azaltır. Dorsuma greft gerekmesi halinde, greftin sütürün altına konumlandırılması migrasyon ve rezorbsiyon riskini azaltır. Transosseöz horizontal matress sütür ve submukozal kıkırdak sütür teknikleri özellikle nasal çatının açıldığı durumlarda anatomik restorasyon için alternatif teknik olarak akılda tutulmalıdır.

Anahtar Kelimeler: dorsum, kemik, mukoza, osteotomi, rinoplasti, sütür

Resim-1

Preop ve Postop 1. yıl hasta sonucu

SS-043
Letdown Yönteminin Kullanıldığı Koruyucu Rinoplasti Uygulanan 450 Vakalık Sonuçların Değerlendirilmesi

Oğuzhan Aydoğdu
Oğuzhan Aydoğdu Estetik Kliniği, Samsun

Amaç: Preservation Rhinoplasty terimi 2018 yılında Rollin Daniel tarafından tanımlanmış yeni bir rinoplasti felsefesini tarif eden bir tanımdır. Amaç bu bildiride tek bir cerrah tarafından yapılmış 450 tane letdown yöntemi kullanılan, tamamında subperikondriyal diseksiyon yapılan koruyucu rinoplasti vakasını tartışmaktır.

Yöntem-Gereç: Aynı cerrah tarafından yapılmış 450 primer rinoplasti vakası 2016 mayıs 2019 nisan tarihleri arasında geriye dönük incelendi. Hepsinin ameliyat öncesi fotoğraf, vaka sırası notları ve ameliyat sonrası takipleri vardı. 320 vakanın 1 yıllık veya daha fazla süreyi içeren sonuçları vardı.450 primer rinoplasti vakası çalışmada konu edildi. Çalışmaya konu olan hastaların hepsine kapalı yöntemle tamamı subperikondrial diseksiyon kullanılarak tip bölgesine müdehale edildi. Yine hepsine Saban tarafından tariflenen yüksek septal strip letdown method kullanıldı. Bu ameliyatın adı ise Rollin Daniel in tanımladığı şekilde Preservation Rhinoplasty olarak tayin edildi.

Cerrahi Teknik: Hastaların hepsinde dorsum koruyucu olarak Saban'ın anlattığı yüksek septal strip yöntemi ile yapılan letdown metodu kullanıldı. Tip bölgesi için klasik kapalı yöntemden farklı olarak tüm diseksiyonlar subperikondriyal olarak yapıldı. Tüm hastalarda Barış Çakır ve arkadaşlarının tariflediği otorim flap yapıldı. Cerrahi başlangıcı septum Killian insizyonu ile başlandı. Hastanın sağ burun deliği içinden girip tek taraflı olarak septum kaudalde 2 mm bırakarak karşı mukoza korunarak septumun diğer tarafına geçildi. Septum total olarak subperikondriyal diseke edildi. Üstte nasal dorsuma kadar gidildi. Tabanda aşırı eğri olan alanlar için kıkırdak strip çıkarıldı. Saban ve arkadaşlarının yaptığı ve tanımladığı şekilde septum dorsum ulaşılabilen en üst kısımdan ortalama 3 mm kıkırdak strip çıkarıldı. Önce kartilaj daha sonra da ethmoid kemiğin perpendikuler laminasından ortalama 3 mm kemik septum strip çıkarıldı. Bu işlem için ince bir Rounger kullanıldı. Otorim flap 2 mm ortalama bırakılarak infrakatilajinöz İnsizyon yapıldı her iki burun deliği için. Alt lateral kıkırdaklar subperikondriyal diske edildi. Alt lateral kıkırdakların sefalik kısmına gelindiğinde scroll ligamentin altında diseke edilip yine subperikondriyal olarak üst lateral kıkırdakların kaudal kısmı diseke edildi. Bu alandan her hastada ortalama olarak 3-4 mm eksizyon yapıldı. Alt laterallerin sefalik kısmından ortalama 3 mm eksizyon her hastada yapıldı. Subperikondrial olarak tüm diseksiyon tamamlandı. Her iki alt lateral kıkırdak her iki burun deliğinden doğurtularak çıkarıldı. Tip asimetrisi olmaması için orta hatta tutuldu. Domun yeni yeri ölçerek belirlendi. Ne kadar yükseltilmesi gerekiyorsa belirlenen yer kadar lateralden çalma yapılarak tip yükseltildi. Bu bölge için 6.0 PDS kullanıldı. Her iki lateral kurus tek burun deliğinden çıkarılarak doma 8 suturu konuldu. Kolumellar strut greft her vakada uygulandı. 6.0 pds ile tesbit edildi. Scroll ligament alt lateral kıkırdakların sefalik kısmının subperikondrial diseksiyonu sonrası açığa çıktığı alandan diseke edildi. Yine bu mesafeden nasal kemik üzerine düşüldü. Nasal kemik elevatör ile her iki taraftan diseke edildi. Nasal kemiğin webster üçgenini oluşturan alandan nasal kemik hattının 1/2 sine gelecek şekilde kemik kama eksizyon yapıldı.Bunun için ince bir rounger kullanıldı. Kemik hump 4 mm den fazla olan hastaların hepsi için dorsal diseksiyon yapıldı. 4 mm den az olan hastalar için dorsal diseksiyon genellikle yapılmadı. Diseksiyon yapılan veya yapılmayan her hastada Pitenguy ligamenti mutlaka korundu. Lateral osteotomi için webster üçgeni kemik çıkarılan alandan guide lı düz osteotom yardımıyla medial kantus hizasına kadar osetotomi yapıldı. Transvers ve radix osteotomisi için 1 mm lik osteotom kullanıldı. Bu işlem sonunda lateral tarnsvers ve radix bölgesi nasal kemik tamamen serbestlendi. Nasal dorsumun her iki lateral kısmından 11 numara bisturi ile birer delik açıldı. 1 mm ilk osteotom her iki lateralde lateral osteotominin bittiği hattan başlayarak radixte birleştirildi. Son 20 vakada transfer ve radix osteotomisi için 1 mm osteotom yerine ince el testersi kullanıldı. Dorsum üzerinden bastırarak tüm çatının aşağı inmesi sağlandı. Dorsal humpın 4 mm den fazla olduğu olgulara dorsum diseke edildi ve bu vakaların bir kısmında kemik dorsum törpü le azaltıldı. Hiçbir vakada kemik dorsum ve üst lateral kıkırdaklar bisturi veya makas ile açılmadı.

spreader fler veya greft yapılmadı. Tamamında doğal dorsum yapısı korundu.

Bulgu: Cerrahi pratiğinde sadece açık cerrahi yapmış cerrahlar için bu ameliyat yöntemi öğrenme eğrisi biraz daha uzundur. Özellikle alt lateral kıkırdaklarda subperikondrial plana girmek ilk vakalarda oldukça zor olmaktadır. Letdown yönteminde en büyük sorunlardan birisi ise dorsal hump problemleridir. İlk yapılan vaklarda cerrahi tecrübesizlik sonucu residuel hump kalabilir ve bu vaka sırasında ödem nedeniyle farkedilmeyebilir. İlk 100 vakada 21 tane dorsal hump problemi yaşadık. Bunların 11 tanesine revizyon cerrahisi yapıldı. İkinci 100 vakada dorsal hump 9 vakaya düştü. Bunların 4 üne revizyon yapıldı. Sonraki vakalarda ise dorsal hump rekurrensi oranı 100 de 3 dü. ilk 100 vaka dışındaki vakalarda toplam revizyon oranı ise % 4 idi. Tüm vaklarda tüm diseksiyonlar subperikondrial yapıldığı için revizyon cerrahilerinde diseksiyon açık yöntem cerrahisine göre oldukça kolay ve kısa sürede yine kapalı yöntemle yapıldı. Aşırı eğri burunlarda bile yeterli sonuç alındı. Orta hattan 1 ve 6mm arasında eğriliği olan tüm vakalarda letdown yöntemi uygulandığında tamamında burun orta hatta alınabildi.

Sonuç: Estetik rinoplastide amaç doğal ama güzel görünümlü burunlar oluşturmaktır. Koruyucu rinoplastide dorsal estetik çizgiler korunduğu için ışık gölgeleri doğal olarak devam eder. Bu da cerrahi geçirdiği belli olmayan doğal görünümün devamını sağlar. Pitenguy ligamenti korunduğu ve zarar görmediği için burun tip bölgesi hareketi devam eder. Cerrahiden hemen sonra dahi burun hareketlidir ve his kaybı olmaz. Kapalı yöntem kullanıldığı için burun ucunda kesi ve iz olmaz. Burun dorsum hump tedavisi burun ameliyatlarında en büyük zorluklardan birisidir. Hem estetik hem de fonksiyonel nedenlerle kıkırdak ve kemik düzeltmek gerekmektedir. K alanı yapılan müdehaleler ile tahrip olmakta, bu da estetik ve doğal görüntüde bozulmaya yol açmaktadır. Klasik yöntem rinoplastide hem estetik hem de fonksiyonel nedenlerden dolayı bu bölge yeniden yapılandırılmaktadır. İyileşme problemleri, doğal estetik çizginin kaybı, bu bölge cerrahisi ile ilgili sık rastlanan problemlerdir. Önceden varolan nazal dorsumun sağlam tutulması durumunda bu problemler görülmeyecektir. Nazal dorsumun korunması durumunda doğal estetik dorsum ve burun fonksiyonunu korunmuş olur. Kapalı yöntemle açık eksposure yapılarak komple zar altı diseksiyon yapılıp ödem, kanama ve morluğun daha az olduğu görüldü. Ayrıca revizyonların klasik tekniklere göre daha az ve kolay olduğu tesbit edildi. Ayrıca letdown yöntemi eğri burunları orta hatta almak için kullanılabilecek altın standart yöntem olması muhtemeldir.

Anahtar Kelimeler: Letdown yöntemi, koruyucu rinoplasti, primer rinoplasti

Postoperatif 1. ay karşı görüntü

Ameliyat öncesi ve bir ay sonraki görüntüsü

SS-044
Letdown Yöntemi Sonrası Görülebilen Dorsal Hump Problemleri Ve Çözüm Önerileri

Oğuzhan Aydoğdu[1], Umut Tuncel[2]
[1]*Oğuzhan Aydoğdu Estetik Kliniği, Samsun*
[2]*Liv Hospital, Samsun*

Amaç: Amaç bu bildiride iki ayrı cerrah tarafından yapılmış 520 tane letdown yöntemi kullanılan, tamamında subperikondriyal diseksiyon yapılan koruyucu rinoplasti vakasında görülen dorsal hump problemlerinin ve bunların çözüm önerilerinin tartışılması.

Yöntem-Gereç: İki ayrı cerrah tarafından yapılmış 520 primer rinoplasti vakası 2016 mayıs 2018 aralık tarihleri arasında geriye dönük incelendi. Hepsinin ameliyat öncesi fotoğraf, vaka sırası notları ve ameliyat sonrası takipleri vardı. 380 vakanın 1 yıllık veya daha fazla süreyi içeren sonuçları vardı. 520 primer rinoplasti vakası çalışmada konu edildi. Çalışmaya konu olan hastaların hepsine kapalı yöntemle tamamı subperikondrial diseksiyon kullanılarak tip bölgesine müdehale edildi. Yine hepsine Saban tarafından tariflenen yüksek septal strip letdown method kullanıldı.

Cerrahi Teknik: Hastaların hepsinde dorsum koruyucu olarak Saban'ın anlattığı yüksek septal strip yöntemi ile yapılan letdown metodu kullanıldı. Tip bölgesi için klasik kapalı yöntemden farklı olarak tüm diseksiyonlar subperikondriyal olarak yapıldı. T Cerrahi başlangıcı septum Killian insizyonu ile başlandı. Hastanın sağ burun deliği içinden girip tek taraflı olarak septum kaudalde 2 mm bırakarak karşı mukoza korunarak septumun diğer tarafına geçildi. Septum total olarak subperikondriyal diseke edildi. Üstte nasal dorsuma kadar gidildi. Tabanda aşırı eğri olan alanlar için kıkırdak strip çıkarıldı. Saban ve arkadaşlarının yaptığı ve tanımladığı şekilde septum dorsum ulaşılabilen en üst kısımdan ortalama 3 mm kıkırdak strip çıkarıldı. Önce kartilaj daha sonra da ethmoid kemiğin perpendikuler laminasından ortalama 3 mm kemik septum strip çıkarıldı. Bu işlem için ince bir Rounger kullanıldı. Nasal kemik elevatör ile her iki taraftan diseke edildi. Nasal kemiğin webster üçgenini oluşturan alandan nasal kemik hattının 1/2 sine gelecek şekilde kemik kama eksizyon yapıldı. Bunun için ince bir rounger kullanıldı. Kemik hump 4 mm den fazla olan hastaların hepsi için dorsal diseksiyon yapıldı. 4 mm den az olan hastalar için dorsal diseksiyon genellikle yapılmadı. Diseksiyon yapılan veya yapılmayan her hastada Pitenguy ligamenti mutlaka korundu. Lateral osteotomi için webster üçgeni kemik çıkarılan alandan guide lı düz osteotom yardımıyla medial kantus hizasına kadar osetotomi yapıldı. Transvers ve radix osteotomisi için 1 mm lik osteotom kullanıldı. Bu işlem sonunda lateral tarnsvers ve radix bölgesi nasal kemik tamamen serbestlendi. Nasal dorsumun her iki lateral kısmından 11 numara bisturi ile birer delik açıldı. 1 mm ilk osteotom her iki lateralde lateral osteotominin bittiği hattan başlayarak radixte birleştirildi. Son 20 vakada transfer ve radix osteotomisi için 1 mm osteotom yerine ince el testersi kullanıldı. Dorsum üzerinden bastırarak tüm çatının aşağı inmesi sağlandı. Dorsal humpın 4 mm den fazla olduğu olgulara dorsum diseke edildi ve bu vakaların bir kısmında kemik dorsum törpü le aza. ltıldı. Hiçbir vakada kemik dorsum ve üst lateral kıkırdaklar bisturi veya makas ile açılmadı. spreader fler veya greft yapılmadı. Tamamında doğal dorsum yapısı korundu.

Bulgu: Cerrahi pratiğinde sadece açık cerrahi yapmış cerrahlar için bu ameliyat yöntemi öğrenme eğrisi

biraz daha uzundur. Letdown yönteminde en büyük sorunlardan birisi ise dorsal hump problemleridir. İlk yapılan vaklarda cerrahi tecrübesizlik sonucu residuel hump kalabilir ve bu vaka sırasında ödem nedeniyle farkedilmeyebilir. İlk 100 vakada 21 tane dorsal hump problemi yaşadık. Bunların 11 tanesine revizyon cerrahisi yapıldı. İkinci 100 vakada dorsal hump 9 vakaya düştü. Bunların 4 üne revizyon yapıldı. Sonraki vakalarda ise dorsal hump rekurrensi oranı 100 de 3 dü. ilk 100 vaka dışındaki vakalarda toplam revizyon oranı ise % 4 idi. Dorsal hump ın letdown cerrahisi sonrası iki şekilde oluşabileceğini düşünüyoruz. Bunu Rekürren hump ve residuel hump olarak tanımladık. Residuel hump aslında vaka sırasında vardır. Ödem nedeniyle farkedilmeyebilir veya bu cerrahi yöntemdeki acemilik buna yol açabilir. Tecrübe arttıkça bunun önüne geçilebilir.

Çözüm Önerileri.
Üst lateral kıkırdak direksiyonun iyi yapılması.
Dorsal kıkırdak septumun alındığı yerin tabanın bisturi yardımı ile skorlanması.
Kıkırdak ve kemik septumun çıkarıldığı alanların yeterli olması
Nasal kemik ile üst lateral kıkırdaklar arası iyi direksiyon yapılması K noktasının eklem fonksiyonu görerek Dorsal humpı azaltır. Tüm bu basamakların uygulanmasına rağmen çok az grup bir hastada dorsal hump problemi oluşur buna ise Pitenguy ligamentinin etkili olan,leceğini düşünüyoruz. Pitenguy ligamenti hareketli bir ligamenttir. Tamamen serbestlenen bony cap e tutunan Pitenguy iyileşme döneminde yukarı çekme etkisi ile Bony cap i hareket ettirebilir. Bu da dorsal hump rekurrensine yol açabilir.

Sonuç: Estetik rinoplastide amaç doğal ama güzel görünümlü burunlar oluşturmaktır. Letdown yönteminde en büyük sorunlardan birisi ise dorsal hump problemleridir. Cerrahi tecrübe arttıkça dorsal hump görülme riski oldukça düşük seviyelere inmektedir. Burun dorsum hump tedavisi burun ameliyatlarında en büyük zorluklardan birisidir. Hem estetik hem de fonksiyonel nedenlerle kıkırdak ve kemik düzeltmek gerekmektedir. K alanı yapılan müdehaleler ile tahrip olmakta, bu da estetik ve doğal görüntüde bozulmaya yol açmaktadır. Klasik yöntem rinoplastide hem estetik hem de fonksiyonel nedenlerden dolayı bu bölge yeniden yapılandırılmaktadır. İyileşme problemleri, doğal estetik çizginin kaybı, bu bölge cerrahisi ile ilgili sık rastlanan problemlerdir. Önceden varolan nazal dorsumun sağlam tutulması durumunda bu problemler görülmeyecektir. Nazal dorsumun korunması durumunda doğal estetik dorsum ve burun fonksiyonunu korunmuş olur. Kapalı yöntemle açık eksposure yapılarak komple zar altı diseksiyon yapılıp ödem, kanama ve morluğun daha az olduğu görüldü. Ayrıca revizyonların klasik tekniklere göre daha az ve kolay olduğu tesbit edildi. Ayrıca letdown yöntemi eğri burunları orta hatta almak için kullanılabilecek altın standart yöntem olması muhtemeldir.

Anahtar Kelimeler: Letdown yöntemi, Dorsal hump, Tekrarlayan kemik hump

dorsal hump 1. ay post görüntü

Postop 1. ay

SS-045
Revizyon Rinoplastilerde Kişisel Teknik

Saffet Örs
SO-EP Estetik Plastik ve Rekonstrüktif Cerrahi Kliniği

Giriş: Başarısız burun ameliyatları komplike şekil bozuklukları yanında fonksiyonel yetersizlikteoluşturmaktadır. Rinoplasti ameliyatlarının artmasına parelel revizyon oranları her geçen gün artmaktadır. Bu klinik çalışmada multiple greft kullanılan sekonder ve tersiyer rinoplasti hastalarının uzun dönem sonuçları tartışılmakta greft kullanımında bir algoritma oluşturulmaktadır.

Greft alımı: Daha az açıya sahip olduğundan genellikle 6. kosta tercih edilmiştir. Kosta yukardan aşağıya anatomik pozisyonda 2 periferik 1 santral olmak üzere 3 kısma ayrılmıştır. Üst ve alt % 40'lık kısım periferik, orta %2'lik kısım santral olarak adlandırılmıştır. Bu çalışmada osteokartilaginöz ve kartilaginöz greftler kullanılmıştır. Osteo-kartilaginöz greftler; Osteo-kartilaginöz spreader greft (OCSG) ve Osteo-kartilaginöz onlay greft (OCOG) olarak adlandırılmıştır. Kartilaginöz greftler ise; L strut greft (LSCG), nazal valv grefti (NVG'ler), alt lateral kartilaj greftleri (LLCG)'dir. Greftler 11 numaralı bistüri kullanılarak dikey şeritler halinde şekillendirilip çeşitli kalınlıkta 5 farklı greft elde edilmiştir. Kosta üst periferik kısmı genellikle dorsal rekonstrüksiyon için onlay greft olarak kullanılmıştır. Bu parçanın şekli ana greftten kesildikten sonra minimal dışbükey olduğundan onlay greft olarak kullanım için uygundur. Daha fazla septal stabilite sağlamak için OCSG'ler kullanılmıştır. OCSG'ler için greftin kemik ve kıkırdak yapıdan oluşan santral kısmı kullanılmıştır. Greftin bir ucu septumun kenarına veya spreader grefte sütüre edilirken diğer ucu nazal valvde hava akışını sağlamak için apertura priformise yaslanmıştır. OCSG septuma dikildikten sonra, dorsal onlay greft yerleştirilip sabitlenmeden önce düz ve pürüzsüz bir dorsum elde edilmiştir. Spreader ve onlay greftlerden oluşan greftlerin kemik kısımları radix nasi kemiğine hiç boşluk bırakmadan 0,5 mm çelik tel ile bağlanmıştır. Kartilaj kısmı enaz 2 yerinden septuma ve üst lateral kartilajlara sütüre edilmiştir. Nazal valv yetersizliği olan hastalarda, dış bükey kartilaj gerekmektedir. Bu nedenle alt veya üst periferik orijinli kartilaj greft kullanılmıştır. Nazal valv hareketlerini tamamen ortadan kaldırmamak için bu greft papyon şeklinde tasarlanmıştır.

Hastalar ve metodlar: 15 yıllık süre içinde sadece kosta grefti kullanılan hastaların 100'ü bu çalışmaya dahil edilmiştir. Tüm hastalar genel anestezi altında açık rinoplasti tekniği ile ameliyat edilmiştir. Genellikle 6. kosta tercih edilmiştir. Donor alanda 1 hastada sınırlı enfeksiyon 1 hastada seroma görülmüştür. Takip süresi 1-15 yıldır. 55 hastada OCSG ve OCOG birlikte kullanılmıştır. Kalan 45 hastada tüm greftler aynı anda kullanılmıştır. Hastalarda genelde eksternal ve internal deviasyon konka hipertrofisi düşük nazal tip ve radiks depresyonu vardı.

Tartışma: Sekonder ve tersiyer vakalarda kosta grefti kullanımı konusunda çekingen davranmamak gerekir. Dorsum yetmezliği için otojen ve artifisiyel çeşitli greftler kullanılmaktadır (1,2). Spreader greftler ilk Sheen tarafından tanımlanmıştır(3). Osteo-kondral spreader greftler ise yaklaşık 1 yıl önce tanımlanmıştır(4). Greft kullanılan burun ameliyatlarda kartilaj fizyolojisi kartilajın fiziksel davranışı iyi bilinmelidir. Canlı insan kosta greftinde yapılan çalışmalar bu konuda yol göstericidir(4,5). Spreader greftler genelllikle sadece kartilaj içermektedir. Genel prensip kartilaj eksikleri kartilajla kemik eksikleri kemikle tamamlanmalıdır. Bu nedenle kullanılan OCSG'in kartilaj kısmı quadrangüler kartilajın kartilaj kısmını, OCSG'in kemik kısmı ise etmoit septumun kemik kısmını tamamlamıştır. Kemik greftinin en büyük dez avantajı resorbsiyondur. İyi bir tespit ile resorbsiyon minimale indirilebilir. Altta spreader greftlerin kemik kısmı ile üstte frontal kemiğin nazal çıkıntısı ve onlay greftin kemik kısmı bir arada sıkı bir yapı oluşturarak tamamen doğala yakın bir sonuç elde edilmektedir. İnce periferik orijinli greftler dış bükeydir bu nedenle LLCG'lere benzemektedir. NVG scroll alanda düzeltme sağlamalı, valv fonksiyonunu tamamen ortadan kaldırmamalıdır. Bu nedenle daha az dirençli olması için bu greft papyon şeklinde tasarlanıp kullanılmıştır. Bu şekilde kullanılan greftlerin splay greftlere göre daha avantajlı olduğunu düşünmekteyiz. Postoperatif rastgele seçilen OCSG ve OCOG kullanılan hastaların çekilen tomografisinde OCOG greftlerle OCSG lerin ve frontal kemiğin nazal çıkıntısının tam uyum sağladığı resorbsiyonun minimal olduğu görülmüştür.

Sonuç: Uzun dönem takipte 8 hastada minimal derecede deformite görülmüştür. Ancak bu hastaların hiçbiri ameliyat gerektirmemiştir. Tüm hastalar gözönüne alındığında ameliyat sonrası hasta memnuniyeti %90'ın üzerindedir.

Referanslar:

1. Gunter JP, Rohrich RJ. Augmentation rhinoplasty: dorsal onlay grafting using shaped autogenous septal cartilage. Plast Reconstr Surg 1990;86:39–45
2. Vuyk HD, Adamson PA. Biomaterials in rhinoplasty. Clin Otolaryngol 1998;23:209-17.
3. Sheen JH. Spreader graft: a method of reconstructing the roof of the middle nasal vault following rhinoplasty. Plast Reconstr Surg. 1984 Feb;73(2):230-9.
4. Ors S. Osseous-Cartilaginous Spreader Graft and Nasal Framework Reconstruction. Aesthetic Plast Surg. 2017 Oct;41(5):1155-1163.
5. Ors S. Measurement of Warping Angle in Human Rib Graft: An Experimental Study. Plast Reconstr Surg. 2018 May;141(5):1147-1157.

Anahtar Kelimeler: rinoplasti, saddle nose, spreader graft

SS-046
Düşük Burun Ucu Olan ve Yüksek Kemerli Hastalarda "Cranial Tip Suture" ve "Flaring Spreader Flap" Kullanımının Uzun Dönem Etkileri

Mehmet Can Şakı
Maltepe Üniversitesi Tıp Fakültesi, Plastik, Rekonstrüktif ve Estetik Cerrahi, İstanbul

Rinoplasti ameliyatları Türkiye'de en çok yapılan estetik işlemlerin başında yer almaktadır. ISAPS verilerine göre 2016 yılında Türkiye'de yaklaşık 43.000 kişi estetik ya da fonksiyonel yakınmalardan dolayı rinoplasti olmuştur. Türkiye'de rinoplasti olmak isteyen hastaların genel burun profili incelendiğinde şikayetlerin; genel olarak nefes alma problemine sebep olan az ya da çok septum eğriliği, düşük burun ucu ve "boxy-tip" olarak tarif edilen geniş burun ucu ile karakterize olduğu görülür. Karakteristik sayılabilecek bu burun yapısı "Orta Doğu Burnu" olarak da adlandırılır.

Bu karakteristik burun deformitesini düzeltmek için birçok teknik tanımlanmış olsa da "Orta Doğu Burnu" etnik rinoplastiler sınıflandırılmasında cerrahisi zor olan burunlar arasında yer almaktadır.

Bu bildiride; yazar tarafından 2015-2017 yılları arasında "Orta Doğu Burnu" olan 96 hastaya uygulanmış teknikler derlenmiştir. "Cranial Tip Suture" ve "Flaring Spreader Flap"

Kovacevic ve Wurm tarafından tarif edilmiş, sırasıyla burun ucu rotasyonunu-projeksiyonunu arttırmayı ve internal nasal valv rekonstrüksiyonunu sağlayarak hava yolunu açmayı hedefleyen tekniklerdir. Bu tekniklerin uygulandığı 96 hastanın 56'sı kadın; 40'ı erkektir. Yaş aralığı 21 yaş-59 yaş aralığındadır (Ortalama 30,4). Bu çalışmada yazar kapalı rinoplasti ile "Cranial Tip Suture" ve Flaring Spreader Flap" tekniklerini uygulamış ve temel olarak kapalı rinoplastide bu tekniklerin "Orta Doğu Burunlar"'ının cerrahisinde uygulanabilirliğini araştırmaya çalışmıştır. Tüm ameliyatlar genel anestezi altında yapılmıştır. Ameliyat süresi yaklaşık 2.4 saattir. Ameliyat sonrası 1 yıl sonra hasta memnuniyeti ve pre-op fotoğraf karşılaştırması yapılmıştır. Yazar, Türkiye'de son yıllarda kapalı rinoplastiye hastalar tarafından ilginin artmış olması ve doku travmasının açık rinoplastiye göre nispeten daha az olması nedeniyle kapalı rinoplastiyi tercih etmiştir. Kapalı rinoplasti sırasında burun ucu diseksiyonu subperikondriyel planda; üst şateral kıkırdaklar seviyesinde supraperikondriyel planda, nazal kemikler seviyesinde subperiostal planda yapılmıştır. Septum diseksiyonu ile birlikte diseksiyon anterior septal açıdan glabellaya; burun sırtından lateralde maksillaya kadar uzanacak şekilde yapılmıştır. Bu tür geniş diseksiyon birçok cerrah tarafından kullanılmakta ve Kovacevic tarafından açık teknikte yapılmaktadır. Kovacevic tarafından "Full Open Approach" olarak adlandırılmıştır. Yazar'ın kapalı rinoplasti deneyimine göre kapalı rinoplastide özellikle internal nasal valv rekonstrüksyonu için bu tür geniş diseksiyon mutlaka yapılması gereken yaklaşımdır. Burun ucunda "Cranial Tip Suture" kullanılan 96 hastanın 92 si sonuçtan memnun olduğunu belirtti. Ancak 4 vakada revizyon ihtiyacı oldu. Bu 4 vaka 50 yaş üzeri hastalardı. 50 yaş üzeri hastalarda kıkırdak şekillendirme daha zor olduğu için ve yumuşak doku sarkıklığı da belirgin olduğundan yazarın görüşüne göre "Cranial Tip Suture "burun ucu şekillendirme de tek başına yetersiz kalmaktadır. Bu 4 vakada daha sonra revizyon amaçlı "tongue in Groove" tekniği ile burun ucu projeksiyonu ve rotasyonu arttırılmıştır. "Flaring Spreader Flap" konvansiyonel spreader flapler ile kıyaslandığında sütürn sadece içe kıvrılan kısımdan geçerek septuma tutturulduğu yöntemdir. Kovacevic bu metodla daha iyi burun sırtı şekli sağlandığını ve konvansiyonel spreader flepler ile kıyaslandığında internal nasal valv açıklığını daha arttırdığını savunmaktadır. 96 vakada kullanılan bu yöntemle 90 hastada yeniden nefes alma problemi ya da burun sırtı düzensizliği oluşmamıştır. 6 vakada nefes alma problemi ya da burun sırtı genişiği olduğu için yeniden revizyon gerekmiştir. Yazarın görüşüne göre kapalı rinoplastide bu tekniği kullanmak oldukça zordur ve öğrenme eğrisi yüksektir. Sonuç olarak "Cranial Tip Suture" kapalı rinoplastide güvenle kullanabilecek bir yöntemdir. Gerek burun ucu rotasyonu ve projeksiyonu arttırmada gerekse eksternal nasal valvi açmada kullanışlı bir yöntemdir. "flaring Spreader Flap" ise kapalı rinoplastide uygulanması zor bazen konvansiyonel spreader flap yapmayı gerektirecek bir yöntemdir.

Anahtar Kelimeler: burun estetiği, internal nasal valv, kapalı rinoplasti

preop ve pot op 1. yıl sonuçlar

Üst Sıra: Hastanın pre op görüntüsü Alt sıra. Hastanın post op 1. yıl görüntüsü.

SS-047
Periorbital Estetik Cerrahi: Optimal Genç Görünüm için Basit Bir Algoritma

Ersin Akşam[1], Berrak Karatan[2]
[1]*İzmir Katip Çelebi Üniversitesi Tıp Fakültesi, Plastik Rekonstrüktif ve Estetik Cerrahi Anabilim Dalı, İzmir*
[2]*İzmir Bozyaka Eğitim ve Araştırma Hastanesi, Plastik Rekonstrüktif ve Estetik Cerrahi Kliniği, İzmir*

Amaç: Blefaroplasti en sık uygulanan estetik cerrahi işlemlerden biridir. Periorbital gençleşmede en iyi sonuçları elde etmek için, periorbital bölgedeki tüm sorunları ele alan hastalara sistematik bir yaklaşım önemlidir. Bu çalışmanın amacı, blefaroplasti hastalarını preoperatif deformasyonlara ve postoperatif sonuçlara göre analiz etmek ve periorbital estetik cerrahi için temel bir algoritma oluşturmaktır.

Yöntem: Periorbital estetik cerrahi uygulanan hastalar retrospektif olarak incelendi. Hastaların tıbbi kayıtları ve preoperatif ve postoperatif fotoğraflar analiz edildi. Preoperatif ve postoperatif fotoğraflar altı ana kriter için analiz edildi: kaş pozisyonu, blefaroptoz, kantal tilt, aşırı cilt veya eksiklikler, aşırı deri altı doku veya eksiklikleri ve periorbital cilt çizgileri (kırışıklıkları). Anatomik analizlerden sonra, araştırmacılar sonuçları optimal veya suboptimal olarak değerlendirdi.

Bulgular: Toplamda 176 hastanın tıbbi kayıtları incelendi. Bunların arasında 154'ü kadın, 22'si erkekti. Ortalama yaş 43.8 idi. Bu hastaların 133'ünde komorbid durum saptanmadı. Ameliyat sonrası sonuç 151 hastada (%86) suboptimal, 25 hastada (%14) optimal olarak değerlendirildi. Tatmin edici sonuçlar elde etmek için periorbital cerrahi hastalarının sistematik olarak değerlendirilmesi için bir algoritma önerildi.

Sonuç: Periorbital deformasyonları tanımlamak ve en uygun genç görünümü elde etmek için altı adımlı basit bir

kontrol listesi tasarlanmıştır.

Anahtar Kelimeler: Blefaroplasti, Blefaroptozis, Cilt kırışıklıkları, Göz kapağı, Kantus, Kaş kaldırma

Resim 1

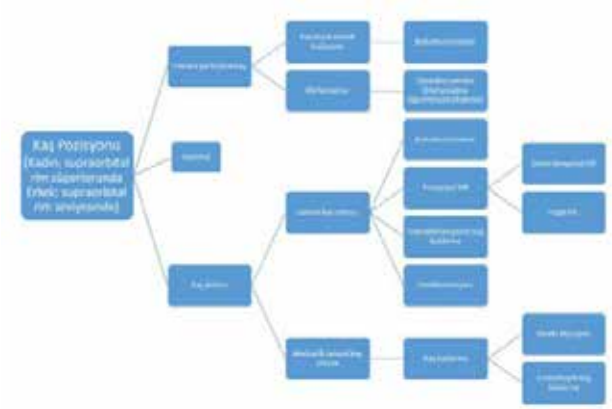

Kaş pozisyonu algoritması

SS-048
Göz Çevresi Cerrahi Gençleştirme Yöntemleri ve Hasta Memnuniyetinin Değerlendirilmesi

Erkan Deniz, Serhat Şibar, Ali Sadioğlu, Sühan Ayhan, İbrahim Seyhan Çenetoğlu
Gazi Üniversitesi Tıp Fakültesi, Plastik Rekonstrüktif ve Estetik Cerrahi ABD, Ankara

Giriş: Son yıllarda yüz gençleştirmeye olan ilgi giderek artmıştır. En sık uygulamalardan birisi de göz çevresi cerrahi gençleştirme yöntemleridir. Kliniğimizde son bir yıl içerisinde gençleştirme yöntemlerinde artan hasta talebi ile birlikte endoskopik yöntemler de kullanıma girmiştir. Bu çalışmada kliniğimizde göz çevresi cerrahi gençleştirme yöntemleri uygulanan hastaların sonuçları ve memnuniyet durumları değerlendirilmiştir.

Gereç-Yöntem: Ocak 2017-Haziran 2018 yılları arasında kliniğimizde yapılan göz çevresi estetik cerrahi yöntemler geriye dönük olarak incelenmiştir. Değerlendirilen 235 hastanın 213'ü kadın (%90.9), 22'si (%9.1) erkekti. Ortalama yaş 52.8 (28-61), takip süresi 13.2 aydı. Hastaların %66.7'sine bilateral üst blefaroplasti, %10.7'sine bilateral alt ve üst blefaroplasti, %8.3'üne endoskopik kaş asma, %7.2'sine direkt/indirekt kaş asma, %4.8'ine ise kombine işlem (yağ grefti, kantopeksi, kantoplasti) uygulanmıştır. Cerrahi teknik olarak üst blefaroplasti işlemi yapılan hastalarda en sık izole cilt eksizyonu uygulandı. Alt blefaroplasti işlemi yapılan hastalarda en sık subsiliyer insizyon ile cilt eksizyonu ve yağ redistribüsyonu uygulandı. Kaş asma işlemi yapılan hastalarda ise en sık temporal saç çizgisinden yapılan sınırlı insizyonla endoskopik kaş asma yöntemi gerçekleştirildi. Hastalar ameliyat sonrası 1.hafta, 1.ay, 6. ay ve 12. aylarda kontrole çağırıldı. Hastaların tamamında komplikasyonlar ve revizyon ihtiyacı değerlendirildi.Çalışmaya dahil edilen 235 hastanın 72'si sunulan memnuniyet anketini kabul ederek FACE-Q skalası ile değerlendirilmiştir.

Bulgular: Hastaların%89.6'sında komplikasyon gözlenmedi. 6 hastada majör 23 hastada minör komplikasyon gözlendi. En sık majör komplikasyon hematom (n:3),ektropion (n:2) ve enfeksiyon (n:1). En sık minör komplikasyon cilt fazlalığı (n:5),inklüzyon kisti (n:4), çerçeve deformitesi (n:4), oluk deformitesi (n:3), yara ayrışması (n:2) ve asimetrik katlantı (n:2) olarak saptandı. Komplikasyonlara bağlı olarak 18 hastaya revizyon ameliyatı yapıldı. En sık revizyon cilt fazlalığı kalması nedeniyle yapıldı. Memnuniyet değerlendirmek amacıyla ulaşılan 72 hastanın göz görünümünden memnuniyeti %89.8, yaşam kalitesinde artış psikolojik yönden %92.5, sosyal yönden %91.0, cerrahi müdahalenin kararından %93.5, sonucundan ise %94.4 memnuniyet olduğu gözlenmiştir.

Sonuçlar: Kliniğimizde uygulanan göz çevresi gençleştirme yöntemleri komplikasyon ve revizyon oranları açısından literatür ile kıyaslandığında benzer bulunmuş, hasta memnuniyetinin ise yüksek olduğu görülmüştür. Endoskopik tekniklerin de kullanıma girmesi ile birlikte hem fonksiyonel hem estetik açıdan daha tatmin edici sonuçlar elde edilmiştir. Göz çevresi gençleştirme yöntemlerinde her hastaya uygun olan farklı tekniklerin seçimi ile uzun vadede hasta açısından yaşam kalitesi ve sosyal özgüvende artış elde etmek mümkündür.

Anahtar Kelimeler: Blefaroplasti, Endoskop, Göz çevresi, Kaş asma, Yüz gençleştirme

FACE-Q skalası ile hasta memnuniyet durumu

FACE-Q Skalası	Ortalama (%)
Ameliyat sonrası göz görünüm memnuniyeti	89.8
Yaşam kalitesinde psikolojik yönden artış	92.5
Yaşam kalitesinde sosyal yönden artış	91.0
Yaşam kalitesinde erken dönemde artış	87.3
Cerrahi karardan memnuniyet	93.5
Cerrahi sonuçtan memnuniyet	94.4

SS-049
Venöz Anastomozdaki Soru İşaretleri: Venlerin Seçimi, Sayısı, Anastomoz Tekniği ve Tipi ile İlgili Detaylı Bir Analiz

Fuat Barış Bengür[1], Tahsin Oğuz Acartürk[2]
[1]*Acıbadem Mehmet Ali Aydınlar Üniversitesi Tıp Fakültesi, Istanbul, Turkey*
[2]*University of Pittsburgh, Department of Plastic Surgery, Pittsburgh, PA*

Giriş: Venöz tromboz ve flep kaybında pek çok risk faktörü olmasına rağmen, başarının belirlenmesinde en önemli faktör cerrahi tekniktir. Venöz anastomozun tercih edilen pek çok farklı uygulaması vardır. Ven seçimi (derin veya yüzeyel), anastomoz tipi (uç-uç veya uç-yan), ven sayısı (tek veya çift) ve teknik (elle dikiş veya coupler) olmak üzere farklı uygulamalar mevcuttur. Bu uygulamaların herhangi birinin diğerine olan üstünlüğü konusunda tartışmalar vardır. Çalışmanın amacı, bu değişkenlerin baş-boyun cerrahisinde, mikrovasküler tromboza ve flep başarısızlığına olan etkilerini belirlemektir.

Materyal/Metod: 2006-2016 yılları arasında tek bir cerrah tarafından 199 hastada gerçekleştirilen 208 ardışık mikrocerrahi baş-boyun onarımı çalışmaya dahil edildi. Retrospektif olarak toplanan veride hastaların yaşı, cinsiyeti, hastalığın etiyolojisi, defektin yerleşimi, flep tipi, venöz değişkenler ve postoperatif anastomoz komplikasyonlarıyla birlikte flep sonuçları değerlendirildi. Kendi arasında karşılaştırılan venöz değişkenler; (1) ven

seçimi (derin veya yüzeyel), (2) anastomoz tipi (uç-uç veya uç-yan), (3) ven sayısı (tek veya çift) ve (4) anastomoz tekniği (elle dikiş veya coupler). Yüzeyel sistem; eksternal juguler, anterior juguler veya süperfisyal temporal sistem ve derin sistem; internal juguler, transverse servikal veya torakoakromiyal sisteme açılan venler olarak belirlendi. Uç-yan anastomozlar sadece internal juguler vene yapıldı. Coupler (Synovis Gem Microvascular) boyutları, eşleşme durumuna göre 3 veya 4 mm olarak kullanıldı. Ven seçimi, anastomoz tipi ve anastomoz tekniği parametreleri analiz edilirken, çift anastomoz uygulanan hastalar dışlandı. Venöz değişkenlerin seçimi, cerrahın ameliyat öncesi ve ameliyat esnasındaki planına göre; defektin yerleşimi, pedikülün uzunluğu ve konumu, damar uygunluğu, boyut eşleşmesi, dokuların durumu ve kalitesi, alıcı arterin uzaklığı parametreleri göz önünde bulundurularak gerçekleştirildi. Coupler kullanımı hayata geçirildiğinden beri cerrahın kullanımında olduğu için, damarların anatomisi el verdikçe ilk tercih olarak kullanıldı. Müsait oldukça ve anatomisi ve oryantasyonu elverdikçe, çift ven anastomozu uygulandı. Veri, tek bir cerrahın ameliyat serisinden oluştuğu için ameliyat öncesi, ameliyat esnasındaki ve ameliyat sonrası protokoller sabit idi. Hastalar ameliyat öncesi antikoagülasyon almadı. Ameliyat esnasında pedikül transeksiyonundan sonra flepler, arter içerisinden heparinize salin ile tamamen yıkandı. Hastalara ameliyattan hemen sonra 100 mg aspirin başlandı ve 1 ay devam edildi. Tüm hastalara ameliyat ertesi 1. günden itibaren, DVT proflaksisi için subkütan heparin ya da düşük molekül ağırlıklı heparin başlandı. Geri alınmaya bağlı revizyonlarda ameliyatta başlayarak 5 gün süreyle tam heparinizasyon uygulandı. Sonuçlar venöz tromboz ve flap başarısızlık oranları olarak belirlendi. Kategorik veriler beklenen düşük oranlar için 2-tailed Fisher's Exact testi ile analiz edildi ve anlamlılık düzeyi bildirilirken $p<0.05$ kabul edildi.

Bulgular: Anastomoz problemi hiç gözlenmedi. Toplamda 5 (%2.4) venöz problem saptandı. Bunların içinde 2 (%1) tanesi re-eksplorasyon için geri alındı ve geri kalan 3 (%1.4) tanesi farklı sebeplerle re-eksplore edilmedi. Tamamı serbest fibula osteo-kütanöz flap ile mandibula onarımlarıydı. 2 (%1) tanesinde cilt pedikülünde nekroz olmasına rağmen kemik yaşayabilir durumdaydı ancak 3 (%1.4) tanesinde flep tamamen nekroze olmuştu. Tüm bu fleplerde anastomoz tek vene, derin, uç-uca, elle uygulanmıştı. Alıcı ven seçimi (yüzeyel veya derin): Alıcı ven seçimi, 47 (%25) hastada yüzeyel, 141 (%75) hastada derin olarak gerçekleştirildi. İki grup arasında istatistiksel olarak anlamlı bir fark saptanmamasına rağmen venöz tromboz ve başarısızlık derin grupta izlendi. Anastomoz tipi (uç-uç veya uç-yan): 174 (%92.6) hastada uç-uca, 14 (%7.4) hastada uç-yan anastomoz gerçekleştirildi. İki grup arasında istatistiksel olarak anlamlı bir fark saptanmamasına rağmen venöz tromboz ve başarısızlık uç-uca grupta izlendi. Anastomoz tekniği (elle dikiş veya coupler): Anastomozlar 73 (%38.8) hastada elle, 115 (%61.2) hastada ise coupler ile gerçekleştirildi. Venöz tromboz ve flep başarısızlığı istatistiksel olarak anlamlı bir şekilde sadece elle anastomoz gerçekleştirilen grupta izlendi ($p=0.008$). Ven sayısı (tek veya çift): Tek ven ile anastomoz 188 (%90.4), çift ven ile anastomoz 20 (%9.6) olguda izlendi. İki grup arasında istatistiksel olarak anlamlı bir fark saptanmamasına rağmen venöz tromboz ve başarısızlık tek ven kullanılan grupta izlendi. En sık kullanılan donör alanlar karşılaştırıldığında (lateral sikumfleks femoral arter sistemi veya peroneal arter sistemi) peroneal sistem, özellikle osteo-kütanöz serbest fibula flebi istatistiksel anlamlı bir şekilde daha fazla venöz problem ve başarısızlık oranı ile ilişkilendirildi ($p=0.012$).

Sonuç: Venöz anastomozda tutarlı sonuçlara ulaşabilmek adına kesin kriterler belirlemek güç olsa da, bu seride coupler kullanımı, flep başarısızlığını önledi. Cerrahların mikrocerrahi ilkelerine bağlı kalarak verecekleri doğru kararlar, en iyi sonuçların elde edilmesinde belirleyici olacaktır.

Anahtar Kelimeler: baş-boyun onarımı, coupler, mikrocerrahi, venöz anastomoz

SS-050
Serbest Gracilis Flebi ile Rekonstrüksiyon Tecrübelerimiz

Burak Özkan, Ahmet Çağrı Uysal, Abbas Albayati, Kadri Akıncı, Nilgün Markal Ertaş
Başkent Üniversitesi Plastik Rekonstrüktif ve Estetik Cerrahi Anabilim Dalı, Ankara

Giriş: Gracilis flebi, ana pedikülü medial sirkümfleks femoral arter olan Mathes-Nahai Tip II dolaşım sınıfında bir fleptir. Yaklaşık 8 cm uzunluk ve 2mm çapındaki pedikülü sayesinde serbest olarak küçük-orta çaplı defektlerin rekonstrüksiyonunda kullanılmaktadır. Obturator sinirinde kasla beraber alınmasıyla fasial paralizide ve üst ekstremite fonksiyonel kas ihtiyacında motor restorasyon için de kullanılmaktadır. Bu çalışmamızda farklı anatomik lokalizasyonlardaki defektlerin rekonstrüksiyonunda gracilis flebini tercih nedenlerimiz ve sonuçlarımız tartışılacak ve sunulacaktır.

Materyal-Metod: 2018-2019 yılları arasında toplam 5 (4 erkek, 1 kadın) hastaya serbest gracilis flebi ile rekonstrüksiyon yapıldı. Hastların yaş ortalaması 53,2 (36-67)' idi. Ortalama defekt boyutu 27 cm 2 di. Rekonstrüksiyon endikasyonları; 1 total alt dudak rekonstrüksiyonu, 3 tanesi diyabetik ayak onarımı, 1 ekspoze tibia ve tibial enstrümantasyon defekti vakalarıdır. Hastaların demografik ve klinik bilgileri Tablo 1'de gösterilmiştir.

Bulgular: 1 hastada post operatif 2. Saatte dolaşım problemi farkedilerek revizyona alındı. Arteryel tromboz tespit edilerek re anostomoz yapıldı. Flepte herhangi bir komplikasyon görülmedi. 1 hastada flebin cilt adasında parsiyel nekroz görüldü. Post operatif 2. Haftada cilt adası debride edilerek kısmi kalınlıkta deri grefti ile onarım yapıldı. Diğer 3 hastada ise herhangi bir erken-geç dönem komplikasyon görülmedi. Ortalama hospitalizasyon süresi 11,2 (7-15) gündü. (Resim 1)

Sonuç: Serbest gracilis flebi pedikül uzunluğu, çapı, kasın genişleyebilmesi ve split edilebilmesi, kasın obturator sinirle beraber alınarak fonksiyonel kas olarak taşınması sayesinde birçok endikasyonda orta çaptaki defektlerin rekonstrüksiyonu için kullanılabilmektedir. Alt ekstremite rekonstrüksiyonunda end to side onarımla periferik arter hastalığı öyküsü olan hastalarda da başarıyla kullanılabilir. Serbest gracilis flebinin, yeterli pedikül uzunluğuyla çok düşük donor saha morbiditesine neden olması ve deri grefti adaptasyon yeteneğinin çok iyi olması avantajlarını kullandığımızı ve özellikle uzun ve geniş eni olmayan defektlerin rekonstrüksiyonu açısından değerli bir flep olduğunu düşünüyoruz.

Anahtar Kelimeler: gracilis, serbest gracilis flebi, mikrocerrahi

Resim 1

Serbest gracilis flebi ile rekonstrükte edilen diyabet ayak defekti

tablo 1

Hastalar	Cinsiyet	Yaş	Defekt Yeri	Defekt Boyutu	Komplikasyon
1	E	65	Tibia Ön yüz	8x4 cm	Post operatif 2. Saat trombüs Reanostomoz
2	K	42	Ayak	15x6 cm	-
3	E	67	Alt dudak	8x2 cm	-
4	E	36	Ayak	4x4	-
5	E	56	Ayak	10x4	Cilt nekrozu/Greftleme

Serbest gracilis ile rekonstrükte edilen hastaların gösterildiği tablo

SS-051
Aksiller Hidradenitli Hastalarda Tdap Flep Deneyimlerimiz

Menekşe Kastamoni[1], Süleyman Çeçen[2], Hasan Ozan Kurt[1]
[1]Uludağ Üniversitesi Tıp Fakültesi Hastanesi, Plastik Cerrahi Ana Bilim Dalı, Bursa
[2]Siirt Devlet Hastanesi, Plastik Cerrahi Ana Bilim Dalı, Siirt

Amaç: Hidradenitis süpürativa (HS) cildin tekrarlayıcı, kronik inflamatuar bir hastalığıdır. Fiziksel ve emosyonel etkilerinin yanında hastaların hayat kalitesini de oldukça düşüren bir hastalıktır. Apokrin ter bezlerinin kronik enfeksiyonudur. En sık aksilla, perine, meme ve gluteal bölgeyi tutar. HS'li doku eksize edildikten sonra oluşan defekt sekonder iyileşmeye bırakılabildiği gibi greft veya fleplerle de rekonstrükte edilebilir. Biz bu çalışmamızda aksiller hidradeniti bulunan ve torakodorsal arter perforatör (TDAP) flebi ile rekonstrükte ettiğimiz hastalardan bahsedeceğiz.

Yöntem-Gereçler: Ocak 2018-Şubat 2019 yılları arasında 6 hastada (hepsi erkek) 7 TDAP flep uygulandı. Bir hastanın bilateral aksiller hidradeniti mevcuttu. Her hastanın HS'lı dokusu eksize edildikten sonra bir müddet pansumanla takip edildi. Yara kapatıma uygun hale geldikten sonra vasküler saplı TDAP flebi ile yara rekonstükte edildi.

Bulgular: Hiç bir hastada total flep kaybı yaşanmadı. Bir hastanın flep proximal ucunda parsiyel nekroz görüldü. Eksize edilip primer kapatıldı.

Sonuç: Hidradenitis süpürativa tekrarlayan apseler, sinüsler ve skarlar ile karakterize apokrin glandların kronik inflamatuvar bir hastalığıdır. En çok gençlerde ve özellikle koyu tenli bireylerde görülür. Hastalık apokrin ter bezlerinin bulunduğu intertriginöz bölgelerde yerleşir. En sık tutulum bölgeleri aksiller, inguinal ve perineal bölgedir. Etkilenen yumuşak dokuların tamamının eksizyonu gereklidir. Ancak cerrahi tedavi sonrasında da nüks görülebilir. Geniş eksizyon en etkili olduğu düşünülen metottur ancak daha fazla morbiditeye neden olur. Yapılan cerrahi uygulamaya göre yaranın kapatılması da değişiklik göstermektedir. Primer kapama, sekonder iyileşme, greftleme ve flepleme uygulanan yara kapama metotlarıdır ve hastaya göre seçimi gerekmektedir. Uygulamalar bireyselleştirilmelidir ve bizim kliniğimizde de geniş ekizyon yapılmış her aksiller hidradenitli hastaya TDAP flep uygulanmaktadır. Uzun dönem sonuçlarında greftleme sonrası görülen kontraktür ve renk değişimleri, TDAP flep operasyonlarından sonra görülmemektedir. Bu nedenle özellikle aksilla gibi eklem bölgelerinin rekonstrüksiyonunda flep ile onarımın daha etkili olduğunu düşünmekteyiz.

Anahtar Kelimeler: hidradenitis süpürativa, TDAP flep, perforatör flep

Torakodorsal arter perforatörü

SS-052
Serbest ALT Flebi ile Yanık Kontraktürü Rekonstrüksiyonu

Zülfikar Ulaş Bali[1], Burak Özkan[2], Yavuz Tuluy[1], Yavuz Keçeci[1], Levent Yoleri[1]
[1]Celal Bayar Üniversitesi Plastik, Rekonstrüktif ve Estetik Cerrahi Anabilim Dalı, Manisa
[2]Başkent Üniversitesi Plastik Rekonstrüktif ve Estetik Cerrahi Anabilim Dalı, Ankara

Giriş: Yanık kontraktürlerinin rekonstrüksiyonu en çok yapılan plastik cerrahi işlemlerden biridir. Hareket aralığının geri kazanılması, yeniden kontraktürün önlenmesi, estetik ve fonksiyonel sonuçların sağlanması, yanık kontraktürü rekonstrüksiyonunda temel amaçlardır. Dar ve doğrusal bantlar, çoklu z plastileri ile serbest bırakılır. Daha geniş kontraktürler, çift karşılıklı transpozisyon flepleri, lokal flepler, deri greftleri ve serbest fleplerle onarılır. Mikrocerrahi serbest doku transferleri genellikle sağlıklı komşu cilt içermeyen büyük yanık kontraktürlerinde gereklidir. 1984'teki tanımından bu yana, Anterolateral uyluk flebi, rekonstrüktif mikrocerrahide en sık kullanılan fleplerden biri olmuştur. Geniş cilt bölgesi ve kalınlığı, pedikül uzunluğu ve minimum donör bölge morbiditesi ALT flepin mikrovasküler transferinde ana avantajlardır. ALT flep geniş yanık kontraktürü defektlerinde kullanılabilir. Bu çalışmada amacımız, yanık rekonstrüksiyonunda farklı anatomik bölgelerde serbest ALT flebinin kullanım deneyimlerimizi aktarmaktır.

Gereç-Yöntem: 2016 ile 2019 arasında, 14 hastada toplam 15 yanık kontraktürü opera edildi. 12 erkek, 2 kadın hasta vardı. Hastaların yaşları 17 ile 54 arasında değişmekteydi. Ortalama takip süresi 22 aydı (6 - 32 ay). 5 hastada boyun, 5 hastada popliteal bölgede, elinde 2 hastada yanık kontraktürü vardı. 1 hastada kubital bölge ve 1 hastada plantar ayak. Tüm kontraktürler, 2 ila 6 yıl arasında öyküsü olan olgun yanık kontraktürleriydi.Tüm hastalarda preoperatif hareket açıklığı kaydedildi. Tüm işlemler kontraktür açılması ile başladı ve defektler ALT flebi ile onarıldı.. Tüm mikrovasküler anastomozlar, tek cerrah tarafından yapıldı. Tek doz intravenöz heparin dozu (100 IU / kg) ve 2 hafta boyunca günde iki kez düşük molekül ağırlıklı heparin tedavisi pıhtılaşma önlenmesi için hastalara verildi. Hastalar operasyondan bir hafta sonra mobilize edildiler. Tüm hastalar, üçüncü haftada dikişleri alındıktan sonra fizik tedaviye alındılar.

Bulgular: ALT flebin kaldırılması ve adaptasyonu için ortalama ameliyat süresi 4 saat (3-5.5 saat) idi. Ortalama flep büyüklüğü 13x22 cm idi. 2 hasta haricinde tüm donör bölgeler prime kapatıldı. Ameliyat sonrası ikinci günde Penrose drenajları atıldı ve donör bölgesi deşarjının 20 cc / günden düşük olmasından sonra Jackson Pradd drenajları alındı. Ortalama hastanede kalış süresi 9 gündü (8 ila 22 gün). 1 hastada distal deri nekrozu görüldü ve sekonder olarak iyileşmeye bırakıldı. Bu vaka dışında flepler sorunsuz iyileşti, hematom, seroma, enfeksiyon görülmedi. Hasta demografisi, kontraktür lokalizasyonu, preoperatif / postoperatif ROM, defekt / flep boyutları ve komplikasyonları tablosu ayrıntılı olarak sunumda değinilecektir.

Tartışma-Sonuç: Yanık kontraktürü açılması sonrası oluşan geniş defektlerde serbest flep ihtiyacı olabilmektedir. Serimizde ALT flep tercih nedenlerimiz; 1. Nörovasküler veya önemli yapıların ekspozsiyonu olan geniş defektler 2. Defektin komşuluğundaki deri kalitesizliği 3. Yeniden kontraktür gelişen daha önceki başarısız operasyonlar 4. İkincil bir işleme gerek kalmadan hareket aralığının yeniden kazanılması. 5. Anastomoz için uygun pedikül çapıve uzunluğu. 6. Eklemi örtebilecek ve sarabilecek geniş cilt adası varlığı şeklinde özetlenebilir. Alıcı sahaya pedikür uzunluğu ve flep inceliği anlamında uyumu ve donör sahada yarattığı az morbidite ALT'nin önemli avantajlarıdır. Renk uyumu, pedikül varyasyonları,flebe aşinalık gerekmesi, operasyon süresi ise dezavantajları arasında sayılabilir. ALT flebinin farklı anatomik lokalizasyonlardaki eklemlerdeki kontraktür defektlerinin kapatılması için başarı ile uygulanabileceği kanısındayız.

Anahtar Kelimeler: yanık rekonstrüksiyonu, kontraktür açılması, alt flebi

Resim 1

Suprafasial ALT flebi ile boyun kontraktürü açılması sonrası gelişen geniş defektin kapatılması

SS-053
Kompleks Defektlerin Kimerik Planlanan Süperfisiyal Sirkümfleksiyel İliak Arter Perforator Fleple Estetik ve Fonksiyonel Rekonstrüksiyonu

Nuh Evin, Muhammet Nebil Selimoğlu
Konya Eğitim ve Araştırma Hastanesi, Konya

Giriş: Lokal ve rejyonel flep seçeneklerinin kısıtlı olduğu geniş ya da kompleks doku defektlerinin rekonstrüksiyonu oldukça zordur. Bu defektlerin rekonstrüksiyonunda serbest flep uygulamaları rutin cerrahi prosedür olarak kabul edilmektedir. Uygulanan serbest flep cerrahisi doku defektinin rekonstrüksiyonu yanında estetik ve fonksiyonel olarakta kabul edilebilir olmalıdır. Bu çalışmada, çoklu ve kompleks doku defektlerinin rekonstrüksiyonunda kimerik planlanan süperfisiyal sirkümfleksiyel iliak arter perforator (SCIP) fleple estetik ve fonksiyonel rerkonstrüksiyon sonuçlarımız sunulmaktadır.

Hastalar ve Yöntem: 2018-2019 yılları arasında çoklu doku defektleri nedeniyle rekonstrüksiyon yapılan 9 hasta çalışmaya dahil edildi. Cerrahi öncesi tüm hastalar yaş, cinsiyet, etyoloji, ek hastalıklar yönünden araştırıldı ve medikal kayıtları tutuldu. Debritman ve eksizyon cerrahileri sonrası gerçek defektler açığa çıkarıldı.Vasküler dopler yardımıyla süperfisiyal sirkümfleksiyel iliak arterin trasesi ve perforatörlerin lokalizasyonu belirlendi ve işaretlendi. Ardından belirlenen defektlere özgün hazırlanan şablonlar yardımıyla perforatörler üzerinden cilt adaları planlandı. 5 hastada 2 cilt adası, 2 hastada 3 cilt adası, 1 hastada ise 3 cilt adası ve fasya adası perforatörler üzerinden SCIP flebe dahil edildi. Cilt adaları doku defektlerine adapte edildi. Ardından mikrocerrahi anastomozlar gerçekleştirildi. Hastalar ortalama 8 ay takip edildi. Hastaların estetik memnuniyeti vizüel analog skala (VAS) ile değerlendirildi.

Bulgular: 7 hasta erkek, 2 hasta kadındı. Hastaların yaşları ortalaması 43,8'ti (26-63). Etyolojide 2 hastada cilt kanseri, 4 hastada travma, 2 hastada diabetik ayak enfeksiyonu, 1 hastada ateşli silah yaralanması vardı. Defektler 2 hastada el parmaklarında, 2 hastada elde, 2 hastada ayakta, 3 hastada baş boyun bölgesindeydi. Serbest flep cilt adalarının ortalama büyüklükleri 7.5 cm2 ve 30 cm2 arasında değişmekteydi. Cerrahi sonrası erken dönemde 1 hastada cilt adalarının birinde venöz yetmezlik gelişti, 48 saat içinde düzeldi. Hastalarda parsiyel ya da total flep kaybı görülmedi. Flepler alıcı alanlara iyi adapte oldu, fonksiyonel ve estetik deformite oluşturmadılar. Ortalama VAS skoru 9,3 olup hastalar flep kontur ve estetiğinden olarak ileri derecede memnundu. Tüm hastalarda donör alanlar sorunsuz iyileşti.

Tartışma: Kompleks ve çoklu doku defektlerinin onarımı rekonstrüktif cerrahinin zorlu uygulamalarındandır. Özellikle parmaklar, el, ayak ve yüz bölgesi gibi ince cilt-cilt altı dokuya sahip estetik ve fonksiyonel ünitelerin rekonstrüksiyonunda ince ve esnek flep seçenekleri gerekmektedir. SCIP flep ince planlanabilmesi, iyi kontur ve fonksiyon sağlaması, kimerik dizayn edilebilmesi, birden fazla perforatöre sahip olması ve donör alan komplikasyonlarının az olması nedeniyle çoklu ve kompleks defektlerin rekonstrüksiyonunda alternatif tedavi seçenekleri arasındadır.

Anahtar Kelimeler: Estetik ve Fonksiyonel Rekonstrüksiyon, Kimerik flep, Kompleks Defekt, SCIP flep

SS-054
Skolyoz Cerrahisi Sonrası Serbest Stil Perforatör Fleplerle Yumuşak Doku Rekonsrüksiyonu

Soysal Baş, Mert Sızmaz, Selami Serhat Şirvan, Fatih Irmak, Ayşin Karasoy Yeşilada
Sağlık Bilimleri Üniversitesi, Şişli Hamidiye Etfal Eğitim ve Araştırma Hastanesi, Plastik, Rekonstrüktif ve Estetik Cerrahi Kliniği, İstanbul

Giriş: Alt sırt bölgesi, defekt onarımının zorlu olduğu bir sahadır. Hastalar çoğunlukla bası yarasına yatkın anatomik postüre sahiptir. Kifoz operasyonu sonrası enstrüman bölgesinde bası yaraları gelişip plak vida ekspozisyonu ile karşılaşılabilir. Rekonstrüksiyonda uygulanacak yöntemler arasında primer kapatma, yara bakımı ve antibiyoterapi ile sekonder iyileşmeye bırakma, greftleme, lokal random flepler, kas flepleri kas deri veya fasiyokütan flepler bulunmaktadır Spinal cerrahi sonrası enstrümanla onarım yapılan hastalarda myokutan veya fasiyokütan flepler ile onarım elzemdir. Perforatör flepler versatiliteleri ve düşük

donor alan morbiditeleri ile son yıllarda tercih edilmektedir. Bu çalışmada serbest stil perforatör fleplerle spinal cerrahi sonrası yumuşak doku rekonstrüksiyonun avantajlarının ve cerrahi ilkelerinin tartışılması amaçlanmıştır.

Yöntem ve Gereç: Mart 2016 ile Şubat 2019 tarihleri arasında Şişli Hamidiye Etfal Eğitim ve Araştırma Hastanesinde opere edilen spinal cerrahi sonrası yumuşak doku defekti perforatör fleple onarılan 6 hasta çalışmaya dahil edildi. Ameliyat öncesi el doppleri ile paraspinal perforatörlerin lokalizasyonu işaretlendi. Hastalar genel anestezi altında prone pozisyonda opere edildi. Tüm hastalara aynı seansta rekonstrüksiyon öncesi cerrahi debridman uygulandı. Flep donör sahaları primer kapatıldı. Operasyon sonrası tüm hastalara profilaktik geniş spektrumlu antibiyotik başlandı. Kültür sonuçlarına göre antibiyotik spektrumları daraltıldı.

Bulgular: Hastaların ortalama yaşı 12.5 idi. Daha önce ortopedi klinikleri tarafından opere edilen tüm hastalarda defekt zemininde enstrüman mevcuttu. Erken dönemde 1 hastada enfeksiyon parametrelerinde artış izlendi. Operasyon bölgesi hipermikti. IV antibiyoterapi uygulaması ile tam iyileşme sağlandı. 1 hastada perforatör flepte venöz yetmezlik bulguları gelişti. 5 gün boyunca sülük uygulaması ile hasta takip edildi. Tam düzelme sağlandı. Tüm hastalar 6 ay takip süresini tamamladı. Hiçbir hastada flep kaybı izlenmedi.

Tartışma: Sırt orta hattın görece zayıf olan vasküler desteği geçirilecek spinal cerrahi ve postopratif bası sebebiyle daha da azalmakta, cerrahi alanda plak vida ekspozisyonuna neden olmaktadır. Skolyoz cerrahisinde dorsal interkostal arterin medial ve cilt perforatörünün korunması hem skolyoz cerrahisi komplikasyonlarını azaltmakta hem de olası yumuşak doku rekonstrüksiyonu gereksiniminde perforatör fleplerde rekonstrüksiyon imkanı sağlamaktadır. Perforatör flepler ile defekt onarımı plastik cerrahide uygulama sıklığı gün geçtikçe artan bir operasyondur. Kas diseksiyonu gerektirmemesi, fonksiyonel kusura yol açmaması ve donor saha morbiditesinin çok az olması en önemli avantajlarıdır. Kas diseksiyonu yapılmadığı için miyokütan fleplere göre postoperatif dönemde kanama ve seroma daha az görülür. İnce diseksiyon ve titiz cerrahi gerektiren perforatör fleplerde öğrenme eğrisi zamanla azalmaktadır. Propellar transpoze edilen fleplerde pedikül sıkışmasına bağlı venöz konjesyon görülebilmektedir.

Sonuç: Perforatör flepler uygun defektlerde tecrübeli cerrahlar tarafından güvenle uygulanabilir. Kasın tamamen korunması bu fleplerin en büyük avantajıdır. Ortopedik cerrahi sırasında yerleştirilen enstrümanların örtülmesinde perforatör flepler uygun bir seçenektir.

Anahtar Kelimeler: Perforatör flep, Propellar, Skolyoz, Spinal cerrahi

SS-055
Komplike Skalp Defektlerinde Muskulokütan Fleplerle Yumuşak Doku Rekonstrüksiyonu

Soysal Baş, Mert Sızmaz, Mecd Atıf Cezairlioğlu, Selami Serhat Şirvan, Semra Karşıdağ
Sağlık Bilimleri Üniversitesi, Şişli Hamidiye Etfal Eğitim ve Araştırma Hastanesi, Plastik Rekonstrüktif ve Estetik Cerrahi Kliniği, İstanbul

Giriş: Beyin ve kranyum ekspoze kraniyal defektler plastik cerrahi ve beyin cerrahinin bir araya geldiği multidisipliner bir problemdir. Bu hasta grubuna mortal enfeksiyon risklerini minimalize etmek için hızlı ve kalıcı tedavi çözümleri geliştirmek gerekmektedir. Çalışmamızda beyin ekspoze kranial defektli hasta grubuna yönelik beyin cerrahisi kliniği ile beraber uygulanan tedaviler irdelenmiştir.

Gereç Yöntem: Şubat 2017 ve şubat 2019 tarihleri arasında Şişli Hamidiye Etfal Hastanesi Plastik Cerrahi Kliniğinde opere edilen 6 geniş kranyum defekti mevcut hasta retrospektif olarak incelendi. Etiyoloji 2 hastada skalpte Skuamöz hücreli karsinom, 1 hastada oligodendrogliom, 1 hastada atipik meningiom, 1 hastada meningiom, 1 hastada glioblastome multiforme idi. Cilt tümörlerinin eksizyon ve rekonstrüksiyonu tarafımızca yapılırken intrakranyal kitlelerin eksizyonu beyin cerrahisi kliniği tarafından yapıldı.

Bulgular: Ortalama defekt boyutu 13.2 cm *9.6 cm idi. 5 hasta erkek, 1 hasta kadındı. Hastaların en küçüğü 38, en büyüğü 65 yaşındadır. Ortalama yaş 51.8'dir. 3 hastaya mesh plak vida ile kranyoplasti uygulandı. 2 hastaya kemik rekonstrüksiyonu sağlamak için kosta grefti yerleştirildi. 5 hastanın kranyum defekti serbest latissimus dorsi flebi ile rekonstrükte edildi. 1 hastanın rekonstrüksiyonu serbest vastus lateralis muskülokütan flebi ile sağlandı. Post operatif dönemde 1 hastada idrar yolu enfeksiyonuna sekonder sepsis gelişti ve hasta ex oldu. post operatif takiplerde fleplerde revizyon cerrahisi gerektirecek komplikasyon yaşanmadı.

Tartışma: Skalp rekonstrüksiyonunda fonksiyonel ve kozmetik açıdan iyi sonuçlara ulaşmak hedeflenir. kalvaryumu kuruluktan ve enfeksiyondan koruyacak iyi vaskülarize doku ile örtmek elzemdir. Özellikle mesh plak vida ile kraniyoplasti uygulanan hastalarda iyi kanlanan kas flepleri ile kalın bir örtü oluşturmak gereklidir. Kozmetik açıdan kabul edilebilir sonuçlara ulaşmak için kalınlığı ve cilt rengi skalp ile uyumlu tutulmalıdır. Özellikle radyoterapi öyküsü mevcut hastalarda iyi vaskularize serbest fleplerle rekonstrüksiyon gerekebilir. Donor saha morbiditesi ve allopesi oluşturması serbest fleplerle rekonstrüksiyonun dezavantajlarıdır. Latissimus Dorsi serbest flebinde kas dokusunu örtmek için kısmi kalınlıkta deri greftine ihtiyaç duyulur, bu da hastaya ayrı bir donör saha morbiditesi ekler.

Sonuç: Plastik cerrahide rekonstrüksiyon merdiveni birçok alanda kullanılmakla beraber komplike defektlerde ilk yöntem olarak son basamağın kullanılması gerekebilmektedir. Bu sayede gerek primer hastalığa bağlı gerekse ekspozisyona bağlı morbidite ve mortalite riskine karşı hızlı ve kalıcı önlem sağlanmıştır. Eş seanslı cerrahilerle nihai sonuca hızlı bir şekilde ulaşılır.

Anahtar Kelimeler: Kas flebi, Serbest flep, Skalp rekonstrüksiyonu

SS-057
Yüksek Doz Radyasyon Yaralanmasında Klinik Yaklaşım

Sinan Öksüz[1], Deniz Güneş[2]
[1]SBÜ Gülhane Eğitim ve Araştırma Hastanesi, Ankara
[2]Aydın Devlet Hastanesi, Aydın

Amaç: Bu çalışmada amaç nadir görülen bir olgu üzerinden, yüksek doz radyasyona maruz kalınması sonucu gelişen komplike yaralarda tedavi yaklaşımı sunmaktır.

Giriş: 16 yaşında erkek hasta, baraj inşaat yerinde bulduğu radyoaktif maddeyi tespih zannederek çıplak elleriyle tutup pantolonunun arka cebine koymasından saatler sonrasında gelişen gluteal bölge ve ellerinde radyoaktif

madde yanığı nedeniyle tarafımızca tedavi edilmiştir. Çalıştığı iş yerinde bir radyografi cihazından düşen, parlak ve metal bir tespihe benzeyen radyoaktif İridyum-192 kaynağı ile 24 saat kadar zaman geçiren hasta daha sonra bulantı kusma ve ellerinde karıncalanma şikayetleri ile dış merkezde acil servise başvurdu. Durumun anlaşılması üzerine yaşadığı yer karantina altına alınan ve yanık merkezimize sevk edilen hastada ilk zamanlarda yanık pansuman ve debritmanları ile takip edilirken aylar sonrasında gluteal bölgelerinde ilerleyen kaviteli yaralar ve el parmak uçlarında otoamputasyonlar gözlemlendi. Radyasyon yanıklarının şiddeti radyoaktif madde ile olan temasın süresine, radyoaktif ısının miktarına ve alınma hızına göre değişir (1). Hasarın derecesi maruz kalınan dozla doğru orantılıdır. Ciltte görülen eritem genellikle ilk bulgudur (1). Olguda başvuru sırasındaki fizik muayenesinde sol kalçada birinci derece yanıklarda gelişen eriteme benzer 8x10 cm ve sağ kalçada 10x10 cm lik hiperemik alan mevcuttu. Haftalar sonra mevcut hiperemik alanlarda deskuamasyon ve orta bölgelerinde derinleşmeye başlayan ülserasyonlar izlendi. Hastanın tarafımızca 26 ay tedavi süresi boyunca eritem ile başlayan yanık alanlarında, ülserasyon ve nekrozun ilerleyerek derin kaviteli ve kemiğin de ekspoze olduğu ve el parmaklarında otoamputasyona giden yaralara ilerlediği gözlemlenmiştir. Bu süreç içerisinde düzenli yanık bakımı ve debritmanları, vac ve deri grefti uygulamaları, yağ grefti uygulamaları, enfeksiyon kontrolü, sistemik etkilerin tanı ve tedavisi, hiperbarik tedavisi uygulanmış fakat ülserasyon ve nekrozun neredeyse ekstremitenin amputasyonuna yol açacak kadar ilerlediği görülmüştür. Radyasyon yanıklarında 25 Gy'den daha yüksek dozlarda, radyasyona maruz kalındıktan haftalar veya aylar sonra tam kat ülserasyon ve nekroz gelişebilir. Mikrovasküler dolaşımın bozulduğu ayrıca derin damarlarda obliteratif endarterit geliştiği bilinmektedir (2).

Metod: Olguda 26 ay süren tedavi süreci; 104 kez yara debritmanını, 4 kez yağ grefti uygulamasını, 68 vac uygulamasını, 2 kez lizis ile sonuçlanan kısmi kalınlıkta deri grefti uygulamasını, hiperbarik tedavisini, bağışıklık sistemini güçlendirmeyi, anti-enfeksiyon ve vitamin takviyelerini içermiştir. Komplike yaraların nihai sonucunda hastanın sağ ve sol gluteal bölgesinde, zeminde kemiğin ekspoze olduğu 15x13 cm ve 10x6 cm ebatında doku defektlerinin rekonstrüksiyonu için geciktirme prosedürü uygulanmış tensor fasya lata flebi planlandı. Hastaya ilk başta serbest doku nakli düşünülse de alıcı sahada radyasyon hasarı nedeniyle uygun vasküler yapı bulunamaması ve geniş bir defektin olması nedeniyle, geciktirme prosedürü uyguladığımız TFL flebi uygun görüldü. Flebin dizayn edilmesi ve perforatörlerinin tespit edilmesi aşamasında SPY görüntüleme sisteminden yararlanıldı. Birkaç perforatör üzerinden kaldırılan geniş TFL flepler tekrar anatomik yerine adapte edildi ve 4 hafta süren, hastanın yatak başında flebin distalinde tespit edilen perforatörlerin boğulması ile flepte hipoksi ve şok anastomozların açılması tetiklendi. Süreç boyunca defekt alanlar vac tedavisi ve enfeksiyon kontrolü ile takip edildi. Flep dolaşımında en proksimaldeki perforatörün yeterli olduğu SPY görüntüleme sisteminin yardımı ile tespit edildikten sonra TFL flep defekt alana transpoze edildi ve donör saha kısmi kalınlıkta deri grefti ile onarıldı. Nihai sonuçta tüm yaralarının kapanmış ve rekonstrüksiyonun sağlanmış olduğu hastanın mobil şekilde hayatına devam edebildiği ve her iki alt ekstremitenin kurtarılmış olduğu görülmüştür.

Tartışma - Sonuç: Radyoaktif madde ile temas sonucu gelişen yaralanmalar nadir görülmekte olup dünyada bu şekilde gerçekleşen yaralanmalarda daha çok kısa süreli temaslar sonucu gelişen ciltte dermatit benzeri bulgular ile daha sık karşılaşılmaktadır. Yüksek doz radyasyona maruz kalan hastada gelişen sistemik bulguların ve amputasyona yol açabilecek komplike yaraların tedavisi ve takibi için belirlenmiş bir protokol uygulama yoktur. Bu vakada yüksek doz radyasyon yaralanmasına bağlı gelişen kompleks süreçler multidisipliner yaklaşım ile müdahale edilmiş, yara zemininde kanlamayı arttırmak ve enfeksiyonu uzaklaştırmak için yağ grefti uygulamaları ve vac tedavisi ile takipler yapılmış, flep uygulamasında delay prosedürü tercih edilmiş ve SPY görüntüleme sisteminden yararlanılmış ve bir yılın sonunda başarılı rekonstrüksiyon elde edilmiştir. Literatürde bizim çalışmamıza benzer olarak 2014 yılında yüksek oranda radyasyona maruz kalan ve benzer tedavi protokolü ile hastanın sağ alt ekstremitesini amputasyondan kurtaran yaklaşım sunulmuştur (3). Bu yayında bizim vakamızdan farklı olarak yağ grefti uygulamamız yerine yazarlar mezenkimal kök hücre uygulamasını gerçekleştirmişlerdir. Karşılaşılabilecek benzer olgularda başarılı sonuçlar alabilmek için multidisipliner ekibin işbirliği bu hastaların tedavisindeki önemini göstermektedir.

Referanslar:

(1) Markovchick VJ. Radiation Injuries. In Marx JA, Hockberger RS, editors. Rosen's Emergency Medicine: Concepts and Clinical Practice. 5th ed. St Louis, Mosby. 0;0:0-0

(2) Lee JO, Herndon DN. Burns and Radiation Injuries. In Feliciano DV, Kenneth L, Moore EE, editors. Trauma. 6th ed. McGraw-Hill. 0;0:0-0.

(3) Wang YY, Yu DJ. Successful Rescue of the Victim Exposed to a Super High Dose of Iridium-192 during the Nanjing Radiological Accident in 2014. Radiat Res. 2019 Jun;191(6):527-531.

Anahtar Kelimeler: flep, radyasyon, yanık

Radyasyon Yaralanmasına Bağlı Gelişen Doku Defekti ve Onarımı

her iki gluteal bölgede yer alan doku defektlerinin geciktirilmiş TFL flepler ile rekonstrüksiyonu

SS-058
Yanık Kontraktürü Bulunan Olgulara Yaklaşım

Cenk Demirdöver, Alper Geyik, Safa Eren Atalmış, Haluk Vayvada, Adnan Menderes
Dokuz Eylül Üniversitesi Tıp Fakültesi, Plastik, Rekonstrüktif ve Estetik Cerrahi, İzmir

Giriş: Yanık gelişmekte olan ülkelerde daha sık olmakla birlikte en sık travma sebeplerinden biridir. Derin parsiyel ve tam kat yanıklarda erken müdahale ile onarım yapılmadığı takdirde kontraktür gelişimi kaçınılmazdır.
Yanık kontraktürü bulunduğu anatomik lokalizasyona göre hem estetik hem de fonksiyonel kayıplara neden olmaktadır. Kontraktür tedavisinde, yanık sonrası gelişimini engellemek temel yaklaşım olmalıdır; ancak bu yaklaşım hastaya bağlı veya sağlık kuruluşlarına bağlı faktörlerle bazen uygulanamamaktadır. Yanık sonrası kontraktür gelişimini azaltmak için tanjansiyel eksizyon ile rekonstrüksiyon, kompresyon kıyafetleri, atel uygulamaları ve kötü yara iyileşmesinin önüne geçmek adına steroid enjeksiyonları sayılabilir. Cerrahi olarak estetik sonucun iyi olması açısından benzer dokuları kullanmak esastır. Kısmi veya tam kalınlıkta deri greftleri, lokal ve serbest flepler, hücre kültürleri rekonstrüksiyon amacı ile kullanılabilir.
Bu çalışmanın amacı yanık nedenli skar kontraktürü gelişen olgularda farklı cerrahi tekniklerin avantajları ve dezavantajları, gelişen komplikasyonlar ve edinilen deneyimlerin aktarılmasıdır.

Gereç ve Yöntem: Kliniğimize 2009-2019 yılları arasında başvuran yanık sonrası kontraktür gelişen, estetik veya fonksiyonel sebeplerle opere edilen 47 hasta çalışmaya dahil edildi. Sıcak su, alev, temas gibi termal yanıklar, sürtünme yanıkları ve kimyasal yanıklar değerlendirildi. Elektrik yanıklarının deri hasarı farklı mekanizmalar üzerinden ilerlediğinden çalışma dışında bırakıldı. Olgular çocuk ve erişkin olarak iki yaş grubuna ayrıldı. Yanık kontraktürünün anatomik lokalizasyonu, yapılan cerrahi işlem ve sonrasında varsa uygulanan kompresyon kıyafetleri veya atel işlemleri, gelişen komplikasyonlar analiz edildi.

Bulgular: Çalışmaya dahil edilen 47 olgunun 22'si (%46,8) 18 yaş altındaydı. Popülasyonun büyük kısmını çocuklar oluşturmaktaydı. Cinsiyet dağılımında erkek kadın oranı birbirine yakın saptandı. Anatomik lokalizasyon olarak kontraktürler yüz bölgesi, boyun, üst ekstremite ve elde görüldü. El ve yüz bölgesinde tam kalınlıkta deri greftlerinin sekonder kontraksiyonun az olması nedenli daha çok tercih edildi. Alt ekstremitede kontraktürlere yönelik yapılan z-plastiler veya lokal fleplerin üst ekstremiteye oranla daha çok kısmi veya tam kat nekroza gittiği izlendi. Skar dokusunun sınırlı disseksiyonu ve özellikle kontraktür bantlarının oluşturduğu çekintilerin vektörel yönleri yapılan işlemlere göre değiştiğinden, tek operasyonda aynı anatomik lokalizasyonda birden fazla kontraktür açılacaksa planlama buna göre yapılmalıdır. Yağ grefti uygulaması da kullanışlı yardımcı bir yöntemdir.

Sonuç: Yanıkta skara bağlı ortaya çıkan kontraktürlerin açılması rekonstrüktif cerrahlar için oldukça zorlayıcıdır; ancak gelişmekte olan yardımcı yöntemler ve deneyim arttıkça komplikasyonların azaldığı gözlenmektedir. Her ne kadar tedaviyi kolaylaştıran birtakım algoritmalar mevcut olsa da, olguya özgü planlama önem arz etmektedir.

Anahtar Kelimeler: Kontraktür, skar revizyonu, yanık

SS-059
Ciddi Elektrik Yanıklı Olgularda Igf ve Gh Değişiklikleri

Perçin Karakol, Ayla Metin, Tevfik Balıkçı
Bağcılar Eğitim ve Araştırma Hastanesi, Plastik Rekonstrüktif ve Estetik Cerrahi Kliniği, İstanbul

Giriş: Ciddi hastalıklar ve travma vücudun metabolizma hızını değiştirir. Doku hasarından sonra konak savunması için gereken protein sentezi ve artmış enerji ihtiyacı ulaşılabilir proteinden; genellikle aktif kas dokusu proteininden elde edilir. Uzayan hiperkatabolik süreç baki kalabilir ve ciddi yanıklı hastalarda morbidite ve mortaliteyi arttırabilir. Büyüme hormonu (GH) ve İnsülin benzeri büyüme faktörü (IGF) seviyeleri hiperkatabolik süreçteki yıkım ve metabolik ihtiyaca bağlı olarak artış gösterir.

Materyal-Metod: Çalışmamıza; Yanık Yoğun Bakımda izlenen yüzdesi %35-%55, yaşları 10-30 arasında değişen,üst, alt ekstremite ve gövde ön yüzünü içeren, 10 ciddi yanık olgusu dahil edildi. Olgularda, yanık sonrası 1-3-7-14.gün santral venöz yoldan alınan kan örneklemesinde, PT, aPTT, Fibrinojen, AntitrombinIII, Protein-C, Protein-S, D-Dimer, Faktör 2-5-7-8-9-10, vWF aktivasyonu, Aktive Protein C,IGF,GH düzeylerine bakıldı. Günlük steril yara bakımları, uygun alimentasyon, yara yeri kültür sonuçlarına uygun antibiyoterapi altında izlenen hastalara, yanık sonrası 3.gün düşük molekül ağırlıklı heparin enjeksiyonuna başlandı.

Bulgular: Olgularda 1.gün alınan örneklerde GH artmış; IGF ve IGFb-3 azalmış görüldü. 7- 14. günler arasında aralıklı debritmana ihtiyaç duyan olguların rutin parametreleri (hgb, crp, sedimentasyon) ile birlikte GH ve IGF takipleri yapıldı.Hastaların 8 inde başarılı rekonstruksiyonu takiben 1. ayda tüm çalışma parametreleri normal değerlerine ulaştı.

Sonuç: Sonuç olarak; yanık sonrası GH ve IGF seviyelerinin belirlenmesi vücut katabolik süreci için aydınlatıcı olabilir ve analoglarının kullanılması tedavi sürecinin tayini açısından yol gösterici olabilir.

Anahtar Kelimeler: Gh, Yanık, Elektrik Yanığı

SS-060
Fournier Gangreni Sonrası Oluşan Skrotum Defektlerinin İki Loblu Pudendal Flep ile Rekonstrüksiyonu

Malik Abacı[1], Özer Baran[2]
[1]Karabük Üniversitesi Eğitim ve Araştırma hastanesi, Plastik Rekontsrüktif ve Estetik Cerrahi Anabilim Dalı, Karabük
[2]Karabük Üniversitesi Eğitim ve Araştırma hastanesi, Üroloji Anabilim Dalı, Karabük

Giriş: Fournier gangreni, özellikle diabet gibi kronik hastalıklarların varlığında eksternal genital organlar ve perineal bölgeden başlayarak progresif şekilde seyreden, yüksek morbidite ve mortalite ile seyreden bir nekrotizan fasiit tablosudur.(1) Rekonstrüksiyonda deri greftleri, fasiyokütan ve müsküloküten flepler kullanılmaktadır. (1-3) İki loblu medial uyluk febi, eksternal pudendal arter perforatörlerinden beslenen bir fleptir. İnce, elastik ve yeterli bir dokuya sahip olması total skrotal deri defektlerinin tek flep ile güvenli bir şekilde kapatılmasıan olanak sağlamaktadır. Çalışmamızda Fournier gangrenine sekonder oluşmuş skrotum deri defektlerinin iki loblu medial uyluk flebi ile onarımı sunulmaktadır.

Materyal ve Metod: 2016-2019 yılları arasında kliniğimizde Fournier gangrenine sekonder skrotumun total deri defekti ile karakterize 8 olgunun rekonstrüksiyonu yapıldı. Tüm olgularımız hastanemizin Üroloji kliniğinde Fournier gangreni nedeniyle takip edilerek debridman ve antibiyoterapileri uygulanandı. Enfeksiyon kontrol altına alınıp yara granülasyonu tamamlandıktan sonra (ortalama 4-5 hafta) rekonstrüksiyon planlandı. Skrotal alanın uygun debridmanından sonra sağ medial uyluktan planlanan eksternal pudendal arter bazlı iki loblu medial uyluk flebi ugun şekilde diseke edilerek defekt alana taşındı (resim 1). Olgularımızın tamamında sağ medial uyluktan iki loblu flepler planlanarak skrotum deri defektleri onarıldı. Flep donör alanına ve skrotal loja olacak şekilde 2 adet hemovak dren yerleştirildi. Drenler ortalama postoperatif 3. günde çekildi.

Bulgular: Olguların yaş ortalaması 63 ve tamamı erkek idi. Hasta yaşları en düşük 60 en yüksek 68 olarak kaydedildi. Olguların tamamında diabet hastalığı mevcuttu. Diabete ek olarak hiperlipidemi ve koroner arter hastalığının eşlik ettiği olgular da mevcuttu. Olgular ortalama postoperatif en kısa 4, en uzun 8 gün ortalama 7 gün takip edildi. 1 olguda 5.günde flep ucunda 2 cm lik ayrışma görülerek yeniden sütüre edildi. Enfeksiyon, kanama,hematom, kısmi veya tam flep kaybı vb komplikasyonlar izlenmedi.

Sonuç ve Tartışma: Mortalite ve morbidite oranları yüksek olmakla birlikte Forunier gangreni testiküler yapıların skrotal cilt nekrozu sebebiyle açıkta bırakmaktadır. Skrotal rekosntrüksiyonda kullanılan dokunun oldukça ince ve testislerin termoregülasyonuna olanak sağlayacak biçimde olması testiküler fonksiyonlar açısından oldukça önemlidir. (3) Literatürde skrotum defektlerinin rekonstrüksiyonu için deri greftleri ve çeşitli flep seçenekleri önerilmektedir.(4) Deri greftlerinin termoregülasyon açısından dezavantajı bulunmakla birlikte geniş defektlerin rekonstrüksiyonunda kullanımı hala geniş bir yer tutmaktadır. Lokal fasiyokütan ve miyokütan flepler ile pediküllü uzak ya da serbest flepler de rekonsrüksiyonda sıkça kullanılan seçeneklerdir. İki loblu medial uyluk flebi temelde eksternal pudendal arterin perforanlarından beslenen aksiyel bir fleptir. Flebin vasküler desteğinin, yapılan debridmalardan ve gangrenöz değişikliklerden etkilenmediği durumlarda skrotum defektlerini rekonstrüksiyonunda kullanılabilen, ince, güvenilir, sıklıkla duyusal ve geniş bir fleptir. Genellikle herhangi bir geciktirme veya doku genişletme prosedürüne gerek kalmadan tek seansta güvenli bir şekilde uygulanabilmektedir. Sonuç olarak eskternal pudendal arter tabanlı iki loblu medial uyluk flebi ince, duyusal, geniş, güvenilir, fonksiyonel ve estetik bir onarıma olanak sağlamaktadır.

Anahtar Kelimeler: fournier gangreni, skrotumdefekti, iki loblu flep, medial uyluk flebi

SS-061
Geniş Fournier Gangreni Defektlerinin Onarımı

Çağatay Öner, Hatice Aylin Akbulut,
Semra Hacıkerim Karşıdağ
Sağlık Bilimleri Üniversitesi, Şişli Hamidiye Etfal Eğitim ve Araştırma Hastanesi, Plastik, Rekonstrüktif ve Estetik Cerrahi Kliniği, İstanbul

Giriş: Fournier gangreni, ilk olarak Baurienne tarafından 1764'de tanımlanıp, 1883'de de Jean Alfred Fournier tarafından isimlendirilmiş genital, perineal ve perianal bölgelerin hızlı ilerleyen nekrotizan fasiitidir. Hastalık diyabet, i.v. ilaç kullanımı, immünyetmezlik gibi predispozan faktörlere sahip yaşlı erkeklerde daha çok görülür. Oldukça hızlı seyretmekte olup, seri cerrahi debridmanlar ve geniş spektrumlu antibiyoterapi ile kontrol altına alınmadığı takdirde mortalitesi yüksektir. Tedavisi multidisipliner olup, üroloji veya genel cerrahi tarafından debridmanı, plastik cerrahi tarafından rekonstrüksiyonu yapılır. Çalışmamızda, 2003-2019 yılları arasında kliniğimizce, geniş Fournier gangreni defekti nedeniyle flep ile rekonstrüksiyon uygulanan hastalar retrospektif olarak analiz edildi.

Gereç ve yöntemler: Şubat 2013 ile Mayıs 2019 arasında Fournier gangreni nedeni ile Üroloji veya Genel cerrahi klinikleri tarafından debridman uygulanmış 30 hastanın genital ve perineal alanda geniş defektine kliniğimiz tarafından lokal veya perforatör flep ile rekonstrüksiyon uygulanmıştır. Hastalar yaş, cinsiyet, defekt büyüklüğü, lokalizasyonu, rekonstrüksiyon yöntemleri, cerrahi sonuç ve komplikasyonlar açısından değerlendirildi.

Bulgular: Şubat 2013-Mayıs 2019 tarihleri arasında geniş defekt rekonstrüksiyonu uygulanan 30 hastanın tamamı erkek idi. 30 hastanın 6'ine medial uyluk flebi, 17 hastaya medial sirkumfleks femoral arter perforatör flebi (MCFAP flebi), 1 hastaya bilateral pediküllü anterolateral uyluk flebi, 1 hastaya bilateral gracilis kas-deri flebi, 5 hastaya transpozisyon flebi ile rekonstrüksiyon uygulandı. Ortalama yaş 55.5 olarak bulundu. Gelişen komplikasyonlar sırasıyla 2 hastada cerrahi saha enfeksiyonu (1 tanesi MCFAP flebi, 1 tanesi transpozisyon flebi), 2 hastada total flep kaybı (ikisi de MCFAP flebi) ve 4 hastada flepte marjinal nekroz (1 tanesi bilateral gracilis kas-deri flebi yapılan vakada fleplerden biri, 1 tanesi medial uyluk flebi, diğer ikisi MCFAP flebi) olarak kaydedildi. Komplikasyon oranı sırasıyla MCFAP flebi vakalarında %29, medial uyluk flebi vakalarında %17 ve transpozisyon flebi vakalarında %20 olarak hesaplandı. Bilateral ALT vakasında komplikasyon izlenmedi. Bilateral gracilis flebi vakasında minör komplikasyon izlendi.

Resim 1

a) Fournier gangreni sonrası debridman ve yara bakımı tamamlandıktan sonra skrotumda oluşan doku geniş doku defekti b) İki loblu pudendal flep ile skrotal defektin total rekonstrüksiyonu c) Rekonstrüksiyon sonrası 1. yıldaki kabul edilebilir fonksiyonel sonuç

Tartışma: Fournier gangreni defektlerinin rekonstrüksiyonu kısmi kalınlıklı ve tam kalınlıklı deri greftleri, skrotal ilerletme flepleri, fasiyokütan ve myokütan flepler ile yapılabilir. Deri greftleri testisleri ısıdan ve travmadan korumakta yetersiz bir seçenektir. Küçük veya skrotumun yarısından küçük bir bölümünü ilgilendiren orta büyüklükteki defekt rekonstrüksiyonunda skrotal ilerletme flepleri basit ve iyi sonuçları olan bir yöntemdir. Büyük defektlerin rekonstrüksiyonunda perforatör bazlı veya pediküllü fasiyokütan fleplerin hem estetik hem de fonksiyonel açıdan iyi sonuçlar verdiğini gördük. Bilateral medial uyluk fleplerinin dahi kapatamadığı çok büyük defektlerde, ölü boşluğu doldurmakta etkili olan gracilis kas-deri flebini ve 30x15 cm'den bile büyük olarak güvenli bir şekilde kaldırılabilen pediküllü anterolateral uyluk flebi (ALT) rekonstrüksiyon seçenekleri arasında akılda tutulmalı. Özellikle ALT flebi, geniş defekti olan komorbid hasta grubunda da komplikasyon oranı düşük olmasıyla avantajlı bir seçenektir.

Sonuç: Fournier gangreni anogenital alan cilt ve yumuşak dokusunda geniş nekrozlara yol açabilmektedir. Tedavisinin ana basamakları seri debridman ve geniş spektrumlu antibiyotik kullanımıdır. Hastaların sağlıklı bir şekilde hayatlarına dönebilmeleri için defektleri hızlı ve uygun bir şekilde kapatılmalıdır. Sıklıkla başka hastalıkların da eşlik ettiği geniş Fournier gangreni hastalarında ALT gibi düşük komplikasyonlu, estetik ve fonksiyonel anlamda iyi sonuçları olan fasiyokütan flep tercihi göz önünde bulundurulmalıdır. MCFAP flebi de düşük donör saha morbiditesi, tek seansta uygulanabilirliği ve benzer nitelikte renk-doku uyumu göstermesiyle akılda bulunudurulması gereken bir diğer fleptir.

Anahtar Kelimeler: Fournier gangreni, perforatör flep, rekonstrüktif cerrahi

Gracilis kas-deri flebi ile onarım

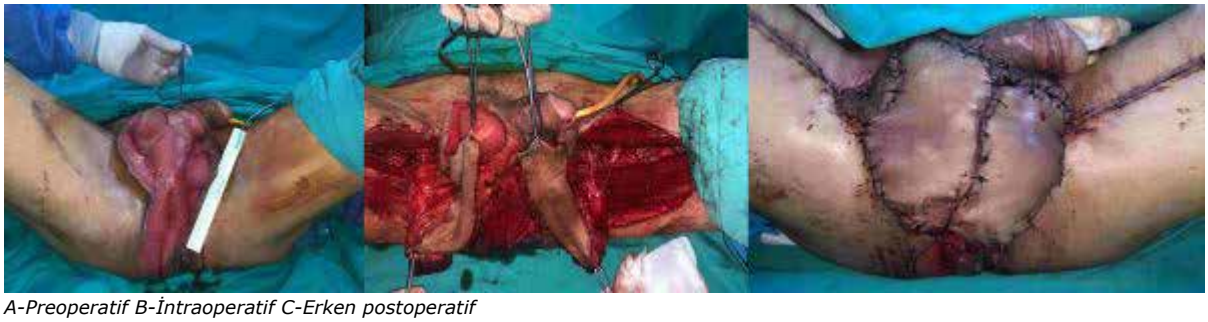

A-Preoperatif B-İntraoperatif C-Erken postoperatif

SS-062
Nekrotizan Fasiitli Hastalarda Klinik Parametrelerin Mortalite Üzerine Etkilerinin Araştırılması

Anıl Demiröz[1], Servet Yekta Aydın[1], Alp Ercan[2], Başak Dağhan[1]
[1]İstanbul Üniversitesi-Cerrahpaşa, Cerrahapaşa Tıp Fakültesi, Plastik Rekonstrüktif ve Estetik Cerrahi Anabilim Dalı, İstanbul
[2]İstanbul Eğitim Araştırma Hastanesi, Plastik Rekonstrüktif ve Estetik Cerrahi Anabilim Dalı, İstanbul

Giriş: Nekrotizan fasiit (NF), cilt, cilt altı yağlı doku, fasya ve kasların nekrozu ile karakterize yumuşak doku enfeksiyonudur. Saatler içinde progrese olarak kısa zamanda hayati tehdit oluşturan bir klinik tablo haline gelmektedir. Bu nedenle nekrotizan fasiitli olgularda erken tanı ve kısa sürede uygulanacak etkin tedavi, mortaliteyi azaltmada önemli olmaktadır. Burada NF olgularına ait klinik özellikler gözden geçirilerek, mortaliteye etki eden parametrelerin ortaya konması amaçlanmıştır. Hastalar-Yöntem: 2009-2018 yılları arasında NF tanısı almış 37 hastaya ait demografik özellikler (yaş, cinsiyet, komorbid durumlar), varsa diyabet süresi, tanı aldığı andaki kan sekeri regülasyonu, izole edilen mikroorganizma, hemokültür pozitifliği olup olmaması, uygulanan antibiyoterapi, başvuru anındaki LRINEC skoru, geçirilen cerrahi işlem sayısı, hastanede kalış süresi ve mortalite oranları retrospektif olarak değerlendirildi. Bu parametrelerin mortalite üzerine etkileri istatistiksel olarak değerlendirildi.

Bulgular: Değerlendirilen parametrelerin içerisinde ileri yaş, operasyon sayısı, yatış süresi, hemokültür pozitifliği, başvuru anındaki LRINEC skorunun yüksek olması ile artmış mortalite arasında istatistiksel olarak anlamlı bir ilişkili olduğu görüldü. İleri yaş ve hemokültür pozitifliğinin mortalite üzerine bağımsız etkenler olduğu tespit edildi.

Sonuç: Nekrotizan fasiit, müdahale edilmediği durumda saatler içerisinde ölümle sonuçlanabilecek bir yumuşak doku enfeksiyonudur. Nekrotizan fasiitli hastaların başvuru anında ve takipleri sırasındaki klinik parametrelerinin doğru değerlendirilmesi ve bunun ışığında uygulanacak etkili tedavi ile yüksek mortalite oranları ile seyreden bu klinik tabloda mortalitenin azaltılmasının önemli olacağını düşünmekteyiz.

Anahtar Kelimeler: nekrotizan fasiit, mortalite, yumuşak doku enfeksiyonları

SS-064
Diyabetik Ayak Ülserlerinde Rekombinant EGF Kulanımına Dair Deneyimlerimiz

Zeynep Altuntaş, Arda Soylu, Orkun Uyanık
Necmetin Erbakan Üniversitesi Tıp Fakültesi, Plastik Cerrahi Ana Bilim Dalı, Konya

Giriş: Diyabetik ayak ülseri diyabet hastalığının en yıkıcı ve önemli komplikasyonlarından biridir. Bu ayak ülserleri özellikle nöropati ve alt ekstremite periferal arter hastalığı ile ilişkilidir.(1) Diyabetik ayak yaralarının tam kat deriyi tutup dermise ilerlemesi sonucu bu yaralar osteomiyelite kadar ilerleyebilmektedir.(2) Ayak ülserleri diyabet hastalarında amputasyonların %85'ini oluşturmaktadır.(3) Diyabetik ayak ülseri olan hastaların %34'ünde bir yıl içerisinde başka ülser;%70'inde ise 5 yıl içerisinde yeni ülser oluşmaktadır.(4) Buna ek olarak bu ülserlerin tekrarlama durumu bu yaraların tedavilerindeki

zorlu problemlerden birini oluşturmaktadır.(5) Diyabetik ayak ülserlerin yönetiminde multidisipliner yaklaşım gerekmektedir. Kan glukoz kontrolü, nekrotik ve enfekte dokuların debridmanı,ülser üzerindeki basıyı azaltma ve gerektiğinde revaskülarizasyon tedavi planının dayanak noktalarını oluşturmaktadır.(6) Bu tedavilere ilaveten hiperbarik oksijen ve negatif basınçlı yara tedavileri de bu ülserlerin yönetiminde kullanılmaktadır.(7,8) Granülasyon dokusunun eksikliği, anormal anjiyogenezis, yara kontraksiyonundaki azalma diyabetik ayak ülserlerinin iyileşmesinde gecikmeye ve başarısızlığa sebep olmaktadır.(9) Epidermal büyüme faktörü(EGF) ülser bölgesinde fibroblast ve endotel hücre göçünü, anjiyogenezisi, granülasyon dokusunun gelişimini, yara kontraksiyonunu uyarmaktadır.(10,11) Bu etkilerinden ötürü epidermal büyüme faktörü (EGF) diyabetik ayak ülserlerinin tedavisinde kullanılmaya başlanmıştır. İntralezyonel EGF kullanımı nispeten yeni bir metot olarak kabul edilmektedir. Özellikle seçili hastalarda standart tedaviye ek olarak kullanımı etkili olarak bildirilmiştir.(12) Bu çalışmada kliniğimizdeki diyabetik ayak ülserli hastalarda intralezyoner EGF kullanımının sonuçlarının paylaşılması amaçlanmıştır.

Hastalar ve Yöntemler: 6 hastaya 2017-2019 yılları arasında standart tedaviye ek olarak intralezyonel EGF uygulandı. Standart tedavi kan şekeri kontrolü, nekrotik dokuların debridmanını, altta yatan enfeksiyonun tedavisini ve deformitelerin giderilmesini içermektedir. 75 mcg EGF 1 ml 4ml normal salin ile dilüe edilerek kullanıldı. Uygulama öncesi nekrotik dokular debride edildi ve yara salin ile yıkandı. Enjeksiyon dermo-epidermal bileşkeden başlanıp daha derin planda da olmak üzere tüm yaraya uygulandı. Enjeksiyonlar haftada 3 kere olmak üzere 6 seans olacak şekilde uygulandı.

Bulgular: Granülasyon dokusu spontan re-epitelizasyon için uygun olduğunda hastaların yaraları primer süturasyon ile veya yarı kalınlıkta deri grefti kullanılarak kapatıldı. Ortalama lezyon boyutları 4-70 cm2 aralığında değişmekte iken;evreleri Wagner grade 2 ve grade 3 arasında değişmekte idi. 3 hastanın yarası primer süturasyon ile; 2 hastanın yarası kısmi kalınlıkta deri grefti kullanılarak kapatıldı. 1 hastanın yarası ise kendiliğinden re-epitelize olarak kapandı. Hastalarda ağrı, ateş, bulantı, kusma gibi herhangi bir yan etki görülmedi.

Tartışma: Diyabetik ayak yaralarında iyileşme ve ampütasyonu önleme sürecinde multidisipliner yaklaşım gerekmektedir. Nekrotik dokuların debridmanı ve enfeksiyon kontrolü yaranın yönetiminde büyük önem arz etmektedir. Bu çalışmanın en önemli bulgusu standart diyabetik ayak tedavisine eklenen intralezyonel EGF tedavisinin etkili ve güvenilir olduğudur. EGF granülasyon dokusunun gelişimini; myofibroblast aktivasyonunu artırarak yara kontraksiyonunu uyarmaktadır EGF tedavisi diğer çalışmalarda da diyabetik ayak yaralarının yönetiminde etkili bulunmuştur. (12,13)75 mcg ile 25 mcg dozları daha önceki çalışmalarda karşılaştırılmış ve daha yüksek dozdaki uygulamanın daha yüksek ve daha hızlı yara iyileşmesi cevabı ile karakterize olduğu gösterilmiştir.(14)Yine diğer çalışmalarda standart tedaviye eklenen intralezyonel EGF tedavisinin normal tedaviye göre daha düşük ampütasyon oranlarına sahip olduğu bulunmuştur.(15)

Sonuç: Diyabetik ayak yaraları toplumumuzda sıkça karşılaşılan problemlerden biridir. Bu yaraların yönetiminde bugüne kadar birçok tedavi modalitesi tanımlanmıştır ve çoğu hala kullanılmaktadır. Özellikle son yıllarda biyomühendislik teknolojisinin de gelişimiyle birlikte büyüme faktörlerinin diyabetik ayak yaralarında kullanımı ciddi önem kazanmıştır. Bizim bu çalışmamızda diyabetik ayak yaralarının yönetiminde standart tedavilere eklenen intralezyonel EGF tedavisi etkili ve güvenilir bir tedavi seçeneği olarak bulunmuştur.

Anahtar Kelimeler: Diyabetik Ayak, Rekombinant EGF, Ülser

SS-065
'Hasta Bazlı Ulnar Sinir Değerlendirme Ölçeğinin' Türkçe Geçerlilik Ve Güvenilirlik Çalışması

Meliha Kasapoglu Aksoy[1], Alper Aksoy[2], İlker Ercan[3], Lale Altan[4]
[1]Sağlık Bilimleri Üniversitesi Bursa Yüksek İhtisas Eğitim ve Araştırma Hastanesi Fiziksel Tıp ve Rehabilitasyon Anabilim Dalı, Bursa
[2]Konur Cerrahi Tıp Merkezi Bursa
[3]Uludağ Üniversitesi İstatistik Anabilim Dalı, Bursa
[4]Uludağ Üniversitesi Fiziksel Tıp ve Rehabilitasyon Anabilim Dalı, Bursa

Giriş: Ulnar sinir, anatomik seyri nedeniyle çok çeşitli nedenlerle hasara ve tuzaklanmaya uğrayabilmektedir. Ulnar sinir en sık, lokal basıya ve travmaya en açık olduğu bölge olan dirsek bölgesinde tuzaklanmaktadır (Kubital tünel sendromu). Median sinir tuzaklanmasından sonra üst ekstremitenin en sık görülen 2. tuzaklanmasıdır. Sinir tuzaklanmaları sonrası motor kayıplar, duyusal kayıplar ya da otonomik değişiklikler görülebilmektedir. Ulnar sinirin dirsekde tuzaklanması ağrı ve disabiliteye yol açabilir. İngilizce 'hasta bazlı ulnar sinir değerlendirme ölçeği' yapılan geçerlilik ve güvenilirlik çalışmasında geçerli, sensitif ve tekrarlanabilir bulunmuştur. Yaptığımız literatür taramamızda ulnar sinire özel spesifik aktiviteleri, ağrıyı, günlük yaşam aktivitelerini değerlendiren kapsamlı Türkçe spesifik bir değerlendirme ölçeği bulamadık. Bishop skorlaması, kubital tünel operasyonu sonrası değerlendirme için kullanılan bir skorlama yöntemi iken, Mc Govan da ulnar sinir hasarını 3 evreye ayıran bir skorlama yöntemidir. Ancak bu anketlerin ulnar sinir hasarı olan hastaların fonksiyonel açıdan ve günlük yaşam aktivitelerini değerlendirmesi açısından kısıtlılıkları mevcuttur. Bu eksikliklerden yola çıkarak MacDermid ve Grewal 'hasta bazlı ulnar sinir değerlendirme ölçeği' adında bir ölçek oluşturmuştur ve bu ölçeği ulnar sinir hasarlı hastalarda günlük yaşam aktiviteleri ve hastanın hissettiği semptomları değerlendirmede hem klinik pratikde hemde bilimsel çalışmalarda kullanılabilecek geçerli ve güvenli bir ölçek olarak önermişlerdir. Bu çalışmanın amacı 'hasta bazlı ulnar sinir değerlendirmesi' ölçeğinin Türkçe çevirisinin geçerlilik ve güvenilirliğini araştırmaktır.

Topuk Bölgesinde Diyabetik Ülser

Materyal-Metod: Bu geçerlilik ve güvenilirlik çalışması için klinik ve Elektronöromiyografi Testi (ENMG) ile doğrulanmış kubital tünel sendromu tanısı almış 18-65 yaş arası hastalar çalışmaya dahil edildi. Karpal tünel sendromunu olan, servikal radikülopati tanısı olan, DM, hipotiroidi gibi polinöropati yapabilecek endokrinolojik hastalığı olan, inflamatuar romatizmal hastalığı olan, malignite tanısı olan hastalar çalışmadan dışlandı. 'Hasta bazlı ulnar sinir değerlendirmesi' ölçeğinin orijinal geliştiricisi olan araştırmacılardan alınan yazılı izini takiben orjinali İngilizce olan anket İngilizce bilgisi üst düzeyde olan 2 bağımsız kişi tarafından Türkçe'ye çevrildi. Her iki çeviri araştırmacılar ve tercümeyi yapan kişilerle gerçekleştirilecek bir oturumda değerlendirilip ortak bir form oluşturuldu. Daha sonra bu ortak form tekrar İngilizce'ye geri tercüme edilip orijinaliyle uyumu değerlendirdi ve Türkçe anketin son formu oluşturdu. Hastaların demografik bilgileri kayıt altına alındı ve Türkçe versiyonu yapılmış olan 'Hasta bazlı ulnar sinir değerlendirmesi' ölçeği dolduruldu. Yine hastalar Türkçe geçerlilik ve güvenilirliği olan ve üst ekstremite problemlerini fonkiyonel ve günlük yaşam aktiviteli, semptomatik olarak değerlendiren en çok kullanılan hızlı kol-omuz-el disabilite anketi (Q-DASH) dolduruldu. Hastaların günlük yaşam aktivitelerini değerlendirmek için SF-12 formu uygulandı. Tüm hastaların el kaba kavrama kuvvetine (dinamometre) bakıldı. Bu çalışma için lokal etik kurul onayı alındı ve hastalara çalışma hakkında detaylı bilgi verildi ve aydınlatılmış onam formu imzalatıldı. Verilerin normal dağılıma uygunluğu Shapiro-Wilk testi ile test edildi. Ölçek ve alt ölçeklerin iç tutarlılık güvenilirliği Cronbach Alpha katsayısı ile incelendi. Ölçek ve alt ölçeklerde maddeler madde çıkartıldığında güvenilirlik katsayısı ve madde bütün korelasyon katsayısı ile değerlendirildi. Ölçeğin uyum geçerliliği QDASH ölçeği ve SF-12 ile arasındaki ilişki incelenerek değerlendirilmiştir. Yapı geçerliliği el kaba kavrama değişkenlerine göre değerlendirilmiştir. Normal dağılan değişkenlerde ilişkiler pearson korelasyon ile, normal dağılmayan değişkenler arasındaki ilişki Spearman Rho katsayısı ile değerlendirilmiştir. Normal dağılan değişkenler ile gruplar arası karşılaştırma T test ile, normal dağılmayan değişkenler ile gruplar arası karşılaştırma Wilcoxan testi ile yapıldı. Betimleyici istatistikler parametrik test uygulanan durumlarda ort±SD olarak, non parametrik test uygulanması durumunda median (min-max) olarak verilmiştir. İstatiksel anlamlı değer olarak alpha=0.05 alınmıştır. Ayrıca ölçek güvenilirliği Cronbach Alpha katsayısından başka test pretest olarak değerlendirilmiştir.

Bulgular: Çalışma 51 kubital tünel sendrom tanılı hasta ile tamamlandı. Hastaların ortalama yaşı 49,45 ±13,42 idi, 32 si (%63) kadın, 10 u (%37) erkekti. Ulnar sinir değerlendirme ölçeğinin genel toplam güvenilirlik analizi 0,919 (cronbach alpha =0.919) olarak saptandı. QDASH ölçeğinin güvenilirlik analizi 0,936 (cronbach alpha= 0,936) olarak saptandı. Test-pretest güvenilirliğinde; korelasyon katsayısı 1 ($p<0.001$) olarak bulundu. Ulnar sinir değerlendirme ölçeğinin, ağrı alt ölçeği, uyuşma alt ölçeği, spesifik aktivite alt ölçeği, günlük aktivite alt ölçeği ile QDASH arasında anlamlı korelasyon saptandı ($p<0.001$). SF-12 fiziksel komponent ile toplam ölçek ve tüm alt ölçekler arasında anlamlı korelasyon saptandı, SF-12 mental komponent ile ölçeğin uyuşma alt ölçeği dışında tüm alt ölçekler ve toplam ölçek arasında anlamlı korelasyon saptandı ($p<0.001$). El kaba kavrama kuvveti ile ölçeğin günlük yaşam aktiviteleri, ve toplam ölçek puanı arasında anlamlı ilişki gözlendi ($p<0.001$).

Sonuç: Hasta bazlı ulnar sinir değerlendirme ölçeği uygulaması kolay, kısa zamanda yapılabilen, hastaların klinik takibi için kullanılabilecek bir ölçektir. Çalışmamızın sonucu 'Hasta Bazlı Ulnar Sinir Değerlendirme Ölçeği' nin Türkçe formu geçerli ve güvenli bulunmuştur.

Anahtar Kelimeler: ulnar sinir, Kubital tünel, Turkce gecerlilik guvenirlik

SS-066
El Kemiklerinin Kirschner Telleri ile Osteosentezinde Bir Algoritma Önerisi ve Teknik Detaylar

Gökçe Yıldıran, Mustafa Sütçü, Osman Akdağ, Zekeriya Tosun
Selçuk Üniversitesi Tıp Fakültesi Plastik Cerrahi Anabilim Dalı, El Cerrahisi Bilim Dalı, Konya

Giriş: El ve el bileği kemik fiksasyonu için Kirschner telleri ile osteosentez, sık kullanılan bir fiksasyon yöntemidir (1). Ne var ki, sık kullanımına rağmen K telleri tecrübe arttıkça daha pratik bir kullanım ve daha iyi osteosentez sunar. K telleri ile fiksasyon, tellerin tendondan ya da ligamanlardan geçilmesi, uçlarının kesileceği cilt mesafesinin çok az ya da çok fazla bırakılması, tel migrasyonu gibi daha çok cerraha bağlı komplikasyonlarla karşımıza çıkmaktadır. Bu, K tellerinin geçilmesinin de bir öğrenme eğrisinin olduğunu gösterir. Bu çalışmada K telleri ile kemik fiksasyonu ve osteosentezinde bir algoritma önerisi ve teknik detayların sunulması amaçlanmıştır (Şekil 1).

Gereç Yöntem: Kliniğimizde Eylül 2018 ve Haziran 2019 tarihleri arasında K telleri ile fiksasyon ya da stabilizasyonu yapılan hastalar ile dış merkezde K teli fiksasyonu yapılan ve el cerrahisi polikliniğimize başvuran hastalar çalışmaya dahil edilmiştir. K teli ile fiksasyon endikasyonu, K tellerinin geçiliş şekli, K tellerine ait komplikasyonlar kaydedildi. Veriler derlenerek bir algoritma tanımlandı.

Algoritma ve Tartışma: Kliniğimizde çok parçalı olmayan horizontal ya da şapka şeklindeki distal falanks kırıkları için K teli olarak yeşil iğne ucu kullanıldığı tespit edildi. Bu hastaların birinde yeşil iğne ucunun plastik kısmı kesilmişti. Bu nedenle K teli migrasyonu tespit ettik. Lokal anestezi altında migre olan K teli çıkarıldı. K teli ucu eğer tel şeklinde bırakılacaksa ucu mutlaka bükülmelidir. Bu bükülme U şeklinde, K teli kesilmeden hemen önce olmalı, pin dibinden pense gibi sağlam bir cerrahi alet yardımıyla sabitlendikten sonra bükülmelidir. K tellerinin, sıklıkla bilinmese de, ciltten 5-6mm uzunlukta bırakılması gerekmektedir. Bundan daha az ya da daha uzun bırakılması cilde mesafesi nedeni ile enfeksiyonla sonuçlanabilir. Gereğinden uzun bırakılan K tellerine sahip hastaların tellerin ucunu travmaya uğratabilme ihtimali tespit edilmiştir. Diğer falanks kırıklarında Eaton-Belsky pinleme ve K tellerinin kırık gerisinde çaprazlanması en sık uygulanan fiksasyon yöntemi olarak tespit edilmiştir. En az komplikasyon bu durumda tespit edilmiştir. Kaynamama ve yanlış kaynama durumlarına Eaton-Belsky pinleme tekniği ile osteosentez yapılan hastaların hiçbirinde rastlanılmamıştır. Minifragmanlar mevcut ise yivli K telleri kullanılmıştır. Yivli K tellerinin, tıpkı lag vidası görevi görerek bu minifragmanları tek kortekse iyi sabitlediği görülmüştür. Yivli K tellerinin tek dezavantajı pinlerin çıkarılmasında, vida çıkarır tarzda saat yönü tersine ve dışarıya birlikte hareket ettirilmesi gerekliliğidir. Bunun için zaman zaman lokal anestezi gerekebildiği gözlenmiştir. Metakarp şaftının K teli ile fiksasyonu zorlayıcıdır. Metakarp şaftında özellikle plak ve vida sistemleri önerilmektedir. Özellikle stabl metakarplerin şaftında K teli geçilmesi zorlayıcıdır. Kapalı redüksiyon ile metakarp şaftında K teli geçilip redüksiyonu devam ettirmek zor olmaktadır. Kapalı redüksiyon yapılıp skopi kontrolü altında arada minimal defekt görülen hastalarda açık cerrahiye geçilmiş, K telleri çıkarılmadan önce diseksiyon yapılmıştır. 2 hastada da metakarp şaftı kırık hattında önemli derece boşluk olduğu gözlenmiştir. Stabl metakarplarda plak ve vida sistemleri yerine K teli fiksasyonu kullanılacaksa bunu sağlamanın en pratik yolu; açık cerrahiyi takiben kırık hattından 2 adet K telinin antegrad ilerletilerek metakarp başı yakınındaki

resesten çıkmak, sonra redüksiyonu gerçekleştirerek tel uçlarını retrograd ilerletmektir.
Metakarp bazisleri genellikle çok parçalı ya da minifragmante kırık şeklinde gözlenmiş ve K telleri, bu endikasyonda plak ve vida sistemlerinden üstün görülmektedir. Yivli ya da düz K telleri ile çoklu tel kullanılarak fiksasyon yapılabilmektedir. Normal şartlar altında metakarp ya da falanksın horizontal bir şaft fraktürüne 2 K teli geçilmesi konvansiyonel tedavi iken, metakarp bazis kırıklarında 2den fazla K teli kullanlıdığı gözlenmiştir. Bunların bir bölümü küçük fragmanları ana şafta ve birbirlerine fikse ederken 1 adet K teli ise bazisi kırık olan metakarpin şaftından komşu metakarp şaftına redüksiyonun devamı ve daha stabl osteosentez için geçilmiştir. Kliniğimizde skafoid kırıkları için K teli kullanılmadığı, başsız kompresyon vidası sistemleri kullanıldığı tespit edilmiştir. Ne var ki, skafoid avasküler nekrozlarının tedavisi için yapılan kemik fleplerinin bu bölgeye fiksasyonlarının tamamının K telleri ile yapıldığı bulunmuştur. Çekiç parmak deformitesi için K tellerinden ekstansiyon blok yapılması gerekmektedir. Dış merkezden başvuran bir hastada K tellerinin ekstansiyon bloğun tersine bir tespit yapıldığı saptanmış ve düzeltilmiştir. Eklemi içeren falanks kırıkları çok parçalı ise dinamik ekstansör splint K tellerinden yapılmıştır. Bu hastaların birinde angulasyon deformitesi ile iyileşme gözlenmiştir. Bunun önlenmesi için K tellerinin mutlaka falanks uzun aksına dik geçilmesi ve komşu falankslardaki bu 2 K telinin mutlaka birbirlerine tam paralel olması gerekmektedir. Bunun için paralel K teli geçen cerrahi aletler bulunmaktadır. Bir hastada ise eksternal fiksatör ihtiyacı olmuş, K tellerinden eksternal fiksatör yapılmıştır. Bu hastada da kaynama gözlenmiştir.

Sonuç: K telleri travma cerrahisinde vazgeçilmez osteosentez yöntemidir. Konvansiyonel, tanımlanmış teknikler kadar serbest stilde K teli geçilmesi de mümkündür, ancak tecrübe gerektirmektedir. Kırık lokalizasyonuna göre önerilen algoritmanın kullanışlı olduğu düşünülmektedir.

Anahtar Kelimeler: Algoritma, Kirschner teli, teknik detaylar, osteosentez

Şekil 1

Kırık lokalizasyonuna göre bir algoritma önerisi ve bunlara ait teknik detaylar

SS-067
Elde Cıva Enjeksiyonu Yaralanmasının Yönetimi

Fethiye Damla Menkü Özdemir, Etkin Boynuyoğun, Hakan Uzun, Ali Emre Aksu
Hacettepe Üniversitesi Tıp Fakültesi,Plastik Rekonstrüktif ve Estetik Cerrahi Ana Bilimdalı, Ankara

Giriş: Cıvanın üç tipi bulunmaktadır. Bunlar element hali, inorganik tuz hali ve organik bileşik halidir. Element hali genellikle termometre, manometre, elektronik aletler, cıva gaz lambaları, merhemler, dental dolgularda bulunur. Bu aletler doğru şekilde kullanılmalıdır. Aksi takdirde kazalar kaçınılmaz olur. Cıva zehirlenmeleri inhalasyon, intravenöz, sindirim yoluyla olabildiği gibi nadir de olsa subkutanöz yaralanmalar sonucunda ortaya çıkabilir. Yaralanmalar sonucunda kan cıva seviyesi ölçülmelidir. Literatürde normal kan cıva değerleri< 50.0 nmol 1-1 veya < 30.0 nmol 1-1 olarak ele alınmıştır. Bu değerlerin üzerinde ise cıva zehirlenmesi olarak adlandırılmaktadır. Gastrointestinal ve subkutanöz cıva alımında bu risk düşük de olsa vardır. Hastaların takibinde kan cıva seviyesinin takibinden başka üriner sistemden atılan cıva düzeyi de kullanılabilir. Cıva yaralanması olgularında cıvanın vücuda alınış durumuna göre semptomlar oluşur. Cıva inhale edildiyse ateş, halsizlik, dispne bulguları ile hasta gelebilir. Sistemik cıva zehirlenmesi varsa nörolojik, gastrointestinal, pulmoner hasar oluşturur. İntravenöz yolla alınan cıva da ise en önemli risk embolizasyondur.

Metot ve Bulgular: Enjektör iğnesi ile 3 gün önce yaralanan 43 yaşında erkek hasta kızarıklık, ağrı ve gerginlik hissi şikayeti ile acil servise başvurmuş. Öyküsünde enjektör ile cıva aktarılan iğne çıkarılırken sağ el 2.parmak orta falanks seviyesinin dorsoradialine battığı öğrenildi. Hastanın acildeki muayenesinde kızarıklık, hareketle ağrı ve ödem görüldü. Dolaşım bozukluğu yoktu. Hastanın ilk olarak tam kan sayımı ve ayrıntılı biyokimyası,

kan cıva düzeyi gönderildi; direkt grafisi görüldü. Tam kan sayımı ve ayrıntılı biyokimya değerleri normaldi. Cıva düzeyinin sonuçlarının ise ameliyat sonrası 1.haftada normal olduğu öğrenildi. Direkt grafisinde ise cıva tanecikleri görüldü. Ancak ayrıntılı görüntüleme için yapılan bilgisayarlı tomografi anjioda cilt altı yayılımı daha iyi tespit edildi. Ayrıca aynı taraf digital arterde akımın devamlılığı teyit edildi. Hastaya 2.parmağında oluşan ödemin kompartman sendromuna neden olmaması için acil ameliyat planlandı. Amaç inflamasyona neden olan cıva tanecikleri ve etrafındaki cilt altı dokunun çıkarılmasıydı. İnsizyon planı yapılırken bilgisayarlı tomografi anjioda cıvanın yayıldığı en son distal, proksimal; radial, ulnar alanlara dikkat edildi. Ameliyatta literatürden farklı olarak skopi ile kontrol kullanıldı. Hem cilt altı doku eksizyon materyali hem eksizyon sonrası parmağın skopi görüntüleri alındı. Şüphede kalındığı durumda eksizyona devam edildi. Bu yöntemle tekrar aynı klinik bulguların oluşmaması amaçlandı. Alınan cilt altı doku ile birlikte parmaktaki ödem azaldı. Bu yüzden midlateral fasyotomi yapılmadı. Hasta ameliyat sonrası 2 gün hastanede izlendi. Cıva intoksikasyonu olarak yorumlanabilecek klinik bulguya rastlanmadı. Günlük pansuman antibiyotik tedavisi uygulandı. Hastanın haftalık, aylık, 3 aylık, 6 aylık kontrollerinde klinik bulgu saptanmadı. Hastanın patolojisinde ise akut inflamasyon, nekroz ve cıva ile uyumlu damlacıklar tespit edildi. Ameliyat sonrası alınan bir kontrol direkt grafide de cıva tanecikleri görülmedi.

Sonuç: Nadir görülen bu yaralanma çeşidi eldeki enjeksiyon yaralanmalarından farklı olarak sistemik etkisi öldürücü olabilecek yaralanmalardır. Literatürde çok az bilgi bulunan bu yaralanmalar mutlaka karşılaşıldığında acil vaka olarak değerlendirilmelidir. Hasta öncelikle cıva intoksikasyonu olarak düşünülmeli sistemik değerlendirilmesi yapılmalıdır. Ardından hayati fonksiyonları normalse hasta acilen ameliyata alınmalı ve cıvanın bulunduğu alan eksize edilmelidir. Bu sırada skopi ile eksizyonun teyit edilmesi tekrar aynı bulguların ortaya çıkma ihtimalini azaltacaktır. Cıvanın bulunduğu alanının eksizyonunun geciktirilmesinin ise uzuv kayıplarına ve hatta sistemik etkilere neden olabileceği unutulmamalıdır.

Anahtar Kelimeler: Elde cıva yaralanması, cıva intoksikasyonu, Skopi ile kontrol

Yaralanma yeri, Tomografi görüntüsü, Skopi kontrolü, Eksizyon

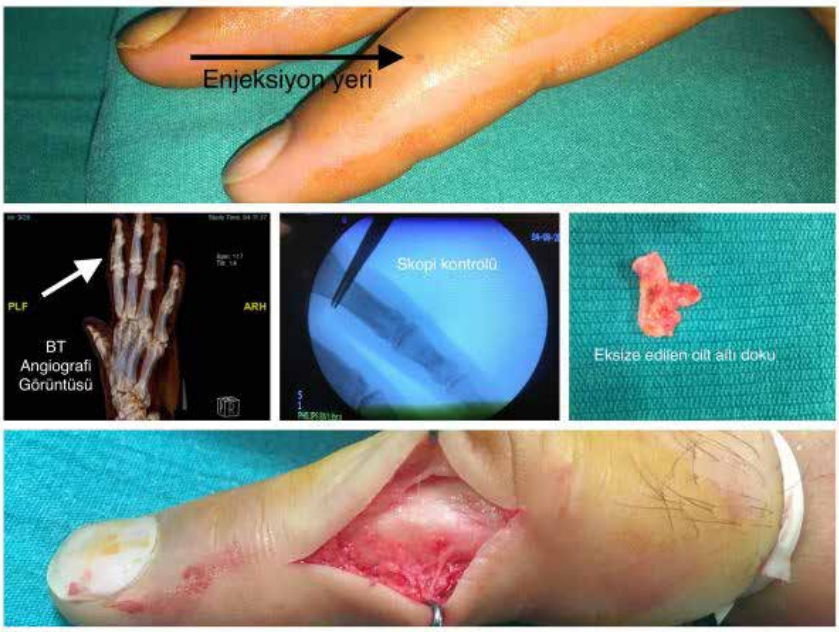

SS-068
Beşinci Metakarp Boyun Fraktürlerinin Kapalı Redüksiyonla Tedavisinde Konservatif ve Kirschner Tel Fiksasyonu Sonuçlarının Karşılaştırılması

Nijat Majidov, Gökçe Yıldıran, Mustafa Sütçü, Osman Akdağ, Zekeriya Tosun
Selçuk Üniversitesi Tıp Fakültesi, Plastik Rekonstruktif ve Estetik Cerrahi Ana Bilim Dalı, Konya

Giriş: Metakarpal kırıklar tüm el kırıklarının %40ını oluşturur. Hastalar sıklıkla genç hastalar olup yaralanma mekanizması aksiyel yüklenme ile rotasyonel kuvvetler ya da direk travmadır. Uygun şekilde tedavi edilmeyen 5. metakarp boyun kırıkları estetik ve fonksiyonel sekeller bırakabilmektedir.[1] Sık olarak görülmesine rağmen bu kırıkların tedavisindeki karmaşıklıklar hala devam etmektedir.[2] Yalnızca açı tespiti, kırığın nonoperatif ya da operatif tedavisine karar verdirmediğinden, bu çalışmanın amacı, 5. metakarp boyun fraktürü kapalı redükte edilen hastalarda konservatif ve K telle tedavi ettiğimiz hastaların sonuçlarını karşılaştırmak ve hangi tedavi yönteminin seçileceği kararını verdiren gerçek endikasyonu açıklamaktır.

Gereç ve Yöntem: Ağustos 2018- Nisan 2019 tarihleri arasında kliniğimiz tarafından tedavi ve takipleri yapılan, izole 5.metakarp boyun fraktürü olan ve 9'u konservatif 9'u Kirschner teli ile onarılan 18 hasta çalışmaya dahil edildi. 5. metakarp boynu dışında kırığı olan hastalar, kırık haricinde tendon yaralanması olan hastalar, doku defektli, sinir ya da arter yaralanması olan hastalar çalışma dışında tutuldu. Konservatif tedavi yapılan tüm hastalara Jahss tekniği ile kapalı redüksiyon, 4. parmağa buddy taping ve U şeklinde alçı atel ile metakarpofalangeal eklem 70-90 derece fleksiyon pozisyonunda sabitleme yapıldı. Kirschner teli ile kapalı redüksiyonu takiben fiksasyonları yapılan hastalara 2 adet K teli perkütan olarak metakarpofalangeal eklemler fleksiyonda iken metakarp bazisinden retrograd ilerletildi. Hasta sonuçları Total Aktif Hareket (TAH), kavrama kuvveti (KK) ve hasta memnuniyetine ile değerlendirildi. TAH el gonyometresi kullanılarak MCP, PİP VE DİP eklemlerin fleksiyon derecesine göre hesaplandı. TAH >=210° ise iyi, TAH 180-210° ise orta, TAH <= 180° ise kötü olarak sınıflandırıldı. El dinamometresi (Takei Kiki Kogyo, Japonya)

ile opere edilmiş olan eldeki KK ölçülerek sağlam elinki ile kıyaslandı. KK ölçümü için her ölçüm arasında birer dakikalık aralar verilerek 3 ölçüm yapılıp ortalamalar kaydedildi. Hasta memnuniyetini değerlendirmek için hastanın şika¬yeti, kavrama gücünde azalma, ince hareketlerde zorlanma, ağrı, soğuk intoleransı gibi şikayetlerinin olup olmaması soruldu ve hastaların sonuçlarının mü¬kemmel, iyi, orta ve kötü ifadelerinden biri ile tanımla¬maları istendi. Metacarp uzun aksının metakarp başı ve şaftı ile yaptığı açı preoperatif ve postoperatif değerlendirildi.

Bulgular: Ortalama yaşı 22 olan 13 erkek 5 kadın hasta ortalama 5 ay takip edildi.
Çalışmamızda konservatif olarak tedavi edilen hastalarda ortalama TAH 237.7° olarak hesaplanırken, K-telle cerrahi olarak onarılan ve takip edilen hastalarda ortalama TAH 241.1° olarak ölçüldü. Konvansiyonel ve k telle cerrahi olarak tedavi ve takip edilmiş hastaların hepsinde TAH iyi (>=210°) olduğu saptandı. Atel ile takip edilen eller ile operatif tedavi edilen eller arasında, total aktif hareket açısından anlamlı fark yoktu (P=0.5713). Opere edilmiş olan ve sağlam ellerdeki KK ortalaması sırasıyla 34.2 ve 35.6 kgW olarak ölçüldü. Operatif tedavi edilen grupta; kavrama kuvveti açısından sağlam ve opere el arasında anlamlı fark bulunamadı (P=0.8309). Atelle takip edilen hastalarda KK fraktürlü el ve sağlam el sırasıyla 30.6 ve 33.5 kgW olarak ölçüldü. Nonoperatif tedavi edilen grupta; kavrama kuvveti açısından sağlam ve atel ile takip edilen el arasında anlamlı fark yoktu (P=0.5323). Opere edilen ve nonoperatif takip edilen hastaların kavrama kuvvetleri arasında fark bulunamadı (P=0.4641). Opere olan hastalarda hasta memnuniyeti; 6 hastada (%66.6) mükemmel, 3 hastada (%33.4) iyi olarak değerlendirildi. Konvansiyonel takip edilen hastalarda hasta memnuniyeti; 5 hastada (%55.5) mükemmel, 4 hastada (%44.5) iyi olarak değerlendirildi. Bu retrospektif çalışmada, nonoperatif tedavi edilen hastaların metakarpal boyun açılanması ortalama 20.06 (3.4-30) olarak bulunurken, operatif tedavi edilen hastalarınki 42.8 (24.1-54.6) olarak bulundu ve arada istatistiksel olarak anlamlı fark saptandı (p=0.0001).

Tartışma:5. metakarp boyun fraktürlerinde immobilizasyon nonoperatif tedavidir. Bu tedavi şeklini uygulayabilmek için nispeten stabl paternde, rotasyonel deformitesi olmayan bir kırık olmalıdır. Kabul edilen 5. metakarp boyun açılanma derecesi 50-60 derece, kısalma miktarı ise 2-5mm'dir. Ne var ki, normal boyun açılanması 15 derece olduğundan patolojik açılanma 35-45 derece kabul edilebilir. Bu çalışmadaki hastalarda saptanmıştır ki, nonoperatif tedavi kararı alınan hastaların boyun açılanma derecesi ortalaması 20.06 bulunmuştur. Operatif tedavi kararı alınan hastalarınki ise 42.8 olarak bulundu. Bu durum, yalnızca açılanma değerlendirilmiş olsaydı, operatif tedavi edilmesi gereken hastaların bir bölümünün konservatif tedavi edilebileceğini düşündürmüştür. 5. metakarp boyun kıırklarının tanısı en iyi "EL oblik grafi" ile konur, ancak bu grafinin standart çekilebilmesi teknisyen bağımlı olduğundan hataları minimize etmek için açı ölçümleri "PA direk grafi"ler üzerinde yapılmıştır. 5. metakarp boyun fraktürleri yanlış kaynama nedeniyle MCP, PİP ve DİP eklemde hareket kayıpları görülebildiğinden mutlaka uygun osteosentez ile tedavi edilmelidir.[3] Farklı tedavi seçenekleri mevcuttur. Bunlardan kliniğimizde sık yapılan antegrad veya retrograd K-tel uygulamaları ve nonoperatif atel ile tedavidir. Operatif ve nonoperatif tedavi edilen grupta kavrama kuvveti açısından sağlam ve hasarlı eller arasında fark saptanmamış olması hem operatif hem de nonoperatif tedavinin sağlam ele en yakın osteosentez sonuçlarını verdiği ve her iki tedavinin de başarılı olduğu gözlenmiştir.
Operatif ve nonoperatif tedavi edilen grup arasında daha üstün bir teknik olup olmadığını değerlendirmek için 2 grup arasındaki total aktif hareket ve kavrama kuvvetleri kıyaslanmış; ancak iki grubun birbirine üstünlüğü bulunamamıştır. Bunun nedeni operatif ve nonoperatif tedavi yapılacak grupların iyi seçilmiş olması ve her iki tedavinin de yapılabilir olduğudur.
Açılanmalar arasında anlamlı fark tespit edilmiş olması da operatif ve nonoperatif tedavi edilen gruptaki hastaların iyi seçilmiş olduğunu düşündürmüştür.
5. metakarp boyun kırıklarında birden çok doğru tedavi çeşidi vardır. K telleri ile fiksasyon ya da konservatif tedavi kararının verilmesi; boyun açılanması olduğu kadar, rotasyon deformitesi, cerrah tecrübesi, hasta tercihi gibi birden çok endikasyona bağımlıdır.

1-Facca, S., Ramdhian, R., Pelissier, A., Diaconu, M., & Liverneaux, P. (2010). Fifth metacarpal neck fracture fixation: Locking plate versus K-wire?. Orthopaedics & Traumatology: Surgery & Research, 96(5), 506-512.
2-Taşbaş, B. A., Ozakpınar, H. R., Delialioğlu, M. O., Dağlar, B., Bayrakcı, K., & Günel, U. (2011). Real angulation degree in fifth metacarpal neck fracture. Eklem hastaliklari ve cerrahisi= Joint diseases & related surgery, 22(2), 85-88.
3-KILIÇ, A., Sökücü, S., BASILGAN, S., Yeniocak, S., Çetinkaya, E., PARMAKSIZOĞLU, A. S., & Kabukcuoğlu, Y. S. (2012). Dört farklı tespit yöntemi ile konservatif olarak tedavi edilen beşinci metakarp boyun kırıklarının sonuçları. Ulus Travma Acil Cerrahi Derg, 18(2), 167-170.

Anahtar Kelimeler: Atel, Beşinci, Boyun, Fraktür, K-tel, Metakarp

SS-069
Kliniğimize Başvuran Çekiç Parmak Hastalarının Değerlendirilmesi

Nesibe Sinem Çiloğlu, Serkan Kaya, Ayşe İrem İskenderoğlu, Erinç Evrensel, Hikmet Can Doğruel
SBÜ Haydarpaşa Numune Eğitim ve Araştırma Hastanesi, Plastik Rekonstrüktif ve Estetik Cerrahi Kliniği, İstanbul

Amaç: Çekiç parmak yaralanması oldukça sık karşılaşılan bir durum olup, sadece tendon avulsiyonundan, eşlik eden kemik fraktürüne kadar değişik derecelerde yaralanma özellikleri ile karşımıza çıkabilmektedir[1]. Sık karşılaşılmasına rağmen tedavi biçimi hakkında belirgin bir konsensus olmayıp, tedavinin başarısı açısından da literatürde oldukça farklı başarı oranları izlenmiştir.[2-4] Çalışmamızda kliniğimize başvuran çekiç parmak hastalarının özelliklerinin ortaya konulması ve mevcut tedavi yöntemlerin gözden geçirilmesi amaçlanmıştır.

Gereç-Yöntem: 2015-2019 yılları arasında "Çekiç Parmak" tanısı almış ve en az 6 ay düzenli takip kayıtları olan dosyalar, retrospektif olarak taranarak çalışmaya dahil edilmiştir. Uygun şartları karşılayan 32 hastanın epidemiyolojik özellikleri, yaralanan doku tipi, tedavi yaklaşımı ve şekli ile tedavi sonucu değerlendirilmiştir.

Bulgular: Çalışmaya dahil edilen 32 hastalarımızdan 14ü (%43.75) erkek, 18i (%56.25) kadın olup; vakalarımızın genel yaş ortalaması 49.56 olup, erkeklerde 46.36, kadınlarda ise 52.06 olarak bulunmuştur. Hastalarımızın 17si(%53.13) sadece yumuşak zedelenmesi ile başvurmuş, 15inde ise (%46.88) ise eşlik eden kemik fraktürü izlenmiştir. Doyle sınıflamasına göre vakalarımızın 25'i(%78.13) tip 1; 3'ü(%9.38) tip 2; 1'i(%3.13); kalan 3'ü(%9.38) ise tip4b şeklinde olmuştur. Toplam 25 vaka (%78,13) atel ile takip edilmiş olup, bunların 16'sında(%64.00) tedavi sonucu mükemmel veya iyi olarak değerlendirilmiş, 2sinde (%8.00) tedavi sonucu yeterli görülmüş; 7si(%28.00) ise tedavi sonucunun yetersiz

olması sebebiyle cerrahi tedaviye yönlendirilmiş ve bu 7 hastanın 2 sinde(%28,57) tedavi sonucu mükemmel veya iyi olarak değerlendirilirken, 3 hastada(%42.86) tedavi sonucu yeterli olarak izlenmiş, 2 hastamızda (%28,57) ise tedavi başarısız olarak değerlendirilmiştir. 32 hastamızın 7'sine ise(%21.88) direk cerrahi tedavi uygulanmış ve tedavi sonucu mükemmel veya iyi olarak değerlendirilen vaka sayımız 4 iken (%57.14), 2'sinde (%28.57) tedavi sonucu yeterli izlenmiş olup, 1 hastamızda ise(%14.28) başarı sağlanamamıştır.

Sonuç: Çekiç parmak hastalarının tedavisi,konservatif yaklaşım ile mümkün olabilmekte olup, çalışmamızda bu oran %72.00 olarak izlenmiştir. Tedavinin başarısında etkili olan en temel faktör hastanın tedaviye olan kompliyansı olup, tedavi sonucunda yetersizlik olması durumunda, cerrahi seçenek gündeme gelmekle beraber; konservatif tedavi devamını öneren makaleler mevcuttur. Çalışmamızda konservatif tedavi ile başarılı sonuç elde edilemeyen vakalarımızda cerrahi tedavi ile %71.43 oranında tatminkar sonuç alınmıştır. Atel sonrasında tekrar atel önerilen hastaların takiplerinde yetersizlikler izlenmemiş olup; bu durum hastaların tedavi sonucunu yeterli bulmuş olabileceğini veya başka merkeze başvurmuş olabileceğini düşündürmektedir. Cerrahi tedavi geleneksel olarak, açık yaralanmada, subluksasyonu kapalı redüksiyon ile giderilemeyen hastalarda ve fraktür oranı eklem yüzeyinin 1/3ünü aşan yaralanmalarda gündeme gelmekte olup bu hastaların oranı çalışmamızda %21,8 olarak izlenmiştir.[5]

Kaynakça:

(1) Doyle JR. Extensor tendons: acute injuries. In: Green DP, ed. Operative Hand Surgery. 3rd ed. New York, NY: Churchill Livingstone; 1993:1925e1951.

(2) Takami H, Takahashi S, Ando M. Operative treatment of mallet finger due to intra-articular fracture of the distal phalanx. Arch Orthop Trauma Surg. 2000;120(1-2):9e13.

(3) Salazar Botero S, Hidalgo Diaz JJ, Benaida A, Collon S, Facca S, Liverneaux PA. Review of acute traumatic closed mallet finger injuries in adults. Arch Plast Surg. 2016;43(2):134e144.

(4) Hofmeister EP, Mazurek MT, Shin AY, Bishop AT. Extension block pinning for large mallet fractures. J Hand Surg Am. 2003;28(3): 453e459.

(5) Kalainov DM, Hoepfner PE, Hartigan BJ, Carroll Ct, Genuario J. Nonsurgical treatment of closed mallet finger fractures. J Hand Surg Am. 2005;30(3):580e586

Anahtar Kelimeler: Çekiç Parmak, Konservatif Tedavi, Cerrahi Tedavi

Tedavi Yöntemleri ve Sonuçları

Tedavi Yöntemleri ve Sonuçları

SS-070
Fleksör tendon onarımlarında WALANT tekniğinin kullanılması

Çağdaş Duru, Okan Acicbe, Özge Utku, Emre Günenç, Ramazan Erkin Ünlü, Burak Yaşar, Ahmet Kaplan, Ömercan Yağız Öksüz, Atakan Baş

Ankara Bilkent Şehir Hastanesi, Plastik, Rekonstrüktif ve Estetik Cerrahi Kliniği, Ankara

Giriş-Amaç: "Dijital enjeksiyonlarda epinefrin kullanılamaz" miti son on yıl içinde kullanımı giderek yaygınlaşan WALANT tekniği ile yıkılmıştır. Günümüzde bir çok el vakası bu yöntem ile yapılabilmekte ve özellikle tendon rekonstrüksiyonlarında aktif hareketin gözlenmesi ile fonkisyonel sonuçların arttırlması hedeflenmektedir. Çalışmamızda fleksör tendon laserasyonlarının WALANT tekniği ile onarımındaki klinik deneyimlerimizi paylaşmayı amaçladık.

Gereç-Yöntem: Haziran 2018 - Kasım 2018 arasında acil servise başvuran fleksör zon 1 ve 2'de çeşitli seviyelerde yaralanması olan 29 hasta çalışmaya dahil edildi. Multipl parmak yaralanması olan hastalar, fleksör tendon yaralanmasına ek olarak fraktürleri olan, belirgin dolaşım problemi olup revaskülarizasyon gerektirecek hastalar, zon 3-4-5 yaralanmaları olan hastalar ve FPL kesisi olan hastalar çalışmaya dahil edilmediler. Hastalara %8.4'lük Sodyum Bikarbonat ile tamponlanmış, %1 Lidokain ve 1:100 000'lik epinefrinlik çözelti uygulandı. Tendon onarımları sonrası tam aktif ekstansiyon ve fleksiyon yaptırıldı. Onarım hattında gevşeme olan olgularda tekrar onarım yapıldı. Pulleyler aktif hareketleri engellemeyecek şekilde serbestlendi. Eşlik eden nörovasküler demet laserasyonları tendon onarımının ardından loupe maginifikasyonu altında onarıldı. Hastalar post-operatif uygun rehabilitasyon programlarına alındılar.

Bulgular: 11 hastada zon1, 18 hastada zon2 seviyesinde yaralanma mevcuttu. Hastaların sekizinde FDP ve FDS kesisi birlikte, 17sinde ise eşlik eden nörovasküler demet yaralanması görüldü. İntraoperatif aktif hareket esnasında üç hastada tendon uçları arasında açıklık oluşması nedeniye onarım tekrarlandı. Post operatif dönemde iki hastada rüptür görüldü.

Tartışma ve Sonuç: Aktif kuvvet altında tendon onarımının değerlendirilmesi WALANT tekniğinin en güçlü yanıdır. Aynı zamanda çalışmamızda vasokonstrüksiyon altında başarılı arter anastomozları yapılabilmiştir. Ancak dolaşım problemli olgularda güvenliğinin değerlendirilmesi için ek çalışmalar gereklidir. Uygun hastalarda WALANT tekniğini ilk seçenek olarak önermekteyiz.

Anahtar Kelimeler: Fleksör tendon onarımı, tam uyanık el cerrahisi, WALANT

Resim1

a)Preoperatif işaretlemeler, zon2 yaralanması görülmekte. b) intraoperatif görünüm, onarımlar tamamlanmış

SS-071
Retrakte Fleksör Tendonlara Endoskopik Yaklaşım: Atravmatik Teknik

Arda Küçükgüven, Hakan Uzun,
Fethiye Damla Menkü, Gökhan Sert, Ali Emre Aksu
Hacettepe Üniversitesi Tıp Fakültesi, Plastik, Rekonstrüktif ve Estetik Cerrahi Anabilim Dalı, Ankara

Giriş: Eldeki fleksör zone II yaralanmalarında proksimale retrakte olmuş tendonların onarılması, plastik cerrahlar açısından birçok parametrenin göz önünde bulundurulması gereken zor bir cerrahidir. Literatürde bu konuyla ilgili farklı teknikler tanımlanmıştır. Standart "körleme" manevralar ile geri getirilemeyen retrakte tendonlar için palmar bölgeden yapılan insizyon ile proksimal segmente ulaşılır ve segment tendon kılıfı içerisinden distale çekilir. Proksimal tendon ucu, atravmatik bir şekilde tenorafi bölgesine geri getirilmelidir. Çünkü tendona ve kılıfa verilecek herhangi bir mikrotravma istenmeyen kötü fonksiyonel sonuçlara yol açabilir ve adezyonlara sebep olabilir. Yazarlar bu çalışmada retrakte tendonun atravmatik manipulasyonu için endoskopik yaklaşımın güvenilirliği, tekrarlanabilirliği ve mevcut tekniklere karşı olan avantajlarını sunmayı amaçladılar.

Yöntem: Elde fleksör zone II yaralanması ve intraoperatif retrakte fleksör tendon bulgusu olan 23 hasta randomize olarak iki gruba ayrıldı: Endoskopik yaklaşım grubu ve proksimal insizyon grubu. Komplike el yaralanması olan (nörovasküler yaralanmalar, falanks fraktürü, deri ve yumuşak doku kaybı, çoklu parmak travması, kısmi ya da çok seviyeli tendon kesileri) hastalar çalışmaya dahil edilmedi. Ayrıca, 18 yaş altındaki hastalar da tendon kılıfının göreceli darlığı sebebiyle çalışmaya dahil edilmedi. Tendonların endoskopik olarak geri getirilmesi için 2.5 mm'lik fleksible endoskop ve endoskop ile uyumlu 1.2 mm'lik fleksible forseps kullanıldı. Adezyon oluşumu, tenoliz ihtiyacı, enfeksiyon oranı, tendon kayabilirliği, nörovasküler komplikasyonlar, cerrahi sonrası bölgesel ağrı (Visual Analog Scale, VAS) ve toplam aktif hareket aralığı (TAH) açısından iki grup karşılaştırıldı. Fonksiyonel sonuçlar Strickland-Glogovac ve Buck-Gramcko skorlama sistemleri ile derecelendirildi.

Bulgular: Yaş, cinsiyet, ortalama ameliyat öncesi ağrı ve genel ağrı algısı iki grup arasında benzerdi. Endoskopik yaklaşım grubunda anlamlı olarak daha kısa operasyon süresi bulundu (p=0.002). Endoskopik yaklaşımda, proksimal insizyon yaklaşımına kıyasla ameliyat sonrası 1. ve 2. haftalar arasında anlamlı olarak daha iyi VAS skorları mevcuttu (p=0.02). Ameliyat sonrası 3. ve 5. haftalar arasında TAH skorları endoskopik yaklaşım grubunda daha yüksek olarak bulundu (p=0.003). Her iki grupta da birer hastanın ameliyat sonrası tenoliz ihtiyacı oldu.

Tartışma: Burada sunulan cerrahi prosedür; retrakte proksimal tendon ucunun direk olarak görüntülenebilmesi, atravmatik şekilde tendonun tenorafi bölgesine getirilmesi ve daha az morbidite ile daha iyi fonksiyonel sonuçlar

vermesi gibi avantajlara sahiptir. Çalışmamızdan elde ettiğimiz sonuçlar, endoskopik yaklaşımın fleksör tendon yaralanmalarının tedavisinde umut vadedici bir teknik olduğunu ve rutin uygulamada kullanılabileceğini göstermektedir.

Fleksible endoskop ile retrakte fleksör tendonun geri alımı

Gruplar arası verilerin karşılaştırılması

	Grup 1 (n = 11)	Grup 2 (n = 11)	p
Yaş (SS)	34.2 (14.4)	36.1 (16.4)	0.774
Erkek: Kadın	7:4	5:6	0.669
Ameliyat öncesi ortalama ağrı (SS)	2.4 (1.6)	2.3 (1.3)	0.891
Ortalama ağrı: el-ayak bileği burkulması (SS)	5.5 (0.5)	5.4 (0.8)	0.971
Ameliyat sonrası TAH dereceleri (SS)			
3-5 hafta	57.7 (16.6)	37.3 (12.5)	0.003
>8 hafta	161.8 (70.4)	158.1 (69.0)	0.703
Ortalama ameliyat süresi (dakika) (SS)	58.2 (10.1)	73.6 (10.7)	0.002
Ameliyat sonrası ağrı için VAS skorları (SS)			
1.gün	3.1 (0.7)	3.6 (0.7)	0.097
1-2 hafta	2.5 (0.5)	3.0 (0.4)	0.020
3-5 hafta	1.8 (0.8)	2.1 (0.7)	0.372
>8 hafta	1.4 (0.7)	1.5 (0.7)	0.689

SS: Standart Sapma TAH: Toplam Aktif Hareket VAS: Vizüel Analog Skala

Anahtar Kelimeler: Atravmatik tendon onarımı, endoskopik geri alma, fleksible endoskop, fleksör tendon onarımı, retrakte tendon

SS-072

Sıçanlarda Direkt Trombi İnhibitörlerinin Tendon İyileşmesi Üzerine Olan Etkilerinin Histolojik ve Biyomekanik Olarak Değerlendirilmesi

Akif Ayberk Akçay, Semih Tiber Menteşe, Ayşin Karasoy Yeşilada, Özlem Çolak
Okmeydanı Eğitim ve Araştırma Hastanesi, Plastik Rekonstrüktif ve Estetik Cerrahi Kliniği, İstanbul

Amaç: Üst ekstremite tendon yaralanmaları plastik cerrahi aciline başvuran hastaların önemli bir çoğunluğunu oluşturmaktadır. Bu yaralanmaların büyük bir kısmı ise fleksör tendon yaralanmalarıdır. Fleksör tendon yaralanmalarında tam iyileşme sağlanamadığında önemli fonksiyonel kayıplar ortaya çıkmaktadır. Tendon yapışıklıkları, tendon iyileşmesi sonrasında en sık görülen komplikasyondur ve belirgin ölçüde fonksiyon kaybı yaratmaktadır. Yapılan deneysel ve klinik çalışmalarda, Düşük molekül ağırlıklı heparinin(DMAH) ve Dabigatran'ın patolojik skar dokusu oluşumunu, yapışıklıkları ve fibrozisi azalttığı kanıtlanmıştır. Çalışmamızda amaç tendon onarımı sonrası skar dokusu ve yapışıklık oluşumunu önlemede ve tendon iyileşmesinde Direkt Trombin İnhibitörlerinin(DTI) (Dabigatran) etkinliğini araştırmaktaktır.

Gereç-Yöntem: Çalışmada 48 adet erişkin Sprague-Dawley suşu sıçan kullanıldı. Toplamda 4 grupta incelenen sıçanlar, kontrol (tendon onarımı yapılan ve 6 hafta sonra sakrifiye edilen grup), sham (tendon onarımından itibaren izotonik sodyum klorür verilen grup), Deney 1 (tendon onarımından itibaren subkutan enoksaparin sodyum(DMAH verilen grup), deney 2 (tendon onarımından itibaren oral dabigatran etexilate(DTI) verilen grup) gruplarına ayrıldı.

Bulgular: Çalışma grupları arasındaki biyomekanik sonuçlarına bakıldığında tendonun kopmadan önceki maksimum direnç ortalaması deney-2 (DTI verilen grup) grubunda diğer gruplara göre yüksek bulundu. Histolojik inceleme sonucunda deney-2 grubundaki yapışıklık derecelerinin ve fibrozis seviyesinin diğer gruplara göre daha az olduğu saptandı.

Sonuç: Direkt trombin inhibitörleri trombinin baskılanması sonucu antifibrotik etkileri sayesinde tendon iyileşme sürecindeki yapışıklık oluşumunu azaltmaktadır ve tendon gerim gücü artmaktadır.

Anahtar Kelimeler: Tendon iyileşmesi, Tendon yapışıklığı, Fibrozis, Direkt, trombin inhibitörleri, Dabigatran

Tablo 1- Histolojik Değerlendirme Bulguları

	İnflamasyon	Vaskuler proliferasyon	Fibroblast Proliferasyonu	Fibrozis	Kollajen fibril organizasyonu
Kontrol	+++	+++	++	++	Skor 2
Kontrol	++	++	+	+	Skor 2
Kontrol	++	++	++	++	Skor 3
Sham	++	+++	+	+	Skor 3
Sham	++	++	++	++	Skor 2
Sham	+++	+++	++	+++	Skor 3
Deney 1	+	++	+	++	Skor 4
Deney 1	++	+++	++	+	Skor 4
Deney 1	++	++	+	++	Skor 2
Deney 2	+	+	++	+	Skor 4
Deney 2	++	++	+	++	Skor 4

SS-073
Plastik Cerrahi Acillerinde Şiddet Etiyolojisindeki Olguların Demografik Ve Klinik Özellikleri

Süleyman Yıldızdal, Arda Küçükgüven, Fethiye Damla Menkü, Mert Çalış, Hakan Uzun, Ali Emre Aksu, Fatma Figen Özgür
Hacettepe Üniversitesi Tıp Fakültesi Plastik Rekonstrüktif ve Estetik Cerrahi Ana Bilim Dalı, Ankara

Giriş: Acil serviste plastik cerrahi tarafından değerlendirilen hastalara etiyolojik olarak bakıldığında bunların bir kısmının şiddete maruz kalan veya şiddet uygulayan hastalar olduğunu görülmektedir. Bu hastalar plastik cerrahi acillerinin sadece bir kısmını içerse de toplumda basın ve sosyal medya aracılığıyla ilgi uyandırmaktadır

Amaç: Acile başvuran şiddete maruz kalan/şiddet uygulayan hastaların klinik ve etiyolojik özelliklerini analiz etmek ve bu hasta grubunun değerlendirilmesinde plastik rekonstrüktif cerrahinin önemini ortaya koymaktır.

Yöntem: Bu çalışmada 25 Kasım 2018-25 Mayıs 2019 tarihleri arasında hastanemiz erişkin ve çocuk acil kliniklerine başvuran hastaların kayıtları prospektif olarak incelenerek etiyolojik özellikleri tespit edildi. Şiddete maruz kalanlar/şiddet uygulayanlar, iş kazaları, ev kazaları, trafik kazası, düşmeler ve diğer olarak alt gruplara ayrıldı.
Bu gruplar içerisindeki şiddete maruz kalanlar ve şiddet uygulayanlar daha ayrıntılı incelenerek klinik olarak sınıflandırıldı. Plastik cerrahi tarafından değerlendirilmesi gerekenler; El travması, maksillofasiyal travma (MFT) ve diğer sebepler şeklinde 3 ana gruba ayrıldı. Her bir grubun demografik özellikleri kadın-erkek, çocuk-erişkin olarak belirtildi. Her bir grupta yer alan hastaların etiyolojik sebepleri; aile içi şiddet, yabancı kişiler tarafından darp, ateşli silah yaralanmaları, intihar girişimleri olarak sınıflandırıldı.

Bulgular: Hacettepe Üniversitesi Tıp Fakültesi Hastanesi erişkin ve çocuk acil kliniğine 6 aylık sürede başvuran ve plastik cerrahi tarafından değerlendirilen toplam 819 hasta değerlendirildi. 487(%59) hasta çocuk acile, 332(%41) hasta erişkin acil servise başvurmuştur. Bu hastaların erişkin yaş grubunda %68'ini ve çocuk yaş grubunda %66'sını erkek hastalar oluşturmaktadır. Erişkin yaş grubundaki erkek hastalarından 129 tanesi el travması, 78 tanesi MFT ve 18 tanesi diğer grubunda başvurmuştur. El travmalarının sebeplerine bakıldığında %53 hasta(n=69) iş kazaları ile başvurmuştur. Erişkin acile başvuran erkek hastalardan şiddete başvuran/ şiddet uygulayan hastalara bakıldığında 13 kişi el travması, 14 kişi MFT ve 3 kişi diğer grubunda yer almıştır. Toplam erişkin erkek hastaların %12'sini şiddete maruz kalan/şiddet uygulayan hastalar oluşturmaktadır. Erişkin yaş grubunda kadın hastalara bakıldığında 70 kişi el travması, 32 kişi MFT, 5 kişi diğer grubunda yer almaktadır. El travmalarının en sık sebebi bu grupta ev kazaları(%66) olarak görülmektedir. İş kazaları ile başvuran bu grupta hasta yoktur. Erişkin kadın hastaların içinde 2 kişi el travması, 4 kişi MFT ve 1 kişi diğer grubunda şiddet uygulanan/şiddet uygulayan etiyolojide başvurmuştur. Bu grup, erişkin kadın hastaların %6'sını oluşmaktadır. Çocuk yaş grubunda erkek hastaların % 74'ü MFT, %16'sı el travması ve kalan grup diğer travmalarla ile başvurmaktadır. MFT olgularına bakıldığında %46 düşme, %38 ev kazaları etiyolojide yer almaktadır. Bu yaş grubunda erkek hastalarda şiddet uygulayan/şiddete maruz kalan 4 kişi el travması ve 4 kişi maksillofasiyal travma ile acil servise başvurmuştur. Çocuk yaş grubunda kadın hastaların %74'ü MFT, %16'sı el travması ve kalanlar diğer grupta yer almaktadır. Bu grupta da %49 düşme, % 41'i ev kazası olarak değerlendirilmiştir. Bu yaş grubunda kadın hastalarda şiddet uygulayan/şiddete maruz kalan 2 el travması ve 2 MFT hastası yer almaktadır. Acil servisler için adli tutanaklara bakıldığında toplam 139 hasta şiddet etiyolojisi ile acil servise başvurmuştur. Bu etiyolojide tarafımızca 48 hasta(%35) değerlendirilmiştir.48 hastanın %50'si(n=24) MFT, %44'ü(n=21) el travması ve %6'sı(n=3) diğer grubunda değerlendirilmiştir. En sık el travması sebebi aile içi şiddet ile olmakta ve bu grupta en sık erişkin yaşta erkek hastalar yer almaktadır. MFT hastalarının %75'i(n=18) yabancı kişiler tarafından darp edilmiştir. MFT hastaları içerisinde toplam 14 hasta erişkin erkek hasta popülasyonu tarafından oluşturulmaktadır. MFT hastalarına bakıldığında %46'sı (n=11) orbita travması ile başvurmuş ve 5 hastada fraktür oluşmuştur.

Tartışma: Acil servise başvuran ve plastik cerrahi tarafından değerlendirilen hastaların önemli bir kısmını çocuk hastalar oluşturmaktadır. Acil serviste değerlendirilen genel hasta popülasyonuna bakıldığında erkek hastalar erişkin ve çocuk yaş grubunda daha sıktır. Erişkin yaş grubunda plastik cerrahi acillerini en sık el travmaları oluşturmaktadır. Erkek hastalarda iş kazaları ön planda iken kadın hastalarda ev kazaları ön planda yer almaktadır. Çocuk yaş grubunda özellikle düşme sonucunda yüzde oluşan kesiler acilde en çok değerlendirilen hastalardır. Şiddet etiyolojisi ile acil servise başvuran hastalar tüm hastalar içinde %5 kadar bir pay oluştursa da sosyal medya ve basında en çok önem arz eden acillerimiz bu grupta yer almaktadır. Şiddet uygulayan/ şiddete maruz kalan hastalara bakıldığında en sık erişkin erkek hastaların bu grupta yer aldığı görülmektedir. Şiddet ile başvuran çocuk hastaların daha az olmasının sebebi çocuk istismarının bu gruplara dahil edilmemesi olabilir. Şiddeti uygulayan/şiddete maruz kalan hastalarda sıklıkla maksillofasiyal travmalar görülmekte ve en sık yabancı kişiler tarafından darp vakaları etiyolojide yer almaktadır. Acil serviste plastik cerrahi tarafından değerlendirilmeyen şiddet etiyolojisinde hasta sıklığı daha fazladır. Bunun sebebi acil servis doktorlarının değerlendirmesi sonucu hastanın yaralanmasının derecesinin ağır olmadığının düşünülmesi veya yüz kemik kırığı bulgusunun olmaması olabilir. Acil serviste değerlendirilmeyen şiddet hastaları da benzer etiyolojik özellikler gösterse de özellikle intihar girişiminde bulunan hastalar değerlendirilen hastalara göre çok daha fazladır.

Sonuç: Acil servise başvuran şiddet etiyolojisindeki hastaların %35'lik bir kısmı plastik cerrahi tarafından değerlendirilmektedir. Klinik özelliklerine bakıldığında

şiddet etiyolojisindeki hastalarının büyük bir kısmı MFT(%51) ile acil servise başvurmaktadır. Bu hastaların büyük bir kısmını erişkin erkek hastalar oluşturmakta ve şiddet tipi en sık aile içi şiddettir. Şiddet sonucunda sıklıkla orbita çevresi kemikleri zarar görmektedir.

Anahtar Kelimeler: Acil Yaklaşım, El travmaları, Maksillofasiyal Travmalar, Şiddet Olguları

Şiddet Olguları

Acil serviste değerlendirilen şiddet etiyolojisindeki olgular

SS-074
Dördüncü Yıl Uzmanlık Öğrencilerinin, Plastik, Rekonstrüktif ve Estetik Cerrahi Çekirdek Müfredatı Çerçevesinde Hazırlanan Anket ile Görüş ve Tecrübelerinin Değerlendirilmesi

Mehmet Cömert, Bülent Saçak, Cem Aydın, Özhan Bekir Çelebiler
Marmara Üniversitesi Tıp Fakültesi Pendik Eğitim ve Araştırma Hastanesi, İstanbul

Giriş: Türkiye'de Plastik, Rekonstrüktif ve Estetik Cerrahi (PREC) Uzmanlık Eğitimi; klinik olanakları, öğretim üyesi ve asistan hekim sayısı gibi birçok faktörden etkilenmekte ve farklılık göstermektedir. Marmara Üniversitesi Tıp Fakültesi, PREC Anabilim Dalı'nca, Tıpta Uzmanlık Kurulu Müfredat Oluşturma ve Standart Belirleme Sistemi(TUKMOS), Plastik Cerrahi Uzmanlık Eğitimi Çekirdek Müfredatı çerçevesinde, uzmanlık öğrencilerinin görüş ve tecrübelerini belirtmelerine yönelik olarak bir anket tasarlanarak, asistan eğitimindeki farklılıkları incelemek amaçlanmıştır.

Materyal-Metod: Uzmanlık eğitiminde dördüncü yılında olan yirmisekiz asistan hekim, çekirdek müfredat baz alınarak hazırlanmış olan anketi cevapladı. Asistan sayısı, öğretim üyesi sayısı, nöbet sayıları, haftalık ameliyat sıklıkları gibi genel klinik yapılandırılması ile ilgili sorular ile, çekirdek müfredatta belirlenmiş olan yapılandırılmış ve uygulamalı etkinlikler ile ilgili sorular cevaplandı. Klinik ve girişimsel yeterlilikler ise "yapabilirim" ve "yapamam" şeklinde cevaplanarak değerlendirildi.

Sonuç: Yirmi sekiz asistan hekimin yaş ortalaması 29,92 (28-34) olarak tespit edildi. Uzmanlık öğrencilerinin 75%'inin erkek olduğu görüldü (21 erkek, 7 kadın). Kliniklerdeki öğrenci sayısı ortalama 7,03 iken (1-12), kliniklerde ortalama yatak sayısının 22,78 (2-40) olduğu saptandı. Kliniklerdeki haftalık ameliyat salonu sayısı ortalama 8,303 (1-26) olarak tespit edildi. Haftalık ameliyat sayılarının ortalaması 42,16 (13-100) idi.
Eğiticiler tarafından gerçekleştirilen haftalık ameliyat sayısı ortalama 10 (0-25) olarak bulundu. Başka bir soruda ise uzmanlık öğrencilerinin haftalık ameliyat sayıları sırasıyla; ilk yıl 4,96 (0-20), ikinci yıl 7,96 (0-25), üçüncü yıl 9,038 (0-30), dördüncü yıl 12,230 (2-40), beşinci yıl 13,346 (0-25) olarak tespit edildi. Uzmanlık öğrencilerinin ortalama haftalık nöbet sayıları sırasıyla; 1. yıl – 3,24, 2. yıl – 1,94, 3. yıl – 1,63, 4. yıl – 1,26, 5. Yıl -2,71 olarak bulundu.
Kliniklerdeki non invaziv estetik uygulamaların sayısının 8,384 (0-23) iken, 6 klinikte bu işlemlerin yapılmadığı anlaşıldı. Bir uzmanlık öğrencisinin katıldığı deneysel çalışma sayısı ortalama 1,4 (0-5) iken, dört klinikte ise uzmanlık öğrencilerinin deneysel çalışmalara katılmadığı görüldü. Plastik, Rekonstrüktif ve Estetik Cerrahi Bilim Dalı müfredatı içerisinde yer alan tüm konulara yönelik Sürekli Medikal Eğitim(CME) amacı ile gerçekleşen ortalama yıllık oturumların sayısı 3,629 (0-30) olarak tespit edilirken, 28 kliniğin 17'sinde CME gerçekleştirilmediği saptandı. Misafir öğretim üyeleri tarafınca yapılan yıllık seminer sayısı ortalama 4,214 (0-30) iken 13 kurumda misafir öğretim üyesi semineri yapılmadığı görüldü. Yirmi sekiz kliniğin dördünde makale oturumu yapılmaz iken, diğerlerinde oturum sayısı yıllık ortalama 27,9 (0-300) idi. Yirmi sekiz kurumun sadece 16'sında disiplinler arası konsey (Örnek: Baş ve Boyun Tümörleri Konseyi, Dudak Damak Yarıkları Konseyi vb.) çalışmalarının gerçekleştirildiği (yıllık ortalama 17,888) saptandı. Yıllık gerçekleştirilen eğitim etkinlikleri ve kursların sayısı ortalama 0,96 (0-6) iken, 14 kurumda kurs veya etkinlik düzenlenmediği tespit edildi. Mekan ve Donanım Standartları incelendiğinde ise tüm kurumlarda ameliyat mikroskobu ve dermatomun olduğu; ancak, kurumların 36%'sında çeşitli büyütmede lupların bulunmadığı, 18%'inde monitörize edilebilen cerrahi turnike olmadığı, 22%'sinde kemik fiksasyonu için yeterli araç ve gereçleri temin edilemediği, 53%'ünün çene, osteotomi ve ortognatik cerrahi setlerinin olmadığı, 54%'sında sinir stimülatörü kullanılmadığı, 11%'inde el doppleri temin bulunmadığı tespit edildi.

Tartışma: Plastik, Rekonstrüktif ve Estetik Cerrahi Uzmanlık Eğitim Müfredatı göz önüne alındığında, uzmanlık eğitimi süresince asistan hekimlerin tecrübelerinin büyük farklılıklar gösterdiği görülmüştür. Klinikler ve uzmanlık eğitimi arasındaki farklılıkların belirtilmesi, geniş bir müfredata sahip olan plastik cerrahi uzmanlık eğitimi açısından vazgeçilmez olup, bu tarz çalışmaların gerek müfredat yenileme sürecinde, gerek asistan eğitimi standardizasyonunda önem arz ettiğini düşünmekteyiz.

Anahtar Kelimeler: anket, tıpta uzmanlık kurumu, asistan eğitimi

SS-075
Modifiye Clavien-Dindo Sınıflamasına Göre Plastik Cerrahi Girişimi Uygulanan Yaşlı Hastalarda (+80) Postoperatif Komplikasyonların Değerlendirilmesi

Fatma Bilgen, Alper Ural, Mehmet Bekerecioğlu
Sütçü İmam Üniversitesi Tıp Fakültesi, Plastik Rekonstrüktif ve Estetik Cerrahi Ana Bilim Dalı, Kahramanmaraş

Giriş: Sosyal ve ekonomik durumdaki iyileşmelere paralel olarak, uygulanan tıbbi ve cerrahi tedavilerin sonucu olarak yaşam beklentisi dünya çapında artmaktadır. Bu demografik değişikliklerde, genel popülasyondaki "yaşlı" ve "çok yaşlı" bireylerin oranının giderek artmasına neden olmaktadır.

Buna paralel olarak da yaşlı hastalarda riskli olduğu düşünülen ameliyatların uygulanabilirliği ve sayısı artmakta, ancak bu durum yaşlı hastaların organlarının fonksiyonel kapasitesindeki bozulmaya ve artmış komplikasyon oranlarına neden olmaktadır (1,2). Yaş, ameliyat için bir kontrendikasyon olmasada, komorbiditeleri değerlendirmek ve cerrahi süreyi kısaltmak için mümkün olan en kısa süreli cerrahi işlemler yapmak komplikasyonların kontrol edilebilmesi için önemlidir (3,4).

Clavien sınıflama sistemi, hastaların komplikasyonlar açısından bilgilendirilebilmeleri ve komplikasyonların derecelendirilmesi ve değerlendirilmesinde standardizasyon sağlamak için sıklıkla kullanılmaktadır.

Bu sınıflama ilk defa 1992 yılında Clavien ve ark.(5) tarafından genel cerrahi ameliyatlarına ait komplikasyonları değerlendirmek için oluşturulmuş, ancak hastanede kalış süresini dikkate almaması, hayatı tehdit eden komplikasyonları sınıflamada ve kalıcı komplikasyonları değerlendirmedeki eksiklikleri nedeniyle 2004 yılında Dindo ve Clavien(6) tarafından modifiye edilmiştir.
Literatürde, yaşlı hastalarda plastik cerrahi girişimlerinde gözlenen komplikasyonlar ve risk faktörleri ile ilgili çalışma bulunmamaktadır. Sunulan çalışmada amaç, 80 yaş üstü Plastik Cerrahi girişimi uygulanan yaşlı hastalarda Modifiye Clavien Dindo sınıflamasına göre komplikasyon oranlarını belirlemek ve risk faktörlerini değerlendirmektir.

Materyal ve Metod: Çalışmamıza, Ocak 2015-Aralık 2018 yılları arasında Plastik Rekonstrüktif ve Estetik Cerrahi kliniğinde tedavi görmüş ya da cerrahi müdahale uygulanmış, 80 yaş üzeri 184 hasta dahil edildi. Hastalar, yaş, cinsiyet, hastalık tipi, laboratuar

parametreleri (hemoglobin, albümin ve beyaz kan hücresi sayısı), sistemik hastalıkları (hipertansiyon, diyabet, akciğer hastalığı, kardiyovasküler hastalıklar), tedavi yöntemi (medikal, cerrahi), cerrahi prosedür, anestezi tipi, ameliyat süresi, postoperatif görülen komplikasyonlar ve hastanede yatış süreleri gibi klinik bilgileri hastane otomasyon sisteminden, hasta kayıtlarından retrospektif olarak incelendi. Tekrarlayan başvuruları olan hastalarda ilk başvuruları çalışmaya dahil edildi.
Görülen hastalıklar, akut yada kronik yara (bası yarası, diyabetik yara,vaskuler yara, travmavb), malign deri tümörleri, benign deri tümörleri, maksillafasial travma, diğer (el travması, temporamandibuler eklem disfonksiyonu) olmak üzere 5 grup altında toplanarak incelendi.

Sunulan çalışmada, ClavienDindo sınıflamasına göre derece 1, uygulanan cerrahi yöntemin takibi (flep dolaşımı, yara teri takibi, kanama, hematom vb), derece 2, sistemik hastalıklar için ek ilaç kullanımı (HT, DM vb), derece 3A, lokal anestezi ile yapılan cerrahi işlemler (yara debridmanı), derece 3B, genel anestezi ile yapılan işlemler (yara debridmanı) olarak kabul edildi. Elde edilen tüm veriler SPSS 24.0 istatistik paket programında analiz edildi.Minimum, maksimum, ortalama ve median değerler hesaplandı.

Bulgular: Çalışmaya 80 yaş üzeri 184 hasta dahil edildi. Hastaların yaş ortalaması 88 (80-99 yaş) olup, 88'i (%47,82) kadın, 96'sı (%52,17) erkekti. Hastaların ilk yatış sırasında hemoglobin değerleri ortalaması 11.9 (8.3-16.4), beyaz küre değerleri ortalaması 9.28 (3.77-60.28) ve albümin değerlerinin ortalamaları 3.52 (1.2-4.9) olarak hesaplandı ve sistemik hastalıkları belirlendi. Yatış süreleri boyunca gerekli bölüm konsültasyonları istenerek öneriler uygun tedavileri başlandı.
Hastalar, hastalık tipine göre değerlendirildiğinde en fazla hastanın malign deri tümörü nedeniyle tedavi edildiği (105 hasta), bunları sırası ile yara (DM, Periferik vaskuler hastalık, bası ve travma), maksillafasiyal travma, benign deri tümörleri ve diğer (el travması, temporamandibuler eklem disfonksiyonu vb) hasta gruplarının takip ettiği gözlendi. Malign ve benign deri tümör hastalarının büyük çoğunluğunun lokal veya genel anestezi altında cerrahi müdahale ile tedavi edildiği gözlenirken, yara hastalarının debridman sonrası klasik pansuman yada vakum yardımlı kapama ile tedavi edildiği tespit edildi.
Hastalar tedavi yöntemine göre değerlendirildiğinde 121 hastaya cerrahi tedavi uygulandığı, diğer hastalara da medikal tedavi yada pansumanla takip edildiği gözlendi. Cerrahi tedavi yöntemlerine bakıldığına ilk sırada deri tümör eksizyonu sonrası primer onarımın geldiği, sırası ile deri grefti, lokal flep, debridman ve fraktür onarımlarının takip ettiği tespit edildi. Cerrahi tedavi uygulanan hastaların da, 94'nün lokal anestezi, 27'sinin genel anestezi altında opere edildiği gözlendi. Yaşlı hastalarda mevcut sistemik hastalıkları nedeniyle gelişecek komplikasyonların azaltılması için lokal anestezinin daha uygun olduğu düşünülerek planlandı. Ameliyat sürelerininde çoğunlukla 60 dk altında olduğu ve 2 hastada 120 dk dan uzun sürdüğü gözlendi.
Görülen komplikasyonlar değerlendirildiğinde, toplam 50 hastada medikal yada cerrahi komplikasyon geliştiği gözlendi (Table 1).
Toplam komplikasyon oranı %27.1 olarak belirlendi. Komplikasyon oranı yüksekliği, yaşlı hastalardaki sistemik hastalıkların fazlalığı, yatış süresinin uzaması ve çoklu işlemler (debridman, greft, flep) gerekliliği nedeniyle olduğu düşünülmektedir.

Tartışma: Günümüzde, cerrahi yöntem ve teknikler ile ameliyat sonrası bakımdaki gelişmelere bağlı olarak yaşlı nüfusa cerrahi girişim yapılma oranı artmaktadır. Geriatrik cerrahi de önemli olan dikkatli preoperatif değerlendirme, optimal cerrahi teknik ve iyi anestezik yöntemdir. Anesteziye bağlı gelişebilecek problemleri azaltmak için preoperatif değerlendirme, cerrahi problem dışındaki yandaş dahili hastalıkların iyi değerlendirilmesi ve uygun anestezi yöntemi ve ilaçların seçilmesi önem kazanmaktadır (1,4,6). Çalışmamızda hastaların %51.0'ına lokal anestezi, % 14.6'sına genel anestezi yöntemleri uygulandığı tespit edilmiştir. Sonuç olarak, yaş, yaşlılarda plastik cerrahi işlemleri uygulanması gereken durumlarda kontrendikasyon değildir. Yaşlı hastalarda preoperatif tıbbi durumları ve komorbiditeleri dikkatlice değerlendirmek, uygun anestezi yöntemini seçmek ve cerrahi süreyi kısaltmak için mümkün olan en kısa süreli cerrahi işlemleri yapmak cerrahi sonrası ortaya çıkacak komplikasyonları önlemek ve azaltmak için önemlidir.

Kaynaklar

1. Alexander KP, Anstrom KJ, Muhlbaier LH, Grosswald RD, Smith PK, JonesRH,et al.Outcomes of cardiac surgery in patients > or ¼ 80 years: results from the National Cardiovascular Network. J Am Coll Cardiol 2000;35:731-8.
2. Klopfenstein CE, Herrmann FR, Michel JP, Clergue F, Forster A. The influence of an aging surgical population on the anesthesia work load: a ten-year survey. Anesth Analg 1998;86:1165-70.
3. Tahiri M, Sikder T, Maimon G, Teasdale D, Hamadani F, Sourial N et al. Theimpact of postoperative complications on the recovery of elderly surgical patients. SurgEndosc 2016; 30:1762–70.
4. Sieber FE, Barnett SR.Preventing postoperative complications in the elderly. Anesthesiol Clin 2011;29:83–97
5. Clavien PA, Sanabria JR, Strasberg SM. Proposed classification of complications of surgery with examples of utility in cholecystectomy. Surgery 1992; 111: 518-26.
6. Dindo D, Demartines N, Clavien PA. Classification of surgical complications: a new proposal with evaluation in a cohort of 6336 patients and results of a survey. AnnSurg 2004; 240: 205-13.

Anahtar Kelimeler: cerrahi, komplikasyon, yaşlı

Table 1: DindoClavien sınıflamasına göre komplikasyon dağılımı

Clavien-Dindo Grade	2015	2016	2017	2018	Toplam
I	2	3	6	4	15
II	2	3	3	2	10
IIIA	1	7	6	3	17
IIIB	1	3	2	2	8
IVA	-	-	-	-	-
IVB	-	-	-	-	-
V	-	-	-	-	-
Toplam	6	16	17	11	50

I - Fleptakibi: uygulanan cerrahi yöntemin takibi, II - Hipertansiyon, Diyabet gibi sistemik hastalıkların yanında uygulanan cerrahi tekniğin dolaşım takibi sırasında ek medikal tedavi uygulanması, IIIA - Lokal ile ek cerrahi girişim (yara debridmanı), IIIB –Genel anestezi ile yara debridmanı, IV ve V - görülmedi.

SS-076
Cinsiyet Değişimine Genel Bir Bakış

Ali Kaan Memiş, Ufuk Erdem, Ersan Arda, Hüsamettin Top
Trakya Üniversitesi Tıp Fakültesi, Edirne

Cinsiyet uyumsuzluğunun (eski adıyla cinsel kimlik bozukluğunun) insanlık tarihi kadar eski olduğu söylense de, dünyada son dönemde bir cinsiyet devriminden bahsediliyor. Sadece sosyal açıdan veya kabul görme olarak değil, medikal ve cerrahi tedavinin gelişmesiyle paralel, özelikle son 10 yılda bilimsel olarak bir devrim yaşandığını söyleyebiliriz.

Cinsiyet değişikliği süreci 1913'te yapılan ilk yayından ve 1933'te yapılan ilk operasyondan günümüze gelişerek gelen ve son yıllarda ivme kazanan bir konudur. Toplumda merak duyulan bu alan TÜTF Plastik, Rekonstrüktif ve Estetik Cerrahi Kliniği pratiğinde de yer bulmaktadır. Günümüzde cinsiyet tanımları değişerek, yalnızca kadın ve erkek şeklinde ifade edilen tanımlar yetersiz kalmıştır ve cis-man / cis-woman, agender, gender-fluid gibi tanımlar terminolojiye yerleşmektedir. DSM-IV'ten DSM-V'e cinsiyet disforisi tanımı ve ICD-11 ile 'Cinsiyet uyumsuzluğu' (Gender Incongruence - HA60) kodu ortaya çıkmıştır. Tüm bu değişikliklerin etkileri ve sonuçları plastik cerrahinin ilgi alanına dahildir. Epidemiyolojik olarak çalışmalar klinik bazlı ve tedaviye başvuru temelli olduğundan, Türkiye'de olduğu gibi birçok ülkede yeterli veri olmaması nedeniyle hasta sayısı azımsanmaktadır.

Transition (Cinsiyet değişim süreci), kişinin bir cinsiyetten diğerine geçişini tanımlayan zaman ve sürece denir. Amaç öncelikle disfori, anksiyete, depresyon veya intihara meyili azaltmak, hayat kalitesini arttırmaktır, cinsel kimliği değiştirmek değildir. Süreç cinsiyet uyumsuzluğunun ortaya çıkışı ile başlayıp, sosyal dönüşüm, sağlık merkezine başvuru, medikal dönüşüm ile devam eder. Her hasta medikal veya cerrahi tedaviye başvurmamayı seçebilir ve hangi basamakta durulacağına hastanın karar vermesi doğru bir yaklaşımdır.

Uluslararası kuruluşlardan WPATH ve EPATH cinsiyet değişim süreci standardizasyonu için çalışmaktadır. Transeksüalitenin tanı ve tedavisindeki çok boyutluluk nedeniyle cinsiyet değişimine multidisipliner yaklaşılmalıdır. WPATH tarafınca 'Gender team' olarak adlandırılan ekip bilgilendirmede, doğru terminoloji kullanımında, transgender sağlığının klinik standartlarında ve konuyla ilgili kaynaklara ulaşmada yetkin ekiptir. Bu ekip plastik cerrah, ürolog, jinekolog, endokrinolog, psikiyatrist, psikolog, hemşire, avukat, ses terapisti, özel öğretmen, sosyal yardım asistanı, lgbt topluluğu temsilcisinden oluşmaktadır.

Hukuki süreç: Türkiye'de cinsiyet değişikliği konusu ilk kez 1988'de Medeni Kanun'un 29. maddesine eklenen bir fıkra ile düzenlenmiştir. Ancak cinsiyet değişikliğinin şartları ve sonuçları bakımından yeterli bulunmadığı için 2002 yılında Medeni Kanun'un 40. maddesidne daha ayrıntılı bir düzenleme getirilmiştir. Buna göre:
–18 yaşını doldurmuş olmak
–Evli olmamak
–Bir eğitim ve araştırma hastanesinden alınacak resmi sağlık kurulu raporuyla transseksüel yapıda olduğunu, cinsiyet değişikliğinin ruh sağlığı açısından zorunlu olduğunu kanıtlamak
–Üreme yeteneğinden sürekli biçimde yoksun bulunduklarını belgelemek gereklidir.

Dünyada, kişi beyanı esas alınarak ek başka hastalıkların (ayırıcı tanı) ayrımı sonrası medikal transition için engel bulunmamakta olup artık fertilite koruyucu cinsiyet değişimi gündemdedir.

Hormon tedavisi:
Tedavi testosteron ve östrojen formlarıyla olmaktadır.
Kriterler (WPATH Standards of Care):
–Devam eden, uygun şekilde belgelenmiş, gender disphorianın varlığı
–Alınan tam donanımlı/bilgilendirilmiş karar sonrası tedaviye izin verilmesi
–Ülkelere göre yeterlilik yaşını sağlaması
–Belirgin tıbbi yada mental sağlık endişeleri mevcut ise, bunların mümkün olduğunca uygun şekilde kontrolünün sağlanmış olmasıdır.

Cerrahi tedavi:
MtF (Vajinoplasti) için gereksinimler;
–Estetik görünümlü bir perineum
–Obstrüksiyonsuz oturarak işeme
–Cinsel işlevsellik
–Seksuel tatmin

FtM (Metoidioplasti, Falloplasti) için gereksinimler;
–Tek aşama
–Minimal donör saha morbiditesi/kozmetiği
–Ayakta işeme
–Cinsel işlevsellik
–Cinsel hissiyat
–Fallus hissiyatı
–Fallus kozmetiği

Vaginoplasti: Neo-vajen oluşumunda en çok kullanılan yöntem "penile inversion technique''tir. Bu yöntemde, vajen üst duvarı ve posterior duvarı oluşturacak şekilde, üretra dahil edilebilmekte, böylelikle kayganlık özelliği de sağlanmaktadır. Vajinal kanal rektum ile prostat arasında oluşturulmakta ve glans penisten klitoris oluşturulmaktadır. Skrotal cilt istenirse labia majoraların oluşturulması için kullanılmaktadır. Ameliyat sonrası, yaklaşık 10.gün itibariyle vajinal genişliği korumak için düzenli dilatasyon gerekmektedir.

Metoidioplasti: Yunanca, met(a)oidioplasty "erkek genitaliyasına doğru" anlamına gelmektedir. Sadece varolan lokal doku kullanılmakta; greftleme yoktur.
Ereksiyon mümkündür. İleride falloplasti için engel teşkil etmemektedir. Ayakta işemeyi sağlamak için üretranın mobilizasyonu hem kolay hem de daha az komplikatiftir.
Ancak vajinal penetrasyon için yeterli boyut genellikle sağlanamamaktadır.

Falloplasti: Farklı teknikler mevcut; hepsi donör alandan greft dokusu alınarak üretranın uzatılmasıyla sonuçlanmakta ve genellikle aşamalı olarak yapılmaktadır. Donör alan free-flap (ör. ön-kol) ya da pediküllü flap (ör. uyluk) olarak hazırlandıktan sonra uygun vakalarda "tube-in-tube'' şeklinde hazırlanarak nakledilmektedir. "Tube-in-tube'' yapılamayan vakalarda bukkal mukoza ya da inguinal deri greftleri ile üretral bağlantı sağlanmaktadır. Üretral aşama tamamlandıktan sonra, penil protez implantasyonu ve skrotoplasti yapılarak (testis protezi olsun, olmasın) cerrahi prosedür tamamlanır. Falloplastide Latissimus Dorsi Musculocutaneous Flap (MLD Flap), Radial Free Forearm Flap (RFFF), Anterolateral Thigh Flap (ALT Flap) sık kullanılanlardır, bu fleplerin birbirlerine karşı avantajları ve dezavantajları vardır. RFF flebin, ince deri ve yağ dokusu içermesi, kılsız üretra olanağı, geniş arter çapı, multipl sinir imkanı avantajlarıyken görünür skarı, el terlemesi komplikasyonu, mikrocerrahi ve uzun bir prosedür olması dezavantajlarıdır. MLD flebin, uzun ve kılsız fallus, geniş arter ve gizli skar avantajları varken, taktil duyu yokluğu, mikrocerrahi, multistage uretra ve egzersiz kısıtlayıcı olması dezavantajlardır. ALT

flebin pediküllü olması, uzun fallusu avantajlarıyken, tek sinir, kıllı fallus, kalın cilt altı yağlı doku ve tek noktadan beslenme dezavantajlarıdır.

Kliniğimizde 2013 yılında başladığımız serüvenimizde son 5 yılda 27 kadından erkeğe (FtM) ve 23 erkekten kadına (MtF) olmak üzere 50 hasta opere edilmiştir.

Anahtar Kelimeler: Cinsiyet değişikliği, Falloplasti, Transgender, Vajinoplasti

Falloplasti

Pediküllü ALT Flep Falloplasti

SS-077
Yüksek Basınçlı Enjeksiyon Yaralanmalarında Tedavi Algoritması

Emrah Kağan Yaşar, Can İlker Demir, Mehdi Asadov, Murat Şahin Alagöz, Çavgın Yıldırım
Kocaeli Üniversitesi Tıp Fakültesi, Plastik Rekonstrüktif ve Estetik Cerrahi AD., Kocaeli

Giriş: Üst ekstremitenin enjeksiyon yaralanmaları nadir, ancak yıkıcı sonuçlar doğurabilen klinik bir durumdur. Bu yaralanmaların ilk başvurusunda genelllikle aldatıcı olarak iyi huylu görünebilir. Küçük bir giriş deliği ve minimal fonksiyon kaybı her ne kadar yaralanmayı zararsız olarak gösterse de ilerleyen süreçte şişlik, progresif olarak artan ağrı tabloyu kötüleştirebilir ve amputasyona neden olan iskemik sürece kadar ilerleyebilir. Tarihsel olarak enjeksiyon yaralanmaları yüksek amputasyon oranlarıyla seyreden ağır yumuşak doku yaralanmalarına neden olduğu belirtilmiştir(4) 1937 yılında Rees yüksek basınçlı yağ enjeksiyonunun amputasyonla sonuçlandığını bildirmiş(5) Yüksek basınçlı enjeksiyon yaralanmaları ortalama olarak her 600 travmatik el yaralanmasının 1'ini oluşturmaktadır. Büyük merkezlere her yıl ortalama sayısı birden dörde kadar değişen basıncı enjeksyon yaralanmaları başvurmaktadır(3) Bu tür yaralanmalarda genel olarak dominant el ve en sık işaret parmak etkilenmektedir.

Yüksek basınç enjeksiyonda fizyopatolojik olarak, basıncın etkisiyle hızlı bir şekilde etkilenen yumuşak dokular nekroze olur. Enjekte edilmiş olan maddeler kostik çözellikte olursa etraf yumuşak dokuya direk tahrip edici etki göstererek nekroza neden olabilir. Sonrasında gelişen akut enflamatuar reaksiyon doku basıncının arttırarak kompartman basıncının artmasına neden olabilir. Enjekte edilmiş materyel prognozu belirleyen bir faktördür. Enjekte edilen materyelin içeriği dokuya verdiği direk toksisite ve sonrasında enflamatuar cevap geliştirme açısından önem taşımaktadır. Makine yağı, dizel, benzin ve boya en sık enjekte edilen materyellerdir. Özellikle boya enjeksiyon yaralanmalarının prognozu kötü seyretmektedir (6) Anatomik lokalizasyon bir diğer prognostik faktördür. Çünkü anatomik bölge amputasyon açısından riski etkilemektedir. Parmak ucu bölgesine yapılan enjeksiyonlar daha proksimal bölgeye yapılan enjeksiyonlara göre amputasyon riski açısından daha kötü prognozludur (7)

Basınç miktarı ve cerrahi zamanlama diğer faktörlerdir. Cildi delmek için 100 psi altındaki basınç değerleri yeterliyken,basınç makinelerinin enjeksiyon basınçları 10000 psi üzerinde olmaktadır.(8) Zamanlama cerrahın sürece etki edebildiği tek faktör olduğu için en önemli fakör sayılmaktadır. Zamanında yapılmış olan dekompresyon ve debridmanın amputasyon riskinin belirgin derecede azalttığı gözlemlenmiştir.

Tedavi algoritmasına medikal profilaksiyle başlamak gerekir. İlk başvuruda tedavi tetanoz profilaksisi ve sonrasında geniş kuşak antibiyotik tedavisinin başlanmasıdır. Genel olarak 1 veya3. Kuşak sefalosporin ve ya genthamycin önerilmektedir (9,10)Steroidlerin kullanımı yazarlar arasında çelişkili olsa da Phelps ve arkadaşları steroidlerin inflamasyon ve ödemi azaltarak küçük damar trombozunu azalttığına dair verimli sonuçlar almıştır.

Cerrahi olmayan tedavi nontoksik madde enjeksiyonu söz konusuysa daha mümkündür. Eğer ödem ve ağrı kontrol edilebilirse takip edilebilir. Bunun dışında hava enjeksiyonu ve küçük vaksin iğneleriyle yaralanmalar da iv antibiyotik uygulamasıyla yakın takiple tedavi edilebilmektedir.(11)

Cerrahi tedavi için dekompresyon, geniş debridman ve enjeksiyon materyelinin temizlenmesi yapılabilir. Turnike kullanımı güvenilir olsa da esmarch bandaj kullanımı enjekte edilmiş maddenin proksimale yayılması açısından riskli olduğundan önerilmemektedir. Lokal anestezi ve Bier blokdan yaralanma zonunda fazladan tahribat ve basınç artışına neden olabileceğinden kaçılmalıdır.(12) İleri dönemde geç rekonstrüksiyon seçenekleri fonksiyonel bir uzuv için önem arzetmektedir. Ekstremite distalinde dijital nörovasküler yapılar ve tendon yapıları enjekte edilen maddelerin yayılmasında en sık etkilenen yapılar oldukları için mümkün olduğunca korunmalarına dikkat edilmelidir. Özellikle yağ içerikli maddelerin salin lavajla temizlenmediğini dikkate alırsak yabancı cisimlerin titiz debridmanı çok önemlidir. Acil debridman sonrasındaki 48-72 saat sonrasında 'second look' denilen tekrarlayıcı debridmanlar yapılması önerilir. Bu zaman aslında uzvun viabilitesinin kontrol edilmesi,amputasyon gerekliliği ve olası kapatma prosedürlerini değerlendirmek için de önem arz eder. Yara onarımı için çok farklı seçenekler literatürde belirtilmiştir. Pinto, erken dönemde açık yara pansumanlarla takibinin amputasyon oranının düşürdüğünü belirtmiştir (14)

Olgu: 2017-2019 tarihleri arasında yüksek basınçlı enjeksiyon yaralanması ile yaralanan üç hasta değerlendirilmeye alınmıştır. İlk hasta 25 yaş erkek hasta basınçlı makine yağı ile yaralanma nedenli 7 günlük hikaye ile başvurdu ve sağ el başparmakta yapılan debridmanlar sonrası konvansiyonel takiplerinde sosyal sebeplerle şehir değişikliği nedenli takipten çıkarıldı fakat başparmakta kısmi doku kaybı yaşandığı öğrenildi. İkinci vaka 46 yaşında erkek hasta havalı kumlama makinesi denen makineyle sağ üst ekstremite proksimal seviyeli yaralanma ile başvurdu. BT kesitlerinde aksillaya uzanan hava ve yabancı cisim seviyeleri nedenli ekstremitede multiple seviyeli fasyotomiler açıldı ve gün aşırı debridmanlar ve

yıkamalar sonrası primer onarıldı. Üçüncü vaka 20 yaşında erkek hasta 2. parmak pulpa seviyeli yüksek basınçlı yağ enjeksiyonu hastasının debridmanları ve takipleri sonrası yumuşak doku nekrozu nedenli 2. parmak orta falanks seviyeli ampute edildi. Tüm hastalar ilk debridman sonrası hemen hiperbarik oksijen tedavisine yönlendirildi.

Sonuç: Yüksek basınçlı enjeksiyon yaralanmalarında cilt altı yumuşak dokuya enjekte edilen materyalin içeriği, basınç miktarı, hatanın yaralanma bölgesi ve cerrahi debridman zamanlaması prognozu belirleyen ana etmenlerdir. Algoritmaya uygun müdahaleler silsilesi uzuv kaybı ihtimallerini asgariye indirebilir.

Kaynaklar:

1. Amsdell SL1, Hammert WC.High-pressure injection injuries in the hand: current treatment concepts.Plast Reconstr Surg. 2013 Oct;132(4):586e-591e.
2. Castro Menéndez M, Pagazaurtundúa Gómez S, Rodriguez Casas N. [High-pressure injection of paint into the hand: a severe injury that should not be underestimated].An Sist Sanit Navar. 2018 Dec 26;41(3):387-392.
3. Verhoeven N, Hierner R. High-pressure injection injury of the hand: An often underestimated trauma. Case report with study of the literature. Strategies Trauma Limb Reconstr 2008;3(1):27–33.
4. Rees CE. Penetration of tissue by fuel oil under high pressure from diesel engine. J Am Med Assoc 1937;109:866–7. 4. Dial DE. Hand injuries due to injection of oil at high pressures. J Am Med Assoc 1938;110:1747.
5. Dial DE. Hand injuries due to injection of oil at high pressures. J Am Med Assoc 1938;110:1747
6. Gelberman RH, Posch JL, Jurist JM. High-pressure injection injuries of the hand. J Bone Joint Surg Am 1975;57:935–7.
7. Rosenwasser MP, Wei DH. High-pressure Injection Injuries to the Hand. J Am Acad Orthop Surg 2014;22:38–45.
8. Mills C, Wilson P, Watts T, et al. High pressure paint injection injury of the hand. Inj Extra 2007; 38:298–300.
9. Pappou IP, Deal DN. High-pressure injection injuries. J Hand Surg 2012;37A:2404–7.
10. Mirzayan R, Schnall SB, Chon JH, et al. Culture results and amputation rates in high-pressure paint gun injuries of the hand. Orthopedics 2001;24(6): 587–9.
11. Phelps DB, Hastings H, Boswick JA. Systemic corticosteroid therapy for high pressure injection injuries of the hand. J Trauma 1976;17:206–10.
12. Amsdell SL, Hammert WC. High-pressure injection injuries in the hand: current treatment concepts. Plast Reconstr Surg 2013;132(4):586e–91e.
13. Stefanescu RL, BordeIanu I. High-pressure injection injury of the finger- a case presentation. Clujul Med 2013;86(1):74–6.
14. Pinto MR, Turkula-Pinto LD, Cooney WP, et al. High-pressure injection injuries of the hand: review of 25 patients managed by open wound technique. J Hand Surg Am 1993;18(1):125–30.

Anahtar Kelimeler: Algoritma, Basınçlı enjeksiyon yaralanması, Debridman, Uzuv Kaybı

Resim 1

Solda 1. vaka seri debridmanlar esnasındaki görüntü, ortada 2. vaka ameliyat öncesi ve hemen bitimi görüntüsü, sağda 3. vaka ameliyat öncesi ve ilk debridman esnasındaki görüntü

SS-079
Jinekomasti Tedavisinde Ultrasonik Liposakşın ve Pull Through Yöntemi Kombine Kullanımı 73 Hastanın Retrospektif Analizi

Orkun Uyanık, Bilsev İnce, Mehmet Dadacı, Zeynep Altuntaş
Necmettin Erbakan Üniversitesi Meram Tıp Fakültesi, Plastik Rekonstrüktif ve Estetik Cerrahi AD, Konya

Giriş: Jinekomasti, duktal doku, stroma ya da yağ dokusu artışı nedeni ile ortaya çıkan benign karakterli erkek memesi büyümesidir. Genellikle palpasyonda semisolid ya da sert bir yapı olarak hissedilir. İnfant, adelosan ve ileri yaştaki hormonal değişikliklere sekonder olarak, en sık pubertal dönemde karşımıza çıkmaktadır (1). Jinekomasti etyolojisi literatürde çoğunlukla idiopatik olarak bilinmekte olsa da endokrin kökenli tümörler, testis gelişim bozuklukları ve anabolik steroid başta olmak üzere kullanılan hormonal ilaçlar karşılaşılan bilinen jinekomasti nedenleri arasındadır.

Diyet, medikal tedaviye rağmen, geri dönüşümsüz yoğun fibrozis ve hyalinizasyon oluşan hastalarda cerrahi tedavi uygulanır. Jinekomasti olgularının cerrahi tedavisinde liposakşın, açık eksizyon ve cilt rezeksiyonu teknikleri tek tek veya kombine edilerek uygulanmaktadır.

Ultrason yardımlı liposakşın (UL) cilt altına sıvı infiltrasyonu sonrası yağ çekme işlemi öncesinde, yüksek frekanslı ses dalgaları yardımıyla yağı sıvılaştırır. Ardından eriyen yağ parçaları aspire edilerek vücut şekillendirilir.

Hastalar ve Yöntem: Bu çalışmada 2017-2019 yılları arasında jinekomasti şikayeti ile kliniğimize başvurup simon sınıflamasına göre evre 2 ve 3 jinekomastisi olan 73 hastada, retrospektif olarak kullanılan cerrahi yöntemler, komplikasyonlar ve operasyon sonuçları açısından değerlendiridi. Hastalarda inframamaryan çizginin lateralinden açılan 1.5cmlik insizyondan tümesan

solüsyonu infiltrasyonunu takiben cihaz kendi enerji derecelendirilmesiyle %80'e ayarlanarak her 100 cc tümesan solüsyonuna 1 dakika yağ emüksifikasyon işlemi yapıldı. Bu işlem sonunda 4 mm'lik kanüller yardımıyla yağ aspirasyonu gerçekleştirildi. Ultrasonik liposakşın işlemi VASER Liposakşın cihazı yardımıyla gerçekleştirildi.

Ardından pull through yöntemine uygun olarak areola altı ve çevresindeki gland dokusu eksize edildi. Hastalara post-op 3 hafta boyunca bütün gün, sonraki 3 hafta boyunca sadece geceleri korse kullanmaları önerildi.
Hastaların ameliyat öncesi ve sonrası fotoğrafları 3 farklı plastik cerrah tarafından iyi (3), orta (2) ve kötü (1) puan olmak üzere değerlendirildi.

Bulgular: Hastaların yaşları 15-42 yaş arasında olup ve yaş ortalaması 28 olarak hesaplandı. Ortalama ameliyat süresi 1 saat, ortalama takip süresi 1.5 yıldı. Olguların hiçbirinde ek hastalığa rastlanılmadı. Hastalar simon klasifikasyonuna göre 32 hasta grade 2a, 16 hasta grade 2b, 25 hasta grade 3 olarak değerlendirildi. Hastalara preoperatif gland dokusu içeriği bakımından bilateral meme ultrasonu çekilip standart fotoğrafları çekildi. Tüm operasyonlar genel anestezi altında uygulandı. Ortalama her bir memeye 380 cc liposakşın solüsyonu verilmiş olup ortalama aspirat miktarı 270cc'dir. Liposakşın işlemi sonrası gland dokusu eksizyonu için periareolar insizyon yapılarak pull through yöntemiyle gland dokusu eksize edilerek materyaller patolojik incelemeye gönderildi. 16 hastaya bilateral hemovac dren kullanıldı. Hiçbir hastada enfeksiyon, areola nekrozu, areolada his kaybı meydana gelmedi. 2 hastada cerrahi müdahale gerektirebilecek postoperatif hematom, 1 hastada insizyon yerinde hipertrofik skar, 2 hastada periareolar fazla gland dokusu eksizyonuna bağlı olarak kontur düzensizliği ve 3 hastada yetersiz rezeksiyon komplikasyonları görüldü. Operasyon sonuçları 3 farklı plastik cerrah tarafından 5 hastada kötü, 2 hastada orta ve 66 hastada iyi olarak değerlendirildi.

Tartışma: Jinekomasti fizyolojik, patolojik, farmakolojik nedenlerle meydana gelebileceği gibi, olguların büyük çoğunluğu idyopatiktir. Jinekomastinin tedavisinde altta yatan nedenin düzeltilmesi, hormonal dengenin sağlanması, medikal ve cerrahi yöntemler uygulanabilir.
Medikal tedavide testosteron, antiandrojenler (klomifen, tamoksifen) ve danazol kullanılır ancak bunların başarısı sınırlıdır.
Fizyolojik olmayan nedenlerle gelişmiş veya 12 aydan uzun süren jinekomastilerde ise cerrahi tedavi endikedir (2). UL'ın vasküler ve sinir dokuya daha az travma oluşturduğu ve buna bağlı daha az kanama görüldüğü ayrıca yağ dokusunda daha küçük ve pürüzsüz tüneller oluşturduğu ileri sürülmüştür. Yine UL'ın, liposakşın esnasında cerrahın daha az fiziksel güç harcaması ve postoperatif dönemde hastada ekimoz ve şişliğin daha az oluşu, cilt kontraksiyonun daha fazla görüldüğü gibi avantajları olduğu öne sürülmektedir (3). Günümüzde çeşitli tekniklerle cerrahi rezeksiyon yapılmakla birlikte ultrasonik liposakşın işlemleri hafif ve orta dereceli jinekomasti olgularında altın standart olarak görülmektedir (4).
Vakalarımızda UL'ın sağladığı avantajları pull through yöntemiyle birleştirerek büyümüş meme dokusunu küçülterek daha estetik ve kalıcı sonuçları, minimal komplikasyon ve maximum hasta memnuniyetiyle sağladığımızı düşünüyoruz.

Kaynaklar

1. O Neyzi, H Alp, A Yalcindağ, S Yakacıklı. A Orphon. Sexual maturation in Turkish boys. Annals of Human Biology 1975; 2:251.
2. Hodgson EL, Fruhstorfer BH, Malata CM. Ultrasonic liposuction in the treatment of gynecomastia. Plast Reconstr Surg 2005; 116(2):646-53; discussion 654-5.
3. Bannayan GA, and Hajdu SI. Gynecomastia: Clinicopathologic study of 351 cases. Am J Clin Pathol 1972; 54:431.
4. Blondeel PN, Derks D, Roche N, Van Landuyt KH, Monstrey SJ. The effect of ultrasound-assisted liposuction and conventional liposuction on the perforator vessels in the lower abdominal wall. Br J Plast Surg 2003;56:266–71.

Anahtar Kelimeler: Jinekomasti, Pull through, Ultrasonik Liposakşın

Jinekomasti tedavisinde ultrasonik liposakşın ve pull through yöntemi kombine kullanımı

SS-080
Kliniğimizde 2016-2019 Yılları Arasında Jinekomasti Cerrahisinde Deneyimlerimiz

Tolga Aksan, Cengiz Ertekin,
Muhammed Beşir Öztürk, Uğur Kaan Kalem,
Mustafa Tezcan
T.C. Medeniyet Üniversitesi, Plastik, Rekonstruktif ve Estetik Cerrahi Ana Bilim Dalı, İstanbul

Giriş: Jinekomasti, özellikle pubertal dönemde rastlanan benign meme büyümesidir. Sıklıkla idiopatik olarak ortaya çıkar ve spontan düzelme olmayan olgularda tedavi yöntemi cerrahidir. Cerrahi tedavi seçenekleri arasında liposakşın, glandüler eksizyon ve liposakşın-glandüler eksizyon kombinasyonu yer almaktadır. Bu çalışmada son 3 yıldır kliniğimize başvuran jinekomasti hastalarına tedavi yaklaşımımızı sunmayı amaçladık.

Yöntem: Eylül 2016- Nisan 2019 arasında opere edilen 65 hasta retrospektif olarak tarandı. Hastaların demografik bilgileri, Simon sınıflamasına göre evreleri,görüntüleme

bulguları, ilaç kullanım öyküsü,per-op verileri, cerrahi yöntem, post operatif komplikasyonlar ve patoloji bulguları not edildi ve değerlendirildi.

Bulgular: 65 hastadan 55 hasta bilateral, 10 hasta (%15.3) unilateral jinekomasti ile başvurdu. Hastaların ortalama yaşı 25 (14-67) idi. Opere edilen 110 meme Simon evrelemesine göre sınıflandırıldığında 88 meme evre 2 (%80),13 meme evre 3 (%11.8), 9 meme evre 1 (%8.1) olarak belirlendi. 28 hastaya liposakşın ve glandüler eksizyon (%43), 35 hastaya sadece liposakşın (%53), 2 hastaya sadece glandüler eksizyon uygulandı. 1 hastada ek olarak cilt rezeksiyonu yapıldı. Glandüler eksizyon uygulanan 30 hastanın 3 tanesinde pull-through teknik kullanıldı, diğer rezeksiyonlar semiareolar crescent insizyondan gerçekleştirildi. 5 hasta cerrahi sırasında ek olarak sirkümareolar areola redüksiyonu uygulandı. Liposakşın yapılan hastalarda ortalama verilen tümesen solusyon miktarı 406 cc idi.10 unilateral jinekomasti hastasının ek hastalıkları ve patoloji sonuçları ayrı olarak incelendiğinde 1 hastada kriptorşidizm, 1 hastada ise prolaktinoma mevcuttu, fibröz jinekomasti dışında ek patoloji bulgusuna saptanmadı. Postoperatif takiplerinde 3 hastada hematom, 5 hastada yetersiz redüksiyon, 1 hastada geniş areolar skar saptandı. Hematom hastaları reopere edildi ve kanama kontrolü sağlandı. Yetersiz redüksiyon saptanan hastalardan sadece biri tekrar operasyon talebinde bulundu.

Sonuç: Cerrahi tedavi, jinekomasti tedaisinde en etkili seçenektir ve en az skar ile küçültme sağlamayı hedefler. Liposakşına ek olarak glandüler rezeksiyon seçeneğine gland/yağ oranına göre hasta bazlı karar verilmelidir. Hastalar operasyon öncesi oluşabilecek komplikasyonlar ve reoperasyon açısından bilgilendirilmelidir.

Anahtar Kelimeler: jinekomasti, liposakşın, gland

Sol unilateral jinekomasti

Preoperatif ve Erken Postoperatif Fotoğraflar

SS-081
Meningomyelosel Defektlerinde Fasyokütan Fleplerle Onarım: 20 Olgunun Değerlendirilmesi

Hıdır Kılınç, Cemal Fırat, Mehmet Fatih Algan
İnönü Üniversitesi Tıp Fakültesi, Plastik, Rekonstrüktif ve Estetik Cerrahi, Malatya

Giriş: Spina bifida kaudal nöral tüpte füzyon olmamasından kaynaklı olarak görülen en sık karşılaşılan malformasyonlardan biridir. 1000 canlı doğumda bir görülür. Etyolojisi multifaktöryel olup tek gen bozuklukları, kromozom anomalileri ve teratojen maruziyeti nedenler arasında sayılabilir ancak çoğu vakada neden bilinmemektedir (1, 2). Bu meningomyelosel defektlerinin onarımı için çok sayıda teknik tanımlanmıştır(3-6).

Geniş defektlerin onarımında ilk olarak Ramirez ve arkadaşları 1986 yılında gluteus maksimus ve latissimus dorsi bazlı bilateral olarak mediyale ilerletilen myokütan flepler tanımlamışlardır (4). Bu çalışmadaki amacımız kliniğimizde yapılan lokal fleplerle meningomyelosel defekt onarımlarının sonuçlarını değerlendirmektir.

Materyal ve Metod: İnönü Üniversitesi Turgut Özal Tıp merkezinde Plastik, rekontrüktif ve estetik cerrahi kliniğinde 2015-2018 yılları arasında fleple onarım yapılan 20 hasta retrospektif olarak değerlendirildi. Hastaların 10'u kadın, 10'u erkektir. Hastaların %65'inde defekt torakolumbal bölgede geri kalanında ise lumbosakral ve lumbal bölgedeydi. Hastaların %35'ine (7 hasta) bipediküllü flep (Resim 1 A,B), %50'sine (10 hasta) limbeg flebi (Resim 1 C,D), 2 hastaya bilobe flep ve bir hastaya da bipediküllü ilerletme ve limberg flebi birlikte kullanıldı. Bipediküllü flep kullanıldığında donör alanı kısmi kalınlıkta deri grefti ile onarılmıştır. Defekt boyutları

4x4 cm ile 10x8 cm arasında değişmektedir. Ortalama defekt alanı 32 cm² olarak ölçüldü. Bir hasta hariç diğer hastalar ilk 24 saatte opere edilmiştir. 3 hasta uzun dönem takiplerinde pnömoni nedeniyle ex olmuştur. Hastaların 7'sinde erken dönemde fleplerde konjesyon meydana geldi. Herhangi bir müdahale edilmeden bu fleplerde konjesyon rahatladı. Üç hastada yara dehissansı ve parsiyel nekroz meydana geldi. Bu alanlar sekonder iyileşmeyle problemsiz bir şekilde epitelize oldu. İkili bipedikullü fleplerle onarılan hastalarda defektlerin ortalama alanı 43,8 cm² olarak ölçüldü. Bu hastalarda parsiyel nekroz veya yara dehissansı görülmedi. İkili limberg ile onarılan defektlerin ortalama alanı 31,3 cm²; tekli limberg ile onarılan defektlerin ortalama alanı 19,75 cm² olarak hesaplandı. Limberg flebi yapılan hastaların üçünde parsiyel nekroz oluştu. Hiçbir hastada cerrahi gerektirecek majör komplikasyon meydana gelmedi. Geniş defektlerde limberg flebi kullanıldığı zaman bazı hastalarda donör alanın primer kapatılmasından ötürü donör alanda yara ayrışması meydana geldi ve sekonder iyileşmeyle problemsiz olarak iyileşti (Resim 1D).

Tartışma: Yenidoğanda meningomyelosel defektinin enfeksiyona neden olabileceğinden, dolayısıyla nörolojik defisitin ilerlemesine neden olmaması için postnatal dönemde olabildiğince erken onarılması önerilmektedir(7). Çalışmamızda 1 hasta dışındaki hastalar ilk 24 saatte beyin cerrahi ekibiyle birlikte opere edilmiştir. Shim ve arkadaşları (8) 12 vakada küçük defektleri (ortalama 9,4 cm2) primer onarmışlar ve 2 vakada limberg flebi kullanmışlardır. Limberg flebi kullandıkları hastaların ikisinde de yara ayrışması, enfeksiyon ve nekroz gibi komplikasyonlar gelişmiştir ancak primer onarım yapılan hastaların sadece ikisinde komplikasyon meydana gelmiştir.
Rotasyon-transpozisyon fasyokütanöz fleplerle meningomyelosel defektlerinin onarıldığı bir çalışmada kifozu olmayan hastalarda superior bazlı tek flep kullanılmışken, kifozu olan hastalarda ek olarak inferior bazlı bir flep eklenerek iki flepli onarım yapılmıştır.
20 hastanın sadece birinde 2 cm genişliğinde bir nekroz meydana gelmiş, diğer hastalarda herhangi bir komplikasyon izlenmemiştir. Ancak uygulanan teknik sırt bölgesinde geniş bir alana yayılan skar bırakmaktadır (5).
Bizim çalışmamızda da özellikle bipedikullü fleplerde sırtta geniş skar oluşması dezavantaj olarak değerlendirilebilir. Triple rhomboid flap geniş defektlerin onarımında kullanılabilmektedir (3, 9). Kifozu olmayan 7 hastada uygulanan bu teknikte 2 hastada yara ayrışması meydana gelmiştir. Bal peteği şeklinde modifikasyon yapılması çizimin kolay anlaşılır olmasını sağlamıştır. Ayrıca flebin hızlı, pratik olarak eleve edilmesi, flebin güvenilir olması ve deri grefti ihtiyacı olmaması önemli avantajlarındandır(3). 35 hastada Ramirez tekniğinin uygulandığı bir çalışmada 2 hastada yara ayrışması meydana gelmiştir. 8x10,8 cm genişliğine kadar defektler onarılmıştır. Bu teknik lumbosakral bölgede uygulandığında komplikasyon riski artmaktadır ancak genel olarak değerlendirildiğinde myokütan fleplerin dolaşımı güvenli olduğu için komplikasyon oranı düşük bulunmaktadır (10). Ramirez tekniği ile alternatif fasyokütanöz fleplerin karşılaştırıldığı bir çalışmada minör komplikasyon (yara ayrılması, minör cilt nekrozu) ve majör komplikasyon (cerrahi gerektiren yara oluşması) açısından aralarında anlamlı bir fark bulunmasa da ramirez tekniğinde hastaların %30'unda; alternatif tekniklerde ise %52 oranında komplikasyon oranı tespit edilmiştir. Ayrıca iki gruptaki defekt boyutlarının ortalamaları sırasıyla 26 cm² ve 21,4 cm² olduğundan büyük defektlerde uygulanmadığı görülmektedir (11).
Sonuç olarak meningomyelosel defektlerinin onarımında çok farklı teknikler tanımlanmış olsa da bipedikullü ve limberg fasyokütan fleplerin diseksiyonunun hızlı olması, kolaylıkla eleve edilebilmesi, kolay öğrenilebilir olması, dolaşımın güvenilir olması, komplikasyon oranının düşük olması ve büyük defektlerde ikili olarak planlanabilmesi nedeniyle akılda tutulması gereken yöntemlerden olabilir. Bipedikullü fleplerde donör alanın greft ile onarılması önemli bir dezavantajdır.

Kaynaklar

1. Mitchell LE, Adzick NS, Melchionne J, Pasquariello PS, Sutton LN, Whitehead AS. Spina bifida. Lancet (London, England). 2004;364(9448):1885-95.
2. Lapid O, Rosenberg L, Cohen A. Meningomyelocele reconstruction with bilobed flaps. British journal of plastic surgery. 2001;54(7):570-2.
3. Karacor-Altuntas Z, Dadaci M, Erdi F, Ince B, Uyar I, Yarar S. Facilitating triple rhomboid flaps for meningomyelocele defect closure using a honeycomb structure as a template. Child's nervous system: ChNS: official journal of the International Society for Pediatric Neurosurgery. 2016;32(5):845-8.
4. Ramirez OM, Ramasastry SS, Granick MS, Pang D, Futrell JW. A new surgical approach to closure of large lumbosacral meningomyelocele defects. Plastic and reconstructive surgery. 1987;80(6):799-809.
5. Selcuk CT, Civelek B, Bozkurt M, Kapi E, Kuvat SV. Reconstruction of large meningomyelocele defects with rotation-transposition fasciocutaneous flaps. Annals of plastic surgery. 2012;69(2):197-202.
6. Emsen IM. Closure of Large Myelomeningocele Defects Using the O-S Flap Technique. The Journal of craniofacial surgery. 2015;26(7):2167-70.
7. John W, Sharrard W, Zachary RB, Lorber J, Bruce AM. A Controlled Trial of Immediate and Delayed Closure of Spina Bifida Cystica. Archives of disease in childhood. 1963;38(197):18-22.
8. Shim JH, Hwang NH, Yoon ES, Dhong ES, Kim DW, Kim SD. Closure of Myelomeningocele Defects Using a Limberg Flap or Direct Repair. Archives of plastic surgery. 2016;43(1):26-31.
9. Chasmar LR. The versatile rhomboid (Limberg) flap. The Canadian journal of plastic surgery = Journal canadien de chirurgie plastique. 2007;15(2):67-71.
10. Baglaj M, Ladogorska J, Rysiakiewicz K. Closure of large myelomeningocoele with Ramirez technique. Child's nervous system: ChNS: official journal of the International Society for Pediatric Neurosurgery. 2006;22(12):1625-9.
11. Kneser U, Bigdeli AK, Himmler JP, Eyupoglu IY, Ganslandt O, Hirsch A, et al. Comparison of the Ramirez technique for the closure of large open myelomeningocele defects with alternative methods. Journal of plastic, reconstructive & aesthetic surgery: JPRAS. 2015;68(12):1675-82.

Anahtar Kelimeler: Bipedikullü flep, Limberg flebi, Meningomyelosel

Resim 1

Resim 1: A, B. İkili bipediküllü flep yapılan hastanın preop ve postop 1.ay görüntüsü. **C, D:** ikili limberg yapılan hastanın preop ve postop 1.ay görüntüsü. Flep donor alanında yara ayrışması sekonder olarak iyileşmiş(beyaz ok)

SS-083
Yüksek Seviyeli Pediatrik Replantasyonun Uzun Dönemde Cerrahi Yönetimi

Fethiye Damla Menkü Özdemir, Hakan Uzun, Gökhan Sert, Ahmet Hamdi Sakarya, Ali Emre Aksu
Hacettepe Üniversitesi Tıp Fakültesi,Plastik Rekonstrüktif ve Estetik Cerrahi Ana Bilimdalı, Ankara

Giriş: Üst ekstremitenin travmatik majör amputasyonları, her hasta için önemli psikolojik sonuçları olan yıkıcı yaralanmalardır. Özellikle çocuklarda görüldüğünde yaşam boyu kalıcı fonksiyon kısıtlılıklarına yol açabilir.
1962'de yapılan üst ekstremitenin ilk başarılı replantasyonunu takiben, replantasyon, cerrahi aletler, optikler ve mikrocerrahi tekniklerin ilerlemesi ile çok daha fazla başarı oranıyla ve postoperatif sonuçları tatmin ederek gerçekleştirilebilir. Ancak her ne kadar tüm yapılar onarılmış olsa da yaşamsallığı sağlanmış bir üst ekstremite replantasyonunda motor ve duyu fonksiyonlarında uzun dönemde rekonstrüksiyonu gereken sonuçlar ortaya çıkabilir. Literatürde çok az olan yüksek seviyeli pediatrik üst ekstremite replantasyonunun uzun dönemde motor fonksiyon rekonstrüksiyonu ile ilgili bilgiler daha da azdır.

Metod: 2015 te 11 yaşında erkek hastada traktör halatı yaralanması ile sağ kol midhumeral seviyeli amputasyonun replante edilmesi sonrası uzun dönemde motor fonksiyonlarının rekonstrüksiyonu için yapılanlar basamaklı olarak incelenmiştir.

Bulgular: Uzun dönem takibinde musculokutan sinir, radial sinir ve medial sinir motor fonksiyonlarının eksikliği olan hastada proksimalden distale doğru rekonstrüksiyon planlaması yapılmıştır. Onarım zamanı replantasyondan 3 sene sonra başlatılarak sinir onarımının tamamlanması beklenmiştir. Bu süre içerisinde atel ile el bileği fonksiyonları korunmuş 3 aylık rutin fizik tedavi ve plastik cerrahi muayeneleri hastanın devam etmiştir.
Gerçekleştirilen ilk ameliyatta fonksiyonel latissimus dorsi flebi ile dirsek fleksiyonu sağlanması amaçlanmıştır. Dirsek fleksiyonunun latissimus dersi tarafında fizik tedavi süreci ile sağlanmasının ardından düşük el için artrodez planlanmıştır.
El bileği 10 derece ekstansiyonda olacak şekilde artrodez gerçekleştirilmiştir. Ardından sadece ulnar sinir fonksiyonlarının korunduğu elde başparmak opozisyonunu sağlamak için huber transferi gerçekleştirilmiştir. Hasta aktif olarak neredeyse tüm dirsek eklemi hareket açıklığı için fonksiyonel transfer edilen latissimus dorsi lebini kullanmaktadır. El bileği hareket açıklığı uygun pozisyonda artrodez gerçekleştirilene kadar fizik tedavi ve otel uygulamaları ile korunmuştur. Son olarak yapılan Huber transferi sayesinde ise opozisyon hareketinin sağlanması amaçlanmıştır. Yapılan Huber transferinde abductor digiti miniminin 1921 de Huber ve 1922 de Nicolaysan tarafından tanımlanan orjinal hali gibi proksimal bağlantısı korunurken distali ayrılmıştır. Distal bağlantı ise opponens pollicis e yapılmıştır. Hastanın son ameliyatından sonra geçen 6 ay içerisinde de fizik tedavi süreci devam etmiştir.

Uzun dönem ameliyatlar

Sonuç: Travmatik olarak kesilmiş bir kolun replantasyonu, nesnel fonksiyonel sonuçtan bağımsız olarak, bir proteze göre iyi bir işleve ve daha yüksek memnuniyet oranlarına yol açar. Replantasyonun iki büyük avantajı bulunmaktadır. Hastanın fizyolojik-fiziksel bütünlüğü ve duyusal kısmi iyileşme sağlar. Çocukların üstün sinir ve yumuşak doku rejeneratif kapasitesi daha iyi fonksiyonel sonuçlar üretiyor gibi görünmektedir. Replantasyon kararı genellikle karmaşık ve zordur, ancak bir kez teknik ve cerrahi olarak mümkün ise; her türlü çaba gösterilmelidir. Replantasyon sonrası ise hastanın rekonstrüksiyonu planlanmalı replante edilen segmentin en fonksiyonel hale gelmesi sağlanmalıdır.

Anahtar Kelimeler: pediatrik replantasyon, uzun dönem rekonstrüksiyon, üst ekstremite

SS-084
Pediyatrik El Yaralanmaları Deneyimlerimiz

Selman Taşkın[1], Süphan Tunç[2], Harun Erbek[1], Ayşin Karasoy Yeşilada[1]
[1]Okmeydanı Eğitim ve Araştırma Hastanesi, Plastik Rekonstrüktif ve Estetik Cerrahi, İstanbul
[2]İstanbul Sultan Abdülhamid Han Eğitim ve Araştırma Hastanesi, Plastik Rekonstrüktif ve Estetik Cerrahi, İstanbul

Giriş: Pediatrik popülasyonda el yaralanmaları sık görülmektedir. Kırıklar, parmak ucu yaralanmaları, parmak amputasyonları, dislokasyonlar, tendon yaralanmaları ve yanıklar sık görülen yaralanma çeşitlerindendir. Pediatrik kırıkların %15'ini el kırıkları oluşturmaktadır. Çocuklarda travmaya maruziyet riski daha fazladır. Bu travmaların eğitim ve sosyal yaşamlarına olumsuz etkileri daha özenli bir yaklaşım gerektirmektedir. Bu çalışmada son 5 yıl içinde el yaralanması nedeniyle kliniğimiz tarafından opere edilen pediatrik hasta grubunda yaralanma tipi ve etyolojiye göre tanı ve tedavi süreçlerini sunduk.

Metod: El yaralanması nedeniyle 2014-2018 yılları arasında hastanemize başvurup kliniğimiz tarafından opere edilen 256 hasta incelendi. Hastalar; yaralanmanın tipi, etyolojisi, bulgular, tanı yöntemleri ve tedavi protokollerine göre ayrıldı.

Bulgular: İncelenen hastaların ortalama yaşları; 11.5 idi. Hastaların E/K oranı; 182/74 (%71/%29) olarak bulundu. Sağ el yaralanması olan hasta sayısı 174(%68), sol el yaralanması olan hasta sayısı 82(%32), bilateral yaralanma geçiren hasta sayısı ise 10(%4) olarak bulundu. Opere edilen hastaların 11'inde ekstansör tendon onarımı, 50'sinde fleksör tendon onarımı, 30'unda falanks fraktürü onarımı, 46'sında sinir onarımı, 18'inde damar onarımı yapıldı. Hastaların 2'sinde subtotal amputasyon nedeniyle revaskülarizasyon, 5'inde total amputasyon nedeniyle replantasyon yapıldı. Replantasyona uygun olmayan 2 hastada ise amputat cap greft olarak adapte edildi. Hastaların ortalama takip süresi olan 18 ayda; tendon rüptürü, yapışıklık, nonunion gibi nedenlerle tekrar opere edilen hasta sayısı 5(%2) olarak saptandı.

Tartışma: El yaralanmalı çocuk hasta grubunda yönetim nispeten zordur. Çocuklarda öykü ve objektif bir muayene çoğunlukla kısıtlı olmaktadır. Pediatrik hastalarda yetişkinlere oranla daha iyi sonuçlar elde edebilme potansiyeli ve çocukların rejeneratif kabiliyeti göz önüne alındığında erken tanı ve müdahalenin önemi artmaktadır. Kemik yaralanmasının da eşlik ettiği ve kemik büyümesinin devam ettiği açık fizisli olgularda uygun yöntemlerle erken müdahale ve aileyi bilgilendirmeye dikkat edilmelidir. Uygun tedavinin gecikmesi durumunda ise uzun dönemde kalıcı morbidite oluşabilmektedir.

Anahtar Kelimeler: el, çocuk, yaralanma

SS-086
Kısmi Kalınlıkta Deri Grefti Donör Saha İyileşmesinde Mepileks Ag ve Bactigras Yara örtüsünün Karşılaştırılması

Sedat Tatar[1], Billur Sezgin[1], Ömer Polat[2], Elif Koçak[1], Selahattin Özmen[1]
[1]Koç Üniversitesi Tıp Fakültesi, Plastik,Rekonstrüktif ve Estetik Cerrahi A.D., İstanbul
[2]İzmir Tepecik Eğitim ve Araştırma Hastanesi, Plastik Cerrahi Kliniği, İzmir

Giriş: Kısmi kalınlıkta deri grefti epidermisin tamamı ve dermisin bir kısmını içermektedir ve geride epitelizasyonla iyileşme süresi ortalama 7-14 gün gereken bir açık yara bırakmaktadır. İdeal donör saha pansuman materyali bu süreci hızlandırmalı, ağrı ve morbiditeyi minimalize etmelidir. Bu çalışmada amacımız kısmi kalınlıkta deri grefti donör alan iyileşmesinde Mepileks ag ve Bactigrasın etkinliğini karşılaştırmaktır.

Gereç-Yöntem: Çalışmaya uygun 20 hasta randomize olarak iki gruba ayrıldı ve 10 hastanın Mepilex Ag® (Mölnlycke, Göteborg, Sweden foam dressing), ve 10 hastanın Bactigras® ile donör saha pansumanları yapıldı. Greftler elektrikli dermatom (Aesculap, ACCULAN® 3Ti) kullanılarak 012 inch kalınlığında alındı. Çalışmaya kör bir plastik cerrah tarafından operasyon sonrası 4,7,10,14 ve 21. günlerde epitelizasyon değerlendirildi. Donör sahanın tamamının epitelize olması tam iyileşme olarak değerlendirildi. Görsel analog skala kullanılarak hastalardan pansuman değişimleri sırasında oluşan ağrı düzeylerini 0- 10 arası ('0' en düşük, '10' en yüksek ağrı düzeyi) puanlamaları istendi.Sonuçlar istatistiksel olarak kıyaslandı.

Sonuçlar: Ortalama yaşları 52.85 yıl (29 - 68) olan 12 erkek, 8 kadın çalışmaya dahil edildi.Operasyon endikasyonları tümör, travma,yanık rekonstrüksiyonu ve postop komplike açık yaralar idi. Ortalama epitelizasyon süresi Mepileks ag için 11.4 ± 1.64 gün, bactigras için 15.4 ± 2.36 gün; $p < 0.005$ idi. Ortalam ağrı skoru mepileks için 2.7 ± 0.67 ve bactigras için 6.3 ± 0.94 olarak bulundu ve istatistiksel olarak anlamlı idi.Herhangi bir grupta enfeksiyon gözlemlenmedi.

Tartışma: Kısmi kalınlıkta donör saha iyileşmesi için pek çok yara bakım ürünü kullanılmaktadır ancak henüz ideal bir yara bakım örtüsü tanımlanmamıştır. Genel olarak pansuman materyalinin epitelizasyonu hızlandırması, ağrıyı azaltması enfeksiyonu önlemesi ve morbiditeyi azaltması gerekmektedir. Mepileks ag kronik yaraların ve yanık pansumanlarında uzun yıllardır kullanılan bir yara bakım ürünüdür. Antibakteriyel etkisi, kolay uygulanması, ağrı düzeyinin düşük olması nedeniyle sık tercih edilmektedir. Bactigras bir çok klinikte donör saha pansumanında standart tedavi haline gelmiştir. Anti bakteriyel etkinliğinin yanı sıra ucuz olması ve kullanım kolaylığı avantajlarıdır ancak pansuman sırasında ağrı düzeyinin yüksek olması hasta memnuniyetini azaltmaktadır. Mepileks ag'nin maliyeti yüksek olsa da hızlı epitelizaasyon süresi ile ve uzu süre yara üzerinde tutlabilmesi gibi avantajları ile toplam maliyetinin Bactigrasa göre anlamlı yüksek olmadığını söyleyebiliriz. Çalışmamızın sonucuna göre Mepileks ag hızlı epitelizasyon süresi ve ağrı düzeyinin anlamlı olarak düşük olması ile Bactigras'a göre donör saha pansumanında tercih edilebilecek bir yara bakım ürünü olarak değerlendirilebilir.

Anahtar Kelimeler: Bactigras, Deri grefti, Donör saha, Kısmi kat deri grefti, Mepileks ag

Resim 1

Donör saha epitelizasyon aşamaları; Üst resimler sırasıyla Mepileks ag 4,7,10 ve 14. günler, alt resimler sırasıyla Bactigras 4,7,10,14. gün görünümü

SS-087
Kontakt Dermatit Etkeni Olarak Nitrofurazon Krem

Ömer Polat[1], Sedat Tatar[2]
[1]Tepecik Eğitim ve Araştırma Hastanesi, Plastik Rekonstürktif ve Estetik Cerrahi Bölümü, İzmir
[2]Koç Üniversitesi Tıp Fakültesi Plastik Rekonstrüktif ve Estetik Cerrahi Bölümü, İstanbul

Giriş: Yanık durumunda acil servis başvuruları sonrası reçetelerde ve ilk müdahalede sıklıkla kullanılan nitrofurazon içerikli merhemler (furacin) kontakt dermatitin yaygın etkenlerindendir. Bu merhemlerin sebep olduğu allerjik kontakt dermatitin (tip 4 aşırı duyarlılık reaksiyonu) sebebi içeriğinde ilaç emilimini arttırmak için kullanılan polietilen glikol (PEG) taşıyıcı maddesidir.

Bu maddenin yarattığı aşırı duyarlılık reaksiyonu uzun süredir bilinmekte ve yurtdışında kullanımından kaçınılmaktadır. Sebebi bilinmeyen bir şekilde bu merhemler halen ülkemizin hemen hemen bütün hastanelerinde ve çoğu hekimince cerrahi yara kapamalarında, yanık ve açık yaraların pansumanlarında kullanılmakta ve reçete

edilmektedir.

PEG'ün sebep olduğu aşırı duyarlılık reaksiyonu ile ilgili ülkemizdeki en geniş prevelans çalışması 2017 yılında Özkaya ve arkadaşları tarafından kendi patch test verileri yolu ile %4.2 olarak yayınlanmıştır.

Yöntem Gereç: Kliniğimize Haziran 2018-Haziran 2019 tarihleri arasında ilk müdahalesi başka bir hekim tarafından nitrofurazon merhem ile yapılmış ve bu merhem reçete edilmiş 330 adet 1 ve 2. derece yanığı bulunan hastanın etken maruziyeti sonrası aşırı duyarlılık reaksiyonu durumları değerlendirilmiş ve reaksiyonu olsun veya olmasın bütün hastalarda ilacın kullanımı durdurularak yardımcı taşıyıcı madde olarak polietilen glikol içermeyen mupirosin (bacoderm) ve triticum vulgare ekstratı (fito) ihtiva eden topikal ilaçlar reçete edilmiştir. Bu aşamadan sonra bu hastaların tedavi ve takipleri polikliniğimizde gerçekleştirilmiştir.

Bulgular: Retrospektif tarama ile elde ettiğimiz verilere göre 330 hastanın değerlendirmesinde 9 hastada tip 4 aşırı duyarlılık reaksiyonu tespit edilmiştir (%3). Bu reaksiyonların 4 ü üst esktremite 2 si alt ekstremite 2 si gövdede görülmüştür. Aşırı duyarlılık tespit edilen 9 hastanın yaş, cinsiyet, etkene maruz kalma sürelerinde anlamlı bir fark tespit edilememiştir. Prevelansta Özkaya ve arkadaşları tarafından yapılan çalışma ile benzer bir sonuç elde edilmiştir.

Sonuç: Hastalarda tanı klinik olarak konulmuştur. Bütün hastaların hikayesinde etken ile yapılan ilk pansuman sonrası hissedilen kaşıntı ve gerginlik hissi bu pansumanın değişiminde farkedilen lezyonlar ve ardından polikliniğimize başvurr vardır. Muayenede yara sınırlarını geçen kızarıklık, veziküller, bu veziküllerin patlamasına bağlı oluşan akıntı ve kabuklanma görülmüştür. Tedavinin temelinde etkenden uzaklaşma, mikrobial kolonizasyonun önlenmesi ve topikal steroidler bulunur. Seçilecek steroid potensi lezyonların yaygınlığına ağırlığına ve semptomların şiddetine göre belirlenir.
Çoğu zaman 2 ve 3. derece potensteki steroidler (dezoksimetazon, mometazon, triamsinolon asetonid) kremler yeterli gelmiş olup şiddetli lezyonlarında bulunduğu 3 vakada 1. derece potenste topikal steroide ihtiyaç duyulmuştur (klobetazol propionat). Hiçbir hastada sistemik ilaç tedavisine ihtiyaç duyulmamıştır. 330 yanık hastasının başlangıç tedavisinde kullanılan nitrofurazon krem yerine reçete edilen içeriğinde yardımcı madde olarak PEG bulunmayan mupirosin ve triticum vulgare ekstratı ihtiva eden kremler ile yapılan takiplerde sadece 1 hastada tip 4 aşırı duyarlılık reaksiyonuna bağlı allerjik kontakt dermatit tespit edilmiştir. (%0.3)

Tartışma: Acil tıp ve aile hekimliklerince yanık hastalarının tedavisinde yaygın olarak kullanılan ve reçete edilen PEG içerikli nitrofurazon kremlere çeşitli serilerde %30 a kadar tip 4 aşırı duyarlılık reaksiyonu (allerjik kontakt dermatit) tespit edilmiştir. Bu durum bizim yaptığımız seride %3 tür. Yanık üzerine süperpoze olan reaksiyonun tespiti zaman almakta, tedavi süresini uzatmakta, iş gücü kaybı yaratmaktadır. Yanık hastalarına ilk müdahaleleri yapan veya pansumanlarını değiştiren hekimlerin ve sağlık personelinin bu ajandan kaçınmaları yönünde bilgilendirilmeleri bu tür reaksiyonların görülmesini azaltacaktır. 1 ve 2. derece yanık hastalarında kendi serimizde gösterdiğimiz gibi mupirosin içerikli bir topikal ajan ile triticum vulgare veya hamamelis virginiana distilatı içeren bir kremin kombine kullanımı tavsiye edilebilir.

Anahtar Kelimeler: polietilen glikol, yanık, topikal tedavi

SS-088
Köstebek Tabancası Yaralanmalarında Klinik Deneyimlerimiz: 14 Olgunun Retrospektif Analizi

Moath Zuhour, Mehmet Dadacı, Bilsev İnce, Majid İsmayilzade, Orkun Uyanık
Necmettin Erbakan Üniversitesi, Meram Tıp Fakülesi, Plastik Rekonstrüktif ve Estetik Cerrahi Anabilim Dalı, Konya

Giriş: Ateşli silah yaralanmaları sakatlıklara ve ölüme neden olan ciddi yaralanma sebepleri arasında ilk sıralarda yer almaktadır. 2010 yılında ABD'de 31.076 kişinin ateşli silah yaralanması nedeniyle hayatını kaybettiği yapılan istatistiksel analizlerle doğrulanmıştır.(1) Bu verilere göre günde 85 kişi, saatte ise üçten fazla kişi ateşli silah yaralanması nedeniyle hayatını kaybetmektedir. Aynı yıl 73.505 kişi ise ölümle sonuçlanmayan ateşli silah yaralanması nedeniyle çeşitli hastanelerde tedavi görmüştür.
Farklı ülkelerde farklı silahlara ve yaralanmanın etiyolojisine bağlı olarak yaralanmanın şiddeti ve lokalizasyonu değişmektedir. Ateşli silah olarak üretilmeyen, kemirgenler gibi tarıma zarar veren hayvanları etkisiz hale getirmek için çiftçiler tarafından kullanılan el yapımı köstebek tabancası farklı amaçlar için kullanıldığında veya kazalara neden olduğunda ölüm ve sakatlıklarla sonuçlanabilmektedir.
Alımı ve satımı yasal bir izne bağlı olmayan köstebek tabancası ucuz ve kolay bir mekanizmaya sahip olması nedeniyle Türkiye'nin farklı yerlerinde kullanılmaktadır. Kemirgen yuvalarına yerleştirilen standart av tüfeği kartuşu ateşleyebilen hassas ateşleme mekanizmasına sahip olan köstebek tabancası taşınması, kurulması veya ateşlemesi sırasında ciddi yaralanmalara neden olabilmektedir. Köstebek tabancası kaynaklı yaralanmaların özelliği çok yakın mesafeden gerçekleşmesi, düşük enerjili olması, yarada çok sayıda kalıntı yabancı cisim içermesi, kontamine yüzeylerle temas etmesinden dolayı çok kirli ve ağrılı olmasıdır.
Konya bölgesi ve çevresinde tarımın yüksek seviyede gelişmiş olması nedeniyle köstebek tabancası ateşlenmesiyle ortaya çıkan kazalarla sık karşılaşılmaktadır. Bu tip kazalar sonucunda hastalarda çoğunlukla ellerde olmakla birlikte vücudun birçok yerinde multipl açık yaralar görülebilmektedir. Biz bu çalışmada köstebek tabancası yaralanması sonrasında hastanemize başvuran hastaların retrospektif karşılaştırmalı analizlerini yaparak bu tip yaralanma ile ilgili karakteristik özellikleri ortaya koymayı hedefledik.

Hastalar ve Yöntem: Mart 2014 – Mayıs 2019 tarihleri arasında köstebek tabancasıyla yaralanma sonrasında kliniğimize başvuran toplamda 14 hasta çalışmaya dahil edildi ve retrospektif olarak incelendi. Tedavisi tamamlanmadan merkezimizden ayrılan hastalar çalışma dışı bırakıldı. Bütün yaş grupları çalışmaya dahil edildi. Etik kurul onayı alındı. Hastaların verileri klinik veri tabanımızdan taranarak incelendi. Olgular hastaların demografik özellikleri, yaralanma bölgesi, yaralanma alanında etkilenen dokular, uygulanan cerrahi tedavi yöntemi ve yabancı cisim varlığı açısından analiz edildi. (Tablo1)Köstebek tabancası yaralanmasının sonucu oluşan kemik fraktürleri radyolojik incelemeler sonucunda, eşlik eden tendon sinir ve arter yaralanmaları ise mikroskop altında yapılan eksplorasyon sonucunda belirlendi. Hastalar mevcut değerlendirme parametreleri açısından karşılaştırıldı. Ve çalışmaya dahil edilmiş olan bütün hastalar ameliyathane koşullarında bir veya birden fazla kez opere edilmiş olup seanslar şeklinde tedavi algoritmasının belirlenmesi planlandı.

Sonuçlar: Çalışmaya dahil edilen hastaların kadın: erkek oranı 2:12 şeklindeydi. Yaş ortalaması 60.1 olmakla beraber

çalışmadaki yaş aralığı 46-75 arasındadır. Yaralanma bölgesine bakıldığı zaman vakaların %92'sinde (13 hasta) yaralanma elde idi, bir vakada (%8) yaralanma yüzde idi. Kemik ve tendon yaralanması eşlik eden hastalarda kemik fiksasyonu için hastaların %42'sinde (6 hasta) plak-vida ile onarım gerçekleştirilmesine rağmen %35'inde (5 hasta) K teli kullanıldı. K teli kullanılmış olan 5 hastanın 4'ünde multipl kemik kırıkları nedeniyle ek olarak plak ve vidayla da kemik fiksasyonu sağlanmıştır. Hastaların %50'inde (7 hasta) tendon onarımı yapıldı. İzole tendon defekti eşlik eden yaralanmayla karşılaşılmamıştır.
Hastaların %50'sinde arter revaskülarizasyonu ve sinir koaptasyonu yapılmıştır. Hastaların %21'inde (3 hasta) farklı seviyelerde amputat parçanın olmaması veya çok parçalı olması sebebiyle replantasyon gerçekleştirilememiştir ve parmak güdük şeklinde onarılmıştır.
Defekt içeren yaralanmalarda ilk operasyonda mevcut defektler onarılmadan bir sonraki seanslar için ertelendi. Hastaların %28'inde (4 hasta) kemik kaybı, %21'inde (3 hasta) yumuşak doku kaybı ve %14'ünde ise arter ve sinir defektinin eşlik ettiği görüldü. Direkt grafi görüntülemeleri ile hastaların yaralanma bölgelerindeki yabancı cisimler (saçma taneleri) ortaya konuldu. Ve hastaların %35'inde (5 hasta) 2 veya daha az yabancı cisim olduğu, geri kalan kısmında ise multipl saçma taneleri olduğu görüldü. Köstebek tabancasının yüzüne doğru ateşlenmesiyle yüzünde multipl saçma taneleri olan 1 hasta genel ve lokal anestezi altında toplamda 4 kez opere edilerek saçma parçaları eksize edilmiştir.
Hastaların %42'sine (6 hasta) yara yerinin göreceli olarak temiz olması ve defekt içermemesi nedeniyle 1 kez operasyon uygulanmıştır. Hastaların geri kalan %54' lük (8 hasta) kısmına ise kirli yaralanma sahası ve defektler nedeniyle 1'den fazla kez ameliyat gerçekleştirilmiştir.
Tartışma: Demirci ve arkadaşları yaptıkları bir çalışmada içerisinde her biri 3.25 mm çapında saçma taneleri barındıran 32 gram ağırlığında kartuşlarla deneme atışları gerçekleştirmiş ve saçmaların namlu çıkış hızının 165 m/ san. olduğunu hesaplamışlar. Ve bu değer standart pompalı tüfeklerdeki 600 m/ san. değerin oldukça altındadır (2). Ayrıca aynı deneme atışlarında 50 cm uzaklıktaki hedef vurulduğu zaman saçmaların en fazla 910 cm'lik alana yayıldığı ortaya konmuştur. Bu bağlamda, köstebek tabancaları standart pompalı tüfeklerle kıyasla daha düşük hız ve enerjiye sahip olduğu için dokularda daha az defekte neden olmaktadır.(3)

Ateşli silah yaralanmalarında tedavi yöntemi olarak, çok az yumuşak doku hasarı bulunan yaraların konservatif yolla, avasküler doku ve yabancı madde içeren büyük ve geniş yaraların, geniş debridman-vakumlu drenaj-primer kapatma yöntemi, ölü ve nekrotik dokuların debridmanı ile birlikte yumuşak doku ve kemik yapıların tam olarak tamirinin yapılması, minimal negatif eksplorasyon ve maliyet amaçlanarak cerrahi girişim kararının verilmesi gerektiği gibi değişik yöntemler önerilmiştir.
Biz bu çalışmada olguları yara yerinin temiz ve kirli olması, nekroz içerip içermemesi ve defekt varlığı açısından değerlendirerek klinik tedavi yönetimi ve algoritmamızı oluşturduk (Resim 1)

Kirli, yabancı cismler ve nekrotik komponentler barındıran yara alanlarının ilk seansta debridman ve yabancı cisimlerden uzaklaştırma işlemlerine tabi tutulması önemlidir. Aynı seansta defekt içermeyen yapıların onarımının gerçekleştirilmesi sonuçların özellikle daha fonksiyonel olması açısından önem arz etmektedir.
Defekt içeren yapıların bir sonraki seansta onarılmak üzere hazırlanması ikincil operasyonlar açısından kolaylık sağlamaktadır.

Sonuç: Sonuç olarak, köstebek tabancasıyla yaralanmalar kalıcı fonksiyonel sekellere neden olmakla birlikte tarımdan zengin bölgelerde toplumun bilgilendirilmesi bu travmaların önlenmesi açısından önemli rol oynayacaktır. Fonksiyonel rekonstrüktif başarı oranı diğer yaralanmalara kıyasla daha düşük olan köstebek tabancası yaralanmalarında çoğu zaman birden fazla operasyon gerekmekte olup hastaların ve yakınlarının bu açıdan bilgilendirilmesi önemlidir.

Kaynaklar:
1- Nat'l Ctr. for Injury Prevention & Control, U.S. Centers for Disease Control and Prevention, Web-Based Injury Statistics Query & Reporting System (WISQARS) Injury Mortality Reports, 1999-2010, for National, Regional, and States (Dec. 2012)
2- Demirci S, Gunaydin G, Dogan KH, et al. Deaths caused by mole guns:three case reports.Int J Legal Med. 2008;122:323–325.
3- Fackler ML, Burkhalter WE. Hand and forearm injuries from penetrat-ing projectiles.J Hand Surg.1992;17A:971–975.

Anahtar Kelimeler: köstebek tabancası, el, yaralanma

resim 1

Köstebek Tabancası Yaralanmalarında Tedavi Algoritması

Tablo 1

Yaş	Cinsiyet	Yaralanma Bölgesi	Tedavi Yöntemi	Defekt İçeren Doku	Yabancı Cisim	Gerçekleştirilen Operaston Sayısı
68	E	El	Plak + K teli, Tenoliz, Kemik Grefti	Kemik	Multipl	2
61	E	El	3. Parmak Ray Amp., Plak + Serklaj	Kemik	2	2
65	E	El	Tendon + Dijital Sinir Onarımı	Yok	Multipl	1
50	K	El	Tendon + Dijital Sinir Ve Arter Onarımı	Cilt/Yumuşak Doku, Kemik	2	2
69	E	El	5. Parmak Güdük	5. Parmak Distal Falanks Total Amp.	Multipl	1
46	E	El	Tendon Onarımı + K Teli, 2. Parmak Güdük	2. Parmak Distal Falanks Total Amp.	1	1
58	E	Yüz	Yabancı Cisim Çıkarılması	Yok	Multipl	4
61	E	El	Plak + K teli, Dijital Arter Ve Sinir Onarımı	Yok	Multipl	1
64	E	El	Fasiyotomi + Dijital Arter Ve Sinir Onarımı	Cilt/Yumuşak Doku	Multipl	3
57	E	El	Plak + Tendon Onarımı, Dijital Arter Ve Sinir Onarılamadı	Dijital Arter Ve Sinir	2	2
64	K	El	Tendon + Dijital Sinir Ve Arter Onarımı	Cilt + Yumuşak Doku, Dijital Sinir	1	2
67	E	El	Plak + K Teli, Dijital Sinir Onarımı	Yok	Multipl	1
49	E	El	Tendon Onarımı, Dijital Arter Onarılamadı	Dijital Arter	Multipl	2
63	E	El	Plak + K Teli, Dijital Sinir Ve Arter Onarımı	Yok	Multipl	1

Köstebek Tabancası Yaralanma Vakalarının Analizi

SS-089
Parmakucu Dışı Üst Ekstremite Yumuşak Doku Rekonstrüksiyonu

Soysal Baş, Mert Sızmaz, Alican Aydın, Selami Serhat Şirvan, Semra Karşıdağ
SBÜ Şişli Hamidiye Etfal Eğitim ve Araştırma Hastanesi, Plastik Rekonstrüktif ve Estetik Cerrahi Kliniği, İstanbul

Giriş: Başta el olmak üzere üst ekstremite bağımsız fonksiyonlarda, günlük işlevlerde ve travmaya karşı refleks savunmada büyük rol oynamaktadır. Travma, enfeksiyon, tümör eksizyonu, yanık gibi hangi sebeple olursa olsun fonksiyonel üst ekstremiteye ulaşmak amacı ile kemik, tendon, sinir, damar gibi kritik yapıların onarımı ve ardından uygun yumuşak doku örtüsüyle örtülmesi motor, duyusal ve estetik fonksiyonların iyileştirilmesi için kaçınılmazdır.
Bu çalışmanın amacı parmak uçları dışındaki üst ekstremite yumuşak doku defektlerinde kullanılan rekonstrüktif yöntemlerin lokalizasyona göre avantaj ve dezavantajlarını değerlendirmektir.

Gereç Yöntem: Bu retrospektif çalışma parmak ucu dışındaki üst ekstremite defekti sebebiyle Ocak 2012 ile Ocak 2019 tarihleri arasında opere edilen 212 hastayı içermektedir. Hastalar yaş, cinsiyet, etiyoloji, rekonstrüksiyon bölgesi, uygulanan rekonstrüksiyon yöntemi ve komplikasyonlar açısından değerlendirilmiştir.

Bulgular: Çalışmaya dahil edilen hastaların 168'i erkek, 44'ü kadın idi (n=212). Hastalar 2 ila 84 yaş arasındaydı (ortalama yaş: 35,5). 179 (%84,4) hasta 18 yaş üstünde ve 33 (%15,5) hasta 18 yaş altında idi. 158 hasta travma, 34 hasta malign tümör, 12 hasta enfeksiyon, sekiz hasta ekstravazasyon sebebiyle opere edilmiştir. Rekonstrüksiyon methodlarının 64'ünü (%29) cilt greftleri, 28'ini (%12,7) lokal flepler, 52'sini (%23,6) uzak flepler, 24'ünü (%10,9) bölgesel flepler, dördünü (%1,8) kas flepleri, 23'ünü (%10,4) perforatör flepler, 25'ini (%11,3) serbest flepler oluşturmaktaydı. Parmaklarda 74 (%33,6), elde 50 (%22,7), el bileğinde 45 (%20,4), önkolda 24 (%10,9), dirsekte 9 (%4,9) ve kolda 18 (%8,1) adet rekonstrüktif method uygulanmıştır. 220 rekonstrüktif işlemin 19'unda (%8,6) komplikasyon gözlemlenmiştir. Bu komplikasyonların beşi parmaklarda (%6,6), üçü el (%6), sekizi el bileğinde (%17,7), biri önkolda (%4,1), biri dirsekte (%11,1) ve biride kolda (%5,5) görülmüştür. Komplikasyon gelişen hastaların 8'inde flep kaybı yaşanmış olup rekonstrüksiyon cilt greftleri ile tamamlanmıştır.

Tartışma: Parmaklar ve eller, cilt-cilt altı yağ dokusu ve fibröz septalardan oluşan özelleşmiş yumuşak doku zarfı ile sarılıdır. Sınırlı alanda sınırlı mobilizasyona izin veren bu yumuşak doku zarfı lokal flepler ile rekonstrüksiyonu sınırlamaktadır. Bu sebeple cilt greftleri, uzak ve bölgesel flepler parmak ve el rekonstrüksiyonunda sıklıkla tercih edilmektedir. Bu çalışmada el bölgesi rekonstrüksiyonunda en sık cilt greftleri tercih edilmiştir. Cilt greftleri uygun yara yatağı ve immobilizasyon gerektirmektedir. Greft ile rekonstrüksiyonun uygun olmadığı olgularda bölgesel ve interpolasyon flepleri tercihler arasındadır. Bu çalışmaya göre parmak ve el defekti olan toplam 37 hastada ingiunal flep en sık tercih edilen yöntem olmuştur ve sadece 2 hastada yara detaşmanı görülmüştür.
Bölgesel flepler interpolasyon fleplerinin dezavantajlarını taşımaz ancak sınırlı büyüklükteki defektleri örtebilmektedir. Heterodigital arter ada flebi özellikle pulpa defekti olan hastalarda sensörial rekonstrüksiyon amacı ile kullanılmaktadır. 12 hastada tercih edilen ve iki hastada flep kaybının görüldüğü bu yöntemde titiz diseksiyon ve hasta için postoperatif kortikal öğrenme gereksinimi bulunmaktadır. Dorsal metakarpal arter perforatör flebi, ikinci metakarp seviyesinden kaldırılmakta ve propellar olarak kullanılmaktadır. Bu sebeple rekonstrüksiyonda sınırlı alanları örtebilmektedir. Bu çalışmada 5 hastada dorsal metakarpal arter perforatör flebi kullanılmıştır ve herhangi bir komplikasyon gözlemlenmemiştir. Venöz fleplerin potansiyel donör alanların fazla olması, önkol ve medial plantar bölgeden kadırılan fleplerin el ve parmakta doku uyumunun yüksek olması ve turnike altında kolay kaldırılabilir olması avantajlarıdır. En büyük handikapı ise postoperatif klinik monitörizasyonun konvensiyel flep takiplerinden farklı olmasıdır. Ayrıca flep içi maksimum kan göllenmesinin sağlanması amacı ile alıcı ve verici venlerin detaylı planlanmasını gerektirmektedir.
Bu çalışmada beş hastada parmak rekonstrüksiyonunda kullanılmıştır ve iki hastada flep kaybı yaşanmıştır. Serbest flepler komplike el ve üst ekstremite yaralanmalarında önemli yapıların örtülmesi amacı

ile ilk tercih olabilmektedir. El, el bileği ve önkol rekonstrüksiyonunda anterolateral uyluk flebi (ALT) flebi 12 hasta kullanılmış ve bir hastada venöz yetmezlik sonucu flep kaybı yaşanmıştır. ALT flebinin distal üst ekstremite rekonstrüksinunda en büyük dezavantajı kalın fleplerde bulky'e sebep olması sebebiyle eklem hareketlerinin sınırlamasıdır. Bu sebebple ek olarak defetting operasyonuna ihtiyaç duyulmaktadır. Bu çalışmada 6 hasta defetting amacıyla tekrar opere edilmiştir.
El bileğinde vücudun en kompleks kemik ve ligaman yapıları ve bunlar üzerinde uzanan tendon, sinir, damar yapıları bulunmaktadır. Bu sebeple greftle rekonstrüksiyon daha az tercih edilmektedir. Lokal flepler ise küçük çaplı defektlerde kullanılabilmektedir. Bu seride el bileği rekonstrüksiyonunda greft ve lokal fleplerin kullanılamadağı durumlarda ingiunal flep, posterior interosseous arter flebi ve serbest flepler kullanılmıştır. İki hastada birinci web rekonstrüksiyonu için ve iki hastada dorsal el bileği defekti için reverse radial önkol flebi kullanılmıştır ve herhangi bir komplikasyon gözlemlenmemiştir. Reverse radial ön kol flebinin en önemli pozitif allen testi ihtiyacı ve radial arterin sakrifikasyonunu gerektirmektedir.
Dorsal el bileği ve birinci web rekonstrüksiyonunda kullanılan bir diğer flep seçeneği posterior interosseous arter flebidir. Yüksek doku uyumu, major damar sakrifiye edilmemesi, donör alan morbiditesinin az olması avantajlarıdır.
Bu çalışmada el bileği rekonstrüksiyonunda en sık kullanılan serbest flep seçeneği dorsalis pedis flebidir. Doku piliabilitesi ve kalınlığının uygun olması, nisbeten kolay kaldırılabilir olması en önemli avantajıdır. Ancak donör alan morbiditesi bu flebin kullanılmasında çekince yaratmaktadır. Bu seride 6 olguda dorsalis pedis flebi kullanılmış olup, 1 olguda venöz yetmezlik ve iki olguda flep donör alanda yara iyileşmesi problemi gözlemlenmiştir. Hiçbir olguda flep kaybı yaşanmamıştır.
Önkolda yanık, ekstravazasyon, künt veya penetran travma sonucu oluşan kompartman sendromuna üst ekstremitedeki diğer alanlara göre daha sık karşılaşılmaktadır. Yapılan fasyotomiler ise genellikle primer ya da grefle rekonstrükte edilmektedir. Önkol distalinde vital yapıların örtülmesi amacı ile 5 hastada ALT serbest flebi ve iki hastada posterior interosseous arter flebi tercih edilmiştir.
Dirsek defektlerinde sıklıkla pediküllü latissimus dorsi ile rekonstrüksiyon uygulanmaktadır. Bu seride 2 olguda rotasyon flebi ile küçük defektler örtülmüş ve 4 olguda daha büyük olan dirsek defekti torokolomber flep ile rekonstrükte edilmiştir. Bu çalışmada serbest flep ile rekonstrüksiyonda sadece 1 hastada latissimus dorsi kas-deri flebi ile rekonstrüksiyon uygulanmıştır.
Ayrıca dirsek artrodezi uygulanan iki hastada plak vida üzeri biseps brachii kas flebi ile örtülmüştür. Dirsek artrodezi uygulanan hastalarda biceps kası fonksiyonunu kaybettiği için fonksiyonel defisit saptanmamıştır.
Bu çalışmada iki hastada travma sonrası açık humerus kırığı sebebiyle ekpoze plak-vida üzeri pediküllü latissimus dorsi kas deri flebi ile rekonstrükte edilmiştir. Bu çalışmada posterior radial kollateral arter perforatör flebi kolun üst lateral bölge defektlerinde propellar olarak kullanılmıştır. Bir hastada venöz yetmezlik gözlenmiştir ancak takiplerde venöz yetmezlik gerilemiş ve flep kaybı yaşanmamıştır.

Sonuç: Parmak ucu dışındaki üst ekstremite rekonstrüksiyonunda birçok prosedür olup cilt grftlerinden serbest fleplere kadar rekonstrüktif merdivenin her basamağı defekt lokalizasyonu ve karakterine göre kullanılmaktadır. Bu yöntemlerin birbirine göre avantajları ve dezavantajları olsa da amaç maksimum doku uyumu ve fonksiyon ile minimal morbiditeyi elde etmektir.

Anahtar Kelimeler: Üst ekstremite, Yumuşak doku rekonstrüksiyonu, Flep

Fig 1

SS-090
İnnerve Digital Arter Perforatör Flebi İle Parmak Ucu Doku Defektlerinin Rekonstruksiyonu

Kamil Yamak[1], Berrak Karatan[2]
[1]İzmir Bozyaka Eğitim ve Araştırma Hastanesi Ortopedi ve Travmatoloji, İzmir
[2]İzmir Bozyaka Eğitim ve Araştırma Hastanesi Plastik, Rekonstrüktif ve Estetik Cerrahi, İzmir

Giriş: Parmak ucu defektlerinin rekonstrüksiyonunda amaç, duyusal ve mekanik fonksiyonların yeniden kazanmak ve estetik açıdan kabul edilebilir bir sonuç elde etmektir. Literatürde bu amaçla parmak ucu rekonstüksiyonu için bir çok flep tanımlanmıştır. Bu çalışmanın amacı, parmak ucu rekonstrüksiyonunda kullanılan innerve digital arter perforatör flebi (IDAP) ile ilgili deneyimlerimizi sunmaktır.

Materyal-Metod: Mayıs 2018- Mayıs 2019 tarihleri arasında, parmak ucu doku defekti nedeniyle IDAP ile rekonstrukte edilen ve en az 6 ay süre ile düzenli takip edilen 7 hasta çalışmaya dahil edildi. Hastaların işe dönüş süreleri ve takip süresince gelişen komplikasyonlar kayıt edildi.

Bulgular: Parmak ucu doku defekti nedeniyle IDAP uygulanan 7 hastanın yaş ortalaması 33.2 yıl (22-46) olup, ortalama takip süresi 7.1 ay(6-10 ay)dı. 2 hastada sağ el 1.parmak, bir hastada sol el 1.parmak, 2 hastada sol el 2.parmak, 2 hastada sağ el 2.parmak ucunda doku defekti mevcuttu. Defekt tipi 3 hastada transvers, 2 hastada lateral oblik, 2 hastada volar oblikti. Defekt boyutları 1,5*1,5cm ile 3*2,5cm arasında değişmekte idi. Yedi hastanın tamamında cerrahi sonrası 2.günde başlayıp, 8.günde ek müdahaleye gerek kalmadan gerileyerek düzelen geçici venöz konjesyon görüldü. Hastalar ortalama 5 günde (3-9 gün) taburcu edildi. Fleplerin hiçbirinde parsiyel-total nekroz ve enfeksiyon görülmedi, ikincil cerrahi işlem gerekmedi. Hiçbir hastada soğuk intoleransı

görülmedi. Hastalar ortalama 44.2 günde (38-55 gün) işlerine geri döndüler. Donör sahalar tam kalınlıkta deri grefti ile onarıldı. Donör saha morbiditesi görülmedi.

Sonuç: İnnerve digital arter perforatör flebi (IDAP), minimal invazif olarak, daha az mikrocerrahi tecrübe ile, nispeten daha kısa sürede, tek aşamalı olarak parmak ucu defektlerinde güvenilir bir iyileşme sağlamaktadır. Flebin propellar yapısı nedeniyle değişik defekt tiplerinde kullanılabilmektedir. Geçici venöz konjesyon gelişmesi nedeniyle hastaların post-operatif dönemde yakın takibi gerekmektedir.

Anahtar Kelimeler: İnerve flep, Parmak ucu rekonstrüksiyonu, perforatör flep

Tablo 1

	Yaş	Cinsiyet	Defekt lokalizasyonu	Defekt tipi	Defekt boyutu	İşe dönüş süresi	Takip süresi
1	26	Erkek	Sol el 2. parmak	Transvers	1,5x2 cm	40 gün	10 ay
2	32	Erkek	Sağ el 1. parmak	Lateral oblik	3x2,5 cm	55 gün	8 ay
3	46	Erkek	Sağ el 1. parmak	Lateral oblik	3x2 cm	50 gün	8 ay
4	45	Erkek	Sol el 1. parmak	Transvers-oblik	2x2,5 cm	48 gün	6 ay
5	22	Erkek	Sağ el 2. parmak	Volar oblik	1,5x1,5 cm	36 gün	6 ay
6	29	Erkek	Sol el 2. parmak	Volar oblik	1,5x1,5 cm	38 gün	6 ay
7	33	Erkek	Sağ el 2. parmak	Transvers	1,5x1,5 cm	42 gün	6 ay

SS-091
Duygulu ve Duygusuz Ters Akımlı Homodijital Ada Fleplerinin Kıyaslanması

Musa Kemal Keleş[1], Feridun Elmas[1], Uğur Horoz[2], Sebat Karamürsel[1]
[1]Dıskapı Yıldırım Beyazıt Training and Research Hospital, Department of Plastic, Reconstructive and Aesthetic Surgery Ankara, Turkey
[2]Dr. Ersin Arslan Hospital, Department of Plastic Surgery, Gaziantep, Turkey

Amaç: Ters akımlı homodijital ada flepleri kabul edilebilir kozmetik ve fonksiyonel sonuçlarının olması, stabil pedikülün olması, kısa süreli immobilizasyon ve tek aşamalı prosedür olması açısından distal parmak rekonstrüksiyonlarında iyi birer seçenektirler. Ters akımlı homodijital ada flepleri birçok farklı şekilde tasarlanabilir. Bu çalışmanın amacı duyulu olarak kaldırılan ters akımlı homodijital ada fleplerinin duyusuz olarak kaldırılanlar ile kıyaslanmasıdır.

Yöntem ve Gereçler: Aralık 2015 ve Haziran 2017 yılları arasında ters akımlı homodijital flepler ile distal parmak bölgesi'nin rekonstrüksiyonu 24 hastada gerçekleştirildi. Hastalar iki gruba ayrıldı. Birinci grupta flep dijital sinir ile birlikte kaldırılırken ikinci grupta dijital sinir dahil edilmedi. Değerlendirmede görünüm, iki nokta diskriminasyonu, soğuk intoleransı, dash skoru, işe dönüş zamanı değerlendirildi. Hastalar en az 8 ay takip edilmişlerdi

Bulgular: 24 hastada toplam 26 flep yapıldı (16 tane duyulu, 10 tane duyusuz). İki grup arasında iki nokta diskriminasyonu ölçümleri, dash skor ölçümleri, işe dönüş zamanı, erken ve geç komplikasyon oranları açısından bir fark bulunmadı.

Sonuç: Küçük çaplı distal parmak bölgesi defektleri duyusuz homodijital ada flebi kullanılarak, duygulanımda herhangi bir farklılık oluşmadan rekonstrükte edilebilir. Büyük defektlerde ise duyulu flepler tercih edilmesi daha uygun olabilir.

Anahtar Kelimeler: parmak ucu, pulpa, ters akımlı homodijital ada flebi, iki nokta ayrımı

SS-092
2014-2019 Yılları Arasındaki Üst Ekstremite Travmalarında Mikrocerrahi Deneyimlerimiz

Bilsev İnce, Mahmut Tekecik, Mehmet Dadacı
Necmettin Erbakan Üniversitesi Meram Tıp Fakültesi, Plastik Rekonstrüktif ve Estetik Cerrahi Ana Bilim Dalı, Konya

Giriş: El yaralanmaları, son derece sık görülen ve çoğu zaman cerrahi onarım gerektiren durumlardır.El yaralanmaları taşıdıkları işlevsel önem nedeniyle morbidite oranı yüksek olan ve uzun süreli işgücü kaybına yol açan patolojilerdir. Trybus ve ark. yayınladığı bir seride; tüm yaralanmaların %6,6 - 28,6 arasında değişen bir oranını, kas-iskelet sistemine ait travmaların ise yaklaşık %28 ini el yaralanmalarının oluşturduğu bildirmiştir.Yaralanmalar temel olarak endüstriyel faaliyetler esnasında gerçekleşse de, evde, trafikte, kamusal alanda, spor faaliyetlerinde de gerçekleşmektedir(1). Mikrocerrahi aletlerin gelişmesi, mikrocerrahi deneyiminin artması ameliyat sonrası dönemde yakın takip, gerekli destek ajanlar (antikoagülan, antiagregan vs.) kullanılması replantasyon, revaskülarizasyon, sinir koaptasyonlarındaki başarıyı artırmıştır.
Bu çalışmadaki amacımız önemli bir sanayi ve tarım merkezi olan bölgemizde görülen el yaralanmalarının epidemiyolojik olarak incelenip; tedavi ve takip yöntemlerinin gelişimine katkı sağlamaktır.

Hastalar-Yöntem: Mart 2014-Nisan 2019 yılları arasında tedavi edilen el travmalı hastalara ait veriler retrospektif olarak analiz edildi. İncelemeye mikrocerrahi teknikler ile revaskülarizasyon, replantasyon ve sinir onarımı yapılan toplam 402 hasta dahil edildi. Çalışmamızda 402 hasta genel bilgiler, etyoloji, yaralanma tipi, uygulanan tedavi yöntemleri ve benzer kriterlere göre sınıflandırılmıştır. Replantasyon yapılan hastalar 7-12 gün süre ile serviste takip edildi. Replantasyon ve revaskülarizasyon yapılan hastalara 100-300 mg/gün ASA(asetil salisilik asit) peroral başlandı. Sinir koaptasyonu yapılan hastalara B12 vitamini peroral verildi. Replantasyon yapılan hastalara intravenöz heparin infüzyonu başlandı. İnfüzyona kan parametreleri kontrolleri yapılarak komplikasyon gelişmediği taktirde 5 gün devam edildi. Daha sonra düşük molekül ağırlıklı heparine geçildi. Postoperatif dönemde venöz yetmezlik gelişen hastalara kanatma ve sülük uygulaması yapıldı. Hastalara taburculuk sırasında ASA, B-12 vitamini ve düşük molekül ağırlıklı heparin reçete edildi.

Bulgular: Hastaların cinsiyet ve yaş grubuna göre dağılımı incelendiğinde; 333 hastanın erkek (%82,8), 69 hastanın ise kadın (%17,2) olduğu görüldü.En küçük hastamız 2 en büyük hastamız 81 yaşında olup hastalarımızın yaş ortalaması 34,5 idi. Hastaların 58'i (%14,4) 18 yaş altı pediatrik grupta yer alırken, 300 hasta (%74,7) 19 - 59 yaş arası genç erişkin - erişkin yaş grubunda, 44 hasta ise

(%10,9) 60 yaş üstü geriatrik yaş grubunda yer almaktaydı. Yaralanmanın etyolojisine bakıldığında giyotin tipi yaralanması olan 202 hasta (%50,25), crush yaralanması olan 188 hasta (%46,77), avülsiyon tipi yaralanması olan 12 hasta (%2,98) olduğu görüldü. Giyotin tipi yaralanması olan hastalar içinde sık karşılaşılan 'cama yumruk atma' ayrı bir etken olarak değerlendirildi. Cama yumruk atma sonucu el yaralanması meydana gelen hasta sayısı 78 (%38,6). Cama yumruk atma sonucu en sık yaralanma seviyesi fleksör zone 5 olduğu görüldü. Önkol ve distalinde meydana gelen 'İzole Amputasyonlar' 115 hastada (%28,6) görüldü. En sık görülen amputasyon seviyeleri distal falanks ve distal interfalangial eklem seviyesindeydi. Hastalara uygulanan mikrocerrahi tedavi yöntemleri değerlendirildiğinde; toplamda 402 hastaya ait 460 arter anastomozu, 422 sinir koaptasyonu, 151 ven anastomozu mikrocerrahi yöntemleri kullanılarak yapıldı. Replantasyon yapılan hastalarda arter anastomozu sırasında 42 adet ven grefti kullanıldı. 119 hastada izole arter anastomozu, 113 hastada izole sinir koaptasyonu yapıldı. Replantasyon yapılan 12 hasta (%10,4) revizyon için tekrar opere edildi. Replantasyon sonrası parmakta dolaşım bozukluğu olup güdük onarımı yapılan hasta sayısı 16(%13,9).

Tartışma: Mikrocerrahi tekniklerindeki ilerlemeler sayesinde replantasyon ve rekonstrüktif işlemlerin başarı oranı artış göstermiştir. Replantasyon cerrahisinin başarısını etkileyen bir diğer önemli faktör de yaralanma mekanizmasıdır. giyotin tipi amputasyon sonrası yapılan replantasyonlarda parmağın yaşama şansının ezilme ve avülsiyon tipi amputasyonlar sonrası yapılan replantasyonlara göre 5,7 kat daha başarılı bulmuşlardır. Parmakta ezilme ve avülsiyona maruziyet arttıkça başarı şansı düşmektedir(5). Sülük tedavisi de venöz yetmezlikte oldukça etkilidir ancak antibiyoterapi ve hematokrit takibi oldukça önemlidir. El yaralanması ile tedavi altına alınan hastalarda erkek cinsiyetinin belirgin şekilde yüksek olması ve özellikle çalışan erişkin-genç erişkin yaş grubunda görülmesi yaygın bir durumdur. Yaptığımız incelemede giyotin tipi yaralanmalar en sık olarak görülse de hastanemizin konumu itibariyle tarımsal faaliyetlerin yoğun olduğu bir bölgede bulunması; ezilme tarzı yaralanması olan hastaların çalışmamızın büyük bir kısmını oluşturmasına sebep olmuştur. Tarım makinelerinin yaralanmaya sebep olan dönen parçalarının korunaklarla saklanmasının, tarım ile uğraşan ailelerin sağlık çalışanları tarafından bilgilendirilmelerinin, tarım sektörünün geliştiği bölgelerdeki okullarda çocuklara tarım kazaları ve önleme yolları hakkında bilgi verilmesinin özellikle tarım makinelerine bağlı kazaların önlenmesinde faydalı olacağı düşünmekteyiz. Aynı zamanda kişisel ve kurumsal güvenlik bilincinin arttırılması, sosyal yaşam alanlarının dizaynında güvenlik unsurunun daha ön planda ele alınması el yaralanmaları büyük oranda azaltılabilir. Meydana gelen el yaralanmalarının tipi ve şekli incelendiğinde büyük bir kısmının, hastanın sosyal hayattaki faaliyetlerini sürdürmesin de direkt ya da dolaylı olarak etkili olarak günlük yaşam aktivitelerinde, çalışma kapasitesinde ve sosyal işlevlerde çok önemli kayıplara ve önemli ruhsal sorunlara neden olabilir(2). Ayrıca iş gücü kaybı, uzun fizik tedavi ve rehabilitasyon süreci, sekonder ameliyat gereksinimleri, ciddi bir ekonomik kayba da neden olmaktadır(3). Bu nedenle el travmalarının mümkün olan en az morbidite ile tedavi edilmesi, hastaların yaşam kalitesinin korunmasında son derece önemlidir(4). İyi büyütme sağlayan bir mikroskop, deneyimli cerrah, hassas mikrocerrahi aletler, postoperatif yakın takip, gerekli destek materyalleri (sülük, sedatif, antikoagülan, antiagregan vs. ilaçlar) ve ameliyat sonrası iyi bir fizik tedavi varsa replantasyon/revaskülarizasyonun başarılı olup gelişebilecek morbiditeleri azaltacağı kanaatindeyiz.

Kaynaklar:
1- Trybus M, Lorkowski J, Brongel L, Hladki W. Causes and consequences of hand injuries; The American Journal of Surgery 2006. 192; 52–57.
2- Jones NF. Concerns about human hand transplantation in the 21st century. J Hand Surg 2002; 27A:771-87.
3- Economic Analysis of Revision Amputation and Replantation Treatment of Finger Amputation Injuries Erika Davis Sears, MD, MS Ryan Shin, BS, MPH Lisa A. Prosser, PhD Kevin C. Chung, MD, MS Plastic and Reconstructive Surgery.
4- Kayalar M. Kompleks El Yaralanmalarında Cerrahi Tedavi Prensipleri. Türkiye Klinikleri J Surg Med Sci 2006. 2;17
5- Dec W. A meta-analysis of success rates for digit replantation. Tech Hand Upper Extr Surg 2006; 10:124–129

Anahtar Kelimeler: amputasyon, el cerrahisi, mikrocerrahi, replantasyon, revaskülarizasyon

2014-2019 Yılları Arasındaki Üst Ekstremite Travmalarında Mikrocerrahi Deneyimlerimiz

Cinsiyet	Hasta Sayısı	Hasta Yüzdesi
Erkek	333	%82,8
Kadın	69	%17,2
Toplam	402	%100
Yaralanma Tipi		
Giyotin	202	%50,25
Crush	188	%46,77
Avülsiyon	12	%2,98
Yaş Aralığı		
2-18	58	14,4
19-59	300	74,7
60-81	44	10,9

Yapılan Mikrocerrahi Onarımlar		
Arter Anastomozu	460	
Grefsiz	420	
Ven grefti Kullanılan	42	
Ven Anastomozu	151	
Sinir Koaptasyonu	422	
Amputasyon	**Hasta Sayısı**	**Hasta Yüzdesi**
Replantasyon yapılan	115	%100
Çeşitli nedenlerle revizyona alınan	12	%10,4
Güdük onarımı yapılan	16	%13,9

Tablo-1

SS-093
Üst Ekstremite Major Replantasyonları

Erkan Kerem Kaya, Ömer Faruk Dilek, Murat Bilgin, Selman Hakkı Altuntaş, Fuat Uslusoy, Dudu Dilek Yavuz, Mustafa Asım Aydın
Süleyman Demirel Üniversitesi Tıp Fakültesi Plastik Rekonstrüktif ve Estetik Cerrahi, Isparta

Giriş: Özellikle üst ekstremite amputasyonlarının hastaların günlük yaşamlarının yanı sıra hayat kaliteleri ve sosyal etkileşimleri üzerine etkileri de büyüktür. Her ne kadar dünya genelinde üst ekstremite amputasyonları sayıları düşüyor olsa da, Avrupada'ki previlansı 11.6/100.000 civarında seyretmektedir.

Etkilenen bireyler çoğunlukla genç erkek ve aktif bireyler olup yüksek enerjili travmalara maruz kalmaktadırlar. Major amputasyonlar genellikle eşlik eden diğer ağır travmalarla beraber görüldüğünden replantasyon kararı, hastaya ek sistemik zararlı etkide bulunulmaması göz önünde bulundurularak verilmelidir. Literatürdeki major üst ekstremite replantasyon başarısı %77-93 aralığında bildirilmektedir.

Her ne kadar protezlerde son yıllarda büyük gelişmeler kaydedilmişse de, protezlerin hasta reddi oranı hala yüksek olup, replantasyon sonuçlarının daha başarılı olabildiğine inanılmaktadır.

Metot: 2000-2019 yılları arasında Süleyman Demirel Üniversitesi Tıp Fakültesi Plastik Rekonstrüktif ve Estetik

Cerrahi Anabilim Dalı bünyesinde gerçekleştirilen üst ekstremite replantasyon sonuçları derlendi.

Radiokarpal eklemin daha proksimalindeki üst ekstremite amputasyonları dahil edildi. Travmatik uzvun beden ile bütünlüğünün tam olarak kesildiği amputasyonlar total amputasyon olarak adlandırılırken, travmatik uzuvla beden arasında deri, kas veya sinirsel köprülerinin bulunduğu, major arter bağlantılarının tamamen kesildiği ve kollateral yollardan travma seviyesi distaline hiç arteriyel kanlanmanın olmadığı amputasyonlar kısmi amputasyon olarak sınıflandırıldı. Travma seviyesinde kemik veya major arteriyal yapı köprüsü bulunan vakalar distal arteriyel kanlanmaları olmasa da çalışmaya dahil edilmedi. Hastalar travma seviyesi, amputasyon çeşidi(total-kısmi), travma şekli, yapılan primer onarımlar, geçirilen ek cerrahiler, takip süresi ve demografik olarak karşılaştırıldı. Sinir allogrefti kullanılan hastalar primer onarım yapılan veya otolog sinir grefti kullanılan hastalarla karşılaştırıldı. Fonksiyonel sonuçlar DASH(The Disabilites of the Arm, Shoulder and Hand), MHQ(Michigan Hand Questionnarie), FIM(Functional Independence Measurement), CHEN Skalası, SF-36, Pinch ve Grip Güçleri, iki nokta diskriminasyonu testi ve Sammes-Weistein monoflaman testleri ile değerlendirildi.

Sonuçlar: Dahil etme kriterlerine uyan 14 hasta bulundu. 13 tanesi erkek hasta idi. Ortalama yaşları 20.5 bulundu. 3 vaka önkol seviyesinde yaralanmaya sahipken 11 tanesinin yaralanmaları ise humerus seviyesindeydi. Yaralanmaların 8 tanesi kısmi, 6 tanesi tam amputasyondu. 11/14 hastada başarılı replantasyon gerçekleştirildi. Replantasyon denen 13 hastanın tamamında arteriyel yapılar ven greftleri ile rekonstrükte edilmiş olduğu görüldü. Sinirlerde ise 3 vakada primer onarım yapılabilirken geri kalanında sinir greftleri(otolojen veya allojen) kullnaıldığı görüldü.
Replantasyonu başarılı olmayan 2 tam amputasyon vakasına sırasıyla postoperatif 8 ve 29. günlerinde enfeksiyon nedeniyle debridman ve güdük onarımı yapıldı. 1 hastaya ise genel durum bozukluğu nedeniyle replantasyon denenmedi. Yaralanma sebepleri 8/14 hastada araç içi trafik kazasıyken, diğerlerinde çeşitli iş kazalarıydı. Yaralanmaların hepsi ezilme ve avülsiyon içermekteydi. Hastaneye geliş süreleri ortalama 2.1 saat, revaskülarizasyona kadar geçen süre ise ortalama 1.8 saat olarak bulundu. Başarılı replantasyon yapılan hastaların ortalama takip süreleri 5.5 yıl idi (1-18 yıl). 2 hastada 10 cm den fazla sinir defekti olması nedeniyle sinir allografti kullanıldı. Ortalama FIM skorları 120, DASH skoru 120, SF-36 ise.....Chen skoru 10 hasta için I ve II iken, 2 hasta için III ve 2 hasta için IV olarak bulundu. (MHQ değerlendirmeleri devam etmektedir).
Sinir allogrefti kullanılan 2 hastalanın ortalama takip süreleri 12 yıl idi. Bu hastalardan 2 yaşında tedavi edilenin CHEN skoru II bulunurken, 19 yaşında tedavi edilenin IV olarak hesaplandı. Grip ve pinch strength skorları 10 hastada sağlam elin %80 i veya daha fazlası düzeyindeydi. Allogreftli hastalarda hiperestezi saptandı. (SF-36 analizleri ve Monoflaman test analizleri devam etmektedir).

Tartışma: Replante edilen üst ekstremitelerin uzun dönem subjektif sonuçları hem hastaları hem cerrahları tatmin etmektedir. Hastalar postoperatif 2 yıla kadar gelişmenin devam ettiğini bildirmektedir.
Bununla birlikte replantasyon kararı için öncelikle hastanın eşlik eden komorbidite ve yaralanmaları etraflıca değerlendirilmeli ve hastanın hayatı riske atılmamalıdır.
Bu karar oldukça hızlı verilmelidir. Alt ekstremite için hızlı karar vermeye yardımcı algoritmalar tanımlanmışken, üst ekstremite için bu karar her vakanın kendine özgü durumu içerisinde değerlendirilmelidir. Serimizdeki 1 hastanın eşlik eden pnömotoraks ve intraserebral hemorajisi bulunmaktaydı. Ameliyat masasında tansiyonları 80/40 civarlarında seyreden hastaya replantasyon denenmeden güdük onarımı yapılmıştır.
Başarılı replantasyon sonrasında sıklıkla deri bütünlüğü rekonstrüksiyonu, fonksiyonel kas-tendon transferleri veya flepleri, sinir greftleri tenoliz gibi işlemler sıklıkla gerekmektedir.
Postoperatif hasta bakımı disiplinler arası iyi bir uyum ve hasta bakımı gerektirmektedir. Bizim serimizde başlangıçta deri örtüsü yeterli olmayan ve daha ağır rekonstrüksiyonlar için uygun genel sağlık durumunda sahip olmayan iki hastanın replante edilen uzuvları -her ne kadar özenli ve titiz bakım yapılsa da- psödomonas kaynaklı enfeksiyon nedeniyle geri alınmak durumunda kalmıştır. Bunun yanında hasta uyumu ve takibi de oldukça önemlidir. Postoperatif 1 yılda ilk kontrolüne gelen bir tam amputasyon hastamızda kemik kaynamaması temelli iyileşme bozuklukları sonucunda CHEN IV olarak kötü fonksiyonellikle sonuçlanmıştır. Bu hastada elektif amputasyon ve güdük onarımı planlanmaktadır.
Sinir allogrefti kullanılan 2 yaşındaki hastamıza babasından, 17 yaşındaki hastamıza ise kadavradan kaynak sağlanmıştır. Ortalama 12 yıllık takip sonucunda bu hastaların CHEN skorları sırasıyla I ve III olarak bulunmuştur. Başlangıçta sağlam sinir köprüleri bulunan 6 hastanın, travmaları ne kadar ağır olsa da fonksiyonel sonuçlarının sağlam sinir köprüsü bulunmayanlardan anlamlı olarak daha iyi olduğu saptanmıştır. Tecrübelerimize göre sağlam sinir köprüsü bulunan ve özellikle genç ve çocuk hastalarda replantasyon kararında daha inatçı davranılmalıdır. Çocuk hastalardaki iyi sonuçlarımız bu görüşümüzü desteklemektedir.
CHEN I ve II hastalar 10/14 oldukça tatmin bir sonuç betimlemekte olup, bu hastaların hiç birinde normal fonksiyonellik elde edilememiştir.
Major üst ekstremite replantasyonu iyi seçilmiş vakalarda, çocuk hastalarda ve her ne kadar gros hasarlı gözükse de sinirsel köprü içeren yaralanmalarda amputasyon ve protez kullanımına karşı iyi bir alternatif oluşturmaktadır.
Sterling Bunnell'e göre kötü bir el iyi bir güdük onarımdan daha üstündür. 3/4 CHEN III ve IV skorlu hastamız mevcut ellerinin tam beklentilerini karşılamasa da tekrar ampüte edilmesine sıcak bakmamıştır. 1 hasta ise humeral kaynamama komplikasyonuna karşı yapılabilecek rekonstrüktif işlemleri onaylamamıştır.
Travmatik üst ekstremite amputasyonlarında fonksiyonel geri dönüş uygun cerrahi müdahale ve postoperatif rehabilitasyona bağlıdır. Ekstremitenin maksimal uzunluğu ve eklem fonksiyonlarının korunmaya çalışılması önemli hedeflerdendir. Özellikle deri defekti olan ve kısa dönemde kalıcı rekonstrüktif işlem uygulanması mümkün olmayan hastalarda prognoz daha kötü olup, bu hastalarda enfeksiyonlarla mücadele için tüm tedbirler alınmalıdır.
Çalışmamızda sinirsel bağlantıların başlangıçtaki mevcudiyeti, fonksiyonel sonuçlar için en önemli unsurlardan biri olarak saptanmıştır. Sinir onarımları primer olarak yapılamadığında erken dönemde greft ile rekonstrüksiyon iyi sonuç vermektedir. Yeterli donör sinire sahip olmayan hastalarda allojenik sinir greftleri uygun alternatiflerdir.

Anahtar Kelimeler: Üst ekstremite, el, replantasyon, major, amputasyon

Üst Ekstremite Kısmi Amputasyonuna Örnek

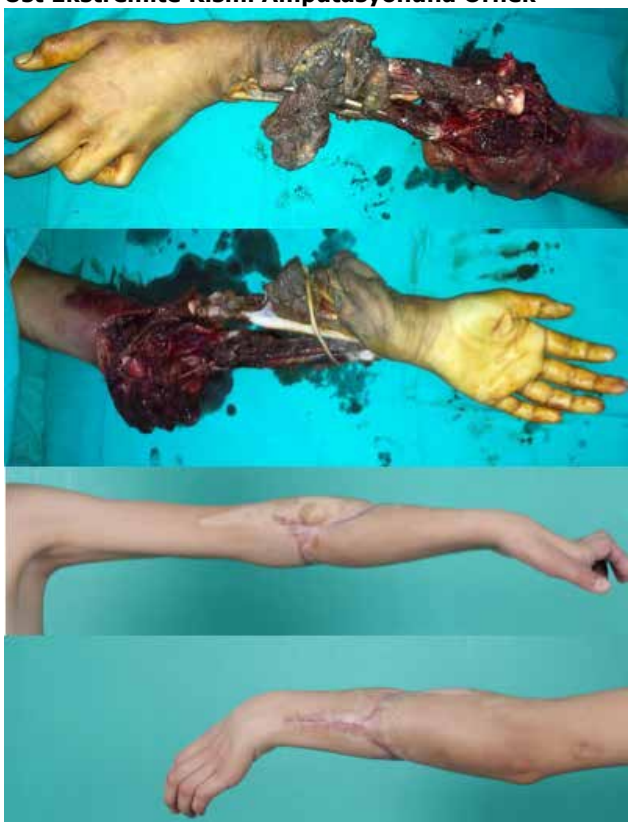

14 yaşındaki havaalanı bagaj taşıma platformuna sıkışma sonrasu oluşan ezilme ve avülsiyon tarzındaki kısmi üst ekstremite amputasyonu ve 1 sene sonraki sonuçları

SS-094
El Parmak Yaralanmalarında Dorsal Metakarpal Arter Bazlı Perforatör Flep Kullanımı

Emrah Kağan Yaşar, Can İlker Demir, Alper Aytaç, Murat Şahin Alagöz
Kocaeli Üniversitesi Tıp Fakültesi, Plastik Rekonstrüktif ve Estetik Cerrahi AD, Kocaeli

Giriş: Dorsal metakapal arter (DMA) flebi fasyokütan flep olup el yumuşak doku defektlerinin rekonstrüksiyonunda hem antegrad hem retrograd olarak kullanılabilen bir fleptir.
Çoklu seviyeli perforatörlerin varlığı, pedikülün seyri ve sakrifiye edilebilir olması sebebiyle özellikle distal seviyeli perforatör bazlı hazırlanan flepler metakarpofalangeal bölge ve distali için rekonstrüksiyonda güvenilir bir seçenektir. DMA flebinin disseksiyonu, birinci, ikinci DMA bazlı ve diğer DMA flepleri arasında farklılık göstermektedir. Pedikül dorsal metakarpal arteri ve perforatörlerini, konkomitan venleri ve radial sinir dallarını kapsar. Dominant perforatör metakarp boynunun yaklaşık 1 cm proksimalinde, intermetakarpal boşluk yerleşimli olup bu nokta flebin pivotal noktasını teşkil etmektedir.
İyileşme sürecinde kontraktür gelişimden kaçınabilmek için flep disseksiyonunda, flebe dahil edilecek olan cilt dokusunun metakarp boynu ve proksimaline uzatılmaması gerekmektedir. Flebin eleve edilmesi sonrası donör alan deri grefti ile onarılabileceği gibi primer onarımı da mümkündür.

Materyal-Metod: Kliniğimizde, 2017-2019 yılları arası el yaralanması sonrası oluşan yumuşak doku defektleri DMA flebi ile rekonstrükte edilmiş olan 6 vaka incelenmiştir.
Söz konusu vakaların 5 tanesinde parmakların dorsalinde, 1 tanesinde ise volar yüzde bulunan defektlerin rekonstrüksiyonu amacıyla DMA flebi kullanıldı. Travmadan etkilenmedikleri için defektlere yakın komşu DMA flepleri tercih edilebildi. 3 adet ikinci DMA, 1 adet üçüncü DMA, 2 adet de dördüncü DMA bölgeleri kullanıldı. Dört vakada flep donör saha primer onarılırken ikisinde flep donör sahada oluşan defekt deri grefti ile rekonstrükte edildi.

Sonuç: El yumuşak doku defektleri DMA flebi ile rekonstrükte edilmiş 6 vakanın taburculuk süreleri 1-3 gün arasındaydı. Greftlerde eleminasyon izlenmedi. Bir vakada flep distalinde parsiyel nekroz izlendi ve sekonder takibiyle tatminkar sonuç elde edildi.

Tartışma: Pedikülün seyri ve sakrifiye edilebilir olması sebebiyle rekonstrüksiyonunda güvenilir bir seçenek olan DMA flebi, özellikle proksimal falangeal bölgede yumuşak doku rekonstrüksiyonunda kullanılabilecek güvenli bir seçenektir. Ayrıca distal falangeal dorsal bölge rekonstrüksiyonu için de kullanılabilir. Düz hatlı veya 'S' şeklinde planlanabilecek farklı flep dizaynları mümkündür. Bu flebin yaygınlaşmasıyla uzak pediküllü fleplerin kullanımını ve bu fleplere bağlı oluşabilecek komorbid durumları azaltmışır.

Kaynak:
1 Koch H, Bruckmann L, Hubmer M, Scharnagl E. Extended reverse dorsal metacarpal artery flap: Clinical experience and donor site morbidity. J Plast Reconstr Aesthet Surg. 2007;60:349–55
2 Quaba AA, Davison PM. The distally-based dorsal hand flap. Br J Plast Surg. 1990;43:28–39.

Anahtar Kelimeler: Metakarpofalangeal bölge, DMA, Quaba, Perforatör Flep

Resim 1

DMA yapılan hastaların operasyon esnasında ve hemen operasyon bitiminde görünümleri

Tablo 1

Cinsiyet	Yaş	Yaralanma Şekli	Anatomik Bölge	Rekonstrüksiyon	Komplikasyon
E	27	Friksiyon	2. Parmak Proksimali Dorsali	Flep Greft(Donör sahaya)	-
E	39	Avülsiyon	5.Parmak Dorsoulnari	Flep Greft(travma defektine)	Parsiyel Nekroz
E	36	Kimyasal Yanık	4.Parmak dorsoradiali	Flep	-
K	23	Crush	2.metakarpofalengeal eklem dorsali	Flep	-
E	38	Kimyasal Yanık	5.Parmak dorsali	Flep Greft(Donör sahaya)	-
E	34	Elektrik Yanığı	2.Parmak Proksimali Volari	Flep	-

DMA Bazlı Fleple Rekonstrükte Edilen Hasta Verileri

SS-095
Başparmak Defektlerinde İyi Bir Alternatif: Birinci Dorsal Metakarpal Arter Flebi

Arda Küçükgüven, Hakan Uzun, Ali Emre Aksu
Hacettepe Üniversitesi Tıp Fakültesi, Plastik, Rekonstrüktif ve Estetik Cerrahi Anabilim Dalı, Ankara

Giriş: Ekspoze olmuş kemik ve tendon yaralanmalarını içeren, derin doku defektine sahip başparmak yaralanmaları el cerrahları için sıklıkla zorlu vakalardır.

Başparmağın el fonksiyonunun %40'ını oluşturduğu düşünüldüğünde; başparmağın uzunluğunu, stabilitesini, duyusal hassasiyetini ve mobilitesini rekonstrükte etmek için titiz bir cerrahi planlama gerekmektedir. Özellikle fonksiyonel açıdan çok önemli olan pulpa defektleri, iyi vaskülerize ve duyusal inervasyonu olan dokular ile mümkün olan en güvenli şekilde rekonstrükte edilmelidir.

Final fonksiyonel değerlendirmede kortikal reoryantasyon ve parmak motor hareketleri önemli yer tutmaktadır. Literatürde başparmak doku defektlerinin rekonstrüksiyonu için birçok alternatif tanımlanmıştır. Tüm bu çeşitliliğe rağmen her tekniğin kendi dezavantajları mevcuttur. Bu teknikler arasında Foucher'in birinci dorsal metakarpal arter flebi (BDMAF) donör saha morbiditesinin azlığı, estetik uyumluluğu, duyusal kazanımları ve kortikal reoryantasyon imkanı sağlaması sebebi ile günümüzde başparmak yumuşak doku defektlerinde en iyi seçeneklerden biridir.
Bu çalışmada; kliniğimizde BDMAF ile elde 1. parmak defekt rekonstrüksiyonu geçirmiş hastalar üzerinden bu flebin güvenilirliğini, kullanılabilirliğini, limitasyonlarını, avantajlarını ve fonksiyonel sonuçlarını kantitatif olarak sunmak amaçlanmıştır.

Yöntem: El başparmağında ekspoze tendon ya da kemiğin olduğu tek parmak yaralanmaları, >1 yıl postoperatif takip süreci, >1,5 cm2'lik defekt, başparmağın duyusunun ya da konturunun rekonstrükte edilme ihtiyacı çalışma grubuna dahil edilme kriterlerini oluşturmuştur. <1,5 cm2'lik defektler; lokal flepler, sekonder iyileşme ya da deri grefti ile fonksiyonel kaybın minimal olacağı yaralanmalar; 1. parmak proksimal falanks dorsalinde ya da muhtemel BDMA aksında yaralanmanın eşlik ettiği durumlar; diyabetli, sigara içen ya da ameliyat sonrası takip sürecini tamamlayamayan hastalar çalışma grubundan dışlanma kriterlerini oluşturmuştur. Dahil edilen 7 hastanın başparmaklarındaki yumuşak doku defektleri BDMAF ile rekonstrükte edildi. En az 1 yıllık postoperatif takipler sonucu hastaların etiyoloji, yaş, cinsiyet, rekonstrüksiyon zamanlaması (acil cerrahi, geciktirilmiş cerrahi), flep yaşamsallığı (kısmi ya da tam nekroz, tam yaşamsallık), Semmes–Weinstein monofilament testi, statik iki nokta ayrım testi, ağrı (donör bölge ve başparmak; 0-10 arası skorlar), kortilal reoryantasyon (tam, kısmi), soğuk intolerans testi (0, 1-25, 25-50, 51-75, 76-100 şeklindeki skorlar sırasıyla: yok,hafif, orta, şiddetli ya da çok şiddetli), Michigan El Değerlendirme Anketi (1-5 arası skorlar) parametreleri ile değerlendirilmesi yapıldı.

Bulgular: Çalışmaya dahil edilen 7 hastanın yaş ortalaması 41,3'tü (aralık: 29-55 yaş) ve tümü erkek hastalardı. Etiyolojik açıdan hastaların 3'ü iş kazası, 2'si ev yaralanması, biri onkolojik ve biri de pulpada hiperaljezi ve deformasyon sebepleri ile merkezimize başvurdular. Hastaların 2'sinde acil cerrahi girişim yapılırken geri kalan 5 hastada geciktirilmiş müdahale gerçekleştirildi. Postoperatif süreçte sadece bir flepte takip ile sekonder olarak iyileşen kısmi flep nekrozu görülürken, geri kalan tüm fleplerde tam yaşamsallık gözlemlendi. Ağrı değerlendirmesinde donör alanda hiçbir hastada ağrı gözlenmezken, flebin getirildiği başparmaktaki ortalama ağrı skoru 10 üzerinden 0,43'tü. Kortikal reoryantasyon 2 hastada kısmi iken geri kalan hastalarda tam olarak gözlemlendi. Soğuk intolerans testine göre 0-100 arasındaki skorlara bakıldığında ortalama sonucun hafif soğuk intoleransı olduğu görüldü. Fleplerdeki statik iki nokta ayrımı testine göre sonuç ortalama 9,4 mm (aralık: 7-13 mm) olarak bulundu. Semmes-Weinstein monofilament testine göre ortalama sonucun 3,9 g (aralık: 3,18- 4,17) olduğu görüldü. Michigan El Değerlendirme Anketi'ne göre ortalama skor 5 üzerinden 4,1 olarak bulundu.

Tartışma: Başparmak doku defektleri; ekspoze kalmış tendon ya da kemik yapılarının üzerini örtebilen, parmak duyusunu, stabilitesini ve estetiğini iyi ölçüde rekonstrükte edebilecek, kanlanması ve inervasyonu iyi olan deri örtüsüne ihtiyaç duyar. Bu rekonstrüksiyon ihtiyacına cevap verebilecek alternatifler arasından lokal flep transferleri inervasyonu iyi doku sunmasına rağmen, flebin yeterince uzağa taşınamayışı önemli bir dezavantajdır. Diğer bir alternatif, duyu inervasyonu olan çapraz parmak flebidir.
Fakat bu flebin mikrocerrahi olarak sinir koaptasyonu gerektirmesi, yaralanan parmağın 3 haftalık pasif immobilizasyonu ve flep ayrılması gibi ikinci bir cerrahi gerektirmesi dezavantajlarını oluşturmaktadır. Littler'in nörovasküler ada flebi kullanışlı ve iyi bir alteratiftir.
Fakat bir dijital arterin sakrifiye edilme gerekliliği, donör sahada kontraktür gibi morbiditelere sebebiyet verebilmesi dezavantajlarını oluşturmaktadır. Ayak başparmağından tasarlanan serbest flepler ise el başparmak pulpasında estetik ve duyusal olarak tatmin edici sonuçları olmasına rağmen mikrocerrahi damar ve sinir onarımları gerektirmesi, mikrocerrahi açıdan olası komplikasyonlar ve BDMAF gibi teknik olarak daha basit müdahaleler ile benzer sonuçların edilebilmesi durumlarından dolayı tercih sebebi değildir. BDMAF; başparmak yumuşak dokusu ile benzer yapıda olması, postoperatif renk uyumu, kaybolan duyusal inervasyonun yüzeyel radyal sinirin terminal dalları ve ana dijital sinirlerin dorsal dalları ile restore edilebilme imkanı sunması sebebi ile başparmak yumuşak doku defektlerinde, özellikle de pulpa defektlerinde birinci seçenek haline gelmiştir.

Anahtar Kelimeler: başparmak, defekt, flep, foucher, rekonstrüksiyon

Birinci dorsal metakarpal arter flebi

SS-096
296 Parmak Replantasyonunda Retrospektif Revizyon Değerlendirmesi-Seviye, Zaman, Yaralanma Şekli Önemli mi?

Burak Sercan Erçin, Fatih Kabakaş, İsmail Bülent Özçelik, Berkan Mersa
İST-EL Mikrocerrahi ve Rehabilitasyon Grubu

Giriş: Cerrahi mikroskobun icadı ve tekniklerin gelişmesiyle günümüzde bir çok merkezde replantasyon cerrahisi yapılmaktadır. Replantasyonda yapılacaklar üzerine bir çok çalışma varken replantasyon revizyonlarının üzerinde çok durulmamış bununla birlikte etioyolojik ve metodolojik çalışma eksikliği mevcuttur. Bu çalışmamızda merkezimizde yapılan replantasyonlar retrospektif olarak taranmıştır ve kendi aralarında kıyaslamalardan sonuçların sunulması amaçlanmıştır.

Metod: Retrospektif olan bu çalışmada 2013-2018 yılları arasında 296 replantasyon gerçekleştirildi. Replantasyon sonrası revizyon yapılan replantlar seviye, yaralanma şekli, çoklu ampütasyon olup olmayışı açısından kendi aralarında kıyaslanmıştır.

Sonuçlar: 2013-2018 yılları arasında 296 replantasyon gerçekleştirildi. Bunların 44'ü çoklu replantasyonlardı. Replantasyon başarı oranı %93.6'ydı (277/296). Revizyon oranı ise %8.1'di (24/296). Revizyon sonrası başarı oranı %54(13/24) olarak saptandı. Revizyona alınan replantasyonların 23'ü arteriyel 1'i venöz yetmezlik nedeniyle alındı. Arteriyel problemli 23 replantın 10 tanesinde ven grefti konulmuş ve %50 oranında salvaj sağlanmıştı. Ezilme tipi ampütasyonlar avulziyon tipine göre daha sık görüldü (n:14-n:10). Tüm avülziyon ampütasyonları %50 başarı oranı sağlanmış. Ezilme revizyon başarı oranı %57 olarak saptanmış ve ampütasyon tipleri arasında revizyon başarısı açısından anlamlı fark bulunamamıştır. 44 çoklu parmak replantasyonunda revizyon oranı tekli replantasyonlara göre anlamlı olarak fazlaydı (10/44) (%22 - %8.1). Çoklu parmak ampütasyonları sonrası başarı oranlarının genel başarı oranına kıyasla anlamlı bir farkı yoktu (%50-%54). Seviyeler açısından değerlendirildiğinde Tamai Zone 1 seviyesinde revizyon başarısı Tamai zone 2 seviyesine kıyasla anlamlı olarak fazladır (5/8- 6/14) (%62- %42). Post-operatif en son 10. Gün replant revizyona alınmıştır. Bununla birlikte 6.gün ve sonrasında yapılan revizyonlarda başarılı replant olmamıştır.

Tartışma: Çalışma verileri literatür ile kıyaslandığında revizyona alınan replantların neredeyse tamamının arteriyel yetmezliğe bağlı alınması bazı çalışmalarla çelişmektedir. Bu da kliniğimizde yapılan replantasyonların çoğunlukla distal uç olması ve buna bağlı olarak venöz yetmezliğe duyarlılığın seviye itibariyle biraz daha az olmasından kaynaklandığı düşünülmektedir. Çoklu parmak ampütasyonları beklendiği gibi daha sık revizyona alınmaktadır. Literatürden yine farklı olarak daha distaldeki replantlarda revizyon sonrası başarı oranı daha yüksek görünmektedir.

Sonuç: Sonuç olarak çoklu parmak amputasyonlarında revizyon açısından biraz daha duyarlı olunması önerilmektedir. Ayrıca birinci hafta sonunda revizyonun başarılı olması büyük oranda beklenmemektedir.

Anahtar Kelimeler: replantasyon, revizyon, parmak, mikrocerrahi, tamai

SS-097
İmplant ve Özdoku ile Meme Onarımlarının Revizyon Cerrahileri Açısından Karşılaştırılması

Giray Genç, Safa Manav, Ali Sadioğlu, Serhan Tuncer, Mehmet Sühan Ayhan
Gazi Üniversitesi Tıp Fakültesi, Plastik Rekonstrüktif ve Estetik Cerrahi ABD, Ankara

Giriş: Mastektomi sonrası meme onarımları, hasta ve hekim farkındalığının da artmasıyla her geçen yıl yaygınlaşmaktadır. Meme rekonstrüksiyonu için birçok farklı teknik kullanılabilmektedir. Kullanacağımız tekniği belirlerken hastaya ait özellikler (yaş, BKİ, karşı memenin durumu, alışkanlıklar) ve mastektomi sonrası hastaya uygulanacak olan tedavi rejimi (RT, KT) önem taşımaktadır. Operasyon süresi ve hastanede yatış süresi daha kısa olmasına rağmen implant ile yapılan meme rekonstrüksiyonlarında, özdoku ile rekonstrüksiyonlara oranla revizyon ihtiyaçları daha fazla olabilmektedir.
Bu çalışmada kliniğimizde gerçekleştirilen meme rekonstrüksiyonu olgularında kullandığımız teknikleri ve sonrasındaki revizyon oranlarını ortaya koymayı amaçladık.

Gereç-Yöntem: Ocak 2000 - Temmuz 2018 yılları arasında kliniğimizde meme onarımı yapılan 451 hasta çalışmaya dahil edilmiştir. Rekonstrüksiyon stratejileri ve sonrasındaki revizyon ihtiyaçları açısından özdoku ve implant ile yapılan rekonstrüksiyon işlemleri karşılaştırılmıştır. Revizyon ihtiyaçları açısından özdoku ile onarımlarda; flepte oluşan kısmi nekroz debridmanları, dolaşım problemi olan fleplerin anastomoz yenilemesi ve total flep kaybı yaşanan hastalar; implant ile yapılan rekonstrüksiyonlarda ise protez ekspozisyonu, kapsül kontraktürü, protez malpozisyonu, meme altı oluğu onarımları ve protez rüptürü nedeniyle yapılan sekonder revizyonlar çalışmaya dahil edilmiştir.

Bulgular: 451 hastanın 209'u serbest özdoku ile rekonstrüksiyon, 16'sı izole pediküllü flep (TRAM,TAP) ile rekonstrüksiyon, 56'sı pediküllü LD ve implant ile rekonstrüksiyon, 140'ı ise sadece implant ile rekonstrüksiyon şeklinde gerçekleştirilmiştir. 92'sine eş seanslı rekonstrüksiyon, 359'una ise geç rekonstrüksiyon yapılmıştır. Revizyon ihtiyaçları açısından implant ile yapılmış rekonstrüksiyonlarda revizyon ihtiyaçlarının daha fazla olduğu görülmüştür. (47/140) (%33,5). Bu 47 adet olgunun 18'i implant ve doku genişleticilerin ekspoze olması nedeniyle revizyona alınmıştır. 25'i implant sonrası kapsül kontraktürü ve protez malpozisyonu gelişen vakalar olup kapsülotomi, meme altı oluğu rekonstrüksiyonu ve protez değişimi için revizyona alınmıştır. 4 olguda ise protez/doku genişletici rüptürü gelişmiş ve protez değişimi için revizyona alınmıştır. Serbest flep ile yapılan 209 vakalık seride 54 (%26) olgu revizyon ihtiyacı olduğu için tekrar opere edilmiştir. 30 olguya flepte kısmi nekroz gelişmesi nedeniyle ilk 3 ay içinde, 24 olguya ise flepte ilk 48 saatte dolaşım problemi olması nedeniyle erken dönemde revizyon yapılmıştır. Anastomoz revizyonu yapılan 24 olgunun 9 unda total flep kaybı yaşanmıştır. Çalışmanın ilk 9 yılında 14 anastomoz revizyonu yapılan hastanın 6 sında; ikinci 9 yılda 10 anastomoz revizyonunun 3 ünde total flep kaybı yaşanmıştır. LD+implant yapılan 56 hastalık meme

rekonstrüksiyonu serisinde ise 5 (%9) olgu kısmi nekroz, kapsül kontraktürü ve meme altı oluğu rekonstrüksiyonu için revizyona alınmıştır.

Tartışma-Sonuç: Özdoku ile onarımlarda erken dönemde revizyon ihtiyacı daha fazla olmakla birlikte uzun dönemde revizyon ihtiyacının implantla onarımlara göre belirgin azaldığı görülmüştür. Klinik mikrocerrahi tecrübemizin artması ile serbest özdoku ile rekonstrüksiyonlardaki revizyon ihtiyaçlarının azalmış olduğu görülmüştür. Ayrıca indosiyanin florasan anjiografi (SPY) sistemlerininde intraoperatif olarak kullanılmaya başlamasının revizyon ihtiyaçlarını azaltmış olabileceği düşünülmüştür. pediküllü LD ve implant ile yapılmış meme rekonstrüksiyonu olgularında ise en az revizyon oranları bulunmuştur(%9). Bu özelliği sayesinde LD+implant ile yapılan meme rekonstrüksiyonu tekniği özellikle komplike olmuş vakalarda kurtarıcı bir yöntem olarak akılda tutulmalıdır.

Doğru rekonstrüksiyon stratejileri belirleyerek, revizyon ihtiyaçlarını en aza indirmek ve hasta memnuniyetini üst düzeylere taşımak mümkündür

Anahtar Kelimeler: implant, özdoku, meme, rekonstrüksiyon, serbest

İmplant ile onarım sonrası cilt nekrozu ve implant ekspozisyonu

SS-098
Meme Kanseri Sonrası Yapılan Meme Rekonstrüksiyonunda Aktif Dren ile Taburcu Edilmenin Medikal ve Psikososyal Etkileri

Mustafa Önal, Zeynep Deniz Akdeniz Doğan, Zafer Kaya, Bülent Saçak, Özhan Bekir Çelebiler
Marmara Üniversitesi Tıp Fakültesi, Plastik, Rekonstrüktif ve Estetik Cerrahi Ana Bilim Dalı, İstanbul

Amaç: Meme koruyucu cerrahinin son yıllarda meme kanseri tedavisindeki yeri ciddi ölçüde artmıştır. Meme koruyucu cerrahi sonrası rekonstrükte edilecek sahanın hacim olarak geniş, vasküler ve protez ile rekonstrüksiyonda kullanılan alloderm gibi materyallerin seromaya yatkınlık yaratması nedeniyle dren yerleştirilmesi kaçınılmazdır. Bu drenlerin takip süresi hastahanede yatış süresini belirleyen en önemli etmenlerdendir. Ameliyat sonrası izlemde genel durumu iyi, mobil hastalar sadece dren izlemi için hospitalize olabilmektedirler. Hastanede yatış süresinin uzaması maliyeti arttırmakta, iş gücü oluşturmakta, hastaları psikososyal olarak olumsuz etkilemekte ve hastaneye bağlı enfeksiyon oranını arttırabilmektedir

Bu sorunlar başa çıkabilmek için dren izlenimini evde yapmak üzere hastalar taburcu edilebilmektedir. Bu çalışmada hastaların hastahanede yatış sürelerini kısaltmak ve hasta konforunu arttırmak amacıyla drenleri ile birlikte taburcu edilmelerinin medikal ve psikososyal etkilerinin araştırılması amaçlanmıştır.

Yöntem-Gereç: Kliniğimizde 2018-2019 yılları arasında meme rekonstrüksiyonu operasyonları sonrası erken dönemde drenleri ile birlikte taburcuğu yapılan ve ayaktan takip edilen hastalar(1. grup) ve geleneksel yöntemle son 24 saatte drenlerinden 50 ccnden az miktarda drenajı olup drenleri çekilerek taburcu edilen hastalar (2. grup) çalışmaya dahil edilmiştir. 1. Grup hastaların yaş ortalaması 44,1, 2.
Grup hastaların yaş ortalaması 42,4 idi. Erken dönemde drenleri çekilmeden taburcu olan 11 hasta, drenleri çekilerek taburcu edilen 9 hasta dahil edildi ve hastalar prospektif olarak izlendi. Bütün hastalara son drenlerinin çıkarıldığı gün SF-36(short form)anketi dolduruldu.
Hastaların takibinde medikal komplikasyonlar ve hastanede yatış süreleri değerlendirildi. Anketlerin sonucunda hastalarda psikososyal açıdan fiziksel fonksiyon, fiziksel rol güçlüğü, emosyonel rol güçlüğü, enerji/canlılık/vitalite, ruhsal sağlık, sosyal işlevsellik, ağrı, genel sağlık algısı parametrelerine bakıldı. Medikal etkiler olarak hematom oluşumu, seroma oluşumu, yumuşak doku enfeksiyonu, taburculuk süresi ve dren kullanımına uyum değerlendirildi.

Bulgular: Hiçbir hastada yumuşak doku enfeksiyonu görülmedi. İkinci grup hastaların dren boşaltma, mayi ölçümü konusunda sorun yaşamadığı görüldü.1. grupta hematom-seroma oluşumu görülmezken 2.Grupta iki adet hematom-seroma oluşumu görüldü (0,479). Hastahanede yatış süreleri 1. grupta ortalama 2,81 gün, 2. grup hastalarda ortalama 7,12 gün idi ($p<0,01$). SF-36(short form) anketi sonucunda 2 grup arasında fiziksel fonksiyon($p=0,125$), fiziksel rol güçlüğü($p=0,935$), emosyonel rol güçlüğü($p=0,444$), enerji/canlılık/vitalite($p=0,055$), ağrı($p=0,105$), genel sağlık algısı($p=0,103$) parametrelerinde anlamlı farklılık görülmedi. 1. Grup hastalarda 2. Grup hastalara göre ruhsal sağlık($p=0,005$) ve sosyal işlevsellik($p=0,028$) parametreleri arasında istatistiksel olarak anlamlı fark olduğu tespit edildi. 2. gruptaki gruptaki hastalara yapılan ayrı bir ankette hastaların drenleri ile erken dönemde taburcu olmak istemesindeki en önemli motivasyonun; aile ile birlikte olmayı istemek ve normal yaşama dönme isteği olduğu görüldü.

Sonuç: Hastaların erken dönem drenleri ile taburcu edilmesinin hastanede yatış sürelerini kısalttığı, mali yükü azalttığı görüldü. Drenlerin hastanede takip edilmesinin yumuşak doku enfeksiyonu, hematom-seroma oluşumu gibi komplikasyonları azaltmadığı görüldü.
Erken dönem drenler ile taburcu edilmenin hastaların sosyal yaşama adaptasyonunu kolaylaştırdığı ve normal yaşama dönmede yardımcı olduğu tespit edildi. Meme rekonstrüksiyonu yapılan hastalarda erken dönem drenler ile taburcu edilmenin yeni bir modalite şeçeneği olabileceği düşünülmektedir.

Anahtar Kelimeler: Dren, Meme, Rekonstrüksiyon, Taburculuk

SS-099
Meme Başı Koruyucu Mastektomi Sonrası İmplantla Cilt Küçültücü ve Meme Başı Taşıyıcı Meme Onarımı: Olgu Eşlemeli Bir Analiz

Şükrü Yazar, Fuat Barış Bengür, Altuğ Altınkaya, Halil Kara, Cihan Uras
Acıbadem Mehmet Ali Aydınlar Üniversitesi Tıp Fakültesi, İstanbul

Giriş: Meme başı koruyucu mastektomi sonrası yapılan eşzamanlı meme onarımlarında, implant ile onarımın tercih edilme sıklığı giderek artmaktadır. Büyük pitotik memesi olan hastalarda bu iki tekniğin birlikte kullanılması ile ilgili tartışmalar mevcuttur. İmplant hacimleri, bu hasta grubunda mastektomi sonrası kalan fazla ve gevşek cildi doldurmada yetersiz kalabilmektedir. Dolayısıyla bu gibi hastalarda cilt küçültücü mastektomi uygulanmakta ve çoğu zaman meme başı korunmamaktadır. Hem meme başı korunarak hem de cilt küçültülerek yapılan işlemler için literatürde az sayıda vaka farklı tekniklerle bildirilmiştir. Bu tekniğin kullanımın yaygınlaşabilmesi için, sonuçlarının ve güvenirliğinin, cilt küçültmesi yapılmaksızın gerçekleştirilen implant ile onarımlarla karşılaştırılması gerekir. Bu çalışmanın amacı meme başı koruyucu cerrahi sonrası yapılan, cilt küçültücü ve meme başı taşıyıcı onarımların, cilt küçültmesi yapılmayan onarımlarla 1:1 oranla eşleştirilerek karşılaştırılması, ve komplikasyon gelişimine etki eden faktörlerin analiz edilmesidir.

Materyal/Metod: 2010-2018 yılları arasında Acıbadem Mehmet Ali Aydınlar Üniversitesi, Acıbadem Maslak Hastanesinde gerçekleştirilen meme başı koruyucu mastektomi ve eş zamanlı meme onarımları retrospektif olarak analiz edildi. Meme başı koruyucu mastektomi sonrası implant ile cilt küçültücü ve meme başı taşıyıcı onarım gerçekleştirilen hastalar, cilt küçültmesi gerçekleştirilmeyen ve meme başı pozisyonu değiştirilmeyen mastektomi hastaları ile 1:1 oranda eşleştirildi. Eşleştirme işlemi; hastanın ameliyat esnasındaki yaşı, VKİ, geçmiş radyoterapi öyküsü, işlemin tarafı (bilateral veya unilateral), mastektomi tipi (sadece meme başı koruyucular), onarım tipi (ekspander veya kalıcı), ameliyat sonrası radyoterapi öyküsü parametreleri sabit tutularak gerçekleştirildi. Eşleme işlemi, araştırmacıların çalışmanın temel çıktısı olan komplikasyon oranını göremeyeceği şekilde gerçekleştirildi. Cilt küçültmesi gerçekleştirilen grup daha sonra kendi içinde komplikasyon gelişimine etki eden faktörler yönünden analiz edildi. İmplantlar, kalıcı veya ekspander fark etmeksizin, tüm hastalarda subpektoral planda hazırlanan cebe yerleştirildi. Cilt küçültmesi uygulanan grupta mastektomi işlemi ters-T insizyonu ile gerçekleştirildi. Meme başı etrafındaki dokular de-epitelize edilerek meme başı ince bir dermal flep üzerinde taşındı. Onarım ters-T mammoplastisine uygun bir şekilde tamamlandı. Tüm implantlar kas ve adipofasyal doku ile tamamen sarılarak kapatıldı ve hiçbir yabancı malzeme kullanımına gerek duyulmadı.

Bulgular: Çalışmaya 100 hasta dahil edildi. Küçültme gerçekleştirilen grup (n=50) ve küçültme gerçekleştirilmeyen grup (n=50) demografik özellikler (yaş, VKİ, sigara kullanım öyküsü) yönünden benzer karakterdeydi. Her iki grupta da 25 hastanın (%50) ameliyat sonrası radyoterapi öyküsü mevcuttu. Çalışmaya dahil edilen tüm hastalar meme kanseri tanılıydı ve her iki grupta 22 hastaya (%44), bir tarafı profilaktik olmak üzere, bilateral işlem uygulandı. Dolayısıyla toplamda 144 onarım analiz edildi. Her iki grupta da 22 onarım iki aşamalı (%31), 50 onarım tek aşamalı (%69) olarak gerçekleştirildi. İmplant hacimleri en az 160 mL en çok 585 mL olarak kullanıldı. Küçültme uygulanan grupta ortalama implant hacmi küçültme uygulanmayan gruba göre istatistiksel anlamlı olarak daha fazla saptandı [399.93 ± 97.54 mL vs. 360.21 ± 82.54 mL, (p=0.009)].
Komplikasyon oranları küçültme uygulanan grupta, uygulanmayan gruba göre istatistiksel anlamlı olarak daha fazla saptandı [16/50 (%32) vs. 7/50 (%14), (p=0.032)]. En sık rastlanan komplikasyon tam kat cilt nekrozuydu (14 hasta).
Cilt küçültmesi uygulanan grupta komplikasyon gelişimine etki eden faktörler analiz edildiğinde, yaş, VKİ, sigara kullanımı, işlemin tarafı, aksiler disseksiyon öyküsü, ameliyat öncesi kemoterapi öyküsü, ameliyat sonrası radyoterapi ve kemoterapi öyküsü, onarım tipi istatistiksel olarak anlamlı bulunmadı. Ancak kullanılan implant hacimleri sınıflandırılarak analiz edildiğinde, 500 mL ve üzeri implant kullanımının istatistiksel anlamlı olarak komplikasyon gelişimine etki ettiği gözlendi (p=0.008).

Sonuç: Cilt küçültücü ve meme başı taşıyıcı onarım, mastektomi uygulanan kanser hastalarında kullanılabilecek bir yöntemdir. Komplikasyon oranlarının cilt küçültmesi uygulanmayan onarımdan yüksek olması nedeniyle hasta seçimine dikkat edilmelidir. Kullanılan implant hacminin yüksek tutulması, daha fazla komplikasyon gelişimine neden olabilmektedir.

Anahtar Kelimeler: cilt küçültücü mastektomi, implant, meme başı koruyucu mastektomi, meme onarımı

SS-100
Başkent Üniversitesi Meme Rekonstrüksiyonu Deneyimi: 119 hastanın Retrospektif Değerlendirilmesi

Abbas Albayati[1], Kadri Akıncı[1], Burak Özkan[1], Tevfik Avcı[2], Ahmet Çağrı Uysal[1], Nilgün Markal Ertaş[1], Sedat Yıldırım[2]
[1]Başkent Üniversitesi Tıp Fakültesi, Plastik, Rekonstrüktif ve Estetik Cerrahi Anabilim Dalı, Ankara
[2]Başkent Üniversitesi Tıp Fakültesi, Genel Cerrahi Anabilim Dalı, Ankara

Giriş: Meme kanseri kadınlarda görülen en sık kanser türüdür. Dünya Sağlık örgütünün 2013 verilerine göre 2011 yılında 508.000 kadın meme kanserinden hayatını kaybetmiştir. Meme rekonstrüksiyonu eş zamanlı veya geç dönem olarak iki gruba ayrılabilmektedir. Rekonstrüksiyonunun zamanlamasına bakılmaksızın, meme rekonstrüksiyonu otolog, aloplastik veya kombine yöntemler olarak üç ana gruba ayrılabilir. Uygulanacak rekonstrüksiyon yöntemi ve zamanlaması, hastalığın evresi, uygulanan mastektomi tipi, radyoterapi planlaması ve hastanın tercihi ile belirlenir. Eş zamanlı meme rekonstrüksiyonu hastanın memesini kaybetmesinden kaynaklanan travmasını azaltmaktadır. Alloplastik meme rekonstrüksiyonu meme implantı veya doku genişletici kullanarak sağlanabilmektedir. Nispeten kısa operasyon süresi, azaltılmış donor saha morbiditesi bu yöntemin avantajları arasındadır. Modifiye radikal mastektomi sonrası oluşan geniş doku defektleri, postoperatif adjuvan radyoterapi planlanan hastalar ve daha üstün estetik sonuçlar elde etmek adına otolog veya kombine rekonstrüksiyon yöntemleri tercih edilmektedir. Latissimus dorsi kas deri flebi dünyada en sık tercih edilen otolog rekonstrüksiyon yöntemidir. Bu çalışmada meme rekonstrüksiyon deneyimimizi sunmayı amaçladık.

Gereç-Yöntem: Çalışmada Başkent Üniversitesi Tıp Fakültesi Nucleus sisteminde 2012 ile 2019 Mayıs ayları arasında meme karsinom tanısı olan, genel cerrahi bölümü tarafınca uygulanan mastektomi sonrası tarafımızca meme

rekonstrüksiyonu yapılan hastalar geriye dönük olarak incelendi. Bu çalışmaya toplam 119 hasta dâhil edildi.
Çalışmaya dâhil edilen hastalar kliniğimizde dört farklı cerrah tarafından opere edilmiştir.
Hastaların medikal bilgileri, uygulanan mastektomi ve meme rekonstrüksiyon tipi, patolojik tanı, hastalığın evrelemesi, radyoterapi ve kemoterapi gibi adjuvan terapileri ve komplikasyon olasılığına yönelik Nucleus sistemi üzerinden bilgi toplanmıştır.

Bulgular: Çalışmaya dahil edilen 119 hastaya 72 modifiye radikal, 34 cilt-koruyucu, ve 31 basit mastektomi olmak üzere toplam 137 mastektomi uygulanmıştır. Hastaların ortalama yaşı 44,3 idi (27-73 yıl). En sık patolojik tanı invaziv duktal karsinomdu (69 vaka, %50,3). Hastaların %30'u radyoterapi, %51'i kemoterapi tedavisi görmüştür.
Vakaların %38,6'sında lenf nodu metastazı pozitifti. Hastaların 55 tanesine latissimus dorsi kas-deri flebi ile birlikte meme implantı, 72 tanesine sadece implant (59 silikon implant, 7 ekspander, 6 Becker implant), 7 tanesine implant kullanmadan latissimus dorsi kas-deri flebi ve 3 tanesine Transvers Rektus Abdominis Kas-deri flebi (TRAM) ile meme rekonstrüksiyonu yapılmıştır.
Komplikasyon oranı %14,5 olarak hesaplanmıştır.
Komplikasyonlar sırasıyla: deri nekrozu (10 vaka), donor sahada serom (4 vaka), selülit (2 vaka) ve yara ayrılması (2 vaka), enfeksiyon (1 vaka) ve hematom (1 vaka).

Tartışma: İmplant ile meme rekonstrüksiyonu uygulanan hastalarda meme flebinde nekroz oranı daha yüksektir.
Literatürde yayınlanan çalışmarla kıyaslandığında, latissimus dorsi ile meme rekonstrüksiyonu vakalarında donor saha serom olasılığı daha düşüktür. Bu hastalarda hiç bir flep nekrozu yaşanmamıştır. Meme flebinde gözlenen deri nekrozu kaldırılan deri flebin ince olması ve lenf nodu haritalamasında kullanılan metilen mavisinin intradermal enjeksiyonuna sekonder olduğunu düşünmekteyiz. Uzamış operasyon süresi ve intraoperatif pozisyon değişimi gereksinimi dezavantajları olmasına rağmen, latissimus dorsi kas deri flebi meme implantlarına yeterli yumuşak doku örtüsü sağlamakta, radyoterapinin yan etkilerini azaltmakta ve üstün estetik sonuç elde etmek için uygun bir rekonstrüksiyon yöntemi olduğunun kanaatindeyiz.

Anahtar Kelimeler: Meme implantı, Meme kanseri, latissimus dorsi

SS-101
İki Aşamalı Meme Rekonstrüksiyonunda Ağrı Kontrolü İçin Basit ve Güvenli Bir Yöntem: Subpektoral - Supraserratus Venöz Port Kateter Uygulaması

Can İlker Demir, Emrah Kağan Yaşar, Buket Dursun, Aykut Gök, Murat Şahin Alagöz
Kocaeli Üniversitesi Tıp Fakültesi, Plastik, Rekonstrüktif ve Estetik Cerrahi Ana Bilim Dalı, Kocaeli

Amaç: Mastektomi sonrası meme rekonstrüksiyonu yapılan hastaların postoperatif ağrı düzeyleri sadece mastektomi yapılan hastalara oranla anlamlı şekilde fazladır.Ameliyat sonrası ağrı yoğunluğunun fazla olması iyileşme düzeyini olumsuz yönde etkiler ve kronik ağrı gelişme riskini ortaya çıkarır. İntravenöz analjezik, pektoral kasa botulinum enjeksiyonu, ağrı kateteri uygulanması, paravertebral blok, diseksiyon sahasının lokal anestezikler ile irrigasyonu sıklıkla kullanılan ağrı kontrol yöntemleridir. Bu yöntemler özellikle erken dönem ağrılar üzerinde etkilidir. İki aşamalı yapılan rekonstrüksiyonlarda, doku genişleticinin şişirilmesi esnasında oluşan ağrıları engellemek için uzun dönem kullanılabilecek yöntemler gereklidir. Böylece doku genişletici daha kısa sürece daha fazla şişirilerek kalıcı protezin daha erken konulabilir. Bunun hastanın hastaneye geliş sayısını azaltması, doku genişletici şişirme işleminin neden olduğu rahatsızlık hissinin azalarak hasta konforunun artması, kullanılan sarf malzeme miktarının (enjektör gibi) azalması gibi avantajları vardır.
Bu çalışmada doku genişletici konulması esnasında ağrı kontrolü için pektoral kas ile serratus kas arasına yerleştirdiğimiz kalıcı kateterin uygulanması, kullanılması, etkileri ve sonuçlarını değerlendirmeyi amaçladık.

Gereç Ve Yöntem: Mastektomi ile eş zamanlı iki aşamalı meme rekonstrüksiyonu yapılan, geç dönem iki aşamalı meme rekonstrüksiyonu yapılan ve kateter uygulamasını kabul eden hastalar çalışmaya dahil edildi. 18 yaşından küçük, lokal anesteziklere alerjisi olan, kateter uygulamasını kabul etmeyen hastalar çalışma dışı bırakıldı.
Çalışmaya 36-68 yaş arasında (ortalama 46), tek taraflı mastektomi yapılmış 16 bayan hasta dahil edildi. Tüm hastalarda pektoral kas altına doku genişletici konuldu. Pektoral kas altı, serratus kas fasyası üzerine eş zamanlı ucunda rezervuarı olan kateter yerleştirildi. Rezervuar IMF seviyesinde cilt altına sütüre edildi. Ameliyat sonrası tüm hastalarda ağrı kontrolü için aynı prosedür uygulandı.
Ameliyat sonrası 2. haftada ekspander şişirilmeye başlandı. Her şişirmeden 30 dakika önce 10 cc serum fizyolojik ile dilüe edilmiş 10 cc %0.25'lik bupivakain kateterden enjekte edildi ve cilt flepleri gerginleşinceye kadar sıvı verilmeye devam edildi. Şişirme sonrası hastalara duydukları ağrıyı 1'den 10'a kadar numaralandırmaları istendi (1: ağrı yok, 10: çok şiddetli ağrı). Tüm hastalarda şişirme miktarı, şişirme sayısı ve birinci ameliyat ile ikinci ameliyat arasındaki süre değerlendirildi.

Cerrahi Teknik
Memenin duyusal innervasyonu 4. 5. 6. intercostal sinirlerin anterior ve lateral kutanöz dallarıyla sağlanır. Meme başı innervasyonunu 4. interkostal sinir sağlar. Pektoralis major ve minor kaslarının innervasyonunu medial-lateral pektoral sinirler sağlar. Meme parankimi, pektoral kas ve meme cildinin duyusal innervasyonu iyi bilinmesine karşın postmastektomi/rekonstrüksiyon ağrılarının nedeni net olarak ortaya konulmamıştır. En çok kabul gören neden, ekspander şişirilmesine bağlı kasların, kostaların basıya maruz kalması ve mastektomi esnasında ucları kesilen medial-lateral intercostal sinirlerdir. Mastektomi sonrası pektoral kas sternokostal birleşim yerinden ayrılarak subpektoral planda poş oluşturuldu. Ekspander yerleştirilmesi sonrası inferiorda rektus fasyası, lateralda serratus fasyası kaldırılarak ekspanderın üzeri kapatıldı. Pektoral kas altı, serratus kası üzerinde olacak şekilde kateter yerleştirildi. Kateter rezervuarı IMF seviyesinde cilt altına sütüre edildi. Şişirme esnasında kateter rezervuarı cilt altında palpe edilerek enjeksiyon yapıldı. ikinci ameliyat esnasında kateter çıkarıldı.

Bulgular: 13 hastaya mastektomi ile eş zamanlı meme rekonstrüksiyonu, 3 hastaya geç dönem meme rekonstrüksiyonu uygulandı. Her uygulamada 10 cc %0.25 bupivakain uygulandı. Ekspander her seans 90-130 cc (ortalama 110.3 cc) serum fizyolojik ile haftada bir şişirildi. İki ameliyat arası geçen süre 1-4 ay (ortalama 1.5) arasındaydı. Uygulama sayısı 4-8 (ortalama 5.2) arasındaydı. Ekspander şişirildikten hemen sonra yapılan ortalama ağrı skoru 4 (min. 2 max. 7) olarak ölçüldü. Hiçbir hastada kateter nedenli komplikasyona rastlanmadı.

Sonuç: İki aşamalı meme rekonstrüksiyonlarında ameliyat sonrası hem erken dönem hem geç dönem şiddetli ağrılar olmaktadır. Özellikle ekspander şişirilmesi esnasında oluşan ağrı şişirme miktarını azaltır. Şişirme miktarının azalması ikinci seans için gereken meme hacmine daha geç ulaşılmasına ve daha fazla uygulama yapılmasına neden olur. Tüm bunların sonucu olarak hastanın sosyal hayata dönme süresi uzamakta, hasta ve hastaneye malolan ekonomik yük artmakta, radyoterapi gibi ek tedavi yöntemi

gereken hastaların tedavi alma zamanları gecikmektedir.
Yapılan çalışmalar iki aşamalı meme rekonstrüksiyonu ameliyatları arasındaki sürenin ortalama 3-7 ay arasında olduğunu göstermektedir. Kateter yardımlı ağrı kontrolü yaptığımız hastalarda bu sürenin ortalama 1.5 ay olduğu görülmüştür.
Katater yardımlı ağrı kontrolü iki aşamalı meme rekonstrüksiyonlarında ameliyatlar arası süreyi kısaltmakta, ekspander şişirilmesi esnasındaki ağrıyı azaltarak hastanın konforunu artırmakta, tek seferde daha yüksek miktarda sıvı verilmesini sağlayarak uygulama miktarını azaltmaktadır.
Uygulaması oldukça basit olan bu teknik, hem hastanın hem cerrahın konforunu artırmaktadır. Bu nedenle iki aşamalı meme rekonstrüksiyonlarında bu yöntemin güvenle kullanılabileceği düşüncesindeyiz.

Anahtar Kelimeler: ağrı, doku, genişletici, kontrolü, meme, rekonstrüksiyon

Resim-1

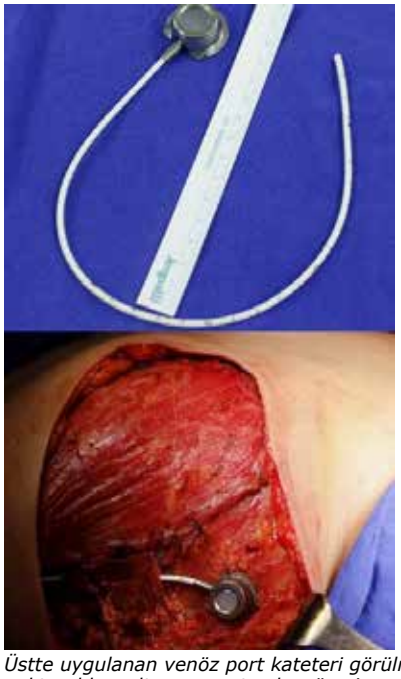

Üstte uygulanan venöz port kateteri görülmekte Altta kataterin pektoral kas altına, serratus kas üzerine yerleştirildiği görülüyor

SS-102
Subkutan Mastektomi Hastalarında Pentoksifilin Kullanımının Flep Nekrozuna Etkisi

Haluk Vayvada, Selin Güler, Alper Geyik, Hasan Basri Çağlı, Cenk Demirdöver
Dokuz Eylül Üniversitesi Tıp Fakültesi, Plastik, Rekonstrüktif ve Estetik Cerrahi Ana Bilim Dalı, İzmir

Giriş: Meme kanseri insidansı kadınlarda artış göstermektedir. Meme kanserinde cerrahi primer yaklaşım olmakla birlikte, cerrahiye ek tedavi seçenekleri de mevcuttur. Günümüzde meme koruyucu cerrahiler giderek radikal prosedürlerin yerini almaktadır. Yine cilt ve nipple-areola koruyucu mastektomilere olan ilgi günden güne artmaktadır. Her ne kadar organ kaybı travmasını azaltarak, hastalara perop dönemde tatmin edici sonuçlar verse de, subkutan mastektomi yapılan prosedürün gereği olarak çeşitli potansiyel komplikasyonları beraberinde getirmektedir. Bunlardan en önemlileri ise şüphesiz nipple-areola ve cilt flebi kayıplarına neden olan arteriyel dolaşım bozukluklarıdır.
Bu çalışmanın amacı, nipple ve cilt koruyucu mastektomi yapılan hastalarda post operatif dönemde pentoksifilin kullanımının flep viabilitesi üzerine etkisini araştırmaktır.

Gereç Ve Yöntem: Bu çalışmada kliniğimizde 2014 yılından günümüze kadar beş yıllık periyotta subkutan mastektomi uygulanan hastalardaki pentoksifilin kullanımı ve komplikasyon görülme sıklığı arasındaki korelasyon retrospektif olarak değerlendirilmiştir. Hastalara pentosifilin kullanımı postoperative olarak başlanmıştır.
entoksifilin kullanımı ile mikrovasküler yatakta dolaşımın iyileştirilmesi, nipple-areola ve cilt flebi kayıplarının önlenmesi amaçlanmıştır. Hastaya ait faktörlerde göz önünde bulundurulmuştur. Bütün hastalara benzer teknik ile aynı cerrahi işlem uygulanmıştır. Ameliyat sonrası dönemde pentoksifilin intravenöz ve devamında oral olarak 2 hafta süre ile hastalara uygulanmıştır. Pentoksifilin allerjisi bulunan, protez ile hemen rekonstrüksiyon yapılmayan, farklı cerrahi insizyon veya teknik kullanılan hastalar çalışma dışında bırakılmıştır.

Bulgular: Çalışmaya dahil edilen 106 hastanın yaş ortalamaları 42.06±5.44 olarak saptandı. Altmış iki hastada post-operatif dönemde pentoksifilin kullanılırken 44 hastada pentoksifilin kullanılmamıştır. Pentoksifilin kullanılmayan hastalarda komplikasyon oranı %45 iken, kullanılan hastalarda komplikasyon oranı %32 olarak görülmüştür. Bu sonuçlara bakıldığında pentoksifilin kullanan hastalarda komplikasyon oranları kullanmayan hastalara gore daha düşük bulunmuştur. Sonuçların daha iyi anlaşılabilmesi için hastaların dolaşımı etkileyen sigara ve diyabet gibi diğer faktörlerle beraber incelenmesi gerekmektedir. Bu şekilde pentoksifilinin flep ve nipple-areola kompleksi üzerine etkisi daha iyi ortaya konabilir.

Sonuç: Pentoksifilin kullanımı subkutan mastektomi olgularında eğer kontrendikasyon yoksa flep viabilitesini arttırmak adına kullanılabilir.

Anahtar Kelimeler: Meme rekonstrüksiyonu, pentoksifilin, subkutan mastektomi

SS-103
Hastalar Neden İmplant ile Meme Onarımı Tercih Ediyor?

Tuğba Gün Koplay
Sağlık Bilimleri Üniversitesi, Konya Eğitim ve Araştırma Hastanesi, Plastik, Rekonstrüktif ve Estetik Cerrahi Kliniği, Konya

Giriş: Meme onarımı, tanı yaşının gerilemesi, tekniğin ilerlemesi, olumlu hasta bildirimleri, mastektomi tekniklerinde değişiklikler, medikal tedavininde ilerlemesi ile uzayan survey ve iyi ekip çalışmasıyla gelişen bir trend haline gelmiştir. Otolog doku ile onarımın pekçok avantajına rağmen protez ile onarım en sık kullanılan yöntemdir. Çalışmada hastanemizde eş zamanlı implant ile onarım yapılan hastaların implant ile onarımı tercihlerinin sebeplerinin araştırılması planlanmıştır.

Materyal Metod: 2018 yılında preoperatif hem meme implantı hem de öz doku ile onarım ayrıntılı olarak anlatılanonsekiz hastadan, her iki tekniğin ayrıntılı onamı yazılı olarak verilen ve kendi tercihleri ile eş zamanlı implant ile meme rekonstrüksiyonu yapılan onbeş hastaya onsekiz sorudan oluşan bir anket verilerek cevaplamaları

istendi. Demografik özellikleri, tanı, postoperatif görüşler ve tercih sebepleri sorgulandı.
Çalışmanın ikinci aşamasında sağlıklı onbeş kadına meme rekonstrüksiyonunda öz doku ve implant ile onarım anlatıldı, aydınlatılmış onamı incelemeleri istendi ve olası bir meme kanseri tanısında tercih edecekleri onarım tekniği sorularak demografik verileri ve tercih sebeplerini içeren bir anket cevaplamaları istendi.

Sonuç: Yaş ortalaması 40,5 (30-52) olan ve eş zamanlı implant ile onarım yapılan on beş kadın hastaların tamamı operasyon öncesi multidisipliner meme konseyi tarafından değerlendirildi. Genel Cerrahi Kliniği tarafından iki hastaya modifiye radikal mastektomi, dört hastaya cilt koruyucu mastektomi, dokuz hastaya nipple koruyucu mastektomi yapıldı. Parsiyel submuskuler planda implant ile onarım yapılan dört hastada expander 11 hastada kalıcı implant kullanıldı. Kalıcı pürtüklü yüzeye sahip implant kullanılan dört hastada round, 7 hastada anatomik şekilli implant tercih edildi. Modifiye radikal mastektomi ile eş zamanlı implant ile onarım yapılan bir hastada postop 3. Hastada seroma gelişti ve aynı hastada implant alınmak zorunda kalındı. Bir hasta dışında implant alınması gerekmedi. Hastalardan sekizi lisans, dördü lise, üçü orta öğretim mezunu idi. Tamamı evli idi ve iki hastamız sağlık çalışanı idi. İki hasta çocuk sahibi değildi ve hiçbiri sigara kullanmıyordu. Hastaların tamamı el ile meme muayenelerini yapıyorlardı.
Dört hastanın ailesinde meme kanseri öyküsü vardı ve bir hastamızın en az bir yakınında meme onarımı öyküsü mevcuttu. Hastaların tamamı son bir içinde tanı almışlardı bir hastada invazivlobulerkarsinoma, bir hastada duktalkarsinomainsitu, onbirhastadainvazivduktalkarsinom tespit edilirken neoadjuvankemoterapi alan iki hastada herhangi bir karsinom tespit edilemedi.
Hastalara implant ile onarım sebebi olarak ameliyat süresinin uzamaması, vücudun başka bir yerinde iz istememeleri, vücudun başka bir bölümünde ağrıolmasından korkmaları, öz doku ile onarımda mevcut tutmama riskinin olması, hastanede uzun süre kalmak istememeleri, daha önce geçirmiş oldukları ameliyatlarda edindikleri tecrübeler, aile ve çevrenin etkilemesi ve diğer seçenekleri sunuldu ve birden fazla seçenek işaretleyebileceği söylenen hastalarımızın tamamı tek bir seçenek işaretlediler. Beş hasta vücudunun başka bir yerinde yara istemediğini, bir hasta öz dokunun tutmamasından endişelendiğini, bir hasta çevresinde benzer şekilde tedavi gören yakınlarından edindiği tecrübeleri, üç hasta ameliyat süresinin uzaması ve buna bağlı sorunlardan korktuğunu, dört hasta hastanede uzun süre kalmak istemediğini, iki hasta ailenin etkilemesini sebep olarak gösterdiler. İki hasta dışındaki hastalar süreç içerisinde psikolojik desteğe ihtiyaçları olmadığını onarım sonrasında kendilerini fiziksel ve ruhsal olarak daha iyi hissettiklerini belirttiler. Expander alınması gereken hasta dışındaki tüm hastalar bu yöntemi kendileri ile benzer durumdaki hastalara önermekte idiler. Sağlıklı onbeş kadının yaş ortalaması 42 (29-55) idi. Tamamı evli ve çocuk emzirmişlerdi. İki katılımcı orta öğretim, 3 katılımcı lise, on katılımcı lisans mezunu idi. Beş katılımcı öz doku, on katılımcı implant ile onarımı tercih ettiler. Dört katılımcı sigara kullanmakta idi ve tamamı elle muayene yapmakta idiler. Üç katılımcının ailesinde meme kanseri öyküsü, birinde onarım öyküsü mevcut idi. Protez ile onarım tercih eden beş katılımcı vücudunun başka bir bölümünde iz istememesini, üç katılımcı hastanede uzun süre kalmak istememesini, iki hasta vücudunun bir başka bölümünde daha ağrı istememesini, dört katılımcı ameliyat süresinin uzaması ve buna bağlı sorunlardan endişelenmesini sebep olarak gösterdi. Özdoku ile onarım tercih eden hastalara seçenek olarak kendi memelerine benzer bir doku ile onarım istemeleri, yabancı madde istememeleri, protezin delinme, yerinden kayma, kötü görünme, kapsül problemleri, kansere sebep olma risklerinden endişelenmeleri, basında çıkan olumsuz haberler, maddi güçlük, eşin kabul etmemesi, yeterli bilgi sahibi olunmaması, dinen sakıncalı görünmesi seçenekleri sunuldu ve beş katılımcı kendi meme dokularına benzer bir onarılmış meme istediklerini, iki katılımcı vücutlarında yabancı bir madde istemediklerini belirttiler.

Tartışma: Meme kanseri nonmelanositik cilt kanserleri dışlandığında kadınlarda görülen en sık malignitedir. 1Her sekiz kadından biri hayatı boyunca meme kanseri ile karşı karşıye gelir bunlardan üçte birinin tedavisinde mastektomi gerekmektedir. Elde edilen sonuçlar ve yaşam süresinin uzaması ile meme rekonstrüksiyonu meme kanseri tedavisinin bir parçası haline gelmiştir.1 Meme onarımında yüksek kozmetik sonuçlar ve düşük komplikasyon oranı sebebiyle otolog doku ile onarım standart olmakla birlikte ileri cerrahi teknik gerektirmesi ve uzun ameliyat ve toparlama süreci sebebiyle gerek cerrahlar gerekse hastalar tarafından beklenen oranda tercih edilmemektedir. Amerikadarekonstrüktifmikrocerrahlar ile yapılan çalışmada otolog doku ile onarımın giderek azaldığı bunun bir sebebinin de ödemeler olduğu bildirilmiştir. 2 Hastaların tercihleri de implant yönünde yoğunlaşmaktadır. Meme kanseri tanısı alan hastalar hızlıca tedavi sürecini tamamlamak istemektedir ve özellikle neoadjuvan tedavi alan hastalarda cerrahiye olan tolerans azalmaktadır. Çalışmamızda da en sık sebep olarak yeni bir yara istememek ve hastanede kalış süresini uzatmamak belirtilmiştir. Sağlıklı bireylerde ise otolog doku ile onarım tercihi belirgin olarak yüksek görülmüştür. Ameliyat ve hastanede kalış süresi her iki grupta da tercihi belirleyen ana etkenler olarak görülmektedir.

Kaynaklar
1- Albornoz et al. 2013. Source: A ParadigmShift in U.S. Breast Reconstruction: IncreasingImplantRates. PlasticandReconstructiveSurgery. 131(1): 15–23, January 2013.
2- Panchal H, Matros E. CurrentTrends in Postmastectomy Breast Reconstruction. PlastReconstrSurg. 2017 Nov; 140(5): 7S–13S.

Anahtar Kelimeler: Meme Rekonstrüksiyonu, Eş Zamanlı İmplant ile Onarım, Meme Kanseri

SS-104
Total Mastektomi Yapılan Hastalarda Latissimus Dorsi Kas Deri Flebi ve İmplant ile Geç Dönem Meme Rekonstrüksiyonu

Yahya Baltu[1], Orhan Aydın[2]
[1] *Ankara Liv Hospital, Ankara*
[2] *El Muayene*

Amaç: Bu çalışmamızda total mastektomi uygulanan hastalarda latissmus dorsi kas deri flebi +implant ile geç dönem meme rekonstrüksiyonu yapılan hastalar incelenip estetik sonuç ve komplikasyonlar değerlendirilmesi amaçlanmıştır.

Yöntem ve Metotlar: Bu çalışmaya latissimus dorsi kas-deri flebi ve implant ile geç dönem rekonstrüksiyon uygulanan total mastektomili hastalar dahil edildi.

Bulgular: 2013-2018 yılları arasında toplam 24 hasta ve 25 total mastektomi uygulanmış memeye geç dönemde latissimus dorsi kas-deri flebi+ implant ile rekonstrüksiyon uygulandı. Tüm kadın hastaların yaş ortalaması 44.0 olarak hesaplandı. 12 sağ meme 13 sol meme rekonstrukte edildi. Ameliyat süresi 135 ile 220 dakika arasında not edildi. Post-operatif olarak hiçbir hastada kısmi ya da total flep

nekrozu görülmedi. Enfeksiyon, implant protuzyonu veya rüptürü, hematom veya keloid hiçbir hastada görülmedi. 4 hastada 1 ay kadar süren seroma gelişti fakat aspirasyon yöntemi ile düzeldi. 1 hastada 2. ayda meme dokusu üzerinde selülit benzeri bir görünüm mevcuttu. 1 hafta IV antibiyotik tedavisi ile düzelme sağlandı. Donör alanda sadece 3 hastada tatmin edici olmayan skar ile karşılaşıldı. Hiçbir hastada meme alanında kötü skar görülmedi. Rekonstrükte edilen memeler için ortalama 255 (175-300) cc yuvarlak silikon jel implant kullanıldı.

Sonuç: Latismuss dorsi kas-deri flebi geç dönm meme rekonstrüksiyonu son derece güvenli ve güvenilir seçenektir. Özelikle post-operatif komplikasyonlardan çekinen hastalar ve en kısa sürede normal hayatına dönmek isteyen hastalar için diğer rekonstrüktif yöntemlere göre basit ve komplikasyonları az bir yöntemdir.

Anahtar Kelimeler: geç dönem meme rekonstrüksiyonu, latissimus dorsi, implant, mastektomi

Resim 1

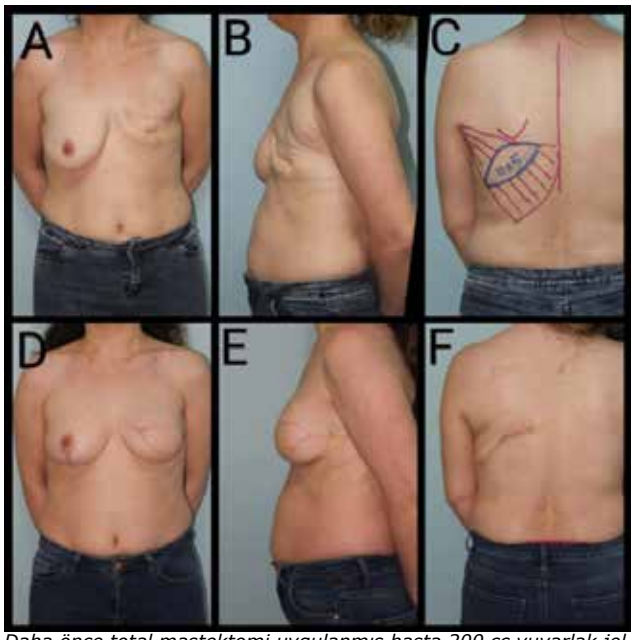

Daha önce total mastektomi uygulanmış hasta 200 cc yuvarlak jel implant ve latissimus dorsii kas deri flebi ile rekonstrükte edildi. A-B-C: Hastanın preoperatif görüntüsü. D-E-F: postoperatif 6. ay görüntüsü

SS-105
Deri Kanserleri Sentinel Lenf Nodu İncelemesinde Teknesyum 99m, İndosiyanin Yeşili Ve Metilen Mavisi Etkinliğinin Karşılaştırılması

Burak Özkan, Nilgün Markal Ertaş,
Ahmet Çağrı Uysal, Abbas Albayati, Kadri Akıncı
Başkent Üniversitesi Plastik Rekonstrüktif ve Estetik Cerrahi Anabilim Dalı, Ankara

Giriş: Sentinel lenf nodu incelemesi, tümörün direne olduğu bekçi lenfatik nodların tespit edilmesini sağlar. Bu yöntem, gereksiz cerrahi morbiditelerin önüne geçerek, hastalığın evrelendirilmesi ve tedavinin yönetimindeki katkıları sayesinde oldukça önemli hale gelmiştir. Deri kanserlerinde başta melanom olmak üzere non melanositik tümörlerden yüksek riskli skuamoz hücreli karsinomlarda uygulanmaktadır. Sentinel lenf nodu incelemesi için konvansiyonel olarak kullanılan metilen mavisi, lenfatik yolları gösteren ve lenf nodunu boyayan farmasötik ajandır. Tümör çevresine enjekte edilen Tc 99m gibi radyofarmöstiklerin Gama prob yardımlı kamerayla tespiti ise günümüzde en yaygın kullanılan yöntemdir. Son zamanlarda radyofloran özelliği olan indosiyanin yeşilinin kullanılmasıyla lenfatik kanalların ve boyanan lenf nodlarının tespit edilmesinde başarı oranlarının arttığını bildiren yayınlar mevcuttur. Bizim bu çalışmadaki amacımız deri kanserileri nedeniyle kliniğimize başvuran ve sentinel lenf nodu incelemesi gereken hastalarda bu üç yöntemi de kullanıp, lenf nodu tespitinde birbirlerine olan üstünlük, avantajlar ve dezavantajlarını tecrübe etmek ve en optimum farmakolojik ajan ve tekniğin veya kombinasyonun tespitidir.

Araç ve Yöntem: Ocak 2018 ve Mayıs 2019 tarihleri arasında sentinel lenf nodu cerrahisi yapılan 7 hasta (4K, 3E) çalışmaya dahil edildi. Tüm hastalar primer patoloji raporları melanom veya skuamoz hücreli karsinom gelen ve breslow kalınlığı en az 0,2 cm olan hastalardı. Hastaların preoperatif palpabl lenf nodları yoktu. Hastalara operasyondan yaklaşık 2 saat önce tümör çevresine nükleer tıp tarafından TC-99m enjekte edildi ve erken -geç gama kamerayla görüntü alınıp işaretlendikten sonra ameliyathaneye yönlendirildiler. Tümöre geniş eksizyon yapılmadan önce indosiyanin yeşili ve yaklaşık 5 dakika sonra metilen mavisi enjeksiyonu yapıldı ve alana masaj uygulandı. SPY kamera sistemi ile lenfatik akımın yolu takip edilmeye çalışıldı. Preoperatif Tc-99m ile işaretlenen veya lenfatik yolu SPY ile takip edilen hastalarda lenf nodunun olduğu bölgeye insizyon yapıldı. Metilen mavisi ile lenfatik yollar ve boyanmış lenf nodu görülen hastalar not edildi. SPY kamera ve gama prob ile sentinel lenf nodları tespit edilerek eksize edildi. Eksizyon sonrası gama prob ile ölçüm alındı.

Bulgular: Hastların yaş ortalaması 52 (32-62)'ydi. Hastaların primer tümörleri 5'sinde melanom 2'sinde SCC idi. Tüm hastalarda en az bir sentinel lenf nodu eksize edildi. 3 hastada Tc-99m ile gama görüntü alınamadı. Metilen mavisi 3 hastada lenfatik kanalları ve nodu gösterirken 4 hastada gösteremedi. İndosiyanin yeşili SPY kamerada 6 hastada sentinel lenf nodunun görülürken tümöre yakın olan 1 hastada görüntü alınamadı. Hastaların demografik ve patolojik verileri ile farmasötik ajanlar Tablo 1'de gösterilmiştir.

Tartışma ve Sonuç: Sentinel lenf nodu incelemesi melanom ve yüksek riski skuamoz hücreli karsinomun evrelendirilmesi ve tedavi planın şekillenmesi açısından tedavi guidelinelarına girmiştir. Sentinel lenf nodu incelemesinde kullanılan radyofarmositikler değişen teknoloji ile birlikte gelişirken, hangi yöntemin daha ideal olduğuna dair altın standart bir kanaate varılmamıştır. Metilen mavisi,

teknesyum 99m ve indosiyanin yeşilini kullandığımız bu çalışmada kanaatimiz ileri yaşlarda teknesyum 99m'in gama kamerada görüntü alamadığı hastalarda indosiyanin yeşilinin en değerli inceleme olduğudur. Alt dudak ve baş boyun bölgesinde drene olan lenf nodlarının enjeksiyon alanına yakın olduğu vakalarda, indosiyanin yeşili florasan kamerada ayırıcı neticeyi veremeyebilmektedir. Bu durumlarda daha düşük miktar ve basınçta enjeksiyonlar yapılabilir. Özellikle alt ekstremitede poplitea superiorundaki lezyonlarda ve üst ekstremite lenfatiklerin yüzeyel seyrederek inguinal bölge ve aksillaya drene olması nedeniyle indosiyanin yeşilinin seyri florasan kamerada takip edilebilir ve sentinel lenf nodu kolayca bulunabilir. Toplam 7 vakalık tecrübemiz sentinel lenf nodu tespitinde gama prop yardımlı indosiyanin-Tc 99m birlikteliğinin en başarılı yöntem olduğu ve bu metilen mavisi gereksinimi ortadan kaldırdığıdır. En ideal yönteme karar verilmesi için daha geniş vaka serilerinin gerekli olduğunu düşünüyoruz.

Anahtar Kelimeler: melanom, sentinel lenf modu incelemesi, indosiyanin yeşili, metilen mavisi, teknesyum 99m

Tablo 1

Hastalar	Cinsiyet	Yaş	Tanı	Lokalizasyon	Breslow	Sentinel Lenf Nodu lokalizasyonu	Metilen Mavisi	Tc-99m	ICG	Patolojik Lenf nodu
Hasta 1	K	63	Melanom	Yüz	0,3cm	Submandibuler	+	-	+	+
Hasta 2	E	62	Melanom	Omuz	0,5cm	Aksilla	-	+	+	+
Hasta 3	K	60	Melanom	Uylak distali	0,2cm	Inguinal	+	+	+	+
Hasta 4	E	59	SCC	Alt dudak	0,7cm	Submandibuler	+	-	-	-
Hasta 5	E	32	Melanom	Karın ön duvarı	0,2cm	Aksilla	-	+	+	-
Hasta 6	K	55	SCC	Oksipital bölge	0,3cm	Posterior Servikal	-	+	+	+
Hasta 7	K	34	Melanom	Uylak distali	0,3cm	Inguinal	+	-	+	-

Hastaların demografik ve klinik verilerini gösteren tablo

SS-106
Sentinel Lenf Nodu Tutulumu Olmayan, Erken Evre, Malign Melanom Hastalarında Sağkalımın araştırılması ve Prognostik berlirteçlerin Sağkalıma Etkisi

Kıvanç Emre Davun[1], Emrah Kağan Yaşar[2], Can İlker Demir[2], Murat Şahin Alagöz[2]
[1]*Haydarpaşa Numune Eğitim ve Araştırma Hastanesi, İstanbul*
[2]*Kocaeli Üniversitesi Plastik, Estetik ve Rekonstrüktif Cerrahi, Kocaeli*

Giriş: Malign melanom cilt kanserlerinin küçük bir yüzdesini (%3) teşkil etmesine rağmen ezici bir çoğunlukta (%65) mortalite oranları en yüksek deri kanseridir. Bu durum erken tanının önemini vurgulamakta, risk grubundaki hastaların ve klinisyenlerin şüpheci olmasını gerektirmektedir. Erken evrede yakalanarak sentinel lenf nodu diseksiyonu sonrası histopatolojik inceleme raporu negatif gelen hastaların literatürde kabul edilen prognostik faktörlerle birlikte araştırılması amaçlanmıştır.

Gereç-Yöntem: Çalışmaya, 2010 Ocak ile 2017 Aralık tarihleri arasında Kocaeli Üniversitesi Tıp Fakültesi Hastanesi, Plastik Rekonstrüktif ve Estetik Cerrahi Polikliniğine başvuran, histopatolojik olarak malign melanom tanısı konan, klinik olarak ileri evre olmayan ve sentinel lenf nodu biyopsi negatif olan hastalar retrospektif olarak incelenmiştir. Hastaların yaşı, melanomun tespit edildiği anatomik bölge, melanomun histopatolojik tipi, mitoz sayısı, Breslow kalınlığı, Clark seviyesi, ülserasyon varlığı ve lenfatik invazyon değerlendirildi. İstatistiksel değerlendirme, IBM SPSS Ver. 20.0 (IBM Corp., Armonk, NY, USA) Medcalc Ver 14.10.2 (Medcalc Software bvba, Belgium) paket programları ile yapıldı. Normal dağılıma uygunluk testi Kolmogorov-Smirnov Testi ile değerlendirildi. Normal dağılım gösteren nümerik değişkenler ortalama ± standart sapma, normal dağılım göstermeyen nümerik değişkenler medyan (25.th - 75.th persentil), kategorik değişkenler frekans (%) olarak verildi. Gruplar arasındaki farklılık normal dağılıma sahip olmayan nümerik değişkenler için Mann Whitney U Testi, Kruskal Wallis Tek yönlü varyans analizi ve Dunn's Post Hoc test ile, kategorik değişkenler için Fisher ExactKikare, Yates kikare, Monte Carlo kikare testi ile test edildi. Değişkenler arasındaki ilişkiler Spearman Korelasyon Analizi ile belirlendi.

Bulgular: Çalışmaya toplam 101 hasta dahil edildi. Bu hastalardan 58'i (%54,4) erkek ve 43'ü (%42.6) kadın hasta idi. Hastaların yaşı 21 ile 91 arasında değişkenlik gösterip yaş ortalaması 59.2 ve standart sapması ±16.24 idi. En sık görülen anatomik bölge el/ayak (n=33, %32,7), bunu sırasıyla gövde (n=29, %28,7), ekstremite (n=23, %22,8) ve baş boyun (n=16, %15,8) izledi. Önemli prognostik faktörlerden olan ülserasyon hastaların 42 (%41.6) sinde, lenfosit yanıt 77 (%66.3) sinde vardı.

Tartışma-Sonuç: Malign melanoma seyri diğer cilt kanseri tiplerine göre daha ölümcül seyreden ve birçok prognostik faktörden etkilenen, son yıllarda gelişen moleküler çalışmalarla tedavisinde iyi gelişmeler kaydeden, kontrolü zor bir malignitedir. Malign melanoma için riskli bireylerin ve riski lezyonların iyi tespit edilmesi, doğru klinik yaklaşım ile erken tanı kritik önem taşımaktadır. Yapılan son 8. Kanıta dayalı kanser evreleme kılavuzunda da tümörün Breslow kalınlığı, yani T'si surveyi etkilemektedir. Buna göre T1a (Breslow<0.8) için 10 yıllık sağkalım %98 iken, T4 (Breslow>4mm) de 10 yıllık sağkalım % 75 lere düşmektedir. Çalışmamızda Breslow ile değişen yaşam sürelerinin değerlendirilmesinde, literatürle uyumlu şekilde artan Breslow kalınlığıyla prognozun kötüleştiği ve bunun önemli bir prognostik bir belirteç olduğu tespit edildi. Malign melanoma subtipleri arasında en sık görülen ve diğer tiplere göre daha erken yaşlarda ortaya çıkan yüzeyel yayılan malign melanoma literatürle uygun şekilde çalışmamızda da subtipleri arasında cinsiyet ve genel dağılıma bakıldığında en sık görülen subtip olarak tespit edilmiştir. Yüzeyel yayılan malign melanoma insidansı erkeklerde kadınlara göre daha hızlı artmakta, cinsiyet farkı artmaya devam etmektedir. Çalışmamızda subtiplerin yaşam sürelerinin ve prognozları değerlendirildi ve akral lentigenöz tipin daha iyi prognozlu olduğu tespit edilmiştir. Çalışmamızda iyi prognoz göstergesi olan lenfosit yanıtı da değerlendirildi. Lenfosit yanıtına göre survey analizi yapılan hastalarda, lenfosit yanıtı olan hastaların yaşam süreleri daha uzun olarak tespit edildi. Çalışmamızda değerlendirilen Breslow ve ülserasyon ilişkisinde cut off değeri 3.1 olarak saptandı ve 3.1 üzerindeki Breslow kalınlığında ülserasyon görülme sıklığı azaldığı tespit edildi. Kötü prognostik bir belirteç olan ülserasyon değerlendirildiğinde, Breslow'un artmasıyla ülserasyon görülme sıklığının azalmasının, tümörün biyolojik davranışıyla ilişkili olabileceği düşünüldü. Bizim çalışmamızda yapılan survey analizinde cinsiyet ve tümörün geliştiği primer bölgeler değerlendirildi. Kadın hastalarda sağkalımın daha fazla olduğu tespit edildi. Ayrıca tümörün primer bölgesinin ve cinsiyet farklılığının sağkalım açısından istatistiksel olarak anlamlı bir fark tespit edilemedi.
Sonuç olarak bu çalışmada değerlendirilen hastalar ve prognostik verileri, elde edilen çok çeşitli parametrilerin sağkalıma etkisi, güncel veriler ışığında değerlendirildiğinde literatüre katkı sağlayacaktır.

Anahtar Kelimeler: Malign Melanom, Survey, Prognoz, Breslow, Cinsiyet

Breslow kalınlığının Roc analiziyle bulunan kesim değerinin altında ve üstünde, yaşam sürelerinin değerlendirilmesi

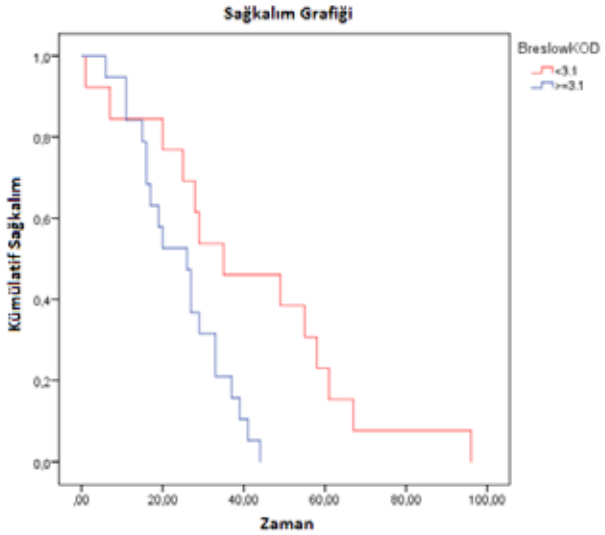

Breslow kalınlığının Roc analiziyle bulunan kesim değerinin altında ve üstünde, yaşam sürelerinin değerlendirilmesi

SS-107
Non-melanositik cilt kanserleri 5 yıllık Deneyimlerimiz, Epidemiyolojik Çalışma

Soysal Baş, Şafak Çakır, Yunus Ertaş
S.B.Ü. Şişli Etfal Eğitim Araştırma Hastanesi Plastik Rekonstrüktif ve Estetik Cerrahi Kliniği, İstanbul

Giriş: Non-melanom cilt kanserleri (NMSC) en sık görülen kanser çeşitlerindendir. Tüm kanserlerin 1/3 'ünden fazlasını oluşturur.(1) Bunların %99 BCC ve SCC oluşturur. (2) Beyaz ırkta bir bireyin BCC için yaşam boyu riski %28-33; SCC için aynı risk %7-11 dir. (3) Etyolojide ana neden UV ışın maruziyetidir. (2) NMSC mortalite oranı düşüktür. Ancak özellikler baş boyunda şekil bozukluğu ve morbidite yaratırlar. Morbiditeler tümörün lokalizasyonuna göre değişir. (Perioral tümör cerrahi sonrası ağız açıklığı kısıtlılığı, konuşma ve yeme içme problemleri; periokuler tümörlerde gözde kemozisten, görme alanının etkilenmesi ve ekzenterasyon vb.) BCC 'nin nerdeyse metastaz yapmadığı kabul edilirken (% 0,0028); SCC metastazı %4 civarında olarak belirtilmektedir. (4;5) Beyaz ırkta 1960 yılından beri yıllık NMSC artış oranı %3-8 olarak belirtilen bu kanserler için epidemiyolojik verilerin ortaya konması önemli hale gelmektedir. (3) Bu çalışmada NMSC tanısı ile 2014-2019 yılları arasında cerrahi tedavi uygulanan hastaların epidemiyolojik verilerini değerlendirilmesi amaçlanmıştır.

Materyal-Metod: Mart 2014-Mart 2019 tarihleri arasında nonmelanositik deri kanseri tanısı ile cerrahi tedavi uygulanan 464 hasta çalışmaya dahil edilmiştir. Hastalar yaş, cinsiyet, tanı, histopatolojik tipi, tümör lokalizasyonu ve uygulanan cerrahi tedavi açısından retrospektif olarak değerlendirilmiştir.

Bulgular: Toplam 277 erkek, 187 kadın çalışmaya dahil edildi. Çalışmaya dahil olanların en küçüğü 13; en büyüğü 100 yaşında idi. Ortalama yaş 66.3 olarak bulundu. Tüm çalışmada K:E oranı (187/277) 0,67 olarak hesaplandı. Çalışmamızda kadınlarda BCC/ SCC oranı (138/47) 2,9; erkeklerde BCC/ SCC oranı (182/89) 2 olarak bulundu. Toplamda 321 BCC; 135 SCC; 8 Bazoskuamöz(BS) vaka incelendi. Kadınların 138 BCC, 47 SCC, 2 BS; Erkeklerde 182 BCC, 89 SCC, 6 BS tip kanserin olduğu görüldü. Lokalizasyona göre sınıfladığımızda baş-boyunda 411; gövdede 29; üst ekstremitede 13; alt ekstremitede 11 vaka olarak ayrıldı.
Tedavi açısından değerlendirildiğinde 129 hastaya sadece primer onarım; 144 hastaya sadece greft (TKDG veya KKDG); 191 hastaya da lokal veya serbest flep, greft ve Lenf nodu Diseksiyonu (LND)tedavilerinin kombine edildiği tedaviler uygulandı.

BCC vakaları tümör tipi açısından değerlendirildiğinde %63 Noduler (n=173 sadece noduler; n=22 noduler+infiltratif; n=8 noduler+pigmente); %14 infiltratif (n=46); %09 superfisyel (n:32); %13 tipi belirtilmedi (n=42); %1'den az diğer tiplerin oluşturduğu görüldü.
SCC vakaları tümör tipi açısından değerlendirildiğinde %50 iyi diferansiye (n=68); %24 orta diferansiye (n=33); %4.4 kötü diferansiye (n=6), %5.1 in situ (n=7); %14 diğer tiplerin (n=19) oluşturduğu görüldü.

Tartışma: Yapılan çalışmalarda NMSC tanı yaşı ortalama 64 olarak belirtilirken çalışmamızda ortalama yaş 66 olarak hesaplanmıştır.(6) BCC/ SCC oranı yapılan çalışmalarda yaklşık 2 iken; bizim çalışmamızda (320 /136) 2,35 olarak hesaplandı.(7) BCC ve SCC birlikte değerlendirildiğinde Kadın/ Erkek oranı yapılan çalışmalarda 0,71 olarak bulunurken; çalışmamızda (187/277) 0,67 olarak hesaplanmıştır.(4). Literatürle uyumlu olarak BCC olgularında Kadın: erkek oranı 0,75; SCC olgularında kadın:erkek oranı 0,52 olrak bulundu.(8) Çalışmamızda kadınlarda BCC/ SCC oranı (138/47) 2,9; erkeklerde BCC/ SCC oranı (182/89) 2 olarak bulundu. Çalışmamızda literatürle kıyaslandığında oran olarak erkek sayısının daha fazla olması, hitap ettiğimiz nüfusta kadınların çalışma hayatında daha az yer alması veya daha az güneş ışınlarına maruz kalmasına bağlanabilir. Aynı durumla uyumlu olarak BCC/ SCC oranı erkeklerde literatürle uyumlu olarak bulunurken, kadınlarda oranın yüksek çıktığı düşünülmektedir. Literatürle uyumlu olacak şekilde hem BCC (%90,3), hem de SCC(%84.4) büyük oranda baş boyun bölgesinde görüldü.(9) BCC çalışmamızda 2. en sık olarak gövdede görülürken(%8.0); SCC ekstremitelerde (üst %7; alt %5.9) görüldü. Literatürde yaygın olarak her iki kanser türü için baş-boyundan sonra 2. En sık yer olarak ekstremiteler belirtilirken(10) bizim çalışmamızda BCC için 2. En sık lokalizasyon, gövde olarak bulundu. Çalışmamızda literatürle uyumlu olarak en sık Noduler BCC subtipi (%63)olarak bulunurken, literatürde 2. en sık superfisyel tip belirtilirken, farklı olarak çalışmamızda 2. en sık olarak infiltratif tip (%14) bulundu. (11)

Sonuç: Literatüre bakıldığında NMSC açısından ülkemizde yeterli sayıda epidemiyolojik çalışma ve veri bulunmamaktır. Tüm kanserlerin 1/3 ten fazlasını oluşturduğu ve insidansın her yıl katlanarak arttığı düşünüldüğünde bu kanserler için epidemiyolojik verileri ortaya koymanın, hastaları bilinçlendirmek, koruyucu tedbirler almak ve tanı sonrası tedavi düzenlenmesi açından son derece önemli olduğunu düşünüyoruz.

Referans

1) Leiter U, Eigentler T, Garbe C. Epidemiology of skin cancer. Adv Exp Med Biol. 2014;810:120–140.
2) Armstrong, Bruce K., and Anne Kricker. "The epidemiology of UV induced skin cancer." Journal of photochemistry and photobiology B: Biology 63.1-3 (2001): 8-18.
3) Diepgen, Thomas L., and V. Mahler. "The epidemiology of skin cancer." British Journal of Dermatology 146 (2002): 1-6.
4) Mohan, Shalini V., and Anne Lynn S. Chang. "Advanced basal cell carcinoma: epidemiology and therapeutic innovations." Current dermatology reports 3.1 (2014):

40-45.

5) Cherpelis, Basil S., Christine Marcusen, and Pearon G. Lang. "Prognostic factors for metastasis in squamous cell carcinoma of the skin." Dermatologic Surgery 28.3 (2002): 268-273.
6) Gerring, R. C., et al. "Orbital exenteration for advanced periorbital non-melanoma skin cancer: prognostic factors and survival." Eye 31.3 (2017): 379.
7) Chahal, H. S., Rieger, K. E., & Sarin, K. Y. (2017). Incidence ratio of basal cell carcinoma to squamous cell carcinoma equalizes with age. Journal of the American Academy of Dermatology, 76(2), 353-354.
8) Leiter U, Garbe C. Epidemiology of melanoma and nonmela¬noma skin cancer—the role of sunlight. Adv Exp Med Biol. 2008;624:89-103.
9) Devine C et al. Epidemiology of basal cell carcinoma: a 10-year comparative study. Br J Oral Maxillofac Surg. 2017 Dec 15. pii: S0266-4356(17)30746-5. doi: 10.1016 /j.bjoms. 2017.11.018.
10) Katalinic, Alexander, U. Kunze, and T. Schäfer. "Epidemiology of cutaneous melanoma and non-melanoma skin cancer in Schleswig-Holstein, Germany: incidence, clinical subtypes, tumour stages and localization (epidemiology of skin cancer)." British Journal of Dermatology 149.6 (2003): 1200-1206.
11) McCormack, Christopher J., John W. Kelly, and Abraham P. Dorevitch. "Differences in age and body site distribution of the histological subtypes of basal cell carcinoma: a possible indicator of differing causes." Archives of dermatology 133.5 (1997): 593-596.

Anahtar Kelimeler: Nonmelanositik cilt kanserleri, BCC SCC, Cilt Kanseri Epdemiyolojisi

SS-108
Tiyazid Grubu Diüretik Kullanımı ve Melanom Dışı Deri Kanseri İlişkisinin Araştırılması

Burak Özkan[1], Enver Arpacı[2], Emrah Efe Aslaner[3], Abbas Albayati[1], Ahmet Çağrı Uysal[1], Nilgün Markal Ertaş[1], Kadri Akıncı[1]
[1]Başkent Üniversitesi Plastik Rekonstrüktif ve Estetik Cerrahi Anabilim Dalı, Ankara
[2]Başkent Üniversitesi Konya Araştırma Hastanesi Plastik Rekonstrüktif ve Estetik Cerrahi Kliniği, Konya
[3]Başkent Üniversitesi Adana Turgut Noyan Uygulama ve Araştırma Hastanesi Plastik Rekonstrüktif ve Estetik Cerrahi Kliniği, Adana

Giriş: Hidroklorotiyazid diüretiklerin, fotosensiviteyi arttırarak alt dudak skuamoz hücreli karsinom riskini arttırdığının bildirilmesinden sonra, geniş hasta serileriyle çalışmalar yapılmıştır. Danimarka Kanser Kurulu tarafından yapılmış bu konudaki en geniş hasta serisi olan epidemiyolojik çalışma; hidroklorotiyazid diüretiklerin melanom dışı deri kanserlerin görülme sıklığını arttırdığı bildirilmiştir. Uzun süreli ve doz bağımlı olarak sırasıyla bazal hücreli karsinom ve skuamoz hücreli karsinom riskinin arttığına vurgu yapılmıştır. Bu çalışma ve güncel bilgilerden yola çıkarak, biz de kliniğimizde non melanositik deri kanseri nedeniyle tedavi ettiğimiz hastalardaki tiyazid kullanımını retrospektif bir çalışmayla taradık.

Gereç-Yöntem: Başkent Üniversitesi Deneysel Olmayan Araştırma Etik Komitesi tarafından onaylandıktan sonra çalışma başlatıldı (KA18 / 83). 2008-2018 arasında, Başkent Üniversitesi Plastik Rekonstrüktif ve Estetik Cerrahi Anabilim Dalı'nda, melanositik olmayan deri kanserleri nedeni ile 18183 ayaktan poliklinik kaydı olan toplam 478 hasta; demografik veriler, patolojik tanı, cerrahi (cerrahi eksizyon marjı, cerrahi sınır), ve cerrahi olmayan yöntem (radyoterapi ve kemoterapi) ve hastaların komorbiditeleri bazlı (ek hastalıklar, ilaçlar, sigara) tarandı. Bu hasta grubu içerisinde hidroklorotiyazid grubu ilaç kullanan hastalar belirlendi. Bulgular ana hasta grubu ile mukayese edildi.

Bulgular: 478 hastanın (282 E,196 K) %66,9'unda BHK, %26,8'unda SHK ve % 6.3'ünde melanositik olmayan yumuşak doku tümörleri görüldü. Tiyazid grubu diüretik kullanımı ise 16 erkek 18 kadın toplam 34 hastada tespit edildi. BHK tiyazid grubunda %72, SHK ise %28 olarak görüldü. 478 hastalık grupta nüks %3.9 oranında görülürken, tiyazid kullanan grupta nüks %20 olarak görüldü. MDDK serisinde nükslerin %55'i BHK (en sık nodüler alt tip) ve %45 'i SHK (en sık iyi diferansiye tip) vakalarıyken tiyazid grubunda ise hepsi BHK olarak bulundu.

Tartışma: Danimarka Ulusal Kanser Kayıtlarına dayanarak yapılan iki epidemiyolojik çalışmada; artan kümülatif hidroklorotiyazid maruziyeti ile melanom dışı cilt riskinde artış gözlenmiştir. Hidroklorotiyazidin fotosensitivite yapıcı etkisinin melanom dışı cilt kanserinde olası bir mekanizma olarak rol oynayabildiği belirtilmiştir. Bu bilgiler ışığında Türkiye İlaç ve Tıbbi Cihaz Kurumu ocak 2019'da bir bilgilendirme yazısı ile ilgili ilaçların prospektuslarına bu bilgilerin eklenmesini istemiştir. Tüm bu yeni gelişmeleri takip ederek kendi hasta grubumuzda tiyazid kullanımını araştırdığımız çalışmamızda; tüm nonmelanositik deri kanseri serimizin %7,3 'ünde tiyazid kullanımı tespit edilmiştir. Kadın erkek oranı, deri kanseri tipleri benzer oranda bulunmakla birlikte; tiyazid kullanan hastaların yüzde 20'sinde nüks görülmüştür. Bu nüks oranı tüm popülasyonumuzdan anlamlı derecede yüksektir. Görülen nüksler temporal ve skalp bölgesindedir. Bu yükseklik, anatomik lokalizasyonla beraber düşünüldüğünde bu hastalardaki foto hasarın daha fazla olmasıyla ilişkilendirilebilir.

Sonuç: Hidroklorotiyazid diüretiklerin non melanositik deri kanseri sıklığında artışa neden olduğu gösterilmiştir. Bu hususta sağlık çalışanlarında farkındalık yaratmak ve bilgilerin güncellenmesinin sağlanması önemlidir. Yüksek riskli hasta gruplarında, farklı antihipertansif ilaç tercih edilmesi veya hastaların bilgilendirilerek etkili güneş koruyucu tedaviye başlanmasının riskin azaltılması için faydalı olacağı kanısındayız.

Anahtar Kelimeler: deri kanseri, hidroklorotiyazid, tiyazid, melanom dışı deri kanseri

SS-109
Baş boyun bölgesi cerrahi sınır devamlılığı olan melanom dışı deri kanserinde klinik takip ve ikincil operasyonun değerlendirilmesi

Caner Kaya, Melekler Çavuş Özkan, Zafer Kaya, Fatma Nihal Durmuş Kocaaslan, Bülent Saçak, Özhan Bekir Çelebiler
Marmara Üniversitesi Plastik, Rekonstrüktif ve Estetik Cerrahi ABD, İstanbul

Amaç: Cilt tümörleri için primer tedavi cerrahidir. Cerrahinin amacı esas olarak tümörü tamamen çıkarmanın yanında fonksiyonu koruma ve kozmetik olarak kabul edilebilir sonuç almaktır. Tümörün makroskobik sınırları gözetilerek yapılan eksizyon sonrası cerrahi sınır devamlılığı gelebilir. Cerrahi sınır devamlılığına yaklaşımda altın standart reeksizyondur fakat tıbbi ve sosyal nedenlerle ikinci cerrahi uygulanmayan hastalar da vardır. Öte yandan reeksizyon spesimenlerinde patolojik değerlendirme ile rezidüel tümör olmaması nadir de olsa karşılaşılan bir durumdur. Bu çalışmada baş boyun bölgesinde yer alan melanom dışı deri kanseri tanısı ile opere olan ve cerrahi sınırların pozitif geldiği hastalarda yaklaşım ve sonuçların tartışılması amaçlanmıştır.

Yöntemler: Bu çalışmada Marmara Üniversitesi Tıp Fakültesi Plastik Cerrahi Kliniği'nde 2015-2019 yılları arasında baş boyun bölgesinde malign deri kanseri tanısı olan 1130 hasta retrospektif olarak hasta dosyaları ve patoloji raporları üzerinden tarandı. İlk operasyonunda cerrahi sınır pozifliği olan 82 hasta tespit edildi. Malign melenom(6), iğsi hücreli tümör (2), bazoskuamöz karsinom(6), hidraadenokarsinom(1), rabdomyosarkom(1) tanılı hastalar çalışma dışı bırakılarak SCC ve BCC tanısı olan 66 hastanın demografik bilgileri ve tümör özellikleri değerlendirildi. Primer tümör eksizyonu sonrası pozitif cerrahi sınır gelen bir gruba reeksizyon yapıldı, diğer grup 3 aylık periyotlarla takip edildi.

Bulgular: Çalışmaya baş boyun bölgesinde melanom dışı deri kanseri tanısı olan 30-96 yaş aralığında (ortalama:65.6) 66 hasta (K:27 E:39) dahil edilmiştir. Çalışmaya dahil edilen 66 hasta ilk cerrahi girişim sonrası aldıkları tanılarına göre değerlendirildiğinde tümörlerin 55'i(%83.4) BCC (süperfisyal tip:5, noduler tip:36, infiltratif tip:14), 11'i (%16.6) SCC idi. Tümörlerin 22'si (%33.3) nazal bölgede (ala nasi:4, nazal tip:5 nazal dorsum:13), 11'i (%16.6) malar bölgede, 6'sı (%9.1) infraorbital bölgede, 5'i (%7.5) saçlı deride, 4'ü (%6) alt göz kapağında, 4'ü (%6) alt dudakta, 4'ü (%6) kulakta, 3'ü (%4.5) mentumda, 2'si (%3) medyal kantusta, 2'si (%3) preauriküler bölgede, 1'i (%1.5) postauriküler bölgede, 1'i (%1.5) alında, 1'i (%1.5) üst göz kapağında yerleşmişti. Ortalama takip süresi ortalama 17.3 (3-49ay) olarak saptandı. SCC tanılı 11 hastanın 10 un'da reeksizyon yapıldı.1 hastada ileri yaş ve genel durum bozukluğu nedeni ile klinik takip tercih edildi. Bu hastada 19 ay sonra klinik progresyon izlendi. Reeksizyon yapılarak cerrahi sınır negatifliği elde edilen 10 hastanın 2 tanesinde nüks görüldü. BCC tanısı olan hasta grubunda ise takip edilen 6 hastada klinik progresyon görülmezken, tekrar opere edilip cerrahi sınır negatifliği elde edilen 49 hastanın 2 tanesinde nüks görüldü. BCC tanılı olup cerrahi sınır devamlı hastalarda reeksizyon yapılan ve takip edilen gruplar arasında nüks oranlarında istatistiksel olarak anlamlı fark olmadığı görüldü(p:1.000). Takip edilen ve reeksizyon yapılan BCC tanılı hastaların sub tipleri arasında nüks açısından istatistiksel olarak anlamlı fark saptanmadı. (SCC:%17.57. BCC superfisyal tip:%17.6 nodüler tip:%9.4 infiltratif tip:%15.2)

Sonuç: Pozitif cerrahi sınırların olması durumunda öngörülen tedavi reeksizyondur. Fakat reeksizyon materyalin patolojik incelenmesinde inflamasyona, yara iyileşmesine bağlı olan değişiklikler patolog tarafından tümör olarak değerlendirilmemektedir. (1)Bu durum yapılan reeksizyon materyalinde tümör bulunmaması sonucunu doğurmaktadır. Bu ihtimal cerrah tarafında göz önüne alınmalı ve muhtemel reeksizyon öncesi hasta ile tartışılmalıdır. Cerrahi sınırın pozitif olduğu bazal hücreli karsinom tanısı alan hastalarda yakın takibin bir seçenek olabileceği akılda tutulmalıdır. Konunun daha iyi anlaşılabilmesi için daha büyük vaka serilerinde yapılan çalışmalara ihtiyaç vardır.

Kaynak

1 Swetter SM, Boldrick JC, Pierre P, Wong P, Egbert BM (2003) Effects of biopsy-induced wound healing on residual basal cell and squamous cell carcinomas: rate of tumour regression in excisional specimens. J Cutan Pathol 30:139–146.

Anahtar Kelimeler: Baş boyun, deri tümörleri, reeksizyon

SS-110
Bazoskuamoz Hücreli Karsinomlarda Tedavi, Lokal Nüks ve Metastaz

Erkan Pinegöz, Göktekin Tenekeci, Şakir Ünal, Alper Sarı, Yavuz Demir
Mersin Üniversitesi Tıp Fakültesi, Plastik Rekonstrüktif ve Estetik Cerrahi Anabilim Dalı, Mersin

Giriş-Amaç: Bazoskuamoz hücreli karsinomlar (BSC) genellikle güneş gören baş boyun bölgesinde görülen ve tüm cilt kanserlerinin %1,2-2,7' sini oluşturan tümörlerdir. Nadir olarak gövde ve ekstremitelerde de görülebilirler.

Daha agresif klinik seyir ve özellikle de lokal nüks açısından klinik olarak bazal hücreli karsinomlardan farklılık gösterse de bazal hücreli karsinomların (BCC) alt tipi olarak sınıflandırılmaktadır. Yapılan çalışmalarda lokal geniş eksizyon sonrası nüks %12-%45 arasında bildirilmektedir. Bazoskuamoz hücreli karsinomun hastalık seyriyle ilgili geniş bir klinik değerlendirmeye literatürde nadir rastlanmaktadır. Bu çalışmadaki amacımız kliniğimizde opere edilen ve bazoskuamoz hücreli karsinom tanısı alan hastalardaki lokal nüks, sistemik metastaz, lenf nodu tutulumu, cerrahi sırasında bırakılacak güvenlik marjının değerlendirilmesidir.

Materyal-Metod: Kliniğimizde 2014-2019 yılları arasında 45 hasta bazoskumoz hücreli karsinom nedeniyle opere edildi. Bu hastalar retrospektif olarak değerlendirildi. Lezyonun yeri, lokal eksizyon sırasında bırakılan cerrahi sınır, preoperatif biyopsi, lokal nüks oranları, uzak metastaz, lokal nüks ve lokal nüks olana kadar geçen süre, eşlik eden başka cilt kanseri varlığı, perinöral ve lenfovasküler invazyonun varlığı açısından değerlendirildi.

Bulgular: Çalışmamıza bu dönemde tüm BSC tanısı alan 25 erkek ve 20 kadın olmak üzere toplam 45 hasta dahil edildi. Ortalama yaş 69.9 iken hasta grubunda çıkarılan tümörlerin 13'ü burundan (%28) 6' sı kulaktan (%13) olmak üzere 41 (%92) hastada tümörün lokalizasyonu baş ve boyun bölgesinde idi. Kalan 4 hastada tümör ekstremite (3) ve göğüs (1) duvarında idi. Hastaların 9'unda (%20) 2 ile 72 ay arasında değişen sürelerde lokal nüks görüldü. 9 lokal nüksün 6'sı erkek hastalarda iken ve 3'ü burunda, 2 ' si kulak ve çevresinde görüldü. Lokal nüks görülen 9 hastanın 8'inde farklı bir bölgede eşlik eden BCC yada SCC mevcut idi. Yine lokal nüks görülen 9 hastanın 8'inde 3 ile 5 mm sınır bırakılmıştı. 1 hastada mediastende vena cava superior sendromuna yol açan metastatik kitle saptandı. 45 hastanın 25'inde insizyonel biyopsi yapılmış olup bunların

12'sinin (%26) preoperatif insizyonel biyopsi sonucu BSC olarak gelirken 13 hastanın (%28) ise insizyonel biyopsi sonucu BCC olarak sonuçlandı.

Sonuçlar-Tartışma: Bazoskuamoz hücreli karsinomlar diğer cilt kanserlerine oranla daha nadir görülmekle birlikte genellikle yüz bölgesinde ortaya çıkmaları ve fonksiyonel veya estetik üniteleri etkilediğinden cerrahi tedavisi zorlaşmaktadır. Bazoskuamoz hücreli karsinomlar histolojik olarak aralarında bir geçiş zonu bulunan, hem bazal hücreli karsinom hem de skuamoz hücreli karsinom alanlarını içeren bir tümör olarak tanımlanır. Bu geçiş bölgesinin atipik hücrelere sahip bir bazal hücreli karsinom alanı yerine bazal hücreli karsinom ve skuamoz hücreli karsinom hücreleri arasında diferansiyasyon aşamasını temsil ettiği düşünülmektedir. Muhtemelen bu nedenle BSC' lerde yapılan insizyonel biyopsilerde histolojik tanı karışabilmektedir. Erkek cinsiyet, yaş ve güneşe maruziyet genel risk faktörleridir. İnsizyonel biyopsi ile gerek materyalin yetersizliği gerekse patolojik olarak tanısının zor konması nedeniyle preoperatif olarak bazal hücreli karsinom tanısı alması sık görülen bir durumdur. Çalışmamızda nüks gelişen 9 hastanın 6 sının erkek olması ve güneş maruziyeti ile ilgili işlerde çalışmaları UV ışınlarının bazoskuamoz hücreli karsinom gelişimindeki muhtemel rolünü destekler niteliktedir. Literatürde lokal nüks ve metastaz oranları çok değişkenlik gösterse de bu çalışmada 9 hastada (%20) lokal nüks ile bazal hücreli karsinomdan klinik olarak daha agresif seyrettiği görülmektedir.Ancak lokal nüks görülen 9 hastanın 8'inde 3-5 mm cerrahi sınır bırakılması da BSC tanısı alan hastalarda 5 mm den daha geniş bir güvenlik marjı gerektiği hakkında bize işaret vermektedir. Geniş eksizyonun ciddi estetik ya da fonksiyonel kayıp yaratacağı bölgelerde eksizyonel biyopsi ve kesin tanı sonrası sınır genişletme planlanabilir Perinöral invazyona 5 hastada rastlandı ancak lokal nüks veya metastaz ile ilişkili bulunmadı. 1 hastada kulak arkasında lokal eksizyon materyalinde metastatik lenf nodu bulunması ve 1 hastada da mediastende kitle gelişmesi bazoskuamoz hücreli karsinomlarda lenf nodu metastazının ve uzak metastazın sıklığı düşük olsada mümkün olduğunu bu nedenle de riskli durumlarda taranması gerektiğini düşündürmektedir. Yine de daha geniş serilerle bu durumun araştırılması gerekmektedir. Sonuç olarak bu tümörün lokal agresif olduğu ve metastaz potansiyeli de akılda tutularak cerrahi sonrası gerekli tetkik ve yakın takibi yapılmalıdır.

Anahtar Kelimeler: bazoskuamoz, bsc, nüks

SS-111
Malign Deri Tümörü Tanılı Hastalarda Sentinel Lenf Nodu Biyopsisi Deneyimlerimiz

Mecd Atıf Cezairlioğlu, Yunus Ertaş, Alican Aydın, Fatih Irmak, Ayşin Karasoy Yeşilada
Sağlık Bilimleri Üniversitesi, Şişli Hamidiye Etfal Eğitim ve Araştırma Hastanesi, Plastik Rekonstrüktif ve Estetik Cerrahi Kliniği, İstanbul

Amaç: Malign deri tümörlerinin en sık metastaz şekli lenfatik yolla gerçekleşmektedir. Klinik ve görüntüleme olarak şüpheli lenf nodu belirlenmeyen yüksek risk grubu hastalarda lenf nodu diseksiyonu öncesinde daha minör bir işlem olan sentinel lenf nodu örneklemesi(SLNB) tercih edilmektedir. Çalışmamızda malign deri tümörü tanısı almış hastalarımızda uyguladığımız SLNB deneyimlerimizi ve sonuçlarımızı paylaşmayı amaçladık.
Gereç Yöntem: Nisan 2014 ne nisan 2019 tarihleri arasında malign deri tümörü tanısı almış hastalar arasında SLNB yapılanlar değerlendirilmiştir. Toplam 44 hasta yaş, cinsiyet, tümör tipi, breslow derecesi, mitotik indeks, tümör yerleşim yeri ve benzeri kriterlerle retrospektif olarak incelenmiştir.

Bulgular: 44 hastanın hasta dosyaları üzerinden yapılan retrospektif çalışmada; en küçüğü 17 en büyüğü 79 olan hastalardan, 21 hasta erkek (%47,7) 23 hasta kadın (%52,3) ortalam yaş 53.2 dir. Hastaların 36 tanesi SLNB negatif, 8 tanesinde SLNB pozitif olarak gelmiştir. SLNB pozitif gelen hastaların tamamında lenf nodu diseksiyonu sonrası patolojileri lenf nodu metastazı olarak bulunmuştur. SLNB negatif hastaların en küçüğü 17 en büyüğü 79 yaşındanır(ort:52.7), SLNB negatif gelen hastaların en küçüğü 39 en büyüğü 68 yaşındadır(ort:55.8). Hastaların primer tümöral doku patolojileri SLNB pozitif gelen 36 hastanın 31'i malign melanom(MM), 5 hasta skuamöz hücreli karsinom; SLNB pozitif gelen hastaların tamamı malign melanom olarak belirlenmistir. SLNB Negatif gelen malign melanomlu 31 hastanın 23 yüzeyel yayılan, tip 6 tanesi nodüler tip, 1 hasta akral lentiginöz tip MM olarak belirlenmiş 1 hasta dış merkez tümör tipi belirtilmemiştir. SLNB pozitif gelen 8 hastanın; 6 tanesi noduler tip MM olarak belirlenmiştir, 2 hasta dış merkez tümöral tip belirtilmemiştir. SLNB negatif gelen hastaların patolojik breslow kalınlıkları ortalması yaklaşık 1.5 mm, SLNB pozitif gelen hastaların breslow kalınlıkları ortalaması yaklaşık 3.4 mm olarak hesaplanmıştır.

Tartışma: Dünya cilt kanseri vakfı istatistiklerine göre tanı alan her üç kanserden birini cilt kanserleri oluşturmaktadır. Skuamöz hücreli karsinom (SCC) cilt kanserleri içerisinde bazal hücreli karsinom sonrasında en sık ikinci sırada olup tüm cilt kanserlerinin yaklaşık %20'sini oluşturmaktadır (1,2). Malign melanom (MM) cilt kanserleri içerisinde üçüncü sıklıkta görülmekle birlikte tüm dünyada insidansı artmakta olan mortalite oranı en yüksek cilt kanseridir (3). Malign melanomda tümör kalınlığı sonrasında, SCC'de ise tümör grade evrelemesi sonrasında en önemli prognostik faktör lenf nodu tutulumudur Sentinel lenf bezi örneklemesi (SLNÖ) klinik olarak Breslow kalınlığının 1mm'den fazla olduğu lokal invaze hastalarda ve Breslow kalınlığının 1 mm'den küçük olup ek risk faktörlerinden en az birinin mevcudiyetinde (ülserasyon, mitoz oranının 0'dan büyük olması, Breslow kalınlığında 1 mm'den fazla veya lezyonun kendisinde %50-75'ten fazla regresyon izlenmesi, genç hasta, erkek hasta) önerilmektedir (4). Breslow kalınlık artışı, mitotik indekste artış lenf nodu yayılımında riski arttırdığı görülmektedir.

Sonuç: Klinik ve görüntüleme olarak şüpheli lenf nodu belirlenmeyen yüksek risk grubu hastalarda lenf nodu diseksiyonu öncesinde morbiditesi oranı daha düşük bir işlem olan sentinel lenf nodu örneklemesi(SLNB) tercih edilmektedir. Hastaların yapılan düzenli kontrolllerinde slnb negatif gelen hastalardan ilerleyen dönemde pozitif gelen hasta göürlmemeiştir.

1. Gershenwald JE, Thompson W, Mansfield PF, Lee JE, Colome MI, Tseng CH, et al. Multi-Institutional Melanoma Lymphatic Mapping Experience: The prognostic value of Sentinel Lymph Node Status in 612 Stage I or II Melanoma Patients. J Clin Oncol 1999; 17: 976-83.
2. Alam M, Ratner D. Cutaneous squamous-cell carcinoma. N Engl J Med 2001; 344: 975-83. [CrossRef]
3. Yeşilada AK, Irmak F, Sevim KZ, Sakız D. The case of malignant melanoma with extensive local recurrence and in-transit metastasis in the lower extremity. Turk Plast Surg 2012; 20: 39-42.
4. Mitteldorf C, Bertsch HP, Jung K, Thoms KM, Schon MP, Tronnier M, et al. Sentinel node biopsy improves prognostic stratification in patients with thin (pT1) melanomas and an additional risk factor. Ann Surg Oncol 2014; 21: 2252-58. [CrossRef]

Anahtar Kelimeler: Sentinel, SLNB, malign, deri tümörleri

SS-112
Deri Tümörlerindeki Bakteri Florası ve Mikrobiyotanın Deri Kanser İle İlişkisinin Araştırılması

Burak Özkan[1], Nilgün Markal Ertaş[1], Ahmet Çağrı Uysal[1], Abbas Albayati[1], Cem Öz[2], Kadri Akıncı[1]
[1]Başkent Üniversitesi Plastik Rekonstrüktif ve Estetik Cerrahi Anabilim Dalı, Ankara
[2]Başkent Üniversitesi Adana Turgut Noyan Uygulama ve Araştırma Hastanesi Plastik Rekonstrüktif ve Estetik Cerrahi Kliniği, Adana

Giriş: Mikrobiyota, deri ağız bölgesi barsaklar ve diğer vücut kısımlarında koloni halinde bulunması durumudur. Mikrobiota daki değişikliklerin vücut immun sistem dengesinde değişikliklere neden olarak karsinogenezisi tetiklediği hipotezi günümüzün en popüler bilimsel konularından biridir. Bazı çalışmalarda kolorektal tümör oluşumunda bu etki gösterilmiştir. Deri kanserleri ve mikrobiyota ilişkisi açısından ise oldukça az sayıda çalışma bulunmaktadır. Bu çalışmada amacımız deri kanser deri kanseri ile kanser zemininde yerleşim gösteren enfeksiyon ajanlarının ilişkisini incelemek ve kanser alt tipleri ile mikrobiyolojik kontaminasyonun bağlantısını araştırmaktır.

Gereç ve Yöntem: Başkent Üniversitesi Etik Kurulu Onayı (KA19/92) ardından Şubat 2019- Mayıs 2019 arasında Başkent Üniversitesi Plastik Rekonstrüktif ve Estetik Cerrahi Anabilim Dalı'na deri kanseri ön tanısıyla başvuran tüm hastalardan ülserasyon ortasından patoloji sonucuna tesir etmeyecek şekilde doku biyopsi kültürü alındı. Patoloji sonucu deri kanseri gelen 18(10E,8K) hasta çalışmaya alındı. Hasta verileri; hastaların demografik özellikleri, patolojik tanıları, tümörlerin çapı ve derinliği, kültürde üreyen mikroorganizmalar, antibiyotik dirençleri yöününden incelendi.

Bulgular: Hastaların ortalama yaşı 67,8 (48-88)'di. Patoloji sonuçları çoktan aza doğru Bazal hücreli karsinom (9), skuamoz hücreli karsinom (7), melanom ve kaposi sarkomu (1) olarak bulundu. Tümörlerin yaklaşık %80 'i baş-boyun bölgesinde görüldü. Hastaların yarısında biyopsi kültüründe üreme görülürken yarısında üreme olmadı. En sık üreme görülen bakteriler çoktan aza doğru Koagülaz negatif Stafilakok, Staphilacoccus aureus ve Proteus mirabilis'di. Üreme oluşan kültürlerdeki mikrobiyal ajanların %88'inde antibiyotik direnci görüldü. Staf aureus üreyen hastalarda sırasıyla Penisilin, Metisilin ve indüklenebilir Klindamisn direnci görüldü. Koagülaz negatif stafilakoklarda ise fusidik asit ve indüklenebilir Klindamisin direnci tespit edildi. Üreme olan ve olmayan hasta grupları tümör çapı ve derinliği açısından kıyaslandığında istatistiksel anlam tespit edilemedi.

Tartışma: Son 10 yılda mikrobiyotanın epitelde rejeneratif cevap ve hücre ölümü kararlarının birçok yönüne katkıda bulunduğu ve dolayısıyla konukçu sağlığı üzerinde bir etkisi olduğu ortaya çıkmıştır. Deri kanseri ve mikrobiyota ilişkisi ise henüz net ortaya koyulmuş değildir. Literatürde domuz derisi melanomlarında normal flora değişiklikleri tespit edilmiştir. Başka bir çalışmada ise kanser kaşeksisi gruplarında deri mikrobiyomlarında farklılık gösterilmiştir.

Son yıllarda yapılmış başka bir çalışmada ise deri florası koagülaz negatif stafilokoklarında kanser savunmasında rol oynayan 6-HAP tespit edilmiştir. deri kanserlerindeki mikrobiyal ortama baktığımız çalışmamızda normal florada üreme göstermeyen staf aureus'u üreyen bakteriler içerisinde gösterdik. En çok burun bölgesindeki tümörlerde görülmesi ve metisilin direncinin de eşlik etmesi bu hastalarda burun taşıyıcılığını düşündürmüştür.

Bu hastlarda görülen yüksek antibiyotik direnci ise önceki hastane yatışları ve bilinçsiz oral topikal abitibiyotik kullanımları yönünde değerlendirilmiştir.

Sonuç: Bakteriyel mikrobiyota, karsinojeneze birçok yönden katkıda bulunur ve bunun tam olarak anlaşılması; teşhis, önleyici ve terapötik stratejiler için yeni yollar açacaktır. Tümör dokusu mikrobiyom analizi, dokuda mevcut olan mikrobiyal türler ve tümör durumu sırasında meydana gelirse değişiklik hakkında derinlemesine bilgi sahibi olmamızı sağlayabilir

Anahtar Kelimeler: Deri kanseri, mikrobiyota, doku biyopsi kültürü

Resim 1

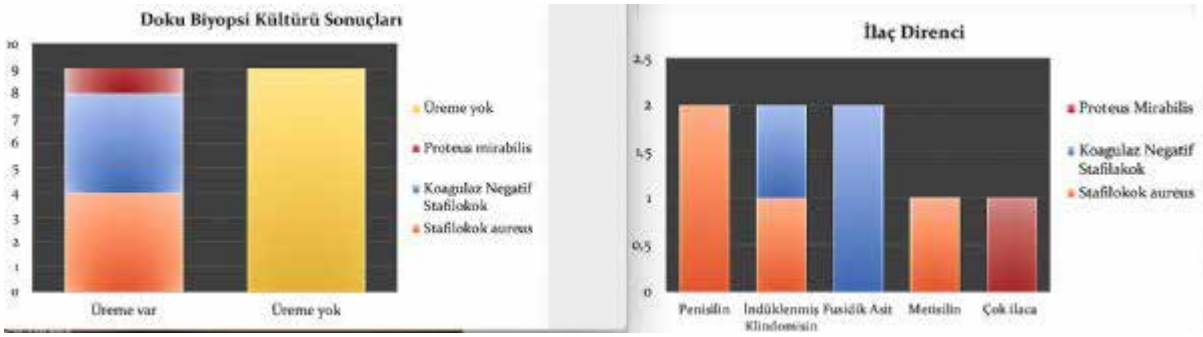

Deri kanserlerinden alınan doku biyopsi kültür sonuçları ve antibiyotik dirençlerini gösteren grafik

SS-113
Eritropoietin ve Fibrin Yapıştırıcı Karışımının Periferik Sinir Onarımında Kullanımı

Ayhan Işık Erdal[1], Kemal Fındıkçıoğlu[1], Oğuzhan Kahraman[1], Süheyla Esra Özkoçer[2], Çiğdem Elmas[2]
[1]Gazi Üniversitesi Tıp Fakültesi, Plastik Rekonstrüktif ve Estetik Cerrahi Anabilim Dalı, Ankara
[2]Gazi Üniversitesi Tıp Fakültesi, Histoloji Ve Embriyoloji Anabilim Dalı, Ankara

Giriş-Amaç: Sinir kesileri günlük pratikte sık karşılaşılan acil servis olguları arasındadır. Sinir iyileşmesindeki kısıtlılıklar ve sorunlar nedeniyle halen yeni çalışmalara ihtiyaç duyulmaktadır. Farklı onarım teknikleri ile ya da nörotrofik faktörlerin etkilerinden yararlanarak daha iyi iyileşme sağlamayı amaçlayan çalışmalar mevcuttur. Son yıllarda eritropoietinin sinir iyileşmesi üzerinde olumlu etkilerini gösteren çok sayıda çalışma yayınlanmıştır. Fibrin yapıştırıcının izole ya da dikişler ile kombine

kullanımı sinir onarımda kabul gören bir yöntemidir. Fibrin yapıştırıcılar içeriğine eklenen biyoaktif maddelerin yavaş olarak kontrollü salınımını sağlayan bir vektör olarak da kullanılabilirler.

Bu çalışmada fibrin yapıştırıcıların hem sinir onarım yöntemi hem de onarım hattına kontrollü nörotrofik faktör salınımı sağlayan bir vektör olarak kullanılması planlanmış, eritropoietin içeren fibrin yapıştırıcının sinir iyileşmesini olumlu etkileyeceği hipotezi ortaya koyulmuştur.

Gereç-Yöntem: Çalışmada 36 adet dişi Long Evans türü rat kullanıldı. Ratlar her bir grupta 6 adet olacak şekilde 6 gruba ayrıldı. Sol taraf siyatik siniri kesildi ve dikiş ya da fibrin yapıştırıcı ya da bunların kombinasyonu ile onarıldı. Sağ taraf siyatik siniri kontrol tarafı olarak korundu. Sinir kesileri Grup 1'de salin içeren fibrin yapıştırıcı ile, Grup 2'de eritropoietin içeren fibrin yapıştırıcı ile, Grup 3'te 2 adet epinöral dikiş ile kombine olarak salin içeren fibrin yapıştırıcı ile, Grup 4'te 2 adet epinöral dikiş ile kombine olarak eritropoietin içeren fibrin yapıştırıcı ile, Grup 5'te 2 adet epinöral dikiş ile, Grup 6'da 4 adet epinöral dikiş ile onarıldı. Tüm ratlara 21, 42 ve 63. günlerde yürüme koridoru analizi ile siyatik fonksiyonel indeks hesaplaması, pin-prick test ve toe-spread test uygulandı. Tüm ratlar 63. günde sakrifiye edildi. Çıkarılan siyatik sinirler histolojik olarak incelendi.

Bulgular: 63. gün siyatik fonksiyonel indeks, pin-prick test ve toe-spread test sonuçlarına göre en iyi iyileşme Grup 4'te, en kötü iyileşme Grup 5'te izlendi. Eritropoietin kullanılan gruplarda (Grup 2 ve 4) Schwann hücrelerinde artış skoru en yüksek izlendi. Epinöral dikiş kullanılan gruplarda (Grup 3, 4, 5 ve 6) fibrosis ile korelasyon gösteren endonöral kollajen miktarında artış skoru yüksek izlendi.

Sonuçlar: Eritropoietin içeren fibrin yapıştırıcının kullanıldığı literatürdeki bu ilk çalışmada, fibrin yapıştırıcı ve iki epinöral dikişin kombine kullanımı istatistiksel anlamlı olarak daha iyi iyileşme göstermektedir. Bu kombine kullanıma eritropoietin eklenmesi ile de bazı parametrelerde daha iyi iyileşme sonuçları elde edilmiştir. Sinir onarımda fibrin yapıştırıcı içine eritropoietin eklenmesi kolay ve klinik pratikte uygulanabilir bir yöntemdir. Özellikle sinir iyileşmesinin kritik olduğu olgularda yapılacak klinik çalışmalar ile klinik pratikte yer bulabilir.

Anahtar Kelimeler: eritropoietin, fibrin yapıştırıcı, sinir onarımı

Deney Grupları

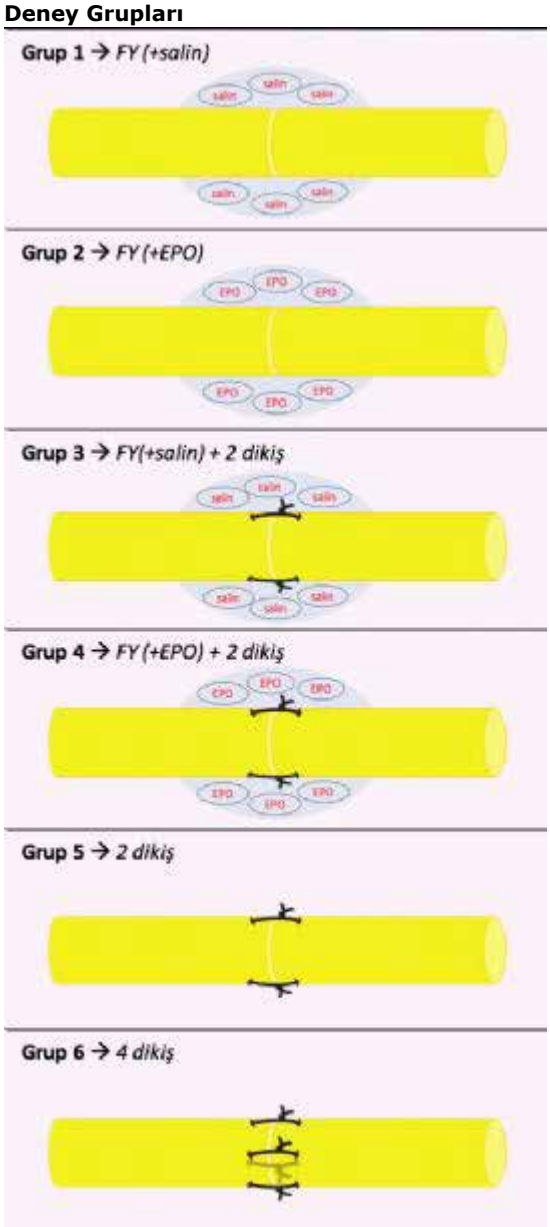

SS-114
Hiperbarik Oksijen Tedavisi'nin Tavşanlarda Hipertrofik Skar Gelişimi Üzerine Etkisinin Değerlendirilmesi

Majid İsmayılzade[1], Bilsev İnce[1], Abdullah Arslan[2], Pembe Oltulu[3], Mehmet Dadacı[1], Zikrullah Baycar[1]
[1]Necmettin Erbakan Üniversitesi Meram Tıp Fakültesi, Plastik, Rekonstrüktif ve Estetik Cerrahi Anabilim Dalı, Konya
[2]Necmettin Erbakan Üniversitesi Meram Tıp Fakültesi, Sualtı Hekimliği ve Hiperbarik Tıp Anabilim Dalı, Konya
[3]Necmettin Erbakan Üniversitesi Meram Tıp Fakültesi, Tıbbi Patoloji Anabilim Dalı, Konya

Giriş: Skar deri yaralanmasını veya cerrahiyi takiben normal deri dokusunun yerini fibröz dokunun almasıdır.(1) Hipertrofik skar ise travma, inflamasyon, cerrahi uygulama veya yanığı takiben predispoze bireylerde anormal yara iyileşme cevabıdır.(2)
Skar oluşumunu etkileyen çeşitli faktörler bilinmesine rağmen hala kesin nedeni tam olarak aydınlatılamamıştır. Hastanın yaşı, deri tipi, genetik ve hormonal etkenler, yara yeri ile ilgili anatomik özellikler ve cerrahi operasyonun tipi, yara yerinde oluşan inflamasyon, enfeksiyon, yaranın gerilimi, derinliği ve tamir teknikleri gibi faktörler yara iyileşmesini etkiler.(3) Hipertrofik skar, yaralanma ve yara reepitelizasyonu arasında geçen sürede uzamış inflamasyon fazı ile ilişkilendirilmektedir.(4, 5)
Günümüzde hipertrofik skar gelişimini önlemek için birçok tedavi alternatifleri uygulanmıştır. Bu yöntemler arasında cerrahi eksizyon, skar alanına steroid enjeksiyonu, silikon sheet uygulanması sık başvurulan tedavi seçenekleri arasındadır.
Hiperbarik oksijen tedavisi (HBOT) tamamen kapalı bir ortam olan basınç odalarında, 1 atmosferden (1 ATA= 760 mmHg) daha yüksek basınç altında (maksimum kullanılan basınç 3 ATA), maske veya başlıkla aralıklı olarak %100 oksijen solutmak suretiyle uygulanan bir tedavi yöntemidir. Travmatik doku genellikle hipoksik olduğundan dolayı kollajen gelişimi ve bağ dokusu oluşumu pasif seyretmektedir. HBOT uygulaması ile doku oksijenizasyonu ve beraberinde fosfokreatin, ATP ve hidroksiprolin gibi yapıtaşları da sağlanarak bir yandan neovaskülarizasyon için gerekli fibroblast–kollagen matriks desteği sağlanmış olurken, öte yandan lökositlerin bakterisidal aktiviteleri artırılarak yara iyileşmesi için optimum koşullar sağlanmaktadır.
Daha önce literatürde HBOT'un hipertrofik skar gelişimine olumlu veya olumsuz etkisi konusunda yapılmış deneysel veya klinik çalışma yer almamaktadır.
Biz bu çalışmada tavşan kulağı modeli üzerinde HBOT'un skar gelişimi üzerine etkinliğini değerlendirmeyi hedefledik.

Gereç ve Yöntem: Çalışma 2016-2017 yılları arasında toplam 20 adet erkek Yeni Zelanda tavşanı ile gerçekleştirildi. Her grupta 10 tavşan olmak üzere 2 grup oluşturuldu. Grup 1'deki tavşanlara hipertrofik skar oluşumunu takiben pansumanla takip dışında herhangi tedavi uygulanmadı. Grup 2'de ise skar oluşturulmasını takip eden 1.günden itibaren günde 1 seans olmak üzere toplamda 7 seans HBOT uygulandı.Etik kurul onamı alındı. Tüm işlemler tek cerrah tarafından yapıldı.
Literatürde daha öncelerinde standardize protokol şeklinde tanımlanmış olan hipertrofik skar modeli tavşan kulağında oluşturuldu.(6) Bu model baz alınarak çalışmanın 0.gününde her iki gruptaki tavşanların her iki kulağında 7 mm'lik 'punch'lar vasıtasıyla 4'er adet tam kat defekt oluşturuldu. Epitelizasyonu geciktirmek için perikondriyumun da eksize edildiğinden emin olundu. HBOT uygulanacak olan gruba 1.günden itibaren ara vermeden günde 1 seans olmak üzere 2.5 ATM basınç altında 90 dk süresince kafesleri ile birlikte hiberbarik oksijen tankında tedavi uygulandı. Tedavi postoperatif 1.günden başlanarak 7.güne kadar toplamda 7 seans şeklinde uygulandı.
Her iki gruptaki tavşanların postoperatif 1.ayda sol kulakları, 2.ayda sakrifiye edildikten sonra ise sağ kulakları ampute edilerek değerlendirilmeye alındı. Kulaklardaki skarlar saat yönü istikametinde numaralandırıldılar (Resim 1A). Makroskopik olarak tüm skarların kalınlıkları kaydırmalı cetvel ile mm olarak ölçüldü ve karşılaştırıldı. Histopatolojik değerlendirmede gruplar hakkında bilgisi olmayan bir patolog tarafından hipertrofik indeks (Hİ), inflamasyon, vaskülarizasyon, kollajen fibril dansitesi ve fibroblast dansite parametreleri en az puan olarak +1'den en yüksek +4'e olmak üzere puanlandı. Skar oluşmasını takiben yeni ortaya çıkan dermisin yarayı çevreleyen normal dermise oranını tanımlayan skar elevasyon indeksi veya hipertrofik indeks 1.0 < değerlerde hipertrofik dermis şeklinde kabul edildi. (Resim 1B) (6).

Bulgular: Skarların makroskopik incelemesinde (Resim 1C) hem 30.gün, hem de 60.gündeki skar kalınlıkları açısından karşılaştırıldığında HBOT grubunda skarlarda kontrol grubuna göre anlamlı derecede daha az hipertrofi olduğu gözlendi.($p<0,05$) (Tablo 1, Resim 1D)
60.gün skarlarında histopatolojik inceleme parametrelerinden inflamasyon grup 1'de +2,8 (2-4) iken; grup 2'de +1,2 (1-2) idi. Vaskülarizasyon ise grup 1'de +1,6 (1-3) iken, grup 2'de +2,4 (2-3) olarak değerlendirildi. Grup 2'de hem inflamasyonda azalma, hem de vaskülarizasyonda isatistiksel olarak anlamlı artış mevcuttu. ($p < 0,05$) (Resim 1E).
Bu değerlerin aksine, kollajen fibril dansitesi +2,7 (2-4) değerle grup 2'de istatistiksel olarak anlamlı derecede daha fazla görülmüştür. ($p< 0,05$). Bu değer grup 1'de + 1,4 (1-2) şeklindeydi.
Fibroblast dansite artışı grup 1'de +1,8 (1-3) iken, grup 2'de +1,5 (1-3) olarak izlendi. Fibroblast dansitesindeki farklılıklar istatistiksel olarak anlamlı görülmedi.($p>0,05$)
Patoloji preparatlarında HBOT grubunda skar boyutunun daha az olduğu ve skar alanında kollajen liflerin yoğun olduğu görüldü. Ayrıca grup 1'e kıyasla fibroblast artışının grup 2'de daha az olduğu belirlend. (Resim 1F, 1G)
Hipertrofik indeksin grup 1'de ortalama değeri 1,44 ± 0,22 iken, grup 2'de 1,09 ±0,3 idi. Hipertrofik indeksin her iki gruptaki ortalama oranları karşılaştırıldığı zaman grup 2'de anlamlı derecede daha az dermal hipertrofi olduğu görüldü. ($p< 0,01$) (Resim 1H).

Tartışma: Hipertrofik skar gelişimini önlemek için birçok tedavi yöntemi denenmesine karşın, literatürde çıplak fare ve tavşan kulakları haricinde skar deney modelleri kullanılmamaktadır.(7-10) İnsan skarlarıyla hem yara yüzey iyileşmesi hem de histopatolojik altyapı açısından birçok benzerliği olması nedeniyle tavşan kulağı en sık kullanılan skar modelidir. Bu yüzden, biz de çalışmamızda HBOT'un skar iyileşmesi üzerine etkinliğini değerlendirmek için en ideal deney model adayı olan tavşan kulağında araştırma yaptık.
Hipertrofik skar oluşmasını önlemek veya var olan skarı ortadan kaldırmak için en sık kullanılan tedavi yöntemleri; cerrahi eksizyon, skar alanına steroid enjeksiyonu, silikon sheet uygulanmasıdır. Bunların dışında kriyoterapi, interferon, imiquimod % 5 krem, vitamin A, 5-Florourasilin (5-FU) de kullanılabileceği ileri sürülmüştür.(11)
Hiperoksijenizasyon, yara iyileşmesinin temel yapıtaşlarını ve neovaskülarizasyonu aktive ederek doku onarımına katkıda bulunmaktadır.(12-15) Ek olarak, HBOT ksantin oksidazın konversiyonunu inhibe ederek oksidatif stresi İR hasarının reperfüzyon aşamasında engellemektedir. (16) HBOT endoteliyal hasarı ve intersellüler adezyon molekülü–1 (ICAM-1), çözünür intersellüler adezyon molekülü–1 (sICAM-1) ve integrin beta 2 ekspresyonunu önlemektedir.(17-19) Bu da en başta, HBOT'un hipertrofik skarın patofizyolojisinde yer alan esas etken inflamasyona karşı dokuları koruması açısından önem arz etmektedir. Bizim çalışmamızda da hiperbarik oksijene maruz

kalan tavşanların kulaklarındaki skarların histopatolojik incelemesinde anlamlı derecede daha az inflamasyonla karşılaşılmıştır.
Histopatolojik incelemelere bakıldığı zaman HBOT grubundaki skarlarda kollajen miktarı kontrol grubuna göre daha yüksek olarak izlenmiştir. Grup 2'de kollajen fibrillerindeki fazlalığa rağmen anlamlı derecede düşük hipertrofik indeks değerleri, bu kollajen fibrillerinin daha sıkı, daha düzgün ve aynı yönde restorasyonu yanı sıra lokalizasyon itibariyle daha çok normal dermiste kendini sınırlaması ile açıklanabilmektedir. Yüzeyden kabarık olmayan kısımtaki dermiste kollajen fibrillerinin bu yoğunluğu hipertrofik indeksin daha düşük oranlarını doğrulamaktadır.

Sonuç: Bu çalışmada HBOT'un başta inflamasyon olmak üzere hipertrofik skar oluşumunu tetikleyen birçok faktör üzerine etkilerinin olduğu deneysel olarak gösterildi. Uygun tedavi protokolleri sağlandıktan sonra uygun klinik olgularda HBOT'un hipertrofik skar gelişmesi üzerine etkilerinin araştırılması literatüre katkı sağlayarak yeni tedavi algoritmalarının geliştirilmesinde yardımcı olacaktır.

Anahtar Kelimeler: hipertrofik skar, hiperbarik oksijen tedavisi, tavşan kulağı

Tablo 1.

Gün	Skar kalınlığı (mm)	Skar kalınlığı (mm)
	Grup 1	Grup 2
30.gün	3,66 ± 0,37	2,43 ± 0,31
60.gün	3,54 ± 0,68	2,28 ± 0,50

30. ve 60. gün her iki gruptaki ortalama skar kalınlıklarının karşılaştırılması.

Resim 1

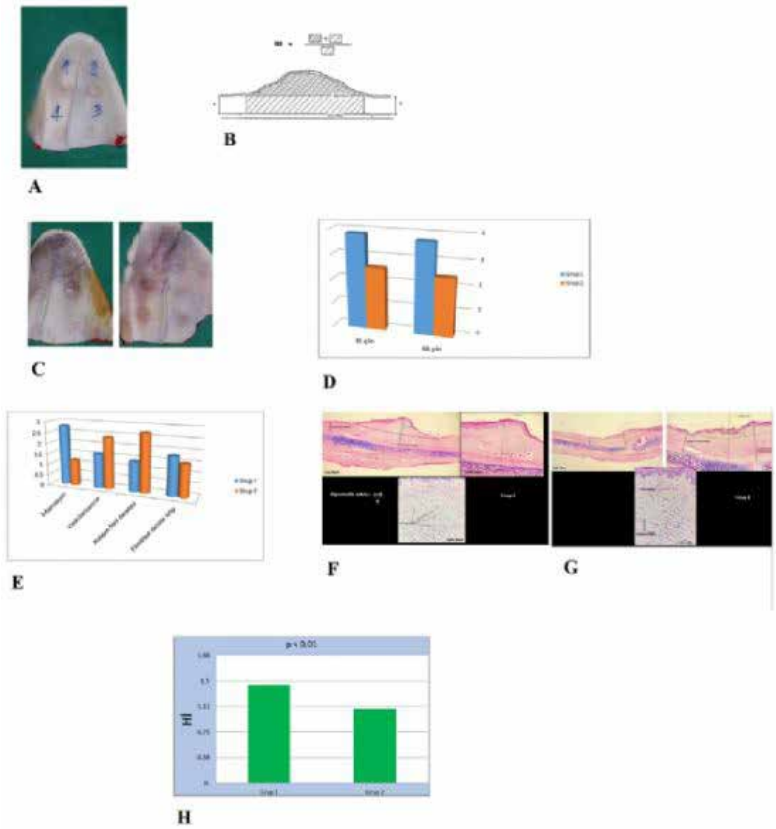

A:Tavşan kulağında skar sıralaması. B:Hipertrofik indeks veya skar elevasyon indeksinin hesaplama formülünün şematik çizimi. C:60.gün tavşan kulaklarındaki skarların makroskopik karşılaştırması (sol – grup1, sağ- grup 2) D:30. ve 60. gün her iki gruptaki ortalama skar kalınlıklarının grafik karşılaştırılması E:60. gün her iki gruptaki skar histopatolojik parametrelerin karşılaştırılması. F ve G: Her iki gruptaki histopatolojik parametre ve hipertrofik indekslerin karşılaştırılması. H:Gruplara göre hipertrofik indeks karşılaştırması.

SS-115
Sıçan Serbest ve Pediküllü TRAM Flep İskemi-Reperfüzyon Hasarı Modeli'nde CAPE'in Koruyucu Etkisi

Mehmet Emre Yeğin[1], Ufuk Bilkay[2], Yiğit Özer Tiftikcioğlu[2], Yiğit Uyanıkgil[3], Türker Çavuşoğlu[3], Gülinnaz Ercan[4], Mehmet Gürdal[4]
[1]T.C. Sağlık Bakanlığı, Elazığ Fethi Sekin Şehir Hastanesi, Plastik Cerrahi Kliniği, Elazığ
[2]Ege Üniversitesi Tıp Fakültesi, Plastik, Rekonstrüktif ve Estetik Cerrahi A.D., İzmir
[3]Ege Üniversitesi Tıp Fakültesi, Histoloji ve Embriyoloji A.D., İzmir
[4]Ege Üniversitesi Tıp Fakültesi, Biyokimya A.D., İzmir

Günümüz Plastik ve Rekonstrüktif Cerrahi uygulamasında, doku kayıplarının onarımı için serbest ve pediküllü flepler sık sık kullanılmaktadır. Operasyon sonrası flep cerrahisinde yaşanan problemlerin başında I/R bulunmaktadır. Bu çalışmada, sıçan modelinde TRAM flebinin serbest ve pediküllü uygulamalarında, I/R sonucu gelişen flep kaybına, CAPE' in azaltıcı etkisi araştırılmıştır.

Çalışmadaki amaç; CAPE'in I/R gelişme olasılığı olan dokulara uygulandığında dokularda oluşabilecek anormal değişikliklere engel olabileceği, hasarın yayılmaması için aktive olacak içsel mekanizmaların, moleküllerin etkilerini arttırıp arttırmadığı ve ayrıca, flep damarlanmasını arttırarak dokunun iskemiye direncini arttırıp artırmayacağının tespit edilmesidir. Çalışmada 42 adet sıçan randomize olarak, Pedikül/Serbest kontrol, Pedikül/SerbestİskemiPedikül/Serbest-İskemi-CAPE adı altında 14 hayvandan oluşan üç gruba ayrıldı. Her gruptaki ilk yedi hayvan pediküllü, sonraki yedi hayvan serbest TRAM flebi tasarlanarak toplamda altı alt-gruba ayrıldı. Tüm hayvanların ksifoid-pubis arası mesafeleri ölçülerek kaydedildi. Sıçanların karnından 4x2 cm ebatta deri ve 4 cm uzunluğunda rektus kas dokusunu içeren, orta hat sınır kabul edilerek iki tarafa ayrılan muskülokütan flepler kaldırıldı. Tüm gruplardaki flepler, bulundukları alt gruba göre kaldırıldı. Grup 1' deki flepler, enjeksiyon ve iskemi yapılmadan yerlerine iade edildi. İkinci gruba ise, klemplemeden 30 dakika önce 2cc intraperitoneal SF enjekte edildi. Üçüncü gruba, klemplemeden 30 dakika önce CAPE (10 mmol/kg, i.p.) enjekte edildi. Arter-ven klemplendikten sonraki ikinci saatte; flepte iskemik bulgular görüldükten sonra flep pediküllündeki superior epigastrik ven ve arter açıldı. Tüm gruplardaki flepler, yedinci gün sonunda (Her hayvandan ikişer adet olmak üzere toplam 84 adet flep) alınarak, hayvanların deri ve kas dokuları sağ taraflı biyokimyasal, sol taraflı histolojik tetkik yapılması için kullanıldı.

Histolojik değerlendirme için tüm deneklerin sol TRAM fleplerinden doku örnekleri alındı. H&E ve Mallory Azan ile boyanmış bütün preperatlar, derideki yara yeri iyileşmesini değerlendirmek için nekroz, ödem, PMN infiltrasyonu, kollajen yoğunluğu, damarlanma, sağlıklı sebase gland yoğunluğu açısından histopatolojik olarak Verhofstad Skorlaması ile değerlendirilmiştir. Ayrıca, iNOS, VEGF, BAX ve BCL-2 doku örneklerinde yapılan immünohistokimyasal örneklerle değerlendirilmiştir. Preperatlara Verhofstad skorlaması yapılarak skorların ortalamaları hesaplandığında; 3. grubun, 2. gruba göre daha az I/R skoru aldığı görüldü. ($p<0.01$) Deneklerin sağ TRAM fleplerinde çalışılan biyokimyasal veriler toplandı. Alınan dokularda SOD, MDA ve CAT düzeyleri, ELISA yöntemi ile belirlendi. Sonuçlara göre, MDA artışı en fazla olan 2. grup en yüksek I/R oranına sahip gruptur. 3. grup, 2. gruba göre daha düşük MDA seviyeleri ve yüksek SOD ve CAT seviyeleri göstermiş olup; istatistiksel olarak da CAPE işe yararlığı gösterilmiştir. ($p<0.01$)

Bu bulgular ışığında, I/R gelişmesini önlemek amacıyla dokulara cerrahi öncesi CAPE uygulamasının, reperfüzyon sonrasında gelişen ve dokulara zarar veren patolojik süreçlere anlamlı etkisinin olduğu ve farmakolojik önkoşullama amacıyla kullanılabileceği kanaatine varıldı.

Anahtar Kelimeler: CAPE, iskemi-reperfüzyon, serbest flep, TRAM

Flep Tasarımı

Bilateral Pediküllü/Serbest Fleplerin Preop Çizimi

SS-116
Pulslu Elektromanyetik Alanın Sıçan Yanık Modeli Üzerindeki Etkisi

İbrahim Tabakan[1], Işıl Öcal[2], Bora Taştekin[2], Ahmet Umut Yuvacı[1], Aykut Pelit[2]
[1]Çukurova Üniversitesi Tıp Fakültesi, Plastik, Rekonstrüktif ve Estetik Cerrahi Anabilim Dalı, Adana
[2]Çukurova Üniversitesi Tıp Fakültesi, Biyofizik Anabilim Dalı, Adana

Amaç: Son yıllarda manyetik alanın yara iyileşmesine, kırık iyileşmesine, anjiogenezise katkıda bulunduğunu gösteren birçok çalışma yapılmıştır. Literatür taramasında, pulslu manyetik alanın yanık üzerine etkisini gösteren yeterli sayıda çalışmaya rastlanılmamıştır. Bu çalışmanın amacı pulslu manyetik alanın bir hayvan yanık modelinde kutanöz yara iyileşmesindeki etkisini değerlendirmek ve bu etkinin oluşmasında manyetik alanın hangi doz ve sürede uygulanması gerektiğini saptamaktır.

Gereç ve Yöntemler: Çalışmada ağırlıkları 250-300 g arasında değişen 40 adet yetişkin erkek Wistar Albino türü sıçan kullanıldı. Sıçanların sırtında 2. dereceden derin temas yanığı oluşturmak için Regas tarafından tanımlanan 'comb burn model' kullanıldı. Tarak şeklinde 4 adet pirinç metal bloktan yapılmış, her biri 2*1 cm yüzey alanına sahip ve aralarında 3x0,5*1 cm boşluk bulunan metal bloklar bu iş için tasarlandı. Pirinç bloklar kaynamış suda (~100 °C) ısıl dengeye ulaşıncaya kadar 5 dk. bekletildi ve sonrasında sıçanların sırtlarında yanık oluşturuldu. Sıçanlar; kontrol (grup I), serum fizyolojik ile pansuman yapılan (grup II),

antibiyotikli pomat ile pansuman yapılan (grup III), 1 hafta (grup IV) ve 2 hafta pulslu manyetik alana maruz bırakılan (grup V) olmak üzere 5 gruba ayrıldı. Pulslu Manyetik alan uygulaması (1.5mT and 40Hz): İçerisinde en fazla 5 adet sıçan bulunan pleksiglas kafesler, helmholtz bobinleri arasına yerleştirildi ve tüm sistem Faraday kafesi içerisinde izole edildi. Grup IV'teki sıçanlar, günde 1 kez 1 saat, grup V'teki sıçanlar, günde 1 kez 2 saat saat 14 günlük deney süresi boyunca pulslu manyetik alana maruz bırakıldı. 2 hafta sonra yanıklı alanlar eksize edilerek staz zonunda nötrofil infiltrasyonu, vaskülarizasyon ve epitelizasyon varlığı histopatolojik olarak incelendi.

Bulgular: Makroskopik olarak yara iyileşme oranlarının pulslu manyetik alan uygulanan sıçanlarda daha fazla olduğu tespit edildi. Histopatolojik incelemeler sonucunda, nötrofil infiltrasyonunun grup I, II, III ve IV'te daha yüksek olduğu, grup V'de daha az olduğu, fibroblast sayısının ise grup V'te daha yüksek ve diğer gruplarda daha düşük olduğu bulundu. Vaskülarizasyonun grup V'te anlamlı olarak daha fazla olduğu bulunurken, diğer gruplar arasında anlamlı fark bulunmadı. Grup V'teki denek hayvanlarının %75'inde epitelizasyon mevcut iken diğer grupların hiçbirinde epitelizasyona rastlanmadı.

Sonuç: Son zamanlarda yapılan birçok çalışma, manyetik alan uygulamalarının yara-kemik iyileşmesi, neovaskülarizasyon, antienflamatuar ve hücre metabolizması üzerinde olumlu etkilerinin olduğunu bildirmiştir. Bu çalışma ile 2 hafta uygulanan pulslu manyetik alanın 2. derece temas yanığı sonrası yara iyileşmesinde inflamatuar evreyi kısalttığı, fibroblast proliferasyonunu ve neovaskülarizasyonu arttırdığı, makroskopik olarak yara iyileşmesini olumlu etkilediği gösterildi. Sonuç olarak yanık yaralarının hızlı iyileşme süreci hasta mortalitesini etkileyeceğinden, uygun doz ve sürede uygulanan pulslu manyetik alanın yanık hastalarının tedavisinde yardımcı bir tedavi yöntemi olabileceğini düşünmekteyiz.

Anahtar Kelimeler: manyetik alan, yanık, yara iyileşmesi

SS-117
Hidrojen Sülfürün Rat Cilt Fleplerinde İskemi-Reperfüzyon Hasarına Karşı Koruyucu Etkisinin Araştırılması

Ahmet Gürhan Dülgar[1], Erol Kesiktaş[2], Gazi Kutalmış Yaprak[2], Osman Metin Yavuz[2]
[1]Kahramanmaraş Necip Fazıl Şehir Hastanesi, Plastik, Rekonstrüktif ve Estetik Cerrahi Kliniği, Kahramanmaraş
[2]Çukurova Üniversitesi Tıp Fakültesi, Plastik, Rekonstrüktif ve Estetik Cerrahi Anabilim Dalı, Adana

Giriş-Amaç: İskemi reperfüzyon hasarı; kanser, enfeksiyon, cerrahi klempleme ve damar oklüzyon bozuklukları gibi birçok durumda ortaya çıkabilen patofizyolojik olarak karmaşık bir süreçtir. Hidrojen sülfürün iskemi reperfüzyon hasarına etkisini inceleyen çalışmalar; serebral, renal, yağ dokusu, intestinal sistem ve hepatik sistemde yapılmış ve olumlu etkileri gösterilmiştir. Bu çalışmada amaç, rat kasık bölgesinden hazırlanan vasküler saplı ada flebinde iskemi reperfüzyon hasarı oluşturarak hidrojen sülfürün etkisi gözlemlemektir. Hidrojen sülfürün bu etkisinin incelendiği parametreler; doku nötrofil sayımı, biyokimyasal lipid peroksidasyon ürünü olan MDA (malondialdehit), elektron mikroskobunda apopitoz ve hücresel aktivitelerin incelenmesidir. Bu sayede hidrojen sülfürün klinik kullanılabilirliğinin araştırılması amaçlanmıştır.

Materyal-Metod: Ağırlıkları 250-300 gr arasında değişen 'wistar albino' sıçanlar; sham kontrol grubu, serum fizyolojik kontrol grubu, iskemi gurubu ve hidrojen sülfür grubu olarak ayrıldı. Tüm sıçanlar ksilazin ve ketamin anestezi altında işleme tabi tutuldu. Sham kontrol grubunda kasık bölgesinden 6x4 cm cilt flebi yüzeyel epigastrik arter pediküllü ada flep olarak yapıldı ve iskemi yapılmadan yerine sütüre edildi. Diğer gruplarda, kasık bölgesinden yüzeyel epigastrik arter pediküllü 6x4 cm'lik cilt flepleri eleve edildi. İskemi grubuna iskemi öncesi ek müdahalede bulunulmadı. Serum fizyolojik kontrol grubuna iskemiden 20 dakika öncesi 1 mg/kg serum fizyolojik kuyruk veninden verildi. Hidrojen sülfür grubuna ise iskemiden 20 dakika önce kuyruk veninden final konsantrasyonu 10μM olacak şekilde hidrojen sülfür sıvı halde verildi. Femoral arter ve ven kan akımı ayrı ayrı mikroklipsler yardımıyla engellendi. Flepler yerine suture edildi. 6 saat sonra flepler eleve edilerek mikroklipsler alındı ve akım sağlandı. Flepler yerine suture edilerek 12 saat sonra servikal dislokasyonla ile sıçanlarlar sakrifiye edilerek örnekler alındı. Alınan örneklerden; iskemik dokudaki nötrofil sayımı, biyokimyasal olarak lipid peroksidasyonunun son ürünlerinden olan MDA (malondialdehit) ölçümü ve elektron mikroskop altında dokudaki iskemi reperfüzyon hasarı değerlendirildi.

Bulgular: Doku nötrofil sayımı ve doku MDA ölçümünde, sham kontrol grubu ile diğer gruplar arasında istatistiksel anlamlı fark görüldü. Hidrojen sülfür, SF kontrol ve iskemi grupları arasında istatistiksel anlamlı fark bulunamadı. Elektron mikroskobik incelemede hidrojen sülfür grubunun iskemi reperfüzyon hasarı ve apopitoza karşı hücresel düzeyde korunmuş olduğu görüldü

Sonuç: Bu çalışma sonucunda hidrojen sülfürün, hücresel düzeyde iskemi reperfüzyon hasarına karşı koruyucu etkileri, elektron mikroskobik olarak görülmüş fakat iskemi süresinin uzunluğu (6 saat) dolayısıyla doku nötrofil sayımında ve lipid peroksidasyonunun son ürünü olan MDA düzeylerine etkisi olmadığı görülmüştür. Hidrojen sülfür ile farklı iskemi sürelerini içeren yeni çalışamalar yapıldığı takdirde, serbest flep cerrahisinde klinik kullanıma girebileceği kanaatindeyiz.

Anahtar Kelimeler: hidrojen sülfür, iskemi, reperfüzyon

SS-118
3 Boyutlu Biyoyazıcı ile Üretilen Sinir İletkenlerinin Sinir Hasarı Tamirindeki Kullanımının Değerlendirilmesi

Salih Kavuncu, Necmettin Karasu, Alpagan Mustafa Yıldırım
Afyonkarahisar Sağlık Bilimleri Üniversitesi Tıp Fakültesi, Plastik Rekonstrüktif ve Estetik Cerrahi Anabilim Dalı, Afyonkarahisar

Giriş-Amaç: Sinir yaralanmaları fonksiyon ve iş gücü kaybına yol açmakta, uzun bir rehabilitasyon gerektirdiğinden dolayı da psikososyal sorunlara yol açabilmektedir. Sinir devamlılığının bozulduğu yaralanmalarda sinir uçları bir araya gelmiyorsa ya da ancak ekstremite pozisyonunu değiştirerek veya gergin bir şekilde onarılabiliyorsa, aradaki defekti kapatmak için sinir grefti uygulanabilir. Bu tür sinir defektinin oluştuğu durumlarda altın standart otolog sinir grefti uygulaması olmasına rağmen, bu işlem donör bölge morbiditesine yol açabilmektedir. Son zamanlarda sinir iletkenleri bu tür cerrahilerde kullanılmaya başlanmıştır.
Sinir İletkenleri otolog arterler, venler, kaslar gibi biyolojik olabildikleri gibi, sentetik olarak da üretilmektedirler. 3D (3 Boyutlu) modelleme ile istenilen ebatta fabrike edilebilen

bu iletkenler cerraha operatif planlamada oldukça yardımcı olmaktadır. Çalışmamızda, sıçanda siyatik sinir crush yaralanma modelini kullanarak, 3D biyoyazıcı ile üretilen PLA ve kitosan, aljinat ve kollajen karışımı biyouyumlu konduitlerin sinir rejenerasyonuna katkı sağlayıp sağlamadığını araştırmak amaçlanmıştır.

Yöntem: Çalışmamızın 50 adet rat kullanılarak yapılması planlanmıştır. Ratlar; sham grubu (hasar yok), sadece siyatik sinir hasarı, siyatik sinir hasarı + PLA sinir konduiti, siyatik sinir hasarı + (Kitosan + Alginate) 3D (3 Boyutlu) biyouyumlu tüp olmak üzere 5 gruba ayrılmıştır. İşlemler uygulanıp sıçanlardan kan alınmış ve sıçanlar 2 ay sonra sakrifiye edilmiştir.

Bulgular: Devam eden deneyde şu anda, alınan doku örneklerinde histopatolojik inceleme yapılmakta ve kan örneklerinden biyokimyasal belirteçler bakılmaktadır. Bütün deney gruplarındaki sıçanlar iki ay yaşatılarak her hafta enfeksiyon, skar iyileşmesi ve motor sinir tepki kontrolleri yapılmıştır. Her bir sıçandan implantasyondan hemen sonra kan örneği alınmıştır. İki ay sonunda ötenazi yapılmadan önce her bir sıçandan kan, sinir ve kas dokusu örnekleri alınmıştır. Deney protokollere uygun olarak, kalpten yüksek miktarda kan alarak sıçanların sakrifiye edilmesiyle sonlandırılmıştır. Sinir konduiti kullanılan sıçanlarda makroskopik olarak skar dokusunun daha az oluştuğu gözlenmiştir. Sıçanlarda her hafta yapılan motor siniri iyileşmesi kontrollerinde PLA ve Biyogreft sinir konduiti implante edilen taraftaki ekstremitelerinde hareket kısıtlılığı gözlenmemiştir. Ayak kıstırma ve uyarana cevap kontrollerinde sinir konduiti implante edilen taraftaki ekstremitelerinde uyarana tepki vererek ayağı geri çekme hareketi gözlenmiştir. Biyogreft sinir konduiti implante edilen bir adet sıçanda siyatik sinir ve etrafındaki kas dokusunda enfeksiyon gelişimi gözlenmiştir. Bu sıçandan da kas, sinir ve kan dokusu alınarak histopatolojik incelemeye gönderilmiş ve enfeksiyon gelişiminin sebebi araştırılmıştır.

Tartışma ve Sonuç: 3D biyoyazıcı ile üretilen PLA ve Kitosan, aljinat ve kollajen karışımı biyouyumlu konduitlerin sinir rejenerasyonuna katkı sağlayan alternatif bir tedavi seçeneği olacağı görüşündeyiz.

Anahtar Kelimeler: üç boyutlu yazıcı, sinir dejenerasyonu, sinir konduiti, sinir tamiri

PLA sinir konduitinin uygulanışı

SS-119
Yanıklarda staz zonunda, hiperbarik oksijen tedavisi ve montelukastın, inflamasyon ve doku viabilitesi üzerine etkilerinin araştırılması ve karşılaştırılması

Kübra Ece Kalafatlar[1], Gaye Filinte[1], İlknur Bingül[2], Deniz Filinte[3], Bengüsu Mirasoğlu[4], Gökhan Temiz[1], Barış Kanık[1]

[1]Sağlık Bilimleri Üniversitesi Kartal Dr. Lütfi Kırdar Eğitim ve Araştırma Hastanesi, Plastik, Rekonstrüktif ve Estetik Cerrahi Kliniği, İstanbul
[2]İstanbul Üniversitesi İstanbul Tıp Fakültesi, Tıbbi Biyokimya Anabilim Dalı, İstanbul
[3]Marmara Üniversitesi Tıp Fakültesi, Tıbbi Patoloji Anabilim Dalı, İstanbul
[4]İstanbul Üniversitesi İstanbul Tıp Fakültesi, Sualtı Hekimliği ve Hiperbarik Tıp Anabilim Dalı, İstanbul

Amaç: Yanık, insanoğlunun karşılaşabileceği en önemli fiziksel ve psikolojik travmalardan birisidir. Jackson, yanıklarda 3 zon tanımlamıştır. Santral koagülasyon zonu, koagülasyon nekrozunun olduğu zondur. Staz zonu, santral zonu çevreleyen, doku perfüzyonun azaldığı, kurtarılma potansiyeli olan zondur. Hiperemi zonu, en dışta yer alan artmış kan akımının görüldüğü zondur. Staz zonunun kurtarılmasıyla yanık alanının genişliği ve derinliğindeki artışın önüne geçilmesi, morbidite ve mortalitenin azaltılması mümkündür. Araştırmalar bu ara zondaki irreversibl doku nekrozunun yanık sonrası ilk 48 saat içindeki progresif hipoksi ve iskemiden kaynaklandığını göstermiştir. Deneysel çalışmalara ve tedavi yöntemlerine dayanarak, dokunun iskemiye toleransının artırılması, perfüzyonun artırılması ve inflamatuar cevabın engellenmesi gibi yöntemlerle bu zonun kurtarılabileceği öne sürülmüştür. Bu deneysel çalışmanın amacı staz zonu üzerinde hiperbarik oksijen tedavisi (HBOT) ve montelukastın etkilerini araştırmak ve karşılaştırmaktır.

Yöntem: Çalışmada toplam 21 adet Rattus norvegicus cinsi dişi Sprague-Dawley türü sıçan kullanıldı. Sıçanlar 3 gruba ayrıldı. Sıçanlara anestezi altında Regas ve Erlich tarafından tanımlanan deneysel yanık modeli uygulandı. 1.gruba ek müdahalede bulunulmadı. 2.gruba günlük olarak 1 ml 10 mg/kg montelukast içeren solüsyon gastrik gavaj ile uygulandı. 3.gruba günde 1 kez 2 ATA 90 dk HBOT tedavisi uygulandı. Tüm gruplar 10 gün boyunca takip edildi. Takibin 0., 3. Ve 10.günlerinde staz zonlarından punch biyopsi alındı. Alınan parçalar histopatolojik olarak ve biyokimyasal olarak MDA ve MPO üzerinden değerlendirildi.

Bulgular: Kontrol grubuna göre HBOT grubunda ve montelukast grubunda, montelukast grubunda ise diğer iki gruba göre MDA'da anlamlı düşüş saptandı. MPO değerlendirmesinde yalnız 0-3.gün karşılaştırmasında HBOT grubunda kontrol grubuna göre anlamlı düşüş görüldü. PMNL değerlendirmesinde yalnız HBOT grubunda kontrol grubuna göre, 0.günde 3'üncü güne ve 3.günde 10. güne göre azalma meydana geldi. 0.güne göre 3.günde kontrol grubuna göre HBOT ve montelukastın ödemi anlamlı derecede azalttığı ancak birbirlerine üstünlüklerinin olmadığı görüldü. 0.gün ile 10.gün karşılaştırmasında ise kontrol grubuna göre yalnız montelukast grubunda anlamlı fark görüldü.

Sonuç: Çalışmamızın sonuçları sıçanlarda staz zonunda HBOT ve montelukastın hücresel düzeyde oksidatif hasarı azalttığını desteklemektedir. Önemli bir inflamatuar marker olan MDA sonuçlarına göre inflamasyonu azaltmada kontrol grubuna göre HBOT ve montelukastın, montelukastın ise her iki gruba üstünlük sağladığı görülmektedir. Ancak

histopatolojik açıdan aynı sonuçlara ulaşamamamız süreyle ilgili olabileceği gibi yanık fizyopatolojisinin karmaşıklığı nedeniyle sadece inflamatuar sürecin engellenmesiyle staz zonunun kurtarılmasının mümkün olamayabileceğini gösterebilir. Staz zonunda nekroza ilerlemenin ilk 24-48 saatlik inflamatuar süreçten kaynaklandığı düşünülmektedir. Bu nedenle çalışmamızla ilk günlerde daha etkili olduğunu gördüğümüz HBOT'un yanığın ilk günlerinde uygulanmasının daha anlamlı olabileceği ve uzun süreli uygulanmasının staz zonu açısından ekstra katkı sağlamayabileceği söylenebilir. Eşzamanlı montelukast başlanarak 3.gün itibariyle HBOT kesilip, uzun dönemde etkisini gösteren montelukast ile tedaviye devam edilebilir.

Anahtar Kelimeler: HBOT, Montelukast, Staz zonu, Yanık

İLGİNÇ REPLANTASYONLAR VE ZOR VAKALAR

Dicle Üniversitesi Tıp Fakültesi Plastik Rekonstrüktif ve Estetik Cerrahi Ana Bilim Dalı

Primer Operatör Dr. Aydın Aydemir

66 yaşında erkek hasta, sağ el D1 tırnak yatağı bazisi seviyesinde volar oblik, Tamai ZON 1 crush tip total ampütasyon mevcuttu. Hastanın 50 paket yıl sigara kullanım öyküsü mevcuttu. Hasta aksiller blokaj altında operasyona alındı. Santral arter, 1 adet volar ven, 1 adet lateral ven, dorsal yaklaşımla 11.0 , 10.0 prolen ile onarıldı. Kemik redüksiyonu yapılmadı. 18 gauge iğne ile kemik fiksasyonu yapıldı. Tırnak yatağı 6.0 vicril ile onarıldı. Cilt 5.0 prolen ile onarıldı. Operasyon yaklaşık 5 saat sürdü.

Hastanın medikal tedavisi

1) 1x60 mg ENOKSAPARİN intraop başlanıp hasta taburcu olana kadar devam edildi.
2) 10 mg/kg/g DEKSTRAN 40 intraop başlandı. Postop 4. gün stoplandı
3) Asetil salisilik asit 300mg/g postop 1. gün başlandı. 3. haftaya kadar devam edildi.
4) Oral pentoksifilin 3x400 mg postop 1. Gün başlandı. 3 . haftaya kadar devam edildi.

Hastamızda postop herhangi bir komplikasyon gelişmedi. Postop 7. Gün taburcu edildi. Haftalık kontroller çağırıldı. Postop 21. Gün 18 gauge iğne çıkarıldı.

Ezilme Yaralanması Sonrası Yüksek Seviyeli Kol Replantasyon Olgusu

Dr. Menekşe Kastamoni
Bursa Uludağ Üniversitesi Tıp Fakültesi Hastanesi
Plastik, Rekonstrüktif ve Estetik Cerrahi Anabilim Dalı
meneksekastamoni@gmail.com

Yirmi sekiz yaşında erkek hasta, araç içi trafik kazası sonrası ezilme şeklinde oluşan humerus ortasından total amputasyon nedenli acil servise getirildi. Amputatta monteggia kırığı (ulna şaft kırığı, radius proximal çıkığı) da mevcuttu.

Acil şartlarda ameliyata alınan hastanın humerus stabilizasyonu plak-vida ile ortopedi bölümünce sağlandıktan sonra sağ uyluk medialinden alınan safen ven grefti ile brakial arter onarımı ve 2 adet derin ven onarımı yapıldı. Dolaşım sağlandı.

Dolaşım sağlandıktan sonra ortopedi ekibince ön kolda bulunan monteggia kırığı (ulna şaft kırığı, radius proximal çıkığı) kirschner telleri ile fiske edildi. Daha sonra tarafımızca radial ve ulnar sinir onarımları yapıldı.

Müskulakutan sinir aşırı ezilmiş ve soyulmuş olduğu için onarılamadı. Median sinirin de yaklaşık 15 cm.lik kısmı ön kola kadar ezilmiş ve soyulmuştu. Ön kolu açıp venlere zarar vermeme adına onarılamadı.

Hastanın açık yaraları 10 gün sonra kısmi kalınlıkta deri grefti ile kapatıldı.

Hasta toplam 2,5 hafta sonra şifa ile taburcu edildi. Dört aydır fizik tedavi gören hastanın 6 aylık sonuçları;

İlginç Replantasyonlar ve Zor Vakalar İstanbul Üniversitesi-Cerrahpaşa, Cerrahpaşa Tıp Fakültesi Plastik, Rekonstrüktif ve Estetik Cerrahi Anabilim Dalı

Dr. Koray Temiz, Dr. Başak Dağhan,
Op.Dr. Anıl Demiröz, Prof.Dr. Arif Türkmen

Olgu 1: 28 yaş, erkek. Elini elektrikli testereye kaptırma iddiasıyla Acil Travmatolojiye başvuran hastanın ilk muayenesinde sol el 1. parmak IP eklem seviyesinde total ampute izlendi (Resim1).

1A.

1B.

1C.

Resim1: A, Amputasyon güdüğü; B, Amputat; C, El grafisi

Acil şartlarda operasyona alındı. Amputata yapılan eksplorasyonda dorsalde bir adet ven ve radyal yan dijital arter ortaya kondu. Güdük eksplorasyonunda ise radyal yan dijital arter ve bilateral dijital sinir ortaya kondu. Güdük dorsalinde bir adet ven bulundu. Bir adet aksiyel K teli ile kemik fiksasyonu sağlandı. Dorsalde bir adet ven ve radyal yan dijital arter anastomozu gerçekleştirildi. Dolaşımın geldiği görüldü. Cilt aralıklı olarak sütüre edilerek pansuman ve atel uygulamasını takiben operasyona son verildi (Resim2).

Resim2: Revaskülerizasyon sonrası görünüm

Postop servis takibinde dolaşım ve yara yeri iyileşme problemleriyle karşılaşılmayan hasta postop altıncı gün taburcu edildi.

A.

B.

Resim3: Postop

Olgu 2: 22 yaş, kadın. İş kazası. Elini hamur makinasına kaptırma iddiasıyla 112 aracılığı ile Acil Travmatoloji'ye getirilen hastanın ilk muayenesinde sağ önkol orta 1/3'ten yalnızca ulnar sinirin intakt olduğu avulziyon, traksiyon şeklinde amputasyon izlendi. (Resim 4)

Resim4: Acil Travmatoloji ilk muayene

Acil şartlarda operasyona alındı. İlk olarak Radyus ve Ulnaya yönelik kemik debridmanı uygulandı. Redüksiyonun

ardından intramedüller K teli ile fiksasyon yapıldı (Resim 5).

Resim5: Redüksiyon ve Fiksasyon sonrası görünüm

Ulnar ve Radyal arter proksimal ve distal uçları ortaya kondu. Ulnar arter geniş alanda avülze izlenmesi üzerine Radyal arter, sol kruristen alınan safen ven grefti ile onarımı yapıldı. Bazilik ven proksimal ve distal uçları eksplore edildi ve ven grefti ile onarım yapıldı. Ekstensör ve fleksör kas gruplarına yönelik agresif debridman uygulandı. Sağ önkolda bulunan açık yara ciltte gerginliği önlemek için sağ uyluk anteriorundan alınan kısmi kalınlıklı deri grefti ile onarıldı. Pansuman ve atel uygulamasını takiben operasyona son verildi.

Postop servisimizde takip edilen hastanın yarasında kısmi nekroz alanları gelişmesi üzerine debridman ve kısmi kalınlıklı deri grefti ile onarım işlemi gerçekleştirildi.

Kaza sonrası 53 gün servis takibinden sonra tüm yaraların kapanması üzerine fizyoterapi başlanarak hasta poliklinik kontrolü önerisiyle taburcu edildi.

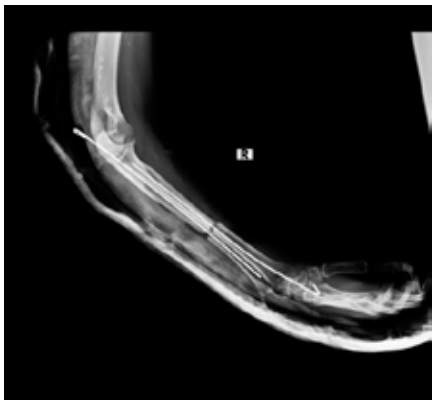

Resim6: Postop 2. ay

Rutin kontrollerinde önkol çift kırığı psödoartroz geliştiği izlenen hastaya ortopedi tarafından tekrar operasyon önerildi (Resim 6). Ortopedi ile eş zamanlı operasyona girilerek greftlenmiş alan dezepitelize edildi, tenoliz işlemi uygulandı ve yarası primer kapatıldı.

Postop servisimizde takip edilen hastada yara iyileşme problemi olmadı ve postop dördüncü gün poliklinik kontrolü önerilerek taburcu edildi.

Resim7: Postop 3. ay

İlginç ve Zor Replantasyonlar

T.C. Medeniyet Üniversitesi Tıp Fakültesi, Plastik, Rekonstrüktif ve Estetik Cerrahi ABD

Asistan Dr. Orkun Uzuneyüpoğlu,
Asistan Dr. Cengiz Ertekin

Vaka 1:

10 Y, Erkek Hasta

Hikaye: ADTK sonrası, Sol Kurura Distal 1/3 Seviyesinden Total Amputasyon

Operasyon 1: Eksternal fiksatör uygulanmasını takiben Safen Ven Grefti ile ATP-ADP Reanastomozu

ACİL BAŞVURUSU:

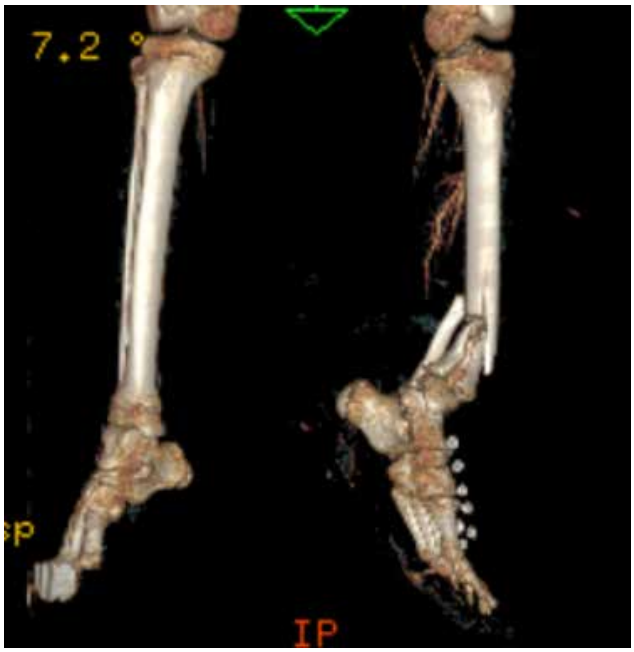

Operasyon 2: Debridman, K teli ile distal tibia fiksasyonu, Latissimus Dorsi serbest flebi ile rekonstrüksiyon, ATP-ADP reanastomoz, kısmi kalınlıkta deri grefti uygulaması

Operasyon 3: Debridman + Kısmi Defektler için Greft ile rekonstrüksiyon

OPERASYON 2 :

POST OP 1. YIL :

VAKA 2 :

73 Y , Erkek Hasta

Hikaye: Motorlu Testere ile oluşan kesi sonrası, sol el D1 ip eklem proksimalinden total amputasyon + D2 MCP eklem seviyesinde kesi

Operasyon 1: D2 Fraktür fiksasyon uygulamasını takiben ekstensör apparatus ve radial taraf digital bundle onarımı, D1 replantasyon, intraop pulpa dolumu olması üzerine re-eksplorasyon ve ulnar digital arter spazmı tespiti → re-anastomoz

Operasyon 2: Replante edilen parmak dolaşımının zayıf olması üzerine re-eksplorasyon, primer re-anastomoz sağlanamaması üzerine interpozisyonel ven grefti ile re-vaskülarizasyon

ACİL BAŞVURUSU :

INTRAOP:

POSTOP 3. AY:

İlginç Replantasyonlar ve Zor Vakalar

Orkun Uyanık
Necmettin Erbakan Üniversitesi Meram Tıp Fakültesi Plastik, Rekonstrüktif ve Estetik Cerrahi Anabilim Dalı, Konya

Olgu 1
İş kazası sonrasında sağ el 5.parmağı distal interfalengeal (DIP) seviyeden itibaren avülziyon şeklinde yaralanmış olan hasta acil servisimize başvurdu. Hastanın ilk fizik muayenesinde parmak avülze kısmın distalinde dolaşımın olmadığı görüldü. Acil şartlarda operasyona alınan hastanın yara yeri eksplore edildiği zaman 5.parmak radiyal yüzdeki dominant dijital arterin palmar arktan DIP'e kadar total avulze ve ezilmiş olduğu görüldü. Aynı zamanda ulnar yüzdeki dijital arterin metakarpofalengeal seviyeden itibaren avulze ve parçalı olduğu, 4.parmak ulnar yüzdeki dijital arterin de bifurkasyon kısım dahil olmakla birlikte parçalanmış olduğu görüldü. Dijital sinirlerin avülze ama intakt olduğu tespit edildi. (Resim1)

Resim 1. İş kazası sonrasında avulziyon yaralanmasına bağlı dolaşım bozukluğu.

Dominant olan radiyal yüzdeki dijital arterin onarımı için önkol volar yüzden yaklaşık 10 cm'lik ven grefti alındı. Ven greftinin bifurkasyon anatomisine uygun olması için sağ tarafa doğru dalının korunmasına dikkat edildi. (Resim 2) Uygun anastomozlar yapıldıktan sonra 5.parmak dolaşımının sağlandığı görüldü. (Resim 3)

Resim 2. Alınan ven greftinin şematik biçimi

Resim 3. Kan akımı sağlanan ven grefti

Yumuşak doku rekonstrüksiyonu için el dorsalinde 4. dorsal metakarpal arter perforatör bazlı propellar flep planlandı. (Resim 4)

Resim 4. 4. metakarpal arter perforatör bazlı propellar flep çizimi.

Fleple nörovasküler dokuların üzeri kapatıldıktan sonra flep donör alana greft adapte edilerek işleme son verildi. Parmak dolaşımında ve yara yerinde herhangi problemle karşılaşılmayan hasta 1 haftalık takip sonrasında taburcu edildi. Postoperatif 1.ay kontrollerinde 5.parmakta fleksiyon kontraktürü görülen hasta fizik tedavi polikliniğine yönlendirildi.(Resim 5)

Resim 5. Postoperatif 1.ay görüntü

Olgu 2

Araba kapısına sıkıştırma sonrasında sol el 1.parmakta Tamai zon 1 (İshikawa subzon 2) seviyesinden tip amputasyonu olan hasta acil servisimize başvurdu. (Resim6)

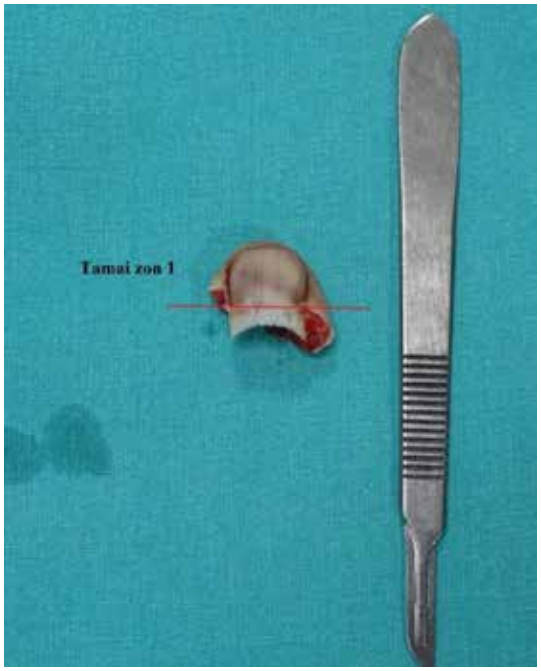

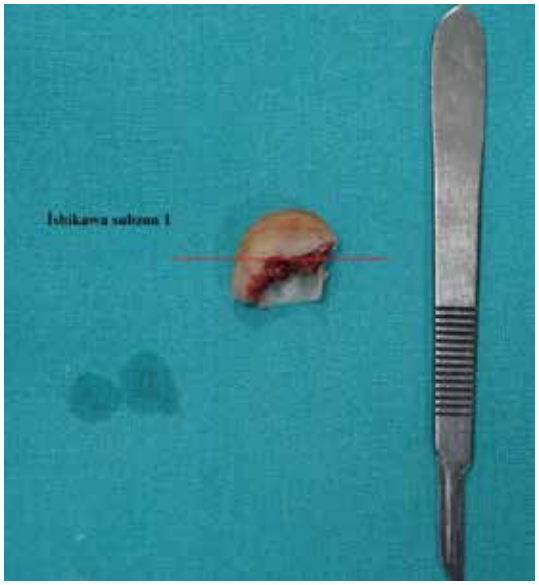

Resim 6. Tamai zon 1 ve İshikawa subzon 1 seviyesinden tip amputasyonu

Amputat tarafımızca mikroskop altında incelendikten sonra santral arter bulunarak işaretlendi. Hasta lokal anestezi altında operasyona alındı. Parmakta da santral arter işaretlendikten sonra K teli sadece amputattan geçilerek dorsal yaklaşımlı anastomoz tekniği uygulandı. Santral arter 10/0 Dylon ile anastomoze edildikten sonra damardan geçiş olduğu ve amputatın kanlandığı görüldü. Daha sonra K teli proksimale doğru ilerletilerek fiksasyon sağlandı. Takiplerinde tırnak yatağı aralıklı kanatılarak ve sülük uygulanarak venöz drenaj sağlandı. 8 günlük takip sürecinden sonra komplikasyona rastlanılmayan hasta erken pasif eklem egzersizleri önerilerek taburcu edildi. Postoperatif 20. gün takiplerinde herhangi problemle karşılaşılmayan hastanın K telinin kontrol grafisinde yeterli ossifikasyon görülünce çıkarılması planlandı. (Resim7)

Resim 7. Tip replantasyonu sonrası 20. gün görünümü

Olgu 3

Hızarla kesi sonrasında sağ el 1.parmakta proksimal falanks 1/2 hizasından amputasyonu olan hasta acil servisimize getirildi. (Resim 8)

Resim 8. Sağ el 1.parmakta proksimal falanks 1/2 hizasından amputasyon.

Amputat mikroskop altında incelendikten sonra her iki dijital arter, dijital sinirler ve parmak dorsalinden 3 adet ven işaretlendi. Genel anestezi altında operasyona alınan hastanın yara yeri eksplore edildikten sonra fleksör pollicis longus tendonun takla atarak proksimale kaçtığı fark edildi. Zone 5 bölgesinde eksplorasyon sonrasında bulunan tendon proksimal ucu önce tenar bölgeye daha sonra onarım bölgesine tünelize edildi. K teli ile kemik fiksasyonu ve fleksör ve ekstensör tendon onarımları gerçekleştirildikten sonra anastomozlara geçildi. İşaretlenmiş nörovasküler yapılar uc uca onarıldıktan sonra işleme son verildi. 1 haftalık takip sonrasında hasta taburcu edildi. Hastanın postoperatif 20.gün kontrolünde parmağın total olarak yaşadığı görüldü. (Resim 9).

Resim 9. Replantasyon sonrası 20.gün görünümü

Ondokuz Mayıs Üniversitesi Tıp Fakültesi Plastik Rekonstüktif ve Estetik Cerrahi Kliniği

Dr. Enes Agah Kodalak, Dr. Yusuf Kenan Yılmaz, Dr. Gökhan Akkök, Dr. Hakan Aktaş, Dr. Emre Kıymık, Dr. Sinan Topuz

OLGU-1

55 yaşında erkek hasta, halk arasında spiral taşı olarak bilinen döner testere şeklindeki ahşap kesme makinasıyla yaralanma sonucu iş kazası olarak başvurdu. Acil serviste yapılan muayensinde sol el metakarpal kemiklerin tümünün proksimal başlarına yakın seviyeden geçecek şekilde total el amputasyonu izlendi. 5. parmak orta falanks seviyesidnen ampute izlendi. 5. parmak amputatı mevcut değildi. Hasta tarafımıza amputasyon zamanının 2. saatinde başvurdu. Acil olarak ameliyata alındı.

Amputasyon hattı proksimalinde vertikal kesiler açılarak kemik, arter, ven, sinir, tendon ekspolarasyonları yapıldı. Amputatta ek kesiye ihtiyaç olmadan eksplorasyonlar tamamlandı.

Öncelikle metakarpal kemikler dorsal yüzden mini plaklar yardımıyla (5 adet) tespit edildi. Daha sonra arter onarımı için volar yüzden palmar derin ve yüzeyel arteryel arklarda 2 adet arter anastomozu yapıldı. Revaskülarizasyon 4. Saatte yapılmış oldu.

Daha sonra fleksör tendonlar ve ekstensör tendonlar onarıldı. Dorsal den 3 adet ven onarımı yapıldı.

Volar yüzde seyreden median ve ulnar sinirden köken alan ana digital sinir dalları onarıldı. Erken komplikasyon gerçekleşmeyerek vaka sonlandırıldı.

Takiplerinde 1. Haftada 5. Parmakta dolaşım zorluğu izlenmesi üzerine tekrar ameliyat edilerek 5. metakarpal kemik seviyesinden ray amputasyon gerçekleştirildi. 2. haftasından hasta taburcu edildi. İkamet yeri İstanbul olduğundan takipleri için kliniğimize başvurmadı.

Fotoğraflar :

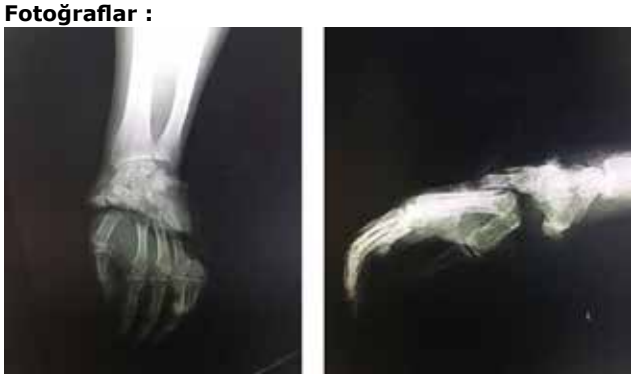

1- Preoperaatifgrafiler

2- Preoperatif amputatgörüntüsü

Vaka sonu dorsal, palmar ve radial taraf fotoğrafları

OLGU-2

25 yaş erkek, yabancı uyruklu hasta, iş kazası nedeniyle başvurdu. Tepsi testere adı verilen marangoz aletiyle yaralanma sonucu sağ elinin 2.,3.,4. Ve 5. parmaklarının total ampute olduğu izlendi. 2. parmak orta falanks seviyesinden, 3. Ve 4. parmaklar proksimal interfalangeal eklem seviyesinden, 5. parmak orta falaks seviyesinden ampute izlendi. Hasta acil servisimize amputasyon süresi 1,5 saat iken başvurdu. Acil olarak ameliyata alındı.

Amputatlar incelendi. 2.3.ve 4. Parmaklar için replantasyon işlemine karar verildi. İki ekip olarak vakaya başlandı. Amputatların karışmaması için tırnaklar üzerine marker ile ait oldukları parmakların rakamı yazıldı. Bir cerrah alıcı damar eksplorasyonlarını yapar iken diğer cerrah amputatlardan K- teli geçerek ve arter ven sinir eksplorasyonlarını mikroskop altında yaptı. Amputatlar üzerinde eksplore edilen arter ve venler marker yardımıyla işaretlendi.

Daha sonra replantasyon işlemine geçildi. Sırasıyla 2. parmak amputatından K-teli proksimale gönderilerek kemik stabilizasyon sağlandıktan sonra digital arter sinir ven tendon onarımları yapıldı. Aynı işlemler 3.ve 4. Parmak için de yapıldı.2. parmakta 1 arter 2 ven, 3. Parmakta iki arter 2 ven, 4 parmakta ise 1 arter 1 ven onarımı yapıldı. Vaka totalde 7,5 saat sürdü. 5. Parmağa güdük onarımı yapıldı. Replante edilen parmaklarda reperfüzyon izlendi. Erken komplikasyon görülmemesi üzerine vaka sonlandırıldı.

Vaka takiplerinde 1. Hafta sonunda 4.parmakta dolaşım kusuru izlendi. Hastanın revaskülarizasyon istememesi üzerine amputasyon uygulandı.

Fotoğraflar :

1-Preoperatif grafiler

2-Amputasyon hattı dorsal ve volar görüntüleri

3- Ekplorasyonları tamamlanmış amputatlar;

-K-teligeçilmiş,
-Arter, ven, sinir işaretlenmiş

-Tendonlar hazırlanmış

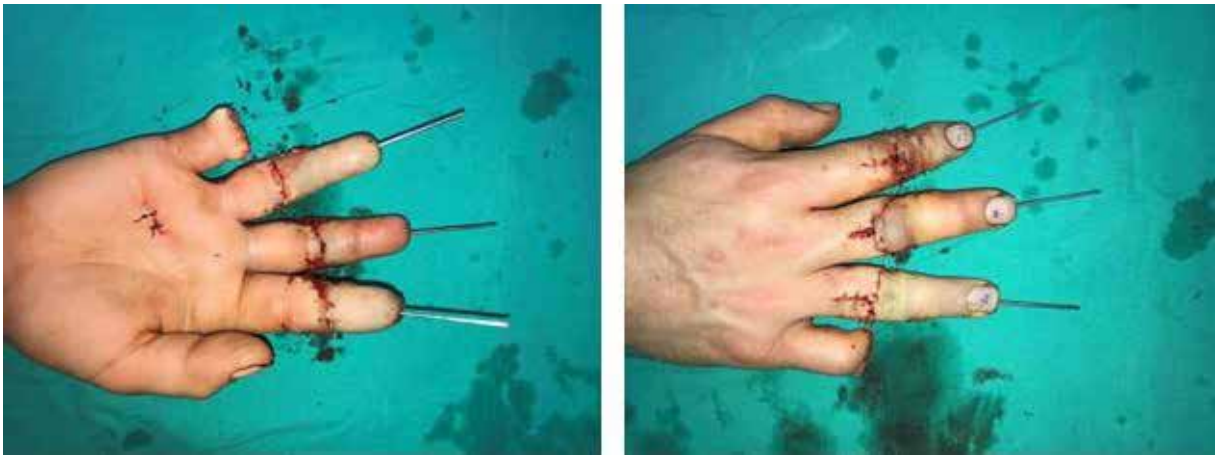

4- Replantasyon öncesi ve soması

OLGU-3

28 yaş erkek hasta, iş kazası sonucu başvurdu. Spiral testere ile yaralanma nedeniyle olayın üzerinden 2 saat geçtikten sonra acil servise ulaşmış. Yapılan muayenesinde Sol el 1. Parmakta dorsal yüz metakarpofalangeal eklem seviyesinden oblik olarak başlayan kesi hattı pulpaya kadar ilerleyerek arter ven sinir kemik ve tendon yapılarını total hasarlamış olduğu görüldü. Ulnar yarı pulpa distali intakt izlendi. 4. parmak proksimal interfalangeal eklem seviyesinden total ampute izlendi. 3. Parmak disital falanksta volarden doku kaybının eşlik ettiği parçalı distal uç amputasyonu izlendi.

Hasta acil olarak ameliyata alındı. 1. Parmak ta kemik fiksasyonu için vertikal vidalar kullanıldı. Bir arter iki ven anastomozunu takiben digital sinir ve tendon onarımları yapıldı.

4. parmak eklem seviyesinden ampute olduğundan eklem kapsülü onarımı yeterli görüldü kemik tespit yapılmadı. 2 arter 2 ven onarımı yapıldı. Takiben tendon ve sinir onarımları yapıldı. 3. Parmağa ise güdük onarımı yapıldı.

Hastanın takiplerinde 1 hafta sonra 1. Parmak cildinde büllerle seyreden venöz zorlanma izlendi. İlerleyen takiplerinde ek bir patoloji izlenmedi.

Fotoğraflar:

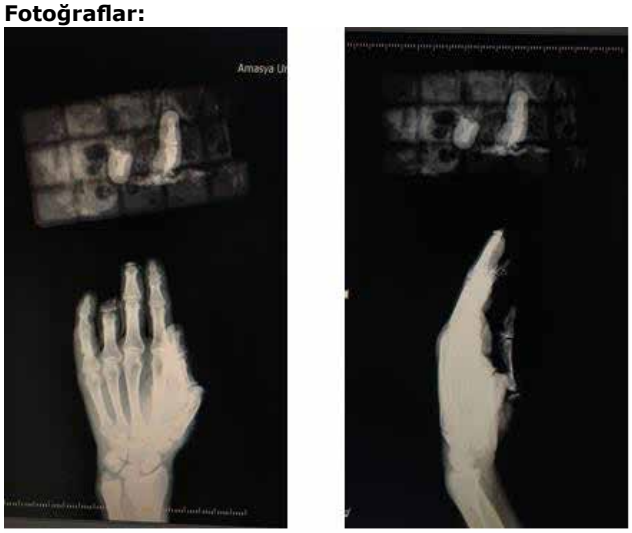

1- Preoperatif grafiler

2- Preoperatif volar ve radial taraf fotoğrafları

3- Replantasyon sonrası vaka sonu görüntüleri

4 - Postoperatif 1. hafta fotoğrafları

Ankara Şehir Hastanesi Plastik, Rekonstrüktif ve Estetik Cerrahi Kliniği

Ömercan Yağız Öksüz, Burak Yaşar, Hasan Murat Ergani,
Ahmet Kaplan, Atakan Baş, Çağdaş Duru, Okan Acicbe, Özge Utku, Ramazan Erkin Ünlü

Zorlu Amputasyon Ve Replantasyonların Yönetimi

OLGU 1

49 yaşında erkek hasta, iş kazası sonucu, sağ elde 1. parmak metakarpofalengeal eklem seviyesinden başlayarak, palmar bölgede distal palmar crease hizasında, 2,3,4 ve 5. parmaklarda proksimal falanks proksimali seviyesinde sirküler olarak devam eden, avülsiyon tarzında gerçekleşen total ampütasyon ile kliniğimize başvurdu. Hastanın acil servis başvurusunda genel durumu iyi, vitalleri stabil olarak izlendi.

Hastaya replantasyon operasyonu planlandı. 5 parmak multipl K telleri ile fikse edildi. Sağ el 1. parmaktan başlanarak tüm parmakların bilateral bundle'ları eksplore edildi. Sağ el 1. parmak ulnar lateral dijital bundle'ı, sağ el 2,3,4. common dijital bundle'ları, sağ el 5.parmak ulnar lateral dijital bundle'ı onarıldı.Takiben el dorsumundan multipl sayıda ven onarımı gerçekleştirildi. Hastanın fleksör tendonlarının ve ekstansör tendonlarının avülse olmuş oldukları izlendi ve onarılabilen tendonlar onarıldı.

Hastanın postoperatif takibinde (postoperatif 17.gün), replante edilen parmakların volarinde ve dorsalindeki multipl nekroze alanlar debride edildi. Oluşan defektler tam kalınlıktaki deri grefti ile rekonstrükte edildi. Hastaya postoperatif 24.günde tekrar debridman işlemi uygulandı. Postoperatif 45. günde hastanın sağ el 2,3 ve 5. parmak distal falankslarının nonviabl olduğu izlenerek hastaya ampütasyon işlemi uygulandı. Sağ el dorsumunda oluşan defekt sağ groin fleple rekonstrükte edildi. Groin flep 2. haftada ayrıldı. Hastaya postoperatif 6.ayında parmaklarda gerçekleşen angulasyonlar sebebi ile, metakarpofalengeal eklemlere artrodez işlemleri uygulandı.

Fotoğraf 1

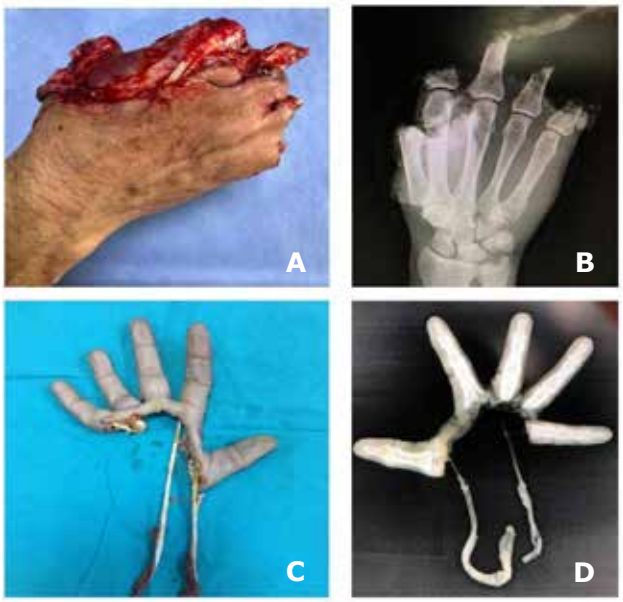

A. Preoperatif görünüm
B. Preoperatif direk grafi
C. Preoperatif amputat görünümü
D. Preoperatif amputat direk grafi

Fotoğraf 2

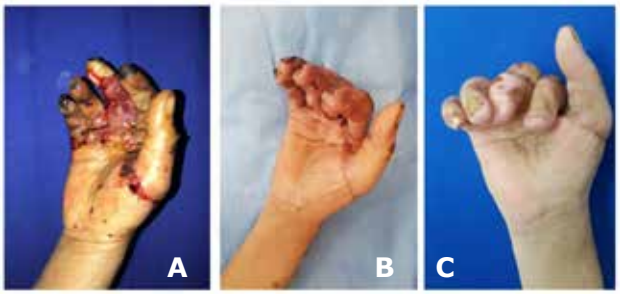

A. Postoperatif görünüm (17.gün) –yaygın maserasyon ve epitel nekrozu
B. Postoperatif 2.ay
C. Postoperatif 3. ay – parmaklardaangulasyon

Fotoğraf 3

A. Postoperatif görünüm (17.gün) – yaygın maserasyon ve epitel nekrozu, dorsal yaygın nekroz
B. Postoperatif 2. Ay – groinflep
C. Postoperatif 3. ay – parmaklardaangulasyon

OLGU 2

62 yaşında erkek hasta, odun kesme makinesi ile gerçekleşen, sol el 1. ve 2. parmakta distal palmar crease seviyesinde dorsalden devamlı olmak üzere subtotal (totale yakın), sol el 3. ve 4. parmakta total (2, 3 ve 4.parmak web aralıklarından devamlı) ampute şekilde acil servisimize başvurdu.

Hastanın acil serviste yapılan muayenesinde sol el 1, 2, 3 ve 4. parmaklarda dolaşım izlenmedi.

Hastaya replantasyon ve rervaskülarizasyon işlemi planlandı. Hastanın eksplorasyonunda sol el 1. ve 2. parmak tüm fleksör tendonları kesik, bilateral dijital bundle yapıları kesik olarak izlendi. Sol el 3. ve 4. parmak tüm yapıları kesik olarak izlendi. Takiben kemik fiksasyonları multipl K telleri ile gerçekleştirildi. Sol el 1. ve 3. parmak ulnar lateral dijital arterleri, sol el 3. parmak radial lateral, sol el 4. parmak ulnar lateral dijital arterleri onarıldı. Sol el 3. ve 4. parmak dorsalinde multipl ven onarıldı.

Fleksör tendonlar ve ekstansör tendonlar onarıldı. Hasta postoperatif 1.gün sol el 4.parmakta gerçekleşen venöz yetmezlik sebebi ile tekrar operasyona alındı. Ven onarımlarının tromboze olmuş olduğu izlendi ve ven grefti ile ven onarımları tekrarlandı. Hasta postoperatif 1.ayında nekrotik alanların debirdmanı açısından tekrar opere edildi.

Hasta postoperatif 1.5 ayda sol el 1. ve 3. parmakta gerçekleşen proksimal falanks nonunionları sebebi ile tekrar opere edildi. Uygun debridmanın ardından sol el 1. ve 3. parmak proksimal falankslaro plak ve vida ile fikse edildi. Postoperatif 50. günde sol el 3. parmakta gerçekleşen plak vida ekspozisyonu sebebi ile hasta tekrar operasyona alındı.

Postoperatif 4.ayda hastanın web aralıklarındaki kontraktürler çoklu z plasti teknikleri ile açıldı.

Parmak volarlerindeki kontraktürler açılarak tam kalınlıktaki deri greftleri ile oluşan defektler rekonstrükte edildi.

Hasta, postoperatif 2.haftadan itibaren FTR kliniği tarafından izlenmiş olup, hastanın rehabilitasyon süreci devam etmektedir.

Fotoğraf 1

A. Preoperatif acil serviste görünüm (1,2,3,4. parmaklarda dolaşım yok)
B. Dorsal görünüm
C. Postoperatif 2. hafta volar görünüm
D. Postoperatif 2. hafta dorsal görünüm

Fotoğraf 2

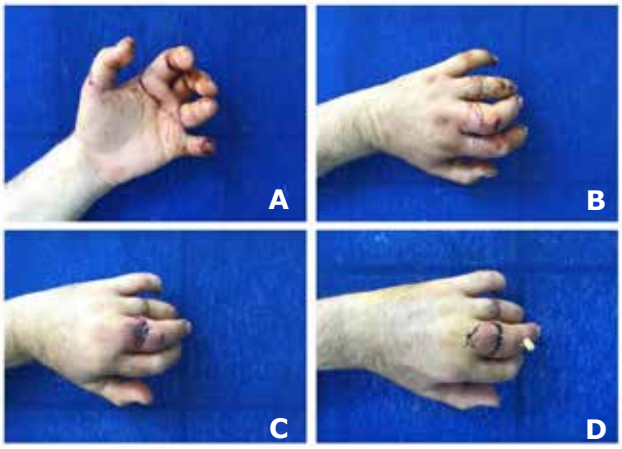

A. Sol el 1. ve 3. parmakta nonunion, postoperatif 6.hafta
B. Sol el 1. ve 3. parmakta nonunion, postoperatif 6.hafta, 3. parmakta belirgin angulasyon
C. Nonunion tedavisi sonrası sol el 3. parmak dorsumunda gerçekleşen flep nekrozu
D. Plak vida ekspozisyonu sonrası plak vidanın çıkarılması ile tekrar K teli ile fiksasyon, bipediküllü flep ile parmak dorsumunun rekonstrüksiyonu

Fotoğraf 3

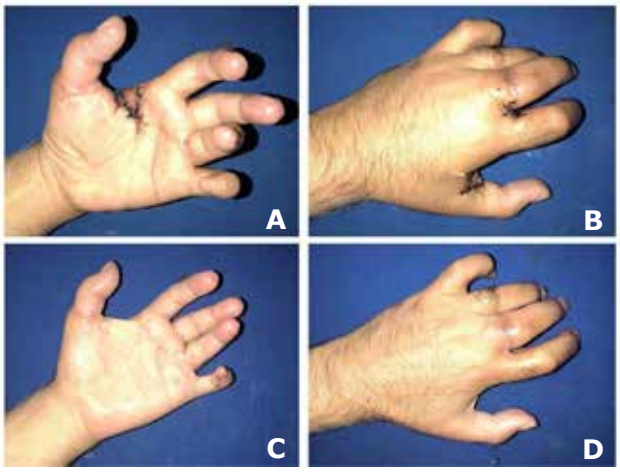

A. Postoperatif 4.ay webaralıklarındaki kontraktürlerinaçılması
B. Postoperatif 4.ay webaralıklarındaki kontraktürlerinaçılması
C. Postoperatif 5.aygörünümü
D. Postoperatif 5.aygörünümü

POSTER TARTIŞMASI BİLDİRİ ÖZETLERİ

PT-001
Siyahi Hastada Bazosquamous Ca'nın Lokal Nüks ve Metastazı Olgusu

Anvar Ahmedov[1], Hasan Emre Aydın[2]
[1]Kütahya Sağlık Bilimleri Üniversitesi Tıp Fakültesi, Plastik Rekonstrüktif ve Estetik Cerrahi ABD, Kütahya
[2]Kütahya Sağlık Bilimleri Üniversitesi Tıp Fakültesi, Beyin Cerrahi ABD, Kütahya

Amaç: BCC, insanoğlunu etkileyen en yaygın malignitedir (1). Hastalığın yıl içinde genel popülasyonda görülme sıklığı % 1 ile% 2 arasındadır (2,3). BCC genellikle ultraviyole ışığa karşı korunmasız maruz kalmanın yanı sıra açık tenli, ailede cilt kanseri öyküsü olan ve immün yetmezlik hali gibi risk faktörleri de barındıran popülasyonda sık görülür(4). Baş ve boyunda bulunan hayati organların BCC tarafından invazyon riski oldukça düşüktür ve tahmini % 0,03 oranında görülür (2,5). Embriyolojik birleşme hatlarında; nazofasiyal sulkus, nazolabial kıvrım, alar oluk ve filtrum, görülen BCC'lerde invazyon, yayılma ve rekürrans ele alınmış ve diğer yüz alanlarından daha yüksek olarak görülmüştür. Burada, yüzün orta kısmında sinirlerin ve yağ bezlerinin yoğunluğunun fazla olması da rol oynamış olabilir (6). İnvazyon alanlarındaki kemik hattında görülen irregular deminerilizasyon da BT'lerde sıkça görülen bulgulardan biridir(5). BCC'lerin standart bir sınıflandırma şeması mevcut değildir ve bugüne kadar en az 26 farklı alt tipi tanımlanmış (7). Bunlardan en çok; nodüler, yüzeysel, morfeaform, kistik, bazoskuamöz ve mikronodüler BCC görülmektedir. Bazosquamous veya metatipik varyant, hem klinik hem de histolojik görünümünde hem BCC hem de skuamöz hücreli karsinomun (SCC) özelliklerini sergiler. Bu nedenle, % 9-10 olarak tahmin edilen daha yüksek metastaz olasılığı ve lokal nüks oranı ile daha agresif BCC formu olarak bilinmektedir (8). Bu olguda 1 yıl içinde lokal nüks ile başvuran siyahi hastanın olgusu sunulacak ve tartışılacaktır.

Olgu: 52 yaşında Somali uyruklu 1 yıl önce dış merkezde ön saç çizgisi hattındaki yara sebebiyle opere edilen hasta kliniğimize baş ağrısı ve yaranın tekrarlanması sebebiyle başvurdu. Hastanın yapılan tetkiklerinde cilt malignitesinin nüksü olarak anlaşıldı. Kontrastlı Beyin MR bulgularında: Sol frontal bölgede skalpte operasyona bağlı değişiklikler izlenmektedir. Frontal kemikte orta hattın hemen solunda yaklaşık 24x17x12 mm boyutlarında post kontrast kesitlerde yoğun kontrast tutulumu gösteren ve sklapten subdural mesafeye kadar uzanım gösteren, nüks kitleyi düşündüren yoğun kontrastlanma gösteren kitle lezyonu izlenmekteydi. Boyun USG'de: Her iki submandibuler alanda sağda 16*7 mm, solda 17*8 mm lik kalın korteksli LN ları vardı. Beyin Cerrahi ile ameliyatı planlandı.

Tedavi ve Prognoz: Hastanın Beyin Cerrahi Kliniğine yatışı yapıldı ve ameliyatla tüm etkilenen alanın sağlam dokularla dura mater dahil unblok rezeksiyonu yapıldı. Hastanın disseksiyonu sırasında dursanın altına malignitenin inmediği ve duranın iç yüzeyinde infiltrasyon bulgusunun olmadığı görüldü. Hastanın defektif alanlarının rekonstrüksiyonu sağlandı. Hastanın postop 4 haftasında fleplerdeki marjinal nekroz debridmanı ve lokal fleplerle onarımı sağlandı. Patolojik Tanı: Makroskopi: 1) Dura: Büyüğü 2x1,5x0,2 cm, küçüğü 1x0,5x0,2 cm ölçülerinde, 3 adet, kahverenkli doku parçası. T 2K 2) Kemik: 6x5x1 cm ölçülerinde kemik doku 3) Cilt: 8x3,5x1 cm ölçülerinde cilt dokusu. Deri ortasında yaklaşık 1 cm ölçüsünde, ülsere görünümlü lezyon dikkati çekti. 3A - 3H: DK 8K İMMÜNHİSTOKİMYA: (3D) CK 7: (-), CK 20: (-), P 63: (+), Üroplakin: (-), TTF-1: (Belirsiz), BerEp 4: (Belirsiz), CK 5-6: (+), EMA: (Fokal +),
1) Dura kayıtlı materyal; - BAZOSKUAMÖZ HÜCRELİ KARSİNOM, İNFİLTRASYON / METASTAZI

2) Kemik kayıtlı materyal; -Kemik kayıtlı materyalde yapılan asit takibi işlemi sonrası kemik fragmanları arasında artefaksiyon nedeniyle hücre detayları seçilemeyen adalar dikkati çekti.

3) Cilt, eksizyon; - BAZOSKUAMÖZ HÜCRELİ KARSİNOM - Tümör en büyük çapı: 1 cm - Lenfovaskuler invazyon: İzlenmedi. - Perinöral invazyon: İzlenmedi. İzlenen tümörün yer yer epidermisle bağlantısı seçilebilmekte olup, taban cerrahi sınırlarda tümör devam etmektedir. Yan cerrahi sınırlarda tümör izlenmemiştir. Hasta erken postop dönemde onkolojiye konsulte edildi ve takip –tedavi altına alındı. Hasta onkoloji birimince kontrol tetkikleri ile takip edilmekte ve 16 aydır herhangi bir patolojiye rastlanmadı.

Yorum: Skalpte nüks Bazosquamous karsinom sebeiyle opere edilen siyahi hastanın cerrahi sonrasında onkoloji birimince RT yapılmaksızın takibine karar verildi. Hastanın yapılan tetkiklerde 16 aydır herhangi nüks bulgusu yoktu. Her ne kadar BCC olguları yavaş ilerileyen ve met göstermeyen hastalık olarak bilinse de özellikle bazosquamous ve noduler tipleri lokal destrüktif ve mortal hastalıklar olarak karşımıza çıkabilmektedir. Bu hastalık her ne kadar fenotipik olarak beyaz tenli hastalarda görülen patoloji olsa da siyahi hastalarda aynı morbiditeyi göstermektedir.

Anahtar Kelimeler: Bazosquamous Ca, intrakraniyal invazyon, siyahi hasta

Resim 1

PT-002
Marjinal Mandibular Sinir Felcinde Stylohyoid Kas Transferi

Muhammed Besir Ozturk, Cengiz Ertekin, Orkun Uzuneyüpoğlu, Mustafa Tezcan
T.C. Medeniyet Üniversitesi, Plastik, Rekonstrüktif ve Estetik Cerrahi Ana Bilim Dalı, İstanbul

Giriş: Marjinal mandibular sinirin izole paralizisi, estetik ve fonksiyonal kayıplarla seyreden asimetrik bir dudak görünümü ile sonuçlanır. Bugüne kadar tanımlanan, tedavi seçenekleri temel olarak kas transferleri ve geçici olarak yapılan botulinium toksin enjeksiyonu uygulamalarından oluşmaktadır. Edgerton tarafından ilk raporlandığı günden beri, digastrik kasın anterior karnının transferi en çok tercih edilen seçeneklerden biridir. Bu tekniğe alternatif

olarak kullanılabilecek yöntemler hala kısıtlı sayıdadır. Bu klinik raporda, digastrik kasın uygun olmadığı durumlarda kullanılabilecek, yeni ve alternatif bir teknik olan stylohyoid kas transferi tekniğini tanımladık. Tekniğimizi diğer geleneksel tedavi yöntemleri ile karşılaştırdık ve sonuçları tartıştık.

Olgu: Cerrahi öyküsü bulunmayan,21 yaş erkek hasta polikliniğimize sağ taraflı alt dudak asimetrisi ve gülerken dişlerinin görünmemesi şikayeti ile başvurdu. Oral yetmezlik, yeme ve konuşma ile ilgili şikayeti yoktu. Şikayetlerinin doğuştan beri olduğunu belirtti. Fizik muyenede alt dudağını inferiora ve laterale hareket ettiremiyordu. İzole marjinal mandibular sinir paralizisi tanısı konulan hastanın kalıcı bir tedavi istemesi üzerine cerrahi tedaviye karar verildi.

Cerrahi Teknik: Sağ submandibular bölgeye yaplan 4 cm insizyon ile mylohyoid kasa ulaşıldı. Mylohyod retrakte edilerek digastrik kas arandı. Hastanın sağ digastrik kasının atrofik olduğu izlendi. Stylohyoid kas hyoid insersiosundan ayrıldı, 10 cm TFL stripi kas ucuna eklenerek 3 stripe ayrıldı. Subkutan tünelden geçirilerek oral komisure, komisürün 1 cm medialine ve alt dudak orta hatta suture edildi. Kısa ve uzun dönem takipte herhangi bir komplikasyonla karşılaşılmadı. Cerrahi sonrası 6. ayda gülüş asimetrisinde net bir düzelme görüldü. Hasta sonuçlardan memnun olduğunu belirtti.

Sonuç: Digastrik kas uygun olmadığında, serbest flep transferine kıyasla, stylohyoid kas transferi tekniği az donör saha morbiditesi oluşturması ve pratik bir teknik oluşu nedeniyle daha iyi bir alternatiftir.

Anahtar Kelimeler: stylohyoid, marjinal mandibular sinir felci, paralizi, fasiyal sinir paralizi

preoperatif ve postoperatif fotoğraflar

preoperatif ve postoperatif fotoğraflar

PT-003
Yele Boyun Deformitesinin Düzeltilmesinde Subkutan Pediküllü Romboid Flep Kullanımı

Muhammed Beşir Öztürk, Melehat Özdemir, Tolga Aksan, Mustafa Tezcan
İstanbul Medeniyet Üniversitesi Göztepe Eğitim Araştırma Hastanesi, İstanbul

Giriş: Yele boyun, trapezius kasında mastoid ve acromion arasında uzanan ektopik fibrotik band şeklinde oluşur. Turner sendromunun en sık görülen komponentlerinden biriyken Ulrich, Noonan gibi sendromlarda da görülmektedir. Sıklıkla düşük saç çizigisi ile birlikte görülür.

Estetik ve fonksiyonel problemlerinden dolayı gelişmekte olan çocuklarda psikososyal zararlara neden olur ve okul çağından önce düzeltilmesi önerilir. Pek çok yöntem geliştirilmiş olup hangi tekniğin daha iyi sonuç verdiğine dair fikir birliği kurulamamıştır. Bu çalışmamızda yele boyun cerrahi tedavisinde subkutan pediküllü romboid flep uyguladık, estetik ve fonksiyonel açıdan uzun süreli sonuçlarını gözlemledik.

Materyal Method: Ağustos 2016 yılında kliniğimize yele boyun şikayeti ile başvuran, tanımlanmış bir sendromu bulunmayan 16 yaşında erkek hastaya genel anestezi altında bilateral subkutan pediküllü romboid flep uyguladık, gergin bant köşelerden geçecek şekilde dörtgen şekilde tasarlanır, karşılıklı v-y ilerletme flebine dayanan bir tekniktir.

Tartışma: Yele boyun deformiesinin düzeltilmesinde amaç; boyun fonksiyonları, görüntüsünü ve düşük saç çizgisini düzeltmektir. Yele boyun deformitesinin düzeltilmesinde cerrahi uygulama ilk kez 1937de Chandler tarafından yapılmış olup, multiple z plasti esasına dayanmaktadır. Posterior butterfly tekniği, ''M to T rearrangement', modifiye z plasti teknikleri ile yele boyun deformitesi düzeltilmiştir. Subkutan pediküllü romboid flep ilk kez 2004te Ertaş ve arkdaşları tarafından yanık kontraktür açılmasında kullanılmıştır. Subkutan pediküllü romboid flebin diğer lokal fleplere göre belirgin üstünlüğü mevcut; daha basit teknik, daha kısa operasyon süresi ve daha az skar oluşumu. Teknik rotasyon içermediği için, lokal dokuda yer değişikliği meydana gelmez, flep kalınlığı her yerde aynıdır ve renk ve doku uyumu açısıdan mükemmel sonuç elde edilir. Rekürrens olmaı halinde çoklu z plasti tekniklerinin tekrarlanması mümkün değilken, subkutan pediküllü romboid flep tekrar uygulanabilir.

Sonuç: Subkutan pediküllü romboid flep yele boyun serbestlemesinde etkin bir şekilde kullanılabilir, diğer tanımlanmış tekniklere göre daha basit ve güvenilir bir alternatif olabilir.

Anahtar Kelimeler: down sendromu, romboid flep, subkutan pedikül, yele boyun

subkutan pediküllü romboid fleple yele boyun deformitesinin düzeltilmesi

preop tasarlanan subkutan pediküllü romboid flep çizimi (sol üst), intraop (sağ üst), postop 2 aylık sonuç (sol ve sağ alt)

PT-005
Farklı Derecelerde Malign Potansiyel Gösteren 3 Hemanjiyoendotelyoma Vakası: Olgu Sunumları

Kadri Akıncı[1], Burak Özkan[1], Cem Öz[2], Abbas Albayati[1], Ahmet Çağrı Uysal[1], Nilgün Markal Ertaş[1]
[1]Başkent Üniversitesi Plastik Rekonstrüktif ve Estetik Cerrahi Anabilim Dalı, Ankara
[2]Başkent Üniversitesi Adana Turgut Noyan Uygulama ve Araştırma Hastanesi, Adana

Giriş: Hemajiyoendotelyoma, iyi huylu hemajiomlar ile yüksek derecede malign anjiyosarkomlar arasında biyolojik davranış gösteren vasküler neoplazileri tanımlamak için kullanılır. Hücresel atipi, mitotik indeks gibi parametrelerle tümörlerin davranışları değişmektedir. Bening karakterden malign davranışa sırasıyla iğsi hücreli, retiriform ve malign epiteloid hemanjioendotelyoma bu olgu sunumunda sunulacak alt tiplerdir. Bu çalışmada farklı derecelerde malign potansiyel gösteren 3 hemanjiyoendotelyoma vakası sunulacaktır.

Olgu: Olgu 1: 15 yaşında erkek hasta sağ kolda mor renkli 2*1cmlik kitle ile başvurdu. Başlangıçta açık renkli olduğu zamanla koyulaşır büyümesi üzerine başvuran hastaya lokal anestezi altında kitle eksize edildi. Patoloji sonucu iğsi hücreli hemanjiyoendotelyoma gelen hasta, lokal nüks olasılığı yüksek olduğundan takibe alındı. Post operatif 1. Yılında lokal nükse dair bir problemle karşılaşılmadı.

Olgu 2: 51 yaşında erkek hasta mental bölgede 1,5x 1cm'lik krem renkli üzeri kurulu lezyon nedeniyle başvurdu. Lokal anestezi altında lezyon eksize edildi. Makroskopik ve intraoperatif özellikleri nedeniyle pilomatriksoma, piyojenikgranülom ve vasküler tümör ön tanıyla patolojik incelemeye gönderildi. Histopatolojiik incelemede 'Hobnail' endotelyal değişiklikler ile karakterize vasküler neoplastik lezyon retiform hemanjiyotelyoma olarak değerlendirildi. Hastaya geniş eksizyon önerildi. Hasta ek ameliyat istemedi ve lokal nüks açısından bilgilendirilerek sıkı takibe alındı. Post operatif 6. Ayda herhangi bir problemle karşılaşılmadı.

Olgu 3: 82 yaşında kadın 6 ay önce karın duvarında giderek büyüme gösteren lezyon şikayeti ile geldi. Fizik muayenesinde periumblikal hiperemi ve umblikus altında merkezi ülserasyonlu 10x10 cm ilk tümöral kitle tespit edildi. KOAH, kalp yetmezliği ve morbid obezite şikayetleri nedeniyle ASA 4 olarak değerlendirildi. Skuamoz hücreli karsinom, vasküler tümöral kitle ön tanıları ile hastaya lokal anestezi altında. 1 cm cerrahi sınırla kitle skarpa fasyası korunarak eeksizyonel biyopsi yapıldı. Histopatolojik incelemede tümörün subkutan yağ doku inçine lokalize olup dermis ve epidermis içine uzanım gösterdiği ve deriyi santralde ülsere eden vasküler kökenli malignneoplastikinfiltrasyon ve morfolojik özellikleri lezyon çapı büyüklüğü, yaygın nekroz içermesi ve yüksek mitotik aktivite içermesi nedeniyle malign epiteloid hemanjiyoendotelyom olarak değerlendirildi. Mevcut sonuçlarla önerilen geniş eksizyonu hasta yakınları istememesi üzerine hasta radyoterapiye yönlendirildi. Takip döneminde hastada 1ay içinde lüks görüldü. Sistemik taramalarda akciğerde diffüz metastatik odaklar bulunan hasta operasyonun 4. ayında kaybedildi. (Şekil 1-2)

Tartışma ve Sonuç: Hemanjiyoendotelyomalar her yaşta görülebilen borderline vasküler tümörlerdir. İğsi hücreli hemanjiyom, en sık ergen ve genç erişkinlerin alt Ekstremite distal bölgelerinde görülen benign vasküler neoplazmlardır. Hastaların çoğu soliter bir lezyonla gelir ancak giderek artan mavimsi modüllere dönüşür. Tedavisi eksizyondur ancak lokal nüks yüksektir. Hastaların sıkı takibi gerekir.

Retiform hemanjiyoendotelyom dar lümen içine çıkıntı yapan hobnail benzeri endotel hücresi tabakası ile kaplanmış infiltratif bir neoplazmdır. Lezyonlar sıklıkla alt ve üst ekstremitede nadir olarak baş, gövde ve peniste lokalizedir. Lezyonlar yavaş büyüme gösteren, soliter ekzo-endofitik kitleler şeklinde ortaya çıkmakta ve sert kıvamlı bir plak veya subkutan nodüller şeklindedir. Tedavisi eksizyondur ancak lokal rekürens yüksek, metastaz nadir görülür.

Malign epiteloidhemanjiyoendotelyoma, genellikle ekstremitelerde nadir olarakta deri ve ağız boşluğunda, subkutan yumuşak dokularını içeren ağrılı ve zayıf sınırlı kitle olarak ortaya çıkar. Özellikle büyük lezyonlar ve derin yumuşak dokularda bulunanlar, agresif özellik gösterir. Negatif cerrahi sınırla eksizyon en iyi tedavi şeklidir. Metastaz potansiyeli yüksektir. Hasta bölgesel lenf nodu ve metastaz açısından taranmalıdır.

Anahtar Kelimeler: hemanjiyoendotelyoma, vasküler tümör, malign hemanjiyoendotelyoma

Şekil 1-2

abdominal bölgedeki malign hemanjioendotelyoma vakasının eksizyondan önce sonra ve 1 ay sonraki lokal nüks görüntüsü

PT-006
Nadir Görülen Çocukluk Çağı Tümorü: Endovasküler Papiller Anjioepitelyoma (Dabska Tümorü) Olgu Sunumu ve Literatürün Gözden Geçirilmesi

Güven Ozan Kaplan[1], Fethiye Damla Menkü Özdemir[1], Diclehan Orhan[2], Ali Emre Aksu[1], Fatma Figen Özgür[1]
[1]Hacettepe Üniversitesi Tıp Fakülstesi, Plastik, Rekonstrüktif ve Estetik Cerrahi Anabilim Dalı, Ankara
[2]Hacettepe Üniversitesi Tıp Fakülstesi, Patoloji Anabilim Dalı, Ankara

Amaç: Çok nadir görülen ve tanımlandığı günden bu yana literatürde 40'tan az hasta bildirilmiş olan Dabska tümörlü bu olguyu literatüre kazandırmak ve malign dönüşüm potansiyeli nedeniyle uygun tedavi ve takip protokollerine dikkat çekmek.

Yöntem-Gereçler: Kliniğimize 1 ay önce sağ bacak anterolateralinde başlayan 3 cm'lik ciltaltı şişlik şikayetiyle başvuran 12 yaşındaki erkek hastaya ait medikal kayıtlar ve radyolojik görüntüler incelenmiştir.

Bulgular: 12 yaşındaki erkek hasta kliniğimize 1 ay önce sağ bacak anterolateralinde başlayan 3 cmlik ciltaltı şişlik şikayetiyle başvurdu. Yapılan muayenede sağ bacak anterolateralinde subkutan yerleşimli 3 cm'lik düzgün sınırlı cilt üzeri morluklar içeren ağrısız kanama göstermeyen nodüler lezyon izlenmiştir. Vasküler bir lezyon ön tanısı ile lokal anestezi altında lezyon eksizyonu yapılmıştır. İmmunhistokimyasal çalışmalarla yapılan patoloji sonucu cerrahi sınırların intakt olduğu Dabska tümörü olarak raporlanmıştır. Hastanın ameliyat öncesindeki dönemde dış merkezde çekilen bacak MR'ı hastanemizde tekrar değerlendirilmiş ve sağ baldırda ciltaltı yağ dokuda lokalize lobüle konturlu vasküler yapılar ile izo-intens ve venöz bir yapı ile bağlantısı izlenen 1.7 cm çapında intravenöz kontrast madde enjeksiyonu sonrası yine venöz yapılarla benzer intensitede olduğu anlaşılan, benign görünümde, genişlemiş venöz yapıya ait olabilecek lezyon vardır, bunun dışında kemik yapılar ve yumuşak dokular doğaldır şeklinde raporlandı.
Yapılan muayenede poplitea ve inguinal bölgede palpabl lenf nodu izlenmedi. Hastanın çekilen inguinal USG'si ise sağda 14x5 mm, solda 15x5 mm boyutlarında olan santralinde yağlı ekojen hilusları izlenen öncelikle reaktif olarak değerlendirilen lenf nodları olarak raporlandı. Yapılan değerlendirmeler sonucunda daha önce literatürde lenf nodu ve uzak organ metastazlarının bildirilmesi nedeniyle hastaya genel anestezi altında lezyonun 2 cm sınırla re-eksizyonu ve inguinal bölgeden sentinel lenf nodu örneklemesi planlanmıştır. Primer lezyon 2 cm sınırla kas fasiyasına kadar inilerek eksize edilmiştir ve defekt sağ bacak anterolateralinden alınan kısmi kalınlıklı deri grefti ile onarılmıştır. Spesimenlerin yapılan patolojik incelemesi sonucunda re-eksizyon materyalinde rezidü neoplaziye rastlanmamıştır. Sentinel lenf nodu örneklemesi sonucu reaktif lenf nodları şeklinde raporlanmıştır.

Sonuç: Dabska tümörü, literatürde 40'tan az bildirilen vaka sayısı ile oldukça nadir görülen, lokal agresif özelliği olmakla birlikte nadiren metastaz yapabilen vasküler bir tümördür. İlk tanımlandığı zaman çocukluk çağı tümörü olarak bildirilen Dabska tümörünün ilerleyen dönemlerde erişkin yaşta da görülebileceği gösterilmiştir. Sıklıkta ekstermitelerin dermis ve subkütan dokusuna yerleşim gösteren Dabska tümörü azalan sıklıkla gövde ve baş-boyun bölgesinde de ortaya çıkabilmekle birlikte birkaç vakada dalak, dil ve testis gibi derin dokulara da yerleşebileceği bildirilmiştir. Her ne kadar Dabska tümörü başlangıçta düşük dereceli anjiosarkom olarak tanımlansa da daha yeni yapılan serilerin takibinde lokal nüks veya metastaz saptanmadığı ve vakaların çoğunda geniş eksizyon ile mükemmel prognoz olduğu bildirilmiştir.
Ancak bildirilen bir vakada Dabska tümöründen kaynaklanan yüksek dereceli bir anjiosarkom ortaya çıkması tümörün malign potansiyelini ortaya koymaktadır.
Sonuç olarak Dabska tümörü lezyonun geniş eksizyonu ile tedavi edilebilmekle birlikte lokal agresif seyretme özelliği olması ve bildirilen lenf nodu ve uzak organ metastazları nedeniyle uygun uzun dönem takipleri yapılması gereken bir tümördür.

Anahtar Kelimeler: Endovasküler Papiller Anjioepitelyoma, Dabska Tümörü, Nadir Görülen Çocukluk Çağı Tümörü

Patoloji Spesimen ve Greftle ile defektin rekonstrüksyonu

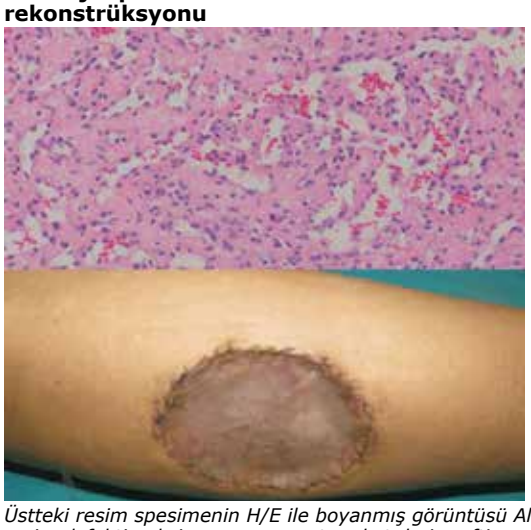

Üstteki resim spesimenin H/E ile boyanmış görüntüsü Alttaki resim defektin eksizyonu sonrası tam kat deri grefti onarılmış görüntüsü

PT-007
Nadir görülen büyük boyutta deri tutulumu olan Difüz Büyük B Hücreli Lenfoma

Anvar Ahmedov, Furkan Karabulut
Kütahya Sağlık Bilimleri Üniversitesi Tıp Fakültesi, Plastik Rekonstrüktif ve Estetik Cerrahi ABD, Kütahya

Amaç: Primer Deri Lenfomaları, esas olarak deriyi tutan ancak ileri evrede kan, lenf nodu ve iç organlara yayılabilen derinin neoplastik hastalığıdır. Tüm Hodgkin dışı lenfomaların yaklaşık %5'ini oluşturmaktadır. Olguların %75'ini T hücreli, %25'ini ise B hücreli deri lenfomaları oluşturur. Primer olarak deriden gelişen lezyonlar zamanla kan, lenf nodu ve iç organlara yayılır. Derinin B hücreli lenfomaları (DBHL) primer deri lenfomalarının %20-25'ini oluşturur. Difüz Büyük Hücreli Lenfomalar ise Derinin B hücreli lenfomalarının %19 teşkil eder. DSÖ/EORTC (Dünya Sağlık Örgütü-Avrupa Kanser Araştırma ve Tedavi Komitesi Deri Lenfomaları Proje Grubu) sınıflamasına göre 3 tipe ayrılır (2):
1) Marjinal Zon Lenfomalar (MZL),
2) Folikül Merkez Hücreli Lenfomalar (FML),
3) Difüz Büyük Hücreli Lenfomalar, bacak tipi (BHL, BT).
Derinin en sık görülen B hücreli lenfomaları FML olarak belirtilmiştir: FML, MZL ve DBHL sırası ile %57, %24 ve %19 olarak saptanmıştır. Primer Deri Difüz Büyük B Hücreli Lenfomaları için derinin iki farklı tipi tanımlanır; bacak tipi ve diğerleri. Bacak tipi, genellikle ileri yaş kadın hastalarda, alt bacakta görülür. Diğer B hücreli deri lenfomaları ile karşılaştırıldığında prognoz oldukça kötüdür (5 yıllık yaşam %20–25) ve lenf nodları ve deri dışı organlara yayılma eğilimi gösterir. Kırmızı, mavimsi, kahverengi renk tonlarında bölgesel veya yaygın plak ya da nodul tarzı ülserasyona meyilli tümöral lezyonlar görülür (1,2). Bu olguda çok hızlı büyüme gösteren sağ skapula üzerinde DHBL tanısı, kliniği ve tedavisi sunulacaktır.

Olgunun Özellikleri: 65 yaşında erkek hasta sağ kürek üzerinde bir kitle şikayetiyle polikliniğe başvurdu. Muayenede 14-15 cm çapında sağ kürek üzerinde fikse cilt-altı damarlanması olan kitle olduğu görüldü. MR görüntülemesinde; Sağ toraks duvarında cilt-altı yağ planlarında gözlenen, en geniş boyutları 138x140x65 mm ölçülen solid kitle izlendi. Kitle lezyonu yağ baskılı T2 A serilerde hiperintens sinyalli, T1 A serilerde yağ dokuya göre hipointens sinyalli olarak dikkat çekmekteydi. Belirgin kemik invazyonu ya da infiltrasyonu gözlenmemekteydi.
Hastanın şikayetleri göz önünde bulunularak malignite ön tanısıyla eksizyonel biopsi önerildi. Ameliyat hazırlığı esnasında akciğer bulguları göz önünde bulundurularak
Akciğer kontratlı BT'si çekildi ve tetkikte mediastende belirgin kitle ya da lenfadenopati izlenmedi. Sağ akciğer alt lob mediobazalde paraözafagial yerleşimli 15x18 mm boyutlu subplevral nodül izlendi. Diğer düzeylerde her iki akciğer parankimi normaldi. İnterstisyel akciğer hastalığı ya da bronşektazi ile uyumlu bulgu saptanmadı. Tetkike dahil kemiklerde litik, destrüktif lezyon saptanmadı. İzlem dahilinde sağ skapula posteriorunda cilt altı yağlı doku içerisinde 156x57 mm boyutlu çevre yumuşak dokulardan ayırımı net olarak yapılamayan yumuşak doku dansitesinde yer kaplayıcı oluşum mevcuttu. İlk başvuru ve ameliyat günü arasında geçen 4 haftalık süreçte kitle daha da büyüdüğü saptandı ve boyutları 18-19 cm çapına ulaştı.

Tedavi ve Prognoz: Kitle prone pozisyonda genel anestezi altında sağlam cilt sınırı ile rezeke edildi. Kitlenin çok kanamalı olmasından dolayı cilt, cilt altı insizyonları unipolar koterizasyonuyla yapıldı ve paraskapular, paravertebral ve latissimus kaslarına yapışık olması sebebiyle kirli renkli kitle dokusu bırakılmayacak şekilde kas dahil unblok ligaşur yardımı ile rezeke edildi. Ligaşur kullanımı hem ameliyat süresini kısalttı hem de kanamayı ciddi ölçüde azalttı. Rezeksiyon sonrası cerrahi alanlarda şüpheli alan olarak değerlendirilen alanların da hem derin sınır hem de superior sınır olarak rezeksiyonu yapıldı. Defekt sağ uyluk arkasından alınan stsg ile greftlendi. Ameliyat girişi hgb 14.6, postop kontrolde 11.9 olarak geldi, postop herhangi sorun yaşanmadı. Patolojik materyal makroskopik incelenmesinde; 17x16 cm ölçülerinde cilt dokusu bulunduran 17x16x7 cm ölçülerinde inferior kenarı iplikle işaretli eksizyon materyalisaptandı. Kesit yapıldığında kesit yüzünde kanamalı mat sarı renkli yer yer beyaz renkli alanlar içeren lezyon dikkat çekmekteydi. Mikroskopisinde; Ana parçaya yapılan kesitlerde olağan görünümlü epidermis ve dermis altında subkutan yağ dokuda nükleer membran irregüleriteli, nükleol belirginliği olan küçük yuvarlak hücrelerden oluşan tümör infiltrasyonu izlendi. Tümör hücreleri yer yer kasları infiltre görünümdeydi, yer yer nekroz ve fokal alanda tek tük dev hücre mevcuttu. Kondioid ya da osteoid alan izlenmedi. Derin cerrahi sınır ve üst taraf derin cerrahi sınır olarak gönderilen materyallerde tümör mevcuttu. Ana parça olarak gönderilen materyallerde, tümör inferior cerrahi sınıra 0,4 cm uzaklıktadır. Superior, posterior ve bir uç yanda tümör devam etmekteydi.
Patolojik Tanı: 1) Derin cerrahi sınır, operasyon; - küçük yuvarlak hücreli tümör. 2) üst taraf derin cerrahi sınır, operasyon; - küçük yuvarlak hücreli tümör. 3) sağ skapuler bölge, eksizyon; - küçük yuvarlak hücreli tümör olarak geldi ve Yorum olarak: İzlenen küçük yuvarlak hücreli tümöre yapılan immünohistokimyasal boyamalar neticesinde olgu "Lenfoblastik lenfoma", "Küçük lenfositik lenfoma" "Granülositik sarkom küçük hücreli tip" v.b. gibi küçük hücre morfolojisine sahip hematolojik malignite ile uyumlu olabilir. Kesin tanı ve alt tanı için daha ileri immünohistokimyasal çalışma için flow sitometri, sitogenetik çalışma gerekmektedir. Kesin tanı için olgunun bu imkanlara sahip, hematopatoloji olan üst merkezde değerlendirilmesi önerildi.

İMMÜNHİSTOKİMYA: CD5: (Fokal pozitif), CD34: (-), CD68: (+), CD3: (+) (Sitoplazmik yer yer membranöz), CD20: (+) (Membranöz), Kİ67: (%90),CD56: (-), CD99: (+),PANCK: (-), LCA: (+), EMA: (-), VİMENTİN: (+),KROMOGRANİN: (-), SYNAPTOFİZİN: (-), DESMİN: (-), SMA: (-). LAM'lar İstanbul Üniversitesi Tıp Fakültesi Patoloji ABD konsulte edildi ve Tanı: Difüz Büyük B Hücreli Lenfoma, Germinal Merkez Hücre Fenotipli olarak geldi. Hastanın yaraları kapandı ve onkolojiye ve hematolojiye yönlendirildi. Kemoterapi tedavisine başlandı. 3 aylık kontrollerle hasta 2 yıldır kontrol edilmekte. 26.09.18 tarihinde opere cerrahi alanda gelişen, iyileşmeyen yaranın kontrol biopsisi yapıldı. Makroskopisi: 2x0,6x0,4 cm ölçülerinde, krem renkli, 1 adet biopsi materyali. 1K:3P(-). Patolojik Tanı: Yüzeyde Süpratif İltihapla Karakterize Deri Dokusu olarak geldi.

Yorum: DBHL tamamıyla farklı klinik seyir ve prognozu sebebiyle, derinin BHL'larının tedavileri histolojik tip ve hastalığın yayılma evresine göre tedavi edilmektedir. Cerrahi rezeksiyon, radyoterapi ve sistemik kemoterapi sıklıkla kullanılan tedavi modelleridir. Zinzani ve arkadaşları DBHL'de; FML ve MZL grubunda ilk tedavide radyoterapi (%52), kemoterapi (%25) ve cerrahi (%23) seçenekleri ile tedavi sonrası 5–10 yıllık sağ kalım oranlarını sırası ile %92–95, %96–97 ve %89–90.5 olarak saptamışlardır. Derinin DBHL'larında ise tam cevap, 5 ve 10 yıllık sağ kalım oranları sırası ile %82, %73 ve %47 idi. Bu grupta nüks (%55) ve deri dışı yayılma (%17) yüksek oranda saptandı(3). Bugün itibarı ile deriye sınırlı lokal ve yaygın hastalıkta antrasiklin tabanlı çoklu kemoterapötik şemaları (özellikle CHOP-R(siklofosfomid+adriamisin+vinkristin +prednizon)) altın standart yaklaşımdır. İki yıllık hasta takibinde hastada nüks görülmemiştir.

Anahtar Kelimeler: Non-Hodgkin Lenfoma, Diffüz Büyük B Hücre, germinal merkez fenotipli, ligaşür

Resim 1

PT-008
Sir Ağda Epilasyon Uygulamasına Sonrası Çok Kısa Sürede Gelişen Bazal Hücreli Karsinom Vaka Takdimi ve Literatür Derlemesi

Ahmet Demir[1], Ömer Faruk Ünverdi[2]
[1]Antalya Eğitim ve Araştırma Hastanesi, Plastik Rekonstrüktif ve Estetik Cerrahi, Antalya
[2]Okan Üniversitesi Hastanesi, Plastik Rekonstrüktif ve Estetik Cerrahi, İstanbul

Giriş: Bazal hücreli karsinom (BHK) en sık görülen deri kanseridir ve sıklık olarak kendisinden sonra gelen skuamöz hücreli deri kanserinin 4-5 katı daha sık görülmektedir. Vakaların %80'i baş-boyun bölgesinde görülmektedir. BHK gelişimi ile ilgili olarak en çok bilinen risk faktörleri Fitzpatrick tip 1-2 cilt, güneş maruziyeti, ilerleyen yaş, immün süpreyona neden olan koşullar (AIDS ya da organ nakli sonrası ilaç tedavisi), karsinojene maruziyet (ultraviyole ve iyonize radayasyon, arsenik ve hidrokarbonlar), sendromların eşlik edebildiği genetik mutasyonlar (albinizm, Nevoid Bazal Hücreli Sendrom, Xeroderma Pigmentozum) ve son olarak da kongenital olup %10-15 oranında malign dejenerasyona uğrama ihtimali olduğu düşünülen Jadassohn'un Sebase Nevüsü olarak sıralanabilir. Bunların yanı sıra BHK için daha az bilinen risk faktörleri olarak künt/keskin travma, yanık, insizyon skarı, aşı skarı, dövme, leşmanyozis skarı, su çiçeği skarı, lupus vulgaris skarı, kronik staz ülseri, frostbite skarı, saç transplantasyonu skarı, epidermolizis bülloza skarı, kolostomi alanı ve ateşli silah yarası sıralanabilir. Tüm bunlardan faklı olarak klinikte karşılaşmış olduğumuz sir ağda epilasyon sonrası 3 ay içerisinde BHK gelişim olan vakayı takdim ediyoruz.

Vaka Takdimi: 35 yaşında kadın hastanın epilasyon maksatlı kuaförde üst dudağına sir ağda uygulanması sonrası geçmeyen yarası oluşur. Hasta bunun ile ilgili olarak farklı zamanlarda tıbbi yardım için sağlık kuruluşlarına başvurur. Başvurularda yaranın geçeceği söylenerek topikal bakım

ürünleri reçete edilir. Son olarak 3. ayda başvurduğu bir dermatolog klinik olarak BHK'dan şüphelendiği için punch biyopsi yapar. Patoloji raporu nodüler tip BHK gelmesi üzerine hasta total eksizyon açısından tarafımıza yönlendirilir (Resim 1). Hasta ile yapılan görüşmede risk faktörü olabilecek bir neden saptanmadı. Cerrahi sınır 3 mm olarak belirlendikten sonra lezyonun eksizyonu sonrasında defekt primer onarıldı (Resim 2). Yapılan takiplerinde 3. ayda yara yerinde herhangi bir nüks yoktu sadece iyi iyileşmiş insizyon skarı vardı.

Tartışma: Bu vaka takdimi literatürdeki sir ağda uygulamasına bağlı BHK gelişimine dair ilk vaka takdimidir. Sir ağda uygulaması sonrası literatürde çeşitli komplikasyonlardan bahsedilmektedir. Bunlar özellikle folikülit gibi lokal enfeksizyonlardır. Literatürde ayrıca topikal ya da sistemik izotretionin kullanımı esnası veya yakın dönem sonrasında sir ağda uygulamasının hassasiyete ve hasara neden olabildiğine dair bilgiler de mevcuttur. Hatta buna dair yanığa neden olduğuna ilişkin de vaka takdimi literatürde mevcuttur. Bizim vakamızda da oluşan yanık sonrası hasarlı alanda BHK geliştiğine inanıyoruz. Literatürde yanık sonrası BHK gelişime dair vaka takdimlerine sıklıkla rastlanabilmektedir. Fakat takdim edilen vaka ile ilgili olarak başka önemli bir nokta BHK gelişiminin 3 ay kadar kısa bir süre içerisinde olmasıdır. Literatürde tarama yapıldığı vakit takdim edilen bu vakanaın ilk ve tek neden olan travma sonrası 3 ay içerisinde BHK gelişmi açısında tüm literatürde eşsiz bir vaka olduğu anlaşılmaktadır. Aslına bakılırsa yanık sonrası 3 ay boyunca iyileşmeyen yarası olan başka bir vaka da mevcuttur. Fakat bu vaka için yazarlar BHK'un zaten mevcut olduğunu, yanık ile tesadüfen üstüste binmiş olduğu görüşünü savunmuşlardır. Oysaki bu görüşlerini dayandırabildikleri somut bir delil olmayıp mevcut BHK'nin gözden kaçmış olduğunu dile getirmişlerdir. Yanık sonrası BHK gelişimine bağlı 3 yıl kadar kısa sürenin yeterli olduğuna dair vaka takdimini harcinde yanık dışı travma nedenli daha kısa sürede gelişmiş olan BHK vakaları da mevcuttur. Noodleman ve ark. 1774 vakalık BHK serisinde BHK gelişimi için yıllar ile beraber haftalarında yeterli olabileceğine dair görüş bildirmişlerdir. Ozyazgan ve ark. BHK etyolojisine dair yaptıkları vaka serisi çalışmasında etyoljide bilinen bir risk faktörünün olmadığı alt göz kapağı travması sonrası BHK gelişimi olan vakadan bahsetmişlerdir. Dolan ve ark. litertür yazısında cerrhai insizyon sonrası 9. ayda BHK gelişimi olan vaka takdimi yapılmıştır. Yukarıdaki risk faktörleri ve zamanlama değerlendirildiğinde hastamızda isotretinoin kullanım öyküsü bulunmamakta ve lezyon gözden kaçabilecek bir bölgede yerleşim göstermemektedir. Bu nedenle BCC gelişiminde sir ağda uygulamasından başka risk faktörü bulunmamaktadır. Her ne kadar sir ağda maddesinin fiziksel olarak yüksek sıcaklık ile hasara neden olabildiğini biliyorsak da içerdiği kimyasal bileşimin de ne kadar direkt ya da kolaylaştırıcı olarak etki ettiğine dair bilgi bilinmemektedir.

Sonuç: Bu yazı BCC gelişimi için 3 aylık sürenin yeterli olduğunu ve sir ağdanın BCC gelişimine neden olabilecek bir etken olduğunu gösteren ilk ve tek çalışmadır diyebiliriz.

Anahtar Kelimeler: bazal hücreli karsinom, etyoloji, sir ağda, yanık

Hastanın cerrahi öncesi lezyonunun görünümü

PT-009
Hayvan Tipi Malign Melanom (Pigmente Epitheloyid Melanositom): Olgu Sunumu

Selma Sönmez Ergün[1], Sıdıka Kurul[2], Ali Yeniocak[1], Ahmet Kirazoğlu[1], Melin Özgün Geçer[3]
[1]Plastik, Rekonstrüktif ve Estetik Cerrahi ABD, Bezmialem Tıp Fakültesi, Bezmialem Vakıf Üniversitesi, İstanbul
[2]Serbest Hekim, İstanbul
[3]Patoloji ABD, Bezmialem Tıp Fakültesi, Bezmialem Vakıf Üniversitesi, İstanbul

Amaç: Pigmente epitheloyid melanositom olarak da bilinen hayvan tipi melanoma (HTM) gri renkli atlarda görülen, fazla pigmentli nadir görülen bir melanoma alt tipidir. HTM'si olan 13 yaşındaki bayan olgu sunulmaktadır.

Yöntem: Sağ meme alt iç kısmındaki nevüs dar sınırlarla eksize edildi (Resim 1 a). Patoloji sonucunun HTM olarak bildirilmesi üzerine (Resim 1 g,h,ı) geniş eksizyon ve primer sütür ile sentinel lenf adenektomi (Resim 1 b,c,d,e) uygulandı. Pansumanlarla izlenen hasta sorunsuz iyileşti (Resim 1f).

Bulgular: 13 yaşındaki bayan olgu sağ meme alt iç kısmında birkaç yıldan beri mevcut olan ve giderek büyüyen nevüsten şikayetle Dermatoloji Kliniği'mize başvurmuş. Dermatoskopik muayenesinde bir özellik görülmemiş. Sütyen hattında olduğu için çıkarılmak üzere kliniğimize yönlendirilmiş. Hastanın yapılan muayenesinde 0.8x0.5x0.5 cm boyutunda nevüsünün olduğu saptandı. Histopatolojik inceleme pigment içeren parakeratoz, epitelde belirgin hiperplazi, dermoepidermal bileşkede pagetoid yayılan ve dermiste kama şeklinde pigmente dendritik hücreler, epiteloid melanositler ve melanofajlar, epiteloid hücrelerde nükleol belirginliği, nükleer pleomorfizmin izlendiği, infiltratif sınırlı HTM olarak bildirildi. Mitoz sayısının düşük olduğu (1-2/mm2) ve cerrahi sınırların düzenli yapıdan oluştuğu belirtildi. Geniş eksizyonla birlikte yapılan sağ aksiller sentinel lenfadenektomide sağ aksilladan çıkarılan 2 adet sentinel ve 1 adet non-sentinel lenf nodu ile sağ memedeki sentinel lenf nodunda reaktif hiperplazi olduğu saptandı. 4 aylık takipte nüks ve uzak metastaz saptanmadı.

Tartışma: HTM ilk kez 1832'de Dick tarafından gri atlarda tanımlanan ama insanlardaki benzerliği 1925'te Darier tarafından ortaya konulan nadir melanositik bir tümördür (1, 2). Tüm ırklarda ve tüm yaş gruplarında görülmekle birlikte daha çok çocuklarda, ergenlik

çağındakilerde ve genç erişkinlerde görülen yavaş büyüyen tümörlerdir (1) Çoğu yeni oluşan lezyonlar olmakla birlikte bileşik, dermal veya konjenital nevüslerden de kaynaklanabilirler. Selüler mavi nevüse, malign mavi nevüse ve diğer mavi nevüslere eşlik edebilirler (3, 4). Patolojik olarak yoğun pigment içeren, prolifere, dermal infiltratif sınırlı melanositik lezyonlardır. Tümör fazla pigmentli epiteloyid ve iğsi melanositlerden oluşur. Ülserasyon, regresyon, vasküler invazyon görülmez. Mitotik aktivitesi genellikle düşük olup mm2' de 0-3 arasında değişim gösterir. İmmunohistokimyasal olarak MART, S-100 ve HMB-45 ile boyanırlar (3). HTM tümör merkezinde histiyositlerin kümelenmesiyle nodüler malign melanom ve selüler mavi nevüsten ayrılır (3,5). Literatürde tedavi için 1-2 cm'lik sınırlarla reeksizyon ve sentinel lenfadenektomi yapılmasının uygun olduğu bildirilmiştir. Sentinel lenf bezi metastazı sık görülmekle birlikte (% 46) uzak metastaz bildirilen olguların sayısı azdır. Metastatik davranışı gösterecek histolojik kriter belirlenmemiştir. Edinilen deneyimler ışığında HTM metastatik potansiyeli olan "low-grade melanom" veya borderline melanositik tümör olarak sınıflandırılabilir. (3,4,6) HTM diğer melanom tiplerine göre daha iyi bir prognoz gösterir. Diğer melanomlara göre daha iyi seyirli olduğunun düşünülmesine rağmen az sayıda olgu bildirildiğinden klinik özellikleri tam olarak anlaşılamamıştır (3,7). Olguların takibinde diğer malign melanomlara uygulanan protokolle yapılmalıdır (4).

Sonuç: Olgumuz; HTM' nin klinik olarak nadir olması ve küçük yaştaki olgularda görülmesi nedeniyle plastik cerrahlardaki farkındalığı arttırmak amacıyla sunulmaya değer bulunmuştur.

Kaynaklar:

1. Dick W. Melanosis in men and horses. Lancet 1832; 192.
2. Darier J. Le melanome malin mesenchymateaux ou melano-sarcome. Bull Assoc Fr Cancer 1925;14: 221–249.
3. Zembowicz A, Carney JA, Mihm MC. Pigmented epithelioid melanocytoma: a low-grade melanocytic tumor with metastatic potential indistinguishable from animal-type melanoma and epithelioid blue nevus. Am J Surg Pathol. 2004; 28:31-40.
4. Magro MM, Crawson AN, Mihm MC Jr. Unusual variants of malignant melanoma. Mod Pathol. 2006; 19 Suppl 2:S41-70.
5. Murali R, McCarthy SW, Scolyer RA. Blue nevi and related lesions: a review highlighting atypical and newly described variants, distinguishing features and diagnostic pitfalls. Adv Anat Pathol. 2009; 16:365-82.
6. Gavriilidis P, Michalopoulou I, Chatzikakidou K, Nikolaidou A. Pigmented epithelioid melanocytoma:a new concept encompassing animal-type melanoma and epithelioid blue nevus BMJ Case Rep 2013. doi:10.1136/bcr-2013-008865
7. Ludgate MW, Fullen DR, Lee J, Rees R, Sabel MS, Wong SL, Johnson TM. Animal-type melanoma: a clinical and histopathological study of 22 cases from a single institution. Br J DermatoL 2010; 162: 129–36.

Anahtar Kelimeler: Hayvan tipi malign melanom, reeksizyon, sentinel lenfadenektomi

Resim 1 a,b,c,d,e,f,g,h,ı

Resim 1a: Olgunun 2. ameliyat öncesindeki görünümü, b: Eksizyon sınırlarının belirlenmiş hali, c,d,e: İsosülfan mavisi uygulaması sonrası, f: Olgunun postoperatif görünümü, g: Epitelle örtülü yoğun pigment içeriği HEX20, h: Pigmentten yoğun yuvaların epidermis invazyonu HEX100, ı: Atipik melanositler HEX600.

PT-011
Periorbital Botulinum Toxin Tip A Enjeksiyonunun Gözyaşı Üretimine Etkisi

Mehmet Solmaz, Bora Edim Akalın
İstanbul Üniversitesi İstanbul Tıp Fakültesi, Plastik Rekonstrüktif ve Estetik Cerrahi Ana Bilim Dalı, İstanbul

Giriş: Botulinum toksini, kolinerjik nöromüsküler bloğun yanı sıra ter bezlerinin, gözyaşı bezlerinin, tükrük bezlerinin ve düz kasların kolinerjik otonomik innervasyonunu engelleyebilir. Amacımız kaz ayağı tedavisinde kullanılan botulinum toxin tip A'nın gözyaşı salgısını azaltıp azaltmadığını öğrenmektir.

Yöntem: Yaşları 27 ile 56 arasında değişen 8 kadın ve 1 erkek hastada 18 kaz ayağı botulinum toksin tip A ile tedavi edildi. 3 ayrı enjeksiyon noktasının her birine 2 ünite botulinum toksini enjekte edilerek her bir tarafa toplamda 6 ünite uygulandı. Tedaviden hemen önce ve tedaviden 14 gün sonra bütün hastalara Schirmer 1 testi yapıldı.

Bulgular: 4 gözde farklılık gözlenmedi, 9 gözde gözyaşı üretimi arttı, 5 gözde gözyaşı üretimi azaldı.

Sonuç: Botulinum toksin tip A'nın periorbital enjeksiyonları genellikle gözyaşı üretiminde bir azalmaya neden olmaz. Bununla birlikte, önceden kuru göz tanısı alan hastalar, gözyaşı üretimindeki olası bir düşüş nedeniyle toksinin semptomları kötüleştirebileceği konusunda bilgilendirilmelidir.

Anahtar Kelimeler: Botulinum toxin tip A, Gözyaşı Üretimi, Periorbital Enjeksiyon, Schirmer 1 testi

PT-012
Sırtta Dermatofibrosarkoma Protuberans Eksizyonu Sonrası Lateral İnterkostal Arter Perforatör Flebi ile Rekonstrüksiyon

Ahsen Öncü, Oğuzhan Karasu, Serhat Şibar, M. Sühan Ayhan
Gazi Üniversitesi Tıp Fakültesi, Plastik Rekonstrüktif ve Estetik Cerrahi Ana Bilim Dalı, Ankara

Giriş: Dermatofibrosarkoma protuberans (DFSP) nadir görülen, düşük gradeli malign mezenşimal bir tümördür; ancak kutanöz sarkomaların en sık tipidir. Genellikle 30-50 yaşları arasında görülür. Yavaş, infiltratif bir büyüme paterni vardır. Lokal rekürrens oranı yüksek iken; uzak metastaz riski çok azdır. Nonspesifik klinik görünümü nedeniyle benign yumuşak doku tümörleriyle sıklıkla karışır ve tanısı gecikir. Bu çalışmada sırtta görülen bir dermatofibrosarkoma protuberans olgusu sunulmuştur.

Olgu: 68 yaşında erkek hastanın sırtında mevcut olan kitlesel lezyona yönelik olarak; dış merkezde 2 yıl önce 6 ay arayla 2 kez ultrasonografi yapılmış ve eksizyon uygulanmış. Son patoloji raporu dermatofibrosarkoma protuberans olarak raporlanan hastaya takip önerilmiş. Kitle 3 ay içinde hızla büyüdüğü için hasta polikliniğimize başvurdu. Başvuru sırasında kitle boyutları 21x17 cm olarak ölçüldü. Hasta fizik muayene ve torakal manyetik rezonans görüntüleme sonuçları ile Plastik Cerrahi konseyinde değerlendirilip hastaya eksizyon ve bilateral lateral interkostal arter perforatör flebi ile rekonstrüksiyon planlandı. Pre-operatif olarak el Doppleri yardımıyla her iki tarafta 2'şer adet lateral interkostal arter perforatörü bulundu ve defekti kapatacak şekilde flep çizimleri yapıldı.

Genel anestezi altında kitle 3 cm cerrahi sınırla, subfasyal planda ilerlenerek eksize edildi. Eksizyon sonrası 27x23 cm boyutlarında defekt oluştu. Her iki tarafta 2'şer perforatör üzerinden propellar flepler eleve edildi. Sağdaki flebe yaklaşık 140°, soldaki flebe 130° saat yönünün tersinde rotasyon yaptırılarak defekt kapatıldı. Flep donör alanları primer onarıldı.

Bulgular: Post-operatif serviste takip edilen hasta 1 haftanın sonunda bütün drenleri çekilmiş olarak taburcu edildi. Takip sürecinde fleplerin kanlanmasıyla ilgili veya donör alanların iyileşmesiyle ilgili bir komplikasyon izlenmedi. Patoloji raporu dermatofibrosarkoma protuberansın fibrosarkomatöz varyantı olarak raporlandı ve cerrahi sınırlar negatif geldi.

Sonuç: DFSP; tedavisi geniş cerrahi eksizyon olan malign mezenşimal bir tümördür. Geniş eksizyon sonrası oluşan defektin rekonstrüksiyonunda birçok seçenek mevcuttur. Bu olguda DFSP eksizyonu sonrası oluşan defekt onarımı için lateral interkostal arter perforatör flebi kullanıldı. Dorsal veya lateral interkostal arter perforatör flepleri, spina bifida aperta olgularında kullanılabildiği gibi dorsal bölgedeki tümörlerin eksizyonu sonrası oluşan defektlerin rekonstrüksiyonunda da güvenle kullanılabilir.

Anahtar Kelimeler: dermatofibrosarkoma protuberans, lateral interkostal arter perforatör flebi, propellar flep

Bilateral lateral interkostal arter perforatör flebi ile defekt onarımı

PT-013
Metilen Mavisine Bağlı Deri Komplikasyonlarının Yönetimi

Abbas Albayati[1], Kadri Akıncı[1], Burak Özkan[1], Tevfik Avcı[2], Çağrı Ahmet Uysal[1], Nilgün Markal Ertaş[1], Sedat Yıldırım[2]
[1]Başkent Üniversitesi Tıp Fakültesi, Plastik, Rekonstrüktif ve Estetik Cerrahi Anabilim Dalı, Ankara
[2]Başkent Üniversitesi Tıp Fakültesi, Genel Cerrahi Anabilim Dalı, Ankara

Giriş: Meme kanseri ve malign melanomda lenf haritalamasında sentinel lenfadenektomi standart bir evreleme ve tedavi yöntemidir. Sentinel lenf nodu tanımasında en sık radiokolloid ve isosulfan mavisi kullanılmıştır. Son zamanlarda metilen mavisi (MM) geçerli bir alternatif olarak ileriye sürdürülmüştür. İsosulfan mavi boyasına eşdeğer başarı ve daha az pahalı olması MM'nin avantajlarıdır. Ancak MM, özellikle derinin yüzeyel seviyesine enjekte edildiğinde, deri nekrozu ve inflamasyon yaptığı dikkate alınmıştır. Günümüzde erken teşhisi konulan hastalarda cilt-koruyucu mastektomi ile sentinel lenf nodu biyopsisi asıl kabul edilen tedavidir. Düşük morbidite, kısa operasyon süresi avantajları nedeniyle mastektomi sonrası en sık meme onarımları protez ile yapılmaktadır. Ancak bu hasta grubunda deri komplikasyonların oranı daha yüksektir. Bu çalışmamızın amacı eş zamanlı meme rekonstrüksiyonu yapılan hastalarda MM'ine bağlı deri nekrozuna yaklaşımı tartışmaktır.

Gereç-Yöntem: Çalışmada Başkent Üniversitesi Tıp Fakültesi Nucleus sisteminde 2015 ile 2019 Ocak ayları arasında kayıtlı olan meme rekonstrüksiyonu uygulanmış 119 hasta geriye dönük olarak incelenmesi hedeflenmiştir. Bu çalışmaya meme kanseri tanısı olan, genel cerrahi bölümü tarafınca uygulanan mastektomi sonrası meme rekonstrüksiyonu yapılan ve postoperatif döneminde metilen mavisine bağlı deri nekrozu gelişen toplam 11 hasta dahil edildi. Hastaların medikal bilgileri, uygulanan mastektomi ve meme rekonstrüksiyon tipi, patolojik tanı,

hastalığın evrelemesi, radyoterapi ve kemoterapi gibi adjuvan terapileri ve komplikasyon olasılığına yönelik Nucleus sistemi üzerinden bilgi toplanmıştır.

Bulgular: Çalışmaya dahil edilen 11 hastanın ortalama yaşı 51.4 idi (49-68), ortanca takip süresi 9 aydı (5-41 ay). Vakaların tümünde otolog doku transferi kullanmadan sadece implant ile meme rekonstrüksiyonu yapılmıştı. Hastaların 2'sinde oluşan nekroz konvansiyonel pansuman ile takip edilmişti. Geniş deri nekrozu oluşan 5 hastada yara debridmanı ve primer onarım, 4 hastada ise yara debridmanı ve lokal deri flepler ile onarım yapılmıştı. Hastaların demografik ve patolojik verileri Tablo 1'de gösterilmiştir.

Tartışma: Bu hastalardaki meme derisi nekrozu, kaldırılan deri flebin ince olmasından ziyade MM'nin intradermal enjeksiyonuna bağlı olduğunu düşünmekteyiz. Oluşan nekrozun genişliği yapılan boyanın dozu ile ilişkili olabilir. Konulan meme implantın oluşturduğu deri gerginliğine sekonder gelişebilen dolaşım bozukluğu da bu tabloyu ağırlaştırmaktadır.

Küçük nekrozlarda konservatif tedavi yeterlidir. Ancak 2x2 cm'den büyük olan nekrozlarda veya yara ayrılması geliştiğinde yara debridmanı ve lokal deri veya kas flepleri ile onarım yapılmalıdır. Ek cerrahi müdahale gerektiren hastaların adjuvan tedavilerinde gecikmeye neden olabilmektedir. MM'nin dokularda intradermal enjeksiyonlar yerine derin enjeksiyonunu önermekteyiz. Intraoperatif metilen mavisi ile boyanmış deri alanları mümkün olduğunca eksize edilmelidir. Bu tür komplikasyonları azaltmak amacıyla meme cerrahı ile doğru iletişim ve planlamanın öneminin vurgulamaktayız.

Anahtar Kelimeler: Mavi boya, Meme kanseri, Nekroz

PT-014
Memenin Sekonder Anjiyosarkomu

Adnan Menderes, Hüseyin Emre Ulukaya, Selin Güler, Merve Özger, Oğuz Eker
Dokuz Eylül Üniversitesi Tıp Fakültesi, Plastik, Rekonstrüktif ve Estetik Cerrahi, İzmir

Giriş: Memenin anjiyosarkomu nadir görülür ve tüm yumuşak doku meme tümörlerinin % 1'ini oluşturur. Memenin primer tümörü olarak veya sekonder olarak ortaya çıkabilir. Sekonder en sık sebep geçirilmiş radyoterapidir. Meme kanserine bağlı radyoterapi alan hastalarda sekonder anjiyosarkom gelişmesi için ortalama 10 yıl kadar latent periyoda ihtiyaç vardır. Radyoterapiye bağlı radyasyon maruziyeti ve anjiosarkom arasında nedensel bir ilişki bulunmamaktadır. Ancak çoklu vaka raporları adjuvan radyoterapiyi takiben artan anjiyosarkom riskini desteklemektedir. İlk meme anjiyosarkom vakası 1907'de Borrman tarafından, ilk sekonder anjiyosarkom vakası 1987'de Body ve arkadaşları tarafından yayınlanmıştır. Anjiyosarkom genellikle palpe edilebilen bir kitle olarak ortaya çıkar, vakaların %17'sinde meme cildinde mavimsi bir renk değişikliği ile kendini gösterebilir. Biz sunumumuzda invaziv duktal meme kanseri nedenli lumpektomi operasyonu geçiren, dört kür kemoterapi ve 30 gün radyoterapi alan daha sonrasında anjiosarkom tanısı alan hastayı tartışmaktayız.

Olgu Sunumu: Tarafımıza başvuran 67 yaşında kadın hasta üç gebelik, üç yaşayan çocuk ve toplam 4 yıl emzirme öyküsü mevcut. Hormonoterapi öyküsü olmayan hasta ilk olarak 2012 yılında elle muayenede sol memede fark ettiği kitle nedenli dış merkeze başvurmuş.Hastanın sol memesinden yapılan biyopsi sonucunun meme kanseri ile

Tablo 1

Hastalar	Yaş	Lokalizasyon	Tanı	Mastektomi tipi	Cerrahi müdahale	Adjuvan tedavi
1	39	Sol meme	İDK	Cilt-koruyucu	Debridman + primer onarım	KT
2	44	Sağ meme	İLK	Basit	Rotasyonel flep	KT + RT
3	47	Sol meme	DKİS	Meme başı koruyucu	Konvansiyonel pansuman	KT
4	42	Sağ meme	İDK	Cilt-koruyucu	Bilobe deri flebi	KT
5	68	Sol meme	DKİS	Cilt-koruyucu	Debridman + primer onarım	KT
6	65	Sol meme	İDK	Cilt-koruyucu	Debridman + primer onarım	KT
7	65	Sol meme	İDK	Meme başı koruyucu	Konvansiyonel pansuman	KT + RT
8	57	Sağ meme	DKİS	Cilt-koruyucu	Debridman + primer onarım	KT
9	60	Sol meme	İDK	Basit	Rotasyonel flep	KT + RT
10	48	Sağ meme	İDK	Cilt-koruyucu	Debridman + primer onarım	KT
11	63	Sağ meme	DKİS	Meme başı koruyucu	Rotasyonel flep	KT

İDK: İnvaziv Duktal Karsinom, DKİS: Duktal Karsinom in Situ, İLK: İnvaziv Lobüler Karsinom, KT: Kemoterapi, RT: Radyoterapi.

Hastaların demografik ve patolojik verileri

uyumlu gelmesi üzerine 05/04/2012 tarihinde sol memedeki kitleye lumpektomive sol sentinel lenfadenektomi yapılmış. Hastadan alınan materyalin patoloji sonucu invaziv duktal karsinomla uyumlu gelmesi üzerine Tıbbi Onkoloji ve Radyasyon Onkolojisine yönlendirilen hasta postoperatif dönemde 4 kür kemoterapi ve 30 gün boyunca radyoterapi almış. Takibinde beş yıl boyunca letrozol kullanmış. Hasta sol memede başlayan ve giderek büyüyen hiperemik nodüler lezyonları olması üzerine tekrar dış merkeze başvurmuş. Hastadan lezyonundan yapılan eksizyonel biyopsi ve görüntüleme yöntemlerinin sonucunun anjiyosarkom ile uyumlu gelmesi üzerine hasta tarafımıza yönlendirilmiş. Tarafımızca yapılan görüntüleme tetkiklerinde göğüs duvarına invazyonu saptanmadı. Hasta genel anestezi altında operasyona alındı. Sağ lateral dekübit pozisyonda mastektomi uygulandı. Cilt tutulumu olması nedenli spesmene tüm meme cildi dahil edildi. Peroperatif yapılan frozen patoloji çalışmasında sınırların tümör yönünden negatif olması sağlandı. Oluşan defekt sol taraftan hazırlanan pediküllü latissimus dorsi kas ve deri flebi ile rekonstrükte edildi.

Tartışma: Memenin anjiosarkomları son derece nadir olarak görülmektedir. Memenin primer tümörü olarak veya sekonder olarak ortaya çıkabilir. Sekonder en sık sebep geçirilmiş radyoterapidir. Literatür incelendiğinde meme primer tümörler sekonderlere göre 30-40 yaş daha erken görülmektedir. Sekonder anjiyosarkom gelişmesi için ortalama 10 yıl kadar latent periyoda ihtiyaç vardır. Meme koruyucu cerrahi tedavi son 30 yılda arttığı için, sekonder anjiyosarkomun görülme sıklığınında artacağı öngörülebilir. Anjiosarkomun klinik prezentasyonu değişkendir.
Anjiyosarkom genellikle elle hissedilir bir kitle olarak ortaya çıkar, vakaların %17'sinde meme cildinde mavimsi bir renk değişikliği ile kendini gösterebilir. Lezyonların zararsız görünümü hem hastalar hem de doktorlar tarafından ihmale ve tanıda gecikmelere neden olabilir. Radyasyon öyküsü olan veya olmayan hastalarda yeni meme lezyonları değerlendirilmeli ve tanı için biyopsi yapılmalıdır. Memenin anjiyosarkomunun cerrahi yönetimi konusunda tavsiyelerin dayandırılacağı yüksek düzeyde kanıt bulunmadığından net bir fikir birliği yoktur. Genellikle tavsiye edilen geniş lokal eksizyondur. Bazı yazarlar tarafından kasın çıkarılmasını içeren agresif rezeksiyonlar da önerilmiştir. Bu hastada yaygın cilt tutulumu nedenli memenin tüm cildi de spesmene dahil edilecek şekilde mastektomi uygulandı. Frozen çalışması ile güvenli cerrahi sınır koyulduğu doğrulandı.

Sonuç: Memenin son derece nadir tümörü olan anjiyosarkomunun görülme sıklığı, son zamanlarda artan meme koruyu cerrahinin ve bunun getirdiği radyoterapi kullanımının artması nedenli artış gösterebilir. Memedeki anjiyosarkoma bağlı lezyonların zararsız görünüm tanıda gecikmelere neden olabilir. Bu nedenle özellikle geçirilmiş radyoterapi öyküsü olan hastalarda yeni lezyonlar yakından takip edilmeli, memede oluşan her değişiklik memenin bu agresif tümörü açısından değerlendirilmelidir.

Anahtar Kelimeler: Anjiyosarkom, meme, nadir görülen tümörler

PT-015
Subkutan Mastektomi Sonrasında Protez Altı Desmoid Tümör

Haluk Vayvada, Merve Özger,
Hüseyin Emre Ulukaya, Alper Geyik,
Süleyman Çakmak, Can Karaca
Dokuz Eylül Üniversitesi Tıp Fakültesi, Plastik, Rekonstrüktif ve Estetik Cerrahi, İzmir

Giriş: Desmoid tümörler; yavaş büyüme eğiliminde olan mezenkimal tümörler olarak bilinmesine karşın yüksek lokal rekürrense sahiptirler. Yıllık insidansı milyonda 2-5 arasındadır. Histolojik olarak benign karakterde olmalarına rağmen hayati organ ve dokuları infiltre ederek ölüme yol açabilirler. Tüm neoplazmların %0,03'ünü, yumuşak doku tümörlerinin ise yaklaşık olarak %3'ünü oluştururlar.

Gardner sendromu(polipozis koli, osteom, cilt ve yumuşak dokuda mezenşimal tümör), geçirilmiş travma, alınan östrojen tedavisi, gebelik, mastektomi ve abdominal cerrahi risk faktörleridir. Ailevi adenomatozpolipozisli hastalarda desmoid tümör görülme riski 850 kat artmıştır.

Bu olgu sunumunda subkutan mastektomi sonrasında protez altında gelişen desmoid tümör olgusunu sunmaktayız.

Olgu Sunumu: İki gebelik ve iki doğum öyküsü olan hastaya yapılan meme ultrason tetkikinde BIRADS 4bulgular saptanması üzerine opere edilen ve patolojisi lobüler karsinoma in situ olarak raporlanan hastanın memede multipl kistleri olması nedenli bilateralsubkutanmastektomi ve protezle rekonstrüksiyon yapıldı. Poliklinik takipleriyle izlenen hastanın meme MR incelemesinde sağ meme alt iç kadranda protez altı yerleşimli daha önce bulunmayan kitle saptandı. Bunun üzerine protez ile rekonstrüksiyondan bir ay sonra sağ meme alt iç kadrana ulaşmak için inframammarian sulkus hattında bulunan eski insizyons karımedialindenhorizontalinsizyonla girilerek cilt altı ve kas doku geçildi. Ekartörler yardımıyla protez korunarak interkostal mesafede bulunan sınırları düzensiz kitle eksize edilip diren yerleştirilip tümkatmanlar usulüne uygun olarak sütüre edildi. Postop 3 gün diren ve günlük pansumanla takip edilen hasta diren çekilip taburcu edildi. Patolojisi desmoid tümör olarak raporlandı.

Tartışma: Desmoid tümörler; etyolojisinde gebelik, ekzojen östrojen alımı, FAP, travma geçirilmiş abdominal cerrahi, mastektomi gibi faktörlerin rol oynadığı lokal rekürrensi yüksek olan mezenkimal tümörlerdir. Toplumda insidansı kadınlarda daha yüksek olup 3. ve 4.dekatta gözlenir. Özellikle üreme çağındaki kadınlarda sık görülmesi, menopoz sonrası lezyonların gerilemesi, tümör oluşumu ile endojen ve ekzojen seks hormonları arasında ilişki olduğunu düşündürmektedir. Benign olmalarına rağmen lokalinvazyon ve rekürrens oranı yüksektir. Metastaz yaptıklarına dair bilgi yoktur. Ekstremite, boyun, gövde, karın ön duvarı, barsak duvar ve mezenter başta olmak üzere herhangi bir yerde görülebilirler. Göğüs duvarını tutan fibromatozislerekstra abdominal yerleşimli olguların %8-10'unu oluşturur. Klinik belirtiler asemptomatik olmakla birlikte cilt altı kitle, ağrı ülser yakınması da olabilir. Bizim olgumuzda asemptomatik ve rutin meme kanseri taramaları sırasında insidental olarak saptanmıştır. Pektoral bölge yerleşimli ekstraabdominalfibromatozis bu yerleşimde genellikle pektoral kas veya muskuloaponevrotikfasyadan köken alır ve bazen meme dokusunu invaze eder. Mamografilerde yanlış pozitif olarak meme kitlesi görünümü verebilirler. Bizim olgumuzda da mastektomi sonrası görülmüş olması nedenli ilk aşamada nüks meme kanserini düşündürmekteydi; ancak yerleşim itibariyle primer meme tümörü olan alandan uzak olması

ve subkutan mastektomi sonrası ortaya çıkması tanıda ön planda meme kanserinden uzaklaştırdı.

Desmoid tümörleri histopatolojik inceleme olmasızın maligniteden ayırt eden bir kriter yoktur. Histolojik olarak hiposellüler, komşu kasları lokalinvaze eden fibröz dokudur.Bu lezyon mamografide spikülerkonturları, ultrasonografide solid iç yapısı ve zaman zaman gözlenen arka duvar akustik gölgesi nedeniyle malign kitleden ayırt edilemeyebilir.

Muskuloapönevrotikfasyadan köken alan desmoid tümörler meme dokusunu invaze etsinler veya etmesinler, primer meme dokusundan gelişmiş agresif desmoidlere göre yüksek rekürrens riski taşırlar. Eksizyonelbiyopsi sınırlarının pozitif olması da rekürrens riskini artırıcı önemli bir faktördür. Rekürrens genellikle ilk 3 yıl içinde beklenir. Radyoterapi eklenebilecek bir tedavi yöntemidir. Adjuvanhormonal tedavi lokalrekürrenslerin riskini azaltmaz. Literatürde malignitransformasyon da bir vakada bildirilmiştir.

Sonuç: Lokal agresif iyi huylu bir tümör olan desmoid tümörün klinik, mamografik ve ultrasonografik olarak malign meme kitlelerini taklit edebileceği akılda tutulmalıdır.

Anahtar Kelimeler: Desmoid tümör, mastektomi, meme rekonstrüksiyonu

PT-016
Derin İnferior Epigastrik Arter Perforatör (DİEP) Flebi Tek Konkomitan Veninin İnternal Mammarian Venin hem Anterograd hem Retrograd Kolu ile Anastomozu: Olgu Sunumu

Ayhan Işık Erdal, İbrahim Giray Genç, Mehmet Sühan Ayhan
Gazi Üniversitesi Tıp Fakültesi, Plastik Rekonstrüktif ve Estetik Cerrahi Anabilim Dalı, Ankara

Giriş: İnternal mammarian damarlar serbest flep ile meme rekonstrüksiyonu olgularında alıcı damar olarak en sık tercih edilen damarlardır. Rutin uygulamada anterograde kol alıcı damar olarak kullanılırken, retrograde kol bağlanır. Literatürde retrograd kolun arterial ya da venöz akımı artırma amacıyla kullanıldığı olgular mevcuttur. Venöz konjesyon görülen olgularda venöz akımı artırma amacıyla uygulanan manevralar süperfisiyal inferior epigastrik venin (SİEV), flep ikinci konkomitan venin, ikinci internal mammarian venin (İMV) ya da uygun büyüklükte subkutan venin kullanımı ile gerçekleştirilebilir. Bu olguda bahsedilen ven seçeneklerinin yokluğunda venöz konjesyon durumuna alternatif çözüm uygulanmıştır.

Olgu: 41 yaşında olan, modifiye radikal mastektomi ve kemoradyoterapi uygulanmış hastaya derin inferior epigastrik arter perforatör (DİEP) flebi ile gecikmiş otolog meme rekonstrüksiyonu planlandı. Alıcı damar olarak bir internal mamarian arter ve bir internal mamarian ven diseke edildi, ikinci ven izlenmedi. Flep diseksiyonu sırasında süperfisiyal inferior epigastrik venin (SİEV) yaklaşık 1 mm olduğu tespit edildi, bu bulgu flep venöz dolaşımında derin venöz sistemin dominant olduğunun bulgusu olarak değerlendirildi. Sıklıkla izlenenin aksine DİEP flebinde ikinci konkomitan ven izlenmedi. Bir arter ve bir ven anastomozu yapıldı, flep dolaşımında sorun izlenmedi, operasyon 6 saatte tamamlandı. Ekstübasyon sonrası 30. dakikada venöz konjesyon görüldü ve hasta tekrar operasyona alındı. Yapılan eksplorasyon sonrası damarlardaki akışta ve anastomoz hatlarında sorun saptanmadı. Venöz konjesyon ataklarının 5 – 10 dakikada bir, birkaç dakika sürecek şekilde tekrarladığı görüldü. Venöz akımın artırılması gerektiği düşünüldü. Fakat SİEV'in çapı küçük, akımı azdı ve uygun çapta subkutan ven de bulunamadı. Ayrıca DİEP flebinde ikinci konkomitan ven yoktu. Bu şartlar altında İMV retrograde dalının kaudale doğru diseke edilerek serbestlenmesi ve flebin tek konkomitan veninin yan dallarından birine anastomoz yapılmasına karar verildi. Anastomoz sonrası venöz konjesyon tamamen düzeldi ve tekrarlamadı. Operasyon sonrası dönemde minör ve major komplikasyon görülmedi.

Sonuç: IMV retrograde dalının, DİEP konkomitan veninin yan dalına anastomozu venöz akımı artırmada kullanılan diğer seçeneklerin yokluğunda, venöz akımı artırma ve flebi kurtarmada etkili olabilmektedir.

Anahtar Kelimeler: meme rekonstrüksiyonu, venöz konjesyon, internal mammarian ven

Şekil 1

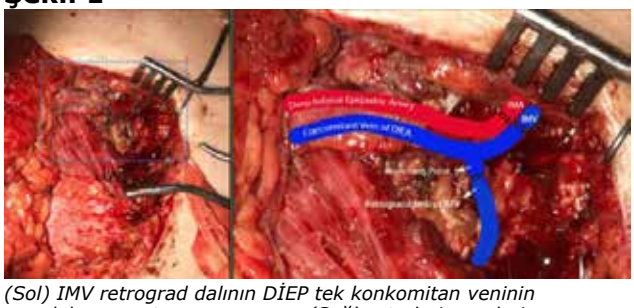

(Sol) IMV retrograd dalının DİEP tek konkomitan veninin yan dalına anastomozu sonrası. (Sağ) arterlerin venlerin ve anastomozların illüstrasyonu (IMA: internal mammarian arter, IMV: internal mammarian ven)

PT-017
Pacini Korpuskülü Nöromu Nadir Görülen Bir Olgu Paylaşımı Ve Literatürün Gözden Geçirilmesi

Güven Ozan Kaplan[1], Fethiye Damla Menkü Özdemir[1], Özay Gököz[2], Nalan Çelebi[3], Ali Emre Aksu[1]
[1]Hacettepe Üniversitesi Tıp Fakültesi, Plastik, Rekonstrüktif ve Estetik Cerrahi Anabilim Dalı, Ankara
[2]Hacettepe Üniversitesi Tıp Fakültesi, Patoloji Anabilim Dalı, Ankara
[3]Hacettepe Üniversitesi Tıp Fakültesi, Anesteziyoloji ve Reanimasyon Anabilim Dalı, Ankara

Amaç: Pacini korpuskül nöroması; çok nadir görülür ve tanımlandığı günden bu yana literatürde toplam 75 vaka sayısı ile sınırlıdır. Çok nadir görülen bu olgunun daha önce literatürde RSD(Refleks Sempatik Distrofi) ile birlikteliği gösterilmemiştir. Amacımız; bu nadir görülen birliktelikle birlikte el lokalize şişliğin ayırıcı tanısında Pacini korpuskül nöromasının da olması gerektiğine dikkat çekmektir.

Yöntem-Gereçler: 2017 yılında kliniğimize sol elde solukluk, kuruluk, sıcağa karşı hassasiyet ve ağrı şikayetleriyle başvuran hastaya dair medikal kayıtlar taranmıştır.

Bulgular: 2017 yılında 4 yıldır sol el palmar yüzde ağrı, kuruluk, solukluk ve sıcağa karşı hassasiyet şikayetleriyle başvuran hastanın daha önce dış merkezde çoklu operasyonlar geçirdiği ve şikayetlerinde herhangi bir

gerileme olmadığı öğrenilmiştir. Klinik ön tanı olarak RSD'den şüphelenilmiş ve tanıya yönelik üç fazlı kemik sintigrafisi çekilmiştir. Sintigrafi sonucu RSD ile uyumlu olarak raporlanmış ve tedaviye yönelik toplamda 14 seans Stellat ganglion blokajı ve radyofrekans uygulaması ve fizik tedavi programı uygulanmıştır. Tedavi sonunda hastanın şikayetlerinde yüksek oranda gerileme olmuştur. 2 yıl sonra tekrar aynı elde ağrı ve palmar yüzde noduler lezyon şikayetiyle başvuran hastaya yapılan değerlendirmeler sonucunda nodüler lezyonun eksizyonu planlanmıştır. Lokal anestezi ve turnike altında 2.parmak palmar yüz metakarp distali hizasından yapılan insizyonla girilerek digital sinir eksplore edilmiştir. Ameliyat içinde digital sinirle bağlantılı üzüm salkımı şeklinde nöral cisimciklere rastlanmış ve digital sinir korunarak eksizyonları yapılmış ve patolojik incelemeye gönderilmiştir. Patoloji sonucu dejenerasyon içeren çok sayıda Paccini korpuskülü olarak raporlanmıştır. Cerrahi sonrası hastanın şikayetlerinde belirgin gerileme olmuştur.

Sonuçlar: Pacini korpuskül nöroması, travma ile ile ilişkili olabilmekle birlikte patogenezi henüz aydınlatılamamıştır. Literatürde Glomus tümörü, Dupuyten kontraktürü ve yanıkla ilişkili olabileceğini gösteren çalışmalar mevcut olmasına rağmen RSD ile birlikteliğin bulunduğu bir çalışma mevcut değildir. Çalışmamız Refleks Sempatik Distrofi ile Pacini korpüskül nöromasının birlikteliğini ilk defa ortaya koyması açısından önemlidir. Vakamızda da olduğu gibi elde lokalize şişliğin ayırıcı tanısına giren hastalıklara yönelik gereksiz tedaviler uygulanmakta ve sonuç alınamamaktadır. Uygun cerrahi eksizyon sonrasında semptomların düzelmesi nedeniyle Pacini korpuskül nöromasının elde lokalize ağrılı şişliğin ayırıcı tanısında mutlaka göz önünde bulundurulması gerektiğine inanıyoruz.

Anahtar Kelimeler: Pacini Korpuskül Nöromu, Elde lokalize ağrılı nodül, Refleks Sempatik Distrofi

Pacini Korpuskül Nöroması lezyonun ve spesimenin görüntüsü

Üstteki resim lezyonun ameliyat içi görüntüsü Alttaki resim eksizyon materyalinin H/E ile boyanmış spesimen görüntüsü

PT-018
Mikrocerrahi Eğitiminde Yeni Bir Biyolojik Model: Postbariatrik Abdominoplasti Materyali

Çağrı Berk Arıkan, Gökçe Yıldıran, Mustafa Sütçü, Osman Akdağ, Zekeriya Tosun
Selçuk Üniversitesi Tıp Fakültesi, Plastik Rekonstrüktif ve Estetik Cerrahi Ana Bilim Dalı, Konya

Giriş: Mikrocerrahide geleneksel video bazlı eğitimler yerine uygulamalı eğitimlerin daha iyi olduğu kanıtlanmıştır (1). Ne var ki materyal ve modeller üzerinden mikrocerrahi eğitimi, gerçeğe yakın çalışma modellerinin eksikliği ve var olanların yalnızca anastomoz üzerine kurgulanmış olması nedeni ile oldukça zorlayıcıdır. Bir çalışmada ex vivo tavuk modellerinde arteryel ve venöz anastomozlar yapılarak mikrocerrahi eğitim verildiği ve beklenen öğrenme eğrisinin sağlandığı gösterilmiştir (2). Ne var ki cansız hayvan modellerinde anastomoz sonrası patensi göstermek mümkün olmamaktadır. Canlı hayvan modelleri ise; pahalı, ulaşımı zor ve pratiklikten uzaktır. Üstelik mikrocerrahi eğitimi yalnızca mikrocerrahi anastomozları içermemektedir. Diseksiyon, dalların bağlanması, stripping de en az anastomoz ve koaptasyonlar kadar mikrocerrahi eğitiminin önemli parçalarıdır. Bu nedenle gerçeğe en yakın modellere ulaşmak için çalışmalar sürmektedir. Bu çalışmada, kliniğimizin mikrocerrahi eğitiminde başlangıç olarak kullandığı materyal olan postbariatrik hastaların abdominoplasti ameliyatlarında rezeke edilen dokudaki mikrocerrahi eğitim tekniğinin tanımlanması amaçlanmıştır.

Teknik: Abdominoplasti cerrahisi geçiren postbariatrik hastalardan elde edilen dokularda başka bir cerrahi ortama alınır. Vasküler yapılar mikroskop altında mikroaletlerle disseke edilir, varsa dallar bağlanır. Arter anastomozu için superficial epigastrik arter ve ven anastomozu için superficial epigastrik ven, flebin paraumblikal alanlarından disseke edilerek bulunur. Arter ve venler ortadan kesilir, artere stripping uygulanır. Damar içlerinin irrigasyonu simüle edilir. Aproksimatörler yerleştirilerek mikroskop altında arter ve venler onarılır. Onarım sonrası aproksimatörler açılır, damarların proksimal uçlarından kateterize edilerek rifampisinli serum fizyolojik, fizyolojik basınç altında verilir, mikroskop altında anastomozdan sıvı geçişi gözlenir. Anastomozlar 1 cm proksimal ve 1 cm distalinden kesilir, elde edilen damar parçası longitudinal kesilerek içi açılır, mikroskop altında incelenir. Eğitim alan kişi, sütürlerini endotelin içerisinden görerek inceler; hatalı sütür, sıkı sütür, içerde fazla yabancı cisim yükü bırakan sütür gibi durumlar tespit edilir.

Sonuç: Postbariatrik hastaların geniş damarlara sahip oldukları, pek çok cerrah tarafından abdominoplasti cerrahisi esnasında gözlenmektedir (3). Bu nedenle bu hastalardan elde edilecek dokularda mikrocerrahi diseksiyonun, mikrocerrahi temel eğitimi açısından oldukça faydalı olacağı düşünülmüştür. Abdominoplasti materyali; içerdiği yağ dokusu, geniş damarları ve ağır olması nedeni ile canlı bir modele oldukça yakın bir deneyim yaratmkatadır. Bu materyalin yağ dokusu sayesinde diseksiyon eğitimi, geniş damarlar sayesinde anastomoz eğitimi, ağır olması sebebi ile de mikroskop altında hareketsiz, tıpkı insana benzeyen bir doku elde edebilmek mümkündür. Literatürde yapay anostomoz kartları, rat damarları, koyun optik damarları gibi çeşitli biyolojik ve biyolojik olmayan materyaller kullanılmaktadır (4)(5). Anastomoz pratiği için oldukça yararlı bulunan bu modeller; diseksiyon, adventisyal stripping, anastomoz geçiş kontrolü gibi mikrocerrahinin temel basamakları açısından yetersiz kalmaktadır. Sunulan model için, patoloji materyali olmayıp insan atıklarında çalışıldığından, etik onay alınması

kolaylıkla mümkün olmaktadır. Sonuç olarak, postbariatrik hastaların abdominoplasti materyalleri; gerçeğe yakın, temel mikrocerrahi eğitiminin tüm basamaklarının gerçekleşmesine olanak veren, canlıya zarar vermeyen yeni bir biyolojik mikrocerrahi eğitim modelidir.

1. Sakamoto Y, Okamoto S, Shimizu K, Araki Y, Hirakawa A, Wakabayashi T. Hands-on Simulation versus Traditional Video-learning in Teaching Microsurgery Technique. Neurol Med Chir (Tokyo). 2017 May 15;57(5):238-245.
2. Rodriguez JR, Yañez R, Cifuentes I, Varas J, Dagnino B. Microsurgery Workout: A Novel Simulation Training Curriculum Based on Nonliving Models. Plast Reconstr Surg. 2016 Oct;138(4):739e-47e.
3. Gusenoff JA, Coon D, De La Cruz C, Rubin JP. Superficial inferior epigastric vessels in the massive weight loss population: implications for breast reconstruction. Plast Reconstr Surg. 2008 Dec;122(6):1621-6.
4. M. Emre Altunrende, Mustafa Kemal Hamamcioglu,1 Tufan Hıcdonmez,2 Mehmet Osman Akcakaya, Barıs Bırgılı, Microsurgical training model for residents to approach to the orbit and the optic nerve in fresh cadaveric sheep cranium 2014 Apr-Jun; 5(2): 151–154.
5. Ilie VG1, Ilie VI, Dobreanu C, Ghetu N, Luchian S, Pieptu D.Microsurgery..Training of microsurgical skills on nonliving models. 2008;28(7):571-7. doi: 10.1002/micr.20541

Anahtar Kelimeler: Mikrocerrahi, Eğitim, Abdominoplasti, Anostomoz, Diseksiyon

PT-019
Üst Ekstremite Acil Vakalarında WALANT'ın Kullanımı

Burak Ergün Tatar, Perçin Karakol, Can Uslu, Caner Gelbal
Bağcılar Eğitim ve Araştırma Hastanesi Plastik Cerrahi Anabilim dalı, İstanbul

Giriş: Üst ekstremite kesileri kliniğimizin acillerinin % 72'sini oluşturmaktadır. Bu hastaların ise %46'sının yarası onarım gerektiren kemik fraktürü tendon, damar veya sinir kesilerinden oluşmaktadır. Acil şartlarda ayaktan müdahele edilirken lokal anestezikler yapıldığında sadece sensitif bir blok sağlanmaktadır, müdahale alanının visüalizasyonu için, yaranın proksimaline manşon yada parmak turnike konulmaktadır. Ameliyathane şartlarında ise genel anestezi, sedasyon yada aksiller blok yapılmaktadır. Hastaların önemli bir kısmı tansiyon manşonunu ortalama 10. Dakikadan itibaren tolere edememektedir. Bu durum hem hasta hem de cerrah için operasyonun kalitesini olumsuz yönde etkilemektedir. Tolere eden hastalarda ise 2 ana problem karşımıza çıkmaktadır. Birincisi iskemi süresi ve venöz göllenme, ikicisi ise sinir kompresyonuna bağlı olarak intraop yapılan motor muaynenin tam yapılamaması. Tüm bu değişkenler göz önüne alındığında acilimizde WALANT(wide awake local anaesthesia no tourniquet) kullanılmaya başlanmıştır. WALANT elektif vakalarımızda da sıklıkla kullanılmaktadır. Başlıca kullanılan vakalar; fleksör ve ekstensör tendon onarımı, tendon transferi, tenoliz, parmak fraktürleri, karpal tünel, dupuytren kontraktürü, tetik parmak, full fleksör kesiler. WALANT'ın içersinide epinefrin, lidokain, bikarbonat ve serum fizyolojik mevcuttur.

Gereç-Yöntem: WALANT, içerisinde epinefrin, lidokain, bikarbonat ve serum fizyolojik olan bir solüsyondur. Müdahele edilecek alana göre solüsyonun miktarı ve içerisindeki lidokain/epinefrinin konsantrasyonları değişmektedir. Bikarbonat ise lidokainin asidik etkisini azaltmak için kullanılmaktadır. Solüsyonlar hazırlanırken; lidokain miktarı kadar serum fizyolojik konulmaktadır, az konsantrasyon yüksek volüm prensibi uygulanır. Solüsyon injekte edilirken; hole-one (tek aralıktan zerk etme) tekniği uygulanır, 27-gauge iğne kullanılır ve proksimalden distale doğru subkutan yağlı dokuya verilir. 2018 mart-ağustos ayı arası poliklinik ve acile başvuran karpal tünel, zon 2-3 fleksör tendon kesisi, tetik parmak hastalarından oluşan 50 kişilik hasta grubu çalışmaya dahil edilmiştir. Hastalar randomize bir şekilde anestezi şekline göre WALANT ve turnike kullanılanlar olmak üzere 2 ana gruba ayrılmıştır. Bu 2 grup yaş, cinsiyet, operasyon öncesi ve sonrası zaman, VAS(visiual analogue scale) ile alt gruplara ayrılmıştır.

Bulgular: Çalışmamız sonunda VAS ağrı skorunun WALANT uygulanan hastalarda daha iyi, operasyon süresinin ise birbirine yaklaşık olduğu görülmüştür.

Tartışma: Acil veya elektif üst ekstremite operasyonları lokal, aksiller blok, sedasyon yada genel anestezi altında yapılmaktadır. Lokal yapılan vakalarda intraoperatif kontrol gereken durumlar(tendon dikim sonrası rüptürü engellemek amacıyla motor fonksiyon kontrolünün yapılması gibi) çok rahat kontrol edilebilir. Ancak turnike süresi arttıkça hastanın hem ajitasyonu artmaktadır ki bu durum cerrahın konsantrasyonunu da etkiler, hem de hastaların tarif ettiği uyuşukluğa bağlı olarak istenen motor muayne tam yapılamamaktadır. WALANT ile bu problem ortadan kalkmaktadır. Epinefrinin dijital nekroz yaptığı konusunda literatürde herhangi bir yayın bulunmamaktadır. Epinefrinin antidotu olarak 5 cc salinde sulandırılmış fentolamin kullanıldığı literatürde mevcuttur ancak yayımlanan makalelerde kullanım gerekliliği hiç olmadığı yazmaktadır. WALANT yapılırken hastlar supin pozisyonunda bulunmalır. Yapıldıktan sonra operasyona başlama süresi ortalama 30 dakikadır. Epinefrinin etkisinin maksimuma ulaştığı süre ise 26 dakikadır. WALANT sadece çalışmamızdaki durumlarda değil full fleksör(spaghetti wrist) kesilerde de kullanılmaktadır.
Full fleksör kesiler çoğunlukla genel anestezi yada sedasyon altında opere edilmektedir. Hem intraop kontrol şansı bulunmamaktadır hem de postop anestezi reaksiyonları(mide bulantısı, kusma gibi) hastaların postop kalitesini olumsuz etkilemektedir.
Operasyon süresi 2.5 saati geçtiğinde ek doz olarak 10 cc % 0.5 bupivakain eklenmelidir.

Sonuç: Acil veya elektif şartlarda yapılan üst ekstremetie operasyonlarında turnike kullanımı cerrahi sahanın kansız olması açısından efektif olsa da hastaların konforunu olumsuz yönde etkilemektedir. WALANT ile hem kansız bir cerrahi saha sağlanmakta, hem de intraop motor muayne yapılabilmektedir.

Anahtar Kelimeler: Walant, Üst Ekstremite, El Cerrahisi

PT-020
Elde Tüberkülozis Tenosinoviti: Olgu Sunumu

Erden Erkut Erkol, Gökçe Yıldıran, Mustafa Sütçü, Osman Akdağ, Zekeriya Tosun
Selçuk Üniversitesi Tıp Fakültesi Plastik Rekonstrüktif ve Estetik Cerrahi Ana Bilim Dalı, Konya

Giriş: Tüberküloz hastalığı, özellikle endemik bölgelerde tüberkülozun ekstrapulmoner ve iskeletsel tutulumu görülebilir. Elin tüberküloz tenosinoviti, iskeletsel tüberkülozların % 1 den azını oluştur 1. Akut fleksör tenosinovitlerin aksine seyrinin daha yavaş olması, elde şişlik ağrı gibi non-spesifik semptomlara yol açması hastaların başvuru zamanını geciktirmekte ve erken tanı ihtimalini azaltmaktadır. Bu çalışmada tüberküloza bağlı tenosinovit gelişen olgunun sunulması amaçlanmıştır.

Olgu: 46 yaşında erkek hasta sağ elinde 1 yıldır devam eden şişlik şikayetiyle başvurdu. Komorbid hastalığı yoktu ve fizik muayenesinde sağ tenar bölgede şişlik dışında patolojiye rastlanmadı. Yapılan yüzeyel doku usg tenar bölgede fleksör tenosinovit yönünde raporlandı. Hastaya sinovektomi planlandı. Tenar krizden yapılan insizyon sonrasında çevre yapılar diseke edildi ve tenar alanda soluk sarı renkli pirinç tanesi şeklinde kitlesel oluşumlar açığa çıktı. Bu oluşumlar tbc tenosinovitindeki "rice body"leri düşündürdüğünden, intraoperatif yara kültürü, asidorezistan boyama, tbc dna, tbc kültürü ve patoloji örneği alındı. Sistemik tüberküloz açısından ıfn-gama salınım testi, akciğer grafisi, ppd, seroloji ve akut faz reaktanları çalışıldı. Patoloji sonucu villonodüler tenosinovit olarak değerlendirildi. Hastanın yarasından alınan tüberkülozis kültürü sonucu "Mycobacterium Tuberculosis Complex" olarak değerlendirildi ve hasta sistemik tedavi açısından enfeksiyon hastalıklarına yönlendirildi.

Tartışma: Tüberkülöz tenosinovitli hastaların %50 den azında rice body formasyonu görülmektedir 2. Tenosinovitlerde görülen non-tüberküloz rice body oranı son derece nadirdir. Romatoid artritli hastalarda eklem bursalarında rice-body sıklıkla görülsede tendon kılıflarında rice body' ye nadir rastlanır. Bu formasyonla karşılaşılan hastaların intraop tbc kültürü, ıfn-gama salınım testi, tbc-dna, asidorezistan boyama, ppd örneklemeleri yapılmalıdır. Tbc düşünüldüğünden HIV pozitifliği gibi immünsüpresyon durumu değerlendirilmelidir. İskeletsel el tüberkülozu olan hastalardan, tüberküloz rice-body saptananlarda cerrahi ve medikal tedavi beraber yapılmalıdır. Tenosinovektomi ve devamında kombine anti-tbc tedavi başlanmalıdır.

Kaynaklar

1 Abdelwahab IF, Bianchi S, Martinoli C, Klein M, Hermann G. Atypical extraspinal musculoskeletal tuberculosis in immunocompetent patients. part II: tuberculosis myositis, tuberculous bursitis, and tuberculous tenosynovites. Can Assoc Radiol J 2006;57:278-86.

2 Pimm LH, Waugh W. Tuberculous tenosynovitis. J Bone Joint Surg. 1957;39B:91101.

Anahtar Kelimeler: İskeletsel, Tüberküloz, tenosinovit

PT-021
Paklitaksel Kullanımına bağlı İntravenöz Piyojenik Granülom

Nijat Majidov, Gökçe Yıldıran, Mustafa Sütçü, Osman Akdağ, Zekeriya Tosun
Selçuk Üniversitesi Tıp Fakültesi, Plastik Rekonstruktif ve Estetik Cerrahi Ana Bilim Dalı, Konya

Giriş: Kanser tedavilerinde kullanılan kemoterapötik ilaçların çok farklı yan etkileri vardır. Kemoterapötik ajanlardan bir tanesi de paklitakseldir. Taksol grubu bir ilaç olan paklitaksel 1967 yılında pasifik porsuk ağacının kabuğundan izole edilmiştir. Özellikle over ve meme kanseri olmak üzere çeşitli kanser tedavisinde kullanılmaktadır.[1] Hücrenin iskeleti ve mitoz sırasında önemli görevleri olan mikrotübüller ile etkileşime girerek kanser hücrelerinin çoğalmasını engeller. Mikrotübülleri stabiller, yani esnekliğini bozar.[2] Diğer kemoterapötik ajanlar gibi paklitakselin de yan etkileri mevcuttur. Periferik nöropati, oftalmik nöropati, ensefalopati, miyopati sık görülen yan etkilerdir. Literatürde meme kanseri nedeniyle trastuzumab kullanan hastalarda intravenöz piyojenik granülom (İVPG) gelişimi gösterilse de ulaşılabilen literatürde paklitaksel kullanımı sonrası piyojenik granülom geliştiği ile ilgili bir yayına rastlanılmamıştır.[3] Meme kanseri nedeniyle paklitaksel kullanımı sonrası sağ el bileğinde İVPG gelişen bir olgu sunulmuştur.

Olgu: 47 yaşında kadın hasta invaziv meme kanseri (evre 1) nedeniyle 07.01.2019 tarihinde paklitaksel tedavisi almış. Kemoterapötik ajan alınımından 3 gün sonra sağ el bileğinde kitle oluşmuş. Hasta tarafımıza konsülte edilmiş. Hastanın fizik muayenede sol el fleksör zon 5 radial tarafta 2x 3 cm lik ağrılı kitlesi mevcuttu.Parestezi, hareket kısıtlılığı yoktu. Çekilen USG ve MR sonuçlarıyla malignite ekarte edilemediğinden kitle eksizyonuna karar verildi. Supraklavikular blok anestezisi altında ven segmenti ile birlikte kitle eksizyonu yapıldı ve ven uçları koterize edildi. Cilt primer sütüre edildi. Ameliyat sonrası hastanın ağrı şikayeti geriledi. Çıkarılan materyal histopatolojik olarak İVPG şeklinde raporlandı.

Tartışma: İVPG nadir, benign intravaskuler tümördür. Travma, enfeksiyon gebelik gibi durumlarda görülebilmektedir. Nadir olarak da kemoterapötik ajanlara bağlı gelişebilmektedir.

En sık boyun ve üst ekstremitede görülür. Tipik oluşum mekanizmasi intralüminal poliplerin fibrovaskuler saplarla ven duvarına yapışmasıdır. Bu polipler kapiller damarların yassılaşmış endotel hücrelerinden meydana gelir.[4] İVPG'ye klinik olarak tanı koymak çok zordur. Tanısı eksize edilen materyalin histopatolojik olarak incelenmesi ile koyulur. Anjiyosarkom, kavernöz hemanjiyom, ve diğer intravasküler tümörler ile karıştırılabilir. Cerrahi eksizyon önerilen tedavi seçeneğidir ve prognozu çok iyidir.

Sonuç: Malignite hastalarında elde nonspesifik semptomları olan kitlelerin tanısını ve tedavisini yapabilmek için ve malignite ekartasyonu için cerrahi eksizyon uygun tedavi seçeneği olup; damar ilişkili lezyonlarda IVPG akılda tutulmalıdır. Bu nadir lezyon klasik piyojenik granülomdan ayırt edilmeli ve rekürrensi önlemek için damar segmenti ile birlikte eksize edilmelidir.[5]

1 Singla, A. K., Garg, A., & Aggarwal, D. (2002). Paclitaxel and its formulations. International journal of pharmaceutics, 235(1-2), 179-192.

2 Horwitz, S. B. (1994). Taxol (paclitaxel): mechanisms of action.Annals of oncology: official journal of the European Society for Medical Oncology, 5, S3-6.

3 Bilgiç, Ö., & Altınyazar, H. C. Olası Trastuzumab kullanımına bağlı gelişen Pyojenik Granülom.
4 Song, M. G., Kim, H. J., & Lee, E. S. (2001). Intravenous pyogenic granuloma. International journal of dermatology, 40(1), 57-59.
5 Kocer, U., Aksoy, H. M., Özer Tiftikcioglu, Y., & Karaaslan, Ö. (2003). Intravenous pyogenic granuloma of the hand. Dermatologic surgery, 29(9), 974-976.

Anahtar Kelimeler: Granülom, intravenöz, paklitaksel, piyojenik

PT-022
Tırnak Yatağı Yerleşimli Tümörlerin Eksizyonu Sonrası Oluşan Yumuşak Doku Defektlerin Rekonstrüksiyonunda Proksimal Bazlı Dermofat Flep Kullanımı

Tolga Aksan, Muhammed Besir Öztürk, Cengiz Ertekin, Mustafa Tezcan
İstanbul Medeniyet Üniversitesi Tıp Fakültesi, Plastik Rekonstrüktif ve Estetik Cerrahi Ana Bilim Dalı, İstanbul

Giriş: Tırnak yatağı defektleri, travma ve tömörler gibi çeşitli nedenlerle oluşabilmektedir. Tırnak yatağında oluşan defektler çoğunlukla sekonder iyileşebilmekte ancak defektin büyüklüğüne göre gelişmekte olan tırnakta depresyon, split deformitesi gibi çeşitli deformitelere neden olabilmektedir.

Amaç-Yöntem: Çalışmamızda Ocak 2017-Mart 2019 tarihleri arasında kliniğimize tırnak altında kitle şikayeti ile başvuran 4 hastaya kitle eksizyonu sonrası oluşan tırnak yatağı defektleri, tırnak deformitelerinin oluşmasını engellemesi amacıyla tırnak komşuluğundan kaldırılan proksimal bazlı dermofat flep doldurdu ve uygulanan tekniğin sonuçların paylaşılması amaçlandı.

Bulgular: Tüm hastalar lokal anestezi altında opere edildi. Hastaların 3'ü kadın 1'i erkek, ortala yaşları 34 olarak saptandı. 1 hastada nüks olmak üzere 3 hastada patolojik olarak glomus tümörü, bir hastada benign melanositik lezyon raporlandı. Operasyonun başında ilgili tırnak çekildi eksizyon sonrası en küçük defekt boyutu 3x3mm en büyük defekt boyutu 5x6mm olarak ölçüldü. 2 hastada lezyonun üzerini örten tırnak yatağının epiteli korunarak 2 hastada bir miktar eksizyon yapıldı. Defektlerin tamamı tırnak lateral sınırından kaldırılan proksimal bazlı dermofat flep ile dolduruldu. Tırnağın orta hattına yakın yerleşimli 3 lezyon için flep pedikülü tırnak yatağının altından tünelize edilerek transpoze edildi. Tüm hastalarda donör alan primer onarıldı.Hastaların çıkarılan tırnakları 7 gün süre için pansuman amaçlı yerine konularak tespit edildi. Ameliyat süresi ortalama 20 dakika olarka saptansı. Ortalama 12 ay (8-24 ay) takip süresi boyunca herhangi bir nüks gözlenmedi, yeni çıkan tırnaklarda herhangi bir deformite ve donör alana bağlı şekil bozukluğu görülmedi.

Sonuç: olarak tırnak komşuluğundan kaldırılan proksimal bazlı dermofat flep tırnak yatağı yerleşimli orta büyüklükteki yumuşak doku defektlerinin doldurulmasında ve bu defektlere bağlı tırnak deformitelerin önlenmesinde etkili ve basit bir yöntemdir.

Anahtar Kelimeler: tırnak yatağı, defekt, dermofat flep, rekonstruksiyon

Resim 1

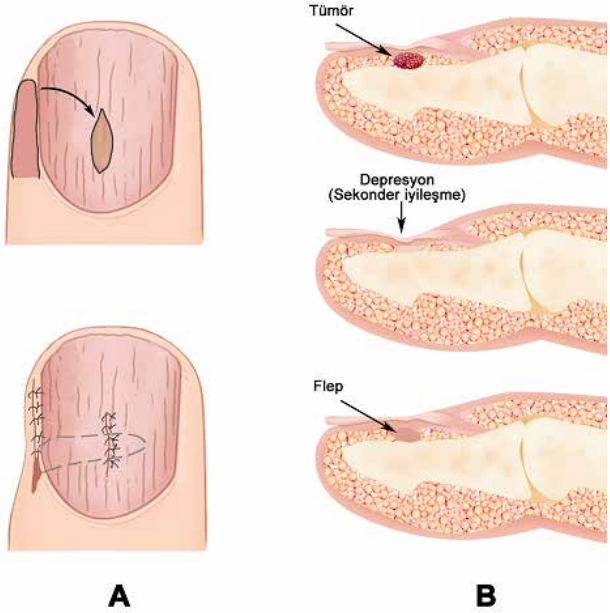

Resim 1: A: Flebin planlaması ve tırnak yatağı altından defekte transpozisyonu görülmekte. B: Tömör eksizyonu sonrası eksize edilen alanın sekonder iyileşmesinin ve flep ile doldurulmasının farklı etkileri simüle edilmiştir.

Tablo 1

Hasta	Yaş/Cins.	Defekt Boyutu	Etkilenen Parmak	Tanı
1	62 K	5x6mm	1.parmak	Nüks glomus tm.
2	31 K	3x4mm	4.parmak	Melonositik tümör
3	24 E	4x5mm	3.parmak	Glomus tm.
4	19 K	3x3mm	4.parmak	Glomus tm.

Hasta Bilgileri

PT-023
Sıradışı Dorsal El Yaralanması: Dorsal El Deri Dolaşımı Hakkında Bilmediğimiz Mekanizmalara İşaret Edebilir

Ömer Faruk Dilek, Murat Bilgin, Erkan Kerem Kaya, Fuat Uslusoy, Selman Hakkı Altuntaş, Mustafa Asım Aydın
Süleyman Demirel Üniversitesi Tıp Fakültesi Plastik Rekonstrüktif ve Estetik Cerrahi, Isparta

El dosumu cerrahlarca; bileşeni, boyutu ve ulaştığı alanlar açısından çok çeşitli lokal flep kaynağı olarak kullanılmaktadır 1. Bu çeşitlilik dorsal derinin vasküler kaynağının sabit temellere oturtulmasıyla ivme kazanmıştır. Sıra dışı ve ağır bir dorsal el yaralanmasının şaşırtıcı bir şekilde yalnızca primer onarım sonrasında tamamen iyileştiğini gözlemlediğimiz bir vakayı, bu poster bildirimizde paylaşmaktayız.

Olgu Sunumu: 19 yaşında erkek pasta atölyesinde çalışmakta olan bir hasta Acil Serviste değerlendirildi. Dominant olmayan sol elini çikolata plaklarını 1 cm'lik granüllere dönüştüren bir makineye kaptırmış olan hastanın özgeçmişinde konjenital/sistemik hastalık yoktu. Fizik muayenesinde sol elinin dorsalinde birbirine tam paralel, vertikal uzanımlı, ve oldukça pürüzsüz 15 adet cilt kesisi, ve bu kesilerin aralarında artakalan 14 adet 7-15 cm uzunluğunda, her biri 5mm den daha dar, bipediküllü

tarzda cilt şeridi görüldü. Hasta motor komutlara kooperasyon gösteremese de, parmak pulpalarındaki dolaşım ve duyu muayeneleri olağan saptandı. Bunun dışında kesiler arasından avülse olmuş dorsal interosseöz kaslar, çok sayıda ekstansör kesi, bütünlüğü bozulumuş metakarpofalengeal(MP) ve proksimal interfalengeal(PIP) eklemler ve X-ray'de çoklu kemik kırıkları saptandı. Daha ileri değerlendirme ve planlama için hasta operasyona alındı.

Ameliyat masasında el dorsumundaki cilt şeritlerinin tabanlarının alttaki fasiyaya tutulu oldukları görüldü. Metakarpal ve proksimal falanks kırıklarının minimal instabilite gösteren unikortikal mahiyette oldukları farkedildi. Kemik kırıklarına mini vidalar ile güçlendirme yapıldı. Ardından eklem bütünlükleri bozulmuş olan 2. MP ve 2-3-4. PIP eklemler onarıldı. Tendon onarımları zon 1-4 arasından devamlı tarzda, zone 5-6'da ise Modifiye Kessler tarzında belirtilen şu zonlarda gerçekleştirildi. 2. parmakta ana ekstansör tendon(EDC) Zone 1-2-3-4 ve 6(zon 6 da çift seviye), ekstansör indicis proprius zone; 3. parmakta EDC 2-3-4 ve 6; 4. parmakta EDC 2-3-4 ve 6(zon 6 da çift seviye), 5. parmakta EDC zon 4. Dorsal interosseöz kasların onarımının ardından cilt şeritleri tekrar değerlendirildi. Her ne kadar bazı şerit kenarlarından hafif arteriel kapiller sızmalar tespit edilse de, cerrahi ekip bu şeritlerin sağ kalacağından şüpheliydi. Son karar; fleplerin primer olarak gevşek bir şekilde, açıkta tendon yüzeyi bırakmayacak şekilde onarılması şeklinde verildi ve ilerleyen günlerde oluşacak potansiyel deri nekrozu esnasında erken evrede debridman ve serbest flep ile rekonstrüksiyon planlanarak operasyon sonlandırıldı.

Cilt şeritleri postoperatif erken saatlerden itibaren pembe, canlı ve diri bir görünüm aldı. Postoperatif 8. güne gelindiğinde cilt şeritlerinin hiçbirinde ve hiçbir segmentinde nekroz gelişmemişti ve bütün şeritler tam sağkalım göstermişti. 8. gün itibariyle hastaya pasif ROM egzersizleri başlatıldı. Postoperatif 7. haftanın sonuna gelindiğinde şeritler arasında kalan garnüle açık yaralar tamamen iyileşmişti. Hastaya ilerleyen aylarda iki seans tenoliz ve 2. proksimal falankstaki deviasyonu için düzeltici osteotomi uygulandı. Postoperatif 7. ayda hastanın el fonksiyonelliğinin muazzam olduğu görüldü.

Tartışma: Literatürde geniş bir yelpazede dorsal metakarpal arter(DMA) bazlı flep dizaynları bulunmaktadır. Bu dizaynlar dorsal el derisinin dolaşımını irdeleyen ve 1990'lar itibariyle yoğunlaşan vasküler anatomik çalışmalara dayanmaktadır. 1-5 Quaba6 1990'da DMA'ların elin distal 1/3 ündeki yoğun kutanöz dallanmalarına dikkat çekti ve el dorsumunda romatoid metakarpofaringeal artroplastiler için kullandığı paralel vertikal insizyonlara rağmen arada kalan dar cilt fleplerinde dolaşım problemi gözlememesine atıfta bulunarak perforatör bazlı ters akımlı aksiyel doral el flebini tanımladı. Quaba'nın esin kaynağı olan bu gözlem bizim vakamızda çok daha dar ve uzun fleplerde de gözlenmiştir. Maruyama7 dorsal el fleplerine DMA'ların da dahil edilmesi gerekliliğini öne sürdü. Dautel dorsal ve palmar sistemlerin anastomoz yaptığı 3 zon belirledi. Beldame vd.8 longitudinal retiküler pleksiform arteriyal ağı tanımladı ve bu kutanöz sistemin proksimal falanks dorumunun her iki tarafında proper digital arter(PDA) kutanöz dallarıyla bağlantı içinde olduğunu ileri sürdü. Yang vd.9 kurşun oksit çalışması ile el dorusmunun vasküler anatomik yapısını inceledi ve DMA'lar ile PDA kutanöz dalları arasında sabit proksimal falanks seviyesindeki sabit anastomozlara dikkat çekti. Bizim vakamızda ise dorsal bilek distal seviyesinden PIP eklem seviyelerini de aşan 5mm'den küçük genişlikte, 16cm uzunluğa ulaşan dar cilt flepleri mevcuttu ve hepsi ilk postoperatif saatlerden itibaren dolaşım belirtisi gösterdi. Yaralanma şekli itibariyle yukarıda bahsedilen bütün olası dorsal vasküler dolaşım mekanizmalarının hasar gördüğü veya kesildiği aşikar görünümdedir. Buna rağmen fleplerdeki sağkalımın açıklanması için yeterli teorik bilgiye sahip görünmemekteyiz. Bir öneri fleplerin greft tutma süreciyle sağkaldığını öne sürebilir. Bu öneriye sıraladığımız nedenlerle çok olası görmemekteyiz. 1) cilt şeritlerlinin postoperatif bir kaç saat sonrasında pembe, canlı bir görünüm kazanması. 2) greftlemenin mutlak bir öğesi olan immobilizasyonun bu şeritler için uygulanmamış olması ve çok sayıdaki tendon ve kemik onarımları esnasında ister istemez fleplerin mobilizasyonun iyiden iyiye artmış olması. 3) şeritlerin hiç bir ufak segmentinde dahi dolaşım bozukluğu, demarkasyon, nekroz görülmemiş olması.

Dorsal el derisi DMA, palmar arteriel sistem ve PDA'lar ile bunların bağlantılarını içeren karmaşık bir vasküler arteriyel sisteme sahiptir. Biz bu bildiride dorsal el şeritlerinin tek başlarına sağkalabildiği, dorsal el derisinin sıradışı ve ağır bir travmasını paylaştık. Her ne kadar yukarıda tartışılan anatomik arteriyel sistem kaynaklarının kendi başlarına fleplerin sağkalımına bireysel katkıları olabilecekse de, bütün şeritlerde tam sağkalımı açıklamaya yeterli olmadığı kanaatindeyiz. Bu vaka dorsal el derisinin oldukça güçlü bir vasküler arteriyel desteğe sahip olduğunu göstermektedir. Cerrahlar, özellikle vertikal ve bipediküler tarzdaki dorsal el yaralanmalarının, her ne kadar ağır olsalar da, beklenilenden daha iyi bir sağkalım gösterebileceğini akılda tutmalıdır.

Anahtar Kelimeler: el, dorsal, flep, DMA

Dorsal El Yaralanması

Dorsal el yaralanması. Sırasıyla preoperatif, postoperatif, post-operatif 8. gün, postoperatif 4. hafta ve postoperatif 7. hafta görünümleri

PT-024
Pulley Rekonstrüksiyonunda Farklı Bir Yaklaşım, Kemik Tünel ile Yarım Halka Pulley Rekonstrüksiyonu

Selman Hakkı Altuntaş, Fuat Uslusoy, Dudu Dilek Yavuz, Murat Bilgin
Süleyman Demirel Üniversitesi Tıp Fakültesi,Plastik Rekonstrüktif ve Estetik Cerrahi Ana Bilim Dalı, Isparta

Volar plate ile beraber pulley sistemi fleksör tendon sisteminin vazgeçilmezlerindendir. Pulley sistemi parmağın tüm eklemlerinin fleksiyon esnasında eklem hareket açısının yükseltilmesi ve kavrama gücünün arttırılması konusunda ciddi katkısı vardır. Pulley laserasyonları parmağın aşırı fleksiyona zorlandığında spontan rüptürler şeklinde olabileceği gibi travma, iyatrojenik(tendon cerrahisi), agresif tenoliz veya tetik parmak cerrahisi sırasında da görülebilir. Tek pulley kapalı rüptüründe yüzün splintler cerrahi olmayan tedavi seçenekleri arasındadır. Çoklu pulley yaralanmalarında ise cerrahi tedavi önerilmektedir. Cerrahi tedavide özellikle A2-A4 pulley rekonstrüksiyonu yapılıyorsa amaç distal-proksimal eksendeki uzunluğu maksimize etmektir. Literatürde tendon greftleri ile yapılan pulley rekonstrüksiyonu en yaygın kullanıldığı iki metod vardır. Bunlardan biri falanks kemiğinin sirküler şekilde(loop) greft materyali ile geçirilerek diğeri ise pulley güdüklerine sütüre edilerek(half-loop) yapılan rekonstrüksiyondur. Tam sirküler metodun daha stabil olmasına karşın cerrahi sahanın ekstensör bölgeye doğru genişletilmesi ve kullanılan tendon greftinin uzunluğunun göreceli olarak daha fazla olması sebebi ile morbidite daha fazla görülmektedir. Daha önce kadavrada falanksta açılan kemik tünelinden geçirilen tendon grefti ile pulley rekonstrüksiyonu çalışması literatürde mevcuttur 32 Y Erkek hasta daha öncesinde çoklu metakarp kırığı ve ekstensör tendon kesisi nedeniyle tarafımızca opere edilip kemik fiksasyonu ve tendon onarımı yapılmıştır. Fleksör tendonlarda yapışıklık nedeniyle 3. Ve 4. Pammak fleksör tendonuna yapılan tenoliz sonrasında parmakta güç kaybı ve hareket kısıtlılığının devam eden hasta başvurduğu polikliniğimizde yapılan değerlendirmede 3. Parmak A1-2 puley sisteminin tamamen çalışmadığı görüldü. Genel anestezi altında yapılan eksplorasyonda A1 ve A2 pulley eksplore edilemedi. Palmaris longus tendon grefti aynı taraftan alındı. Proksimal falanks kemiği 2 noktadan transvers olarak 1,6 mm'lik drill ile delinerek kemik tünel oluşturuldu. Oluşturualn tünelden tendon grefti press-fit olarak geçirelerek 2 halka halinde yaklaşık 10 mm A2 pulley oluşturuldu(Resim 2). Tendon kendi üzerine prolen ile sütüre edilerek rekonstrüksiyon tamamlandı. A1 pulley için tendon grefti pulley güdüklerine sütüre edildi(Resim 1). Pulley rekonstrüksiyonları nadir yapılan ameliyatlardır. Pulley sisteminin eşsiz histolojik ve anatomik yapısı rekonstrüksiyonu zor hale getirmektedir. Pulley sisteminin boyut olarak küçük olmasına rağmen biyomekanik olarak ağır yüklere direnç gösterebilmesi bu zorluğu arttırmaktadır. Günümüzde daha çok otojen greftler ile yapılan pulley rekonstrüksiyonunda çeşitli teknikler denenmektedir. Sunumumuzun amacı daha önce canlıda denenmemiş olan kemik tünelden yapılan pulley rekonstrüksiyon vakasını sunmaktır. Kemik tünelden oluşturulan tenodez yöntemi ortopedik cerrahide özellikle diz çapraz ve kollateral bağ cerrahilerinde sık olarak kullanılmaktadır.Aynı zamanda radioulnar eklem rekonstrüksiyonunlarında da benzer teknikler başarı ile kullanılmaktadır. Kemik tünelden geçirilen tendon grefti ile yapılan pulley rekonstrüksiyonun cerahi saha morbiditesini azaltması, maksimum güce ulaşılmak için ihtiyaç duyulan tendon greft miktarını azaltması yönünden avantajlı olduğunu düşünmekteyiz.

Anahtar Kelimeler: Pulley rekonstrüksiyonu, Kemik tünel, Otolog tendon grefti

Resim 1

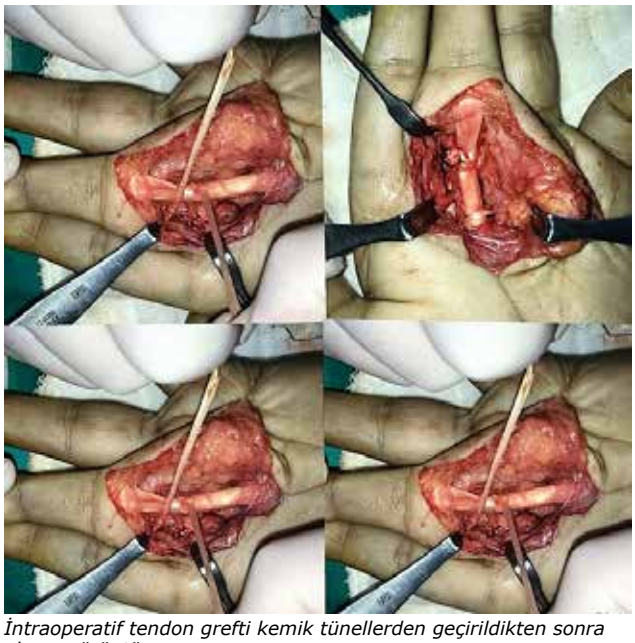

İntraoperatif tendon grefti kemik tünellerden geçirildikten sonra alınan görüntü

PT-025
Pediatrik Hastada Transtibial Amputasyon Güdüğüne Kemik Köprü Yapılması

Mustafa Yılmaz, Hüseyin Emre Ulukaya, Selin Güler, Merve Özger, Cenk Demirdöver
Dokuz Eylül Üniversitesi Tıp Fakültesi, Plastik, Rekonstrüktif ve Estetik Cerrahi, İzmir

Giriş: Transtibial ampütasyonların komplikasyonları nadir değildir. Uzun süreli protez kullanımı kas atrofisi ve tibia ile fibula arasında hareketliğe neden olur. Güdük bölgesinde en sık rastlanan değişikliklerden biri güdük distalinde çap azalması, protez soketinin sıkıştırmasına bağlı fibulanın tibianın posterioruna ve yakınına malpozisyonudur

Bu gibi değişiklikler yeni bası noktalarının oluşmasına ve cilt ülserlerinin gelişmesine neden olmaktadır.

Ayrıca çocuklardaki periosteal aktivite nedenli kemik uzamasına bağlı kemik çıkıntının deriyi irrite ederek ciltte yırtılmalarına ve cilt ülserlerine neden olabilmektedir. Bu nedenle bu hastalarda belirli aralıklarla güdük revizyonu yapılmak durumunda kalınmaktadır. Literatür incelendiğinde bahsedilen olumsuzları gidermek amacıyla fibula ve tibia arasında kemik köprü oluşturulması ilkkez 1949 da önerilmiştir. Bu tekniği uygulayıp sunduğumuz hastamızda bir yaşındayken meningokoksemi nedenli purpura fulminans gelişti. Buna bağlı sağ alt ekstremitesine proksimal transtibial ampütasyon yapılan hastamızda bahsedilen nedenlerle dört kez güdük revizyonu yapıldı. Yapılan revizyona rağmen kemik uzaması devam eden ve şikayetleri gerilemeyen çocuk hastamıza uyguladığımız kemik köprü güdük revizyonu ve sonuçlarını sunmaktayız.

Olgu Sunumu: Bir yaşındayken meningokoksemi tansıyla yoğun bakımda takip edilen 11 yaşında kadın hasta, 2 ay boyunca yoğun bakımda takip edildikten sonra hasta purpura fulminans gelişmesi üzerine yoğun bakımdan tarafımıza konsülte edildi. Tarafımızca yapılan takiplerinde lezyonlarında hızlı progresyon gelişmesi nedenli sağ

alt ekstremitesine proksimal transtibial ampütasyon uygulandı. Daha sonraki takiplerinde güdük hattında ağrıları ve ülseri gelişmesi üzerine beş yaşında tibial kemik kısaltma uygulandı. Kemik uzaması ve benzer şikayetleri devam eden hastaya ilerleyen yıllarda benzer cerrahi girişimler tekrarlandı. Aynı vücut bölgesindeki tekrarlayan operasyonların bir sonraki operasyonu daha da zor hale getirmesi, şikayetlerde gerileme olmaması, hastanın yaşam koşullarında aşamadığı kısıtlılıklar, küçük yaşta devamlı genel anestezi altında cerrahi müdahale gerekliliği bizleri kemik köprü ile güdük revizyonuna yönlendirdi. Hasta genel anestezi altında operasyona alındı. Güdük bölgesindeki fibula ve tibia ortaya kondu. Ekstremite boyunu çok kısaltmamak için her iki kemiği eşitleyecek şekilde tibiada wedge eksizyon ve yaş ağaç kırığı oluşturuldu. Distal tibia ucu fibulada oluşturulan kanal içerisine yerleştirilecek periostal devamlılık sağladı. Ardından güdük çevre yumuşak dokular üzerine örtülerek kapatıldı. Hasta bir yıl boyunca poliklinikten takip edildi.

Tartışma: Transtibial ampütasyonlar sonrasında uzun süreli protez kullanımı etkilenen ekstremitede kas atrofisi ve tibia ile fibula arasında hareketliğe neden olur. Güdük bölgesinde en sık rastlanan değişikliklerden biri güdük distalinde çap azalması, protez soketinin sıkıştırmasına bağlı fibulanın tibianın posterioruna ve yakınına malpozisyonudur. Buna bağlı güdük bölgesindeki daralma ek bası bölgelerinin oluşmasına ve basının tek bir bölgede toplanmasına neden olur. Artan bası güdükte ve iyileşmesi zor cilt ülserine neden olur. İyileşmedeki zorluk nedenli yara enfeksiyonu gelişebilmekte ve bunun sistemik etkileri oluşabilmektedir.

Ampütasyon nedenli kemiklerdeki interosseöz dolaşımdaki bozukluklar konjesyona ve buna bağlı ağrılara neden olmaktadır. Ayrıca çocuklarda bu patofizyolojiye kemik büyümesi de eklenmektedir. Periostal aktivite nedenli uzayan kemikler cilt irritasyonunu arttırmakta kemik ekspozisyonlarına neden olmaktadır. Bu bağlı büyüme dönemleri boyunca güdük revizyonu operasyonları ihtiyaçları oluşmaktadır. Bizim olgumuzda da bu şikayetler mevcuttu. Benzer olumsuzlar sonucu literatürü incelediğimizde kemik köprü ile güdük revizyonu yapılan hastaların güdüğe bağlı komplikasyonlarında azalma olduğu fark edildi. Bu nedenli hastamıza kemik köprü ile güdük revizyonu uygulandı. Postoperatif takiplerimizde hastanın protezine daha iyi uyum sağladığını ve ağrılarının gerilediği gördük. Güdük çapında daralma ve kemikte uzama izlemedik.

Sonuç: Transtibial kemik köprü ile güdük revizyonu erişkin hastalarda klasik güdük onarımlarının getirdiği istenmeyen sonuçları azaltmak için kullanılabilir. Özellikle çocuklarda tekrarlayan revizyonları azaltarak genel anestezinin getirdiği yan etkilerin önüne geçebilir. Günlük hayata geri dönüşü arttırabilir ve proteze bağlı komplikasyonları azaltarak hastaların mobilizasyonunu arttırabileceğini düşünmekteyiz.

Anahtar Kelimeler: Alt ekstremite, güdük kapatılması, kemik köprü, meningokoksemi

PT-026
Alzheimer Hastasında Sağ El 2.Parmak Self-Kannibalizmi

Mahmut Tekecik, Mehmet Dadacı, Mehmet Emin Cem Yıldırım, Arda Soylu, Bilsev İnce
Necmettin Erbakan Üniversitesi Meram Tıp Fakültesi, Plastik Rekonstrüktif ve Estetik Cerrahi Ana Bilim Dalı, Konya

Giriş: Kendini yaralama davranışı (Self-mutilation, selfinjury) genel olarak bilinçli bir şekilde ölümü amaçlamaksızın beden dokularına ciddi olarak zarar verici davranışlar olarak tanımlanmaktadır. Self kannibalizm (kendi organlarını yeme) ise bu durumun daha da ağır bir formu olup ağır zeka geriliği ve demans durumlarında ayrıca Lesch-Nyhan sendromu, Fragile X sendromu, Cornelia de Lange sendromu gibi sendromik hastalıklarda görülmektedir(1). Taiminen ve arkadaşları (1998) kendini yaralama davranışını şiddetine göre iki grupta ele almışlardır. Major kendini yaralama; gözünü çıkarma, ekstremite veya genital organların amputasyonu gibi durumlar olup, daha çok psikotik bozukluklarda veya ağır cinsel kimlik bozukluklarında görülmektedir. Minor kendini yaralama ise deride kesikler, yanıklar, iğne batırma, kan çıkarma, kendini ısırma, saç yolma ve kemik kırıkları davranışları içermektedir(2).

Olgu Sunumu: Bilinen Alzheimer tanılı 85 yaşında erkek hasta parmakta parmakta çürüme ve kötü koku şikayeti ile acil servise başvurdu. Hastanın yaklaşık 15 gün önce sağ el 2. Parmak ucundan başlayarak parmağını dişleriyle ısırıp kopardığı hasta yakınlarından öğrenildi Hasta yakınları parmağın kendiliğinden iyileşeceğini düşünerek hastayı hastaneye getirmemişler. Hastanın yapılan ilk fizik muayenesinde sağ el 2. parmak orta falanks orta seviyesine kadar yumuşak doku ve kemik dokunun ampute olduğu, parmağın genel olarak ödemli, enfekte ve güdük ucunda kötü kokulu nekrotik cilt olduğu görüldü. Hastanın yapılan laboratuvar tetkiklerinde, beyaz küre 6500/mm3 (%72 PNL), platelet:240000/mm3,C-reaktif protein (CRP) 66,29 mg/L saptandı. Sedimentasyon:51, INR:1,2 olarak tespit edildi. Nekrotik dokular debride edilip derin doku kültürü alındıktan sonra intaniye kliniği tarafından ampirik cipro 2x500 mg ve metronidazol 3x500 mg başlandı. Tetanoz aşısı yapıldı, tetanoz ımmmunglobulın 250 ıu ayrı kollardan olmak üzere yapıldı. Çekilen direkt grafide sağ el 2. Parmağın orta falanks ortasından ampute olduğu görüldü. Hastanın plastik cerrahi servise yatışı yapıldı. Alınan derin doku kültüründe E.coli, Enterokok ve A.baumanni üremesi oldu. Hastaya takipleri sırasında günlük kapalı pansuman yapıldı ve iv antibiyotik tedavisi verildi. Bir haftalık tedavi sonrası enfeksiyon parametlerinde gerileme olması üzerine hastaya operasyon planlandı. Lokal anestezi altında nekrotik dokular debride edilerek uzaklaştırıldı. Orta falanks rounger yardımıyla alındı. Defekt kenarındaki sağlam cilt kullanılarak güdük onarımı yapıldı. Hasta antibiyotik tedavisi düzenlenerek taburcu edildi.

Tartışma: Kendi organlarını yeme (self kannibalizm) ağır zeka geriliği, Alzheimer, ağır demans ve LeschNyhan sendromu, Fragile X sendromu, Cornelia de Lange sendromu gibi sendromik durumlarda görülmektedir(1). Bu durum kişinin el parmakları, yanak, dudak gibi uç organlarında ciddi doku defekti ve ciddi enfektif durumlara yol açabilmektedir. Genellikle yanak ve dudak gibi yumuşak doku kannibalizmi görülmekle birlikte, sunulan vakada görüldüğü üzere nadir olarak kemik dokunun kannibalizmi de görülebilmektedir.Taiminen ve arkadaşlarının yaptığı sınıflamaya göre vakamızda ekstremite amputasyonu nedeniyle major kendini yaralama davranışı görüldü. Bu olguda görüldüğü gibi self-kannibalizmi olan

hastalarda multidisipliner yaklaşımla ilgili bölüm önerileri alınmalı(intaniye, psikiyatri, nöroloji vs.), gerekli cerrahi operasyonlar yapılmalı, minör ve major kendini yaralama davranışlarının önlenmesi için hastalar takip edilmelidir.

Sonuç: Sonuç olarak sunduğumuz vakada olduğu gibi, ağır demansif ve/ veya ağır zeka geriliği olan hastalarda self kannibalizm görülebilmekte; kalıcı organ hasarlarına neden olabilmekte ve uygun müdahaleler ile hastanın göreceği zarar azaltılabilmektedir. Bu tarz hastalarda kendine zarar verme davranışının tekrarlayabileceği unutulmamalı; daha yakın ilgi gerektiren ve süreklilik arzeden bir tedavi ve izlem süreci yapılmalıdır.

Kaynaklar:

1. Maramattom BV. Self-mutilation in the Lesch–Nyhan syndrome. Neurology 2005;65:E25.
2. Taiminen TJ, Kallio-Soukinen K, Nokso-Koivisto H ve ark. (1998) Contagion of deliberate self-harm among adolescent inpatients. J Am Acad Child Adolesc Psychiatry, 37:211-217.

Anahtar Kelimeler: alzheimer, amputasyon, kendine zarar verme, self-kannibalizm

Sağ El 2. Parmak Amputasyon

PT-027
Ayak Bileği Defektinde PTA Bazlı Reverse Akımlı Adipofasyal Flep Kullanımı

Hıdır Kılınç, Semih Özçınar
İnönü Üniversitesi Tıp Fakültesi, Plastik, Rekonstrüktif ve Estetik Cerrahi Anabilim Dalı, Malatya

Giriş: Ayak ve ayak bileği çevresindeki yumuşak doku defektleri her zaman cerrahlar için önemli bir zorluk olmuştur. Medial ayak ve ayak ayak bileği çevresinin rekonstrüksiyonu için çok çeşitli lokal flepler tanımlanmıştır. Posterior tibial arter (PTA) perforatörleri ile kanlanan, distal bazlı adipofasyal flep Lin ve arkadaşları tarafından tanımlandı (1), ancak tanımlanan flep sadece alt bacağın proksimalinden ortasına kadar olan küçük defektlerin rekonstrüksiyonu için kullanılmaktaydı. Biz ayak bileği medial malleoldeki defekt için, defektin proksimalinden PTA bazlı adipofasiyal flep kullandık. Donör alanını primer süturasyon ile kapattık. Olgu: 16 yaş erkek hasta, elektrik yanığı sonrası oluşan sağ ayak bileğindeki 7x5 cm boyutunda tendonların açıkta olduğu defekt (Resim1 A) için sağ tibialis posterior perforatör arter bazlı (Reverse akımlı) adipofasyal flep planlandı (Resim 1 B). Lazy s insizyonla bacak medialinde cilt flepleri eleve edildi (Resim 1C). Adipofasyal flep kas fasyası üzerinden diseke edildi. Flep defekte adapte edildi (Resim 1 D). Adipofasyal flep üzerine sağ uyluk lateralinden alınan kısmi kalınlıkta deri grefti adapte edildi (Resim 1 E). Postop takiplerinde herhangi bir arteriyel ve venöz dolaşım problemi gelişmedi. Poliklinik kontrollerindeesetik görünüm ve fonksiyonel olarak iyi sonuçları olduğunu gözlemledik (Resim 1 F-G).

Tartışma: Ayak ve ayak bileğinin ağırlık taşımayan bölge rekonstrüksiyonu zordur çünkü ince cilt yapısı nedeniyle ekspoze olan tendonlar, ligamentler ve kemik yapıları nedeniyle greftleme için uygun değildir. Bu bölge rekonstrüksiyonunda seçilebilecek herhangi bir metodun hastanın postop rahatlıkla ayakkabı giyebilmesi için hacimsel olarak çok büyük olmaması gerekir (2) Alt bacak distali rekonstrüksiyonunda lokal fasyokutan fleplerden serbest fleplere kadar bir çok flep çeşitleri tanımlanmış olmasına rağmen adipofasyal fleplerin bazı avantajları varıdr. İlk olarak yapısında kas dokusu içermediği için donör alanında meydana gelebilecek kas zayıflığı durumuna neden olmaz (3). İkinci olarak daha ince ve geniş fleplerin kaldırılmasına ve son olarak ta minimal donör saha morbiditesi ile birlikte kozmetik açıdan iyi sonuçlara olanak sağlar(3).

Sonuç: İnce yapısı, güvenilir olması ve kolay kaldırılabilmesi nedeniyle, medial malleol defekt rekonstrüksiyonunda minimum donör saha morbiditesine olanak sağlayan distal bazlı adipofasyal flep kullandık. Postop takiplerinde hem estetik açıdan hemde fonksiyonel açıdan iyi sonuçlarının olduğunu gözlemledik.

Kaynaklar:

1) Lin S, Lai CS, Chou CK, Tsai CW, Tsai CC. Reconstruction of soft tissue defects of the lower leg with the distally based medial adipofascial flap. Br J plast Surg 1994;47:132-7.
2) Serletti JM, Moran SL. Soft tissue coverage options for dorsal foot wounds. Foot Ankle Clin 64:839-851,2001
3) K.J. Lee, S.H. Lee, M.B. Kim, Y.H. Lee Adipofascial fold-down flaps based on the posterior tibial artery perforator to cover the medial foot and ankle defects. 2016;69 e229-e237

Anahtar Kelimeler: adipofasyal flep, ayak bileği rekonstrüksiyonu, PTA bazlı revers akımlı

Resim 1

PT-028
El Bileği Yerleşimli, Tendinoz Yapıları Çevrelemiş Olan Dev Ganglion Kisti: Olgu Sunumu

Bilsev İnce, Majid İsmayilzade,
Münür Selçuk Kendir, Arda Soylu, Mehmet Dadacı
Necmettin Erbakan Üniversitesi Meram Tıp Fakültesi, Plastik Rekonstruktif ve Estetik Cerrahi Anabilim Dalı, Konya

Giriş: Ganglion kistleri jelatinimsi mukoid materyal ile doldurulmuş sinovyal kistlerdir (1). Ganglion kistleri gelişiminin tam etiyolojisi bilinmese de, tekrarlayan mikrotravmaya sekonder olarak sinovyal dokunun içerisindeki sıvı ile birlikte eklem dışına fıtıklaşması ile oluştuğuna inanılmaktadır (2). Kapsüler ve ligamentöz yapıların maruz kaldığı tekrarlayan hasar, ganglion kistlerinde yaygın olarak bulunan müsin "jöle benzeri" materyalin kaynağı olan hyaluronik asiti üretmek için fibroblastları uyarmaktadır (3).

Benign özellik gösterirler. Pek çoğu asemptomatik olsa da, semptomları arasında ağrı, hassasiyet, kuvvet kaybı ve estetik memnuniyetsizlik sayılabilir. Tanı genellikle fizik muayene ile konulur. Olası bir solid tümör şüphesi olmadığı sürece MRI gangliyon kistlerinde endike değildir (1). Ultrasonik değerlendirme kitlenin damar patolojilerinden ayrılması için yardımcı olur. Cerrahi eksizyon çoğu zaman hastaların semptomlarının çözülmesini sağlar, ancak kiste komşu anatomiye hakim olunması, kiste yakın mesafedeki nörovasküler yapıların zarar görmemesi için çok önemlidir (4). Bu çalışmada sol el bileği volar yüzde yerleşimli dev ganglion kisti olgusu yaklaşım ve tedavisi sunulmaktadır.

Olgu: 38 yaşında erkek hasta, sol el bileğinde ve tenar bölgede yaklaşık 10 yıldır var olan 2 adet kitle şikayetiyle polikliniğimize başvurdu. Hastanın diğer şikayetleri el bileği ve parmaklarda güçsüzlük ve zaman zaman olan ağrıydı. Fizik muayenede el bileği üzerinde yaklaşık 4x2 cm genişliğinde, kısmen fikse, el hareketleriyle yer değiştirmeyen, palpasyonda fluktuasyon veren kitle; tenar bölgede ise yaklaşık 2x1 cm genişliğinde, diğer kitleyle aynı fizik muayene bulgularına sahip kitle görüldü. El duyu ve motor muayenesi doğaldı. Hastanın daha önce mevcut şikayetle bir başvurusu olmadığı öğrenildi. Yapılan ultrasonik görüntüleme (USG) sonucu, el bileği fleksör tendonlarını çevreleyen 4,5x2,5 cm genişliğinde solid kitle (tendon tümörü?) olarak raporlandı. Hasta genel anestezi altında operasyona alındı. Esmark bandajı ve turnike uygulandı. Uygun Z insizyonlar ile girilerek kitleye ulaşıldı. USG raporunun aksine kitlenin kistik özellik gösterdiği, yaklaşık 20x6 cm genişliğinde olduğu görüldü. Ardından palmar boşluk ile devamlılık halinde olan kitlenin tamamen açığa çıkartılması için insizyon el bileği ve tenar bölgeye doğru genişletildi. Fleksör retinakulum açılarak kitle ortaya konuldu. Kitlenin 4. ve 5. parmaklar FDS ve FDP tendonlarını çevrelediği görüldü. Kist distal ucundan açılarak çevrelemiş olduğu yapılar açığa çıkarılıp uzaklaştırıldı. Distal uçtan başlayan künt diseksiyonla kistin tabanı serbestlendi. Kitlenin ulna ve radius periostlarına sıkı sıkıya fikse olduğu, karpal eklem sinovia dokusundan kaynaklı olduğu görüldü. Karpal eklemden çıkış noktası bağlanılarak diseksiyona devam edildi. Kitle tamamen serbestlenerek uzaklaştırıldı. Tendon ve nörovasküler yapıların bütünlükleri kontrol edilerek operasyona son verildi. Olası malignite ön tanısıyla çıkarılan spesimen patolojik incelemeye gönderildi. Patoloji sonucu ganglion kisti olarak raporlandı. Hastanın kontrol muayenesinde el duyu ve motor muayenesinin doğal olduğu görüldü. Hastanın daha sonraki takiplerinde de herhangi bir komplikasyon ve aktif şikayete rastlanılmadı.

Tartışma: El ve el bileğinde en sık rastlanılan yumuşak doku kitleleri ganglion kistleridir. En sık 20 ila 50 yaş arasındaki kadınlarda bulunur (5). El üzerinde herhangi bir yerde ortaya çıkabilseler de, en yaygın yerler, el bileği dorsal yüzü (yaklaşık %70, genellikle doğrudan skapholunat eklem üzerinde), el bileği volar yüzü (yaklaşık %20, genellikle radyokarpal eklem üzerinde), tendon kılıfları (yaklaşık %10, genellikle fleksör tendonların A1 pulleyinde) ve distal interfalangeal (DIP) eklemlerdir (6). Tedavi seçenekleri arasında takip, aspirasyon veya cerrahi eksizyon bulunur. Eğer tedavi edilmezse, ganglion kistleri vakaların %40'ında kendiliğinden kaybolacaktır (7,8) çocuklarda bu oran %75'e kadar çıkmaktadır (9). Aspirasyon sonrası nüksün % 60'a olabileceği raporlanmıştır (10). Kesin tedavi, ganglionun sapı ile cerrahi olarak çıkarılmasını içerir. Ameliyat sonrası nüks% 40'a kadar değişmektedir (11). Ganglion kistlerinin lokal olarak intratendonöz, intranöral, intraosseoz, intraartiküler yerleşimleri daha önce literatürde gösterilmiştir (12,13,14,15). Ancak literatürde tek bir kaynaktan kaynaklanan (multiple olmayan) ganglion kistlerinin muskülotendinöz yapıları saracak şekilde genişlemesini gösteren herhangi bir bildiri bulunmamaktadır.

Sonuç: Vakamızdaki gibi büyük boyutlu ve tendinöz yapıları sarmış olan ganglion kistlerinin tedavisinde yapısı ve boyutu sebebiyle diğer tedavi seçenekleri etkisiz olacağı için tek tedavi seçeneği olarak cerrahi eksizyon kalmaktadır. Uygulanacak olan cerrahi, dikkatli ve sabırlı diseksiyon ve bölgenin anatomisine hakim olunmasını gerektirmektedir, bu sebeple tecrübeli bir ekiple operasyon planı yapılmadır. Aynı zamanda pre-op dönemde yapılacak olan ayrıntılı radyolojik değerlendirme cerrahın elini güçlendirecek ve intra-operatif kötü bir sürprizle karşılaşılmasını engelleyecektir.

Anahtar Kelimeler: ganglion kisti, önkol, tendon

Resim 1

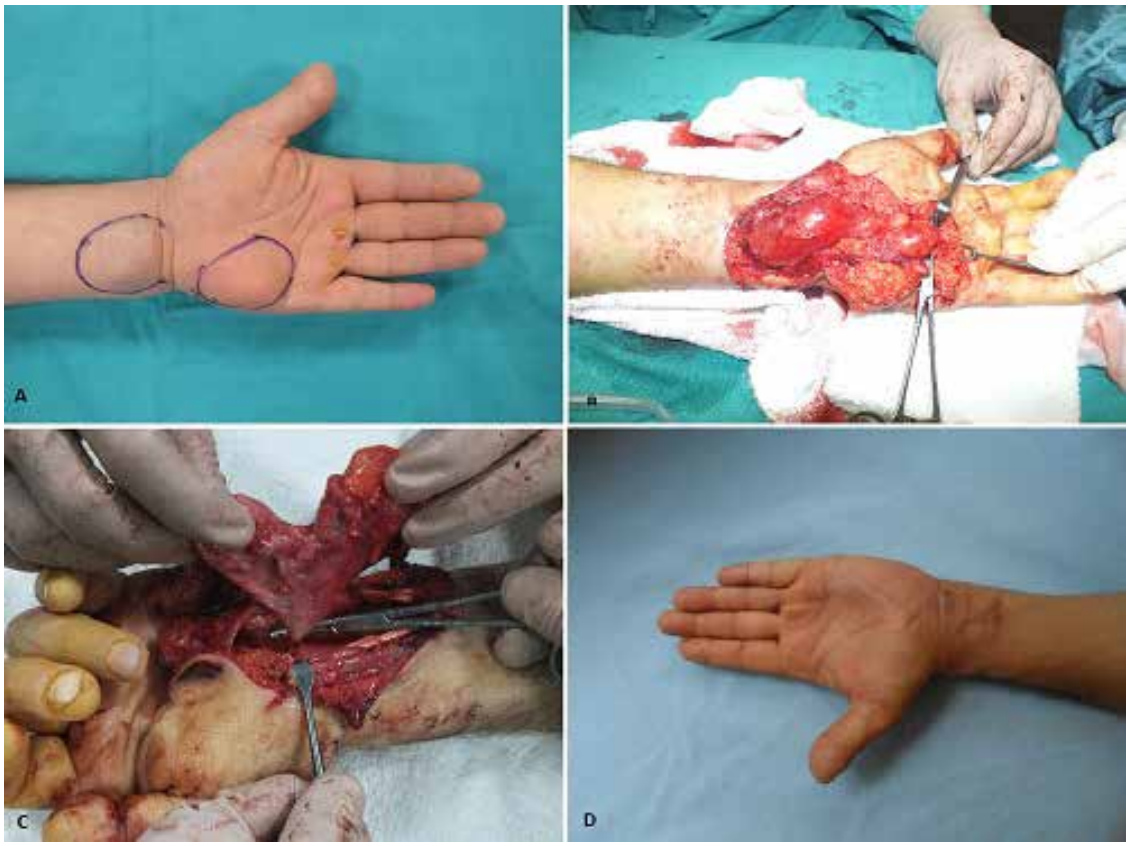

Resim 1: A-El bileği yerleşimli dev ganglion kisti, preop görünüm B-Intra-op görünüm, kist çevre yapılardan serbestlenilmiş, tamamen açığa çıkarılmış C-Intra-op görünüm, kistin köken aldığı karpal eklem sinoval membranı ve kistin sapı görülmekte D-Post-op 2.ay, yara dudakları epitelize, el fonksiiyonunda kayıp yok

PT-029
Elde Nadir Görülen Vasküler Bir Lezyon: Common Dijital Arter Psödoanevrizması

Burak Yaşar, Okan Acicbe, Özge Utku,
Emre Gunenc, Ramazan Erkin Ünlü, Ahmet Kaplan,
Ömercan Yağız Öksüz, Atakan Baş, Çağdaş Duru
TC.Sağlık Bakanlığı Ankara Şehir Hastanesi, Plastik Rekonstrüktif ve Estetik Cerrahi Kliniği, Ankara

Giriş: Elin psödoanevrizmatik kitleleri sıklıkla künt travmalar sonucu meydana gelen nadir görülen vasküler deformitelerdir. Detaylı bir hikaye ve yeterli bir fizik muayenenin tanıyı koydurmada oldukça yardımcı olmasının yanısıra görüntüleme metodları da bu kitleleri diğer yumuşak doku tümoral oluşumlardan ayırmada oldukça etkilidir.

Damar duvarının parsiyel veya komplet yaralanmaları psödoanevrizmatik kitlelerin oluşumuna sebep olmaktadır. Bu anevrizmatik kitlelerin oluşumunda en sık sebep iatrojenik yaralanmalardır. Tüm psodoanevrizmaların yanı sıra literatürde dijital arter psödoanevrizmaları birkaç vakadan ibaret olmak üzere oldukça nadir görülmektedir.

Psödoanevrizmaya bağlı distal emboli, iskemi, dijital sinir disfonksiyonu, eklem destrüksiyonu gibi komplikasyonların önlenmesi açısından erken tanı ve tedavi oldukça önemlidir. Ek olarak bu kitlelerin diğer yumuşak doku kitlelerinden ayırıcı tanısının yapılması da önem teşkil etmektedir.

Bu çalışmada 17 yaşındaki bir erkek hastanın elinde bıçak batması sonrası 1 hafta içinde gelişen psödoanevrizmatik kitleye ait fizik muayene ve özgün görüntüleme bulguları, cerrahi eksizyonu ve postoperatif dönem takibi incelenmiş olup literatürdeki diğer olgular ile karşılaştırma yapılmıştır.

Olgu: 17 yaşında erkek hasta eline bıçak batması sonrası 1 hafta içinde sol el volar yüzünde 3.metakarp başı hizasında gelişen 3x3cmlik pulsatil yumuşak doku kitlesi nedeniyle Ankara Numune Eğitim ve Araştırma Hastanesi Plastik, Rekonstrüktif ve Estetik cerrahi kliniğine başvurdu. Hastanın yapılan muayenesinde 3.parmak dolaşımının doğal olduğu, kitlenin basmakla solarak yeniden eski rengini aldığı(geri dolumunun olduğu) aynı zamanda palpasyonda arteriyal pulsasyonların da alındığı kitle izlendi. Hasta 3.parmağın ulnar lateralinde baskın olmak üzere parestezi benzeri şikayetler tarifledi. Anamnez ve fizik muayene bulgularının psödoanevrizmatik kitle şüphesi uyandırması üzerine yapılan renkli doppler görüntülemede hem gerçek anevrizmalarda hem de psödoanevrizmatik kitlelerde görülen çift yönlü akımın türbülansına bağlı oluşan "yin-yang" görünümü izlendi. Tanının doğrulanması amacıyla kontrast manyetik rezonans görüntüleme ile anevrizmaya ait kitlesel görünüm ortaya kondu.

Cerrahi Teknik: 200 mmHg pnömotik turnike altında sol el volarindeki kitle üzerinden açılan lazy s insizyon ile kitleye ulaşıldı. Kitlenin etraf dokuya oldukça yapışık olduğu görüldü.

Kitle etrafından dikkatlice disseke edilerek 3.parmak ulnar lateral 4.parmak radial lateral dijital sinirler görüldü ve korundu. Bu sinirlerin bası etkisiyle kısmi atrofiye gitmiş olduğu izlendi. Kitlenin 3 ve 4. parmaklara giden common dijital arterin dallanma noktasının hemen proksimalinde dilatasyonu olduğu görüldü. Kitle uygun sınırlarda eksize edilerek proksimal ve distaldeki uçlar uygun disseksiyon ve serbestleme sonrası primer anastomoz edildi. Onarım sonrası akımın geçtiği görüldü, acland manevrasıyla akım doğrulandı.

Tartışma: Psödoanevrizmalar sıklıkla damar duvarının penetran travmaları sonucunda gelişen yumuşak doku kitleleridir. Yaralanmanın bir sonucu olarak kanın damar duvarından ekstravazasyonu sonucu hematom ve çevre dokuda fibrozis gelişir. Bu süreç içerisinde devam eden arteriyel akım sonucu rekanalize olan hematom yeni bir lümen oluşturarak psödoanevrizma adıyla bilinen kitleyi oluşturur.Bir psödoanevrizmada 2 adet dış tabaka bulunurken gerçek anevrizmalar intima, media ve adventisyadan oluşan 3lü tabaka halinde meydana gelir.

Bir çalışmaya göre üst ekstremite psödoanevrizmaları tüm psödoanevrizmatik kitlelerin ancak % 27lik kısmını oluşturmaktadır. Elde sıklıkla palmar yüzde meydana gelmektedirler. Gerçek anevrizmalar ise elin dorsalinde ve el bileğinde daha sık görülmektedir.

Anevrizmatik kitleler gerek hikaye gerekse özgün fizik muayene bulguları göstermelerine rağmen her zaman diğer yumuşak doku kitlelerinden kolaylıkla ayrılamayabilir.

Vaka sunumu şeklindeki bu çalışmada da nadir görülen psödoanevrizmatik kitlelerin daha nadir bir lokalizasyon olan dijital arter seviyesindeki prezentasyonu ve özgün görüntüleme bulguları incelenmiş olup gerek tanı gerekse cerrahi teknik aşamasındaki tecrübemiz paylaşılarak operatörlere yol gösterici olması hedeflenmiştir. Psödoanevrizmatik kitlelerin etiyolojisi, patogenezi ve stardart cerrahi prosedürlerinin daha net ortaya konulabilmesi amacıyla daha fazla sayıda olgu sunumu, vaka serisi ve sistematik derleme şeklinde çalışmalara ihtiyaç vardır.

Anahtar Kelimeler: Dijital arter, Psödoanevrizma, Yin-yang

Renkli Dopplerde Yin-Yang Görünümü

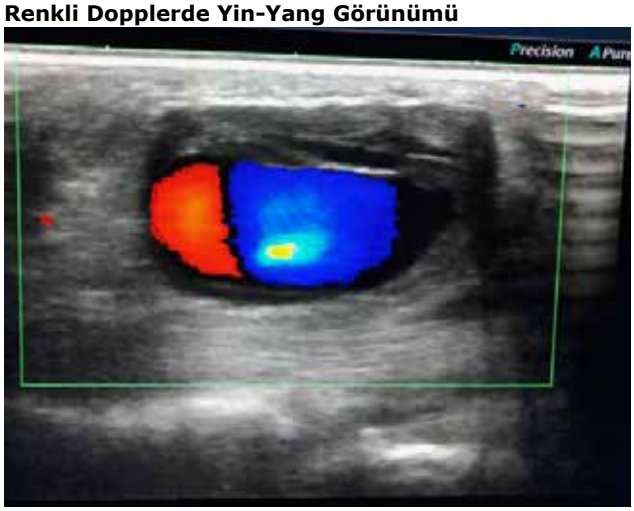

PT-031
Silikon Protez ve Tendon Transferi ile İki Aşamalı Tendon Onarım Sonuçlarımız

Nijat Majidov, Gökçe Yıldıran, Mustafa Sütçü, Osman Akdağ, Zekeriya Tosun
Selçuk Üniversitesi Tıp Fakültesi, Plastik Rekonstruktif ve Estetik Cerrahi Ana Bilim Dalı, Konya

Giriş: Fleksör tendon sisteminde skarlı bir yatak bulunması primer tendon cerrahisinin önündeki en büyük engeldir. 1936'da Carl Henze ve Leo Mayer selloidin tüpleri kullanımıyla dijital kılıfın restorasyonu için yeni bir teknik bildirmiş, günümüzde kullandığımız şekilde bir silikon rod yardımı ile 2 aşamalı tendon rekonstrüksiyonunu ise Hunter ve Salisbury 1971 yılında tanımlamıştır. Bu yöntemin ilk evresinde amaç, tendonun rahat hareket edebileceği yapışmayı önleyen bir fleksör kılıf hazırlanmasıdır. İkinci evrede ise hazırlanmış bu kılıftan ilerletilen tendonun transferi ile parmağın aktif hareket etmesi sağlanır. Son 35 yılda iki aşamalı tendon onarımı ile ilgili birçok çalışma yayınlanmıştır. Bu çalışmanın amacı, zon 2 seviyesi tendon yaralanmaları için kliniğimizde uygulanan 2 aşamalı tendon onarım sonuçlarının sunulmasıdır.

Yöntem-Gereçler: Ocak 2016 - Ekim 2018 tarihleri arasında kliniğimizde iki aşamalı fleksör tendon onarımı yapılan 10 hastanın 10 parmağı değerlendirildi. Hastalar ortalama 16 ay (8-28 ay) takip edildi. Hastaların 7'si erkek 3'ü kadındı. Hasta sonuçları total aktif hareket (TAH), kavrama kuvveti (KK) ve hasta memnuniyetine göre değerlendirildi. TAH, el gonyometresi kullanılarak Strickland formulü ile hesaplandı. (Tablo 1) %75-100 mükemmel, %50-74 iyi, %25-49 orta, %0-24 kötü olarak sınıflandırıldı. El dinamometresi (Takei Kiki Kogyo, Japonya) ile opere edilmiş olan eldeki KK ölçülerek sağlam elinki ile kıyaslandı. KK ölçümü için her ölçüm arasında birer dakikalık aralar verilerek 3 ölçüm yapılıp ortalamalar kaydedildi. Hasta memnuniyetini değerlendirmek için hastanın şikayeti, kavrama gücünde azalma, ince hareketlerde zorlanma, ağrı, soğuk intoleransı gibi şikayetlerinin olup olmaması soruldu ve hastaların ameliyat sonucunun mükemmel, iyi, orta ve kötü ifadelerinden biri ile tanımlamaları istendi.

Bulgular: Değerlendirmede TAH sistemine göre ortalama başarı oranı % 56.4 bulundu. Sonuçların 5'i (%50) mükemmel, 2'si (%20) iyi, 2'si (%20) orta, 1'i (%10) kötü olarak değerlendirildi. Opere edilmiş olan ve sağlam ellerdeki KK ortalaması sırasıyla 22.90 ve 28.01 kgW olarak ölçüldü, ancak 2 grup arasında istatistiksel olarak anlamlı fark bulunmadı (p=0.16). Hasta memnuniyeti; 4 hasta (%40) mükemmel, 3 hasta (%30) iyi, 2 hasta (%20) orta ve 1 hasta (%10) kötü olarak bulundu.

Sonuç: İki aşamalı tendon onarımı; fleksör kılıfın olmadığı ya da fleksör yatağın skarlı olduğu durumlarda tek onarım seçeneğidir. Bu çalışmada total aktif hareket başarı oranı %56.4 olarak bulunmuştur. Düzeltilmiş Strickland formülüne göre %50-74 arası "iyi" olarak değerlendirilmekte olup total aktif hareket başarı oranı sonuçlarımız "iyi" olarak ölçülmüştür. TAH 5 hastada "mükemmel" olarak ölçülürken, 4 hastanın kendi değerlendirilmesinin "mükemmel" olması, TAH sonuçlarının hasta memnuniyetine yansıdığını düşündürmüştür. Abdulkader ve ark. 2 aşamalı tendon onarım sonuçlarını sundukları bir çalışmada, KK ni sağlam elin %80 i olarak bulmuşlardır (1). Bu çalışmada ise ortalama KK sağlam elinkinin %81.75'i olarak bulunmuş olup literatür ile uyumludur. Primer onarımla istenilen sonuçların elde edilemediği sekonder vakalarda, primer yaralanmanın tendon yatağını çok fazla zedelediği hastalarda ve gecikmiş olgularda iki evreli fleksör tendon rekonstrüksiyonu, düzenli takip ve etkili fizik tedavi ile birlikte başarılı ve güvenilir bir yöntemdir.

1- Abdul-Kader, M. H., & Amin, M. A. (2010). Two-stage reconstruction for flexor tendon injuries in zone II using a silicone rod and pedicled sublimis tendon graft. Indian journal of plastic surgery: official publication of the Association of Plastic Surgeons of India, 43(1), 14.

Anahtar Kelimeler: Hunter, onarım, tendon, transfer

Tablo 1

Puan	Düzeltilmiş Strickland (%)
Mükemmel	75-100
İyi	50-74
Orta	24-49
Kötü	0-24

PT-032
Endoskopik Temporal Kas Flebi ile Orbita Rekonstrüksiyonu

Serhat Şibar, Ali Sadioğlu, Ahsen Öncü, Oğuzhan Karasu
Gazi Üniversitesi Tıp Fakültesi, Plastik Cerrahi Ana Bilim Dalı, Ankara

Giriş: Temporal kas flebi orbita rekonstrüksiyonunda en sık kullanılan fleplerden bir tanesidir. Literatürde flebin açık (vertikal-hemikoronal) insizyon ve periorbital bölgeden retrograd yaklaşımla elevasyonunu bildiren çoklu vaka serileri bulunmakla birlikte maksilla onarımı için endoskopik yöntemin kullanımı ile ilgili tek bir yayın bulunmaktadır. Çalışmamızda orbita egzenterasyonu sonrasında periorbital bölgede oluşan defektin endoskop yardımlı hazırlanan temporal kas flebi ile rekonstrüksiyonu sunulmuştur.

Gereç ve Yöntem (Vaka Takdimi): 6 yaşında erkek hasta yaklaşık 5 aydır sağ orbital bölgede bulunan embriyonel rabdomyosarkom nedeniyle göz hastalıkları tarafından orbita egzenterasyonu gerçekleştirilmiştir. Egzenterasyon sonrasında sağ orbital bölgede iyileşmeyen yara nedeniyle endoskop yardımlı temporal kas flebi ile onarım planlanmıştır. Hastada flebin kaldırılması için anterior temporal, posterior temporal ve preaurikuler bölgeden toplamda 3 adet mini insizyon (5-10 mm) yapılmıştır. 0-derece ve 4-mm çapında rijit endoskop aracılığı ile temporal kas flebi kaldırılarak lateral orbital rimden transorbitektomi ile orbital bölgenin onarımı gerçekleştirilmiştir.

Bulgular: Hastamızda postoperatif dönemde flepte ve donör alanda sorunsuz iyileşme elde edilmiştir. Minimal skar ve morbidite endoskopik tekniklerin avantajlarını oluşturmakla birlikte bu tekniğe henüz yeni başlayanlar için, klasik yöntemlere kıyasla uzamış cerrahi süresi ve tecrübe gereksinimi dezavantaj teşkil edebilmektedir. Hastamızda ortalama cerrahi süresi 70 dakika sürmüş olup bu tekniğe aşina olunması durumunda minimal morbidite ile tatmin edici sonuçlar elde edilebilmektedir.

Sonuç: Çalışmamız periorbital rekonstrüksiyon için endoskop yardımlı temporal kas flebinin kullanımını bildiren ilk vaka olup, endoskopik cerrahi için gerekli ekipman ve teknik alt yapının olması durumunda tercih edilebilecek alternatif bir yöntemdir.

Anahtar Kelimeler: Ekzenterasyon, Embriyonel rabdomyosarkom, Endoskopik cerrahi, Orbita, Temporal kas

Resim 1

Hastanın ilk başvuru anındaki görünümü

PT-033
Güvensiz Ellerde Uygulanan Estetik İşlemlerde Görülebilecek Komplikasyonlar ve Yönetimi- Olgu Sunumu

Çağla Çiçek, Gökhan Temiz, Emre Güvercin, Gaye Taylan Filinte, Zeynep Arpacık
Sağlık Bilimleri Üniversitesi İstanbul Dr. Lütfi Kırdar Eğitim ve Araştırma Hastanesi Plastik, Rekonstrüktif ve Estetik Cerrahi Kliniği, İstanbul

Giriş: Son yıllarda gelişen medikal teknikler ve güzellik anlayışı ile insanların estetik cerrahi operasyonlar için hekime başvurusu farkedilir şekilde artmıştır. Diğer cerrahi alanlara kıyasla estetik işlemlerin acil cerrahiler olmaması ve estetik cerrahi için standart cerrahi yaklaşımın olmaması onu diğer cerrahi alanlarla karşılaştırıldığında özellikli bir uzmanlık alanı yapar (1). Estetik cerrahi operasyonu planlanan hastanın gerçekte hasta olmayışı bir diğer özellikli durumdur. Non ya da minimal invaziv işlemlerin maddi getirisinin oluşu ve medikolegal olarak bu alanda hukuki boşlukların varlığı diğer hekimlik dallarının da estetik işlemlere ilgisini arttırmaktadır.

Olgu 1: 72 yaşında kadın hasta polikliniğimize ara ara olan ateş ve kalçada kızarıklık şikayeti ile başvurdu. Anamnezde yaklaşık 6 ay önce 'ev ortamında', 'kim tarafından yapıldığı bilinmeyen' ve 'kullanılan maddenin de içeriğinin bilinmediği' dolgu enjeksiyonu yapıldığı; benzer şikayetler ile dış merkezde debridman denendiği ancak başarılı olunamadığı öğrenildi. Muayenede gluteal bölgede hiperemi, eski operasyona bağlı intergluteal alanda skarı ve sol kalça superiorunda tabanı granüle doku defekti tespit edildi (Figür 1). Çekilen mr'da kas içi ve cilt altı alanda yaygın, uygulanan dolgu materyaline bağlı görüntü tespit edildi (Figür 2). Hastaya olası ajanlara yönelik antibiyoterapi planlanmasının ardından mevcut doku defektinden ekspojur sağlanarak aşamalı debridman planlandı (Figür 3). Takiplerinde sorunu olmayan, ateşi gerileyen hasta önerilerle taburcu edildi.

Olgu 2: 38 yaşında erkek hasta polikliniğimize sağ göz çevresinde morluk, yanakta şişlik ve ağrı şikayeti ile başvurdu. Bir gün önce 'diş hekimi' tarafından bilateral

bişektomi yapıldığı; aynı seansta sağ mandibula 2. Molar dişe yönelik dolgu ve kanal tedavisi uygulandığı öğrenildi. Hastanın muayenesinde sağ yanakta hematom ile ile uyumlu kliniğinin olduğu, skleral hemorajisi de olan hastanın kanal tedavisi yapılan diş mukozasında kızarıklık tespit edildi (Figür 4). Mukoza enfeksiyonu ve bişektomiye sekonder hematom ön tanısı ile hasta servise kabul edildi. Sağ bişektomi sütürleri açılan ve hematomu drene edilen hastaya olası ajanlara yönelik antibiyoterapi başlandı (Figür 5). Takiplerinde hematomu ve enfeksiyon bulguları gerileyen hasta önerilerle taburcu edildi.

Olgu 3: 42 yaşında erkek hasta polikliniğimize yaklaşık 1,5 ay önce dış merkezde başka bir branş hekimince rinoplasti operasyonu yapılmasının ardından burun kanatlarında şekil bozukluğu şikayeti ile başvurdu. Muayenede daha önceki operasyona bağlı transkolumellar ve nazoalar olukta skar tespit edildi (Figür 6). Her iki alar kanatta nekroz gelişmesi sonrası sekonder iyileşmeye bırakıldığı öğrenilen ve retraksiyen sebep olmuş alar kanar deformitesi mevcuttu (Figür 7). Hastanın ilk operasyonu ile başvuru zamanı arasındaki süreyi göz önünde bulundurarak dokuların 'frajil' olabileceği düşünüldüğünden erken dönemde alar kanat rekonstrüksiyonu planlanmadı. Hasta planlamış olduğumuz tedavi şekli hakkında bilgilendirilerek düzenli takiplere alındı.

Olgu 4: 38 yaşında kadın hasta polikliniğimize dış merkezde başka bir branş hekimi tarafından her iki alt göz kapağındaki 'tear trough' deformitesine yönelik bebe yağı enjeksiyonu sonrası ele gelen şişlik ve ciltte renk değişikliği şikayeti ile başvurdu. Yapılan muayenede etkilenen anatomik bölgede mavi renkli lineer ve oblik seyirli, cilt altı, kısmen mobil kitlesi mevcuttu. Hastaya uygulanan maddenin bebe yağı olması dolayısı ile hyaluranidaz enjeksiyonu planlanamadı ve mevcut lezyon lokal anestezi altında eksize edilerek defekt alanlar primer onarıldı. Postoepratif dönemde ek problemi olmayan hastanın takipleri de sorunsuzdu.

Sonuç: Dolgu uygulamaları son yıllarda kullanımı artan ve güvenilirliği büyük oranda anlaşılabilir olan bir estetik cerrahi prosedürüdür. Bu amaçla kullanılabilecek bir çok ticari ürün ve otolog yapılar mevcuttur. Uygulamanın kolay oluşu, uygulama sonrası normal yaşantıya hızlı dönüş sağlaması hekim ve hasta için avantaj sağlasa da; emin olunmayan ellerde yapıldığında ciddi ve uzun süre hastayı mağdur edebilecek komplikasyonlara sebep olabilir (2). Aynı şekilde 'bichat' yağ dokusunun oral kavite komşuluğu nedeniyle günümüzde tek başına ya da diğer odontolojık işlemlerle kombine edilerek diş hekimleri tarafından da yapıldığı gözlenmektedir. Odontoloji eğitim müfredatında yüz ve çevresinin estetik cerrahilerine yönelik program olmamasına rağmen; bişektominin ortak paydada düşünülmesi bu tip cerrahiler için de alan ihlali yapılmasına sebep olmaktadır (3). Geçmişte plastik cerrahi operasyonları sonrası hukuki sorunlar sıklıkla ölüm ya da sekellere bağlı gözlenirken günümüzde daha çok hasta memnuniyetsizliğine bağlı sorunlar gözlenmektedir. Bu durum sağlık sunucu sistemlerin ticarileşmesi sonrası hastaların hakları konusunda bilinçlenmesi ve medyanın kontrollü/kontrolsüz sağlıkla ilgili bilgi sağlaması ile açıklanabilir. Ancak ülkemizde şu an için en büyük sorunun alan ihlali ve bunun önüne geçebilecek hukuki yaptırımların olmaması nedeniyle; ortak paydası olduğu düşünülen dallardaki uzman hekimlerin, yeteneği olduğu düşündüğü her türlü ameliyatı yapabileceği algısıdır. Bu sebeple eğitimi alınan uzmanlık dalının sınırlarının hukuki olarak net belirlenmesi ve tababet kurallarına uyulması gerektiği kanaitindeyiz.

Anahtar Kelimeler: Estetik Cerrahi, Komplikasyon, Rekonstrüksiyon

PT-034
Abdominoplasti Sonrası Gelişen Nadir Bir Komplikasyon: Nekrotizan Fasiit

Nesibe Sinem Çiloğlu, Yunus Emre Yılmazer, Serkan Kaya, Semih Yıldız, Hikmet Can Doğruel
Sağlık Bilimler Üniversitesi Haydarpaşa Numune Eğitim ve Araştırma Hastanesi Plastik Cerrahi Kliniği, İstanbul

Giriş: Nekrotizan fasiit, cerrahi sonrası her zaman akılda tutulması gereken; nadir ancak ölümcül bir enfeksiyöz durumdur. Diyabet, obezite, ileri yaş, maligniteler, alkolizm, sigara vb. gibi birçok risk faktörü bulunmaktadır. Çoğu zaman risk faktörleri yoktur ve idiyopatik olarak görülür. Nekrotizan fasiit genelde erken dönemde hafif bir selülit gibi karşımıza çıktığından sinsi bir enfeksiyondur. Erken tanı, vakit kaybetmeden yapılan radikal debridmanlar ve geniş spekturumlu antibiyotik kullanımı hayat kurtarıcıdır. Literatürde sınırlı sayıda estetik operasyonlar sonrası gelişmiş nekrotizan fasiit vakası bildirilmiştir. Karın germe sonrası nekrotizan fasiit görülmüş olan sadece bir vaka bildirilmiştir.

Olgu: Olguda sunulacak olan 65 yaşında kadın hasta, 6 yıl önce metabolik cerrahi geçirmiş, diyabeti gerilemiş ve masif kilo kaybı (67kg) yaşamıştır. Karın germe operasyonu öncesi vücut kitle indeksi 24,2 olan hastanın başvuru şikayeti günlük aktivitesini olumsuz etkileyen karın bölgesindeki cilt fazlalığı ve sarkmış görüntüydü. Operasyondan 1 gün öncesinde hasta umbilikustan gelen şeffaf görünümde belli belirsiz bir akıntıdan bahsetti. Yapılan USG de umbilikus çevresindeki subkutan dokuda minimal lineer sıvı tespit edildi. Ön tanı omfalit olarak değerlendirildi. Hasta preop genel cerrahiye konsülte edildi ve operasyona engel bir durum olmadığı belirtildi. Hastaya genişletilmiş abdominoplasti operasyonu yapıldı. Operasyon sırasında alınan kültür normal cilt florası olarak neticelendi. Post op 3. günde hastanın drenleri çekildi ve bir problem olmaması üzerine hasta taburcu edildi. Post op 3. gün insizyon hattından alınan sürüntü kültüründe de üreme olmadı. Post op 6. ve 10. günlerde yapılan kontrollerinde hasta tarafından ağrı veya hassasiyet tariflenmedi ve herhangi bir patolojik muayene bulgusuna rastlanmadı. Post op 12. günde hasta acil servise operasyon bölgesinde ağrı, insizyon hatlarından koyu ve kötü kokulu akıntı şikayetiyle başvurdu. İlk ön tanı genel cerrahi tarafından enterokutanöz fistül veya nekrotizan fasiit olarak konuldu. Hastaya eksplorasyon kararı verildi. Preop antibiyotik uygulamasının sonrasında kardiyak arrest gelişen hasta acil serviste yapılan anında müdahale ve kardiyopulmoner resütasyon sonucu hasta kardiyak açıdan stabil hale geldi. Ameliyathaneye alınarak eksplorasyon yapıldı. Karın ön duvarı ve kas fasyaları intakt olarak izlendi. Hastaya klinik olarak nekrotizan fasiit teşhisi konuldu ve agresif debridman uygulandı. Operasyonda alınan spesimenler histopatolojik incelemede nekrotizan fasiit olarak belirlendi. Bakteriyal analizde gram pozitif basiller tespit edildi. Bir gün sonra ameliyathanede tekrar debridman uygulandı. Negatif basınçlı pansuman tedavisi uygulanmaya başlayan hastaya aynı zamanda geniş spektrumlu antibiyotik tedavisine de başlandı. 6 gün YBÜ ve 12 gün genel cerrahi servis yatışını takiben hasta plastik cerrahi servisine transfer edildi. Toplamda 6 seans vak tedavisi ve sonrasında 3 hafta günlük pansumanla takip edilerek, yara yeri primer sütürasyon ve kısmi kalınlıkta deri grefti kullanılarak total olarak kapatıldı. Hasta bu operasyondan 3 hafta sonrasında taburcu edildi. Post op 1 aylık takibinde herhangi bir probleme rastlanmadı.

Tartışma ve Sonuç: Nekrotizan fasiit tanısında histolojik inceleme altın standart olarak kabul edilmektedir. Cerrahi endikasyon genellikle klinik bulgularla koyulur. Travmayla orantısız ağrı, bül oluşumu veya pembe-mor cilt rengi

değişimi gibi deri bulguları nekrotizan fasiitte görülen tipik bulgulardır. Herhangi bir kuşku cerrahı tetikte tutmalı ve radikal debridman için hızlı ve doğru bir karar verilmelidir[1]. Yapılacak cerrahinin gecikmesi, uygun antibiyotik tedavisi verilse de sepsis septik şok ve ölüm tablolarına yol açabilir. Literatürde, estetik operasyonlar sonrası gelişen sadece 18 nekrotizan fasit vakası bildirilmiştir. Bunların çoğu liposuction vakalarıdır[2]. Blefaroplasti[3,4,5], implant ile büyütme mamoplasti[6] ve sadece 1 kez bildirilmiş olan abdominoplasti[7]; diğer vakalardır. Nekrotizan fasiit nadir görülse de çok tehlikeli bir komplikasyon olması sebebiyle her zaman için estetik cerrahların aklında bulunması ve dikkatlice tanı konulup tedavi edilmesi gereken bir durum olarak karşımıza çıkmaktadır.

1 Sudarsky, L. A., Laschinger, J. C., Coppa, G. F., et al. Improved results from standardized approach in treating patients with necrotizing fasciitis. Ann. Surg. 206: 661, 1987.
2 Necrotizing Fasciitis in AestheticSurgery: A Review of the Literature. AestheticPlastSurg. 2017 Apr;41(2):352-358.
3 Suner IJ, Meldrum ML, Johnson TE, Tse DT (1999) Necrotizing fasciitis after cosmetic blepharoplasty. Am J Ophthalmol 128:367–368
4 Jordan DR, Mawn L, Marshall DH (1998) Necrotizing fasciitis caused by group A streptococcus infection after laser blepharoplasty. Am J Ophthalmol 125:265–266
5 Goldberg RA, Li TG (2002) Postoperative infection with group A beta-hemolytic Streptococcus after blepharoplasty. Am J Ophthalmol 134:908–910
6 Yusuf E, Steinrucken J, Nordback S, Trampuz A (2014) Necrotizing fasciitis after breast augmentation: rapid microbiologic detection by using sonication of removed implantsand microcalorimetry. Am J ClinPathol 142:269–272
7 Gaede FM, Ouazzani A, De Fontaine S (2008) Necrotizing fasciitis after abdominoplasty. PlastReconstrSurg 121:358–359

Anahtar Kelimeler: abdomioplasti, komplikasyon, nekrotizan fasiit

Resim1

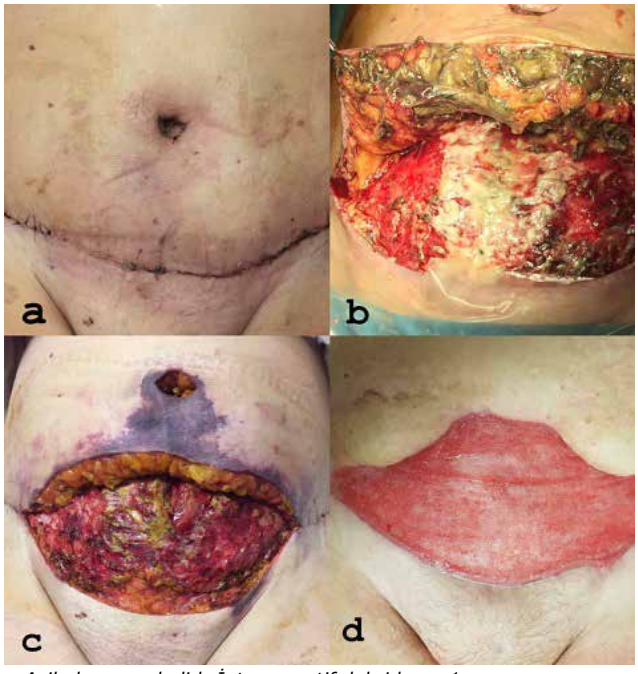

a:Acile başvuru hali b:İntraoperatif debridman 1. seans c:İntraoperatif debridman 2. seans d:Debridman ve vak tedavileri sonrası

PT-035
Inferior (piramidal) Pedikül Redüksiyon Mammoplastisi: Gigantomastide Güvenilir Bir Yöntem

Fatma Bilgen, Alper Ural, Mehmet Bekerecioğlu
Sütçü İmam Üniversitesi Tıp Fakültesi, Plastik Rekonstrüktif ve Estetik Cerrahi Ana Bilim Dalı, Kahramanmaraş

Giriş: Gigantomastia, kadınlarda memenin aşırı hipertofisi olarak tanımlanabilir. Ancak, gigantomasti denilebilmesi için eksize edilen doku miktarı konusunda tartışmalar vardır. Literatürde meme başına 1000 g ve meme başına 2000 g arasında değişen ağırlıkların her ikisi de gigantomasti olarak kabul edilmektedir (1,2). Aşırı meme dokusu sırt, boyun ve omuzlardaki ağrıya neden olurken, bu hastalarda genellikle intertrigo gözlenmektedir. Ayrıca vücut imge algısında, yaşam kalitesinde ve fiziksel aktivitelerinde bozulmalarda ortaya çıkabilmektedir. Genellikle neden tam olarak belli olmasa da birçok nedenle ortaya çıkabilmekte ve en sık idiopatik olarak görülmektedir (3,4).

Gigantomasti hastalarında uygulanan redüksiyon mamoplasti ameliyatları plastik cerrahlar için bir sorun haline gelebilmektedir. Aşırı büyük memelerin küçültülmesinde çeşitli teknikler tarif edilmiş olmasına rağmen, bunlar nekroz, hissizlik ve emzirmenin yetersizliği yanı sıra,nipple-areola kompleksinin (NAC) kaybına neden olabilmektedir. Geleneksel yaklaşım olarak amputasyon ve free nipple grefti uygulanırken, dokuların ve özellikle NAC vaskularitesinin ve hassasiyetinin korunması önemlidir (2,5).
Çalışmada, meme başına 1 kg'dan fazla doku rezeksiyon yapılan hastalarda, inferior piramidal pediküllü meme küçültme sonuçların retrospektif olarak değerlendirilmesi amaçlamaktadır.

Hastalar ve Yöntemler: Çalışmaya, Eylül 2015 ve Eylül 2018 tarihleri arasında, gigantomasti nedeniyle opere edilen 72 hasta dahil edildi. Tüm hastalara inferior piramidal pedikül ve revers T skar tekniği ile redüksiyon mammaplasti operasyonu uygulandı. Retrospektif olarak planlanmış olup, hasta verilerine hastane otomasyon sisteminden ulaşılmıştır. Çalışmaya dahil edilen tüm hastaların meme başına eksize edilen doku miktarı 1 kg ve üzerinde olup, tüm meme küçültme operasyonları aynı iki plastik cerrah tarafından yapılmıştır.
Çalışmaya dahil edilen tüm hastaların yaş, kilo, boy, vücut kitle indeksi (BKİ), medikal komorbiditeleri (diyabet ve tütün kullanımı, vb.), preoperatif ölçüm değerleri (özellikle orta klavikula-meme ucu mesafesi), rezeke edilen meme doku miktarları ve postoperatif gözlenen komplikasyonları (özellikle meme başı ve / veya areola nekrozu) değerlendirilmiştir.
Tüm hastalar genel anestezi altında operasyona alındı ve rezeke edilen tüm dokular histopatolojik incelemeye gönderildi. Tüm hastalara profilaktik amaçlı preoperatif tek doz sefazolin uygulandı. Postoperatif takiplerde, ameliyattan 1 hafta, 1 ay, 3 ay, 6 ay ve 12 ay sonra kontrollere çağrılarak klinik muayeneleri ve fotografik dokümantasyonları yapıldı. Postoperatif takip süresi 6 ay ile 42 ay arasında değişmekteydi.
Ameliyat sonrası tüm hastaların ameliyatla ilgili kozmetik ve fonksiyonel memnuniyetleri (1) çok memnun değil, (2) memnun değil, (3) ne memnun ne de memnun değil, (4) memnun veya (5) Çok memnun olacak şekilde beş puanlık bir ölçekle değerlendirildi.

Cerrahi Teknik: Preoperatif cilt çizimleri, hasta ayakta dururken Wise ve McKissock modeline benzeyen esnek bir anahtar deliği deseni (filmden yapılmış) kullanılarak yapıldı. İlk olarak sternal çentikten umbilikusa düz bir çizgi ile orta hat belirlendi. Sonrasında klaviküler nokta

orta hattan 7.0-7.5 cm laterale olacak şekilde ayarlandı. Mid breast meridyen, klaviküler noktadan NAC'ye kadar işaretlendi. Yeni meme başı, klaviküler noktadan 19 ila 22 cm uzağa yerleştirildi ve yeni areola, bu noktada yarıçapı 4-4,5 cm olacak şekilde işaretlendi. Flep kenarlarının dikey uzunluğu 7-8 cm olarak ayarlandı. Lateral fleplerin medial kenarlarının açısı genellikle 900 olacak şekilde belirlendi (Resim 1).

Bulgular: Çalışmaya 21-61 (ortalama:41.1) yaş arası 72 hasta dahil edildi. Hastaların boyları ortalama 158,2 cm (range, 155-173 cm), vücut kitle indeksi ortalama 34,2 (range, 28-40) ve ağırlıkları ortalama 78,3 kg (aralık, 65 ila 115 kg) idi. Ameliyat öncesi yapılan ölçümlerde, midklavikular noktadan meme ucu mesafesi solda 36,2 cm (34 - 44 cm), sağda 37,4 cm (34-45 cm) tespit edildi. Operasyon süresi 2 saat 20 dakika ile 3 saat 20 dakika arasında değişirken ortalama operasyon süresi 2 saat ve 46 dakika idi. Hastaların hepsinde mammoplasti işlemi inferior piramidal pedikül ile yapıldı. Çıkarılan meme dokularının ortalama ağırlığı solda 1640 g (range, 1100-2240 g) ve sağda 1586 g (range, 1120-2460 g) idi. Rezeke edilen dokuların histopatolojik incelemesinde malignite saptanmadı (tablo 1). Çalışmada, hipertrofik skar, % 4,16 oranı ile en sık gözlenen komplikasyondu (n = 3). Hipertrofik skar olan hastalardan bir tanesine elektif skar revizyonu uygulandı. Hiçbir hastada total NAC nekrozu veya cilt fleplerinde nekroz görülmedi. Bir hastada minimal parsiyel NAC nekrozu izlendi. Hiçbir hastada hematom görülmedi. İki hastada dikey skarda yara ayrılması görüldü ve sekonder iyileşmeye bırakılarak, günlük pansumanlarla tedavi edildi. Tüm hastaların 1. Yılda estetik ve fonksiyonel memnuniyet oranları değerlendirildi. Memnuniyet oranı %88 idi. (%4,38 memnun/çok memnun).

Sonuç: İnferior piramidal pedikül tekniği, diğer mammoplasti tekniklerine kıyasla, değişen derecelerde birçok meme boyutunda güvenilir şekilde kullanılan ve tatmin edici sonuçlar elde edilen bir yöntem olarak tanımlanabilir. Çoğunlukla meme kontur ve volümü, nipple projeksiyonu, nipple duyusu ve laktasyon potansiyeli diğer daha iyi skar oluşturan tekniklerle karşılaştırıldığında çok daha iyi olduğu görülmektedir. Sonuç olarak, inferior piramidal pedikül tekniği, redüksiyon mammoplasti uygulanan gigantomasti hastalarında, nipple hissini ve laktasyon potensiyelini koruyan, komplikasyon oranı düşük, güvenilir bir yöntemdir.

Kaynaklar

1. Wolfswinkel EM, Lemaine V, Weathers WM et al. Hyperplastic breast anomalies in the female adolescent breast. Semin Plast Surg 2013;27:49–55.
2. Ulusal BG, Ince A. In Pursuit of Effective Volume Reduction and Enhanced Aesthetics for Treatment of Gigantomastia Using Superior Dermoglandular Pedicle. Aesth Plast Surg 2018;42:412–421.
3. Azzam C, De Mey A. Vertical scar mammaplasty in gigantomastia: retrospective study of 115 patients treated using the modified Lejour technique. Aesthet Plast Surg 2007;31:294–298.
4. Lacerna M, Spears J, Mitra A et al. Avoiding free nipple grafts during reduction mammaplasty in patients with gigantomastia. Ann Plast Surg.2005;55:21–24.
5. Dafydd H, Roehl KR, Phillips LG et al. Redefining gigantomastia. J Plast Reconstr Aesthet Surg 2011;64:160–163.

Anahtar Kelimeler: gigantomasti, inferior piramidal pedikül, mamoplasti

resim 1

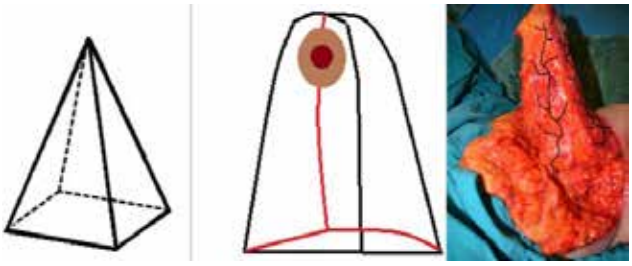

inferior piramidal pedikülün çizim ve vaskülarizasyonu

tablo 1

	ortalama	aralık
yaş (yıl)	41,1	21-61
Vücut kitle indeksi (kg/m2)	34,2	28-40
rezeke edilen toplam doku ağrlığı (her meme başına)gr	22	6-48
Preopertif midklavikuler nokta nıpple mesafesi (cm)	1640 (sol) 1586 (sağ)	1100-2460
Postoperatif ortalama takip süresi (ay)	37,4 (sol) 36,2 (sağ)	34-45

Hastaların özellikleri

PT-036
Suctıon Yardımlı Lipektomi Yapılan Hastalarda Kan Lipoprotein Düzeyindeki Değişiklikler

Adnan Menderes, Hüseyin Emre Ulukaya, Merve Özger, Oğuz Eker, Alper Geyik
Dokuz Eylül Üniversitesi Tıp Fakültesi, Plastik, Rekonstrüktif ve Estetik Cerrahi, İzmir

Giriş: Suction yardımlı lipektomi(liposakşın) ilk kez 1921 de Dujarrier tarafından yapılmıştır. Uterus küreti kullanılan bu işlemde diz bölgesindeki yağların alınan balerinin femoral arterinde yaralanma olmuş ve ampütasyon ile sonuçlanmış. Daha sonrası bu işlem için künt uçlu çok delikli kanüller geliştirilmiş. Bu kanüllerin daha az yumuşak doku travması oluşturması, manüplasyon kabiliyetini arttırması, daha az yüzeyel irregülariteye neden olması, vasküler yapılara zarar vermemesi gibi avantajları bulunmaktadır. İnsanda yağ birikimi önce hücre boyutunun artmasına neden olur ki buna hipertrofik obezite denir. Bu aşamada yağ hücre sayısında artış olmaz. Obesite çok arttığı zaman ise yağ hücre replikasyonu gerçekleşir ki buna ise hiperplastik obesite denir. Hiperplastik faz diyet ve egzersize dirençlidir.

Çünkü adiposit içeriği azalsa bile hücrelerin sayısında azalma olmamaktadır. İnsanda yağ asidi kompoziyonuda vücut bölgeleri arasında farklılıklar göstermektedir. Abdominal bölge yağ dokusu satüre yaş asitlerinden zengin iken uyluk bölgesi daha çok satüre olmayan yağ asitlerinden zengindir. Vücutta lipoproteinler, yağ asitleri ve trigliseridler kendi içinde bir denge halinde bulunmaktadır. Vücuttan uzaklaştırılan yağ asitleri nedenli bu denge yeniden oluşmakta bunu sonucu olarak lipoproteinler, yağ asitleri ve trigliseridler kandaki yeni düzeylerine gelmektedir.

Yüksek seviyeli trigliserid, düşük dansiteli lipoprotein(LDL) ve düşük seviyeli yüksek dansiteli lipoprotein (HDL) ile kardiyovasküler risk arasında bir ilişki bulunmaktadır. Literatür incelendiğinde liposakşın sonrası lipoproteinlerin yeniden düzenlenmesiile ilgili sınırlı çalışma bulunmaktadır.

Bu çalışmanın amacı, liposakşın sonrası lipoproteinlerin yeniden düzenlenmesini araştırmak ve olası biyokimyasal değişimleri literatür eşliğinde tartışmaktır

Gereç ve Yöntem: Kliniğimize başvuran Ocak 2018- Ağustos 2019 tarihleri arasında liposakşın yapılan 25 hastanın preoperatif lipit (Trigliserid, LDL, HDL, Total Kolesterol) profilleri ölçüldü. Bütün operasyonlarda suction assisted liposakşın (SAL) ve süpervet teknik kullanıldı. Lipoaspirat miktarları kaydedildi. Postoperatif dönemde 1. ay ve 3. ay sonrası lipit profilleri tekrar değerlendirildi ve karşılaştırma yapıldı. Hastaların yaşı, ameliyat öncesi vücut kitle indeksi, liposakşın yapılan anatomik bölge ve elde edilen aspirat miktarları ayrı ayrı kaydedildi. Sonuçlar istatistiksel olarak değerlendirildi. Bariatrik cerrahi geçiren hastalar çalışma dışında tutuldu.

Bulgular: Değerlendirmeye alınan olgulardan 21'i (%84) kadın, 4'ü (%16) erkek idi. Çalışmaya dahi edilen olguların yaş ortalaması 42,6 olarak saptandı. Erkeklerin vücut kitle indeksleri ortalaması kadınlardan fazla idi. En çok abdomen ve flank bölgelerine liposakşın işlemi yapıldı. Özellikle abdomen bölgesine yapılan ve lipoaspiratın 300 cc üzerinde HDL kolesterol değerinde anlamlı artış, LDL değerinde azalma ile birlikte total kolesterol değerinde anlamlı değişiklik saptanmadı.

Sonuç: Anatomik bölgeye göre değişiklik göstermekle birlikte yapılan liposakşın işlemi HDL kolesterolü arttırması, LDL kolesterolü düşürmesinden ötürü hastanın yüksek kolesterol nedenli ortaya çıkacak metabolik ve sistemik komplikasyonları azaltabilir.

Anahtar Kelimeler: Kolestrol, lipoprotein, liposakşın

PT-037
Meme Dolgusu Sonrası Augmentasyon Mastopeksi

Adnan Menderes, Selin Güler,
Hüseyin Emre Ulukaya, Süleyman Çakmak,
Safa Eren Atalmış, Can Karaca
Dokuz Eylül Üniversitesi Tıp Fakültesi, Plastik, Rekonstrüktif ve Estetik Cerrahi, İzmir

Giriş: Meme dolguları kolay uygulanımı, genel anestezi gerektirmemesi, hastaların meme ölçülerine kendi karar verebilmesi ve hızlı iyileşme açısından avantajlı bir yöntem olarak görülmektedir. Ancak bu enjekte edilebilir dolgularla birlikte geçmiş çalışmalarda yüksek komplikasyon oranları bildirilmiştir.
Bu olgu sunumunda bilateral meme dolgusu yapılan hastanın işlem sonrası 4. yılında yapılan meme augmentasyon işleminde gözlemlenen meme dolgusunun anatomik ve patolojik sonuçları sunulmaktadır.

Olgu Sunumu: Memelerde küçüklük şikayeti ile kliniğimize başvuran 31 yaşında kadın hastanın, bilinen herhangi bir endokrinolojik veya genetik hastalığı ve hormon kullanım öyküsü bulunmamaktadır. Toplamda 1 gebelik öyküsü olan, canlı doğum ve emzirme öyküsü bulunan hastanın memeye yönelik geçirilmiş herhangi bir cerrahi işlem ve geçirilmiş meme hastalığı öyküsü bulunmamaktadır. Hastanın yaklaşık 5 yıl önce dış merkezde geçirilmiş bilateral memelere 150'şer mililitre Aquafiller dolgu maddesi enjeksiyon öyküsü mevcut. Hastanın ameliyat öncesi yapılan muayenesinde; sağ meme midklavikla-nipple mesafesi 19 cm, incisura jugularis-nipple mesafesi 19 cm, inframammarian sulkus-nipple mesafesi 7cm, areola çapı 4,5 cm olarak saptandı.Sol meme midklavikla-nipple mesafesi 19 cm, incisura jugularis-nipple mesafesi 18,5 cm, inframammarian sulkus-nipple mesafesi 6,5 cm, areola çapı 4 cm olarak saptandı.İki nipple arası mesafe 19 cm olarak saptandı. İnspeksiyonda sağ meme volümünün sol memeye göre daha fazla olduğu izlendi. Sağ meme inframammarian sulkusta insizyon planlanan bölgede palpasyonla ele gelen yaklaşık 1,5 cm mobil kitle saptandı, yine sol meme areola süperomedialinde palpasyonla yaklaşık 2 cm'lik kitle palpe edildi. Bilateral memelerin inframamammarian sulkus 1 cm üzerinde meme meridyeni üzerinde olacak şekilde dolgu kanül giriş yerine sekonder olduğu düşünülen ciltte yaklaşık 3 mm'lik skarları izlendi. Hastaya mevcut cilt ve doku kalınlığının yeterli olmadı nedeniyle inframammarian sulkus insizyonu ile subfasiyal planda augmentasyon mammaplasti planlandı. Sağ memede yapılan insizyon ardından gland planına düşüldüğü sırada palpe edilen mevcut kitleni dolgu materyaline sekonder olduğu izlendi. Kitleden insizyona sekonder jel yapıda beyaz madde deşarjı görüldü. Subglanduler planın disseksiyonu sırasında bir çok alandan benzer şekilde dolgu maddesi deşarjı izlendi. Yine dolgu maddesine komşu meme dokusunda dejeneratif değişiklikler izlendi. Dolgu maddesinin protezle temasını önlemek üzere kas altı planda disseksiyona geçildi. Kas altı poş oluşturuldu. Sol memede insizyon ardından kas altı poş oluşturmak üzere disseksiyon yapıldığı sırada dolgu maddesinin kas altı plana da enjekte edilmiş olduğu izlendi. Dolgu maddesi aspire edildi. Her iki poşa serum fizyolojik, rifosin ve gentamisinli yıkama ardından meme protezi, kas altı plana yerleştirildi.

Tartışma: Meme dolgusu uygulama kolaylığı ve hastanın morbiditesinde oluşturduğu azalma nedeniyle, hastalar tarafından tercih edilebilmektedir. FDA onayı olmayan Aquafiller gibi dolgular ülkemizde de uygulanmaktadır. Hastaya enjekte edilen aquafiller jel %98 salin ve %2 poliamid jel içeren bir dolgu olup, bir kanül yardımı ile her memeye 100-200 cc enjekte edilebilmektedir. Yine bu dolguların kullanımları komplikasyonları nedeniyle bazı ülkelerde yasaklanmıştır.Dolgu enjeksiyonu random bir şekilde herhangi bir görüntüleme yöntemi kullanılmaksızın yapılmaktadır. Yine bazı yayınlarda bu uygulamanın ultrason eşliğinde yapılmasını önermektedir. Dolgu jellerinin subpektoral plan, pektoral kas içi gibi komşu dokulara sızma gösterdiği ve hatta vasküler kompartmana geçtiği gösterilmiştir. Tarafımızca sunulan olguda önceki yayınlarda belirtildiği şekilde enfeksiyon şeklinde aktif yakınmalara neden olmamakla birlikte, hastanın memelerinde asimetri ve palpasyonla dolgu maddesine bağlı palpabl kitleler izlenmiştir. Yine bu hastada uygulanan dolgu maddesinin protezle etkileşimin sonuçları bilinmediğinden poş seçeneği değiştirilmiştir.
Ancak bu olguda da diğer yayınlarda belirtildiği üzere dolgu maddesinin subkutan plana enjeksiyonu veya maddenin subpektoral plana sızması izlenmiştir. Memeye dolgu öyküsü ile başvuran hastalarda özellikle meme cerrahisi talebi bulunması durumunda, bahsedilen durumlar göz önünde bulundurulmalı, mastopeksi, augmentasyon gibi operasyonlar planlanırken çeşitli planlarda dolgu maddesiyle karışabileceği öngörülmeli ve operasyon planları revize edilmelidir. Memede inflamasyon süreçleriyle başvuran hastalarda ise dolgu öyküsü sorgulanabilir.

Sonuç: Meme dokusuna uygulanan dolgu uygulamaları sonrasında gerçekleştirilecek sekonder meme augmentasyonu gibi alloplastik materyal kullanılan olgularda hem ameliyat sırasında, hem de ameliyat sonrasında sorunlara yol açabilir.

Anahtar Kelimeler: Augmentasyon, dolgu, meme

PT-038
Bilinmeyen Yapıda Dolgu Uygulanması 10 yıl Sonrası Gelişen Komplikasyon

Serkan Kaya, Erinç Evrensel, Semih Yıldız, Ahmet Kürşat Yiğit, Nesibe Sinem Çiloğlu
SBÜ Haydarpaşa Numune Eğitim ve Araştırma Hastanesi, Plastik Rekonstrüktif ve Estetik Cerrahi Kliniği, İstanbul

Giriş: Kozmetik amaçlı uygulanan prosedürler arasında dolgu uygulamaları, dünya genelinde botokstan sonra ikinci sırayı almaktadır[1]. Dolgu uygulaması, yüksek memnuniyetle sonuçlanması halinde hastanın yaşam kalitesini önemli ölçüde arttırmakla beraber komplikasyon gelişmesi halinde hem hasta hem de doktor açısından yoğun şekilde endişe ve stres kaynağı olmaktadır. Dolguya bağlı komplikasyonlar, başlangıç zamanına göre; hemen başlayan (ilk gün), erken dönem(2 hafta içinde) ve geç dönem (2 haftadan sonra) komplikasyonu olarak 3'e ayrılmaktadır. Geçici dolgular, granülom gibi geç dönem komplikasyonlarına nadiren sebep olurlar ve bu ihtimal sürenin artmasıyla oldukça azalmaktadır[2]. Bu sunumda çeşidi bilinmeyen dolgu materyalinin uygulanışından 10 yıl sonra ortaya çıkan komplikasyonun yönetimi ile beraber olası dolgu materyali hakkında bilgi sunulacaktır.

Olgu: 35 yaşında yabancı uyruklu kadın hasta sol yüz görünümünü ileri şekilde etkileyen şişlik ile polikliniğimize başvurdu. Türkçe bilmeyen hastanın eşi aracılığı ile, 1 sene önce bilateral malar bölgede sert nodüler lezyonlarının olduğu, 1 ay önce sağ malar bölgeye çocuğunun çarpması ile bu bölgedeki lezyonun büyümeye başladığı öğrenildi. Yine bu bölgelere 10 sene önce Suriye'de, 1 sene etki süresi olduğu söylenen bir dolgu uygulandığı öğrenildi. Suriye'deki yakınlarından "Fosyderm" isimli yapısı bilinmeyen Çin menşeili bir dolgu türünün uygulandığı öğrenildi. İnternet üzerinden, oldukça kısıtlı ve güvenilirliği şüpheli olan bilgiler doğrultusunda firmanın mevcut ürünlerinin hyaluronik asit yapılı olduğu öğrenildi. Muayenesinde sol yüz yarımında, farklı boyutlarda multiple lobuler şekilde olan ve cildi gerginleştiren lezyonunun ağız içinde bukkal mukozayıda gerginleştirdiği izlendi. Isı artışı ve hiperemi izlenmeyen ve ateş bulgusu olmayan hastanın tahlil sonuçlarında infeksiyon lehine belirgin bir patoloji saptanmadı. 1 ay önce başka bir merkezde yapılan patoloji sonucu "keratinize materyal" olarak raporlanan hastanın lezyonu drene edilerek kültüre gönderildi ve histopatolojik inceleme tekrarı için doku örneği alındı. Proflaktik olarak klaritromisin başlanan hasta kapalı drenaj ve yıkama ile takip edilmektedir.

Tartışma: Hastanın verdiği bilgiler, hayluronik asit yapılı bir dolguyu göstermekle beraber, elde edilen bulgu ve semptomlların gelişim süreci biyodegradasyon olmayan bir dolguyu akla getirmektedir. Literatürde benzer semptomlarla başvuran hastalar incelendiğinde; hastanın öyküsü ve bulguları, poliakrilamid (Aquamid) ve polialkilimid (Bio-Alcamid) ile paralellik göstermektedir. Ayrıca son yıllarda raporlanma miktarında artış izlenen, poliakrilamid dolgu uygulaması sonrası gelişen geç dönem komplikasonlar ile belirgin benzerlikler taşımaktadır. Poliakrilamid dolgular; yapısında %2.5 çapraz bağlı poliakrilamid bulunan hidrojel yapıya sahip, biyouyumluluk gösteren nontoksik bir polimedir. Literatürde Fasyal atrofi ve vücut şekillendirme için uygulanmaktadır. Uzun dönem takiplerde %80lere varan nodül gelişimini bildiren makaleler olsa da; mevcut literatürde genel olarak 5 yıla kadar takip edilen hastalarda, düşük oranlarda komplikasyon gelişmesi sonucunda, genel olarak güvenilir ve öngörülebilir sonuçlar belirtilmekte, ve nodül oluşumunun sebebini mikrobiyal ajanlara ve biyofilm formasyonuna bağlamaktadır. Bununla beraber Rauso ve arkadaşları da takip ettiği hastaların bazılarının 10 yıl sonra komplikasyonlar ile tekrar başvurduklarını belirtmiştir. [3,4]

Sonuç: Dolgu uygulamalarında kullanılan maddelerin hem üretim kalitesine hem de dolgu materyaline bağlı olarak 10 yıl sonrasında dahi komplikasyonlar ile başvurabilmektedir. Öncelikli olarak antibiyoterapi, drenaj ve sınırlı debridman ile takip edilerek tatminkar bir düzelme sağlanmakta; hasta ile insizyonlar istişare edilerek gereğinde nodüler formasyonların çıkarılmasına karar verilmelidir.

Kaynakça

1 *American Society of Plastic Surgeons. (2019). Plastic Surgery Statistics. American Society of Plastic Surgeons: https://www.plasticsurgery.org/documents/News/Statistics/2018/plastic-surgery-statistics-report-2018.pdf adresinden alındı*
2 *Radu, A., & Quereshy, F. A. (2019). Cosmetic Fillers. B. M. Towne, & P. Mehra içinde, Neurotoxins and Fillers in Facial Esthetic Surgery (s. 59). Hoboken, NJ: Wiley-Blackwell.*
3 *Rauso, R., Albani, G., Salini, C., Rugge, L., Chirico, F., & Tartaro, G. (2019). Continuum: Late Onset Complications Secondary to Polyacrylamide Hydrogel-Based Filler for Rehabilitation of HIV-Related Facial Lipoatropy. Aesthetic Surgery Journal, NP152-NP155.*
4 *Rauso, R., Califano, L., Rugge, L., Chirico, F., & Tartaro, G. (2018). Late Onset Complications Secondary to Polyacrylamide Hydrogel-Based Filler for Rehabilitation of HIV-Related Facial Lipoatropy. Aesthetic Surgery Journal, NP170-NP174.*

Anahtar Kelimeler: Dolgu Komplikasyonları, Polikarilamid Dolgu, Geç Dönem Komplikasyon

Olgu Resimleri

Hastanın preop ve postop erken dönem sonuçları. Hastanın tedavisi devam etmekte.

PT-040
Rino-Orbital Mukormikoz Sonrası ALT Serbest Flep ile Orbita Rekonstrüksiyonu: Olgu Sunumu

Vedat Can İşler, Özlenen Özkan, Ömer Özkan
Akdeniz Üniversitesi Tıp Fakültesi, Plastik, Rekonstrüktif ve Estetik Cerrahi Ana Bilim Dalı, Antalya

Giriş: Rino-orbital mukormikoz vakaları immünokompromize hastalarda görülebilen, Mucorales türü mantarların neden olduğu nadir bir klinik tablodur. Paranazal sinüslerde lokalize olabilen, çevre dokulara agresif invazyon gösteren bu patojenin tedavisinin gecikmesi ölümle sonuçlanabilmektedir. Mantar sporları paranazal sinüslerin orbitaya anatomik olarak yakınlığı sebebiyle orbitaya yayılım gösterebilmektedir. Tedavide enfekte kraniofasiyal yapılara yönelik erken dönemde yapılan agresif,geniş cerrahi debridman büyük önem taşımaktadır. Debridman sonucunda 3 boyutlu geniş defektler oluşmaktadır. Bu vakada kliniğimizde sol orbital kavitede mukor enfeksiyonu nedeniyle sol gözün ekzantrasyonu ve geniş debridman yapılan hastanın defekti alt flebi kullanarak rekonstrükte edildi.

Vaka: 17 yaş all tanılı kadın hasta; sol rino-oorbital mukormikoz tanısıyla göz doktorları tarafından sol orbita ekzantrasyonu yapılmış hastanın kalan enfekte dokuları seri debridmanlarla çıkarıldı. Hastanın Maksiller kemik anterior duvarı infrarimi de içerecek şekilde,etmoid kemik ve sert damağa kadar olan nekroze dokular eksize edildi. Hastanın 2.ameliyatında nazal kemik ve orbita üst ve medial duvarı çıkarıldı. nazofrontal sütür ile ilişkili frontal kemik enfekte olduğu görülen etmoid kemik kribriform plate'e kadar temizlendi. Aşağıda nazal kemiğin pruvasına kadar alındı. Seri debridmanlar sonucu oluşan defekt günlük pansumanlarla ve anti fungal tedavi ile rekonstrüksiyona uygun hale gelene kadar takip edildi. Defektin rekonstrüksiyona uygun hale gelmesi sonucu onarım amacıyla ALT serbest flep ile defekt onarımı operasyonu planlandı. Sol uyluk anterolateralinden planlanan 25x12 cm ebatlarında ALT flebi pedikülü 12 cm olarak kaldırıldı ve defekte inset edildi. Flebin pedikülü sol maksiler alandan sol submandibular alana oluşturulan tünelden geçirildikten sonra fasiyal arter ve vene anastamozu yapıldı. Post operatif 1. Gününde oluşan hematom nedeniyle arteriyal yetmezlik gelişmesi üzerine hasta revizyona alındı. Arter anastomozu yenilendi. Sonraki takipleri herhangi bir komplikasyon gözlemlenmedi. Hastaya ilerleyen süreçte doğal bir yüz görüntüsü elde edilebilmesi amacıyla epitez uygulaması planlanmaktadır. Literatürde Mukormikoz enfeksiyonu sonrası flep aracılı defekt rekonstrüksiyonu ile ilgili az sayıda vaka bulunmaktadır. Mukormikoz enfeksiyonun tedavisi amacıyla yapılan debridmanlar sonucu oluşan defektin serbest flepler ile onarımına ilişkin literatürde toplamda 16 vaka mevcuttur. Bu vakaların 8'inde serbest flep aracılı orbita rekonstrüksiyonu gerçekleştirilmiş olup; vakaların sadece 4'ünde ALT aracılı rekonstrüksiyon gerçekleştirilmiştir.

Sonuç: Mukormikoz enfeksiyon tedavisi amacıyla yapılan ekzantrasyon ve debridmanlar sonucu oluşan 3 boyutlu sinoorbital defektlerin rekonstrüksiyonunda latissimus dorsi, rectus abdominis, rectus femoris, gracilis gibi kas fleplerinin kullanımı çeşitli araştırmalarda bahsedilmiştir. Bu flepler sadece kas flebi olarak veya üzerindeki cildi içeren muskulokütan flepler olarak planlanabilmektedir ancak mevcut kaviter defekti kapatmakta yeterli olamayabilir. Alt fasyokutanöz flebi, orbital kavitedeki defektin onarımında yüksek hacim kaplama özelliğiyle ve düşük donör alan morbiditesi nedeniyle başarılı bir tercih olabilir. Debridman ve rekonstrüksiyon zamanlaması hasta hayatı açısından planlanması en önemli noktadır. Bir fasyokutan flep olan alt flebi de epitez yerleştirilmesi için atrofiye gitmemesi ve gerekli doku yastığı sağlaması açısından kas flebine üstünlüğü olduğuna inanmaktayız

Anahtar Kelimeler: Alt flep, Orbita rekonstrüksiyonu, Rino-orbital mukormikozis, Serbest Flep

Vaka: 17 yaş, Kadın, ALL tanılı

PT-042
Serbest Radial Önkol Fasya Flebiyle Septokolumellar Rekonstrüksiyon

Emrah Kağan Yaşar, Can İlker Demir, Alper Aytaç, Murat Şahin Alagöz
Kocaeli Üniversitesi Tıp Fakültesi, Plastik Rekonstrüktif ve Estetik Cerrahi AD, Kocaeli

Giriş: Burun yüzün kozmetik algısında asla göz ardı edilemeyecek bir öneme sahiptir. Alt ünitelere göre yapılacak rekonstrüksiyonlar kozmetik sonuçları daha ileriye götürür. Kolumellar bölgede konjenital eksiklikler olabileceği gibi tümör cerrahisi sonrasında ve travmatik kayıplar oluşabilir.(1) Septal kartilaj ve mukozal, medial krural kartilaj ve kolumellar cilt eksiklikleri ayrı ayrı ya da birlikte olabilir. Deri greftleri, komposit greftler, washio flep, nasolabial bölge flepleri, özellikle alın flebi ile serbest flepler prefabrikasyonlu veya prefabrikasyonsuz rekonstrüksiyonda tercih edilebilecek yöntemlerdir. (23456) Bölgesel flep seçeneklerinin azlığı ve mikrocerrahi yöntemlerin teknik zorlukları nedeniyle literatürde kolumellar alt ünite rekonstrüksiyonu en zorlu bölge olarak tarif edilir. (2)

Metod: Vaka 1:
24 yaşında kadın hasta konjenital kolumellar agenesi mevcuttu. Fizik muayenesinde kolumellar cilt, medial krural kıkırdaklar, septal kıkırdağın kaudali ve kaudal septal mukoza agenezi nedenli değerlendirildi. Alınan hikayesinde henüz 7 aylıkken doğduğu, doğumda kolumellar bölgesinde disorganize bant şeklinde bir yapının olduğu ve YBÜ`de takip edilirken bu yapının spontan nekroz ile ortadan kalkmış olduğu öğrenildi.
Yapılan nazal bölge ayrıntılı muayenesinde kıkırdak septumun kaudalinin agenetik olduğu, anterior nasal spine`nın olmadığı, bilateral soft tianguler fossalarda alt kıkırdakların sonlandığı ve bilateral medial krural kıkırdakların olmadığı, bu bölgenin cilt örtüsünün rudimenter olarak mukozaya doğru ilerlediği görüldü. Septumun mevcut kısmı ve upper lateral kıkırdakların destekleri nedeniyle vestibüler açıklıkta daralma veya alar dalgalanma olmadığı ve nasal dorsumun tipe kadar stabil kalabildiği görüldü. Sagittal düzlemde yaklaşık olarak 2,5 x 5 cmlik kompleks bir defekt vardı. Hastaya kaudal septal kıkırdak greftleriyle L strut olarak tariflenen çatının oluşturulması ve radial önkol serbest fasya flebiyle mukozal ve kolumellar bölge yumuşak doku rekonstrüksiyonu planlandı. Sol üst ektremite Allen

testinde ulnar arter dominansı izlendi ve Renkli doppler ultrasonografiyle bilateral olarak akım yönleri, akım hızları ve akım formları normal olarak değerlendirildi. Operasyonda rudimenter cilt flepleri, mukoza sınırından diseke edildi ve üstte burun tip bölgesi cilt flebine, altta kolumellolabial base bölgesine dahil edilerek korundu. Septal kıkırdak greftleri alınarak L strut oluşturuldu ve maksiller spine bölgesinde periost tespitleri yapıldı. Sağ alar base tabanında mukozadan girilerek apertura piriformis tabanına ulaşıldı ve sağ mandibula korpusuna doğru cilt altı diseksiyon yapıldı. Sağ submandibuler insizyonla fasiel arter ve ven ortaya konduktan sonra cilt altı diseksiyon ile pedikül için tünel oluşturuldu. Radial önkol serbest fasya flebi, kıkırdak dokuyu örtecek ve kaudal septumu rekonstrükte edecek şekilde 5 x 5 cm olarak planlandı. Uzunlukları minimum 15 cm olmak üzere radial arter ve konkomitan venleri ile birlikte flep kaldırıldı. Pedikül tünelizasyonu sonrası tam flep adaptasyonu ve mikroanastomozlar sonrası rekonstrüksiyon, rudimenter cilt fleplerinin karşılıklı onarılmasıyla ve tamponların yerleştirilmesiyle tamamlandı. Tünel pernröz drenlerle flep donör sahası hemovak drenlerle kapatıldı. Peroperatif dönemde pulsasyonun varlığı dahi rahatça izlendi. Mukolizasyon ve cilt epitelizasyonunun olması amacıyla deri greftlemesi yapılmadı ve pomad emdirilmiş burun tamponları günlük değiştirildi. 7 günlük hospitalizasyon süresinde yakın takipleri yapıldı ve herhangi bir komplikasyonla karşılaşılmadı.

Vaka 2: 36 yaşında yabancı uyruklu erkek hasta savaş esnasında patlamada yaralanmış olduğu ve daha önceden preekspande alın flebiyle burun rekonstrüksiyonu operasyonu olduğu öğrenildi. Farklı olarak burun dorsumundan sağ lower lateral kıkırdağa uzanan deprese skar hattının olduğu, kıkırdak septumun kemik septuma kadar mevcut olmadığı yaklaşık 2x 4 cmlik fistül olduğu, medial krural kıkırdakların olmadığı, kolumellar bölgede cildinin düzensiz ve yetersiz olduğu, üst 1/3 seviyede içe kıvrılarak katlanmış bir şekilde bulunduğu izlendi. İlk vakada olduğu gibi benzer hazırlıklar sonrası ek olarak operasyona kostokondral kıkırdak greftleriyle kıkırdak çatı oluşturulmasıyla başlandı. Yine benzer şekilde radial önkol serbest fasya flebi pedikülü cilt altından tünelize edilerek sol fasiyel arter ve vene anastomoze edildi. Kolumellar cilt flebi mukozal taraftan yaklaşılarak diseke edildi ve flep adaptasyonu sağlandı. Kaudal septal sütürler ile tespitler tamamlanması sonrası ilk vakaya benzer kapamalar, drenler ve burun tamponları uygulandı.

Bulgular: İlk 10 gün boyunca düzenli tampon değişimleriyle toplamda 2 ay takip edilen hastalarda enfeksiyon, nekroz ve septal perforasyon izlenmedi. Mukolizasyonları tamamlanması sonrası kadın hastada flep sağlam cilde göre eritemli görünümündeydi. Erkek hastada ise mevcut kolumellar cilt nedenli daha olumlu bir sonuç gözlendi. Septomukozal defektin ileri boyutta olması nedeniyle kaudal bölgedeki flep kalınlığının fazlalılığı ve postoperatif ödem nedenli nasal pasajda kısmi tıkanıklıklar mevcuttu. Kıkırdak çatı deviasyonları nedenli kolumellar deviasyon olmasına rağmen septal perforasyon izlenmedi. Her iki hasta için de takipte revizyonlar planlandı.

Sonuç: Konjenital veya akkiz olarak ortaya çıkan septokolumellar komplike defekt rekonstrüksiyonu zorlu bir bölgedir. Bölgeyi rekonstrükte ederken nasal pasajların mümkün olduğunca açık bırakılması gerektiğinden yapı oalrak ince flebe ihtiyaç vardır. İlk düşünülmesi gereken lokal flep seçenekleri defekt boyutları ve ihtiva ettiği doku çeşitliliği arttıkça daralmaktadır. Prefabrike alın flepleri ile kolumellar cilt rekonstrüksiyonu mümkünken mukoza rekonstrüksiyonu mümkün olamayabilir ve donör saha skatrisyel morbiditesi vardır. Temporal fasya serbest flebi bir seçenek olmakla birlikte pedikülü kısadır, spazma uğrama riski daha fazladır ve donör sahanın skatrisyel mobiditesi olağandır. Benzer kalınlıkta ve esneklikte olup, uzun ve çap olarak tatminkar pediküle sahip serbest radial önkol fasya flebiyle septokolumellar komplike defektlerin rekonstrüksiyonu akılda tutulmalıdır

Anahtar Kelimeler: Rekonstrüktif Mikrocerrahi, Septokolumellar defekt, Serbest Radial Önkol Fasya Flebi

Vaka 1

Operasyon öncesi, operasyonda adaptasyon sonrası ve operasyon sonrası görüntüler

PT-043
Torakodorsal Arter Perforatör Flebi (TDAP) ile Aksiller Kontraktür Onarımı - Olgu Sunumu

Cengiz Eser, Ensari Yavuz, Osman Metin Yavuz
Çukurova Üniversitesi Tıp Fakültesi, Plastik, Rekonstrüktif ve Estetik Cerrahi Anabilim Dalı, Adana

Giriş-Amaç: Yanık veya travma sonrası aksiller bölgede tedavi sonrası uzun dönemde oluşan ve kol hareketlerini ileri düzeyde engelleyen kontraktürün açılıp en uygun şekilde rekontrüksiyonuna olanak verecek bir çok tedavi yöntemi vardır. Bunlar; deri greftleri, dermis yerine geçecek sentetik ürünler, lokal flepler, uzak flepler, serbest flepler, doku genişleticiler ve cerrahi dışı (lazer vs.) tedavilerdir. Tedavi planı hastaya göre değişmekle birlikte biz bu olgumuzda aksiller kontraktür açılması sonrası defektin TDAP flebi ile rekonstruksiyonunu sağladık.

Yöntem-Bulgular: 36 yaşında erkek hasta, 5 yaşındayken elektrik çarpması sonrası dış merkezde tedavisi yapılıp daha sonra tekrardan her hangi bir klinikte opere edilmemiş olup kliniğimize sağ aksiller bölgede ileri düzeyde kontraktür nedeniyle başvurdu. Hastaya genel anestezi altında sol lateral dekübit pozisyonunda aksiller kontraktürün açılmasını takiben 18*13 cm'lik cilt adası içeren torakodorsal arter perforatörlü flep ile onarımı yapıldı. Hasta 12 gün hospitalize edildikten sonra taburcu edildi. Tartışma: Akut yanık sonrası hastaya pozisyon vermek zor

olduğu için aksiller bölge kontraktürleri ile sık karşılaşılır ve kol hareketleri kısıtlandığı için hastanın sosyal yaşamı ciddi düzeyde etkilenir. Aksiller kontraktürlerin üç derecesi vardır. Genel olarak tip 1 ve tip 2 deri greftlerİ ve z plastikler ile onarılabilirken tip 3 kontraktürler bölgesel, uzak flepler veya serbest flepler ile onarılabilirler. TDAP posterior aksiller foldun 8.cm altında ve latissimus dorsi kasının lateral kenarından 2 cm.lik bir noktada bulunur. Çoğu vakada 2-3 adet perforatör mevcuttur. Flep boyutları maximum 25 cm boy ve 14 cm en olabilir. TDAP flebinin avantajı flebin aksiller bölgeye yeteri kadar doku formasyonu sağlayabilmesi, aksiller bölgeye yakın olması, flebin güvenilirliği, renk uyumu, flep donör alanının primer onarılmaya olanak vermesidir. Dezavantajları ise uzun dönemde flebin tekrar revizyon gerektirmesi, cerrahi diseksiyonun ve flep dizaynının cerrahi tecrübe gerektirmesidir.

Sonuç: Aksiller bölge kontraktürleri için çok sayıda tedavi seçeneği mevcut olup ileri düzey kontraktürler zaman zaman iyi bir planlama ve cerrahi tecrübe gerektirmektedir. TDAP flebi ileri düzey aksiller bölge kontraktürlerinin onarımı için hem estetik hem de fonksiyonel yönden yüz güldürücü sonuçları olan iyi bir tedavi seçeneğidir.

Anahtar Kelimeler: kontraktür, flep, torakodorsal arter

PT-044
Kimerik ALT Flebi ile Orbita Tabanı, Orta Yüz ve Maksillanın Rekonstrüksiyonu

Baver Acaban, Göktekin Tenekeci, Yavuz Demir, Şakir Ünal, Alper Sarı, Erkan Pinegöz, Murat Aksaç
Mersin Üniversitesi Tıp Fakültesi, Plastik Rekonstrüktif ve Estetik Cerrahi Anabilim Dalı, Mersin

Giriş–Amaç: Bazal hücreli karsinomlar (BCC) deri kaynaklı maligniteler içerisinde en yaygın olanıdır. Yavaş büyüme paternine sahip olan bu tümörlerde genellikle lokal eksizyon ile birlikte yüksek oranda kür elde edilebilmektedir. Nüks eden olguların daha agresif seyirli olduğu kabul edilmekte olup bu gibi durumlarda daha geniş eksizyonlar gerekmektedir. Yeterli eksizyon yapılmadığı takdirde tümör lokal olarak invazyon göstermekte ve çevre dokulara yayılabilmektedir. Bu olgu sunumunda nüks bazal hücreli karsinom ile başvuran; maksilla, orbita tabanı, yanak, nazal bölge ve damak invazyonu olan ve tümör rezeksiyonu sonrası kimerik serbest alt flebi ile rekonstrüksiyon yapılan hasta paylaşılmaktadır.

Materyal–Metod: 52 yaşında erkek hasta 13 yıl önce burun cildinde lezyon nedeniyle başvurmuş. BCC olarak raporlanan bu lezyon eksize edildikten sonra nüks ederek geniş bir alana yayılmış. Fizik muayenede burun sol yan duvarından başlayan ve yanağa uzanan 4x2 cm lik ciltten kabarık sınırları düzensiz ortası ülsere lezyon mevcuttu. Çevresi endure olan ve superiorda alt göz kapağında minimal retraksiyona yol açan lezyonun yapılan tetkikler ile nazal septum, maksiller sinüs ön duvar, palatal kemikte tutulum olduğu görüldü. Geniş eksizyon ve rekonstrüksiyon planlandı.

Bulgular: Burun sol kanat, sol yanak mediali ve alt göz kapağındaki cilt ve yumuşak dokular eksize edildi. Ardından orbita tabanı, yumuşak damak ile beraber maksilla ve yumuşak dokular total olarak eksize edildi (Total maksillektomi yapıldı). Ardından sol uylukta 8x22 cm lik alt cilt flebi 2 adet perforatör üzerinden kaldırıldı ve lateral sirkümfleks femoral arterin desenden dalının vastus lateralise vermiş olduğu kas cuff'ı flebe dahil edildi. 2 perforatörün beslediği cilt adası bu damarlar arasından insize edildi. Oluşan 2 cilt adasından biri burun kanadı, yanak ve alt göz kapağının rekonstrüksiyonunda, diğer cilt adası damağın ağıza bakan kısmının rekonstrüksiyonunda, vastus lateralis kası ise maksillektomi sonrası oluşan orta yüz bölgesindeki hacim kaybını gidermek amacıyla kullanılması planlandı. Bu plana göre uygun oryantasyonda flepler yerleştirilerek sol fasiyal arter ve eşlik eden vene anastomoz yapıldı.

Tartışma-Sonuç: Orta yüz bölgesi rekonstrüksiyon açısından kompleks bir bölgedir. Bu bölgede tümör rezeksiyonu nedeniyle kompozit defektler oluşabilmektedir. Bu defektlerin rekonstrüksiyonu için ALT flebi uzun pediküllü olması, birden fazla cilt adasının farklı perforatörler üzerinden flebe dahil edilebilmesi, komşuluğundaki vastus lateralise kasın beslenmesi için dal veren yapısı nedeniyle ideal bir flep olarak karşımıza çıkmaktadır. Kimerik olarak planlanan serbest ALT flebi orta yüz bölgesinin kompleks kompozit defektlerinin rekonstrüksiyonunda önemli bir seçenektir.

Anahtar Kelimeler: ALT, BCC, flep, kimerik, maksillektomi, mikrocerrahi

yanakta BCC eksizyonu sonrası geniş defekt

PT-045
Plastik Cerrahi ve KBB Kliniklerinin Ortaklaşa Çalışması; Radyal Önkol Serbest Flebi ile Oral, Orofarengeal ve Hipofarengeal Bölge Rekonstruksiyonu

Musa Kemal Keleş, Merve Aslan, Serkan Tokgönül, Mehmet Yunus Ekici, Sebat Karamürsel
Dışkapı Eğitim ve Araştırma Hastanesi Plastik, Rekonstrüktif ve Estetik Cerrahi Kliniği, Ankara

Giriş: Radyal önkol serbest flep ameliyatı; oral, orofarengeal ve hipofarengeal bölgenin mikrovasküler rekontrüksiyonunda yaygın olarak kullanılan, multidisipliner çalışmayı gerektiren bir tekniktir. Çalışmamızdaki amacımız; kurumumuzda kbb kliniği ile ortak olarak yapmış olduğumuz radyal önkol serbest flep vakaları ile ilgili hasta kayıtlarından; cerrahi süreç, postoperatif sonuçlar ve komplikasyonlar ile ilgili bilgiler toplayarak, radyal önkol serbest fleplerinin oral, orofarengeal ve hipofarengeal rekonstruksiyondaki güvenilirliğini araştırmaktır.

Materyal-Metod: Mayıs 2016 ile Mayıs 2019 tarihleri arasında kliniğimizde KBB kliniği ile birlikte yapmış olduğumuz 13 adet radyal önkol serbest flep uygulamalarına ait bilgiler toplandı. Tüm bilgiler retrospektif olarak hasta kayıtlarından ve klinik izlenimler sonucu oluşturuldu. Flep seçimlerindeki öncelikler, hasta karakteristikleri, cerrahi teknik, postoperatif sonuçlar ve komplikasyonlar toplanarak tartışıldı.

Bulgular: Belirtilen tarihler arası 13 hastaya(12 erkek,1 kadın, ortalama yaş: 65,9) orofarengeal ve hipofarengeal bölge tumoral kitle eksizyonu sonrası rekonstruksiyon uygulandı. Tüm vakalara KBB kliniği ile eş zamanlı olarak başlandı. 6 hastaya dilde scc nedeniyle glossektomi, 1 hastaya parotis adenoidkistik karsinom nedeniyle parotidektomi, 6 hastaya larinks ca nedeniyle total larenjektomi sonrası radyal önkol serbest flebi ile rekonstruksiyon uygulandı. Hastaların ellerinin dominant olup olmamasına yada allen testi ile pozitifliğine göre göre 10 hastaya sol, 3 hastaya sağ radyal arter bazlı radyal önkol serbest flebi uygulandı. Alıcı arter olarak hastaların 6 tanesinde superior tiroidal arter, 3 tanesinde fasyal arter,1 tanesinde lingual arter, 3 tanesinde transversservikal arter kullanıldı. Hastalar aylık kontroller şeklinde KBB ile eşzamanlı olarak kontrole çağırıldı. Hastaların 4 üne preoperatif dönemde radyoterapi uygulandı. 13 hastanın 2 sinde postop takiplerinde cilde fistül geliştiği görüldü. Hastaların 6 tanesi postop dönemde nüks hastalık ve diğer sebepler ile ex oldu.Fleplerin viabilitesi postop fleksible laringoskopi ve doppler usg ile kontrol edildi. Flepte parsiyel veya total nekroz gelişen hasta olmadı.

Sonuç: Kliniğimizde orofarengeal bölgeye yapılmış olan tüm radyal önkol serbest flepleri kbb kliniği ile ortaklaşa yapılmış olup her aşamada hastalar her iki kliniğin de kontrolünden geçerek takip edilmiştir. Özellikle daha az deneyimi olan cerrahlar için, radyal önkol serbest flepleri oral kavite, orofarengeal ve hipofarengeal bölgelerin rekonstrüksiyonda, kolay şekil verilebilmesi, kolay diseksiyonu ve postoperatif takip kolaylıkları nedeniyle ilk seçenekler arasında düşünülebilir.

Anahtar Kelimeler: flep, radyal önkol, serbest flep

PT-046
Mandibula Rekonstrüksiyonu İçin Yapılan Free Fibula Sonrasında: Pençe Parmak

Abdullah Ünlü, Osman Akdağ, Mustafa Sütçü, Zekeriya Tosun
Selçuk Üniversitesi Tıp Fakültesi, Plastik Rekonstrüktif ve Estetik Cerrahi, Konya

Giriş: Mandibula rekonstrüksiyonunda free fibula ilk seçenek olarak kullanılmaktadır. Free fibula sonrası dönor alan morbiditeleri erken ve geç morbidite olmak üzere 2 ye ayrılır. Erken morbiditeler yara yeri enfeksiyonu, dehisens, nekroz, gecikmiş yara iyileşmesi, kısmi yada total greft kaybıdır. Geç dönem morbiditeler ise kronik ağrı, yürüme bozukluğu, ayak bileği instabilitesi, kısıtlı ROM, azalmış kas gücü, pençe parmak, başparmak dorsifleksiyonu ve sensorial defekttir. Bu vaka sunumunun amacı mandibula rekonstrüksiyonu için free fibula flebi yapılan hastanın geç dönem takiplerde pençe parmak deformitesinin gösterilmesidir.

Olgu: 41 yaşında erkek hasta ameloblastom nedeniyle takip edilmekteydi. Dış merkezde mandibuladan segmenter rezeksiyon sonrası 6 cmlik iliak kemik greftlemesi yapılmıştı.
Tarafımıza kötü kokulu akıntı şikayeti ile başvuran hastanın fizik muayene ve radyolojik tetkikleri sonrasında kemik greftinin kaynamadığı saptandı. Herhangi bir ek komorbiditesi bulunmayan ve sigara içmeyen hastayı Bacağından 7 Cm fibula elevasyonu sonrası flep dönor alanı kanama kontrolü, kas onarımı sonrasında gergin olduğundan dolayı kısmi kısmi kalınlıkta deri grefti ile onarıldı. Hemovac dren ve kısa bacak atel ile takip edildi. Postoperatif takiplerde kısa bacak atelinin çıkarılmasından ve mobilizasyondan sonra sağ ayak başparmağında istemsiz fleksiyon olduğu görüldü.

Tartışma: Pençe parmak etiyolojisinde nadir bir durum olsada free fibula dönor alanı nedeniyle kaynaklanabilmektedir. Pençe parmak free fibula sonrasında %2-5 arasında görülmektedir. Free fibula dönor alan onarımı sırasında fleksör hallucis longus (FHL) kasının yanlış onarılması, hasarlanması, kontraksiyonu ve skar dokusu pençe parmak deformitesine neden olabilmektedir.
Kasın lokal istemiye bağlı fibrozis ile iyileşmesi suçlanan faktörlerdendir. FHL kası peroneal arterden beslenmektedir. Free fibula sonrasında pedikül ayrıldıktan sonra FHL kasının kanlanması azalmaktadır. FHL kasının proksimali posterior intermuskuler septuma yapışmaktadır. Dönor alan kapatılırken kasın doğru yere sütüre edilmesi gerekmektedir. Literatürde tedavisinde Muramatsu ve ark tarafından yapılan bir çalışmada medial malleol kenarından insizyon ile girilerek z plasti ile tendonun uzatılması veya metatarsofalangeal eklem hizasından tendonun kesilmesi bildirilmiştir.

Sonuç: Free fibula dönor alan onarımı sırasında pençe parmak deformitesi olmaması için fleksör hallucis longus kasına hasar verilmemesi ve intermuskuler septuma sütüre edilmesi gerekmektedir.

Anahtar Kelimeler: pençe parmak, free fibula, FHL

PT-047
Pediatrik Hastalarda İlaç Extravazasyonu Ve Buna Bağlı Gelişen Yumuşak Doku Defektinin Yönetimi: Olgu Sunumu

Çağla Çiçek, Gaye Taylan Filinte, Emre Güvercin, Barış Kanık, Bükem Cüce
Sağlık Bilimleri Üniversitesi İstanbul Dr. Lütfi Kırdar Eğitim ve Araştırma Hastanesi Plastik, Rekonstrüktif ve Estetik Cerrahi Kliniği, İstanbul

Giriş: Extravazasyon yaralanmaları, dokuya bir çok faktörün kombinasyonu şeklinde hasar vermektedir. Solüsyon osmolaritesi ve toksisitesi, infüzyon basıncı ve maddenin vazokonstrüksiyon etkisi gibi özellikler extravazasyon yaralanmalarının esas mekanizmasını oluşturur. Bu durum tüm yaş grupları için risk fakötürü oluştursa da özellikle yenidoğan ve süt çocuğu döneminde cilt ve cilt altı dokunun ince olması bu yaş grubunu özellikli kılmaktadır (1). İntravenöz damar yolu açılması için en sık kullanılan bölgelerin el dorsumu, ön kol, kübital fossa ve ayak dorsumu olması; aynı zamanda extravazasyon yaralanmalarının da en sık gözlendiği anatomik bölgeleri oluşturur. Çoğunlukla lokal ödem, kızarıklık, ağrı gibi nonspesifik semptomlar gözlenir ve bu durum bazen ayrıcı tanıda ilaç extravazasyonunun düşünülmesini geciktirebilir. Çalışmamızda kliniğimize konsülte edilen farklı anatomik bölgelerde ilaç extravazasyonuna bağlı gelişen 3 olgudaki yumuşak doku rekonstrüksiyonunun incelenmesi amaçlanmıştır.

Olgu 1: 2 haftalık erkek bebek prematüre doğum sonrası yenidoğan bakım ünitesinden, kliniğimize el sırtında gelişen kızarıklık nedeniyle konsülte edildi. Muayenesinde

sağ el sırtında muhtemel katater girişine bağlı olduğu düşünülen 3 cmlik doku defekti olduğu tespit edildi. Alınan anamnezde doğum sırasında intravenöz verilen kalsiyum solüsyonunun extravaze olduğu ancak klinik olarak kızarıklık ve şişliğin ilaç uygulaması sonrası 2. Haftada ortaya çıktığı öğrenildi. Hastanın mevcut nekrotik dokusunun debride edilmesinin ardından nemli pansuman ile takip edilmesi planlanmış, yoğun bakım şartlarında haftalık kontrol edilmiştir. Takiplerinde defektin küçüldüğü ve yaklaşık 2 haftalık süre sonrasında minimal skar ile yara yerinin iyileştiği gözlenmiştir. Hastanın iyileşmesi sonrası pasif el hareketlerinin tam olduğu gözlenmiştir. Ancak olgunun bebek olması dolayısı ile aktif hareket değerlendirilmesi suboptimal olmakla beraber normal olduğu tespit edilmiştir.

Olgu 2: 6 aylık erkek bebek tarafımıza ayak sırtında damar yolu uygulaması sonrası renk değişikliği nedeniyle danışıldı. Muayenede sol ayak sırtında 1. web aralığını içerecek şekilde ayak sırtının %50'den fazlasını içeren nekroz olduğu tespit edildi (Figür 1). Hastanın kliniğimize devri sonrası etkili ve seri debridmanlar sonrası yeterli granülasyon dokusu elde edildiğinde aynı ekstremiteden alınan kısmi kalınlıkta deri grefti ile defekt rekonstrükte edildi (Figür 2). Erken ve geç dönem takiplerinde sorun gözlenmeyen hasta önerilerle taburcu edildi.

Olgu 3: 4 aylık kız bebek kliniğimize sol el bileği ulnar taraf distali cildinde renk değişikliği nedeniyle konsülte edildi. Anamnezde yaklaşık 10 gun önce akciğer enfeksiyonu nedeniyle hospitalize edildiği; intravenöz antibiyoterapi verilmesi için etkilenen el bileğinden damar yolu açılmak istendiği öğrenildi. Uygulanan intravenöz antibiyoterapinin extravazasyonu sonrası kol elevasyonu ve soğuk uygulama yapılmasına rağmen kliniğinde gerileme olmayan hasta tarafımıza danışılmış. Muayenede ilgili el bileğinde yaklaşık 4x4 cmlik sınırları belirli olan nekroz gözlendi (Figür 3). Kliniğimize devralınan hastaya seri debridmanlar sonrası alınan tam kalınlıkta deri grefti uygulandı (Figür 4 ve 5). Takiplerinde problem tespit edilmeyen hasta önerilerle taburcu edildi.

Sonuç: İntravenöz ilaç extravazasyonu sonrası gelişen yumuşak doku hasarı tedavi edilmediği takdirde ciddi sonuçlara sebep olabilecek yakından takip edilmesi gereken klinik bir durumdur. Hastanede yatan hastalarda %0,1-%6,5 oranında gözlendiği literatürde bildirilmiş olsa da, görülme sıklığı çok daha fazladır(2). Santral venlerin kullanıldığı pediatrik onkoloji hastalarında daha az sıklıkta görüldüğü bilinmekle beraber ilaç extravazasyonlarının yarıdan fazlası cerrahi uygulanmış olan pediatrik hasta grubunda gözlenmektedir. Yüksek osmolariteli, düşük ph'lı ve yüksek molekül ağrılıklı solüsyonlar daha çok hasar verir (3). En sık extravaze olan ajanlar, hipoertonik solüsyonlar, elektrolitler, total parenteral beslenme solüsyonları, vazopressörler ve kemoterapi ajanlarıdır. Extravazasyona bağlı hasar oluşmasının ardından izlenecek yol cerrahi ve cerrahi dışı olarak kategorize edilebilir. Cerrahi dışı yöntemler olarak antibakteriyel ajan uygulanması, yara yerinin nemli ve temiz tutulması, erken dönemde topikal olarak hyalüranidaz ve fentolamin gibi antidotların uygulanması, enzimatik debridman sayılabilir (4). Topikal olarak kullanılabilecek hyaluranidaz ve fentolaminin etkili olabilmesi için hasarın ilk bir saati içerisinde etkilenen bölgeye uygulanmalıdır (2). Kliniğimize konsülte edilen tüm olgularda medikal tedavi uygulanabilecek dönemin geçirilmiş olması ve cilt nekrozu meydana gelmiş olması sebebi ile bu ajanlar kullanılamamıştır. Cerrahi olarak ise sıklıkla yeterli debridman sonrası hastalara greft uygulanmaktadır. Yumuşak doku rekonstrüksiyonu için uygun olgularda flep de kullanılabileceği akılda tutulmadır. Çalışmamıza dahil edilen hiçbir olguda flep ile rekonstrüksiyon ihtiyacı olmamıştır. Bu yaralanmaların tıpkı bir yanık gibi değerlendirilip multidispliner ele alınması gerektiği kanaitindeyiz. Çünkü üç haftayı geçen takibin hipertrofik skar ya da kontraktür ile iyileşebileceği unutulmamalıdır. Gerekli olgularda bası giysileri ve ileri dönemde gelişen kontraktürlere yönelik operasyon planlaması yapılmalıdır. Extravazasyon yaralanmalarında en önemli basamak önleyici yaklaşımlardır. Katater kanülünün doğru yerleşimli olduğuna emin olunmalı ve infüzyona öyle başlanmalıdır. Bu amaçla yardımcı sağlık personelinin eğitimine önem verilmelidir.

Anahtar Kelimeler: İlaç Ekstravazasyonu, Pediatrik İlaç Uygulamaları, Üst Ekstremite Rekonstrüksiyonu

PT-048
Kliniğimizde 2014-2019 Yılları Arasında Opere Edilmiş Bası Yaraları Olgularının Değerlendirilmesi

Cenk Demirdöver, Oğuz Eker,
Hüseyin Emre Ulukaya, Hasan Basri Çağlı,
Safa Eren Atalmış
Dokuz Eylül Üniversitesi Tıp Fakültesi, Plastik Rekonstrüktif ve Estetik Cerrahi Ana Bilim Dalı, İzmir

Giriş: Bası yarası, dokuların uzun süreli basınç altında kalmasına bağlı olarak gelişen ve daha çok vücudun kemik çıkıntılarının üzerinde gözlenen iskemik zeminde ortaya çıkan yaralardır. Yüksek morbidite ve mortalitesi ile hareket yeteneği kalmayan ve yatma oturma zorunluluğu olan hastalarda gelişen, bakımı zor ve maliyeti yüksek bir patolojidir. Bu çalışmamızda kliniğimizde Haziran 2014 – Haziran 2019 yılları arasında kliniğimizde opere ettiğimiz bası yarası hastalarının yaş, cinsiyet, etiyolojik faktörler, bası yarasının anatomik lokalizasyonu ve evresi, tercih edilen cerrahi yöntemler ve bu yöntemler sonrasında görülen komplikasyonlar literatür eşliğinde tartışılarak sunulmaktadır.

Gereç Ve Yöntem: Haziran 2014 – Haziran 2019 tarihleri arasında kliniğimizde bası yarası tanısı ile yatarak tedavi görmüş 26 olgu retrospektif olarak değerlendirildi.. Çalışmaya ait veriler kliniğimize ait veri tabanı ve hastanemizdeki tüm servislerin ortak olarak kullanımına sunulmuş Probel Hastane Bilgi Yönetim Sistemi tarafından retrospektif olarak elde edilmiştir Olguların etiyolojik ve epidemiyolojik bilgileri incelenerek uyguladığımız tedavi yöntemlerinin etkinliği ve oluşan komplikasyonlar irdelenmiştir.

Bulgular: Olguların 16'sı erkek, 8'si kadındı ve yaşları 28 ile 69 arasında değişmekteydi. Olguların yaş ortalaması 46 idi. Yaranın ilk meydana geliş zamanından itibaren geçen süresi 1 ay ile 12 ay (ortalama: 4.5 ay) arasında değişmekteydi. Opere edilen 20 olguda toplam 24 defekt onarıldı. Defektin lokalizasyonu ve boyutuna göre çeşitli flepler planlanarak onarımı sağlandı. Komplikasyon olarak sekiz olguda sütür hatlarında ayrışma, iki hastada seroma, bir hastada yara yeri enfeksiyonu ve bir hastada parsiyel flep nekrozu görüldü.

Sonuçlar: Bası yaraları, immobil hastalarda yaşamlarının en azından bir döneminde görülmekle birlikte ilerlemiş bası yaralarında cerrahi tedavi en etkin tedavi olarak öne çıkmaktadır. Cerrahi tedavi uygulanacak olgularda hastanın durumu ve iyileşme beklentisi, gelişmesi muhtemel komplikasyonlar göz önüne alınarak olgu için en uygun seçenek uygulanmalıdır. Bası yaralarında hangi tedavi yöntemi seçilirse seçilsin rekürrens sık karşılaşılan bir problemdir. Bası yaralarını önlemeye yönelik girişimler ve hasta eğitimi her olgunun tedavisinin bir parçası olmalıdır.

Anahtar Kelimeler: Bası yarası, komplikasyon, rekonstrüksiyon

POSTER BİLDİRİ ÖZETLERİ

P-001
Beckwith-Wiedemann Sendromlu Hastaların Dil Küçültme Ameliyatı Sonrası Postoperatif Takip Ve Uzun Dönem Sonuçları

Efe Şimşekcan, İbrahim Vargel, Figen Özgür
Hacettepe Üniversitesi Tıp Fakültesi, Plastik Rekonstrüktif ve Estetik Cerrahi Ana Bilim Dalı, Ankara

Amaç: Beckwith-Wiedemann Sendromu(BWS) nadir görülen kromozomal hastalıktır. Bu hastalarda görülen makroglossi psikososyal bozukluk, beslenme bozukluğu, obstrüktif uyku ilişkili solunum, konuşma bozukluğu ve aşırı salya akıntısı gibi semptomlara sebebiyet verebilmektedir. Makroglossi'nin ana tedavisini cerrahi oluşturmaktadır. Çalışmamızda 6 BWS'lu hastanın ameliyat öncesi semptomlarının, ameliyat sonrası yakın dönem takiplerinin ve uzun dönem sonuçlarının değerlendirilmesi amaçlanmıştır.

Yöntem: Kliniğimizde 01.06.2015 – 01.06.2019 tarihleri arasında BWS'lu makroglossi nedeniyle dil küçültme ameliyatı olan hastalar çalışmaya dahil edildi. Hastaların postoperatif takip verileri retrospektif olarak hasta dosyalarının değerlendirilmesiyle ulaşıldı. Uzun dönem sonuçlarının değerlendirilmesinde Shipster BWS'lu Hastalarda Postoperatif Değerlendirme Anketi ve Pediatrik Uyku Değerlendirme Anketi kullanıldı.

Bulgular: Ameliyat öncesi dönemde 6 hastanın tamamında estetik kaygılar ana şikayeti oluşturmaktaydı. 5 hastada aşırı salya akıntısı şikayeti, 4 hastada beslenme bozukluğu, 4 hastada obstrüktif uyku ilişkili solunum semptomları mevcuttu. Ameliyat sonrası uzun dönem takipte şikayetlerin tamamen veya büyük oranda geçtiği gözlendi.

Sonuçlar: Dil küçültme ameliyatı BWS'lu hastalarda gözlenen psikososyal bozukluk, beslenme bozukluğu, obstrüktif uyku ilişkili solunum ve aşırı salya akıntısı semptomlarının tedavisinde etkili bir yöntemdir.

Anahtar Kelimeler: Beckwith-Wiedemann Sendromu, Makroglossi, Redüksiyon Glossoplasti

Makroglossi Seri

P-002
Tekrarlayan Mandibuler Mukoepidermoid Karsinom Olgusunda Serbest Fibula Flebi İle Rekonstrüksiyon

Aydan Ayşe Köse, Atacan Emre Koçman, Sina Khaderi
Eskişehir Osmangazi Üniversitesi Tıp Fakültesi Plastik Rekonstrüktif ve Estetik Cerrahi AD, Eskişehir

Mukoepidermoid karsinom, tükrük bezi karsinomu olmasına karşın % 2-4 oranında çene kemiklerinde de görülebilmektedir. İlk intraossöz mukoepidermoid karsinom 1939 yılında tanımlanmıştır; o zamandan bu yana 200 kadar vaka bildirilmiştir. En sık görülen yerleşim bölgesi, mandibulanın angulus, arka gövde bölgesidir.

Her yaş grubunda görülebilir; ağırlıkla 4.-5. dekatlarda görülür. Kadınlarda erkeklere göre iki kat fazladır.

Semptomları arasında şişlik, ağrı ve diş sallanması sayılabilir; inferior alveoler sinir tutulumu varsa duyu değişiklikleri de görülebilir.

Olgu: 71 yaşında kadın hasta ağız içinde kitle nedeni ile başvurdu. Ağrısız olan bu kitlenin yavaş büyüdüğünü ifade etmekte idi. Muayenede hastanın ödentilöz olduğu ve sağ angulus mandibula bölgesinden korpus mandibulaya kadar uzanan özellikle ağız içine doğru büyümüş üzeri yer yer ülsere olmuş kitle görünümü saptandı. Radyolojik olarak kemikte ekspansiyon yaratan litik kitle görüntülendi. İnsizyonel biopside malignite lehine bulgular izlenmesine karşılık net bir tanı konulamadı. Hastaya kitle eksizyonu serbest fibula flebi ile rekonstrüksiyon yapıldı. Patoloji sonucu intraossöz mukoepidermoid karsinom gelen hasta operasyon sonrası takiplerine gelmedi. Yedi yıl sonra nüks ile gelen hastada tümör tarafından infiltre edilmiş serbest fibula flebi geniş cerrahi sınır ile çıkarılıp, diğer bacak fibula flebi ile onarım yapıldı ve radyoterapi uygulandı. Hastanın her iki ameliyatında da herhangi bir sorun yaşanmadı; kısa sürede mobilize oldu.

Tartışma: İntraossöz mukoepidermoid karsinom nadir sayılabilecek bir patolojidir. Bir tükrük bezi karsinomu olmasına karşılık çene kemiklerinde görülmesine yönelik bazı patogenetik teoriler mevcuttur: Retromolar mukoz

bezlerin mandibula içine tuzaklaşması, embriyonik süreçte submandibuler ve sublingual bez kalıntılarının mandibula içinde kalması, dentijiroz kistlerin pluripotansiyel döşeyici epiteli kaynaklı neoplastik transformasyonlarının kemik içi bu tümöre neden olduğu düşünülmektedir. Düşük dereceli bir malignite olmasına karşılık lokal nüks ve/veya metastaz yapması şaşırtıcı değildir. Kemikte yarattığı yıkıma göre 3 evrede incelenebilir. Evre 1. Korteks sağlamdır; kemikte genişleme yoktur. Evre 2. Korteks sağlamdır ancak kemik içi genişleme görülür. Evre 3. Lezyon korteksi delmiş ve/veya lenf nodu metastazı yapmıştır. Hastamızda tümör mandibula korteksini delmiş ancak bölgesel ya da uzak metastaz yapmamıştır. Tedavi cerrahidir; cerrahi seçenekleri küretaj, rezeksiyon, hemimandibulektomi / hemimaksillektomi şeklinde sıralanabilir. Lenf nodu tutulumu halinde boyun diseksiyonu da yapılmalıdır. Hastamızda iki operasyonda da geniş kemik rezeksiyonu yapılmış, ilk operasyon sonrası patolojik incelemede cerrahi sınırda devamlılık görülmüş, lenf nodlarında hastalık saptanmamıştır; hasta kontrollere gelmemiş olması nedeni ile ek cerrahi veya adjuan tedavi görememiş 7 yıl sonra serbest fibula flebini tamamen invaze eden bir nüks ile gelmiştir. Olgumuzun dikkat çekici yanı hastanın ileri yaşına rağmen iki serbest fibula flebinin aynı bölgede aynı tümör nedeni ile kullanılmasıdır.

Anahtar Kelimeler: Intraossöz mukoepidermoid karsinom, serbest fibula flebi, mandibula rekonstrüksiyonu

Mukoepidermoid karsinom radyolojik bulgular

P-003
Geç Tortikollis Olgularına Yaklaşım ve Rekonstrüktif Cerrahide Sosyal Medyanın Önemi

Selma Sönmez Ergün, Ufuk Durgun, Ahmet Kirazoğlu
Bezmialem Vakıf Üniversitesi Tıp Fakültesi Hastanesi, Plastik, Rekonstrüktif ve Estetik Cerrahi Anabilim Dalı, İstanbul

Giriş: "İki yönlü iletişim ve içerik paylaşımını kolaylaştıran bir çevrimiçi hizmet paketi" olarak tanımlanan sosyal medya, günlük yaşamımızda önemli bir araç haline gelmiştir. Tıp dünyasındaki ilerlemeler de teknolojinin evrimi ile bağlantılı olarak gelişim göstermektedir. Sosyal medya hızla büyümeye ve popülerleşmeye devam ettikçe etkisini sağlık çalışanları ve klinik çalışmaları üzerinde de gösterecektir.

Konjenital musküler tortikollis çocuklarda sık görülen kas-iskelet sistemi hastalıklarından birisidir. Konjenital musküler tortikollis olgularının % 80 ila 90'ınındaki problem kas-iskelet sistemi komplikasyonları olmaksızın belirgin bir şekilde germe egzersizleri ile çözülürken % 10 ila 20'sinde sternokleidomastoid kası içinde gelişen fibrozis nedeniyle cerrahi girişimi gerekli kılar.
Çalışmamızda sosyal medya ve internet kullanımının kliniğimize başvuran tortikollis olguları üzerindeki etkisini, olgulara olan tedavi yaklaşımımızı ve bunların rekonstrüktif cerrahide bütünleyici yaklaşım itibariyle önemini analiz etmeyi amaçlamaktadır.

Gereç-Yöntem: Çalışmamıza 2018-2019 tarihleri arasında konjenital tortikollis nedeniyle sosyal medya aracılığıyla kliniğimize başvuran ve tarafımızca cerrahi tedavi uygulanan dördü kadın, ikisi erkek olan, yaşları 13 ila 37 arasında değişim gösteren 6 hasta dahil edildi. Tüm olgular, genel anestezi altında etkilenen tarafta sternokleidomastoid kasının sternal ve klaviküler başlarının monopolar koterle kesilmesiyle tedavi edildiler. Hemostazı takiben mini-vac dren uygulaması ve insizyonun 2 kat halinde kapatılmasıyla ameliyat sonlandırıldı. Aynı gün içinde boyunluk uygulamasına başlanıp 3 hafta kullanmaları temin edildi. Ameliyat sonrası dönemi sorunsuz geçiren olgular akabinde Fizik-Tedavi Kliniği'ne yönlendirildiler. Postoperatif dönemde olgular boyun hareket açıklıklarının artığını, boyun konturlarında düzelme olduğunu ve sosyal yaşamda daha az dikkat çektiklerini belirttiler.

Tartışma: Sosyal medya, birçok insan için günlük yaşamın çok önemli bir parçasıdır. Bu "araçlar" modern toplumumuzun sosyal "dokusunun" bir parçası haline gelmiştir. Günümüzde; problemlerine çözüm arayan hastalar sosyal medya aracılığıyla birbirleriyle iletişim kurabilecekleri, deneyimlerini-günlük yaşamlarını, hastalıklarını-doktorlarıyla olan deneyimlerini paylaşabilecekleri bir platform olarak kullanır hale gelmişlerdir. Biz de son dönemde tortikollis tanısı alıp kliniğimize sosyal medya aracılığı ile başvuran hasta sayısının kısa sürede arttığını gözlemledik.

Hastalıklarına çözüm ve tedavi arayışı içinde olan insanlar böyle platformlar aracılığıyla birbirleri ile iletişim kurmakta, bu iletişim sonucunda 'Sosyal medya etkisi' ile hastaların buldukları 'küçük' gruplarla kendilerine destek olabilecek aynı hastalığa sahip başka kişiler ile iletişim ağlarını genişletebilmekte, tedaviye ulaşma süreleri kısalabilmekte, sağlık çalışanları ve sağlık kuruluşları ile olan deneyimlerine göre pozitif ve/veya negatif geri bildirimlerde bulunarak objektif ya da subjektif gözlemlere sahip olabilmektedirler.

Biz geç dönemde tortikollis tedavisi için sosyal medya aracılığıyla kliniğimize başvuran olgularımıza yönelik olarak yaptığımız cerrahi tedavi ile olgularımızda hem boyun hareket açıklıklarında artışı hem de onları sosyal açıdan daha az dikkat çeker hale getirerek sosyal konforlarının artmasını sağladık. Tortikollis yukarıda tanımlanan duruma iyi bir örnek olmakla beraber rekonstrüktif cerrahiye gereksinimi olan mikrotia, dudak-damak yarığı ve buna benzer özel grup diye tabir edilen izole veya sendromik konjenital veya edinsel hastalıkları olan olgular gereksinim duydukları tedaviye, bu tedaviyle ilgilen hekime ulaşmakta zorluk çekmekte ve çoğu zaman bu nedenle tedavileri aksamakta-gözden kaçmaktadır.

Olgularımızın postoperatif dönemde sosyal medyada memnuniyetlerini dile getiren açıklama ve tavsiyelerde bulundukları bu durumun etkisiyle geç dönem tortikollis vakalarının düzeltimi için verilen randevuların arttığı tarafımızca gözlendi.

Sonuç: Bu gibi olguların da önemli bir kitle oluşturduğu düşünüldüğünde hastaların uygun tedavi ve doktora ulaşmakta yaşadıkları zorluklar da göz önünde bulundurularak sosyal medyada estetik cerrahi prosedürlere ve paylaşımlarına verilen önem ile kıyaslandığında gereken önemin bu gruptaki hastalara da verilmesi gerektiğine inanmaktayız.

Anahtar Kelimeler: konjenital müsküler tortikollis, rekonstrüktif cerrahi, sosyal medya

Geç dönem konjenital müsküler tortikollisi mevcut orta yaş erkek hasta preoperatif ve postoperatif sonuçları

Geç dönem konjenital müsküler tortikollisi mevcut orta yaş erkek hasta preoperatif ve postoperatif sonuçları

Erken postop

P-004
Larenjektomi Sonrası Oluşan Kompleks Servikal Defektlerde Kurtarıcı Eski Bir Dost: Latissimus Dorsi kas-deri flebi

Emrah Efe Aslaner[1], Burak Özkan[2], Ahmet Çağrı Uysal[2], Nilgün Markal Ertaş[2]
[1]Başkent Üniversitesi Tıp Fakültesi, Plastik Rekonstrüktif ve Estetik Cerrahi Ana Bilim Dalı, Adana
[2]Başkent Üniversitesi Tıp Fakültesi, Plastik Rekonstrüktif ve Estetik Cerrahi Ana Bilim Dalı, Ankara

Giriş-Amaç: Kompleks servikal defektler, özellikle radyoterapi almış hastalarda, mevcut doku kalitesinin daha da azalmış olmasından ve sürekli massere olmaya müsait bir bölge olmasından dolayı onarımı zor defektlerdir. Bu bölgenin onarımında en sık ve ilk akla gelen flepler ihtiyaç olan bulky kas dokusunu sağlaması ve cilt adası içererek ağız tabanı veya farenks duvarı oluşturulacak şekilde dizayn edilmesinin kolay olması açısından pektoralis majör kas deri flepleridir. Serbest doku nakline genel durumu ve damar yapısı müsait olan hastalarda ise serbest flepler iyi bir seçenek olabilir. Bir çok kez opere olmuş ve her iki pektoral kas flebi kullanılmış, yoğun radyoterapi öyküsüne bağlı olarak çevre doku kalitesi ve alıcı damar viabilitesi problemli olan hastalarda son seçenek olarak latssimus dorsi kas deri flebi kullanılarak onarılması mümkündür.

Yöntem: Ada şekline getirilmiş latissimus dorsi kas-deri flepleri kullanılarak kompleks servikal defektleri onarılan 5 hasta sunulacaktır.

Tartışma: Bir çok kez opere olmuş radyoterapi öyküsü olan kompleks servikal defekti olan hastalarda serbest flep seçeneğinin yanında latissimus dorsi kas deri flebinin de uygun şekilde kullanılabileceğini düşünmekteyiz

Anahtar Kelimeler: kompleks servikal defekt, ada flep, latissimus dorsi kas deri flebi

P-005
Skalpte Rekürren Dermatofibrosarkom Olgularının Yönetimi

Burak Yaşar, Ahmet Kaplan, Ömercan Yağız Öksüz, Atakan Baş, Çağdaş Duru, Okan Acicbe, Özge Utku, Emre Gunenç, Ramazan Erkin Ünlü
T.C.Sağlık Bakanlığı Ankara Şehir Hastanesi, Plastik, Rekonstrüktif ve Estetic Cerrahi Kliniği, Ankara

Dermato fibrosarcoma protuberans (DFSP) nadir görülen, düşük gradeli, fibroblast orijinli bir sarkomdur. İnsidansı milyonda 4.2-4.5/yıldır. Çoğunlukla gövde ve ekstremitelerde izlenir. Tüm DFSP olgularının %1'inden azı skalpte görülmektedir. Kitlenin lokal agresif özellik göstermesi, intrakranial yayılım olasılığı nedeniyle tedavisi zorlayıcı olabilmektedir. Bununa birlikte ileri olguların tedavisinde multidisipliner yaklaşım gerekebilmektedir. Biz bu çalışmamızda vaka örnekleri üzerinden kliniğimizde ortalama takipli olan skalpte rekürren dermatofibrosarkom hastalarına yaklaşım, nükste agresif büyük kitle ve perikraniyal invazyon durumlarında izlediğimiz stratejileri paylaşmayı amaçladık. Vakalarımızda tanı sonrasında mutlaka eksizyon marjinlerini genişlettik ve hastalarımızı yakın klinik takibe aldık. Frontal sinüse uzanan nüks olgusunda frontal sinüs anterior tabulası eksize edilerek, frontal sinirobliterasyonu uygulandı. Frontal kemik invazyon olan alanda tam kat alınarak kraniyoplasti işlemi uygulandı ve lokal fleplerle mevcut defekt kapatıldı. Tüm vakalarda kemik invazyonu sonrasında agresif eksizyon ve kraniyoplasti işlemi uygulandı. Hastalar onkoloji, radyasyon onkolojisi ve plastik cerrahi ekipleriyle birlikte klinik takipleri yapılmaktadır.

Anahtar Kelimeler: nüks dermatofibrosarkoma protuberans, skalp rekonstrüksiyonu, kraniyoplasti

Olgu 1

Sol parietal bölgede parietal kemiğe invaze nüks Dermatofibrosarkoma Protuberans Preop ve Postop Görüntüleri

P-006
Dudak Tümörlerinin Eksizyonuna Bağlı Oluşan Geniş Defektlerde Bernard-Webster Flebinin Kullanımı

İbrahim Tabakan, Cengiz Eser, Eyüphan Gencel, Osman Metin Yavuz
Çukurova Üniversitesi Tıp Fakültesi, Plastik, Rekonstrüktif ve Estetik Cerrahi Anabilim Dalı, Adana

Giriş: Dudak kanserleri ağız boşluğu kanserlerinin yaklaşık %15'ini oluşturur ve %95'i alt dudakta görülür. Etyolojide alkol, sigara kullanımı, kronik travma, ultraviyole güneş ışınları, enfeksiyöz hastalıklar ve genetik yatkınlık rol oynar. Alt dudakta bazal hücreli karsinom (BCC), skuamöz hücreli karsinom (SCC), malign melanom, adenokarsinom ve verrüköz hücreli karsinom görülebilir. Vakaların %95'i SCC'dir. 5 yıllık hayatta kalma süresi %80-90 arasında değişir. Alt dudak tümörlerinin tedavisinde iyi bir cerrahi eksizyonun yanında dudağın fonksiyonel ve estetik yapısını tekrar kazandıracak başarılı bir rekonstrüksiyon çok önemlidir. Bu çalışmada geniş dudak defektlerinin onarımında özellikle modifiye Bernard-Webster flebinin önemi vurgulanmaya çalışılmıştır.

Yöntem-Bulgular: Kliniğimizde son 5 yıl içerisinde 43 hasta dudak tümörü nedeniyle opere edildi. Bu hastaların 12 tanesi wedge eksizyon-primer kapama ile onarılmıştır. 3 hastaya nazolabial flep, 3 hastaya pektoral flep, 3 hastaya Estlander flebi, 4 hastaya abbe flebi, 2 hastaya Karapandzic flebi, 1 hastaya Gillies, 1 hastaya Nakajima flebi, 11 hastaya da Bernard-Webster flebi ile onarım yapılmıştır. Serbest flep ile onarım yapılan hasta sayısı ise 3'tür (1 ALT, 2 Gracilis).

Tartışma ve Sonuç: Dudak onarımında primer kapamadan serbest fleplere kadar birçok onarım yöntemi tanımlanmıştır. Alt dudağın üçte birinden daha büyük olan defektlerde abbe, Estlander, Karapandzic, Gillies, nazolabial flep, yanak ilerletme flepleri, pektoral flep ve serbest flepler kullanılabilir. Her yöntemin avantajları olduğu kadar dezavantajları da mevcuttur. Özellikle alt dudakta his kaybı, mikrostomi ve estetik görünüm bu yöntemlerde görülen dezavantajlardır. Özellikle yaşlılarda cilt gevşekliği nedeniyle yanak ilerletme fleplerinin kullanımı idealdir.
Bu hastalarda genellikle mikrostomi gözlenmez. Biz de Bernard-Webster tekniği uyguladığımız hastaların tamamına yakınında normal ağız açıklığı sağladık. Bernard-Webster flebi geniş dudak defektlerinde başarılı sonuçlar verebilecek bir rekonstrüksiyon yöntemidir. Alt dudak hareketliliği ve hissi büyük oranda korunur. Estetik olarak kabul edilebilir sonuçlar elde edilir.

Anahtar Kelimeler: dudak tümörleri, Bernard-Webster, defekt

P-007
Unutulmaya Yüz Tutmuş Bir Kas: Mirtiformis

Mehmet Emre Yeğin[1], Servet Çelik[2], İlke Bayzid Koçer[2], Yiğit Özer Tiftikcioğlu[3], Okan Bilge[2]
[1]T.C. Sağlık Bakanlığı, Elazığ Fethi Sekin Şehir Hastanesi, Plastik Cerrahi Kliniği, Elazığ
[2]Ege Üniversitesi Tıp Fakültesi, Anatomi A.D., İzmir
[3]Ege Üniversitesi Tıp Fakültesi, Plastik, Rekonstrüktif ve Estetik Cerrahi A.D., İzmir

Amaç: Pek çok çalışmada burun kas anatomisi çalışılmıştır. Ancak, Mirtiformis kası (MM) ile ilgili çelişkili bilgiler mevcuttur. Klasik tanımı ile MM, alveolar ark üzerindeki periosta sıkıca tutunan ve ön-üst-mediale uzanarak alar tabanda sonlanan bir kastır. Fonksiyonu ve yerleşimi ile ilgili yapılan çalışmalar, biribirinin tam tersi sonuçlar bile içermektedir. Bu çelişkilerin giderilmesi için, anatomi temelli bir çalışma yapılmıştır. Çalışma, ayrıca kullanılan kadavra tipi nedeniyle ayrı bir özelliğe sahiptir.

Yöntem: Modifiye Larssen Solüsyonu ile saklanarak hazırlanmış 7 adet midsagittal ayrılan ve 2 total kadavra başı kullanılmıştır. Kas yapıları fotoğraflanmış ve fonksiyonuna yönelik görüntü alınmıştır.

Sonuçlar: MM'in daha önce tarif edilmiş olan maksiller kemik alveolar uzantısından başladığı ve iki ayrı kas gövdesi şeklinde ilerlediği görülmüştür. Sol taraflı kas yapılarının, sağ taraflı kas yapılarına göre daha büyük olduğu saptanmıştır. Bu kas gövdelerinin biri dikensi uzantılar şeklinde alar tabana ulaşırken; diğeri Depresör septi nazi (DSN) kasına karışmaktadır. Çift vektörlü bir kas lif uzanımı olması nedeniyle *alar tabanı aşağı-mediale çekerken, DSN vektörü ile kolumellayı düşürmekte* ve sonuçta **BURUN DELİKLERİNDE DARALMAYA** yol açmaktadır.

Tartışma: Bu çalışmada, MM'in burun deliklerini daraltan bir etkisi olduğu gösterilmiştir. Gelecekte yapılacak çalışmalar, daha geniş örneklem ve elektromiyografik kanıtlarla daha kesin sonuçlara ulaşacaktır.

Anahtar Kelimeler: Yüz Kasları, Nazal Septum, Burun, Rinoplasti

Anatomik Diseksiyonlar

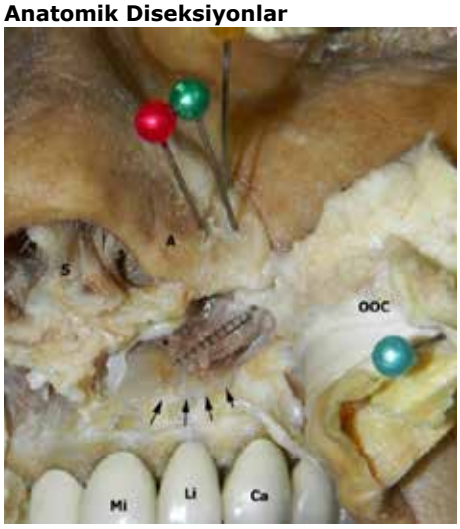

Mirtiform kasının alveolar tabandaki yerleşimi. S,yah oklar, kasın başladığı sınırı göstermektedir. (A: Alar taban, S: Septum, Mi:Medial esici diş, Li: Lateral kesici diş, Ca: Kanin diş, OOC: Orbikularis oris kası.)

P-009
Totale yakın kulak ampütasyonun süperfisyal temporal fasya flebi ile rekonstrüksiyonu: Olgu sunumu

Gökhan Efe, Mustafa Keleş, Hasbi Mert Meral, Muhammet Uraloğlu
Karadeniz Teknik Üniversitesi Tıp Fakültesi, Plastik Rekonstrüktif ve Estetik Cerrahi Anabilim Dalı, Trabzon

Giriş: Estetik ve fonksiyonel açıdan kulak, yüzün en önemli yapılarından birisidir. Kulağın travmatik ampütasyonlarına genellikle araç kazaları, kavgalar veya hayvan ısırmaları nedeniyle rastlanır. Rekonstrüksiyonda en eski metod ampütatın kompozit greft olarak yerine adapte edilmesidir. Ampütatın de-epitelize edilerek, servikal, mastoid veya önkolda oluşturulan ceplere yerleştirilmesi, aşamalı rekonstrüksiyonun 1. aşamasını oluşturmaktadır. Ayrıca ampütat kartılajının greftlenmiş temporoparyetal fasya flebi ile kaplanarak orijinal yerine yerleştirilmesi de kullanılan teknikler arasındadır. Bu gibi yöntemlerin yanısıra ampüte kulak parçasının mikrocerrahi yöntemler ile replante edilmesi de bildirilmiştir ama kulak replantasyonu özellikle ven anastomozunda teknik açıdan çok zordur. Alagöz ve ark. 2007 yılında kompozit greft olarak dikilen ampüte kulak parçasının içine vasküler süperfisyal temporal fasya flebinin sokulmasının, greft yaşayabilirliğini artırdığını bildirmişlerdir. Bu olgu sunumunda, kavga sırasında bıçak yaralanması nedeni ile oluşan totale yakın kulak ampütasyonunda bu tekniğin uygulanması ve sonucu sunulmaktadır.

Olgu: 42 yaşında erkek hasta kavga sırasında bıçak yaralanması sonrası totale yakın kulak ampütasyonu nedeni ile acil serviste değerlendirildi. Yapılan fizik muayenede heliks kurusu ile antitragus hizası boyunca oluşmuş kesi mevcuttu. Ampütat; heliks,antihelis, konka symba'yı içermekteydi, kulak lobülü, tragus ve konka kavum sağlam idi. Hastanın özgeçmişinde bilinen ek hastalığı yoktu, 25 paket/yıl sigara öyküsü mevcuttu. Rutin preoperatif tetkiklerin ardından hasta genel anestezi altında acil operasyona alındı. Mikroskop altında eksplorasyon yapıldıktan sonra anastomza uygun vasküler yapıların olmadığı gözlendi. Bu sepeble kompozit greftin süperfisyal temporal fasya flebi ile vasküleritesinin artırılmasına karar verildi. Ampütatın dorsal cildi ile periokondirum arası tamamen diseke edilerek cep oluşturuldu. Kulak süperiorundan 'T' şeklinde insizyon yapılarak süperfisyal temporal arter ve veni içerek şekilde uygun boyutta fasya flebi eleve edildi, oluşturulan tünelden inferiora geçirilerek, ampütatın dorsal cildi ile kartilaj arasında ki cebe süturasyon ile yerleşitirldi. Ön yüzdeki cildin de beslenebilmesi amacı ile kartilaja 2*2 mmlik eksizyonlar ile fenestrasyon yapıldı. Daha sonra ampütat orijinal yerine süturasyon ile tespit edildi. Flep donör alanı primer onarıldı. Hasta 2 gün hospitalizasyon sonrası taburcu edildi. Postoperatif 7. günde önyüzde 10*15mmlik yüzeyle cilt nekrozu olduğu gözlendi. Hasta günlük antibiyotikli pomad ile pansuman yapılarak takip edildi. Postoperatif 30. gün kontrolünde hastanın kucağının tamemen epitelize olduğu gözlendi ve normal görünümde estetik açıdan tatmin edici görüntü elde edildi.

Sonuç: Kulak replantasyonunun tarif edildiği 1980'den itibaren edilen tecrübelere göre ampüte parçada replantasyon için uygun damar bulunsa bile mikrovasküler anastomoz sonrası başarısızlık oranı son derece fazladır. Buna sebep olarak kulak venlerinin çok küçük çaplı olması ve akımın çok yavaş olması olarak gösterilmektedir. Fakat yine de ampüte kulak parçasında anastomoz için uygun damar bulunduğunda, başarısız olma ihtimalinin yüksek olmasına rağmen mikrovasküler anastomoz denenmelidir. Mikrovasküler replantasyonun mümkün olmadığı kulak ampütasyonlarında, kompozit kulak greftinin vaskülaritesini ve tutma olasılığını artırmak için temporoparietal fasya flebinin greft içine sokulması basit ve etkili cerrahi seçenek oluşturmaktadır.

Kaynaklar:

1-Alagöz MS, et al. A new method in the treatment of ear amputation: experimental and clinical study. Ann Plast Surg. 2007

2-McDowell F. Successful replantation of a severed half ear. Plast Recon- str Surg. 1971;48:281.

3-Pribaz JJ, Crespo LD, Orgill DP, et al. Ear replantation without micro- surgery. Plast Reconstr Surg. 1997;99:1868.

4-Safak T, Ozcan G, Kecik A, et al. Microvascular ear replantation with no vein anastomosis. Plast Reconstr Surg. 1993;92:945.

Anahtar Kelimeler: kulak, ampütasyon, tedavi

preop-postop 3. hafta-postop 6. hafta

asıl posterde fotograflar tek tek yazılı şekilde ve postop 6. ay fotografi ile olacak

P-010
"Mammary analogue secretory carcinoma": Olgu sunumu

Selma Sönmez Ergün[1], Ufuk Durgun[1], Ahmet Kirazoğlu[1], Tuğçe Kıran[2]
[1]Plastik, Rekonstrüktif ve Estetik Cerrahi ABD, Bezmialem Tıp Fakültesi, Bezmialem Vakıf Üniversitesi-İstanbul
[2]Patoloji ABD, Bezmialem Tıp Fakültesi, Bezmialem Vakıf Üniversitesi, İstanbul

Amaç: "Mammary analogue secretory carsinoma" (MASC) son yıllarda tanımlanmış, nadir görülen, biyolojik ve morfolojik olarak sekretuar meme karsinomuna eşdeğer "low-grade" tükrük bezi tümörüdür. Sıklıkla parotiste görülmesine rağmen nadir de olsa küçük tükrük bezlerini de tutmaktadır.

Küçük tükrük bezini tutan MASC'lı 44 yaşındaki erkek hasta sunulmaktadır.

Yöntem: Sağ nazolabial sulkustan girilerek tümoral doku salim sınırlarla çıkarıldı. Cilt primer sütüre edildi. Pansumanlarla izlenen hasta sorunsuz iyileşti (Resim 1b). Histopatolojik inceleme kistik papiller ve solid paternde geniş eozinofilik, berrak ve vakuoler sitoplazmalı, nükleol belirginliği gösteren, ince kromatinli, düzensiz çekirdekli epitelyal hücrelerden oluşan, ekspansif-infiltratif sınırlı tümöral proliferasyon gösteren minör tükrük bezi kaynaklı "mammary analogue secretory carcinoma" olarak bildirildi (Resim 1c,d,e,f,g,h).

Bulgular: 44 yaşındaki erkek hasta 6 aydan beri mevcut olan ve giderek büyüyen kitle nedeniyle başvurdu (Resim 1a). Yapılan muayenesinde üst dudak sağ tarafında cilt altı yerleşimli, lastik kıvamında sertliği olan, kısmen mobil 2x2.5 cm'lik kitle saptandı. Boyun muayenesinde lenfadenopati saptanmadı. 6 aylık izlemde nüks görülmedi ve lenfadenopati saptanmadı.

Tartışma: MASC ilk kez 2010'da Skalova ve arkadaşları tarafından 16 olguluk seri olarak bildirilen, histolojik ve moleküler olarak memenin sekretuar karsinomuyla benzer özellikler gösteren, nadir tükrük bezi tümörüdür (1). Tüm tükrük bezi tümörlerinin % 0.3'ünden azını oluştururlar (2). 4.-5. dekad'taki erkek olgularda kendilerini gösterirler, çocukluk ve ergenlik çağında nadiren görülürler (3, 4). Klinik olarak yavaşça büyüyen, ağrısız kitle olarak görülürler. Olguların % 70'i parotis bezini tutarken, % 25'i olgumuzda olduğu gibi ağız içindeki küçük tükrük bezlerini tutar. Primeri bilinmeyen ve lenfatik tutulum gösteren olgular da bildirilmiştir (5,6,7).

Ayırıcı tanısına acinic hücreli ca, kribriform kistadenokarsinom, mukoepidermoid ca, adenoca, skuamöz hücreli ca ve parotisin malign lenfoepitelyal lezyonları girer. Diğer tükrük bezi tümörlerinden ayırıcı tanısı histolojik özellikleri ve immünohistokimya ile yapılır. MASC lipitten zengin bir tümör olduğundan adipofilin tanısının konulmasında yardımcı olur. Nadiren perinöral ve lenfovasküler invazyon gösterirler, mitotik figürler ve nekroz tipik değildir. Mikrokistik, makrokistik, papiller, solid ve tubüler yapılanmalar gösterebilirler. Abondan ekstrasellüler sekretuar materyal salgıladıklarından PAS ile boyanma pozitiftir. Zimogen granüller sıklıkla görülürler. MASC; S100, GATA- 3 ve mammaglobüline immün reaksiyon gösterirken acinic hücreli ca nadiren pozitiflik gösterir. DOG-1 MASC'da negatif iken acinic hücreli ca'da genellikle pozitiftir (1,4,5,7,8). MASC'lı olan olgu sayısı az olduğu için belirlenmiş bir tedavi protokolü yoktur. "Low- grade'li" malign tükrük bezleri gibi tümörün tam rezeke edilmesiyle tedavi edilmelidirler. Boyun diseksiyonu, radyoterapi ve kemoterapi tümör sınırı pozitif olan olgularda, invazif paternli tümörlerde ve metastatik olgulardaki tedavi seçeneği olmalıdır (8).

Sonuç: MASC'ın klinikte nadir olarak görülmesi nedeniyle baş-boyun cerrahlarındaki farkındalığı arttırmak amacıyla olgumuz sunulmaya değer bulunmuştur.

Kaynaklar:

1. Skálová A, Vanecek T, Sima R, Laco J, Weinreb I, Perez-Ordonez B, Starek I, Geierova M, Simpson RH, Passador-Santos F, Ryska A, Leivo I, Kinkor Z, Michal M. Mammary analogue secretory carcinoma of salivary glands, containing the ETV6-NTRK3 fusion gene: a hitherto undescribed salivary gland tumor entity. Am J Surg Pathol 2010; 34:599-608. doi: 10.1097/PAS.0b013e3181d9efcc.
2. Zardawi IM, Hook P. Mammary analogue secretory carcinoma of minor salivary glands. Pathology 2014; 46:667-9. doi: 10.1097/PAT.0000000000000179.
3. Ngouajio AL, Drejet SM, Phillips DR, Summerlin DJ, Dahl JP. A systematic review including an additional pediatric Case: Pediatric cases of mammary analogue secretory carcinoma. Int J Pediatr Otorhinolaryngol. 2017; 100:187-193. doi: 10.1016/j.ijporl.2017.07.004.
4. Mariano FV, dos Santos HT, Azañero WD, da Cunha IW, Coutinho-Camilo CM, de Almeida OP, Kowalski LP, Altemani A. Mammary analogue secretory carcinoma of salivary glands is a lipid-rich tumour, and adipophilin can be valuable in its identification. Histopathology. 2013; 63:558-67. doi: 10.1111/his.12192.
5. Bishop JA. Unmasking MASC: bringing to light the unique morphologic, immunohistochemical and genetic features of the newlyrecognized mammaryanaloguesecretory carcinoma of salivary glands. Head and Neck Pathology 2013; 7: 35–39,
6. Sethi R, Kozin E, Remenschneider A, Meier J, VanderLaan P, Faquin W, Deschler D, Frankenthaler R. Mammary analogue secretory carcinoma: update on a new diagnosis of salivary gland malignancy. Laryngoscope 2014; 124:188-195. doi: 10.1002/lary.24254.
7. Suzuki K, Yagi M, Kanda A, Kobayashi Y, Konishi M, Miyasaka C, Tashiro T, Iwai H. Mammary Analogue Secretory Carcinoma Presenting as a Cervical Lymph Node Metastasis of Unknown Primary Site: A Case Report. Case Rep Oncol 2017; 10:192-198. doi: 10.1159/000457949.
8. Sun L, Thorson T, Zhu R, Huo J, Tong J, Rodgers WH, Shemen L. A case report of parotid mammary analogue secretory carcinoma and reviews. Int J Surg Case Rep. 2019; 55:88-91. doi: 10.1016/j.ijscr.2019.01.004.

Anahtar Kelimeler: mammary analogue secretory carcinoma, küçük tükrük bezi, tedavi

Resim 1a,b,c,d,e,f,g,h.

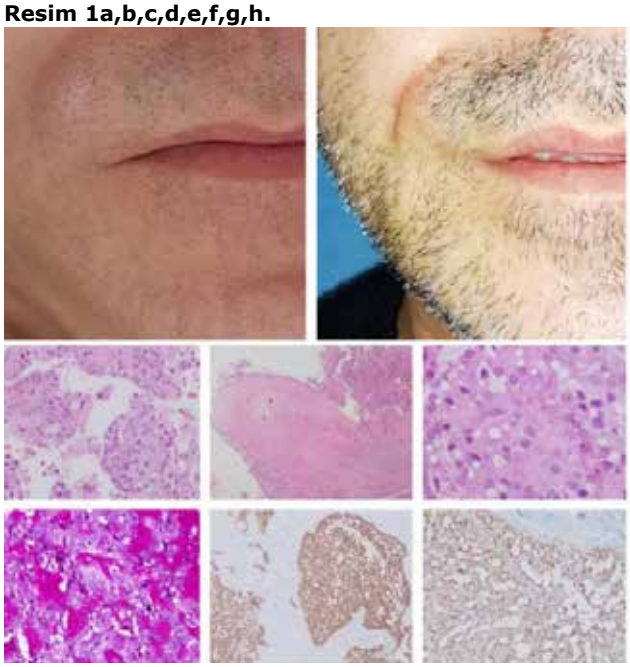

Resim 1a: Olgunun preoperatif görünümü, 1b: Olgunun postoperatif görünümü, 1c: Papiller, kistik ve solid alanlar HEX200, 1d:Kistik alanlar HEX200, 1e: Berrak-vakuoler sitoplazma ve nükleoller HEX400, 1f: PAS pozitifliği HEX200, 1g: Mamaglobülin pozitifliği HEX40, 1h: GATA 3 pozitifliği HEX40

P-012
Mandibula Kondil Rekonstrüksiyonunda İpsilateral Koronoid Greft Kullanımı: Olgu Sunumu

Emrah Kağan Yaşar, Can İlker Demir, Çavgın Yıldırım, Murat Şahin Alagöz
Kocaeli Üniversitesi Tıp Fakültesi, Plastik Rekonstrüktif ve Estetik Cerrahi AD., Kocaeli

Giriş: Maksillofasyal travmalarda meydana gelen mandibula kondil hasarlarında kondil rekonstrüksiyonu planlamasında otogreft uygulamalarının diğer yöntemlere göre daha fonksiyonel sonuçlar sağladığı, operasyon süresi azalttığı, enfeksiyon riskini azalttığı gösterilmek istenmiştir.

Olgu: 35 yaş erkek hastada 20 yıl önce yüksekten düşme sonucu yüz travması meydana gelmiş ve dış merkezde kondil frakturune yönelik opere edilmiş. Operasyon sırasında kondil rekonstruksiyonu alloplastik bir materyal olan silikon ile sağlanmış. Yüzün sağ tarafında hipoestezi olması ağız açıklığında kısıtlılık olması şikayetleri ile hasta tarafımızca değerlendirildi. Hastanın çekilen BT'sinde mandibula sağ kondiler bölge izlenmedi. Temperomandibuler eklem hareketini idame etmesi için kullanılan silikon materyali ile kondil rekonstruksiyonu yapıldığı görüldü. Sağ kulak önü insizyon ile girilerek silikon yabancı madde parça parça uzaklaştırıldı. Aynı taraf ağız içi insizyonla girilerek hem temporal kas kaynaklı hareket kısıtlılığını minimalize etmek hem de kondiler rekonstrüksiyon için greft almak amacıyla uygun boyutlarda koronoid kemik grefti alınıp şekillendirildi. Vertikal uzunluk maksimum olacak şekilde plak vidalarla fiksasyonu yapıldı. Postop çekilen BT`de yeterli mandibuler yüksekliği desteklediği görüldü. Ağız açıklığı ameliyat öncesi ile kıyaslandığında 2cm`den 2,5-3 cm`ye çıktığı izlendi. Ağız açıklığını korumak ve artırmak adına ağız açma kapama egzersizleri uygulandı.

Sonuç: Otolog mandibula koronoid grefti ile küçük kondil defektlerinin rekonstrüksiyonu yabancı cisim ile rekonstruksiyonlara göre daha az enfeksyon riskine sahiptir. Özellikle ağız açıklığında kısıtlılığa sebep olabilen temporal kas kontraktürlerinin giderilmesi ve eş zamanlı kondiler rekonstrüksiyon yapılacak hastalarda anatomik yakınlığı nedeniyle koronoid kemik greftlerinin kullanımının greft reddi oranı düşük olması sebebi ile daha kullanışlı olduğu düşünülmektedir.

Kaynaklar:

1. Re-Assessment of Coronoid as a Graft for Condylar Reconstruction in TMJ Ankylosis Patients: A Prospective Study and Literature Review Gagan Mehta
2. The Inverted Coronoid-Ramus Graft for Condylar Reconstruction Leslie B. Heffez, DMD, MS
3. Maxillary reconstruction using rectus femoris muscle flap and sagittal mandibular ramus/coronoid process graft pedicled with temporalis muscle Weihong Wang, Biao Xu, Jin Zhu

Anahtar Kelimeler: Kondil Kırıkları, Rekonstrüksiyon, Koronoid Kemik Grefti

Resim 1

Daha önceden sağ kondiler kırık nedenli silikon protezle rekonstrüksiyon yapılmış hastanın koronoid greftle rekonstrüksiyonu öncesi ve sonrası çekilen BT görüntüleri

P-014
Frontal Bölgede Lezyon Eksizyonu Sonrası Kaş Malpozisyonunun Önlenmesi İçin Perkütan Meshleme ile Rejenerasyon

Billur Sezgin, Yeşim Esen Yiğit, Sedat Tatar, Selahattin Özmen
Koç Üniversitesi Tıp Fakültesi, Plastik, Rekonstrüktif ve Estetik Cerrahi Ana Bilim Dalı, İstanbul

Giriş: Cerrahi eksizyon sonrası primer kapamanın mümkün olmadığı durumlar için yaygın olarak flep ve greft kullanımı, doku genişletici uygulamaları gibi yöntemler kullanılmaktadır (1). Bu teknikler, özellikle fonksiyonel ve estetik kaygının yoğun yaşanabileceği yüz bölgesi gibi yerlerde suboptimal sonuçlar doğurabilmektedir. Khouri ve ark. kalvaryal bölgede greft ve flep uygulamasına uygun olmayan hastalarda geniş defektlerin gerilimsiz onarımı için perkütan meshleme ile rejenerasyon tekniğini tanımlamışlardır (2). Bu teknik, lezyonun eksizyonunu takiben yara dudaklarının gergin biçimde, tabandan dekole edilmeden primer kapatılmasını ve insizyon hattının çevresindeki 1 cm mesafe intakt bırakılarak perkütan mesh uygulamasını içermektedir (2). Benzer bir teknik, fasyalarda da aponörotomi yapılarak Dupuytren kontraktürü ameliyatlarında başarılı sonuç vermiştir (3). Uygun olgularda skarsız iyileşen bu teknik ile flep, greft kullanımına ya da doku genişletilmesine gerek kalmamaktadır (2).
Bu teknik, frontal bölgede gerilim altında kapamanın doğuracağı kaş asimetrisinin öngörüldüğü olgularda henüz tarif edilmemiştir. Frontal bölgede bulunan konjenital nevüsün eksizyonunu takiben perkütan meshleme ile rejenerasyon tekniğini uyguladığımız olgumuz sunulmuştur.

Olgu: Bir yaşında erkek hasta, Temmuz 2017'de sol frontal bölgede konjenital nevüs ile kliniğimize başvurdu. Sol kaşın 2.5 cm yukarısında lokalize 3 x 2 cm boyutundaki konjenital nevüs için seri eksizyon planlandı. İlk seans 2017 Temmuz'da, ikinci eksizyon ise 2018 Haziran'da yapılarak gerilime bağlı kaşın malpozisyonunun önlenmesi

için geriye 3 x 0.8 cm'lik lezyon bırakıldı. Üçüncü seans Mayıs 2019'da, rezidüel nevüsün eksizyonu için yapıldı ve gerilime bağlı sol kaşın superior malpozisyonu izlendi. Malpozisyonun giderilmesi amacıyla insizyonun 1 cm çevresine dokunulmaksızın kaş sınırı ve saçlı deri sınırına kadar 18G iğne ile çoklu rigotomi uygulanarak relaksasyon sağlandı (Şekil 1). İşlem sonucunda ve postoperatif 10. günde kaşın normal konumunda olduğu izlendi.

Tartışma ve Sonuç: Frontal bölgede flep, greft ya da doku genişleticisi tekniklerinin kullanımının yaratabileceği olası estetik ve işlevsel kaygılar, farklı bir teknik ihtiyacı ortaya çıkarabilmektedir. Olgumuzda, perkütan meshleme ile rejenerasyon, skar oluşturmadan ve oluşabilecek gerilimi minimuma indirgeyerek, kaş malpozisyonunu önlemede etkin, alternatif bir teknik olarak kullanılmıştır. Perkütan meshleme ile rejenerasyon, bu özellikleriyle, yüz bölgesinde gerilim ve skarın doğurabileceği olumsuzlukları en aza indirgeyerek uygun olgularda tercih edilebilecek, teknik olarak kolay ve etkin bir yöntem olarak akılda tutulabilir.

Kaynaklar:
1. Temple, C. L. F., & Ross, D. C. Scalp and Forehead Reconstruction. Clinics in Plastic Surgery. 2015;32(3), 377–390.
2. Khouri KS, Cardoso E, Khouri RK. Percutaneous Mesh Expansion: A Regenerative Wound Closure Alternative. Plast Reconstr Surg. 2018;141(2):451-457.
3. Hovius SE, Kan HJ, Smit X, Selles RW, Cardoso E, Khouri RK. Extensive percutaneous aponeurotomy and lipografting: a new treatment for Dupuytren disease. Plast Reconstr Surg. 201;128(1):221-8.

Anahtar Kelimeler: konjenital nevüs, mesh, primer onarım, rigotomi

Şekil 1

3 yaşında erkek hasta, perkutan meshleme tekniği sayesinde sol kaşta superior malpozisyon giderilmiştir

P-015
Xeroderma Pigmentosumlu Hastada Maksillektomi Sonrası Serbest Flep ile Rekonstrüksiyon

Özgün Kılıç, İbrahim Giray Genç, Ali Sadioğlu, Kemal Fındıkçıoğlu
Gazi Üniversitesi Tıp Fakültesi, Plastik Rekonstrüktif ve Estetik Cerrahi Ana Bilim Dalı, Ankara

Giriş: Xeroderma pigmentosum (XP), ultraviyole radyasyona (UVR) karşı duyarlılığın artması, pigment değişikliklerinin erken gelişimi ve UVR ile indüklenen cilt ve mukoza kanserlerinin erken gelişimi ve bazı hastalarda ilerleyici nörodejenerasyon ile karakterize, nadir görülen otozomal resesif bir DNA onarım bozukluğudur. XP hastalarındaki bulgular, erken başlangıçlı pigmenter cilt değişiklikleri, cilt kanserlerinin erken gelişimi (genellikle yaşamın ilk on yılında), fotofobi, ciddi oküler belirtileri içerir. Bu olgu sunumunda kliniğimizde takipli bir XP hastasının tedavi süreci ele alınacaktır.

Olgu: Xeroderma pigmentosum tanılı, tüm vücutta ve yaygın olarak yüzündeki pigmente ve telanjiektazik cilt lezyonları için yaklaşık 15 yıl önce ilk kez kliniğimize başvurmuş ve takip edilmekte olan 46 yaşında erkek hasta. Son başvurusundan 4 yıl önce sağ göz medial kantusunda büyüme gösteren ve eksizyonlar sonrası nüks eden Yassı Hücreli Kanser (SCC) tanılı lezyon nedeniyle sağ gözde enükleasyon, sağ maksillektomi ve serbest Dikey Rektus Abdominis Kas Deri Flebi (VRAM) ile rekonstrüksiyonu gerçekleştirilmişti. Hastanın yaklaşık bir yıl önceki başvurusunda yüzün medialinde büyüme gösteren SCC tanılı lezyon için operasyon planı yapıldı.

Tedavi: Eksisyon sonrası tümörün sınırları intraop frozen biyopsi ile değerlendirildi ve sol maksillektomi, ağız içi mukoza ve üst dudak bilateral komissür yakınına kadar eksize edildi. Oluşan defektin rekonstrüksiyonu amacıyla uyluktan serbest Anteriolateral Uyluk Kas Deri Flebi (ALT) kaldırıldı ve boyundan bir arter ve iki ven anastomozu yapılarak flep inset edildi. Sorunsuz ilerleyen post-op takibin beşinci gününde ani bir venöz dolaşım yetmezliği izlenenen flebin kurtarma cerrahilerine rağmen total kaybı yaşandı. Hasta tekrar operasyona alınıp serbest Latissimus Dorsi Kas Deri (L/D) ile defektin yeniden rekonstrüksiyonu sağlandı. Post-op hastane takibinde ve taburculuk sonrasında da yeni bir komplikasyon gelişmedi.

Tartışma: XPli hastalar sıklıkla cilt kanseri ve nörodejeneratif sekeller nedeniyle daha kısa bir ömre sahiptir ancak UV radyasyonundan korunma ve hasarı en aza indirgemek için agresif önleyici önlemler hastalığın seyrini iyileştirebilir ve hastanın ömrünü uzatabilir. Cerrahi eksizyon, XP hastalarında cilt kanseri için tercih edilen tedavi yöntemidir. Olgumuzda ilk planlamada uzun pedikülü, hacimli oluşu ve görece ince derisi nedeniyle kimerik ALT flebi ile rekonstrüksiyon yapıldı. Nitekim total flep kaybı sonrası uygulanan serbest L/D flebi de defekt onarımında tatmin edici sonuca ulaştığı gözlendi.

Anahtar Kelimeler: ALT, Latissimus Dorsi, SCC, Serbest Flep, Xeroderma Pigmentosum, Yassı Hücreli Kanser

L/D Kas Deri Flebi ile Maksillektomi Defekti Onarımı

P-016
Parotis Bezinin Düşük Evreli Salivary Ductal Tümörü: Düşük Evre mi Yoksa Lokal Agresif mi?

Muhammed Beşir Öztürk[1], Mehmet Gürler[1], Bekir Atik[2], Elih Seda Keskin[3]
[1]İstanbul Medeniyet Üniv. Göztepe Eğitim Araştırma Hastanesi Plastik Rek. ve Estetik Cerrahi Kliniği, İstanbul
[2]Ersoy Hastanesi, İstanbul
[3]Ümraniye Eğitim ve Araştırma Hastanesi Plastik Rek. ve Estetik Cerrahi, İstanbul

Giriş: Low-grade salivary ductal carcinoma(LGSDC) ilk kez 1996 yılında Delgado tarafından, temelde intraduktal büyüme ile karakterize, iyi klinik seyirli bir tükürük bezi tümörü olarak tanımlanmıştır. (1). 2005 yılında dünya sağlık örgütü ise bu tümörü "nadir, kistik, memenin atipik duktal hiperplazisi, mikropapiller ve kribriform düşük grade karsinomu arası spektruma benzer, proliferatif bir karsinom" olarak tanımlamıştır. Yine 2005 yılında WHO nun sınıflamasına göre cystadenocarsinomun bir alt tipi olarak tanımlanmış ve low grade cribriform cystadenocarsinom(LGCCC) adını almıştır. 1996 dan 2013 e kadar İngilizce literatürde LGCCC ili ilgili en büyüğü 16 serilik 39 vaka bildirimi mevcuttur (2).Makalemizde kliniğimizde LGCCC tanısıyla opere edilen ve yeni klinik yorumlar getirdiğimiz bir hasta sunulmuştur.

Vaka bildirimi: 75 yasında erkek hasta sağ parotid alanda geçmeyen bir yıllık kitle şikâyeti ile kliniğimize başvurdu. Hastanın yapılan fizik muayenesinde sağ yanakta multilobüle sert kıvamlı mobil temporomandibuler bölgeden mandibula alt sınırına kadar uzanan kitle saptandı. Submandibuler ve sublingual glandlarda palpasyonla ele gelen kitle saptanmadı. Hastanın fasyal sinir muayenesi normaldi. Hastanın USG sonucu anekojen alanlar içeren heterojen hipoekojen kistik kitle olarak geldi. Hastanın ilk basvuru sırasında yapılan mrı incelemesinde sağ parotis glandı yüzeyel lobunun hemen anterıorunda parotıs glandından sınırları net olarak ayırt edılemeyen ıcınde sıvı seviyelenmesi ve debrıs bulunan duvarında duzensız solıd komponentler ızlenen ıyı sınırlı duzgun konturlu 26x21x27 mm boyutlu kıtlesel lezyon ızlendı. Anteromedıalınde ve arkasında sınırları net olarak ayırt edılemedı. lezyon kompleks sıvı ve solıd komponentler ıcermesı nedeniyle dermoıd tumor ıile uyumlu olabılır olarak yorumlandı. Hastanın yapılan ince iğne aspirasyon biyopsi sonucu kist içeriği ile uyumlu benign sitoloji olarak yorumlandı. Parotisin kistik komponent içeren kitlelerinden bazıları pleomorfik adenom warthin tümör adenoid kistik karsinomlardır. En sık görülen tümor olmasından dolayı hastada ilk akla gelen ön tanı pleomorfik adenomdur. Hastaya pleomorfik adenom ve warthin tm ön tanısı düşünüldü ve eksiyonel biyopsi planlandı. İntraoperatif olarak kitlenin klasik pleomorfik adenom ve warthin tümöründen farklı olarak makrokistik, multiloküle ve kapsülsüz olduğu görüldü. Lezyondan insizyonel biyopsiler alınarak operasyon sonlandırıldı. Hastanın patolojik tanısı LGCCC olarak geldi ve bu tanı referans patoloji labarutuvarı tarafından da doğrulandı. Hastaya total parotidektomi planlandı. Ancak klinik takiplerine gelmeyen hasta 1 yıl sonra tekrar sağ parotid alanda yaygın kitle şikâyeti ile kliniğimize başvurdu. Yeniden yapılan mrı görüntülemede. Hastanın yapılan kontrastlı MRI incelemesinde sağ parotis yüzeyel lobunda cilt altına doğru egzofitik uzanımlı, ince septasyonlar içeren, en büyüğü 32x30 mm 4 adet yan yana multi loküle görünümde hemorajik, yoğun içerikli, kontrastlı imajlarda da kısmen kontrastlanan sinyal özelliğinde yer kaplayıcı lezyonlar olarak yorumlandı Hasta opere edilerek total parotidektomi yapıldı. Fasyal sinirin bukkal dalında tümör invazyonu olması nedeniyle bukkal dal sakrifiye edildi. Fasyal sinir frontal dalı ile bukkal dal distal segmenti uç-yan koaptasyon yapıldı. Hastanın postop bukkal dal felci dışınca bir komplikasyon izlenmedi.

Tartışma: Parotis kitlelerinin %75'i neoplastik karakterde olup, neoplastik olanların %80'i benign tümörlerdir. Patotiste en sık görülen tümör adenomdur. Adenomlar parotis tümörlerinin %50 sini oluşturur. Bunu warthin tm (4-15%)ve mukoepidermoid karsinom (5%) takip eder (4). Low grade cribriform cistadenocarsinom 1996 yılında delgado et.al tarafından tanımlanan ve çok nadir görülen bir tümör olup ingilizce literatürde sadece 39 olgu bildirilmiştir (1,2). Lgccc tümorünün sık görülmemesi patologların tanı koymasını da zorlaştırıyor olabilir. Belki de sık tanı almamasının nedeni tanı koyulamayıp diğer tümörlerle karıştırılması olabilir. Bu tümörün nadir olması nedeniyle tümörün tanı ve tedavisinde izlenecek kesinleşmiş bir algoritma yoktur. LGCCA literatürde iyi klinik seyirli olarak tanımlanmaktadır. (9) Ancak ilk ameliyat sonrası takiplerine gelmeyen hasta 1 yıl sonrasında yaygın kitle ile tekrar polikliniğimize başvurmuştur. Bu kitleler insiyonel biyopsi sırasında ekilmiş olabilir. Ancak insizyonel biyopsi sahasın dışındaki alanlarda da yeni kitlelerin saptanması bu lezyonun lokal agresif seyredebileceğini düşündürmüştür. Belki de bu tümör bazal hücreli karsinom gibi lokal agresif bir tümör olarak değerlendirilmelidir. Postop 3. Ayında nüks gelişmeyen hasta takibimiz devam etmektedir. Vakamızda olduğu gibi kistik ve benign bulgulara sahip lezyonlarda LGCCA tanısı da göz önünde bulundurulmalı ve yapılacak cerrahi işlem buna yönelik olarak da planlanmalıdır.

Anahtar Kelimeler: parotis, tümör, lokal agresif

Hasta preoperatif değerlendirilmesi

Hasta preoperatif değerlendirilmesi

P-017
ICG florosan boyası ile sterotaktik lenf nodu işaretlemesi

Selami Serhat Şirvan, Mecd Atıf Cezairlioğlu, Deniz Türkyılmaz Mut, Hatice Aylin Akbulut, Semra Hacıkerim Karşıdağ
SBÜ Şişli Hamidiye Etfal EAH Plastik Rekonstrüktif ve Estetik Cerrahi Kliniği, İstanbul

Giriş: Maliginite şüphesi olan lezyonlarda anatomik lokalizasyon olarak güç yerlerde cerrahiye kolaylık sağladığından ve klavuz görevi gördüğünden ultrason eşliğinde sterotaktik biyopsi sıklıkla kullanılmaktadır. Çalışmamızda anatomik dezvantajdan dolayı boyun bölgesinde kullanılamayan usg eşliğinde sterotaktik biyopsi yerine İCG boyası ile lenf nodu işaretlenmesin olgusunu sunacağız.

Olgu: Altmış yedi yaşında erkek hastamızın sternal alanda bulunan malign melanom kitlesine yönelik Mayıs 2017 tarihinde eksizyon ve beraberinde sentinal lenf nodu örneklemesi uygulandı. Tümör patolojisi sonucu yüzeyel yayılan malign melanom olan hastamızın eş zamanlı sentinal lenf nodu örneklemesinde lenf nodları negatif olarak tespit edildi. Rutin olarak kontrol edilen hastamızın Şubat 2019 yılında yapılan boyun ultrasonografisinde sağ mandibular alanda 1 adet ekojen yağlı hilusu azalmış, kalın hipoekoik korteksli(4.2mm), yaklaşık 10x11mm büyüklüğünde malign benign ayrımı yapılamayan sferik lenfadenopati izlenmiştir. İnce iğne aspirasyon biyopsisi açısından girişimsel radyoloji branşına konsulte edilen hastanın yapılan biyopsi sonucunda malignite ekarte edilemediğinden eksizyonel biyopsi önerilmiştir. Eksizyon öncesi ultrasonografi eşliğinde sterotaktik işaretleme açısından görüşü alınan radyoloji kliniği; işaretleme esnasında anatomik lokalizasyonun kompakt ve karışık yapısından dolayı sterotaktik telinin lenf noduna yakınlığı nedeniyle submandibular beze saplanabileceğini yada çevre vasküler yapıların hasarlanma riskinin yüksek olduğunu belirtmişlerdir. İşaretleme amacıyla radyoloji kliniği ile ortaklaşa olarak ultrasonografi eşliğinde şüpheli lenf noduna 0.2 cc icg boyası enjekte edildi. Kısa süre sonra operasyona alınan hastaya SPY florasan görüntüleme uygulanarak işaretli lenf nodu diseke edilerek eksize edildi ve patoloji kliniğine gönderildi.

Tartışma: Malign melanom gibi deri tümörleri sonrasında metastaz riski nedeniyle lenf nodları taranmaktadır. Tarama sonrasında şüpheli olan lenf nodlarında lenf nodu diseksiyonundan önce sterotaktik biyopsi uygulanarak malignite açısından değerlendirilmektedir. Olgumuzda olduğu gibi anatomik olarak vasküler yapıların yoğun ve komşu dokuların kompakt bir şekilde olduğu boyun gibi alanlarda işaretleme teli sorun yaratmaktadır. İCG boyası ile usg eşliğinde işaretleme kullanım açısından kolay ve pratik bir yöntemdir. Hasta sterotaktik işaretlemede olduğu gibi işlem sonrası operasyonu vücudundan çıkan bir tel ile beklememekte, vasküler yapıların hasarlanması gibi hematoma neden olabilecek risklere karşı daha korunaklı olmaktadır.

Sonuç: İCG temini kolay ve maliyet olarak uygun olmasını yanısıra operasyon anında Spy fleurasan görüntüleme cihazının kullanımı ile diseksiyon esnasında işaretli olan dokunun diseksiyonuna kolaylık sağlamaktadır.

Anahtar Kelimeler: ICG, florosan, sterotaktik, boyun, lenf

P-018
Dudak Rekonstruksiyonu İçin Orbikularis Kası Korunarak Cilt Mukoza Flebi ile Rekonstruksiyonu

Hasbi Mert Meral, Muhammet Uraloğlu, Yunus Sağlam
Karadeniz Teknik Üniversitesi Tıp Fakültesi, Plastik Rekonstrüktif ve Estetik Cerrahi Anabilim Dalı, Trabzon

Alt dudak rekonstruksiyonları artan dudak epidermoid karsinomları nedeni ile daha sık gündeme gelmektedir. Alt dudağı içeren %35-50 oranında oluşan defektler için uygunluğu durumunda lokal flapler gerekmektedir. Dudak oluşturulması için mukoza bu flaplerde olmazssa olmaz komponenttir. Kliniğimizde bu defektlerde öncelikler bernard flebi ile onarım düşünülmektedir. Oral kompetans sağlanabilmesi orbiküler oris kası ile cilt ve mukoza diseke edilerek kas devamlılığı korunmakta, mental kastan rotasyon flebi ile birliştirilerek karşı taraf orbiküler oris'e suture edilerek kompetansın daha iyi olması amaçlanmaktadır.

Amaç: Bernard flebi sonrası oluşan oral kompetans yetmezliğine çözüm bulmak, yetmezlik olmadan bernard flebini yapmaktır.

Olgu: 64 yaşında erkek hasta. Alt dudak sol tarafta 2.2cm genişliğindeki ülsere lezyondan insizyonel biyopsi yapılmış ve skuamöz hücreli karsinom olduğu gözlenmiştir. Boyun ultrasonografisi doğal gelmiştir. Kitle boyutu göz önüne alınarak boyun diseksiyonu, kitle eksizyonu ve rekonstruksiyon planlanmıştır.
Eksizyon sonrası dudak sol hatta alt dudağın %60 ını kaplayan defekt oluşmuş ve bernard flebi ile onarım planlandı. Plana uygun flaplar kaldırıldı. Sol bukkal mukozadan vermilion oluşturmak üzere flap eleve edildi. sol lateralde kalan dudak içindeki orbiküler oris kası disseke edilerek bernard flebi içinden tünelize edildi. Karşı taraf orbiküler oris kasına suture edildi. bernard flebi planlanan şekilde defekt üzerine ilerletilerek mukoza flebi ile adapte edildi.

Sonuç: İyileşmenin 1.hafatasında suturlar alındı. Alt dudak sol taraf kompetansının, kas flebi yapılmayan vakalara göre daha iyi olduğu gözlendi.

Anahtar Kelimeler: Alt dudak rekonstruksiyonu, Bernard burrow flap, Oral kompetans

P-019
Tuberöz Skleroz Kompleksli Bir Hastada Fasiyal Kutanöz Lezyonlara Cerrahi Yaklaşım

Aydın Aydemir, Caferi Tayyar Selçuk, Ercan Çelikkaleli, Mehmet Özdemir
Dicle Üniversitesi Tıp Fakültesi, Plastik, Rekonstrüktif ve Estetik Cerrahisi Anabilim Dalı, Diyarbakır

Giriş: Tuberöz Skleröz Kompleksi (TSK) otozomal dominant kalıtılan, nörokutanöz bir sendrom olup, insidansı yaklaşık olarak 1/6000 civarındadır. Vücutta özellikle beyin, cilt, akciğer, böbrek ve retina gibi organlarda gelişen hamartomlarla karakterizedir. Özellikle TSC1 ve TSC2 mutasyonları ile ilişkilendirilmiştir. Ciltte gelişen anjiofibromlar TSK'nın kardinal bulgusu olup, hastaların %90'ından fazlasında mevcuttur.

Olgu: TSK tanılı 32 yaşında kadın hasta burun dorsumunda, bilateral malar ve mental bölgelerdeki büyüklüğü 4 mm ye

ulaşan, simetrik dağılımlı, multiple anjiofibrom şikayetiyle polikliniğimize başvurdu. Hasta görünüşü sebebiyle insanların arasına çıkamadığını ve zaman içerisinde sosyal çevresinden koparak izole olduğunu, psikolojik sıkıntılar yaşadığını ve mutlaka tedavi olmak istediğini belirtti. Hastayla tedavi alternatifleri tartışılarak operasyon planlandı. Hastanın yüzündeki anjiofibromların büyük bir kısmı eksize edildi ve oluşan defekt supraklaviküler bölgelerden alınan tam kalınlıkta deri greftleriyle onarıldı. Hastada post-op komplikasyon gelişmedi.

Tartışma: Yüz en çok dikkat çeken vücut bölgesi olduğundan sosyal yaşamda büyük öneme sahiptir. Tüberoz Sklerozlu hastalarda kutanöz anjiofibromların en çok görüldüğü bölgenin yüz olması sebebiyle, hastaların önemli bir kısmında özgüven eksikliği, toplum içerisine çıkamama ve izolasyon gelişebilmektedir. TSK nadir görülen bir sendrom olması sebebiyle kutanöz lezyonlara yaklaşımda belirli bir standardizasyon yoktur. Tedavide cerrahi yöntemler, lazer, kriyoterapi ve farmakolojik yaklaşım gibi alternatifler mevcuttur. Topikal mTOR inhibitörleri daha çok küçük lezyonlarda ve nüksün önlenmesinde kullanılır. Cerrahi yöntemlere diğer seçeneklerin yetersiz kaldığı, yaygın büyük lezyonlarda başvurulur. Nitekim bizim hastamızın da yüzünde geniş bir alanda adenoma sebaseum olduğundan eksizyon ve greft yapıldı.

Sonuç: Tuberöz Skleröz hastalarında en sık görülen bulgu olan cilt lezyonları hastalarda dış görünüş anormalliği sebebiyle sosyal fobiye yol açabilmektedir. Lazer, Kriyoterapi, mTOR inhibitörleri gibi konservatif tedavi alternatifleri olmasına rağmen, özellikle geniş alanlara yayılmış büyük anjiofibromlarda eksizyon ve grefte başvurulabilir.

Anahtar Kelimeler: Tuberöz Skleröz Kompleksi, Fasiyal anjiofibrom, Tuberöz Sklerözde Cerrahi Yaklaşım

tuberöz sklerözlü hastanın preop fotoğrafı

tuberöz sklerözlü hastanın preop fotoğrafı

P-020
Mandibulada Ameloblastom Eksizyonu ve Fibula Serbest Flep ile Rekonstrüksiyon Gerçekleştirilen Olguda Periferal Ameloblastoma Gelişimi

Deniz Güneş[1], Sinan Öksüz[2]
[1]Aydın Devlet Hastanesi - Aydın
[2]SBÜ Gülhane Eğitim ve Araştırma Hastanesi, Ankara

Giriş–Amaç: Ameloblastoma çene bölgesinde yerleşim gösteren, benign karakterde fakat lokal yayılım gösteren bir odontojenik neoplazidir. Ameloblastom maksilla ve mandibuladaki tümörlerin %1'ini ve odontojenik kaynaklı tümörlerin %11'ini oluştururken olguların yaklaşık %80'i mandibuladan, %20'si maksilladan köken alır (1). Periferal ameloblastom ise histolojik olarak intra-osseoz ameloblastom benzeri özellik gösteren fakat çene dişlerini çevreleyen yumuşak dokularda görülen nadir tümörlerdir (2). Bu olgu sunumunda nadir görülen periferal ameloblastomanın, madibulada ameloblastoma geniş eksizyonu ve fibula serbest flep ile rekonstrüksiyon yapılan vakada postoperatif 1.yılda geliştiğini gördük.

Olgu: 25 yaşında erkek hasta 3 yıl önce sağ çenede diş ağrısı ve şişlik şikayetleri ile başvurmuş olup yapılan tetkiklerinde mandibulada kistik kitle nedeniyle biyopsi yapılmıştır. Biyopsi sonucu ameloblastoma gelen hasta sağ mandibula parasimfizisten subkondiler alana dogru geniş kistik kitle içeren kemik eksizyonu ve serbest fibula flebi ile rekonstrüksiyon yapılmıştır. Postoperatif 1 yıl boyunca tarafımızca takip edilen hastada herhangi bir komplikasyon ve nüks ile karşılaşılmamıştır. Postop 1.yılda sağ çenede şişlik şikayeti gelişen hasta dış merkezde başvurduğu KBB polikliniğinden bölümümüze yönlendirilmiş olunup tarafımızca çekilen 3 boyutlu maksilofasyal BT görüntülemesinde sağ mandibula kemik yapıda herhangi bir patoloji tespit edilmezken sağ masseter kası derininde 33x30x53mm boyutlarında içerisinde kistik komponentleri olan nüks kitle lezyonu ile uyumlu görünüm izlenmiştir.
Hastaya tarafımızca eksplorasyon planlandı ve gingivobukkal insizyonla masseter kasına ve mandibulaya ulaşıldı. Kas içinde ve derininde yerleşimli lastik kıvamda ve gri-beyaz renkte kitle eksplore edildi. Mukozadaki insizyonun primer onarımı ile operasyon sonlandırıldı.
Hastanın takiplerinde komplikasyon ile karşılaşılmadı.
Eksize edilen kitlenin patolojisi "ameloblastoma-bazoloid tip" olarak raporlandı.

Sonuç–Tartışma: Ameloblastoma lokal yayılım gösteren benign bir tümör olmasına rağmen nadir de olsa çene dişlerini çevreleyen yumuşak dokularda görülen formu da mevcuttur (3). Bu olguda ise sağ mandibulada ameloblastomun eksizyonu ve fibula serbest flep ile rekonstrüksiyonu sırasında uygulanan cerrahi manüplasyonlarla tümörün periferal dokulara ekilebilmiş olabileceğini aklımıza getirmektedir.

Referanslar;

1. Unni KK. Dahlin's Bone Tumors. 5th edition. Philadelphia: Lippincott-Raven; ı996.p.436-9.
2. Manor Y, Mardinger O, Katz J, Taicher S, Hirshberg A. Peripheral odontogenic tumours-differential diagnosis in gingival lesions. Int J Oral Maxillofac Surg 2004;33(3):268-73.
3. Zhu EX, Okada N, Takagi M. Peripheral ameloblastoma: case report and review of literature. J Oral Maxillofac Surg 1995;53(5):590-4.

Anahtar Kelimeler: ameloblastoma, mandibula, odontojenik tümör

Ameloblastoma Nedeniyle Opere Edilen Hastada Postop Gelişen Periferal Ameloblastoma

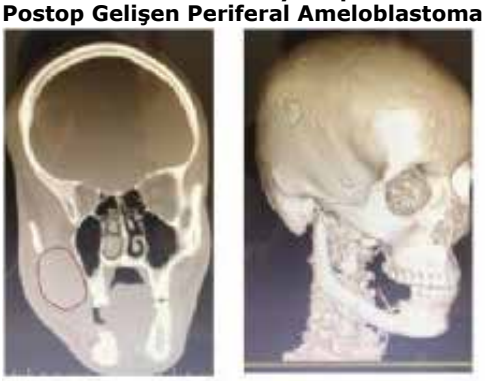

ameloblastoma nedeniyle sağ mandibula rezeksiyonu ve serbest fibula flep ile opere edilen hastada postop gelişen periferal ameloblastomanın bilgisaarlı tomografi görüntüsü

P-021
Tüp Flep ile Heliks Onarımı- Olgu sunumu

Ahmet Umut Yuvacı, İbrahim Tabakan, Osman Metin Yavuz
Çukurova Üniversitesi Tıp Fakültesi, Plastik, Rekonstrüktif ve Estetik Cerrahi Anabilim Dalı, Adana

Giriş ve Amaç: Parsiyel kulak defektlerinin rekonstrüksiyonu, dış kulak yapısının cerrahi olarak taklit edilmesi zor olan zarif ve karmaşık yapısı nedeniyle, plastik cerrahlar için eşsiz ve kompleks hale gelmektedir.

Tedavilede 2 yaklaşım mevcuttur; ilki kulak boyutunun küçülmesi ile sonuçlanan doku kaybının primer onarımı, ikincisi ise flep ve/veya greft ile onarımdır. Kartilajın açıkta olduğu doku kayıplarının onarımında çok çeşitli flepler tanımlanmıştır. Doku kaybının lokalizasyonuna göre tedavi planı değişmektedir.

Bu çalışmada Dujon ve Bowditch'in tanımladığı postauriküler bölgeden hazırlanan bipedilüllü flep ile üç seansta tüp flep ile total heliks rekonstrüksiyonu yapıldı. Bu teknik kozmetik yönden taviz vermeden bir rekonstrüksiyon olanağı sağladı.

Yöntem ve Bulgular: 37 yaşında erkek hasta, iki yıl önce trafik kazası sonrası sol kulak heliks amputasyonu gelişmiş. Hastaya lokal anestezi altında postauriküler bölgeden bipediküllü flep hazırlandı ve flep tüp hale getirildi. İkinci seansta flep, heliks süperioru dezepitelize edilerek sütüre edildi. Flep kanlanmasını arttırmak için 35 gün boyunca flep proksimalden 45 dakika bağlandı. Üçüncü operasyonda helikal bölgedeki kalan cilt doku dezepitelize edilerek tüp flep pedikülünden ayrıldı ve defekti onaracak şekilde sütüre edildi.

Tartışma: Heliks defektlerinde basamak tedavisine göre öncelikle primer sütürasyon, sonrasında Tam Kalınlıkta Deri Grefti ile onarım, Helikal İlerletme Flepleri ve Retroauricular bölgeden yapılan ilerletme flepleri şeklinde gitmektedir. Bu vakada tüp flep, donör alanın primer onarılması ve skarın postauriküler bölgeye saklanabilmesi, renk uyumsuzluğunun minimal olması ve kozmetik açıdan başarılı sonuç elde edilmesi nedeniyle tercih edildi. Bu flep uygulaması arteryel ve venöz konjesyon problemleri yaşatmaktadır. Flebin 35 gün proksimalden bağlanarak takip edilmesi ile bu problemlerin aşılması hedeflenmiştir.

Sonuç: Helikal bölge rekonstrüksiyonları için çok sayıda seçenek mevcut olup, helikal kıvrım ve geçişlerin sağlanması çoğu zaman zorlayıcı olmaktadır. Tüp flep ile heliks yapısı estetik yönden eksiklik yaratmayacak şekilde oluşturulabilmektedir.

Anahtar Kelimeler: heliks, flep, defekt, kulak

P-022
Üst Göz Kapağı Kontraktürlerinin Anatomik Tars Rekonstrüksiyonu ve Cilt Z-Plastisiyle Onarımı

Nuh Evin
Konya Eğitim ve Araştırma Hastanesi, Konya

Giriş: Göz kapakları globun korunmasında ve nemlendirilmesinde spesifik fonksiyonu olan dinamik ve estetik bir ünitedir. Göz kapak düzensizlikleri hastalarda konjonktivit ve keratit gini fonksiyonel komplikasyonların yanında estetik problemlere de neden olmaktadır. Bu çalışmada üst göz kapağı kontraktürü nedeniyle anatomik tars rekonstrüksiyonu ve cilde z-plasti yapılan hastaların cerrahi sonuçları sunulmaktadır.

Hastalar ve Yöntem: 2015- 2018 yılları arasında üst göz kapağı kontraktürü olan 11 hasta çalışmaya dahil edildi. Tüm hastalarda üst göz kapağı tarsı deforme olup kıkırdak konturunda anormal açılanması vardı. Üst göz kapak cildinde ise kontraktür bulunmaktaydı. Cerrahi öncesi tüm hastalar yaş, cinsiyet, etyoloji, ek hastalıklar yönünden araştırıldı. Medikal ve digital kayıtları tutuldu. Cerrahi esnasında, cilt kontraktürü klasik z-plasti insizyonuyla serbestlendi. Flepler eleve edildi. Deforme tars kıkırdağı eksplore edildi. Tars kıkırdak deformitesi nazal septum rekonstrüksiyonunda uygulandığı gibi eksternal güçler serbestlendikten sonra internal güçler sütürlerle ya da aurikuler kıkırdak greftleriyle karşılandı. Deforme tars kıkırdağı anatomik olarak rekonstrükte edildi. Ardından z-plasti flepleri adapte edilerek skar kontraktürü düzeltildi. Anti skar tedavi uygulandı. Cerrahi öncesi ve cerrahi sonrası çekilen hasta fotoğraflarında üst göz kapağı siliumundaki çekintinin düzelme miktarı değerlendirildi ve karşı göz kapağıyla karşılaştırıldı. Estetik hasta memnuniyeti vizüel analog skala ile değerlendirildi. Hastalar ortalama 14. ay takip edildi.

Bulgular: 4 hasta kadın, 7 hasta erkekti. Hastaların yaşlar otalaması 22,4'tü. 8 hastanın etyolojisinde travma, 3 hastanın etyolojisinde yanık vardı. Deforme tars kıkırdağı 5 hastada sadece sütürlerle düzeltilirken, 6 hastada ise aurikuler kıkırdak grefti kullanıldı. Cerrahi öncesi silium hatlarındaki kontraktür ortalama 4.6 mm iken cerrahi sonrası tüm hastalarda silium hattı düzgündü. Erken ve geç komplikasyon görülmedi. Tüm hastalar estetik ve fonksiyonel olarak memnundu.

Tartışma: Üst göz kapağı yüzün en önemli estetik ve fonksiyonel ünitelerinden biridir. Üst göz kapağında oluşan deformiteler hastalarda ciddi estetik ve fonksiyonel problemler yaratmaktadır.Yanık ve travma sonrası üst göz kapağında gelişen vertikal kontraktürlerinde tars kıkırdak deformitesi genellikle eşlik etmekte olup bu deformitenin tars bütünlüğünün korunarak cilt skar kontraktüründen ayrı düzeltilmesi gerekmektedir. Bu çalışmada üst göz kapağı vertikal kontraktürleri başarılı bir şekilde rekonstrükte edilmiştir.

Anahtar Kelimeler: Tars Rekonstrüksiyonu, Üst Göz Kapağı Kontraktürü, Z-Plasti

P-023
Atipik Yerleşimli Schwannom

Kamil Manav, Asım Uslu
SBÜ Antalya Eğitim ve Araştırma Hastanesi, Antalya

Periferik sinir sistemi kılıfı kaynaklı olan Schwannom (nörilemmom) epinöryumdan oluşmuş gerçek kapsüle sahip agresif olmayan benign tümördür. Yavaş bir ilerleme gösterip Schwan hücrelerinin proliferasyonuyla oluşurlar.

Sıklıkla baş-boyun bölgesinde ve ekstremitelerde görülmektedir. Retroperitoneal yerleşim nadir olup, tüm Schwannomların %0,7-2,7'sini oluşturur.

İnsidansı son derece düşük olup olguların sadece %25'i tanı alabilmektedir. Sıklıkla 2. ile 5.dekad arasında ve kadınlarda görülmektedir.

Etyolojisi tam olarak bilinmemekle birlikte düzgün yüzeyli, sert, ağrısız kitleler olarak bulgu vermektedir. En sık semptom ele gelen kitle olup bunu ağrı ve parestezi izler.

Genellikle benign, kapsüllü, düzgün yüzeyeli, yavaş büyüyen natürü olmasına rağmen nadiren de olsa malign transformasyon görülebilmektedir.

Das Gupta ve Brasfield'ın yaptığı çalışmada malign schwannoma insidansını %8, Ghosh ve arkadaşlarının yaptığı çalışmada %13,9 olarak bildirmişlerdir.

Kesin tanıyı histopatolojik inceleme koydurur. Mikroskopik olarak bifazik paterne sahiptirler; Antoni A ve Antoni B alanları bulnup, Antoni A alanlarında Verocay cisimlerinin olması karakteristiktir. Yavaş büyümeye bağlı olarak tümör içinde kanama, kist oluşumu, nekroz veya kalsifikasyon gibi dejenerasyona ait bulgular ortaya çıkabilir.

İmmunokimyasal olarak S-100 pozitif olarak boyanır. Ayırcı tanıda nörofibroma ilk akla gelendir. Radyolojik olarak ayrım yapılamazken histopatolojik olarak kapsül varlığı ayrıcı tanıda belirleyici olur. Ayrıca nörofibromada sinir lifleri infiltrasyonu gözlenirken Schwannoma sinir yüzeyinde yer almaktadır.

Kesin tedavi cerrahi olarak eksize edilmesidir.

Radyosensitif olmadıkları için cerrahi küratif olmaktadır.

Olgumuz 42 yaşında erkek hasta. Yaklaşık 7 aydır boyun kenarında yavaş büyüme sergileyen, ağrısız kitle şikayeti ile başvurdu. Poliklinik şartlarında lokal anestezi altında derin yerleşimli, düzgün yüzeyli, kapsüllü kitle eksize edildi ve ciltte herhangi bir defekt oluşmadı.

Sonuç olarak; Schwannomalar oldukça nadir görülen tümörlerden olup yavaş büyüme paternine sahip olması ağrısız kitleler oluşturması nedenli uzun süredir mevcudiyetini koruyan kitlelerde atlanmaması gerekmektedir. Schwannomalar spinal sinirlerde, vestibuler alanda, pankreasta, özafagusta, dilde, diğer periferik sinirlerde görülmesine karşın intramural yerleşimdeki gibi atipik yerleşimde görüldüğü bildirilmemiştir.

Anahtar Kelimeler: Schwannom, intramural, atipik yerleşim

P-024
Skalpte Multifokal Kutanöz Anjiyosarkom

Cenk Demirdöver, Hasan Basri Çağlı, Alper Geyik, Fatih Alp Öztürk, Hüseyin Emre Ulukaya
Dokuz Eylül Üniversitesi Tıp Fakültesi, Plastik, Rekonstrüktif ve Estetik Cerrahi, İzmir

Giriş: Anjiyosarkom damarendotel hücrelerden kaynaklanan nadir görülen bir malignmezenkimaltümördür.

Her organı etkileyebilmekle birlikte sıklıkla deri, yumuşak doku, karaciğer, dalak, kalp ve meme tutulmaktadır. Kutanözanjiyosarkom ise tüm anjiyosarkomların yaklaşık yüzde 60'nı oluştururken, primer olabileceği gibi sekonder olarak en sık iyonize radyasyon ve kronik lenfödemebağlı da ortaya çıkabilir. Yüksek lokalrekürrens ile metastaz oranlarına sahip olan kutanözanjiyosarkomun buna bağlı prognozu kötüdür. Bu olgu sunumunda skalptemultifokalolarak ortaya çıkmış olan kanamalı cilt lezyonları nedenli yapılan cerrahi tedavisi sonrası primerkutanözanjiyosarkom tanısı alan hastanın kliniği ve tedavi süreci ortaya konmaktadır.

Olgu Sunumu: Altmış dokuz yaş erkek hasta 1 yıl önce skalpte ortaya çıkan eritemlinodüler lezyonların zamanla kanama ve büyüme göstermesi üzerine başvurdu. Dış merkezde yapılan punch biyopsi sonucunda vasküler lezyon olduğu tanımlanan ancak benign/malign ayrımı yapılamayan hasta tarafımızca ileri tetkik ve tedavi amaçlı takibe alındı. Özgeçmişinde bilinen hipertansiyon, koroner arter hastalığı, hiperlipidemi ve gut hastalığı olan hastanın geçirilmiş aort anevrizma rüptürü ve üç kez koroner anjiyografi öyküsü mevcuttu. Hastanın bilinen iyonize radyasyon öyküsü yoktu. Laboratuvar sonuçları anemi, trombositopeni ve sınırda sedimentasyon ile CRP yüksekliği dışında normal aralıktaydı. Soygeçmişinde herhangi bir özellik yoktu. Lokal muayenesinde skalptesupraorbital marjinlerden başlayarak saçlı derinin büyük kısmını içeren eritemli, menekşe renginde, kanamalı yaygın papülo-nodüler lezyonlar izlenmekteydi. Yapılan görüntüleme yöntemlerinde lezyonun temporal arter ile ilişkili vasküler malformasyonla ilişkili görüldü. Hastaya takip süresince mevcut lezyonlarından kan transfüzyonu gerektirecek sızıntı şeklinde kanama olması nedenli girişimsel radyoloji tarafından üç kez temporal artere yönelik embolizasyon ve perkutan alkol ablasyonu işlemi uygulandı. Lezyonlarında gerileme olmayan hastaya tarafımızca cilt lezyonlarına yönelik operasyon planlandı. Operasyonda önce kanama kontrolünü sağlamak için bilateral preauriküler insizyonlar sonrası yüzeyel temporal arterlerfrontal ve pariyetal dallanma öncesi bağlandı. Ardından tüm lezyonu içerecek eksizyon için bilateralsuperior orbital marjinden başlayarak temporoparietal bileşkeye uzanan ve horizontal olarak posterior daprotuberantiaoccipitalisexterna seviyesinde sonlanan sınırlar belirlendi. Ardından lezyon corrugatorsupercilive frontal kası içerecek şekilde en blok halinde eksize edildi. Parietal bölgedeki şüpheli doku periost üzerinden eksize edilerek taban materyal olarak ayrıldı. Mevcut defekt uyluk anteriorundan alınan kısmi kalınlıkta deri grefti ile kapatıldı. Hastaya konulan greft izleminde total vitaldi ve herhangi bir ek cerrahi girişime erken dönemde ihtiyaç duyulmadı. Patolojik incelemesinde tüm dermiste kollageni ayırarak yerleşmiş ve derin subkutan dokuya dek uzanan belirgin infiltratif büyüme paterni gösteren vasküler tümör olarak saptandı. Tümörün birbirleriyle anastomozlaşan düzensiz vasküler yapılardan oluştuğu, döşeyici endotel hücrelerinde belirgin nükleerpleomorfizm ve atipi bulguları içerdiği, aradalenfositik hücre infiltrasyonları, pigmentli makrofajlar da olduğu görüldü. Yapılan immuno histokimyasal boyama sonucu ERG +, FLI-1 +, CD31 +, CD34 +,Ki-67 yüksek, HHV8 negatif, keratin negatif olarak raporlandı. Bu bakımından patoloji sonucu morfolojik ve immunohistokimyasal bulgular birlikte

değerlendirildiğinde öncelikle "KutanözAnjiyosarkom" ile uyumlu olduğu düşünüldü. Tümörün cerrahi sınırları salim olarak çıkarıldığı raporlanması üzerine hasta metastaz açısından değerlendirmek üzere onkoloji tarafından takibe alındı. Hastanın yapılan BT görüntülemesinde metastaz ile uyumlu olabilecek akciğerde bilateralnodülerlezyonlar, karaciğerde çok sayıda hipodens lezyon ve kemik yapılarda torakalvertebralardalitik lezyonlar raporlandı. F-18 FDG kullanılarak yapılan PET görüntülemesin de ise bu alanlarda patolojik düzeyde. F-18 FDG tutulumu izlenmedi. Hastaya PET görüntülemesinde uzak metastaz tarif edilmemiş olması, hastanın yaşı ve aort anevrizma rüptürü öyküsü dikkate alınarak öncelikle sistemik kemoterapi planlanmamıştı ve lokal rekürrens riskini azaltmak için radyasyon onkolojisi tarafından radyoterapi planlandı. Ancak takibinde hastanın bilateralmalar bölgede ortaya çıkan benzer lezyonlar ve her ne kadar PET görüntülemesinde metastaz tarif edilmemiş olsa da tarama tomografisinde metastaz şüpheli bulgular olmasınedeniyle hastaya KT planlandı.

Tartışma: Kutanözanjiyosarkomendotel hücre kaynaklı nadir görülen agresif malign tümörlerden olup tüm yumuşak doku sarkomlarının yaklaşık %2'sini oluşturmaktadır. İyonize radyasyon ve kronik lenfödeme bağlı sekonderkutanözanijosarkom olguları bildirilmesine rağmen sıklıkla primer tümörlerdir. Baş boyun bölgesindeki primer kutanözanjiyosarkomlar yaşlı erkek popülasyonda daha sık izlenmektedir. Kutanözanjiyosarkomların beş yıllık sağ kalım oranları %12-35 arasında değişmektedir. Hastaların %50-80'inde tanı anında lokalize hastalık, %20 -45'inde tanı anında metastatik hastalık mevcuttur. En sık metastaz görülen organlar akciğer, karaciğer, lenf nodları ve dalaktır. Enönemli prognostik faktör tümör boyutu olup tanı anında 5 cm'den büyük tümörü olan hastalar kötü prognoza sahiptir. Diğer önemli prognostik faktörler 3 mm'den daha fazla invazyon derinliği, mitoz oranı, pozitif cerrahi sınırlar, lokalrekürrens ve metastaz varlığıdır. Yine yapılan çalışmalarda multifokal yerleşim varlığı da kötü prognoz ile ilişkilendirilmiştir. Olgumuzda tanı anında tümör çapı 5 cm'den büyüktü, multifokal yerleşimliydi, derinsubkutan dokuya dek uzanım gösteriyordu, mitoz oranı yüksekti. Kutanözanjiyosarkomun çoğunluğu baş boyun bölgesinde lokalizedir ve olguların %50-60'nı oluşturmaktadır. Özellikle yaşlı erkek hastalarda gözlenen baş buyun bölgesindeki kutanözanjiyosarkomlar kırmızı-mor renkte papüllonodüler lezyonlar ile karakterizedir. Radyoterapi ile ilişkili olanlar klinik olarak birkaç santimetre çapa ulaşabilen eritemli yama, plak ya da nodüller ile karakterize olup lokal ödemin eşlik ettiği ekimotik alanlar şeklinde de görülebilir. Radyoterapi sonrası anjiyosarkom gelişimi için ortalama 60-120 ay gibi bir süre bildirilmiştir. Bizim olgumuz primer baş boyun kutanözanjiyosarkomu olup frontal bölgede ve saçlı deride eritemli, mor renkte papülo-nodüler lezyonlar şeklinde ortaya çıkmıştı.
Anjiyosarkomunendotel kökenli olduğunu kesin olarak ortaya koymak için immünohistokimyasal inceleme gerekebilmektedir. Endotelyal kaynaklı olup olmadığı, immunhistokimya boyalarından Faktör VIII ile ilişkili antijen, CD31, CD34, vonVillebrand faktör, D2-40, ERG ve FLI-1 ile doğrulanabilir. Bizim olgumuzda endotel ilişkili olduğunu doğrulayan CD31, CD34, ERG ve FLF ile pozitif boyanma saptandı.
Yine son zamanlarda tümör gelişiminde önemli bir rol oynayan MYC geni amplifikasyonunun sekonderanjiyosarkoma işaret eden ve tanı konulmakta güçlük çekilen olgularda, diğer atipikvasküler lezyonlardan veya sarkomlardan ayırt eden moleküler bir tanı yöntemi olarak kullanılabileceği ileri sürülmektedir. Tedavi seçeneği olarak cerrahi tedavi, radyoterapi ve kemoterapi gibi yöntemler mevcut olmakla birlikte bizim hastamıza cerrahi tedavi uygulanmış olup kemoterapi planlanmaktadır.

Anahtar Kelimeler: Anjiyosarkom, nadir görülen tümör, skalp

P-025
Dev Üveal Malign Melanom: Nadir Bir Vaka

Fatih Akkaya, Mustafa Keleş, Gökhan Efe, Muhammet Uraloğlu
Karadeniz Teknik Üniversitesi Tıp Fakültesi, Plastik, Rekonstruktif ve Estetik Cerrahi Ana Bilim Dalı, Trabzon

Giriş: Malign melanom değişik anatomik lokalizasyonlardaki (cilt, mukozal membranlar, göz bölgesi) melanositlerden köken alan göreceli olarak nadir bir tümördür.

Olgu: 82 yaşında kadın hasta kliniğimize yaklaşık bir yıldır sol gözünde olan kitle nedeniyle başvurdu. Kitle son 2 ayda giderek büyümüş ve kötü kokmaya başlamıştı. Ek hastalık olarak multiple myelom ve hipertansiyonu mevcuttu. Fizik muayenede sol gözde sklerayı kaplayan 4*4 cm boyutunda kitle vardı. Kitle alt göz kapağına da invazeydi. Göz hareketleri ile hareket ediyordu ve hastanın sol gözüde görmüyordu.İlk olarak insizyonel biyopsi planladık ve patoloji raporu uveal melanom olarak raporlandı. Hastayı medikal onkoloji kliniğine evreleme açısından konsulte ettik. PET'de akciğer, karaciğer, sürrenal bezler ve inguinal lenf nodlarında metastatik kitlelere rastlandı. Biz palyatif amaçlı olarak egzenterasyon ve alın flebi ile rekonstrüksiyon planladık.

Sonuç: Uveal melanom lokal rezeksiyon, enükleasyon, egzenterasyon gibi yöntemlerle tedavi edilebilir. Küçük tümörlerde lokal rezeksiyon önerilmektedir. Enükleasyon uveal melanom tedavisinde en yaygın kullanılan ikinci prosedürdür. Enükleasyon orta düzeyde ekstraokuler invazyon varlığında önerilmektedir. Uveal melanomlu hastaların yaklaşık %20-40'ında enükleasyon gerekmektedir.
Egzenterasyon aşırı orbital invazyon varlığında önerilmektedir. Radikal ve görünüşü çok etkileyen bir operasyondur. Egzenterasyonların çoğu orbitayı içeren ileri malignensilerde gerçekleştirilmektedir.
Egzenterasyon sonrası orbita rekonstrüksiyonu için pek çok teknik tanımlanmıştır. En sık kullanılan teknikler içinde temporal kas flebi, kısmi kalınlıkta deri greftleri ve dermal-yağ greftleri yer almaktadır.

Anahtar Kelimeler: egzenterasyon, flep, malign, melanom, uveal

Resim 1

Sol gözde alt göz kapağını da invaze eden tümöral kitle

P-027
İnsizyonel Delay Paternlerinin Flep Sağkalımı Üzerine Etkisinin Sıçan Modeli Üzerinde Karşılaştırılması

Dinçer Altınel[1], Merdan Serin[1], Havva Erdem[2], Burcu Biltekin[3], Önder Hüseyinbaş[4], Gaye Toplu[1], Sevgi Kurt Yazar[1]
[1]Sağlık Bilimleri Üniversitesi, İstanbul Eğitim ve Araştırma Hastanesi, Plastik ve Rekonstrüktif Cerrah AD., İstanbul
[2]Ordu Üniversitesi Tıp Fakültesi, Patoloji AD., Ordu
[3]Cerrahpaşa Tıp Fakültesi, Histoloji ve Embriyoloji AD., İstanbul
[4]Bezmialem Tıp Fakültesi, Deney Hayvanları Araştırma Birimi, İstanbul

En kolay cerrahi delay tekniklerinden biri, flebi kaldırmadan önce diseksiyon yapmadan flep etrafına insizyon yapmaktır. Bu çalışmada, flep yaşayablirliğini arttırmak amacıyla yapılan değişik cilt insizyon tekniklerinin etkinliği karşılaştırıldı. Toplam 4 grup olacak şekilde 28 sıçan kullanıldı. Üç deney grubunda, insizyonel delay flep kaldırılmadan uygulandı. Tüm gruplarda flebin her 3 kenarı tamamen insize edildi, istisna olarak birinci grupta (bilateral delay) flebin her iki kenarının 1/3 ortasına denk gelen bölgede bir deri adası sağlam bırakıldı. İkinci grupta (unilateral delay) derinin bir kenarında sağlam cilt adası bırakıldı. Üçüncü grupta (superior delay) ise flebin süperior kenarında sağlam cilt adası bırakıldı. Bu grupların hiçbirinde flep diseksiyonu yapılmadı. Delay işleminden 2 hafta sonra, dorsal deri flepleri kaldırıldı ve tekrar kendi yerlerine adapte edildi. Fleplerdeki nekrotik doku alanı hesaplandı, mikroanjiografik ve histolojk değerlendirmeler yapıldı. Fleplerdeki nekrotik alanın total flep boyutuna göre yüzdeleri hesaplandı ve sırasıyla %16.94 (grup 1), %7.54 (grup 2), %23.34 (grup 3) ve %50.6 (kontrol grubu) olarak hesaplandı. Seçilmiş mikroanjiografi sonuçlarında delay gruplarında damarlanmanın artmış olduğu gözlendi. Bu çalışmanın sonuçlarına göre, sadece superior kenarda bırakılan sağlam cilt adası olan delay tekniğinin unilateral ve bilateral delay tekniklerine göre flep yaşayabilirliği üzerindeki etkisinin daha az olduğu saptandı.

Anahtar Kelimeler: Random flep, sıçan, cerrahi delay

resim 1

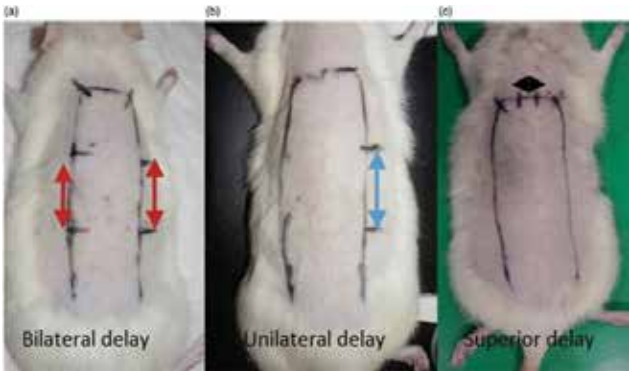

P-028
Ratlerde Siyanoakrilat ile Yapılan Sinir Onarımının Sonuçlarının Klasik Sütür Yöntemi ile Kıyaslanması

Camettin Atam[1], Zafer Orhan[2], Gaye Toplu[3], Merdan Serin[3], Z. Okan Karaduman[2], Ayhan Ozturk[4]
[1]Kırklareli Devlet Hastanesi, Ortopedi bölümü, Kırklareli
[2]Düzce Üniversitesi Tıp Fakültesi, Ortopedi AD., Düzce
[3]İstanbul Eğitim ve Araştırma Hastanesi, Plastik ve Rekonstrüktif Cerrahi Bölümü, İstanbul
[4]Düzce Üniversitesi Tıp Fakültesi, Nöroloji AD., Düzce

Giriş: Yıllardır sinir onarımında sınırlı sayıda sütürlü ya da sütürsüz teknikler düşünülmüş olup bu amaçla çok sayıda çeşitli teknikler kullanılmıştır.

Amaç: Siyanoakrilat ile yapılan sinir tamirindeki rejenerasyon tamamlanıncaya kadarki süreci diğer yaygın kullanılan mikrosütür teknikleri ile kıyaslamaktır.

Gereç ve Yöntemler: Anestezi için intraperitoneal ketamin hidroklorid 15 mg/kg (Ketalar) kullanılmıştır. Traş ve % 10 povidon-iyot ile ameliyat bölgesinin temizliğini takiben, supine pozisyonunda sol ön kalça ve uyluk boyunca longitudinal insizyonla femoral kas ayırılarak sol siyatik sinire ulaşıldı. Sural, peroneal ve tibial sinirlerin trifurkasyonundan 15 mm önce mikromakas ile keskin ve dik olarak kesildi (Resim-2)
1. Grupta: Ratlara herhangi bir uygulama yapılmamıştır.
2. Grupta: Kesik sinir 10/0 atravmatik naylon sütür marteryali ile uç-uca sütüre edildi.
3. Grupta: Siyatik sinir kesisi sonrası 10/0 monoflament naylon sütür ile proksimal ve distal uç tutdurulacak, 2ml enjektore çekilmiş siyanoakrilatdan 0.2 ml uygulandı. Beşinci haftada EMG ve histolojik inceleme yapılmıştır.

Bulgular: EMG ve histopatolojik değerlendirmeyle siyanoakrilat grubu ile klasik sütür yöntemi uygulanan grup arasında istatistiksel olarak anlamlı fark gösterilememiştir. (p değerleri sırasıyla 0.606, 0.743 ve 0.888) (Tablo 8).

Sonuç: Maliyetinin düşük olması, kolay öğrenilebilir olması, cerrahi süresini kısaltması siyanoakrilat uygulamasının başlıca avantajlarıdır. Benzer çalışmalarla desteklenmek kaydıyla biz siyanoakrilat uygulamasının tedavide bir seçenek olduğunu belirtiyoruz.

Anahtar Kelimeler: Rat, siyanoakrilat, periferik sinir onarımı

Resim 1

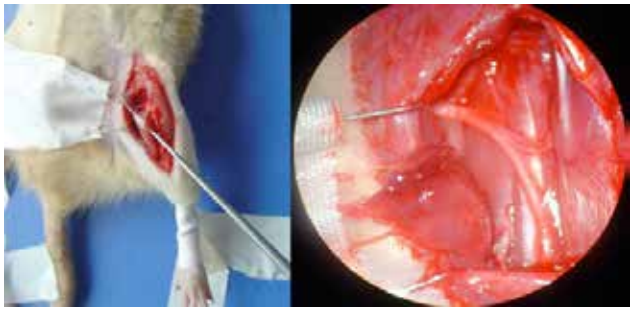

Uyluk ön yüzde yapılan uzunlamasına bir insizyon sonrası femoral kasın ayrılması ile siyatik sinire ulaşıldı.

P-032
Kliniğimizde Opere Edilen Kompleks Dev Benign Deri Tümörleri: Retrospektif Analiz ve Dikkat Edilecek Unsurlar

Sedat Tatar, Billur Sezgin, Selahattin Özmen
Koç Üniversitesi Tıp Fakültesi, Plastik, Rekonstrüktif ve Estetik Cerrahi A.D, İstanbul

Giriş: Benign deri tümörleri her yaşta görülebilen, kozmetik sorun oluşturmanın yanı sıra büyük boyutlara ulaştığında ağrı, fonksiyonel kısıtlılık, mevcut olduğu bölgede duyu kaybı gibi semptomlara da yol açabilmektedir(1). Çok sayıda farklı histolojik yapıya sahip, milimetrik boyuttan dev boyutlara ulaşabilen lipomlar, epidermal kistler, nörofibromlar, pilar kistler, fibroepitelyal polipler, ksantomalar benign deri tümörlerine örnek olarak verilebilir(1-3). Lezyonun histopatolojik tipine göre dev boyut tanımı değişmekle birlikte bir çok yayında "dev tümör" kavramı tanımlanmış ve kategorize edilmiştir. Bu tümörler benign klinik davranış sergilese de hızlı proliferasyon, malign transformasyon ve malignite ile klinik olarak karışabildiği için dikkatli bir yaklaşım ve tedavi planlaması gerekmektedir (1,3).
Bu çalışmada amacımız dev benign deri ve yumuşak doku tümörleri nedeniyle kliniğimizde operasyonunu gerçekleştiridiğimiz hastaların retrospektif analizini ve klinik tecrübemizi aktarmaktır.

Gereç-Yöntem: Çalışmamızda 2015 - 2018 yılları arasında literatürde tanımlanan boyutlar açısından dev tümör kategorisine giren ve opere ettiğimiz 16 dev benign deri tümörü hastamız retrospektif olarak incelendi. Çalışmaya dahil edilen hastalardan aydınlatılmış onam alınarak demografik özellikler, endikasyon, patolojik tanılar, semptomlar ve postoperatif komplikasyonlar değerlendirildi.

Sonuç: Ortalama yaşları 53,38 yıl (37 - 72 yıl) olan 16 hasta (11 kadın, 5 erkek) dev benign tümör kategorisine uymaktaydı ve çalışmaya dahil edildi. Kitleler 4 hastada saçlı deride, 3 hastada üst ekstremitede, 3 hastada alt ekstremitede, 5 hastada gövdede ve 1 hastada tüm vücutta yaygın olarak lokalizeydi (Resim 1 - 6). Ağrı en sık karşılaşılan semptom olmakla birlikte, hipoestezi, fonksiyonel kısıtlılık, ülserasyon ve enfeksiyon da saptanan belirtiler arasındaydı. Yedi hastanın lezyonu lokal anestezi altında, 9 hastanın lezyonu ise genel anestezi altında total olarak eksize edildi. Histopatolojik tanılar sırasıyla 6 hastada lipom, 2 hastada fibroepitelyal polip, 3 hastada pilar kist, 3 hastada epidermal kist, 1 hastada ksantom ve 1 hastada benign lenfoid hiperplazi idi. Sırt bölgesinden dev lipom eksize edilen 2 hastada postoperatif erken dönemde seroma gözlemlendi, konservatif tedavi ile problemsiz olarak iyileşme sağlandı. Hastalar ortalama 2.2 yıl (1 – 3 yıl) takip edildi. Hiçbir hastada nüks veya geç dönem komplikasyon izlenmedi.

Tartışma: Dev boyutlara ulaşan benign deri tümörleri mevcut tümörlerin değişen oranlarda proliferasyonuyla oluşmaktadır ve deformite, ağrı, kompresyona ikincil semptomlar ve fonksiyonel kısıtlılıklara sebep olabilmektedir. Klinik yaklaşımda maligniteden ayırt edilmeleri ve total olarak eksize edilmeleri gerekmektedir.
Lipomlar mezenkimal kaynaklı tümörler olup adipoz dokunun olduğu her yerden gelişebilmektedir. Üst ekstremite ve sırtta daha sıklıkla görülmekle birlikte vücudun herhangi bir yerinde oluşabilmektedirler. Lipomlar sıklıkla küçük boyutludur ancak 10 cm'den büyük veya 1000 gr üzeri lipomlar "dev lipom" olarak sınıflandırılmıştır. Lipomların kontrolsüz büyüme mekanizmaları net değildir ancak künt travma sonrası yağ dokusunun göçünü engelleyen fibröz septaların yırtılmasının proliferasyonu tetiklediği düşünülmektedir. Dev lipomlar anatomik lokalizasyonlarına göre vital yapıları etkileyebilmektedir ve lipödem, ağrı ve sinir kompresyonlarına yol açabildiği çalışmalarda gösterilmiştir. Dev lipomların sarkomatöz transformasyonu düşük oranlarda olmakla birlikte literatürde bildirilmiştir ve klinik olarak dev lipomları liposarkomlardan ayırt etmek gerekmektedir. Şüpheli vakalarda bilgisayarlı tomografi ve manyetik rezonans incelemenin yanı sıra ince iğne biyopsisi veya insizyonel biyopsi ile tanı konulabilmektedir. Dev lipomaların tedaviside eksizyonun yanı sıra literatürde liposakşından da bahsedilmektedir ancak lezyonun tamamının çıkarılamaması nedeniyle rekürrens görülebilmektedir. Fibroepitelyal polipler sıklıkla boyun, aksilla, kasık gibi deri katlantılarının olduğu alanlarda görülebilen benign tümörlerdir. Papüler veya saplı uzantılar şeklinde 1-2 mm boyuttan 1-2 cm boyutlara değişen oranlarda olabilmekle birlikte dev boyutlara ulaşabilirler. Ayırıcı tanıda leiyomyomlar, sarkomlar ve saplı nörofibromalar düşünülmelidir. Pilar kistler veya trikilemmal kistler kıl folikülünün dış kılıfından kaynaklanan içi keratin dolu benign tümörlerdir. Sıklıkla kadınlarda ve skalpte görülebilmekle birlikte kıl folikül yoğunluğunun olduğu tüm alanlarda görülebilir. Epitelyal kaynaklı kistlerin yaklaşık % 20 'sini oluşturur ve tipik olarak yavaş büyüyen, mobil, ağrısız kitleler şeklinde kliniğe yansımaktadır.
Travma ve inflamasyonun tetiklemesiyle özellikle P53 tümör baskılayıcı gen aktivite kaybı olanlarda hızlı büyüyen proliferatif trikilemmal tümör (PTT) veya malign proliferatif trkilemmal tümör (MPTTs) düşük oranlarda da olsa görülebilmektedir. Pratikte malign transforme trikilemmal kistleri değerlendirirken yassı hücreli karsinom ayırıcı tanılar arasında düşünülmelidir. Epidermal kistler ve ya epidermoid kistler pilosebase ünitenin oklüzyonu veya epidermal hücrelerin dermise invazyonuyla oluşan benign tümörlerdir. Beş cm ve üzeri epidermal kistler dev kistler olarak tanımlanmıştır. Malign transformasyon oldukça nadirdir ancak dev tümörlerde malignite biyopsi ile dışlanmalıdır. Total eksizyona rağmen % 3 oranında nüks görülebilmektedir. Deri tümörleri ile kliniğe başvuran hastalarda lezyonlar küçük boyutlarda ve asemptomatik iken klinik takip tedavi seçenekleri arasındadır ancak hızlı progresyon halinde veya dev boyutlarda kitleler ile kliniğe başvuran hastalarda detaylı öykü ve incelemenin takibinde total eksizyon ve histopatolojik inceleme mutlaka planlanmalıdır.

Anahtar Kelimeler: Benign deri tümörü, Deri Tümörü, Epidermal kist, Fibroepitelyal polip, Kist, Lipom

Resim 1

A: 72 yaşında erkek hasta, sol kol ve omuzda 21 x 13 cm kitle,anterior görünüm B: Lateral görünüm C: Manyetik rezonans görüntüsü D: Lipom ile uyumlu cerrahi spesimen

P-034
Uzak Kütanöz Metastaz ile Prezente Olan Kolan Kanseri Vaka Takdimi

Ahmet Demir[1], Ömer Faruk Ünverdi[2]
[1]Antalya Eğitim ve Araştırma Hastanesi, Plastik Rekonstrüktif ve Estetik Cerrahi, Antalya
[2]Okan Üniversitesi Hastanesi, Plastik Rekonstrüktif ve Estetik Cerrahi, İstanbul

Giriş: Visseral maliniteler bağlı cilt-ciltaltı metastazı nadir olmakla berbaer literatürde insidansı %1.4-10 arasında belirtilmiştir. Ve visseral cilt metastazları cilt kanserlerinin yaklaşık %6-16'sını oluşturmaktadır. Bu metastazların %4'ünden azı kolorektal karsinomalara bağlıdır. Klinikte gastrointestinal semptomlar olmadan cilt metastazı ile prezente olarak karşılaştığımız vakalarla da karşılaşabileceğimizi görmüş bulunuyoruz.

Vaka Takdimi: 69 yaşında erkek hasta sol maksiller-nazal geçiş yerinde yaklaşık 2 ayda giderek büyüyen lezyon nedeni ile dış merkezde dermatoloji kliniğine başvurur. Başvurusu malinite lehine değerlendirilen hasta eksizyon için kliniğimize yönlendirilir. Sağlam cerrahi sınır 3 mm olacak şekilde lezyon eksize edildikten sonra defekt nazolabial ada ilerletme flebi ile onarıldı. Patoloji raporu asiner yapılar oluşturduğu gözlenen metastatik lezyon gelmesi üzerine primer odağın belirlenebilmesi için hasta onkolji kliniğine yönlendirildi. Yapılan ek tetkik ve görüntülemelerde intratorasik ve ciltaltı metastaz yapan primerin kolon kaynaklı kanser olduğu anlaşıldı. Inop kabul edilen hastaya kemoterapi başlandı. Hastanın 4. ay takibinde ciltte herhangi nükse lehine bir bulgu görülmedi. Hastanın kolon kanserine yönelik olan tedavisi tedavm etmektedir.

Tartışma: Erkeklerde akciğer, kadınlarda ise meme cilte en çok metastaz kaynağı olan kanserlerdir. Kolorektal karsinomlar ise en sık karaciğer ve akciğere metastaz yapmaktadır. Kolorektal kanserlerin cilt metastazı %4'ün altındadır. Kauffman ve Sina tarafınca belirtildiği üzere kolorektal karsinomlarda uzak cilt-ciltaltı metastazı lenfatik, hematojenik ya da direkt implantasyon yollarıyla olabilmektedir. Visseral malinitelerin cilt metastazının hasta açısından hastaneye ilk başvuru nedeni olması çok sık karşılaşılan bir durum değildir. Visseral malinitelere bağlı uzak cilt metastazı primer tümör tanısından yaklaşık 33 ay sonra olmaktadır. Visseral maliniteler bağlı olan lezyonlar çoğu zaman ciltaltı nodül şeklinde prezente olabilirken bazen de ülserasyon da gösterebilirler. Herhangi bir malinite tanısı almış olan hastalarda ortaya çıkan yeni cilt lezyonları açısından hassas olmak zaten beklenirken primer malinitenin okült olduğu durumlardaki cilt lezyonları kafa karıştırıcı olabilmektedir. Klinkte karşılaştığımız hastaya klasik cilt kanseri lezyonu görüntüsü olmamasına rağmen hızlı seyirli büyümesinden ötürü malinite muamelesi yapılarak lezyon 3 mm cerrahi sınır ile total eksize edilmiştir. Nitekim patoloji sonucu metastaz olan hastanın tüm vücut taramasında lezyonun primer odağının kolon olduğu ortaya konmuştur. Hastamızla takiplerde yaptığımız görüşmede hastanın ehrhangi bir gastrointestinal sistem şikayetine sahip olmadığını öğrendik. Ne zamanaki cilt metastazı primer tümörden önce tanı alsa bu durum hastada yaygın metastaz olduğuna işaret eden bir kliniği düşündürmelidir ve kötü prognoz ile ilişkildir. Nitekim hastamızda da yapılan vücut taramasında intratorasik metastaz bulgularına da rastlanmıştır. Mevcut duruma göre hasta kemoterapi tedavisi almaktadır.

Sonuç: Her ne kadar kolon kanserlerinin cilt metastazı nadir de olsa mvcut oldukları vakit yaygın hastalık ve kötü prognoz ile ilşkildirler. Primer tümör tanısı olmayan hastalarda hızlı büyüme gösteren bütün lezyonlardan biyopsi yapılması hasta açısından tanısı gecikmiş olan hastalığın ve benign lezyonların ayırt edilmesinde yardımcı olacaktır.

Anahtar Kelimeler: cilt, kolon kanseri, uzak metastaz

Hastanın lezyonunun preoperatif görüntülemesi

P-035
Desmoplastik Malign Melanom

Atakan Meriç Kahraman, Erkan Pinegöz, Göktekin Tenekeci, Şakir Ünal, Alper Sarı, Yavuz Demir
Mersin Üniversitesi Tıp Fakültesi, Plastik Rekonstrüktif ve Estetik Cerrahi Anabilim Dalı, Mersin

Giriş: Malign melanomun en nadir görülen alt tipi desmoplastik melanom olup tüm malign melanomlar arasında %4 sıklıkta görülmektedir. Desmoplastik melanomun amelanotik, nodüler ve skar benzeri görünümü olması diğer malign melanom alt tiplerine kıyasla klinik şüphe ve tanı konulmasını zorlaştırmaktadır. Bu nedenle genelde geç tanı almaktadır. Desmoplastik melanom, malign melanomun sarkomatoid varyantı olup, sarkoma benzeri klinik ve histopatolojik davranış göstermektedir.
Uzun zamandır malign melanomun 4 alt tipi olduğu düşünülmekteydi son çalışmalarda 5. bir alt tip olarak desmoplastik melanom kabul edilmiştir. Tanısı amelanotik olması sebebiyle gözden kaçmaktadır. Bu çalışmadaki amacımız kendi tecrübelerimizi paylaşarak desmoplastik melanomun farkındalığını arttırmak, tanı ve güncel tedavisi hakkında meslektaşlarımızı bilgilendirmektir.

Materyal-Metod: Çalışmamıza 2008-2019 yılları arasında Mersin Üniversitesi Tıp Fakültesi Hastanesi'nde tanı konan 403 malign melanom hastası arasından 6 desmoplastik melanom hastası dahil edildi. Hastaların ortalama yaşı 74'tür(52-84). Hastaların primer olarak melanom başlangıcı 5 tanesinde baş boyun yerleşimliyken, 1 tanesi akciğer yerleşimliydi. Hastaların tümüne primer eksizyon yapılmış olup 1 tanesine radikal boyun diseksiyonu uygulanmıştır diğer hasta inop olarak değerlendirilmiştir. Ortalama 2 cm cerrahi sınır bırakılmıştır. 2 hastaya radyoterapi tedavisi verilmiştir.

Bulgular: Çalışmaya dahil edilen desmoplastik melanom tanısı almış hastaların 3'ü erkek 3'ü de kadındır. Hastalarımızın 3'ünde perinöral invazyon görülmüştür. Ki 67 indeksleri %20-%80 arasındaydı ama genel olarak yüksekti(tablo 1). Lenf nodu tutulumu 2 hastada görülmüştür. Lokal nüks 2 hastada görülmüştür ve lokal nüks için geçen süre 6 ve 12 aydır. Ortalama takip süresi 17 aydır. Takipte 4 hasta ex olmuştur(2 tanesi lokal nüks görülen hasta) ve ex olan hastaların ortalama sağkalım süresi 15 aydır. 6 vakanın 5 tanesi baş boyunda 1 tanesi akciğerde primer olarak başlamıştır. 6 vakanın 3 tanesinde solid organ metastazı vardır. 1 vakada akciğer, surrenal gland, beyin; 1 vakada akciğer, bağırsak; 1 vakada sadece akciğer metastazı gerçekleşmiş. Hastaların 4 tanesi güneşe yoğun olarak maruz kalmışlardır. Hastaların 1 tanesinde 1.derece yakınında melanom, 2 hastada 1. derece yakınında mesane ca öyküsü mevcuttur. Hastalarda displastik nevüs sendromuna rastlanmamıştır. BRAF mutasyonu 2 hastada çalışılmış olup 1 tanesinde pozitif olarak saptanmıştır.

Sonuç-Tartışma: Desmoplastik malign melanom ortalama 74 yaşında baş boyun bölgesinde görülmektedir. Güneş maruziyetinin kuvvetli bir etken olduğu görülmüştür. 2 hastanın 1. derece yakınında mesane ca öyküsü olması dikkat çekmiştir. Ki 67 indeksinin yüksekliği ve perinöral invazyon sık görülmektedir. Perinöral invazyon görülen 3 hastanın 2 tanesi takipte ex olmuştur. Perinöral invazyonun ve Ki 67 indeksinin yüksek olması muhtemel lokal nüksün daha kısa sürede olacağına işaret etmektedir. Lokal agresif karektere sahiptir. Desmoplastik melanomun lokal nüks oranı yüksek olup lokal nüks için geçen süre kısadır. Her ne kadar sarkom benzeri yayılım gösterse de sistemik yayılıma geçince lenf nodu tutulumları olabilmektedir. Lenf nodu tutulumu diğer alt tiplere göre geri planda olup lenf nodu tutulumu olmadan hematojen yolla akciğer, karaciğer metastazları sık görülmektedir

Sonuç: Atipik görünümü sayesinde desmoplastik melanomların tanı konması dolayısıyla tedavi alması gecikmektedir. Güneş maruziyeti öyküsü, aile öyküsü olan hastalarda baş boyun bölgesindeki hipertrofik skar/skar benzeri, nodüler lezyonlarda desmoplastik melanomu ayırıcı tanıda düşünmemiz gerekmektedir. Tedavi yönündeki tüm çabalara rağmen sağkalım kısadır.

Anahtar Kelimeler: amelanotik, desmoplastik, melanom

Desmoplastik Malign Melanomda ki 67 İndeksi

	Ki 67 indeksi
Vaka 1	%20
Vaka 2	%80
Vaka 3	%30
Vaka 4	%20
Vaka 5	%60
Vaka 6	%60

P-037
Geç Başvurulu Hastalarda Yüz Bölgesi Dev Tümörlerde Rekonstrüksiyon Yöntemleri

Emrah Kağan Yaşar, Can İlker Demir, Ceyhun Uzun, Murat Şahin Alagöz
Kocaeli Üniversitesi Tıp Fakültesi, Plastik Rekonstrüktif ve Estetik Cerrahi AD., Kocaeli

Giriş: 2017-2019 yılları arasında baş boyun bölgesinde dev kitle şikayeti ile kliniğimize geç başvuruda bulunduğu düşünülen hastaların cerrahi tedavilerinin özetlenmesi amaçlandı. Hastalar yaş, cinsiyet, meslek, risk faktörleri, çıkarılan kitlelerin özellikleri yönünden gruplandırıldı. Hastaların kitlelerinin büyüme hızı ve geç başvuru sebepleri araştırıldı.

Gereç- Yöntem: Yüzünde ya da saçlı deride 5 cm den büyük dev kitle ile kliniğimize son iki yılda 24 hasta başvurdu. Hastaların 12'si kadındı, 12 tanesi erkekti. Hastaların 16'sı kırsal yerleşimli, 8'si kent merkezlerinde yaşamaktadır. Hastaların yaş ortalaması 77'idi. Başvuran hastaların 20'si opere edildi fakat 4 hasta ek hastalıkları, eşlik eden komorbid durumları sebebi ile opere edilemedi ve cerrahi dışı tedavilere yönlendirildi.
Çıkarılan dev kitlelerin histopatolojik sonuçları ayrı ayrı incelendi ve 11 adet skuamoz hücreli karsinom, 3 adet bazoskuamoz karsinom, 2 adet bazal hücreli karsinom, 2 adet parotis pleomorfik adenomu, 1 adet sarkomoid karsinom, 1 adet keratoakantom olarak raporlandı.
Hastaların geç başvuru sebepleri değerlendirildiğinde; sağlık merkezine başvurunun reddedilmesi veya hastaların doktora gitmeyi reddetmeleri, ilk başvuru sonrası sevk edildiği ileri bir merkeze gidilmemesi, lezyonun tümoral kitleden ziyade bazen hasta bazen sağlık personeli tarafından enfeksiyon olarak değerledirilip antibiotik tedavisi uygulanması ve bununla başvuru sürecinin uzaması, genel durum düşkünlüğü olan hastalarda ulaşımın sağlanmasındaki güçlükler, hastaların tıp dışı tedavilere yönelmesi, ileri yaşta normal olduğu gibi bir yanılgı içerisine düşülmesi olarak tespit edildi.
Eksizyon sonrası defektin rekonstrüksiyonunda kullanılan yöntemler değerlendirildiğinde; 7 hastada kısmi kalınlıkta deri grefti, 6 hastada serbest fleple rekonstrüksiyon, 4 hastada temporal arterin frontal dalı bazlı total alın flebi uygulaması, parotis kaynaklı tümör için ise 2 hastada cildi koruyarak yapılan yüzeyel paratidektomidir. İleri evre akıntılı nekroze tümoral kitlesi olan bir hastanın skalpten çıkarılan tümoral lezyonu sonrası kemik açık takip edildi. Hastaların kitleleri ortaya çıkmasından dev kitle ile

kliniğimize başvurana kadar geçen süre ortalama 18 aydı. En kısa süre 6 ay iken skalpte gelişen ve kemiği erode edip duraya ilerleyen takipsiz bir skuamöz hücreli karsinom hastasının öyküsü 7 yıllıktı. Bu hastanın operasyonuna beyin cerrahi ekibi ile tümörler, kranial kemiklerle birlikte çıkarıldıktan sonra duranın üzerine serbest latissimus dorsi kas flebi taşındı.

Sonuç: Baş ve yüz bölgesi dev tümörleri genelde yaşlı hastalarda görünen gecikmiş vakalardır. İleri yaşa bağlı ek hastalıkların artması, fiziksel aktivite azlığı, düşkünlük ve genel anestezi planlamaları potansiyel olarak morbidite ve mortalite risklerini artırmaktadır. Erken başvuru lezyon büyümeden müdahele edilmesi tedavide daha iyi sonuçların alınmasını sağlayabilir. Yaşlandıkça vasküler patolojilerin görülme riskleri artacağından, cerrahi teknik olarak uzun bir teknik olduğundan komorbidite riskini artırmamak amacıyla, hastalarda defektin kapatılmasında serbest doku transferi riskli değerlendirilir. Bu hasta grubunda deri greftlemelerinin uygulanamayacak durumda olduğu defektlerde, total alın flebi yüz bölgesinde defekt kapatılmasında büyük güvenilir bir flep olup serbest flebe göre operasyon süresini önemli ölçüde kısaltmaktadır. Fakat alın flebinin aksının uzanamayacağı bölgelerde diğer seçeneklerin değerlendirilmesi, anestezi riskinin analizi sonrası serbest flep seçneğinin değerlendirilmesi akılda tutulmalıdır.

Anahtar Kelimeler: Baş boyun tümörleri, Dev kitle, Geç başvuru

Vaka Örnekleri

SCC tanılı hastaların ameliyat öncesi ve sonrası görüntüleri

P-038
Skalpin Nadir Görülen Primer Müsinöz Karsinomu

Haluk Vayvada, Hüseyin Emre Ulukaya,
Alper Geyik, Süleyman Çakmak, Mustafa Yılmaz
Dokuz Eylül Üniversitesi Tıp Fakültesi, Plastik, Rekonstrüktif ve Estetik Cerrahi, İzmir

Giriş: Primer kutanöz müsinöz karsinomu, epitelyal glandüler yapılardan gelişen,müsin üreten nadir bir malignitedir. İlk kez 1952 de Lennox ve arkadaşları tarafından tanımlanmıştır. Bu konuyla ilgili literatürde çoğunlukla olgu sunumları ve vaka serileri bulunmaktadır. Primer kutanöz müsinöz karsinomu daha çok yaşlılarda ve daha çok baş ve boyun bölgesinde bulunduğundan kolayca inklüzyon kisti gibi yanlış tanı alabilir. Primer kutanöz müsin karsinomu yavaş ve ağrısız seyretmekle birlikte nadiren metastaz yapabilmektedir. Ciltte müsin üreten bir neoplazm tanısı konduktan sonra bunun altta yatan maligniteye bağlı metastaz mı yoksa primer kutanöz form olduğu ayırımı çok önemlidir. Çünkü prognoz ve tedavi önemli ölçüde farklılık göstermektedir. Biz bu olgu sunumunda skalpinde primer kutanöz müsinöz karsinom tanısı alan 72 yaşındaki hastayı tartışmaktayız.

Olgu Sunumu: Yetmiş iki yaşında kadın hastanın yaklaşık 15 yıl önce sağ temporal bölgede saçlı derisinde hiperemik nodüler kitlesi oluşmuş. Uzun zaman progresyon göstermemiş. Son 1 yıldır boyutlarında artış olması ve şekil değiştirmeye başlaması üzerine hasta tarafımıza başvurmuş. Muayenemizde sağ temporal bölgede yaklaşık 4x4cm ebatlarında, düzgün sınırlı, sert, fikse, ciltten 1cm eleve, üzeri yaygın telenjiektatik ve yer yer hiperkeratotik, hiperemik makülopapüler lezyon saptandı. Baş boyun muayenesinde sağ preaurikular ve submandibular bölgede ele gelen sert, fikse iki adet kitle palpe edildi. Lokal anestezi ile hastaya yapılan insizyonel biyopsi sonucu "Müsinöz karsinom" olarak raporlandı. Yapılan mammografi,bilgisayarlı tomografi(BT) ve PET-CT görüntülemelerinde bunun altta yatan maligniteye bağlı metastaz olabileceği ile ilgili bir bulguya saptanmadı.BT ve PET-CT de boyunda düzey 5 de lenfadenopati izlendi. Hastaya kitle ve palpabl lenfadenopatili lenf nodlarının eksizyonu operasyonu yapıldı. Histopatolojik görüntülerde dermiste saptanan geniş müsin gölcükleri içinde yerleşmiş kribriform ve tübüler yapılanmalar oluşturan tümör saptandı.Eksize edilen lenf nodunda metastatik hücreler görüldü. Tümör hücreleri AE-1, EMA, CEA, östrojen reseptörü prozitif boyanırken, CK7, CK20, S100, p63, CK5/6, CD117, progesteron reseptörü negatif boyandı. Hasta primer kutanöz müsinöz karsinomu tanısı aldı.

Tartışma: Primer kutanöz müsinöz karsinomu nadir görülen bir tümördür. Özellikle 7.-8. dekattaki kişilerde skalptaki tümörlerin ayırıcı tanısında akılda bulunulmalıdır. İnklüzyon kisti gibi benign cilt lezyonları ile karışabilir. Uzak metastaz nadirdir ve metastaz ise genellikle bölgesel lenf bezleriyle sınırlıdır. Yavaş büyüme göstermesi ve nadiren metastaz yapmasına rağmen bizim olgumuzda gecikmiş başvuru nedenli lenf nodu metastazı saptanmıştır. Ağrısız büyüme göstermesi başvuru gecikmesinde bir neden olabilir. Primer kutanöz müsinöz karsinom ile iç organlardaki müsinöz karsinomların cilt metastazları ayırıcı tanısı iyi yapılmalıdır. Çünkü prognoz ve tedavi önemli ölçüde farklılık göstermektedir. Bunu için BT, PET-CT, gastoözefagoduodenoskopi, kolonoskopi, mammografi gibi görüntüleme yöntemleri kullanılabilir.

Sonuç: Primer kutanöz müsinöz karsinom ile iç organlardaki müsinöz karsinomların cilt metastazları ayırıcı tanısı yapmak zordur. Tümörün nadirliği, tedavi seçeneklerinin karşılaştırmalı değerlendirmesini engellemektedir.

Anahtar Kelimeler: Eksizyonel biyopsi, müsinöz karsinom, skalp

P-039
Asemptomatik Renal Hücreli Kanserde Cilt Metastazı ile Tanı Koyulması

Tolga Aksan, Melehat Özdemir,
Muhammed Beşir Öztürk, Mustafa Tezcan
İstanbul Medeniyet Üniversitesi Göztepe Eğitim Araştırma Hastanesi, İstanbul

Giriş: RCC, agresif bir ürolojik malignitedir. Erişkin solid kanserlerinin %2-3'ünü oluşturur. Hastalık sırasında metastaik lezyonlara nadir rastlanır ve en sık akciğer ve karaciğere olur, cilt metastazları tüm metastazların %6-6,8'ini oluşturur. Metastatik lezyonun asemptomatik RCC nin primer prezentasyonu olması nadir görülen bir durumdur. Bu olgu sunumumuzda asemptomatik RCC den metastaz olduğu tespit edilen kutanöz lezyonu olan hastaları tartıştık.

Materyal Method: Kliniğimize baş-boyun bölgesinde asemptomatik cilt lezyonu olan 2 hasta başvurdu. Histopatolojik inceleme sonucu ile cilt metastazı olan berrak hücreli RCC infiltrasyonu olarak raporlandı. 2 hastanın da bilinen böbrek rahatsızlığı yoktu. Hastalar 73 ve 64 yaşında, iki hasta da erkek, iki hastaya da basit eksizyon uygulandı. Tanı sonrası hastalar üroloji ve onkoloji takibine alındı.

Tartışma: Deri metastazı olan RCC tüm metastazların %6,0-6,8'ini temsil eder. Deri lezyonları genellikle baş ve boyun bölgesinde ortaya çıkar ve tek veya çoklu olabilir. Kutanöz ve baş ve boyun metastazları genellikle 6 aydan daha az sağkalma bildirilen ciddi bir prognoz göstermektedir. Soliter metastazı olan hastalar, çoklu metastazı olanlara göre daha iyidir. Çoklu metastazı olan hastaların 5 yıllık sağkalımlarının % 0 ila 7 arasında değiştiği bildirilmiştir.

Sonuç: Cilt metaztazları renal hücreli karsinomun ileri evrelerinde görülse de bildirdiğimiz iki vakada da ilk tanı cilt metaztazı ile konulmuş olup fizik muayenede sık görülen cilt lezyonlarının özellikleri göstermeyen kitlelerde akılda bulundurulmalıdır.

Anahtar Kelimeler: asemptomatik renal hücreli karsinom, baş boyun metastazı, cilt metastazı, renal hücreli karsinom

Asemptomatik renal hücreli karsinomda cilt metastazı ile tanı konulması

Olgu 1; 73 yaşında erkek hasta, frontal bölgede dermal kitle ile başvurdu. (üst), Olgu 2; 64 yaşında erkek hasta, sol lateral kantal bölgede kitle ile başvurdu. (alt)

P-040
Bir Bazal Hücreli Karsinom Varyantı: Pinkus Fibroepiteyal Tümör

Kadri Akıncı, Ahmet Çağrı Uysal, Burak Özkan,
Abbas Albayati, Nilgün Markal Ertaş
Başkent Üniversitesi Plastik Rekonstrüktif ve Estetik Cerrahi Anabilim Dalı, Ankara

Giriş: Pinkus fibroepitelyal tümörü, dermiste ortaya çıkan, epidermise doğru papiller veya polipoid tarzda büyüyen, nadir görülen bir tümördür. Bazal hücreli karsinomun veya trikoblastomun bir alt tipi olarak tanımlanmaktadır. Bu olgu sunumunda kliniğimizde tanısı koyarak tedavisini yaptığımız Pinkus Fibroepitelyal Tümör olgusu anlatılacaktır.

Olgu: 79 yaşında kadın sol kasığında kahve renkli lezyon şikayeti ile başvurdu. Öyküsünde kitlenin birkaç yıldır var olduğu ve yavaş büyüme karakteri gösterdiği öğrenildi. Fizik muayenesinde sol inguinal bölgede kahve renkli 2x1 cm boyutlarında deriden kabarık sınırları düzenli nodüler lezyon tespit edildi. Rejyonel lenfadenopati ve anormal muayene bulgusu yoktu. Hastaya seboreik keratoz, bazal hücreli karsinom ön tanılarıyla lokal anestezi altında 0.5 cm cerrahi marjla eksizyon yapıldı. Histopatolojik incelemede ekrin duktuslar boyunca proliferasyon görülen tipik Pinkus tümörü histopatolojisi tespit edilmesi üzerine tanı konuldu (Şekil 1). Yeterli cerrahi sınırlarda olması nedeniyle ek cerrahi girişim ve sistemik taramaya ihtiyaç duyulmadı ve hasta takibe alındı.

Tartışma Ve Sonuç: Pinkus fibroepitelyal tümörü, en sık 40-60 yaş kadınlarda görülür. Güneş görmeyen yerlerde ve çoğunlukla sırt bölgesinde yerleşme eğilimindedir. Makroskobik ayırıcı tanıda seboreik keratoz, nodüler bazal hücreli karsinom, histopatolojik ayırıcı tanıda seboreik keratoz, trikoblastom da bulunmaktadır. Tedavisi güvenli sınırlarda yapılan cerrahi eksizyondur. Merkel hücrelerin olmayışı ve P53 zayıf ekspresyonu yönüyle trikoblastoma benzerlik gösterir. Androjen reseptör varlığında, trikoblastomadan ayrılır ve bazal hücreli karsinom düşündürür. Kök hücre markerı PHLDA 1 markerı ile Merkel hücrelerin embriyolojik varlığı nedeniyle FEP bazal hücreli kanser subtipi olarak kabul edilir. Orta yaş kadın hastalarda sırt bölgesinde görülen uzun süreli nodüler lezyonların ayrıcı tanısında Pinkus fibroepitelyal tümörü olabileceği akılda tutulmalıdır. Bu tümörün bazal hücreli karsinom olarak değerlendirildiğinin bilinerek tedavi ve takibinin BCC yapılması gerekliliği unutulmamalıdır.

Anahtar Kelimeler: pinkus, fibroepitelyal tümör, bazal hücreli karsinom

Şekil 1

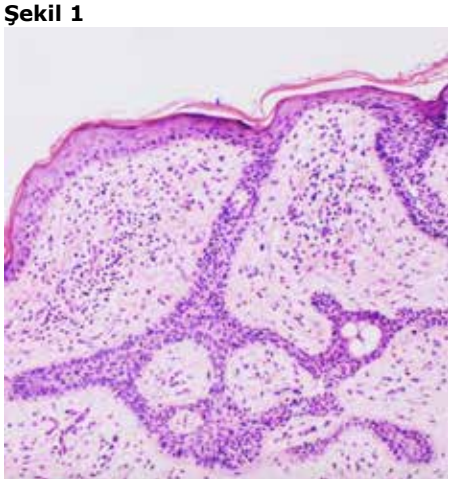

H&E boyamada eksin duktuslar boyunda prolifere olan tipik Pinkus görüntüsü

P-041
Nadir Görülen Bir Hastalık:Yumuşak Dokunun Rosai Dorfman Hastalığı

Uğurcan Şener[1], Buğra İpek[1], Feridun Elmas[2], Emre İnözü[1], Sebat Karamürsel[1]
[1]S.B.Ü Ankara Dışkapı Yıldırım Beyazıt Eğitim ve Araştırma Hastanesi Plastik, Rekonstrüktif ve Estetik Cerrahi Kliniği, Ankara
[2]Burdur Devlet Hastanesi Plastik, Rekonstrüktif ve Estetik Cerrahi Kliniği, Burdur

Giriş: Rosai Dorfman Hastalığı (RDH), sinüs histiositozisi olarak da bilinen daha çok çocuk ve genç erişkinlerde görülen masif lenfadenopatilerle seyreden, nadir görülen bir histiyositik bozukluktur. Spontan remisyon ile ölümcül vital organ tutulumu arasında değişen bir kliniğe seyre sahip olabilen hastalık genellikle baş boyun bölgesini tutar. Primer olarak lenf nodlarında görülür ancak ekstranodal olarak deride nodül ve papül şeklinde görülebilir.RDh patogenizde gizli bir enfeksiyöz ajan, immünite yetersizliği, otoimmünite, neoplastik süreç gibi nedenlerin lenfositlerin proliferasyonuna sebep olabileceğine dair destekleyici bir bulgu yoktur.

Olgu: 32 yaşında erkek hasta 15.02.2018 tarihinde Dışkapı Yıldırım Beyazıt Plastik Cerrahi polikliniğine sağ kol distalinde, medikal epikondil proksimalinde yaklaşık 3x2 cm boyutunda düzgün sınırlı cilt altı kitle şikayeti ile başvurdu. Hastanın yapılan preop tetkiklerinde yüzeysel usg sonucu düzgün konturlu solid lezyon olarak raporlandı ve ardından kitle lokal anestezi altında eksize edildi. Patolojik incelemede belirgin bir marjinal sinüs bulundurmayan, medüller sinüslerin de izlenmediği lenfoid doku izlendi. Mikroskopide granülom yapısı izlenmemiştir. Histiositlerin bir çoğunda lenfosit ve eritrositlere özgü hemafogositoz / emperipolezis dikkati çekmiştir.
Hastanın patolojik incelemesi yumuşak dokunun rosai dorfman hastalığı ile uyumlu olarak değerlendirilmiştir. İmmünohistokimyasal incelemede S-100 güçlü şekilde pozitif boyanmıştır, CD1a ise negatif boyanmıştır.

Sonuç: Rosai Dorfman Hastalığı daha çok baş boyunda görülen, lenfadenopastilerle seyreden sistemik histiyositik bir hastalıktır. Nadir olmakla birlikte ekstranodal tutulum olarak deri tutulumu da görülebilir. Hastamızda izole olarak deri tutulumu mevcuttu. Kutanöz RDH sistematik olarak bulgu vermeyebilir, ancak hastalar multidisipliner olarak diğer bölümlere konsülte edilmeli, mevcut herhangi bir lenfadenopati atlanmamalıdır. Ayırıcı tanıda fiböz histiyositoma, ksantoma, juvenil ksantogranulom, enfeksiyonlar ve emperipolezi gösteren histiyositik bozukluklar düşünülebilir. Bizim olgumuzda hasta eksizyonel biyopsi tanısı sonrası sistematik olarak muayene edilmiş ve dahiliye bölümüne konsülte edilmiş,herhangi bir lap ve biyokimyasal bozukluk rastlanmamıştır.RDH izole deri tutulumunda total eksizyon tedavi için yeterli olacaktır.

Kaynaklar
1) Khoo, J. J., & bin Othman, R. A. H. M. A. T. (2007). Cutaneous Rosai-Dorfman disease. Malaysian Journal of Pathology, 29(1), 49-52.
2) ERCAN, İ., ŞENTÜRK, T., BAŞAK, T., ÇAKIR, B. Ö., CİVELEK, Ş., & TURGUT, S. ROSAİ-DORFMAN HASTALIĞI: VAKA SUNUMU.
3) Örs, O. P., Aygen, Ş. A., Akdeniz, Ş. Y., Yılmazer, T. T., Güçlü, Y. A., & Öngel, K. Rosai-Dorfman Hastalığı Olgu Sunumu Rosai-Dorfman Disease: A Case Report.

Anahtar Kelimeler: rosai dorfman, yumuşak doku, tümör

Olgu

P-042
Solid Organ Transplantasyonu Olan Hastalardaki Dev Kondilomların Yönetimi

Burak Özkan, Abbas Albayati, Kadri Akıncı, Ahmet Çağrı Uysal, Nilgün Markal Ertaş
Başkent Üniversitesi Plastik Rekonstrüktif ve Estetik Cerrahi Anabilim Dalı, Ankara

Giriş: Solid organ transplantasyonları her ne kadar hastaların yaşam süresini dramatik yükseltmişse de, kullanılan bağışık baskılayıcı rejimler fırsatçı enfeksiyonların oluşmasına neden olmaktadır. Bunlardan biri ise verrüköz temelli kondiloma aküminatalardır. İmmun supresyon zemininde kondilomlar yetersiz hijyen ve takibin de eklemesiyle grube dev lezyonlara neden olup kişinin hayat kalitesini etkileyebilirler.
Bu çalışmada solid organ nakilli hastalarda transplantasyon polikliniği tarafından kliniğimize konsulte edilen kondiloma aküminatalardaki tedavi tecrübemiz sunulmuştur.

Gereç ve Yöntem: 2017-2019 tarihleri arasında toplam 4 hasta transplantasyon polikliniği tarafından tarafımıza genital bölgede dev kondilomalar nedeniyle konsulte edildi. (Şekil 1) Bu hastaların hepsi erkek hasta olup yaş ortalaması 47,5 di. Hastaların 3 tanesinde böbrek 1 hasta karaciğer transplantasyon öyküsü mevcuttu.

Bulgular: Dev Kondilomlar genel anestezi altında kanama miktarı az olması gözetilerek bistüri kullanılmadan iğne uçlu koter ile eliptik eksize edildiler (Şekil 2). Defektler tüm hastalarda primer onarıldı. Hastalara günlük kuru yara bakımı ve mobilizasyon kısıtlaması uygulandı. 1 hastada parsiyel dehisens görüldü. Grube lezyonlar haricindeki alanlar eksize edilip primer onarıldı.

Tartışma ve Sonuç: Kondiloma aküminata HPV etkenli bening verrüköz lezyonlardır. Bağışık baskılanması, kötü hijyen, homoseksüel ilişki gibi nedenlerle büyüyebilir ve yayılabilirler. Transplantasyon hastaları kullanılan immun supresif tedaviler nedeniyle risk altındadır. Bu hasta grubundaki diğer önemli risk kondiloma aküminatlardaki malign transformasyon riskidir. Literatürde skuamoz hücreli karsinom en sık görülen malignite olarak bildirilmiştir. Bu riskin sıkı takip ve tedavi ile azaltılması gerekmektedir. Kryoterapi, lazer cerrahi, koterizasyon en sık yapılan tedavilerdir. Vakalarımızın hepsinin hikayesinde kryoterapi ve kryoterapi sonrası yetersiz takip ve lezyonların boyutlarının hayat kalitesini bozması sonrası tekrar kliniğe

başvurma öyküsü vardır. Lezyon boyutlarının büyüdüğü kondilomlarda cerrahi eksizyon tedavi yöntemi olarak seçilmelidir. Kliniğimizin yaklaşımı minimal kanamaya neden olması sebebiyle cerrahi teknik olarak lezyonların en blok olarak iğne uçlu koterle eksizyonudur. Lokal nüksün %50-70 arasında olduğu birçok seride bildirilmiştir. Vakalarımızda lokal nüks 1 hastada cerrahi alana yakın bölgede görülmüş ve görüldüğü gün koter ile eksizyon yapılmıştır. Transplantasyon hastalarında kondilomaların grubeleşerek dev boyutlara ulaşabileceği unutulmamalı ve kryoterapi gibi palyatif yöntemler yerine hastaların cerrahiye yönlendirilmesi gerektiğini düşünüyoruz.

Anahtar Kelimeler: transplantasyon, immün supresyon, kondiloma, dev kondilom

Şekil 1

Dev kondilomaları olan hastaların görünümü

P-043
Malign Prolifere Trikilemmal Tümör- Olgu Sunumu

Elif Akbay[1], Uğurcan Şener[2]
[1]Amasya Üniversitesi Tıp Fakültesi, S.Ş. Eğitim ve Araştırma Hastanesi Plastik Rekonstruktif ve Estetik Cerrahi, Amasya
[2]Ankara Dışkapı Yıldırım Beyazıt Eğitim ve Araştırma Hastanesi Plastik Rekonstruktif ve Estetik Cerrahi, Ankara

Trikilemmal tümör ilk olarak 1966 yılında tarif edilmiş ender görülen benign yapılı bir cilt tümörü olup, oldukça agresif seyreden malign alt tipleri de tarif edilmiştir. Çoğunlukla yaşlı kadın hastaların baş boyun bölgesinde görülmektedir. Malign Prolifere Trikilemmal Tümör (MPTT) ise nadir görülen malign bir cilt tümörüdür. Literatürde genellikle tek vaka olarak örnekleri görülmektedir. Birincil tedavi olarak geniş eksizyon önerilmekle birlikte, cerrahiyi tolere edemeyen hastalarda radyoterapi ile tedavi de bildirilmiştir. Kliniğimizde bir ay içinde iki hastada MPTT olgusu görüldü.

Olgu 1: 43 yaşında kadın hasta sol parietal bölgesinde nodüler kitle için genel cerrahiye başvurmuş. Genel cerrahi tarafından trikilemmal kist düşünülerek cilt altı eksizyon yapılmış ve MPTT- cerrahi sınırda devam ediyor olarak raporlanınca plastik cerrahiye yönlendirilmiş. Skar etrafından 1 cm güvenlik sınırıyla periost üzerinden tekrar eksizyon yapıldı. Patoloji yer yer tümör odakları görülen cerrahi sınırları intakt lezyon olarak raporlandı. Hasta medikal onkoloji ile değerlendirilerek boyun USG ve boyun BT ile takibe alındı.

Olgu 2: 71 yaşında kadın hasta sağ occipital bölgede 1,5x1 cm, üzeri hiperemik, nodüler kitle ile başvurdu. Hastaya cilt eksizyonuyla birlikte cilt altı kitlenin de eksizyonu uygulandı. Patolojisi MPTT olarak raporlandı. Cerrahi sınırlara yer yer bitişik olarak raporlanan lezyonun skar çevresi 1 cm güvenlik sınırıyla periost üzerinden eksize edildi. İkinci patolojisinde tümöre rastlanmadı olarak raporlandı. Hasta medikal onkoloji ile değerlendirilerek boyun USG ve boyun BT ile takibe alındı. Her iki hasta da skalpte birkaç adet nodüler lezyon ile başvurmuş olup bunların biri atipik görünümdeydi. Diğer lezyonlar benign trikilemmal kist olarak raporlandı. Hastaların tetkiklerinde boyun ve göğüste patolojik LAP saptanmayıp takiplerine devam edilmektedir. Tam olarak tedavi ve takip kriterleri ortaya konmamış olan malign trikilemmal tümör klinik olarak yine skalpte sık görülen trikilemmal kist ile karışabilir. Klinikte dikkatli bir fizik muayene sonrası biyopsi ile kesin tanı konulabilir. Sunulan olgularda da trikilemmal kist ön tanısı ile ameliyatlar yapılmış, patolojik inceleme sonucunda MPTT olduğu anlaşılmıştır. Cerrahların benign trikilemmal kist düşünülen olgularda ender görülen malign trikilemmal tümör tanısını da akılda bulundurması faydalı olacaktır.

Anahtar Kelimeler: deri tümörü, malign prolifere trikilemmal tümör, skalp

P-044
Nadir Görülen Cilt Lezyonu: Nevüs Lipomatozis Superficialis Soliter Tip ile Tecrübelerimiz

Uğurcan Şener[1], Buğra İpek[1], Feridun Elmas[2], Hülda Rıfat Özakpınar[1], Sebat Karamürsel[1]
[1]S.B.Ü Ankara Dışkapı Yıldırım Beyazıt Eğitim ve Araştırma Hastanesi Plastik, Rekonstrüktif ve Estetik Cerrahi Kliniği, Ankara
[2]Burdur Devlet Hastanesi Plastik, Rekonstrüktif ve Estetik Cerrahi Kliniği, Burdur

Giriş: Nevüs lipomatozis superficialis (NLS) dermiste izole ektopik yağ doku ile karakterize seyrek görülen iyi huylu yumuşak doku nevüsüdür. Nevüs lipomatozis süperficialis adlandırmasını 1921 de ilk defa Hoffman ve Zurhelle kullanmıştır. NLS her iki cinste eşit olarak görülür ve ailevi yatkınlık göstermez. İki tipi vardır; Klasik (veya multipl) tip ve soliter tip. Klasik tip genellikle deri renginde sarımsı veya zosteriform dağılım gösteren nodüller şeklindedir. Genellikle tek taraflıdır, orta hattı geçmezler ve yaşamın ilk 30 yılı içinde ortaya çıkar. Yerleşim yeri olarak çoğunlukla üst bacak, kalça, alt bel bölgesini kuşak tarzı tutar. Palpasyonla hassas değildir, ağrı ve kaşıntı nadiren bildirilmiştir. Lezyonların büyüklüğü değişkendir ve genellikle aynı anda ortaya çıkar ve değişmeden kalırlar. Dev formları bulunabilir ve lezyonlara eşlik eden nevüs üzerinde kıl, komedo benzeri değişiklikler,cafe au lait lekeleri olabilir. Soliter tip çapı birkaç cm varabilen soliter tek tip nodül veya saplı lezyon şeklinde bulunabilir. Daha nadir gözüken bu tip genellikle 30 yaşın sonrasında ortaya çıkar ve spesifik bir dağılım göstermez. Uyluk, diz, kulak, sırt, omuz gibi yerleşim yerleri bildirilmiştir.

Olgu: Ankara Dışkapı Plastik Rekonstrüktif ve Plastik Cerrahi Kliniği polikliniğine aralık 2017 ve ocak 2018 tarihleri arasında 3 hasta spontan olarak çıkan cilt lezyonları için başvurmuştur. Birinci olgu 42 yaş kadın hasta sağ omuz anteriorunda ortaya çıkan 2*2 cm boyutlarındaki nodüler lezyonu vardı. İkinci olgu 44 yaş erkek hasta ensede spontan ortaya çıkan yaklaşık 3*1 cm boyutlarında papillamatöz lezyon sebebiyle ve üçüncü olgu 49 yaş

erkek hasta sağ omuz posteriorunda yaklaşık 2*1 cm boyutlarında nodüler kitlesi vardı. Tüm olguların mevcut lezyonları lokal anestezi altında eksize edildi. Postoperatif herhangi bir komplikasyon gözlenmedi ve lezyonların postoperatif birince sene takibinde rekürrens gözlenmedi ve sorunsuz iyileşme görüldü.

Sonuç: Nevüs lipomatozis superficialis iyi huylu seyrek görülen deri malfarmasyonudur. Olgularımızın patoloji incelemesinde ektopik matür yağ hücreleri hipodermisten bağlantısız olarak, retiküler dermiste subpapiller pleksusun kan damarları etrafında ve aynı zamanda papiller dermiste görülmüştür. Dermis subkutis arasındaki sınır yağ dokunun düzensizliğinden dolayı tam olarak seçilememektedir ve bu nevüs lipomatozis superficialis ile uyumludur. Ayırıcı tanıda dermal nevüs, verrüköz nevüs, selüler nevüs, nevüs sebaseus, konnektif doku nevüsü, fokaldermal hipoplazi, lipom, nörofibrom, trikoepitelyoma, Michelin–Tire sendromu, fibroepitelyal papillom ve lokalize skleroderma bulunmaktadır. Sebase ve dermal nevüslerde histopatolojik olarak papiller dermiste değişken pigmentasyon ve hücreselarite pilosebasöz bezlerin çevresinde küçük melanosit yuvaları bulunmaktadır. NLS de görülen ektopik yağ birikimleri ve yağ dokunun yarattığı dermisteki düzensizlik dermal ve sebase nevüslerde görülmemektedir. Kliniğimizde opere edilen 3 olgudaki mevcut lezyonların spontan, klasik tipten farklı olarak atipik yerlerde ortaya çıkması, tek lezyon olarak mevcut olması sebebiyle bu olgular soliter tip olarak sınıflandırıldı. Litaretürde nevüs lipomatozis superficialis olgularında malign transformasyon şu ana kadar bildirilmemiştir. Tedavi lezyonun total cerrahi eksizyondur ve genellikle kozmetik sebeplerden dolayı opere edilmektedir. Bizim hastalarımızda da lezyonların eksizyonu yapılmış ve takiplerinde komplikasyon gözlenmemiştir.

Kaynaklar
1) Ekmekçi, T. R., Köşlü, A., & Sakız, D. (2003). Dev nevus lipomatozus süperfisiyalis olgusu. TÜRKDERM-Deri Hastalıkları ve Frengi Arşivi, 38(2), 140-142.
2) Kutlu, S., Gökdemir, G., Köşlü, A., & Sakız, D. Nevus lipomatozus süperfisyalis: Olgu sunumu. Şişli Etfal Tıp Bülteni, 42(2), 26-28
3) Pujani, M., Choudhury, M., Garg, T., & Madan, N. K. (2014). Nevus lipomatosus superficialis: A rare cutaneous hamartoma. Indian Dermatol Online J, 5(1), 109-10.

Anahtar Kelimeler: nevüs lipomatozis superficialis, tümör, deri

Olgu

P-045
Pilonidal Sinus Hastalığının Nadir Bir Komplikasyonu: Skuamöz Hücreli Karsinom

Fatih Akkaya, Muhammet Uraloğlu, Yunus Sağlam, Necdet Urhan
Karadeniz Teknik Üniversitesi Tıp Fakültesi, Plastik, Rekonstrüktif ve Estetik Cerrahi Anabilim Dalı, Trabzon

Giriş: Skuamöz hücreli karsinom derinin ikinci en sık malignitesidir ve daha sıklıkla erkeklerde, özellikle güneş gören açık tenlilerde yaygındır. Skuamöz hücreli karsinom deri kanserlerinin %20'sini oluşturmaktadır.
Malign transformasyon kronik pilonidal sinus hastalığının nadir ama iyi bilinen ve rekürren - kompleks kronik pilonidal sinus hastalarının yaklaşık %0,1 'inde görülen bir komplikasyondur.

Olgu: 49 yaşında erkek hasta sakral bölgede uzun süredir iyileşmeyen son 2 aydır giderek büyüyen 20x15 cm boyutlarında ülserovejetan lezyon ile kliniğimize başvurdu. Hasta lezyon kenarından 2 cm marjinle 23.10.2017 tarihinde opere edildi. Eksizyon sonrası oluşan 25x19 cm boyutlarındaki defektif alan için sol uyluk posterolateralinden kısmi kalınlıkta deri grefti alındı ve defektif alana adapte edildi. Patoloji sonucu iyi diferansiye skuamöz hücreli karsinom, cerrahi sınırlar intakt olarak rapor edildi. Hasta 26.03.2018 tarihinde opere edilmek üzere kliniğimize tekrar kabul edildi. Sol inguinal bölgedeki deriden kabarık 10 cm boyutundaki düzensiz sınırlı kitle için 4 cm marjinle çizim yapıldı. Kitlenin nörovasküler yapılara invaze olduğu gözlendi. İnvaze olan kısım eksize edilemedi ve vaka sonlandırıldı.

Sonuç: Pilonidal sinus hastalığı yaygın olmasına rağmen, malign dönüşüm nadirdir. Erken eksizyon ile tedavi edilmeyen pilonidal sinüs hastalığı yıllar sonra malign dönüşüme uğrayıp tedavisi zor, rekürren, metastaz oranları yüksek tümörlerin gelişimine neden olabilir.

Kaynaklar:
1. Squamous cell carcinoma arising from chronic sacrococcygeal pilonidal disease: a case report; Nick Michalopoulos
2. Giant desmoplastic cutaneous squamous cell carcinoma of the gluteal region; Darko Katalinic
3. Squamous cell carcinoma of the skin; Ross Rudolph

Anahtar Kelimeler: gluteal, scc, pilonidal

Gluteal bölgede skuamöz hücreli karsinom

Uzun süre tedavi edilmeyen pilonidal sinus hastalığı sonucu gluteal bölgede gelişen 20x15 cm boyutunda skuamöz hücreli karsinom

P-047
Merkel Hücreli Kanser, Erken Tanı Hayat Kurtarır

Necdet Urhan, Muhammet Uraloğlu, Gökhan Efe, Hasbi Mert Meral, Yunus Sağlam
Karadeniz Teknik Üniversitesi Tıp Fakültesi, Plastik Rekonstrüktif ve Estetik Cerrahi Anabilim Dalı, Trabzon

Merkel hücreli karsinom (MKH) nadir görülen, agresif seyirli, nöroendokrin bir deri tümörüdür. İnsidansı son dekatlarda artış göstermektedir. MHK kronik güneş gören alanlarda, hızlı büyüyen (1-3 ay), ağrısız, sert, eritemliviyolase, soliter, parlak görünümlü nodül şeklinde oraya çıkmaktadır. Kısa sürede satellit metastaz geliştirir ancak ülserasyon nadiren eşlik eder. Tedavide geniş lokal eksizyon yapılması ve sentinel lenf nodu biyopsisi önerilmektedir. Adjuvan radyoterapi bölgesel rekürrens oranlarını azaltmaktadır 50 Yaş kadın hasta, 1 yıldır mevcut ilk olarak akne şeklinde başlayan daha sonra giderek büyüyen kaşıntılı sağ malar bölgede ciltte telenjektazik yapıların olduğu sert kitle şikayeti ile başvurdu. Alınan insizyonel biyopsi sonucu kronik iltihabi hücre infiltrasyonu olarak raporlandı. Daha sonra eksizyonel biyopsi yapıldı. Eksizyonel biyopsi sonucu MHC cerrahi sınır pozitif olarak raporlandı. Çekilen boyun usg de patolojik bir bulguya rastlanmadı. Hastaya geniş reeksizyon yapıldı.

Geniş rekesizyon spesmeninin patoloji sonucu MHC en yakın cerrahi sınır 1 cm olarak raporlandı. Çekilen PET tüm vücut tarama sonucunda patolojiye rastlanmadı. Hastaya neoadjuvan 1 kür RT uygulandı. Kontrolünde çekilen PET tüm vücut tarama soncunda patolojiye rastlanmadı. Merkel hücreli karsinom oldukça agresif ve kötü prognozlu bir tümördür. MHK'lu hastalarda beş yıllık ortalama sağkalım %50-68 kadardır[2,3]. Yüksek oranda lokal nüks (%27-60), lenf nodülü tutulumu (%45-91) uzak metastaz (%18-52) görülür[3]. Tümörün lokalizasyonu güneş ışığına maruz kalan yerlerde daha sıktır. Baş boyunda %50, ekstremitelerde %40 ve gövdede %10 oranında görülür[2,3]. Lezyon görünüm olarak muhtemel benign bulgular sergilemesi erken tanıyı geciktirmektedir.

Lezyonun eksizyonu açısından hızlı davranmak ve erken sonuçlanan patoloji raporu hayat kurtarıcı olur.

Erken müdahale edilen bu vakamızda post. op. 4. yıl takibinde nükse dair herhangi bir bulguya rastlanmadı.

1. Toker C. Trabecular carcinoma of the skin. Arch Dermatol 1972; 105:107-110.
2. Schwartz RA, Lambert WC. The Merkel cell carcinoma: a 50- year retrospect. J Surg Oncol 2005; 89: 1-4.
3. McAfee WJ, Morris CG, Mendenhall CM, et al. Merkel cell carcinoma: treatment and outcomes. Cancer 2005; 104: 1761- 1764

Anahtar Kelimeler: Merkel hücreli kanser, cilt kanserleri, erken tanı

P-050
Göğüs Ön Duvarında Poroma: Nadir Bir Lokalizasyon

Zikrullah Baycar[1], Mehmet Dadacı[1], Serhat Yarar[2], Bilsev İnce[1]
[1]Necmettin Erbakan Üniversitesi Meram Tıp Fakültesi, Plastik Rekonstrüktif ve Estetik Cerrahi Ana Bilim Dalı, Konya
[2]Konya Numune Hastanesi, Plastik Rekonstrüktif ve Estetik Cerrahi Ana Bilim Dalı, Konya

Giriş: Poroma ter bezi kanalının intraepidermal kısmından köken alan iyi huylu bir neoplazmdır. Poroma ilk olarak Pinkus ve arkadaşları tarafından 1956'da ekrin ter bezinden köken alan bir tümör olarak sınıflandırıldı (1). Zamanla bu klasik tanımlama değişti ve yeni veriler ile apokrin bileşenlerinin de mevcut olabileceğini gösterildi (2). Poromaların yaklaşık % 18'inin porokarsinoma dönüştüğü bulunmuştur (3).

Ekrin ve apokrin ter bezi tümörlerinin primer kutanöz lezyonların % 1 kadar azını oluşturduğuna inanılmaktadır. Nispeten nadir görülen bir tümör olan poroma, bu lezyonların yaklaşık % 10'unu içerir (4).

Lokalizasyonu nadir bir bölge olan göğüs ön duvarında poroma tanısı almış olan bir vakayı sunmayı amaçladık.

Olgu sunumu: 14 yaşında kız hasta gövde ön yüzünde birkaç yıldır var olduğu belirtilen 0.8x0.5 cm boyutlarında sınırları belirgin deriden kabarık noduler kitle ile başvurdu. Kitle uygun cerrahi sınırlar ile lokal anestezi altında total eksize edildi. Defekt alan primer onarıldı. Patoloji sonucunda poroma ile uyumludur şeklinde raporlandı. Hasta poliklinik takibine alındı.

Tartışma: Poroma, ter bezi kanalının terminal kısmından türetilmiş iyi huylu bir deri tümörüdür. Büyük ölçüde ekrin ter bezinin bir neoplazmı olarak sınıflandırılmaya devam etmesine rağmen, bazı durumlarda apokrin etiyolojisi eklenmiştir. Fizik muayenede bir poroma tipik olarak papül, plak veya nodül şeklinde ortaya çıkar. Cilt renginde, pembe, kırmızı, beyaz veya hatta mavi olarak ortaya çıkabilir (5). En sık palmar ve plantar bölgelerde gözükse de nadir olarak gövde, yüz ve boyunda da ortaya çıkabilir (6,7). Bizim olgumuzda da poroma gövde ön yüzünde ortaya çıkmıştı. Basit eksizyon yeterli olsa da bazal hücreli kanserden ayırıcı tanısı yapılmalıdır (8). Lezyon eksizyondan sonra tekrarlarsa veya ülserasyon, ağrı ve kanama gibi semptomlar gelişirse porokarsinom açısından dikkatli olunması gerekmektedir (9).

Kaynakça

1- Pinkus H, Rogin JR, Goldman P. Eccrine poroma: tumors exhibiting features of the epidermal sweat duct unit. Arch Dermatol 1956; 74: 511–521.
2- Kamiya H, Oyama Z, Kitajima Y. "Apocrine" poroma: review of the literature and case report. J Cutan Pathol 2001; 28: 101–104.
3- Robson A, Greene J, Ansari N, et al. Eccrine porocarcioma (malignant eccrine poroma): a clinicopathologic study of 69 cases. Am J Surg Pathol 2001; 25: 710–720.
4- Pylyser K, Wolf-Peters C, Marien K. Histology of eccrine poromas: a study of 14 cases. Dermatologica 1983; 167: 243–249.
5- Shalom A, Schein O, Landi C, et al. Dermoscopic findings in biopsy-proven poromas. Dermatolog Surg 2012; 38: 1091–1096.
6- Johnson RC, Rosenmeier GJ, Keeling JH. A painful step. Eccrine poroma. Arch Dermatol 1992; 128: 1530–1533.

7- Moore TO, Orman HL, Orman SK, et al. Poromas of the head and neck. J Am Acad Dermatol 2001; 44: 48–52.
8- Nicolino R, Zalaudek I, Ferrara G, et al. Dermoscopy of eccrine poroma. Dermatology 2007; 215: 160–163.
9- Sawaya J and Khachemoune A. International Journal of Dermatology 2014, 53, 1053–1061

Anahtar Kelimeler: Göğüs ön duvarı, Poroma, Ter bezi

Göğüs ön duvarında poroma

P-052
Nadir Görülen İyi Huylu Cilt Eki Tümörü - Spiradenoma

Anvar Ahmedov
Kütahya Sağlık Bilimleri Üniversitesi Tıp Fakültesi, Plastik Rekonstrüktif ve Estetik Cerrahi ABD, Kütahya

Amaç: Spiradenoma ter bezinden köken alan farklılaşmış, iyi huylu, dermal neoplazmalardır. Bu kitle lezyonlar genellikle 15 ila 35 yaşları arasında ortaya çıkmaktadırlar. Tipik görünümü ise çoğunlukla mavi, gri, mor, kırmızı, kahverengi veya pembe renk tonu ile birkaç santimetreye kadar (sıklıkla1-2 cm) büyüyebilen, intradermal veya daha derin yerleşimli küçük soliter nodüller şeklindedir (1). Bu nodüllerin özelliği ise genellikle çok acı veriyor olmalarıdır. Spiradenomlar genellikle baş, boyun bölgesini ve üst ve ön gövdede, özellikle memelerde sıkça ve uzuvlarda nadiren ortaya çıkabilmektedirler. Lezyonların klinik görünümü tipik veya karakteristik çizgiye sahip olmadığından tanı her zaman histopatolojik olarak konulmaktadır. Lineer, zosteriform, blaskokoid ve nevoid spiradenomlar gibi değişen morfolojili spiradenomlar da bildirilmiştir. Spiradenomlar, silindirindrom, trichoepithelioma ve/veya trichoblastoma ile birlikte ortaya çıkabilirler (Brooke-Spiegler sendromu). Spiradenomların, kusurlu bir tümör baskılayıcı genden kaynaklandığı görülmektedir. CYLD geninde kromozom 9 üzerindeki bir mutasyon, çoklu spiradenom olan Brooke-Spiegler sendromunda bulunur (2). Brooke-Spiegler sendromu çoklu spiradeomların yanı sıra silindirindromlar ve trikoblastomlarla varsa düşünülmelidir (3). Soliter spiradenomların spesifik nedeni açık değildir. Başlangıçta ekrin farklılaşması olduğu düşünülen son araştırmalar, spiradenomların apokrin bezlerinden veya folikülosebasöz üniteden kaynaklanabileceğini ileri sürülmektedir. Malign spiradenomların nedeni de bilinmemektedir. Sp53'lerin malign dönüşümünde bu bulgunun önemi belirlenmemiş olsa da, p53'ün artmış ekspresyonu görülür (4). Spiradenomlar genellikle iyi huyludur ve en sık erişkinlik döneminde hastalarda görülür, ancak bebeklerde de vaka bildirilmiştir. Spiradenomlarda ırk veya cinsel tercih yoktur. Bugüne kadar literatürde lineer, zosteriform, nevoid, blaskkoid veya çoklu spiradenomlardan oluşan çok az vaka bildirilmiştir(5,6,7). İyi huylu olan spiradenomlar her ne kadar düşük rekürrens oranına sahip benign bir adneksal neoplazm olarak kabul edilse de, uzun süredir devam eden lezyonlarda, özellikle 50 yaşından büyük hastalarda malign transformasyon meydana gelebilimektedir. Malign spiradenomlar oldukça nadir görülürler ancak yüksek oranda metastaz ve mortalite ile agresif tümörler olma eğilimindedirler. Bu nedenlerden dolayı spiradenomların konservatif cerrahi eksizyonu önerilmektedir.

Radyasyon ve kemoterapi, malign spiradenomlarda tümör rezeksiyonundan sonra kullanılabilmektedir(8).

Bu olguda 67 yaşında bayan hastanın belinde uzun süredir mevcut olan spiradenoma olgusu tartışılacaktır.

Tedavi ve Prognoz: Hasta polikliniğimize nisan ayında başvurdu ve muayene bulgularında L3-L4 seviyelerinde orta hatta epidermal kist görünümünde kırmızı-pembe renklerinde kitle olduğu görüldü. Hastanın daha önce Cildiye polikliniğinden Komedonal kist ile uyumlu bulguları olduğu öğrenildi. Lokal anestezi altında kist kitle eksizyonu yapıldı ve cerrahi esnasında yapının kist değil solid yapı olduğu anlaşıldı. Hastanın histopatolojisinde: Mikroskopik: Kesitlerde tubuler yapılar oluşturan lezyon izlenmektedir. Lezyonu oluşturan hücreler hiperkromatik nükleuslu, dar sitoplazmalı hücreler olup orta derecede atipi göstermektedir. Lezyonun zemininde eozinofilik materyal mevcuttur. Lezyonu oluşturan hücrelerde AE1-AE3 (Pansitokeratin) pozitif, Synaptofizin negatiftir. Kİ67 ile lezyonda proliferatif indeks yaklaşık %15'tir. Makroskopik: 0,5x0,4x0,4 cm ölçülerinde düzgün sınırlı lezyon. Kesiti solid sarı renkli izlendi. 2P1K(-). Patolojik Tanı: - İleri tetkik ve tanı için biopsi örneğinin ileri bir merkeze sevki önerilir. - Histomorfolojik ve immünohistokimyasal bulgular öncelikle deri eki tümörünü düşündürmüştür. - Lezyonda Kİ67 ile proliferatif indeks yüksek olup, hücrelerde orta derecede atipi mevcuttur. Ayrıca gönderilen biopsi örneğinde lezyonun çevre dokuya yayılım paterni değerlendirilememektedir. Bu nedenle lezyonda malignite ihtimali ekarte edilememiştir. İleri tetkik ve tanı için biopsi örneğinin ileri bir merkeze sevki önerilir şeklinde idi. Hasta ileri merkeze danışıldı ve Tanı: Deri eki tümörü; Spiradenom ile uyumludur, cerrahi sınırlarda tümör devam etmektedir, olarak geldi. Hastanın yaşı itibarıyla reeksziyonu yapıldı.

Yorum: Her gün onlarca hasta polikliniğe baş boyun ve gövdede mevcut kitleler sebebiyle başvurmaktadır. Özellikle 50 yaş ve üstünde sıkça görülen kistik yapılar takibi önerilebilmektedir. Bu olguda sunduğumuz Spiradenom çok nadir görülen bir cilt eki iyi huylu tümörü olup ileri yaşlarda malignleşebilmektedir. Hastalığın tedavisi basit geniş eksizyon iken beklendiğinde çok farklı tablo ile karşımıza başka şekilde çıkabilmektedir.

Anahtar Kelimeler: Spiradenoma, cilt eki tümörü, geniş eksizyon

Resim 1

P-053
Uylukta Dev Liposarkom: Olgu Sunumu ve Literatür Derlemesi

Kübra Bi, Burak Yaşar, Ahmet Kaplan, Ömercan Yağız Öksüz, Atakan Baş, Uğur Öner, Enes Sağlam, İpek Allı, Yakup Çil, Ramazan Erkin Ünlü
Ankara Şehir Hastanesi, Plastik, Rekonstruktif ve Estetik Cerrahi, Ankara

Yumuşak doku sarkomları erişkin kanserlerinin yaklaşık %1' ini oluşturmakta ve 50' den fazla farklı histolojik alt tipi bulunmaktadır. Liposarkomlar erişkinde yaklaşık %15-20 görülme sıklığı en sık görülen yumuşak doku sarkomudur. Genellikle 50-65 yaş arasındaki erkek hastalarda görülmekte ve daha çok derin yumuşak doku yerleşimli olmaktadır. Alt tiplere göre değişiklik göstermekle birlikte en sık ekstremitelerde özellikle uylukta ve retroperitonda yerleşim gösterirler.

Ekstremitelerde yerleşen liposarkomlar genellikle lokal olarak daha agresif seyredip, dediferansiyasyon gelişmediği sürece daha düşük metastaz potansiyellerine sahiptir. Liposarkomlar genellikle de-novo olarak ortaya çıkarlar, benign lipom üzerinden liposarkom gelişimi çok nadirdir. Histopatolojik olarak vakaların çoğunda adiposit diferansiyasyonuna işaret eden lipoblast hüreleri bulunur. Morfolojik olarak 4 farklı alt gruba ayrılırlar; Atipik lipomatöz tümör ya da iyi diferansiye LPS (ALT/İDLPS), dediferansiye LPS (DDLPS), miksoid LPS (MLPS) ve pleomorfik LPS (PLPS). Yuvarlak hücreli LPS, MLPS' lerin yüksek grade' li alt tipi olarak kabul edilmektedir. ALT/İDLPS ve DDLPS birlikte %40-45 ile en sık görülen alt gruplarken, MLPS ise %30 ile ikinci en sık görülen alt gruptur. PLPS ise %5 ile en az görülen alt gruptur. Alt gruplar farklı anatomik lokalizasyonlara yerleşme eğilimindedir. MLPS ve PLPS sıklıkla alt ekstremitede yerleşim gösterirken, ALT/İDLPS ve DDLPS sıklıkla retroperitonda yerleşirler. Liposarkomların prognozu da büyük ölçüde histolojik alt tipe bağlıdır. ALT/İDLPS ve MLPS düşük metastaz potansiyellerine sahip olup sıklıkla lokal olarak agresif seyreder ve lokal rekürrensleri sıktır. DDLPS, Yuvarlak hücreli LPS ve PLPS ise yüksek metastaz oranlarına ve kötü bir klinik seyre sahiptirler. Metastazları sıklıkla akciğer ve kemiğe olmaktadır. Liposarkom hastaları multidisipliner yaklaşımla tedavi edilmelidir. Tedavi seçenekleri cerrahi rezeksiyonu, radyoterapi ve kemoterapiyi içerir. Tüm LPS alt tiplerinde geçerli olmakla birlikte lokalize tümörlerde ana tedavi yaklaşımı cerrahi rezeksiyondur. Cerrahi tedavinin amacı negatif cerrahi sınırla komplet tümör eksizyonunu sağlamaktır. RT cerrahi eksizyona ek olarak preoperatif ve/veya postoperatif olarak lokal tümörü kontrol altına alabilmek ve lokal rekürrensi azaltabilmek için tedaviye eklenmektedir. Metastatik hastalıkta sınırlı tedavi yanıtı olmasına rağmen yine de standart tedavi yaklaşımı Kemoterapidir. Ayrıca yapılan genetik çalışmalarda bulunan mutasyonlara yönelik moleküler tedaviler de uygulanabilmektedir.

Biz bu yazımızda 7 yıl önce sol uyluk posteromedialinden liposarkom eksizyonu yapılıp tekrar liposarkom rekürrensi gelişen hastayı literatür eşliğinde sunmayı amaçladık. 65 yaşında bilinen ek hastalığı olmayan kadın hasta sol uyluk posteromedialinde yaklaşık 15x20 cm boyutlarında dev kitle ile kliniğimize başvurdu. Yapılan muayenede kitlenin solid kıvamlı, çevre dokulara fikse ve üzerindeki cildin nodüler yapıda olduğu tespit edildi. Kitle üzerindeki ciltte herhangi bir ülsere lezyon izlenmedi. 7 yıl önce liposarkom eksizyonu yapılan bölgeyle uyumlu olması ve MRG ile adipoz komponentin doğrulanması sonucu liposarkom rekürrensi olduğu düşünüldü ve hastaya biyopsi planlanmadı. Kitlenin 15x20 cm gibi büyük boyutlara ulaşmış olmasına rağmen uzak organ metastazı saptanmadı. Kitle, genel anestezi altında posterior uyluk kas fasyaları eksizyona dahil edilerek çevre dokulardan negatif cerrahi sınırla üzerindeki cilt adasıyla birlikte diseke edilip çıkarıldı. Oluşan defekt için sağ uyluk anteriorundan 2 slip STSG alındı ve defekte adapte edildi. Histopatolojik incelemede, dermisten başlayıp derin subkutan dokuya uzanan dilate geniş vasküler yapılardan zengin adipositik diferansiyasyon gösteren fibröz bantlarla ayrılmış yer yer miksoid değişiklikler içeren neoplastik gelişim izlendi ve kitle miksoid liposarkom ile uyumlu bulundu. Tümör en yakın olduğu yerde medial cerrahi sınıra 7 cm, lateral cerrahi sınıra 2 cm, superior cerrahi sınıra 16 cm, inferior cerrahi sınıra 8 cm uzaklıkta raporlandı. Lokal rekürrens sık yapması ve uzak metastaz yapmaması ile literatürdeki diğer miksoid LPS' ler ile uyumlu bulundu. MLPS' lerin radyosensitif olması nedeniyle cerrahi tedaviyi takiben hasta Radyoterapiye yönlendirildi. Liposarkomlar erişkinde en sık görülen yumuşak doku sarkomu alt tipi olmasına rağmen tümörün yavaş büyümesi ve kitle bulguları ortaya çıkana kadar asemptomatik seyretmesi nedeniyle genellikle geç tespit edilmektedir. Adipoz doku rutin direk grafilerde saptanamayacağından spesifik olmayan yumuşak doku kitlesi olarak görülür. Kalsifikasyonlar nadiren görülebilmektedir. BT ve MRG' da ise adipoz dokunun tanınması kolaydır. Liposarkomların etyolojisinde travmadan şüphelenilmesine rağmen hala kesin bir etyolojik sebep bulunamamıştır. Bu tümörler belirgin lokal rekürrens ve uzak metastaz potansiyeline sahiptir. Alt tiplerinin farklı klinik özellikleri olması ve pek çok genetik mutasyona sahip olabilmeleri nedeniyle ön görülemeyen klinik gidişat gösterebilmektedirler. Liposarkom tedavilerinde ana hedef negatif cerrahi sınırla eksizyon sağlayıp tümörün tamamen çıkarılmasıdır; ancak negatif cerrahi sınırla eksizyon sonrasında bile 5-10 yıllık takiplerde lokal rekürrensler %50-85 oranında saptanabilmektedir. Uzun dönem rekürrensleri nedeniyle bu hastalarda mutlaka uzun süreli takibe devam edilmelidir ve preoperatif ve/veya postoperatif RT tedaviye eklenmelidir. Radyoterapi dışında kemoterapi de liposarkomlarda tedavi seçeneği olarak tercih edilebilmektedir ancak hala kanıtlanmış standart tedavi rejimleri belirlenememiştir. Ayrıca liposarkomlarda pek çok genetik mutasyon ve moleküler anormallikler tespit edilmiştir. Bu mutasyonlar ve anormallikler dikkate alınarak yapılacak hedefe yönelik tedavi yaklaşımlarıyla özellikle metastatik liposarkomlu hastalarda sağ kalım artırılabilir. Sonuç olarak liposarkomlar ekstremitede özellikle de uylukta çok sık yerleşim göstermektedir; ancak uyluk yerleşimli liposarkomlar ile ilgili yeterli vaka sunumu

olmaması nedeniyle olgu sunulmaya değer bulunmuştur. Bu amaçla olgu ilgili mevcut literatür eşliğinde tartışılmıştır.

Anahtar Kelimeler: atipik lipomatoz tümör, iyi diferansiye LPS, liposarkom, miksoid LPS, yumuşak doku sarkomu

Resim

P-054
İnsan Isırıklarına Yaklaşım

Ipek Allı, Yakup Çil, Uğur Öner, Murat Enes Sağlam, Kübra Bi, Ramazan Erkin Ünlü
Ankara Bilkent Şehir Hastanesi, Plastik, Estetik ve Rekonstrüktif Cerrahi Bölümü, Ankara

Amaç: İnsan ısırıklarına bağlı yaralanmalar; delici ve ezici tarzda yaralanmalar olup, enfeksiyon başta olmak üzere ciddi komplikasyonlara neden olabilmektedir. Yapılan çalışmalarda tüm ısırık olgularının %2-3'ünün insan kaynaklı olduğu bildirilmektedir.

Bu çalışmada değerlendirdiğimiz insan ısırıkları vakalarıyla ilgili tecrübelerimizi paylaşmayı amaçladık.

Yöntem-Gereçler: Mayıs 2017 – Mayıs 2019 tarihleri arasında 5 adet insan ısırığı vakası değerlendirildi. Olguların 3 tanesi kadın, 2 tanesi erkek olup, ortalama yaşları 42 (22-64) idi. Yaralanma 3 hastada el bölgesinde 2 hastada yüz bölgesindeydi. Tüm hastalara tetanoz aşısı uygulandı ve profilaktik antibiyoterapi tedavisi verildi. Hastalara acil cerrahi girişim yapılmadı. Hiçbir hastada yara yeri enfeksiyonu gelişmedi. Tüm hastaların yara yerleri ilerleyen dönemde uygun teknik ile onarıldı.

Bulgular: Hastaların takip süresi ortalama 4 aydı (2-6ay). Hastaların takip süresi boyunca yara yerlerinde enfeksiyona rastlanmamıştır. 1 hastada hipertrofik skar gelişmiştir. Hipertrofik skara yönelik konservatif tedavi uygulanmıştır. Hastalar fonksiyonel ve estetik sonuçtan memnun olduklarını ifade etmişlerdir.

Sonuçlar: İnsan ısırıkları ile yaralananların pek çoğu; yaralanmanın neden olabileceği kozmetik sekel endişesi, yara enfeksiyonu veya enfeksiyon proflaksisi nedeniyle sağlık kuruluşlarına başvurmaktadır. Hem yaralanmanın doğası hem de enfeksiyon riski açısından kopan parçaların adaptasyonu yapılamamakta olup, önceliğimizin enfeksiyon önlenmesi ve kabul edilebilir kozmetik sonuçlarla rekonstrükte etmek olmalıdır.

Anahtar Kelimeler: Enfeksiyon, insan ısırıkları, yaralanma

Hasta 1

Sağ el 5. parmak insan ısırığı sonucu amputasyonu

P-055
Genç- orta yaş nekrotizan fasiit hastalarında etiyolojik değerlendirme

Mert Sızmaz, Selami Serhat Şirvan, Fatih Irmak, Ali Can Aydın, Mert Noyan Dabak, Semra Karşıdağ
Sağlık Bilimleri Üniversitesi, Şişli Hamidiye Etfal Eğitim ve Araştırma Hastanesi, Plastik, Rekonstrüktif ve Estetik Cerrahi Kliniği, İstanbul

Giriş: Nekrotizan fasiit fulminan doku destrüksiyonu ile ilerleyen, bakterilerden salınan toksinlerin sistemik patolojileri tetiklediği fatal yumuşak doku enfeksiyonudur. Nekrotizan fasiit, üst düzey merkezlerde dahi %30'lara ulaşan mortalitesiyle ciddi bir sağlık sorunudur. Hastanın demografik özellikleri, klinik prezentasyonu, tıbbi müdahaleye kadar geçen süre, prognostik skorları mortaliteyi öngörmede kullanılabilir. Nekrotizan yumuşak doku enfeksiyonları vücutta hemen her bölgeyi tutabilir fakat sıklıkla ekstremiteler ve perine etkilenir.Çeşitli patojenlerin etiyolojide yer alabileceği çok sayıda mikrobiyolojik epidemiyoloji çalışmasında gösterilmiştir.

Yöntem: Çalışmamızda 2016-2019 yılları arasında Şişli Hamidiye Etfal Eğitim ve Araştırma hastanesi acil servise başvuran 50 yaş altı nekrotizan fasiit hastaları retrospektif olarak değerlendirilmiştir. Tüm hastalar nekrotizan fasiit sebebiyle birden fazla operasyon geçirmiştir. Hastaların

tümü yaşa, predispozan faktörlerin varlığına, sigara kullanım öyküsüne, hastanede kalış süresine ve kültür sonuçlarına göre değerlendirilmiştir.

Bulgular: Yapılan son 4 yıllık incelemede kliniğimizde nekrotizan fasiit sebebiyle 50 yaş altı 15 hastaya cerrahi müdahalede bulunuldu. Çalışmaya dahil edilen hastalardan en küçüğü 18, en büyüğü 50 yaşındadır. Ortalama yaş 36.5 bulundu. Predispozan faktörler incelendiğinde 3 hastada diabetes mellitus, 2 hastada inguinal alanda hidradenitis suppurativa, 4 hastada IV ilaç bağımlılığı, 2 hastada cinsel yolla bulaşan hastalık, 2 hastada kronik böbrek yetmezliği, 1 hastada kolon kanseri izlendi. 1 hastada herhangi bir predispozan faktör tespit edilmedi. 15 hastanın 12'sinde sigara kullanım öyküsü mevcuttu. Hastaların 6 sında kültürde E. coli üremesi saptandı. 4 hastada metisiline dirençli S. aureus, 2 hastada acinetobacter üredi. 3 hastada kültürde üreme izlenmedi. 15 hastadan 3 tanesi nekrotizan fasiite bağlı komplikasyonlar sebebiyle ex oldu. Nekrotizan fasiit hastalarında ortalama hastanede kalış süresinin yaklaşık 42 gün olduğu görüldü.

Tartışma-Sonuç: Nekrotizan fasiitin gelişmesinde tanımlanmış birçok risk faktörü mevcuttur. Diyabet, sigara kullanımı, immünsüpresyon, malnütrisyon ve yaş tanımlanmış risk faktörleridir. Genç hastalarda intravenöz ilaç bağımlılığı risk faktörü olarak unutulmamalıdır. Özellikle damar traseleri ile uyumlu bölgelerden başlayan fasiitlerde intravenöz ilaç kullanımı mutlaka sorgulanmalıdır. Bu hastalarda bağımlılığın da tedavi edilmesi elzemdir. Aksi takdirde fasiitin tekrarlama olasılığı çok yüksektir. 50 yaş altı hastalarda cinsel yolla bulaşan hastalıklar ve immünite baskılayıcı durumlar her zaman akılda tutulmalıdır. İnguinal hidradenitis suppurativa olgularında kronik inflamasyon ve tekrarlayıcı enfeksiyonların inguinal bölge, perineal alan ve genital alanda fasiit tablosuna yol açabileceği unutulmamalıdır. Nekrotizan fasiit tedavisinde en önemli faktör erken tanıdır. Klinik bulguların detaylı analizi, radyolojik ve laboratuvar incelemeler ışığında tanı konur. Erken agresif debridman ve uygun antibiyoterapi mortaliteyi azaltır.

Anahtar Kelimeler: Etiyoloji, Nekrotizan fasiit, Risk faktörleri, Yaş

P-056
Ameliyathane Koşullarında Kolayca Hazırlanabilen Colorado İğne Koter Ucu

Burak Özkan, Abbas Albayati, Kadri Akıncı, Ahmet Çağrı Uysal, Nilgün Markal Ertaş
Başkent Üniversitesi Plastik Rekonstrüktif ve Estetik Cerrahi Anabilim Dalı, Ankara

Giriş: Colorado mikrodiseksiyon koter ucu, iğne ucu şeklinde tasarlanmış koterizasyon eklentisidir. Oldukça ince olan distal kısmı, deri insizyonlarının yapılmasına müsaade eder. Mikrokanamaların kontrolünde ve deri altı doku, fasya diseksiyonlarında konvansiyonel elektrik koter uçlarına göre kolaylık sağlar. Oftalmik cerrahide, fasyokutanöz ve perforatör flep diseksiyonu ve elevasyonunda sıklıkla kullanılmaktadır. Maliyeti nedeniyle, temininde zorluklara rastlanılan Colorado iğne ucunu, ameliyathane koşullarında benzer performansla taklit edebilecek ve yerine kullanılabilecek geliştirdiğimiz iğne uçlu koter yöntemimizi bu çalışmada sunmayı amaçladık.

Araç-Yöntem: İğne Uçlu Koter Jinekolojik operasyonlarda servikal konizasyon için kullanılan LEEP (Loop electric excision procedure) koter ucu, portegü veya klemp yardımıyla kendi üzerinde çevrilir ortasında oluşan loopa 21G veya 22G iğne ucu yerleştirilir ve sabitleninceye kadar sıkılmaya devam edilir. İzolasyon için aspirasyon sondası veya steril flaster kullanılabilir. (Şekil 1)

Tartışma ve Sonuç: Colorado iğne ucu 1985 yılında bir beyin cerrahı tarafından tasarlanmış 5 mikron inceliğinde elektrik koter ucudur. İnce ucu sayesinde daha kontrollü manüplasyona imkan tanımakta ayrıca düşük elektrik gücünde yüksek enerjiyi en ucuna transfer edip dokuya ileterek, başarılı hemostaz sağlamaktadır. Yapılmış birkaç çalışmada klasik koter uçlarına göre yara yerinde daha düşük oranda nekrozlara neden olduğu gösterilmiştir. Yüksek maliyeti nedeniyle bu malzeminin temininde ülkemiz gibi gelişmekte olan ülkelerde sorunlar görülebilir. Ameliyathane koşullarında kolayca temin edilebilen, LEEP koter, Arch bar ve 21G/22G iğne uçları ile hazırlanabilen ve Colorado uç benzeri etki elde edilebilecek iki tasarım bu çalışmada sunulmuştur. Burada dikkat edilmesi gereken iğne ucu ve bobin benzeri tespit edici tel sargının elektrik enerjisini en distale yükselterek taşımasıdır. Konvansiyonel koter cihazındaki seviyelerin oldukça altında (tümör eksizyonlarında 5 W) başarılı sonuç alınabilmektedir.

Anahtar Kelimeler: iğne uçlu noter, colorado iğne ucu, cerrahi eksizyon

şekil 1

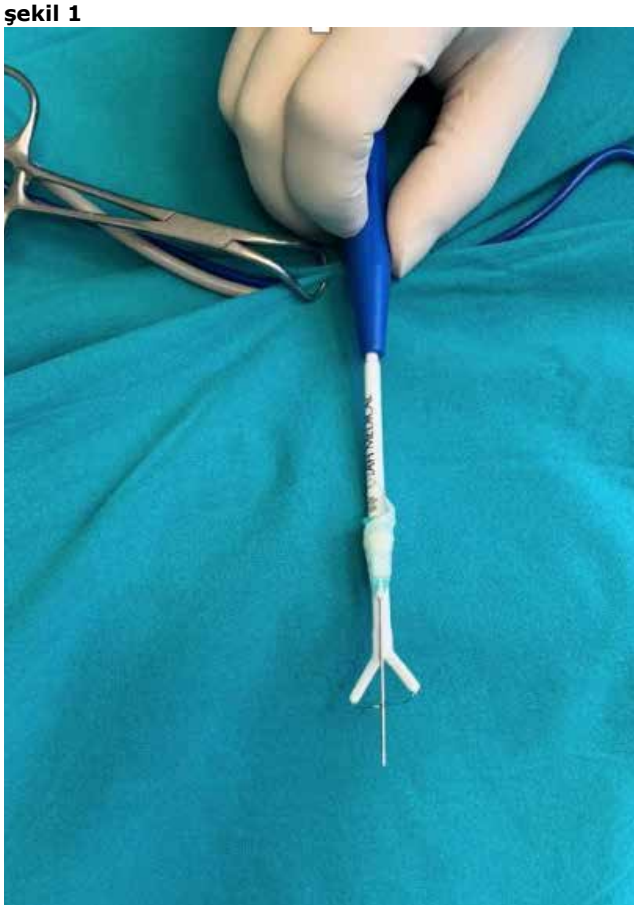

LEEP ucunun 21-22 G iğne ucu etrafında sarılması ile üretilen iğne uçlu koter

P-057
Sırt Defektlerinde Dorsal İntercostal Arter Perforatör Flep Kullanımı

Çağla Çiçek, Murat Yaman, Gökhan Temiz, Gaye Taylan Filinte, Cem Berkay Sınacı
Sağlık Bilimleri Üniversitesi İstanbul Dr. Lütfi Kırdar Eğitim ve Araştırma Hastanesi Plastik, Rekonstrüktif ve Estetik Cerrahi Kliniği, İstanbul

Giriş: Sırt defektleri onkolojik rezeksiyonlar, enfeksiyon, travma gibi bir çok sebebe bağlı olarak gelişebilir (1) Kompleks defektlerin kapatılması için literatürde lokal kas flepleri ya da kas deri flepleri tanımlanmıştır. Bu amaçla Latissimus dorsi flebi ya da trapezius myokutan flebi kullanılabilir (2). Her ne kadar güvenilir teknikler olsa da kasın kullanılması ile önemli donör alan morbiditesi oluştururlar. Bu sebeple, son yıllarda kullanımı artan perforatör flepler sırt defektlerinin rekonstrüksiyonunda cerraha önemli avantajlar sunar. Çalışmamızda gövde posterioru yerleşimli kompleks defektlerin rekonstrüksiyonunda kullanılan posterior interkostal arter perforatör fleplerle ilgili klinik deneyimizi aktarmayı amaçladık.

Hastalar ve Yöntem: Çalışmamıza tümör eksizyonuna bağlı gelişen sırt defektlerinin rekonstrüksiyonu için başvuran 8 hasta dahil edildi. Hastalarda tümörün uygun cerrahi sınırla çıkarılmasının ardından tümörsüz sahanın elde edildiği kesinleştikten sonra rekonstrüksiyon planlaması yapıldı. Tüm hastalar ameliyat öncesi ayakta değerlendirilmiş olup; perforatörlerin yerinin tespiti için orta hattın çizilmesinin ardından midskapuler ve orta hattın 5 cm lateraline paralel bir diğer hat çizildi. Sırasıyla medial ve lateral posterior (dorsal) interkostal arter perforatörlerinin olası yerleşimleri için anatomik işaret noktaları belirlendi. (Figür 1) Preoperatif Doppler Usg ile olası noktalarının akustik değerlendirilmesi sonrası kutanöz perforatörlere işaretleme yapıldı. Rekonstrüksiyon için planlanmış olan fleplerin tamamı 2,5X büyütmeli 'loap' ile subfasyal kaldırılmıştır. Diseksiyon sırasında perforatörün agresif iskeletizasyonundan kaçınılmıştır ve hiçbir hastada dönme hareketine engel bir durum olmadığı için kas içi diseksiyona ihtiyaç duyulmamıştır. Kaldırılan flep defekte (propellar) transpozisyon esasına dayanarak adapte edilmiştir.

Bulgular: Çalışmamıza toplam 8 hasta dahil edilmiştir. Hastaların ortalama yaşı 52 (19-76) idi. Hastaların defektleri ise ortalama 4,7x8,9 cm olarak ölçüldü. Olguların tümünde flepler tek perforatör üzerinden eleve edildi. Hastaların tamamı genel anestezi altında ve prone pozisyonunda ameliyat edildi ve olguların hiçbirinde flep donör alan ya da flep alıcı alana dren yerleştirilmedi. (Figür 2). Sadece 1 olguda flep distalinde marjinal nekroz gözlenmiş olup konservatif yara bakımı sonrası flep ilerletilerek yerine adapte edilmiştir. Hastaların ortalama takip süresi 3-16 ay olarak tespit edildi.

Tartışma: Rekonstrüktif cerrahinin gelişmesi ile beraber standart prosedürler yerini daha komplex ama güvenilir tekniklere bırakmıştır. Bu amaçla son yıllarda kullanımı gittikçe artan perforatör flepler plastik cerrahların pratiğinde yeni bir boyut kazanmıştır. Bu konsept; kasın perforatör tarafından penetre edildiği, bir deri adasının beslenmesi için tek bir besleyici arter üzerinden flebin kaldırılması esasına dayanır. Geddes ve arkadaşlarının sırt bölgesinin üst ½ sinin beslenmesi ile ilgili yaptığı çalışmalardan sonra bu bölge anatomisi daha iyi anlaşılır olmuştur. Superiorda thyroservikal ağ, lateralde subskapuler ağ ve medialde posterior intercostal arter dominanttır (3). Posterior intercostal arterden köken alan dorsal intercostal perforatörler vertebral seviyede kası penetre ettikten sonra her perforatör mediale ve laterale dal verir. Medial perforatörler spinöz proçeslerin 5 cm lateralinde yerleşirken, lateral perforatörler mid skapuler hat üzerinde bulunur (orta hattın yaklaşık 8 cm lateralinde) (1). Prasad ve arkadaşlarının posterior intercostal arterin 8-11 intercostal aralıkta güvenilir dorsolateral muskülokütan perforatörlerinin olduğunu gösteren çalışmaları mevcuttur (4). Bu çalışmada perforatörlerin ortalama uzunluğu 4,6 ± 0,4 cm olarak bulunmuştur. Ayrıca posterior intercostal arterin dorsolateral perforatörün orjini seviyesinde ortalama çapı ise 1, 85 mm olarak tespit edilmiştir. Bu sebeple posterior intercostal arterin dorsolateral perforatörleri üzerinden kaldırılan flepler torakodorsal arter ve latisimus dorsi kasının kullanılmasına gerek kalmadan sırt defektlerinin rekonstrüksiyonu için iyi bir seçenek olabilir. Ameliyat öncesi Doppler Usg ile perforatörün olabileceği anatomik bölgelerin tespiti cerrah için diseksiyonun daha hızlı olmasını sağlar(1). Biz de tüm olgularda ameliyat öncesi doppler Usg ile perforatörlerin yerini belirledik ve literatürde bildirildiği gibi midskapuler hat üzerinde uygun perforatör bulduk. Dorsal intercostal arter perforatör fleplerin kullanımının iki önemli kısıtlayıcısından biri her perföratör flepte görülebilecek venöz dolaşım problemidir. Perföratörün orjinine kadar diseke edilmesi ve iskeletizasyonunun agresif yapılması bu duruma en çok sebep olan cerrahi manevradır (1) Çalışmamıza dahil edilen hiçbir hastada flebin yerine adaptasyonu sonrası venöz problem yaşanmamıştır. Bir diğer önemli kısıtlayıcı problem ise donör alanın kapatılması ile ilgilidir. Tek perforatör üzerinden güvenle kaldırılabilen büyük boyutlardaki flepler sonrasında donör alanın primer kapatılabilmesini zorlaştırır (5). 8 cm genişliğe kadar tek perforatör üzerinden kaldırlabilen fleplerde donör alanın primer kapatılması ile ilgili problem olmayacağı ile ilgili çalışmalar mevcuttur (6). Çalışmamızda da hiçbir hastada donör alanın primer kapatılması ile ilgili sorun yaşanmamıştır. Bu durum çalışmamıza dahil edilen hastaların defektlerinin çok büyük boyutta olmaması ile açıklanabilir.

Anahtar Kelimeler: Perforatör flep, Posterior İnterkostal Arter, Sırt Defektlerinin Rekonstrüksiyonu

P-058
Prefabrike Lokal Deri Flepleri ile Geniş Üretral Defekt Rekonstrüksiyonu: Olgu Sunumu

Malik Abacı
Karabük Üniversitesi Eğitim ve Araştırma Hastanesi, Plastik Rekontsrüktif ve Estetik Cerrahi Anabilim Dalı, Karabük

Üretral doku defektleri sıklıkla genitoüriner travmalar, ciddi nekrotizan enfeksiyonlar ve tümöral oluşumlara bağlı gelişmektedir. Üretral enstrümentasyona sekonder gelişen total penil üretral kaybı olan olgunun rekonstrüksiyonu amaçlanmıştır. Prefabrike deri flepleri ve lokal skrotal transpozisyon flebi uygun olgularda rekonstrüksiyonda avantajlı olabilmektedir.

Anahtar Kelimeler: üretra rekontsrüksiyonu, prefabrike flep, fasiyokütan flep

Resim 1

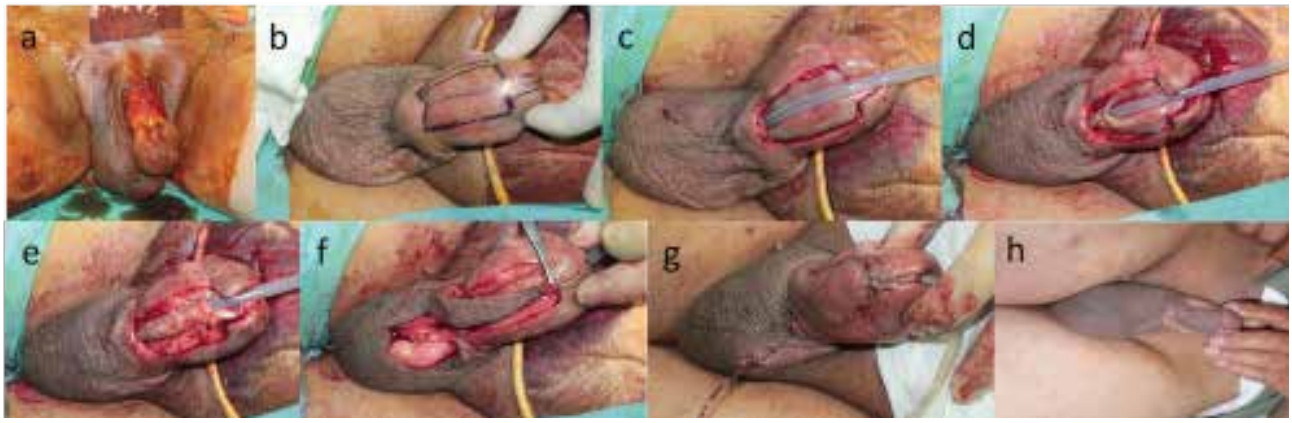

a) Enstrümentasyon sonrası gelişmiş penil cilt nekrozu deri grefti ile onarıldı b) Prefabrike flepler ile üretra rekontsrüksiyonu planlandı c) Planlanan deriflepleri diseke edildi d,e) Flepler silikon sonda etrafında tüp şeklinde birleştirildi. f) Skrotumdan fasi-yokütan transpozisyon flebi planlanrak diseke edildi. g) Transpoze edilen flep defekt alanına adapte edildi. h) Onarımın 8. ayında elde edilen sonuç.

P-059
Sirküler Önkol Kaposi Sarkomunda ALT Flep ile Onarım Sonrası Nüks Olgusu

Orkun Uyanık, Mehmet Dadacı,
Mehmet Emin Cem Yıldırım, Bilsev İnce
Necmettin Erbakan Üniversitesi Meram Tıp Fakültesi, Plastik Rekonstrüktif ve Estetik Cerrahi Anabilim Dalı, Konya

Kaposi sarkomu (KS) vaskuler endotelyal hücrelerden kaynaklanan mezenkimal kaynaklı bir tümördür (1). Viral onkogenezisin, özellikle de human herpesvirus-8 (HHV8)'in patogenezde önemli rolu olduğu bildirilmiştir. Klinik olarak basit mukokutanöz hastalıktan yaygın organ tutulumunun olduğu ağır hastalık durumuna kadar değişkenlik görülebilir. Klinik ve epidemiyolojik olarak farklı kategoride sınıflandırılmakla birlikte prognozu en iyi olan klasik tip Kaposi sarkomudur (KKS) ve coğunlukla alt ve üst ekstremitede ve de ileri yaşlarda görülür (2). Özellikle doğu Avrupa, Akdeniz ve Yahudi ırkında daha sık görulmektedir. Hastaların çoğu kutanöz lezyonlarla presente olur; bu lezyonlar tipik olarak alt ekstremite ve baş-boyun bölgesinde görülür. Kahverengi, pembe, kırmızı veya mor-menekşe gibi çeşitli renkte lezyonlar görülebilir. Lezyonların lokal tedavisinde; RT, Kriyoterapi, Laser ile tedavi, cerrahi rezeksiyon, intralezyonel vinka alkaloidleri ve topikal retinoidlerin kullanımı tanımlanmıştır. Cerrahi rezeksiyon sonrası oluşabilcek defektlerin onarımında lokal, bölgesel ve serbest flepler operasyon seçenekleri kullanılır.

Olgu: 82 yaşında bayan hasta, sol ön kolunun dorsal ve ventral yüzünde multıpl sayıda en büyüğü 5x5 cm boyutunda nodüler ve ülsere kitleler ile tarafımıza başvurmuştu. Lezyondan alınan insizyonel biyopsi ile histopatolojik olarak klasik tip kaposi sarkomu tanısı konuldu. Yapılan pozitron emisyon tomografi taramasında lenf nodu ve ic organlarda herhangi bir tutuluma görülmedi. Dorsal ve ventral yüzdeki multıpl tutulum sirküler tarzda kas fasyaları da dahil edilerek tendonları açıkta bırakılarak eksizyonu yapıldı. Mevcut defekt sağ uyluk anterolateralinden planlanan 25x15 cm lik serbest anterolateral thıgh flep ile onarıldı. Hastaya preop ve postop radyasyon onkoloji kliniği tarafından radyoterapi tedavisi uygulandı. Hastanın postop 6. ayında herhangi bir lokal nüks veya sistemik tutulum gibi komplikasyona rastlanmadı. Hastanın postop 1.yılında sol önkol dorsal yüzde anterolateral thigh flep ile rekonstrüksiyon yapılan alanda 2*1 cmlik kırmızı-mor renkte nüks lezyon,sol kolda sirküler çok sayıda satellit lezyon ve 2.parmak zone 2 bölgesi pıp eklem seviyesinde radyal ve ulnar tarafta nüks kitleler izlendi. Hastanın her iki pedikülü invaze olmuş 2.parmağın ampütasyon operasyonunu kabul etmedi. Hastanın sol üst extremitesindeki bütün kitleler total eksize edilerek lokal flepler ve tam kalınlıklı greft operasyonları ile rekonstrükte edildi. Hastada erken postop komplikasyon gözlenmedi.

Tartışma: Klasik tip Kaposi, kronik, ilerleyici fakat hayatı tehdit etmeyen bir hastalıktır. İleri yaş, diyabet ve steroid ilac kullanımı risk faktorleridir. Klasik tip Kaposi sarkomu lezyonları, genellikle ekstremitelerde ve daha çok alt ekstremitede deri ve subkutan dokuyu tutar. Nadiren viseral organ ya da lenf nodu tutulumu olabilir. Lezyonlar başlangıcta soliter asemptomatik makul ya da nodul şeklindedir. Progresyonu değişkendir. Lezyonlar yıllarca değişmeden kalabileceği gibi birkac hafta icinde hızla büyüme gosterebilirler. Hızlı buyume lokal ağrıya ve kanamaya neden olabilir. Klasik tip Kaposi sarkomunun sınıflandırılmasında deri lezyonlarının lokalizasyonu, viseral tutulum, lenfodem, ulserasyon ve ağrı gibi komplikasyonların varlığı değerlendirilir. Tedavide, tumorun karakterine gore, Evre I ve II hastalıkta lokal tedavi (cerrahi eksizyon, lazer, kriyoterapi, radyoterapi ve intralezyonel kemoterapi) ile Evre III ve IV hastalıkta sistemik tedavi (interferon-α, vinka alkaloidleri, bleomisin, doksorubisin) yaklaşımı tercih edililir (3). Bu tedavi yöntemleri arasında en etkin kontrol sağlayabilen modalite radyoterapi olup hastalığın yaygın yüzeyel cilt lezyonları oldukça radyosensitiftir. Literatürde tümör cerrahi sınır mesafeleri ve takip süreleri ile ilgili standart bir yaklaşıma rastlanmamıştır. Eksizyon yapılan hastalarda tedavi sonrası radyoterapi uygulanmasının nüksleri azaltabilir ancak bu konuda da yeterli veri ve çalışma bulunmamaktadır. İleri yaştaki klasik tip kaposi sarkomu hastalığının tedavisinde olgu sunumuzda belirttiğimiz gibi geniş cerrahi eksizyon ve radyoterapi ikili kombinasyon tedavisi uygulanabilmekle beraber lokal nüks açısından hastalar ilk 1 yılda yakından takip edilmelidir.

1- Schwartz RA. Kaposi's sarcoma: an update. J Surg Oncol 2004; 87: 146-151.
2- Pantanowitz L, Dezube BJ. Advances in the pathobiology and treatment of Kaposi sarcoma. Curr Opin Oncol 2004; 16: 443-449.
3- Tourlaki A, Bellinvia M, Brambilla L. Recommended surgery of Kaposi's sarcoma nodules. J Dermatolog Treat 2015; 26(4): 354-6

Anahtar Kelimeler: Anterolateral thigh flep, Cerrahi, Kaposi sarkomu, Nüks, Radyoterapi

Sirküler Önkol Kaposi Sarkomunda ALT Flep ile Onarım Sonrası Nüks Olgusu

Sirküler önkol kaposi sarkomu nedeniyle Alt flebiyle rekonstrüksiyon yapılan flep dokusunda postop 1. yılda nüks olgusu

P-060
19 Yaşında Primigravid Bir Gebede Spontan Masif Vulvar Ödem Gelişimi ve Tedavi Yaklaşımımız

Deniz Güneş, Simay Erşahin, Sinan Öksüz
SBÜ Gülhane Eğitim ve Araştırma Hastanesi, Ankara

Amaç: Gebelikte ve postpartum periyotta görülen masif izole vulvar ödem tablosu, nadir görülen bir durumdur. Genelde altta yatan sistemik bir hastalık, mevcut semptoma zemin hazırlar. Hastalar temel olarak ağrı ve mobilizasyonda güçlük şikayetleri deneyimlemektedirler. Literatürde masif vulvar ödem tablosunun tedavisi için uygulanmış bir çok semptomatik ve medikal tedavi mevcuttur. Bu olgu sunumunda cerrahi müdahale ile hızlı bir şekilde hastaların semptomlarının giderilebileceğini göstermeyi amaçladık.

Olgu: 19 yaşında primigravid hasta, ilk olarak Gülhane Eğitim ve Araştırma Hastanesi Kadın Doğum Hastalıkları polikliniğine gebeliğinin 26. haftasında başvurmuştur. Obstetrik öyküsü, fizik muayenesi, fetal USG ve fetal ekosunda ek problem saptanmayan hastanın HCV enfeksiyonunun ve skolyozunun bulunduğu dikkati çekmiştir. Skolyoz sebebiyle yapılan solunum fonskiyon testlerinde, obstrüktif ve restriktif solunum patolojisi izlenmiştir. Uriner sistem enfeksiyonu bulunan hastaya uygun antibiyoterapi başlanmış, hasta ikinci defa gebeliğinin 28. haftasında hastanemize başvurmuştur. Yapılan USG de bebeğin prezentasyonunun makat geliş olduğu dikkati çekmiştir. 3 gün sonra hasta, 03.30 da acil servise karın ağrısı ve kontraksiyonlarla başvurmuş, vajinal açıklığı 3 cm saptanan hasta makat geliş ve anhidroamniyoz sebebiyle sezaryene alınmıştır. (WBC:22.8, %NE:%83.1, Albumin:2.09, CRP:74.99) Postpartum ikinci günde hastada bilateral ++ pretibial ödem gelişmiş, hasta Nefroloji kliniğine danışılmış, tam idrar tetkikinde +++ proteinüri saptanmıştır. Postpartum 4.günde vulvar bölgede ödem ve şiddetli vulvar ağrı gelişen hastanın, sol pretibial ödemi gerilemiş ancak sağ bacakta ++ devam etmekte idi. Nefrotik sendrom ön tanısı ile dahiliye bölümüne konsülte edilen hastanın, nifedipin tedavisi stoplanmış, tansiyon arteryal değerleri 140/90 civarında seyreden hastaya antihipertansif olarak karvedilol 12,5 mg 1*1 ve diüretik olarak furosemid tedavisi başlanmıştır. Ayrıca derin ven trombozu ihtimalini ekarte etmek için hastaya doppler USG yapılmış, patoloji saptanmamıştır. Hasta tarafımıza, Gülhane Eğitim ve Araştırma Hastanesi, Plastik, Rekonstrüktif ve Estetik Cerrahi bölümüne postpartum 5.günde konsülte edildi. Yapılan muayenesinde, vulvar bölge ödemli izlendi. Mons pubis ve labia majoralarda ödem mevcuttu ancak en çok dikkat çeken ödem tablosu 10*4 cm bilateral labia minora ödemi idi. Hastaya albumin replasmanı ve taze donmuş plazma tedavisi önerildi. Ardından hasta küçük cerrahi işlem odasında, litotomi pozisyonuna alındı. Lokal anestezi altında bilateral labia minoralara, iki labia minora arasındaki orta hattın superolaterallerine denk gelecek şekilde, 15 numara bistüri ile oblik seyirli, 5 mm uzunluğunda iki adet insizyon yapıldı ve elle yapılan manipülasyon ile sıvı drene edildi. Masif seröz sıvının drenajı ardından hastanın ağrısı dramatik olarak kesilmiş, hasta oturabilir hale gelmiş ve daha rahat mobilize olmaya başlamıştır. İşlemden hemen sonra vulvanın boyutu yarı yarıya küçülmüş ve postoperatif 3. günde neredeyse normal haline dönmüştür.

Tartışma: Hamilelikte total vücut sıvı volümü 6-9 litre seviyesine ulaşmaktadır. Maternal adaptasyon mekanizmaları göz önüne alındığında bu durum normal kabul edilir. Üçüncü trimesterin sonuna gelindikçe total vücut sıvı volümü maksimal seviyelerine ulaşır ve bu sıvının üçte ikisi intraselülerdir.

Gebelik durumunda renin-anjiotensin sisteminin aktivasyonu ve büyümüş uterusun kaval sisteme yaptığı bası etkisiyle alt ekstremitelerde ödem normal kabul edilir. Vulva, zengin kanlanan yapısı, ince epitel ve gevşek bağ dokusu özellikleriyle basınç ve volüm değişikliklerinden çabuk etkilenen bir bölgedir. Özellikle uzun süreli yatak istirahatinde olan hastalarda, yer çekimi etkisiyle ödem sakral ve vulvar bölgede birikmekte, vulvar bölgede mevcut ödem bölgenin bahsedilen özellikleri sebebiyle dikkat çekici hale gelmektedir.

Vulvar ödem birçok fizyolojik ve patolojik durumla ilişkili olabilir. Enfeksiyonlar, travma, gebelik, neoplazmlar, konjenital anomaliler, metabolik hastalıklar ve iatrojenik sebepler vulva ödemine yol açabilir. Vulva ödemi, altta yatan sistemik bir hastalığın göstergesi olabilir.

Vulvar bölge subkutan tumörleri ve apseler ile ayırıcı tanı yapılmalıdır. Literatürde vulvar ödem tablosu hipertansiyon, obezite, immobilizasyon ve düşük sosyoekonomik durum ile de ilişkilendirilmiştir (1). Postpartum gelişen vulvar ödem, kardiyovasküler kollaps durumunun bir indikatörü olabilir. Vulvar ödem, %80 maternal mortalite ile ilişkilendirilmiş, ölümler kardiyorespiratuar arrest sebebiyle olmuştur.

Tedavi muhakkak altta yatan sebebi içermelidir. Bunun

yanı sıra hasta konforunu artıracak önlemler tedaviye eklenmelidir. Yatak istirahati, Trandelenburg pozisyonu, uriner sistem çıkışı ödem sebebiyle tıkanan hastalara mesane sonda uygulaması, oral analjezikler, buz torbaları, hipertonik salin torbaları, diüretikler, düşük moleküler ağırlıklı heparin, varis çorapları, lokal ve oral antibiyoterapi, manuel lenfatik drenaj ve multilayer kompresyon terapisi, pnömotik kompresyon cihazları ve cilt bakımı tedavide kullanılabilir. Marcela Ponzio Pinto e Silva ve arkadaşlarına göre manuel lenfatik drenaj ve multilayer kompesyon tedavisi uygulanan hastalar tedaviye 2-5 gün içinde yanıt vermiş, sadece diüretik tedavisine yanıt 10 gün sürmüş ve sadece cilt bakımı ile 1-2 hafta içinde ödem gerilemiştir (2).

Bu hastada vulvar ödem, üriner sistem kaynaklı protein kaybına bağlı gelişmiştir. Hasta mevcut respiratuar patolojisinden dolayı günün büyük kısmını yatak içerisinde yatar pozisyonda geçirmekte idi. Bu sebepten dolayı, ödem masif olarak vulvar bölgede prezente olmuştur. Hastaya kısa dönemde cerrahi işlem yapılması, ağrıdan dramatik olarak kurtulmasını sağlamış, mobilizasyonunu artırmış ve ven trombozu gelişme ihtimalini düşürmüştür. Ayrıca vulvar bölgenin drenaj ile rahatlatılması, cilt gerginliğini azaltarak doku nekrozunu önlemiş, uzun dönemde doku elastikiyetini korumuştur.

Sonuç: Masif vulvar ödem, ciddi ve hasta için rahatsız edici bir durumdur. Maternal mortalite ile ilişkilendirilen bu durumla karşılaşıldığında, hastalar altta yatan sebep göz önünde bulundurularak ve sistemik yaklaşım ile tedavi edilmelidirler. Tedavi planlamasında birçok semptomatik ve mekanik tedavi seçeneği bulunsa dahi, cerrahi müdahale ile yapılan drenaj hastanın ağrı şikayetlerinin dramatik olarak azalmasını sağlar ve erken hasta mobilizasyonuna izin verir.

Referanslar:

1. Yaa Amankwah MB, ChB and Hope Haefner MD, Vulvar Edema, Dermatologic Clinics, 2010-10-01, Volume 28, Issue 4, Pages 765-777
2. Marcela Ponzio Pinto e Silva, PT, PHD et al., Manual lymphatic drainage and multilayer compression therapy for vulvar edema: a case series, Physiotherapy Theory and Practice, 2015, Volume 31, Issue 7, Pages 527-531

Anahtar Kelimeler: cerrahi drenaj, gebelik, vulvar ödem

Resim 1

*Üstteki resim vulvar bölgenin cerrahi işlem öncesindeki durumunu göstermektedir. Her iki labia minorada 10*4 cm ödem dikkati çekmektedir. Ortadaki resimde labia minoralar arasındaki orta hattın superolaterallerine 15 bistüri ile yapılmış olan 5 mm oblik insizyonları görmekteyiz. Bu görüntü, drenaj sonrası 3.dakikada çekilmiş, ödemde yarı yarıya bir gerileme izlenmiştir. En alttaki resim ise postoperatif 3. güne aittir.*

P-061
Diyabetin Ölümcül Komplikasyonu: Olgu Sunumu

Emre Güvercin, Şuheda Çıldır, Gaye Filinte, Çağla Çiçek, Ali Akpınar
İstanbul Kartal Dr.Lütfi Kırdar Eğitim Araştırma Hastanesi Plastik Cerrahi, İstanbul

Amaç: Nekrotizan fasiit yumuşak dokuların infeksiyon, lokal iskemi ve lokal defans sisteminin azalması sonucu oluşan ve bu kısır döngünün devam ederek doku nekrozuna yol açmasını ifade eden şiddetli infeksiyon tablosudur. Genellikle olayı tetikleyici travma veya cerrahi gibi bir neden vardır, ancak konağın genel immün sisteminin defektif olması bu ilk travmanın kısıtlı kalmayıp ilerleyici olmasına neden olur. Bu sebepler arasında diyabet, kronik alkolizm, karaciğer ve böbrek yetmezliği ve ileri yaşlılık sayılabilir. Bu çalışmada, diyabet ve kronik böbrek yetmezliği olan bir hastanın kol bölgesinden yapılan insülin enjeksiyonu sonrasında gelişen lokal immün sistem hasarı oluşumu ve tablonun şiddetlenmesi ile bulgu veren ve ölümle sonuçlanan nekrotizan fasiit olgusu sunulmuştur.

Olgu Sunumu: 70 yaşında bilinen diyabet, kronik atrial fibrilasyon ve hipertansiyonu olan kadın hasta, hastanemiz acil servisine sol dirsek proksimaline insülin enjeksiyonu sonrasında 7.gün gelişen enjeksiyon bölgesinde şişlik,ağrı ve kızarıklık şikayetiyle başvurdu. Hastanın öyküsünde mevcut bulguların enjeksiyon sonrası 3. gün oluşmaya başladığı ve zamanla giderek arttığı öğrenildi. Bu dönemde hasta herhangi bir merkeze başvurmamış ve tedavi almamış. Hastanın yapılan ilk muayenesinde genel durumunun iyi olduğu, ateşinin 36.7 derece olduğu, sol kol dirsek eklemi proksimalinden başlayıp eklemi içine alarak dorsal yüzde ön kola uzanan, el bileği eklemini geçen ve parmakların dorsalini kapsayan yaygın ödem, hiperemi, yama tarzında düzensiz sınırlı yer yer nekrotik odaklar, provakasyonla pürülan drenajın eşlik ettiği büllöz lezyonlar izlendi. Hastanın kol, el bileği ve parmak aktif ve pasif hareketlerinin kısıtlı olduğu, parmak dolumunun tabii olduğu ve duyu muayenesinde parmak uçlarında parestezi olduğu görüldü. (Resim 1) Hastanın yara yerlerinin serum fizyolojik ile irrigasyonunun mikrobiyolojik kültür alınmasının ardından uzun kol atel uygulandı. İlk alınan kan değerinde beyaz küre 13000, CRP 46 saptandı. Mevcut bulgularla enfeksiyon hastalıkları bölümüne danışılan hastaya daptomisin ve meropenem tedavisi başlandı.

Hasta nekrozitan fasiit ön tanısı ile acil operasyona alındı ve geniş debridman uygulandı. Ameliyat sonrası serviste takip edilen hastaya günlük yara bakımı uygulandı. Ameliyatta alınan derin doku kültüründe akinetobakter baumanni üremesi ve CRP değerinin 225 olması üzerine enfeksiyon hastalıkları kliniğince hastanın antibiyoterapisi kolistin ve tigesiklin olacak şekilde değiştirildi. Genel durumu iyi olan insülin ile şeker regülasyonu, intravenöz antibiyoterapi ile izlenen hasta postop 10. gün gelişen anüri, hipotansiyon ve akciğer yüklenme bulguları ile dahiliye kliniğine konsülte edildi. Hastaya diüretik tedavi başlandı. İzlemde dispne ve genel durum bozukluğu gelişen hasta yoğun bakım ünitesine transfer edildi. Yoğun bakım izleminin aynı gününde kardiyak arrest gelişen hastaya yapılan ve resüsitasyona cevap vermeyen hasta kaybedildi.

Sonuç: Nekrotizan fasiit immün sistem defekti olan hastalarda ortaya çıkan, infeksiyonun fasyalar boyunca yayılım gösterdiği ve doku nekrozuna yol açtığı bir yumuşak doku infeksiyonudur. Genellikle yaşlılarda, öz bakımı problemli olan hastalarda ve immün sistem defekti olan ki ilerde rastlanılan bir infeksiyondur. Lokalizasyon olarak en sık genital bölge ve abdomende rastlanılır. Bizim hastamızda infeksiyonun lokalizasyonu sık rastlanılmayan bir özellik göstermektedir. Hastamızdaki mevcut diyabete bağlı bozulmuş kan şekeri regülasyonu immun sistemi tahrip etmiş ve hastanın progresif tablosundan sorumlu tutulmuştur. Nekrotizan fasiitte alınan yara kültürlerinde genellikle gram + koklar üremektedir. Bizim olgumuzda ise gram - bir bakteri olan acinetobakter üremesi olmuştur.

Nekrotizan fasiit tanısı düşünülen olgularda acil cerrahi debridman hayat kurtarıcıdır. Bu vakada yapılan erken müdahale ile gürültülü tablonun önüne geçilememiş ve hasta kaybedilmiştir. Acil servise geç başvuru yapılmış olması, yine geçirilmiş travma sonrası herhangi bir tanı ve tedavi öyküsü olmaması mortaliteye sebebiyet vermiştir.

Anahtar Kelimeler: diyabetik el, vaka sunumu, diyabetin komplikasyonları

Diyabetik El

P-062
Lenf nodu transferi ile ilgili klinik deneyimlerimiz

Hatice Aylin Akbulut, Selami Serhat Şirvan, Kamuran Zeynep Sevim, Mert Noyan Dabak, Semra Hacıkerim Karşıdağ
SBÜ Şişli Hamidiye Etfal Eğitim Araştırma Hastanesi, Plastik Rekonstrüktif ve Estetik Cerrahi, İstanbul

Giriş: İnterstisyel sıvının homeostazı, immun sistemin regülasyonu, gastrointestinal sistemde absorbsiyona katkı sağlamak gibi önemli fonksiyonlara sahip lenfatik sistemin normal fonksiyon göstermesi son derece önemlidir. Lenfödem çoğunlukla ekstremiteleri etkileyen interstisyel sıvının yetersiz drenajı ile karakterize bir süreç olup konjenital ya da edinsel olabilir. Travma, enfeksiyon, malignite, cerrahi ya da radyoterapi sonrası edinsel olarak ortaya çıkan lenfödem daha sık görülmektedir. Hastalar yaşam kalitesini etkileyen bu süreçte ekstremitelerde şişme, ağırlık, ağrı, selülit benzeri enfeksiyonlar, uygun giysi bulamama gibi pek çok durumdan şikayetçidirler. Bu çalışmada kliniğimizde serbest lenf nodu transferi ve lenfövenöz anastomoz yaptığımız lenfödemli hastaları değerlendirdik.

Gereç Yöntem: Ekim 2017- Mayıs 2019 tarihleri arasında, konjenital lenfödemi olan veya geçirilmiş cerrahiye sekonder olarak ekstremitede lenfödem şikayeti ile başvurup kliniğimizde tedavi edilen hastalar; yaş, cinsiyet, uygulanan cerrahi yöntem, komplikasyon ve cerrahi sonuç açısından değerlendirildi. Bulgular: Ekim 2017- Mayıs 2019 tarihleri arasında kliniğimizde hepsi kadın olmak üzere toplam 4 hastaya

fizyolojik tedavi yöntemi uygulandı. Hastaların yaşı 35-44 (Ort:39) arasında değişmekteydi. Etiyolojik olarak değerlendirildiğinde 1 hastada lenfödem konjenital kaynaklı tek taraflı alt ekstremite lenfödemi iken diğer 3 hastada geçirilmiş meme cerrahisine sekonder tek taraflı üst ekstremite lenfödemi mevcuttu. Üst ekstremitede mevcut lenf ödem tedavisi için inguinal alandan lenf nodu transferi yapılırken, alt ekstremitede lenfödemi mevcut hastanın diğer bütün ekstremitelerinde kısmi lenfödem bulunması nedeniyle supraklavikuler alan donör alan olarak seçildi.

Hastalar ortalama 4.6 gün içerisinde taburcu edildi ve hiçbirinde operasyona sekonder komplikasyon izlenmedi. Ekstremite çevreleri karşı taraf ile kıyaslamada 3 hastada çap farkı azaldı, 1 hastada değişim izlenmedi. 3 hastada bandaj kullanımı gereksinimi ortadan kalkmış olup 1 hasta bandaj kullanmaya devam ediyor.

Tartışma: Gerek konjenital gerek edinsel lenfödem hayat kalitesini ve günlük işlevselliği etkileyen bir problemdir. Lenfödem tedavisinde cerrahi veya konservatif yöntemlerle tedavi seçenekleri mevcuttur. Hastalığın ilk evrelerinde konservatif yöntemler ile tedavi edilir ancak ilerleyen aşamalarda cerrahi ihtiyacı ortaya çıkmaktadır. Mikrocerrahi yöntemlerin gelişmesi ile fizyolojik operasyonlardan olan lenf nodu transferi, uzun vadede iyi sonuçlar sağlayan güvenilir bir seçenek olarak daha yaygınlaşmaktadır.

Sonuç: Lenfödemin tedavisinde standart bir yaklaşım veya algoritma bulunmayıp, sağlık profesyonelinin tecrübesi ve imkanları dahilinde farklı cerrahi tedaviler uygulanabilmektedir. Geçmişte daha çok redüktif teknikler kullanılırken günümüzde uygun merkezlerde daha çok fizyolojik teknikler kullanılmaktadır. Lenf nodu transferi öğrenme eğrisi zor olmakla birlikte seçilmiş hasta grubunda iyi sonuçların alınabildiği fizyolojik operasyon seçeneklerindendir.

Anahtar Kelimeler: lenf nodu, lenfödem, transfer

P-063
Yüze Yabancı Madde (Yumurta Akı) Enjeksiyonu, Nadir Bir Olgu

Perçin Karakol, Ayla Metin, Can Uslu
İstanbul Sağlık Bilimleri Üniversitesi Bağcılar Eğitim ve Araştırma Hastanesi, İstanbul

Yaşlanma hastalığa yatkınlık ve ölüm ihtimalini arttıran ya da ona sebebiyet veren vücut içi kümülatif değişimlerin yol açtığı bir süreçtir. Kırışıklıklar da yaşlanma sürecinin kaçınılmaz sonucu olarak karşımıza çıkarlar. İnsanlar yaşları ilerledikçe derileri daha kuru, ince; daha az elastik hale gelirler ve dışarıdan gelen kuvvetlere karşı direnç mekanizması zayıflar. Bu da kırışıklık; yüz çizgilerinde belirginleşmelere yol açar. Yüz kaslarını ve mimikleri çok sık kullanmak daha genç yaşta hatların belirginleşmesine; kırışıklıkların oluşumuna yol açabilir. Bildirimizde yüzündeki nasolabial katlantı hattındaki belirginlikten şikayetçi olan 36 yaş postpartum 43. gününde ek komorbiditesi bulunmayan kadın hastayı incelemiş bulunmaktayız. Hasta nasolabial bölgede ağrı, kızarıklık, hassasiyet şikayetleriyle polikliniğe başvurdu. Alınan detaylı anamnezde hastanın üstü dudak çevresindeki nasolabial katlantılarından rahatsız olduğu ve dolgunluk katmak amacıyla yabancı madde (yumurta akı) enjeksiyonu yaptığı, enjeksiyon sonrası 15.gününde olduğu öğrenilmiştir. Yapılan fizik muayenede nasolabial katlantıda sıcaklık artışı; dokunmayla artan hassasiyet ve ödem izlenmiştir. Hastadan lokal müdahele ile enjeksiyon hattına oral mukozadan ulaşılıp açılan insizyonla kültür ve patoloji örnekleri alınmış olup Labaratuar parametrelerinde belirgin enfeksiyöz tablo izlenmemiştir. Hasta ampirik antibiyoterapi başlanıp; ağız içi yıkama ve süturasyon sonrası bakım önerileriyle 1 hafta sonra kontrole çağrılmıştır. Hasta antibiyoterapi kullanımı sonrası biyopsi ve kültür sonuçlarıyla polikliniğimze başvurmuştur. Biyopsi sonucu hafif ödemli kas dokusu; kültür sonucu oral mukoza patojenleri üreyen hastanın semptomlarında belirgin gerileme izlenmiştir.

Yumurta akı gibi yabancı cisim reaksiyonu oluşturabilecek; kontamine maddelerin yüz veya vücut herhangi bir bölgeye enjeksiyonu lokal abse formasyonu ve enfeksiyon gibi daha az komplike sonuçlardan daha ciddi komplikasyonlara yol açarak hayati tehdit oluşturabilir. Bu açıdan ayrıntılı ve doğru yaklaşım ile hızlı tanı ve tedavi yapılması önem teşkil etmektedir.

Anahtar Kelimeler: Enjeksiyon, Yabancı madde, Apse

ilk başvuru

P-064
Yenidoğanda Piyoderma Gangrenozum: Olgu Sunumu

Ahmet Rıfat Doğramacı, Gökçe Yıldıran, Mustafa Sütçü, Osman Akdağ, Zekeriya Tosun
Selçuk Üniversitesi Tıp Fakültesi, Plastik Cerrahi ABD, Konya

Giriş: Pyoderma gangrenozum (PG); nekrotize, ağrılı ve nonenfeksiyöz cilt ülserleriyle karakterize nadir bir hastalıktır. Bu hastalık, genellikle 25-54 yaş aralığındaki yetişkinlerde görülmekle birlikte çok nadir olarak çocuklarda da görülebilmektedir. Sıklıkla ekstremiteleri tutan PG; baş, yüz, perianal ve perigenital gibi bölgelerde de görülebilmektedir. PG, kortikosteridlere dramatik cevap vermekle birlikte, dapson ve siklosporin gibi alternatif tedavileri mevcuttur.

Olgu: Yenidoğan yoğun bakım ünitesindeki 2 günlük erkek hasta, sağ ön koldaki yaraları ve şişliği nedeniyle kliniğimize danışıldı. Öyküsünde, dış merkezde olan sezeryan doğumda ve sonrasında hastanın üst ekstremitesine girişimsel işlem uygulanıp uygulanmadığı, herhangi bir travmaya maruz kalıp kalmadığı belirlenemedi. Muayenesinde, sağ el ve ön kolda dorsumda baskın olmak üzere ülsere lezyonlar, eritemli alanlar ve ödem mevcuttu. Lezyonların tabanında granüler hemorajik, pürülan irregüler nekrotik alanlar saptandı. Hastanın doppler ultrasonik muayenesinde tüm arterlerde akım mevcuttu. Üst ekstremitenin hareketli olduğu belirlendi. Enfeksiyon hastalıkları konsültasyonu sonrası enfeksiyon dışlandı ve piyoderma gangrenozum şüphesiyle sistemik kortikosteroid (Prednizon 0.5mg/kg/gün) tedavisi başlandı. Bir haftalık sistemik kortiksteroid tedavisi sonrası hastanın lezyonlarında dramatik gerileme oldu, atrofik skar ile iyileşme gözlendi.

Tartışma: PG; nadir görülen kronik, inflamatuar ve destrüktif bir hastalıktır. Etyolojisi sıklıkla bilinmemekle birlikte travma ile yakından ilişkilendirilmiştir. Bu nedenle cerrahi girişim alanları, damar yolu açılan bölgeler gibi alanlarda oluşmaktadır. Yenidoğanlarda ise bebek bezlerinin kapattığı yerlerde daha çok oluşması, travmanın tetikleyici faktör olabilme ihtimalini açıklamaktadır. PG, erişkinlerde sistemik bir hastalığa eşlik edebilir. Yenidoğanlarda bu ihtimal, erişkindekinin yarısı kadardır. Sunulan olguda da sistemik herhangi bir hastalık saptanmamıştır. PG'de tanı, tipik PG lezyonları mevcut ise genellikle klinik değerlendirme ile konulur. Su ve ark. 2004 yılında PG tanısı için önerdikleri kriterlerde; 1-ilerleyici sınırı belli olmayan ülsere ve nekrotik yaralar 2-lezyonlara neden olabilecek diğer nedenlerin dışlanmasını majör kriterler olarak saptanmıştır. 1-kribriform skar klinik tanısı 2-PG'ye eşlik eden sistemik bir hastalık 3-histolopatolojik incelemede steril dermal nötrofil ve miks inflamatuar infiltrasyon saptanması 4-sistemik kortikosteroidlere klinik cevap ise minör kriterler olarak sunulmuştur. Sunulan olguda hem majör hem minör kriterler saptanarak PG tanısı konmuştur. Sistemik kortikosteroid tedavisi, PG'nin formlarında etkili ve temel tedavidir. Sistemik kortikosteroidlere dramatik yanıt önemlidir. Sunulan olgu, sistemik Prednizon tedavisine hızlı ve yoğun bir yanıt vermiştir. Dolayısıyla sistemik steroidler, hem tanı hem de tedavinin anahtarı olarak kabul edilmektedir.

Kaynaklar:

1- Francisca Regina Oliveira Carneiro,1 Maria Amélia Lopes dos Santos,2 Brena Andrade de Sousa,3 Carla do Socorro Silva do Nascimento,3 Gabriela Athayde Amin,3 and Ana Thais Machado Moutinho3, Pyoderma gangrenosum in a newborn - Case report*, 2013 Nov-Dec; 88(6 Suppl 1): 173–175.
2- Sandhu K, Handa S, Kanwar AJ. Idiopathic pyoderma gangrenosum in a child. Pediatr Dermatol. 2004;21:276–277
3- Torrelo A, Colmenero I, Serrano C, Vilanova A, Naranjo R, Zambrano A. Pyoderma Gangrenosum in an Infant. Pediatr Dermatol. 2006;23:338–341
4- Souza CS, Chiossi MPV, Takada MH, Foss NT, Roselino AMF. Pyoderma gangrenosum: case study and review of clinical, laboratorial and therapeutic aspects. An Bras Dermatol. 1999;74:465–472.

Anahtar Kelimeler: piyoderma gangrenozum, yenidoğan, kortikosteroid

P-065
Nevüs lipomatozis kutanozis süperfisiyalis: Olgu sunumları

Selma Sönmez Ergün[1], Turan Mehdizade[1], Ahmet Kirazoğlu[1], Melin Özgün Geçer[2]
[1]1Plastik, Rekonstrüktif ve Estetik Cerrahi ABD, Bezmialem Tıp Fakültesi, Bezmialem Vakıf Üniversitesi, İstanbul
[2]Patoloji ABD, Bezmialem Tıp Fakültesi, Bezmialem Vakıf Üniversitesi, İstanbul

Amaç: Nevus lipomatozis kutanozis süperfisiyalisler (NLKS); nadir görülen, cilt renginde, lobüllerle karekterize, tekli ya da çoklu lezyonlar şeklinde görülen selim seyirli adipoz doku hamartomlarıdır. Sağ meme altında multiple NLKS'si ve sağ kalçasında soliter NLKS'si olan biri erkek diğeri kadın olan 2 hasta sunulmaktadır.

Yöntem: Sağ meme altındaki ve sağ kalçadaki NLKS'ler 2mm'lik sınırlarla eksize edilip primer sütüre edildiler. Pansumanlarla izlenen olgular sorunsuz iyileştiler. Her iki olgunun patoloji sonucu nevüs lipomatozis süperfisiyalis olarak bildirildi (Resim 1c, d).

Bulgular: 18 yaşındaki erkek hasta doğuştan itibaren mevcut olan sağ meme altındaki kitlesinin giderek büyümesi nedeniyle başvurdu. Yapılan muayenesinde sağ meme alt iç kısmında pembemsi-kavuniçi renginde, lobüle görünümlü, birisi 0.6x0.5 cm, diğeri ise 6.5x3.5 cm olan 2 lezyonunun olduğu saptandı (Resim 1a). 21 yaşındaki bayan hasta 4 yıl önce sağ kalçasında beliren, giderek büyüyen ve oturma - yürüme güçlüğüne neden olan kitle nedeniyle başvurdu. Yapılan muayenesinde sağ kalçasının alt iç kısmında dar bir sapla deriye tutunan, cilt renginde, lobüle görünümlü 4x3.5 cm'lik lezyon saptandı (Resim 1b).

Tartışma: NLKS derinin nadir görülen, selim seyirli idyopatik hamartomatöz anomalisidir. İlk kez Hoffmann ve Zurhelle tarafından 1921'de pediküllü lipofibroma oIarak bildirilmiştir (1). NLKS histolojik olarak olgularımızda da görüldüğü gibi matür yağ dokusunun retiküler dermiste alttaki subkutan yağ dokusuyla ilişkili olmamasıyla karekterizedir (1).
Her iki cinste de görülür ve kalıtımsal yatkınlık söz konusu değildir (2). Klinik olarak klasik (multiple form) ve soliter (nadir form) olmak üzere 2 şekilde görülür. Klasik tipi en sık görülen tip olup genellikle pelvis bölgesinde, çoklu, ağrısız, pediküllü, üzeri girintili çıkıntılı, sarımsı-cilt renkli papül ya da nodül şeklinde görülür. Genelde doğuştan mevcut olsalar da ilk 3 dekad içinde de kendilerini gösterebilirler (2). Soliter formu ise nadir görülen, kubbe şeklinde, belirgin bir bölge yerleşimi olmayan, sapsız papül ya da nodül görünümünde olup geç dönemde kendisini gösterir. Klasik tipe kolayca tanı

konurken, soliter tipin tanısını koymak daha güçtür. (3, 4). Erkek olgumuzda görülen multiple formdaki NLKS mutadın aksine pelvis bölgesinde değil gövdede yerleşim gösterdiği gibi kubbe şeklinde olup klinik olarak soliter formu andırıyordu. Kadın olgumuzda ise görülen soliter NLKS mutadın aksine saplı bir papül şeklindeydi. NLKS'ler genellikle asemptomatik lezyonlardır. Ama bazıları oldukça büyük boyutlara ulaşıp olgumuzun birinde olduğu gibi oturma-yürüme güçlüklerine neden olabilirler, travma veya iskemi nedeniyle ülsere olabilirler (6, 7). Genellikle görünümleri hastaları rahatsız eder. Cerrahi eksizyon en uygun tedavi seçeneğidir. Çıkartıldıklarında nadiren yinelerler. (8). Ayırıcı tanılarına papillomlar, pleksiform nörofibromlar, nevus sebaceuslar, vaskülar malformasyonlar ve lipoblastomatozisler girerler (5).

Sonuç: NLKS'li olgularımızı hem nadir görülmeleri hem de erken tanı ile büyük boyutlara ulaşmadan yakalanmalarının sağlanmasıyla yapılacak cerrahi girişimin morbiditesinin azaltılmasına katkıda bulunmayı amaçladığımız için sunulmaya değer bulduk.

Kaynaklar:

1. Abel R, Dougherty JW. Naevus lipomatosus cutaneous superficialis (Hoffmann-Zurhelle). Arch Dermatol. 1962; 85:524–6.
2. Goucha S, Khaled A, Zéglaoui F, Rammeh S, Zermani R, Fazaa B. Nevus lipomatosus cutaneous superficialis: report of eight cases. Dermatol Ther (Heidelb). 2011; 1:25–30.
3. Dotz W, Prioleau PG. Nevus lipomatosus cutaneous superficialis. Arch Dermatol. 1984;120:376–9.
4. Sendhil KM, Narang T, Dogra S, Saikia UN, Jit KA. Nevus lipomatosis superficialis unseen or unrecognized: a report of 8 cases. J Cutan Med Surg. 2013; 17:335–339.
5. Patil SB, Narchal S, Paricharak M, More S. Nevus lipomatosus cutaneous superficialis: a rare case report. Iran J Med Sci. 2014; 39:304-7.
6. Jones EW, Marks R, Pongsehirun D. Naevus superficialis lipomatosus. A clinicopathological report of twenty cases. Br J Dermatol. 1975; 93:121–33.
7. Knuttel R, Silver EA. A cerebriform mass on the right buttock. Dermatol Surg. 2003;29:780–1.
8. Lane JE, Clark E, Marzec T. Nevus lipomatosus cutaneus superficialis. Pediatr Dermatol. 2003; 20:313–4.

Anahtar Kelimeler: Nevüs lipomatozis kutanozis süperfisiyalis, multiple form, soliter form

Resim 1a,b,c,d.

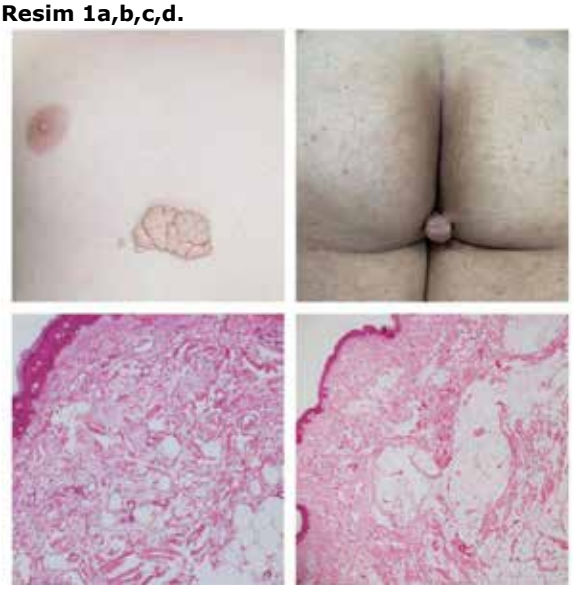

Resim 1a: Multiple form, 1b: Soliter form, 1c: Yağ lobülleri ve fibrotik doku, x100 HE, 1d: Yüzeyi epitelle örtülü, stromasında yağ lobülleri ve fibrozis içeren polipöz gelişme x20 HE

P-066
Benign Deri Tümörleri Defektlerinin Dört Kadran Gömülü Purse String Tekniği ile Kapatılması

Alper Ural, Fatma Bilgen, Mehmet Bekerecioğlu
Kahramanmaraş Sütçü İmam Üniversitesi Tıp Fakültesi,Plastik Rekonstrüktif ve Estetik Cerrahi Ana Bilim Dalı, Kahramanmaraş

Giriş: Benign deri lezyonların rezeksiyonu standart olarak eliptik eksizyon ve lineer kapanmadır tekniği ile yapılmaktadır. Dairesel lezyonların eliptik eksizyonu orijinal çapının üç katına kadar yara izi bırakabilir. Bu teknik daha uzun yaralara neden olur ve bazen plastik cerrahların ellerinde bile hayal kırıklığı yaratan izlere yol açabilir. Lezyoların dairesel çıkarılması ve purse string kapama daha önce çeşitli çalışmalar ile literatürde tanımlanmıştır. Çok yönlü vektörlerler ile merkeze doğru ilerletme ile kapanması, yaraları azaltmak ve mümkün olan en küçük yara izini oluşturmak için dairesel cilt defektlerinde faydalı olarak savunulmuştur. Her ne kadar şimdiye kadar çeşitli purse string kapatma tekniği tanımlanmış olsa da; birçoğu, karmaşıklığı uzun öğrenme eğrisi veya işlem süresi nedeniyle pratik değildir. Bu çalışmada, purse string kapatma tekniğinin kolayca uygulanabilen bir modifikasyonunu açıklıyoruz ve 143 hastadaki tatmin edici sonuçlarımızı ve deneyimlerimizi bildiriyoruz.

Materyal ve Metod: Bu çalışma Kahramanmaraş Sütçü İmam Üniversitesi Kurumsal İnceleme Kurulu tarafından onaylandı. (Etik Protokol No: 15, Tarih: 12.09.2018) Kahramanmaraş Sütçü İmam Üniversitesi Tıp Fakültesi, Plastik ve Rekonstrüktif Cerrahi Anabilim Dalı'na başvuran hastalardan ameliyat öncesi gönüllü olanlardan aydınlatılmış onam alındı.Gönüllü hastalar Eylül 2018 - Nisan 2019 arasında çalışmaya dahil edildi. Takip süresi Eylül 2018 - Nisan 2019 arasındaydı. Yaşları 18 ila 65 arasında değişen 69 erkek ve 74 kadın vardı ve yaş ortalaması 27,8 idi. Bu 143 hastadan toplam 208 lezyon eksize edildi. Lezyonların tanıları daha sonra histolojik olarak pigmente nevus, konjenital pigmente nevüs, epidermal nevüs, sebase nevüs, keratoakantom, fibroepitelyal polip, pilomatriksoma ve kutanöz boynuz olarak belirlendi. Lezyonların %78'i baş ve boyunda, %18'i toraksta ve sırtında, %4'ü ekstremitede yerleşmişti. Bu cilt lezyonlarının çapı 0,52 cm ile 2,76 cm arasında değişmekteydi ve ortalama çapı 1,49 cm idi. İşlemden en az 5 ay sonra hasta ve cerrah bağımsız olarak hasta ve gözlemci skar değerlendirme skalası (POSAS) anketini doldurdu. Aynı asistan POSAS anket formunu hastalara sundu ve her bir maddeyi ölçekte açıkladı. Doktor daha sonra sonuçları tartışmadan POSAS'ı tamamladı. Skar, kaşıntı, ağrı, renk, sertlik, kalınlık ve yüzey parametreleri hastalar tarafından derecelendirildi. Tüm maddeler 1 ile 10 arasında değişen sayısal derecelendirme ölçeklerinde değerlendirildi (en kötü skar için 10 olacak şekilde). Gözlemci, yara izi damarlanma, pigmentasyon, kalınlık, rahatlama, esneklik ve yüzey alanını derecelendirdikten sonra gözlemci yara izi değerlendirme ölçeğini tamamladı. Her hasta ve klinisyen değişkeni için ortalamalar hesaplandı. Genel hasta ve klinisyen ortalamaları hesaplandı.Cerrahi Teknik Rutin sterilizasyon ve lokal anestezi sonrası lezyonlar, kenarlarında yaklaşık 1 mm'lik bir sınır ile dairesel olarak eksize edildi (Şekil 1,2). Lezyonların çıkarılmasının ardından, Polidioksanon (PDS) veya vicril dikişlerin kullanılmasıyla defektleri onarmak için dört kadran gömülü

purse string tekniği uygulandı. Dikiş tipleri defektin büyüklüğüne ve lokalizasyonuna bağlı olarak 6-0 (en küçük) ile 3-0 (en büyük) arasında değişmekteydi. İğnenin dermise giriş noktası ile dermisten çıkan kısım arasındaki mesafe yaklaşık 2-3 mm idi. İlk iğne giriş noktası referans noktası olarak alındı (0 derece). İğne dermis bölgesi içerisine tekrar diğer 3 kadrandan 90, 180, 270 derecelerden geçecek şekilde yerleştirildi (Şekil 5). İğne nihayet dört kadranı kapsadıktan sonra giriş noktasının 2-3 mm lateralinden çıkarıldı. Daha sonra, iğne dört kadranın hepsinden geçtikten sonra purse string dikişi gerdirilerek mümkün olduğunca sıkı bir şekilde gerdirilerek tam kapatıldı ve defekt minimum boyuta düşürüldü (Şekil 3). Bu işlem tüm yaraların tamamen kapanmasına neden oldu. Dermal tabakanın dört kadran gömülü purse string dikişi ile kapatılmasından sonra epidermisi kapatmak için iki ya da üç adet dikiş atıldı (Şekil 4). Epidermal kapatma için, yaranın boyutuna bağlı olarak 6-0 (en küçük) ila 4-0 (en büyük) kesme polipropilen sütür kullandık. Polipropilen dikişler ameliyattan 7-10 gün sonra yaklaşık olarak çıkarıldı. Skar postoperatif 6. ayda olgunlaştıktan sonra değerlendirildi. Hiçbir vaka için revizyonel bir prosedür gerekmedi.

Sonuçlar: Yaşları 18 ila 65 yaş (ortalama 27,8 yıl) arasında değişen toplam 143 hastanın(69 erkek ve 74 kadın) toplamda 208 adet lezyonu için rezeksiyon sonrası dört kadran gömülü purse string tekniği ile kapama yapıldı. Cerrahi defektler gömülü dört kadran purse string tekniği ile düzeltildi, baş ve boyunda bulunan tümörler (n = 159), gövde (n = 40) ve ekstremiteler (n = 9) sayıdaydı. Polidioksanon (PDS II) 126 defektte, polyglacin 910 (kaplanmış Vicryl) 82 defektte kullanıldı. Dikiş kalınlığı 6-0 (en küçük çap) ile 3-0 (en büyük çap) arasında değişmiştir. En sık kullanılan dikişler, 4-0 PDS ve 5-0 kaplı vicril idi. Yaranın gerginliği dört kadran gömülü purse string dikişine yüklendi. Daha sonra, epidermal kapatma için iki veya üç polipropilen sütür uygulandı. Cerrahi defektlerin çoğu benign nevinin eksizyonundan kaynaklandı ve büyük çoğunluğu ameliyat sonrası ciddi komplikasyon olmadan iyi iyileşme gösterdi (Şekil 6,7). Üç hastada oral antibiyotik tedavisi ile düzelen enfeksiyon bulguları saptandı. Günlük topikal pomad kullanımıyla sekonder iyileşmeye bırakılan iki hastada da purse string dikişinin gevşediğini gözlemledik. Lezyonu sırtında olan bir hastada hipertrofik skar görüldü. POSAS kullanılarak yapılan skar değerlendirmesi, PSAS için 17,74, OSAS için 15,3 (Tablo 2)skorları ile makul sonuçlar alındı.

Tartışma: Purse string tekniği ile onarılan bir yara enfeksiyon ya da yarada ayrışma ile komplike olduğunda, yaranın sonucu lineer kapamalar kadar olumsuz bir şekilde etkilenmez. Bunun nedeni, yuvarlak yaranın sekonder iyileşmeyle birlikte kontraksiyon kabiliyetinin tıpkı komplike olmayan bir dairesel kapatma gibi olmasıdır. Bu seride sonrasında oral antibiyotik ile tedavi edilen üç hastada enfeksiyon gözlendi. Üç ay sonra, yara izinin son görünümünden şikayet etmediler. Uzun süreli yara iyileşmesine rağmen skarda herhangi bir hipertrofisi ya da skarın ciddi genişlemesi olmadı. Bu durumlarda skarın yayılmasını veya hipertropik hale gelmesini önleyen ana faktörler, dört kadran gömülü purse string sütürünün gevşemeden gerginliğini korumuş olması ve kontraksiyona katkıda bulunan vektörlerini muhafaza etmiş olması ile açıklanabilir.

Sonuç: Dört kadran gömülü purse string tekniği ile sirküler defektlerin kapatılması geleneksel lineer cilt kapatmasına kıyasla skarın boyutunu kısıtlamakta ve hasta memnuniyetini arttırmaktadır. Öğrenme eğrisi çok hızlı ve uygulaması çok kolay olan dört kadran gömülü purse string tekniği lezyonların dairesel rezeksiyonundan sonra cilt defektlerini kapatmak için oldukça kullanışlı bir yöntemdir. Dolayısıyla bu teknik, küçük orta büyüklükteki benign tümörlerin veya nevüslerin cerrahi tedavisinde uygulanan cerrahi teknikler arasında düşünülebilir.

Anahtar Kelimeler: deri lezyonları, benign deri tümörleri, purse string

4 kadran gömülü purse string uygulaması

P-067
Komplike göğüs ön duvarı rekonstrüksiyonunda problem çözümü, olgu sunumu

Çağla Çiçek[1], Emre Güvercin[1], Gaye Taylan Filinte[1], Attila Özdemir[2], Recep Demirhan[2]
[1]Sağlık Bilimleri Üniversitesi İstanbul Dr. Lütfi Kırdar Eğitim ve Araştırma Hastanesi Plastik, Rekonstrüktif ve Estetik Cerrahi Kliniği, İstanbul
[2]Sağlık Bilimleri Üniversitesi İstanbul Dr. Lütfi Kırdar Kartal Eğitim ve Araştırma Hastanesi Göğüs Cerrahisi Kliniği, İstanbul

Giriş: Göğüs ön duvarı iskelet ve yumuşak doku defektleri, altta bulunan kalp ve akciğer gibi önemli yapıların varlığı sebebi ile atmosfer ile bağlantısında güvenilir ve koruyucu bir örtü oluşturmak önemlidir. Olgumuzda göğüs ön duvarı yerleşimli yumuşak doku sarkomu nedeniyle opere ettiğimiz hastanın, komplike defektinin kapatılmasına yönelik izlenen klinik yaklaşımın incelenmesi amaçlanmıştır.

Olgu: Göğüs ön duvarı yerleşimli malign yumuşak doku sarkomu nedeniyle göğüs cerrahisi kliniğince operasyonu planlanlanan 69 yaşında kadın hasta kliniğimize konsülte edildi. Muayenede kosta rezeksizyonu da dahil edilmesi öngörülen hastanın; açık plevranın örtülmesine yönelik enstrüman ile kosta rekonstrüksiyonu ve ardından enstrümanın latissimus dorsi kas flebi/Kısmi kalınlıkta deri grefti ile örtülmesi planlandı. Multidispliner olarak değerlendirilen hastaya ortak kliniklerce ameliyatıonın tamamlanmasının ardından hasta takip edildi. Erken dönemde kas flebinde totale yakın nekroz ve buna bağlı deri greftinden de adaptasyon sorunu gözlenen hasta yeterli debriman sonrası vakum yardımlı yara pansumanı ile takip edildi. Ardından mevcut doku defektine yönelik çevre yumuşak dokudan planlanan fasyakutan random fleplerin ilerletilmesi ile kosta rekonstrüksiyonu için kullanılan enstrümanın örtülmesi amaçlandı. Ancak erken dönemde de flep distallerinde nekroz gelişmesi ve fleplerin tabana adaptasyonunda sorun olması üzerine, tekrarlayıcı debridmanlar sonrası bir süre vakum yardımlı yara pansumanı ile hasta takip edildi. Yeterli granülasyon dokusunun elde edilmesinin ardından hastanın defekti kısmi kalınlıkta deri grefti örtüldü. Erken dönem takiplerinde problem gözlenmeyen hasta önerilerle taburcu edildi.

Sonuç: Göğüs ön duvarı defektlerinin değerlendirilmesinde hem yumuşak doku hem de iskelet yapı defektleri ele alınmalıdır. Göğüs kafesi içerisinde bulunan kalp ve akciğer gibi organların korunması için gerekli görüldüğünde iskelet yapının da rekonstrükte edilmesi gerektiği unutulmamalıdır. Bu amaçla kullanılan plak-vida sistemlerinin kanlanması

güvenilir ve koruyucu bir yumuşak doku örtüsü ile örtülmesi rekonstrüksiyon başarısının temelini oluşturur. Olgumuzda da bu amaçla pedikülü güvenilir olan latissimus kas flebi uygulanmıştır. Her ne kadar kanlanması güvenilir bir kas flebi olsa da olgumuzda nekroz gelişmesi üzerine yumuşak doku rekonstrüksiyonu için alternatif seçenekler üzerinde durulmuştur. Olgumuzda öncelikli olarak serbest doku nakli düşünülmemiştir çünkü hastanın genel durumu ve eşlik eden komorbit sorunları serbest doku nakli için göreceli kontrendikasyon oluşturmaktaydı. Bu sebeple lokal fleplerin kullanılması amaçlanmış; ancak uygulanmış olan bu fleplerde de takiplerde nekroz gelişmesi üzerine hasta bir süre granülasyon dokusunun gelişmesini hızlandırmak için vakum yardımlı yara pansumanı ile takip edilmiştir. Yeterli granülasyon dokusunun elde edilmesinin ardından hastanın kalan defekt alanlarına greft uygulanmıştır. Plastik cerrahi pratiğinde her ne kadar rekonstrüksiyon basamağı klinisyen için bir yol gösterici olsa da komplike olgularda bu merdivenin uygulanabilirği hasta için değişiklik arzetmektedir. Bu sebeple komplike olgularda tedavi uygulayıcı hekim; planlanan cerrahi prosedürün dışına çıkılabileceğini, yardımcı tedavi yöntemlerinden (VAK) gerekirse faydalanmak gerektiğini ve hastanın multidispliner olarak değerlendirilmesinin önemli olduğunu unutmamalıdır.

Anahtar Kelimeler: Göğüs Duvarı Doku Defekti, Göğüs Ön Duvarı Rekonstrüksiyonu, Serbest Flep

P-068
Gluteus Maximusta Kist Hidatik

Yunus Sağlam, Naci Karaçal, Mustafa Keleş, Gökhan Efe, Hasbi Mert Meral, Nejdet Urhan, Fatih Akkaya, Oğzuhan Sağlam, Zeynep Şeyma Akça
Karadeniz Teknik Üniversitesi Plastik Cerrahi Ana Bilim Dalı, Trabzon

Kist hidatik primer konağı koyun köpek ve doğuralar iken insan rastlantısal ara konaktır. Hemen tüm organları etkileyebilmektedir fakat en sık akciğer ve karaciğerde rastlarız. Kist hidatik Vakalarının yalnızca yüzde 5'i yumuşak doku yerleşimli olur. Biz kliniğimize ağrı ve sişkinlik şikayeti ile başvuran 42 yaşında erkek hastayı rapor ettik. Herhangi bir travma enjeksiyon ve müdahale öyküsü bulunmayan hasta şişkinliği 2 hafta önce farketmiş. MR sonucunda sol gluteal kasta multiple kist saptandı ve usg ile doğrulandı. Vaka spiral anestezi altında opere edildi çok sayıda küstük oluşum gözlendi ve tamamı tüptüre edilmeden alındı. Hasta preop ve postop dönemde enfeksiyon hastalıkları kliniğine konsülte edildi. Önerilen albendazol tedavisi 4 hafta kullanıp 2 hafta ara verecek şekilde 3 siklus tekrar edildi. Patoloji sonucu kutikuler membran ve skoleks olarak raporlandı. Postop takipleri sorunsuz ve albandezol tedavisi 6 ay devam etti. Kist hidatik tedavisinde primer tedavi yöntemi kisti rüptüre etmeden almaktır. Şüpheli alanlardan tanısal amaçlı aspirasyon ve biyopsi alınmamalıdır. Tanı histopatoloji ve görüntüleme yöntemleri ile yapılmalıdır. Tedavide albendazolun yeri hala tartışmalıdır fakat profilaksi ve relapsda önerilen yöntemdir. Bizim vakamızda da albendazol tercih edildi ve 6 aylık takip dönemde relaps bulgusuna rastlanmadı. Yumuşak dokuda nadir görülmesine rağmen kist hidatiğin ayırıcı tanısına gidilebildi.

Anahtar Kelimeler: Gluteal, Hidatik, Kist

P-069
Kriyoterapi ve Düşük Doz Spironolakton ile Rinofima Tedavisi

Kadri Akıncı, Ahmet Çağrı Uysal, Burak Özkan, Abbas Albayati, Nilgün Markal Ertaş
Başkent Üniversitesi Plastik Rekonstrüktif ve Estetik Cerrahi Anabilim Dalı, Ankara

Giriş: Rinofima daha çok erkeklerde görülen, burun derisinin sebase bezlerinin benign hipertrofisi sonucu gelişen bir hastalıktır. Tedavide temel hedef cilt altı sebase içeriğin yoğunluğunu veya miktarını azaltmak ve cilt kalınlığını azaltmaktır. Tedavi cerrahi ve cerrahi olmayan tedaviler olarak ikiye ayrılır. Cerrahi tedavide dermaabrazyon, cilt altı dokuların trimlenmesi kullanılmaktadır. Cerrahi olmayn tedavilerde medikal tedavi olarak düşük doz retinoik asit veya spironolakton kullanılmaktadır. Erbiyum ve karbondioksit lazer gibi tedavi seçenekleri de cerrahi olmayan tedaviler arasındadır. Bu tedaviler arasında altın standart tedavi rejimi bulunmamaktadır. Bu vaka sunumunda rinofima tedavinde farklı olarak kriyoterapi ile düşük doz spironolakton kombinasyonu uyguladığımız vaka sunulmuştur.

Olgu: Burun derisinde kalınlaşma ve kabalık şikayeti olan 54 yaşında erkek hasta kliniğimize başvurdu. Öyküsünde dış merkezde rinofima tanısı aldığı ve buna yönelik 1 sene önce dermaabrazyon cerrahisi geçirdiği öğrenildi. Fizik muayenesinde eksternal nazal kalınlaşma, gözeneklerde genişlemeyle karakterize klasik rinofima tablosu tespit edildi (Şekil 1). Hastanın özellikleri ve poliklinik koşullar göz önünde bulundurularak kriyoterapi ve düşük doz spironolakton kombinasyonu tedavi rejimi olarak belirlendi. Haftalık 1 dakika süren kriyoterapi ve günlük 2X50 mg spironolakton tedavisi başlandı ve bu süreçte hastanın haftalık potasyum düzeyi takip edildi. 4. seanstan itibaren burun cildinde ve porlarında incelme ve küçülme tespit edildi. klinik iyileşme gözlendi. Toplamda aralıksız 8 seans uygulandı. 8.seanstan sonra, hasta istenilen estetik görünüme kavuştuğunu belirtti ve tedavi sonlandırıldı (Şekil 2).

Tartışma ve Sonuç: Rinofima; kişilerin genel görünümlerini etkileyen, psikolojik, sosyal ve mesleki izolasyona neden olabilen, henüz tam olarak altın standart bir tedavisi olmayan ilerleyici bir dermatolojik rahatsızlıktır. Rinofima tedavi rejimimizdeki kriyoterapi, sıvı nitrojenin soğuk etkisinden faydalanıp hücrelerin dondurularak dökülmesi esasına dayanarak nekroz zemininde reepitelizasyonu sağlar. Bu tedavinin ikinci basamağı olan düşük doz spironolakton, sebum ekskresyonunu ve por açıklığını azaltmaktadır.

Kriyoterapi, klinik pratikte sıklıkla verrüköz ve keratotik lezyonların tedavisi amacıyla kullanılmaktadır. Burun için kullanıldığında genel anestezi ve hemostaz ihtiyacı doğurmaz ve uygulama sonrası nazal kıkırdaklara zarar vermez. Fakat burun hatlarının keskinliğinin azalması, pigment bozuklukları ve skar formasyonu dezavantajlarıdır. Bunun önlenmesi için tüm deepitelizasyon-reepitazasyon temelli tedavilerden olduğu gibi UV filtrasyon ve güneş koruma önermekteyiz. Kriyoterapi ve düşük spironolakton kombinasyonu; poliklinik koşullarında uygulanabilen, düşük maliyetli, daha yüksek hasta konforu sağlayan, ayaktan uygulanabilen, rinofima için oluşturan etkili bir tedavi rejimi olmakla birlikte cerrahi düşünülmeyen hastalarda cerrrahi dışı tedavi seçenekleri arasında akılda tutulmaldır.

Anahtar Kelimeler: rinofima, kryoterapi, spironolakton

şekil 1

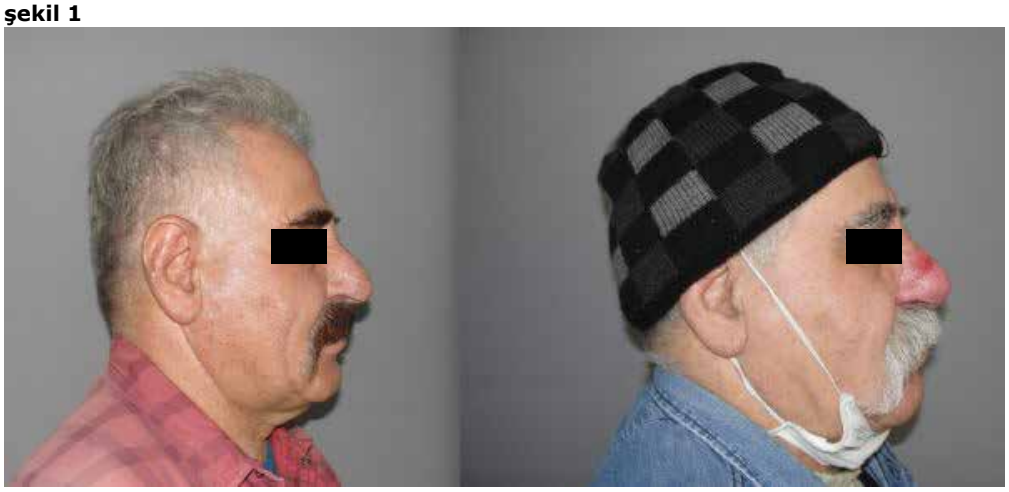

kombine tedavi başlamadan önceki ve tedavi sonrası lateral görünümü

P-070
Tıp Fakültesi Öğrencilerine Plastik Cerrahi Temel Becerilerinin Gösterilebilmesi için Pratik bir Model

Senem Özge Turaçlı Karagüven, Süleyman Özer, Sarper Yılmaz
Ufuk Üniversitesi Tıp Fakültesi, Plastik Rekonstrüktif ve Estetik Cerrahi Ana Bilim Dalı, Ankara

Tıp fakültesi öğrencilerine yeterli düzeyde mesleki klinik becerilerin kazandırılması, tıp eğitimindeki ana hedeflerden biridir. Ancak canlı hastaların becerilerin uygulanması için kullanılması bugünün etik standartlarına uygun değildir. Bu sorunlara olası çözüm, gerçek yaşam koşullarını taklit eden preklinik eğitim modellerinin kullanılmasıdır. Abdominoplasti plastik cerrahi kliniklerinde yaygın olarak uygulanan işlemlerden biridir. Göbek altından eksize edilen ada şeklindeki fazla deri ve derialtı doku plastik cerrahinin temelini oluşturan becerilerin uygulanabilmesi için ideal bir malzemedir. Bu ideal dokuyu kullanılarak temel becerilerin gösterilebilmesine olanak sağlayan pratik bir öğrenme modeli planladık. Abdominoplasti ameliyatı ile elde edilen dokular formaldehit içerisinde saklandıktan sonra plastik cerrahi klinik staj derslerinde temel becerilerin uygulanması ve gösterilmesinde kullanıldı. Bu dokularda sütür teknikleri, eliptik eksizyon metodu, deri grefti uygulamaları, lokal fleplerin planlanması ve diseksiyonu, z plasti uygulamaları gösterildi. İsteyen öğrencilere uzman eşliğinde sütür teknikleri ve eliptik eksizyon metodu uygulamalı olarak yaptırıldı. Bu pratik elde edilebilir modelin, süre kısıtlaması olmadan istenilen zamanda, öğrencilere temel becerileri kazandırmak için iyi bir başlangıç olacağına inaniyoruz.

Anahtar Kelimeler: dikiş atma, dikiş teknikleri, cerrahi eğitim modeli

Eksize edilen abdominoplasti materyalinde sütür atma ve eliptik eksizyon uygulaması

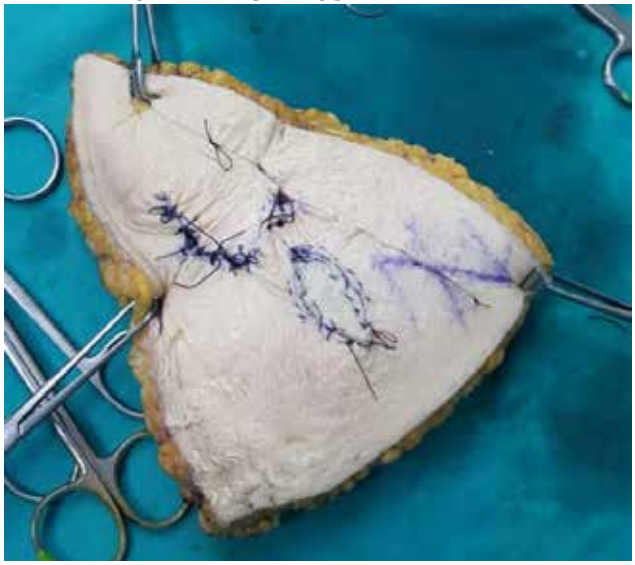

P-071
Yumuşak Doku Sarkomlarında Eksizyon Sonrası Rekonstrüksiyon

Zeynep Arpacık, Seyit Ali Gümüştaş, Gökhan Temiz, Emre Güvercin, Çağla Çiçek, Bilgehan Çevik
İstanbul Kartal Dr. Lütfi Kırdar Eğitim ve Araştırma Hastanesi, İstanbul

Amaç: Yumuşak doku tümörleri nadir görülürler ve birbirinden farklı seyirleri, histolojik yapıları ve tedavi cevapları olan pek çok alt gruptan oluşan heterojen bir grup tümördür. Metastatik olmayan yumuşak doku tümörlerinde uygulanması gereken tedavi yöntemi cerrahidir. Önceleri daha sık uygulanan amputasyonun yerini 1970 yıllarından itibaren ekstremite koruyucu cerrrahi teknikleri almıştır. Bu yıllarda geniş cerrahiden sonra uygulanan postoperatif radyoterapi ile elde edilen tedavi sonuçlarının, tek başına amputasyon uygulanmasıyla benzer olduğu, hatta daha az morbiditeye yol açtığı çalışmalarda gösterilmiştir. Ayrıca, prospektif randomize çalışmalarda ekstremite koruyucu cerrahi sonrası uygulanan radyoterapinin lokal kontrolü anlamlı olarak artırdığı gösterilmiştir. Amputasyona yakın lokal kontrol oranları elde edilmiş ve bu kombinasyon prospektif bir çalışmadan sonra standart haline gelmiştir. Rezeksiyon yapılan hastalarda her zaman primer onarım mümkün olmayıp rekonstruksiyon ihtiyacı oluşmaktadır. Rekonstruksiyon için lokal, pediküllü ve serbest flepler ile greft tedavi seçenekleri arasında yer almaktadır.

Yöntem: Ekim 2017 ve haziran 2019 tarihleri arasında hastanemiz ortopedi kliniğince yumuşak doku sarkomu nedeniyle opere edilerek eksizyon uygulanmış, tarafımızca rekonstruksiyon yapılmış 9 hasta çalışmaya dahil edilmiştir. Hastaların yaş ortalaması 58 (29-90) olup, 4ü kadın 5i erkektir.

Bulgular: Malignitelerin 8'i alt ekstremitede 1'i üst ekstremitedir. Üst ekstremitedeki kitlenin tanısı synovial sarkom olup 29 yaşındaki en genç hastaya aittir. Tüm hastalarda cerrahi sınır negatif olarak saptandıktan sonra rekonstruksyion yapılmıştır. 5 hastaya radyoterapi uygulanmıştır. 7 hasta eksizyonla eş zamanlı olarak rekonstrukte edilmiştir, bunlarda 1 tanesi daha sonra tekrar greftlenmiştir. Serbest flep sadece radyoterapi almış olan 1 hastaya uygulanmıştır. Arteriel ve venöz trombüs nedeniyle 2 kere opere edilmiş olup daha sonra flep kaybı yaşanmıştır. Ardından pediküllü fasiokutan flep yapılmış olup yine kayıpla sonuçlanmıştır. Daha sonra multipl greft ve yağ enjeksiyonu yapılan hasta 1.5 senelik takip sonucu iyileşmiştir. Bunun dışında 2 hastada v-f flep tercih edilmiş olup, 1 hastada gastrokinemius flebi, 1pediküllü sağ radial ön kol flebi, 1 pediküllü fasiokutan flep yapılmıştır. 3 hastada ise sadece grefleme yeterli olmuştur. Uzun dönem takiplerde 2 hasta (90 ve 76 yaşlarında olan hastalar) ex olmuştur. 5 hastanın tamamen iyileştiği saptanmıştır. 2 hasta ise bir süre sonra hastanemizde takibi bırakmıştır.

Tartışma: Yumuşak doku sarkomlarının lokasyon, derinlik, histolojik yapı açısından farklılığı, hastanın başvuru süresinin değişken olması gibi nedenlerden dolayı tek bir tedavi modalitsinin olması söz konusu değildir. Tümör eksizyonu sonrası oluşan defekte ve radyoterapi alma durumuna göre rekonstruksiyon kişiye özel planlanmalıdır. Serbest flep radyoterapi almış bölgelerde riskli olabilecekken mecbur kalındığı durumlarda denenebilir.

Anahtar Kelimeler: Sarkom, tümör, yumuşak doku rekonstrüksiyonu

P-072
Şanslı Bir Demirci: Sıradışı Mesleki Göz Yaralanması

Mehmet Gürler, Tolga Aksan, Muhammed Beşir Öztürk, Mustafa Tezcan, Cengiz Ertekin
İstanbul Medeniyet Üniv. Göztepe Egitim Araştırma Hastanesi Plastik Rek. ve Estetik Cerrahi Kliniği, İstanbul

Giriş: Oküler travma körlük ve parsiyel görme kaybının en sık sebeplerinden biridir. Ve dünya genelinde yarım milyon hasta etkilenmektedir. ABD de tek taraflı görme kaybının en sık sebebidir. Tek taraflı görme kaybı olan hastaların yaklaşık dörtte biri iş kazaları nedeniyle oluşmaktadır. Finlandiya'da yapılan bir çalışmaya göre göz yaralanmaları iş kazalarının %12 sini oluşturmaktadır. Göz yaralanmasına maruz kalan hastaların büyük bölümü en üretken dönemde bulunan genç erkek hastalardır. Neredeyse tüm yaralanmalar basit önlemlerle önlenebilecek şiddettedir. Bu çalışmada ilginç ve şanslı bir göz yaralanması sunulacaktir. Bu makalede çalışanlar ve işverenler tarafından pek de önem gösterilmeyen göz yaralanmalarına dikkat çekmek amaçlanmıştır.

Vaka bildirimi: 29 yaşında demir doğrama işinde çalışan hasta iş yerinde demir kesme makinesinden seken ve sol üst göz kapağına saplanan bir demir parçası nedeniyle dış merkez acil servise başvurmuştur. Orada yapılan muayene ve konsültasyonunda göz hastalıkları tarafından hastaya müdahale edilemeyeceği ve plastik cerrahi tarafından değerlendirilmesi gerektiği bildirilmiştir. Sonrasında hasta ambulans ile hastanemize yönlendirilmis ve acil servis tarafından tarafımıza konsülte edilmiştir. Hastanın yapılan muayenesinde sol üst göz kapağı medial kısımdan süperior ve oblik yönde saplanmış 7 cm uzunluğunda bir metal parça izlendi. Periorbital ödem ve ekimoz mevcuttu. Demir parçanın temas ettiği cilt yüzeylerinde 2. derece yanık bölgeleri izlendi. Hastanın göz hareketleri ağrılı ve kısıtlı idi. Sol frontal kas hareketi mevcut ancak asimetri izlendi. Hasta göz hastalıklarına konsülte edildi. Yabancı cisimin çıkartıldıktan sonra muayene edilebileceği bilgisi alındı.

Ardından lokal anestezi altında demir parça yanık bölgelerden ayrılarak saplandığı bölgeden minimal kunt disseksiyonla ekstrakte edildi. Yabancı cisim çıkartıldıktan sonra yapılan değerlendirmede hastanın sol üst göz kapağında tars ve orbiküler kasta kesi izlendi. Septum ve konjuctiva intakttı. Sonrasında önce tars ardından da orbiküler kas ve cilt onarımı yapıldı. Yanık bölgelere antibiyotikli pomad ile pansuman yapıldı. Hasta onarımlar yapıldıktan sonra göz hastalıklarına tekrar konsülte edildi ve göz hareketlerinin serbesst olduğu ve görme kaybı olmadığı bildirildi.

Tartışma: Bu yaralanmayı sık görülemeyecek ve şanslı bir yaralanma olarak nitelendirmek mümkündür. Bu çalışmada amaç her kişinin böyle şanslı olamayabileceğini ve göz koruma ekipmanlarının önemini vurgulamaktır.

Finlandiya'da yapılan çalışmada hastaların %80.4'ü inşaat sektöründe, %8.5'i ise tarım sektöründe gerçekleşmektedir. En sık yaralanma demir odun ve kimyasallar ile oluşmaktadır. Koruma ekipmanlarının kullanılması göz yaralanmalarının %90'ına karşı koruyuculuk sağlar. Vasu ve arkadaşlarının yaptığı bir çalışmada iş kazalarına bağlı göz yaralanmalarının %76'sının koruyucu ekipman kullanmadığı ortaya konmuştur. ABD de yapılan bir çalışma da ise bu oran %59'dur. Çalışmanın yapıldığı iş yerinde hastalara ücretsiz koruyucu ekipman verilmesine rağmen kullanım oranı %70'tir. Çalışanların ve işverenlerin eğitimi bu tür yaralanmaların engellenmesinde ilk adım olarak belirtilebilir. 1978 de

Finlandiya da yapılan kampanya dahilinde eğitimler sonrası yaralanma oranlarında ciddi bir düşüş izlenmiştir. Koruma ekipmanı olarak gözlerin çevresini tamamen kapatan kanları temporal bölgeye kadar uzanan gözlükler kullanılır. Aynı zamanda demır ve aksap kesme aletlerının bakımlarının yapılması ve koruyucu önlemlerının alınması da önem arz eder.

İş kazalarına bağlı göz yaralanmaları önlenebilir olması nedeniyle hem işveren hem de çalışanlar tarafından dikkate alınmalı ve gerekli önlem ve yaptırımlar uygulanmalıdır.

Anahtar Kelimeler: göz, göz kapağı, travma, şanslı

Hasta preoperatif değerlendirilmesi

Hastanın acil servise başvuru anındaki preop görüntüsü

P-073
Tek Taraflı Yarık Dudak Olgularında Skoog Tekniği ile Onarım Deneyimlerimiz

Süleyman Çakmak, Mustafa Yılmaz, Hüseyin Emre Ulukaya, Merve Özger, Fatih Alp Öztürk, Can Karaca
Dokuz Eylül Üniversitesi Tıp Fakültesi, Plastik, Rekonstrüktif ve Estetik Cerrahi, İzmir

Giriş: Yarık dudak ve damak anomalisi en sık görülen konjenital baş-boyun malformasyonudur. 3-20/1000 sıklıkta görülür. Yarık dudak onarımı için çeşitli yöntemler tanımlanmıştır. Kliniğimizde hem Millard yöntemi ile hem de Skoog yöntemi ile yarık dudak onarımı yapılmaktadır. Bu retrospektif çalışmada kliniğimizde Modifiye Skoog yöntemi ile yapılan tek taraflı yarık dudak onarımlarını ve postoperatif sonuçlarını değerlendirdik.

Gereç Ve Yöntem: Bu retrospektif çalışmada yer alan hastaların hepsi 2007-2017 yılları arasında doğmuş ve tek taraflı yarık dudak anomalisine sahip hastalardır. Hastalar dudak yarığına göre sınıflandırıldı ve her hastaya Skoog tekniği kullanıldı. Hastaların postoperatif değerlendirmede en az 1 yıl süre sonundaki değerlendirilmesi esas alındı. Bu değerlendirmede memnuniyet için yapılmış yarık değerlendirme skalasında yer alan dudak, burun görünümü, profil değerlendirildi ve ek olarak skar memnuniyeti sorgulandı.

Bulgular: Toplam 40 hastanın yer aldığı çalışmada 14 hasta sol komplet(%35),10 hasta sol inkomplet(%25),8 hasta sağ komplet(%20), 8 hasta sağ inkomplet(%20) dudak yarığı anomalisi mevcuttur. Tüm hastalara Skoog tekniği ile dudak onarımı yapıldı.Hastaların hiçbirinde erken ve geç komplikasyon görülmedi. Hastalar taburcu olduktan sonra 1. Hafta, 1. Ay 3. Ay, 6. Ay ve 9 ay-1.yıl zamanlarında kontrole çağrıldı. Kırk hastanın, altısında hem vermilliokutan düzensizlik, hem minimal vermillion dolgunluğu, hem de alar kanat basıklığı saptandı. Üç hastada vermilliokutan düzensizlik ve minimal vermillion dolgunluğu saptandı. Altı hastada minimal vermillion dolgunluğu ve alar kanat basıklığı görüldü. Hastaların 11'inde sadece minimal vermillion dolgunluğu görülürken; beş hastada sadece alar kanat basıklığı saptandı. Hiçbir hastada dudak kısalığı ve belirgin dudak skarı izlenmedi. Dudak revizyonu yapılan toplam hasta sayısı 4 olarak saptandı. Revizyon yapılan hastaların hepsi de vermilliokutan düzensizlik nedeni ile opere edildi. Bu hastaların ikisi sekonder alveoler kleft onarımı sırasında, bir hasta damak onarımı sırasında yapılırken bir hasta sadece dudak revizyonu için ameliyat edilmiştir. Modifiye yarık değerlendirme skalasına göre aileye burun, dudak görünümü, profil ve skar farkedilirliği memnuniyeti için 1 den 5'e kadar skor verilmesi istendi. Ayrıca cerrah da kendi değerlendirmesini yaptı. Her ailenin ve cerrahın bu 4 değere verdiği puanların ortalaması alındı. Dudak için aile ortalaması:4,8 iken cerrahın ortalaması:4,32 olarak hesaplandı. Burun için aile ortalaması:4,77 iken cerrahın ortalaması:4,5 olarak hesaplandı. Profil için aile ortalaması:4,72 iken cerrahın ortalaması:4,2 olarak hesaplandı.Dudak skarı için ise hem aile hem de cerrah tam puan verdi. Ortalama memnuniyet skoru 4,67 olarak hesaplandı.

Sonuç: Skoog tekniği kullanılarak yapılan dudak ameliyatlarında revizyon ameliyatları nadir olarak gerçekleşir. Özellikle rotasyon ilerletme tekniğinde görülen üst dudakta retraksiyon, ıslık deformitesi, vermilliokutan düzensizlik ve dudak kısalığı deformiteleri çok daha nadir görülür.

Anahtar Kelimeler: Memnuniyet, skoog tekniği, yarık dudak

P-074
İleri Yaşta Damak Yarığı ile Başvuran Hastalarda Protez Uygulaması Cerrahi Tedaviye Alternatif Olabilir mi?

Ahmet Kirazoğlu, Mustafa Ünal, Kemalettin Yıldız
Bezmialem Vakıf Üniversitesi Tıp Fakültesi Hastanesi, Plastik, Rekonstrüktif ve Estetik Cerrahi Anabilim Dalı, İstanbul

Giriş: Yarık damak için uygun tedavi almayan yetişkin hastaların tedavisi klinisyen için oldukça büyük bir zorluk yaratır. Cerrahi tedavi ile onarılmayan yarık damak hastaları için, protez restorasyonu konuşmanın iyileştirilmesine yardımcı olur, yutmayı ve çiğnemeyi destekler ve ağız boşluğunu burun boşluğundan ayırır. Bu protezler yüzün oral ve maksillofasyal yapısını yapay olarak yeniden inşa

eder, böylece estetik görünümü ve işlevi geri kazandırmayı amaçlar. Bu sayede bir protezin, hastaların hem fiziksel hem de psikolojik performansını dolayısıyla yaşam kalitelerini iyileştirebileceği öne sürülmüştür. Biz bu klinik çalışmada, erken dönemde, çocukluk çağında ihmal edilmiş damak yarığı olan ve daha sonra protetik rehabilitasyon ile tedavisi yapılmış bir olgunun başvurusunu değerlendirmeyi ve bu uygulamanın cerrahi tedaviye alternatif olup olamayacağını sunmayı amaçladık.

Gereç-Yöntem: 2019 yılında 70 yaşındaki sekonder tipte inkomplet yarık damağı mevcut olan erişkin yaşta kadın hasta kliniğimize başvurdu. Kötü mali koşullar ve ihmal nedeniyle, doğumdan beri damakta herhangi bir cerrahi onarım yaptıramadığı belirtildi. Hastanın ayrıca diabetes mellitus tip II, hipertansiyon gibi kronik hastalıklarının mevcut olduğu belirtildi. Hastaya fizik muayene ve fonksiyonel testler uygulanarak protetik tedavinin cerrahi onarıma olan avantaj ve dezavantajları incelendi

Sonuç: İleri yaşta damak yarığı ile başvuran ve daha öncesinde protez uygulaması yapılmış olan hasta kliniğimizde değerlendirildi. Protez öncesi mevcut bulunan konuşma bozukluğu için cerrahi bir kas onarımı yapılmadığı için fonksiyonel kazanım itibariyle konuşma bozukluğu kısmen azalmış ancak farkedilir seviyede olduğu gözlendi. Diş aparatı da olduğu için dişleri de yerine koyacak şekilde kullanımı sağlanmış bir protez uygulanmış ve pasajı da yeterli derecede kapatmış olan protezin bu sayede hastanın yutma ve çiğnemede esnasında yaşadığı zorlukların bu şekilde sonlanmış olduğu izlendi. Hastanın estetik görünüm ve psikolojik açıdan herhangi bir sorun yaşamadığı belirtildi.

Tartışma: Bugünün yarık damak hastalarına yönelik bakım standardı, obturatörler veya çıkarılabilir protezler gibi protez tedavisine duyulan ihtiyacı en aza indirir. Nadir olmasına rağmen, cerrahi tedavi uygulanmamış, uygun protez bakımına ihtiyaç duyan bazı yetişkin yarık damak hastaları halen bulunmaktadır. Bu tür bireyleri rehabilite etmenin genel amacı, kabul edilebilir konuşma, kozmetik görünüm, uygun oklüzyon ve çiğneme fonksiyonunu geliştirmek, bu sayede hastaya daha iyi bir yaşam kalitesi sağlamaktır.

Protetik restorasyonun cerrahi rekonstrüksiyona göre bir takım avantajları vardır: Cerrahi kontrendikasyonları olan hastalar için alternatif bir tedavi yöntemidir, cerrahi onarıma kıyasla daha ucuzdur. Dezavantajları arasında ise lokal doku irritasyonu, periyodik yeniden üretim ve temizlik gerekliliği ve çevre dokuya zayıf tutunma sebebi ile protez yapıştırıcılarına olası bir ihtiyaç vardır.

Çalışmamızdaki hastada uygulanan protez diş kısmı ve damağın birlikte restorasyonunu içerdiği için oldukça büyük bir protez olmakla birlikte bakımı da hasta için oldukça zor olmaktadır. Enfeksiyon etkeni olması, periyodik değişim ve temizlik ihtiyacı bulunması gibi dezavantajları da dikkate alındığında biz hastaya her ne kadar cerrahi onarım ile tedavi önerisinde bulunsak da bu yaşta uygulanan cerrahi onarım ile hastanın fonksiyonel olarak konuşmasının tamamen geri kazanılmasının mümkün olmadığı hastaya belirtildi.

Cerrahi onarımı yapılmamış ya da cerrahi tedaviye uygun olmayan yarık damak hastalarının, mukoza destekli bir protezle protez rehabilitasyonu, estetik görünüm ve işlevi kısmen geliştirmek için tercih edilebilecek nispeten hızlı, ucuz ve etkili bir tedavi yöntemidir. Ancak günümüzde altın standart olan ve her geçen gün üzerinde yapılan çalışmalar ile desteklenen damak yarığının erken yaşta cerrahi onarımın başarılı fiziksel, fonksiyonel ve estetik sonuçlarına ulaşması yakın zamanda mümkün görülmemektedir.

Anahtar Kelimeler: cerrahi rekonstrüksiyon, damak yarığı, ileri yaş, protez

Cerrahi rekonstrüksiyonu yapılmamış sekonder inkomplet tipte damak yarığı bulunan ileri yaş kadın hasta

Cerrahi rekonstrüksiyonu yapılmamış sekonder inkomplet tipte damak yarığı bulunan ileri yaş kadın hasta

P-076
Suriye'deki Krizin Sağlığa Etkileri: Dudak - Damak Yarıklı Mültecilerde Demografik ve Post-Operatif Verilerin Değerlendirilmesi

Etkin Boynuyoğun[1], Mert Çalış[1], Murat Kara[1], Sevil Çınar[2], Figen Özgür[1]
[1]Hacettepe Üniversitesi Tıp Fakültesi, Plastik, Rekonstrüktif ve Estetik Cerrahi Ana Bilim Dalı, Ankara
[2]Hacettepe Üniversitesi Hemşirelik Fakültesi, Çocuk Sağlığı ve Hastalıkları Hemşireliği Anabilim Dalı, Ankara

Giriş: Dudak-damak yarıkları (DDY) baş-boyun bölgesinin en sık görülen konjenital anomalisidir. Sağlıklı yaşıtlarına kıyasla, bu hasta grubunun farklı yaş dönemlerinde çeşitli problemleri ve ek anomalileri olması nedeniyle multidisipliner takip ve tedavi yaklaşımı gerekmektedir. DDY'nın en sık görülen formu, %46 ile dudak ve damak yarığı birlikteliği olup, %33 ile izole damak yarığı ve %21 oranla izole dudak yarığı görülmektedir. Etyolojisi multifaktöryel olup, çevresel, teratojenler ve genetik etmenler rol oynamaktadır. İzole damak yarıklarının %41.8'i sendromlara eşlik ederken, bu oran dudak ve damak yarıklı hastalarda %13.8 olmaktadır. Kliniğimizde dudak ve damak yarıkları takip ve tedavisinde kapsamlı multidisipliner yaklaşım söz konusu olup, dudak yarığı onarımı 2 ila 3 aylıkken, damak yarığı onarımı ise 6 ila 8 aylıkken yapılmaktadır. DDY cerrahi tedavi başarısını gösteren primer parametre konuşma sonuçlarıdır. Bunun yanında normal işitme fonksiyonu, komplikasyon oranı, sekonder cerrahi girişim oranı ve maksillofasiyal gelişim durumu diğer parametreler olarak sayılabilir. Literatürde cerrahi onarım zamanının konuşma sonuçları üzerine olan etkisine vurgu yapan pek çok çalışma mevcuttur. American Cleft Palate Craniofacial Association, damak onarım zamanını 18. aydan önce, mümkün olan erken yaşta yapılmasını önermektedir. Aynı yönde farklı yayınlar, hastanın dil gelişiminin uygun şekilde devam etmesi amacıyla damak onarımının 12. aydan önce yapılmasını

önermektedir. Ayrıca erken damak onarımının (<12 ay) fistül oranı, işitme fonksiyonu ve sekonder cerrahi girişimler üzerindeki olumlu etkisi farklı araştırmacılar tarafından raporlanmıştır. Bu durumda geç damak onarımında suboptimal konuşma sonuçlarının yanında yüksek fistül ve sekonder cerrahi oranlarının görülmesi kaçınılmaz olacaktır. Literatürde çeşitli çalışmalarda farklı oranlar vermekle birlitkte fistül oranları %5.2-11.6 arasında değişmektedir. Dudak ve damak yarığı cerrahi onarım zamanını etkileyen faktörler arasında yarık genişliği, eşlik eden anomaliler, sendromlar, gelişmemiş bölgelerde sağlık merkezine bağlı durumlar ve sağlık merkezine geç başvuru olarak sayılabilir. Bu faktörler arasında çalışmamıza konu olan etmen "sağlık merkezine geç başvuru" olup, bu konu günümüz gündeminde olan Suriyeli mülteci hasta popülasyonu üzerinde yoğunlaşmıştır. Gerek kamplarda, gerek kamp dışında yaşayan mülteciler, ihtiyaç duyulması halinde üniversite hastanelerine sevk edilebilmektedirler. Mültecilerin hastanede kalışları ve uygulanan cerrahi sonrası ortaya çıkan ücretler Sosyal Güvenlik Kurumu tarafından karşılanmaktadır. T.C. İçişleri Bakanlığı Göç İdaresi Genel Müdürlüğü verilerine göre, 3.608.049 mülteci ülkemize sığınmıştır. Bunlar arasında 0 ila 4 yaş aralığında çocuk mülteci sayısı 515.307 olmuştur. Kültürel farklılıklar, sosyoekonomik durum, dil sorunları ve psikososyal durumları gibi problemlerden ötürü, mülteciler yeterli sağlık hizmetine ulaşamayabilmektedirler. Ülkelerinde yaşanan bu olumsuz süreç ve devamında ülkelerinden ayrılmak zorunda kalmaları, mültecilerin sağlığını şüphesiz olumsuz etkilemektedir. Konuyla ilgili literatür incelendiğinde, mülteci sağlığı üzerine yapılan çalışmaların psikiyatrik ve enfeksiyöz problemler üzerine yoğunlaştığı, plastik cerrahi ve onun özelinde damak-dudak yarıklı hastaların tanı-tedavi süreçleri üzerinde olan etkilerini inceleyen bir çalışmaya rastlanmamıştır. Bu noktada çalışmamızın amacı, kliniğimizde takip ve tedavisi yapılan Suriyeli mültecilere ait demografik, perioperatif ve postoperatif verilerin incelenerek, bu sosyal krizin dudak damak yarıklı hastaların tedavi sürecine olan etkisini incelemektir. Böylece iç savaşın sağlık ayağıyla ilgili sosyal verilerin elde edilmesinin yanında, dudak damak yarıklı hasta grubuna yönelik uygun önlemler alınarak, konuyla ilgili sağlık durumunun iyileştirilmesi söz konusu olacaktır.

Metod: 01.01.2016 – 01.05.2019 tarihleri arasında, kliniğimize başvuran Suriyeli dudak-damak yarıklı mülteci hastaların kayıtları retrospektif olarak hastanemiz veri tabanı ve hasta dosyaları üzerinden taranmıştır. Bu hastaların cinsiyet, tanı, damak onarım tekniği, dudak onarım yaşı, damak onarım yaşı, sekonder cerrahi girişim tipleri ve yaşı, toplam cerrahi sayısı, başvuru sayısı, fistül oranı, ek anomali varlığı ve sendromik tanı durumu açısından taranmıştır.

Bulgular: Yapılan taramalar sonucu çalışmanın kapsadığı zaman diliminde 68 dudak damak yarıklı mülteci kliniğimize başvurmuştur. Mükerrer başvurular ile birlikte, 2019 yılında 18, 2018 yılında 39, 2017 yılında 15 ve 2016 yılında 30 hasta başvurusu olduğu görülmüştür.

Başvuran hastaların %38.2'si kadın %61.8'si erkek hasta olmuştur. Bunların %36.8'i damak ve dudak yarıklı, %33.8'i izole damak yarığı, %7.4'ü ise izole dudak yarıklı olduğu görülmüştür. Hastaların %50'sini primer, %50'sini sekonder hasta grubu oluşturmuştur. Damak onarımı, 6-9 aylıkken gerçekleşen hastaların oranı %7.4, 10-13 aylıkken %10.3, 14-17 arası %2.9, 18-21 ay arası %5.9 ve 22 ay ve üzerinde onarım gerçekleşen hastaların oranı %25 olarak hesaplanmıştır. Ortalama damak onarımı 28.7 aylıkken yapılmıştır. Damak onarım tekniği olarak, hastaların %19.1'inde two flap palatoplasti, %17.6'sında ise dorrance palatoplasti tekniği uygulanmıştır. Hastaların %5.9'u 0-3 aylıkken, %13.2'si 4-7 aylıkken, %7.4'ü 8-12 aylıken ve %5.9'u 13 ay ve üzerinde dudak onarımı gerçekleşmiştir. Ortalama dudak onarımı ise 7.6 aylıkken yapılmıştır. Bir defa ameliyat olan hasta oranı %27.9 iken, iki kez veya daha fazla opere olan hasta oranı %42.7 olmuştur. Poliklinik başvurusu bir kere olan hasta oranı %67.6'dır. Çalışmamızda, fistül oranı %22.1 olarak görülmüştür. Hastaların %2.9'unda ise posterior dehissans gözlenmiştir. En sık eşlik eden anomalinin kardiyak anomali olduğu, en sık gözlenen kardiyak anomalinin ise %8.8 ile patent foramen ovale olduğu görülmüştür.

Sonuç: Suriye'de yaşanan iç savaş durumu, dudak ve damak yarıklı hastaların onarımlarının daha geç yaşta olmasına, takip ve tedaviyi aksatarak komplikasyonların daha fazla görülmesine neden olmuştur. Bu bağlamda söz konusu hasta grubunun demografik, sosyal, ekonomik ve kültürel özellikleri göz önünde bulundurularak, plastik cerrahi ayağında da gerekli sağlık önlemlerinin ve alt yapının sağlanması gerekliliği ortaya konmuştur.

Anahtar Kelimeler: damak, dudak, fistül, mülteci, tedavi, yarık

Mülteci Damak-Dudak Yarıklı Hasta Örnekleri

Damak Yarığı, Dudak Yarığı Ve Fistül Örneği

P-077
Erişkin Hastalar için Poliklinik Koşullarında Hazırlanabilen Nostril Retainer

Burak Özkan, Abbas Albayati, Kadri Akıncı, Ahmet Çağrı Uysal, Nilgün Markal Ertaş
Başkent Üniversitesi Plastik Rekonstrüktif ve Estetik Cerrahi Anabilim Dalı, Ankara

Giriş: Yarık dudak onarımı sonrasında veya yarık dudak burnu revizyon sonrasında çeşitli tekniklerle düzeltilen yarık tarafındaki yayvanlaşmış burun kanadının arzu edilen pozisyonda iyileşmesi, traksiyonel güçlere karşı direncinin sağlanması ve yeterli burun kanadı açıklığının sağlanması konusunda nostril retainerın faydaları tüm plastik cerrahlar tarafından bilinmektedir. Burun kanadının çapına göre silikondan üretilen ve nefes alış verişine müsaade edecek

şekilde üretilmiş klasik nostrill retainer'lar ülkemizde sağlık güvence kapsamında değildir. Bu durum ülkemiz gibi gelişmekte olan ülkelerdeki dar gelirli vatandaşlar tarafından maliyetinin karşılanmasında zorluklara neden olmaktadır. Bu tip durumlarda, ameliyatın başarısının etkilenmemesi, hastanın tedavisinin eksik bırakılmaması için tasarlanmış literatürde özellikle ülkemizden birçok yayın bulunmaktadır. Bu tasarımlara ek olarak bu çalışmada erişkin hastalar için poliklinik koşullarında rahatça hazırlanabilecek nostrill retainer tasarımımız sunulmuştur.

Gereç-Yöntem: 12 veya13 numara silikon idrar sondasının idrar torbası girecek olan konileşen bölümü hastanın burun deliği çapına uygun olacak şekilde kesilir. (Şekil 1) Yarı sertlikte plastikten olan bu kısmın burun iç mukozasına zarar vermemesi için silikon lastik kısmı buruna temas edicek kısımlara göre kesilerek yerleştirilir.(Şekil 2). Bu ürünün kullanıldığı yarık dudak revizyonu ve burnu düzeltilmesi için opere ettiğimiz hastanın preoperatif ve post operatif görüntüleri Şekil 3-4 'teki gibidir.

Tartışma-Sonuç: Nostril retainer burun kanadının arzu edilen çapta kalmasına müsaade etmesi, alar kollapsın engellenmesi amacıyla başta yarık dudak burnu deformitesi olmak üzere, burun kanadını ilgilendiren tüm cerrahilerde kullanılması muhtemel bir üründür. Silikondan üretilen bu malzemenin maliyeti sağlık güvencesi kapsamında dışındadır ve dar gelirli hastalar teminde zorluklar yaşamaktadır. Literatürde nostril retainer bulunamaması veya maliyetinin hasta tarafından karşılanamaması durumlarında kullanılması için nazogastrik sonda, idrar sondası, ofis ataçlarından yapılmış nostril retainer modelleri bulunmaktadır. Bizim ürettiğimiz retainer ise silikon idrar sondasından çok kolay bir şekilde üretilmektedir. Tek burun kanadı içine yerleştirilecek şekilde olması nedeniyle pediatrik yaştan daha çok erişkin popülasyona ve tek burun kanadını ilgilendiren durumlarda uygundur. Bunlar, yarık dudak burnu düzeltilmesi, yarık dudak burun revizyonu cerrahisi veya tümör cerrahisi ve kanat rekonstrüksiyonu vakalarıdır. Kanat çapı ve iç hacminin korunması için dar gelirli hastalarda kullanmak için hazırladığımız bu ürünün faydalı olacağı görüşündeyiz.

Anahtar Kelimeler: yarık dudak, nostril retainer, yarık dudak damak burnu

P-078
Van Der Woude Sendromu'nda Yeni Bir Mutasyon

Alper Ural[1], Fatma Bilgen[1], Seda Çakmaklı[2], Mehmet Bekerecioğlu[1]
[1]Kahramanmaraş Sütçü İmam Üniversitesi, Plastik Rekonstrüktif ve Estetik Cerrahi Ana Bilim Dalı, Kahramanmaraş
[2]Kahramanmaraş Necip Fazıl Şehir Hastanesi, Kahramanmaraş

Giriş: Van der Woude sendromu (VWS) nadir görülen bir otozomal dominant hastalıktır. ilk defa 1845'te Demarquay tarafından literatürde bildirldi ve daha sonra 1954'te Van der tarafından ayrıntılı olarak tarif edildi. Van der Woude Sendromu sendromik orofasiyal yarıkların en sık görülen şeklidir(1,2). Tüm yarık olguların% 2'sini oluşturmaktadır(3) Van der Woude sendromu doğuştan dudak çukurları ile görülür. Bu dudak çukurları dudağın vermillion sınırının paramedian kısmındaoluşur. VWS'de konjenital dudak çukurları yarık dudak ve / veya yarık ile birlikte görülür. Dudak çukurları, dudaklardaki çentiklerin bir üssünde dokuların fiksasyonu ile gelişimin erken evresinde duraksama veya tamamen birleşmesinin başarısız olmasından kaynaklanabilir(4). Herhangi bir yarık olmadan izole dudak sinüsleri sendrom nadirdir. VWS'deki alt dudak fistülleri genellikle asemptomatiktirve tedavisi genellikle cerrahi olarak estetik amaçlı olarak yapılır. Bununla birlikte, bazı durumlarda, hastalar Sulu drenaj veya alt dudak hipotoni şikayeti eşlik edebilir(5). Burada IRF6 geninde yeni bir çerçeve değiştirme mutasyonu bildirilmiştir. VWS'nin genetik yönünün daha iyi anlaşılmasına katkıda bulunabilir.

Olgu: 3 yaşındaki çocuk hasta yarık damak nedeniyle ailesi tarafından bölümümüze getirildi. Muayenede bilateral simetrik alt dudak sinüsleri ve palatal yarık mevcuttu (Şekil 1). Ailesi olmadığını belirtti dudak sinüslerinin enfeksiyonu veya drenajı olmadığını belirtti. Tam zamanında ve normal vajinal yolla doğduğu öğrenildi. Doğum ağırlığı 2900 g idi. Hamilelik sırasında anne herhangi bir ilaç, tütün veya alkol kullanmadı. Ebeveynlerde akrabalık yoktu ancak. Hasta ailede yarık damak ve alt dudak çukurlarına sahip olan tek üyesi idi. Kan analizlerinin sonuçları referans aralıkları dahilinde idi. Van der Woude Sendromundan Sonra(VWS) teşhisi konduktan sonra yarık damak için ameliyata alındı. Palatal yarık için palatoplasti Von Langenbeck tekniği ile opere edildi. Ebeveynlerinin rıza vermemesi sebebi ile dudak sinüsleri eksize edilmedi. Takip süresi 6 aydı.yara problemleri veya fistüller gibi herhangi bir komplikasyon gözlenmedi. Hastada IRF6 geninin dizilim analizini

Şekil 1



Nostril retainerın hazırlanmasında gerekli malzemeler ve tatbik edilişi ve sonucun gösterilmesi

MiSeq Yeni nesil sıralama platformu (Illumina,Inc.) ile gerçekleştirdik. 720 nükleotid pozisyonunda sitozin silinmesi (c.720delC;NM_006147.3) tanımlandı. Prematüre giden bu yeni kare değiştirme mutasyonu stop kodonu (p.M241) heterozigot halde idi. IRF6 genindeki bu mutasyon çeşidi ne Exome Aggregation Consortium'da ne de 1000 Genom veritabanında tanımlı değildi. Bu mutasyon ne de İnsan Gen Mutasyonu Veritabanında bulundu. Burada IRF6 geninde yeni bir heterozigot mutasyon tanımlanmıştır. Van der Woude Sendromu gelişimsel bir hastalıktır ve orofasiyal yarık sendromularının En sık görüleni olup dudak ve damak yarıklarının yaklaşık % 2'sinde gözlenir(6) Van derWoude sendromu tanısı alt dudak sinüsleri ve yarık damak bulguları ile konulmaktadır. Bazı VWS formları yalnızca hastanın dikkatli muayenesi ve yarık birlikteliği ve aile öyküsü ile anlaşılabilir(7) VWS, IRF6 genindeki mutasyonların hastaların %80'inden fazlasında alt dudağın simetrik fistüllere veya çukurlara neden olduğu otozomal dominant bir hastalıktır. IRF6 mutasyonlarının ve polimorfizminin rolü VWS ve sendromik olmayan yarık dudak ve yarık damakta birçok çalışmada gösterilmiştir(8). de Lima ve arkadaşları 307 VWS'li ailede IRF6 dizi analizi yaptılar. VWS'li ailelerin % 68'inde IRF6'da mutasyon buldular. Mutasyonların çoğu protein kısalması veya protein eksikliğiydi(9). Hastamızda belirlediğimiz mutasyon, erken durdurma kodonuna ve protein kesilmesine yol açan framehift mutasyon idi. IRF6 geni 9 eksona sahiptir ve 3 ila 9 arası eksonlar IRF6 nın kodlama eksonlarıdır(10). IRF6 yüksek oranda korunmuş DNA bağlama alanı ve daha az korunmuş bir protein bağlama alanını paylaşan 9 transkripsiyon faktörü ailesindendir. DNA bağlayıcı alanda ve protein bağlanma bölgesindeki farklı mutasyonların IRF6'nın işlevini bozduğu bilinmektedir. Ekson 3 ve 4, DNA-bağlanma alanını kodlarken ekzon 7 ve 8, IRF6'nın protein bağlama alanını kodlar(11). Bizim tespit ettiğimiz patolojik varyant ekzon 7'de idi ve protein kesilmesi mutasyonu ile IRF6'nın protein bağlama alanının fonksiyonunu bu şekilde bozmuş olduğu bulundu. VWS'nin baskın mutasyonunun taşıyıcıları yarıksız dudak pitleri(çukurları) (% 44), yarıkla birlikte dudakta çukurlar (% 26), sadece yarık (% 10) veya ne yarıklar ne de çukurlar (% 20) şeklinde gözlenir(12). Bazen derin sinüslere dönüşebilen bu çukurlar tıbbi bir problemden ziyade çoğunlukla kozmetik bir sorun olarak ele alınır ve yarık damak ameliyatı esnasında müdahalesi yapılabilir. Dudak çukurları bu sendromun en belirgin özelliği olduğu gibi tanı koymada bazen tek bulgu olarak karşımıza çıkar. Alt dudak çukurları genellikle çift taraflıdır ancak tek taraflı veya lokalize olarak santralde yerleşebileceği gibi bazen spontan olarak veya basınçla tükürük sekresyonu da gösterebilir(13). Genellikle orbicularis oris kasından kanallar ile altta yatan minör tükürük bezlerine penetre olarak birleşme eğilimindedirler(14). Bu vakada olduğu gibi bu sendromlardaki çukurlar çoğunlukla asemptomatiktir. Ancak, zaman zaman sulu veya tükürük salgılarının sürekli drenajıyla da karşılaşılabilir. Bu durum hasta için utanç kaynağı yaratan kozmetik bir problem haline döner. Konjenital dudak sinüsleri için eksizyon endikasyonu kozmetik sebepler olmasına karşın pek çok hasta cerrahi tedaviye ihtiyaç duymamakta veya talep etmemektedir(15). Tükrük salgılayan fistüllerin varlığı VWS için esas problem olmasının ötesinde çok daha önemli olan, bu bireylerin çocuklarında yarık damak gelişme ihtimalinin % 67'ye kadar ulaşmasıdır. Bu nedenle tıbbi genetik konsültasyonları büyük önem taşımaktadır(16). Bu çalışmada alt dudakta yarık damak sebebi ile başvurmuş 3 yaşındaki VWS li hastayı ve bu vakada aracılığı ile IRF6 geninde saptanmış yeni bir terminasyon mutasyonunu bildiriyoruz. IRF6'daki bu yeni patojenik varyant gen, VWS'nin genetik yönünün anlaşılmasına katkıda bulunacağını düşünüyoruz. Ailesinde yarık damak veya karışık orofasiyal yarık bulunan hastalarda olan VWS ihtimali düşünülmelidir. Tıbbi genetik konsültasyonu bütün bu bireylerde çocuklarına aktarabilecekleri için mutlaka istenmelidir.

Referanslar

1. Bertin H, Diallo-Hornez G, Isidor B, et al. Surgical management of lower lip pits in Van der Woude syndrome. J Stomatol Oral Maxillofac Surg 2018;119:67–70
2. Van der Woude A. Fistula labii inferioris congenita and its association with cleft lip and palate. Am J Hum Genet 1954;6:244–256
3. Reddy RS, Ramesh T, Vijayalaxmi N, et al. Van der Woude syndrome— a syndromic form of orofacial clefting. J Clin Exp Dent 2012;4:e125–e128
4. Deshmukh PK, Deshmukh K, Mangalgi A, et al. Van der woude syndrome with short review of the literature. Case Rep Dent 2014;2014:871460
5. Capon-Degardin N. Lower lip repair in Van der Woude syndrome. Eur J Pediatr Surg 2003;13:92–96
6. Sudhakara Reddy R, Ramesh T, Vijayalaxmi N, et al. Van der Woude syndrome: a syndromic form of orofacial clefting. J Clin Exp Dent 2012;4:e125–e128
7. Rintala AE, Ranta R. Lower lip sinuses: 1. Epidemiology microforms and transverse sulci. Br J Plast Surg 1981;34:26–30
8. Kondo S, Schutte BC, Richardson RJ, et al. Mutations in IRF6 cause Van der Woude and popliteal pterygium syndromes. Nat Genet 2002;32:285–289

Anahtar Kelimeler: van der woude sendromu, yarık damak, dudak fistülü, genetik anomali

Dudakta pitler

P-079
Yüksek Basınçlı Enjeksiyon Yaralanmalarına Klinik Yaklaşım ve Yeni Bir Algoritma

Erkan Kerem Kaya, Selçuk Yılmaz,
Mustafa Asım Aydın, Selman Hakkı Altuntaş,
Fuat Uslusoy, Dudu Dilek Yavuz
Süleyman Demirel Üniversitesi Tıp Fakültesi Plastik Rekonstrüktif ve Estetik Cerrahi Ana Bilim Dalı, Isparta

El ve parmakların yüksek basınçlı enjeksiyon yaralanmaları nadir görülen ve acil cerrahi gerektiren yumuşak doku travmalarıdır. Nadir görülmelerine rağmen bu tip yaralanmalar boya, dizel, solvent gibi endüstrilerde çalışan işçilerde daha sık izlenmektedir. Yaralanan elde veya parmakta küçük bir giriş deliği şeklinde prezente olan travma aslında yakın takip ve hızlı debridman cerrahisi gerektiren acil bir durumdur. Küçük bir giriş deliğinden enjekte olan materyal nörovasküler pedikül, tendon kılıfları arasından el kompartmanlarına genişçe yayılabilmektedir. Klinik olarak semptomların hafif olması, bening görüntüsünden ötürü hastalar tarafından durum ciddiye alınmaz ve tedavi gecikirse yaygın inflamasyon,

nekroz ve sonuçta amputasyonlarla sonlanabilecek bir tablo oluşmaktadır. Etkilenen dokunun prognozu; enjeksiyon basıncı, enjekte olan materyalin cinsi, sıcaklığı cerrahi müdahaleye kadar geçen süre gibi bir çok faktöre bağlıdır. Cerrahi müdahalede enfekte dokulara debridman, kompartmanların dekompresyonu ve saline çözeltileri ile irrigasyon tercih edilmesi gereken yöntemlerdir. Yeterli debridman ve erken cerrahi müdahale yapılsa dahi travmanın doğasına bağlı olarak ampütasyon oranları %22-48 arasında değişmektedir.

Bu sunumda 2013-2019 tarihleri arasında kliniğimize başvuran 3 adet parmak düzeyine yüksek basınçlı enjeksiyon yaralanması olgusu incelenecektir. Bu olgulardan 2 tanesi işaret parmağı, 1 tanesi baş parmağı içermektedir. Enjeksiyon giriş deliği 2 tanesinde pulpa 1 tanesinde ise PIP eklem düzeyindeydi.Bu 3 vaka enjekte edilen maddeye göre oluşturulmuş algoritmaya göre takip ve tedavi edilmiştir.

Olgu 1 41 yaşında erkek hasta yakın mesafeden sağ el 2. Parmak proksimal falanks seviyesinde volar yüzde jet akımla beton enjeksiyonu oluşmuş. Hasta dış merkezde oral antibiyoterapi ile taburcu edilmiş. Şiddetli ağrı, parmakta uyuşma, şişlik ve hareket kısıtlığı nedeniyle 5 gün sonrasında tarafımıza başvurdu. Hastanın başvuru anında parmakta kapiller dolaşım normal, hipoestezi, orta derece ödem ve hiperemi mevcuttu. Betonun yoğun olarak biriktiği parmak dorsal yüzde 3. Derece yanık mevcuttu. Parmakta aktif eklem hareketleri kısıtlı idi. Hastaya acil olarak cerrahi planlandı. Beton parçaları temizlendi ve nekrotik dokular debride edildi. Parmak dorsal taraftaki yanık eskar bölgesinde de yoğun beton birikintisine rastlanıldı. Yara irrige edildi ve sekonder iyileşme ile takip edildi. Hastanın takibinde 2. Parmak DIP eklemde fleksiyon kısıtlılığı devam etmektedir. Parmaktaki hipoestezi radial tarafta belirgin olmak üzere zaman içinde progresif olarak azalmıştr.Hastaya postop dönemde ROM egzersizleri açısından rehabilitasyon düşünülmüş olup hasta takiplerine düzenli olarak gelememiştir. Parmaktaki açık yaralar sekonder olarak iyileşmiş olup anlamlı bir deformite kalmamıştır.

Olgu 2 36 Y E hasta 03.05.2017 tarihinde yüksek basınçlı kum enjeksiyonu yapan sondaj makinası ile sağ el 1. Parmak pulpa bölgesinde yoğun ağrı, şişlik, kızarıklık şikayetleri ile başvurdu. Hastada yaralanma kliniğine uygun olarak pulpada yanlızca noktasal şekilde giriş deliği mevcuttu. Pulpa bölgesi yumuşak dokularında iskemik görünüm mevcuttu. Hospitalize edilen hastaya IV antibiyoterapi ve tetanoz profilaksisi uygulandı.Elevasyon,analjezi gibi palyatif tedavilerle 4 gün takip edildi. Nekroz seviyesinin oturmasını beklemek amacıyla hasta taburcu edildi. Travma sonrası 15. günde hastaya cerrahi olarak debridman uygulandı. Debridman sonrası primer sütürasyon ile açık yara bölgesi yaklaştırılıp sekonder açık yara takibi yapıldı. Post-op dönemde pulpadaki yumuşuk doku defekti dışında sekel kalmadı. IP eklem rom tam olarak izlendi.

Olgu 3 35 Yaş erkek hasta 19.01.2019 tarihinde sağ el 2. Parmak pulpada yüksek basınçlı pompanın benzin püskürtmesi sonucunda oluşan travma ile başvurdu. Sağ el 2. parmak pulpada ağrı ve şişlik şikayetleri mevcuttu. İlk başvurudan itibaren 2. Parmak distali soluk olarak izlendi ve kapiller dolum mevcut değildi. Diğer hastalardan farklı olarak takiplerde yeterli ağrı palyasyonu sağlanamadı. İskemik ağrı düşünülen hastaya acil cerrahi dekompresyon uygulandı ve takibe devam edildi. 10 gün sonra distal falanksta nekroz oluşması sonrası hastaya güdük onarımı gerçekleştirildi.

Yüksek basınçlı enjeksiyon yaralanmalarında küçük bir giriş deliğinden enjekte olan materyal nörovasküler pedikül, tendon kılıfları arasından el kompartmanlarına genişçe yayılabilmektedir. Klinik olarak semptomların hafif olması, bening görüntüsünden ötürü hastaneye başvuru ve tedavi gecikebilmektedir. Yüksek basınç enjeksiyon yaralanmaları sonrası fonksiyonel sonuç, enjekte edilen materyale ve hacmine, enjeksiyon yerine ve basıncına ve debridman için geçen süreye bağlıdır. Akut tedavide, olgu el cerrahı tarafından acilen değerlendirilmeli, tetanozprofilaksisi ve geniş-spektrum antibiyotikler başlanmalı, enjekte edilen maddenin dokuda yayılımı radyolojik olarak görüntülenmelidir. Çoğu vakada erken dönemde geniş cerrahi debridman ve dekompresyon gerekir. İlk yaklaşımı takiben hızlı fizyoterapi ile olası fonksiyon kaybının önüne geçilmesi gerekmektedir. Literatürde ortak yaklaşım olarak erken cerrahi müdahale debridman ve dekompresyon önerilmesine rağmen günümüzde halen geniş kabül görmüş bir tedavi şeması ya da protokolü yoktur. Bu durumda cerrahın klinik görüşü ve tecrübesi öne çıkmaktadır. Cerrah mevcut durumu değerlendirip en iyi cerrahi sonucu ve en hızlı iyileşme sürecini amaçlayarak hareket etmelidir. Bizim tecrübemize göre yüksek basınçlı enjeksiyon yaralanmalarında klinik sonucu erken müdahaleden çok enjeksiyon basıncı, enjekte edilen maddenin cinsi,miktarı, sıcaklığı, enjeksiyon bölgesi etkilemektedir. Hogan ve arkadaşlarının yapmış olduğu literatür taramasında cerrahinin ertelendiği hastalarda artmış ampütasyon oranlarına rastlanılmadığı tespit edilmiştir. Tek farklılık ise boya, benzin, dizel gibi organik solvent enjeksiyonlarında izlenmiştir. Solvent enjeksiyonu sonrası ilk 6 saatte yapılan cerrahi müdahalede %38,6 saatten uzun müdahalede %58, cerrahi müdahale yapılmayan hastalarda ise %88 amputasyon oranına rastlanmıştır.

Wong ve arkadaşları travmanın şiddetine göre hafif, orta, şiddetli olarak bir tedavi algoritması oluştururken Verhoeven ve Hierner ise enjekte olan materyale göre bir algoritma oluşturmuştur. Bizde kendi tecrübemize göre tablo 1 de mevcut olan ve enjekte olan materyali solventler(boya,dizel,boya çözücü vs.) ve solvent dışı maddeler olarak 2 ye ayırarak bir algoritma takip ettik.

Sonuç olarak erken müdahalenin sadece solvent enjeksiyonları sonrası ampütasyon oranları üzerine anlamlı bir fark oluşturduğu tespit edilmiştir. Diğer tipte hava, su, kum, beton benzeri enjeksiyonlarda ise ampütasyon oranları solvent enjeksiyonlarına göre çok daha düşük seyretmektedir.
Literatürdeki her türlü yüksek basınçlı enjeksiyon yaralanması sonrası akut cerrahi müdahale yaklaşımının sadece solventler için anlamlı olduğu görülmüştür.
Diğer madde enjeksiyonlarında ise sadece kompartman sendromu ve dolaşım bozukluğu düşünüldüğünde erken cerrahi müdahale uygulamak anlamlı olacaktır. Solvent enjeksiyonu ve kompartman sendromu düşünülen vakalar dışındakiler de ise konservatif yaklaşımın ve klinik olarak takibin daha uygun olduğunu düşünmekteyiz. Nitekim bizim takip ettiğimiz kum ve beton enjeksiyonu olan 2 vakada da takip sonrası uzuv kaybı olmaması bu durumu desteklemektedir. Klinik takip sonrası nekroz hatlarının oturması ile yapılan debridmanın daha koruyucu olduğunu düşünmekteyiz. Bu şekilde tekrarlayan debridmanlardan ve cerrahi müdahaleden kaçınılmış olunacaktır. Cerrahiye bağlı ayrıca yaratılmış olan doku hasarı minimale inecek, tedavi ve iyileşme süresi kısalacak ve daha cost-efektif bir tedavi olacaktır.

Anahtar Kelimeler: yüksek basınçlı enjeksiyon yaralanmaları, elcerrahisi, travma

Fotograf 1

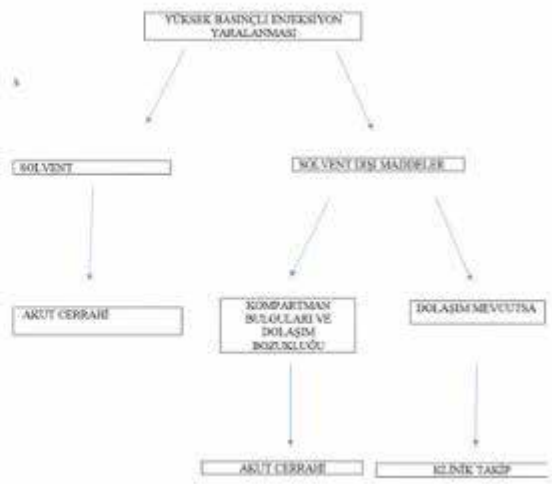

Olgu 2 Pre-op/Post op Sonuçlar ve Tedavi Algoritması

P-080
Bir Vaka Bildirimi: Oblik Tip Amputasyonu Rekonstrüksiyonu Amacıyla Dijital Arter Perforator Flep Kullanımı

Özge Utku, Emre Gunenc, Ramazan Erkin Ünlü, Burak Yaşar, Ahmet Kaplan, Ömercan Yağız Öksüz, Atakan Baş, Çağdaş Duru, Okan Acıcbe
Ankara Şehir Hastanesi, Plastik Rekonstrüktif ve Estetik Cerrahi Kliniği, Ankara

Amaç: Bu çalışmada, oblik biçimli tip amputasyonu vakasında parmak tipi rekonstrüksiyonunda dijital arter perforator flep kullanımı ve sonuçları incelenmiştir.

Çalışma Metodu ve Planı: 26 yaşındaki erkek hastada,araç kapısına sıkışma sonucu meydana gelen sağ el 3. Parmak radial lateral oblik tip amputasyonu mevcuttu. (Tamai sınıflaması zon1) Defektten distal falanksın ekspozisyonu mevcuttu. Kemik yapının intakt ancak açıkta olduğu bu vakada, defektin fleple kapatılması amaçlandı ve bu doğrultuda defekt proksimalinden dijital arter perforator bazlı bir flep planlandı. Flep büyüklüğü 2,5 cm*1,5 cm olarak belirlenip defekt rekonstrükte edildi.

Bulgular: Hastanın postop takibinde uygun elevasyon, sigaradan ve soğuk havadan uzaklaştırma uygulandı. Günlük pansuman ve postop IV antibiyoterapi uygulandı. Takip sırasında flep dolaşımında bozulma izlenmedi. Venöz konjesyon izlenmedi. Hasta postop 2. Günde taburcu edildi. Poliklinik takiplerinde flepte dehissans, cilt nekrozu, enfeksiyon ve diğer başka komplikasyonlar gözlenmedi. Uygun fizik tedavi ile PIP ve DIP eklem immobilizasyonu engellendi ve hasta toplam 4 haftada işe geri döndü.

Sonuç: Dijital arter perforator flep, parmak ucu(tip) amputasyonlarında; tek seansta, kolay uygulanabilirliğe sahip, major dijital arter sakrifikasyonu ve duyu kaybına neden olmayan kullanışlı bir fleptir.

Anahtar Kelimeler: amputasyon, flep, parmak, perforatör

Flep Pedikülünün İntraoperarif Görüntüsü

Flep Pedikülünün İntraoperarif Görüntüsü

P-081
Üst Ekstremite Kompartman Sendromu ve Nekroz Başvuru Zehirli Hayvan Isırığı Olgu Sunumu ve Güncel Tedavi Yaklaşımları

Emre Gunenc, Ramazan Erkin Ünlü, Burak Yaşar, Ahmet Kaplan, Ömercan Yağız Öksüz, Atakan Baş, Çağdaş Duru, Okan Acicbe, Özge Utku
T.C. Sağlık Bakanlığı Ankara Şehir Hastanesi, Plastik Cerrahi Kliniği, Ankara

Giriş: Zehirli hayvan ısırıkları dünya genelinde sık mortalite ve morbiditeye neden olan ve sıklıkla göz ardı edilen konulardan biridir. Sıklıkla karşılaşılan zehirli hayvan ısırıkları içinde yılan, akrep, örümcek, hymenoptera sayılabilir. Bu yaralanmaların klinik sonucu ısırık yerinde basit lokal inflamatuvar cevaptan ani kardiyovasküler kollaps ve ölüme kadar değişen bir spektrumda olabilir. Etkenin bilinmesi tedavinin düzenlenmesi için yol göstericidir. Aynı zamanda sağlık kuruluşuna erken başvuru bu tip yaralanmaların olası yıkıcı etkilerinin önlenmesi adına önemlidir. Uzuv kayıplarına veya diğer vücut bölgelerinde belirgin fonksiyon kayıplarına neden olabildikleri için plastik cerrahi pratiğinde dikkat edilmesi gereken konulardan birisi olmaktadır. Bu çalışmada; kliniğimize ısırılma sonucu ağır lokal ve sistemik bulgular ile başvuran hastadaki tedavi deneyimimizi paylaşarak zehirli hayvan ısırıklarındaki güncel tedavi yaklaşımlarını tartışmayı amaçladık.

Olgu Sunumu: 41 Yaşındaki, erkek hasta acil servise ön kol ve elde şiddetli ağrı, ödem şikayetiyle başvurdu. Öyküsünden hastanın sağ elinin başvurudan 3 gün önce bahçede çalışırken bilinmeyen bir ajan tarafından ısırıldığı, hastanın maruziyet sonrası herhangi bir sağlık kuruluşuna başvurmadığı öğrenildi. Sağ ön kolda ve elde şiddetli ödem, aktif ve pasif hareketle şiddetli ağrı saptandı. Aynı zamanda elin dorsal yüzünde etrafı 0.5x0.5 cm nekroze giriş yarası mevcuttu. Hastaya el ve ön kol kompartman sendromu nedeniyle fasyotomiler yapıldı. Isırık alanı debride edildi. Kültürleri alındı, geniş spektrumlu antibiyoterapi başlandı. Postoperatif klinik tablonun düzelmemesi, ödemin kol-omuz bölgesine yayılması sebebiyle fasyotomiler genişletildi. Nekrotizan fasit tablosu olmayan hastada sistemik bulgular olarak ateş, lökositoz, KCFT bozukluğu görüldü. Kültürlerinde üreme olmadı. Takip eden günlerde tedaviye steroid eklendi, klinik tablo başvurunun 5. Gününde düzeldi. Hastanın ısırık bölgesindeki nekrozun genişlemesi üzerine seri debirdmanlara alındı. Nekroz, hastanın el dorsumu cildinin tamamına yakınına yayıldı. Sistemik bulguların da düzelmesinin ardından kol fasyotomi defektleri primer onarıldı ön kol ve el defektleri ise greftlendi. Greft viabilitesinin sağlanmasının ardından agresif fizik tedavi başlandı. Takiplerinde ek lokal veya sistemik komplikasyona rastlanmadı.

Tartışma: Zehirli hayvan ısırıklarına güncel yaklaşımda havayolu, nefes alma ve dolaşım güvenceye alındıktan sonra alınan detaylı bilgi öykü ile etken saptanmaya çalışılmalıdır. Etkenin saptanması ile hedefe yönelik tedavi yapılarak mortalite ve morbitidenin önüne geçilebilir. Etkenin yılan; örümcek ve zar kanatlı olarak tanımlanması ile antivenom tedaviler uygulanabilir. Tedavide bir diğer önemli nokta tedaviye başlangıç süresidir. Hastalar bilinçlendirilmeli ve zehirli bir etkenle temastan hemen sonra başvurmaları sağlanmalıdır. Bizim vakamızda etken belirsizdi. Ancak giriş deliği etrafındaki nekroz, kültürlerin negatif olması, karaciğer fonksiyon testlerindeki yükseklik ve sistemik semptomların olması yılan ısırığı ile örtüşmekteydi. Ek olarak hastanın temastan 3 gün sonra başvurmuş olması nedeniyle antivenom uygulaması yapılamadı. Erken başvuru ve erken antivenom uygulaması ile venom nötralize edilebilir; kompartman sendromu ve ilerleyici nekrozun önüne geçilebilir. Kendi vakamızda geleneksel tedavilere ek olarak steroid uygulaması yapıldı ancak bu tür olgularda steroid etkinliğinin gösterilmesi için daha fazla çalışmaya ihtiyaç vardır. Unutulmaması gereken bir konu da bir kısım vakada görülen kompartman sendromunun erken teşhisi ve buna yönelik yapılacak erken fasyatominin önemidir. Erken açılan fasyatomi bu tür vakalarda uzuv kurtarıcı olabilir. Ek olarak erken ve sık yapılan debridmanlar da nekrozun yayılmasını önleyerek hastanın uzuv kaybetmesinin önüne geçebilir.

Anahtar Kelimeler: fasyatomi, hayvan, ısırık, kompartman, zehirli

P-082
El Cerrahisi ve Mikrocerrahi Gerektiren İş Kazalarında Gecikmiş Başvurular: Tanımlayıcı Çalışma

Erol Kozanoğlu[1], Fethi Sarper Mete[2]
[1]İstanbul Üniversitesi, İstanbul Tıp Fakültesi, Plastik Rekonstrüktif ve Estetik Cerrahi Anabilim Dalı, İstanbul
[2]Acıbadem Mehmet Ali Aydınlar Üniversitesi, Halkalı Atakent Hastanesi, Plastik Rekonstrüktif ve Estetik Cerrahi Kliniği, İstanbul

Giriş: Gelişmekte olan ülkelerde, iş kazaları halen önemli bir ölüm ve işgöremezlik nedenidir. Amerika Birleşik Devletleri kayıtlarına göre el, iş sırasında en sık yaralanan ve en sık acil tedavisi yapılan organdır. Fakat el yaralanmaları sonrasında, el cerrahisi ve mikrocerrahi tedaviye ulaşamayan gecikmiş olguların da sıklığı yüksektir. Bu çalışmanın amacı, el cerrahisi ve mikrocerrahi gerektiren ve sağlık kuruluşuna geç başvuran, iş kazalarına bağlı yaralanmaların epidemiyolojik olarak değerlendirilmesidir.

Hastalar ve Yöntemler: Mart 2017 ile Ocak 2019 tarihleri arasında polikliniğimize elektif acil şartlarda başvuran iş kazası hastalarının dosyaları ve elektronik kayıtları retrospektif olarak incelendi. İş kazası sonrasında, nihai el cerrahisi ve mikrocerrahi tedavileri öncesinde deri onarımı yapılmış veya sadece atel ile takip edilmiş hastalar gecikmiş başvuru olarak tanımlandı. İş kazasının olduğu gün içinde başvuran olgular ve el cerrahisi ve mikrocerrahi gerektirmeyen olgular çalışmaya dahil edilmedi. Tüm dosyalar; hastaların yaşı, cinsiyeti, çalıştıkları sektör, baskın el durumu, yaralanma mekanizması, yaralanma sonrası geçen süre, yaralanma sonrası diğer merkezlerde yapılmış olan tedaviler, yaralanan organlar, yapılan ameliyat türü, onarılan yapılar, ameliyat sonrası fizik tedavi gereksinimi ve takip süresi açısından gözden geçirildi. Bu değerler kayıt edilerek ortalama değerler hesaplandı.

Sonuçlar: Mart 2017 ile Ocak 2019 tarihleri arasında, iş kazası sonrası el cerrahisi ve mikrocerrahi gereksinimi olan 6 hasta gecikmiş şekilde polikiniğimize başvurmuştur. Hastaların ortalama yaşı 37,3'tür (24 - 54 yaş). Dört hasta erkek iken iki hasta kadındır. Hastaların tümünde sağ el baskınlığı saptanmıştır. Dört hasta sanayii işçisi iken bir hasta sağlık çalışanıdır ve bir hasta da turizm sektöründe çalışmaktadır. Dört hastada kesici alet yaralanması görülmüşken iki hastada ezilme yaralanması görülmüştür. Ezilme yaralanması geçirmiş olan iki hasta da sanayii işçisidir. Dört hastada sol el yaralanmışken bir hastanın sağ eli ve bir hastanın da yüz sol yarımı yaralanmıştır. Dört hastada ilk tedavi olarak primer deri onarımı yapılmışken iki ezilme hastasında atelleme yapılmıştır. Hastaların yaralanmaları ile nihai tedavileri arasında geçen süre ortalama 47 gündür (5 - 105 gün). Bir ekstensor tendon, 2 fleksor tendon, 1 digital sinir, 1 fasyal sinir ve 2 median

sinir hasarlanmıştır. Altı hastanın dördünde (% 67) sinir yaralanması ve mikrocerrahi gereksinimi olmuştur. Hiçbir hastada damar yaralanması görülmemiştir. İki hastada tenorafi, 2 hastada nörorafi ve iki hastada da eksternal ve internal nöroliz yapılmıştır. Tüm hastalar ameliyat sonrası fizik tedavi birimi tarafından tedavi programına alınmıştır. Hastaların ortalama takip süresi 6,5 aydır (1 – 13 ay).

Tartışma: Genel Sağlık Sigortası Kurumu'nun kayıtlarına göre, son on yılda ülkemizde iş kazaları oranı azalmaktadır. Buna rağmen iş kazaları halen ciddi bir işgöremezlik nedenidir. İş kazası mağdurlarının büyük çoğunluğu otuz beş yaş altı sanayii çalışanı erkeklerdir ve çalışmanın sonuçları, bu açılardan literatür ile uyumludur. Önceki bir çalışmada, sağ el baskınlığı olan hastaların % 36'sı sol elini yaralarken bu çalışmada sağ el baskınlığı olan hastaların % 66'sı sol elini yaralamıştır. Aynı çalışmada, hastaların % 10'u ezilme yaralanmasıyken % 59'u kesici alet yaralanmasıdır. Bu çalışmada, hastaların % 33'ü ezilme yaralanmasıyken % 67'si ise kesici alet yaralanmasıdır. Bu veriler arasındaki fark, çalışmaların hasta sayıları arasındaki farktan ve bu çalışmadaki hastaların sadece geç başvuruları içeriyor olmasından kaynaklanabilir. El ve el bileği düzeyinde en sık görülen yaralanma türü amputasyonlar olmasına rağmen, bu çalışmada sinir yaralanmaları en sık olarak saptanmıştır. Amputasyon ve damarsal yaralanmaların acil şartlarda tedavi edilmesi ve gecikmiş döneme kalmaması, literatür ile bu çalışma arasındaki farkı açıklamaktadır.

Sonuç: İş kazaları sonrası erken dönemde tüm birincil onarımların yapılması ve erken fizik tedavinin başlanması gereklidir. Kamuda ve özel sektörde, el cerrahisi ve mikrocerrahi hizmeti sunumu olmasına rağmen, sözkonusu yaralanmaların nihai tedavilerinde halen gecikmeler görülmektedir. Hasta işçi ile sağlık hizmetinin zamanında buluşabilmesi için, el cerrahisi ve mikrocerrahi gerektiren yaralanmalar konusunda hem işçilerde hem de sağlık çalışanlarında farkındalık yaratılmalıdır. Bu sayede, hastaların doğru tedaviyi verebilecek hekim ve merkezlere ulaşması sağlanabilir.

Anahtar Kelimeler: el cerrahisi, gecikmiş başvuru, iş kazası, mikrocerrahi, sanayii

Şekil 1

Yaralanma sonrası ikinci ayında olan bir ezilme olgusunda tromboze persistan median arter görülmektedir.

P-083
Degloving Yaralanmalarında Dabigatran ve Fondaparinuksun Etkinliği, Deneysel Bir Çalışma

Alper Ural[1], Fatma Bilgen[1], Duygun Altıntaş Aykan[2], Abdulkadir Yasir Bahar[3], Mehmet Bekerecioğlu[1]
[1]Kahramanmaraş Sütçü İmam Üniversitesi Tıp Fakültesi, Plastik Rekonstrüktif ve Estetik Cerrahi Ana Bilim Dalı, Kahramanmaraş
[2]Kahramanmaraş Sütçü İmam Üniversitesi Tıp Fakültesi, Tıbbi Farmakoloji Ana Bilim Dalı, Kahramanmaraş
[3]Kahramanmaraş Sütçü İmam Üniversitesi Tıp Fakültesi, Patoloji Ana Bilim Dalı, Kahramanmaraş

Sıyrılma yaralanmaları, derinin ve deri altı dokunun travmatik avulsiyonu, altta yatan derin fasya ile birlikte tanımlanan bir yumuşak doku hasarıdır. Dermal vasküler pleksus ciltte bulunur ve degloving yaralanma tipinde damarların deriden ayrılması nedeniyle zarar görür. Yıpranma yaralanmaları çoğunlukla, taşıtların tekerlekleri veya motosiklet kazaları gibi yüksek sürtünme hızını oluşturan dairesel nesnelerle ekstremite temasından kaynaklanan kesme kuvvetlerinden kaynaklanır [1]. Bu yaralanmalar üç tipe ayrılmıştır. Tip 1, altta yatan derin yumuşak dokuların korunduğu saf avülsiyon hasarını tarif eder. Tip 2'de, kaslar ve fasyalar gibi derin yumuşak dokuların da hasarı söz konusudur. Tip 3 ise en şiddetli tiptir. Yüzeysel cildin hasarına ek olarak derin yumuşak dokulara ve hatta kemiklere transfer olur, bu da yumuşak doku ve bağ dokusunda farklı hasarlara neden olur [2]. Degloving yaralanmalarının en sık görülen yerleri ekstremiteler, özellikle alt ekstremitelerdir; ancak gövde ve sefalik bölge gibi vücudun diğer bölgelerinde de görülebilir [3]. Bu tür yaralanmaların yanlış yönetilmesi, avülsasyonlu deri flepinde tam kalınlıkta nekrozun gelişmesi ile, uzuv kaybı veya hatta daha da kötüsü ölümle sonuçlanır [4]. Sıyrılma hasarı için tedavi çoğunlukla avülsiye olmuş flebin tekrar orijinal pozisyonuna getirilerek dikilmesidir. Bu tedavi diğer seçeneklerden daha hızlıdır ve cilt kapsamının yerel özellikleri korunabilir. Bununla birlikte, yeniden konumlandırılan kapağın total veya parsiyel nekrozu sıklıkla ortaya çıkabilir [5]. İnsanlarda degloving yaralanmaları ile ilgili çalışmaların çoğu kesitsel, tanımlayıcı çalışmalar veya vaka raporlarından oluşmaktadır. Koagulasyon kaskadını engelleyen farmakolojik ajanların kullanımı, tekrar adapte edilen fleplerin canlılığını artırarak avülsiyon yaralanması olan hastalar için faydalı olabilir. Dabigatran, oral yolla verilen, doğrudan bir trombin inhibitörü olan yeni bir antikoagülandır [6]. Dabigatran, fibrinojenin fibrine dönüşümünü önler ve böylece trombüs oluşumunu inhibe eder [7]. Fondaparinuks sodyum, antitrombin III'ü seçici olarak bağlayan yeni bir sentetik antikoagülan ilaç sınıfıdır. Bu yolla koagülasyon kaskadındaki faktör Xa'yı spesifik olarak inhibe eder [8]. Pıhtılaşma kaskadı içinde benzer bir etki mekanizmasına sahip olan fondaparinuks ve oral ilaç dabigatranının, yara iyileşmesi üzerinde yararlı etkileri olabileceği ve mikro dolaşımı kolaylaştırarak ve mikro trombüs oluşumunu önleyerek sıçanların kuyruklarında avülsiye olmuş cildin hayatta kalmasını iyileştirebileceğini varsaydık. Bildiğimiz kadarıyla, bu yeni antikoagülanların degloving hasarı üzerindeki etkinliğini değerlendirmek için daha önce yapılmış herhangi bir çalışma yoktur. Bu nedenle, bu deneysel çalışmada, yeni antitrombotik ajanlar olan fondaparinuks ve dabigatran'ın sıçanlarda avülsiyon hasarı üzerindeki etkinliğini değerlendirdik.

Çalışma Tasarımı Vücut ağırlığı 260-300 g olan 24 erkek Wistar-albino sıçan eşit ve rastgele 3 gruba ayrıldı (grup başına n = 8). Hayvanlar, 12 saat aydınlık / karanlık döngüsünde ve sıçan yemi ve su ad libitumuna erişimle 22°C ortam sıcaklığında ve% 60 ± 5 nemde ayrı kafeslerde tutuldu.

Tüm gruplarda sıçanların kuyruğunda bir degloving avülsiyon yaralanma modeli geliştirildi. 20 dakika sonra, avülsiye edilmiş flepler geri yerine dikildi. Birinci grup kontrol grubu idi ve intraperitoneal olarak 0,5 ml salin uygulandı (i.p). İkinci grupta 10 gün boyunca günde bir kez 0.3 mg / kg fondaparinuks uygulandı. Üçüncü grupta, 10 gün boyunca gastrik gavaj yoluyla günlük 30 mg / kg dabigatran uygulandı. Derinin rengi ve yaranın durumu 10 gün boyunca günlük olarak incelendi. İşlemlerin sonunda, sıçanlar servikal dislokasyon ile sakrifiye edildi.

Deney Prosedürü Cerrahi yöntem, Oztuna ve ark.'nın [9] bildirdiği degloving yaralanma modeline dayanarak uygulandı. Deri ve deri altı dokular, kuyruğun tabanına distal olarak 5 cm distalde kesildi. Daha sonra, başparmaklar ve işaret parmağı kullanılarak, insizyonun distal ucundaki kuyruğa ılımlı bir manuel kuvvet uygulandı. Derinin 4 cm uzunluğunda avülsiyonu ve altta yatan tendon ve vasküler dokudan deri altı dokunun ayrılması sağlandığında, avülsiyon ve çekme kuvveti sonlandırıldı (Şekil 1). Yaralanmadan yirmi dakika sonra insizyonun uçları tekrar yaklaştırıldı ve 4/0 vicril dikiş materyali kullanılarak dikildi.

Tartışma: Degloving hasarı, travmatik mekanizmalarla birlikte meydana gelen nörovasküler yapılardaki hasara bağlı olarak diğer yaralanmalardan ayrılmaktadır. Avülsiye olmuş derideki vasküler ayrılma, kan desteğinin ayrılmasından dolayı nekrozla sonuçlanır. Saf avülsiyon hasarı tendonlar, kemikler ve eklemler gibi altta yatan anatomik yapıları sağlam kalmış olan bir avülsiyondur. Deri ve deri altı dokular ciddi şekilde hasar görür ve altta yatan fasya ve kaslardan ayrıdır. Bu tür yaralanmalarda en sık kullanılan teknik, avulsiye kısmın debridmanı ve defekti kaplamak için sıyrılmış olan flepten elde edilen tam kalınlıkta deri grefti ile rekonstrüksiyondur [2]. Bu çalışmada antikoagülasyonun yara iyileşmesi üzerinde yararlı etkileri, mikro dolaşımın kolaylaştırılması ve mikro-trombüs oluşumunu önleyerek avulsye olmuş deri flebinin yaşamını iyileştirmesi üzerinde faydalı olabileceği hipotezi ile etkileri bu alanda henüz araştırılmamış olan fondaparinuks ve dabigatranı kullandık. Fondaparinux, ortopedik cerrahide venöz tromboembolizmi önlemede etkinliği ve güvenliği kanıtlanmış faktör Xa'nın sentetik ve seçici bir inhibitörüdür. Son zamanlarda yapılan birkaç çalışmada, fondaparinux'un postoperatif venöz tromboemboli ve venöz konjesyona bağlı flep yetmezliğinin önlenmesinde etkili olduğu gösterilmiştir [10,11]. Yeni bir antikoagülan olan Dabigatran, fibrinojenin fibrine dönüşümünü önleyen ve böylece trombüs oluşumunu inhibe eden doğrudan bir trombin inhibitörüdür. Dabigatran, FDA tarafından derin venöz tromboz ve / veya pulmoner emboli tedavisi ve venöz tromboembolizm profilaksisi için onaylanmıştır. Tahmin edilebilir farmakokinetik ve farmakodinamik profili vardır; bununla birlikte bilinen gıda etkileşimleri yoktur ve genetik metabolizma varyasyonları yoktur [12].

Bu araştırmanın bazı kısıtlamaları vardı. İlk önce, farklı dozlarda dabigatran ve fondaparinux kullanmadık. Önceki deneysel çalışmalara dayanarak dozları uyguladık. İkincisi, cilt degloving yaralanması yaratırken her seferinde aynı büyüklükteki manuel kuvvetin tekrarlanması zordur. Gruplar arasındaki değişkenliği önlemek için standart büyüklükte degloving kuvveti üreten bir sistem veya bir araç oluşturmak daha iyi yarar sağlayacaktır. Son olarak dabigatran ve fondaparinux'un etkinliğini sadece derin yumuşak dokular, kemik kırıkları veya herhangi bir ezilme hasarı içermeyen tip 1 degloving yaralanma modeli için araştırdık. Bu nedenle, bu çalışmadaki sonuçların doğrudan tip 2 ve tip 3 degloving yaralanmaları ile ilgili olarak düşünülmesi uygun değildir.Degloving yaralanmalarda mümkün olan her durumda perforatör onarımı uygulanmalıdır veya denenmelidir. Perforatör bulunamayan ya da onarılamayan Tip 1 degloving yaralanmalarda fondaparinuks ve dabigatran sağ kalımı arttırabilir.

Sonuç: Sonuç olarak, fondaparinux ve dabigatran'ın degloving yaralanmalarındaki uygulanabilirliği ve iyileşmesi üzerinde olumlu etkileri olduğunu gösterdik. Fondaparinux ve dabigatran, sıçan kuyruğu modelinde cilt degloving yaralanmalarının sağkalımını anlamlı ölçüde artırarak başarılı olmuştur. Bu sonuçların insanlarda uygulanabilir olup olmadığını değerlendirmek için ileri çalışmalar gereklidir. Bu farmakolojik ajanların göstermiş olduğu sonuçlar ile degloving yaralanmalarında cilt flep nekrozunun önlenmesine yardımcı olabileceğine inanıyoruz. Gelecekteki çalışmalar, farklı ilaç dozları ile diğer tedavi protokolleri kullanılarak tasarlanmalı ve bu ilaçların klinik uygulamadaki etkinliğini klinik çalışmalar ile desteklenmelidir.

Anahtar Kelimeler: alt ekstremite, avülsiyon yaralanmaları, degloving yaralanmaları, travma

Deneklerin avülsiye edilmiş kuyruklarının 7.gün morfolojileri

üst resim: Fondaparinuks uygulanmış sıçan kuyruğu orta resim:Serum fizyolojik uygulanmış sıçan kuyruğu alt resim:Dabigatran uygulanmış sıçan kuyruğu

P-084
Kapalı Drenaj Sistemi ile Tenosinovit Tedavisi

Uğur Öner, Yakup Çil, Mehmet Sönmez, Murat Enes Sağlam, İpek Allı, Kübra Bi, Ramazan Erkin Ünlü
Ankara Bilkent Şehir Hastanesi, Ankara

Amaç: Fleksör tenosinovit elde önemli morbidite yaratabilecek nispeten nadir görülen el enfeksiyonu durumudur. Fleksör kılıf içinde apse şeklinde ortaya çıkan bu durum minör bir travma sonucu meydana gelebilir. Erken tanı ve uygun bir tedavi yönetimi ile önemli bir fonksiyonel kısıtlılık yaratmadan tedavisi mümkündür. Bu

çalışmada fleksör tenosinovit tedavisinde kapalı drenaj sisteminin kullanılmasını değerlendirdik.

Yöntem-Gereçler: 42 yaşında erkek hasta 10 gün önce sol el 2. parmak distal falangeal bölge pulpasında kesici alet ile yaralanma sonrası kliniğimize kabul edildi. Öz geçmişinde ek hastalığı olmayan hastanın muayenesinde sol el 2. parmağının şiş, hassas, fleksiyon postüründe olduğu ve pasif ekstansiyonda ağrı olduğu görüldü. Hastada Kanavel ' in 4 kardinal işaretide mevcuttu. Hastanın sol el 2. parmak distal falangeal pulpasında yaklaşık 1 x 1 cm büyüklüğünde fistül ağzı olduğu muayene edildi. Hasta fleksör tenosinovit tanısı ile klinik takibe alındı. Seftriakson ve metronidazol antibiyoterapisi başanarak hastaya drenaj planlandı. 6 F kalınlığında 20 cm uzunluğunda santral venöz kataterin distal 10 cm lik kısmına 18 G enjektör ucu ile 3 adet delik açıldı. Distal palmar kıvrımdan 1 cm lik insizyon ile girilerek katater A1 pulley altından fleksör kılıf içerisine yollandı. Fleksör kılıf seftriakson ve iztonik sodyum solüsyonu ile yıkandı. Hastaya 1 hafta boyunca günde 2 defa izotonik sodyum solüsyonu ile yıkama yapıldı. Antibiyotik tedavisi devam etti.

Bulgular: Hastanın klinik takibinde şişlik ve hasasiyetin azaldığı görüldü. Pasif ekstansiyonda ağrı semptomları tamamen ortadan kalktı. 1 hafta sonra drenaj sistemi çıkarıldı. Erken dönemde el fizyoterapisi başlandı. Yaklaşık 4 hafta sonrasında fistül ağzının iyileştiği görüldü.

Sonuçlar: Fleksör tenosinovitin ilk tedavisini antibiyotik, drenaj ve cerrahi debridman oluşturmaktadır. Drenaj yöntemi olarak pratik ve ucuz bir şekilde santral venöz kataterden drenaj sistemi kurulabilir. Hastalara erken dönemde el fizyoterapisi ile birlikte önemli morbidite bırakmadan fleksör tenosinovitin tedavisi yapılabilir.

Anahtar Kelimeler: Fleksör Tenosinovit, El Enfeksiyonları, Kapalı Drenaj Sistemi

resim 1

katater-intra-op

P-085
Homodigital Flep ile Parmak Ucu Yumuşak Doku Defekti Onarımı

Yakup Çil, Uğur Öner, Murat Enes Sağlam, İpek Allı, Kübra Bi, Ramazan Erkin Ünlü
Ankara Bilkent Şehir Hastanesi, Ankara

Amaç: Parmak ucu yaralanmaları fonksiyonel ve estetik sonuçları bakımından oldukça önem taşıyan yaralanmalardır. Parmak ucu yaralanmalarında kliniğimizde kullandığımız homodogital nörovasküler ada flebi ile ilgili deneyimlerimizi paylaşmayı amaçladık.

Yöntem-Gereçler: 2017 Nisan - 2019 Nisan yılları arasında yaklaşık 2 yıllık süreçte 11 hastada homodigital nörovasküler ada flebi ile parmak ucu rekonstrüksiyonu yapıldı. 11 hastanın 9 tanesi erkek, 2 tanesi kadındı.

Hastaların yaş ortalaması 30,3 tü (38 – 21). 10 hastada Tamai klasifikasyonuna göre zon 1 bölgesinde amputasyon mevcuttu. 4 hastada 2. parmak, 3 hastada 3. parmak, 3 hastada 4. parmak pulpalarında doku defektleri mevcuttu. 10 hastada kemik ekspozisyonu mevcuttu. 1 hastada sol el 2. parmak radyal yarında orta falanks düzeyinde yumuşak doku kaybı mevcuttu. Hastaların parmak ucu duyusu 2 nokta diskriminasyon testi ile değerlendirildi.

Bulgular: Flepler 1 hasta dışında ulnar taraf digital arter ve digital sinir tabanlı olarak planlandı. Flep boyutları defekt büyüklüğü göz önüne alınarak planlandı. Fleplerin ortalama büyüklüğü 2 x 1 cm olarak eleve edilip parmak ucu yumuşak doku defekleri onarıldı. Donör alanlar primer onarıldı. Fleplerde takip süresi boyunca herhangi bir sorunla karşılaşılmadı. Operasyon sonrası erken ve geç dönemde hastaların parmak uçlarında duyu problemi görülmedi. Iki nokta diskriminasyon testlerinde ortalama 8,1 mm idi.

Sonuçlar: Homodigital flepler parmak ucu yaralanmalarında oldukça kullanışlı fleplerdir. Flep elevasyonu pratik bir şekilde uygulanıp parmak ucu defektleri kabul edilebilir estetik sonuçlarla onarılabilir. Fonksiyonel ve estetik olarak homodigital fleplerin parmak ucu yaralanmalarında kullanışlı olduğu düşüncesindeyiz.

Anahtar Kelimeler: Homodigital Flep, Parmak Ucu Yaralanmaları, Yumuşak Doku Defekti

resim 1

pre-op, intra-op, post-op

P-087
Beş Yıllık Malign El Tümörleri Tecrübemiz

Batıbey Batmacı, Harun Erbek,
Semih Tiber Menteşe, Türkay Gökeri, İlker Üsçetin,
Ayşin Karasoy Yeşilada
Okmeydanı Eğitim ve Araştırma Hastanesi, Plastik Rekonstrüktif ve Estetik Cerrahi, İstanbul

Giriş: Elde yer alan lezyonların %95' i benign lezyonlardır. Premalign lezyon olarak en sık aktinik keratoz ve atipik nevüs görülür. Ancak %5 kadarı malign lezyonlardır. Malign tümörleri primer kaynaklı ve metastatik tümörler olarak ikiye ayırabiliriz. Primer kaynaklı tümorlerin çoğu ciltten kaynaklanır(bcc, scc malign melanom) geri kalan kısmı yumuşak doku(sarkom) ve kemikten (osteosarkom) köken alır. Metastatik tümörler ise sıklıla meme, tiroid, akciğer, böbrek ve kolonda yer alan primer tümörlerden kaynak alır. Literatür verilerine göre Maling olan tümörlerin ortalama %75-90' ı ciltten kaynaklanan tümörlerdir. El ve el bileğinde en sık görülen malign tümörler skuamöz hücreli kanser ikinci sıklıkta ise bazal hücreli kanserdir. Sıklıkla el dorsumunda kronik güneşe maruz kalan alanlardan gelişir. Anamnez alırken hastaya kutanöz malignite öyküsü, yoğun güneş ışığına maruz kalma veya çocukken güneş yanığı, kimyasal ve iyonlaştırıcı radyasyona maruz kalma, travma, geçirilmiş enfeksiyonlar hakkında sorular sorulmalıdır. Hasta ayrıca gut, sedef hastalığı ve romatoid artrit gibi romatolojik durumlar sorgulanmalıdır. Tüm kronik yaralar ve enfeksiyonlarda maligniteye zemin hazırlarlar bu tür hastalarda olası bir maligniteyi atlamamak için biyopsi yapılmalıdır. Hastanın yaşı da ayrıca sorgulanmalıdır. Örnek vermek gerekirse kemik kistleri adölesan ve genç erişkinlerde, metastatik tümörler ve primer cilt kaynaklı tümörler genelde 50 yaşından sonra görülür. Ayrıntılı fizik muayene önemlidir. İnspeksiyonda lezyonun rengi, çapı, sınırları, ülser olup olmaması, fiksasyonu, tendon hareketleriyle ilişkisi, pulsatil olması önemlidir. Elin ve parmakların ayrıntılı duyu, dolaşım ve hareket muayenesi kesinlikle yapılmalıdır. Cubital ve aksiller lenf nodları palpe edilmelidir. Ayrıca takipli hastalarda fotoğraflama lezyondaki değişimin takibi açısından önemlidir Görüntüleme olarak tüm lezyonlara olası kemik ilişkisi açısından direkt grafi çekilmelidir. Yumuşak doku kaynaklı tümörlerde gold standart görünteleme yöntemi MR, kemik kaynaklı tümörlerde ise BT'dir. Ciltten kaynaklanan tümörlerle ilgili ise dermatoskopi ile inceleme yapılması ayrıcı tanıda etkilidir fakat insizyonel veya eksizyonel biyopsi gold standarttır. Tedavi protokolleri üzerinde net bir konsensüs sağlanamamış olsada birinci önceliğimiz küratif tedaviyi sağlamak daha sonrasında fonksiyonel yeterliliği korumak olmalıdır. Kür sağlamak için ilk seçenek ise cerrahidir. Eksizyonu münkünse longitudinal planlamak fonksiyon korumaya yardımcı olacaktır. Bcc için yaygın kanı 2 mm sınırla eksizyon yapılması yönünde, Scc içinse tümörün derinliği eksizyon sınırını değiştirebilir. malign melanom için: in situ MM 2-5 mm cerrahi sınırla, 1-2 mm derinlikte olanlar için 1-2 cm,2-4 mm derinlikte olanlar için 2-3 cm, 4 mm daha fazla invazyon gösteren 3 cm cerrahi sınırla eksizyon yapılmalıdır. Scc,malign melanom, sarkom ve malign kemik tümörü hastalarına preop metastaz açısından aksiller usg, pet-ct, SLNB yapılmalıdır. Cerrahi sonrası multidisipliner bir yaklaşımla KT, RT tedavileri başlanabilir.

Materyal Metod : Bu çalışmada 2015-2019 yılları arasında kliniğimize başvurmuş olan malign el tümörü tanılı 11 hasta retrospektif olarak incelendi. Bu hastaların demografik özellikleri, lezyonun yerleşim yeri, yapılan tedavi, sonrasında KT /RT tedavisi almaları ve nüks olup olmaması incelendi. Literatür verileriyle kıyaslandı.

Sonuç ve Tartışma: Demografik olarak incelediğimizde 11 hastanın 7'si erkek(%63),4'ü kadın(%37), yaş aralığı 49 ile 87 arasında değişmekte kadınların yaş ortalaması 59.7, erkeklerin yaş ortalaması 70.1 olarak bulunmuştur. Bu bilgiler genel literatür bilgisiyle örtüşmektedir. Mesleki açıdan kadın hastaların biri ev hanımı, biri tekstilde çalışıyor, biri ise tekvandocudur. Erkek hastaların 6'sı mesleki açıdan güneş ışığıyla direkt temas halinde bu kişilerin 4 ü tarım işçisi 2'si uzun yol sürücüsü 1'i ise ofis çalışanıdır. Demografik olarak bakıldığında kadın ve erkeklerde tümoral kitlenin görülme yaşı yakın bulunmuştur. Hastanede kalış süresi 3 ile 82 gün arasında olup, ortalama 11,4 gün hastanede kalmışlardı

Kaynaklar

1. Benign and malignant tumors of the hand Justin M. Sacks, Kodi K. Azari, Scott Oates, and David W. Chang, Plastic Surgery Volume 6 Hand and Upper extremity,4. Edition7
2. Characteristics, Management Techniques, and Outcomes of the Most Common Soft-Tissue Hand Tumors A Literature Review and Our Experience Massimiliano Tripoli, PhD, Adriana Cordova, MD, and Francesco Moschella, MD; Annals of plastic surgery volüme 79(6) pgs 521-632,e37-e44 december 2017-558-565

Anahtar Kelimeler: el, tümör, malign

P-088
Yaygın Akut El Enfeksiyonları: 15 Olgunun Retrospektif Analizi

Ayberk Akçay, Harun Erbek, Batıbey Batmacı,
İlker Üsçetin, Ayşin Karasoy Yeşilada
S.B.Ü Okmeydanı Eğitim ve Araştırma Hastanesi, Plastik Rekonstrüktif ve Estetik Cerrahi, İstanbul

Giriş-Amaç: El günlük aktiviteler arasında kolaylıkla yaralanabilir. Her travma, özellikle delici kesici alet yaralanmaları patojenlerin dokuya inokülasyonu ile sonuçlanabilir. Enfeksiyon sıklıkla dermis hasarı sonucu ortaya çıkar. Enfeksiyon selülitte olduğu gibi superfisal kalabilir veya paronişi ve felonda olduğu gibi lokalize olabilir.

Gereç-Yöntem: Çalışmaya Ocak 2014 ile Ocak 2019 arasında hastanemize el ya da el parmaklarında başlıca ağrı, ödem ve kızarıklık şikayetleri ile başvuran gerekli muayene ve tetkikleri yapılarak el enfeksiyonu tanısı altında müdahalesi yapılan ve tedavi edilen 15 olgu retrospektif olarak incelenerek dahil edilmiştir. Hastaların demografik özellikleri, ilk başvuru şikayetleri, lezyonların eldeki yerleşim yerleri, yaralanma etiyolojisi, komorbiditeler, yapılan girişim ve operasyonlar, görüntüleme ve laboratuvar tetkikleri, kültür sonuçları ve fonksiyonel sonuçlar geriye yönelik gözden geçirildi.

Bulgular: Olguların yaşlarının ortalaması 52.2(32-82 yaş) yıl olup, hastaların %66.6 (n=10) sı erkek, %33.3 ü(n=5) kadındı. Şikayetler başladıktan sonra hastaların hastaneye başvurması için geçen süre ortalama 4 gün idi. Çalışmaya dahil edilen tüm hastalar hospitalize edilerek takip edilmiş. Postoperatif takip süresi ortalama 6 ay olarak saptanmıştır.

Tartışma ve Sonuç: Modern antibiyotiklere rağmen çok çeşitli mikroorganizmaların etken olabildiği el enfeksiyonları sorumlu ajandan bağımsız olarak ciddi morbidite ve uzun dönem sekel kaynağı olmaya devam etmektedirler. Çoğu el enfeksiyonları sıklıkla ihmal edilen minör yaralanma

sonucudurlar. Terapinin etkinliğini zorlayan diabet, artrit, immünsupresyon gibi ilişkli medikal durumları saptayan tam bir öykü ve fizik muayene gereklidir. Ağır komplikasyonların önlenmesi için erken tanı ve agresif cerrahi ve medikal tedavi kombine edilerek kullanılmalıdır.

Anahtar Kelimeler: El, Enfeksiyon, Akut

P-089
Kliniğimizde 2015-2019 Yılları Arası Sinir Grefti ile Onarım Sonuçlarımız

Semih Tiber Menteşe, Mert Canlı, Özlem Çolak, Batıbey Batmacı, Ayşin Karasoy Yeşilada
Okmeydanı Eğitim ve Araştırma Hastanesi, Plastik Rekonstrüktif ve Estetik Cerrahi Kliniği, İstanbul

Giriş: Sinir onarımlarında, etiyolojiden bağımsız olarak sağlıklı sinir uçlarının gerimsiz onarımının mümkün olmadığı durumlarda, öncelikli olarak sinir greftleri ile onarım tercih edilmektedir. Sinir grefti donörü olarak en çok medial ve lateral antebrakial kütanöz sinir, superfisiyal radial sinir ve sural sinir kullanılmaktadır. Sinir onarımı öncesi dönemde dikkatle yapılan planlama ve uygun ölçümler sayesinde, özellikle her bir sinirin greft ile onarıma ihtiyaç duyduğu çoklu sinir kesilerinde ideal ve yeterli bir şekilde onarımı sağlayanacaktır (1).

Materyal-Metod: Kliniğimize 2015-2019 yılları arasında başvuran, primer onarım sonrası gelişen fibrosis/nöroma eksizyonu ya da geç onarım gibi nedenlerle sinir grefti gereken hastaların tedavi yaklaşımları ve postoperatif dönemde görülen iyileşme miktarları karşılaştırıldı.

Bulgular: Ortalama yaş 29,9 (6-60) olarak belirlendi. Opere edilen 14 hastanın 12'si(%85,71) erkek hastaydı. Etiyolojiler incelendiğinde cam ile kesiye bağlı olarak 4 hastada(%28,57), delici kesici alet yaralanması sonucu 3 hastada (%21,42), trafik kazası sonrası 2 hastada(%14,28), iş kazası sonrası 2 hastada(%14,28), sinir kaynaklı kitlelerin eksizyonu sonrası ise 1 hastada(%7,14) sinir defektlerinin oluştuğu görüldü.

Hastalardan 2'sinde (%14,28) 2 farklı sinirde greft ihtiyacı oldu. Sinir yaralanmasına arter ve/veya tendon yaralanmasının eşlik ettiği 10 hasta mevcuttu(%71,42).

Hastalardan 1 (%7,14)'inde sinir onarım hattında yaygın fibrosis gelişmesi nedeniyle eksizyon ve reanastomoz için, 5 (%35,71) hastada geç onarım nedeniyle, diğer 1 (%7,14) hastada ise sinire invaze arteriovenöz malformasyon (AVM) eksizyonu sonrası oluşan defekt nedeniyle sinir greftine ihtiyaç duyuldu.

Kullanılan donör sinirler incelendiğinde, 10 hastada(%71,42) sural sinirin kullanıldığı, 2 hastada(%14,28) medial antebrakial kütanöz sinirin kullanıldığı, 1 (%7,14) hastada lateral antebrakial kütanöz ve 1 hastada(%7,14) superfisiyal radial sinirin kullanıldığı izlendi. Onarılan 16 sinirde ortalama gap 4, 15 cm olarak bulundu.

Uzun dönemde 4 (%28,57) hastada duyu yanıtının eskisi gibi normal olduğu görülürken, 8 (%57,14) hastada parsiyel hipoestezi görüldü. 1 (%7,14) hastada ise tamamen hipoestezi olduğu görüldü.

Hastaların motor yanıtlarına bakıldığında ise, common dijital sinirde defekt olan 2 (%14,28) hasta ve median sinirden avm çıkartılan 1 (%7,14) hastanın gücü tüm parmaklarda 5/5 olarak saptandı. Hastalardan 5 (%35,71)'inde motor kuvvet 4/5 saptanırken, 3 (%21,42) hastada 3/5 olarak saptandı. Çift seviyeli hem ulnar sinir hem median sinir kesisi olan 1 (%7,14) hastada 2/5 motor kuvvet saptanırken, tendon transferi yapılan 1 (%7,14) hastada ise 1/5 olarak bulundu. Toplamda 2 (%14,28) hastada pençeleşme görülürken 1 (%7,14) hastada hem pençeleşme hem de thenar atrofiyle birlikte ızgara el görüntüsü izlendi. Radyal sinir hasarına bağlı ekstansiyonu geri gelmeyen 1 hasta ve ulnar sinir hasarına bağlı pençe el deformitesi gelişen 1 hasta olmak üzere toplamda 2 (%14,28) hasta için tendon transferi uygulandı.

Sonuç ve Tartışma: Literatürde yer alan çalışmalarda sinir hasarlanmalarının etiyolojisine bakıldığında, travmatik periferik sinir yaralanmalarının genellikle bizim vakalarımızda da olduğu gibi iş kazası, ev kazası ya da trafik kazalarıyla ilişkili olduğu görülmüştür. Travmatik yaralanmaların erkeklerde %85 oranda görülmesi de literatür ile uyumludur(2). Sinir onarımlarında, erken dönemde primer onarılan yaşı genç ve yalnızca duyu siniri kesisi olan hastalarda bile tam iyileşmenin oldukça zor görüldüğünü biliyoruz(3). Yalnızca 6 yaşında olan 1 (%7,14) hastada motor kuvvetin tam olarak (5/5) geri döndüğünü izledik. Bu hastanın elektromyografisi (EMG) kontrol edildiğinde median sinirde duyu kusuru devam ettiği raporlanmasına rağmen fizik muayenede duyu kusuru izlenmedi. Chemnitz ve arkadaşlarının çalışmasına göre 45 hasta içerisinden neredeyse tamamen duyu ve motor iyileşme gösterenler çocuk hastalar olarak bulunmuştur (4). Hastaların çoğunluğunda duyu kusuru izlendi. Motor kayıp da sık izlendi fakat çift seviyeli kesisi olan bir hasta ve geç onarım yapılan bir hastada motor kayıbın çok ileri olduğu fizik muayene ve EMG ile doğrulandı. Kalomiri ve arkadaşlarının sadece sinir grefti koyulan hastalar arasında yaptığı çalışmaya göre de erken yaşta yaralanma ve erken onarım pozitif etkenler olarak bulunmuştur (5). Geç onarım yapılan 6 hastanın 2'si hariç (1'inde sadece motor komponenti olan sinir yaralanmak üzere) hepsinde parsiyel ya da tam hipoestezi tespit edildi. Greft ile onarım gerektiren çoğu sinir yaralanması kazalarla ilişkili olduğu için genelde genç popülasyonu ilgilendirir. Bu her ne kadar iyileşmede avantaj da olsa, kaza ile ilişkili yaralanmaların daha kompleks olması iyileşmeyi zorlaştırır. İyileşmede başka bir dezavantaj da yaralanmaların ciddiyetinin fark edilmemesi ve hastaların geç başvurmasıdır. Bu nedenle erken fark edilme, erken müdahale, greft için doğru endikasyonun koyulması ve doğru planlama bu vakalarda daha da önem kazanır.

1- Birch R. Chapter 32: nerve repair. In: Wolfe S, Pederson W, Hotchkiss R, et al, editors. Green's operative hand surgery. 6th edition. Philadelphia:Churchill Livingstone; 2011. p. 1035–74.
2- Ciaramitaro P, Mondelli M, Logullo F, et al. Traumatic peripheral nerve injuries:epidemiological findings, neuropathic pain and quality of life in 158 patients.J Peripher NervSyst. 2010; 15:120–127.
3- Allan CH. Functional results of primary nerve repair. Hand Clin 2000; 16(1):67–72.
4- Chemnitz A, Bjorkman A, Dahlin LB, et al. Functional outcome thirty years after median and ulnar nerve repair in childhood and adolescence. J Bone Joint Surg Am 2013;95(4):329–37.
5- Kalomiri DE, Soucacos PN, Beris AE. Nerve grafting in peripheral nerve microsurgery of the upper extremity. Microsurgery 1994;15(7):506–11.

Anahtar Kelimeler: periferik sinir onarımı, sinir grefti, sinir yaralanmaları

Şekil 1.

Şekil 1. 6 yaş erkek hasta sağ el bileği median sinir invazyonu gösteren kitle, eksizyon sonrası 3,5 cm'lik gap sural sinir grefti ile onarıldı. Perop ve geç postop görüntüler.

6 yaş erkek hasta sağ el bileği median sinir invazyonu gösteren kitle, eksizyon sonrası 3,5 cm'lik gap sural sinir grefti ile onarıldı. Perop ve geç postop görüntüler.

P-090
Atravmatik Fleksör Tendon Geri Alınması - Basit Bir Yöntem

Muhammed Besir Ozturk, Cengiz Ertekin, Tolga Aksan, Mustafa Tezcan
T.C. Medeniyet Üniversitesi, Plastik, Rekonstruktif ve Estetik Cerrahi Ana Bilim Dalı, İstanbul

Giriş: Gelişmiş cerrahi tekniklere ve sütur materyallerine rağmen Zon 2 fleksör tendon yaralanmaları el cerrahları için günümüzde hala tedavisi zorlayıcı bir alanı oluşturmaktadır. Yaralanmış tendon uçlarını travmatize etmeden, tendon kılıfına zarar vermeden titizlikle onarmak bu alandaki postoperatif yapışıklıkları ve rüptürleri önlemede önem arz etmektedir. Vinkulaların proksimalinde gerçekleşen yaralanmalarda kas kontraksiyonu ile birlikte kesik tendon uçları palmar bölgeye geri kaçabilmektedir. Kaçan tendon uçlarını yaralanma alanına, pulley sisteminin ve tendon kılıfının altından, bu yapılara zarar vermeden geri getirmek zorlayıcıdır. Literatürde kaçan proksimal tendon ucunu onarım sahasına geri getirmek için bir çok teknik tanımlanmıştır.

Yöntem: Bu bildiride, kaçan tendon uçlarının zon 2 bölgesindeki pulleylerden geçirerek geri getirmeyi kolaylaştıran, basit ve göreceli olarak atravmatik bir teknik tanıtıyoruz. Distal palmar çizgi seviyesinde proksimal tendon uclarını 3-0 prolen sutür ile suturladık ve 14 gauge plastik feeding tüpü, düzeltimiş iğne ucunun geçişi için yolak olarak kullandık.

Bulgular: Kliniğimizde bu tekniği 40 hastada kullandık ve herhangi bir komplikasyonla karşılaşmadık. Pasaj sırasında süturun kopması veya düzleştirilirken iğnenin kırılması gibi intraoperatif komplikasyonlar görülmedi.

Sonuç: Bu tekniği, tendon kılıfına ve proksimal tendon ucuna zarar vermeden kaçmış tendonu geri getirmede etkili ve basit bir teknik olarak görüyoruz.

Anahtar Kelimeler: tendon geri alma, el cerrahisi, fleksör

intraoperatif fotoğraf

P-092
Birinci Dorsal Metakarpal Arter Flebi İle Başparmak Yumuşak Doku Defekti Onarımı

Uğur Öner, Yakup Çil, Fatma Betül Ak Bozkırlı, Murat Enes Sağlam, İpek Allı, Kübra Bi, Ramazan Erkin Ünlü
Ankara Bilkent Şehir Hastanesi, Ankara

Amaç: Baş parmağın yumuşak doku onarımı baş parmağın fonksiyonları göz önüne alındığında oldukça zordur. Kliniğimizde baş parmağın travma sonrası yumuşak doku rekonstrüksiyonu için kullandığımız Birinci Dorsal Metakarpal Arter (BDMA) Flebi ile ilgili deneyimlerimizi paylaşmayı amaçladık.

Yöntem-Gereçler: 2017 Mayıs ve 2019 Mayıs yılları arasında yaklaşık 2 yıllık süreçte 12 hastaya BDMA flep ile baş parmak yumuşak doku onarımı yapıldı. Hastaların 9'u erkek, 3'ü kadındı. Hastaların yaş ortalaması 34'tü (24 – 58 yıl). Hastaların hepsinde ezilme tarzı yaralanma mevcuttu. Hastaların dokuzunda Tamai klasifikasyonuna göre zon 2, diğer üç hastada zon 1 amputasyonları mevcuttu. Operasyon öncesi hastaların birinci dorsal metakarpal arterleri doppler ultrasonografi yardımıyla değerlendirildi. Hastaların baş parmak hareketlerinin mobilizasyonu Kapandji skoru ile test edildi.

Bulgular: Fleplerin ortalama boyutu 4x2 cm idi. Flep donör alanı kol iç yüzden alınan tam kalınlıkta deri greftleri ile onarıldı. Flep pedikülünün bulunduğu donör alan primer onarıldı. Flepler tüm hastalararda baş parmağın ulnar

tarafında kalan cilt altı tünelden geçirilerek parmak ucuna getirildi. 11 hastada flep tamamen yaşadı. 1 hastada distal bölgede kısmi nekroz görüldü. Kısmi nekroz konservatif şekilde tedavi edildi. Donör alanlardaki deri greftlerinde herhangi bir sorun görülmedi. Hastaların baş parmak mobilizzasyonu Kapandji skoru ortalama 7,6 idi.

Sonuçlar: BDMA flebi baş parmak yumuşak doku onarımlarında kullanılabilir. BDMA flebi major bir arter sakrifikasyonu gerektirmez. Minimal donör alan morbiditesi ile oldukça kullanışlı bir fleptir. BDMA flebi çok yönlü avantajları ve doğru hasta endikasyonu seçildiğinde güvenle kullanılabilir bir flebtir.

Anahtar Kelimeler: Birinci Dorsal Metakarpal Arter Flebi, Başparmak Yumuşak Doku Defekti, Kite Flep

resim 1

pre-op, intra-op, post-op

P-093
El Başparmak Rekonstrüksiyonu Tercihlerimiz ve Güncel Literatür ile Karşılaştırılması

Murat Bilgin, Selman Hakkı Altuntaş, Fuat Uslusoy, Dudu Dilek Yavuz, Mustafa Asım Aydın
Süleyman Demirel Üniversitesi Tıp Fakültesi,Plastik Rekonstrüktif ve Estetik Cerrahi Ana Bilim Dalı, Isparta

Başparmak elin fonksiyonel kapasitesinin yaklaşık %50'sini içermesi nedeniyle diğer el parmakları içinde özel bir yere sahiptir. Diğer parmaklara kıyasla başparmağın konjenital veya edinsel yokluğunda el, pinç ve opozisyon gibi önemli fonksiyonları yerine getiremediği için ciddi bir fonksiyon kaybı yaşatır. Başparmak rekonstrüksiyonunda çeşitli sınıflamalar ve bu sınıflamalara göre rekonstrüksiyon seçenekleri mevcut olup bununla ilgili literatür sürekli güncellenmektedir. Kliniğimizde 2010-2019 yılları arasında konjenital veya edinsel başparmak defekti olan hastaları retrospektif olarak incelendi. Hastalar yaş, cinsiyet, yaralanma tipi, defekt şekli, rekonstrüksiyon şekli ve komorbid hastalıklar yönünden değerlendirildi. Toplam hasta sayısı 43, ortalama yaş 40,8 (maks:82, min:4) olarak hesaplandı. Vakaların 42 tanesi (%95,4) edinsel (travmatik), 1 tanesi (%2,3) malignite, 1 tanesi de (%2,3) konjenital defekt olarak görüldü. 11 vaka kadın, 33 vaka erkek olarak belirlendi. 29 vakada Zone1 (Distal 1/3), 6 vakada Zone 2 (Orta 1/3), 8 vakada Zone 3 (Proksimal 1/3)'te defekt görüldü. 15 Zone 1 yaralanmada replantasyon denendi. Replantasyon 11 vakada başarılı 4 vakada başarısız oldu. Başarısız olan vakalardan 1 tanesi cross-finger flep ile, 1 tanesi 1. Dorsal Metakarpal Arter Flep(DMCAF) ile 2 tanesi pediküllü kasık flebi ile rekonstrükte edilerek parmak uzunluğu korundu. 6 tane Zone 2 yaralanmasında 3 vakaya osteoplastik rekonstrüksiyon, 1 vakaya revaskülarizasyon uygulandı. 2 vaka daha sonra rekonstrükte edilmek üzere güdük onarımı yapıldı. Zone 3 çoklu parmak amputasyonu olan 2 vakada heterotopik replantasyon yapılarak başparmak rekonstrükte edildi (Resim 1). 1 vakada iliak kemik ile osteoplastik rekonstrüksiyon, 1 vakada replantasyon, 1 vakada pollisizasyon, 1 vakada ayaktan ele parmak nakli, 1 vakada da ayak falanks kemiğinden alınan kemik grefti ile osteoplastik rekonstrüksiyon yapıldı (Tablo1). Hastanemizin içinde bulunduğu bölgede yoğun tarımsal faaliyet mevcuttur. Tarım aletleri ile yaralanmaların sıklığına bağlı olarak tüm seviyelerde parmak rekonstrüksiyonu tarafımızca yapılmaktadır. Başparmaktaki defektin anatomik ve klinik sınıflaması göz önünde bulundurulduğunda merkezimizde yapılan rekonstrüksiyonlar literatür ile genel olarak parallelik göstermekte olup komplikasyon oranları benzer görülmüştür.

Anahtar Kelimeler: başparmak rekonstrüksiyonu, replantasyon, mikrocerrahi, pollisizasyon, heterotopik replantasyon

Resim 1

49 Yaş Erkek hasta, tarım makinesi yaralanması postoperatif 2. Yıl

Tablo 1

NUMARA	YAŞ	CİNSİYET	YARALANMA ŞEKLİ	DEFEKT SEVİYESİ	REKONSTRÜKSİYON ŞEKLİ	KOMORBİDİTE
1	63	E	EZİLME	ZONE 1	GÜDÜK ONARMI	HİPERTROİDİ,HİPERTANSİYON
2	36	E	BIÇAK KESİSİ	ZONE 1	K TELİ+STDG	YOK
3	38	E	İŞ MAKİNESİ	ZONE 1	K TELİ+PRİMER ONARIM	YOK
4	57	K	TARIM ALETİ	ZONE 1	REVASKÜLARİZASYON	DİYABET,HİPERTANSİYON
5	56	E	TARIM ALETİ	ZONE 1	KOMPOZİT GREFT	YOK
6	66	K	TARIM ALETİ	ZONE 1	REPLANTASYON	DİYABET,HİPERTANSİYON,HİPERLİPİDEMİ,DİSRİTMİ
7	50	E	TARIM ALETİ	ZONE 1	REPLANTASYON-CROSS FİNGER FLEP	YOK
8	38	E	TARIM ALETİ	ZONE 1	K TELİ+KOMPOZİT GREFT	YOK
9	32	E	EZİLME	ZONE 1	REPLANTASYON	YOK
10	55	E	TARIM ALETİ	ZONE 1	REPLANTASYON	KAH
11	21	E	ZİNCİRE SIKIŞTIRMA	ZONE 1	REPLANTASYON	YOK
12	51	E	ELEKTRİKLİ TESTERE	ZONE 1	REPLANTASYON	DİYABET
13	47	K	TARIM ALETİ	ZONE 1	REPLANTASYON	YOK
14	41	E	TARIM ALETİ	ZONE 1	REPLANTASYON	YOK
15	64	K	İŞ MAKİNESİ	ZONE 1	REVASKÜLARİZASYON	KAH
16	32	E	İŞ MAKİNESİ	ZONE 1	KOMPOZİT GREFT	YOK
17	26	E	İŞ MAKİNESİ	ZONE 1	OSTEOPLASTİK REKONSTRÜKSİYON	YOK
18	25	E	EZİLME	ZONE 1	OSTEOPLASTİK REKONSTRÜKSİYON	YOK
19	26	E	İŞ MAKİNESİ	ZONE 1	FTDG	YOK
20	4	K	TARIM ALETİ	ZONE 1	REPLANTASYON	YOK
21	60	E	İŞ MAKİNESİ	ZONE 1	GÜDÜK ONARIMI	YOK
22	75	K	İŞ MAKİNESİ	ZONE 1	REPLANTASYON	HİPERTANSİYON
23	19	E	MOTORLU TESTERE	ZONE 1	REPLANTASYON	YOK
24	5	E	ZİNCİRE SIKIŞTIRMA	ZONE 1	REPLANTASYON+DEBRİDMAN+DORSAL MCA FLEP	YOK
25	56	E	ZİNCİRE SIKIŞTIRMA	ZONE 1	REVASKÜLARİZASYON+CROSS FİNGER FLEP	GUATR,HİPERTANSİYON
26	48	E	MAKİNE EZİLME	ZONE 1	REPLANTASYON-OSTEOPLASTİK REKONSTRÜKSİYON	YOK
27	17	E	TARIM ALETİ	ZONE 1	REPLANTASYON	YOK
28	20	E	ZİNCİRE SIKIŞTIRMA	ZONE 1	KOMPOZİT GREFT+VY FLEP	YOK
29	41	E	TRAKTÖR KAYIŞI	ZONE 1	REPLANTASYON+OSTEOPLASTİK REKONSTRÜKSİYON	YOK
30	64	E	TARIM MAKİNESİ	ZONE 2	GÜDÜK ONARIMI	YOK
31	65	K	TARIM ALETİ	ZONE 2	GÜDÜK ONARIMI	YOK
32	9	E	PERVANEYE KAPTIRMA	ZONE 2	REPLANTASYON-OSTEOPLASTİK REKONSTRÜKSİYON	YOK
33	12	E	KAPIYA SIKIŞTIRMA	ZONE 2	REVASKÜLARİZASYON	YOK
34	45	K	KIYMA MAKİNESİ	ZONE 2	OSTEOPLASTİK REKONSTRÜKSİYON	YOK
35	70	E	KÖSTEBEK TABANCASI	ZONE 2	OSTEOPLASTİK REKONSTRÜKSİYON	HİPOGLİSEMİ+BPH
36	82	K	KONDROSARKOM	ZONE 3	OSTEOPLASTİK REKONSTRÜKSİYON	YOK
37	48	E	EZİLME	ZONE 3	OSTEOPLASTİK REKONSTRÜKSİYON	YOK
38	40	E	ELEKTRİK ÇARPMASI	ZONE 3	POLLİSİZASYON	YOK
39	54	K	KIYMA MAKİNESİ	ZONE 3	HETEROTOPİK REPLANTASYON	YOK
40	22	E	AĞAÇ KESME MOTORU	ZONE 3	REPLANTASYON	YOK
41	49	E	TARIM MAKİNESİ	ZONE 3	HETEROTOPİK REPLANTASYON	YOK
42	22	E	TARIM ALETİ	ZONE 3	TOE-TO-THUMB	YOK
43	4	K	RADİAL CLUB HAND+FLOATİNG THUMB	ZONE 2-3	SANTRALİZASYON+TENDON TRANFERİ+AYAK FALANKS KEMİK GREFTİ	YOK

Başparmak rekonstrüksiyon vakalarının yaşlara ve etyolojik faktörlere göre dağılımı

P-094
Alt Ekstremite Rekonstrüksiyonunda Serbest Fleple Onarım

Emrah Kağan Yaşar, Can İlker Demir, Alper Aytaç, Murat Şahin Alagöz, Nicat Rustamov
Kocaeli Üniversitesi Tıp Fakültesi, Plastik Rekonstrüktif ve Estetik Cerrahi AD, Kocaeli

Giriş: Alt ekstremite geniş defektleri yüksek enerjili yaralanmalardan sonra sıkılıkla karşımıza çıkarlar. Cilt ve yumuşak doku, kas tendon yapıları, kemik ve nörovasküler yapıların ayrı ayrı değerlendirilmesiyle rekonstrüksiyon yöntemleri planlanır.

Kaybedilen doku çeşitliliği arttıkça yaranın komplike hale gelmesi rekonstrüksiyonu zorlaştırır ki vasküler yapıların hasarı söz konusu olduğunda serbest doku nakilleri için alıcı arter veven arayışı kaçınılmazdır. Yaralanma zonu distaline akım sağlayan herhangi bir ana vasküler yapı yoksa veya ekstremite tek arterden besleniyorsa, defekt proksimalinden yapılacak vasküler loop vasıtasıyla ya da çapraz bacak alıcı damarlı serbest doku nakilleriyle rekonstrüksiyon olasıdır.

Materyal-Metod: 2018-2019 yılları arasında alt ekstremitede serbest fleple onarım yapılan 8 hasta değerlendirildi. Hastaların ikisine marjolin ülser nedenli geniş kitle rezeksiyonu sonrası kalan defekt rekonstrüksiyonu yapıldı. Kalanların tamamı travma sonrası veya travma sonrası yapılan ortopedik cerrahiden daha sonra subakut dönemde ortaya çıkan yumuşak doku nekrozu için yapıldı. 5 hastada latissimus dorsi kas flebi kullanılırken 3 hastada anterolateral thigh flep kullanıldı.Hastaların yedisinde aynı ekstremite alıcı damarları kulanılırken en sık tercih edilen alıcı damar anterior tibial arterdi.Bir hastada ekstremite distaline akım sağlayan ana damar patensi olmadığından karşı bacak posterior tibial arter ve konkomitan veni alıcı damar olarak kullanıldı.Bir hastada parsiyel nekroz nedenlikısmi debridman amaçlı reoperasyon yapıldı ve defekt onarıldı. Kas flebiyle rekonstrüksiyon hastalarının hemen tamamında yapılacak olan deri greftlemesi ikinci seansa bırakıldı.

Sonuç: Lokal fleplerle rekonstrüksiyonu yapılamayan alt ekstremite defektlerinde, ekstremitedeki nörovasküler yapılarının salimliği serbest fleple rekonstrüksiyonda alıcı damar seçiminde ve uygulanacak mikrovasküler anastomoz tekniğinde önemli bir faktördür. Tek damar ile beslenen yahut 3 ana arterde de akımın yetersiz olduğu fakat kollaterallerden distale dolaşımın mevcut olabildiği vakalarda ekstremite kurtarma amacıyla karşı bacak alıcı damarlı cross leg serbest fleplerin kullanımı mümkündür.

Anahtar Kelimeler: Alt Ekstremite, Serbest Flep, Çapraz Bacak

resim 1

ilgili hastalardan örnek preop ve postop fotoğraflar

P-095
Karşıt Yönlü Hipogastrik ve Kasık Flepleri ile Sandviç El Oluşturulması

Abdullah Sürücü, Asım Uslu
Antalya Eğitim ve Araştırma Hastanesi

Giriş: El yaralanmaları sık görülen önemli bir maddi ve iş gücü kaybı nedenidir. Yaralanmanın şekli basit bir sıyrıktan major amputasyona kadar geniş bir yelpazede görülür. Defektin genişliği, derinliği, kompozisyonu ve nörovasküler yapıların durumu belirlenecek rekonstriktif seçenekte etkin rol oynar. En basitten en karmaşığa kadar rekonstrüktif merdivenin bütün basamakları kullanılır. Kullanılacak rekonsrüktif yöntemi daha ideal yapan ise yöntemin basit, güvenilir, olabilecek en iyi fonksiyonel ve estetik sonuç ile beraber kısa bir iyileşme süresine sahip olmasıdır.

Olgu: 41 yaşında erkek hasta sağ el 2, 3, 4 ve 5. parmakların hem palmar hem dorsal yüzünü tutan nektrotik yarası nedeni ile başvurdu. Olay yaklaşık 1 ay önce elininin press makinesine sıkışması ve orda yaklaşık 5 dakika kadar kalması sonucu gelişmiş. Hasar basınç nedeniyle oluştuğundan hasarın derecesi en kalın olan 3. parmakta en çok ve en ince olan 5. parmakta en azdı. Debridman sonrasında 2,3 ve 4. parmakta fleksör tendonlar ekspoze, 2. 3. parmak DIP eklem dorsalde ekspoze, 4. parmak dorsalinde orta falanks ekspozeydi. 6 gün pansuman ile takip edildi. Tek seansta hem palmar hem de dorsal yüzün defketini kapatmak amacıyla hastanın sol kasığından planlanan medial pediküllü flebin üst kenarı ile sol alt abdominal bölgeden planlanan lateral pediküllü flebin alt kenarı aynı hat üzerindeydi. Her iki flep pedikülleri arasındaki mesafe elin rahatça sığacağı genişliğe ulaşana kadar eleve edildi. Defektlerin yerleşimi itibariyle(palmar defekt daha proximalde) süperomedial yerleşimli lateral pediküllü flep palmar yüze, inferolateral yerleşimli flep medial pediküllü flep ise dorsal yüze inset edilip sütüre edilerek sindaktilik sandviç el oluşturuldu. Geçirilmiş operasyon nedeniyle fleplerimizin random kan akımına sahip olduğunu varsaydık. Takipte fleplerin ikisi de

tamamen yaşadı ve yara iyileşme sorunu görülmedi. 21. Günde her iki flep için ayırma işlemi yaptık ve bu esnada 4. Web aralığının dorsalini ayırdık. 25. günde 2. ve 3. Web aralıklarının dorsalini, 29. Günde 3. Web aralığının palmar yüzünü, geri kalan 2. ve 4. Web aralıkarnın palmar yüzünü ise 42. Günde ayrdık. Rekonstrüksiyon ve flep ayrılması genel anestezi altında yapıldı, web aralığı ayırma işlemlerinin tamamı ise dijital blok ile yapıldı. Tüm ayırma işlemlerinde flepler geride sadece dermis kalacak şekilde inceltildi. Ayırma işlemleri sonrası fleplerin tamamı yaşadı ve yara iyileşme sorunu görülmedi.

pre-intra-post operatif görüntüler

A:Flep dizaynı, B:Flep Elevasyonu, C:Postop 21. gün, D:Postop 42. gün

Sonuç: Hastanın çok yönlü defekti kısa zamanda etkili bir şekilde tedavi edilerek fizik tedavi ve normal hayatına geri döndürüldü. Daha küçük cilt adalarını ayırmak için daha az, büyük cilt adalarını ayırmak içinse daha çok bekledik. İyi bir planlama ile sadece 42 günde ayırma ve inceltme işlemlerini tamamladık.

Anahtar Kelimeler: El Rekonstrüksiyonu, Dorsal ve palmar yüz defektleri, Sandviç el, Kasık Flebi

P-096
Kliniğimizde 2015-2019 Yılları Arasında Konjenital El Anomalili Hastalara Yaklaşımımız

Semih Tiber Menteşe, Akif Ayberk Akçay, İlker Üsçetin, Harun Erbek, Ayşin Karasoy Yeşilada
Okmeydanı Eğitim ve Araştırma Hastanesi, Plastik Rekonstrüktif ve Estetik Cerrahi Kliniği, İstanbul

Giriş-Amaç: Konjenital el anomalileri değişik şekillerde ortaya çıksa da; en sık polidaktili, sindaktili ve kamptodaktili sıralamasıyla ortaya çıkar(1). Toplamda üst ekstremite anomalileri sıklığı 3.4'ten 5.3/10.000'e dek değişiklik gösterir (2). Yalnızca sindaktili düşünüldüğünde 1/2000 sıklıktan söz edilebilir (3). Polidaktili, sindaktili ve kamptodaktilinin ilk üç sıklıktaki üst ekstremite anomalileri olduğu ve bunların sıklıklarının birbirine yaklaşık olduğu bilinerek yalnızca bu üçünün sıklığına baktığımızda aslında 1/750 oranıyla karşılaşırız ki bu da daha ileri anomalilerin daha nadir görüldüğünün belirtecidir (4). En sık kullanılan sınıflama Uluslararası El Cerrahisi Toplulukları Federasyonu'nun (IFSSH) sınıflamasıdır. Bu sınıflamaya göre el anomalileri 7 ayrı başlık altında incelenebilir. Bunlar: oluşma bozuklukları, farklılaşma bozuklukları, polidaktili, fazla büyüme, az büyüme, amniotik band sendromu, yaygın iskelet sistemi sendromları olarak belirtilmektedir (5).
Embriyolojik olarak el 4 ile 8. Haftalar arasında gelişir. 47. Günde el plaka halindeyken parmaklar oluşmaya başlar. 56. Güne gelindiğinde apoptosis biter ve el gelişimi tamamlanır. Apoptosisde oluşan herhangi bir bozukluk sindaktili olarak kendini gösterirken, 1.web'de sindaktili görülmesi nadirdir. Bunun nedeni. 1.webin ilk ayrılan bölge olmasıdır (6). En sık görülen anomalinin 1/1000 sıklıklıkla polidaktili olduğu bilinmektedir. Polidaktililer radial ya da ulnar tarafta ortaya çıkabilir. Radyal taraflı polidaktililer preaksiyel ulnar taraflılar ise postaksiyel olarak isimlendirilmektedir. Baş parmak ve 5. parmak dışında ortadaki 3 parmakta polidaktili görülürse bu da santral polidaktii olarak isimlendirilmektedir. Preaksiyel polidaktililer ise kemik dokunun ayrışma bölgesine göre Wassel sınıflandırma sistemine göre ayrıştırılır. Tek sayılar kemik bölgede ayrışmayı gösterirken çift sayılar eklem bölgelerinde ayrışmayı işaret eder. Wassel tip VII ise trifalangeal, metacarpal eklemden köken alan parmak olarak literature geçmiştir (7). En sık 2. Görülen el anomalisi olan sindaktili ise erkeklerde kadınlara göre 2 kat daha fazla görülmektedir. Sindaktililer elde en çok orta parmak ve 4. Parmak arasını tutmaktadır. Bu webin tutulma oranı %50'lere ulaşmaktadır. Sınıflandırma ise kemik füzyonu olup olmamasına veya tüm webin arada fistül olmadan uca dek tutulup tutulmamasına bağlıdır. Tamamen tutulum varsa bu komplet yoksa inkomplet sindaktili olarak isimlenirken kemikte füzyon varsa bu kompleks yalnızca yumuşak doku ya da ciltte füzyon varsa bu da basit sindaktili olarak bilinmektedir (8).

Gereç-Yöntem: 2015-2019 yılları arasında kliniğimizde konjenital el anomalisi nedeniyle opere ettiğimiz hastalarımız retrospektif olarak sosyodemografik açıdan, komplikasyonlar açısından ve fonksiyonellik açısından incelendi.

Bulgular: İncelenen hastalarızın 13'ü (%59) erkek 9'u (%41) kadın olmak üzere toplam 22 vaka mevcuttu. Ortalama yaş 6,8 (0,5-22) olarak bulundu. Anomaliler 7 (%30) hastada sağ elde görülürken 5 (%22) hastada bilateral olarak ortaya çıkmıştır. Hastalarımızdan 14'ü (%63) polidaktili, 5'i (%22) sindaktili 2'si (%0,1) konjenital tetik parmak ve 1'i (%0,04) de kamptodaktili olarak belirlendi. Polidaktili hastalarımızın 9'u (%65) preaksiel olarak tespit edilirken santral polidaktiliye rastlanmadı. Preaksiel hastalarımızda ise 2 (%22) hasta Wassel tip I, 3 (%30) hasta tip II, 3 (%30) hasta tip IV ve 1 (%0,11) hasta ise tip V olarak tespit edildi. Postaksiel hastaların 2'si (%50) tip A 2'si (%50) de tip B olarak bulundu. Tek kamptodaktili hastamızın anomalisi sol el 3.parmakta yer almaktaydı. Sindaktili hastalarından 2'si (%40) basit komplet 2'si (%40) kompleks komplet, 1'i (%10) basit inkomplet olarak belirlenirken, erkek kadın oranı 4 (%80)'e 1(%20) olarak tespit edildi. Ek olarak sindaktililerin tamamı (%100) 3. Web'de görüldü. 2 (%0,1) hastada ise konjenital tetik parmak tespit edildi. Hastalarımızın hiçbirinde eşlik eden bir sendroma rastlanmadı.

Tartışma ve Sonuç: Diğer çalışmalar ile karşılaştırıldığında polidaktili ve sindaktili bizim hastalarımızda da en sık görülen ilk iki el anomalisi olarak karşımıza çıktı (2). Diğer çalışmalara bakıldığında el anomalilerinin bilateral görülme oranı %40'lardayken vakalarımızda %20 olarak tespit edildi(2). Polidaktili hastaları arasında preaksiyel vakaların %65'lik kısmı oluşturduğu görüldü daha yüksek vaka sayılı benzer bir çalışmada ise preaksiyel hastaların oranı %75 olarak bulunduğu görüldü (9). Aynı benzer çalışmada preaksiel hastaların %95'i tip I olarak tespit edilirken vakalarımızda bu sıklığın %20 olarak çıktığı görüldü. Diğer tip polidaktililer de benzer oranda tespit edildi. Tip III ve VI hastalar görülmedi. Bunun nedeni vaka sayımızın az olması olarak düşünülebilir. Postaksiyel hastalar için ise sıklık diğer çalışmalar için %70'le tip B olsa da vakalarımızda tip A ve B'nin oranları eşit olarak bulundu (9). Sindaktili vakalarımızın tamamımın 3. Webde görülmesinin yanı sıra %80'lik kısmının da erkek olması yine literatür verileriyle uyumludur (8).
Literatürde çok nadir görülmesine rağmen 2 vakamız (1'i daha nadir olan bilateral formu) konjenital tetik parmak olarak tespit edildi (10). Konjenital el anomalili hastaların iskelet ve kemik gelişimi ilerlemeden tanınıp opere edilebilmesi postoperatif dönemde hem fonksiyonun daha iyi olmasını sağlar hem de daha az komplikasyon gelişmesine yol açar.

1- Thorne CH, Chung KC, Gosain AK, et al. Grabb and Smith's plastic surgery. 7th ed. Phliadelphia: Wolters Kluwer Health/Lippincott Williams & Wilkins; 2013
2- Koskimies E, Lindfors N, Gissler M, Peltonen J, Nietosvaara Y. Congenital upper limb deficiencies and associated malformations in Finland: a population-based study. J Hand Surg Am. 2011 Jun; 36(6):1058-65. doi: 10.1016/j.jhsa.2011.03.015. Epub 2011 May 23. PubMed PMID: 21601997.
3- Flatt AE. The Care of Congenital Hand Anomalies. 2nd Ed. St. Louis,MO: C.V. Mosby; 1993
4- Centers for Disease Control and Prevention (CDC). Improved national prevalence estimates for 18 selected major birth defects--United States, 1999-2001. MMWR Morb Mortal Wkly Rep. 2006 Jan 6; 54(51):1301-5. PubMed PMID: 16397457.
5- De Smet L; IFSSH. International Federation for Societies for Surgery of the Hand JSSH. Japanese Society for Surgery of the Hand. Classification for congenital anomalies of the hand: the IFSSH classification and the JSSH modification. Genet Couns. 2002;13(3):331-8. PubMed PMID: 12416642.
6- Upton J. Coogenital anomalies of the hand and forearm. In: J. McCarthy J., ed. Plastic Surgery Philadelphia, PA: W.B. Saunders: 1990: 5213-5398.
7- Wassel H. The results of surgery for polydactyly of the thumb. Clin. Orthoped. 196.9; 64:175-193.
8- Dobyns J. Congenital hand deformities. In: Green DP, ed. Operative Hand Surgery. New York, NY: Churchill Livingstone; 1993:255-536'.
9- Xiang Y, Bian J, Wang Z, Xu Y, Fu Q. Clinical study of 459 polydactyly cases in China, 2010 to 2014. Congenit Anom (Kyoto). 2016 Sep;56(5):226-32. doi:10.1111/cga.12163. PubMed PMID: 26953323.
10- Bhaban N, Devale M, Munoli A. Congenital Bilateral

Multiple Trigger Fingers in A 5-Year-Old Child. World J Plast Surg. 2017 Sep;6(3):380-382. PubMed PMID: 29218291; PubMed Central PMCID: PMC5714987.

Anahtar Kelimeler: Konjenital el, Polidaktili, Sindaktili

Şekil 1.

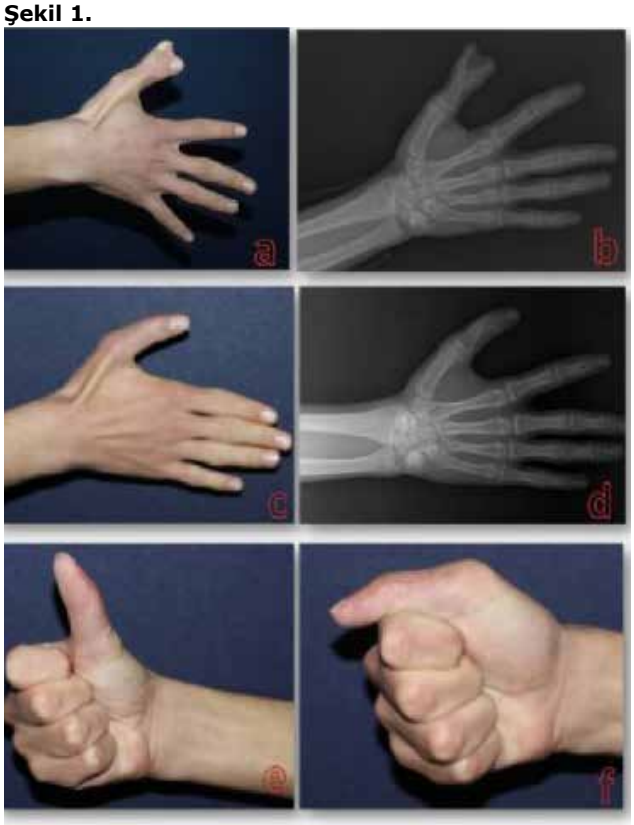

Şekil 1. 16 yaş erkek hasta, sağ el d1 preaksiyel tip II polidaktili. a,b: preoperatif normal görüntü ve direkt grafisi; c,d: postoperatif normal görüntü ve direkt grafi; e,f: Postoperatif görüntüler.

Sağ el d1 preaksiyel tip II polidaktili

P-097
Metakarp Bazis Fraktürlerinin Kirschner Telleri ile Osteosentezinin Radyolojik Sonuçları

Ahmet Rıfat Doğramacı, Gökçe Yıldıran, Mustafa Sütçü, Osman Akdağ, Zekeriya Tosun
Selçuk Üniversitesi Tıp Fakültesi, Plastik Cerrahi ABD, Konya

Giriş: Metakarp bazis fraktürleri, diafiz ya da boyun fraktürlerinden daha az sıklıkta gözlenir. Ne var ki tanı koyulması ve tedavisinin yönetimi zorlayıcıdır. Bu yaralanmaların ihmal edilmesi, tanınamaması ya da yetersiz tedavi edilmesi, belirgin karpometakarpal eklem hareket disfonksiyonuna neden olur. Bu yaralanmalar için pek çok tedavi yöntemi geliştirilmiştir, son dönemde geliştirilen internal fiksasyon implantlarının kullanışlı olduğu söylenmekle beraber Kirschner telleri ile stabilizasyon kolay, ucuz ve pratik bir yöntem olmaya devam etmektedir. Bu çalışmanın amacı metakarp bazis kırıklarının K telleri ile fiksasyonunun sunulmasıdır.

Gereç-Yöntem: 2014-2019 yılları arasında metacarp basis fraktürü nedeniyle 9 hasta çalışmaya dahil edildi.

Dahil edilme kriterleri: kapalı basis kırığı olması ve izole bir kırık olması idi. Kombine kırıklar, açık kırıklar ve cerrahi uygulanmayan hastalar çalışmaya dahil edilmedi. Hastalar, yaş ve cinsiyet, kırığın hangi parmakta olduğuna, eklem içerikliğine, cerrahi tekniğine, union paternine ve preoperatif – post operatif açılanma farkına göre sınıflandırıldı. Hastaların ortalama takip süreleri 4 ay idi. Tüm hastalara profilaktik antibiyotik uygulaması sonrası cerrahi olarak onarım yapıldı. Hastalara post operatif 3 hafta splint uygulandı.

Bulgular: Yaş ortalaması 27 (15-40) olan 9 hastanın (8 erkek, 1 kadın) 11 metakarpı değerlendirildi. 4 birinci metakarp, 2 ikinci metakarp, 2 dördüncü metakarp, 2 beşinci metakarp ve 1 üçüncü metakarp kırığı tespit edildi. Kırıkların 9'u ekstraartiküler iken 2'si intraartiküler idi. 4 kırık 2 K teli ile, 7 kırık 3er K teli ile fikse edildi (ort. 2.6 K teli). Hastaların ortalama kaynama süreleri(24-60gün) 39gün idi. Kırıkların preoperatif açılanması preoperatif dönemde 34 (6-90) derece olarak tespit edilmiş olup postoperatif dönemde 9.72 (0-31) dereceye düşmüştür. Aradaki fark istatistiksel olarak anlamlı tespit edilmiştir (p=0.0103).

Tartışma: Metakarplerin bazisleri anatomik olarak son derece önemli noktalardır; dorsalde 1. metakarp bazisine abduktor pollicis longus, 2. metakarp bazisine ekstansör karpi radialis longus, 3. metakarp bazisine ekstansör karpi radialis brevis ve 5. metakarp bazisine ekstansör karpi ulnaris tutunurken volarde 2. ve 3. metakarp bazisine fleksör karpi radialis ve 5. metakarp bazisine fleksör karpi ulnaris tutunmaktadır. Bu, bir Bennett kırığında addüktor pollicisin distal parçayı çekip addukte ve supinasyonda bir konuma getirmesini açıklamaktadır. Bu anatomik nedenlerden dolayı oluşan stabilite 2. Ve 3. Metakarp bazisleri için en üst seviye olduğundan 2. Ve 3.metakarp bazis kırıklarında sadece 5 derecelik açılanma tolere edilebiliyor. 4. ve 5. Metakarp bazis fraktüleri CMC eklemiyle anatomisi nedeniyle mobilitesinin kısmen yüksek olması, bu kırıkları daha az stabil hale getirmektedir bu yüzden 4. Ve 5. Metakarp bazis kırıklarında 10-15 dereceye kadar açılanmalar tolere edilebiliyor. Anatomik olarak bu kadar önemli noktaların fikse edilmesi de önemlidir. Metakarpal bazis kırıkları, fiksasyonunda interosseöz telleme, lag vidası, K telleri, bazı plak ve vida sistemleri ile metakarpal fiksatörler ile tespit edilebilir. K telleri, kapalı redüksiyona izin vermesi ile internal cihaz ve sistemlerden daha pratiktir. İnce K telleri sayesinde küçük parçalardan geçilebilir. Bu da mükemmel anatomik redüksiyon sağlar. İnce K telleri ile dahi geçilemeyecek çok küçük kırık fragmanları bloklama tekniği ile K telleri ile sabit şekilde yerine redükte edilebilir. Yivli K telleri; küçük parçalardan geçebilmeyi ve rijid fiksasyona yakın osteosentez elde edebilmeyi mümkün kılar. Bu çalışmada preoperatif ve postoperatif açılanmada arada anlamlı fark tespit edilmiş olması, redüksiyonun gerçekleştirilebilmiş olduğunu göstermiştir. 39 gün olan kaynama süresi de klasik bilgide metakarplerin kaynama süresi olan 42 gün ile korele olup, bu çalışmada K tellerinin fiksasyonu ve osteosentezi iyi sağlayabilmiş olduğunu göstermiştir.
Bu çalışmada her kırık için ortalama 2.6 K teli kullanılmıştır. Konvansiyonel K teli geçilirken 2 adet telin kırık proksimalinde çaprazlanmasının yeterli olduğu bildirilmektedir. Bu çalışmada daha fazla K teli kullanılması; metakarp bazisindeki küçük fragmanlarının tamamının toparlanması ve komşu metakarplerin birbirine ayrıca bir K teli ile fikse edilmesinden kaynaklanmaktadır. Ne var ki, K telleri ile fiksasyon; hem kapalı redüksiyon

yapabilmek için, hem skopiye alışkın ve hakim bir şekilde iyi fiksasyon yapabilmek için hem de yapılan fiksasyonu değerlendirebilmeyi; dolayısıyla tecrübeyi gerektirir.

Metakarp bazis kırıkları, tek başına literatürde tartışılmamış olsa da hem anatomik olarak hem de metakarp kırıkları içinde özel yere sahip kırıklardır. K telleri ile fiksasyon pratik olup, iyi anatomik redüksiyon gerçekleştirir ve metakarp bazis kırıklarında kullanışlı ve yararlı iyi bir fiksasyon yöntemidir.

Kaynaklar:

1- Bloom JM1, Hammert WC., Evidence-based medicine: Metacarpal fractures., Plast Reconstr Surg. 2014 May;133(5):1252-60. doi: 10.1097/PRS.0000000000000095.

2- Chin SH1, Vedder NB., MOC-PSSM CME article: Metacarpal fractures., Plast Reconstr Surg. 2008 Jan;121(1 Suppl):1-13. doi: 10.1097/01.prs.0000294704.48126.8c.

3- Siddiqui N1, Ahmad Z, Khan W., A review of current management of metacarpal base fractures.,Ortop Traumatol Rehabil. 2012 Jul-Aug;14(4):305-14. doi: 10.5604/15093492.1005081.

Anahtar Kelimeler: metakarp, bazis, kırık, bennet

P-098
Beş Yıllık El ve El Bileği Benign Tümörleri Tecrübemiz

Selman Taşkın[1], Süphan Tunç[2], Harun Erbek[1], Ayşin Karasoy Yeşilada[1]
[1]Okmeydanı Eğitim ve Araştırma Hastanesi, Plastik Rekonstrüktif ve Estetik Cerrahi, İstanbul
[2]İstanbul Sultan Abdülhamid Han Eğitim ve Araştırma Hastanesi, Plastik Rekonstrüktif ve Estetik Cerrahi, İstanbul

Giriş: El ve el bileğinin benign tümörleri plastik cerrahi pratiğinde oldukça sık karşılaştığımız ve klinik prezentasyonları, çeşitlilikleri, tanı ve tedavi süreçleri ile vücudun diğer kısımlarından farklılık gösteren tümörlerdir. Bu çalışma ile kliniğimizde son 5 yıl içerisinde el ve el bileğinde benign tümör nedeniyle opere edilen hastaların sunulması amaçlandı.

Metod: Kliniğimizde 2014-2018 yılları arasında el ve el bileğinde benign tümör nedeniyle 168 hasta opere edilmiştir. Hastalar; demografik özellikleri, başvuru şikayetleri, preoperatif muayene ve görüntüleme yöntemleri, tümörlerin anatomik lokalizasyonları ve tedavi süreçleri açısından retrospektif olarak incelenmiştir.

Bulgular: İncelenen 168 hastanın 95'i(%56.5) kadın, 73'ü(%43.5) erkek idi. En sık görülen tümör 65(%39) olgu ile ganglion kisti idi. Diğer sık görülen tümörler; dev hücreli tendon kılıf tümörü, lipom, vasküler anomaliler, epidermal inklüzyon kisti, fibromlar ve kondromlar olarak sıralanmaktaydı. Ortalama 24 ay olan takip sürecinde 9 hastada(%5.3) nüks görüldü. Nüks görülen hastaların 5'i ganglion kisti tanılı olup 4'ü dev hücreli tendon kılıf tümörü tanısı alan hastalardandı. Hastaların tümüne basit cerrahi eksizyon ve primer onarım uygulandı.

Tartışma ve Sonuç: Elde görülen tümörlerin çoğu benign olup cerrahi öncesi ayrıntılı bir öykü ve muayene sıklıkla yeterlidir. Komplike durumlarda ek olarak direk grafi, usg, bt veya mr gibi görüntüleme seçenekleri kullanılabilmektedir. Elde en sık görülen tümör ganglion kistidir. Elde görülen tümörler; çeşitlilikleri, tümör tipine göre yerleşimleri ve ayırt edici özellikleri ile vücudun diğer kısımlarında görülen tümörlerden ayrılmaktadır. El cerrahisi pratiğinin travmatik el yaralanmalarını takiben önemli ve sıkça karşılaştığımız konularından olan iyi huylu el tümörlerinin klinik sunumları, muayene ve görüntüleme yöntemleri ile tanı seçenekleri, kötü huylu tümörlerden ve birbirlerinden ayırıcı tanıları, çeşitlerine göre anatomik lokalizasyonları, takip ve tedavi süreçleri el cerrahisi ile ilgilenen hekimlerin fonksiyonel ve iyi kozmetik sonuçlar elde etmek için hakim olması gereken konulardır.

Anahtar Kelimeler: el, tümör, benign

P-100
Dupuytren Kontraktüründe Rejyonel Fasyektomi Uygulanan Hastalarda Tedavi Sonuçları

Semih Tiber Menteşe, Harun Erbek, Özlem İmren, Mert Canlı, İlker Üsçetin, Ayşin Karasoy Yeşilada
Okmeydanı Eğitim ve Araştırma Hastanesi, Plastik Rekonstrüktif ve Estetik Cerrahi, İstanbul

Giriş: Dupuytren kontraktürü, parmaklarda fleksiyon kontraktürüne sebep olan palmar fasyanın benign, miyoloproliferatif bir hastalığıdır. Değişik kalıtım özellikleri olmakla birlikte otozomal dominant olduğu düşünülmektedir ve diyabet hastalığın gelişiminde genetikten daha fazla ilişkilendirilmiştir. Hücresel anlamda değişiklilker ile ilgili bilgilerin artmasına rağmen tam kür yada optimum tedaviye henüz ulaşılamamıştır. Tedavi seçenekleri arasında, iğne aponörotomi, kollajenazlar, sınırlı fasyektomi, dermatofasyektomi gibi seçenekler bulunmaktadır. Cerrahi tedavi metakarpofalangeal (MCP) eklemde 30 dereceden fazla, proksimal interfalangeal (PİP) eklemde herhangi bir derecede kontraktürde düşünülür.

Materyal ve Metod: Kliniğimize Ocak 2015- Mayıs 2019 yılları arasında başvuran dupuytren vakalarında gerçekleştirilen sınırlı fasyektomi operasyonları sonrası fleksiyon kontraktüründeki iyileşmeler retrospektif olarak incelenmiştir.

Bulgular: 29 E, 9 K olmak üzere toplam 38 hasta incelenmiş. Ortalama yaş 61.6 (21 yaş-90 yaş arası). 22 hastada dm mevcut. 2 hastada bilateral dupuytren mevcut, 5 hastada ise aynı elde iki parmakta kontraktür izlenmiş. Toplam 45 parmak incelenmiş. Bunların 20 tanesi D4(%44.6), 16 tanesi D5 (%35.5), 7 tanesi D3 (%15.5), 1 tanesi D2 (%2.2), 1 tanesi D1 (%2.2). PİP eklemlerde ortalama kontraktür 36.8 derece, MCP eklemlerde 52.6 derece olarak bulunmuştur.

Sonuç ve Tartışma: Toplamda 3 hastada ve 5 parmakta (%11.1) postoperatif dönemde fleksiyon kontraktürünün devam ettiği onun dışındaki 40 parmakta MCP ve PİP eklemlerde fleksiyon kontraktürünün izlenmediği görüldü. 1 hastada ise PİP eklemde fleksiyon kısıtlılığı görülmüştür. Amerkikada yapılan bir çalışmaya göre PİP eklemde 60 dereceden fazla kontraktürü olan 42 parmak incelenmiş intraoperatif düzelmenin 7-8 derece, postoperatif kontraktürün ise ortalama 37 derece olduğu görülmüş. Bizim çalışmamızda da postoperatif dönemde fleksiyon kontraktürü devam eden hastaların hepsinin preoperatif dönemde PİP eklem kontraktür derecesinin 45 dereceden fazla olduğu görülmüştür. Çalışmamıza göre bu 5 parmakta postoperatif dönemde ortalama fleksiyon kontraktürü derecesi 23.2 derece olarak ölçülmüştür.Bu sonuçlara göre cerrahi tedavinin başarı oranı yüksek (%88.9). Fakat PİP eklem kontraktürü fazla olan hastalarda postoperatif

sonuçların daha kötü olduğu izlenmiştir.

1- Soreide, E., Murad, M. H., Denbeigh, J. M., Dudakovic, A., Kakar, S., Lewallen, E. A.,. van Wijnen, A. J. (2018). Treatment of Dupuytren's contracture: A systematic review. Bone and Joint Journal, 100B(9), 1138-1145.
2- Rayan GM. Clinical presentation and types of Dupuytren's disease. Hand Clin. 1999;15(1):87–96.
3- Weinzweig N, Culver JE, Fleegler EJ. Severe contractures of the proximal interphalangeal joint in Dupuytren's disease: combined fasciectomy with capsuloligamentous release versus fasciectomy alone. Plast Reconstr Surg. 1996;97(3):560–566. doi: 10.1097/00006534-199603000-00011

Anahtar Kelimeler: dupuytren, kontraktür, fasyektomi

P-101
Karpal Tünel Cerrahisinde Matriderm ve PRP'nin Etkileri

Burak Ergün Tatar, Perçin Karakol, Melihcan Sezgiç, Oğuzhan Demirel, Mehmet Bozkurt
Sağlık Bilimleri Üniversitesi Bağcılar Eğitim ve Araştırma Hastanesi Plastik, Rekonstruktif ve Estetik Cerrahi Anabilim Dalı, İstanbul

Giriş: Karpal tünel sendromu median sinirin karpal kemikler seviyesinde sıkışması sonucu ortaya çıkmaktadır. Genel hasta popülasyonunda prevelansı %2-3 arasında değişmektedir. 40-60 yaş kadın hastalarda görülme sıklığı daha fazladır.

En sık görülen semptom ağrı ve parestezidir. Anamnezde nokturnal parestezi, Tinel ve Phalen testlerinin pozitifliği, EMG(Elektromiyografi) sonuçları tanıya yardımcıdır. EMG'de SNAP(sensory nerve action potential) ve CMAP(Compound Muscle Action Potential) ölçümü yapılmaktadır.

QDASH(Quick Disabilities Arm Shoulder and Hand) ve VAS(Visual Analogue Scale) Karpal Tünel sendromu tanısında yardımcı testlerdendir. QDASH skalası fiziksel fonksiyonları ve semptomların ölçüldüğü belirli sorulardan oluşan bir skaladır. Karpal Tünel sendromunda nihai tedavi cerrahidir. Transvers Karpal Ligament serbestlemesi ve eksternal nöroliz yapılarak cerrahi tamamlanır. Büyük boyutlu doku defektlerinde kısmi kalınlıkta deri grefti kullanımı oldukça sıktır, ancak kısmi kalınlıkta deri greftinin elastikiyet azalması, kötü kozmetik görünüm ve kontraktür gibi olumsuz yönleri dermal deri eklerinin kullanımını arttırmıştır. Matriderm de kullanılan deri eklerindendir. İçerisinde bovinden derisinden elde edilen kollojen ve bovin nuchal ligamentinden elde edilen elastin mevcuttur. Yapısıyla skar oluşumunu azaltır, elastikiyet azalmasını önlemektedir. Karpal tünel sendromunda USG eşliğinde PRP(Platelet Rich Plasma) uygulanması güncelliğini koruyan tedavi yöntemlerindendir. Growth Faktor, Tip 1 ve Tip 3 kollajen miktarını arttırarak ve inflamasyonu azaltarak etki göstermektedir. Literatür tarandığında PRP'nin özellikle sensöriyel semptomlara etki ettiği gösterilmiştir. Karpal tünel cerrahisi sırasında PRP ve Matriderm uygulaması yapılarak iyileşmeye etkisi araştırılmıştır.

Gereç-Yöntem: Çalışma önce hastanemiz etik kurulundan onay alınmıştır. Çalışmaya 20 hasta dahil edilmiştir.(15 kadın, 5 erkek) Hastaların Gruplar; Klasik cerrahi tedavi uygulanan, Matriderm uygulanan, PRP uygulanan ve PRP+Matriderm uygulanan olmak üzere 4'e ayrılmıştır.

Cerrah Method: Genel anestezi altında supin pozisyonda hasta steril örtüldü. Pnomotik turnike altında, işlem yapılacak elin volar kısımda tenar crease yaklaşık 3-5 mm ulnarinde superioru karpal tünel sınırı olacak şekilde kesiye başlandı. Uygun cilt katmanları geçildi, ekartasyon sonrası transvers karpal ligamet kesilerek relaksasyon sağlandı, ek olarak eksternal nöroliz yapıldı. Gruplardaki hastaların durumuna göre cerrahi işlem şekillendi. Klasik tedavi uygulanan grupta eksternal nöroliz sonrası turnike açıldı hemostaz sağlandı cilt altı ve cilt uygun sütur materyalleriyle kapatıldı bir adet dren konularak kısa kol atele alındı operasyon sonlandırıldı.

Matriderm uygulanan grupta matriderm median sinir etrafına tortilla methoduyla yerleştirildi, adaptasyonu için serum fizyolojikle irigasyon yapıldı, PRP uygulanan grupta relaksasyon ve nöroliz sonrası hastadan operasyon öncesi hastanı venöz kanından elde edilen PRP(2cc) sinir etrafına ve cerrahi sahaya zerk edilmiştir. Matriderm+PRP uygulanan grupta ise yerleştirilen Matriderm üzerinde PRP irige edilerek adaptasyon PRP ile sağlanmıştır, sonraki aşamalar klasik tedavi uygulanan grup ile aynıdır.

Operasyon sonrası erken dönemde hiçbir hastada komplikasyon gerçekleşmemiştir. Bütün hastalar postoperatif 1. gününde taburcu edilmiştir. PRP uygulanan grupta 1 hastada, PRP+Matriderm uygulanan grupta 1 hastada operasyon sonrası ağrı, kızarıklık ve hassasiyet görülmüştür. Hastalar operasyon sonrası 1 sene takip edilmiştir. Operasyon sonrası 6. ve 12. ayda EMG çekilmiştir, 2 ayrı klinisyen tarafından fizik muayne yapılmıştır, QDASH ve VAS skala sonuçları dökümente edilmiştir.

Bulgular: Kontrol grubuyla karşılaştırıldığında fizik muayne ve sensöriyel bulgularda PRP uygulanan 2 grupta da diğer gruplara göre farklılık gözlenmiştir, ancak EMG bulgularında(CMAP,SNAP) anlamlı bir farklılık gözlenmemiştir. Her grupta nöropati süresi 5 seneden fazla olan hastalar karşılaştırıldığında sadece matriderm uygulanan gruptaki hastanın diğer gruptakilere göre QDASH ve VAS skalasında anlamlı değişiklik olduğu tespit edilmiştir ancak elektrofizyolojik ölçümlerde anlamlı bir farklılık yoktur.

Tartışma: Karpal tünel sendromu en sık görülen tuzak nöropatidir. Tedavi için birçok yöntem uygulanmasına rağmen nihai tedavi cerrahidir. Karpal tünel cerrahisi plastik cerrahide sık yapılan ameliyatlardandır. Operasyon sonrası rekkurens ihtimali ve kötü iyileşen skar formasyonu cerrahi sırasında ek yöntem gerekliliğini doğurmuştur. PRP'nin USG eşliğinde verilmesi cerrahi dışı uygulamalardan en invaziv olanıdır. USG'nin kişi bazlı olması yöntemin en önemli dezavantajıdır. Matridermin skarı azalttığı literatürde belirlenmiştir. Karpal Tünel cerrahisinde uygulandığında iyileşmeye olumlu yönde katkı yapacağı düşünülmüştür ancak EMG bulgularında anlamlı bir değişiklik gözlenmemiştir fizik muayne bulgularında sensöriyel bulgularda gerileme görülmüştür.

Anahtar Kelimeler: Matriderm, PRP, Karpal tünel sendromu

P-102
Kliniğimizde 2015-2019 Yılları Arasında Opere Edilen Çekiç Parmak Vakalarının Uzun Dönem Sonuçlarının Değerlendirilmesi

Semih Tiber Menteşe, Mert Canlı, Özlem Çolak, Harun Erbek, Ayşin Karasoy Yeşilada
Okmeydanı Eğitim ve Araştırma Hastanesi, Plastik Rekonstrüktif ve Estetik Cerrahi Kliniği, İstanbul

Giriş: Tendon yaralanmaları basit avülziyonlardan fraktürle birlikte tamamiyle yırtılmaya uzanan geniş bir spektrumda yer alır. Basitçe azalmış hareket açıklığı bizim için yaralanmanın göstergesidir. Hareketin varlığı fakat ağrılı olması ise parsiyel tendon yaralanmaları için göstergedir (1). Anatomik olarak ekstansör ve fleksör sistem arasında bir denge söz konusudur. Bu denge sayesinde parmak normal fonksiyon gösterebilir. Dengenin belirgin olduğu yerlerden biri de proksimal interphalangeal eklem seviyesinde santral tendon ve distal interphalangeal eklem (DIP) seviyesinde ise terminal tendonun fleksör gücü karşılamasıdır. Mallet parmaklarda olduğu gibi terminal tendon seviyesinden ayrılma ya da zayıflama tüm yükü santral tendona bindirir ve uzun dönemde swan neck (kuğu boynu) deformitesi ortaya çıkar.
El dorsumunda ince bir cilt tabakası altında yer alması, ekstansör tendon yaralanmalarının fleksörlerden %61 oranında daha fazla olmasına yol açar. Ayrıca fleksör tendon gibi kalın bir yapıya sahip olmaması da onarım esnasında ana sütür taşıyamayacak olmasına sebep olarak bir dezavantaja dönüşür (2). Onarım zamanı ise yaralanma tipi ve bölgesine bağlı olsa da genellikle 2 haftadan önce olması önerilir (3). Mallet parmak zone I yaralanmalarının sonucudur ve genellikle bulgu olarak istirahatte DIP'den 40 derece fleksiyon ile kendini gösterir.
Mallet vakaları en yaygın sınıflandırma sistemi olan Doyle ve arkadaşlarının tanımladığı şekilde 4'e ayrılır(4). Vakaların tiplerine göre de konservatif tedavi veya cerrahi tedavi tercih edilir.

Materyal-Metod: Parmak distal falanksta gelişen ekstansiyon kısıtlılık kaybı ile kliniğimize başvuran tip 2-3-4 ve atel ile takip edilmiş olup ekstansiyon kısıtlılığının devam ettiği görülen tip 1 mallet parmak hastalarında uygulanan tedavi tipleri ve hastaların postoperative dönem eklem açıklıklarının durumları retrospektif olarak incelendi.

Bulgular: Vakalarımızdan 53'ü erkek(%62,35) 32'si de kadındı(%37,64). Hastaların ortalama yaşı 34,3 olarak belirlendi(3-72). Hastaların 41'inde(%48,23) sağ elde, 44 hastada ise(%51,76) sol elde mallet parmak geliştiği tespit edildi. Deformitenin en sık 3. parmakta(%29,41) olmak üzere 5. parmakta 23 hastada(%27,05), 2.parmakta 19 hastada(%22,35), 4.parmakta 18 hastada(%21,17) oluştuğu görüldü. Doyle sınıflandırmasına göre incelendiğinde, 39 hastada (%45,88) tip 1 yaralanma geliştiği görüldü. Tip 2 yaralanma 25 hastada (%29,41), tip 3 yalnızca 1 hastada (%3,52) ve tip 4 yaralanma 20 hastada(%23,52) mevcuttu. Tedavi yöntemleri incelendiğinde, 68 hastaya(%80) tek kirschner teli ile DIP eklem fiksasyon sonrası ekstansör tendon pilikasyonu yapıldığı görüldü. Ekstansiyon blok pinleme yönteminin 12 hastada kapalı olarak yapıldığı(%14,11), 2 hastada ise(%2,35) açık yöntemle ekstansör tendon onarımı ile birlikte fragmanın ekstansiyon blok pinlemeye uygun şekilde redükte edildiği görüldü. Yalnızca fraktürlü mallet olan hastalar incelendiğinde ise 4 hastanın tek Kirschner teli fiksasyon sonrası ekstansör tendon onarımı yapıldığı ve fraktürün redüksiyonunun doğrulandığı görüldü. Bir hastada gelişen nüksler sonrası tekrarlayan onarımlar ve en son yapılan artrodez işlemi sonrası ciltte gelişen ağrılı ve hassas skar alanı nedeniyle burada yapılan cilt eksizyonu sonrası homodijital arter flebi ile onarım yapıldı.
Geç postoperative kontrollerde 1 hastada malletin nüks ettiği fakat hastanın kendi isteğiyle kontrole gelmediği, 1 hastada nüks ile birlikte kuğu boynu deformitesi geliştiği, 1 hastanın ise nükse sekonder 2. kez opere olduğu ve sonuç alınamaması üzerine artrodez yapıldığı görüldü. Eklem açıklıklarına bakıldığında 21 hastada(%24,70) eklem açıklığının tam olduğu, 39 hastada 5 derece ve daha az(%45,88), 20 hastada(%23,52) 5-10 derece arası ve 2 hastada(%2,35) 10-15 derece arası eklem kısıtlılığı olduğu izlendi.

Sonuç ve Tartışma: Amerika'da yapılan 511 mallet vakalı çok merkezli retrospektif sistem çalışmasına göre fraktürlü mallet vakaları toplamın %93'ünü oluştururken bizim vakalarımızda bu oran %20'ye ulaşmıştır. Bunun nedeni fraktür olmayan mallet vakalarına Amerikada daha konservatif yaklaşılması olarak açıklanabilir (5). Başka bir nedeni de bu büyük taramada ele alınan çalışmalardan büyük çoğunluğunun yalnızca cerrahi müdahale edilebilecek mallet vakalarını araştırması olabilir. Yine aynı çalışmada ortalama ekstansiyon kısıtlılığı ortalama 5.7 olarak tespit edilirken vakalarımızda bu oran 5.2 olarak görüldü. Fraktürlü vakalarda ekstansiyon kısıtlılığı 8.75 derece olarak tespit edilirken yumuşak doku yaralanmalarında bu derecenin 4'e düştüğü görüldü. Karşılaştırılan çalışmada ise ekstansiyon kısıtlılık derecesinin tam tersi fraktürlü vakalarda 7.5'tan 5 dereceye düştüğü tespit edilmiş (5). Mallet yaralanmaları sık görülen ve uygun vakalarda cerrahi yapıldığında az ya da hiç ekstansiyon kısıtlılığı görülmeden yönetilebilecek yaralanmalardır. Önemli nokta doğru hastada doğru endikasyonu koymak ve postoperatif dönemde görülebilecek nüks ve komplikasyonlar açısından hastayı bilgilendirerek hasta-hekim uyumunu sağlamaktır.

1. Cheung JP, Fung B, Ip WY. Review on mallet finger treatment. Hand Surg. 2012;17(3):439-47. doi: 10.1142/S0218810412300033. Review. PubMed PMID: 23061962.
2. Newport ML, Williams CD, Biomechanical characteristics of extensor tendon suture techniques, J Hand Surg Am 17(6):1117_1123, 1992.
3. Rockwell WB, Butler PN, Byrne BA; Extensor tendon: anatomy, injury, and reconstruction, Plast Reconstr Surg 106(7):1592_1603; quiz 604, 673, 2000.
4. Doyle J. Extensor tendon - acute injuries. In: Green D, ed. Operative Hand Surgery 4th ed. New York. NY: Churchill Livingstone; 1999:195-198.
5. Lin JS, Samora JB. Surgical and Nonsurgical Management of Mallet Finger: A Systematic Review. J Hand Surg Am. 2018 Feb;43(2):146-163.e2. doi: 10.1016/j.jhsa.2017.10.004. Epub 2017 Nov 22. Review. PubMed PMID: 29174096.

Anahtar Kelimeler: atel, cerrahi, çekiç parmak, sonuçlar

Şekil 1.

27 yaş erkek hasta. İş kazasına sekonder fraktür olmayan mallet izlenen hasta 2 kez nüks sonrası skar ve hassasiyet nedeniyle homodigital arter flebi ile onarım yapıldı.

P-103
Parmak Amputasyonu Olgularının Yaş ve Yaralanma Şekli Açısından Değerlendirilmesi

Cenk Demirdöver, Alper Geyik, Fatih Alp Öztürk, Süleyman Çakmak, Mustafa Yılmaz
Dokuz Eylül Üniversitesi Tıp Fakültesi, Plastik, Rekonstrüktif ve Estetik Cerrahi, İzmir

Giriş: Travmatik parmak ampütasyonları sık görülen, hızlı değerlendirme ve tedavi gerektiren el cerrahisinin acil durumlarından birisidir. Ampütasyonlar, künt veya kesici alet yaralanmaları, araç kazaları, patlamalar nedeniyle oluşabilmektedir. Oluş şekli, travmanın seviyesi, amputatın uygun taşınması, iskemi süresi, hastanın komorbid hastalıkları, sigara kullanımı ile cerrahi deneyim ve ekipman replantasyon sonuçlarını oldukça etkilemektedir. Bu çalışmanın amacı, hastanemizin acil servisine başvuran tek veya çoklu parmak ampütasyonu bulunan olgulara yaklaşımın ve sonuçların literatür eşliğinde değerlendirilmesi ve deneyimlerin aktarılmasıdır.

Gereç ve Yöntem: 2014-2019 yılları arasında acil servise başvuru sonrasında parmak ampütasyonu nedeniyle replantasyon endikasyonlarını taşıyan ve tarafımızca acil olarak operasyona alınan 92 hasta çalışmaya dahil edildi. Majör ampütasyonlar, pediatrik yaş grubunda bulunan veya endikasyon dışı olan olgular çalışma dışında bırakıldı. Hastanın yaşı, cinsiyeti, travmanın oluş şekli, seviyesi, çoklu veya tek parmak ampütasyonu olması, iskemi süresi, replantasyon başarısı gibi parametreler incelendi. Her bir parametrenin replantasyon başarısına etkisi kendi içinde istatistiksel olarak değerlendirildi.

Bulgular: Çalışmaya dahil edilen 92 hastanın 78'i (%85,8) erkek, 14'ü (%14,2) kadın idi. Erkeklerde yaş ortalaması 40,04±8.75 idi. Ampütasyonların büyük çoğunluğu tek parmak ve distal falanks seviyesinde olarak saptandı. Yaralanma şekli iş kazası nedeniyle oluşan testere yaralanmalarıydı. Giyotin tarzı yaralanmaların, avülziyon yaralanmalarına göre literatür ile uyumlu şekilde replantasyon başarısının yüksek olduğu saptandı. Hastaların acil servise başvuru süresi ortalama 4,2 saat olarak saptandı. Hastanın operasyona alınana kadar geçen zamanın başarıya anlamlı etkisi saptanmadı. Bu durum sıcak iskemi süresinin hastaların büyük kısmında aşılmadan işlemin gerçekleştirilmesi nedeniyle olduğu düşünüldü. Replantasyon başarısı %64,4 olarak saptandı. Hastanın replantasyon talebinin de bir endikasyon olarak alınması başarı oranının düşmesinde en büyük faktördü.

Sonuç: Parmak ampütasyonları özellikle çalışan orta yaş grubunda ortaya çıkmaktadır. Hızlı değerlendirme ve en kısa sürede replantasyon hastaların hayatına geri dönmesinde ve iş gücü kaybını en aza indirmede önemli rol oynamaktadır. Başarının artması, endikasyonların göz önünde bulundurulması ve cerrahi deneyime göre değişmektedir.

Anahtar Kelimeler: Amputasyon, parmak, replantasyon, yaş

P-104
Üst Ekstremite Yüksek Basınçlı Tiner Enjeksiyonu ile Yaralanma Vakaları

Buğra İpek[1], Uğurcan Şener[1], Feridun Elmas[2], Ergin Seven[1], Ayşegül Aksakal Uslu[3], Sebat Karamürsel[1]

[1]S.B.Ü Ankara Dışkapı Yıldırım Beyazıt Eğitim ve Araştırma Hastanesi Plastik, Rekonstrüktif ve Estetik Cerrahi Kliniği, Ankara
[2]Burdur Devlet Hastanesi Plastik, Rekonstrüktif ve Estetik Cerrahi Kliniği, Burdur
[3]S.B.Ü Ankara Dr. Zekai Tahir Burak Kadın Sağlığı Eğitim ve Araştırma Hastanesi, Ankara

Giriş: Yüksek basınçlı enjeksiyon yaralanmaları üst ekstremitenin nadir görülen, ileri derece morbiditeyle sonuçlanabilen yaralanmalarıdır. Yaralanma sonrası görünüm ilk etapta minimal hasar görünümünde olmakta ve bu durumun önemsenmemesi tedavide gecikmelere sebep olmaktadır. Yaralanma endüstriyel amaçla üretilmiş yüksek basınçla madde püskürten cihazlarla olur ve yaralanmanın morbiditesi enjekte olan maddeye göre değişir. Enjekte edilen materyaller en sık boya, motor yağı, hidrolik sıvısı, tinerdir. Yaralanmanın nihai sonucu ve parmağın ampütasyonuyla sonuçlanması enjekte edilen materyalin çeşidine göre değişiklik gösterir. Dokunun yüksek basınçlı cihazlarda bulunan dizel benzin, tiner, boya veya motor yağı kimyasallarından birini içeren madde ile maruziyetinde parmağın ampütasyonuyla sonuçlanması en olasıdır. Biz bu araştırmamızda 2015 - 2019 yılları arasında S.B. Ankara Dışkapı Yıldırım Beyazıt Eğitim ve Araştırma Hastanesi acil servisine tiner enjeksiyonuyla yaralanan ve tarafımıza refere edilen dört hastanın olgu sunumunu yapmaktayız.

Materyal Metod: Ankara Dışkapı Yıldırım Beyazıt Eğitim ve araştırma hastanesi 2015 - 2019 yılları arasında acil servise başvuran üst ekstremitede yüksek basınçlı tiner enjeksiyonu vakaları retrospektif olarak araştırıldı ve bulunan dört vaka incelendi.

Olgu 1: 31 yaşında erkek hasta sol el 3. parmak midfalanks seviyesi volar yüze tiner enjeksiyonu sonrası acil servisimize başvurmuştur. Hastanın yaralanan parmağına proksimalinden turnike yapılmış olarak başvurduğu görüldü. Hasta başvuru sonrası acil olarak opere edildi ve debridmanı yapıldı, fasyatomi açıldı. Hasta yaralanma 1. günü ve 9. günü tekrar debridmana alındı ve son debridman sırasında midfalanks seviyesinde tendon ekspoze 2x2 cmlik doku defekti için subpektorel flep ile rekonstrüksiyon yapıldı. Hasta 21. gününde flep ayrılması için opere edildi ve aynı seansta 3. parmak yaralanma distalinde pulpanın nekrotik olması üzerine pulpa ampute edilerek güdük kapatıldı. Takibinde ek sıkıntı olmadı.

Olgu 2: 48 yaşında erkek hasta sol el volar yüz 3. metakarpofalangeal eklem seviyesinde tiner enjeksiyonu sonrası 12. saatte hastanemizin acil servisine başvurdu. Hastanın muayenesinde sol el 2,3,4,5. parmaklar ekimotik ve soğuk izlendi. 2, 3 ve 4. parmaklarda dolaşım izlenmedi. Hasta acil olarak debridmana alındı ve fasyotomi açıldı. 24 saat sonra ikinci, 72. saatte 3. debridmanı yapıldı. Hastaya yaralanmanın 24. Saatinde hiperbarik oksijen tedavisi verildi. Bu debridmanlar sırasında 2 ve 3. parmakların ortak digital arterleri eksplore edildi. Arterler intakt olmakla birlikte tromboze olduğu görüldü. Demarkasyon hattı oturduktan sonra hastanın 2,3,4. parmakları ampute edildi ve serbest anterolateral uyluk flebi ile rekonstrükte edildi. Takiplerinde toe-to-finger transferini kabul etmeyen hastaya flep inceltilmesi için revizyon ve parmak protezi için metakarpal kemiklere implant yerleştirildi.

Olgu 3: 27 yaşında erkek hasta, sol el 2. parmak pulpa seviyesinde tiner enjeksiyonu sonrası dış merkeze başvuruyor ve dış merkezde pulpaya insizyon yapılarak yara açık bırakılıyor. Hasta yaralanmadan 24 saat sonra hasta hastanemiz acil servisine artan ağrı ve parmakta morluk şikayeti ile başvurdu. Muayenesinde hastanın parmak distal falanks seviyesinde ekimotik, ödemli, soğuk ve pulpada dolaşım izlenmedi. Hasta yatırılarak debirdmanı yapıldı, fasyatomi açıldı. Takibinde yaralanma sonrası 4. günde nekrozun midfalanks seviyesine kadar ilerlemesi ve demarkasyon hattının ortaya çıkması ardından parmak ampute edilerek güdük kapatılmıştır.

Olgu 4: 31 yaşında erkek hasta sol el 2. parmak pulpa seviyesinde tiner enjeksiyonu sonrası acil servise başvurmuştur. Muayenesinde parmak distal falansk seviyesinde siyanotik ve soğuk izlenmiştir. Hasta acil olarak debridmana alınmış ve yatırılarak takip edilmiştir. Hastaya hiperbarik oksijen tedavisi verilmiştir. Hastanın parmağında nekrozun devam ettiği görülmüştür. Seri debridmanlar sonrası, proksimal falanks distalinden ampute edilmiştir.

Sonuçlar: Vakaların hepsi erkek, sanayi işçisi olup iş kazası ile dominant olmayan elinde, fleksör yüzde yaralama ile başvurmuştur. Hepsi tiner içeren yüksek basınçlı enjeksiyon tabancı ile yaralanmıştır. Vakaların ikisi pulpa, biri mid falanks, biri metakarpofalangeal(MKF) eklem seviyesinden olmuştur. Yaralanmanın tiner ile olması, hastaların geç başvurması ve bu yüzden ilk debridmanın gecikmesi, prognozu kötü yönde etkilemiştir. Yüksek basınçlı enjeksiyon yaralanmalarına tipik olarak bizim vakalarımızdada enjeksiyon alanında ilk belirtiler minimal olurken saatler ve günler için enflamasyon ve doku nekrozu ilerlemiştir. pulpa ve midfalansktan yaralanmalar daha proximale ilerlerken, MKF seviyesinden yaralanan hastanın hem proksimale hemde medial ve laterale; elin dorsal yüzüne doku hasarının yayıldığı gözlendi. Bunlar da yüksek basınçla verilen toksik maddenin el ve parmak için enjeksiyon noktasından uzaklaşarak yayıldığını göstermektedir. Hastaların debridmanları sırasında yapılan eksplorasyonlarda vasküler yapılar makroskopik olarak intakt anca intravasküler tromboze görülmüş, yapılan patolojik inceleme ile desteklenmiştir. Bu durum tinerin toksik etkisi olduğunu düşündürmektedir ve literatürde bulunan diğer yayınlarla uyumludur. 3 Vakalarımızın hepsinde parmak dolaşımı arttırmak için günlük dekstran-40 500 cc intravenöz uygulanmış ve proflaktik antiboyiterapi başlanmıştır.

Tartışma: Yüksek basınçlı enjeksiyon yaralanmaları, yaralanmanın akut fazında minimal yaralanma görünüme sahip olması nedeni ile genellikle hastaların acil servise başvurularının gecikmesi ile sonuçlanır; bu da nihai sonucu kötü yönde etkiler ve amputasyon oranlarını arttırır. Debridman için 6 saatlik pencere dönemi önem taşır ve bu sürede debridmanı yapılan olgularda amputasyon oranı %40 iken bu süreden daha sonra yapılan debridmanlarda bu oran %57'e çıkar.1 Kliniğimize refere edilen dört olgunun üçü yaralanmadan 24 saat sonrasında başvurmuştur. Bu hastalarda erken debridman önem taşımaktadır. Enjekte olan madde kimyasal içeriği ile doku nekrozuna ve inflmasyona neden olmaktadır. Oluşan nekroz inflamasyonu, inflmasyon da doku nekrozunu ve doku ödemini arttırır. Bu kısır döngünün kırılması lokal inflamatuar reaksiyonu azaltır ve dolaşımı düzeltir.1 Acil olarak genel anestezi altında debridman ve uygun fasyotomilerin açılması ile basınç düşürülmelidir. Lokal anestezik enjeksiyonu doku ödemini ve enflmasyonu arttırabiliceği için kontraendikedir.2 Yara açık takip edilebilir. Hastalara enflamayonu azaltmak için steroid verilebilir ancak litaretürde bunun faydasını kanıtlayan yeterli veri yoktur ve cerrahın tercihine göre uygulanabilir 2. Enjekte edilen materyalin kimyasal içeriği yağ doku çözülmesine, venöz tromboza ve sinir myelin kılıf lizisine neden olur. Ve parmak ve el gibi kapalı bir alanda

basınç artışına ve dolaşım bozukluğuna neden olur. Olgu enjeksiyon distalinde nekroze olan parmak amputasyon materyali patolojik incelemesinde yaygın doku ödemi ve nekrozu görülmüştür. Dermis ve subkutan yağ doku içerisinde intersitisyel alanda pigment varlığı enjekte edilmiş tiner karışımının enjeksiyon alanı distaline yayıldığına ve doku nekrozuna neden olduğuna işaret etmektedir. Ayrıca patoloji incelemesinde venöz ve arteryal tromboz görülmektedir. Yüksek basınçlı enjeksiyon vakalarında patolojinin kaynağı parmak ve/veya eldeki kapalı alanlarda basınç artışı yanında enjekte edilen maddenin içeriği ve bunun yarattığı nekrotizan ve inflamatuar reaksiyonlardır. Amputasyon oranları ile enjekte edilen maddenin direk korelasyonu vardır ve dizel benzin %70, tiner %55, motor yağı %44, boya %40 amputasyon oranlarına sahiptir. Hava ve su ile olan yaralanmalar daha selim karakterde olup litaretürde hem nonoperatif hem cerrahi takibi yapılan bu vakalarda amputasyon bildirilmemiştir.1

Anahtar Kelimeler: Yüksek basınçlı enjeksiyon, tiner enjeksiyonu, iş kazası

Olgu 2

olgu 2 yüksek basınçlı tiner enjeksiyonu palmar yüz

P-107
El Bileğinde Karpal İnsitabilite ve Nörovasküler Kompresyona Sebep Olan Destrüktif Kitlesel Bir Lezyon: Tendon Kılıfı Dev Hücreli Tümörü

Okan Acicbe, Özge Utku, Emre Gunenc, Ramazan Erkin Ünlü, Burak Yaşar, Ahmet Kaplan, Ömercan Yağız Öksüz, Atakan Baş, Çağdaş Duru
TC.Sağlık Bakanlığı Ankara Şehir Hastanesi, Plastik Rekonstrüktif ve Estetik Cerrahi Kliniği, Ankara

Giriş: Tendon kılıfı dev hücreli tümörleri, daha önce bir çok farklı anatomik bölgede rapor edilmiş, ağrısız, yavaş büyüyen, tendon ve eklem fonksiyonlarını mekanik olarak etkileyebilen benign karakterli, nadir görülen, kitlesel lezyonlardır. Ganglion kistlerinden sonra elin en sık görülen benign tümörü olarak bilinmektedirler. Güncel literatürde patofizyolojik süreçleri detaylıca irdelenmiş olan bu lezyonlar %30-45'e varan rekürrens oranına sahiptir. Etiyolojik süreçlerinin tartışmalı olmasına rağmen travma, inflamasyon, metabolik sistemik hastalıkların patogenezde rol oynadığı düşülmektedir. Çalışmalar, lokal rekürrensi olan ve multifokal seyirli kitlelerde bazı sitogenetik anomalilerin varlığını göstermiştir.Buna rağmen bu kitlelerin sitogenetik ve moleküler genetik zemini hala net olarak ortaya konulamamıştır.

Bu çalışmada kliniğimizce takip edilen, el bileğinde karpal insitabilite ve vasküler kompresyona sebep olan nüks tendon kılıfı dev hücreli tümörü olgusu onkolojik ve rekonstrüktif cerrahi penceresinde değerlendirilmiştir.

Vaka Sunumu: 2011 ve 2013 yıllarında Ankara Numune Eğitim ve Araştırma Hastanesi Plastik, Rekonstrüktif ve Estetik Cerrahi Kliniği'ne başvuran ve sağ el bileğindeki tendon kılıfı dev hücreli tümörü nedeniyle 2 defa opere edilen 45 yaşında,şoförlük ile uğraşan ve ek travma öyküsü bulunmayan erkek hasta Nisan 2019'da Ankara Şehir Hastanesi Plastik, Rekonstrüktif ve Estetik Cerrahi Servisi'ne el bileğinde nüks eden dev boyutlu tümöro nedeniyle başvurdu. Başvuruda el bileği ulnar yarımından başlayıp elin palmar yüzüne yayılan ve 3 yıldır var olan persistan uyuşma,karıncalanma ve gece ağrıları olan hastanın ulnar sinir motor muayenesinde Ulnar Pençe Eli, Wartenberg İşareti, Froment Belirtisi gibi muayene bulgularının negatif olduğu McGowan Evre 1 Ulnar Sinir hasarı bulguları izlendi.
Yapılan doppler USG ve MR görüntülemesinde kitlenin sağ el bileğinde volar ve dorsalde APL, EPB, ECU, ECRL, ECRB, FDS-P, FPL tendonları, Median sinir ve Ulnar sinir ile ilişkide olduğu, Ulnar arteri mediale, Radial arteri ise laterale deplase ettiği, Radial arterde superficial palmar ark dalı ve ana trunkus dahil akım paterninde bozulma olduğu görüldü.
Hastanın eski insizyon skarlarından yapılan eksplorasyonda kitlenin hem dorsumda hem volar yüzde multiple fleksor ve ekstensor tendon, median,ulnar sinir ve ulnar arter invazyonu olduğu izlendi. Ulnar sinirin kitle tarafından kompresyona maruz kaldığı görüldü. Radial arterin kitle içerisinde Snuffbox tabanına dek devam ederek obstrükte olduğu görüldü. Kitle içerisindeki kısım yaygın invazyon sebebiyle kiteleden ayrılamadı.Kitle ile birlikte eksize edildi. Distal ve proksimal uçların tromboze olduğu görülerek Fogarty ile yeniden akım sağlanması denendi. Akım sağlanamadı ve radial arter distal ve proksimalde uçları bağlanarak sakrifiye edildi. Ulnar yarımda kitle tendonlardan ve invaze olduğu ulnar bundledan disseke edilerek eksize edildi. Kitlenin el bileği eklemine bağlı Ulnar Kollateral Ligament invazyonu olması sebebiyle eksizyon sonrası el bilek ekleminin ulnar ve radial deviasyon esnasında instabil olduğu izlendi. Volar yüzden alınan Palmaris Longus Tendon Grefti ile Ulnar Kollateral Ligaman Rekonstrüksiyonu işlemi yapılarak stabiliteye katkı sağlandı.
Postoperatif 1.günde yapılan fizik muayenede Ulnar sinir duyu trasesinde hipoestezinin devam ettiği, ek motor muayene bulgusunun ortaya çıkmadığı, dolaşımın olumsuz etkilenmediği görüldü. Intrensek Plus Hand pozisyonunda el 1 hafta boyunca istirahat atelinde takip edildi. 1. haftadan sonra el ve el bileği aktif eklem hareket açıklığı egzersizlerine başlandı.
Postoperatif 1. ayda hastanın sağ el ulnar yarımındaki parestezilerin devam ettiği, ek fizik muayene bulgusu gelişmediği hastanın 3. hafta itibariyle işine dönmüş olduğu görüldü.
2 spesmen halinde gönderilen kitlenin histopatolojik incelemesinde primer tümörün, etrafında inflamatuar hücreler bulunan kalın kollajen bantlar ile çevrelendiği kısmen aselüler kısmen eozinofilik infiltrasyon içeren bölgelerden oluştuğu izlendi. Tümörün hücre yoğunluğunun multinükleer dev hücreler, ksantom hücreleri, inflamatuar

hücreler ve kısmen de hemosiderin yüklü siderofajlardan oluştuğu görüldü. CD68, CD34 ve CD31 ile yapılan immünohistokimyasal analizde ise Ki-67 proliferasyon indeksinin %5-10 oranında olduğu saptandı.

Tartışma: Tendon kılıfı dev hücreli tümörleri sıklıkla parmak, el, ayak bileği, dirsek, diz, kalça ve omuz gibi eklemlerin çevresinde gözlenmekle birlikte daha nadiren el bileğinde görülebilmektedir. Tendon kılıfı dev hücreli tümör tanısı alan 19 vakalık bir çalışmada yalnızca 1 adet el bileği tümöru vakası saptanmıştır. 14 vakalık bir diğer çalışmada da tüm vakaların yalnızca birinde el bileği tendon kılıfı dev hücreli tümörü saptanmıştır.
Tendon kılıfı dev hücreli tümörlerinin sesamoid kemikler, sinovyal membran veya primitif mezenkimal hücrelerden kaynaklandığı görüşüne karşın kimi araştırmacılar tendon kılıfı dev hücreli tümörlerinin inflamasyon ve travma (kronik strain benzeri durumlar) ile ilişkili inflamatuar bir hastalık olduğunu savunmakta. Tendon veya sinovyal yaralanmaların sinovyumda fibroz hiperplaziyi tetikleyebileceği düşünülmekte. Bu görüşe paralel olarak bu hastaların %50sinde travma öyküsü mevcut. Kliniğimizce cerrahi tedavisi yapılan olgunun bilinen akut travma öyküsü olmamakla birlikte bu travma etiyolojisi çerçevesinde düşünüldüğünde mesleği gereği uzamış direksiyon kullanımının dominant el bileğinde kronik travma maruziyeti yaratarak bu duruma yol açmış olabileceğini düşünmekteyiz.
Nadiren lokal agresif ve malign davranış gösteren bu tümörlerin primer tedavisi cerrahi eksizyon olmakla birlikte rekürrens oranları oldukça yüksektir.Olgu sunumu şeklindeki bu çalışmanın amacı el bileği kitlelerinin ayırıcı tanısında tendon sinovyal kılıfının dev hücreli tümörleri olabileceğine dikkat çekmek, bu tümörlerin benign karakterli dahi olsa el bileğinde tendonal invazyonun yanı sıra nörovasküler kompresyon ve invazyona sebep olabileceğini, cerrahi tedavileri esnasında major nörovasküler kayıpların ve el bilek eklem insitabilitesinin meydana gelebileceğini vurgulamaktır. Travma ile ilişkisi ve patogenezi net olarak ortaya konulamamış bu kitlelerin oluşum mekanizmasının aydınlatılması amacıyla daha fazla tanımlayıcı çalışma,olgu sunumu, radyolojik çalışma ve sistematik derlemelere ihtiyaç duyulmaktadır.

Anahtar Kelimeler: Dev Hücreli Tümör, El bileği, Karpal İnsitabilite, Radial Arter, Tendon Kılıfı

Kitle Eksizyonu

Kitlenin Radial Arter ile birlikte eksizyonu esnasında

P-108
Geç Dönem Primer Fleksör Digitorum Profundus (FDP) Tendon Onarımı Yapılan Vakalar ile Hunter Protezle Onarım Yapılan FDP Vakalarının Karşılaştırılması

Semih Tiber Menteşe, Harun Erbek, Türkay Gökeri, Özlem İmren, Mert Canlı, Ayşin Karasoy Yeşilada
Okmeydanı Eğitim ve Araştırma Hastanesi, Plastik Rekonstrüktif ve Estetik Cerrahi, İstanbul

Giriş: Fleksor tendon yaralanmalarının gecikmiş onarımları tendondaki fibrozis ve skar oluşumu nedeniyle eklemlerdeki hareket açıklığında kısıtlılığa sebebiyet verebilir. İki seanslı tendon rekonstrüksiyonu 1971'de Hunter ve Salisbury tarafından tanımlanmıştır. Hunter tekniği 1. Seansında dijital fleksor tendon rezeke edilip Hunter çubuğu yerleştirilir. Yaklaşık 2-6 ay sonra Hunter çubukları etrafında oluşan kılıf içerisine tendon grefti yerleştirilir. Transplante edilen tendonun proksimal kısmı pulver taft yöntemiyle fikse edilirken distal kısmı pullout veya kessler yöntemi ile fixe edilir. Bu çalışmada geç dönem primer FDP tendon onarımı ile Hunter ile onarım yapılan FDP vakalarının karşılaştırılması amaçlanmıştır.

Materyal-Metod: 2015-2019 yılları arasında 14 günü geçen flexor digitorum profundus tendon onarımında Hunter protez ile rekonstrüksiyonu yapılan 26 hasta ve primer onarım yapılan 30 hasta demografik özellikleri, ameliyat teknikleri, eklem açıklıkları ve fonksiyonellik açısından retrospektif olarak incelendi. Hastaların tümüne erken fizik tedavi ve kontrollü mobilizasyon başlandı.

Bulgular: 17'si erkek, 9'u kadın toplamda 26 Hunter hastasının yaş ortalaması 29.5 (2-47 yaş arası). Hunter hastalarının 7 (26.9%) tanesi D5, 7(26.5%) tanesi D1, 5 (19.2%) tanesi D4,4 (15.4%)tanesi D3 ve 3 811.5%)tanesi de D2 parmağından opere olduğu görülmüş. Ortalama olarak hastalar 1 ay fizik tedavi uygulaması görmüş (en az 1 hafta- en fazla 2 ay). Yeterli ve erken kontrollü el mobilizasyonuna başlayanların aktif ve pasif fleksiyon hareketlerinin daha iyi olduğu izlendi. 3 hastada (%11.5) interphalangeal (IP) eklem seviyesinde kısıtlılık, 6 (%23.1) hastada metacarpophalangeal (MCP)eklem seviyesinde kısıtlılık ve 12 (46.2%) hastada distal interphalangeal (DIP) eklem seviyesinde aktıf fleksiyonda kısıtlılık izlendi. 22'si erkek, 8'i kadın olan toplamda 30 flexor digitorum profundus (FDP) onarımı yapılmış hastanın yaş ortalaması 33 (2-69 yaş arası). FDP onarımı yapılan hastaların hastalarının 11(36.6%) tanesi D5, 2 (6.7%) tanesi D1, 6(20%) tanesi D4,4 (13.3%)tanesi D3 ve 7(%23.3)tanesi de D2 parmağından opere olduğu görülmüş. Yaklaşık 2 hastada (6.6%) IP eklem seviyesinde kısıtlılık, 3 (10%) hastada MCP eklem seviyesinde kısıtlılık ve 8 (26.6%) hastada DIP eklem seviyesinde aktif fleksiyonda kısıtlılık izlendi.

Sonuç ve Tartışma: Tendon onarımı sonrası eklemdeki hareket kısıtlılığı, el fonksiyonlarının etkilenmesi sadece ameliyat tekniğine bağlı olmamakla birlikte tendon kesisi sonrası geçen sürenin her iki grupda da eklem hareket kısıtlılığını artırdığı söylenebilir. Bu çalışmada primer onarım yapılan hastalarda, hunter protez ile onarım yapılan hastalara göre el mobilizasyonu ve fonksiyonelliğinin daha iyi olduğu gösterildi. Eşlik eden hastalıklar (diabetes mellitus, romatoid artrit), tendonun boyutu, kalitesi, kesi olan zone, yara yeri enfeksiyonları gibi faktörler de hastalarda onarım sonrası el hareketlerini etkileyen diğer değişkenlerdir.

Kaynaklar:
1. Two-stage reconstruction for flexor tendon injuries in zone II using a silicone rod and pedicled sublimis

tendon graft Mohammed Heshmat Abdul-Kader and Mahmoud A. M. Amin1
2. Prognostic factors in two-stage flexor tendon reconstruction: Is it possible to predict surgical failure? I.DjerbiM.ChammasM.-P.MirousC.LazergesB.Coulet
3. Two stage flexor tendon reconstruction in hand: our experience. Tawheed Ahmad1, Mir Mohsin1 *, Mohammad Inam Zaroo1, Sheikh Adil Bashir1, Adil Hafeez Wani1, Haroon Rashid Zargar1, Altaf Rasool1, Peerzada Umar Farooq Baba1, Akram Hussain Bijli1, Summaira Jan2, Saima Rashid3, Shabir Ahmad Langoo2, Mushtaq Ahmed
4. A Review of Current Concepts in Flexor Tendon Repair: Physiology, Biomechanics, Surgical Technique and Rehabilitation. Singh R1, Rymer B2, Theobald P

Anahtar Kelimeler: FDP, Hunter, Tendon

P-109
Hızla Genişleyen Hematomla Sonlanan Kapalı ve Minör Bacak Travması

Ömer Faruk Dilek, Murat Bilgin, Erkan Kerem Kaya, Selman Hakkı Altuntaş, Mustafa Asım Aydın
Süleyman Demirel Üniversitesi Tıp Fakültesi Plastik Rekonstrüktif ve Estetik Cerrahi, Isparta

Ekstremitelerdeki yüksek-hızlı, kapalı, kör travmalar özellikle fraktür/dislokasyon eşlik ediyorsa kolaylıkla major arter travmasına yol açabilir. Bu travma etkisi intimal hasara sekonder tromboz şeklinde olabileceği gibi, laserasyonların neden olduğu kanamalarla kendini gösterebilir. Bununla birlikte, fraktür/dislokasyonların eşlik etmediği minör, düşük hızlı kapalı travmalarda major arter yaralanması oldukça nadir bildirilmiştir. Bacak bölgesinde bildirilen vakaların hepsi sporculara ait olup, trombotik, embolik veya psödoanevrima oluşumu ile ilişkili geç tanılardan oluşmaktadır. Biz bu bildiride minör bir travma sonrası bacakta hızla ilerleyen hematom ile sonuçlanan ve nihayetinde posterior arter yırtığı tespit ettiğimiz bir vakayı bildirmekteyiz. Yapılan ingilizce literatür taraması benzer mahiyette bir örnek bulunamamıştır.

Olgu Sunumu: 18 yaşında erkek hasta poliklinikte yavaş hızla seyrederken bisikletten düşme hikayesi ve sağ bacak arkasında şişlik ve ağrı şikayeti ile değerlendirildi. Hastanın özgeçmişinde kronik/konjenital sistemik hastalık, kanama bozukluğu, anitkoagulan ve sigara kullanımı yoktu. Fizik muayenede sağ bacak arkasında hafif şişlik ve palpasyonda hassasiyet görüldü. Pedal nabızlar açık ve sinir muayenesi olağandı. Hastanın parmak uçlarına çıkarken hafif ağrısı olması dışında motor hareketleri normaldi. X-ray olası kırık veya kemiksel lezyon göstermedi. Hastada parsiyel kalf yırtığı, kontüzyon veya zorlanma öntanıları düşünülerek bacak ateli uygulandı. Elevasyon, buz uygulaması ve istirahat önerilerek non-steroid antiinflamatuar(NSAİD) reçete edildi.

Hasta 1 hafta sonra kontrole geldi ve hastanın ateli çıkarıldığında semptom ve bulgularda minimal gelişme saptandı. Bunun üzerine hastadan Doppler Ultrason(US) istendi. US olası derin ven trombozunu dışlayıp, posterior tibial ve dorsalis pedis arterlerinde trifazik akımı onaylamanın yanı sıra derin bacak kompartmanında 7x4cmlik organize olmakta olan hematom tanımladı. Hematomun kas yırtığına sekonder olduğu düşünülerek 3 gün sonrasına MR randevusu verildi. Bacak tekrar atele alınarak aynı tedavi protokolüne devam edildi. 3 gün sonra MR çekimi için hastanın bacak ateli çıkarıldı. Hasta koltuk değneği yardımı ile MR çekim işlemi için poliklinikten ayrıldıktan 1-2 dakika sonra şiddetli bir anksiyete ile muayene odasına geri geldi. Hastanın sağ bacağı arkasında belirgin şişlik ve çok şiddetli ağrısı olduğu görüldü. Hastada vasküler bir yaralanma olduğu düşünülerek ileri değerlendirme ve takip için servise yatırıldı. Sonrasında çekilen MR 19.5x7 cm boyutlarındaki eski ve yeni hematom odaklarını doğruladı. Yapılan takipte hastanın şikayetlerinde yatışma olmaması üzerine hasta kompartman sendromu gelişimini önlemek amacı ile acil ameliyata alındı. Ameliyat masasında hastanın sağ sol bacak çap farkı 7 cm ölçüldü. Bacak postero-medialinden vertikal insizyon yapıldı. Derin fasyanın geçilmesi ile hematomun dışarı fışkırdığı görüldü. Daha derinde ise aktif arteriyel pulsasyon görülmesi üzerine uyluğa turnike uygulandı, hematom boşaltıldı ve PTA'da tespit edilen 3mm'lik yırtık 8-0 naylon sütür ile onarıldı. Hemovak dren yerleştirilerek operasyon sonlandırıldı. Hasta postoperatif 2. günde taburcu edildi.

Tartışma: Ekstremitelerdeki arteriel travmalar ciddi bir durum olup, olası bir yanlış veya geç karar ekstremite kaybı ile sonuçlanabilir. Vasküler yaralanmanın 5 tanımlanmış tipi şu şekildedir.

1) intimal yaralanmalar(flepler, düzensizlikler, subintimal/intramural hematomlar). 2) Tam duvar defekti oluşumu sonrası oluşan hematom veya psödoanevrizma. 3) Hematom veya oklüzyon ile sonlanan tam kesiler. 4) Arteriyovenöz fistüller. 5) Spazm. Yüksek-hızlı, fraktür, dislokasyonların eşlik ettiği kapalı ve kör travmalar kolaylıkla major arter yaralanmasına yol açabilecekken; minör, düşük-hızlı, fraktür/dislokasyonun eşlik etmediği travmaların yol açtığı major arteriyel travmalar oldukça nadirdir. Dahası, bu tip yaralanmalar sıklıkla sporcılarda bildirilmiştir. Shalhoub vd. üç profesyonel futbolcuda haftalar sonra teşhis edilebilen anterior tibial arter(ATA) oklüzyonu, Skudder vd. ve Bandy vd. ATA ve peroneal arterlerinde psödoanevrima farkettiği 2 atleti, Chougle vd. ise ayak bileği burkulması sonrası PTA oklüzyonun ven grefti ile baypas ettiği bir başka futbolcuyu bildirmiştir. Bu vakaların ortak özellikleri hepsinde minör kapalı travma hikayesi olması ve olaydan haftalar sonra teşhis edilebilmiş olmalarıdır. Bizim vakamızda, minör, kapalı travmadan 1 hafta sonra çekilen US, derin kompartmanda hematom saptamış ve nedenin tespit edilmesi için istenen MR'ı çekilmek için odayı yürüyerek terk eden hastanın bacak arkasında dakikalar içerinde hızla genişleyen bir kitle oluşmuştur. MR ile hematomun doğrulanması sonucu hastada kompartman sendromunun önlenmesi için operasyona alınmış ve PTA yırtığı onarılmıştır. Olasılıkla, ilk minör travma PTA da kendiliğinden dinginleşecek küçük bir yırtığa yol açmış, zaten hematom dolayısı ile inflamatuar çevreye maruz kalan yırtık alanı hastanın 1 haftalık immobilizasyonu sonrası tekrar yürümeye başlaması ile daha büyük bir yırtığa yol açmıştır. İnanıyoruz ki erken fasyatomi ve onarım bu hastada kompartman sendromu gelişimini önlemiştir. Bacak arterileri minör, düşük enerjili, kapalı, kör travmalara karşı hassas olabilmektedir. Etkilenen arterde sadece intimal hasarla komplet rüptür arasında değişen bir tablo oluşabilir. Bu aralık trombotik/embolik veya psödoanevrizma oluşumu gibi geç kliniklerle sonlanabileceği gibi, bizim vakamızda olduğu gibi erken ve acil kliniklerle de sonlanabilir. Bacak travmalarının ayırıcı tanısında-her ne kadar düşük enerjili ve minör de olsa-major arter yaralanmaları akılda tutulmalıdır.

Anahtar Kelimeler: bacak, travma, minör, düşük hızlı, kapalı, arter

Bacak Hematomu

Sırasıyla: Hematom başlangıcını ve yayılımını gösteren MR kesitleri. Bacaklar arası boyut farkı. İntraoperatif hematomla karşılaşılaşılması. PTA'daki yırtık(ok)

P-110
Azatioprin Kullanımı ile İlişkili Pin Yolu Enfeksiyonu

Çağrı Berk Arıkan, Gökçe Yıldıran, Mustafa Sütçü, Osman Akdağ, Zekeriya Tosun
Selçuk Üniversitesi Tıp Fakültesi, Plastik Rekonstrüktif ve Estetik Cerrahi Ana Bilim Dalı, Konya

Giriş: El kemik kırıklarında Kirchner telleri ile stabilizasyon önemli tedavi modalitelerinden biridir. Osteomyelite varabilen sonuçlarla karşımıza çıkan pin yolu enfeksiyonları, Kirchner tellerinin en önemli komplikasyonudur. Sebepleri arasında hastanın immün yetersizliği, ekstrem yaşlar, diyabet, obezite, alkol ya da sigara kullanımı, steroid kullnımı, malnütrisyon, kullanılan ilaçlar, radyasyon sahası, vasküler yetersizlik bulunmaktadır. Literatürde pin yolu enfeksiyonlarının, pin yerleştirilen hastaların % 16-50'sini etkilediği bildirilmiştir. Eğer yüzeyel enfeksiyon ilerlemezse majör bir problemle karşılaşılmaz, ancak enfeksiyon derin seviyelere ilerlerse pinler gevşer ve osteomyelite varan sonuçlar meydana gelebilir. Bu nedenle önlenmesi de yönetimi de önemlidir. İmmünsüpresif ilaç kullanımına bağlı pin yolu enfeksiyonu meydana gelen bir hasta ve yönetimi sunulmuştur.

Olgu: 17 yaşında erkek hasta sağ el 5. metekarp basis fraktürü nedeniyle Kirshner telleri kullanılarak kapalı redüksiyon ve perkütan pinleme yapıldı. Ameliyat öncesi 2gr ampisilin sulbaktam ile profilaksi yapıldı. Postoperatif takip ve tedavileri yapıldı. Operasyon sonrası ikinci gün taburcu edildi. Postoperatif 9. gün kontrolünde Kirschner tel hatlarında kızarıklık, minimal akıntı görüldü. Çekilen el direkt grafisinde osteomyeliti yoktu. Pin yolu enfeksiyonu düşünülerek pin diplerinden steril kültür alındı. Hastanın detaylılandırılan öyküsünde bilinen Crohn hastalığı nedeniyle azotiopürin kullandığı öğrenildi. Azatiopürin kesildi, ampirik intravenöz ampisilin sulbaktam tedavisi başlandı. Hastada Metisiline dirençli stafilococcus Aureus üredi ve enfeksiyon hastalıkları önerisiyle Teikoplanin 400 mg intravenöz antibiyoterapi ve günlük pin dibi pansumanı yapıldı. Pinlerde gevşeme saptanmadı; günaşırı alınan direkt grafilerinde osteomyelit ve osteosentezde bozulma saptanmadı. Pinlerin çıkarılmasına ihtiyaç duyulmadı. Antibiyotik tedavisinin 5. Gününde kızarıklık ve 10. gününde akıntısı geriledi, antibiyoterapi yanıtı alındığı için Antibiyoterapisi 14. güne tamamlandı, enfeksiyon markerları Crp, sedimentasyon ve hemogram değerleri normal sınırlara gerileyen hasta taburcu edildi. Bundan sonraki 6. Haftada K telleri çekildi, başka komplikasyon olmadı.

Tartışma: Kirchner teli yerleştirilmesi, kırık fiksasyonunun vazgeçilmez bir modalitesidir. Bu Kirchner telinin komplikasyonlarından en önemlisi osteomyelite varan sonuçlara sebep olması ile pin yolu enfeksiyonudur. Pin yolu enfeksiyonunun oluşum mekanizmaları arasında bakteriyel inokülasyon ve biyofilm yer alır. Bakteriyel inokülasyon için genellikle geniş yumuşak doku defektleri, damar ve periost yaralanmaları mevcuttur. Sunulan olguda izole metakarp kırığı mevcut olup, yumuşak doku, periost ya da vasküler yaralanma yoktu. Ne var ki, hastanın Crohn hastalığı nedeni ile Azatioprin kullanıyor oluşu, kronik immünsüpresyonla birlikte pin yolu enfeksiyonuna yatkınlık yarattığını düşündürmüştür. İmmünsüpresif hastalıklar ya da immünsüpresyon yapan ilaç kullanımı ve steroid pin yolu enfeksiyonlarının önemli nedenlerindendir. Diğer nedenlerden olan diyabet, obezite, alkol-sigara kullanımı ve malnütrisyon gibi sebepler sunulan olguda saptanmamıştır. Pin yolu enfeksiyonıu tedavisi nonoperatif ve operatif olarak ikiye ayrılır. nonoperatif tedavi; antibiyotiklerle enfeksiyonu baskılamayı içerir ve sedimentasyon hızı ve CRP ile yeterliliği değerlendirilir. Sunulan olguda da antibiyotik tedavisi ile pin yolu enfeksiyonu tedavi edilmiş ve günlük sedimentasyon hızı ve CRP değerleri ile kontrol edilmiştir. Bu şekilde tedavinin literatürde kronik enfeksiyona ve kaynamamaya persiste etmesi %32 oranında bildirilmiştir. Bundan sonra debridman gibi cerrahi tedavi seçenekleri ortaya çıkmaktadır. Pin yolu enfeksiyonlarını önlemek ve tedavisinin yönetimini yapmak son derece önemlidir. Etyolojisinde immünsüpresyon olan hastalarda önlemeye yönelik adımlar dikkatle atılmalıdır.

Anahtar Kelimeler: Pin yolu, metakarp, enfeksiyon, kirchner

P-111
Elde Komplike Yumuşak Doku Enfeksiyonları: 2 Yıllık Klinik Deneyimimiz

Çağatay Öner, Hatice Aylin Akbulut, Mert Noyan Dabak, Ali Can Aydın, Ayşin Karasoy Yeşilada
Sağlık Bilimleri Üniversitesi, Şişli Hamidiye Etfal Eğitim ve Araştırma Hastanesi, Plastik, Rekonstrüktif ve Estetik Cerrahi Kliniği, İstanbul

Giriş: Akut el enfeksiyonları, kontrol altına alınmadıkları takdirde, komplike bir duruma gelip, uzvun amputasyonu ile veya sepsise neden olup, hastanın ölümü ile sonuçlanabilir. Travmatik el yaralanmalarının el fonksiyonlarını, dolayısı ile hastanın iş ve gündelik aktiviteliklerini önemli ölçüde kısıtladığı bilinse de, tedavi edilmeyen el enfeksiyonlarının da aynı şekilde etkileyebileceği daha az bilinmektedir. El enfeksiyonları çoğunlukla bir travma (ısırık, laserasyon, yabancı cisim penetrasyonu, vb.) sonucu oluşur. Edinsel immünyetmezlik, uzun süreli kortikosteroid kullanımı, kontrolsüz diyabet, i.v. ilaç bağımlılığı gibi bazı predispozan durumlar enfeksiyona meyili arttırmaktadır. Çalışmamızda, elde komplike yumuşak doku enfeksiyonu nedeni ile kliniğimizce yatış verilip, cerrahi girişimde bulunulan hastalar retrospektif olarak analiz edildi.

Gereç ve Yöntemler: Temmuz 2017-Haziran 2019 tarihleri arasında elde komplike yumuşak doku enfeksiyonu nedeni ile kliniğimizde tedavi görüp takip edilen hastalar eşlik eden hastalık, predispozan faktör, etken patojen, tedavi süresi ve uygulanan tedavi yöntemlerine göre değerlendirildi.

Bulgular: Kliniğimizde Temmuz 2017-Haziran 2019 tarihleri arasında 7 hasta, yatış verilerek takip edildi. Bu enfeksiyon vakalarından 3 tanesi spontan, 1 tanesi diyaliz fistül alanından, 1 tanesi geçirilmiş cerrahiye sekonder, kalan 2 hastada da hayvan ısırığı sonrası ortaya çıkmış. Spontan ortaya çıkışlı olanlarda ortak hastalık olarak tip 2 diyabet mevcut idi. 7 hastanın 5'ine dorsal ve volar fasyotomiler açılarak drenaj ve debridman uygulandı. Hastalardan 1 tanesinde etkilenen parmak nekroza gitmesi sebebi ile ampute edildi. 1 tanesinde el dolaşımının kaybedilmesi sebebi ile ön kol seviyesinden el amputasyonu uygulandı. 1 hasta ise terminal dönem over kanseri olup, elde yumuşak doku enfeksiyonu nedeni ile tarafımızca cerrahi debridman uygulanmasından 2 gün sonra exitus oldu. Hastaların tam iyileşme gerçekleşene kadar geçen ortalama takip süresi 50.7 olarak bulundu. En sık patojen etken staphyloccocus aureus olarak bulundu.

Tartışma: Çoğunlukla bir travma sonucunda oluşan el enfeksiyonları yanlış veya yetersiz tedavi edildiklerinde komplike hale gelebilmektedirler. Diyabetes Mellitus'ta olduğu gibi diğer komorbid durumlarda da hastalarda enfeksiyon oluşma riski de, oluşan enfeksiyonun daha kötü seyretmesi de muhtemeldir. Örneğin, diyabette hem mikroanjiyopatiler sebebi ile enfeksiyon bölgesine oksijen ve antibiyotiğin taşınması engellenmekte, hem de hiperglisemi makrofajlarda fagositozu, nötrofillerde ise bakterisidal aktiviteleri bozmaktadır. İyileşme sonrası elde fonksiyonel kısıtlılıklara yol açabilen komplike enfeksiyonları olasılığını azaltmak için hastaya gecikmeden ampirik antibiyoterapi başlanıp debridman yapılmalı, kısa süreli atelleme yapılıp, eğer gerekli ise de fasyotomi yapılmalıdır.

Sonuç: Elde enfeksiyonlar çoğunlukla bir penetran yaralanma sonucu oluşmaktadır. Özellikle kronik böbrek yetmezliği, diyabet veya immünyetmezlik gibi durumların eşlik ettiği hastalar travma sonrası daha yakından takip edilip, olası bir enfeksiyon oluşmasına karşı dikkatli olunmalıdır. Klinik düzelme olduktan sonra hastalar fizik tedavi ve rehabilitasyon kliniğine konsülte edilmelidir. Ciddi sonuçlara neden olabilen komplike el enfeksiyonlarının erken tanı ve tedavisi bunları önlemede en önemli parametrelerdir.

Anahtar Kelimeler: Abse, el cerrahisi, elde yumuşak doku enfeksiyonu, komorbid hastalıklar, selülit

Parmakta nekrotizan fasiit

A-B-Preoperatif görüntü C-İlk debridman sonrası postoperatif görüntü

P-112
Volar Ganglion Kist Eksizyonu Cerrahisinde "USG in OR" Tekniği

Gökçe Yıldıran, Mustafa Sütçü, Osman Akdağ, Zekeriya Tosun
Selçuk Üniversitesi Tıp Fakültesi Plastik Cerrahi Anabilim Dalı, El Cerrahisi Bilim Dalı, Konya

Giriş: Ganglion kisti elin en sık görülen yumuşak doku tümörüdür. İnsidansı %50 – 70 arasındadır (1). Sıklıkla bulgu vermezken, hastaların yaklaşık 4'te 1'i rahatsızlık hissi veya ağrı ile başvurur. Tedavi seçenekleri arasında; kist aspirasyonu ve cerrahi eksizyon bulunur. Ne var ki kesin ve rekürrensi en az olan tedavi şekli, cerrahidir. Bu işlemde, ganglionun kökü (stalk) ile birlikte çıkarılması uygulanır. Eldeki tüm ganglionların %70'i dorsal, %20'si volar taraftadır ve %10'u tendon kılıfı kaynaklıdır (2). Volar tarafta olanlar sıklıkla radiokarpal eklem kaynaklıdır. Ne var ki bu sık görülen basit kitlenin tedavisi, komplikasyonları nedeniyle zordur. Volar el bileği ganglionlarının açık cerrahi ile tedavisinde median palmar kutanöz sinir yaralanması ve radial arter yaralanması, bildirilmiş bazı komplikasyonlardandır. Literatürdeki bir sistematik derlemede, arter yaralanması %5 olarak bildirilmiştir (3). Volar ganglion kistleri radial arterle yakın ilişki içinde olup bazı olgularda arteri tamamen sarabilir ve arter içinden geçiyor olabilir. Yapılan bir çalışmada ganglionların %65'inin radyal artere tamamen yapışık olduğu, bu olguların da %5inin arteri tamamen sararak çevrelediği belirlenmiş ve arter yaralanması %5 olarak saptanmıştır (4). Bu durumlardaki tedavi, sadece kökün bağlanarak kitlenin eksizyonundan bir mikrocerrahi ameliyatına dönüşmektedir. Bu olgulardaki tedavi şekli, radyal arterin kitle içerisindeki kısmının kitle ile beraber mecburen eksize edildikten sonra bir ven grefti ile defektin onarılmasıdır (4). Bu çalışmada, volar el bileği ganglion kistlerinin radial arter ile olan ilişkisinin preoperatif olarak belirlenmesi için "USG in OR" tekniğimiz ve sonuçlarının sunulması amaçlanmıştır.

Gereç ve Yöntem: Sadece volar el bilek ganglion kisti nedeni ile cerrahi yapılan 3 hasta çalışmaya dahil edilmiştir. Tüm hastalara anestezi hekimi tarafından ultrason yardımlı supraklavikuler brakial pleksus bloğu uygulanmış, akabinde cerrah tarafından aynı USG cihazının doppler özelliği de kullanılarak cilt altında yerleşik kist ve radial arter ile ilişkisi gösterilmiştir (Şekil 1). Pnömotik turnike altında, Angelides'in vertikal insizyon tekniği kullanıldı. Hastalarda kist bulunduktan sonra kist boynu kaynaklandığı ekleme kadar izlenmiş ve eksize edilmiştir. Hastaların tümü aynı cerrah tarafından opere edilmiştir. Hastalar postoperatif 1. gün semimobil splint ile taburcu edilmiştir. Hastaların yaş, lateralite, ameliyat endikasyonu, USG bulguları ve intraoperatif bulguları kaydedilmiştir.

Bulgular: Yaş ortalaması 25 (17-34) olan 2 kadın 1 erkek hastanın 1 sol, 2 sağ (3 dominant el) elinde ganglion kisti olduğu belirlendi. Tüm hastalardaki endikasyon ağrı olarak bulundu. "USG in OR" tekniği ile preoperatif olarak 2 hastada radial arterin bir dalının kitle ile ilişkili olduğu (Şekil 1a) saptanırken 1'inde radial arter ile tamamen ilişkisiz bir kitle (Şekil 1b) tespit edildi (Şekil 1b). Hiçbir hastada radial arterin doğrudan ilişkisi bulunamamıştır. İntraoperatif bulgular bunlarla tamamen uyuşmakta idi. 2 hastada radial arterin küçük bir dalının kisti sardığı gözlendi (Şekil 1c). Bu dallar bağlandı, radial arter korundu, kist eksize edildi.

Sonuç: Supraklavikuler brakial pleksus blok anestezisinin etki süresi için 15-20 dakika gerekmektedir. Bu süre, hastaya "USG in OR" tekniği ile preoperatif ultrason yapılması, hastanın ameliyata hazırlanması ve turnikenin şişirilmesi için fazlasıyla yeterli bir süredir. Basit bir kist eksizyon ameliyatından bir mikrocerrahi ameliyatına

dönüşme ihtimali olan volar yerleşimli ganglion kistlerinde, cerrahın kendi yapacağı "USG in OR" basit ve intraoperatif öngörülebilir sonuçlar vaat eden bir teknik olarak gözükmektedir.

Anahtar Kelimeler: ganglion kisti, ultrason, volar ganglion

Şekil 1

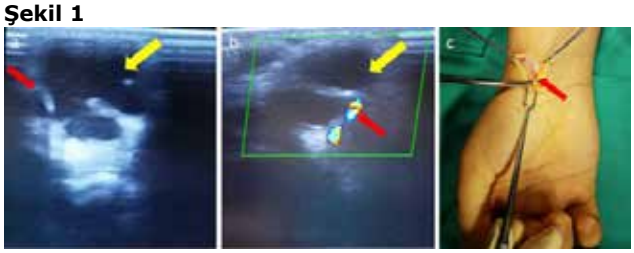

1a. Ganglion kistini saran radial arterin bir dalı 1b. Ganglion kistinin içinden geçmeyen ve sarmayan; ancak yakınından geçen bir radial arter dalı 1c. İntraoperatif olarak ganglion kistini saran radial arter dalının görünümü (Sarı oklar ganglion kistini, kırmızı ok radial arter dalını işaret etmektedir.)

P-113
Ulnar Sinir Hasarına Bağlı Pençe El Deformitesi Tedavisinde Four-Tail Tendon Transferi Uygulamalarımız

Sedat Öz, Emre Güvercin, Ali Cem Akpınar, Gaye Filinte, Tunç Tunçbilek
Sağlık Bilimleri Üniversitesi İstanbul Kartal Dr Lütfi Kırdar Eğitim ve Araştırma Hastanesi, Plastik Cerrahi Kliniği, İstanbul

Giriş: Pençe el deformitesi, güçlü ekstrinsik kaslar ile güçsüz intrinsik kasların arasındaki imbalansa bağlı olarak meydana gelmektedir. Karakteristik olarak klinikte metakarpofalangeal eklemin hiper ekstansiyon, proksimal ve distal interfalangeal eklemlerin fleksiyon postürü ile karşımıza çıkmaktadır(1). Etyolojisinde ulnar sinir hasarına sebebiyet veren travmalar başta olmak üzere ulnar tünel sendromu, kübital tünel sendromu, Charcot-Marie-Tooth hastalığı ve elin kompartman sendromu yer almaktadır(2). Hastalığın tedavisindeki ana amaç, MKP eklem hiperekstansiyonunun giderilmesi ve hem postür hem de fonksiyon olarak daha kullanışlı bir ele ulaşabilmektir. Cerrahide genelde Tenoliz+Nöroliz, kontraktür açılması ve tendon transferi kullanılmaktadır(6). Four-Tail (dört kuyruklu) tendon transferi ulnar sinir hasarına bağlı oluşan pençe el deformitesi düzeltilmesinde günümüzde tüm dünyada kullanılmaktadır. Klinik rutinimizde de yer alan bu teknik, en sık tercih ettiğimiz cerrahi yöntemdir. Bu çalışmada bu teknikle olan klinik tecrübemizi sunmayı amaçladık.

Materyal Metod: Kliniğimizde bu teknikle 2018-2019 yılları arasında on hasta opere edildi. Bu on hastanın altısı erkek, dördü kadın hastaydı. Altı hastada sağ, dört hastada sol taraflı ulnar sinir yaralanması mevcuttur. Hastalarımızın yaş aralığı 16-52 arasında değişmekte olup yaş ortalaması 30 olarak hesaplandı. Beş hasta kesici alet yaralanması sonucu ulnar sinir arazıyla başvurmuş olup üç hasta delici alet ile, iki hasta ise crush yaralanma sonucu ulnar sinir arazı başvurdu. Hastalarımızın ortalama sinir onarım zamanının yaralanma sonrası 6. gündür (3 ile 10gün arası). Tüm hastalar 4 Hafta kısa kol atel kullanımını takiben Fizik tedavi ve Rehabilitasyon'a yönlendirildi. Düzenli poliklinik takibine alınan hastalar primer cerrahiyi takiben 5 ile 8 ay arasında (Ortalama 6 ay) Four-Tail tendon transferi amacıyla tekrar opere edildi. Tüm hastalarda cerrahi aksiller blok altında gerçekleştirildi. Cerrahi teknik olarak D3 Volarden girilen Z insizyon ile D3 FDS tendonu bulundu ve insersiyo seviyesinden insize edilerek ayrıldı. Takiben palmar bölgeye kadar disseke edilen ve 2 slip olan D3 FDS tendonu 4 Kuyruğa ayrıldı. Her bir kuyruk 2,3,4,5. parmaklarda PIP eklem seviyesinde ekstansör mekanizmaya destek olacak şekilde sütüre edildi. Takiben el bileği fleksiyonu 30 derece, MKP fleksiyonu 60 derece olacak şekilde atele alındı.

Bulgular: Cerrahi süresi ortalama 1 saat olan hastalar post operatif 1 gece internasyonu takiben ertesi gün eksterne edildi. Hastalarımızda post operatif cerrahi alan enfeksiyonu görülmedi. Tüm hastalar 3. gün poliklinik kontrolüne çağırıldı ve yapılan muayenelerinde rüptür şüphesi gözlenmedi. Hastalarımızın post operatif takipleri ortalama 9 ay olup (3-18 ay arası) devam etmektedir. Klinik takiplerimizde tüm hastalarda MKP eklem hiperekstansiyonun gerilediği görülmüştür.

Sonuç ve Tartışma: Özellikle yaralanmaya bağlı oluşan ulnar sinir arazları klinikte sıklıkla karşımıza çıkmaktadır. Günlük hayatı hem fonksiyonel hem de kozmetik anlamda olumsuz etkileyen bu yaralanma tipi maalesef izole sinir onarımına her zaman olumlu yanıt vermemektedir. İlave bir tedaviye ihtiyaç duyulan bu hastalarda, kliniğimizde de sıklıkla kullandığımız Four-Tail Tendon Transferi tekniğini akılda tutup uygun hastalarda değerlendirmemiz gerektiğini düşünüyoruz.

Anahtar Kelimeler: Ulnar Sinir, Pençe El, Tendon Transferi

P-114
Uzun Ömürlü Birliktelik: Hunter Protezi ile 17 Yıl

Selçuk Yılmaz, Dudu Dilek Yavuz
Süleyman Demirel Üniversitesi Tıp Fakültesi Plastik Rekonstrüktif ve Estetik Cerrahi Ana Bilim Dalı, Isparta

Giriş: Zon 2 Fleksör tendon yaralanmaları onarımı ve komplikasyon gelişme oranı olarak en problemli tendon yaralanmalarındandır. İdeal olarak fleksör tendon onarımları ilk iki hafta içinde gerçekleştirilmelidir. Üç hafta içinde gerçekleştirilmeyen onarımlarda tendonda şişme ve kontraktür gelişeceğinden primer onarım mümkün olmayabilir. Tendon grefti ile reonstrüksiyon gerektiren durumlara örnek olarak segmental tendon kaybı, crush tipte yaralanmalar, yumuşak doku kaplamasında yetersizlik, enfeksiyon gibi primer onarımı engelleyen komorbiditeleri olan hastalar verilebilir. Rekonstrüksiyon tek yada iki aşamalı şekilde planlanabilir. Bu kararı vermede Boyes preoperatif değerlendirme şeması bize yardımcı olabilir. Tek aşamalı rekonstrüksiyon için endikasyonu düzgün iyileşmiş yarası olan,tam pasif ROMlu belirgin skar formasyonu olmayan, pulley ve sinoviyal sistemleri intakt olan,nörovasküler fonksiyonları korunmuş ve PIP kontraktürü olmayan hastalar oluşturur. (Boyes grade 1). Bu özellikleri sağlamayan hastalar için iki aşamalı rekonstrüksiyon planlanmalıdır.(Boyes grade 2-5) İki aşamalı tendon rekonstrüksiyonunun ilk aşamasında eklem deformiteleri düzeltirip eğer mümkünse FDP tendonu distalde 1 cmlik kısmı bırakılacak şekilde kesilir. Hasara uğramamış yapılar azami ölçüde korunur. A2 ve A4 pulley kesilmişse bu aşamada rekonstrüksiyonu yapılır. Ardından tendon spacer(Hunter's Rod) pulley sistemi içinden geçirilir. Distal uç distal tendon güdüğüne tutturulur. Spacer ın proksimal ucu klasik olarak serbest bırakılır. Sonrasında

psödosheat oluşması için 2-3 aylık bekleme periyodu bırakılır. Ardından psödosheat içinden geçirilen uygun tendon grefti ile rekonstrüksiyon yapılır. Greftleme için sıklıkla Palmaris longus ve Plantaris tendonları kullanılır.

Olgu Sunumu: 40 yaşında bayan hasta 17 yıl önce sol el 2. Parmak zone 2 de kesisi olan hastanın yarası dış merkezde sütüre edilmiş. Daha sonra fleksör tendonlarınn kesilmiş olduğu anlaşılan hastaya kesiden 1 ay sonra dış merkezde tendon onarımı yapılmış. Parmakta fleksiyon kısıtlılığı devam etmesi üzerine 2 ay sonrasında iki aşamalı tendon rekonstrüksiyonu planlamış ve Hunter protezi yerleştirilmiş. Hasta ikinci aşama rekonstrüksiyon için hastaneye gitmemiş. 17 yıl boyunca parmağını tendon spacer ile hareket ettirmiş. 4 ay önce elini kullanırken parmağın ters hareketi sonucunda sol el 2. Parmakta kopma hissi olan hastanın fleksiyon kaybı olması üzerine başvurduğu kliniğimizce daha önce yerleştirilen hunter protezinin yırtılmış olduğu radyolojik olarak ortaya kondu ve tendon rekonstrüksiyonu planlandı. Intra op distaldeki parçanın proksimalinde MP eklem seviyesinden proksimalde kalan segmentte yapışıklık olduğu gözlendi ve 2 aşamalı rekonstrüksiyon yapılmasına karar verildi. Yırtılmış protez segmentleri çıkarıldı. Yeni Hunter protezi yerleştirilip distalde distal falanks periostuna proksimalde ise 3. FDP tendonuna sütüre edildi. 3 ay sonrasında PL tendon grefti ile rekonstrüksiyon gerçekleştirildi. Hasta daha sonra Fizik Tedavi ve Rehabilitasyon bölümüne konsulte edilip rehabilitasyon programı düzenlendikten sonra taburcu edildi. Ancak hasta rehabilitasyon programına devam etmedi.

Tartışma ve Sonuç: Hastanın ilk eksplorasyon sırasında cerrahi sahasında herhangi bir yabancı cisim reaksiyonu yada anormal skar oluşumu gözlenmedi. Kopan protez parçalarının arasında kalan palmar bölgedeki 5 cm lik kısım hariç spacer ın olduğu segmentlerde psödo kılıfın tendon hareketine yeterli alan sağladığı gözlemlendi.Temel prensip olarak aşamalı tendon onarımları rehabilitasyon programına sıkıca uyacak hastalarda daha olumlu sonuç verecektir.

Anahtar Kelimeler: Hunter, Protez, Rekonstrüksiyon, Tendon

Resim 1

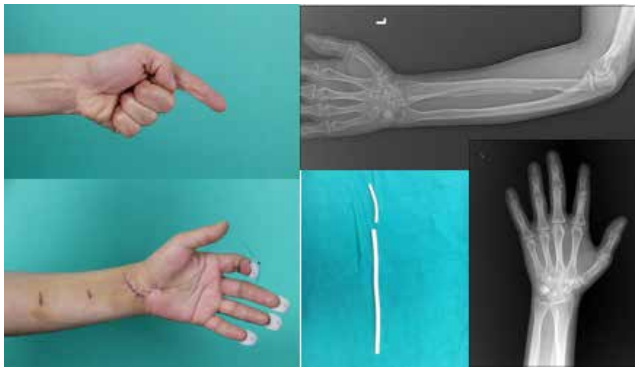

Preoperatif intraoperatif ve post operatif izlenimler

Boyes Preoperatif Değerlendirme Şeması

Grade	Preoperatif Durum
1	İyi Durumda:hareketli eklemlerle birlikte minimal skar ve atrofik değişiklikler yok.
2	Yaralanmaya yada önceki ameliyata bağlı ciltte belirgin skar. Başarısız primer onarıma yada enfeksiyona bağlı derin skar.
3	Azalmış ROM ile birlikte eklem hasarı mevcut
4	Sinir hasarı. Dijital sinirlerde parmakta atrofik değişikliklere neden olacak hasar.
5	Multipl sistem hasarı: Yukarıdakilerin kombinasyonu ile birlikte multipl parmak yaralanması.

P-115
Elde Primer Kütanöz Diffüz Büyük B Hücreli Lenfoma: Olgu Sunumu

Erden Erkut Erkol, Gökçe Yıldıran, Mustafa Sütçü, Osman Akdağ, Zekeriya Tosun
Selçuk Üniversitesi Tıp Fakültesi Plastik Rekonstrüktif ve Estetik Cerrahi Ana Bilim Dalı, Konya

Giriş: Derinin primer kütanöz lenfomaları nadirdir fakat ekstranodal lenfomaların %19'unu oluşturmaktadır. Kütanöz lenfomaların büyük çoğunluğu (%71) T hücre orijinlidir. Kütanöz lenfomaların kalan %29'unu B hücreleri lenfoma oluşturmaktadır ve üst ekstremitelerde görülen kütanöz b hücreli lenfoma (KBHL) bütün KBHL'ların %11.9 unu oluşturur1. Bu çalışmada el sırtında primer diffüz büyük b hücreli lenfoma olan olgu sunulmuştur.

Olgu Sunumu: 85 yaşında kadın hasta sağ ön kol dorsumunda 6 aydır mevcut kitle nedenli tarafımıza başvurdu. Hastada 4x3 cm ebatlarında, ciltaltına fikse, pembe-mor renkli nodüler kitle saptandı. Kitle 2 cm cerrahi sınırla eksize edilip, defekt alan kısmi kalınlıkta cilt greftiyle onarıldı. Hastanın patolojisi CD45, CD20, bcl-2, bcl-6 pozitif diffüz büyük b hücreli lenfoma olarak rapolarlandı. Hasta sistemik tarama ve tedavi açısından hematoloji ve radyasyon onkolojisi kliniğine yönlendirildi ve tarafımızca yakın takibe alındı. Hastanın aylık takipleri esnasında post-operatif 2.ayda sağ el dorso-ulnar kısmında nüks kitle ile başvurdu. Sistemik tedavi açısından hematoloji ve radyasyon onkolojisi kliniğinin takibine alındı.

Tartışma: Kütanöz lenfomalar gastrointestinal lenfomalardan sonra ekstranodal lenfomalar arasında en sık 2.sırada görülür. İlk tanı esnasında SCC, BCC gibi cilt tümörleri ön planda düşünülse de kütanöz lenfomalar akılda tutulmalıdır. B hücrelerine karşı gelişen CD20, CD79a, CD5, CD10, BCL-2, BCL-6, kappa/lambda, ve MUM1/IRF4 antikorlarının histopatolojik tanıda çalışılması gerekli parametrelerdendir. Bu tip hastalar ilk etapta sık görülen BCC, SCC gibi cilt kanserleriyle karışabilse de kesin tanı sonrasında sistemik açısından hematoloji, onkoloji ve radyasyon onkolojisi klinikleriyle eşgüdüm halinde sistemik olarak hastanın taranması ve değerlendirilmesi esastır.

1- Bradford PT, Devesa SS, Anderson WF, Toro JR. Cutaneous lymphoma incidence patterns in the United States: a population-based study of 3884 cases. Blood. 2009 May 21;113(21):5064-73. Epub 2009 Mar 11.
2- Sokol, L., Naghashpour, M., & Glass, L. F. (2012). Primary Cutaneous B-Cell Lymphomas: Recent Advances in Diagnosis and Management. Cancer Control, 19(3), 236–244.doi:10.1177/107327481201900308

Anahtar Kelimeler: Üst Ekstremite, Primer Kütanöz Diffüz Büyük B Hücreli Lenfoma, Diğer Tip

P-117
Nörokutan Flepler

Emre Güvercin, Barış Kanık, Gökhan Temiz, Gaye Filinte, Ali Cem Akpınar
İstanbul Kartal Dr. Lütfi Kırdar Eğitim ve Araştırma Hastanesi, İstanbul

Alt ekstremitenin distal 1/3'ündeki doku eksiklerinin onarımı travma cerrahlarının sık karşılaştığı çözümü güç sorunlardan biridir. Bu amaçla birçok lokal, rejyonel ve serbest flep tarif edilmiştir. Nörokutan flepler ilk olarak 1991 yılında Masquelet ve ark. tarafından tanımlanmıştır. Alt ekstremitedeki yüzeyel duyu sinirleri etrafındaki damarsal ağ üzerinde planlanan bu flepler, geniş hareket özellikleri, güvenli kanlanmaları, kolay ve hızlı bir şekilde ayağın hiçbir ana arterine zarar vermeden kaldırılabilmeleri nedeniyle son yıllarda giderek artan sıklıkta kullanılmaktadır.

Bacak distal 1/3 ve ayaktaki defektlerin onarımı çevrede yumuşak doku desteği az olduğundan oldukça zordur. Safenöz flepler, sural flepler, lateral supramalleoler flepler ve lateral kalkaneal arter flepleri nörokutan flepler sınıflaması içinde yer almaktadır. Cross leg flepleri de sural bazlı olarak bu sınıflamaya dahil edilebilmektedir. Bu flepler, kanlanması duyu sinirlerine eşlik eden damarsal ağdan olduğundan nörokutan flepler olarak adlandırılmaktadır.

Bu çalışmamızda kliniğimizdeki Ocak 2018-Mart 2019 tarihleri arasında alt ekstremite doku defektlerine yönelik yaptığımız nörokutan fleple rekonstrüksiyon olgularını derledik. Ortalama defekt büyüklüğü 15x9 cm, ortalama yatış süresi 17 gün olan toplamda 8 hasta (6 erkek-2 kadın) çalışıldı. 3 hastada DM, 2 hastada HT tanısı komorbiditee olarak mevcuttu. Posttravmatik ve onkolojik etiyolojilerin önplanda olduğu hasta grubumuzda önceden çeşitli rekonstrüksiyon metodları denenmiş ve denenmemiş olgularda nörokutan flep ile sağaltım uygulandı.

Postoperatif takiplerle hastaların defekt onarımları ve tedavi memnuniyetleri değerlendirildi. Bu değerlendirmede nörokutan fleplerin hasta memnuniyetinin yüksek olduğu, ek cerrahi işlem gereksinimini önemli ölçüde sınırladığı, yatış süreleri ve takip ihtiyacını azalttığı ve az komorbidite ile tatmin edici sonuçlar verdiği ortaya konulmuştur.

Sonuç olarak, nörokutan flepler kolay planlanırlar, ameliyat süresini kısaltırlar, çok geniş bir alanda hareket ettirilebilirler. Ekstremitede büyük travma yaşayan hastalarda bile ayağın dolaşımını sağlayan vasküler yapıları koruyarak başarılı bir onarım sağlarlar. Flep yaşayabilirliğini azaltacak ek sorunu olan travmalı hastalarda bile bazı tedbirler alınarak güvenli bir şekilde kullanılabilirler. Nörokutan flepler, alt ekstremite onarımlarında en az morbidite ile yüksek onarım kapasitesi sağlamaktadır. Bu yüzden, son yıllarda alt ekstremite yumuşak doku eksikliklerinin onarımında yeni bir seçenek oluşturmuşlardır.

Anahtar Kelimeler: Alt ekstremite rekonstrüksiyonu, nörokutan flepler, sural flepler

P-118
Zeytinyağı Enjeksiyonu Sonrası Ölümle Sonuçlanan Nekrotizan Fasiit

Mahmut Tekecik, Mehmet Dadacı, Mehmet Emin Cem Yıldırım, Münür Selçuk Kendir, Bilsev İnce
Necmettin Erbakan Üniversitesi Meram Tıp Fakültesi, Plastik Rekonstrüktif ve Estetik Cerrahi Ana Bilim Dalı, Konya

Giriş: Nekrotizan fasiit (NF), deri, subkütan dokular ve fasyaların ilerleyici nekrozu ile karakterize, yaşamı tehdit eden bir yumuşak doku enfeksiyonudur(1). Nekrotizan fasiit, en hızlı yayılan yumuşak doku enfeksiyonu olup saatler içinde tüm ekstremiteyi kaplayabilir(2). Nekrotizan fasiit, genellikle küçük yaralanmalarla (doku sıyrık ve kesileri, böcek ısırığı, usulsüz yapılan enjeksiyon vs.) başlayabildiği gibi cerrahi girişim ya da künt travmalar sonrası da görülebilir. Fakat her zaman belirlenebilir bir nedenin bulunamayacağını da akılda tutmak gerekir. Klinik olarak selülit ve apse gibi tablolara benzemesi ve hızla yayılmış enfeksiyonun ciltteki bulgularının belirgin olmayışı hastalığın tanısını güçleştirir. Böyle bir enfeksiyonda, doğru tanı koyulması ve gerekli cerrahi debridmanın ve rekonstrüktif cerrahi işlemlerin acilen yapılması hayat kurtarıcıdır. Biz bu olguda kendi uyluğuna zeytinyağı enjekte eden hastanın kliniğini sunmayı hedefledik.

Olgu Sunumu: 54 yaşında kadın hasta yaklaşık 3 gün önce her iki uyluk bölgesine kozmetik amaçla zeytinyağı enjeksiyonu sonrası ağrı ve kötü kokulu akıntı semptomlarının eşlik ettiği nekrotizan fasiit ön tanısıyla 112 tarafından hastanemiz acil servisine getirildi. Hastanın ve yakının anamnezinden hastanın daha önce de estetik amaçlarla kendine yönelik girişimlerde bulunduğu öğrenildi. Yapılan fizik muayenede sol uylukta kızarıklık, ısı artışı ve palpasyon ile krepitasyon mevcuttu. Her iki uyluk arasında belirgin çap farkı ve sol uyluk posteriordan popliteal bölgeye uzanan kötü kokulu, akıntılı, 10x15 cm'lik nekrotik alan mevcuttu. Hastanın dış merkezde çekilen ultrason raporu sol uyluk anteriorda cilt altında yağlı doku içerisinde sıvı artışı ve yağ lobülleri arasında hava imajıyla uyumlu lineer ekojeniteler olduğu yönündeydi. Hastanın yapılan laboratuar tetkiklerinde beyaz küre değeri 2000/mm3 (%84,5 PNL), platelet:137000/mm3, c-reaktif protein (CRP) 329,4 mg/L saptandı. kreatinin:2,21 mg/dL, INR:1,84 olarak tespit edildi. Ciddi septik tablo nedeniyle hastaya intaniye kliniği tarafından ampirik meropenem 2 gr/ gün,vankomisin 1gr/ 48h tedavisi başlandı. Hastanın genel durumu, klinik gidişatı ve laboratuar değerleri göz önünde bulundurularak nekrotizan fasiit tanısıyla acil operasyon planlandı. Hastanemizde yoğun bakım şartları sağlanamadığı için hasta acil olarak dış merkeze sevk edildi. Hastanın dış merkezde ex olduğu öğrenildi.

Tartışma: Nekrotizan fasiit, vücudun bütün anatomik bölgelerinde görülebilen, cilt altı damar yapısında tromboza ve ciltte nekroza neden olan, mortalite ve morbiditesi yüksek ciddi bir bakteriyel enfeksiyondur(3). NF'de tek bir mikroorganizma etken olabileceği gibi polimikrobiyal de olabilir. Bizim olgumuzda da hastanın alınan kan kültürlerinde S.aerus üremiş olup uygun antibiyotik tedavisi verilmiştir. Usulsüz veya usulune uygun enjeksiyonlara rağmen nekrotizan fasiit gelişmesi klinik etiyolojiler arasında gözlenebilmektedir.(4) Bu olguda hastanın kendi uyluğuna dolgu amaçlı enjekte ettiği zeytinyağına sekonder olarak nekrotizan fasitle karşılaşılmıştır. Hastanın psikososyal destek almaması nedeniyle dış merkezdeki postoperatif süreçte psikiyatri kliniği görüşlerinin alınması önerildi. Nekrotizan fasiitin tanısı hastanın klinik tablosundan şüphelenilmesi ile akla gelir. Bilgisayarlı tomografi, ultrasonografi ve magnetik rezonans inceleme tanıda kullanılan yardımcı tanı yöntemleridir. Laboratuar

çalışmalarında belirgin bir lökositoz ve sola kayma, ESR ve CRP yükselmesi görülür. Belirtilen olguda da hastanın laboratuar bulguları klinik ön tanımızı desteklemekteydi.

Sonuç: Sonuç olarak NF mortalite ve morbiditesi yüksek bir hastalık olup tedavinin temelini erken tanı, geniş spektrumlu antibiyotik tedavisi, seri debridmanlar, sıvı-elektrolit dengesinin düzenlenmesi ve enfekte bölgenin yeterli oksijenizasyonu oluşturur (5). Nekrotizan fasiit kliniği multidisipliner tedavi yönetimi gerektirmekte olup bu olguda önerildiği gibi ihtiyaç halinde postoperatif süreçte psikiyatrik desteğin de eklenmesi önem arz etmektedir.

Kaynaklar:
1. Wilson B. Necrotizing fasciitis. Am Surg. 1952; 18(4): 416-31.
2. Demirağ B, Tirelioğlu AO, Sarısözen B, Durak K. Bacakta diyabetik yaralara bağlı nekrotizan fasiit. Acta Orthop Traumatol Turc. 2004; 38(3): 195-9.
3. Özgenel GY, Akın S, Kahveci R, Özbek S, Özcan M. Nekrotizan fasiitli 30 hastanın klinik değerlendirmesi ve tedavi sonuçları. Ulus Travma Acil Cerrahi Derg. 2004; 10(2): 110-4.
4. Abbate A, Almasio PL, Mongitore M, Di Vita G, Patti R. Necrotizing Soft Tissue Fasciitis after Intramuscular Injection. Case Rep Surg. 2018;2018:3945497. Published 2018 May 8. doi:10.1155/2018/3945497
5. Uluğ M, Çelen MK, Geyik MF, Ayaz C, Girgin S. The evaluation of Fournier's gangrene severity index score in 11 patients [Abstract]. In: 16th European Congress of Clinical Microbiology and Infectious Diseases (April 1-4, 2006, Nice, France) Abstract Book. Taufkirchen, Germany: European Society of Clinical Microbiology and Infectious Diseases, 2006: 1867

Anahtar Kelimeler: bakteriyel enfeksiyonlar, kendine zarar verme, nekrotizan fasiit

Sol Uylukta Nekrotizan Fasiit

P-119
Tip Replantasyonu Sonrası Kemik Avasküler Nekrozu - Nadir Bir Komplikasyon

Majid İsmayılzade, Mehmet Dadacı, Mehmet Emin Cem Yıldırım, Bilsev İnce, Mahmut Tekecik
Necmettin Erbakan Üniversitesi Meram Tıp Fakültesi, Plastik, Rekonstrüktif ve Estetik Cerrahi Ana Bilim Dalı, Konya

Giriş: Travma sonucu kopan uzvun mikrocerrahi ile tekrar vücud ile ilişkisinin devamının sağlanması, rekonstruktif cerrahinin ulaştığı en üst düzey girişimlerden biridir.

Ancak replantasyon sonrası fonksiyonel olarak maksimum başarıyı elde edebilmek için mikrocerrahi teknikleri yanında kemik, tendon gibi yapıların da en uygun cerrahi metodla onarılması lazımdır.(1) Cerrahi teknik yanı sıra yaralanma seviyesi, yaralanma şekli, hastanın genel durumu, amputatın mikrocerrahi onarıma uygunluğu ve hastanın sigara kullanımı gibi uygun endikasyonu belirleyen birçok faktör göz önünde bulundurulmalıdır.
Başarılı replantasyonu takiben en sık karşılaşılan komplikasyon tendon adezyonuna bağlı katılıktır.(2) Bunun dışında soğuk intoleransı, parmak ucu atrofisi, sensoryel kayıp, arteriovenöz şantlar ve kemikte malunion- nonunion gibi komplikasyonlarla karşılaşılabilmektedir. Biz bu çalışmada başarılı tip replantasyonu sonrası nadir görülen komplikasyon olan kemiğin avasküler nekrozuyla seyreden olgumuzu sunduk.

Olgu sunumu: İş kazası sonrasında sağ el 2 ve 4.parmakta pulpa kaybı, 3.parmakta ise Tamai zone 1 tip amputasyonuyla karakterize yaralanması olan hasta acil servisimize başvurdu. Hastanın 2 ve 4.parmaktaki deri kayıpları inceltildikten sonra kompozit deri grefti şeklinde yerine adapte edildi. 3.parmak tip amputasyonu için replantasyon planlanan hastanın mevcut amputatında santral arter işaretlendikten sonra K teli ile kemik fiksasyonu sağlandı. Ardından 10/0 dylon ile arteryel anastomoz gerçekleştirildi ve geçiş olduğu görüldü. Takiplerinde venöz yetmezlik sülük yardımıyla giderildi. Sigara içicisi olan hastanın parmak ucunda parsiyel cilt nekrozu dışında herhangi patolojiye rastlanılmadı. Ameliyatı takip eden 1.ayda hastanın el direkt grafisinde başarılı replantasyona rağmen replante edilen kemik fragmanında avasküler nekroz olduğu gözlendi. Uygun yara yeri insizyonuyla girildikten sonra nekrotik ve akıntılı kemik fragmanları eksize edildi. Avasküler nekroza maruz kalan kemiklerin uzaklaştırılmasından sonra hastanın takiplerinde herhangi patolojiye rastlanılmadı.

Tartışma: Dolaşım devamı sağlanan distal uç replantasyonlarında tırnağın ve parmak uzunluğunun korunması nedeniyle kozmetik olarak iyi bir görünüm sağlanmakta ve fonksiyonel açıdan tatminkar sonuçlar alınmaktadır.(3)
Dijital arterler falankslar için esas besleyici damarlardır. Ve her parmağın dominant besleyici dijital arteri falanksların şaft kısımlarını herhangi dallanma olmadan primer olarak beslemektedir. Buna karşın, uç kısımlarda epifizyal ve metafizyal arterlerin anastomozları tarafından yoğun beslenme alanı bulunmaktadır. (4) Bu bilgiler doğrultusunda, replantasyon sırasında dijital arterin anastomoz için uygun hale getirilmesi amacıyla gerekli görülmediği taktirde falanks şaft kısımlara doğru dallarının bağlanmaması tartışma konusu olabilmektedir. Ayrıca, parmak ucu gibi kemik komponentin daha az yoğun olduğu bölgelerde fiksasyon amacıyla k teli kullanılarak medüller sirkülasyon etkilenebilmektedir.

Sonuç: Her ne kadar üstün mikrocerrahi beceriler sergilenerek uygulansa bile fonksiyonel sonuç gözetmeksizin elde edilen başarılı replantasyon tartışmalıdır. Bu yüzden replantasyon sırasında, nörovasküler komponentler yanı sıra kemik, tendon ve yumşak doku canlılığı da göz önünde bulundurulmalıdır.

Kaynaklar

1- Nasır, Serdar; Aydın, M.Asım;İnönü Üniversitesi Tıp Fakültesi Dergisi 11(3) 169-172 (2004)
2- Schwabegger AH, Hussl H, Ninkovic MM, Anderl H. Replantationin childhood and adolescence: long-term outcome [In German].Unfallchirurg 1997;100:652–657
3- Hahn HO, Jung SG. Results of replantation of amputated fingertips in 450 patients. J Reconstr Microsurg 2006; 22:4 07-13
4- Snelling CF, Hendel PM. Avascular necrosis of bone followingrevascularization of the thumb. Ann Plast Surg. 1979;3:77–87.

Anahtar Kelimeler: Tip replantasyonu, kemik avasküler nekrozu, rekonstrüktif mikrocerrahi

Resim 1.

Üst- preoperatif görüntü Orta- Replantasyon sonrası görüntü Alt - Nekrotik kemik dokular uzaklaştırıldıktan sonraki iyileşme

P-120
Elde Penetran Tığ Yaralanmasında Anterograd İlerletme: Olgu Sunumu

Arda Küçükgüven, Hakan Uzun
Hacettepe Üniversitesi Tıp Fakültesi, Plastik, Rekonstrüktif ve Estetik Cerrahi Anabilim Dalı, Ankara

Giriş: El ve üst ekstremite yaralanmaları genellikle iki tip materyal ile olur: keskin ya da künt uçlu. Delici yaralanmalar genellikle bıçak, kırılmış cam, metalik yapılar gibi keskin kenarlı materyaller ile olmaktadır. Bu tip yaralanmaların sonuçlarını öngörmek zordur ve bu yaralanmalarda damar, siniri tendon, kas ve kemik gibi yapılar ciddi hasar görebilir. Bunların yanı sıra bir diğer delici yaralanma tipi künt uçlu cisimler ile olan yaralanmalardır ki bunlar tamamen kendilerine has bir yaralama mekanizmasına sahiptir. Künt cisimler ile olan delici yaralanmalar çok nadirdir ve bu tip yaralanmalar literatürde çok az raporlanmıştır. Bu yaralanmalar arasından tığ yaralanmalarının literatürde sadece birkaç örneği mevcuttur. Bu yaralanmalar özgün mekanizması sebebi ile özellikle de el cerrahisinde kendine has bir cerrahi değerlendirme ve planlama gerektirmektedir. Bu bildiride ucu çengelli bir delici tığ yaralanmasının, nörovasküler hasarın minimum düzeyde tutularak anterograd olarak çıkartılması olgusu sunulacaktır.

Olgu: 28 yaşındaki kadın hasta acil servise düşme sonrası elinde taşıdığı tığın eline batması şikayeti ile başvurdu. Hastanın fizik muayenesinde yabancı cismin 2. parmak aralığına saplanıp 3 cm kadar penetre etmiş olduğu görüldü. Hastanın hikayesinde dış merkezde retrograd olarak yapılan manevralar ile yabancı cismin çıkarılmaya çalışılıp başarısız olunduğu ve hastanın da artan ağrısı ile merkezimize başvurduğu öğrenildi. Fizik muayenede herhangi bir hipoestezi tariflemeyen, motor fonksiyon değerlendirmesinde herhangi bir patoloji saptanmayan hastanın eline penetre eden yabancı cismin özgün yapısı ve ucunun çengelli olması sebebi ile nörovasküler yaralanma ihtimalini azaltmak amacıyla anterograd olarak çıkartılmasına karar verildi. Tığ aksına uygun olarak palmardeki öngörülen ve palpe edilebilen çıkış noktasına lokal anestezik uygulandı ve uygun sterilizasyon ile örtünmenin ardından yapılan küçük insizyondan yabancı cisim sorunsuz olarak çıkartıldı. Oral antibiyotik ve analjezik ile ayaktan takip edilen hastanın takibinde herhangi bir sorun ile karşılaşılmadı.

Tartışma: Künt cisimler ile oluşan elin penetran yaralanmaları, kesici materyaller ile oluşan yaralanmalara göre genellikle daha masum yaralanmalar olsa da tendon rüptüründen, kemik fraktürlerine ve kompartman sendromuna kadar uzanan klinik tablolara sebebiyet verebilmektedir. İnspeksiyondaki şiddetli görünüme rağmen künt yaralanmaların anatomik olarak zayıf boşlukları tercih etmesi sebebi ile bu yaralanmalarda nörovasküler yaralanmalar daha az görülmekte ve genelikle kısmi kas-tendon hasarları ile major morbiditeler olmadan tedavi edilebilmektedir. Elin penetran yaralanmaları daha sıklıkla kesici cisimlerle olmakta ve bu materyaller eldeki olası tüm anatomik yapıları aksı boyunca hasarlayabilmektedirler. Künt yabancı cisimlerin eldeki özgün hasarlama mekanizmasının altında elin anatomisi ve kesici objelere göre künt cisimlerin komşuluğundaki yapılara hasar verme kapasitesinin azlığı yatmaktadır. Elde ve önkolda cilt ve ciltaltı doku, fonksiyonel yapıları çevreleyen palmar fasya ve önkol fasyası ile ligamentöz yapılar ile bağlantılıdır. Fakat bu fasyal sistemler çevreledikleri tendon, sinir ve damarsal yapılar ile bağlantılı değildir ve bu yapılar kendi kompartmanlarında rahatlıkla hareket edebilirler. Bunların yanı sıra fleksör tendonlar da kendilerine hareket serbestliği ve ek koruma sağlayan tendon kılıfları ile çevrilidir. Bu özgün anatomik yapı sayesinde elin künt objelerle oluşan penetran yaralanmalarında fonksiyonel

yapılarının laserasyonu yerine daha çok perifere itilerek yaralanmanın minimalize edildiği görülür.
Literatürde ucu çengelli materyaller ile oluşan yaralanmaların cerrahisinde çeşitli yöntemler tanımlanmıştır. Bahsedilen tekniklerden birçoğu tığın özgün yapısı sebebi ile yapılacak muhtemel manevralar ile çevre nörovasküler yapılarak zarar verebilecek niteliktedir.
Bu olgu raporunda ise tığ yaralanmaları için anterograd ilerletme ile basit, efektif ve düşük riskli bir yaklaşım sunulmuştur. Bu tip yaralanmalarda hastanın ameliyathane şartlarında eksplorasyon ihtiyacı kararının hikayeye ve fizik muayene bulgularına dayanılarak verilmesi çok önemlidir çünkü bu durumda hastanın insizyon planlaması değişebilir. El cerrahları, künt yaralanmaların özgün mekanizmasını her zaman akılda tutmalı ve bu hastaların tedavisinde olabildiğince az invaziv olup morbiditeyi minimalize ederek en iyi sonuca ulaşmayı hedeflemelidir.

Anahtar Kelimeler: anterograd ilertletme, el yaralanması, penetran, tığ

Elde Penetran Tığ Yaralanmasında Anterograd İlerletme

P-121
Deltoid Kası İçerisinde Lipom ve Anjiyoleiomyom Koinsidansı

Erden Erkut Erkol, Gökçe Yıldıran, Mustafa Sütçü, Osman Akdağ, Zekeriya Tosun
Selçuk Üniversitesi Tıp Fakültesi Plastik Rekonstrüktif ve Estetik Cerrahi Ana Bilim Dalı, Konya

Giriş: Anjioleiomyom damar tunika media'sındaki düz kastan, sıklıkla yaşamın 3. ve 5. dekadları arasında gelişen, alt ekstremite başta olmak üzere vücudun her yerinde rastlanabilen benign tümördür 1. Sıklıkla ağrı ve şişlik şikayetleri başvuru sebepleridir. Patolojinin bilinen diğer isimleri anjiomyom ya da vasküler leiomyomdur.

Bu çalışmada deltoidal bölgesinde şişlik ile başvuran ve intradeltoidal anjioleiomyom saptanan bir olgu sunulmuştur.

Olgu: 56 Y kadın hasta 3 yıldır sol omzunda şişlik ve hareketle ağrı şikayetleriyle başvurdu. Hastanın muayenesinde mobil, yumuşak bir kitle palpe edildi, yüzeyel doku usg de kitlenin lipömatöz karakterde olduğu ve kas içine uzanım gösterdiği belirtildi. MR da intradeltoidal 2x3x4 cm miksoma ön tanılı kitle saptandı. Hasta, genel anestezi altında cilt altı lipom ve intramusküler miksoma ön tanılarıyla opere edildi. Kitlenin cilt üzerindeki izdüşümü üzerinden yapılan "lazy-s'' insizyonla cilt altındaki lipömatöz kitle çevre yapılardan diseke edilerek izole edilip çıkarıld. Lipömatöz kitlenin çıkarılmasını takiben deltoid fasyası altında başka bir kitlesel oluşum saptandı(resim 1).

Deltoid fasyası insize edildi, kitle çevre yapılardan diseke edilerek eksize edildi. Hastanın çıkarılan ilk kitlesi lipom ve ikinci kitlesi anjioleiomyom olarak raporlandı.

Tartışma: Anjioleiomyom sıklıkla alt ekstremitede görülmektedir. Bu nedenle deltoidde anjioleiomyom ilginçtir. Ulaşılabilen ingilizce literatürde intradeltoidal tutulumlu anjioleiomyoma rastlanılmamıştır. Sunulan hastada fizik muayene ve görüntüleme yöntemleri ile subkütan lipom ve miksoma ön tanıları düşünülmüştür.

İntraoperatif dönemde ilk etapta cilt altı lipom çıkarılmış ve sonrasında kas içinde koinsidental saptanan anjioleiomyom eksize edilmiştir. Benign bir kitle olsa da, kas içi yerleşim göstermesi hastada hareket ile birlikte ağrı oluşturmuş ve eksizyon gerektirmiştir. Deltoid, omzun ana abduktörü olduğundan, deltoid içi bir kitlenin erken semptom vermesi beklenir. Bu kitlelerde lipom, miksoma, sarkomlar olduğu gibi anjioleiomyom gibi bir kitle de olabileceği akılda tutulmalıdır.

Anahtar Kelimeler: Anjioleiomyom, üst ekstremite, vasküler leiomyom

P-122
Sağ Alt Ekstremite Uyluk Bölgesini Kaplayan Dev Nörofibrom- Olgu Sunumu

Damla Gencel, İbrahim Tabakan, Erol Kesiktaş, Osman Metin Yavuz
Çukurova Üniversitesi Tıp Fakültesi, Plastik, Rekonstrüktif ve Estetik Cerrahi Anabilim Dalı, Adana

Giriş ve Amaç: Nörofibroma bir periferik sinir kılıf tümörüdür ve genellikle sporadik olarak görülmektedir. Sıkllıkla benign bir tümör olmasına rağmen, Nörofibromatozis tip 1 ile birlikteliğinde malign dönüşüm riski artar. Soliter, diffüz ve pleksiform tipleri bulunur. Cerrahi eksizyon lezyon için küratif tedavi seçeneğidir. Biz bu sunumumuzda sağ uyluk medialinin tamamında yerleşim gösteren nörofibrom ile uyumlu kitlesi olan hastaya tarafımızca yapılan eksizyon ve onarımı sunmaktayız.

Yöntem ve Bulgular: 60 yaşında, bilinen kalp yetmezliği tanılı ve sağ diz protezi mevcut hastaya, yaklaşık 30 yıl önce sağ uylukta küçük bir kitle olarak başlayan ancak giderek büyüme şikayeti olması nedeniyle nörofibrom olduğu düşünülen kitlenin çıkarılması için operasyon önerilmiş, hasta operasyonu kabul etmemiş. 30 yıl boyunca kitlenin giderek büyümesi, sağ alt ekstremitenin giderek şişmesi ve mobilizasyonu kısıtlaması sonrası hasta operasyon amaçlı başvurdu. Sağ uyluk proksimalinden sağ patellar seviyeye uzanan 40 x 35 cm boyutlarında nörofibrom mevcuttu. Bilateral abdominal ve alt ekstremite bt ve bt anjiografik görüntülemelerde sağ alt ekstremite arteriyel yapılarda kitleye bağlı ektazi ve tortiozite, sağ ana femoral arterde fuziform anevrizma saptanan hastaya tarafımızca genel anestezi altında kitlenin parsiyel eksizyonu ve primer onarım yapıldı.

Tartışma: Nörofibrom benign bir periferik sinir tümörüdür. Nörofibromatozis ile birlikteliğinde malignite riski olabilir. Soliter, difüz ve pleksiform şeklinde tipleri mevcuttur. Soliter tip en sık görülen şeklidir. Yavaş büyür, düzgün sınırlıdır ve 20-30 yaş arasında sıktır. Difüz tip genellikle çocuklarda daha sık görülmekte olup hastaların %10 kadarında NF-1 vardır. Pleksiform tipte ise birden çok sinir lifi tutulmakta olup ekstremite ve yüzde birden fazla alanlarda görülmesi patognomoniktir. Öncelikle biyopsi ile tanının doğrulanması sonrasında izlem, subtotal rezeksiyon veya total rezeksiyon tedavi seçenekleridir. Biz de sağ uylukta oldukça büyük nörofibromu olan ve bu nedenle yaşam standardı bozulan, günlük aktivitelerini yapmasını engelleyen hastaya subtotal eksizyon gerçekleştirdik.

Sonuç: Nörofibrom en sık görülen benign periferik sinir kılıfı tümörüdür. Nadiren de olsa nörofibromatozis ile birlikte malign olabildiğinden dolayı mutlaka detaylı inceleme yapıldıktan sonra cerrahi tedavi yapılmalıdır.

Anahtar Kelimeler: nörofibrom, alt ekstremite, benign tümör

P-123
El Cerrahisi Polikliniğine Başvuran El Tümörlerinin Dağılımı

Çağrı Berk Arıkan, Gökçe Yıldıran, Mustafa Sütçü, Osman Akdağ, Zekeriya Tosun
Selçuk Üniversitesi Tıp Fakültesi, Plastik Rekonstrüktif ve Estetik Cerrahi Ana Bilim Dalı, Konya

Giriş: El tümörleri plastik cerrahi ve el cerrahisinde çok önemli bir yer tutmaktadır. Benign tümörler; fonksiyon kayıplarına, yaşam kalitesi bozukluklarına neden olurken malign tümörler önemli mortalite ve morbititelere yol açmaktadır. El ve el bileği tümörleri cilt, kemik, tırnak, tendon gibi çeşitli yapılardan köken alabilirler. Hastalar şişlik, ağrı, cilt görüntüsünde bozulma, hareket kısıtlılığı gibi klinik prezentasyonlarla başvurmaktadır. Klinik muayeneyle birlikte manyetik rezonans(MR), bilgisayarlı tomografi, ultrason el tümörlerinin tanısında kullanılmaktadır. Bu çalışmada kliniğimizde opere edilen malign ve benign olarak tanı koyulan el ve el bileği hastalarının sunulması amaçlandı.

Metot: Kliniğimizde 2015 – 2019 yılları arası 75 hasta el ve el bileği tümörü hastası tarafımızca opere edildi. Hastalar; şikayetleri, preoperatif görüntüleme yöntemleri, hastane bilgi sistemi ve fotoğraf arşivi taranarak çalışmaya dahil edildi ve retrospektif olarak incelendi. Hastaların takip süresi ortalama 24(8-32) ay idi.

Bulgular: İncelenen hastaların 36'u erkek (%48), 39'u kadın(%52), 43'ü benign (%57) 32'si malign(% 43) idi. Patolojik sonuçlara göre en sık görülen tümör 10 (%13) squamöz cell karsinom(SCC) idi. 8 dev hücreli tendon kılıfı (%10.5) 8 hemanjiom (%10.5) ile SCC'den sonra en sık görülen tümörlerdi. Daha sonra lipomlar(%9.3) malign melanomlar (%8) kondromlar(%4) gelmekteydi. Tümörlerin 35'i(%46) sağ elde, 40'ı(%54) sol elde bulundu. Tümörlerin 16'sı volar yüzde(%21),59'u dorsal yüzdeydi (%79). 29 tümör el ayasında palmar ve dorsal bölgede (%38). 34 tümör parmak bölgesinde (%45) 12 tümör bilek bölgesinde (%17) idi. SCC tanılı tümörlerden 9'u sol elde mevcuttu. SCC tanısı almış tümörlerin 9'u el dorsumunda 1 SCC parmak bölgesindeydi. Elin volar bölgesindeki en sık tümör tendon kılıfı dev hücreli tümörü idi. 6 malign melanom hastasından 4'ü tırnak ve tırnak yatağı bölgesindeydi. Hastaların tanılarında ve tedavi yöntemlerini belirlemede klinik muayene, MR, ultrason kullanıldı. Malign tümörlerde ek olarak nükleer tıp yöntemleri kullanıldı. Tedavilerinde eksizyonu takiben primer onarım, deri grefti ve flep gibi çeşitli yöntemler uygulandı. edildi.

Sonuç: El tümörlerine el cerrahi kliniklerinde sıkça rastlanmaktadır. El tümörleri daha çok benign olmakla birlikte malignite açısından dikkatli olmak gerekmektedir. Bening tümörlerde dikkatli klinik tanı için yeterli olabilmektedir. Literatüre bakıldığında en sık ganglion kistleri görülmekle birlikte hastanemize başvuran hastalarda bening tümörlerde dev hücreli tendon kılıfı tümörleri daha çok görülmektedir. Tendon dev hücreli tümörleri falangial eklem bölgesine daha çok yerleşir. Lokal agresif olabilmekle birlikte kemik dokusunu da etkileyebilmektedir. Dev hücreli tendon kılıfı tümörleri el ya da el bileğinde ağrısız kitle ile klinik bulgu verirler. El kemiklerinde malign tümörler oldukça nadir görülmektedir. El cildindeki malign tümörler gözden kaçırılmamalı kliniğimizde de görüldüğü gibi tırnak bölgesi yerleşimli tümörlerin malign melanom açısından, el dorsumundaki kitleler ise SCC yönünden dikkatli olunmalıdır.

Anahtar Kelimeler: el, tümör, benign, malign

P-124
Yağ Grefti, Pulse dye ve Erbium Yag Lazerlerin Üst Ekstremite Hipertrofik Skarlarında Kombine Kullanımı

Ahmet Rıfat Doğramacı, Gökçe Yıldıran, Mustafa Sütçü, Osman Akdağ, Zekeriya Tosun
Selçuk Üniversitesi Tıp Fakültesi, Plastik Cerrahi ABD, Konya

Giriş: Üst ekstremite, yüz gibi alanlardaki skarlar görünür bölge olduğundan buralarda oluşacak özellikle hipertrofik skarlar psikolojik ve sosyal etkiler oluşturmaktadır. Rejeneratif tıp gelişmekte olan bir araştırma alanıdır ve yağ greftinin içerdiği kök hücre sayesinde skar tedavisinde önemli tedavi modalitelerden biri haline gelmiştir. Lazer uygulamaları ise plastik cerrahi pratiğinde özellikle de hipertrofik skarlarda önemli tedavi yöntemlerinden biridir. Bu çalışmanın amacı; çeşitli nedenlerle oluşan skarlara kombine yağ grefti ve lazer uygulanan 3 hastanın sunulmasıdır.

Olgu1: 55 yaşında kadın hasta sol ön kola asit sıçraması sonucu yanık oluşmuş ve dış merkezde tedavi görmüş. Geç dönemde tarafımıza sol ön kolda kontraktür ve hipertrofik skar nedeniyle başvurdu. Hastaya 3 seans pulse dye lazer uygulaması sonrası yağ grefti uygulandı. Hastanın preoperatif ve postoperatif dönem Vancouver skar skalası sonuçları sırası ile 11 ve 2 olarak bulundu. POSAS skalası preoperatif ve postoperatif sonuçları sırası ile 37 ve 8 olarak bulundu.

Olgu2: 25 yaşında erkek hasta sol ön kol ve dirsek seviyesinde oluşan yanık nedeniyle geç dönemde tarafımıza atrofik ve hipertrofik skar nedeniyle başvurdu. Hastaya 3 seans Erbium yag lazer ve yağ greftlemesi uygulandı. Hastanın preoperatif ve postoperatif dönem Vancouver skar skalası sonuçları sırası ile 6 ve 3 olarak bulundu. POSAS skalası preoperatif ve postoperatif sonuçları sırası ile 14 ve 6 olarak bulundu.

Olgu3: 32 yaşında erkek hasta 2 yaşındayken pervaneli çamaşır makinasına sol kolunu kaptırması sonucu tarafımıza geç dönemde kolda hipertrofik skar nedeniyle başvurdu. Hastaya Erbium yag lazer ve yağ enjeksiyonu uygulandı.

Tartışma: Üst ekstremitelerde oluşan skarların estetik ve fonksiyonel açıdan tedavi edilmesi gereklidir. Hipertrofik skarların pembe ve kabarık döneminde Pulse dye lazer uygulaması kırmızı rengi görmesi sebebi ile faydalı olarak gözlendi. Atrofik dönemdeki ya da renksiz skarlarda ise Erbium yag lazer özellikle ablatif modda faydalı değerlendirildi. Yağ greftinin bu tedavilerle kombine edilmesi; rejenerasyona yardımci olmuştur. Kombine yağ grefti ve lazer uygulaması, hipertrofik skar tedavisinde umut verici ve efektif yaklaşımlardan biridir.

Kaynaklar:

1- Nita AC*, Orzan OA** ***, Filipescu M****, Jianu D****, Fat Graft, Laser CO2 and Platelet-Rich- Plasma Synergy in Scars Treatment, Journal of Medicine and Life Vol. 6, Issue 4, October-December 2013, pp.430-433

2- V. Cervelli, F. Nicoli, D. Spallone, S. Verardi, R. Sorge,* M. Nicoli† and A. Balzani, Treatment of traumatic scars using fat grafts mixed with platelet-rich plasma, and resurfacing of skin with the 1540 nm nonablative laser, Clinical and Experimental Dermatology, 37, 55–61

3- Onur Erol O1, Agaoglu G1, Jawad MA1.,Combined Non-Ablative Laser and Microfat Grafting for Burn Scar Treatment., Aesthet Surg J. 2019 Mar 14;39(4):NP55-NP67. doi: 10.1093/asj/sjy291.

Anahtar Kelimeler: skar, yağ grefti, lazer, üst ekstremite

P-125
Nadir Bir Travma Bulgusu: Akut Kübital Tünel Sendromu

Gökçe Yıldıran, Mustafa Sütçü, Osman Akdağ, Zekeriya Tosun
Selçuk Üniversitesi Tıp Fakültesi Plastik Cerrahi Anabilim Dalı, El Cerrahisi Bilim Dalı, Konya

Giriş: Üst ekstremitenin periferik sinir yaralanmaları, el cerrahisinde sık görülen acil durumlardandır. Ne var ki yabancı cisimler sinir yaralanmasının nadir nedenlerindendir (1). Kübital tünel içerisinde yerleşmiş ve akut kübital tünel semptomlarına neden olan bir olgunun sunulması amaçlanmıştır.

Olgu: 48 yaşında erkek hasta trafik kazası sonrası yoğun bakım ünitesinde 2 gün boyunca bilinçsiz takip edilmiş. Kooperasyon kurulduktan sonra hastadaki 4 ve 5. parmaklardaki uyuşukluk nedeni ile tarafımıza danışıldı. Epikondilar bölgede küçük bir skarı olan hastanın eksplorasyonu planlandı. Konvansiyonel kübital tünel insizyonu ile girildi, kübital tünel içerisinde ulnar sinirde parsiyel yaralanmaya neden olan bir cam parçası olduğu görüldü (Şekil 1). Cam parçası çıkarıldı ve sinir epinöruyumu mikroskop altında onarıldı. Hastaya atel yapılarak fizik tedavi başlandı. Nörolojik fonksiyonda tam düzelme görüldü.

Tartışma: Üst ekstremitedeki yabancı cisimler sık olsa da, sinir hasarına sebep olmaları nadir bir durumdur. Choudhari ve ark. yabancı cisim migrasyonu nedeni ile progresif ulnar sinir disfonksiyonu olan bir hasta raporlamışlardır (1). Daha önceden penetre olmuş ve içerde kalmış yabancı cisimler, sinir çevresinde yarattıkları granülom formasyonu nedeni ile sinir laserasyonu olmadan da sinir disfonksiyonuna neden olabilir. Sunulan bu olguda yabancı cismin kendisi siniri lasere etmiştir ve ilginç olarak kübital tünelin içerisinde saptanmıştır. Pleser ve ark. distal humerusta ulnar sinir içerisinde yerleşik bir yabancı cisim raporlamışlardır (2). Sunulan olguda, akut kübital tünel sendromu semptomları gözlenmiştir. Bazı çalışmalarda vanöz tromboz, hemanjiyom ve kalsifik nörit gibi durumların da akut kübital tünel sendromu ile prezente olduğu bildirilmiştir (3, 4, 5). Ne var ki, akut travmaya bağlı kompresyon nöropatisi semptomları olması ilginç bir durumdur. Tekrarlayan travmalar ve yaralanmaların, kompresyon nöropatiler için ana etyolojiler olduğu bilinmektedir. Özellikle sunulan olgudaki gibi, bir periodda bilinçsiz olan hastalarda sendroma neden olan etyolojinin belirlenmesi zorlayıcı olabilir. Bu nedenle, detaylı öykü alınmalı ve tam bir fizik muayene yapılmalıdır.
Net yabancı cisim öyküsü alınamayan travma hastalarındaki akut başlangıçlı kübital tünel sendromunda yabancı cisme bağlı sinir laserasyonu akılda tutulmalıdır.

Kaynaklar
1. Choudhari KA, Muthu T, Tan MH. Progressive ulnar neuropathy caused by delayed migration of a foreign body. Br J Neurosurg. 2001;15:263-5.
2. Pleser M, Müller A, Veltin J, Ludwig J. Foreign body retained within ulnar nerve in the distal humerus. Unfallchirurg. 2014; 117:752-4.
3. Nakamura I, Hoshino Y. Extraneural hemangioma: a case report of acute cubital tunnel syndrome. J Hand Surg Am. 1996;21:1097-8.
4. Ametewee K. Acute cubital tunnel syndrome from post traumatic calcific neuritis. J Hand Surg Br. 1986;11:123-4.
5. Abe Y, Saito M. A case report of acute cubital tunnel syndrome caused by venous thrombosis. Hand Surg. 2015;20:137-9.

Anahtar Kelimeler: akut kübital tünel, kübital tünel sendromu, yabancı cisim

Şekil 1

P-126
Vaka Sunumu: 'Thumb in palm' deformitesinin Cerrahi Düzeltilmesi

Gökhan Efe, Zeynep Şeyma Akça, Mustafa Keleş, Muhammet Uraloğlu
Karadeniz Teknik Üniversitesi Tıp Fakültesi, Plastik Rekonstrüktif ve Estetik Cerrahi Anabilim Dalı, Trabzon

Giriş: Üst ekstremitede, serebral palsinin en sık görülen belirtileri omuz iç rotasyonu, dirsek fleksiyonu, önkol pronasyonu, el bileği fleksiyonu ve ulnar deviasyonu ile 'thumb-in-palm' deformitesidir. Serebral palsi, motor fonksiyonun merkezi sinir sistemi kaynaklı bozukluğudur. Serebral palsinin motor bozukluklarına sıklıkla duyu, kognisyon, iletişim, algı ve davranış bozuklukları eşlik edebilir. Serebral palside, 'thumb-in-palm' deformitesi, kavrama, serbest bırakma ve çimdikleme fonksiyonlarını

bozan yaygın bir deformitedir. 'Thumb-in-palm' deformitesi, serebral palsili hastalarda üst ekstremitenin en karmaşık problemidir. Başparmağın anatomisi, trapeziometakarpal, metakarpofalangeal (MKF) ve interfalangeal (IF) eklemlerini içerir. Dokuz adet kas bu eklemler boyunca başparmağın stabilizasyonu ve fonksiyonel işlevinden sorumludur. Bunlar, tenar kaslar (abduktör pollicis brevis, opponens pollicis ve fleksör pollicis brevis), adduktör pollicis, fleksör pollicis longus (FPL), ekstansör pollicis longus (EPL), abduktör pollicis longus, ekstansör pollicis brevis ve birinci dorsal interosseöz kaslardır. Serebral palside deformite en sık olarak fleksiyon-adduksiyon kaslarının spazm ve kontraktürü ile ekstansör ve abdüktör kaslarının zayıflığı sonucu ortaya çıkar. Fonksiyonel bozukluğa bağlı serebral palside cerrahi müdahale için en uygun zaman 7-10 yaş arasındır, çünkü bu yaşta çoğu çocuğun cerrahi müdahale sonrasında kavrama ve çimdik fonksiyonunu öğrenebilmesi için yeterli biliş ve motivasyonu vardır.

Olgu: 8 yaşında erkek, serebral palsi öykülü hasta kliniğimize bilateral 'thumb-in-palm' deformitesi nedeni ile dış merkezden yönlendirilmiş. Fizik muayenede hastanın istemli parmak hareketleri iyi durumdaydı. Hastadan her iki elinin parmaklarını açmasını istediğimizde, her iki baş parmağının avuç içi boyunca uzandığını ve MKF ekleminin hafif hiperekstansiyonda olduğu gözlendi, bu da adduktör pollicis'in spastik ve kontrakte olduğunu gösteriyordu. Cerrahi olarak her iki el 1. web aralığına k-m plasti uygulandı, adduktör pollicis kası origosundan serbestlendi, MKF eklem kollateral ligamentleri gevşetildi ve MKF eklem tam ekstansiyonda iken k-teli ile tespit edildi ve EİP tendonu EPL tendonuna transfer edildi. Atel uygulandı ve 1 ay sonra atel ve k-teli alındı. 1. ayın sonunda fizik tedavi başlandı ve 1 ay sürecek gece ateli uygulamasına geçildi.

Tartışma ve Sonuç: Serebral palsi sonrası gelişen 'thumb in palm' deformitesi için en yaygın cerrahi prosedür addüktör pollicis kasının orjininden gevşetilmesini içirerir. Baş parmak metakarpının abdüksiyonu ve ekstansiyonunu güçlendirmek için yapılan tendon transferleri rekürrensin azalmasını sağlamaktadır. Hiperekstansiyon deformitesi varsa, metakarpofalangeal eklemin stabilizasyonu gerekli olabilir. Uygun planlı prosedür, titiz cerrahi teknik ve postoperatif rehabilitasyon rejimine bağlılık ile hastalar, avuç içi cerrahi yeniden pozisyonlandırma ile önemli iyileşme sağlayabilirler. Bu nedenle bu hastaların deneyimli el cerrahi merkezlerine yönlendirilmesi önem arz etmektedir.

Kaynaklar:

1- Van Heest AE. Surgical technique for thumb-in-palm deformity in cerebral palsy.J Hand Surg Am. 2011 Sep;36(9):1526-31.

2- House JH, Gwathmey FW, Fidler MO. A dynamic approach to the thumb-in-palm deformity in cerebral palsy. J Bone Joint Surg 1981; 63A:216 –225.

3- Bax M, Goldstein M, Rosenbaum P, Leviton A, Paneth N, Dan B, et al. Proposed definition and classification of cerebral palsy. Dev Med Child Neurol 2005;47:571–576.

4- House JH, Gwathmey FW, Fidler MO. A dynamic approach to the thumb-in-palm deformity in cerebral palsy. J Bone Joint Surg 1981; 63A:216 –225.

Anahtar Kelimeler: Deformite, serebral palsi, thumb-in-palm

Preop

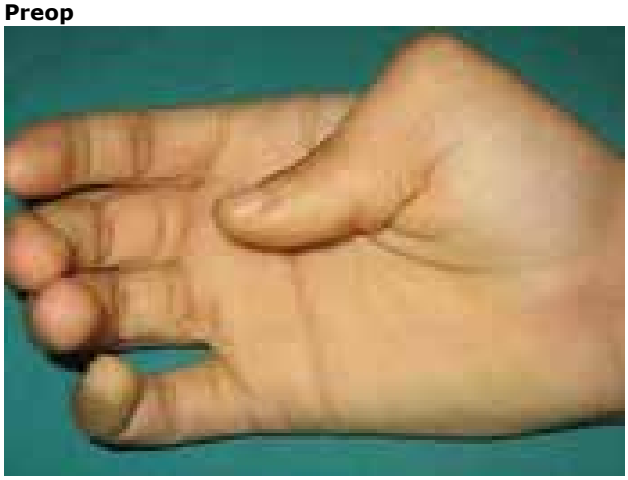

P-127
Ayaktaki Geniş Doku Defekti Rekonstrüksiyonunda Fasyokutan ve Kimerik ALT Flep Kullanımı

Cemal Fırat, Semih Özçınar
İnönü Üniversitesi Tıp Fakültesi, Plastik, Rekonstrüktif ve Estetik Cerrahi Anabilim Dalı, Malatya

Giriş: Ayak ve ayak bileği rekonstrüksiyonunda en önemli hedef fonksiyonaliteyi yeniden kazanmak ve sürdürmek olmalıdır. Bu yüzden sağlam bir iskelet alt yapısı ve yumuşak dokuların stabilitesi bu hedefi yerine getirmede önemlidir. Ayak ve ayak bileğinin kompleks yumuşak doku defekti rekonstrüksiyonunda serbest flep ve lokal pediküllü flepler gibi seçenekler bulunmakla birlikte, lokal fleplerin geniş yaralardaki enfeksiyon kontrolü ve vasküler destekteki yetersizliği nedeniyle serbest kas fleplerinin geniş yaralarda kullanılması daha uygundur (1). Alt ekstremitede kemik ve tendonların açıkta olduğu geniş doku defektlerin rekonstrüksiyonunda serbest flep kullanımı her zaman önemli bir seçenek olmuştur. 1984'te anterolateral thigh fleplerin (ALT) Son ve arkadaşları (2) tarafından tanımlanmasından itibaren geniş yumuşak doku defektlerinin rekonstrüksiyonunda popüler bir flep haline gelmiştir. Aynı lateral sirkümfleks femoral arterden (LCFA) çıkan kas, fasya ve cilt gibi çoklu komponentleri içeren kimerik ALT flepleri dizayn edilebilir.

Olgu: VAKA 1: 29 yaşında erkek hasta elektrik yanığı sonrası sol alt ekstremitede, sağ uyluk medialde ve her iki elde gelişen %50 2 ve 3. Derece yanıklar nedeniyle Erişkin Yanık Yoğun Bakım Servisimize kabul edildi. Yapılan tedavi tetkiklerden sonra sol ayak plantar yüzden dorsale ayak bileği seviyesine kadar uzanım gösteren, tendinöz yapıların da açıkta olduğu doku defekti (Resim 1 A-C) için sol uyluktan kimerik ALT serbest flebi (Resim 1 D-E) planlandı. El doppleri yardımı ile perforatör damarlar bulundu. Sol tibia distalinde anastomoz için anterior tibial arter ve vena sapena magna uygun çapta ve dolaşımı olduğundan anastomoz için kullanılmasına için hazırlandı. Septum hizasından girilerek pedikül proksimale doğru diseke edildi. LCFA desending dalından laterale giden damar ağı kullanılarak flebe vastus lateralisten kas flebi de dahil edilip kimerik flep hazırlandı. Flep pedikülü proksimalden ayrıldı. Arter ve veni, ATA ve VSM ile mikroskop altında mikrocerrahi prensiplerine uygun olarak arter-arter ve ven-ven uç uca anastomozu yapıldı. Flep ayak dorsalinde ve ayak bileğindeki defektif alana adapte edildi. Kas flebi ayak mediali ve plantar yüze adapte edildikten sonra

üzerine kısmı kalınlıktaki deri grefti adapte edildi. Donör alanına yaklaştırma süturları atıldıktan sonra açıkta kalan alanlar kısmi kalınlıktaki deri gefti ile rekonstrukte edildi. Postoperatif takiplerinde el doppleri kullanılarak yakın dolaşım takibi yapıldı. Takiplerinde ayakta ve flepte dolaşım bozukluğu gözlenmedi.

VAKA 2: 28 yaşında erkek hasta Ortopedi ve Travmatoloji servisinde araç içi trafik kazası sonrası oluşan sol ayak dorsali ve plantar yüzde oluşan nekrotik alanlar ve 4-5. Parmak ampütasyonu sonrası gelişen doku defektinin (Resim 1 F) değerlendirilmesi için bölümümüze konsülte edildi. Hastanın sol ayak dorsalinden başlayıp laterale ve plantar yüze uzanan doku defekti için ALT fasyokutan serbest flebi planlandı (Resim 1 G). El doppleri yardımı ile perforatör damarlar bulundu. Plana uygun olarak flep eleve edildi. Ayak bileği hizasında anastomoz için anterior tibial arter ve saphena magna veni hazırlandıktan sonra distalinden ayrıldı. Alt fasyokütan flep pedikülü septum hizasından girilerek proksimale doğru diseke edildi. ALT fasiyokütan flebinin pedikülü proksimalden ayrıldı. Flebin arter ve veni anterior tibial arter ve sephana magna veni ile mikroskop altında mikrocerrahi prensiplere uygun olarak arter-arter ve ven-ven uç uca anastomozu yapıldı. Flep ayak dorsalinde ve lateralden plantar yüze uzanan doku defektine adapte edildi. Donör alanına yaklaştırma süturları atıldı. Açık kalan alanlara sol uyluk lateralinden alınan kısmi kanlınlıktaki deri grefti adapte edildi. Arteryal akımı yakın gözlemlemek amacıyla el doppleri cihazı kullanıldı. Hastanın postoperatif takiplerinde flepte ve ayakta dolaşım bozukluğu ve flep kaybı gözlenmedi.(Resim 1 H).

Tartışma: Ekstremitelerde meydana gelen geniş ve kompleks defektlerin kapatılmasında fonksiyonel yapıyı korumak ve minimal donör saha morbiditesi elde etmek zorlu bir hedef olagelmiştir. Genellikle latissimus dorsi, rectus abdominis kas flepleri ekstremitelerdeki geniş defektlerde kullanılmaktadır.(3) Torasik bölge ve karın bölgesi ile karşılaştırıldığında, ALT flepleri sıklıkla donör alanında daha az fonksiyon kaybı ve iyi kozmetik sonuç vermesi nedeniyle üstünlüğü vardır. Ayak ve ayak bileği defektleri rekonstrüksiyonunda bazı özellikli cilt alanları vardır. Örneğin ayak dorsalinin cilt yapısı ince, bükülebilir ve subkütanöz yağ dokudan yoksundur. Bu yüzden hastalar için iyi bir kozmetik sonuç elde etmek ve rahatça ayakkabı giyebilmelerini sağlamak için ince flepler kullanılmalıdır. Diğer taraftan basınca yüksek derecede maruz kalan plantar bölge kalın cilt yapısı ve kalın bir yağ doku tabakası nedeniyle bu bölgenin onarımında kalın ve duyusal fonksiyonu korunmuş flepler kullanılmalıdır. Biz iki tip flep kullandık; biri fasiyokutan serbest flep, diğeri de müskuler komponenti de olan kimerik ALT serbest flebidir. Müskuler yapı varlığı yüksek kan akımı ve düşük enfeksiyon oranı gibi bazı avantajlara sahiptir.

Sonuç: Ayak ve ayak bileğindeki geniş doku defektlerinin rekonstrüksiyonunda uzun ve güvenilir bir pedikül varlığı, bükülebilir bir hacim ve doku yapısı ile ALT flebinin kullanımı hala önemli bir alternatif olarak öne çıkmaktadır. Yaptığımız iki vakada, vaka bazlı değişiklikler yapmakla birlikte ALT flebi kullanarak ayaktaki geniş defektlerin rekonstrüksiyonunda fonksiyonel sonuçlar elde ettik.

Kaynaklar:

1. Jeon BJ, Lee KT, Lim SY, Pyon JK, Bang SI, Oh KS, et al. Plantar Reconstructive with free thoracodorsal artery perforator flaps. J Plast Reconstr Aesthet Surg 2013;66:406-13
2. Y.G. Song, G.Z. Chen, Y.L. Song, The free thigh flap: an new free flap concept based on septocuyaneous artery, Br. J. Plast. Surg. 37 (1984) 149-159
3. C.Y. Kim, Y.H. Kim, Supermicrosurgical reconstruction of large defects on ischemic extremities usşng supercharging tchniques on latissimus dorsi perforator flaps, Plastic Reconstr. Surg. 130 (2012) 135-144

Anahtar Kelimeler: Alt Ekstremite Rekonstrüksiyonu, Fasyokutan ALT Flep, Kimerik ALT Flep

Resim 1

P-128
Elde Kronik Yara Zemininde Oluşan Dev Yassı Hücreli Karsinom: Olgu Sunumu

Emrah Kağan Yaşar[1], Can İlker Demir[1], Buket Dursun[1], Çiğdem Vural[2]
[1]Kocaeli Üniversitesi Tıp Fakültesi, Plastik Rekonstrüktif ve Estetik Cerrahi AD, Kocaeli
[2]Kocaeli Üniversitesi Tıp Fakültesi, Patoloji AD, Kocaeli

Giriş-Amaç: Parmakta ortaya çıkan yassı epitel hücreli karsinom özellikle tırnak yatağından ya da tırnağın etrafındaki ciltten ortaya çıkmaktadır. En sık 5. parmakta görülmektedir. (1,2) Kronik enfeksiyon, travma, radyoterapi, HPV-16 etyolojik faktörler arasındadır.(3) Yassı epitel hücreli cilt karsinomu kronik granülomatoz lezyonlar, ekstrapulmoner tuberküloz, fungal enfeksiyonlar, siğil, dolama, kronik paronoşi, osteomyelit gibi durumları taklit edebildiği için tanı koyulurken bunlar dışlanarak tanıya gidilmektedir. Tedaviye cevap ile tanının doğruluğunu teyit edici geleneksel tıbbi yaklaşım yöntemi uygularken malignite teşhisinin gecikebileceği mutlaka bilinmelidir. Nihai tanı ve tedavisi kliniğimizce yapılan benzer bir hastanın sunumu amaçlanmıştır.

Olgu-Bulgular: 82 yaş erkek hastada sağ el 5. parmak distal falaksta 4 aylık şişlik şeklinde ortaya çıkan ve gittikçe büyüyen lezyon için dış merkezde paranoşi tedavisi uygulanmış. Tedaviye yanıt alınamayınca başka merkezlerde tekrar değerlendirilerek biopsinin yapılmış. Biyopsi sonucunu beklemeden başka merkeze başvuran hastaya punch biopsi yapılmış. Süreci uzamasına rağmen histopatolojik inceleme sonucunun malign deri eki tümörü ile uyumlu gelmesi üzerine hasta kliniğimize başvurdu. Çekilen el grafisinde tümörün distal falanksı tamamen kapladığı, kemiği invaze ettiği görüldü. Hastaya tarafımızca 5. parmak proksimal falanks seviyesinden amputasyon ve aksiller diseksiyon operasyonu gerçekleştirildi.

İmmunhistokimyasal incelemelerde tümör dokusunda p40 ve p63 ile kuvvetli diffüz, EMA ile fokal membranöz, S100 ile fokal sitoplazmik ve nükleer boyanmalar izlenmiş olup, CEA ve BEREP4 ile negatif reaksiyon izlenmiştir. Histopatolojik incelemede 8,5 cm çaplı tümör için düşünülen tanılarda, fokal skuamöz farklılaşma gösteren sebasöz karsinom ile

yaygın glikojenizasyon gösteren iyi diferensiye yassı epitel hücreli karsinom tanılarının ayrımının net yapılamadığı, falangeal kemiğe infiltre olduğu, ilgili aksiller lenfatik diseksiyon materyalinde ise 16 adet reaktif lenf nodunun olduğu raporlandı. Hastanın onkolojik ve klinik takibi sürmektedir.

Sonuç: Parmak yerleşimli yassı hücreli karsinom başlangıçta pek çok iyi huylu oluşumları taklit ederek tanıda gecikmelere sebep olabilmektedir. Literatürde farklı tarih aralıkları verilse de genellikle 2-4 ay içerisinde iyileşmeyen yaralara mutlaka şüpheyle yaklaşmak, diğer risk faktörlerini sorgulayıp biyopsi yapmak gerekmektedir. (4) Biopsi alınarak hızlı şekilde tanıya gidilmesi prognoz açısından oldukça önemlidir.

Kaynaklar:

1. An unusual lesion of the finger presenting to the emergency department Victor Ameha,b,*, Abdul Afridi Int J Surg Case Rep. 2015;9:27-30.
2. J. Giutart, W.F. Bergfeld, R.J. Tuthill, R.R. Tubbs, R. Zienowicz, E.J. Fleegler, Subungual carcinoma of the nail bed: a clinico-pathological review of 12 cases, Br. J. Dermatol. 123 (1990) 215–222.
3. R. Ashinoff, J.J. Li, M. Jacobson, A.E. Friedmann-Klein, R.G. Geronimus, Detection of HPV DNV in squamous cell carcinoma of the nail bed and finger determined by polymerase chain reaction, Arch. Dermatol. 127 (12) (1991).
4. Trent JT, Kirsner RS. Wound and Malignancy. Adv Skin Wound Care 2003; 16: 31-4.

Anahtar Kelimeler: Kronik yara, Paronişi, Yassı epitel hücreli karsinom

Resim 1

Kitlenin ameliyat öncesindeki görüntüleri ve iki yönlü el grafileri

P-129
Onarım Sonrası Ekstansör Pollicis Longus (EPL) Rüptürü İzlenen Vakada Ekstansör Indicis Proprius (EIP) Transferi ne Destek: EPL Proksimalinden Gerime Katkı

Semih Tiber Menteşe, Özlem Çolak, Mert Canlı, İlker Üsçetin, Ayşin Karasoy Yeşilada
Okmeydanı Eğitim ve Araştırma Hastanesi, Plastik Rekonstrüktif ve Estetik Cerrahi Kliniği

Giriş: EPL yaralanamaları direkt travma, romatoid artrit, distal radius fraktürleri gibi nedenlerle ortaya çıkabilen ve sık görülen yaralanmalardır (1)
Yaralanma 1. Digitin interphalangeal (IP) ve metacarpophalangeal (MCP) eklemlerden ekstansiyon kaybıyla sonuçlanır. Primer tendon onarımı erken dönemde yapılabildiği gibi geç dönem kısalmış EPL'ler serbest tendon grefti ile onarılabildiği gibi ekstansör pollicis brevis (EPB), ekstansör carpi radialis longus (ECRL) ve EIP'in kullanılabildiği tendon transferi ile de onarılabilir. Bunlar arasında en basit ve en sık kullanılan seçenek EIP'tir. (2,3,4,5). Bu vakamızda amaç EPL rüptürüne sekonder EIP transferi yapılan hastamızda yeterli gerimin sağlanmaması üzerine EPL tendonun proksimal kısmının da EIP'e sütüre edilerek daha sağlam bir onarım sağlamaktır.

Olgu: 63 yaş erkek hasta acil servisimize sol el d1 dorsumda sac ile kesi nedeniyle başvurdu. EPL tendon kesisi saptanan hastaya primer tendon onarımı yapılarak 1 ay başparmak istirahat ateli ile takip edildi. Hastanın fizik tedavi ve rehabilitasyon süreci başladığında ise ekstansör hareketin hiç geri dönmediği tespit edilmesi üzerine yeniden eksplorasyon yapıldı. Eksplorasyon sırasında EPL tendonun onarım bölgesinden rüptüre olarak 4 cm boşluk kalacak şekilde retrakte olduğu izlendi. EIP EPL tendon distaline sütüre edilerek tendon transferi tamamlanması ardından EPL tendon proksimal kısmı da EIP'e sütüre edilerek daha iyi gerim ve ekstansiyon sağlandı. Hastanın postoperatif kontrollerinde 30 derecelik ekstansiyon kısıtlılığının tamamen kaybolduğu izlendi.

Sonuç: EIP transferi geç EPL onarımlarında en sık tercih edilen yöntem olmakla birlikte bazı hastalarda tenodezis ile yeterli gerimi vermediği tespit edilebilir. Bu hastalarda ek bir önlem olarak EPL'nin proksimal ucu EPL kasının da vereceği gerimi kullanabilmek için EIP'e sütüre edilmesi düşünülebilir.

Kaynaklar:

1- Gelb RI. Tendon transfer for rupture of the extensor pollicis longus. Hand Clin. 1995;11(3):411-22.
2- Goldner JL. Tendon transfers in rheumatoid arthritis. Orthop Clin North Am. 1974;5(2):425-44.
3. Magnell TD, Pochron MD, Condit DP. The intercalated tendon graft for treatment of extensor pollicis longus tendon rupture. J Hand Surg Am. 1988;13(1):105-9.
4. Schneider LH, Rosenstein RG. Restoration of extensor pollicis longus function by tendon transfer. Plast Reconstr Surg. 1983;71(4):533-7.
5. Magnussen PA, Harvey FJ, Tonkin MA. Extensor indicis proprius transfer for rupture of the extensor pollicis longus tendon. J Bone Joint Surg Br. 1990;72(5):881-3.

Anahtar Kelimeler: Ekstansör Indicis Proprius, Ekstansör Pollicis Longus, Tendon Transferi, Tenodez

EPL Tendonun EIP Tendonu ile birleştirilmesi

1-EPL tendon proksimal parçası, 2- EIP tendonu

1- EPL tendon proksimal parçası, 2-EIP tendonu

P-130
Parmak Replantasyonu Sonrası Parmakta Anestezi ve Gelişen Apse

Erden Erkut Erkol, Gökçe Yıldıran, Mustafa Sütçü, Osman Akdağ, Zekeriya Tosun
Selçuk Üniversitesi Tıp Fakültesi Plastik Rekonstrüktif ve Estetik Cerrahi Ana Bilim Dalı, Konya

Giriş: Parmak replantasyonunda sinir iyileşmesini etkileyen hasta, çevre ve doktora ait birçok etmen bulunmaktadır. Bunlar DM, sigara, böbrek yetmezliği, yaralanmanın tipi, iskemi zamanı, mikrocerrahi ekip ve çevresi gibi etmenlerdir. İdeal bir sinir iyileşmesi için bu faktörlerden birinin bile eksikliği yapılan sinir koaptasyonunun başarısını düşürebilir. Başarılı bir parmak replantasyonunda motor ve duyu fonksiyonlarının muhafaza edilmesi hastanın fonksiyonel bir uzva sahip olması açısından en önemli etkenlerdendir. Bu çalışmada replantasyon sonrası uzun dönemde cilt altı apse gelişen bir oldu sunulmuştur.

Olgu: 54 y erkek hasta sol el 4.parmağını iş makinesine sıkıştırma sonucu pip seviyesinden subtotal ampütasyon ile acil servise başvurdu. Hastanın bilinen Tip2 DM, koroner arter hastalığı ve 30 paket/yıl sigara öyküsü mevcuttu. Acil şartlarda yapılan operasyonda pip eklem 2 adet k tel ile fikse edildi. Tendon yapılarının korunmuş olduğu görüldü, 2 adet dijital arter anostomoz edildi, korunan dorsal ciltten venöz dolaşımın sağlandığı görüldü. 2 adet dijital sinir koapte edildi. Hasta post operatif 6.aydaki takibinde replante parmağına 3 gün önce delici bir metal battığını hissetmediği için ilk etapta fark etmediğini ve kanama olunca fark ettiğini belirtti. Parmağında akıntı olması üzerine tarafımıza başvurdu. Alınan yara kültüründe Staf. Aureus Üreyen hasta IV antibiyoterapi için yatırılıp bir hafta tedavi edildi.

Tartışma: Parmak replantasyonlarının sonuçlarında yaralanmanın tipi ve operatif tekniğin önemli olduğu kadar hastaya ait faktörler de çok önemlidir. Dijital sinir iyileşmesinde bahsedilen faktörlerden birinin bile noksanlığı sinir iyileşim sürecini önemli ölçüde etkilemektedir. Replante parmağın duyusu gelene kadar oluşabilecek minör travmaların parmağın ampütasyonuna varabilecek sonuçlar doğurabilmesi hakkında hastaların bilinçlendirilmesi postoperatif süreçteki rehabilitasyonda atlanmaması gereken önemli bir adımdır. Sunulan bu olguda usulüne uygun mikrocerrahi tekniğe rağmen hastanın sigara, koroner arter hastalığı ve Tip 2 DM gibi komorbiditeleri olması replante parmağın duyusunun dönüş ihtimalini azaltmakta ve minör travmalarla oluşabilecek komplikasyonların sıklığını arttırmaktadır. Bu sebeple bu tür vakalarda hastanın bilinçlendirilmesi replante uzvun korunması açısından ciddi bir öneme sahiptir.

Anahtar Kelimeler: Dijital sinir, replantasyon, apse

P-131
Skaphoid Subluksasyonuna Bağlı Ekstensör Tendon Rüptürü

Uğurcan Şener[1], Elif Akbay[2], Abdullah Anıl Özpak[3], Buğra İpek[1], Ergin Seven[1], Sebat Karamürsel[1]
[1]Sağlık Bilimleri Üniversitesi Dışkapı Yıldırım Beyazıt Eğitim ve Araştırma Hastanesi Plastik, Rekonstrüktif ve Estetik Cerrahi Kliniği, Ankara
[2]Amasya Üniversitesi Tıp Fakültesi S.Ş. Eğitim ve Araştırma Hastanesi Plastik, Rekonstrüktif ve Estetik Cerrahi Kliniği, Amasya
[3]Giresun Üniversitesi Prof. Dr. A. İlhan Özdemir Eğitim ve Araştırma Hastanesi Plastik, Rekonstrüktif ve Estetik Cerrahi Kliniği, Giresun

Olgu: 70 y erkek hasta kliniğimize 2.parmak ekstensör tendon hareketlerinde kısıtlılık olması üzerine kliniğimize başvurdu. Hastanın muayenesinde 2.parmak ekstensiyon hareketlerinde tam kayıp olduğu 2.parmak fleksiyon, abduksiyon ve adduksiyon hareketlerinin ve diğer parmakların motor hareketlerinin doğal olduğu gözlendi. Hastanın öyküsünde yaklaşık 2 ay önce elini sert bir cisme çarptığı öğrenildi. Hasta intraoperatif olarak değerlendirildi ve 2.parmak mkp eklem seviyesinden yapılan eksplorasyonda 2.parmağa ait ekstensör tendonlar intakt olarak gözlendi. Eksplorasyon seviyesi daha proksimale taşındı ve ekstensör retinakulum düzeyinden yapılan eksplorasyonda 2.parmak ekstensör tendonun rüptüre olduğu ve skaphoid kemiğin sublukse olduğu gözlendi.

Skaphoid subluksasyonu onarıldı. 2.parmak ekstensör tendon proksimal ve distal uçları bulundu ancak primer olarak onarılamadı tendon uçları arasında gap olduğu gözlendi. Sağ ön kol volar yüzden palmaris longus tendon grefti alındı ve 2.parmak ekstensör tendonu uygun olarak onarıldı. Uygun atelleme sonrası hasta erken olarak fizik tedaviye yönlendirildi. Hastanın takiplerinde 2.parmak ekstensör tendon hareketlerinde tam geri dönüş gözlendi.

Sonuç: Ekstensör tendon yaralanmaları sıklıkla kesiler sonucu görülmesine rağmen özellikle lister tüberkülü travmalarına bağlı olarak epl rüptürleri olduğu bilinmektedir. Kliniğimizde atipik bir yaralanma sonucu skaphoid fraktürüne bağlı 2.parmak ekstensör yaralanma olgusunu başarıyla tedavi ettik. Atipik ve kapalı yaralanmalarda mevcut tendon rüptürleri şüphesinde X-ray önemli bir yer tutmaktadır ve hastalarda rutin olarak istenmesi gereken bir tetkik olarak akıllara gelmelidir.

Anahtar Kelimeler: skaphoid, ekstensör, tendon, travma

İntraop

Palmaris longus tendon grefti ile onarım sonucu intraoperatif görünüm

P-132
Nadir Görülen Parmak Anomalisi, Makrodakitili; Bir Olgu Sunumu

Selman Hakkı Altuntaş[1], Fuat Uslusoy[1], Dudu Dilek Yavuz[1], Murat Bilgin[1], Recep Dinçer[2], Mustafa Asım Aydın[1]

[1]Süleyman Demirel Üniversitesi Tıp Fakültesi,Plastik Rekonstrüktif ve Estetik Cerrahi Ana Bilim Dalı, Isparta
[2]Süleyman Demirel Üniversitesi Tıp Fakültesi, Ortopedi ve Travmatoloji Ana Bilim Dalı, Isparta

Makrodaktili nadir görülen bir parmak deformitesidir. Yeni doğanlarda konjenital malformasyon görülme oranı %1-2 arasında değişmektedir. Bu anomalileri içinde %10'u üst ekstremite anomalisi, üst ekstremite anomalilerinin içinde de makrodaktili görülme sıklığı %0.9 olarak bildirilmiştir.

Günümüzde makrodaktili parmaktaki tüm dokuların orantısal olarak diğer parmaklara göre daha hızlı şekilde büyümesi olarak tanımlanabilir. Her ne kadar tüm dokularda büyüme hızlanmış olsa da yağ dokudaki büyüme diğer dokulara göre daha fazla olduğu için lipomatöz tümörler(hamartom) grubuna dahil edilmiştir. Tedavisinde tanı aldığı andaki parmağın durumu(statik-progresif), boyutu ve çocuğun psikososyal durumu değerlendirilmelidir.

Ebeveyn parmak boyutuna yetişmiş veya geçmiş parmakta epifizyodez ile beraber debulking cerrahisi, ebeveyn parmak boyutuna yetişmemiş çocukta ise debulking cerrahisi veya sadece izlem düşünülebilir. İleri derecede büyümüş parmaklarda amputasyon veya amputasyon+parmak transferi seçeneğinin düşünülmesi çocuğun tekrarlayan cerrahilerden korumak ve akranlarıyla uygun sosyal ilişkiler kurmasının hızlandırmak için düşünülebilir.

Kliniğimizde sol el 3. Parmakta makrodaktilisi olan kız çocuğu değerlendirildi. Yapılan ebeveyen muayenesinde çocuğun parmağının boy olarak annesinin parmağına eşit, çap olarak daha fazla olduğu görüldü. Hastaya epifizyodez+debulking yapılmasına karar verildi.(Resim1). Genel anestezi altında sol el 3. Parmak tırnak yatağı, radial kenar 2. Web ve el volar yüzü içeren debulking için uygun işaretlemeler yapıldı. Hipertrofik radial taraf digital sinir uygun miktarda cilt ile beraber eksize edildi. 3. parmak distal,orta ve proksimal falanks kemiklerinin proksimal ucundaki fiz hatlarındaki kıkırdak destrükte edilerek intramedüller K teli ile fikse edildi.

Nadir görülmesine rağmen makrodaktili elde fonksiyonel kısıtlılık yapan,bunun yanında çocuklarda psikososyal gelişimi etkileyen bir malformasyondur. Vakamızın makrodaktilisinin başparmağa uzak(3. Parmakta) olması, okul çağına başlamadan hastanemize başvurması ve düzeltmesinin yapılmasının çocuğun motor ve psikososyal yönde daha olumlu bir gelişim izleyeceği düşüncesindeyiz.

Anahtar Kelimeler: Makrodaktili, Epifizyodez, Debulking cerrahisi, Psikososyal gelişim

Resim 1

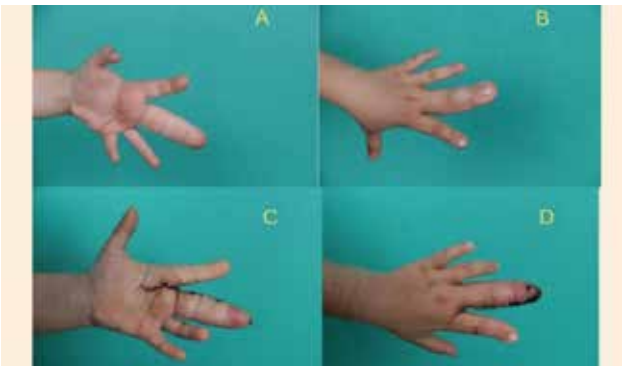

Sol el 3. parmak makrodaktili; A-B Preoperatif görünüm, C-D Postoperatif 3. Hafta görünümü

P-134
Suicidal Girişimde Bulunmuş Vakanın Plastik Cerrah ve Psikiyatrist Tarafından Birlikte Değerlendirilmesi: Olgu Sunumu

Özer Özmut, Adem Ademoğulları
Burhan Nalbantoglu Devlet Hasranesi, Plastik Cerrahi Servisi, Lefkoşa

Giriş: Bir plastik cerrahın suicidal girişimde bulunan hastalarla karşılaşma ihtimali çalıştığı alana başvuran hastalar ele alındığında normal popülasyona göre çok daha fazla olduğunu çalışmalar göstermektedir. [1] Ayrıca plastik cerrahi hastalarının psikiyatrik hastalıklarla birliktelikleri de daha fazla görülmektedir. [2] Bu nedenler iki klinik değerlendirmenin birlikte olması gerekliliğini vurgulamaktadır. Bu vakamızda iki disiplinin birlikte takip ve değerlendirimesi ele alındı.

Vaka: 26 yaşında erkek hasta, minübüs şöförü, kız arkadaşı ve ailesi ile yaşadığı negatif durumdan kaynaklı bir çıkmaza girdiğini ve bir anlık öfke ile bileklerini keserek kendisine zarar verdiğini ifade etmektedir. Psikiyatrik yaklaşım yönünden değerlendirmesi yapılan hastanın psikiyatrik muayanesinde duygudurumu çökkün ve anksiyöz, düşünce içeriğinde yaşadığı duruma yoğunlaşma ve mariatal sorunlar, davranışlarında zaman zaman huzursuzluk, agresyon ve dürtüsellik tespit edilmiştir.
Yapılan psikometrik uygulamalarda beck anksiyete ölçeği, beck depresyon ölçeği, buss perry agresyon ölçeği ve barrat dürtüsellik ölçeği verilmiş ve bu ölçeklerin hepsinde anlamlı yükseklikler elde edilmiştir. Hastaya depresif bozukluk tanısı konulmuştur. Ayrıca raptus tarzda (bir anlık öfke ile) meydana gelen bir durum olması nedeniyle hospitalizasyon önerilmemiştir. Bir SSRI(seratonin re-uptake inhibitoru) olan essitalopram 20 mg/gün tedavisine eklenerek, iki hafta sonra poliklinik takibi önerilmiştir.
Cerrahi yaklaşım yönünden değerlendirmesinde jilet ile el bileği hizasında FCR (Fleksor karpi radialis) ve FCU (Fleksor karpi ulnaris) tendonları tam kat ve N.ulnaris siniri tam kat lasere oluşmuş acil cerrahi müdahale ile lokal anestizi altında tendonlar kor sütür tekniği ve epitendinöz sütür tekniği ile onarımı yapılmış ve n.ulnaris siniri epinöral onarım tekniği ile uc uca onarımı sağlanmıştır. Matress kapama ile cilt kesi hatları kapatılmıştır. El atele alınarak haftada iki kez altı hafta boyunca plastik cerrahi poliklinik takibi önerilmiştir.

Sonuç: Kendisine zarar verme davranışında bulunmuş hastaların multidisipliner yaklaşım yönünden değerlendirilmesi özellikle psikiyatrist ile birlikte çalışılması gerekliliği konusunda farkındalığın ve işbirliğinin artırılmasının gerek nüks gerekse de tedavi takip ilişkisi yönünden daha olumlu tedavi sürecini sağlayacağı gözlemlenmiştir. [3]

Anahtar Kelimeler: suicid girişim, plastik cerrahi, psikoloji, psikiyatri

Referanslar

1 Rohrich RJ, Adams WP, Potter JK. A review of psychological outcomes and suicide in aesthetic breast augmentation. Plast Reconstr Surg. 2007;119:401.
2 Pukkala E, Kulmala I, Hovi SL, et al. Causes of death among Finnish women with cosmetic breast implants, 1971–2001. Ann. Plast. Surg. 2003;51:339.
3 Koopersmith EG, Tarpey CM. Do no harm: physicians' duties toward suicidal patients. Med Econ. 2014;91:30–31.

P-135
Nadir Bir Olgu: Brakidaktili Tip A2 ve Çekiç Parmak Birlikteliği

Ahmet Kürşat Yiğit, Yunus Emre Yılmazer, Erinç Evrensel, Ayşe İrem İskenderoğlu, Nesibe Sinem Çiloğlu, Semih Yıldız
Sağlık Bilimler Üniversitesi Haydarpaşa Numune Eğitim ve Araştırma Hastanesi Plastik Cerrahi Kliniği, İstanbul

Giriş: Brakidaktili, falanks ve/veya metakarpların anormal gelişimine bağlı olarak ortaya çıkan tek bir parmakta veya elin tüm parmaklarında görülebilen kısalıkla karakterizedir. Brakidaktili, genellikle konjenital olarak gözlenmesine rağmen metabolik hastalıklar ve travma gibi nedenlere bağlı olarak da görülebilir. İskelet displazisi ve multipl konjenital anomali sendromlarının bir bulgusu olarak görülebildiği gibi izole bir anomali olarak da görülebilir. Polidaktili ile sıklıkla birliktelik gösterir. Çok farklı radyografik bulgularla karakterize olabildiğinden sınıflama yapmak oldukça zordur. Bu olgumuzda sol el 5. parmakta travmatik çekiç parmak sonrası kliniğimize başvuran ve izole brakidaktili tip A2 birlikteliği görülen bir hasta sunulmaktadır.

Olgu: Travma sonrası sol el 5. parmakta DIP eklemde ekstansiyon kısıtlılığı sebebiyle polikliniğimize başvuran hastada tip1 çekiç parmak tespit edilmiştir. Ayrıca yapılan el muayenesinde ise bilateral 2. ve 5. parmaklarda kısalık tespit edilmiştir. Hasta bu durumun doğuştan beri var olduğunu ve parmak kısalığı ile ilgili bir şikayeti bulunmadığını belirtmiştir. Aile öyküsünde herhangi bir özellik saptanmamıştır. Kemik kısalığını ve eşlik edebilecek iskelet anomalilerini tespit edebilmek amacıyla çekilen mukayeseli üç yönlü grafilerinde bilateral 2. ve 5. midfalankslarda kısalık görülmüştür(Resim1). Vaka bilateral 2. ve 5. midfalankslarda kısalık olması sebebiyle izole brakidaktili tip A2 olarak tanımlanmıştır. Hastaya tip1 çekiç parmağa yönelik atel kullanımı önerilip takip ve tedavisi yapılmıştır.

Tartışma ve Sonuç: İzole brakidaktili el parmak kemiklerinin şekil ve boyutunda değişikliklerle karakterizedir. İlk olarak 1951'te Julia Bell tarafından fenotipik olarak karakteristik parmak ve kemik tutulumuna göre sınıflandırılmıştır (1). Fenotipik varyasyon gösteren otozomal dominant geçişli bir iskelet anomalisidir(2). Brakidaktili tüm bireylerde çeşitlilik göstermesine rağmen el tutulumu daha sık görülür. En sık 2. ve 5. parmaklarda, en son ossifikasyona uğrayan midfalanksta tutulum görülmektedir. Olgumuzda

da 2. ve 5. Parmak midfalanksları etkilenmiştir. El tutulumu dışında nadiren iskelet sisteminin diğer elemanlarının da etkilenebildiği gösterilmiştir. Literatürde el tutulumu ile birlikte boyda kısalık, omuz displazisi, vertebralarda kamalaşma ve radyoulnar ve humeroulnar anomaliler, Madelung deformitesi, epifizyel değişiklikler (3,4,5), ayak parmak anomalileri ve fasiyal anomaliler (6) bildirilmiştir. Tüm brakidaktili vakalarında fizik muayene, aile öyküsü, genetik, radyolojik ve laboratuar inceleme ayrıntılı olarak incelenmelidir. Tedavi kozmetik ve fonksiyonel amaçlıdır. Kısalık derecesi ve eşlik eden anomalilere göre tedavi düzenlenebilir.

1. Bell J. On brachydactyly and symphalangism. In: Penrose LS, ed. Treasury of human inheritance. Vol. 5. London: Cambridge University Pres, 1951; 1-31.
2. Winter RM, Schroer RJ, Meyer LC. Hands and Feet. In: Human Malformations and Related Anomalies. London, Oxford Pres, 1994; 828-844.
3. Fitch N, Jequier S, Costom B. Brachydactyly C, short stature, and hip dysplasia. Am J Med Genet 1979; 4:157-166.
4. Rennel C, Stenbach HL. Epiphyseal dysostosis without dwarfism. Am J Roentgenol Radium Ther Nucl Med 1970; 108: 481-487.
5. Robinson GC, Wood BJ, Miller JR, Baillie J. Hereditary brachydactyly and hip disease. Unusual radiological and dermatoglyphic findings in a kindred. J Pediatr 1968; 72:539-543.
6. Rowe-Jones JM, Moss AL, Patton MA. Brachydactyly type C associated with shortening of the hallux. J Med Genet 1992; 29:346-348.

Anahtar Kelimeler: brakidaktili, çekiç parmak, el anomalisi

Resim1

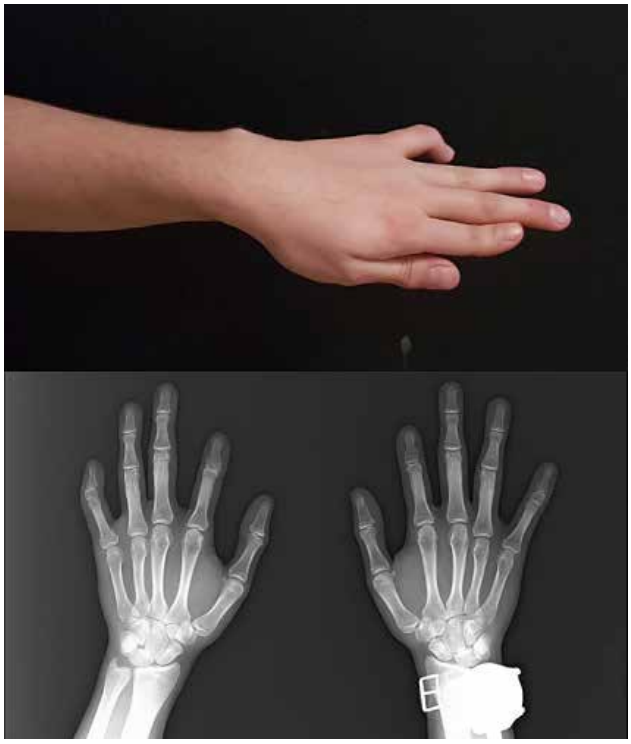

Klinik ve Radyolojik Görünüm

P-136
Ezilme Tarzında El Yaralanmalarında Mikrocerrahi

Cemal Fırat, Kağan Bekircan
Turgut Özal Tıp Merkezi, Plastik Cerrahi Ana Bilim Dalı, Malatya

Giriş: El ve parmak ampütasyonları genç ve sağlıklı hastalar için yıkıcı bir durum oluşturmaktadır. Bu sağlık sorunu ekiden günümüze kadar toplumların sosyoekonomik düzeyi gelişmesine rağmen devam etmektedir. 1965 yılında Komatsu ve Tamai ilk başarılı parmak replantasyonunu bildirmiştir (1). 50 yıldan fazla bir süredir cerrahi aletlerin gelişmesi ve yeni tekniklerin öğretilmesi ile mikrocerrahi alanı daha da gelişmektedir. Travmaya bağlı el parmaklarının ampütasyonu mevsimsel ve iş alanlarına bağlı olarak sıklığı değişmektedir. Bu yaralanmalar genç ve erkek işçilerde sık oranda meydana gelmektedir (2). Zaman içinde replantasyon endikasyonu artmış ve daha iyi estetik ve fonksiyonel sonuçlar elde etmek için mikrocerrahi teknikler iyileştirilmiştir (4,5).

Olgu Sunumu: 47 yaşında erkek hasta elinin üstüne ağaç kütüğü düşmesi sonrası sağ eli ezilme tarsında yaralanmış. İncelenen sağ el grafisinde 2. parmak proksimal falaknsta parçalı fraktür ve 3. parmak metakarpal kemik distalinde deplase fraktür hattı mevcuttu (resim 1). Hastanın sağ el 1. ve 2. web ten başlayıp avuç içine uzayan ve hipotenar bölgede parçalı kesiler mevcuttu (resim 2-3). Sağ el ödemli görünümde ve sağ el 2. parmakta dolaşımı yoktu ve parmak deforme olmuştu. Hastanın subtotal ampute olan 2. parmağı için replantasyon planlanarak operasyona alındı. Sağ el 1. ve 2. webten başlayıp avuç içine ulaşan kesiler ekspolere edildi. Sağ el 2. parmak dolaşımı olmadığı görüldü. Sağ el 2. parmak proksimal falanksta parçalı ve kemiğin fragmnete şekilde ayrışan fraktürü olduğu görüldü. Sağ el 2. parmak proksimal falankstaki fragmente kemik parçaları redükte edildi. Sağ el 2. parmak ucundan metakarpal seviyeye kadar k teli geçilerek fraktür hattı sabitlendi. Ardından sağ el 2. parmak digital arterler ve iki adet ven anostomozu yapıldı. Fleksör ve ekstansör tendonların devamlılığın olduğu görüldü. Yapılan takiplerinde hastaya postoperatif rheomacrodeks, heparin, aspirin ve pentox başlandı. Postoperatif 1. gününde parmak dolaşımının doğal olduğu gözlendi (resim 4). Takiplerinde parmak dolaşımında problem gözlenmedi. Rheomacrodeks ve heparin altıncı günde kesildi. Hasta ecopirin ve pentox reçete edilerek taburcu edildi. Hastanın postoperatif 2. ay (resim 5-6) ve 4. ay (resim 7-8) takiplerinde doku kaybı gözlenmedi. Hareket kısıklığı için hasta fizik tedavi polikliniğine yönlendirildi.

Tartışma: Ezilme, çekme ve dönme kuvvetleri ampute parçalar için çok ciddi yaralanmaları oluşturmaktadır ve bu durumlar replantasyon için genellikle kontrendikasyon oluşturmaktadır. (3). Bu koşullar altında, doku hasarının derecesinin, özellikle damarlarda ve sinirlerde değerlendirilmesi zordur (6). Bizim vakamızda bu tarz ezilme kuvvetine bağlı yaralanma sonucunda damar hasarı oluşmuştur. Arter ve venin başarılı anastomoz sonrasında parmağın kan dolaşımı sağlanmıştır ve postoperatif takiplerinde parmak dolaşımının normal olduğu gözlenmiştir. Yapılan uzun dönem takiplerinde parmakta doku kaybı gözlenmemiştir.

Sonuç: Ezilme gibi kuvvetlere bağlı amputat parçanın yaralanması anastomoz için genellikle kontrendikasyon oluşturmasına rağmen parmak dolaşımının yeniden sağlanması için replantasyon denenmesi gerektiği ve sonuçlarının başarılı olabileceği anlaşılmaktadır.

Kaynakça
1. Masuhara K, Tamai S, Fukunishi H, Obama K, Komatsu S. Experience with reanastomosis of the amputated thumb. Seikei Geka 1967;18:403–4.
2. Maroukis BL, Chung KC, MacEachern M, Mahmoudi E. Hand trauma care in the United States: a literature review. Plast Reconst Surg. 2016;137(1):100ee111e.
3. M. Molski Replantation of fingers and hands after avulsion and crush injuries 2007 BritishAssociation of Pla stic,ReconstructiveandAesthetic Surgeons.Publishedby Elsevier Ltd. All rights reserved. doi:10.1016/j. bjps.2007.03.009
4. Sears ED, Shin R, Prosser LA, Chung KC. Economic analysis of revision amputation and replantation treatment of finger amputation injuries. Plast Reconst Surg. 2014;133(4):827e840.
5. Payatakes AH, Zagoreos NP, Fedorcik GG, Ruch DS, Levin LS. Current practice of microsurgery by members of the American Society for Surgery of the Hand. J Hand Surg Am. 2007;32(4):541e547.
6. Shang J, Zhang XY, Bi ZG. Experimental study on the extent of injured blood vessels in an avulsion amputation model. Zhongguo Xiu Fu Chong Jian Wai Ke Za Zhi 2000;14(3):135e8.

Anahtar Kelimeler: crush el yaralanması, mikrocerrahi, replantasyon, damar anastomozu

P-139
Rinoplastide Kullanılan Kıkırdak Greftlerinin Pürüzsüz Biçimde Şekillendirilmesi İçin Kullandığım Bisturi ile Zımparalama Tekniği

Aret Çerçi Özkan
Avrupa Meslek Yüksek Okulu

Giriş: Kıkırdak greftlerinin cilt altındaki görünürlüğü (vizibilite), özellikle ince burun derisi olan hastalarda burun estetiğinin önemli bir komplikasyonudur. Greftin optimum boyutlar, simetri ve pürüzsüzlükle hazırlanması ve görünürlüğü önlemek için kıkırdakların çok ince bir işçilikle tesviye edilmesi son derece önemlidir.
Görünür kıkırdak greftinin, ezilmiş bir kıkırdak, alt yan kıkırdak sefalik parçası, fasya, bağ ve/ veya yağlı dokular ile kamufle edilmesi, görünürlüğü gizlemek için diğer bir seçenektir. Burun ucu, greft görünürlüğünün en sık rastlandığı bölgedir.

Yöntem ve Sonuçlar: Benim uyguladığım teknikte kıkırdak greftinin tesviyesi, 11 numara bisturi yardımı ile zımparalamak sureti ile yapılmaktadır. Bu teknik, kıkırdak düzleminin çok iyi ve güvenli bir şekilde pürüzsüzleştirilmesini ve kusursuzluğunu sağlar. Üç boyutlu süper temiz kesimli parlak bir yüzey elde etmek mümkündür. Kıkırdak greftinin bisturi veya makas ile keserek şekillendirilmesi veya bisturi ile teğetsel kesiler yapılması aşırı rezeksiyon riski taşır. Bisturi ile zımparalama çok milimetrik ve homojen ilerleyen bir yöntem olduğu için aşırı rezeksiyon hiçbir zaman söz konusu olmaz. Grefti yerine yerleştirdikten sonra dahi, aynı yöntem ile şekillendirme ve tesviye yapmaya devam edilebilir.
Bu tekniğin uygulandığı en önemli greftler, "cap" veya "shield" greft gibi görünür greftlerdir. Ancak, yüzey düzensizliklerini azaltmak ve küçük greft düzensizliklerini ve eğilmelerini düzeltmek için strut ve spreader greftler gibi görünmeyen yapısal greftleri de bisturi ile zımparalayarak düzleştirmek mümkündür.
Ek olarak, kıkırdak zımparalama ile elde edilen kıkırdak talaşı, nazal dorsumun küçük düzensizliklerinin kamuflajı

Ezilme Tarzında El Yaralanmasında Mikrocerrahi

için kullanılabilen 'kıkırdak pâtesi' adını verdiğimiz bir yapıda olacaktır. Bu da ikincil bir kazanç imkanı sunar.

Son Söz: Kıkırdak grefti parçasının bisturi zımparası ile düzleştirilmesi, süper pürüzsüz ve parlak bir yüzey sağlar. Kıkırdak zımparalarının bir yan ürünü olan kıkırdak talaşı yani 'pate', burun sırtının kamuflajı için de kullanılabilir.

Anahtar Kelimeler: rinoplasti, kıkırdak, zımparalama, tesviye, vizibilite, görünürlük

Bisturi ile zımparalama yöntemi ile kıkırdak şekillendirme

P-140
Kliniğimizde Farklı Anatomik Bölgelere Uygulanan ve Kombine Tedavilerle Desteklenen İple Askılama Yöntemleri

Perçin Karakol, Can Uslu, Mehmet Bozkurt
Sağlık Bilimleri Üniversitesi, İstanbul Bağcılar EAH, PREC Kliniği, İstanbul

İple askılama yöntemlerinin tanıtılmasından bu yana, kozmetik cerrahlar arasında bu yöntemlerin uygulanması giderek yayılmıştır. Sarkık dokuların yerçekimine karşı yönde askılanmasına dayanan minimal invaziv bir prosedürdür. Uygun bir eğitimden sonra uygulamasının kolay olduğu iddia edilmekte ve cerrahi germe operasyonları için iyi bir alternatif olduğu önerilmiş fakat şu anki verilerle alternatif bit tedavi değildir, ancak çok daha az invaziv bir işlem olduğu doğrudur.

Birçok cerrah, bu tekniği 1990'ların başında kullanmış, ancak hayal kırıklığı yaratan sonuçlarından dolayı bunu durdurmuştur. İple askılama yöntemleri uzun bir geçmişe ve tartışmaya sahiptir, 2005 yılında FDA tarafından onaylanmış ancak emilmeyen ipliklerin yüksek komplikasyon oranları nedeniyle, birkaç yıl sonra bu onayını kaybetmiştir. Polidioksanondan (PDO) yapılan emilebilir ipliklerin tanıtılmasıyla, iple askılama yeniden ilgi çekmeye başlamış ve popülarite kazanmıştır. Üretici firmaların çeşitliliği sayesinde gençleştirme ve cilt askılaması için birçok tipte ip üretilmektedir. Klinik çalışmaların eksikliği göz önüne alındığında iple askılama ameliyata alternatif değildir, ancak özellikle başka bir yüz gençleştirme yöntemi ile birleştirildiğinde iyi bir etkiye sahip olabilir.

Günümüzde, giderek artan sayıda meslektaşımız bu prosedürü hastalarına sunmakla beraber iple askılamanın bilimsel sonuçlarını deneyimleyecek tedavi sağlayıcı grubu da oluşturmaktadır. 2006 yılında Villa ve ark. orta yüz askılaması için iplerin kullanımı ile ilgili bir makale yayınladı ve yazarlar tekniğin henüz başlangıç aşamasında olduğu, ancak daha fazla yenilikle beraber faydalı bir prosedür olma potansiyeline sahip olduğu sonucuna varmıştır.

Birçok histopatolojik çalışma, ip yerleştirildikten sonra lenfosit infiltrasyonu, kollajen birikimi ve fibrozis şeklinde dermis ve subkutan alanda yabancı cisim reaksiyonu olduğunu belirtir. Askılanmayı açıklayacak gerginlik etkisinin de fibroz sonrasında oluşan kontraktür ve remodelinge bağlı olduğu düşünülmektedir. Neo-anjiyogenez, kollajen stimülasyonu ve cilt dokusunu daha da sıkılaştıran fibroblast stimülasyonunu uyararak çalıştığı bildirilmektedir. Kliniğimizde de Eylül 2017-Nisan 2019 arasında toplam 40 hastaya iple askılama uygulanmıştır. Bunların 16'sı orta yüz, 12'si kaş, 5'i boyun, 3'ü kol, 2'si meme, 2'si de karın askılama amaçlı yapılmıştır. Orta yüz iple askılamaya kombine olarak tüm hastalarda yağ enjeksiyonu, kaşı iple askılamada ise üst blefaroplasti ve PRP uygulamaları eklenmiştir. Etkileri yaklaşık 1 yıl devam etmekle beraber herhangi bir komplikasyonla karşılaşılmamıştır.

Hasta seçimi, doğru vektörün belirlenmesi, etkisini sürdürmek için seansların ne kadar sıklıkta tekrarlanması gibi konularda önemli bir uzmanlık gerektirir. Kısa sürede uygulama, aynı gün gündelik hayata devam edilebilmesi, erken iyileşme süreci, hasta memnun kalmazsa geri çıkartılabilmesi ve minimal rahatsızlık hissi gibi avantajları olan bir tedavi yöntemidir.

Anahtar Kelimeler: iple askılama, minimal invaziv girişim, estetik cerrahi

P-141
Ulthera-SVF-Yüzde Yağ Enjeksiyonlarının Kombine Estetik Etkileri

Mehmet Bozkurt, Perçin Karakol, Tevfik Balıkçı, Ayla Metin
SBÜ, Bağcılar Eğitim ve Araştırma Hastanesi Plastik, Rekonstrüktif ve Estetik Cerrahi Kliniği, İstanbul

Giriş: Gençlik insan hayatındaki en önemli kavramlardan biridir. Pek çok kişi günümüzde bu süreci çeşitli cerrahi veya medikal işlemlerle yavaşlatmaya çalışmaktadır. Yaşlılıkla insan derisi gevşek bir hal almakta, cilde şekil verip kontür sağlayan adipöz doku kaybolmaya başlamaktadır. Hızla incelen cilt yüzdeki ve boyundaki belirli noktalada çökerek kırışıklık, buruşma, çukurlaşmalar oluşturmaktadır. Yüze ifade veren kontür, ahenk ile uyum kaybolmaya başlamaktadır. Günümüzde bunu engellemek yada bu süreci yavaşlatmak için pek çok kombine yöntem kullanılabilmektedir. Ulthera(Ulthrea inc, mikrofokuslu ultrason) bunlardan biridir. Ulthera subkutanöz dokuları, muskuloapenevrotik sistemi (SMAS) hedef alarak burada protein denatürasyonu ve denovo kollagen sentezini sağlamakta, bu durum da ciltte sıkılaşma, elevasyonu sağlamaktadır. Geç dönemde yapılan yağ EinJesiyonları ise yüz kontürünü yeniden şekillendirmekte, çöken alanların elevasyonlarını sağlamaktadır. Ek olarak yağ dokusu stromal vasküler fraksiyon için zengin bir kaynak görevi görerek rejeneratif süreci hızlandırmaktadır. Bu sayede dokuda yenilenme sağlanabilmektedir.

Materyal & Metod: Yaşları 40-60 arasında değişen 10 tane hastaya ulthera ile yapılan yaşlanma önleyici tedaviye geç dönemde yapılan yağ-SVF enjeksiyonları eklenmiştir. Hastaların bukkal, lateral kantal, nasolabilal alanlarına, yüz ve boyun bölgeleri hedeflenmiş her hastaya postop takip döneminde 6 aya kadar izlenmiştir. Çalışmamızda fasiyal yaşlanmayı önleyici ve genç yüz görünümünü koruyucu müdahelelerin fonksiyonel ve estetik sonuçları gözlemlenmeye ve çalışılmıştır.
Fokuslu ultrason özelliğindeki ulthera tedavisinde fasiyal anatomi(deri, subkutan yağ dokusu, SMAS, yüz kasları dikkatlice gözlenmiş ve komplikasyonlardan kaçınılmıştır
Tüm operasyonlar genel anestezi altında gerçekleştirilmiş ve ağrı, rahatsızlık verici diğer yan etkilerin oluşması engellenmiştir.

Tartışma: Postop 2. aydaki ilk hasta gözlemlerinde makroskobik olarak cilt kalitesinde artış görülür halegelip tahmini cilt yaşının görülür bir şekilde azaldığı kaydedilirken cilt adalarındaki lifting etkisi Visia görüntüleme sistemi (VISIA®) ölçülerek desteklenmiştir. Postop 3.ayda yüzdeki temporal alan,yanak, submental bölgede, boyundaki deride sıkılaşma olduğu gözlenmiştir. Nasolabial oluklar silikleşmiş ve daha zor seçilir bir görünüme kavuşmuştur. Çene ve boyun hatlarında konturlar daha belirgin hale gelerek ve karekteristik bir genç ifade oluşumu sağlanmıştır. Yüz derisindeki parlamada artış ve anti-aging etki belirginleşmiş ve hasta memnuniyetinin tam olduğu kaydedilmiştir.
Postop 1-2. haftalarda tüm hastalarda cilt altı ödem oluşumu izlenmiş ve bir hafta kadar devam etmiştir. Dört tane hastada lokal eritem alanlarının yaklaşık 10 gün süreyle oluşup kendiliğinden kaybolduğu kaydedilmiştir.
Deri erozyonu, atrofisi, kas güçsüzlüğü, fokal uyuşmalar, hiper pigmentasyon gibi yan etkiler tariflenmemiş olup üç hastada odağı belirli olmayan kısa süreli non spesifik ağrı şikayeti kaydedilmiştir.Oral non steroid anti inflamutar ilaç kullanım ile bu durum çözümlenmiştir.

Sonuç: Ulthera son yıllarda kullanıma giren non invazif cilt sıkılaştırma ve gençleştirme tedavilerinden biridir. SVF ise doku rejenerasyonu ve fazlası için kullanılan popüler bir tedavi olarak karşımıza çıkmaktadır. Yağ enjeksiyonları ise bilinen yaygın bir tedavi metodu olup vücut ve yüz şekillendirilmesi, kontürünün düzeltilmesinde sıkça kullanılmaktadır. Çalışmamızda yüzdeki cilt yaşlanmasının geciktirilmesinin kombine ulthera-SVF-yağ enjeksiyonu ile mümkün olabileceği üzerinde durup bu yönde sonuçlar elde etmiş bulunmakta,tedavi yaklaşımımızın kaliteli sonuçlar doğurduğu görüşündeyiz.

Anahtar Kelimeler: Ulthera(Ulthrea inc, mikrofokuslu ultrason), SMAS, SVF

ultera

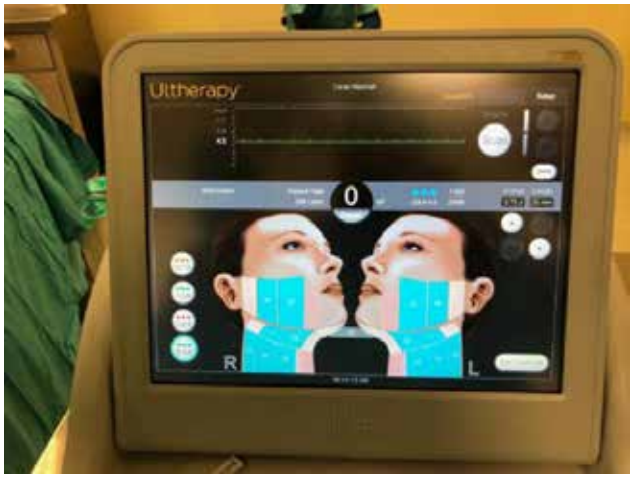

intraop görüntü

P-142
Kliniğimizde 2016-2019 Yılları Arasında Meme Küçültme Cerrahisi Deneyimlerimiz

Tolga Aksan, Cengiz Ertekin,
Muhammed Beşir Öztürk, Melehat Özdemir,
Mehmet Gürler, Mustafa Tezcan
T.C. Medeniyet Üniversitesi, Plastik, Rekonstruktif ve Estetik Cerrahi Ana Bilim Dalı, İstanbul

Giriş: Meme küçültme cerrahisi en çok uygulanan plastik cerrahi girişimleri arasında yer almaktadır. Bugüne kadar bir çok teknik tanımlanmıştır fakat estetik olarak hangi metodun üstün olduğu konusunda herhangi bir konsensüs yoktur. Bu çalışmamızda kliniğimizde son 3 yıldaki meme küçültme cerrahisi deneyimlerimizi gözden geçirdik ve teknikler arasındaki estetik ve cerrahi sonuçları raporladık.

Yöntem: 2016-2019 yılları arasında kliniğimizde uygulanan meme küçültme cerrahisi hastaları retrospektif olarak incelendi. Hastaların demografik verileri, preoperatif bilgileri, kullanılan insizyon tekniği ve pedikül, postoperatif veriler ve komplikasyonlar not edildi ve karşılaştırıldı.

Bulgular: Toplamda 95 hasta incelendi. Hastaların ortalama yaşı 47.4 idi. 95 hastanın 23 ünde free nipple tekniği, 72 hastada ise pediküllü teknikler kullanıldı. Pedikül tercihi 36 (%38) hastada süperomedial, 33 (%35) hastada superior, 3 (%2,5) hastada ise inferior idi. 25 hastada (%26) vertikal skar, 70 hastada (%74) ters-t skar paterni kullanıldı. Meme başına eksize edilen doku ağırlığı ortalaması 908.2 gr olarak hesaplandı. Postoperatif takiplerde 15 hastada insizyon alanında detaşman görüldü, lokal müdahale ve pansuman takipleriyle tedavi edildi. 8 hastada hematom saptandı, bu hastalardan 6 tanesi hematom drenajı ve kanama kontrolü için yeniden operasyon gerektirdi, 2 hasta ise lokal aspirasyonlarla takip edildi. Sigara kullanan 1 hastada tek taraflı total areola nekrozu görüldü. Komplikasyonlar karşılaştrırıldığında teknikler arasında anlamlı fark yoktu. Fakat vertikal skar paterni kullanılan hastalarda %30 oranında köpek kulağı deformitesinin düzeltilmesi için ikinci bir operasyona eğilim gözlendi.

Sonuç: Kliniğimizde sık kullandığımız teknikleri gözden geçirerek karşılaştırdık. Komplikasyonlar, rezeksiyon miktarı ve uzun dönem sonuçlar açısından, vertikal ve ters-t skar teknikleri arasında anlamlı fark saptamadık. Çalışmamızda teknikler arasında birbirine üstünlük saptanmadı, seçilecek teknik hasta karakterleri göz önüne alınarak bireysel olarak belirlenmelidir.

Anahtar Kelimeler: meme küçültme, mamoplasti, vertikal skar, wise patern

P-143
Nazal İnfraktür Olgularını Önlemede Yeni Bir Yöntem: Kurdele Yöntemi

Emrah Kağan Yaşar, Can İlker Demir, Murat Şahin Alagöz
kocaeli Üniversitesi Tıp Fakültesi, Plastik Rekonstrüktif ve Estetik Cerrahi AD., Kocaeli

Giriş: Lateral ostetomi hatlarında geniş kemik doku kayıpları olsun ya da olmasın, serbest nazal osseos fragmanlar orta hatta ve posteriora doğru göç edebilir. Asimetrik göç burun dorsumunda asimetriye, nasal pasajlarda daralmalara ve lateral profilden bakıldığında fark edilen asimetrik görünümlere sebep olabilir. Bu ve benzeri durumlar olsun ya da olmasın revizyon rinoplasti müdahaleleri sırasında infracture görünümüne sahip nasal kemiklere müdahale edilmelidir. Teknik olarak bu tip vakalarda re-osteotomi ile yeniden serbetleştirme sonrası re-infracture ve posteriora göçü önlemek amacıyla sütürle tespit yöntemini uygulamaktayız.

Metod (Cerrahi Yöntem): Açık rinoplasti tekniğiyle lateral osteotomi hatlarına ulaşıp re-osteotomiler yapılır. Bilateral nasal kemikler iki segment halinde ya da en blok olarak eski osteotomi hatlarından tam serbestleştirilir. Yazar osteotomileri uygularken teknik olarak ultrasonik kesici kullanmaktadır. Serbestleştirmelerin ardından osteotomi hatlarına tur motoru yardımıyla birbirine komşu delikler açılır ve basit sütür tekniğiyle 3-0 ya da 4-0 polidiaksanone sütürler karşılıklı geçilir. Geçilen sütürler sırasıyla askılanır ve tüm sütürler geçildikten sonra nasal pasajdan başka bir cerrahi aletle nazal fragman desteklenerek sütürler tespitlenir ve müdahale tamamlanır. Lateral ostetomi hattının en üst ve en alt sınırına sütür konması, üç boyutlu hareketleri önlemede maksimum gücü oluşturacağından tercihen bu noktalara uygulanması önerilir.

Tartışma-Sonuç: Rinoplasti gibi zorluk derecesi yüksek olan estetik cerrahi girişimin zor aşamalarından birisi de osteotomilerdir. Geniş çatı, yüksek radiks, nasal hump ve nazofrontal açı değişikliklerinde osteotomiler daha kaçınılmaz bir seçenektir. Osteotomiler klasik osteotomlar ile transkutanöz eksternal ya da transmukozal internal, daha çok açık rinoplasti tekniğiyle mümkün olabilecek girişimlerde de tur motorları ya da ultrasonik kesicilerin yardımıyla uygulanabilirler. Burun dorsumuna müdahale etmeksizin uygulanan push down tekniğinde bilateral nazal kemik en blok olarak impacte edilir. Osteotomi sonrası elde edilen nasal kemik fragmanların yeni şekil verildikten sonra sabit kalmaları için en basit yöntem alçı atel uygulamasıdır. Uygulanan tekniğe göre değişmekle birlikte parsiyel yaş ağaç kırığı oluşturma, nasal çatıyı orta hatta birbirine tespit etme vb yöntemler de mevcuttur. Önlemlere rağmen bazen operasyon anında fark edilmeyen, bazen de sadece geç dönemde ortaya çıkabilen kemik migrasyonları oluşabilmektedir
Zira bölge dinamizmi nedeniyle kemik iyileşmesi süresi bitene dek üç boyutlu osseos hareketlenmeler ve nazal kozmetik oranlarda değişikler olabilecektir.
Alçı atelleme tekrar kemiğin içeri hareketini engelleyemeyecektir.Bir diğer yöntem titanyum plak vida ve/veya izole vida uygulamaları kalıcı yabancı cisim riski nedeniyle enfeksiyon riskleri oluşturacaklardır, ayrıca ilgili bölge cildinin kalınlığının az olması nedeniyle kolay fark edilir, dıştan belli olabilir ya da hastaya palpasyonla rahatsızlık verebilecektir. Absorbable plak vidalar bir tercih olmakla birlikte pahalı malzemelerdir. Temini daha kolay malzemelerin kullanımı uygulamada bir tercih sebebidir.
Yeniden kemik hareketlenme riskini azaltmak amacıyla, geç absorbe olan sütürlerle erken dönemde kemik stabilizasyonunun sağlanması açısından yöntemin akılda tutulması önerilir.

Anahtar Kelimeler: İnfraktür, Nazal osteotomi, Polidioksanon

Cerrahi Yöntem

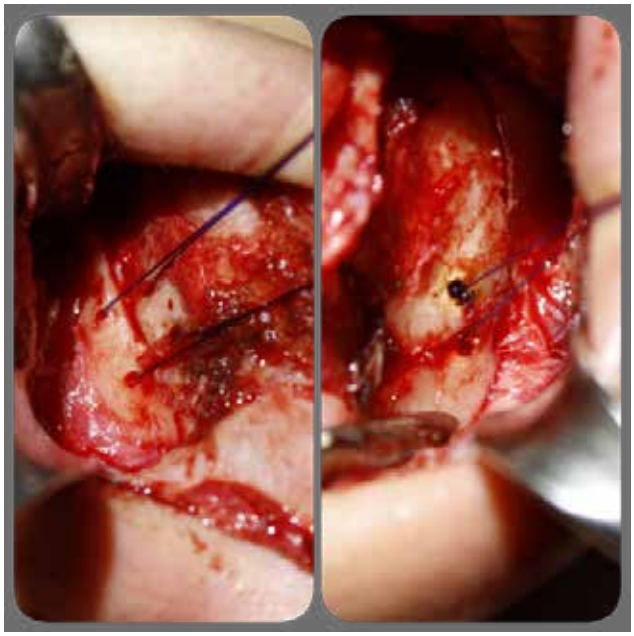

Açık cerrahi teknikle sağ lateral osteotomi hattına ve sol lateral osteotomi hattına yapılan uygulamaların görünümü

P-144
Postbariyatrik Abdominal Şekillendirme Klinik Deneyimleri

Selami Serhat Şirvan, Hatice Aylin Karabulut, Fatih Irmak, Mert Noyan Dabak, Ayşin Karasoy Yeşilada
Sağlık Bilimleri Üniversitesi, Şişli Hamidiye Etfal Eğitim ve Araştırma Hastanesi, Plastik Rekonstrüktif ve Estetik Cerrahi Kliniği, İstanbul

Giriş: Morbid obezite 21. yüzyılda bütün ülkelerde artan bir problemdir. Dünyada yaklaşık 1 milyondan fazla obez birey bulunmaktadır. Morbid obezitede medikal tedavinin etkisi az olup kilo vermek için uzun süre gerektirmektedir. Bariyatrik cerrahi ise en efektif tedavi yöntemi olarak karşımıza çıkmaktadır. Masif kilo kaybı sonrasında hastalarda abdominal alan, uyluk, kol ve kalçada sarkık deri, meme de ise ptoz ve düzleşme ile karşılaşmaktayız.
Materyal-Metod: Kliniğimizde son 13 yıl içerisinde 74 bayan (60 postbariyatrik), 14 erkek (12 postbariyatrik) toplam 88 hasta kilo verme sonrasında abdominal alanda oluşan deformite nedeniyle opere edildi (Şekil 1). Hastaların yaşı 19 ile 62 arasında (ort: 40,4) değişmekteydi.

Bulgular: Abdominal şekillendirme esnasında hastaların beden kitle indeksi 19,6 ile 32,4 arasında (ort:27,3) idi. Yirmi beş hastaya sirkümferansiyal body lift, 53 hastaya abdominoplasti (46 Fleur de Lis) operasyonu uygulandı. Abdominal şekillendirme esnasında eş zamanlı olarak 12 hastaya kalça augmentasyonu, 9 hastaya mastopeksi ve 9 hastaya liposuction, 1 hastaya brakiplasti uygulandı.
Postoperatif dönemde 15 hastada gecikmiş yara iyileşmesi, 2 hastada hematom, 3 hastada seroma, 1 hastada atelektazi, 1 hastada aritmi ve 1 hastada DVT komplikasyonları izlendi. Üç hasta ameliyat sonrasında yoğun bakım ünitesinde takip edildi. Hastaların 22 tanesine

otolog kan transfüzyonu uygulandı. Hastaların hastanede ortalama kalma süresi 3,9 gün idi.

Tartışma – Sonuç: Masif kilo kaybı sonrasında abdominal şekillendirme operasyonu plastik cerrahide gittikçe artan bir öneme sahip olmaktadır. Lower body lift sarkan dokuların rezeksiyonu yanında karın, kalça ve uylukta germe etkisine sahiptir. Sirkümferansiyel abdominoplasti, yüzeyel faysal sistemin mimarisinin avantajını kullanarak altta kalan flebi askılamakta bu sayede gövde, kalça ve uylukta eş zamanlı germe etkisi yaratmaktadır. Bariyatrik cerrahi sonrasında yapılan plastik cerrahi işlemler uzman ellerde güvenilir ve efektif şekilde yapılabilmektedir.

Anahtar Kelimeler: Bariyatrik, Abdominoplasti, Belt, Fleur de Lis

Hastaların cinsiyet ve kilo verme açısından değerlendirilmesi

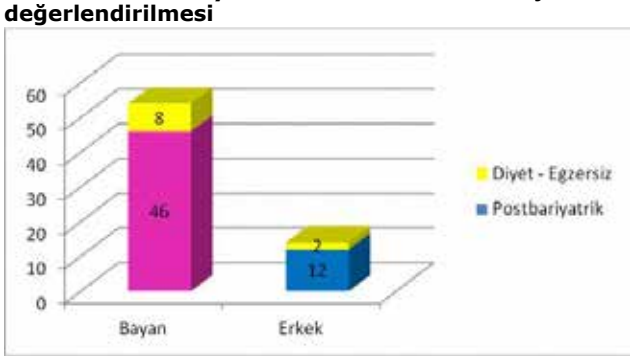

P-145
Kostal Kartilaj Kullanılarak Yapılan Rinoplasti Sonrası Nadir Görülen Bir Komplikasyon ve Yönetimi: Nasal Abse Olgu Sunumu

Can İlker Demir, Emrah Kağan Yaşar, Çavgın Yıldırım, Murat Şahin Alagöz
Kocaeli Üniversitesi Tıp Fakültesi, Plastik Rekonstrüktif ve Estetik Cerrahi AD., Kocaeli

Amaç: Rinoplasti operasyonu sonrası enfeksiyon gelişen olgular literatürde sınırlı sayıda olması ile birlikte, var olduğu durumda mevcut tanı, selülitten abseye, abseden toksik şok sendromuna kadar geniş bir yelpazede farklı klinik tanılara evrilebilir. Estetik burun cerrahisi sonrası nasal abse gelişen bir olgu sunumu amaçlanmıştır.

Olgu: Daha önceden septorinoplasti operasyonu geçirmiş olan 50 yaş kadın hastada sekonder septorinoplasti operasyonu uygulandı. Var olan nasal kıkırdakların yetersiz bulunması üzerine kostal kıkırdak greftleri kullanıldı. Alınan greftler ile L strut oluşturuldu ve dorsumda nazal kemik üzerine, kaudalde de anterior nasal spine üzerine yerleştirildi. Operasyonda sefazolin 1gr proflaktik antibiyotik kullanıldı. Ameliyat sonrası bir hafta boyunca amoksisilin-klavunalik asit 2x1g peroral antibiyoterapisi sürdürüldü. Taburcu edilerek ayaktan takip altına alınan hastanın 15. gününde septum içerisinden burun ucuna ilerleyen septokolumellar şişlik, kızarıklık olduğu görüldü. Hasta hospitalize edilerek sistemik antibiyoterapi tedavisi başlandı ve hospitalizasyonun 3.günü genel anestezi altında abse drenajı yapıldı. Alınan kültür sonucu *Pseudomonas Aeruginosa* üremesi izlendi. Enfeksiyon hastalıklarına danışılarak meropenem ve siproflaksasin tedavisi başlandı. Kranial MR ve paranazal sinus BT çekilen hastanın MR sonucunda sağ maksiler sinüsün abse ile uyumlu görünümü raporlandı. Kulak Burun Boğaz bölümüne danışılarak enfeksiyon hastalıklarının önerisi gereği 2 hafta intravenöz antibiyoterapi ile takibi uygun görüldü. Sedimentasyon ve CRP takibi yapılan hastanın tedavi ile birlikte bu değerlerinde düşüş izlendi. Abseyle ilgili fizik muayene bulguları geriledi. Taburculuğunda 10 günlük moksifloksasin ve amoksisilin-klavulanik asit reçete edildi. Ayaktan takipleri yapılan hastanın şikayetleri gerileyerek kayboldu.

Sonuç: Septorinoplasti sonrası enfektif komplikasyonlar görülebilmektedir. Literatür tarandığında daha çok *Stafilococus Aureus* kaynaklı abseler tespit edildiği görülmüştür. Proflaktik antibiyoterapi ve tedavi dozu antibiyoterapi almasına rağmen kültür sonucuna göre teşhis edilen pseudomonas kaynaklı enfeksiyon gelişen tablolarda, uygun intravenöz antibiyoterapi uygulaması ve abse drenajı yapılması sonucu komplikasyon olarak başlayan süreç sağlıklı bir şekilde sonlandırılabilmektedir.

Anahtar Kelimeler: Rinoplasti, Septal Abse, Pseudomonas Aeruginosa

Resim 1

Ameliyat sonrası 15.günde görülen abse ve MR görüntüsü (Sağ maksiller sinüste hava sıvı seviyesi ve mukozal kalınlaşma kırmızı okla gösterilmiştir)

P-146
Labia Minora Redüksiyonu: Klinik Tecrübemiz

Nilgün Markal Ertaş, Burak Özkan, Abbas Albayati, Ahmet Çağrı Uysal
Başkent Üniversitesi Tıp Fakültesi, Plastik, Rekonstrüktif ve Estetik Cerrahi Anabilim Dalı, Ankara

Giriş: Kadınlarda vulva veya vajen şeklini değiştirme amacı ile gerçekleştirilen genital bölge ameliyatları günümüzde daha sık olarak uygulanmaktadır. dış genital organ görüntüsü konusunda gelişen farkındalık nedeni ile artık bu bölgenin estetik operasyonları da gündeme gelmiştir. Kadınların cinsel organ estetiği ile ilgili sık olarak

yakındıkları sorunlardan biri iç dudakların büyüklüğüne bağlı sarkık görünümüdür. Bu durum hastalarda utanma hissine, kozmetik ve hijyenik sıkıntılara neden olup psikolojik, cinsel ve işlevsel sorunlar yaratır. Labia minora redüksiyonu en sık uygulanan kadın genital estetiği ameliyatlarından biri olup ameliyatta minör labianın hacmi küçültülerek şekil ve asimetrinin düzeltilmesi hedeflenir. Literatürde ameliyat sonrası yüksek memnuniyet oranı (%92) bildirilmiştir. Bu sunumda labia minora redüksiyonu uyguladığımız hastalar ameliyat süreci ve klinik sonuçları sunulmaktadır.

Metod: Başkent Üniversitesi Hastanesinde Şubat 2016-Nisan 2019 tarihleri arasında 21 hastaya toplam 40 labia minora redüksiyonu ameliyatı kama (wedge) rezeksiyon tekniği kullanılarak gerçekleştirildi. Hastalar ameliyat sonrası 1. 3. ve 6. aylarda takibe alındı.

Bulgular: Hastaların ortalama yaşı 28.4 yıl (20-52 yıl) idi. Labium minus 2 olguda unilateral, 19 olguda bilateral olarak hipertrofik idi. On sekiz hipertrofik minör labiaya santral kama rezeksiyon, 22 minör labiaya inferior kama rezeksiyonu uygulandı. Dış genitaliyaya yönelik ek müdahale yapılmadı. Hastaların 3'ünde lokal anestezi, 18'inde sedasyon ile ameliyat yapıldı. Bir hastada tek taraflı şiddetli ödem ve ekimoz gözlendi, aralıklı soğuk uygulama ile 24 saatte klinik tablo geriledi. Bir hastada geç dönemde tek taraflı travmatik dikiş hattında ayrılma meydana geldi. Yara debridmanı takiben dikiş atıldı. Hiçbir hastada postoperatif geç dönemde duyu azalması, skar, ağrı veya disparoni gözlenmedi. Tüm hastalar ameliyat sonucundan memnun kaldıklarını ve özgüvenlerinin yerine geldiğini belirttiler. Cinsel olarak aktif olan 5 kadın hastada cinsel tatmin ve beden imgesinde belirgin düzelme tespit edildi.

Sonuç: Labioplasti, diğer esstetik operasyonlar gibi, gün geçtikçe yaygınlaşmaktadır. Kama rezeksiyon yöntemi alınan iyi sonuçlar ve uygulama kolaylığı nedeniyle tercih edilen birt metoddur. Başarılı ve sorunsuz yapılan ameliyat sayısı arttıkça bu talebin de artacağı ön görülmektedir. İyi bilgilendirilen hastalarda ameliyatın güvenli ve iyi planlanmış olarak yapılması memnuniyet derecesini artıracaktır.

Anahtar Kelimeler: Genital estetiği, Labioplasti, wedge rezeksiyonu

Resim 1

Bilateral labia hipertrofisi, santral wedge rezeksiyonu

P-147
Alt Ekstremitede Gebelik Sonrası Gelişen Lipoödem, Ultrason Yardımlı Liposakşın (UYL) ile Tedavisi: Olgu Sunumu

Zeynep Altuntaş, Münür Selçuk Kendir,
Orkun Uyanık, Moath Zuhour,
Hayri Ahmet Burak Nurşen
Necmettin Erbakan Üniversitesi Meram Tıp Fakültesi, Plastik, Rekonstruktif ve Estetik Cerrahi Anabilim Dalı, Konya

Giriş: Lipoödem neredeyse yalnızca kadınları etkileyen ağrılı ve şişmiş bir bacak durumudur. İki bacağını da eşit şekilde tutar, bilek distali intakttır (1). Anormal yağ birikimi kalçaları ve baldırları içine alarak ilerler, ancak ayak bileklerinde durur. Ağrı, ödem ve kolay gelişen ekimozlar ile karakterizedir. Genellikle ergenlik sonrası kadınları etkiler, ancak hamilelik veya menopoz gibi diğer hormonal değişim dönemlerinde de gelişebilir (2,3). Ayırıcı tanıda lenfödem mutlaka düşünülmesi gerekir, ancak klinik bulgularla rahatlıkla ayırıcı tanıya gidilebilir (4). Lipoödemin konservatif tedavi seçenekleri olmasına rağmen, uzun dönem takipte en iyi sonuçların liposakşın ile alındığı gösterilmiştir (5).

Amaç: Bu olgu takdiminde kendi kliniğimizde ultrason yardımlı liposakşın (UYL) ile tedavisi yapılmış olan lipoödem vakası sunulması amaçlanmaktadır.

Olgu: 28 yaşında kadın hasta polikliniğimize her iki bacakta, gebelikten sonra gelişen şişlik ve ağrı şikayeti ile başvurdu. Fizik muayenede sağda daha fazla olma üzere her iki bacakta cilt altı yağ dokudaki artış görüldü. Ölçümde sağ bacak çevresi 52cm, sol bacak çevresi 44 cm olarak bulundu. Palpasyonda ele gelen kitle tespit edilmedi. Hasta operasyona alınarak sağ bacak cilt altına 700cc, sol bacak cilt altına 400cc tümesan mayi infiltre edildi. Ardından sağ bacağa 7dk, sol bacağa 4dk ultrason uygulandı. Ultrason uygulaması sonrasında aspirasyon işlemine geçilerek sağ bacaktan 800cc, sol bacaktan 350cc lipoaspirat elde edildi. Hasta post-op dönemde 1 ay korse ile takip edildi. Post-op 1. ay takibinde sağ bacak çevresi 41cm, sol bacak çevresi 39 cm olarak bulundu. Hastanın erken ve geç dönem takibinde komplikasyon ve nükse rastlanılmadı. Hastanın ağrı şikayetlerinin gerilediği, sonuçtan estetik açıdan memnun olduğu görüldü.

Tartışma: Lipoödem genellikle puberte esnasında ortaya çıkmaktadır, ancak aşırı kilo alımı, gebelik menopoz gibi hormonal değişiklik süreçlerinden sonra da ortaya çıkabilir. Bizim sunumuzda daha öncesinde herhangi bir şikayeti olmayan hastanın gebelik sonrası başlangıçlı lipoödem teşhis ve tedavisi takdim edilmiştir. Lipoödem tedavisinde son yıllarda ön planda olan tedavi seçeneği liposakşındır. Konvensiyonel liposakşın ve lazer yardımlı liposakşın (LYL) ile lipoödem tedavisinin gösterildiği çalışmalar literatürde mevcuttur (6,7). Ancak UYL ile tedavinin gösterildiği bir çalışma mevcut değildir. UYL'nin cilt kontraksiyonunu artırdığını gösterilmiştir (8). Bu özellikten faydalanılarak lipoödem tedavisinde daha başarılı ve kalıcı sonuçlar doğuracağı düşünülerek olgumuzda UYL ile lipoödem tedavisi uygulanmıştır.

Sonuç: UYL ile lipoödem tedavisi sonrası daha kalıcı ve başarılı sonuçlar elde edileceği öngörülmekle beraber, bu yöntemin standart olarak kabul görmesi için daha geniş çalışmalara ve vaka serilerine ihtiyaç duyulmaktadır

Kaynaklar:
1- Canning, C., & Bartholomew, J. R. (2018). Lipedema. Vascular Medicine, 23(1), 88–90.
2- Fife CE, Maus EA, Carter MJ. Lipedema: a frequently

misdiagnosed and misunderstood fatty deposition syndrome. Adv Skin Wound Care. 2010;23:81-92.
3- Okhovat JP, Alavi A. Lipedema: a review of the literature. Int J Low Extrem Wounds. 2015;14(3):262-267.
4- Warren AG, Janz BA, Borud LJ, Slavin SA. Evaluation and management of the fat leg syndrome. Plast Reconstr Surg. 2007;119(1):9e–15e
5- Szolnoky, G., Currently the best treatment for lipoedema. Br J Dermatol. 2016 May;174(5):959-60
6- Schmeller, W., & Meier-Vollrath, I. (2006). Tumescent Liposuction: A New and Successful Therapy for Lipedema. Journal of Cutaneous Medicine and Surgery, 10(1), 7–10.
7- Wollina, U., Heinig, B., & Nowak, A. (2014). Treatment of elderly patients with advanced lipedema: a combination of laser-assisted liposuction, medial thigh lift, and lower partial abdominoplasty. Clinical, cosmetic and investigational dermatology, 7, 35–42.
8- Swanson, E. (2012). Improved skin.contraction after VASER-Assisted Liposuction. Is it a Change We can Believe in?, 130(5), 754-756.

Anahtar Kelimeler: Lipoödem, ultrason yadımı liposakşın, post-partum lipoödem

Resim 1

A: Bacakta bilateral lipoödem, ameliyat öncesi görünüm B: Pre-op, soldan görünüm C: Pre-op, sağdan görünüm D: Post-op 6. ay, önden görünüm E: Post-op 6. ay, soldan görünüm F: Post-op 6. ay, sağdan görünüm

P-148
Augmentasyon Mammoplasti Amaçlı Memeye Jel Enjeksiyonunun Geç Dönem Komplikasyonu: Olgu Sunumu

Emine Handan Şimşek Turan[1], İlkay Söyüncü[1], Ayşe Arduçoğlu Merter[2], Asım Uslu[1]
[1]Antalya Eğitim ve Araştırma Hastanesi, Plastik Rekonstrüktif ve Estetik Cerrahi Kliniği, Antalya
[2]Antalya Eğitim ve Araştırma Hastanesi, Genel Cerrahi Kliniği, Antalya

Amaç: Poliakrilamid hidrojel enjeksiyonu 1980 yılında minimal invaziv bir meme büyütme tekniği olarak geliştirilmiş, renksiz, transparan, nonresorbabl jel benzeri yumuşak doku dolgusu olarak uygulanmıştır(1). Başlangıçta poliakrilamid jel enjeksiyonlarının atoksik ve güvenli olduğu düşünülse de enjeksiyon sonrası komplikasyon oranı %6.4 olarak bildirilmiştir(2). Ödem, ağrı, inflamasyon, granülamatöz reaksiyondan, emboli ve portal hipertansiyona uzanan pek çok komplikasyon bildirilmiştir. Bu sunumda meme büyütme amaçlı jel enjeksiyon yapılan, memede sertlik ve akıntı şikayeti ile tarafımıza başvuran bir olgu sunacağız.

Olgu: 50 yaşında kadın hasta, sol memede şiddetli ağrı, yaygın şişlik ve kızarıklık, memeden sarı renkli akıntı şikayeti ile polikliniğimize başvurdu. Hastanın anamnezinde 20 yıl önce Ukrayna'da meme büyütme amaçlı jel enjeksiyonu yapıldığı öğrenildi. Sigara kullanmayan hastada geçirilmiş splenektomi ve sol nefrektomi mevcuttu. Fizik muayenede sol memede şişlik, meme medialinden sternal bölgeye uzanan hiperemi ve fizstülize akıntı izlendi. (Resim 1). Operasyonda sağ memeden 300cc, sol memeden 1000cc sıvı boşaltıldı (Resim 2). Kapsulektomi yapıldı. Patoloji sonucu sağ ve sol memede dejenere amorf materyal, sol memede yabancı cisim granülasyon dokusu olarak raporlandı. Hasta dört yıl sonra, her iki memede sert kitleler ve ağrı şikayeti ile başvurdu. Fizik muayenede her iki memede asimetri gözlendi, sert ve fikse kitleler palpe edildi (Resim 3). Hasta genel cerrahi ile birlikte operasyona alındı. Wise patern tekniğine uygun olarak her iki memeye insizyon yapıldı ve kostaya fikse, kalsifiye olmuş kitlelerin pektoral kası destrükte ettiği görüldü. Kitleler çıkarılarak patolojiye gönderildi. (Resim 4). Patoloji sonucu yabancı cisim reaksiyonu ve yağ nekrozu ile uyumlu geldi.

Sonuç: Poliakrilamid jel enjeksiyonu memede geri dönüşümsüz hasara neden olabilir. Ülkemizde meme büyütme amaçlı poliakrilamid jel enjeksiyonu uygulaması yaygın olmamasına rağmen, yabancı uyruklu nüfusun artmasıyla birlikte, bu tedavi yönteminin uzun dönem komplikasyonları ile karşılaşılabileceği kanısındayız. Poliakrilamid jel enjeksiyonunun güvenilir bir uygulama olmadığı, tedavisinde debridman, debridmanla düzelmeyen vakalarda mastektomi ve meme rekonstrüksiyonu ihtiyacı doğabileceği akılda tutulmalıdır.

Anahtar Kelimeler: meme büyütme, jel enjeksiyonu, geç dönem komplikasyon

resim1

P-149
İzole Konjenital Burun Alt Lateral Kartilaj Eksikliği: Olgu Sunumu

Gökhan Efe, Necdet Urhan, Oğuzhan Sağlam, Murat Livaoğlu
Karadeniz Teknik Üniversitesi Tıp Fakültesi, Plastik Rekonstrüktif ve Estetik Cerrahi Anabilim Dalı, Trabzon

Giriş: Burun izole konjenital anomalileri nadirdir ve 20-40 bin yenidoğanda 1 görülür. Konjenital nazal anomalilerin çoğunluğunu nazal yapıların atrofisi ve hipoplazisi oluştursa da, bunlar tipik olarak sendromik veya aileseldir ve kısmi anatomik yapıları yerine sıklıkla burun subunitlerini içerir. Literatürde, izole konjenital burun alt lateral kartilaj eksikliğini gösteren birkaç vaka bulunmaktadır. Bu olgu sunumunda primer septorinoplasti için başvuran hastada görülen izole konjenital burun alt lateral kartilaj eksikliği ve rekonstrüksiyonu sunulmuştur.

Olgu: 30 yaşında erkek hasta nefes almakta zorluk şikayeti ve burun şeklinin düzeltilmesi isteği ile kliniğimize başvurdu.
Daha önce major enfeksiyon ve tramva ve de geçirilmiş burun ve/veya yüz ameliyatı öyküsü mevcut değildi. Fizik muayenede orta derecede septal deviasyon, dorsal nazal hump, sağ alar depresyonu, nostril ve dom asimetrisi olduğu gözlendi. Hastaya açık septorinoplasti prosedürü planlandı ve preop fotoğraf çekimi yapıldı. Genel anestezi altında açık rinoplasti tekniğini uygulamak için transkolumellar ters V insizyonu planlandı. Supraperikondrial ve subperiostal diseksiyonlar ile üst ve alt lateral kartilajlar ve nasal kemik görünür hale getirildi. Sol alar kartilaj subunitleri mevcut iken, sağ tarafta izole alt lateral kartilaj eksikliği olduğu gözlendi. Nazal septal kartilaj görünür hale getirildi, L-strut septumu koruyarak, submukozal rezeksiyon yapıldı ve deviasyon giderildi. Kartilajinöz ve kemik dorsuma kısmi rezeksiyon uygulanarak, humpektomi işlemi gerçekleştirildi. Septoplasti işleminde alınan greftler kullanılarak, lateral krural septal greft ile alt lateral kartilaj rekonstükte edildi. Yine septal kartilaj kullanılarak, tipin yeniden oluşturulması amacıyla da 1 adet kolumellar strut greft, 1 adet shield greft ve 1 adet de onlay greft kullanıldı. Her bir bölgenin greftleme işlemi öncesi ve sonrasında intraoperative fotoğraflama işlemi gerçekleştirildi. Hemostazo takiben cilt sütürasyonu yapıldı. İntranazal tamponlar ve eksternal nazal splint yerleştirildi. İntranazal tamponlar postop 3. günde, nazal splint ise 7. günde alındı. Postopertif 1. ay kontrolünde fotoğraflama işlemi yapıldı.

Sonuç: Alar kontür ve nostril simetrisi estetik açıdan olduğu kadar fonskiyonel olarakta önemlidir. Fizik muayene bulguları doğrultusunda ameliyat planı yapmak, hastaya gerekli olduğu takdirde kulaktan veya kostadan kıkırdak grefti alınabileceğini aktarmak için önemlidir. Burun izole konjenital anomalileri nadir de olsa, günümüz ameliyat teknikleri ile rekonstrüksiyonunu yapmak mümkündür.

Kaynaklar:
1 Cosins AM, Daniel RK, Sajjadian A, Helms J. Rhinoplasty: Congenital deficiencies of the alar cartilage. Aesthet Surg J. 2013;33(6):799–808.
2- Lee JS, Lee KH, Shin SY, Kim SW, Cho JS. Anatomical anomalies of alar cartilage. Plast Reconstr Surg. 2012;130(3):495e–497e.
3- Temiz G, Yesiloglu N, Sarici M, Filinte GT. Congenital isolated aplasia of lower lateral cartilage and reconstruction using dorsal hump material. J Craniofac Surg. 2014;25(5):411–413.
4- Şentürk S, Tuncer E. Aesthetic correction of isolated congenital absence of nasal lower lateral cartilages. Eur J Plast Surg. 2013;36(8):527–530.

Anahtar Kelimeler: septorinoplasti, konjenital anomali, alt lateral kartilaj

intraop fotoğraflar

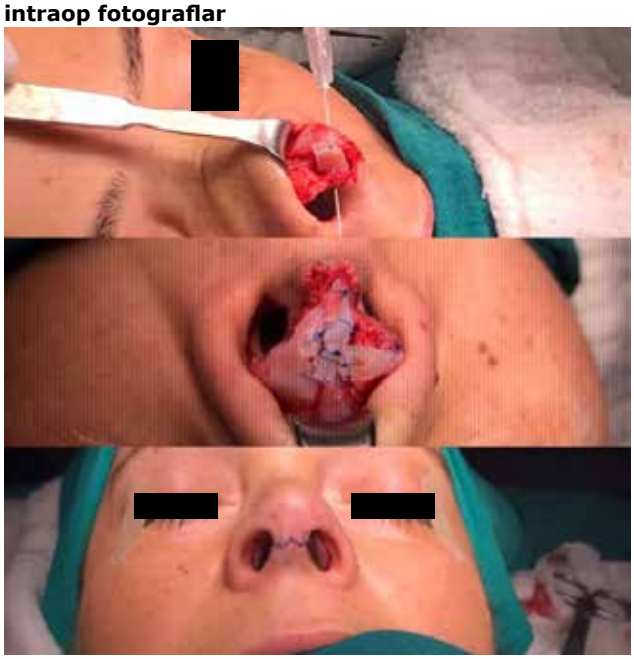

P-150
Subklinik Blefaropitoz; Erken Evre Levator Aponöroz Ayrışması

Ersin Akşam
İzmir Katip Çelebi Üniversitesi Tıp Fakültesi, Plastik Rekonstrüktif ve Estetik Cerrahi Anabilim Dalı, İzmir

Giriş: Blefaroplasti en yaygın estetik cerrahi operasyonlardan biridir1. Ameliyat sonrası göz kapakları arasındaki asimetri, hastalar tarafından en sık şikâyete sebep olan konudur2. Dikkatli bir preoperatif muayene ve hastaya yeterli bilgi verilmesi, hasta memnuniyetini arttırmada anahtar rol oynar.

Materyal-Metod: Levator aponöroz ayrışmasının erken evrelerinde, frontalis kası, blefaropitozu telafi etmek için daha fazla çalışır. Levator kas fonksiyon incelemesine ek olarak frontalis kasının dinamik muayenesi, subklinik blefaropitoz olarak adlandırılabilecek kompanse levator aponöroz ayrışmasının pencere dönemini ortaya çıkarabilir. Preoperatif dönemde fotoğraf çekerken hastanın düz bir şekilde karşıya bakarken kaşlarını kaldırmasını istemek ve böyle bir fotoğraf çekmek inceleme için çok yararlı olacaktır. Üst kapak kıvrımı, levator aponörozun ayrışması ile daha da derinleşir. Üst kapak kıvrımının üstündeki deri, kıvrımı örtecek şekilde aşağı doğru kayar ve bu gözlemi zorlaştırmaktadır. Hasta ileriye bakıp kaşları kaldırırken yapılacak dinamik bir değerlendirme, aşağı doğru kaymış cildi üst kapak kıvrımının üzerine yükseltir ve bu da üst kapak kıvrımlarının kolay değerlendirilmesini sağlar. Şekil 1'de görüldüğü gibi, hasta ileriye doğru baktığında üst göz kapağı kıvrımları arasındaki fark minimumdur. Bununla birlikte, hasta kaşlarını kaldırdığında asimetri açıkça görülür. Ameliyattan önce iki üst kapak kıvrımı arasındaki asimetri ele alınmalı ve hasta bu konuda bilgilendirilmelidir.

Sonuç: Hastanın bu fotoğrafı operasyondan önce rutin olarak çekilmelidir. Levator aponöroz ayrışması şüphesi varsa, üst blefaroplasti operasyonuna bir levator aponöroz yeniden bağlanması ilave edilmelidir. Bu, göz kapakları arasındaki asimetriyi düzeltir ve gelecekteki blefaropitoz oluşumunu önleyebilir.

Referanslar
1. International Society of Aesthetic Plastic Surgery. ISAPS International Survey on Aesthetic/Cosmetic Procedures Performed in 2017. Available at https://www.isaps.org/wp-content/uploads/2018/10/ISAPS_2017_International_Study_Cosmetic_Procedures.pdf. Accessed November 11, 2018.
2. Maximizing Symmetry in Upper Blepharoplasty: The Role of Microptosis Surgery. Lew H, Goldberg RA. Plast Reconstr Surg. 2016 Feb;137(2):296e-304e

Anahtar Kelimeler: blefaropitoz, blefaroplasti, levator ayrşması

Resim 1

Şekil 1. a. Hasta düz karşıya bakarken; üst kapak kıvrımları ile kirpik mesafesi arasındaki fark minimum b. Hasta kaşlarını kaldırdığında; üst kapak kıvrımları ile kirpik mesafesi arasındaki fark belirgin

P-152
Üst Blefaroplasti Olgularının Değerlendirilmesi

Adnan Menderes, Oğuz Eker, Hüseyin Emre Ulukaya, Cenk Demirdöver, Fatih Alp Öztürk, Haluk Vayvada
Dokuz Eylül Üniversitesi Tıp Fakültesi, Plastik, Rekonstrüktif ve Estetik Cerrahi, İzmir

Giriş: Üst göz kapağında yaşa bağlı gelişen değişiklikler, en erken görülen yaşlanma belirtilerindendir. Kapak cildinde oluşan sarkmalar ve üst göz kapağına ait yağ pakelerinde oluşan değişiklikler göze daha yorgun bir ifade verir. Blefaroplastinin amacı doğal görüntüleri ve şekillerini bozmadan göz kapaklarına daha genç bir görüntü kazandırmaktır.

Gereç ve Yöntem: Bu çalışmada Mayıs 2018- Mayıs 2019 tarihleri arasında üst blefaroplasti operasyonu yapılan 112 sayıda hasta dahil edilmiştir. Çalışmaya ait veriler kliniğimize ait veri tabanı ve hastanemizdeki tüm servislerin ortak olarak kullanımına sunulmuş Probel Hastane Bilgi Yönetim Sistemi tarafından retrospektif olarak elde edilmiştir. Çalışmaya katılan hastaların demografik verileri, uzun dönem takip sonuçları, karşılaşılan komplikasyonlar, yapılan revizyonlar ve hastaların operasyon sonrası ne kadar sürede iş yaşamlarına dönebildikleri literatür eşliğinde incelenmektedir.

Bulgular: Çalışmamıza katılan 112 hastanın 86'sı (%75,2) kadın, 26'sı(%24,8) erkek olarak saptandı. Kadın hastaların yaş ortalaması 56,2 olarak, erkek hastaların yaş ortalaması 58,4 olarak değerlendirildi. Hastaların yalnızca 12'sinde (%10,6) komplikasyon geliştiği; ve kemozis'in(6 hasta, %5,3) en sık gelişen komplikasyonun olduğu gözlenmiştir. Çalışmaya katılan 112 hastanın 62'sinin(%55) aktif bir işte çalıştıkları ve bu hastalarının 50'sinin(%80,6) maksimum 3 haftalık süre içerisinde yeniden iş yaşamlarına dönebildikleri görülmüştür.

Sonuç: Üst blefaroplasti, oldukça sık uygulanan estetik cerrahi işlemlerden biridir. Titiz şekilde yapılan hasta değerlendirmesi ve cerrahi planlama sonrasında üst blefaroplasti ile çok tatmin edici sonuçlar almak mümkündür.
Bizim kliniğimizde de üst blefaroplasti ameliyatların çoğunlukla genç erişkin yaş aralığında bulunan hastalara uygulandığı, işleme başvuran hastalar arasında kadın dominansının görüldüğü, işleminin düşük komplikasyon oranlarına sahip olduğu ve işlem sonrası hastaların kısa süre zarfında hastaların yeniden iş yaşamına dönebildiği görülmüştür.

Anahtar Kelimeler: Üst göz kapağı, Blefaroplasti, Komplikasyon

P-153
Yüz Dolgusu ve Skar Revizyonunda Yağ Grefti Uygulamaları

Cemal Fırat, Özcan Öcük, Mehmet Fatih Algan
İnönü Üniversitesi Plastik, Rekonstrüktif ve Estetik Cerrahi AD, Malatya

Giriş: Stromal vaskuler fraksiyon şeklinde yağ grefti uygulamaları Coleman (1) ile popülerize olmuş yeni ve gelişmekte olan bir uygulamadır. Dolgu ve skar revizyonu açısından yağ grefleri ideal bir materyal olarak kullanılabilir. Biyouyumluluk, dayanıklılık, kalıcılık sağlaması ayrıca kanserojen ve terotojenik olmaması bu materayali ideal kılar (2). Yüz dolgusu ve skar revizyonunda kullanılabildiği gibi ayrıca meme cerrahisi, fasial rejenerasyon, lipoatrofi, konjenital fasial hemiatrofi ve antiretroviral olarak da kullanılabilir (2). Yüz bölgesindeki yağ kompartmanlarında ve cilt-ciltaltındaki bağlantılarda yeni anatomik oluşumlar tanımlanmıştır (3). Böylelikle yağ grefti uygulamalarında popülerliğini daha da artacağını düşünmekteyiz.

Metod: Hastanın vücut yağ dağılımı incelenerek, genel anestezi altında, karın bölgesi veya uyluktan liposuction kanülü ile elde edilen yağ greftleri, yıkanarak temizlendi. Temizlenen yağ greftleri Coleman (1) tekniğine uygun olarak hazırlandı. Yağ greftleri uygulama kolaylığı ve verilecek volümün ayarlanması açısından 1 cc lik enjektörlere alındı. Uygulanacak hattın cilt kalınlığı ve skar durumuna göre künt uçlu kanüller kullanıldı. Uygulama alanında enfeksiyon ve yağ nekrozu, donör alanda hematom riski göz önünde bulundurulmalıdır.

Olgu 1: 38 yaşında kadın hasta kliniğimize yüzde cilt kuruluğu, atrofi ve dudaklarda kontür bozukluğu nedeniyle başvurdu (Resim 1 pre op). Hastanın başka sistemik şikayeti yok. Hastaya tek seans yağ enjeksiyonu planlandı. Resim 1 de görüldüğü gibi post op 5. ayda ciltte canlanma ve cilt kalitesinde belirgin iyileşme, dudak dolgunluğu ve dudak kontüründe belirgin iyileşme mevcut. Hastanın özellikle malar bölgedeki hacim artışı hastaya daha estetik bir görünüm sağladı.

Olgu 2: 37 yaşında kadın hasta, epilepisi nöbeti sonrası yüz bölgesinde yanık oluşan hasta kliniğimizde tedavisi tamamlandıktan sonra taburcu edildi. Hastanın skar revizyonu açısından ilk seansta göz kapağı ektropiyonu

için greftleme yapıldı. Hastaya ikinci seanstaki pre op görüntüsünde (resim 2) alt dudakta kontraktür ve yüzdeki yanık alanlarında cilt kalınlığı ve ödemdeki fazlalık göre çarpıyor. Cilt kalınlığı hipertrofik skar tarzında düzensiz, sert, kaşıntılı ve gergin görünüyor. Hastaya ikinci seansta alt dudak için greftleme ve yüzdeki yanık alanlarına yağ enjeksiyonu planlandı. Hastanın post op 5. aydaki fotoğrafında özellikle yanık alanlarındaki inflamasyonda, gerginlik ve ödemdeki azalmaya dikkat ediniz (resim 2). Hastanın hipertrofik skar görünümünde, gözle görünen belirgin bir azalış mevcut.

Tartışma: Fasial yaşlanmada yüz atrofisi ve hacim azaltması fizyolojik bir sonuçtur. Ayrıca agresif bleferoplasti operasyonları ve erken ergenlik ciltteki bu fizyolojik değişiklikleri hızlandırmaktadır. Yağ grefti içinde bulunan adipocyte-derived stem cells (ADSCs), preadipocyte, hemopoetik ve endotel büyüme faktörleri rejenerasyon ve cilt kalitesini arttırmaktadır (5). Yağ grefti alınması için donor sahada doku içeriği ve kök hücre zenginliği açısından anlamlı bir fark yoktur (2).
Uygulama sonrası yüzdeki yağ kompartmalarında hacim artışı %68 oranındadır (4). Hastaya kendi dokusundan hazırlanan materyalin uygulanması günümüzde geliştirilen birçok biyosentetik maddeden daha idealdir. Çünkü hem hastaya biyosentetik madde verilerek sekonder sorunların ortaya çıkışı azaltılamakta hemde maddi olarak hastaya daha ideal bir seçenek sunmaktadır. Ayrıca bu uygulama diğer birçok biyosentetik madde uygulamasına göre daha uzun ömürlüdür. Yağ greftlerinin sağ kalım %58 oranında olması uygulamanın dezavantajı olabilir(4). Skar revizyonu açısından incelenirse hastanın skar hattı rejenerasyonun artması ve kontraktürü azaltır. Skar revizyonunda eğer hastaya cerrahi uygulanacaksa bile cerrahi işlem daha minimal düzeyde kalma olasılığı artmaktadır.

Sonuç: Yağ grefti uygulamaların günümüzde popülerliğini giderek artan bir uygulamadır. Gerek uygulama kolaylığı gerek hastanın büyük cerrahi gereksimi azaltması açından bu yöntemin daha ön planda kullanılabileceği düşünüyoruz. Yağ grefti uygulamaları pratiklik ve hastanın immün sistemine uygunluk açısında ideal bir yöntemdir. Gelişmekte olan bu konu üzerine de daha ileri çalışmalara ihtiyaç vardır.

Kaynaklar

1. Coleman SR. Facial augmentation with structural fat grafting. ClinPlastSurg. 2006 Oct;33(4):567-77
2. E. Guisantes, Autologous Fat Grafting for Correction Unaesthetic Scars Annals of Plastic Surgery 2012; 69(05):550-54
3. S. Obagi Autologous Fat Augmentation of the Face; Atlas Oral Maxillofacial Surg Clin N Am 26 (2018) 41–50 1061-3315/18
4. Stephen A. Enriched Autologous Facial Fat Grafts in Aesthetic Surgery: 3D Volumetric Results Aesthetic Surgery Journal 2015, Vol 35(8) 913–919
5. Bernardini FP. Superficial Enhanced Fluid Fat Injection (SEFFI) to Correct Volume Defects and Skin Aging of the Face and Periocular Region Aesthetic Surgery Journal 2015, Vol 35(5) 504–515

Anahtar Kelimeler: yağ grefti, yağ dolgusu, skar revizyonu

resim 1 - 2

P-154
Seçici Lazer Ergitme Yöntemiyle Kişiye Özel Olarak İmal Edilen Titanyum İmplantın Nörokraniyum Rekonstrüksiyonunda Kullanımına Dair Bir Olgudaki Klinik Tecrübemiz

Yalçın Yontar[1], Bülent Tucer[2]
[1]Acıbadem Kayseri Hastanesi, Plastik, Rekonstrüktif ve Estetik Cerrahi Kliniği, Kayseri
[2]Acıbadem Kayseri Hastanesi, Beyin ve Sinir Cerrahisi Kliniği, Kayseri

Amaç: Bu sunumda, posttravmatik kalvaryal kemik defekti nedeniyle kliniğimize başvuran ve seçici lazer ergitme yöntemiyle imal edilmiş titanyum implant ile defekt onarımı yapılan bir olgudaki klinik tecrübelerin sunulması amaçlanmıştır.

Olgu: (Resim 1) On yedi yıl önce yüksekten düşme neticesinde gelişen kalvaryal fraktür nedeniyle opere edilen hasta, sağ alın ve şakak bölgesinde mevcut olan şekil bozukluğu nedeniyle kliniğimize başvurdu. Hastanın yapılan fizik muayenesinde sağ pariyetal, frontal ve temporal bölgeyi içine alan sahada tam kat kemik kaybı ve sağ temporal bölgede eski operasyona ait 10 cm uzunluğunda normotrofik ve alopesik bir skar dokusu olduğu gözlendi. Düzenli antiepileptik tedavi almamış ve yakın dönemde konvülziyon hikayesi olmayan hastanın yapılan nörolojik muayenesinde bilişsel ve psikomotor fonksiyonlarında ve elektroensefalogramında herhangi bir patolojik bulgu saptanmadı. Elde edilen bilgisayarlı tomografi görüntüleri üzerinde gerçekleştirilen ölçümler neticesinde mevcut fronto-temporo-pariyetal defektin 9,4 cm genişliğinde ve 4,1 cm yüksekliğinde olduğu gözlendi ve serebral dokuda herhangi bir patolojik bulgu saptanmadı. Operasyon kararının verilmesini takiben kemik defektin onarımı için kullanılacak titanyum implantın dijital ortamda bir bilgisayar yazılımı (Mimics, Materialise, Leuven, Belçika) vasıtasıyla modellemesi ve seçici lazer ergitme yöntemiyle üretimi gerçekleştirildi.

Genel anestezi altında eski operasyona ait skar dokusunun eliptik eksizyonunu takiben dura korunarak skalp flebi eleve edildi. Mevcut kemik kaybı nedeniyle origo tutunması olmayan temporal kas dura ve skalp flebinden diseke edilerek ortaya kondu. İmplantın doğru pozisyonlanmasını takiben 2.0 mm gövde çaplı minividalar ile rijit fiksasyon işlemi gerçekleştirildi. İmplant merkezinde dizayn edilmiş fenestralı sahaya 2-0 polipropilen sütür ile temporal kasın askılama işlemi gerçekleştirildi. Deri sütürasyonunu takiben implantın deri yüzeyinden farkedilebilirliğini azaltmak amacıyla abdominal bölgeden alınan 50 ml hacmindeki yağ grefti frontal bölgede kas üstü seviyeye jeneralize olarak infiltre edildi ve operasyona son verildi. Postoperatif 9. ayı içerisinde olan hastada herhangi bir komplikasyon ile karşılaşılmadı.

Sonuçlar: Üç boyutlu baskılar üzerinde şekillendirilen el yapımı titanyum implantlar ile dört olgudaki nörokraniyum rekonstrüksiyonu tecrübemiz [1], bu olguda elde ettiğimiz tecrübeler ve literatürde de belirtildiği üzere [2,3], implant fiksasyon sahaların önceden belirlenmesiyle intraoperatif dönemde implantın doğru bir şekilde pozisyonlanabilmesi ve operatif planlamanın daha iyi yapılması neticesinde cerrahi sürede elde edilen kısalma üç boyutlu baskı teknolojilerinin kraniyofasiyal cerrahide kullanımına dair en önemli avantajlarındandır. El yapımı titanyum implantların kullanımına nazaran daha yüksek bir maliyete sahip olması ve kolay ulaşılamaması seçici lazer ergitme yöntemi ile titanyum implant üretiminin bir dezavantajı olarak gösterilebilir. Ancak kompleks defektlerin bile kolaylıkla rekonstrükte edilebilmesi, daha tatminkar kozmetik sonuçların elde edilmesi ve daha iyi bir anatomik entegrasyon tekniğin üstünlükleridir [4].

Kaynaklar

1. Yontar Y. Nörokraniyum rekonstrüksiyonunda el yapımı ve kişiye özel olarak imal edilmiş titanyum implantların kullanımı: 4 olguluk seri. Türk Plastik Rekonstrüktif ve Estetik Cerrahi Derneği 39. Ulusal Kurultayı, Ekim 2019, Antalya.
2. D'Urso PS, Effeney DJ, Earwaker WJ, Barker TM, Redmond MJ, Thompson RG, et al. Custom cranioplasty using stereolithography and acrylic. Br J Plast Surg 2000;53(3):200-204.
3. Choi JW, Kim N. Clinical application of three-dimensional printing technology in craniofacial plastic surgery. Arch Plast Surg 2015;42(3):266-267.
4. Cho HR, Roh TS, Shim KW, Kim YO, Lew DH, Yun IS. Skull reconstruction with custom made three-dimensional titanium implant. Arch Craniofac Surg 2015;16(1):11.

Anahtar Kelimeler: kraniyoplasti, titanyum implant, kişiye özel implant, kraniyal defekt, seçici lazer ergitme, alloplastik materyal

Resim 1.

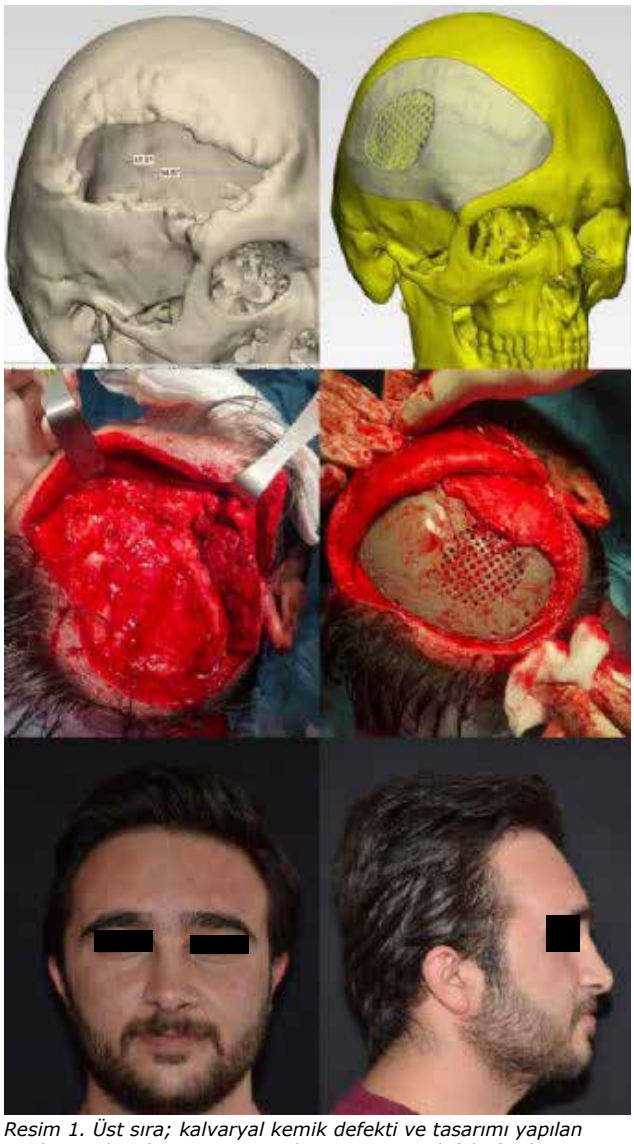

Resim 1. Üst sıra; kalvaryal kemik defekti ve tasarımı yapılan implantın dijital ortam görüntüleri, orta sıra; defektif sahanın fiksasyon öncesi ve implant fiksasyonu ile temporal kas askılama işlemi sonrası görüntüleri, alt sıra; olgunun postoperatif 4. aydaki görünümü.

P-155
Birden Fazla İntrakraniyal Cerrahi Geçirmiş Hastalarda Oluşan Saçlı Deri Defektlerinin Rekonstrüksiyonu

Ahsen Öncü[1], Serhat Şibar[1], Ömer Hakan Emmez[2], M. Sühan Ayhan[1], Osman Latifoğlu[1]
[1]Gazi Üniversitesi Tıp Fakültesi, Plastik Rekonstrüktif ve Estetik Cerrahi Ana Bilim Dalı, Ankara
[2]Gazi Üniversitesi Tıp Fakültesi, Beyin ve Sinir Hastalıkları Ana Bilim Dalı, Ankara

Giriş: Saçlı derinin kalın ve inelastik olması, kalvaryumun dışbükey bir yüzey alanına sahip olması bu bölgenin rekonstrüksiyonunu kompleks hale getirir. Bunlara ek olarak hastaya ve defekte ait faktörler de çoğu zaman defektin primer onarımını imkansız kılar. Bu çalışmada;

intrakraniyal patolojiler nedeniyle Beyin ve Sinir Cerrahisi tarafından birden fazla kez opere edilen ve geçirilmiş operasyonlar sonucu saçlı deride doku defekti nedeniyle tarafımıza danışılan hastalarda rekonstrüksiyon yaklaşımı incelenmiştir.

Gereç-Yöntem: Ocak 2014-Mayıs 2019 tarihleri arasında, saçlı deride doku defekti nedeniyle danışılan 20 hasta çalışmaya dahil edildi. Hastaların 12'si (% 60) kadın, 8'i (% 40) erkekti. Ortalama yaşları 46,8 (20-75)'di. Hastaların 8'inde (% 40) menengiom, 6'sında (% 30) glial tümör (3 glioblastoma multiforme, 1 astrositom, 1 gliosarkom, 1 glionöronal tümör), 1'inde hemanjioperisitom, 1'inde köşe tümörü, 1'inde meme kanseri metastazı, 1'inde arteriovenöz malformasyon, 1'inde serebrovasküler hastalık, 1'inde epilepsi tanısı mevcuttu. Hastalar tarafımıza danışılmadan önce Beyin ve Sinir Cerrahisi tarafından ortalama 4,1 kez (2-10) opere edilmişti. 11 hasta (% 55) operasyona katılım açısından önceden tarafımıza konsülte edilmiş, 9 hasta (% 45) ise intraoperatif olarak danışılmıştı.

Bulgular: Hastaların 12'si (% 60) radyoterapi tedavisi görmüştü. Ortalama defekt boyutu 5,6x3,2 cm'ydi. 17 hastaya (% 85) rotasyon flebi ile defekt onarımı ve kısmi kat deri grefti ile donör alan onarımı yapıldı. 1 hastaya titanyum mesh ile kranioplasti ve primer cilt onarımı, 1 hastaya serbest latissimus dorsi kas deri flebi ile rekonstrüksiyon, 1 hastaya da serbest anterolateral uyluk flebi ile rekonstrüksiyon yapıldı. Serbest flep ile rekonstrükte edilen hastalar, önceden tarafımıza danışılıp konseyde değerlendirilen hastalardı. 5 hastada (%25) minör komplikasyon (marjinal nekroz, n=3; parsiyel greft kaybı, n=2), 1 hastada (%5) ise major komplikasyon (serbest flep kaybı) görüldü. Kaybedilen flebin yerine serbest vertikal rektus abdominis kas deri flebi ile rekonstrüksiyon yapıldı.

Sonuç: Radyoterapi öyküsü, daha önceki operasyonlara bağlı saçlı deride birden fazla insizyon olması, defekt boyutları ve lokalizasyonu, kemiğin veya kemik rekonstrüksiyonu için kullanılan alloplastik materyallerin ekspoze olması saçlı deri rekonstrüksiyon seçeneklerini kısıtlar. Tüm bu özelliklerin ameliyat öncesi dönemde göz önünde bulundurulup, her hastaya özel olarak bir cerrahi planlama yapılması gereklidir. Hastaların ameliyattan önce Plastik Cerrahi ve Beyin Cerrahi ortak konseyinde değerlendirilmesi elde edilecek sonuçların iyileştirilmesi açısından önemlidir. Küçük ve orta boyutlardaki saçlı deri defektlerinin onarımında tek veya çoklu rotasyon flepleri, intraoperatif danışılan olgularda hızlı ve güvenilir bir rekonstrüksiyon seçeneği sunar. Daha büyük boyutta ve çoklu skar komşuluğundaki defektlerin onarımında ise lokal flep seçenekleri kısıtlı olabileceği için serbest flep ile rekonstrüksiyon akılda bulundurulmalıdır.

Anahtar Kelimeler: intrakraniyal kitle, rotasyon flebi, saçlı deri rekonstrüksiyonu

Serbest ALT flebi ile skalp rekonstrüksiyonu

P-156
Yüz Nakli Hastasının Preoperatif Planlanmasında 3 Boyutlu Baskı Modeli Kullanımı

Sinem Çilingir, Özlenen Özkan, Ömer Özkan
Akdeniz Üniversitesi Tıp Fakültesi, Plastik,Rekonstrüktif ve Estetik Cerrahi Ana Bilim Dalı, Antalya

Giriş: Üç boyutlu (3-D) baskı, tıbbi görüntüleme verilerine dayanarak fiziksel modellerin oluşturulmasını sağlayan, yani sanal ortamda elde edilen 3(üç) boyutlu görüntüyü somut nesnelere çevirebilen ve giderek yaygınlaşan bir teknolojidir. Üç boyutlu baskı uygulamaları, nöroşirurji, kalp cerrahisi, ortopedi ve plastik cerrahi gibi birçok cerrahi disiplinde gösterilmiştir. Cerrahi planlamaya yardımcı olan modellerden, intraoperatif kullanım için kesilmiş kılavuzlara ve özelleştirilmiş implantlara kadar çeşitlilik gösterir. Üç boyutlu baskının, özellikle üç boyutlu yazıcıların piyasaya sürülmesinden bu yana, maksillofasiyal cerrahide uygulanımının gittikçe daha fazla olduğu görülmektedir.
Bu amaçla çalışmamızda, 2014 yılında yüz nakli gerçekleştirilmiş olan hastamızın, çoklu ve basamaklı olması planlanan maksillofasiyal ve ortognatik cerrahi ileri ameliyatlarının preoperatif planlanmasında, üç boyutlu baskının etkisini incelemekteyiz.

Materyal Ve Method: 32 yaşında erkek hasta, 2014 yılında yüz nakli gerçekleştirilmiş ve operasyon sonrası hem fonksiyonel açıdan hem de estetik olarak multipl operasyonlar ile takip edilmiştir. Şubat 2019 tarihinde, operasyon öncesi olağan planlamamızdan farklı olarak, hastaya gerçekleştirilmesi planlanan ortognatik işlemlerin detaylandırılması için 3(üç) boyutlu baskı modelini kullandık. Bu baskı modelini, hastanın operasyon öncesi BT görüntüleri DICOM dosyası olarak dönüştürülerek, 3 günlük bir süreç içerisinde model basıldı. Model yardımıyla başlıca maksiller ilerletme, sol orbita taban rekonstrüksiyonu ve bilateral infrarim plak vida çıkarılması gerçekleştirildi.

Sonuç: Mankovich ve arkadaşlarının ilk yayınında, maksillofasiyal ameliyatlarda, anatomik modeller oluşturmak için üç boyutlu baskının kullanımının mümkün olduğu bildirilmiştir. O zamandan bu yana pazarın büyümesi sonucu üç boyutlu baskı makinelerinin kolay ulaşılabilir, kullanılan malzemelerin biyomekanik açıdan kompleks özellik taşımaması bu teknolojinin cerrahi alanda daha fazla yaygınlaşmasını sağlamış, hastanede kullanımını arttırmıştır. Cerrahin ameliyat planını şekillendirmesine yardımcı olması, ameliyat süresinin kısalmasına ve cerrahın operasyonel yaklaşımlarına olan güvenini arttırmasını sağlamıştır. Model kullanımı, ameliyat suresinin kısalması ve ameliyat sonuçlarını iyileştirmesi ile bu teknolojiyi uzun dönemde maliyet etkin hale getirmiştir. Ayrıca modeller sadece cerrahi açıdan değil, hastaya hastalığının açıklanması ve gerçekleştirilecek olan ameliyat hakkında bilgilendirmede de yardımcı olması ile hastayla iletişimde iyileşme sağlamıştır. Bu avantajları göz önünde bulundurulduğunda üç boyutlu baskının ileri dönemde kullanımının daha da yaygınlaşacağını düşünmekteyiz.

Anahtar Kelimeler: Ortognatik ve maksillofasiyal cerrahi, Preoperatif planlama, 3 boyutlu (3-D) baskı, yüz nakli

Yüz Nakil 3d baskı modeli

P-157
Pediatrik Mandibula Fraktürleri

Murat Aksaç, Göktekin Tenekeci, Yavuz Demir, Şakir Ünal, Alper Sarı
Mersin Üniversitesi Tıp Fakültesi, Plastik Rekonstrüktif ve Estetik Cerrahi Anabilim Dalı, Mersin

Giriş: Pediatrik yaş grubunda oluşan maksillofasiyal travmalar erişkin maksillofasiyal travmalara nazaran daha özeldir. Bu grubu özel kılan sebepler daha az pnömatize kemik bulunması, gelişmekte olan yüz ve diş tomurcuklarının varlığı, erişkin popülasyona göre daha zorlu bir işbirliğinin sağlanabilmesi gibi birçok sebep sayılabilir. Mandibula fraktülerinin tedavisinde erişkin ve çocukluk çağına göre farklılıklar bulunmasına rağmen geçerli olan ana hedef; kırık kemik segmentlerinin anatomik olarak redüksiyonu ve fiksasyonu sağlanarak en az morbidite ile restorasyonu sağlamaktır. Fiksasyon yöntemleri arasında intermaksiller fiksasyon (IMF) ve rijit fiksasyon gibi redüksiyon yöntemleri mevcuttur. Mandibula fraktürleri pediatrik maksilofasiyal fraktürler içinde en sık karşılaşılan fraktür olmakla birlikte mandibuladaki fraktür alanı farklı çalışmalarda değişken sıklıklarla karşımıza çıkmaktadır. Bu çalışmayla 2009-2019 yılları arasında hastanemize başvuran pediatrik hastaların mandibulada fraktür tanısı konulup operasyon yapılarak tedavi edilen hastaların retrospektif olarak taranarak kırıkların lokalizasyonu, bu kırıklara göre uygulanan tedavi yöntemlerini, mandibulanın kırıkları ve tedavisinin ileriki yıllarda büyüme üzerindeki etkisini araştırmayı amaçladık.

Gereç-Yöntem: Retrospektif olarak yapılan bu çalışma ile Ocak 2009-Ocak 2019 tarihleri arasında MÜTF Plastik, Rekonstrüktif ve Estetik Cerrahi Anabilim Dalına başvuruda bulunan mandibula fraktürlerinin deplase olmayan veya minimal deplase olan bir kısmında konservatif yaklaşım yapılmakla birlikte mandibula kırığı sebebiyle opere edilen toplam 44 pediatrik hastada yaş, cinsiyet, kırığın lokalizasyonu, uygulanan cerrahi tedavi yöntemi ve mandibula kırığının mandibulanın gelişimi üzerindeki etkisini retrospektif olarak değerlendirmeyi amaçladık. Ancak mandibula gelişimi üzerindeki etkilerinin sonuçlarının incelenmesi tamamlanamadığından geri kalan kısımların bulguları paylaşılmaktadır..

Bulgular: Pediatrik mandibula kırığı olan ve bu nedenle opere edilen toplam 44 hastanın (36 erkek(%81), 8 kız (%19)) yaş ortalaması 13.56 (1-18) yıl idi. Mandibula fraktürünün en sık görüldüğü yaş aralığı 6 yıllık aralıklarla oluşturulan gruplarda 13-18 yaşları arasında (n:26 - %59) olduğu görüldü. 1-6 yaş grubunda 6 adet (%13) olgu,7-12 yaş grubunda 12 adet (%28) olgu ve 13-18 yaş grubunda ise 26 adet (%59) olgu bulunmaktaydı. Olgularımızda en sık kırık 20 olguda (% 45) parasimfiz bölgesinde ve takiben 9 olguda (%20) angulus ta görüldü. Her 3 yaş grubunda da en sık kırık parasimfizis bölgesindeydi. Toplam 44 hastanın 20'ünde (%45) tek hat kırığı mevcut iken, 24'ünde (%55) mandibulada iki veya daha fazla bölgede kırıklar mevcuttu. En sık multiple kırık birlikteliği 9 olgu ile (%20) parasimfiz- angulus (karşı taraf) birlikteliğiydi. Olgulardan 7 (%15) vakada mandibula kırıklarına orta yüz bölgesi kırıkları eşlik ediyordu. Bu olguların tamamı deplase kırıklardı. Vakaların toplam 15'inde intemaksiller fiksasyon uygulanırken, bunların 14' ü (% 32) arch bar, 1 ' i (%2) intermaksiller fiksasyon vidalama ile fikse edildi ve kalan diğer 29 olgu (%66) için maksillomandubuler fiksasyon ihtiyacı görülmedi. 44 hastanın toplam 67 kırığında 25 adet parasimfizis, 12 adet corpus, 12 adet angulus, 9 adet kondil veya subkondiller, 8 adet simfizis, 1 adet ramus kırığı mevcuttu. Olguların tamamında kırıklar uygun şekilde karşılıklı getirildi. Hematom, angulasyon, infeksiyon, plak ekspozisyonu, mukoza veya ciltte dehisens gelişmedi.

Tartışma: Birçok çalışmada özellikle 5 yaş altında mandibulada kırık görülme insidansı erişkinlerden daha azdır. Literaturde tüm yüz kırıklarının % 5'i oniki yaş altı çocuklarda görülmekte ve bunun da %1'i, beş yaş altındaki çocuklarda görülmektedir. Bizim çalışmamızda da pediatrik mandibula kırıkları en sık 13-18 yaş aralığındaki hasta grubunda görüldü. Bütün yaş gruplarında erkeklerde daha sıklıkla mandibula fraktürü görülmekle birlikte bizim çalışmamızda E:K oranı 6:1 idi. Olgularımızda en sık kırık 20 olguda (% 45) parasimfiz bölgesinde ve takiben 9 olguda (%19) angulus bölgesinde iken, erişkin yaş grubunda bu sıklıkların kondil ve corpus bölgelerinde olduğu görülmektedir. Parasimfizis ve karsı taraf angulus kırıklarının aynı anda varlığı diğer multiple kırklarına göre daha fazla görülmektedir. Bunun muhtemel sebebinin alınan darbenin karsı taraf angulusa transfer edilerek çıkması olarak söylenebilir. Pediatrik yaş grubundaki mandibula fraktürlerinin az görülmesinin sebebi kortikal kemik oranının görece az olması sebebiyle daha kompakt olması, bu sebeple kemik elastikiyetinin ve

stabilizasyonun fazla olmasına bağlı olarak fraktür gelişimi için daha kuvvetli travmalar gerekmesi ile açıklanabilir. Bu nedenlerle pediatrik yaş grubunda erişkin gruba göre yaş ağaç kırıkları daha sıklıkla görülebilmektedir. Tüm pediatrik yaş gruplarında trabeküler kemik oranının görece daha fazla olması sebebiyle fiksasyon girişimlerinin uygulanması oldukça güç olabilmektedir. Deplase olmayan kırıklarda intermaksiller fiksasyon ve chincap gibi konservatif yaklaşım daha uygun olup bu kırıklarda periosteal destek yeterli stabilizasyonu sağlayabilirken, deplase olan ve redükte edilemeyen kırıklarda açık redüksiyon uygulanmalıdır. Açık redüksiyonda dikkat edilmesi gereken husus henüz çıkmamış olan dişlerin varlığı düşünülerek plağın mümkün olduğunca mandibulanın en alt kısmına yerleştirmek olmalıdır. Tedavi yönteminin seçiminde kırığın lokalizasyonu önemlidir. Kondil kırıklarının tedavisinde kapalı redüksiyon yöntemleri daha sıklıkla kullanılmakta olup büyüme merkezlerinden biri olduğu için ameliyat sonrası yakın takip önemlidir. Pediatrik yaş grubunda iyileşme daha hızlı olduğu için daha kısa immobilizasyona ihtiyaç duyulur ve böylece ağız açıklığının tedavi sonrası daha iyi korunması hedeflenir. Kemik iyileşmesi olur olmaz eriyebilen plak ve vida sistemleri kullanılmamış ise mümkün olan en kısa zamanda plak ve vida sistemleri çıkartılmalıdır. Olgu serimizde de plak ve vidalar mümkün olan en kısa zamanlarda çıkartılmış olup büyümeye olan etkilerinin takipleri devam etmektedir.

Sonuç: Pediatrik mandibula fraktürleri erişkinlere kıyasla daha özel bir yaklaşım gerektirir. Görülme insidansı erişkinlere kıyasla daha azdır. Yanlış tanı ve tedavi yüz ve mandibulada gelişim bozukluklarına sebep olabilmektedir. Mümkünse konservatif tedavi tercih edilmeli, açık redüksiyon uygulanacak ise pediatrik diş yapısı ve mandibulanın gelişmesi göz önünde bulunudurulmalıdır.

Anahtar Kelimeler: Angulus, Fraktür, Mandibula, Parasifizis, Pediatrik

Pediatrik Mandibula Fraktür Alanları

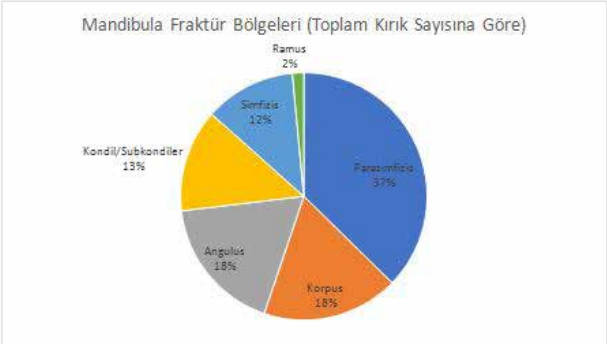

P-159
Ortognatik Cerrahide Önce Cerrahi Yaklaşımı

Serhat Şibar, Duygu Ötgöz, Ayşe Gülşen, Kemal Fındıkçıoğlu
Gazi Üniversitesi Tıp Fakültesi, Plastik Cerrahi Ana Bilim Dalı, Ankara

Giriş: Alt ve üst çenedeki iskeletsel uyumsuzluklar fonksiyonel açıdan maloklüzyon, estetik açıdan yüz ve gülme estetiğinde problemlere yol açabilmektedir. Klasik yöntemde bu uyumsuzlukların giderilmesi amacıyla ameliyat öncesinde ortodontik tedavi uygulanmakta ve tedavi süresi ortalama 12-36 ay arasında değişmektedir. Önce cerrahi yaklaşımı ise son 10 yıl içerisinde Brachvogel ve Nagasaka tarafından popülerize edilmiş bir teknik olup cerrahi sonrasında ortodontik tedavi başlanmasını içerir.

Gereç - Yöntem: Çalışmamızda 2018-2019 yılları arasında önce cerrahi yaklaşımı ile tedavi edilmiş olguların sunulması amaçlanmıştır. Toplamda 10 hasta tedavi programına dahil edildi. 5 hastanın ortognatik cerrahi (çift çene + genioplasti n=1, bilateral sagittal split osteotomisi (BSSO) n=1, BSSO + genioplasti n=2, BSSO + alveoler kortikotomi n=1) sonrasında ortodontik tedavileri tamamlanırken, 5 hastada ortognatik cerrahi (çift çene n=2, Le-Fort I osteotomi + genioplasti n=2, Cerrahi Yardımlı Hızlı Palatal Genişleme n=1) gerçekleştirilmiş olup ortodontik tedavileri devam etmekteydi.

Bulgular: Tedavisi tamamlanan olguların ortodontik tedavi süresi 3-12 ay arasında değişmekle birlikte ortalama 9.2 aydı. Toplam tedavi zamanının kısalması, hastanın yüz profili ve dişsel problemlerinin tedavinin hemen başlangıç aşamasında düzelmesi, uyku apneli hastalarda erken dönemde elde edilen fonksiyonel kazanım ve hastanın psikososyal - beden algısındaki elde edilen düzelmeler tekniğin avantajlarından bazılarıdır.

Sonuç: Önce cerrahi yaklaşımını erken dönemde fonksiyonel ve estetik açıdan sağladığı avantajlardan dolayı, klasik yöntemin uygulandığı tüm olgularda alternatif bir tedavi seçeneği olarak kullanımını önermekteyiz.

Anahtar Kelimeler: Maloklüzyon, Ortodontik tedavi, Ortognatik Cerrahi

Tablo 1

Olgular	Ameliyat	Ortodonti	Ortodontik tedavi süresi
Olgu 1	Çift çene + Genioplasti	+	9 ay
Olgu 2	BSSO	+	3 ay
Olgu 3	BSSO + Genioplasti	+	12 ay
Olgu 4	BSSO + Genioplasti	+	10 ay
Olgu 5	BSSO+ Alveoler kortikotomi	+	12 ay
Olgu 6	Çift çene	-	-
Olgu 7	Çift çene	-	-
Olgu 8	Le-Fort I + Genioplasti	-	-
Olgu 9	Cerrahi yardımlı hızlı maksiller genişletme	-	-
Olgu 10	Le-Fort I + Genioplasti	-	-

Hastaların klinik özellikleri

P-160
Klinik Uygulamada Nadir Görülen Bazı Kraniosinostoz Şekillerinin Klinik ve Radyolojik Özellikleri

Tufan Hiçdönmez[1], Gaye Taylan Filinte[2], Fırat Demir[1], Çağla Çiçek[2], Gökhan Temiz[2]
[1]Sağlık Bilimleri Üniversitesi İstanbul Dr. Lütfi Kırdar Kartal Eğitim ve Araştırma Hastanesi Beyin ve Sinir Cerrahisi Kliniği, İstanbul
[2]Sağlık Bilimleri Üniversitesi İstanbul Dr. Lütfi Kırdar Eğitim ve Araştırma Hastanesi Plastik, Rekonstrüktif ve Estetik Cerrahi Kliniği, İstanbul

Giriş: Pediatrik nöroşirürji pratiğinde sık karşılaşılan tek sütür sinostozları ve sendromik kraniosinostozlar dışında, göreceli olarak daha nadir olarak görülen bazı kraniosinostoz tipleri bulunmaktadır. Nadir görülen bu sinostoz tiplerinin tanınması; hem plastik cerrahi hem de pediatrik nöroşirurji pratiğinde bu hastalara yaklaşımın daha profesyonelce olmasını sağlayacaktır. Bu çalışmada da Sağlık Bilimleri Üniversitesi Dr. Lütfi Kırdar Sağlık Uygulama ve Araştırma Merkezi Pediatrik Nöroşirürji ve Plastik, Rekonstrüktif ve Estetik Cerrahi Kliniğince; nadir görülen kraniosinostoz şekilleri içinde değerlendirilen sfenofrontal plagiosefali, tek taraflı lambdoid sinostoza bağlı posterior plagiosefali, kombine sagittal ve tek taraflı koronal sinostoz, iki yanlı lambdoid ve sagittal sinostoza bağlı Mercedes yıldızı şekilli kraniosinostoz olgularının klinik ve üç boyutlu bilgisayarlı tomografi (3B-BT) özelliklerinin sunumu amaçlanmıştır.
Nadir Görülen Kraniosinostoz Olguları Örnekleri
Sfenofrontal plagiosefali Anterior plagiosefali koronal (frontoparietal) sütürün tek taraflı tutulumu sonucu oluşan ve sık görülen bir kraniosinostoz şeklidir. Bu olgularda oluşan erken sütür kapanmasının sadece koronal sütürde kalmayıp, aynı zamanda koronal halkayı (coronal ring) oluşturan sfenozigomatik, sfenofrontal ve sfenoetmoid sütürlerde de gelişebildiği bilinmektedir (1). Ne var ki, koronal sütürün kapanmadığı ve sadece tek taraflı sfenofrontal sütürün erken kapanması ile seyreden anteriorplagiosefali olguları nadir olarak bulunmaktadır. Bu görece nadir görülen basit kraniosinostoz şekli görünüm olarak anterior plagiosefaliye benzediği için ayırıcı tanı önemlidir (2). Plagiosefalilerin tersine, üç boyutlu bilgisayarlı tomografi (3B-BT) incelemesinde her iki koronal sütür açık ve normal görünümdedir. Bu durum yanlış tanı nedeni olmamalıdır (Şekil 1). Kliniğimizde iki olguya cerrahi girişim uygulanmıştır. Tüm olgular, olağan tek taraflı anterior koronalsinostoz, anterior plagiosefali olguları gibi kliniğimizde tek taraflı fronto-orbital ilerletme ve frontal yeniden şekillendirme yöntemi ile ameliyat edilmiştir. Lambdoidsinostoz (Tek taraflı, unilateral posterior plagiosefali) Tek taraflı, ünilateral posterior plagiosefali lambdoid sütür sinostozuna bağlı olarak gelişir (3). Diğer iki plagiosefali şekline oranla göreceli olarak nadir görülür. Şekil bozukluğu oldukça ağırdır ve ön görünüm yüz şeklini de bozar. 3B-BT incelemesinde kapalı olan lambdoid sütür görülür ve tanı için önemlidir (Şekil 4). Ayırıcı tanı ile yatış pozisyonuna bağlı gelişen pozisyonel ve deformasyonel plagiosefali olarak adlandırılan ve çok sık görülen bir bozukluktan ve koronal sütür tutuluşuna bağlı yine asimetrik anterior plagiosefaliden ayrılması gerekir. Çoğu olguda lambdoid sütürektomi ve parietooksipital alanda yapılan lineer esnetme kesileri ile kask kullanılmadan bu sinostoz türü için yeterli olmaktadır.
Kombine sagittal ve tek taraflı koronalsinostoz Tutulan sütürler sagittal ve tek taraflı koronal sütürdür (4). Görünüm temel olarak, tek taraflı koronalsütür tutulumuna bağlı bir anterior plagiosefali ve sagittal sinostoza bağlı skafosefali görünümüdür (Şekil 6). Kliniğimizde tek olgu bulunmaktadır ve tek taraflı frontoorbital ilerletme-yeniden şekillendirme ve sagittal alanda iki yanlı barrel-steeve şeklinde biparietal lineer kesiler ile esnetme uygulanmıştır. Kombine (mersedes yıldızı şekilli) bilaterallambdoid ve sagittalsinostoz Sagittal sütürün ve her iki lambdoid sütürün tutulduğu bir basit kraniosinostozdur. Tanı da 3B-BT çok önemlidir, bu sayede her iki lambdoid sütürün ve sagittal sütürün erken kapanmış olduğu kolayca görülür. Bu çocuklar oldukça farklı bir klinik görüntüye sahiptir. Turrisefali şeklinde kafa yüksekliği artmıştır, oksipital düzleşme ve hafif bir brakisefali bulunur (5). Kliniğimizde bir olgu bulunmaktadır ve her iki lambdoid sütüre basit sütürektomi; sonrasında ise esnetme kesileri yapılmıştır. (Şekil 7).

Sonuç: Nadir görülen sinostozlar klinik pratiğimizde sıklıkla karşımıza çıkan olgular olmadığından tanıda çoğu zaman akla gelmemektedir. Bu amaçla sinozstoz düşünülen çocukta çekilen üç boyutlu tomografi ile hem deformitenin derinliği anlaşılacaktır hem de ayırıcı tanıda görülebilecek diğer klinik durumların da ayrımı kolayca yapılabilecektir.

Anahtar Kelimeler: Kalvarium Şekillendirilmesi, Sendromik Sinostozlar, Sinostoz

P-161
Maksillofasiyal Travmalarda 5 Yıllık Klinik Deneyimlerimiz: Retrospektif Bir Çalışma

Bilsev İnce, Arda Soylu, Mehmet Dadacı, Zeynep Altuntaş
Necmetin Erbakan Üniversitesi Tıp Fakültesi, Plastik Cerrahi Ana Bilim Dalı, Konya

Giriş: Maksillofasiyal travma, karşılaşılma sıklığı gün geçtikçe artan ciddi bir medikal ve sosyoekonomik problemdir(1). Bu travmalara genellikle araç içi ve araç dışı trafik kazaları neden olmaktadır. Bu travmalar ölümlere, ciddi morbiditelere, yüzde şekil bozukluklarına ve fonksiyonel kısıtlamalara yol açmaktadır. Maksillofasiyal yaralanmalar özellikle kırıklar anatomik yakınlık nedeniyle eşlik edebilecek travmatik beyin yaralanmalarından ötürü özel dikkat gerektirmektedir(2,3). Bu yüzden maksillofasiyal travmalı olgularda baş ve boyundaki hayati yapılar dikkatli bir şekilde değerlendirilmelidir. Maksillofasiyal kırıkların erken tanısı sadece eşlik eden yaralanmaları ve olası komplikasyonları saptamayı değil aynı zamanda işlevsel alanların rekonstrüksiyonunun ve hastanın fiziksel, psikolojik, sosyal rehabilitasyonunun planlanması açısından da büyük önem arz etmektedir(4).
Maksillofasiyal travmalı hastalar plastik cerrahinin önemli bir hasta grubunu temsil etmektedir. Bu travmalar hakkında yapılan epidemiyolojik çalışmalar uygun klinik kararları vermede bizlere yardım etmektedir. Bu çalışmada kliniğimizde tedavi gören maksillofasiyal kırıkların epidemiyolojisinin araştırılması amaçlandı.

Hastalar ve Yöntemler: Ocak 2015-Şubat 2019 yılları arasında opere edilen toplam 274 maksillofasiyal travma vakası incelendi ve hastaların demografik özellikleri, kırık kemikler, travma etiyolojisi ve tedavi prensipleri açısından vakalar analiz edildi. Bütün yaş grupları çalışmaya dahil edildi. Kırıklara fizik muayene ve radyolojik incelemeler sonucunda tanı koyuldu. Hastaların verileri klinik veri tabanımızdan tarandı. Kırıkların dağılımı yıllara göre incelendi.

Bulgular: 207'si erkek 67'si kadın olmak üzere 274 hasta çalışmaya dahil edildi.Çalışmadaki erkek-kadın yüzdesi 3.08. Yaş ortalaması 32.7 olmakla birlikte çalışmada yaş aralığı 4 ile 86 arasında idi. Etiyolojik faktörlere bakıldığında taşıt kazası (179 hasta,%65) en sık sebep olarak göze çarpmaktadır. Bunu sırasıyla darp (70 hasta,%25), düşme (12 hasta,%4.3), motorsiklet kazası (10 hasta, %3.6), ateşli silah yaralanması (1

hasta,%0.3), suicid (1 hasta,%0.3), fleks makinesi ile yaralanma (1 hasta,%0.3) takip etmektedir. Kırıkların dağılımına bakıldığında ise mandibula (127,%31.5), orbita (125 %31), maksilla (97,%24), zigoma (71,%17), frontal fraktürü (8,%1.9) şeklinde dağılım gösteriyordu. 71 zigomatik kompleks fraktürünün 25'ini izole zigomatik ark fraktürü; 125 orbita fraktürünün 43 tanesini orbita taban fraktürü oluşturmakta iken; 127 mandibula fraktürü başta parasimfisiz(82,%64) olmak üzere, kondil(43,%33), angulus(38,%29), subkondil(22,%17), simfisiz(19,%14), korpus(13,%10) şeklinde dağılım gösteriyordu. 170 tane hastada tek kemik fraktürü mevcuttu. 104 tane hastanın vakasında ise birden çok kemik fraktürü mevcuttu. En sık uygulanan cerrahi tedavi açık redüksiyon ve internal fiksasyondu. Fraktürün yerine, cinsine, multipl veya tek kemik fraktürü içeriğine göre rijid fiksasyon(2.4mm çapında miniplak ve vidalar), semi-rijid fiksasyon(2mm miniplak ve vidalar)uygulandı. Kırığın yerine göre de 22 vakada intermaksiller fiksasyon (vidalar ile)bunlara ilaveten; 36 vakada ise kapalı redüksiyon ve arch bar uygulandı
Kapalı redüksiyon en fazla zigomatik ark fraktürlerinde uygulandı. Fraktürlere eşlik eden yumuşak doku yaralanmaları durumunda bu dokuların rekonstrüksiyonu da yapıldı. 1 tane fleks ile yüz yaralanmasının eşlik ettiği maksillofasiyal travma vakasında stenon kanalı onarımı gerçekleştirildi. 5 tane maksilla veya orbita taban fraktürü kırıklı olgularda maksiller sinüs kavitesini oluşturmak için foley sonda kullanıldı. Çalışmamızda 3 hastada plak ekspoziyonu; 2 hastada malunion olmak üzere 5 tane hastada erken ve geç komplikasyon gelişti.Plak ekspozisyonu gelişen hastalarda plaklar çıkarıldı.Malunion gelişen 2 hasta tekrar operasyona alındı.

Tartışma: Maksillofasiyal travma insidansı son yıllarda artış göstermektedir. Bu travmalar sadece travmaya maruz kalan bireyleri etkilememekle birlikte toplum açısından ölümlere,ciddi morbiditelere, yüzde şekil bozukluklarına, finansal sarfiyata, fonksiyonel kısıtlamalara sebebiyet vermesinden ötürü ciddi problem teşkil etmektedir(5,6). Maksillofasiyal travma etiyolojisi ile ilgili literatürde birçok çalışma bildirilmiştir. Bu çalışmaların sonucunda bizim çalışmamızda da olduğu gibi bu travmaların en büyük sebebinin erkekler arasında trafik kazaları(160 hasta %77); kadınlar arasında ise (45 hasta,%67) darp olduğu görülmüştür. Maksillofasiyal travmaya maruz kalan hastalar incelendiğinde erkeklerin sayısının daha fazla olduğu görülmüştür(7). Bizim sonuçlarımız da yapılan çalışmalarla paralellik göstermiş olup erkek sayısı (%75) daha fazladır. Travma sonucu yüz kemiklerinin kırık dağılımı ile ilgili birçok çalışma yayınlanmıştır. En çok kırılan kemiğin mandibula olduğunu bildiren çok sayıda çalışma vardır. En çok kırılan kemiklerin nazal kemik ve orbita olduğunu bildiren çalışmalara da rastlamak mümkündür. Çalışmamızda literatürle karşılaştırıldığında nazal kemik kırıklarının daha az görülmesinin sebebi acil servisin bu kırıkları daha çok kulak burun boğaz kliniğine danışmasından kaynaklanmaktadır. Bizim çalışmamızda %31.5 oranında mandibula kırıkları ilk sırada, %31 oranı ile ikinci sırada orbita kırıkları yer almaktaydı. Mandibula kırıklarını yerleşim açısından incelediğimizde ise bizim çalışmamızda birinci sırada parasimfisiz; en son sırada ise korpus kırıkları yer almaktadır. Özellikle parasimfisiz ve angulus kırıkları birlikteliği göze çarpmaktadır. Bu yüzden kırıkların radyolojik görüntülemesi yapılırken her segment tek tek incelenmelidir.
Kırıkları cinsiyet dağılımına ve yaş dağılımına göre incelediğimizde pediatrik yaş grubunda ilk sırada mandibula kırıkları (24 kırık,%42); ikinci sırada ise orbita kırıkları (18 kırık,%32) yer almaktadır. Kadınlarda da benzer şekilde ilk sırada mandibula kırıkları (35 kırık,%35), ikinci sırada orbita kırıkları (22 kırık%22); erkeklerde ise ilk sırada mandibula kırıkları (84 kırık,%30),ikinci sırada maksilla kırıkları (82 kırık,%29) yer almaktaydı. Maksillofasiyal travma her yaşta meydana gelebilir.Bu çalışmada maksillofasiyal travma en sık genç erişkinlerde görülmektedir. Benzer bulgular başka çalışmalarda da bildirilmiştir. Bu yaş grubunda maksillofasiyal travma insidansının daha sık görülme sebebi sosyal aktivitilere daha sık katılma durumu, psikososyal problemler sonucunda riskli davranış sergileme potansiyelinde artış gibi birden çok faktör söz konusu olabilir(8).
Maksillofasiyal fraktürler kapalı redüksiyon, açık redüksiyon internal fiksasyon veya bunların kombinasyonuyla tedavi edilebilir. Tedavi kararını travmanın şiddeti, kırığın cinsi, eşlik eden yaralanma ve komorbidite, sağlık merkezindeki imkanlar gibi durumları göz önüne alarak vermek gerekmektedir.

Sonuç: Maksillofasiyal kırıklar sıkça karşılaşılan travmalardan biridir. Yüz bölgesini de içerdiğinden ötürü en iyi estetik ve fonksiyonel sonuçlar elde edilmeye çalışılmalıdır. Son zamanlarda kullanılmaya başlanılan plak vida sistemleri ve biyomateryaller sayesinde daha iyi sonuçlar elde edilmektedir. Özellikle pediatrik yaş grubunda kullanılan eriyen biyomateryaller ile ikinci cerrahi operasyon ihtimalinin ortadan kalkması hastaya ve doktora büyük kolaylık sağlamıştır.
Bu çalışmamızda maksillofasiyal travmanın genç yaş grubunda erkek cinsiyette daha sık görüldüğü; etiyolojisinin daha çok trafik kazaları olduğu ve anatomik lokalizasyon olarak da mandibula kırıklarının daha sık olduğu görülmüştür.
Bizim bu çalışmayı yapmamızdaki en büyük amacımız kliniğimizde tedavi görmüş maksillofasiyal kırık hastalarını retrospektif olarak inceleyerek bu travmaların etiyolojisinin aydınlatılıp önlemlerini almak; hangi yaş grubunda ve cinsiyette bu kırıkların dağılımını kendi içinde de olmak üzere analiz ederek tedavi modalitelerini bu doğrultuda uygun biçimde şekillendirmektir.
Bu travmaların en büyük etiyolojisinin erkekler açısından trafik kazaları; kadınlar açısından darp olmasından ötürü trafik kazaları için alınan önlemler ve kadına şiddet konusunda oluşan toplum farkındalığı bu travmaların önlenmesi hususunda bizlere yardımcı olacaktır.

Anahtar Kelimeler: Analiz, Maksillofasiyal Travma, Retrospektif

Trafik Kazası Sonrası Orbita Üst Duvar Fraktürü

Tablo 1:Kırıkların Etiyolojik Dağılımı Tablo 2:Kırıkların Cinsiyete Göre Dağılımı Tablo 3:Kırıkların Anatomik Lokalizasyona Göre Dağılımı

P-162
Ortognatik Cerrahi Sonrasında Non-Union Vakalarının Yönetimi

Abdullah Ünlü, Osman Akdağ, Mustafa Sütçü, Zekeriya Tosun
Selçuk Üniversitesi Tıp Fakültesi, Plastik Rekonstrüktif ve Estetik Cerrahi, Konya

Giriş: Ortognatik cerrahi sonrasında non-union nadir görülen bir komplikasyondur. Non-union nedenleri arasında uygunsuz fiksasyon, enfeksiyon, teknik nedenler ve hastaya ait sistemik nedenler yer almaktadır. Bu tür olguların yönetilmesi plastik cerrahi açısından bazı zorlukları barındırmaktadır. Bu çalışmada, ortognatik cerrahi sonrasında göreceli olarak az görülen bu komplikasyonun nedenleri ve bu olgulara klinik yaklaşımımız ortaya koymayı amaçladık.

Hastalar Ve Method: 2016 ile 2019 yılları arasında ortognatik cerrahi geçiren 79 hasta retrospektif olarak incelendi. Non union bulgusu ile takip edilen hastalar tespit edildi. Hastaların demografik özellikleri, mandibula ve maksilladaki toplam hareket miktarı, non unionun görüldüğü bölge, bu hastalarda yapılan osteotomi tipleri kaydedilirken hastaya ait olası sistemik nedenler ise yine hasta dosyaları üzerinden tarandı ve kaydedildi. Bu olgulara yapılan işlemlerde aynı şekilde belirlendi. Hastaların tedavi yada gözlem sonrası geç dönem klinik sonuçları ve radyolojik sonuçları kaydedildi.

Bulgular: 4 hastanın non-union nedeni ile takip edildiği bulundu. Hastaların tamamı kadındı ve Ortalama yaşları 22 (17-28) idi. 2 hastada maksillada non-union tesbit edilirken 2 hasta mandibula non-union ile takip edildi. Bu hastaların tamamının hem maksillaya hemde mandibula ya osteotomi yapıldığı gözlendi. Maksilla için Lefort I osteotomisi, mandibula için bilateral sagittal split ramus osteotomisi (BSSO) uygulandığı bulundu. Hastaların özgeçmişinde 1 hasta dudak damak yarığı, 1 hasta ise goldernar sendromuydu. Postoperatif erken dönemde hiçbir hastada komplikasyon tespit edilmedi. Ancak hastalara nonunion tanısı konuldaktan sonra çalışılan vit D düzeyleri (25(OH)D3) 4 hastada da normalden az olduğu görüldü. Non –uninon görülen bu hastalara D vitamini replasmanı yapıldı. D vitamini normal düzeye geldikten sonra revizyon cerrahisi yapılarak kemik grefti yerleştirildi. Rijid fiksasyon elde etmek için plak -vida ile fiksasyon sağlandı. Devam eden ortodontik tedavide ağır lastiklemekten kaçınıldı. 4 Hastaya iliac kemik greftlemesi yapılırken 1 hastaya eş zamanlı PRP enjeksiyonu da yapıldı. Hastalar 6 ay süre takip edildi ve bu sürelerin sonunda radyolojik olarak iyileştikleri gözlenen kadar takip ve tedavi devam edildi. Hastaların hepsinde devam eden takiplerde union görüldü.

Tartışma: Ortognatik cerrahi sonrasında komplikasyonlar; maloklüzyon, nüks, parestezi, nazal septum deviasyonu, non-union, aşırı kanama, apse, hematom, sinüzit ve osteomiyelit görülebilir. Non-union maksiller ve mandibular hipermobilite ile kendini göstermektedir. Ortognatik cerrahi sonrasında nonunion nadir görülen bir komplikasyondur. Çalışmamızda (%5.06) olan non-uninon vakalarında post operatif etiyoloji araştırıldığında hastalarda güneşsiz yaşam tarzı ve D vitamin düzeyinin düşük olduğu görüldü. Non union vakalarında kemik greftiyle birlikte Prp ve kök hücre uygulamaları da yapılabilmektedir. Fiksasyon yöntemi de non–union oluşmuş hastalarda sıklıkla sorgulanan faktörlerdendir. Kliniğimize ortognatik cerrahi sonrasında maksilla yada mandibula hipermobilite ile başvuran hastalarda tedavi algoritması radyolojik tetkikler yapıldıktan sonra lokal ve sistemik faktörler sorgulanması şeklinde olmaktadır. Daha sonra sistemik eksikliği giderdikten sonra kemik greftlemesi ve rijid fiksasyon şeklinde olmaktadır. Toplumda D vitamin eksikliği bilinenin aksine yüksektir. Fakat sistemik faktörler arasında D vitamin eksikliği non–uniona yaklaşımda halen standart bir prosedür olmayıp non–union hastaların yönetiminde akılda tutulması gereken parametrelerden birisidir.

Anahtar Kelimeler: ortognatik cerrahi, non uninon, D vitamin

P-163
Pediatrik Mandibula Kırıkları: Uzun Dönem Büyüme - Gelişim Takibi

Serhat Şibar[1], Ayşe Gülşen[1], Özgün Kılıç[1], Gülce Tosun[2], Neslihan Üçüncü[2], Kemal Fındıkçıoğlu[1]
[1]Gazi Üniversitesi Tıp Fakültesi, Plastik Cerrahi Ana Bilim Dalı, Ankara
[2]Gazi Üniversitesi Diş Hekimliği Fakültesi, Ortodonti Ana Bilim Dalı, Ankara

Giriş: Mandibula kırıkları çocukluk döneminde yüz iskeletinin en sık görülen kırıklarından bir tanesidir. Bu dönemde mandibulanın, içerisinde erişkin çağa ait kraniyofasiyal form ve fonksiyonel taslağı barındırmasının yanındaiçermiş olduğu büyüme potansiyeli de, bu yapıyı kritik bir anatomik bölge haline getirmektedir. Literatürde pediatrik mandibula kırıklarının uzun dönem takibi açısından yapılmış çalışmalar kısıtlı sayıda olup, çalışmamızda bu kırıkların uzun dönemde klinik ve radyolojik sonuçlarla birlikte değerlendirilerek sunulması amaçlanmıştır.

Gereç-Yöntem: 2006-2017 yılları arasında kliniğimizde mandibula kırığı nedeniyle tedavi görmüş 9 çocuk hasta çalışmaya dahil edildi. Hastaların 7'si erkek, 2'si kız olup ortalama yaşları 5.2'ydi (2-12 yaş). 2 hastada tek taraflı kondil, 1 hastada çift taraflı kondil, 1 hastada çift taraflı kondil, tek taraflı ramus, angulus ve simfizis, 1 hastada tek taraflı subkondil, çift taraflı parasimfizis, 1 hastada tek taraflı subkondil ve tek taraflı parasimfizis, 1 hastada çift taraflı subkondil ve tek taraflı parasimfizis, 1 hastada tek taraflı parasimfizis, 1 hastada tek taraflı ramus ve korpus kırığı mevcuttu. Kırık etiyolojileri arasında yüksekten düşme (n=4), bisikletten düşme (n=2), araç içi trafik kazası (n=2) ve yabancı cisim çarpmasına bağlı travma (n=1) yer almaktaydı. Hastaların birinde eşlik eden panfasiyal fraktür, temporal kemik ve servikal vertebra kırığı, bir hastada da serebral kontüzyon bulunmaktaydı. Hastaların 4'üne intermaksiller fiksasyon (imf), 4'üne plak vida ile tespit sonrası imf, 1'ine plak vida ile tespit, yapılmıştı. Ortalama takip süresi 6.3 yıldı (1.5-13 yıl). Hastaların tedavi sonrasındaki takiplerinde klinik açıdan ağız açıklık ölçümleri (interinsisal mesafe) ve uzun dönem komplikasyonlar (fasiyal asimetri, oklüzal durum bozuklukları, temporomandibuler eklem (TME) hastalıkları) açısından değerlendirmeleri yapılırken, radyolojik açıdan lateral sefalometrik film ile alt çene gelişim durumu, panoramik film ile de kondiler bölge morfolojisi değerlendirilmesi yapıldı.

Bulgular: Hastaların hepsinde maksimum ağız açıklığı iyi olarak saptanmış olup, ortalama interinsisal mesafe ölçümü 43.8 mm'ydi (38-47mm). Hastaların hiçbirinde TME ankilozu saptanmazken, fasiyal asimetri açısından yapılan değerlendirmede sadece 1 hastada hafif düzeyde asimetri saptanmıştı. Radyolojik açıdan lateral sefalometride hastaların hepsinde vertikal ve ön-arka yönde gelişimleri normal olarak saptandı. Panoramik film ile yapılan kondiler morfoloji değerlendirmesinde 6 hastanın morfolojisi normal olarak saptanırken, 1 hastada normale yakın olup minimal düzleşme, 1 hastada orta derecede düzleşme, 1 hastada düzleşmenin yanında bifidite ve genişleme saptanmıştı.

Sonuç: Çalışmamız verilerine göre, pediatrik mandibulanın erişkinlere kıyasla içermiş olduğu yüksek osteojenik ve remodelling potansiyeli sayesinde uzun vadede postoperatif komplikasyon oranları düşük bulunurken, uygun tedavi seçimi ile normal yüz büyüme ve gelişiminin korunduğu görülmüştür.

Anahtar Kelimeler: Fasiyal asimetri, Mandibuler fraktür, Mandibuler kondil, Pediatrik kırık

Resim 1

Sol kondil kırığı nedeniyle opere edilen hastanın ameliyat sonrası 9. yıl ağız açıklığı görüntüsü.

Tablo 1

Olgular	Cinsiyet	Yaş	Etyoloji	Kırık bölge	Eşlik eden travma	Yapılan tedavi	Takip Süresi (Yıl)	Maksimum ağız açıklığı (mm)/Ankiloz (var/yok)	Asimetri (var/yok)	Kondil morfolojisi
Olgu 1	E	3	Yüksekten düşme	Parasimfizis	Yok	Açık redüksiyon internal fiksasyon	6	İyi (46mm)/ yok	Yok	Normal
Olgu 2	E	5	Yüksekten düşme	Sol kondil	Panfasiyal fraktür+servikal vertabra+temporal kemik fraktürü	İntermaksiller fiksasyon	8	İyi (42mm)/ yok	Yok	Normal
Olgu 3	K	4	Bisikletten düşme	Sol subkondil+parasimfizis	Yok	İntermaksiller fiksasyon	10	İyi (38mm)/ yok	Hafif	Düzleşme
Olgu 4	E	8	Bisikletten düşme	Sağ ramus+sol korpus	Yok	Açık redüksiyon+ İntermaksiller fiksasyon	4	İyi (46mm)/ yok	Yok	Normal
Olgu 5	E	3	Trafik kazası	Bilateral kondil	Yok	İntermaksiller fiksasyon	3	İyi (42mm)/ yok	Yok	Normal
Olgu 6	E	8	Yüksekten düşme	Bilateral parasimfizis+sol subkondil	Yok	Açık redüksiyon+ İntermaksiller fiksasyon	1.5	İyi (45mm)/ yok	Yok	Düzleşme+Bifidite+Genişleme
Olgu 7	E	12	Yüksekten düşme	Bilateral parasimfizis+sol subkondil	Yok	Açık redüksiyon+ İntermaksiller fiksasyon	3	İyi (44mm)/ yok	Yok	Normal
Olgu 8	K	2	Trafik kazası	Bilateral kondil+sol ramus+sol angulus+simfizis	Serebral kontüzyon	Açık redüksiyon+ İntermaksiller fiksasyon	13	İyi (45mm)/ yok	Yok	Normal
Olgu 9	E	2	Yabancı cisim travması	Sol Kondil	Yok	İntermaksiller fiksasyon	9	İyi (47mm)/ yok	Yok	Hafif Düzleşme

Hastaların klinik özellikleri

P-164
Dentigiröz Kist Küretajı Sonrası Gelişen Lokal Agresif Seyirli Ameloblastom

Cenk Demirdöver, Hüseyin Emre Ulukaya, Merve Özger, Oğuz Eker, Adnan Menderes
Dokuz Eylül Üniversitesi Tıp Fakültesi, Plastik, Rekonstrüktif ve Estetik Cerrahi, İzmir

Giriş: Epiteliyal mandibular kistler odontojenik olan ve odontojenik olmayan olmak üzere iki ana sınıfa ayrılmaktadır. Bunlar içinde en sık görülen radiküler kistler olmakla birlikte ardından dentijiröz kistler gelmektedir. Radiküler kist, pulpa ölümünü takiben oluşan inflamasyon sonucu olarak gelişen bir kisttir. Dentijiröz kist ise sürmemiş bir dişin kronu ile epiteli arasında sıvı birikmesi sonucu oluşur. Ameloblastoma ise lokal invazyon yapan, yavaş büyüyen odontojenik epitel orjinli benign bir tümördür. Lokal agresif davranış sergiler. Olguların çoğu ortalama 30-60 yaşlar arasında tanı almaktadır. Bu lezyonlar genellikle asemptomatik seyretmekle birlikte rutin diş kontrolleri sırasında fark edilirler. Bu kitleler her ne kadar benign özellikte olmalarına rağmen lokal agresif seyir gösterebilirler. Tedavilerinde tümörün cinsi ve büyüklüğü etkili olmakla birlikte basit küretajdan total mandibulektomi yada maksillektomiye kadar geniş eksizyon seçenekleri bulunabilmektedir. Tedavi sonrasında ise hastalar rekürrens konusunda dikkatli olmalıdır. Bu olgu sunumunda büyük dentijiröz kist nedenli hemimandibulektomi ve plakla rekonstrüksiyon yapılan, uzun süreli takipsizliği sonrası lokal agresif seyirli ameloblatoma tanısı alan hasta tartışılmaktadır.

Olgu Sunumu: Sol çene bölgesinde şişlik olan 14 yaşındaki erkek hasta, başvurduğu diş hekiminin kontrollerinde sol mandibulada geniş septalı kisti olması üzerine tarafımıza yönlendirilmiş. Sol mandibulanın tamamını tutan kemik korteksi aşırı ekspanse eden kist nedenli 2012 yılında sol hemimandibulektomi ve plakla rekonstrüksiyon yapıldı. Patolojisi dentijiröz kist olarak raporlandı. Hastaya 2014 ve 2015 yıllarında büyümeye bağlı deformasyon nedenli plak revizyonu yapıldı. Bu süreye kadar ki takiplerinde yeniden oluşum gösteren kitleye saptanmadı. Son operasyon sonrası yakın kontrolleri hariç tekrar başvurusu olmayan hasta yüz bölgesindeki büyümeye bağlı asimetri nedenli tekrar başvurdu. Tarafımızca yapılan tetkiklerinde sol taraftaki rekonstrüksiyon plağını saran kafa tabanına uzanan ve karotis sisteminde destrüksiyona neden olan lokal agresif seyirli kist saptandı. Kistin maksilla posterioruna,retrofairngeal boşluğa, temporamandibuler ekleme ve internalkarotis duvarına uzandığı, duvarının ossifiye olduğu görüldü. Ossifikasyon nedenli ön tanıda ameloblastoma düşünüldü. Tekrar opere edilen hastaya kistektomi ve plak revizyonu uygulandı. Kistin patolojisi ameloblastoma olarak raporlandı.

Tartışma: Mandibüler tümörler değişken ebatlara kadar ilerleyebilir ve yüz asimetrisine, dişlerin yer değiştirmesine, maloklüzyona ve patolojik kırıklara neden olabilir. Ameloblastoma, epiteliyal hücresel elementlerinden ve dental dokulardan çeşitli gelişim evrelerinde ortaya çıkabilir. Kemiği destrükte eden ve çevre dokuları invaze eden, genellikle lokal agresif seyreden, iyi huylu epitel orjinli odontojenik tümördür. Bizim olgumuzda ise dentijiröz kist nedenli hemimandibulektomi yapılan hastanın operasyondan 6 yıl sonra rekonstrüksiyon plağını saracak şekilde yeniden oluşmuştur. Ameloblastoma ağrısız, yavaş büyüyen bir sert kitle olarak ortaya çıkar. Bizim olgumuzda da benzer şekilde asemptomsuz seyretmiştir. Bu nedenli kolaylıkla hastalar tarafından rutin kontroller ihmal edilebilir. Hastanın çocuk yaşta olması ve ilk planda rekonstrüksiyon plağı ile onarım yapılması büyüme dönminde zamanla asitmeri oluşturmuş ve bunu için revizyon operasyonları yapılmıştır. Bu nedenli yeni oluşum gösteren ve yüzde asimetriye neden olan ağrısız, yavaş büyüyen kitle hasta tarafından büyümeye bağlı asimetri olarak düşünülmüş. Rutin kontrollerini ihmal etmiştir. Olguların çoğu ortalama 30-60 yaşlar arasında tanı alırken bizim olduğumuz 20 yaşında tanı aldı. Rutin tedavide kist sınırından 1,5 ile 2 cm arasındaki uzaklıktan rezeksiyon yapılan ameloblastomda bizim hastamızda ekspansif tümör mevcut olup mandibulektomi yapılacak bir kemik bulunmadığından plak değişimi uygulandı. Mandibuler tümörlerin rekürens gösterme eğilimi yapılan tedavi seçeneğine göre değişkenlik göstermekle birlikte mandibulektomi de bu oran en düşüktür. Yine de hastalara 10 yıl boyunca yıllık takip önerilmektedir.

Sonuç: Mandibuler tümörler genellikle asemptomatik seyredip ağrısız, yavaş büyüyen kitle şeklinde ortaya çıkabilir. Genel karakterleri iyi huylu olsada davranışları agresif ve malign karakterde olabilir. Oluşum yerleri itibariyle hayati ve fonksiyonel organlara yakındır. Çevre dokuları destrükte etme özelliğinden dolayı ciddi mortalite ve morbidite riski bulunmaktadır. Özellikle erken yaşlarda tedavi görmüş hastalarda muhtemel görülen asimetrik gelişim rekürens semptomlarını gizleyebilmektedir. Hekim ve hasta bu konuda dikkatli olmalıdır.

Anahtar Kelimeler: Ameloblastom, kist, mandibula, rekürrens

P-165
Pediatrik Maksillafasiyal Travmalarda Tedavi Yaklaşımımız

Fatma Bilgen, Alper Ural, Mehmet Bekerecioğlu
Sütçü İmam Üniversitesi Tıp Fakültesi, Plastik Rekonstrüktif ve Estetik Cerrahi Ana Bilim Dalı, Kahramanmaraş

Giriş: Pediatrik maksillofasiyal travma, doğumdan iskelet olgunlaşmasına kadar geçen 0-18 yaş arası çocukluk dönemini kapsamaktadır. Çocuklarda maksillofasiyal yaralanmalar, yetişkin yüz kırıkları ile karşılaştırıldığında orantılı olarak daha nadir olup, tüm yüz kemik kırıklarının %1-15'ini oluşturmaktadır. Bunun en önemli sebebi de pediatrik kemik yapısının erişkinlerden farklı olmasıdır (1). Pediatrik yüz kemiklerinin tam olarak kemikleşmemesi ve kıkırdak yapısının fazla olması nedeniyle, alınan darbe kemik iskeleti kırmak yerine yumuşak dokulara zarar vermektedir. Pediatrik yüz kemiklerinin esnekliğinin yanısıra, paranazal sinüslerin pnömatizasyonunun tam olmaması ve bebeklerde belirgin bukkal yağ yastığının sağladığı koruma, çocuklarda daha büyük kranyum / vücut oranına rağmen, daha düşük maksillafasial fraktür insidansına neden olabilmektedir (1,2).
Pediyatrik popülasyonda iskelet yapı farklılığından dolayı yüz kemik kırıkları tanısı zor olabilir. Bu kırıklar, görüntüleme sırasında gözden kaçabilir veya tam olarak bildirilemez.
Pediyatrik hastalarda fasiyal kemik kırıklarda konservatif tedavi genellikle yeterli olmakla birlikte, düzensiz ve komplike kırıklarda karmaşık ve zor hale gelebilmektedir ve bu hastalar da tedavi seçenekleri de değişmektedir (2). Çalışmanın amacı, pediatrik fasiyal yaralanma etyoloji, epidemiyolojisini ve yaralanma şeklini değerlendirmek, ayrıca kırık tipleri, ilişkili yaralanmalar ve tedavi seçeneklerini analiz etmektir.

Materyal Ve Metod: Çalışmaya, yerel etik kurul onayı alınarak, Ocak 2016- Aralık 2018 yılları arasında Plastik Rekonstrüktif ve Estetik Cerrahi kliniğinde maksillafasial travma nedeniyle yatarak tedavi görmüş ya da cerrahi müdahale uygulanmış, 0-18 yaş arası 55 hasta dahil edildi. Hastalar, yaş, cinsiyet, etyoloji, yaralanma tipi (yumuşak doku, kemik yapı), fraktür tipi (single veya multiple), fraktür

yeri ve uygulanan tedavi yöntemine göre değerlendirildi. Verileri tam olmayan hastalar çalışmaya dahil edilmedi. Hastalar yaralanma nedenine göre 5 grupta incelendi: 1) Motorlu taşıt kazaları; 2) Bisiklet; 3) Düşmeler (yüksekten veya yer seviyesinden); 4) Darp; 5) Ateşli silah yaralanmaları. Hastalar fraktür yerine göre 6 grupta incelendi: 1) Mandibula (angle, parasimfizis, simfizis, ramus, corpus, alveol, subkondil, kondil); 2) Maksilla (alveol, ön duvar, lateral duvar); 3) Orbita (orbital taban, orbital tavan, Orbita medial ve lateral duvar); 4) Frontal kemik; 5) Zigomatik ark; 6) Nasal kemik. Çalışmaya dahil edilen çocuklar yaşlarına göre 3 grupta (6 yaş altı, 6-12 yaş, 13-18 yaş) incelendi.
Tüm hastaların fraktür yerlerini tespiti ve tanısı için 3 boyutlu maksillafasial bilgisayarlı tomografileri incelendi. Nondeplase ve minimal deplase kırıklar kapalı redüksiyon, maske uygulamaları ve sıvı yumuşak gıda ile beslenme uygulanırken, deplase kırıklarda açık redüksiyon ve rigit internal fiksasyon uygulandı. Hasta takip süreleri ortalama 11.2 ay (9 ay-2 yıl) idi.

Bulgular: Çalışmaya, 0-18 yaş arasında 55 hasta dahil edilmiş olup, hastaların yaş ortalaması 11.6±3.2 idi. Hastaların 37'si erkek (%67.2), 18'i kadın (%32.7) idi. Yaş gruplarına göre değerlendirildiğinde en fazla hastanın 13-18 yaş grubunda (23 hasta, %41.8), en az hastanında 13 hasta (%23.6) ile 6 yaş altı hastalarda olduğu gözlendi. Yaralanma sebeplerine göre incelendiğinde, en sık sebep 25 hasta (%45.4) ile motorlu taşıt kazaları (MVA) olup, sırasıyla 11 hasta yüksekten düşme, 9 hasta darp, 7 hasta bisiklet ve 3 hastanın ateşli silah ile yaralandığı tespit edildi. Yüksekten düşmeye bağlı yaralanmalar en sık 6 yaş altı hasta grubunda görülmekte idi.
Hastalar yaralanma tipine göre değerlendirildiğinde, 6 hastada (%10.9) sadece yumuşak doku yaralanması olduğu, 49 hastanın (%89.1) tek veya multipl fraktürleri olduğu tespit edildi. Fraktürlerin yerine göre değerlendirildiğinde en sık mandibula fraktürü olduğu tespit edildi. Hastaların 33 tanesinde (%60) mandibula fraktürü varken, bunların 26'sının izole mandibula fraktürü olduğu gözlendi. Mandibula da en sık fraktür alanı parasimfizis bölgesinde tespit edildi (Grafik 2). Mandibula fraktürlerinde birden fazla anatomik bölgede kırığı olan hasta sayısı 19 iken tek bir anatomik bölgede kırığı olan hasta sayısı 14 idi. İkinci en sık fraktür maksillada (14 hasta, %25.4) gözlenirken, en sık maksilla fraktürü de alveoler kemik ve maksilla ön duvarda izlendi. Orbita Duvar fraktürü 4 hasta (%7.2), zigoma fraktürü 4 hasta (%7.2), nasal kemik fraktürü 2 hasta (%3.6) ve frontal kemik fraktürü 2 hastada (%3.6) gözlenirken, bunların büyük çoğunluğu multiple fraktür olarak tespit edildi.
Tedavi yöntemlerine göre hastalar değerlendirildiğinde, kemik fraktürü olmadan yumuşak doku hasarı olan 6 hasta sütürasyon veya pansumanlarla takip edildi. Mandibula fraktürü olan toplam 33 hastadan sadece 28 hasta operasyona alınarak Açık redüksiyon ve internal fiksasyon (ARİF) uygulandı. Mandibula kondil ve subkondil fraktürü olan 5 hastanın 2'sine intermaksiller fiksasyon (IMF) işlemi uygulanırken, 3 hasta maske ve beslenme önerileri ile takip edildi. Orbita taban fraktürü olan 2 hastaya ARİF ve orbita tabanına titanyum mesh plak uygulanırken orbita lateral ve medial duvar fraktürü olan 2 hastaya fraktür hatları nondeplase olduğu için operasyon uygulanmadı. Izole zigoma kırığı olan 1 hastaya kapalı redüksiyon uygulanırken, zigomatik kemik ve maksilla kırığı olan 3 hastaya ARİF işlemi uygulandı. Maksilla ön duvar ve alveoler kemik fraktürü olan 10 hasta medikal tedavi ve önerilerle takip edildi. Hastaların %67.3'sine cerrahi tedavi uygulanırken, %32.7'si medikal tedavi ve önerilerle takip edildi. Hastaların takip süresi ortalama 11.2 ay (9 ay-2 yıl) olup, internal fiksasyo n uygulanan hastaların plak vidaları ortalama 6 ay civarında çıkartıldı. İntermaksiller fiksasyon uygulanan hastalarda tel ve ateller 3 haftada çıkartıldı ve önerilerle takip edildi. Hastaların takipleri sırasında erken dönem komplikasyon gözlenmezken, 2 hastada fasial kırıklarda gözlenebilen okluzyon anomalisi (open-bite deformite) nedeniyle ortodontik tedaviye yönlendirildi.

Tartışma: Pediatrik yüz kırıkları nadir olarak görülmekte olup, tedavi yönetimi zor olabilmektedir. Maksillafasial travmaların yönetimi, normal fonksiyonun, yapının ve görünümün sağlanması için önemlidir. İlk tedavi sonrası büyüme bozukluklarına bağlı sekonder deformiteler ortaya çıkabilmektedir. Literatürde, çocuklarda görülen yüz kırıklarının oranı, tüm yüz kırıklarının % 15'inden az olduğu bildirilmektedir. Pediatrik gruptaki düşük insidansın sebebi, kısmen, yüz kemiklerinin esnekliği, paranazal sinüslerin pnömatizasyonunun olmaması ve bebeklerde öne çıkan bukkal yağ yastığının sağladığı koruma ile açıklanabilmektedir (3).
Sonuç olarak, pediatrik maksillafasiyal travmalar ile ilgili deneyimler sınırlı olup, tedavi konusunda tam bir fikir birliği bulunmamaktadır. Pediatrik hastalarda erişkinlerdeki girişimlerden farklı olarak, pediatrik diş yapısı mutlaka göz önünde bulundurulmalı, en az invaziv girişim şekli tercih edilmeli, minimal deplase kırıklarda cerrahi girişimden çok gözlem ve takip uygulanmalıdır.

Referanslar

1. Ogunlewe MO, James O, Ladeinde AL, Adeyemo WL. Pattern of paediatric maxillofacial fractures in Lagos, Nigeria. Int J Paediatr Dent. 2006;16:358-362.
2. Eggensperger Wymann NM, Hölzle A, Zachariou Z, Iizuka T. Pediatric craniofacial trauma. J Oral Maxillofac Surg. 2008;66: 58-64.
3. Chrcanovic BR, Abreu MH, Freire-Maia B, Souza LN. Facial fractures in children and adolescents: a retrospective study of 3 years in a hospital in Belo Horizonte, Brazil. Dent Traumatol. 2010;26:262-270.

Anahtar Kelimeler: pediatrik, maksillafasiyal travma, tedavi

tablo 1

Karakteristik	Hastalar (n:55)
Cinsiyet	
kadın	18
erkek	37
Yaş ortalama (yıl)	11.6
Travma mekanizması	
motorlu taşıt kazaları	25
düşme	11
bisiklet	7
darp	9
ateşli silah	3
Yaralanma Tipi	
yumuşak doku	6
kemik	49
Fraktür tipi	
mandibula	33
maksilla	14
zigoma	4
orbita	4
nazal	2
Tedavi	
gözlem	22
açık redüksiyon+plak-vida ile tespit	28
maksilla mandibuler fiksasyon	3
maksilla mandibuler fiksasyon+açık redüksiyon+plak-vida ile tespi	2

hastaların karakteristik özellikleri

P-166
Orbita Taban Fraktürü ve Onarımı Sonrası Kalıcı Körlük; Olgu Sunumu

Çağla Çiçek, Emre Güvercin, Gaye Taylan Filinte, Murat Yaman, Ece Kalafatlar
Sağlık Bilimleri Üniversitesi İstanbul Dr. Lütfi Kırdar Eğitim ve Araştırma Hastanesi Plastik, Rekonstrüktif ve Estetik Cerrahi Kliniği, İstanbul

Giriş: Orbitak kırıkları sonrasında görülebilecek körlük nadir olmakla beraber ne yazık ki hala korkutucu bir komplikasyon olarak klinisyenlerin pratiğinde görülmektedir. Görme kaybının etyolojisine bakıldığında sıklıkla intraorbital basıncın artışı gözlenmiş olsa da farklı etyolojık sebeplere bağlı da kalıcı görme kaybı gözlenebilir (1). Literatürde orbital kırıkların onarımı sonrasında da nadiren kalıcı ya da geçici körlük olgularının olduğu bildirilmektedir. Çalışmamızda da orbita taban fraktürü sonrası ve taban rekonstrüksiyonunun ardından kalıcı körlük gelişen iki hastamızın tanı ve tedavisine yönelik yönetemin değerlendirilmesi amaçlanmıştır.

Olgu sunumu-1: 62 yaşında erkek hasta acil servisimize darp sonucu sonucu sağ gözde şişlik ve ağrı şikayeti ile başvurdu. Çekilen maksillofasyal tomografide sağ orbita tabanında ekstraorbital kasların tuzaklanmasına sebep olmayan sağ orbita tabanında ve sağ infraorbital rimde deplase fraktür hattı gözlendi (Figür 1ve Figür 2). Tarafımızca yapılan maksillofasyal muayenede ilgili gözde kabaca görme muayenesinin normal olduğu, infraorbital rimde step bulgusu olduğu tespit edildi. Göz hareketleri her yöne serbest olan hastada diplopi tespit edilmedi. 'Blow-out' kırığı ön tanısı ile ameliyat edilen hastada orbita tabanına yönelik 'mesh' plak ve infraorbital rim kırığına yönelik mikro plak vida uygulamasının ardından; peroperatif 'forced duction' testi her yöne serbest idi. Ameliyat sonrası dönemde ek problemi olmayan hasta önerilerle taburcu edildi. Ameliyat sonrası hasta 5. günde görmede azalma, göz hareketleri sırasında ağrı, dışa ve aşağı bakmada bakış kısıtlılığı şikayeti ile tarafımıza tekrar başvurdu (Figür 3). Göz ve nöroloji kliniğince acil değerlendirilmesinin ardından uygulanmış olan tüm enstrümanlar çıkarıldı. Çekilen MR'da optik sinirde nöropati tespit edilmesi dolayısı ile yüksek doz steroid tedavisine başlanmasına rağmen hastanın görme kaybı ilerledi ve geri döndürülemedi.

Olgu sunumu-2: 54 yaşında erkek hasta gözüne araba kapısı çarpması sonucu acil servise gözde şişlik, morluk ve görmede azalma şikayeti ile başvurdu. Çekilen tomografide sağ orbita tabanında ve infraorbital rimde parçalı ve deplase fraktür hattı gözlendi. Orbita taban kırığının posterior yerleşimli olduğu ve optik sinire kırık fragmanının yakın temasta olduğu gözlendi. Göz hastalıkları konsültasyonu istenen hastamızda optik sinirde hasar ve globun perfore olması dolayısı ile görme kaybının kalıcı olduğuna karar verildi. Hastaya sağ infraorbital rimdeki step bulgusuna yönelik operasyon hakkında bilgi verildi ancak hastanın operasyon istememesi nedeniyle orbita tabanına ve rime yönelik rekonstrüktif girişim düşünülmedi.

Tartışma: Orbita taban fraktürü onarımı sonrası görme kaybı literatürde %0,24 ile %8,3 arasında gözlendiği belirtilmiştir (2.) Ameliyat sonrası gözlenen görme kaybında en sık sebep ani olarak yükselen intraorbital basınç yüksekliğidir. Artan basıncın sonucu olarak ortaya çıkan orbital kompartman sendromu tedavi edilmediği takdirde geri dönüşümsüz görme kaybına sebep olabilir. Yine orbita kırıklarının tedavisinden önce ya da sonra görülebilecek görme kayıplarında başka etyolojık sebepler sayılabilir. Bunlar; retrobulber hemoraji, iskemik optik nöropati, orbital amfizem, retinal arter oklüzyonu/spazmı, kırık fragmanların direk olarak optik sinire zarar vermesi, kullanılan implantların migrasyonu, globun direk hasarı ve intraoperatif görülen sistemik hipotansiyondur (2.). İlk olgumuzda optik sinirin travma sonrası geç dönemde gözlenenen nöropatisinin tedavisine yönelik yüksek doz steroid başlanmış olmasına rağmen klinik olarak ne yazık ki cevap alınamamıştır. Literatürde de ani başlayan bu tip görme kayıplarında tek başına takip bir tedavi seçeneği olmayıp mutlaka uygun doz steroid başlanmasının ardından uygun hastalarda transethmoidal yaklaşımla optik sinirin dekompresyonu da önerilmektedir (1.) İkinci olgumuzda optik sinir hasarına globun perforasyonunun eşlik etmesi nedeniyle Her ne kadar orbita kırıklarında görme kaybı nadir bir durum olarak görülse de klinisyen her türlü şüphede uygun zamanda müdahale etmelidir. Görme kaybına ağrının her zaman eşlik etmeyebileceği unutulmamalıdır (3). Bu amaçla hastanın tarafımıza orbita kırığı ile başvurması durumunda ve yine aynı şekilde postoperatif dönemde mutlaka tarafımızca kabaca ve gerekli görülürse göz hekimince ayrıntılı görme muayenesi yapılmalıdır. Ancak erken dönemde müdahale edilse bile bazı görme kayıplarında geri dönüşüm olmayabileceği de literatürde belirtilmiştir (4). Bu sebeple orbita kırıklarını sadece kırığın stabilizasyonu olarak değerlendirmeyip ameliyat öncesi ve sonrası görme yetisinin zamanında ve iyi değerlendirilmesi; nadir ama korkutucu bir komplikasyon olan körlüğün yönetiminde önemli olduğu kanaitindeyiz.

Anahtar Kelimeler: Blow-out Kırığı, Körlük, Orbita Taban Rekonstrüksiyonu

Figür 3

P-167
Mandibular Kistlere Yaklaşım

Cenk Demirdöver, Selin Güler, Hüseyin Emre Ulukaya, Alper Geyik, Haluk Vayvada, Mustafa Yılmaz
Dokuz Eylül Üniversitesi Tıp Fakültesi, Plastik, Rekonstrüktif ve Estetik Cerrahi, İzmir

Giriş: Mandibuler kistler odontojenik, non-odontojenik ve pseudokistler olarak üç grupta incelenebilir. Mandibula diğer iskeletle kıyaslandığında kistlerin sık olarak izlendiği bir bölgedir. Bu durum ise içerdiği odontojenikepitelden kaynaklanmaktadır. Bu çalışmanın amacı, mandibulada kist saptanan ve cerrahi işlem gerçekleştirilen hastalara yaklaşımı, patoloji sonuçlarını literatür eşliğinde incelemek ve deneyimlerimizi aktarmaktır.

Gereç ve Yöntem: Bu çalışmamızda 2005-2018 yılları arasından kliniğimize başvuran ve opere edilen mandibuler kist vakaları retrospektif olarak kliniğimize ait veri tabanından taranarak, vakaların epidemiyolojik özelliklerinin, kist yerleşimi ve patolojilerin, uygulanan cerrahi işlemlerin ve komplikasyonların literatürle karşılaştırılması amaçlanmıştır.

Bulgular: Kliniğimize ait 35 olguluk serinin 19'u kadın, 16'sı erkek, yaş ortalaması 37,1'dir. Kistlerin yerleşim gösterdikleri bölgeler değerlendirildiğinde en sık etkilenen bölgenin %20 ile sağ korpus olduğu izlendi. Bu lokalizasyonu %18 ile sol korpus ve sağ angulus takip etmekte; ardından sırasıyla sol angulus (%14), sol ramus (%12), sağ ramus(%10) ve simfizis (%8) izlenmektedir. Sağ mandibula yarısında (%48), sola göre (%44) daha çok etkilenmiştir. Eksizyon sonucunda elde edilen patolojilerin 12 tanesi dentijiröz kist (%34,2), üç tanesi odontojenikkeratokist (%8,5), iki tanesi radiküler kist(%5,7), ikitanesi anevrizmal kemik kisti, iki tanesi aktinomiçes enfeksiyonudur. Geri kalan hastalarda birer tane, venözmalformasyon(%2,8), alloplastik materyal, odontojenik inflamatuvar kist, epitelyal kist, miksoma, ameloblastom, parakeratotik odontojenik kist, ameloblastik fibroma, dev hücreli granülom ve non-kalsifiye odontojenik tümör olarak raporlanmıştır. İncelenen preparatların 4 tanesi ise tanısal olmayan non-spesifik sonuçlar içermektedir(%11,4). Mandibuler kistlere yönelik kliniğimizde en sık uygulanmakta olan yöntem küretaj olup, 35 hastanın 26 tanesinde bu tedavi yöntemi uygulanmıştır(%74,2). Küretaj yapılan hastaların 6 tanesine küretajla birlikte kistle ilişkili dişlerin ekstraksiyonu uygulanmıştır. Dört hastaya mandibulanın monokortikal eksizyonu ardından plakla onarım uygulanmıştır(%11,4). Üç hastaya segmental mandibulektomi ardından rekonstrüksiyon plağı ile onarım(%8,5), iki hastayasegmental mandibulektomi ardından free fibula flep ile onarım uygulanmıştır(%5,7). Hastaların 8 tanesine nüks nedenli yeniden tedavi uygulanmıştır(%22,8).

Sonuç: Mandibuler kistler çok sayıda farklı şekillerde oluşabilmektedir. Nüks sıklığı tedavi yöntemlerinin dikkatle seçilmesini gerektirmektedir. Mandibulayı destrükte etme potansiyeli olan bu kistlerin, hastaya getirdiği sekonder rekonstrüksiyon ihtiyacına bağlı morbiditeler azımsanmayacak ölçüdedir.

Anahtar Kelimeler: Kist, küretaj, mandibula

P-168
Hava Yastığı Açılmasına Bağlı Gelişen Bilateral İzole Blow-Out Kırığı Vakası

Burak Özkan, Kadri Akıncı, Abbas Albayati, Ahmet Çağrı Uysal, Nilgün Markal Ertaş
Başkent Üniversitesi Plastik Rekonstrüktif ve Estetik Cerrahi Anabilim Dalı, Ankara

Giriş: Orta yüz kırıklarından etkilenen orbita, sıklıkla kompleks zigomatikomaksiler kırıklarla beraber görülür. İzole orbita taban kırığı, orbita kırıklarının %22-47 sini oluşturur. Blow-out kırıkları orbita veya rime direkt travma ile ilişkilidir. Biz hava yastığı açılmasına bağlı izole bilateral blow-out fraktürünü sunuyoruz.

Vaka Sunumu: 41 yaşında erkek hasta, araç içi trafik kazası sonrası acil servise başvuruyor. Perioküler travma ve göz çevresinde morluk, ödem şikayetleri nedeniyle tarafımıza konsülte edilen hastanın öyküsünden yolcu koltuğunda emniyet kemeri takmadan, seyahat ederken, otomobilin bariyere çarpması sonrasında açılan hava yastığına yüzünü çarptığı öğrenildi. Bilinç açık, oryante-koopere olana hastanın fizik muayenesinde sağ periorbital bölgede ödem ve sol gözde hifema, alt kapak medialde ekimoz, enoftalmus ve sol infraorbital bölgede hipoestezi mevcuttu. Hastanın göz hareketleri ve görmesi normaldi ve diplopisi yoktu. Çekilen maksilofasyal bilgisayarlı tomografide sol orbita tabanında daha büyük olmak üzere izole bilateral perioküler yapıların maksiler sinüse doğru herniye olduğu blow-out kırığı gözlendi (Şekil 1). Hasta antiödem ve antiinflamatuar tedavi başlandı ve 3 gün sonrasında operasyona alındı. Subsiliyer insizyonla girilerek orbital rimden subperiosteal plana düşüldü ve diseksiyonla kırık hatlarına ulaşıldı, herniye perioküler dokular kurtarıldı, endoskopik yardımla sağ orbita tabanı 2x1cmlik ve sol orbita tabanı 3x1cm'lik medpor ile orbita tabanı rekonstrükte edildi (Şekil 2). Forced duction testi ile oküler motilite normal olarak değerledirilmesini takiben operasyona son verildi. Alt kapak frost dikişleri ile asıldı. Postoperatif dönemde komplikasyon yaşanmadı. Hastanın enoftalmusu düzeldi, ekstraoküler motilitesinde sorun görülmedi.

Tartışma ve Sonuç: Hava yastıkları emniyet kemerinden sonra şoför ve yolcuları koruyan pasif koruyucu ürünler olarak geliştirilmiş olup kaza sırasında ciddi yaralanma riskini azaltmak amaçlı üretilmişlerdir. Hava yastığı açılması literatürde maksillofasiyal kırıklar bildirilmiştir. Blow-out kırıklarının da bildirildiği bu serilerde izole bilateral blow-out kırığı bulunmaması açısından vakamız önem arz etmektedir. Kafa kafaya çarpışmaya bağlı otomobil kazalarında tasarlanma amacına uygun kullanıldığı takdirde, fatal ve ciddi seyirli kazalarda %20 azalma sağlamaktadır. Fakat hava yastığı her zaman masum değildir ve bu da güvenilirlikleri hakkında endişe yaratmaktadır. Hava yastığı açılma anında yakın pozisyone olan şoför/yolcu orbital blow-out fraktürü yönünden yüksek risk altındadırlar. Hava yastıklarının künt travma etiyolojisinde bulunabileceği ve hava yastığı açılması sonrası yüzünü çarpan hastalarda maksillofasiyal kırık görülebileceği unutulmamalıdır. Hava yastığı teknolojisindeki inovasyonlar fasiyal yaralanma miktarını azaltacağını düşünüyoruz.

Anahtar Kelimeler: blow-out kırığı, hava yastığı, araç içi trafik kazası, izole bilateral blow-out

Şekil 1-2

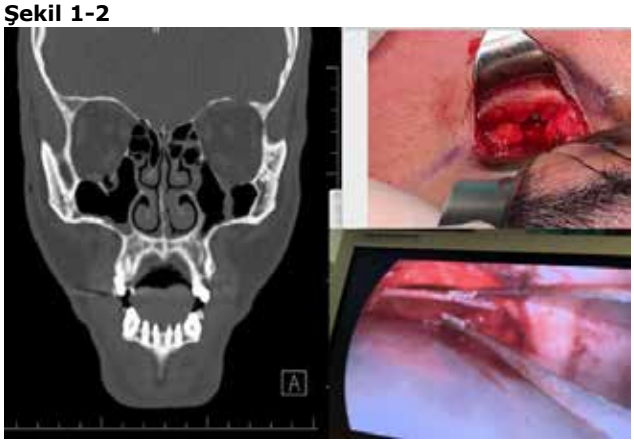

Koronal kesitte hava yastığı açılması sonrası gelişen bilateral izole blow-out kırığının görülmesi ve intraoperatif endoskobi yardımlı medpor implantın yerleştirilmesi

P-169
Dev Malherbe Tümörü: Nadir Bir Olgu

Bilsev İnce, Arda Soylu, Majid İsmayılzade, Zikrullah Baycar, Mehmet Dadacı
Necmetin Erbakan Üniversitesi Tıp Fakültesi, Plastik Cerrahi Ana Bilim Dalı, Konya

Giriş: Pilomatriksoma veya Malherbe tümörü deri veya derialtı dokulardan gelişen ve yavaş büyüme gösteren benign bir yumuşak doku tümörüdür (1). Genellikle tek, subkutan veya intradermal nodül şeklinde asemptomatik seyretmektedir (2). Çoğunlukla üst ekstremitelerde, baş-boyun bölgesinde ve özellikle de preauriküler bölgede yerleşim göstermektedir. Kadınlarda erkeklere göre daha fazla oranda görülmekle birlikte daha çok hayatın ilk iki dekadında ortaya çıkma eğilimindedir. Travma ve enfeksiyonun neden olabileceği belirtilmekle beraber etiyolojisi tam olarak bilinmemektedir ve kıl foliküllerinin siklusundaki bir duraksama sonucu pilomatriksomaların gelişebileceği bildirilmektedir (3). Literatürde, malign pilomatriks karsinoma olarak adlandırılan, malign transformasyon gösteren ve akciğer, kemik, beyin, deri gibi organlara metastaz yapan pilomatriksomalar da bildirilmiştir (4). Tümör çıkarıldıktan sonra ise rekürrensi nadir olarak görülmektedir. Bu olgu sunumunda sağ preauriküler bölgede tekrarlayan dev kitle şikayeti ile gelen 40 yaşında erkek hastanın kliniği ve uygulanan tedavinin sunulması amaçlanmaktadır.

Olgu: Sağ preauriküler bölgede daha önceki patoloji sonucu malherbe tümörü ile uyumlu nüks kitlesi olan 40 yaşında erkek hasta tarafımıza başvurdu. Hastanın fizik muayenesinde sağ preauriküler bölgede yaklaşık 7x6 cm boyutlarında ciltten kabarık, nodüler, tabana fikse lezyonu mevcuttu. Daha önceki patoloji sonucunun malherbe tümörü ile uyumlu olması, hastanın yaşı, cinsiyeti ve kitlenin boyutları göz önünde bulundurularak hastaya geniş sınırlarla eksizyon cerrahisi planlandı. Genel anestezi altında operasyona alınan hastanın kitlesi uygun cerrahi sınır koyularak temporal kastan sıyrıldı ve total olarak eksize edildi. Daha sonra frontal ve preauriküler bölgeden planlanan 2 adet fasiyokütan flep eleve edilerek oluşan defekt alan kapatıldı. Hastanın patoloji sonucu tümörde mitotik figür ve hücresel atipinin belirgin olduğu yönünde raporlandı. Takiplerinde herhangi bir komplikasyon ve nüks görülmeyen hasta onkoloji kliniğinin görüşlerinin alınması için onkolojiye yönlendirildi.

Tartışma: Pilomatriksomalar, genellikle yavaş büyüyen, sert, ağrısız ve üzeri normal cilt dokusu ile örtülü subkutanöz veya dermal kitle şeklinde karşılaşılan benign lezyonlardır. Kistik veya solid olmalarının yanı sıra genellikle mobildirler. Bizim olgumuzda ise kitleyi kaplayan cilt telenjiektatik ve ülsere olmakla birlikte kitlenin tabana fikse olduğu görüldü. Pilomatriksomaların ayırıcı tanısında; parotis tümörleri, sebase kistler, kondroma, dev hücreli fibrohistiositik tümör, yabancı cisim reaksiyonları, atipik fibroksantoma, ossifiye hematom, metastatik kalsifikasyon, dermoid kist, metaplastik kemik formasyonu ve osteoma kutis göz önünde bulundurulmalıdır. Özellikle parotis bölgesi gibi önemli anatomik yapıların yer aldığı preauriküler bölgede görülen lezyonlarda USG, BT ve manyetik rezonans görüntüleme faydalı olacaktır. Bu tümörlerin kesin tanısı için histopatolojik inceleme şarttır. Bu incelemede bazofilik ve gölge hücreleri ve parankimal tümör hücrelerinde ve/veya konnektif dokularda kalsiyum birikimi araştırılmalıdır. Bazoloid hücrelerde, hücresel pleomorfizm, yüksek mitotik aktivite, lokal invazyon veya vasküler invazyon mevcutsa bu pilomatriksomanın malign transformasyon gösterdiğini işaret etmektedir(5). Bizim olgumuzda da fokal odaklarda invazyon görülmüş olup; mitotik aktivite ve hücresel atipi mevcuttu. Pilomatriks karsinomalar ise erkeklerde daha sıktır, ortalama 45 yaşlarında görülmekte olup, rekürrens oranı yüksektir(6).

Sonuç: Malherbe tümörünün tedavisi total eksizyondur. Tümör total olarak çıkarıldığı zaman genellikle rekürrens gözlenmez. Vakamızda olduğu gibi ileri yaş erkek cinsiyette nüks malherbe tümörünün malign transformasyon açısından atlanmaması için histopatolojik ve klinik özelliklerinin dikkatli değerlendirilmesi gereklidir.

Kaynaklar:

1- Brandner MD, Bunkis J. Pilomatrixoma presenting as a parotid mass. Plast Reconstr Surg; 78:518-21; 1986
2- Aslan G, Erdoğan B, Aköz T, Görgü M, Seçkin S, Terzioğlu A. Multiple occurrence of pilomatrixoma. Plast Reconstr Surg 98: 510-3;1996
3- Kumar S. Rapidly growing pilomatrixoma on eyebrow. Indian J Ophthalmol 2008; 56(1):83-84.
4- Moehlenbeck FW. Pilomatrixoma (calcifying epithelioma). A statistical study. Arch Dermatol,108: 532-4;1973.
5- Ünlü Y, Karabağlı P, Kılıç H, Uğurluoğlu C. Pilomatriks karsinoma. Selçuk Tıp Dergisi,23:35-37;2007
6- Mikhaeel NG,Spittle MF Malignant pilomatrixoma with multiple local recurrences and distant metastases: a case report and review of the literature Clin Oncol (R Coll Radiol).2001;13(5):386-9.

Anahtar Kelimeler: Dev, Malherbe, Malign, Rekürrens

Yüzde Dev Malherbe Tümörü

P-170
Nasal Bölgede Dermoid Kist: Olgu Sunumu

Can İlker Demir, Emrah Kağan Yaşar, Halil Işık, Buket Dursun Çoban, Murat Şahin Alagöz
Kocaeli Üniversitesi Tıp Fakültesi, Plastik Rekonstrüktif ve Estetik Cerrahi AD, Kocaeli

Giriş: Konjenital orta hat lezyonları nadirdir ve yaklaşık 30000 doğumda 1 olarak ortaya çıkmaktadır. Ayırıcı tanıda ensefalosel, gliomlar, hemanjiyom ve nazofrontal dermoid kist bulunur. Nazal dermoid kistler ilk olarak 1817 yılında Cruvelier tarafından tanımlanmıştır. Nazal dermoidler genellikle nazal kemik dorsumunda veya upper lateral kartilaj üstünde ağrısız kitle olarak veya birkaç adet kıl içeren lezyon olarak kendilerini gösterirler. Bu anomalinin oluşma mekanizma gebeliğin 8.haftasında ön kafa tabanının oluşması sırasında nöroektodermal ve ektodermal dokunun birbirlerinden yeterli ayrılamaması olarak düşünülmektedir.

Histolojik olarak dermoid kistler normal cildin özelliklerini taşırlar. Kistin içi düzgün sıralı yassı epitel hücrelerle döşelidir ve kıl follikülleri, ter bezleri içerirler. Bu kistler benigndirler ancak tekrarlayan enfeksiyonlar osteomyelit, menenjiit, beyin apsesi gibi durumlara sebep olabilir. Tedavide kullanılan yöntem kistin cerrahi olarak çıkarılmasıdır. Operasyon öncesi planlamada kistin uzanımını en iyi şekilde ortaya koymak ve cerrahi planı ona göre yapmak gerekmektedir. Bunun için en optimal

görüntüleme yöntemi olarak CT ve MRI öne çıkmaktadır. Orta hat vertikal insizyon, açık rinoplasti yaklaşımı, koronal insizyon, Lynch insizyonu gibi bir çok cerrahi insizyon kist eksizyonunda kullanılabilir.

Olgu: 14 aylık hasta burun radiksindeki lezyon nedeniyle başvurmuştur. 6 aylıkken burun radiksinde şişlik ve ülserasyon oluşmuş ve lezyondan ara ara akıntı olmaya başlamış. Dış merkezde çekilen USG'de sol nasolakrimal kanalla lineer bağlantısı olduğu düşünülen 12x4 mm'lik hipoekoik lezyon rapolanmıştır. Yine dış merkezde çekilen MR'da burun üstündeki lezyonun beyin ile bağlantısı olmadığı raporlanmıştır. Hastanın yapılan fizik muayenesinde burun radiksi sol lateralinde ülsere lezyon, burun dorsum orta kısımda birkaç adet kıl içeren lezyon, sol ve sağ preauriküler bölgede skin taglar ve sol gözde limbal dermoidi bulunmaktadır. Ek olarak da hastada sekundum ASD varlığı öğrenildi. Perioperatif göz hastalıkları tarafından punktum dilatatör yardımıyla lakrimal duktus korunarak kist sınırlarından eliptik eksizyon yapıldı. İnsizyon dorsuma doğru uzatıldı. Kistin nasal kemik içerisine uzandığı burun dorsumundaki kıllı alan ile devam ettiği, frontal sinüs içerisine uzandığı saptandı. Peroperatif beyin cerrahisine danışılarak kistin pedikülünün göründüğü yerden alınması uygun görüldü ve kitle nazal kemik altından sıyrılarak uzantısı ile birlikte total rezeke edildi. Burun radiksindeki lezyonun patoloji sonucu epidermal kist fragmanları olarak raporlandı. Hastada bulunan skin taglar, limbal dermoid ve sekundum asd gibi diğer konjenital malformasyonlar nedeniyle hasta pediatri bölümüne yönlendirildi genetik tarama planıyla takibe alındı.

Sonuç: Dermoid kistler konjenital malformasyondur ve inflame olana kadar farkedilmeyebilirler. Nadiren ailesel olabilir ve nadiren diğer malformasyonlar ile ilişkilendirilebilirler. Bu hastalar cerrahi olarak tedavi edilmeden önce görüntüleme yöntemleri ile kistin yerleşimi tam olarak ortaya konmalı ve kistin uzanımına uygun olarak tüm kisti eksize edebilecek aynı zamanda kozmetik olarak en uygun cerrahi yaklaşım tercih edilmelidir

Anahtar Kelimeler: Dermoid kist, Nasal, Kıllı lezyon

Şekil

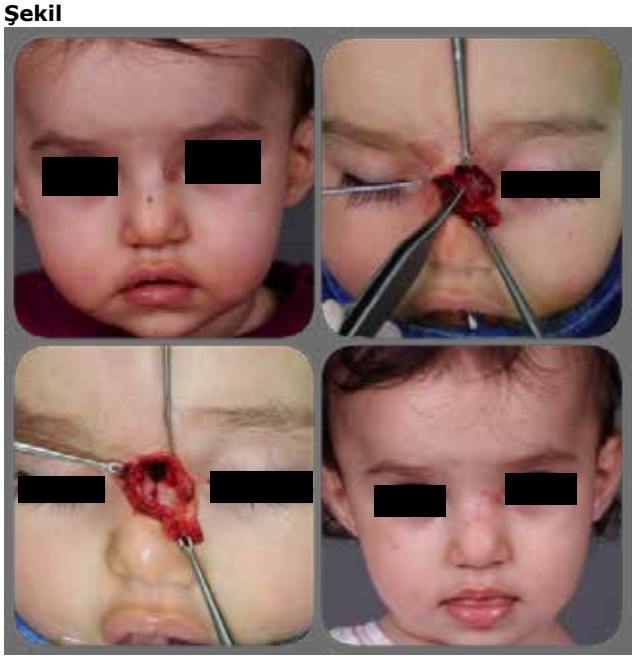

Nazal bölge dermoid kistin ameliyat öncesi, ameliyat esnasında diseksiyon sonrası, ameliyat esnasında rezeksiyon sonrası ve ameliyattan 3 ay sonrası görüntüleri

P-171
Orbita Taban Kırıklarında Transnazal Endoskopik Yaklaşım

Tolga Aksan, Orkun Uzuneyüpoğlu,
Arzu Türkseven Topaçoğlu, Mustafa Tezcan
İstanbul Medeniyet Üniversitesi Tıp Fakültesi, Plastik Rekonstrüktif ve Estetik Cerrahi Ana Bilim Dalı, İstanbul

Orbita taban kırıkları, maksillofasyal fraktürler arasında önemli bir yer arz etmektedir. Kozmetik rahatsızlığa sebep olması ile beraber fonksiyonel açıdan da kısıtlılıklar yaratmaktadır. Bu sebeple, bu olgulara belirli bir zaman dilimi içerisinde müdahale edilmeli ve kalıcı hasarların önüne geçilmesi gerekmektedir. "Blow – out" fraktürü olarak da nitelendirilen, "büyük orbita içerisinde küçük volüm"e sebep olan bu kırıklarda diplopi, enoftalmus ve kemik defekti gibi bulgular saptanması halinde cerrahi yaklaşım tercih edilmektedir. Cerrahisinde transkonjunktival, subtarsal ve subsiliyer insizyonlar sıklıkla kullanılmaktadır.

Olgumuzda, travma sonrası orbita taban kırığı saptanan ve diplopi bulgusu olan hastamıza transnazal yaklaşım ile endoskopik cerrahi uygulandı. Operasyon süresi, postoperatif hasta memnuniyeti ve yaşam kalitesi değerlendirildi. Bulgular incelendiğinde, transnazal yaklaşımın diğer tedavi seçeneklerine göre üstünlükleri saptandı. Bugüne kadar olan literatürl incelendiğinde, yurtdışı odaklı çalışmalarda benzer tedavi yaklaşımının uygulandığı; fakat ülkemizde detaylı bir çalışma olmadığı görüldü. Maksillofasyal fraktürlerin önemli bir kısmını oluşturan ve acil cerrahi endikasyonları olan bu olgularda uyguladığımız tedavi yöntemi ve yaklaşımın, benzeri diğer vakalarda da uygulandığı takdirde, standart yaklaşımlar arasında yer bulacağını düşünmekteyiz.

Anahtar Kelimeler: orbita taban kırıkları, transnazal yaklaşım, endoskopik cerrahi

Sağ Orbita Taban Fraktürü

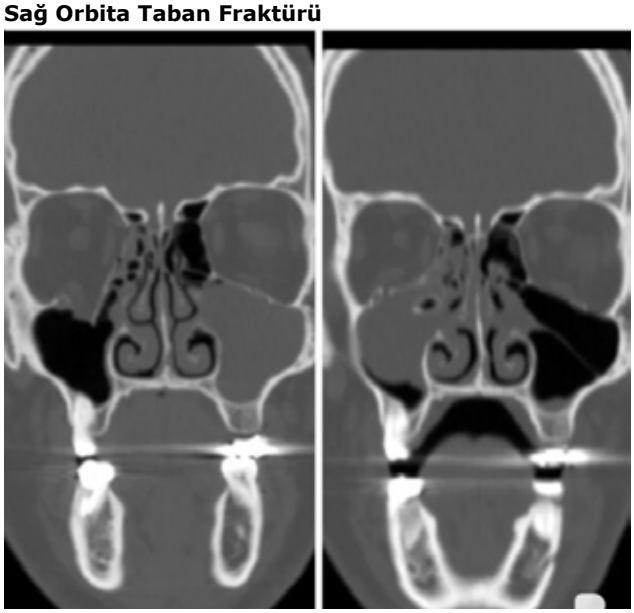

P-173
Estetik ve Rekonstrüktif Meme Cerrahilerinde İdeal Nipple Pozisyonunun Belirlenmesi: "7r Yöntemi"

Can İlker Demir, Emrah Kağan Yaşar, Çavgın Yıldırım, Murat Şahin Alagöz
Kocaeli Üniversitesi Tıp Fakültesi, Plastik Rekonstrüktif ve Estetik Cerrahi Ana Bilim Dalı, Kocaeli

Amaç: Meme operasyonlarında yeni nipple pozisyonu parankim ve cilt eksizyonu için referans noktasıdır. Güzel bir meme için, nipple-areola kompleksinin uygun pozisyonda olması gerekir. Mastopeksi, meme redüksiyonu, meme augmentasyonu ameliyatlarının preoperatif çizimlerinde en önemli noktayı nipple pozisyonun belirlenmesi oluşturur. Uygun olmayan pozisyondaki nipple-areola kompleksi kötü sonuçlara neden olmaktadır.
İnframammarian foldun iz düşümü, humerus orta noktasının meme üzerinde denk geldiği nokta, jugulum-nipple mesafesinin 21cm alınması en sık başvurulan yöntemlerdir. Bu çalışmada nipple pozisyonunun, memeyi kendi içinde şekillendirme prensibine dayanarak belirlediğimiz "7r Yöntemi" ni anlatmayı amaçladık.

Gereç-Yöntem: Estetik ve rekonstrüktif meme cerrahilerinde ameliyat öncesi standart olarak yaptığımız çizimler;
1- *orta hat*
2- *her iki meme meridyeni*
3- *inframammarian fold*
4- *meme üst pol sınırı*
5- *preaksiller folddur.*
Yeni nippler noktasını meme üst polünün 7 cm inferioru olarak belirlenir. Areola nipple etrafında çizilir. Lateral ve medial pili boyları 7 cm alınarak parankim-cilt eksizyonu miktarı planlanır. Eksizyonlar sonrası nipple'ın tüm meme sınırlarına mesafesinin 7 cm olduğu koni biçimli meme oluşturulur. Bu çember dışında kalan alanlara gerekirse iposuction yapılır. Teknik ismini meme yarıçapının (r) 7 cm olmasından almaktadır.

Bulgular: Ameliyat öncesi planlamasını "7r Tekniği" ile yaptığımız estetik ve rekonstrüktif meme cerrahilerinde sonuçlar hem hasta hem cerrah için yüz güldürücüydü.

Sonuç: Yeni nipple noktası meme cerrahilerinde en önemli noktalardan biridir. Bunun için kullanılan birçok yöntem vardır. Bunların birçok dezavantajı bulunur. Çok büyük ve pitotik bir memede inframammarian folda göre belirlenen nipple gereğinden fazla eksizyona neden olabilir. Kolun vücuda göre uzun olduğu hastalarda humerusa göre nipple belirlenmesi gereğinden az eksizyona neden olabilir. Jugulum-nipple mesafesinin 21 cm alınarak belirlendiği durumlarda memenin yerleşim yerine göre eksizyon miktarı değişkenlik gösterir. Memenin göğüs kafesinde yerleşim yeri her insan farklıdır. Bazı hastalarda meme oldukça inferior yerleşimli, bazı hastalarda superior yerleşimli olabilir. O nedenle klasik teknikler ideal nipple pozisyonunun belirlenmesinde yanıltıcı olabilir. Yeni pozisyonun ve ameliyat öncesi çizimlerin memenin kendi sınırları içerisinde yapılması gerektiğine inanıyoruz. Böylece memenin vücuttaki pozisyonundan bağımsız olarak simetrik ve ideal memeler elde edebiliriz. Anlattığımız teknik gerek estetik gerek rekonstrüktif meme ameliyatlarında yeni nipple pozisyonunun belirlenmesinde alternatif yöntem olarak akılda tutulmalıdır.

Anahtar Kelimeler: areola, estetik, meme, nipple, planlama

Resim-1

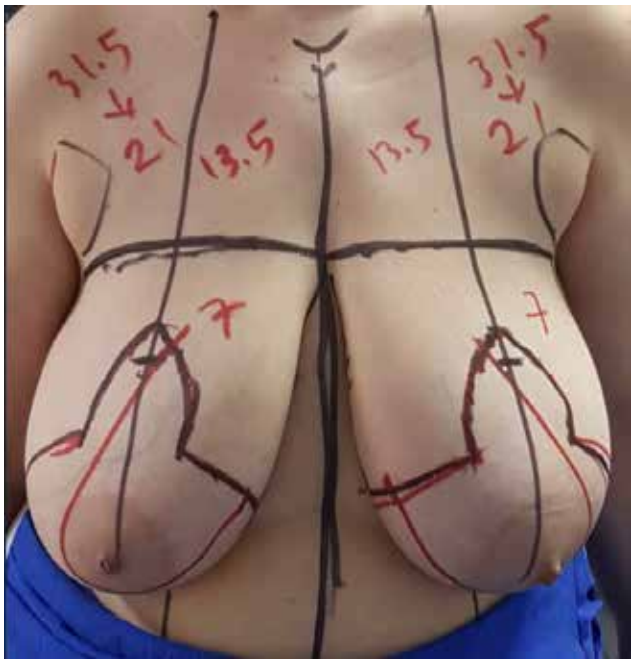

Preoperatif Çizimler

P-174
Bipediküllü Free Nipple Meme Küçültme: Free Nipple Tekniğine Yeni Bir Yaklaşım

Mehmet Gürler[1], Muhammed Beşir Öztürk[1], Yavuz Haspolat[1], Bekir Atik[2], Tolga Aksan[1]
[1]İstanbul Medeniyet Üniv. Göztepe Egitim Araştırma Hastanesi Plastik Rek. ve Estetik Cerrahi Kliniği, İstanbul
[2]Ersoy Hastanesi, İstanbul

Giriş: Meme küçültme ameliyatları plastik cerrahi pratiğinin oldukça sık yapılan ameliyatlarındandır. Günümüze kadar pek çok meme küçültme ameliyatı tanımlanmıştır. Bunlardan bir tanesi de Thorek ve arkadaşları tarafından tanımlanan free nipple tekniğidir. Belirli bir boyuttan sonra pediküllü meme küçültme yöntemlerinden ziyade meme başı beslenme problemleri ve istenilen küçültmeye ulaşılamaması nedeniyle free nipple tercih edilmesi daha uygundur. Ancak free nipple meme küçültme tekniği ile küçültülen memelerde postop dönemde projeksiyonun yetersiz olması ameliyatın en yaygın dezavantajlarındandır. Yaptığımız bu çalışmada medial ve lateralden tasarladığımız iki dermoglandüler flep ile memenin free nipple ile küçültülmesine rağmen yeterli bir projeksiyon sağlamayı amaçladık

Yöntem: Çalışmaya 10 hasta dahil edildi. Hastaların ortalama nipple jugulum mesafesi 40.1 cm olarak hesaplandı. Hastalar preoperatif usg ile değerlendirilerek memedeki glandüler içeriğin yoğun olduğu bölgeler işaretlendi. Yeni NAC belirlendikten sonra glandüler içeriğin yoğun olduğu bölgelerden lateral ve medialden iki adet dermoglandüler flep tasarlandı. Bu flepler eleve edildikten sonra sandviç şeklinde birbiri üzerine transpoze edilmek suretiyle meme projeksiyonu artırıldı. Hastalara ve 3 adet tarafsız plastik cerraha memnuniyet anketi düzenlenerek hasta ve cerrahi tatmin değerlendirildi.

Tartışma: free nipple tekniği uzun geçmişine rağmen aşırı büyük memelerin küçültülmesinde halen en çok kullanılan yöntemdir. Fakat duyu kaybı, emzirme kaybı, greft

bölgesinde hipopigmentasyon ve estetik olarak kötü sonuçlar tekniğin dezavantajlarıdır. Bunun yerine kullanılabilecek pediküllü meme küçültme tekniklerinde yeterince küçültme yapılamaması, meme başı dolaşım problemleri cerrahları bu yöntemlerden uzaklaştırmaktadır. Daha önce tanımlanmış farklı dermoglandüler flep tekniklerinde ise gland dokudan yetersiz yağ doku ağırlıklı flepler kullanıldığından yaygın olarak meme pitozu gelişmektedir. Bizim yöntemimizde ise preop usg değerlendirilmesinde gland yoğunluğu fazla bölgeler işaretlenerek flepler bu bölgelerden kaldırılmıştır. Dolayısıyle takip ettiğimiz hastalarda pitoz riskinin daha düşük olduğunu düşünmekteyiz.

Sonuç: Free nipple tekniği kullanıması planlanan hastalarda daha projektil sonuçlara ulaşmak ve pitoz riskini azaltmak için glandüler iceriği fazla olan medial ve lateralden 2 adet dermoglandüler flep tasarlanarak meme küçültme yapmak hasta tatmini açısından iyi sonuçlar verecektir.

Anahtar Kelimeler: free nipple, meme küçültme, pedikül, anket

Cerrahi teknik çizim

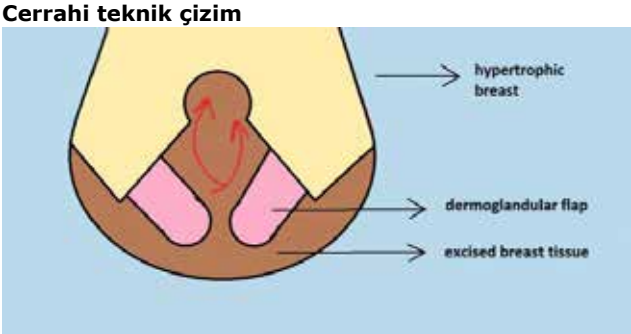

Cerrahi yöntemin şematize edilmesi

P-175
Prognostik Faktörlerin Nipple ve Cilt Koruyucu Mastektomi Sonrası Komplikasyon Gelişimine Etkisi

Hasan Basri Çağlı, Haluk Vayvada, Hüseyin Emre Ulukaya, Alper Geyik, Süleyman Çakmak, Cenk Demirdöver
Dokuz Eylül Üniversitesi Tıp Fakültesi, Plastik, Rekonstrüktif ve Estetik Cerrahi Ana Bilim Dalı, İzmir

Giriş: Mastektomi sonrası meme rekonstrüksiyonu genel olarak erken ya da geç dönemde otologfleplerle, ekspander/implant kullanılarak ya da bunların kombinasyonu ile yapılmaktadır. Son dönemde cilt ya da nipple koruyucu mastektomiye eş zamanlı kalıcı implant ile meme rekonstrüksiyonuna ilgi artmaktadır. Bununla birlikte bu operasyonlarda komplikasyonlar yüksek oranlarda görülmekte ve ikincil operasyon ihtiyacı ortaya çıkabilmektedir. Bu çalışmada hastaya ait faktörlerin nipple koruyucu mastektomi ve eş zamanlı kalıcı implant ile rekonstrüksiyonoperasyonu yapılan hastalarda görülen komplikasyonlara etkisi incelenmektedir.

Gereç ve Yöntem: Ocak 2016 ile Kasım 2018 arasında nipple koruyucu mastektomi operasyonu yapılan 43 kadın hasta, 55 meme değerlendirildi. Cerrahi tekniğin komplikasyonlara etkisini azaltmak için kliniğimizde nipple koruyucu mastektomi ve eş zamanlı kalıcı implant ile meme rekonstrüksiyonu operasyonu yapılan ve operasyonda sadece wise pattern yöntemiyle inferior bazlı dermal flep ve pektoral kas flebinin implantı örtmek için kullanıldığı hastalar incelemeye dahil edildi. Hastaya ait faktörlerden yaş, komorbid hastalıklar(hipertansiyon, diyabet, tiroid hastalıkları vb.), sigara kullanımı ve operasyon öncesi kemoterapi ile radyoterapi hikayesi kayıt altına alınarak bu faktörlerin cerrahi komplikasyonlar ile ilişkisine bakıldı.

Bulgular: Yaş ortalaması 45,7 olan 43 kadın hastadan 12'sine (%27,9) bilateral, 31'ine (%72,1) tek taraflı olmak üzere toplam 55 memeye nipple koruyucu mastektomi operasyonu yapıldı. Kırk üç hastanın 19'unda (%44,1) cerrahi komplikasyon gelişti. Yapılan incelemede bu komplikasyonların özellikle kemoterapi ve radyoterapi alanlarda daha fazla görüldüğü; yaş, komorbid hastalıklar ile sigara kullanımının ise komplikasyon oranlarına anlamlı etkisi gösterilemedi.

Sonuç: Nipple koruyucu mastektomi operasyonlarında komplikasyonlar insizyon seçimi, deri fleplerinin uzunluğu, implant seçimi gibi cerrahi yöntemin yanında hastaya ait faktörlere de bağlıdır. Özellikle hastanın radyoterapi almış olması, sigara kullanımı komplikasyon gelişmesinde risk artışı yaratmaktadır. Nipple koruyucu mastektomioperasyonlarında görülen komplikasyonlara etkisi olan diğer faktörler ekarte edildiğinde yapılacak geniş ölçekli bir araştırma ile hastaya ait faktörlere bağlı postoperatifkomplikasyon gelişiminin risk analizi yapılabilir.

Anahtar Kelimeler: Komplikasyon, mastektomi, meme rekonstrüksiyonu

P-177
Mastektomi sonrası Memede Ağrılı Kitle Nedeni: Travmatik Nöroma

Kadri Akıncı, Ahmet Çağrı Uysal, Burak Özkan, Abbas Albayati, Nilgün Markal Ertaş
Başkent Üniversitesi Plastik Rekonstrüktif ve Estetik Cerrahi Anabilim Dalı, Ankara

Giriş: Travmatik nöromalar gerçek neoplaziler olmamalarına karşın sinir dokusu ve sinir kılıfının fibröz dokusunun reaktif hiperplazisini içerirler. Sinir harabiyetini takiben proksimal uçta oluşurlar. Travmatik nöromalar uç nöroma ve spindlenöroma olmak üzere iki alt başlıkta incelenir. Uç nöromalar genellikle; cerrahi sonrasında parsiyel veya tam sinir kesisine bağlı olarak sinir ucunda yer alırlar. En sık alt ekstremitede ve bunu takiben de baş boyun bölgesinde görülür. Spindle nöromalar ise kronik irritasyona bağlı olarak periferik sinir içinde yer alır. Bu olgu sunumunda mastektomi sonrası meme ve göğüs duvarında ağrıya neden olan ve tümör nüksü açısından incelenmek üzere ağrılı kitleye neden olan travmatik nöroma vakası sunulmuştur.

Olgu: 62 yaşında kadın hasta, sol memede ağrı şikâyeti ile polikliniğe başvurdu. Fizik muayenesinde implant ile rekonstrükte edilmiş memede Baker 3 kapsül kontraktürü ve laterali aksilla ön hatta palpasyonla ağrı tespit edildi. Öyküsünde 2012 yılında sol meme kanseri evre 2b nedeniyle modifiye radikal mastektomi ve eş zamanlı alloplastik implant ile meme rekonstrüksiyonu yapıldığı öğrenildi. Hastada radyoterapi almamışken kemoterapi hikayesi vardı. Hastanın yapılan meme ultrasonografisinde sağ meme saat 10 hizasında areolaya 3 cm mesafede 14.5x6 mm boyutlarında lobüle, konturlu, izoekoik solid lezyon tanımlandı. Hastanın mevcut meme kanseri tanısı ve önceki USG incelemeleri karşılaştırıldığında yeni saptanmış lezyon BIRADS IV olarak değerlendirilmesi üzerine hastaya nüks meme kanseri, kapsüle bağlı ağrı, metastatik lenf nodu, hamartom ön tanıları düşünülerek cerrahi

eksplorasyon ve eksizyon planlandı. Kapsülektomi ve kitle eksizyon sonucunda yapılan hastanın mevut protezi çıkarılarak meme ekspander implant yerleştirildi. Kapsül ve ağrı etkeni histopatolojik incelemeye gönderildi. Kapsül materayalinden patololojik bir netice gelmezken hasta travmatik nöroma tanısı aldı

Sonuç: Mastektomiden birkaç yıl sonra başlayan ağrının etiyolojisinde kapsül kontraktürleri ve tümör nüksü en sık nedenlerdir. Fizik muayene, hasta öyküsü bu tanıların değerlendirilmesi için oldukça önemlidir. Yapılan ultrasonografi ve meme mangetik rezonans incelemesi tümör nüksünün gösterilmesi, implanta ve kapsüle dair patolojilerin tespit edilmesi için değerlidir. Kitle tespit edilen hastalarda patolojik inceleme nüksün tespiti ve tedavi açısından önemlidir. Patolojik incelemede tespit edilen travmatik nöromalar hasarlanmış sinirlerin proksimal uçlarında nadir görülen benign lezyonlardır. Travma sonrası nöroma gerçek bir tümör değildir. Sinir dokunun harabiyetine cevap olarak proksimal uçta ortaya çıkan, sinir dokusu ve çevresindeki bağ dokuların düzensiz proliferasyonuyla sonuçlanan onarıcı bir süreçtir. Travmaya maruz kalan veya cerrahi uygulanan, vücudun herhangi bir bölgesinde ortaya çıkabilir. Çoğunlukla alt ekstremite ampütasyonlarından sonra görülür, bunu baş ve boyun bölgesi takip eder. Fakat, travmatik nöromalar meme ve göğüs duvarında nadir olarak bildirilmiştir. Meme ameliyatı sonrası, ayırıcı tanısında yer alan rekürren lenf nodu ya da lokal nüksle travmatik nöromanın ayrımını yapmak oldukça zordur. Geçirilmiş meme cerrahisi öyküsü olan rekonstrükte edilmemiş veya sadece protezle rekonstrükte edilmiş vakalarda açık kalmış sinir uçlarına bağlı gelişen nöromalar, ağrılı kitle nedeni olarak akılda tutulmalıdır.

Anahtar Kelimeler: nöroma, mastektomi, ağrı

Resim 1

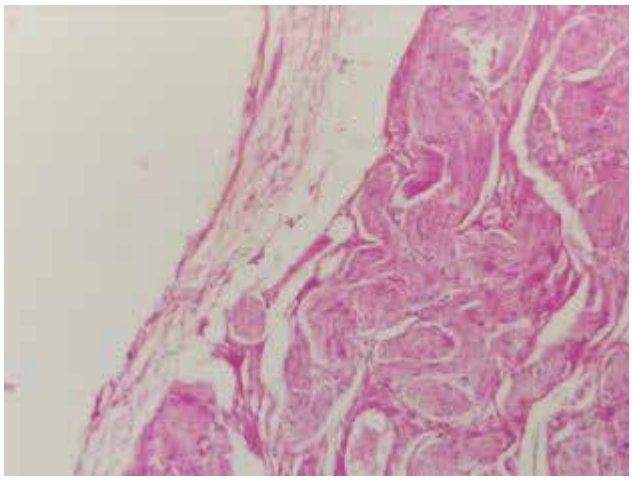

Ağrılı kitleden alınan specmende yapılan H&E boyamada yoğun fibrozis ve nöroma formasyonu görünümü

P-178
Memede Dev Fibroadenomda Rezeksiyonla Eş Zamanlı Mastopeksi: Olgu Sunumu

Emrah Kağan Yaşar, Can İlker Demir, Murat Şahin Alagöz
Kocaeli Üniversitesi Tıp Fakültesi, Plastik Rekonstrüktif ve Estetik Cerrahi AD., Kocaeli

Amaç: Fibroadenomlar 30 yaş altı kadınlarda sıklıkla görülen memenin en sık benign tümörleridirler. Ağrısız, mobil, yavaş büyüyen fibroadenomlar solid lezyonlardır ve sınırları düzgündür. Nonspesifik şikayetler nedeniyle bazen asimetriye sebep olabilecek büyük boyutlara ulaşabilirler. Benign kitleler olmaları nedeniyle kitle eksizyonuna eşlik edecek mastopeksi veya meme redüksiyonu müdahaleleri ile eş zamanlı yapılacak asimetri giderilmesi müdahalesi, tekrarlayan cerrahi müdahalelerden kaçınılması, hastane masraflarının azalması ve hasta memnuniyeti açısından mutlaka akılda tutulmalıdır.

Olgu: 20 yaşında kadın hasta meme asimetrisi ve sağ memesinde ağrısız kitle nedenli başvurduğu merkezler tarafından tetkik edildiği ve ultrosonografik görüntüleme ile lipom ön tanısıyla belirli aralıklarla takip edildiği öğrenildi. Fizik muayenesinde memede enfeksiyon bulgusu, meme başı akıntısı, memede veya meme başında çekintiler yoktu ve ayrıca hikayesinde de bu işaretlere rastlanmadı. Takipte büyümenin idame etmesi ve olası müdahale sonrası asimetri giderilmesinin gerekebileceği düşünülerek kliniğimize danışıldı. Hastaya kitle eksizyonuyla birlikte eş zamanlı olarak vertikal skarlı santral pediküllü redüksiyon mamoplasti planlandı.

Bulgular: Operasyon öncesi yapılan vertikal skarlı santral pediküllü meme küçültme tekniğine uygun işaretlemelere ışığında kitle total olarak çıkarıldı ve sağ taraf nipple areola kompleksi yeni yerine taşındı. Sol memeye müdahale edilmedi. Operasyon sonrası 1.gün dren çekildi. Erken dönemde hematom, seroma, detaşman, enfeksiyon ve geç dönemde nipple areola hipoestezisi gibi komplikasyonlar izlenmedi. Patolojik incelemede 497 gram ağırlığında ve makroskopik olarak 16x13x4,5 cm boyutlarında kesit yüzü bej renkli homojen fibroadenom raporlandı. Mikroskopik incelemede ise herhangi bir selülarite artışı, pleomorfizm, mitoz veya nekrotik bölge olmadığı belirtildi.

Sonuç: Memede fibroadenom 2. ve 3. dekatta daha sık ortaya çıkmaktadır. Fibroadenomların benign karakterli oluşları ve ağrısız olup yavaş büyümeleri geç dönemde bariz asimetrilere neden olabilir. Bu iyi huylu kitlelerin çıkarılmasıyla eş zamanlı meme dikleştirme veya küçültme ameliyatlarının yapılması geç dönemde yapılacak ikinci bir cerrahi müdahalenin önüne geçecektir.

Anahtar Kelimeler: Meme Asimetrisi, Dev Fibroadenom, Mastopeksi

Resim

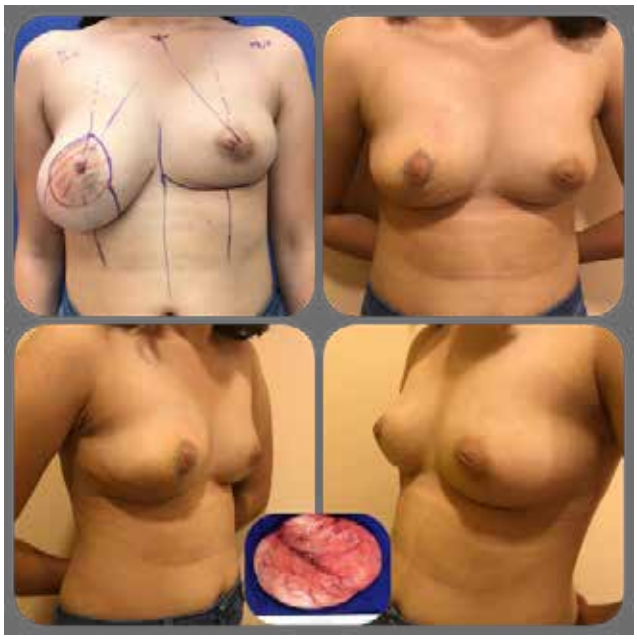

Sağ memede dev kitlenin görünümü ve hastanın ameliyat öncesi ve sonrası görünümü

P-179
Santral Pediküllü Meme Redüksiyonu Büyük Memelerde Yeterli Küçültme Sağlayabilir mi?

Zeynep Arpacık, Emre Güvercin, Gaye Filinte, Ali Cem Akpınar, Kübra Ece Kalafatlar, Cem Berkay Sınacı
İstanbul Kartal Dr. Lütfi Kırdar Eğitim ve Araştırma Hastanesi, İstanbul

Amaç: Makromasti kadınların hayatında sedece estetik değil aynı zamanda medikal sorunlar yaratan bir durumdur. Sırt boyun ve omuz ağrısı, ilerleyen dönelerde herniasyona yol açma riski nedeniyle opere edilmesi gerekmektedir. Meme redüksiyonu için birçok operasyon tekniği mevcuttur. Bu çalışmada ele aldığımız santral pediküllü redüksiyon 1981 de Hester ve arkadaşları tarafından tanımlanmıştır. Bu tekniğin ana prensibi meme hacmini projeksiyonun maksimum olacağı bölgede yeterli düzeyde korumaktır. Santral (posterior) pedikülün kan desteği güvenilirdir. Aynı zamanda innervasyon açısından da oldukça yeterlidir. Meme ucu duyusu, emzirme yeteneğine olumsuz etkisi minimal düzeydedir.

Yöntem: 2018 kasım ve 2019 haziran ayları arasında kliniğimizde santral pediküllü meme redüksiyonu operasyonu olan 11 hasta verileri incelendi. Tüm hastaların preop ölçümleri yapıldı, fotoğraflandı, operasyon sırasında eksize edilen doku ağırlıkları kaydedildi. Midklavikula nipple mesafesi ortalama 34 cm (29-37cm), nipple inframammarian fold mesafesi ortalama 18 cm (15-20 cm), çıkarılan doku bir meme için ortalama 900 gram olarak saptandı.

Bulgular: Çalışmaya dahil edilen hastaların tamamında yeteli doku çıkarılarak planlanan meme ölçülerine ulaşıldı. Postop takiplerde 9u sorunsuz iyileşirken 1 tanesinde sigara içmeye bağlı olduğunu düşündüğümüz yara iyileşmesinde gecikme saptandı, kısa süreli medikal tedaviyle cerrahiye gerek kalmadan iyileşti. Bir diğer hasta ise unilateral dog ear'a bağlı olarak tekrar opere edildi, ardından sorunsuz iyileşti. Bütün hastalara intraop hemovak dren konuldu. Yine tüm hastalarda medikal sütyen kullanıldı ve en az 1 ay kullanması önerildi. 1 sene ila 1 ay süren takiplerde projeksiyon kaybı, pitoz ve hipertrofi gözlenmedi, tekrar meme redüksiyonuna ihtiyaç duyan hasta olmadı.

Tartışma: Santral pediküllü meme redüksiyonu büyük memelerde de kullanılabilecek, nipple duyusunu ve emzirme fonksiyonunu bozmaması açısından avantajlı olduğu için genç hastalarda özellikle tercih edilebilecek bir tekniktir. Bu konuyla ilgili çok fazla çalışma olmamasına rağmen yapılan çalışmalara baktığımızda benzer sonuçlar saptanmıştır. Ayrıca projeksiyonun yeterli olması, lateral foldun belirgin olması nedeniyle estetik sonuçlar açısından superomedial pedikülden üstün olarak görülmüştür.

Anahtar Kelimeler: Meme redüksiyonu, meme rekonstrüksiyonu, santral pedikül

P-180
Spy Cihazı ile İndosiyanin Yeşili Floresans Anjiyografi Görüntüleme Sisteminin Klinik Kullanımı Deneyimlerimiz

Yalçın Leymunçiçeği, Özlenen Özkan, Ömer Özkan
Akdeniz Üniversitesi Tıp Fakültesi, Plastik, Rekonstrüktif ve Estetik Cerrahi Ana Bilim Dalı, Antalya

Giriş: 2007 yılında Plastik,Rekonstrüktif ve Estetik cerrahide kullanımı onaylanmış olan indosiyanin yeşili (ICG) floresans anjiyografi görüntüleme sistemi doku perfüzyonunu eş zamanlı gösterebilmesi açısından değerli bir yöntemdir.

Dokunun yeterli beslenmeye sahip alanlarının tespiti ve bu bölgeye göre preoperatif planlamanın yapılabilmesi, intraoperatif yol gösterici olabilmesi ve postoperatif gözlemin sağlanabilmesi nedeniyle ICG görüntüleme sistemlerinin popülerliği artmaktadır.

Çalışmamızda uygun perforatörün konumuna göre yapılan flep planlaması, flep kaldırılması sonrası dokunun perfüzyonunun değerlendirilmesi ve flep insetine yön vermesi, karaciğer nakillerinde intraoperatif değerlendirme, postoperatif anastomoz kontrolü ve organ perfüzyonu takibi açısından örnekler sunulmuştur.

Hastalar ve Yöntem: Kliniğimizde toplam 10 vakada indosiyanin yeşili ile SPY anjiyografi görüntüleme sistemi kullanılmış olup 8 hastada karaciğer transplantasyonunda, 1 hastada pektoral flep operasyonunda ve 1 hastanın bilateral clavipectoral bölgesine expander uygulaması sırasında görüntüleme yapılmıştır.
Karaciğer transplantasyonlarında alıcı ve greft hepatik arter anastomozu sonrasında organ perfüzyonunu değerlendirerek perfüze olmayan segment rezeksiyonunda intraoperatif yol gösterici olması ve dokunun postoperatif takip edilmesinde etkin roller oynamıştır.
Pektoral flep operasyonu esnasında kaldırılan flep cilt adasının perfüzyonunun eş zamanlı görüntülenebilmesi, kanlanmanın az olduğu alanların flep inseti sırasında eksize edilebilmesine olanak sağlamıştır.
Expander uygulaması vakamızda preoperatif olarak bilateral supraclaviculer arter ve toracoacromiyal arterlerin SPY cihazı ile görüntülemesi yapılarak fleplerin dominant arter ve beslediği alan göz önüne alınarak planlanması flep viabilitesini arttırmıştır. Preoperatif doppler ultrasonografi ile işaretlenmiş olan dominant perforatörlerin ICG-SPY görüntülemesinde aynı bölgelerde tespit edilmesi, yöntemin güvenilir olduğunu da desteklemektedir.

Sonuç: ICG –SPY görüntüleme sistemi, doku beslenmesinin eş zamanlı izlenebilmesi, preoperatif, intraoperatif ve postoperatif olmak üzere ameliyatın her aşamasında kullanılabilmesiyle, komplikasyon oranında azalma ve ameliyat sonuçlarında iyileşme sağlayan güvenilir, hızlı ve kolay bir yöntemdir.

Anahtar Kelimeler: anjiyografi, indosiyanin yeşili, spy

Ekspander

P-181
Skleroderma Hastasında Rekonstrüktif Seçenek

Kamil Manav, Asım Uslu
SBÜ Antalya Eğitim ve Araştırma Hastanesi, Antalya

Dudak maligniteleri baş-boyun bölgesi non-melanom cilt maligniteleri hariç tüm kanserlerin %12'sini oluşturmaktadır. Dudak maligniteleri içerisinde alt dudakta görülme riski %88-98 olup bunların %95'i SCC (skuamoz hücreli karsinom) olarak görülmektedir. Etiyolojik faktörler arasında güneşe maruziyet, alkol ve sigara kullanımı, kötü ağız hijyeni gösterilebilmektedir.

Kesin tanı histopatolojik inceleme ile konulur. Skleroderma; deri ve iç organların yaygın fibrozu ile karakterize kronik inflamatuar bir hastalıktır. Patogenezinde vaskülopati ve immun aktivasyon önemli rol oynamaktadır. Vaskülopati, endotelyal hasar sonucu inflamatuar hücrelerin adezyonuna ve migrasyonuna neden olmaktadır. Bunun sonucunda fibrointimal proliferasyon ve epizodik vazospazmlar görülmektedir.

Proliferasyonların devamı ile doku iskemisi kaçınılmaz olarak meydana gelmektedir. Klinik olarak dijital ülserler, pulmoner hipertansiyon, morfea, el ve ayak parmak derisinde sertleşme, akciğer fibrozisi, perikardit görülebilir. Olgumuz 42 yaşında kadın hasta, son 2 aydır gittikçe büyüyen alt dudakta kitle şikayeti ile tarafımıza başvurdu.

Yapılan fizik muayenesinde alt dudakta üzeri erode yaklaşık 3x4 cm boyutlarında kitle mevcuttu. Hastanın el parmaklarında kontraktür ve yaygın fibrozis olduğu gözlendi. Cerrahi olarak bilateral boyun diseksiyonu ve kitle eksizyonu yapıldı. Oluşan defekt için radial önkol serbest flebi planlandı. Hastanın skleroderması nedenli digital arterlere ilaveten proksimal arter oklüzyonu riski nedenli nekroz gelişimini önlemek için operatif plan değiştirildi. 28x12 cm boyutlarındaki ALT serbest flebi çift perforatör üzerinden eleve edildi. Her iki perforatörün ayrı kaynak arterlere açıldığının gözlenmesi üzerine flep çift pediküllü olacak şekilde fasial ve superior tiroidal arter ve venlere anastomoz edildi. Takiplerinde flep kenarındaki parsiyel nekroz eksize edilerek primer onarıldı. Daha sonrasında hasta RT seanslarına başladı. Dudak rekonstrüksiyonunda defektin büyük olduğu durumlarda lokal olmayan dokulardan rekonstrüksiyon planlanır. Hastamızda oluşan defekt için serbest doku nakli ihtiyacı belirlendi. Radial ön kol flebi Reynould fenomeni nedeniyle tercih edilmedi. ALT flep planlanırken mikroanjiyopati olacağı düşünülerek deriye gelen tüm perforatörlerin korunması planlandı. 2 perforatör üzerinden flep kaldırıldı ve alıcı alanda 2 damar anostomozu yapıldı. Buna rağmen flepte parsiyel nekroz gözlendi. Sonuç olarak sklerodermalı hastalarda ALT flep rekonstrüksiyon seçeneği olarak planlanabilir ancak flep kaldırılırken mümkün olan tüm cilt perforatörleri korunmalıdır.

Anahtar Kelimeler: dudak kanseri, skleroderma, serbest flep, skuamoz hücreli kanser

Preop

P-182
Dupuytren Kontraktüründe El Palmar Bölge Defektinde El Dorsalinden Ven Transpozisyonu Ve Ulnar Arter Perforator Serbest Flep İle Rekonstruksiyon

Anvar Ahmedov, Furkan Karabulut
Kütahya Sağlık Bilimleri Üniversitesi Evliya Çelebi Eğitim ve Araştırma Hastanesi Plastik Rekonstrüktif ve Estetik Cerrahi, Kütahya

Palmar alanda oluşan defektlerin rekonstrüksiyonunda serbest doku nakilleri daha az tercih edilmektedir. Bunun sebebi ise her ne kadar anostomoz yapılacak arter fazla olsa da alıcı venlerin olmamasıdır. Yapılacak olan serbest dokuların uzun pediküle yada flebin büyük olması gibi özelliklere sahip olması gereklidir. El ayası derisinin altta yatan yapılara septal dokular ile sıkça yapışmasından dolayı el derisinin esnekliği azdır ve lokal flepler ile rekonstrüksiyon seçeneği yok denecek kadar azdır. Rekonstrüksiyonda flep seçiminde dokunun ince, katlanabilir ve kılsız olmasına dikkat edilmelidir. Ulnar arter serbest flebi çok popüler olmayan rekonstüksiyonda kullanılan ince ve kılsız bir fleptir.

Disseksiyon sırasında ulnar sinir yaralanması ve arterin flep ile alınarak feda edilmesi istenmeyen bir durum olmasından kullanımı oldukça kısıtlıdır. Ancak ulnar arter perforator serbest flepleri ulnar sinir ve artere neredeyse hiç zarar vermeden kaldırılan fleplerdir. Pisiform kemikten proksimale yaklaşık 7 cmlik mesafede perforatorleri görülmeye başlar ve pedikül uzunluğu 27±14 mm'dir. Perforator çapları ise 0.6±0.2 mm olarak Yu ve ark. tarafınca tespit edilmiş. Defektif palmar alanda yumuşak doku rekonstrüksiyonunda el dorsalindeki 1. Webde 2. Parmak aksı boyunca ilerleyen ven üzerinden girilerek proksimalde dokulen ven hafzasından ayrıştırılmadan distalden küçük damar klipleri ile hem devamından hem de etraftaki dallarından serbestleştirilerek el dorsalinden volar yüzeye tünel açılarak transpoze edilerek alıcı ven olarak çok sayıda bulunan kommon digital arterlerin yanına getirildi ve kısa pediküllü serbest doku nakli için alıcı defektif alan hazır konuma getirildi. Ulnar perforator arter flebi başarılı bir şekilde defektif el ayasına getirildi ve rekonstüksiyon sağlandı.

Anahtar Kelimeler: dupuytren, ven transpozisyon, ulnar arter perforatör serbest flep

P-183
Parsiyel Latissimus Dorsi Kas Flebi ile Alt Dudak Rekonstrüksiyonlarında Flep Viabilitesinde Pedikülün Güvenirliliği

Yunus Emre Şeker, Özlenen Özkan, Ömer Özkan
Akdeniz Üniversitesi Tıp Fakültesi, Plastik, Rekonstrüktif ve Estetik Cerrahi Ana Bilim Dalı, Antalya

Amaç: Dudak onarımı estetiksel öneminin yanı sıra fonksiyonel açıdan da önem taşımaktadır. Dudak estetik önemine ek olarak; beslenme, konuşma, mimik gibi fonksiyonları açısından da önem arz etmektedir. Beslenme, dental ve oral bakım için oral açıklığın sağlanması da dudağın fonksiyonelliği ile ilişkilidir. Bu çalışma kısmi Latissimus Dorsi kas flebi ile gerçekleştirilen alt dudak rekonstrüksiyonu sonrası hasta takiplerinde flep viabilitesi ile pedikül ilişkisini değerlendirmektedir.

Materyal-Metod: Mart 2015 – Kasım 2018 tarihleri arasında alt dudak defekti olan hastalarda 12 parsiyel Latissimus Dorsi kas flebi kullanılarak rekonstrüksiyon gerçekleştirildi. Bir hastada rekonstrüksiyon iki Latissimus kas flebi ile gerçekleştirildi. Hastaların 9'u erkek 2'si kadındı. Yaşları 40 ile 77 arasında değişmekte idi. 9 hastada SCC, 1 hastada Maling Melanoma bağlı eksizyon; 1 hastada ateşli silah yaralanmasına bağlı oluşan alt dudak defekti mevcuttu.

Bulgular: Hastaların takip süresi 3 ile 44 ay arasında değişmekte idi. Kısmi Latissimus kas flebi ile alt dudakrekonstrüksiyonu sonrası takiplerde fonksiyonel olarak yeterli oral açıklığı sağlamak amacıyla 3 hastada Sulcoplasti uygulandı. Diğer hastalarda oral açıklık için herhangi bir ek işlem gerekmedi. Alt dudak rekonstrüksiyonu sonrası postoperatif 20. ayda Sulcoplasti uygulanan bir hastada cerrahi alan ile bağımsız alt dudak flep anterior yüzeyinde parsiyel nekroz gelişmiş olup sonrasında greft ile revize edilmiştir. 1 olguda alt dudak rekonstrüksiyonu sonrası postoperatif 1. ayda boyun diseksiyonu sebebiyle operasyon sırasında pedikül kesilmesine rağmen flep viabilitesini sürdürmüş, takiplerinde nekroza rastlanmamıştır.

Sonuç: Alt dudak rekonstrüksiyonlarında serbest kısmi Latissimus Dorsi kas flebi uygulanımı sonrası oral açıklığın yeniden kazandırılması amacıyla uygulanan Sulcoplasti alt dudağın fonksiyonel yeterliliğine katkıda bulunur. Flep pedikülünün kesilmesine rağmen flebin viabilitesinin devam etmesi ve pedikül korunarak Sulcoplasti uygulanan hastada flebin nekroza gitmesi dokunun viabilitesi açısından kas fleplerinde pedikülün güvenilir olmadığının göstergesidir.

Anahtar Kelimeler: Alt dudak rekonstrüksiyon, Parsiyel Latissimus Dorsi, Pedikül Güvenirliliği

Sulkoplasti

P-184
Dış Merkezde Bilateral Karpal Tünel Cerrahisi Geçiren Hastada Oluşan Beklenmedik Komplikasyon

Perçin Karakol, Can Uslu, Burak Ergün Tatar, Mehmet Bozkurt
Sağlık Bilimleri Üniversitesi, Bağcılar Eğitim ve Araştırma Hastanesi, Plastik Rekonstrüktif ve Estetik Cerrahi Kliniği, İstanbul

Karpal tünel sendromu (KTS) en sık görülen tuzak nöropatilerinden biridir. Karpal tünelde yer alan medyan sinirin etkilenmesi göz önüne alındığında, KTS'li hastalar ilk üç buçuk parmakta ağrı ve parestezi hissederler. İlerlemiş KTS semptomları, azalmış kavrama ve tutma kuvvetlerini içerir, bu da tenar kasın atrofisine neden olur. Bu işlev bozuklukları KTS'li hastalarda üst ekstremite yetersizliği ile ilişkilidir. Genel olarak, median sinir hasarının ciddiyeti, sinir iletim çalışmaları ile değerlendirilir. KTS belirtileri ortez veya karpal tünel serbestlenme cerrahileri ile hafifletilebilir.

Bugüne kadar yapılan çalışmalar, tek taraflı KTS ile ilişkili semptomları olan hastaların %38 ile % 50'sinin kontralateral, asemptomatik tarafta KTS'nin

elektrodiagnostik kanıtı bulunduğunu göstermiştir. Ayrıca, iki taraflı KTS ile ilişkili semptomlar ve semptomların süresi arasında bir korelasyon vardır. Bilateral KTS gelişmesıklığı çoğu çalışmada % 60 civarındadır, ancak daha yüksek (% 87) ve daha düşük oranlar (% 22) da bildirilmiştir. Bizim vakamız da dış merkezde bilateral karpal tünel dekompresyon cerrahisi sonrası operasyon yerinde nekrotik yara gelişen ve tarafımıza başvuran hastayla ilgilidir. Hasta postop 15. gün her iki el bileği volar tarafta yaklaşık 3*1 cm genişliğinde siyah renkte krutlu yara ile presente oldu. Anamnez sonucunda pansumanları için bitkisel kaynaklı bir ürün kullandığını itiraf eden hastanın enzimatik debridmana maruz kaldığı anlaşıldı. Nekrozun derinliği için cerrahi debridman yapılarak günlük pansumanlarla hasta takip edildi. Mikroskop altında sinir epinöryumunun da etkilendiği gözlendi. Hastaya kollajen materyal ile sinir sargılama ve üzerine sol tarafa kısmi kalınlıkta deri grefti, sağ tarafa ise posterior interosseöz arter flebi uygulandı. Takiplerinde flep ve greftin yaşadığı, el bileği hareketlerinde kısıtlılığının olmadığı gözlenerek hasta taburcu edildi. Sonuç olarak karpal tünel sendromunun bilateral yaygınlığı göz önüne alındığında bu hastada bilateral yerine unilateral cerrahi tercih edilmiş olsaydı postop nekroz da unilateral gerçekleşmiş olacaktı. Hastanın üst ekstremite yetersizliği de tek taraflı olcaktı. Hastaların ameliyat sonrası takibi ve neler yapması gerektiği hakkında bilgilendirilmesi de bu vaka ile çok iyi anlaşılmaktadır.

Anahtar Kelimeler: karpal tünel, komplikasyon, nekroze yara

P-186
Saçlı Deri Replantasyonunda Başarı İçin Tek Arter Tek Ven Anastomozu Yeterli Mi?: Retromandibuler Venin Alıcı Damar Olarak Kullanıldığı Vaka Eşliğinde Literatür Derlemesi

Can İlker Demir, Emrah Kağan Yaşar, Kıvanç Emre Davun, Aykut Gök, Nicat Rustamov, Murat Şahin Alagöz
Kocaeli Üniversitesi Tıp Fakültesi, Plastik, Rekonstrüktif ve Estetik Cerrahi Ana Bilim Dalı, Kocaeli

Amaç: Saçlı deri ampütasyonlarında replantasyon ilk tedavi yöntemidir. Tedavi başarısızlığı estetik ve fonksiyonel olarak kötü sonuçlara neden olur. Başarısızlığın en sık sebebi venöz yetmezliktir. Özellikle kranial kemik kırıklarının eşlik ettiği durumlarda ven anastomozu konusunda zorluklar çıkabilir. Replantasyonda kullanılacak damarlar ve sayısı hakkında kesin bir görüş birliği yoktur. Yaralanmanın şiddetine bağlı spinal kırıklar, kranial kemik kırıkları gibi diğer sistem patolojileri eşlik edebilir. Bu nedenle hastanın ilk değerlendirilmesinde tüm sistem muayenesinin yapılması önemlidir. Bu yazıda önde her iki kaş üzeri, laterallerde kulak önü ve posteriorda saçlı deri çizgisine uzanan total saçlı deri ampütasyonu ile birlikte temporal kemik fraktürü olan hastanın cerrahi tedavisini anlattık. Hastada tek arter ve tek ven anastomozu yapıldı. Uygun ven bulunamadığı için alıcı ven olarak retromandibuler ven kullanıldı. Hastamızda estetik ve fonksiyonel olarak tam bir iyileşme sağlandı.

Gereç-Yöntem: 16 yaşında bayan hasta, önde her iki kaş üzeri, laterallerde kulak posterior sulcusu ve posteriorda ense saçlı çizgisine uzanan total scalp ampütasyonu ile yaralanmanın 6. saatinde acil servise başvurdu. Sol temporal kemikte çökme fraktürü vardı. Replantasyon planlanan hasta ameliyata alındı. Temporal kemik fraktürü beyin cerrahi ekibi tarafından plak-vidalar ile redükte edildi. Amputat debride edildikten sonra sağ taraf superfisial temporal arter (STA) ve ven (STV) ortaya kondu. Hastanın sağ temporal bölgesinde STA ortaya kondu fakat uygun alıcı ven bulunamadı. Sağ preaurikuler bölgeden mandibula angulusuna uzanan insizyonla parotis glandı altında retromandibular ven (RV) ortaya kondu. Sağ koldan alınan 10 cm boyunda sefalik ven (CV) grefti ile STV-RV anastomozu yapıldı. Klempler açıldığında flep dolaşımının olduğu görülerek operasyona bitirildi. Postop 1. haftada bilateral temporal bölgede kendi kendine gerileyen ekimoz, sol kaş lateralinde cerrahi gerektirmeden sekonder iyileşen 3 cm nekroz izlendi. 15 gün sonra hasta taburcu edildi.

Bulgular: Postop 1. haftada bilateral temporal bölgede kendi kendine gerileyen ekimoz, sol kaş lateralinde cerrahi gerektirmeden sekonder iyileşen 3 cm nekroz izlendi. 15 gün sonra hasta taburcu edildi. Ameliyat sonrası 3. yılında estetik ve fonksiyonle olarak tatmin edici sonuç elde edildi.

Sonuç: Saçlı deri replantasyonlarında kaç arter kaç ven anastomozu gerektiği konusunda görüş birliği yoktur. Bazı cerrahlar tek arter tek ven anastomozunun yeterli olacağını savunmuşlardır. Bazı yazarlar tek ven anastomozunun özellikle occipital bölgede venöz problemlere sebep olabileceğini savunmuşlardır. Replantasyon başarısızlığının en sık nedeni venöz yetersizliktir. O nedenle en az 2 adet ven anastomozunu önerenler vardır. Vakamızda alıcı ven olarak retromandibuler ven kullanıldı. Tek ven anastomozuna rağmen tam başarı sağlanmıştır. Bunun nedeni retromandibuler venin yüksek debi kapasitesi olabilir. Özellikle kranial kemik fraktürlerinin eşlik ettiği, alıcı damar problemi yaşanan hastalarda alıcı ven olarak retromandibuler ven akılda tutulmalıdır.

Anahtar Kelimeler: alıcı, amputasyon, deri, replantasyon, saçlı, ven

Resim-1

P-187
Elektrik yanığı sonrası Volkmann İskemik Kontraktürü

Majid İsmayılzade, Mehmet Dadacı, Orkun Uyanık, Bilsev İnce, Hayri Ahmet Burak Nurşen
Necmettin Erbakan Üniversitesi Meram Tıp Fakültesi, Plastik, Rekonstrüktif ve Estetik Cerrahi Ana Bilim Dalı, Konya

Giriş: Volkmann'ın iskemik kontraktürü; dirsek ve önkolun ağır travmalarından sonra gelişen, önkolun volar kompartmanında kasların iskemik nekrozu ile karakterize ve değişik derecelerde kontraktür ve paraliziye neden olan durum olarak tanımlanır. (1) Hastalığın patofizyolojisinde öncelikli olarak travmaya uğrayan ekstremitedeki yumuşak doku effüzyonunun derin fasya altında şişmeye neden olarak sirkulasyonu bozduğu düşünülmektedir. (2) Etiyolojisinde kompresyona neden olan sirküler alçılar, sıvı ekstravazasyonu, kontüzyona neden olan travmalar, yılan ısırıkları, yanık gibi nedenler yer alsa da, kapiller permeabiliteyi arttırarak vasküler rezistansı arttıran bütün etkenler bu kontraktüre yol açabilmektedir. Önkolda, anterior interosseoz arter etrafında kalan elipsoid bölge kollateral dolaşımının az olması nedeniyle en çok etkilenen bölgedir. Tedavi stratejileri iskeminin etkilediği alana ve hastalığın evresine göre değişmektedir. Erken dönemde ve hafif olgularda fizik tedavi, splint ve alçılamalar uygulanabilirken, geç dönemde tendon uzatmaları, kas kaydırma, tendon transferleri, serbest kas transplantasyonları gibi yöntemler denenebilir (1,3,4). Bu olguda nadir bir etiyoloji olan elektrik yanığı sonrasında gelişen volkmann iskemik kontraktürü vakasını sunduk.

Olgu sunumu: Sağ önkol ½ distalde volar yüzde açık yara ve el bilek, dirsek ve parmaklarda hareket kısıtlılıkları nedeniyle polikliniğimize başvuran 9 yaşında çocuk hastanın anamnezinden yaklaşık 2 ay öncesinde sağ el bileğinden elektrik akımına maruz kaldığı ve bunu takip eden süreçte mevcut kliniğin ortaya çıktığı öğrenildi. Hastanın fizik muayenesinde el bilek hizasında volar yüzde elektrik yanığına bağlı nekrotik açık yarası, dirsek bölgesinde önkol ekstansiyonunu kısıtlayan cilt ve eklem kontraktürü olduğu görüldü. El bileğinin karpometakarpal eklem seviyesinden fleksiyonda, parmakların ise metakarpofalengeal eklem seviyesinden hiperekstansiyonda olduğu ve sensöryel defisitin de eşlik ettiği Volkmann'ın iskemik kontraktürünün ciddi klinik tablosuyla uyumlu olduğu saptandı. Operasyon sırasında radiyal arter ve radiyal sinir dışında volar yüzdeki tüm tendon yapılarının, unlar sinir, median sinir ve unlar arterin iskemiye bağlı nekroze olduğu görüldü. Hastanın defektli tendonları ve sinirleri bir sonraki seansta rekonstrükte edilmek üzere işaretlendikten sonra serbest anterolateral thigh fleple onarım planlandı. Serbest flep pedikülü unlar arterin proksimal ucuna anastomoze edilerek dolaşımı sağlandı. Dirsek bölgesindeki kontraktür çoklu z- plasti tekniği ile açıldıktan sonra operasyona son verildi.

Tartışma: Volkmann iskemik kontraktürünün en ciddi ve klasik prezentasyonlarından en önemlisi 'pençe el' deformitesidir. Bu intrinsik el kaslarındaki nekroza bağlı olarak kendini interfalengeal fleksiyon ve metakarpofalengeal ekstansiyonla göstermektedir. (5) Bizim olgumuzda da pençe el kliniği bariz şekilde görülmüştür. İkinci operasyonu gerçekleştirme zamanı elin kas fonksiyonlarının ve duyusal rehabilitasyonun durumuna göre değişmektedir. Çoğu zaman ikinci seans operasyon gerekmekte olup en erken birinci ameliyattan 6 ay sonrasında önerilmektedir.(6) Biz de olgunun ilk seansında nekrotik kısımların uzaklaştırılması ve yara yerinin rekonstrüksiyonunu sağlayarak fonksiyonel kas ve sinir onarımını ikinci seansa erteledik.

Sonuç: Volkmann iskemik kontraktürü etiyolojisinde literatürde yer alan etkenler arasında elektrik yanığıyla ilgili kesin bilgi bulunmayıp bizim olgumuzda elektrik akımının bahsedilen ciddi vokmann iskemik kontraktürü klinik tablosunu oluşturduğu gözlenmiştir. İlerlemiş olgularda birden fazla operasyon gerektiği unutulmamakla birlikte yetersiz fonksiyonel geri kazanım açısından hasta ve yakınlarının bilgilendirilmesi önem arz etmektedir.

Kaynaklar:

1- Hoaper, G.: Volkmann's Ischaemic Contracture. In Unsatisfactory Results in Hand Surgery, edited by RbMbMcFarlane, Vol:3 pp 14•23. Churchill Livingstone. New York, 1987.
2- Eichler, G.R., Lipscomb, P.R.: The Changing Treatmaent of Volkmann's Ischemic Contractures from 1955 to 1965 at the mayo Clinic. Clin. Orthop. Ret. Res., No: 50. 215•223, 1967.
3- Sundararaj. G.D., Mani, K.: Management of Volkmann•s Ischa• emic Contracture of the Upper Limb. J.Hand Surg., 10•B, 401• 403, 1985.
4- Tsuge, K.: Treatment of Established Volkmann•s Contracture. J. Bone joint Surg.. 57-A:925•929, 1975.
5- von Volkmann R. Die ischaemischen Muskelähmungen und Kontrakturen. Zentralblatt Chir 1881;8:801–3
6- J Bone Joint Surg Am. 1975 Oct;57(7):925-9. Treatment of established Volkmann's contracture. Tsuge K.

Anahtar Kelimeler: Volkmann İskemik Kontraktürü, elektrik yanığı, rekonstrüktif mikrocerrahi

Resim 1.

A. Preoperatif görünüm B. İntraoperatif damar, sinir, kas ve tendonların nekrotik görüntüsü C: Serbest ALT flebiyle onarım sonrası postoperatif görüntüsü

P-188
Orobukkal Bölgede Mukoepidermoid Karsinom Eksizyonu Sonrası Gelişen Defektin Fonksiyonel ve Estetik Olarak Serbest ALT Flebi ile Onarımı

Eyüphan Gencel, Gazi Kutalmış Yaprak, Osman Metin Yavuz
Çukurova Üniversitesi Tıp Fakültesi, Plastik, Rekonstrüktif ve Estetik Cerrahi Anabilim Dalı, Adana

Giriş-Amaç: Orobukkal bölgede travma, yanık veya tümoral nedenlerden dolayı doku yetersizliklerine veya geç dönemde oluşan kontraktürlere bağlı ağız açıklığında ileri derece kısıtlılıklar meydana gelmektedir. Bu ağız açıklığı kısıtlılıkları basit kontraktür açılması tekniklerinden, lokal, regional ve uzak doku flepler, serbest flepler ile onarım seçenekleri ile cerrahi olarak tedavi edilebilen geniş bir spektrumda ele alınabilmektedir. Rekonstrüksiyonun asıl amacı hem fonksiyonel hem de estetik açıdan tatmin edici sonuca ulaşabilmektir. Tedavi planı; hastanın yaşına, cinsiyetine, fiziksel özelliklerine, eşlik eden hastalıklarına, defektin boyutuna ve defektin primer nedenine göre değişmektedir. Bu olgumuzda ağız içi mukoepidermoid karsinom nedeniyle geniş eksizyon yapılan hastanın serbest alt flebi ile rekonstrüksiyonunu ele almaktayız.

Yöntem-Bulgular: 16 yaşında kadın hasta, 9 yaşında yanakta şişlik nedeni ile başvurduğu Kulak Burun Boğaz bölümünce alınan biyopsi sonrası mukoepidermoid karsinom grade 2 patolojik tanı almış. Hastaya KBB tarafından geniş eksizyon, paratidektomi ve supraomohyoid boyun diseksiyonu, oluşan cilt defektine de tarafımızca tam kat kalınlıkta deri grefti ile onarım yapıldı. Hastanın operasyon sonrası iyileşme sürecinde nüks şüphesi ile ilk operasyondan 3 sene sonra reeksizyon ve karşı taraf level 1-2 boyun diseksiyonu yapıldı. Takiplerinde operasyon bölgesinde kontraksiyon ve depresyon gelişen, ağız açıklığı kısıtlanan hastaya ekibimizce ilk operasyondan 6 yıl sonra kontraktür açılması, serbest ALT flebi ile onarım gerçekleştirildi. Operasyondan 1 sene sonra insizyon skarından girilerek flep inceltilmesi gerçekleştirilerek doğal ağız açıklığına ve estetik olarak karşı yanak ile simetrik bir görünüme ulaşıldı ve bukkal mukoza defektinde onarım için kullanılan cilt flebinde metaplazi ile mukozal adaptasyonun oluştuğu gözlendi.

Tartışma: Ağız açıklığı kısıtlılığı ve yüz bölgesinde skarlar özellikle genç hastalar da hem beslenme hem de sosyal açıdan yönetilmesi zor ve bir o kadar da gerekli durumlar olarak karşımıza çıkmaktadır. Lokal fleplerin yetersizliği ve ekstra skarlara neden olması nedeni ile günümüzde mikrocerrahinin de gelişmesi ile birlikte serbest flepler biz plastik cerrahların elini kuvvetlendiren çok güçlü bir alternatif olarak tedavide kullanılabilmektedir. Yüz bölgesi ve ağız içi defektlerde flep inceliği ve renk benzerliği açısından serbest radyal önkol flebi ilk seçenek olarak tercih edilmekle birlikte hastamızda defekt büyüklüğüne bağlı gerekli olacak cilt adası ve pedikül uzunluğu göz önünde bulundurularak, aynı zamanda hastanın eksizyon alanındaki doku kaybına bağlı yanak dolgunluğunun kaybı da düşünülerek serbest ALT flebi tercih edildi. Hem estetik hem fonksiyonel açıdan tatminkar sonuç elde edildi.

Sonuç: Orofasiyal bölge skarları hem fonksiyonel hem de estetik görünüm açısından hastalar açısından oldukça sıkıntılıdır. Bu bölgenin onarımı, bölgesel fleplerin yetersizliği ve ek skarlara yol açması nedeni ile detaylıca planlanması, üzerinde düşünülmesi ve postop dönemde yakın takip edilmesi gereken bir süreçtir. Uyguladığımız serbest ALT flebi ile hem donör alan morbiditesi hem de fonsiyonel ve estetik açıdan tatmin edici sonuç elde ettiğimizi düşünmekteyiz.

Anahtar Kelimeler: alt flebi, bukkal bölge, mukoepidermoid karsinom

P-189
Mandibuler Kemikte Geniş Kist Rezeksiyonu Sonrası Serbest Fibula Flebi ile Kemik Rekonstrüksiyonu

Emrah Kağan Yaşar[1], Can İlker Demir[1], Mehdi Asadov[1], Kıvanç Emre Davun[2], Murat Şahin Alagöz[1]
[1]Kocaeli Üniversitesi Tıp Fakültesi, Plastik Rekonstrüktif ve Estetik Cerrahi AD, Kocaeli
[2]Haydarpaşa Numune Eğitim ve Araştırma Hastanesi, Plastik Rekonstrüktif ve Estetik Cerrahi AD, İstanbul

Giriş: Segmental mandibular rezeksiyonu sonrası hedeflenen fonksiyonel ve estetik sonuçlar, kemik defektin rekonstrüksiyonu sırasında kullanılan teknikle yakından ilişkilidir. Fibula serbest flep yaklaşımı, defekti restore etmek için ciltle veya cilt olmadan kemiği kullanma olasılığını sağlar(1) Kondili dahi etkilemiş olan nüks mandibuler kemik kisti hastasında kitle rezeksiyonu sonrası cilt adalı serbest fibula flebinin kemik rekonstrüksiyonunda başarı ile kullanılabilirliğinin sunumu amaçlandı

Olgu: Bilinen kronik hastalığı olmayan, daha önce 2009 ve 2014 yıllarında sağ mandibuler odontojenik keratinöz kist nedeniyle rezeksiyon operasyonları yapılmış olan 49 yaşında kadın hasta, takibinde nüks ile uyumlu bulgulara sahip olması üzerine BT ile tetkik edildi. Sağ mandibula korpusundan kondil ve ramusa kadar uzanan kistik kitle teşhisi sonrası geniş rezeksiyon planlandı. Çizimler sonrası sağ preauriküler ve submandibular insizyonla girilerek kiste ulaşıldı ve kistin içeriğinden parsiyel mukoza örneklendi. Histopatolojik frozen biopsi numunelerison ucu malignite saptanmadı. Rezeksiyon genişletilmedi ve sağ kondil, sağ ramus, sağ angulus blok halinde çıkarıldı. İnfraalveoler sinir sakrifiye edildi. Fibula flebi 3D tomografi görüntüleri üzerinden ölçümlere uygun olarak henüz alt ekstremitede pedikülüne bağlıyken ultrasonik kemik kesici ve tur motoru yardımlı şekillendirildi. Alıcı arter olarak superior tiroid arter ve alıcı ven olarak eksternal juguler ven tercih edildi ve flep alıcı sahaya transfer edildi. Kemik flebi adaptasyonu sonrası parsiyel osseos eksiklikler kemik greftiyle dolduruldu. Patoloji raporu keratinöz odontojenik kist olarak raporlandı. Postoperatif erken dönemde ve geç dönemde herhangi bir komplikasyonla karşılaşılmadı. Postoperatif birinci yıl takibinde nüks kitle lehine bulgu izlenmedi. Çene hareketleri olağan ve ağız açıklığı önde maksimum 4,5 cm olarak ölçüldü.

Sonuç: Serbest fibula flebi, mandibula rekonstrüksiyonunda estetik ve fonksiyonel sonuçlarının tatminkar olmasını sağlar. Dolayısıyla literatürde en uygun seçenek olarak görülmektedir.(2) Mandibula şekli, açıları, uzunluğu ve eğriliğiyle cerrahlar için rekonstrüksiyon açısından zor bir kemik yapıdır. Fibula diafizer bir kemiktir ve rekonstrüksiyonda kullanılmak için osteotomiler ile konturlanmak zorundadır. (2)

Kaynaklar:
1. Step-by-step mandibular reconstruction with free fibula flap modelling R. Pellini, G. Mercante, and G. Spriano Acta Otorhinolaryngol Ital. 2012 Dec; 32(6): 405–409.
2. Techniques on modeling the vascularized free fibula flap in mandibular reconstruction. Moro A1, Cannas R, Boniello R, Gasparini G, Pelo S. J Craniofac Surg. 2009 Sep;20(5):1571-3

Anahtar Kelimeler: Mandibula, Odontojenik kist, Serbest Fibula Flebi

Resim 1

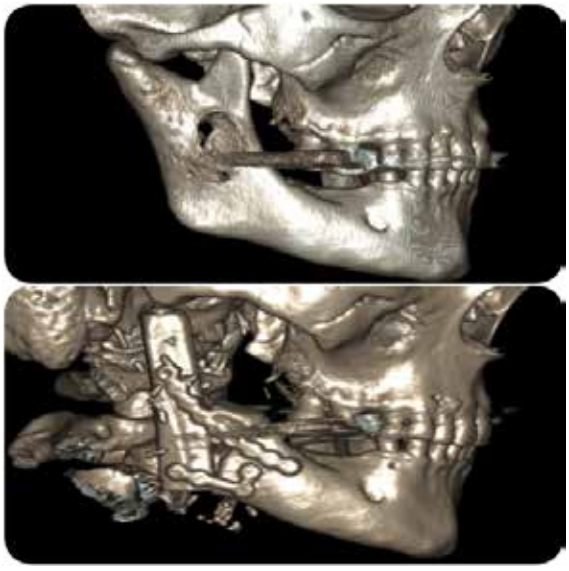

Ramus koronoid ve kondili etkileyen kistin ameliyat öncesi görünümü ve serbest fibula flebiyle rekonstrüksiyon sonrası görünümü

P-190
Mandibuler Rekonstruksiyonda Likit Nitrojen ile Muamele Edilmiş Kemik Dokunun Parsiyel Femur Transplantasyonu için Scaffold Olarak Kullanılması ve Kemik Yaşayabilirliğinin Değerlendirilmesi: Deneysel rat femur transplantasyon modeli

Perçin Karakol, Can Uslu, Burak Ergün Tatar, Mehmet Bozkurt
Sağlık Bilimleri Üniversitesi, Bağcılar EAH, PREC Kliniği, İstanbul

Mandibula (çene kemiği) tümörleri benign (iyi huylu) veya malign (kötü huylu) karakterde karşımıza çıkabilmektedir. Özellikle malign tümörler KBB ve plastik cerrahi ortak yaklaşımı olarak çıkarılmayı gerektirmektedir. Çıkartılan kemik segmentin tekrardan oluşturulması için temelde iki yöntem kullanılmaktadır; autogreft(otojen)(kendi vücudundan başka bir bölgeden alınan kemik dokusu), allojenikgreftler (başka bir vericiden elde edilen kemik dokunun çeşitli işlemler sonrasında kullanılması). Bununla birlikte allojenikgreftlerin düşük cerrahi morbidite, yeterli materyal sağlaması gibi özelliklerine karşın rezorbiyon gözlenmesi, alıcı tarafındanrejeksiyonu, enfeksiyon, dokuya uyumsuzluğu ve adapte olmaması ise önemli dezavantajlarıdır. Otojen kemik grefti ile onarım altın standart tedavi olarak karşımıza çıkmaktadır. Otojen kemik greftinin damarlı veya damarsız olarak alınabilmektedir. Özellikle damarlı kemik greftinin yapısal dayanıklılığı yüksek olması, rezorbisiyonun düşüklüğü, osteogenesis-osteokoniksiyon-osteoindiksiyon gibi normal kemik fizyolojisinin varlığı bu seçeneğin yaygın olarak kullanılmasını sağlamaktadır. Yanı sıra otojen kemik greftlerinin belirli dezavantajları ve kısıtlamaları mevcuttur bunlar; 1- yetersiz miktarda kaynak 2- donor saha ile ilgili sorunlar(enfeksiyon,hematomvs) 3- uzun cerrahi süresi 4- kemik rezorbisyonu gözlenebilmesi (özellikle damarsız greftlerde) 5- alınan kemik greftinin aktarılacağı bölge ile üç boyutlu olarak uyumsuzluk göstermesi ve grefte şekil verilmesinin zorluğu.

Otogreft ve allogreftlerin bahsi geçen dezavantajları kemik doku rekonstrüksiyonunda eksize edilen yani çıkartılan kemik segmentinin tekrar kulllanımı fikrini çıkarmıştır. Bunu sağlamak için çeşitli yöntemler tanımlanmıtır; extrakorpo raliridasyonpastörizasyon,otoklav ve dodurma(freezing). Bu yöntemlerin en büyük avantaji çıkartılan ve işlemden geçirilen kemik segmentinin eski yerine tam uyumu, cerrahi kolaylık ve doku uyumumun sağlanması olarak belirtilmiştir. Bununla birlikte yapılan çalışmalarda ekstrakorporaliridasyon, pastörizasyon ve otoklav işlemleri kemik dayanıklılığını önemli ölçüde azalttığı, normal kemik fizyolojisinin sağlanmadığı gösterilmiştir. Bu nedenle dondurma- freezing yöntemi literatürde önemli bir yer tutmaktadır. Özellikle sıvı nitrojen ile yapılan bu işlem kolaylılığı ve düşük maliyet ile karşımıza çıkmaktadır. Litaretürde tanımlanmış kemik dayanıklılığının sağlanması, kemik üretkenliğinin devam etmesi, mükemmel doku uyumu gibi özellikler ile likit(sıvı) nittrojen ile dondurma işleminin özellikle ekstremite (uzuv) malignitelerinin cerrahisinde ve rekonsturuksiyonunda kullanımı önem taşımaktadır. Sıvı nitorjenin temel etki mekanizması hücresel dehidrasyon sağlanması ve intrasellüler(hücre içi) kristal oluşumu ile kimyasal hücre hasarı oluşturak tümör hücrelerinin öldürülmesini içermektedir. Literatüre baktığımızda likit nitrojen ile muamele edilen kemik segmentindeki hücrelerin yaşayabilirliği hakkında farklı sonuçların olduğunu görmekteyiz. Bununla birlikte canlı kemik dokusu ile etkileşim halinde bulunması kemik greftininsağkalamınıarttırabileği belirtilmiştir. Çalışmamızda likit nitrojen ile muamele edilen mandibuler kemik segmentinin, vaskulerize (damarlı) femoral kemik grefti (split-kısmi damarlı kemik grefti) ile kombinasyonun kemik doku yaşayabilirliği üzerine etkisini araştırmaktayız.

Bu çalışma ile likit nitojen uygulanan kemik segmentiscaffold (yapı iskeleti) olarak kullanılıp, kemik segmentinin içerisinde vaskulerize kemik grefti konulması planlanmaktadır. Böylece likit nitrojen ile muamele edilen kemik segmentinvaskulerize-canlı kemik doku ile etkileşimi ileri düzeyde sağlanabilecektir. Aynı zamanda likit nitrojen ile muamele edilen kemik segmentinin scaffold olarak kullanarak bahseldiği üzere otojen kemik greftlerinde şekil vermenin zorluğu, yetersiz kaynak, cerrahi komorbidite gibi dezavantajlarının üstesinden gelinebilmesi adına kısmi-split vaskulerize kemik grefti şeklinde rekonstrüksiyonun gerçekleştirilmesi ön görülmektedir. Bu çalışmanın literatüre yeni bir tanım ve transplantasyon modeli sunacağını düşünmekteyiz.

Anahtar Kelimeler: mandibula rat modeli, mikrocerrahi, rekonstrüksiyon

P-191
35 Yaş Erkek Hastada Geç Tanılı Metastatik Anjiosarkom Olgusu

Özgün Kılıç, Serhat Şibar, Kemal Fındıkçıoğlu, İbrahim Seyhan Çenetoğlu
Gazi Üniversitesi Tıp Fakültesi, Plastik Rekonstrüktif ve Estetik Cerrahi Ana Bilim Dalı, Ankara

Giriş: Anjiyosarkomlar, hemanjiyomlara benzeyen oldukça farklılaşmış tümörlerden, yüksek derecede anaplastik lezyonlara kadar değişen bir skalada ender rastlanan endotelyal neoplazmlardır. İleri yaşlı yetişkinler, cinsiyet fark etmeksizin daha sık etkilenir; lezyonlar herhangi bir bölgede ortaya çıkabilir, ancak en sık cilt, yumuşak doku, meme ve karaciğeri içerir. Bu olgu sunumunda da kliniğimize skapular bölgede cilde fistülüze geniş çaplı lezyonun eksizyonu amacıyla yönlendirilen hastanın tedavi süreci incelenecektir.

Olgu: 35 yaşında, bilinen radyoterapi öyküsü ve ek hastalığı olmayan erkek hasta kliniğimize sırtta sağ skapula hizasında cilt altında 25*30*15 cm ebatlı, yer yer üzerindeki cilde invaze yumuşak doku kitlesiyle başvurdu. Başvurusundan 6 ay önce aynı bölgedeki ilk bulgusu (cilt altı gelişen 3*3 cm ebadındaki kitle) ile başka bir merkeze başvuran hastanın USG ve MRG tetkikleri Kavernöz Hemanjiom lehine sonuçlanmış ve kitle aspire edilmiş. Bir hafta sonra üzeri eritemli, ağrılı ve çapı 25 cm cilt altı kitle nedeniyle yeniden başvuran hastanın lezyonu DSA ile incelenmiş. Yine kavernöz hemanjiom lehine değerlendirilen lezyona Girişimsel Radyoloji tarafından embolizasyon yapılmış ve kitle total olarak devaskülarize edilmiş. Tekrar denenen aspirasyon başarılı olmayınca hasta cilde fistülize ve akıntılı hematomun drenajı açısından kliniğimize yönlendirilmiş.

Tedavi ve Patolojik Tanı: Cilt eksizyonu ve hematomun drenajını takiben vasküler kaynaklı kitlenin total eksizyonu yapıldı. Patolojik tanısı yüksek derece anjiyosarkom gelen ve lezyonu taban cerrahi sınırda devamlılık gösteren hastanın medikal ve radyasyon onkoloji konsültasyonlarını takiben PET/CT değerlendirmesi yapıldı. Serebral ve Pulmoner metastazlar saptandı. Serebral invazyonları için Gama-Knife uygulandı. Lokorejiyonel radyoterapi planlanması esnasında operasyon lojundan yüksek hacimli kanamayla tekrar tarafımıza başvurdu. Eksplorasyonda kanama odağı izole edilemeyen hastada intraoperatif DSA altında embolizasyon uygulandı. Operasyon loju baskılı tampon ile takip edildi. Takipleri esnasında periyodlarla tekrarlayan

hacimli kanamaları olan ve yineleyen embolizasyonlar yapılan hasta genel durumunun kötüleşmesi nedeniyle yoğun bakım takibine alındı. Kanama ve embolizasyonları yoğun bakım takibinde de devam eden hastada pulmoner metastazın da ilerlemesiyle gelişen pulmoner hemoraji ve DIC tablosu nedeniyle exitus gelişti.

Tartışma: Klinik olarak anjiyosarkomlar lokal olarak yayılım ve metastaz yapan agresif tümörlerdir. Mevcut 5 yıllık sağkalım oranları sadece yaklaşık %30'dur. Altın tedavi standardı, negatif sınırlı radikal cerrahi eksizyondur. Olgumuzda haftalar/aylar boyunca lezyon asıl karakterine uygun tanı ve tedavi alamamıştır. Sonunda tanı aldığında ise yumuşak doku tümörü komplike hale gelmiş ve hızlı bir yayılım gösterdiği anlaşılmıştır. Geç tanıya sebep olan en önemli etken benign bir vasküler patoloji olan kavernöz hemanjiom ile klinik, radyolojik ve sonografik benzerliktir. Bu olgu sunumunda da olduğu gibi hızlı gelişen ve klinik şüphe uyandıran vasküler yumuşak doku kaynaklı lezyonların erken patolojik tanısının ortaya konulması uygun hasta takibi ve tedavisi açısından önem taşımaktadır.

Anahtar Kelimeler: anjiyosarkom, baş boyun, vasküler malignite

Cilde Fistülize Anjiyosarkom

P-192
Geniş Meningomiyelosel Defektine Reading Man Flep ile Rekonstrüksiyon

Abdullah Ünlü, Ahmet Bilirer, Mustafa Sütçü, Osman Akdağ, Zekeriya Tosun
Selçuk Üniversitesi Tıp Fakültesi, Plastik Rekonstrüktif ve Estetik Cerrahi, Konya

Giriş: Meningomiyelosel santral sinir sisteminin en sık görülen konjenital defektidir. Nöral dokuların fonksiyonunun korunması ve sepsisten kaçınmak için meningomiyelosel defektlerinin kapatılması gerekmektedir. Bu defektlerin rekonstrüksiyonunda bir çok yöntem tanımlanmıştır. Bu çalışmanın amacı daha önce primer onarım yapılan geniş meningomiyelosel defektine sahip hastaların sekonder rekonstrüksiyonunda reading man (okuyan adam) flebi sonuçlarının paylaşılmasıdır.

Materyal Metod: 2018-2019 yılları arasında nörolojik onarımı ve defekt onarımı beyin cerrahisi tarafından primer sütürasyon ile yapılan ancak yara yeri ayrışması ve doku defekti ile kliniğimize başvuran 4 meningomiyelosel hastasının sekonder rekonstrüksiyonu reading man flebi ile gerçekleştirildi.

Bulgular: Tüm Hastalar genel anestezi altında opere edildi. Hastaların yaş ortalaması 34 gün, (16 günlük- 68 günlük). Ortalama defekt ebadı 9.5x7 cm idi (8,5x6.5 -13x9.5 cm). Ameliyat süresi 55 dakika idi, minimal marjinal flep iskemisi dışında herhangi bir komplikasyon gözlenmedi. Hastanede kalış süresi 7 gün idi.

Tartışma: Küçük meningomiyelosel defektleri relaksasyon insizyonları ve serbestleştirme yardımıyla primer kapatılabilmektedir. Ancak daha büyük defektler primer sütüre edildiğinde cilt nekrozu ve yara yeri ayrışması meydana gelmektedir. Büyük defektlerin onarımı için Transpozisyon, rotasyon, bilateral V-Y ilerletme, bilobe ve limberg flep gibi alternatif seçenekler değerlendirilmelidir. Bu fleplerden bazıları dönor alana greft gerektirmesi, sütür hattının nöral doku hizasına denk gelmesi ve küçük defektlerde kullanılabilmesi nedeniyle geniş defektlerde problemlere yol açabilmektedir. 2007 yılında M. Mutaf tarafından tanımlanmış olan Reading man flebi (okuyan adam flebi) geniş meningomiyelosel defektine sahip hastalar için kullanılabilir. Bu teknik ile 2 adet transpozisyon flebi kullanılarak tek seanslı, gerilimsiz, sütür hattının nöral dokulardan uzakta konumlandırıldığı ve dönor alana deri grefti gereksiniminin olmadığı bir onarım gerçekleştirilebilmektedir.

Sonuç: Sonuç olarak geniş meningomyelosel defektlerinin primer ya da sekonder cerrahisinde okuyan adam flebi iyi ve güvenli bir cerrahi seçenek olarak akılda tutulmalıdır.

Anahtar Kelimeler: reading man, flep, meningomiyelosel

vaka örneği

P-193
Visia 2D Görüntüleme Sistemi ile Yanık Hastasının Yüz Profilinin Değerlendirilmesi

Mehmet Bozkurt, Perçin Karakol, Tevfik Balıkçı, Burak Ergün Tatar
SBÜ, Bağcılar Eğitim ve Araştırma Hastanesi Plastik, Rekonstrüktif ve Estetik Cerrahi Kliniği, İstanbul

Giriş: Visia görüntüleme sistemi (VISIA®) hastanın derisi üzerindeki çıplak gözle net olarak değerlendirilemeyen cilt lezyonlarının: kırmızı lekeler, cilt porları ve kalınlığı, pigmentasyon vb ortaya konulması için kullanılan, tahmini cilt yaşının hesaplanabilmesini sağlayan, klinikte kolayca uygulanabilen bir yöntemdir. Standart, ultraviyole, çapraz polarize ışık altında çekilen seri görüntüler yardımıyla deri üzerindeki lezyonlar ekspoze edilerek ki; bunlar akne izleri, kahverengi noktalar, dilate cilt porları,

kırışıklıklar, ultraviyole(UV) hasar ile oluşan noktalar gibi örneklendirilebilir; tedavi planının şekillenmesine yardımcı olmakta bu da tıbbi çalışmalara katkı sağlamaktadır. VISIA® yaşa, deri kalitesine, alttaki sekonder hastalılklara göre cilt lezyonlarını karşılaştırmak amaçlı kullanılabildiği gibi bu tür lezyonların daha detaylı irdelenmesine olanak veren bir görünteleme sistemidir.

Materyal & Metod: Çalışmamızda kimyasal ve alev yanığına bağlı yüzünde skarları meydana gelmiş 10 hasta incelenmiştir. Hastalarda standart ışık altında: cilt porlarının büyüklüklerini, noktasal lezyonları, kırışıklıkları; UV ışık filtrelemesinde ultraviyole noktaları; çapraz polarize ışık altında: kahverengi noktaları, kırmızı-eritemli bölgeleri görüntülenmiştir. Noktasal deri lezyonlarını rengine, kontrastına ve çevresel vasküler lezyonlara eşlik etmelerine bağlı tanımlanırken kırışıklıklar uzun ve dar şekillerine göre ayırt edilmiş, odaklama yapılan cilt adalarındaki porların boyutu ölçülüp standar ışık kullanılarak cilt yüzeyi, ciltteki elevasyon-depresyon alanları, çekilmeler görüntülenmiştir. UV ışığın kullanıldığı seride yanmaya bağlı kontraktürize ciltteki selektif UV absorbsiyonu ve bu bölgedeki epidermal-dermal melanin pigmentinin yoğunluğu gösterilip sağlıklı ve yanık skarlı cilt arasında karşılaştırma yapılmıştır. Çapraz polarize ışık altındaki görüntülerde hiperpigmente kırmızı-kahverengi noktalar gösterilmiştir. Ek olarak hastaların deri kalitesi, esnekliği ve bütünlüğü incelenmiş, derinin fiziksel yaşının hastanın gerçek yaşı ile örtüşüp örtüşmediği araştırılmıştır.

Tartışma: VISIA® görüntüleme serisine dayanarak yüzünde yanık skarı bulunan hastalarda yaptığımız çalışmada en önemli cilt probleminin; makroskobik olarak seçilemeyen bulguları ortaya koyaraktan; kahverengi lekeler, UV hasarına sonrası oluşan yanık alanları, cilt porlarındaki büyüme, ciltteki melanin pigmentindeki artış, ciltteki çekilmeler olduğu kanısındayız. Deri yaşının vücut yaşı ile korele olmamasının ve erken dönemde cilt kırışıklıklarının oluşmasının araştırmamızı destekleyen bulgular olduğunu düşünmekteyiz.

Sonuç: Çalışmamız yüz bölgesinde yanık skarı bulunan hastaların cilt lezyonlarının kapsamlı olarak değerlendirip anlamamıza olanak tanımıştır. VISIA® görüntüleme sisteminin yanık sonrası oluşmuş skar dokusunu detaylı şekilde irdeleyip tedavi amaçlı alınacak kararlarda doğru tercihler yapılmasına imkan veren kullanışlı bir yöntem olduğu fikrindeyiz. Klinik çalışmalara entegre edildiğinde yararlı sonuçlar elde edebileceğini düşünmekteyiz.

Anahtar Kelimeler: Visia 2D, yanık, Cilt yaşı, Yüz profili

Yanık hastası olgu

P-194
İnframmarian Bölgedeki Yanık Skarının Rekonstrüksiyonu İçin Ekspande Reverse Abdominoplasti Flebinin Kullanımı: Vaka Takdimi ve Literatürün Gözden Geçirilmesi

Hasan Büyükdoğan, Burak Kaya
Ankara Üniversitesi Tıp Fakültesi, Plastik, Rekonstrüktif ve Estetik Cerrahi Anabilim Dalı, Ankara

Giriş: Göğüs ve üst abdominal bölgedeki yanıklar meme ve çevresindeki dokularda skarlanmayla sonuçlanabilir. Buna bağlı olarak meme dokusunda ve konturunda gelişen şekil bozukluları hastada fiziksel ve psikolojik rahatsızlıklara sebep olur. Çocukluk çağında meydana gelen yanıklar meme çevresindeki deri zarfına zarar verir, bu da meme gelişiminin daha kısıtlı bir alanda olmasına sebep olarak inframammarian foldda (IMF) kontraktürlerle ve meme gelişiminde gerilikle sonuçlanır. Bu kontraktürlerin serbestlenip yeni bir IMF oluşturulması, normal meme gelişimi ve nihayetinde normal bir meme görünümü için şarttır. Bu çalışmada çocukluk çağında geçirdiği yanık sonrası memesinde şekil bozukluğu olan bir hastanın ekspande ters abdominoplasti flebi ile rekonstrüksiyonunu ve literatürün gözden geçirilmesini sunmaktayız.

Vaka: 24 yaşında ek hastalığı olmayan sağlıklı kadın hastanın iki yaşında iken gövdesinde haşlanma yanığı oluşmuş. Hasta pansumanla takip edilerek o zamanki tedavisi tamamlanmış. Hastanın yapılan muayenesinde ksifoid bölgeden başlayıp sol inframammrian bölgeye uzanan, sol meme ucunda inferiror deviasyona ve meme konturunda düzensizliğe sebep olan 20 x 10 cm ebatında kontrake hipertorfik skar dokusu mevcuttu. Hastasın sol inframammarian bölgesindeki skar kontraktürünü

düzeltmek için ekspande ters abdominoplasti flebi uygulanması planlandı ve umblikusun sağına ve soluna denk gelecek şekilde 2 adet 550 cc yuvarlak doku genişletici yerleştirildi, her iki doku genişletici per op 300'er cc SF ile şişirildi. Takiplerinde bir defa lokal anestezi altında port yeri revizyonu yapılan hastanın doku genişleticiler 660 cc'ye kadar şişirildi, yereli flep hacmine ulaşılınca sol inframammrian bölgedeki skar dokusu eksize edildi ve oluşan defekt ters abdominoplasti flebi ile onarılarak yeni bir inframammarian fold yaratıldı. Takiplerinde sorun olmayan hasta önerilerle taburcu edildi.

Tartışma: Ters abdominoplasti yaygın olarak yapılan bir cerrahi girişim değildir. Doku genişleticiler ile kombine edilmesi ise daha da nadirdir. İlk defa Grazer tarafından tarif edilen bu işlem genel olarak masif kilo kaybı sonrası hastalarda meme augmentasyonu için kullanılmaktadır. Hem derin hem de yüzeyel epigastrik sistem tarafından beslenen distal bazlı bir abdominal ilerletme flebi olmasının yanısıra doku genişleticiler ile kombine edilince delay fenomeni benzeri etki de elde edilebilmektedir. Bu sayede vasküler beslenmesi çok iyi olan flepte yağ nekrozu veya flep kaybı gibi komplikasyonlar klasik abdominoplasti tekniğine göre daha nadir görülmektedir. Haik ve ark. epigastrik bölgede yanık skarı olan 3 hastaya ekspande ters adbominoplasti flebi ile onarım işlemi uygulamışlar ve tatmin edici sonuçlar elde etmişlerdir. Hastalardan birisinde işlem esnasında gebelik tespit edilmesi üzerine doku genişleticiler daha az miktarda şişirilmiş ve uterin ekspansiyondan faydalanılmış. El-Otiefy ve Darwish 74 yanık hastasındaki deneyimlerini bildirirken 32 hastada meme ucunun aşağıya kontrakte olduğunu, 16'sında da nipple areola kompleksinde şekil bozukluğu olduğunu bildirmiştir. Bu distorsiyonun düzeltilmesi için karın ön duvarından superior, medial veya lateral bazlı ilerletme flepleri kullanılmasını önermişlerdir. Pacifico ve ark. herhangi bir yanığı olmayan ama üst karın bölgesinde doku fazlalığı mevcut olan 14 hastada ters abdominoplasti işlemi uygulamış ve operasyon skarlarının tamamını inframmarian folda yerleştirip bu hattaki düzensizliği ortadan kaldırmışlardır. Mousavizadeh ve ark. abdominoplasti flebi ile epigastrik bölgesindeki skara bağlı olarak meme dokusunda kontraktür olan 9 hastayı opere etmiş ve her meme için ortalama 140 ml hacim ve 2,5 cm. projeksiyon kazancı sağlamıştır.

Sonuç: Ters abdominoplasti flebi, epigastrik bölgedeki defektlerin onarımında donör saha kısıtlılığı olduğu durumlarda doku genişleticiler ile kombine edilip güvenle kullanılabilecek bir yöntemdir.

Anahtar Kelimeler: Doku genişletici, Meme rekonstrüksiyonu, Ters abdominoplasti

P-196
Özkıyım Amaçlı İntramuskuler Yolla Pestisit Alımı: Nadir Bir Görülen Bir Olgu Sunumu

Ahmet Bilirer, Erkut Erkol, Mustafa Sütçü, Osman Akdağ
Selçuk Üniversitesi Tıp Fakültesi, PLastik Rekonstrüktif ve Estetik Cerrahi Ana Bilim Dalı, Konya

Tarım toplumlarında gerek görece ucuz olması gerekse yaygın kullanıldığında elde etmenin kolay olmasu suisidal amaçlı insektisit kullanımı sık görülmedir. Bu amaçlı suisitler genelde etken maddenin içilmesi ile gerçekleşmektedir. Bu çalışmada alışılagelmişin dışında insektidin intramuskuler enjeksiyonu ile gerçekleştirilmiş olan suisid olgusunun nadir görülen yan etkilerinden olan doku nekrozunun yönetiminin sunulması amaçlanmıştır.

Olgu Sunumu: 56 yaşında erkek hasta suicid amaçlı gluteal alana intarmusküler alfa spermektin enejeksiyonu sonrası acil servise başvurdu. Başvuru anında; mide bulantısı,terleme, baş dönmesi şikayetleri olan hastanın vital bulguları, EKG tetkiki, rutin biyokimyasal tetkikleri normal olarak saptandı. Fizik muayenede sağ gluteal alanda 1*1 cmlik nekroze ve büllöz alan saptandı (Figür 1). Acil servis gözlemini takiben mevcut nekroze alanın genişlediği ve 5*5 cmlik endure alanın geliştiği gözlendi. Mevcut nekroze alanlar debride edildi(figür 2). Debritman sonrası pansuman ile takip edilerek ek nekroz gelişimi takip edilen hasta rotasyon flebi ile onarıldı(figür 3).

Tartışma ve Sonuç: Spermektrin tarımsal uygulama alanında geniş ölçekle kullanılan hızlı etkili bir nörotoksindir. Etkisini voltaj sensitif Na kapılarının kapanmasın geciktirerek gösterirler. İnsan toksisitesi 2 şekilde gerçekleşir. Tip 1 hipersenstivite olarak kendini gösterebilir ve anaflaksi tablosuna yol açabilir. 2. Tip olarak kolinerjik semptomlara yol açarak; diare, tremor, reflekslerde artı, nöbetlere yol açabilir. İçerdiği benzer hidrokarbonlar sebebiyle organofosfatlar ile karışabilmektedir. Spermektrinin insan toksisitesi; ciltten absorbsiyonunun zayıf olması, doku birikiminin olmaması ve hızlı metabolize olması sebebiyle organofosfatlara oranla daha az toksik olarak değerlendirilir. İş kazası olarak yüksek miktarda spermektrine maruziyet sonrası zehirlenmeler bildirilse de suicid amaçlı kullanımı çok nadirdir. Çalışmadaki olguda başvuru anında kolinerjik semptomlar ön planda olup ilk tedavi olarak bu şikayetlere yönelik acil tedavi uygulanmıştır. Takipleri sırasında enjeksiyon alanında endurasyonun arttığı ve nekrozun genişlediği gözlenmiştir. Literaturde spermektrinin cilt nekrozu yaptığı bildirilmiştir. Mevcut nekrozun debritmanını ve irigasyonunu takiben yapılan gözlemde nekrozun ilerlemediği saptanmış ve rekonstuksiyon yapılmıştır. Nadir görülen ve organofosfat zehirlenmesi ile klinik karışabilen bu durumda spermektrinin enjeksiyon alanında lokal etkisi ile nekroz yapabileceği akılda tutulmalı, vital bulguların stabilizasyonunu takiben erken dönemde debritman ve irigasyon yapılarak tabloya müdahale edilmeli ilerlemesi durdurulmalıdır.

Kaynakça

1- Singh AK, Tiwari MN, Prakash O, Singh MP. A current review of cypermethrin-induced neurotoxicity and nigrostriatal dopaminergic neurodegeneration. Curr Neuropharmacol. 2012 Mar;10(1):64-71. doi: 10.2174/157015912799362779. Epub 2012 Mar. PubMed PMID: 22942879; PubMed Central PMCID: PMC3286848.
2- Keenan JJ, Vega H, Krieger RI. Potential exposure of children and adults to cypermethrin following use of indoor insecticide foggers. J. Environ. Sci. Health B. 2009;44:538–545.
3- Das RN, Parajuli S. Cypermethrin poisoning and anti-cholinergic medication- a case report. Internet J Med Update. 2006;1:42–4.

Anahtar Kelimeler: İnsektisit enjeksiyonu, Suisid, Flep

P-198
Allopurinol Kullanımı Sonrası Toksik Epidermal Nekroliz Gelişen Hastaya Yaklaşım

Zeynep Altuntaş[1], Hayri Ahmet Burak Nurşen[1], Arda Soylu[1], Orkun Uyanık[1], Munise Daye[2]
[1]Necmettin Erbakan Üniversitesi Meram Tıp Fakültesi, Plastik, Rekonstüktrif ve Estetik Cerrahi Ana Bilim Dalı, Konya
[2]Necmettin Erbakan Üniversitesi Meram Tıp Fakültesi, Dermatoloji Ana Bilim Dalı, Konya

Giriş: Toksik epidermal nekroliz (TEN) vücutta yaygın epidermis nekrozuyla seyreden mortalitesi yüksek bir durumdur. Sıklıkla antibiyotik ve antiepileptik ilaç kullanımına bağlı gelişir. Allopurinol bu duruma sık neden olan ilaçlardan biridir[1]. İlaçlar ya da metabolitlerinin hapten görevi görerek keratinositlerin yüzeyine bağlanmasının ve onları antijenik hale getirmesinin olayı başlattığı düşünülmektedir. Yaygın epidermis hasarının nedeni keratinositlerin apotozisidir[2]. Sadece cilt tutulumu olmaz mukozalarda da tutulum görülür. İlaç ilk alındıktan sonra bir hafta ile iki ay gibi bir zaman zarfı içinde lezyonlar gelişebilir. Hastalığın prezentasyonunda başlangıçta iki ya da üç gün süren ateş, baş ağrısı, ürperme gibi gribal enfeksiyon benzeri nonspesifik semptomlar içeren prodrom dönem olabilir. Mukoza tutulumuna bağlı disüri, disfaji, konjonktivit ve respiratuvar semptomlar gibi sistematik belirtiler görülebilir[1]. Hastada atipik hedef lezyonlar görülür ve nikolsky işareti pozitiftir. SCORTEN skalası ile mortalite hakkında tahminde bulunulabilir[2]. Biz de kliniğimiz tarafından takibi yapılan bir toksik epidermal nekroliz vakasını sunmayı amaçladık.

Olgu: 33 yaşında erkek hasta, gut hastalığı sebebiyle allopurinol başlanan hasta tedavisinin ikinci haftasında vücutta kaşıntı, kızarıklık, döküntü olması sebebiyle acil servise başvurdu. Dermatoloji bölümü tarafından acilde değerlendirilen hastaya toksik epidermal nekroliz tanısı konulup hastanemizin reanimasyon yoğun bakım bölümüne yatışı yapıldı. Hastanın kullandığı bütün ilaçlar etkileşim içinde olmaması için kesildi. Hastanın medikal tedavisi dermatoloji bölümü tarafından planlandı ve hastaya dermatoloji bölümü tarafından kortikosteroid, plazmaferez ve ıvıg tedavisi başlandı. Hasta yara bakımı önerileri için kliniğimize danışıldı. Hastanın vücudunun yaklaşık %40'ında 2.derece yanık yaralarına benzer şekilde epidermal nekroz mevcuttu. Hastanın tarafımızca gün aşırı olarak steril şekilde klorheksidinli yara örtüsü ve fusidik asit içeren pomad kullanılarak pansumanları yapıldı. Mevcut büller steril bir şekilde patlatılarak, nekrotik cilt biyolojik örtü olarak yaraların üzerinde bırakıldı. Hastanın lezyonları üç hafta içinde tamamen epitelize oldu ve hasta taburcu edildi.

Tartışma: Toksik epidermal nekroliz (TEN) nadir görülen, hayatı tehdit eden, tipik olarak ilaçlar nedeniyle ortaya çıkan bir kutanöz yan etki reaksiyonudur. TEN için geliştirilen bir ölçek olan SCORTEN hastalığın şiddetini ve buna bağlı olarak da ölüm hızını tahmin etmede yaygın olarak kullanılmaktadır. SCORTEN değeri 3 (ölüm hızı; %35,3) ve üzeri olan hastaların hızlı bir şekilde yanık ünitesi veya yoğun bakım ünitesine transfer edilmesi son derece önemlidir. Erken tanı ve şüpheli ilaç ya da ilaçların hemen kesilmesi tedavinin en önemli basamaklarından birisidir. Ayırıcı tanıya giren diğer tabloların hızla dışlanması gerekir. Son yıllarda yerel ve sistemik tedavide kullanılan çok çeşitli seçeneklere rağmen ideal bir destekleyici bakım halen en önemli ve en etkili tedavi yaklaşımıdır. Oda sıcaklığı 30-32 derece arasında tutulmalıdır. Sıvı elektrolit tedavisinin yapılması, idrar çıkışının takip edilmesi ve hastanın enfeksiyondan korunması için düzenli sterilliğe dikkat edilerek pansumanlarının yapılması elzemdir. İdrar çıkışı saatlik 0.5-1 ml/kgolacak şekilde tutulmalıdır. Hastaya proteinden yüksek diyet verilmeli ve albümin başlanmalıdır[2]. Toksik epidermal nekrolizde sistemik antibiyoterapi endike değildir ve mortaliteyi artırdığı öne sürülmektedir[3]. Başlangıçta kortikosteroid, ıvıg ve plazmaferez tedavileri kullanılır. Pansuman esnasında nekrotik epidermis dokusunun debride edilip edilmeyeceği otoriteler arasında tartışma konusudur. Kimi merkezler debridman yaparken kimi merkezler ise nekrotik cildi biyolojik örtü olarak lezyonların üzerinde bırakmaktadır[2]. Biz vakamızda agresif debridman uygulamadan konservatif olarak pansuman tedavisini başarıyla gerçekleştirdik.

Sonuç: Toksik epidermal nekrolizde hastaya multidisipliner bir yaklaşım gerekir ve mukoza tutulumu açısından oftalmoloji, üroloji, gastroenteroloji, jinekoloji, göğüs hastalıkları konsültasyonları gereklidir. Agresif debridman uygulanmadan uygun yara bakımı ile hastanın tedavisi gerçekleştirilebilir.

Kaynaklar;

1) Yuri K, Hidehisa S. A review of toxic epidermal necrolysis management in Japan. Allergology International 66 (2017) 36-41
2) Jeremy A. Schneider. Philip R. Cohen. Stevens-Johnson Syndrome and Toxic Epidermal Necrolysis: A Concise Reviewwith a ComprehensiveSummary of Therapeutic Interventions Emphasizing Supportive Measures. AdvTher (2017) 34:1235–1244
3) Michigan Manual of Plastic Surgery second edition p621

Anahtar Kelimeler: Allopurınol, Toksik Epidermal Nekroliz, Yanık

Toksik Epidermal Nekroliz

Toksik Epidermal Nekroliz 1.gün ve 3.hafta

P-199
Radyoterapi olgusunda çoklu cerrahi girişime rağmen iyileşmeyen yara

Sedat Öz, Emre Güvercin, Salih Cem Altunal, Şüheda Çıldır, Gaye Filinte
Sağlık Bilimleri Üniversitesi İstanbul Kartal Dr Lütfi Kırdar Eğitim ve Araştırma Hastanesi, Plastik Cerrahi Kliniği, İstanbul

Giriş: Radyoterapi son yıllarda tümörlere karşı güçlü bir silah olarak geliştirilmiş durumdadır. Günümüzde tüm tümörlerin yaklaşık %50sinde, pre-operatif, post-operatif veya izole olarak radyoterapi kullanılmaktadır(1). Ancak radyoterapinin, özellikle yüksek hücre turnover kapasitesine sahip dokularda oluşturduğu radyasyon hasarı karşımıza en önemli dezavantajlardan biri olarak çıkmaktadır. Bu hasarı iyonize radyasyonun sağlıklı dokuda oluşturduğu morfolojik ve fonksiyonel değişiklikler adı altında tanımlayabiliriz. Radyoterapinin, yara iyileşmesinde özellikli role sahip olan Fibroblastlara olumsuz etkisi bilinmektedir. Fibroblastların terminal farklılaşmasını bozduğu ve myofibroblastların kontraktilitesini azalttığı düşünülmektedir (2). Ayrıca doğru Kollajen üretiminden sorumlu ß-Catenin mediatörünü bozmakta ve kollajen üretimini, dolayısıyla yara iyileşmesini remodeling fazında da sekteye uğratmaktadır. VEGF, bFGF, Nitrik Oksid gibi yararlı hücre mediatörlerini azaltıp TGF ß1, IL-1, IL-6, TNF gibi mediatörleri arttırarak hem fibrozise hem de apoptoza gidişi hızlandırmaktadır (3). Bu faktörler dolayısıyla da sağlıklı ve optimal bir yara iyileşmesine engel olmaktadır.

Materyal Metod ve Bulgular: Kliniğimize başvuran 39 yaşındaki erkek hasta sağ kruriste ülserasyon sebebiyle dış merkezce takip ve medikal ajanlarla tedavi edilmiş, sonrasında hastanemiz ortopedi kliniği tarafından Ocak 2018'de biyopsi planlanarak opere edilmiştir. Hastaya yapılan eksizyonel biyopsi sonucu 'miksoid liposarkom' olarak raporlanmıştır. Takiben 28 Seans radyoterapi alan hastada cerrahi alanda detaşman ve takiben doku defekti gelişmiştir. Tarafımızca takibe alınan hastaya Mart 2018'de 'bipediküllü flep' ile rekonstrüksiyon yapılmıştır. Radyoterapi sonrası yara iyileşme bozukluğu olan hastaya yapılan flepte parsiyel nekroz ve detaşman izlenmiştir. Ekim 2018'de nekroze alanlar debride edilmiş, 'plateletten zengin plasma (PRP)' tedavisi ile birlikte kısmi kalınlıklı deri grefti ile rekonstrüksiyon yapılmıştır. Greft kaybı yaşanan ve defekt alan zemininde nekroze dokular izlenen hasta interne edilmiş, yaklaşık 1 ay kadar 'vakum yardımcılı kapama (VAC)' sistemi ile yara bakımına devam edilmiştir. Aralık 2018'de hastanın doku defektine yönelik latissimus dorsi serbest flebi ile rekonstrüksiyon yapılmıştır. Post operatif takiplerinde genel durum problemi olmayan hasta eksterne edilmiştir. Poliklinik takiplerinde flepte parsiyel nekroza bağlı kayıp izlenmiş olup nisan 2019'da debridman ile aynı seansta tekrar kısmi kalınlıklı deri grefti ile rekonstrüksiyon yapılmış olup perop yağ grefti uygulaması ve PRP enjeksiyonu uygulanmıştır. Hastaya yapılan flep ve greftin büyük ölçüde viabl olduğu görülmüştür. Takiben mayıs 2019'da 1 seans daha PRP ve yağ grefti uygulaması yapılan hastanın poliklinik takiplerinde ek patoloji izlenmemiş olup yara bakımına devam edilmektedir.

Tartışma ve Sonuç: Bu vakamızda da görüldüğü üzere radyoterapi uygulanan hastalarda, ek hastalık olmasa dahi yara iyileşmesinin ileri derecede olumsuz etkilenmektedir. Bu hastalara yapılan çoklu operasyonlarda morbidite ihtimali artmakta ve hastalar sosyo ekonomik olarak olumsuz etkilenmektedirler. Bu hastaların tedavisinde geleneksel yara bakım ve cerrahi yöntemlere ek olarak PRP, yağ grefti uygulaması ve VAC tedavisi gibi güncel alternatifler de akla gelmelidir.

Kaynaklar:
1- ADV SKIN WOUND CARE 2002;15:216, 218-24
2- R. Rudolph, T. Arganese, M. WoodwardThe ultrastructure and etiology of chronic radiotherapy damage in human skin Ann Plast Surg, 9 (1982), pp. 282-292
3- E.F. Bernstein, L. Harisiadis, G.D. Salomon, et al.Healing impairment of open wounds by skin irradiation J Dermatol Surg Oncol, 20 (1994), pp. 757-760
4- C. Herskind, M. Bamberg, H.P. RodemannThe role of cytokines in the development of normal-tissue reactions after radiotherapy Strahlenther Onkol, 174 (Suppl 3) (1998), pp. 12-15

Anahtar Kelimeler: Radyoterapi, yara bakımı, prp, yağ enjeksiyonu

Sağ Krusta Post Operatif Yara

P-200
Lomber Kifoz Cerrahisi Sonrası Gelişen Sırt Bölgesindeki Açık Yarada Asellüler Dermal Matriks(Matriderm) ve Greft Kombinasyonuyla Defekt Onarımı

Ufuk Durgun, Osman Kelahmetoğlu, Nuh Mehmet Elmadağ, Ethem Güneren
Bezmialem Vakıf Üniversitesi Tıp Fakültesi, Plastik, Rekonstruktif Ve Estetik Cerrahi Ana Bilim Dalı, İstanbul

Giriş: Matriderm, sığır dermisinden elde edilen dermal rejenerasyonu desteklemek için doğal, yapısal olarak sağlam kollajen fibrillerinden ve elastinden oluşan tek kullanımlık üç boyutlu biyouyumlu bir matrikstir. Hemostatik özelliğe sahip olması greft altında hematom oluşma riskini azaltır(1). Aynı zamanda alıcı sahada yapay matriksin difüzyonu arttırması greft yaşanabilirligine katkı sağlar. İzole deri greftine göre skar formasyonunudaki olumlu etkileri ve cilt kontraktürünün az olması nedeniyle eklem hareket bölgelerinde kısıtlılığın daha az görülmesi tercih sebeplerindendir.(2) Alıcı sahadaki vaskülarizasyonun

yetersiz düşünüldüğü durumlarda greft yaşanabilirliğini arttırmak için uygulanılabilmektedir. Kemik ekspoze mükerrer kifoz cerrahisi geçirmiş enstrumantasyonsuz çocuk hastada matridem ve kısmi kalınlıklı deri greftiyle defektin kapatılmasına ait deneyimimizi sunmaya çalıştık.

Vaka Sunumu: 6 Yaşında bilinen meningomyelosel tanılı kız hastanın lomber kifoz cerrahisi L4-L5 korpektomi operasyonu sonrasında gelişen implant enfeksiyonu nedeniyle implantın çıkarılmasını takiben sırt orta hatta yaklaşık T8-T12 seviyesinde 8,5x1,5 cm çapında,T12-L4 arasında yaklaşık 6,5x3,5 cm çapında açık yara tarafımızca asellüler dermal matrix ile kombine kısmi kalınlıklı deri grefti kullanılarak kapatıldı. Post operatif komplikasyon görülmedi. İlerleyen takiplerinde greftin %90-95 oranında yatağa adapte olduğu, 3.ayda yara iyileşmesinin tamamlandığı görüldü.

Tartışma: Komorbiditenin görüldüğü çoklu hastalıkları mevcut olan vakalarda yapılan cerrahi sonrası iyileşme sürecindeki tedavi algoritmaları rekonstruksiyon basamağında esnekliklere neden olabilir. Hastamızda postoperatif lomber kifoz cerrahisi sonrası özel pozisyon olarak hiperekstansiyon ateline alınması flep cerrahisi açısından kısıtlayıcı bir faktördür. Defekti rekonstrukte edecek yumuşak doku olmaması, yer yer kemik ekspozisyonu nedeniyle bölge alıcı yatağının vaskülarizasyonda yetersiz kalacağı şüphesi nedeniyle viabiliteyi arttırmaya yönelik uygulanan eş zamanlı dermal analoğun alıcı yatak olarak kullanılması tercih sebeplerimizden biri olarak görülmüştür.

Referanslar

1- Haslik W, Kamolz LP, Nathschl¨ager G, Andel H, Meissl G, Frey M. First experience with the collagen-elastin matrix MatriDerm® as a dermal substitute in severe burn injuries of the hand. Burns 2007;33:346–8
2- Yannas IV, Burke JF. Design of an artificial skin I. Basic design principles. J Biomed Mater Res 1980;14:65–81

Anahtar Kelimeler: Matriderm, yara cerrahisi, Greft kombinasyonu ile onarım

Post operatif 3.ay

Post operatif 3.ay görünümü

P-201
Yüzde Munchausen Sendromuna Bağlı Görülen Kronik Atrofik Yaralar, Nadir Bir Olgu

Perçin Karakol, Tevfik Balıkçı, Mehmet Bozkurt, Ayla Metin, Fahri Sabancıoğullarından
SBÜ, Bağcılar Eğitim ve Araştırma Hastanesi Plastik, Rekonstrüktif ve Estetik Cerrahi Kliniği, İstanbul

Literatürdeki sahte hastalıklar, hasta bir hastanın rolünü oynama niyetinde olan, hasta tarafından icat edilen ve üretilen, geniş bir fiziksel ve / veya psikolojik semptom ve işaret yelpazesine sahip olarak tanımlanmaktadır. Bu tür hastalar dramatik bir sunum ve aşırı şikayetler ile genel bir hastaneye vardıklarında, uzun süreli başvuru sıklıkla izler. Hastaların kişilerarası stilleri talep etmeleri, aldatmaları ve manipülasyonları pek çok klinisyeni zor durumda bırakabilirken bu zorluklar hem hastalar hem de personel için kötü sonuçlara yol açabilir. Tıbbi öykü veya hastanın davranışı olağandışı olduğunda belirsiz bir etiyoloji ilehastalığın/sendromun ayırıcı tanısında akılcı bir neden düşünülmelidir. Kendine dayatılan faklı bozukluk olarak da adlandırılan Munchausen sendromu, bir kişinin dış kazanç niyeti olmadan (işten ayrılma, ilaçlar dışında) hasta bir hastanın rolünü üstlendiği bir psikiyatrik bozukluktur. Fiziksel semptomlar kasıtlı olarak "hasta bir hastanın" görüntüsünü kazanmak amacıyla üretilir. Genellikle standart terapötik müdahaleler, Munchausen sendromu olan kişilerde etkili olmayabilir ve bu da bakım ekibi ve doktorlar için kafa karışıklığının artmasına neden olabilmektedir. Çalışmamızda 46 yaşındaki ek komorbiditesi bulunmayan kadın hastayı incelemiş bulunmaktayız. Hasta genel durum bozukluğu, ağrı, ateş gibi non spesifik şikayetlerle kendini göstermiş, hastanın ön muayenesinde ek olarak irili ufaklı ve yüzde ve saçlı deride boyunda randomize yerleşimli eritamatöz papüler, maküler, krutlu ve atorik görünümde cilt lezyonları ile prezente olduğu ortaya çıkmıştır. Hastadan alınan kültür biyopsi ve labratuar testleri ile kan parametreleri belirli bir tanı koydurmazken bu bölgelerden alınan biyopsi sonuçları cilt florası zemininde gelişen kronik inflamatuar zeminde gerçekleşen litik hücre materyali ile şeklinde sonuçlanmıştır. Ek olarak hastanın genel davranış profilindeki mağdur kişiyi oynama, şikayetlerini abartma, fazlaca ilgi ve alaka bekleme ile tedavisini ve kendisine uygulanacak medikal girişimlere fazla ilgi gösterip hastanın bunlar arasından seçim yapmaya çalışan bir durum halinde olması şüphe uyandıran durumlar olmuştur. Seri debridmanlar ve yara bakımı, alternatif yara örtülerinin kullanılması ve uygun antibiyoterapi sonrası cildindeki yaraları tedavi edilen veya lezyonları gerileyen hasta bir süre sonunda ayaktan takip edilmiş ve bir buçuk aylık takip ile hastanın cildindeki yaraların makroskobik olarak değerlendirilmesinde yara iyileşmesi, mevcut şikayetlerde gerilme,azalama olduğu saptanmıştır. Tıbbi tedavi sonrası hastanın tavır ve davranışlarındaki ayrıntıcı ve şüpheli durumlar bir süreliğine gerilerken hastanın vücutunda benzer bölgelerde benzer yaraların belirmesi uzun sürmemiştir. Bunun üzerine psikiyatri kliniğinden istenen konsültasyon sonrasında tekrar değerlendirilen hasta Munchausen sendromu tanısı almıştır. Munchausen sendromu hasta rolü kazanmak için kasıtlı olarak fiziksel semptomların üretilmesi ile karakterize bir sendromdur. Yönetimi ve tedavisi zor ve çeldirici olabilir. Böyle bir yönetim, gereksiz prosedürlerden kaçınmayı, kendine zarar vermeyi önlemeyi ve hastayla öfkeli veya tehdit edici etkileşimleri önlemeyi içerir. Ancak Munchausen sendromlu hastalar için prognozunun kötü olduğu görülmekte bu açından bakımın tutarlılığını vurgulayan esnek ve yaratıcı yaklaşımlar ve düzenli ayaktan psikiyatrik tedavi ile başarıya ulaşılmaya çalışılmaktadır.

Anahtar Kelimeler: Munchausen Sendromu, Atrofik yara, Debridman, yara bakımı

P-202
İntramusküler Diklofenak Enjeksiyonu Sonrası Nicolau Sendromu

Tolga Aksan, Cengiz Ertekin,
Muhammed Beşir Öztürk, Mustafa Tezcan
T.C. Medeniyet Üniversitesi, Plastik, Rekonstrüktif ve Estetik Cerrahi Ana Bilim Dalı, İstanbul

Giriş: Nicolau sendromu çeşitli ilaçların intramusküler enjeksiyonundan sonra nadiren yan etki olarak ortaya çıkabilen bir cilt reaksiyonudur. Cilt, yumuşak doku ve kas dokusunda doku kaybına varabilen iskemik nekroza sebep olabilir. Sendrom NSAİİ, lokal anestezikler, antibiyotikler ve kortikosteroidler gibi hemen hemen tüm sınıf ilaçların kullanımından sonra görülebilir. Bu vaka derlememizde diklofenak enjeksiyonu sonrası gluteal bölge ve alt ekstremitede Nicolau sendromu gelişen ve kliniğimizde debridman, negatif basınçlı yara tedavisi ve rekonstruksiyon uygulanan 3 hastaya tedavi yaklaşımlarımızı sunduk.

Yöntem: 2016-2018 yılları arasında alt ekstremite ve gluteal bölgeye uygulanan diklofenak enjeksiyonları sonrası gelişen yaralar ile kliniğe başvuran hastaların demografik bilgileri, uygulanan tedavi yöntemleri ve post operatif süreçleri değerlendirildi.

Bulgular: Hastaların yaş ortalaması 59 (35-77) idi. Enjeksiyon sonrası başvuru zamanı ortalama 15 (9-21) gündü. Debridman sonrası ortalama defekt çapı 94 cm2 idi. 2 hastaya debridman sonrası gluteal rotasyon flebi ile rekonstruksiyon uygulandı. Diğer hasta abse drenajı ve debridmanın ardından negatif basınçlı yara tedavisi uygulanarak tedavi edidi. Post-operatif komplikasyona rastlanmadı

Sonuç: Diklofenak enjeksiyonu sonrası Nicolau sendromu literatürde sıkça bildirilmiştir. Enjeksiyon tekniğine dikkat edilerek ve yeterli uzunlukta iğne kullanılarak risk azaltılabilir. Rekonstruksiyon seçenekleri arasında gluteal flepler daha çok tercih edilmesine rağmen uzun süreli yatış planlanan ve daha küçük defektli hastalarda negatif basınçlı yara tedavisi iyi bir alternatif seçenek oluşturur.

Anahtar Kelimeler: nicolau, diklofenak, debrdman, nekroz

P-203
Yılan Isırması Sonrası Parmakta Nekroz: Nadir Bir Olgu

Zeynep Altuntaş, Arda Soylu, Majid İsmayılzade, Mehmet Emin Cem Yıldırım, Mahmut Tekecik
Necmettin Erbakan Üniversitesi Meram Tıp Fakültesi, Plastik, Rekonstüktrif ve Estetik Cerrahi Ana Bilim Dalı, Konya

Giriş: Yılan ısırıkları özellikle kırsal alanlarda yaz ayları boyunca önemli bir morbidite ve mortalite sebebidir. Ülkemizde özellikle Güney ve Güneydoğu Anadolu bölgesinde iklim ve coğrafik özelliklerinden dolayı sıklıkla sıcak aylarda yılan ısırması olgularında önemli bir artış olmaktadır(1). Türkiye'deki yılan ısırmalarına bağlı zehirlenmeler genelde iyi seyirli olup, bu yıkıcı enzimlerin etkisiyle lokal deri bulguları ve hematolojik sisteme toksisite dışında, dissemine intravasküler koagülasyon sonucu akut böbrek yetmezliğine kadar giden olgular da bildirilmiştir (2,3). Bu olgu sunumunda Konya kırsal bölgesinde parmağından yılan ısırması sonrası acil servise başvuran ve tarafımıza yönlendirilen hastaya klinik yaklaşım ve tedavi planı sunulması amaçlanmaktadır.

Olgu: Tarlada çalışırken sağ el 2.parmak distalfalanksından yılan ısırması sonrasında acil servise başvuran 57 yaşında kadın hasta tarafımızca değerlendirildirilerek medikal ve cerrahi tedavisi yapıldı. Hastanın yapılan fizik muayenesinde sağ el 2.parmak şiş ve parmak dorsal yüzde bül ve abse formasyonu ile karakterize cilt bulguları; volar yüzde ise pulpadan dip eklem hizasına kadar ekimotik alan mevcuttu. Hastanın bülleri ve absesi uygun deri örtüsünü koruyacak şekilde debride edildikten sonra hasta uygun tedavisi ve takibi amacı ile servisimize yatırıldı. Hastaya acil serviste tetanoz immünizasyonu uygulanmış olup servisimizde intravenöz yoldan steroid, antihistaminik ve enfeksiyon hastalıkları kliniğinin önerileri dikkate alınarak antibiyoterapi başlanmıştır.Hastanın eline günlük lokal yara bakımı uygulanmış olup hastanın kliniği ve elin perfüzyonu yakın bir şekilde takip edilmiştir. Takiplerinde herhangi bir patolojik bulguya rastlanmayan; eldeki şişliği ve ekimozu gerileyen hasta servisimizden 10.günde taburcu edilmiştir. Hastanın erken dönem takiplerinde komplikasyon görülmemiş olup; geç dönem takiplerinde sağ el 2.parmak volar yüz dip ekleminin distalinde parsiyel nekroz gelişmiştir. Nekrotik dokunun uygun debridmanı sonrası oluşan defekt sekonder iyileşmeye bırakılarak kontrol muayenelerinde epitelizasyon geliştiği gözlemlenmiştir.

Tartışma: Ülkemizde bulunan 40 tür yılandan sadece 10 türü zehirli olup bunların 9'u Viperidea ailesinden çıngıraklı engerek yılanı, diğeri Elepidea ailesindendir. Ülkemizdeki yılan sokmalarında en sık karşılaşılan tür olan Viperidea familyasının venomunun kardiyotoksik ve miyotoksik olup hyalüronidaz, fosfolipaz A ve doku parçalanmasına neden olan çeşitli proteazlar içerdiği bilinmektedir (4).Yılan sokmasında sokmuş olan yılanın yakalanarak zehirli olup olmadığını tespit edilmesi uygulanacak tedavi açısından oldukça önemli olsa da pratikte genellikle mümkün değildir. Yılan ısırığına bağlı olarak görülen en önemli patolojik lezyon nekroz olup şiddetli ağrı, parestezi, nabız alınamaması ve soğukluk gibi bulguların varlığında kompartman sendromu düşünülerek fasyotomi açısından değerlendirilmelidir (5).Olgu sunumumuzda olduğu gibi yılan tarafından ısırılan kişi ilk müdahale sonrası hastane koşulları altında yatırılarak takibi ve tedavisi olmalı; hareketleri mümkün olduğunca kısıtlanmalı ve eğer ısırılan bölge ekstremitelerde ise ekstremite kalp seviyesinde olacak şekilde yükseltilmelidir(6). Sonuç olarak yılan ısırığına maruz kalmış tüm olgulara tetanoz profilaksisi uygulanıp lokal yara bakımı yapılmalı ve profilaktik İ.V antibiyotik verilmelidir. Gerekli olan vakalarda cerrahi olarak nekroze dokuların uzaklaştırılması hastayı ağır morbidite veya mortaliteden korumak için gereklidir.

Kaynaklar:
1) Gökel Y, Başlamışlı F, Koçak R. Çukurova yöresinde yılan ısırmaları. Çukurova Üniversitesi Tıp Fakültesi Dergisi 1997;22:184-8. 2
2) Büyük Y, Koçak U, Yazıcı YA, Gülpınar SS, Kır Z. Yılan ısırmalarına bağlı ölüm. Turkiye Klinikleri J ForenMed 2007;4:127-30.
3) Harborne DJ. Emergencytreatment of adderbites: casereportsandliteraturereview. ArchEmergMed 1993;10:239- 43.
4) Okur Mİ, Yıldırım AM, Köse R. Türkiye'de zehirli yılan ısırmaları ve tedavisi. Türkiye Klinikleri J MedSci 2001;21:21-4.
5) Zehirli Hayvan Isırma ve Sokmaları. Ankara: 2007;143-59
6) Spiller HA, Bosse GM. Prospectivestudy of morbidityassociatedwithsnakebiteenvenomation. J ToxicolClinToxicol 2003;41:125-30.

Anahtar Kelimeler: Nekroz, Parmak, Yılan ısırığı

Yılan Isırmasi Sonrası 2. Parmak Distal Falanksta Nekroz

P-204
Kompresyon Yaralanması Sonrası Nekrotizan Fasiit Gelişen Hastaya Multidisipliner Yaklaşım: Olgu Sunumu

Emrah Kağan Yaşar, Can İlker Demir,
Murat Şahin Alagöz, Nicat Rustamov
kocaeli Üniversitesi Tıp Fakültesi, Plastik Rekonstrüktif ve Estetik Cerrahi AD., Kocaeli

Giriş: Nekrotizan fasiit (NF), yumuşak doku ve fasyaların hızla yayılan nekrozu ile karakterize, uygun tedavi edilmediğinde ölümcül olabilen bir hastalıktır. İnsidansı yüz bin olguda 0,4'tür.(1) Nekrotizan fasiit tablosunda genellikle, cerrahi insizyon, böcek sokması, kesi, abrazyon, kontüzyon, enjeksiyon, deri ülseri ve perirektal apse gibi yaralanma öyküsü vardır.(2) Pelvik ve anogenital bölge ezilme yaralanmaları gibi multitravmalı hastalarda oluşabilecek nekrotizan fasiitin yönetimi zorlaşır ve mutlaka multidisipliner cerrahi yaklaşım gerektirir.

Olgu: 28 yaşında erkek hasta, iş yerinde presleme makinesinin kolları arasında sıkışma sonrası pelvik bölge ve sağ inguinal bölge açık yaralarıyla başvurdu. Bilgisayarlı tomografide pelviste multiple kırıkları görüldü ve takip uygun görüldü. Batın içi yaralanmalar nedenli acil şartlarda genel cerrahi tarafından onarım ve kolostomi operasyonu yapıldı. Üretra yaralanması nedenli geçici sistostomi takıldı. Bütün insizyonları primer onarılmış olarak yoğun bakım ünitesine devredilmiş olan hastaya geniş spektrumlu antibiyoterapi ve beslenme diyet bölümünce uygun beslenme tedavisi düzenlendi. Operasyon sonrası 2.günde, genital bölgede, sağ inguinal ve femoral bölgelerde dolaşım bozuklukları ve nekroz nedenli ilk kez bölümümüze danışıldı ve hastaya nekrotizan fasiit tanısı konuldu. Multidisipliner yaklaşımla eş zamanlı olarak plastik cerrahi, genel cerrahi, ortopedi, üroloji ve kalp damar cerrahisinin girdiği belli gün aralıklarla seri debridmanlar yapıldı. Açık yaraların dolaşım açısından stabil olduğu ve nekroze alanların ilerlemediği öngörüldüğünde dış merkezde bulunan merkeze gönderilerek hiperbarik oksijen tedavisi başlandı ve günlük uygulandı. Takipte uygulanan debridmanlarından birisinde ekspoze sağ femoral arter üzeri, derin inferior epigastrik arter bazlı sağ rektus kas flebi ile örtüldü. Tüm açık alanlar vakum yardımlı aktif kapama (VAC) yöntemiyle takip altına alındı. Üretral rekonstrüksiyon sağlanamadığından sistostomi uygulaması kalıcı hale getirildi. Yaralanmanın 3. haftasında başlanarak bütün defektlere aşama aşama deri greftleri kondu ve üzerine VAC uygulaması yapılarak bu şekilde takip edildi.Yaralanmanın 4. haftasında hasta YBÜ`den çıkarılarak servise alındı ve takipleri tarafımızca sürdürüldü. Anogenital bölgedeki poş için debridman sonrası sol gracilis kası pediküllü olarak transpoze edildi ve yine VAC uygulandı. Rekonstrüksiyonlar tamamlandıktan ve tüm greftlerin viable olduğu görüldükten sonra hastanın tam fizyoterapi uygulamalarına geçildi. Umblikal bölgede oluşan hernisi nedeniyle genel cerrahi bölümünce, kalıcı sistostomi nedeniyle üroloji bölümünce takipleri halen süren hasta yaralanma tarihinden 3. ay sonra destekle ayağa kaldırıldı ve özbakımını yapar hale getirildi.

Sonuç: Ezilme tarzı yaralanmalar sonrası yaranın primer kapatılması yarayı anaerobik ortam için oldukça elverişli hale getirir.Genital bölge başlangıçlı nekrotizan fasiitte, önemli nörovasküler yapıların ekspozisyonu durumunda bölgeye yakın lokal kas flepleri kullanılabilir. Nekrotizan fasiit tanılı hastaların tedavisinde multidisipliner yaklaşımla radikal debridmanların yapılması mortalite ve morbidite riskinin en aza indirilebilmesi için elzemdir.

Kaynaklar:
1) Trent JT, Kirsner RS. Diagnosing necrotizing fasciitis. Adv Skin Wound Care 2002;15:135-8.
2) Dufel S, Martino M. Simple cellulitis or a more serious infection? J Fam Pract 2006;55:396-400.
3) Yüksek Enerjili Travmaya Maruz Kalan Hastaların. Yönetiminde Plastik Cerrahi Yaklaşımının Temel. Prensipleri. 12may 2017 plastic surgery

Anahtar Kelimeler: Ezilme Yaralanması, Kas Flebi, Nekrotizan Fasiit

Resim 1

a.İlk acil debridman sonrası görünüm b.Sağ rektus kas flebi uygulaması sonrası görünüm c.Tüm açık alanların vakum yardımlı kapaması sonrası görünüm d.Granüle açık yaraların greftle rekonstrüksiyonu e.Ameliyat sonrası 3. ayda hastanın görüntüsü

P-205
Cilt Elektrotlarına Bağlı Beklenmeyen Yanık: Olgu Sunumu

Nuh Evin
Konya Eğitim ve Araştırma Hastanesi, Konya

Giriş: Cilt yüzey elektrotları tıbbi monitorizasyon amaçlı sıklıkla kullanılmaktadır. Monitorizasyon uygulamalarında elektrot temas bölgelerinde cilt yanıkları bildirilmiştir. Bu durum, elektrik enerjisinin sadece bir yöne (doğrudan veya tek kutuplu) akan bir akımla iletilmesine "doğru akım'' ve oluşan termal hasara bağlanmaktadır. Bu çalışmada polisomnografi monitorizasyonunda alın bölgesine yerleştirilen elektrota bağlı gelişen 3.derece yanık olgusu

sunulmaktadır.

Olgu sunumu: 46 yaşında kadın hasta alın orta hatta 9x9 mm genişliğinde ve üzerinde eskar bulunan 3. derece yanıkla başvurdu. Öyküsünde 1 hafta önce uyku apnesi nedeniyle polisomnografik uyku testi yapıldığı, test esnasında alın bölgesine yapıştırılan elektrotun lokalizasyonunda sırasıyla kızarıklık, morarma, siyahlaşma ve yara oluştuğu öğrenildi. Hastanın genel sistemik muayenesi normaldi. Ek komorbidite yoktu. Lokal anestezi altında nekrotik dokular debride edildi. Nemli pansuman ve topikal antibiyotikli pomadla yara takip edildi. 7. günde yaranın granüle olduğu görüldü. Eliptik eksizyonla çizgi haline getirilen yara alanı primer kapatıldı. Post operatif 8. günde sütürler alındı. Anti-skar tedavi uygulandı. Hasta 13 ay takip edildi. Erken ve geç komplikasyon görülmedi. Hastanın hasta ve gözlemci skar skalasına göre ortalama puanı 2.4'tü.

Tartışma: Günümüzde tıbbi uygulamalarda en modern aletler kullanılmasına rağmen istenmeyen komplikasyonlar görülebilmektedir. Tıbbi mönitörlerin elektrotlarına bağlı gelişen yanıklar çok nadirde görülsede literatürde bildirilmiştir. Tıbbi monitör ve elektrotlarda arıza olmasa bile, monitör amplifikatörlerinin girişindeki bileşenler, elektrotlar arası veya bir elektrottan toprağa "doğru akım''ın geçmesine izin verebilir. Elektrotlardaki "doğru akım'' yüzey neminin dolayısıyla suyun elektrolizine, salinin oksidasyonuna, hidrojen iyonlarının indirgenmesine ve elektrot metalinin oksidasyonuna neden olabilir. Reaksiyon ürünlerinden bazıları, özellikle hipokiorit iyonu kuvvetle oksitleyici ve toksiktir. Süreç ilerledikçe epidermisin bütünlüğü zarar görür, cildin direnci düşer, direnç düşüşüne bağlı daha fazla akım geçer ve bu kısır döngü hızlanır. Sonuçta ciltte tam kalınlıkta epidermal hasara oluşabilir. Bu sorunu önlemek için, tıbbi monitorizasyon ekipmanlarının bir voltmetre ile uzun süreli izleme için amplifikatör girişlerinin rutin olarak kontrol edilmesi, transkütan veya implante edilmiş elektrik stimülatörlerinin "doğru akım'' üretmesi azaltılmalıdır. Bu çalışmada literatürde nadir rastlanan elektrot kaynaklı 3. derece cilt yanığı olgusu sunulmaktadır.

Anahtar Kelimeler: Elektrot, Polisomnografi, Yanık

P-206
Yanık Hastalarında Amniyon Membran Kullanımı

Cemal Fırat, Orhan Gazi Dinc, Mehmet Fatih Algan
İnönü Üniversitesi Tıp fakültesi, Plastik Cerrahi Ana Bilim Dalı, Malatya

Giriş: Yanık en sık haşlanma ve alev yanıkları şeklinde oluşurken; elektrik çarpması, kimyasal madde teması şeklinde de oluşabilir. Yanık vakaları ayaktan tedavi edilebilecek kadar hafif vakalar olabildiği gibi, uzun yoğun bakım tedavisi gerektiren yüksek mortaliteye sahip vakalar şeklinde olabilir. Yanık yüzdesi ve derinliği arttıkça hastane yatış süresi ve beraberinde getirdiği morbiditeler artar. Yatış süresini kısaltacak her tıbbi müdahele mortalite riskini ve geç dönem sekelleri azaltacaktır. Amniyon membran kullanımı ile hastanede yatış süresini, yanığa bağlı erken ve geç dönem komplikasyonları, cerrahi müdahele sayısını azaltmak amaçlandı.

Olgu Sunumu: 37 yaşında erkek hasta. Toplam vücut yüzey alanına oranla %50 alev yanığı mevcuttur. Hastanın ek travması ve ek hastalığı yoktur. Sol önkola kompartıman sendromu nedeniyle yanık sonrası 4.saatte fasyotomi açıldı (Resim1). Postoperatif 1.günde fasyotomi alanına amniyon membran uygulandı. Hastanın postop 2.haftada granüle yarasının görüntüleri (Resim2). Hastaya erken dönemde 5 kez amniyon membran uygulaması ve genel anestezi altında bölge bölge toplamda 3 kez kısmi kalınlıkta deri grefti yapıldı. Hasta 3. ayda şifa ile taburcu olmuştur.

Tartışma: Yanık fiziksel ve psikolojik sekeller bırakabilen ağır bir travmadır. Yanığın başarılı tedavisi cerrah, hemşire, psikolog, anestezist, fizyoterapist ve diyetisyenin bulunduğu multidisipliner ekip tarafından yapılması gerekir. Geniş yanıklarda deri grefti için dönor alan yetersizliği problem oluşturur. Bu nedenle yara bakımı için medikal malzeme veya allogreft kullanımı gibi alternatif arayışlar doğmuştur. Amniyon membran uygulaması da bu alternatif yaklaşımlardan biridir. Amnion membran, plasentanın iç duvarını oluşturur (Resim 1) Doğum salonu ve ameliyathanede steril şartlarda alınmalıdır. (Resim 2) Membran transplantasyonu ilk defa 1910 yılında Davis tarafından deri grefti olarak kullanılmıştır. (1) Epitelizasyonu hızlandırdığı, hastaların ağrılarını azalttığı ve enfeksiyon gelişmesini önlediği bildirilmiştir. Amnion membran fibroblast büyüme faktörleri (FGF), epidermal büyüme faktörü (EGF) gibi faktörleri içerir. IL-6 yanık sonrası hastaların ve deney hayvanlarının dolaşımında en sık artan sitokinlerden birisidir. Yanığa ve endotoksine maruz kalmış farelerde IL- 6 bloke edildiği zaman proinflamatuvar yanıtın ve mortalitenin azaldığı görülmüştür(2). Amniyon zarının stromasının, IL-6, IL-1α ve IL-1β gibi inflamatuar sitokinlerin üretimini baskıladığı gösterilmiştir. Hatta yeni damar oluşumunu ve epitelizasyonu ve kollajen sentezini arttırdığı, inflamasyonu azalttığı bilinmektedir. Ayrıca antibakteriyel etkisi vardır ve yara yüzeyinde protein ve sıvı kaybını azaltır (3-5-6). Dezavantaj olarak Hepatit B, Hepatit C, sifiliz ve HİV infeksiyonu bulaş riski taşır. Bu nedenle vericilerin seronegatif olduğu bilinmelidir. (4)

Sonuç: Mortalitesi yüksek yanık hastalarında amniyon membran uygulamasının iyileşmeyi hızlandırdığı ve mortaliteyi azalttığı görülmüştür.

Kaynakça

1. Cleveland L, Hill CM, Pulse WS, DiCioccio HC, Field T, White-Traut R. Systematic Review of Skin-to-Skin Care for Full-Term, Healthy Newborns. J Obstet Gynecol Neonatal Nurs. 2017:S0884-2175(17)30388-X.
2. Coban YK, Aral M. Mediators Inflamm. Serum IL-18 is increased at early postburn period in moderately burned patients. 2006;2006(2):16492.
3. Tenenhaus M. The Use of Dehydrated Human Amnion/ Chorion Membranes in the Treatment of Burns and Complex Wounds: Current and Future Applications. Ann Plast Surg. 2017;78(2 Suppl 1):S11-S13
4. Boateng J, Catanzano O. Advanced Therapeutic Dressings for Effective Wound Healing--A Review. J Pharm Sci. 2015;104(11):3653-80.
5. Litwiniuk M, Grzela T. Amniotic membrane: new concepts for an old dressing. Wound Repair Regen. 2014;22(4):451-6.
6. Arvola R, Holopainen J. [Amnion in the treatment of ocular diseases]. Duodecim. 2015;131(11):1044-9.

Anahtar Kelimeler: amniyon membran, yanık, yara iyileşmesi

Amniyon Membran

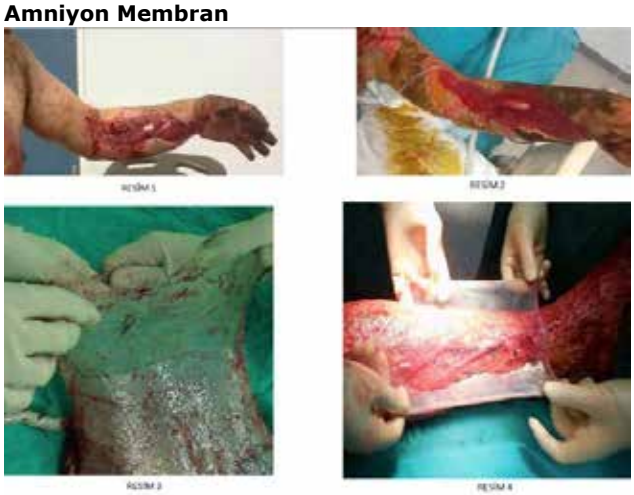

P-207
Lazer ile Dövme Silinmesinin Nadir Bir Komplikasyonu; Yanık

Çağla Çiçek, Gökhan Temiz, Emre Güvercin, Murat Yaman, Gaye Taylan Filinte
Sağlık Bilimleri Üniversitesi İstanbul Dr. Lütfi Kırdar Eğitim ve Araştırma Hastanesi Plastik, Rekonstrüktif ve Estetik Cerrahi Kliniği, İstanbul

Giriş : 'Dövme' Tahiti dilinde kullanılan 'tattau' kelimesinden türetilmiş; kozmetik, terapötik ya da travmatik amaçlı cilde kalıcı olarak pigment aşılanmasıdır (1). Kozmetik amaçlı kullanımının tarihi geçmişi olsa da son zamanlarda genç nesil tarafından oldukça tercih edilmektedir. Ayrıca kalıcı makyaj uygulamaları için de dövme sık kullanılmaktadır. Terapötik dövme uygulaması; vitiligonun kamufle edilmesi, meme rekonstrüksiyonu sonrası nipple areola kompleksinin renginin tekrar oluşturulması, yara izlerinin saklanması amacıyla kullanılabilir. Travmatik dövme uygulaması ise cildin abrazyonu sonrası dermal alana pigmentin kaza ile aşılanmasıdır (2). Hastalar özellikle kozmetik ve travmatik dövme uygulamaları sonrası; dövmenin silinmesi için hekime başvurmaktadır. Dövme silinmesinde günümüzde standart enerji modeli Q-swicthed lazerlerdir ve literatürde lazer kullanımı sonrası komplikasyon sıklığı %5 olarak belirtilmiştir (1).

Olgu Sunumu: 32 yaşında hasta kliniğimize ayak bileğinde iyileşmeyen yara şikayeti ile başvurdu. Hikayesinde yaklaşık 3 hafta önce dış merkezde ayak bileğindeki dövmeye yönelik lazer uygulaması yapıldığı öğrenildi. Lazerin tipi ya da enerji modeli ile ilgili yeterli anemnez alınamayan hastanın muayenesinde sağ ayak bileğinde sirküler tarzda oluşmuş 3. Derece yanık tespit edildi (Figür 1). Hastanın tarafımıza başvurusuna kadar; yanık bölgesine konservatif yara bakımı uygulandığı ancak sonuç alınamadığı öğrenildi. Hastanın ayak bileğine yönelik debridman uygulaması sonrası 4 seans vakum yardımlı yara pansumanı yapıldı ve yeterli granülasyon elde edildikten sonra uyluk anteriorundan alınan kısmi kalınlıkta deri grefti ile defekt rekonstrükte edildi. Ameliyat sonrası takiplerinde sorun olmayan hasta önerilerle taburcu edildi.

Tartışma : Lazer ile dövme silinmesinin temeli selektif fototermolize dayanır. Lazer ile uygulanan enerjinin kromoforu pigmenttir ve lazerin ürettiği enerji bu pigment tarafından absorbe edilir (3). Matür bir dövmedeki pigment partikülleri ciltte fibroblast ve makrofajlar tarafından depolanır. Bu ekzojen pigment partikülleri çok küçüktür ve termal gevşeme sürresi de buna bağlı olarak kısadır. Bu sebeple pigmentin destrüksiyonu için dermiste ısının çok hızlı artması gereklidir (3). Dermiste bu ısı artışı fototermal enerji ile; pigmenti bir arada tutan kimyasal bağların kopması ise lazerin fotokimyasal etkisi ile açıklanır. 'Q- switched' lazerler nano yada pikosaniye gibi çok kısa sürede çok yüksek enerji ile atım sağlayabilen enerji modelleridir. Bu özelliği sayesinde son iki dekattır dövme silinmesinde klinisyenlerce ilk tercih edilen yöntemdir. Dövme silinmesinde kullanılan lazerin komplikasyonları erken ve gecikmiş komplikasyonlar olarak iki grupta incelenir. Kabuklanma, noktasal kanama odakları ve akut alerjik reaksiyonlar erken dönemde görülebilecek komplikasyonlardır. Geç komplikasyonlar ise pigmentasyon değişiklikleri, dövme renginin paradoksik olarak koyulaşması, dövmenin yetersiz silinmesi ve yanıktır (4). Lazerin komplikasyonlarından korunmada en önemli yöntem uygulanmış olan dövmenin rengine uygun lazer seçimine ve hastanın 'Fitzpatrick' cilt tipine dikkat edilmesidir. Ayrıca uygun atış süresi, kromofora uygun dalga boyu kullanılması ve lazer ışınımının iyi anlaşılması ile akut ve geç komplikasyonlardan kaçınılacağı kanaitindeyiz.

Anahtar Kelimeler: Dövme Silinmesi, Lazer, Yanık

Figür 1

P-209
Olgu Sunumu: Bulgur Tabancası ile Yaralanma Sonrası Hipertrofik Skar

Nijat Majidov, Cemil Işık, Mustafa Sütçü, Osman Akdağ, Zekeriya Tosun
Selçuk Üniversitesi Tıp Fakültesi, Plastik Rekonstrüktif ve Estetik Cerrahi Ana Bilim Dalı, Konya

Giriş: Bulgur tabancaları bölgemizde ekinleri zararlı kuşlardan korumak için kullanılmaktadır. Bu tabancalarla yaralanmalar yerel halk tarafınca sık sık görülmektedir. Bu tür yaralanmalar ciddi skarlara neden olmaktadır. Hipertrofik skar normal yara iyileşme sürecinde bir sapmadan kaynaklanan, aşırı kollajen birikiminin gözlendiği, fibröz dokunun kontrolsüz proliferasyonudur.[1] [2] Biyokimyasal faktörlerin kombinasyonu, deri gerginliği, endokrinolojik ve genetik faktörler olası suçlulardır. Organik yabancı cisimli yaralanmalar yüksek enflamasyon riskine sahiptir.[4] Ve bu enflamasyon hipertrofik skara neden olabilmektedir. Bundan dolayı organik yabancı cisimler mutlaka vücuttan uzaklaştırılmalıdır. Bu olgu sunumunda bulgur(organik yabancı cisim) kuru sıkı tabanca ile yaralanmaya bağlı vücudunun çeşitli yerlerinde oluşan hipertrofik skar sunulmuştur.

Olgu: Vücudunun çeşitli yerlerinde bulgur tabancası ile yaralanma sonrası 10 yaşında erkek hasta dış merkezde acile başvuran hastaya pansuman yapılarak taburcu edilmiş. Hasta 10 gün sonra yara yerlerinde akıntı ve ağrı şikayeti ile kliniğimiza başvurdu. Hastanın fizik muayenesinde abdominal, sternal, sol kol, perioral bölgelerinde ele gelen yabancı cisimler mevcuttu. Hastanın yabancı cisimleri cerrahi olarak çıkarıldı. W plasti ile skar revize edilerek primer sütüre edildi. Primer sütürasyon sonrası yara yerlerinde hipertrofik skar gelişti. Hipertrofik skar intralezyonel kortikosteroidle (kg başına 1 mg triamsinolon asetonat serum fizyolojik ile sulandırılarak) tedavi edildi. Hastanın postoperatif takiplerinde herhangibir komplikasyona rastlanmadı.

Tartışma: Yara iyileşmesinin 4 fazı vardır: hemeostaz, inflamasyon, proliferasyon ve doku remodelingi. HTS, yaralanmaya karşı enflamatuar yanıt uzadığında oluşur, bu da artmış vaskülarizasyon, hiperselülerite ve aşırı kollajen birikimi dahil HTS'nin patolojik özelliklerine yol açar.[5] Her yabancı cisim enflamatuar doku reaksiyonuna neden olmaktadır. Ancak organik yabancı cisimler(tahta veya vegetatif materyaller, grafit ve diğer pigmente materyaller) daha fazla doku reaksiyonu ve hipertrofik skara neden olduğu için en erken zamanda vücuttan uzaklaştırılmalı ve yara yeri steril sıvı ile irrige edilmelidir. Çoğu olguda antibiyotik profilaksisi gerekmemektedir.[4]

Sonuç: Organik yabancı cisimli yaralanmalar yüksek enflamasyon riskine sahiptir. Ve bu enflamasyon hipertrofik skara neden olabilmektedir. Bundan dolayı organik yabancı cisimler mutlaka vücuttan uzaklaştırılmalıdır.

Kaynaklar

1- KARAKUZU, A. (2005). Hipertrofik Skar ve Keloid Tedavisi.Turkiye Klinikleri Journal of Internal Medical Sciences, 1(48), 123-126.
2- Alster, T. S., & Tanzi, E. L. (2003). Hypertrophic scars and keloids. American journal of clinical dermatology, 4(4), 235-243.
3- Ogawa, R. (2017). Keloid and hypertrophic scars are the result of chronic inflammation in the reticular dermis. International journal of molecular sciences, 18(3), 606.
4- Halaas, G. W. (2007). Management of foreign bodies in the skin.American family physician, 76(5).
5- Zhu, Z., Ding, J., Shankowsky, H. A., & Tredget, E. E. (2013). The molecular mechanism of hypertrophic scar. Journal of cell communication and signaling, 7(4), 239-252.

Anahtar Kelimeler: Hipertrofik, skar, protein, steroit

P-210
Torakoepigastik Flep ile Kompleks Karın Ön Duvarı Defektininin Onarımı

Cem Öz[1], Nilgün Ertaş[2], Ahmet Çağrı Uysal[2], Burak Özkan[2]
[1]Başkent Üniversitesi Tıp Fakültesi Plastik, Rekonstrüktif ve Estetik Cerrahi Anabilim Dalı, Adana Dr. Turgut Noyan Uygulama ve Araştırma Merkezi, Adana
[2]Başkent Üniversitesi Tıp Fakültesi Plastik, Rekonstrüktif ve Estetik Cerrahi Anabilim Dalı, Ankara

Giriş: Karın ön duvarının tekrarlayan ve rekonstrüksiyon gerektiren defektleri travmaya, enfeksiyona, radyasyon nekrozuna, tümör rezeksiyonuna ve konjenital defektlere bağlı gelişebilirler.

Amaç: Karın ön duvarında tekrarlayan ve kompleks bir defekti bulunan hastanın torakoepigastrik fasyakutan flebi ile rekonstrüksiyonu sunulmuştur

Hasta ve Metod: Altmış dört yaşındaki kadın hastaya daha önce Genel Cerrahi kliniğinde, ileus, ince barsak fistülü nedeniyle yapılan operasyonlar sonrasında insizyonel herni gelişmiştir. Dev insizyonel herni nedeniyle mesh ile yapılan insizyonel herni onarımları ve en son kısmi kalınlıkta deri grefti ile defekt onarım operasyonu yapılmıştır. Bu operasyonlara rağmen kapatılamıyan abdomen doku defekti nedeniyle hasta Genel Cerrahi kliniğinden devir alındı. Fizik muayenede karın ön duvarında üst orta hatta 15x 10 cm.lik defekt mevcuttu. Yarada yeterli granülasyon dokusu vardı, enfeksiyon bulgusuna rastlanmadı. Hastaya torakoepigastrik flep ile onarım planlandı. Daha önce mesh reaksiyonu gelişen hastaya tekrar mesh uygulaması düşünülmedi. Flebin içerdiği fasyanın defekte tespit edilmesiyle faysal bütünlük sağlanacağı düşünüldü. Sağ rectus abdominis kası üzerinde Doppler incelemesiyle muskulokutan perfüratörler tespit edildi. Flep 12x8 cm. boyutlarında planlandı. Eski laparotomi cilt insizyonu açıldı. Flep defekte taşındı. Oluşan diğer cilt flepleri de tranpoze edilerek defekt kapatıldı. Postoperatif üç aylık takibinde tekrar herni oluşumu, insizyonlarda dehisens gözlenmedi(Resim 1).

Tartışma ve Sonuç: Karın ön duvarının defektlerinin onarımı sırasında karın iç organlarını korumak, herniyi onarmak, tekrar herni oluşumunu önlemek gerektirdiğinden bu rekonstrüksiyon süreci zorlayıcı olabilir. Tedavi seçenekleri defektin durumuna göre primer onarım, deri grefti, fasyal serbesleştirme, doku genişletme, faysa-deri flepleri ve kas deri flepleri tercih edilebilir. Torakoepigastik flep sık kullanılmasa bile karın ön duvar defektlerinde uygun kalınlıkta bir fasyokutan flep olması, donör sahasının primer kapatılabilmesi, renk ve deri uyumu ile rekonstrüksiyon için iyi bir seçenektir.

Anahtar Kelimeler: Fasyokutan flep, Karın ön duvarı defekti, Torakoepigastrik Flep

Resim 1

Torakoepigastrik flebin planlanması, erken ve geç postoperatif görünümü

P-211
Yüz Estetik Alt Ünite Prensibine Uygun Yapılan Yanık Eskaratomisi: Olgu Sunumu

Nilgün Markal Ertaş[1], Burak Özkan[1],
Emrah Efe Aslaner[2], Abbas Albayati[1],
Ahmet Çağrı Uysal[1]
[1]Başkent Üniversitesi Plastik Rekonstrüktif ve Estetik Cerrahi Anabilim Dalı, Ankara
[2]Başkent Üniversitesi Adana Turgut Noyan Uygulama ve Araştırma Hastanesi Plastik Rekonstrüktif ve Estetik Cerrahi Kliniği, Adana

Giriş: Eskaratomi, yanığa bağlı gelişen eskarın bölge derin perfüzyonunun korunması amacıyla longitudinal veya horizontal insizyonlarla gevşetilmesidir. Sert eskar ekstremite, gövde, boyun gibi çevresel alanlardaysa yaratacağı basınç ekstremitede dolaşım bozukluğuna ve ekstremite kaybedilmesi riskine, torakstaysa yetersiz torakal ekspansiyona, boyunda ise vital perfüzyon ve oksijenizasyon sorunlarına neden olur. Belirlenmiş eskaratomi insziyonlarının bu komplikasyonların önüne geçmek için çok hızlı ve tereddütsüz yapılması yanık cerrahisinin en temel kurallardan biridir. Yüz bölgesi ise skalp haricinde üç boyutlu yapısı, hastaların yüz bölgelerini koruma refleksi sırasında büyük oranda etkilenmemesi ve zengin vasküler ağı sayesinde eskarın çok görüldüğü bir alan değildir. Literatür ve textbooklarda yüz eskaratomisine yönelik tanımlayıcı çizimler ve kılavuzlar bulunmamaktadır. Bu vaka sunumunda yüz bölgesinde gelişmiş yanık eskarına müdahelemiz ve hastanın yönetimi sunulmuştur.

Olgu Sunumu: 42 yaşında erkek hasta demir çelik fabrikasında çalışırken bilincini kaybederek yüksekten kızgın kum havuzuna yüz üstü düşme öyküsüyle hastanemiz yanık yoğun bakım ünitesine kabul ediliyor. İlk muyanesinde perioral bölge hariç tüm yüz,skalp, ense, boyun, bilateral el bileğine kadar olan dorsal üst ekstremite ve toraks superiorunda toplam yüzey alanı vücut %35 'ine tekabül eden derin 2. Derece ve 3. derece arasında yanık tespit edildi. Hasta sıvı replasman tedavisinin başlanması, hemotoraksına yönelik göğüs tüpü takılması, trakeostomi açılması sonrasında bize konsulte edildi. Yüz bölgesinde ve boyunda masif ödem, ciltte sert eskar gelişimi olan hastanın tarafımızca yapılan bilateral fasial arter, temporal superfisial arter, supraorbital ve troklear arter doppler incelemesinde, sadece sol tempralde zayıf akım tespit edildi. Hastaya arter traselerin rahatlaması, yüz ödeminin ilerlemesinin engellenmesi için eskaratomi yapılmasına karar verildi. Sonraki dönemde gretleneceği de ön görülerek, estetik subünitelere uygun bilateral nasolabial, infraorbital rim, sıpra glabellar, temporal eksaratomiler yapıldı. Nazolabial insizyonlar boyuna vertikal uzatıldı. Temporal insizyonlar kulak posterioruna uzatıldı. Eskaratomi esnasında taban perfüzyonunun rahatladı tabanda kanamanın görüldü ve perforator bazlı ada fleplerinin yaşayacağı ön görüldü. Hasta yüz ödeminde hızlı gerileme görüldü, Kıl kökleri olan alanlarda deepitelizasyon ve reepitelizasyon 10 gün içinde görülürken hasta debridman ve greftleme için yatışının 15. Gününde operasyona alındı. Estetik alt ünite prensiplerine göre yanık alanları kısmi kalınlıkta deri greftleri ile kapatıldı. (Şekil 1-2-3)

Tartışma-Sonuç: Yanık eskaratomisi hastanın ekstremite ve hayatının kurtarılması için oldukça önemli ve hızlı yapılması gereken acil bir cerrahi müdahaledir. Yüz bölgesi tam kat yanıkları sirkumferansiyel olarak nadiren görülür ve tanımlanmış eskaratomi insizyonları konusunda literatürde yeterli veri yoktur. Yüz yanıklarının debridmanı ve sonrasında estetik üniteler prensibine greftlendiği takdirde en iyi estetik sonuçların elde edildiği bilinmektedir. Biz de vakamızda, yüzde gelişen masif ödem ve dolaşım bozukluğunun acilen bertaraf edilmesi için alt ünite prensiplerine uygun eskaratomi yaptık. Yapılan insizyonlar sonrasında yüzdeki perfüzyonun hızlı bir şekilde döndüğü yüzdeki ödemin azalması ve doppler incelemelerimizle teyit edildi. Sonraki dönemde, bu insizyonlar greftlenecek alanlar için de yol gösterici olmuş ve alt ünitelere uygun greftlemeye imkan tanımıştır.

Anahtar Kelimeler: yanık, eskaratomi, alt ünite, subunit

Resim 1

Yüz yanığının alt ünite prensiplerine uygun eskaratomisi 15. günde greftlenmesi ve post operatif 20. gün görünümü

P-212
Elektronik Sigara Patlaması Sonrası Gelişen Yanık

Fevzi Kunter Erten, Altan Tekin, İlkay Söyüncü, Asım Uslu
Antalya Eğitim ve Araştırma Hastanesi, Plastik Cerrahi, Antalya

Giriş: Amerikada 2,75 milyon kişinin elektronik sigara kullandığı bilinmektedir. Ülkemizde de sigaranın zararları konusunda halkın bilinçlenmesi, artan sigara fiyatları ve yasaklar insanların zararları tam bilinmeyen elektronik sigaraya yönelimini arttırmıştır. Son yıllarda bu cihazları kullananlarda patlama yolu ve ya ısı artışı yolu ile yanıklara sebep olduğuna dair bilgiler vardır

Olgu: 22 yaşında elektronik sigara ön cebinde patlayan uyluk lateral bölgesinde 2.–3. derece %1-2 yanığı olan erkek hasta polikliniğimizde ayaktan takip edilmiştir. 2 günde bir yara bölgesinin yıkanması sonrasında konvansiyonel kapalı pansuman ve poliklinik şartlarında debritman yapılarak takibi yapılmıştır 3 haftanın sonunda yeterli epitelizasyon sağlanmaması üzerine hastaya greftleme önerilmiştir. Hasta kabul etmemiştir. Takiplerinde yanık alanlarının epitelize olduğu görülmüştür.

Sonuç: Elektronik sigara yanıkları ülkemizde nadir görülmekle birlikte patlamaları sonrasında derin yanıklar meydana gelebilmektedir

Anahtar Kelimeler: Yanık, Elektronik, Sigara

hastanın ilk başvurusu

P-213
Kendi Ağız Florasıyla Elde Gecikmiş Enfeksiyon Olgusu

Elif Akbay[1], Uğurcan Şener[2]
[1]*Amasya Üniversitesi Tıp Fakültesi, S.Ş. Eğitim ve Araştırma Hastanesi Plastik Rekonstruktif ve Estetik Cerrahi, Amasya*
[2]*Ankara Dışkapı Yıldırım Beyazıt Eğitim ve Araştırma Hastanesi Plastik Rekonstruktif ve Estetik Cerrahi, Ankara*

İnsan eli dış dünya ile doğrudan temas halinde olan bir organ olarak sıklıkla travma ve yaralanmalar ile karşı karşıya kalır. Bu yaralanmalar sırasında enfeksiyon ajanları kolaylıkla el dokusu içerisine ulaşabilir ve çok basit yüzeyel enfeksiyonlardan elde fonksiyon kayıplarına neden olabilecek ciddi enfeksiyonlara kadar değişik form ve tiplerde enfeksiyonlar gelişebilir. İnsan ve hayvan ısırıklarına bağlı yaralanmalar; delici yaralanmalar, laserasyon, ezilme ve doku kaybı tarzında olabilir. Yapılan çalışmalarda tüm ısırıkların; %85-90'ının köpek, %5-10'unun kedi, %2-3'ünün insan ve %2-3'ünün kemirgen kaynaklı olduğu görülmektedir. Enfeksiyon; ısıran insan veya hayvanın ağız florasındaki patojenlere bağlı olarak gelişebileceği gibi, ısırılan kişilerin cilt florasındaki patojenlerden de kaynaklanabilir. İnsan ısırığına bağlı yaralanmalar nisbi olarak az görülmesine rağmen, enfeksiyon gelişimi açısından daha yüksek risklidir. Enfeksiyon genellikle polimikrobik olarak gelişir. Tedavide erken debridman ve geniş spektrumlu proflaktik antibiyotik sonrası kültür sonucuna göre tedavinin devamı önemlidir. Olgumuz 73 yaşında erkek hasta, yaklaşık 1 hafta önce diş protezini temizlerken elini yaralamış ve sadece pansumanla takip edilmiş. Sol el 3. parmakta radyal tarafta nekrotik, kötü kokulu, ödemli lezyonla başvurdu. Tüm parmak ve elde de ödem ve hiperemi mevcut olan hasta ısırık yaralanması olarak değerlendirildi ve iv antibiyotik tedavisi için yatarak takip edildi. 2 kez debridman yapıldı ve enfeksiyonun gerilemesi üzerine primer kapatma ve sekonder iyileşmeye bırakıldı. Hasta taburculuk sonrası 15. günde tam iyileşmiş olarak görüldü.

Anahtar Kelimeler: el enfeksiyonu, ısırık yaralanması, yara bakımı

P-214
Triquetrohamat Eklem Ganglion Kistine Bağlı Ulnar Tünel Sendromu

Çağrı Berk Arıkan, Gökçe Yıldıran, Mustafa Sütçü, Osman Akdağ, Zekeriya Tosun
Selçuk Üniversitesi Tıp Fakültesi, Plastik Rekonstrüktif ve Estetik Cerrahi Ana Bilim Dalı, Konya

Giriş: Travma dışı ulnar sinir arazının nedenleri; hipotenar çekiç sendromu, tümörler, hamat kancası fraktürleri, sinir kompresyonlarıdır. Ulnar sinir arazının en sık klinik durumları, kübital tünel sendromu ve ulnar tünel sendromudur. Ulnar tünel (Guyon kanalı), 4 cm uzunluğunda, transvers karpal ligaman proksimalinden hipotenar kasların aponevrotik arklarına kadar uzanan bir kanaldır. Ulnar tünel sendromu, Guyon kanalındaki kompresyonlara bağlıdır. Dorsal kutanöz dal, 4 ve 5. parmakların fleksör digitorum profundus kasları ile fleksör karpi ulnaris tutulumu olmaz. Sık bir sebebi triquetrohamat eklemdeki ganglionlardır. Triquetrohamat ganglion kistine bağlı ulnar tünel sendromu olan bir olgunun ilginç klinik prezentasyonu ve tedavisinin sunulması amaçlanmıştır. Olgu: 24 yaşında erkek hasta sol elinde 2 aydır ilerleyen güç kaybı ile başvurdu. Muayenesinde zayıflamış kavrama gücü,

zayıflamış çimdik kuvveti, Froment işareti ve Wartenberg bulgularına rastlandı. Detaylı öyküsünde travma, tekrarlayıcı travma, uyuşukluk, hipoestezi saptanmadı. Elektronöromyografisinde (EMG) ağır ulnar sinir arazı doğrulandı. Manyetik rezonans (MR) görüntülemesinde Guyon kanalında ulnar sinire bası yapan bir kitle varlığı belirlendi. Lokal cerrahi dekompresyon yapılan hastada, Guyon kanalı içerisinde yerleşik ve ulnar sinire bası yapan bir ganglion kisti saptandı, ganglion kisti triquetrohamat ekleme kadar disseke edilerek eksize edildi. Fizik muayene ve EMG ile takip edildi. Hastaya fizik tedavi başlandı, kavrama ve çimdik kuvveti artırıldı, EMG'de ulnar sinir ileti hızında artış saptandı.

Tartışma: Ganglion kisti, travmatik olmayan ulnar tünel sendromunun en sık nedeni olsa da literatürde bildirilmiş olgu sayısı sınırlıdır. El bileğinin bu bölgesinde ulnar siniri kompresyona uğratacak pek çok faktör bulunmaktadır. Bunlar; travma, hamat kanca kırığı, arterial trombozlar, tümörler ve anatomik varyasyonlar olabilir. Ganglion kistleri elin en sık görülen (%50-70) tümörleri olup sıklık sırasına göre skafolunat eklemden kaynaklı olarak el bileği dorsumunda, radyokarpal eklemden kaynaklı olarak el bileği volarinde, tendon kılıfları boyunca ve distal interfalangeal eklemlerde yerleşir. Ganglion kistlerinin klasik prezentasyon yeri Guyon kanalı olmasa da Guyon kanalı içerisindeki en sık kitle budur. Sunulan hastada klinik muayene ve EMG ile aşağı seviyeli ulnar sinir nöropatisi doğrulandıktan sonra MR görüntülemeye başvurulmuştur. MR görüntüleme, Guyon kanalı içerisindeki ganglion gibi kitleleri göstermeden son derece spesifik ve altın standart tetkiktir. Literatürde aspirasyon, aspirasyon ve kist duvarı rüptürü ile ulrason eşliğinde aspirasyon gibi yöntemler bildirilse de bu hastalarda, ganglion kistinin eksize edilerek Guyon kanalının cerrahi dekompresyonu temel tedavidir. Cerrahi dekompresyon ne kadar erken yapılırsa, sinir rejenerasyonu o kadar hızlı olacaktır.

Anahtar Kelimeler: ganglion, kist, ulnar, sinir

P-215
Eş Zamanlı Tetik Parmak ve Karpal Tünel Sendromu: 2 Adet Olgu Sunumu

Erden Erkut Erkol, Gökçe Yıldıran, Mustafa Sütçü, Osman Akdağ, Zekeriya Tosun
Selçuk Üniversitesi Tıp Fakültesi Plastik Rekonstrüktif ve Estetik Cerrahi Ana Bilim Dalı, Konya

Giriş: Tetik parmak (TP) ve karpal tünel sendromu (KTS) plastik cerrahi pratiğinde travmatik olmayan el ameliyatları arasında en sık ameliyat gerektiren patolojilerdir. TP etkilenen parmakta tetiklenme ve ağrı gibi semptomlarla başvururken; KTS median sinir trasesine uyan bölgelerede uyuşukluk, parestezi, tenar atrofi, pozitif tinnel, pozitif phalen gibi semptom ve bulgular verebilir. KTS ve TP birlikte görülme sıklığının %43 e vardığını tespit eden çalışmalar mevcuttur1. Bu çalışmada eş zamanlı karpal tünel sendromu ve tetik parmak tanısı alıp tedavi edilen 2 adet olgunun sunumu amaçlanmıştır.

Olgu 1: 45 Y kadın hasta her iki el 1. 2. ve 3. parmaklarda uyuşukluk ve sol el 1.parmakta takılma hissi nedenli başvurdu. 4 senedir mevcut uyuşukluk şikayetlerine son 1 yıl içinde sol el 1.parmakta takılma hissi ve sol elde güçsüzlük şikayetleri eklenmiş. Hastanın muayenesinde sol el de tinnel ve phalen pozitifliği ve sol el 1.parmakta mkf eklem hizasında nodülasyon ve fleksiyonla tetiklenme saptanırken, sağ elinde ek bir patolojiye rastlanmadı. Hastanın Tip2 DM, RA ve hipotirodi gibi komorbiditeleri mevcut değildi. Yapılan bilateral emg de sol el orta-ileri düzey sağ el hafif düzeyde KTS lehine yorumlandı. Hasta TP ve KTS için opere edildi.

Olgu 2: 37 Y kadın hasta sol elde güçsüzlük ve sol el 2. ve 4. Parmaklarda tetiklenme nedenli tarafımıza başvurdu. Hastanın şikayetleri 3 yıldır mevcuttu ve son 18 ay içinde şikayetlerine 2. ve 4.parmaklarında takılma hissinin eklendiğini belirtti. Muayene bulguları arasında sol tenar atrofi, tinnel ve phalen pozitifliği, sol el 2. ve 4.parmakta tetiklenme saptandı. Hastanın Tip2 DM, RA ve hipotiroidi gibi semptomları mevcut değildi. Yapılan emg de sol el ileri evre KTS saptandı ve hasta TP ve KTS tanıları alarak opere edildi.

Tartışma: KTS olan hastalarda elde uyuşukluk ve güçsüzlük esas semptomlarken; TP olan hastalarda etkilenen parmakta ağrı ve tetiklenme esas şikayetlerdir. Bu iki durumun birlikteliği için çeşitli teoriler ortaya atılmıştır. Bunların içinde en çok kabul göreni, karpal tünel cerrahisinden sonra dinamiği değişen fleksör tendonların tetik parmağa yatkınlık oluşturmasıdır. Ne var ki, bu durum karpal tünel cerrahisi geçirmiş hastalarda beklenmektedir. Sunulan olgular karpal tünel cerrahisi geçirmemiş olup, aynı anda hem karpal tünel sendromu hem de tetik parmakla başvuran hastalar değerlendirilmiştir. Tip 2 DM, hipotiroidi ve RA'nın, karpal tünel ve tetik parmak olasılıklarını artırdığı bilinmektedir. Sunulan 2 olguda da açlık kan glikozu, anti-CCP ve tiroid hormonları çalışılmış, normal sınırlarda saptanmıştır. KTS ve TP nin, travmatik olmayan el cerrahisi pratiğinde sık görülmesi ikisinin eş zamanlı görülme ihtimalini artırmakta olup, bu iki durumdan biriyle gelen hastada diğer durum hasta değerlendirilirken göz önünde bulundurulmalı, komorbidite yaratan hastalıklar sorgulanmalı ve taranmalıdır.

Kaynaklar

1- Kumar P, Chakrabartı I. Idiopathic carpal tunnel syndrome and trigger finger: is there an association?, The Journal of Hand Surgery (European Volume, 2009) 34E: 1: 58–59

Anahtar Kelimeler: Eş Zamanlı, Karpal Tünel Sendromu, Tetik Parmak

P-216
Saç-iplik Turnike Sendromu: Olgu Sunumu

Nuh Evin
Konya Eğitim ve Araştırma Hastanesi, Konya

Giriş: Saç-iplik turnike sendromu, uzuvlara saç telleri ya da iplik dolanması sonrası oluşan dolaşım bozukluğu sendromudur. Erken tanı ve tedavi uygulanmazsa etkilenen bölgelerde kalıcı doku hasarı ve uzuv kayıplarına neden olabilmektedir. Bu çalışmada sağ ayak dördüncü parmağında saç dolanması sonrası başvuran bir olgu sunulmaktadır.

Olgu sunumu: 5 aylık kız çocuğu ailesi tarafından sağ ayak dördüncü parmakta kızarıklık, ısı ve çap artışı ile getirildi. Hastanın son 2 haftada huzursuz olup nedensiz sürekli ağladığı ve son 7 günden beri ayak parmağının şişmeye başladığı öğrenildi. Fizik muayenede sağ ayak 4. parmak proksimal interfalengeal eklem üzerinde boğum, parmakta kızarıklık, ısı artışı ve kontrolaterale göre yaklaşık 4 kat çap artışı olduğu görüldü. Diğer sistem bulguları normaldi. Hastanın ayak hijyeni iyi değildi. Boğum bölgedeki yabancı cisim artıkları temizlendikten sonra parmağı çepeçevre saran saç kılı olduğu gözlendi. Saç kılı tamamen serbestleştirildi. Dopler incelemesinde her iki digital arter trasesinde arteryeli atım vardı. Hasta yatırılarak takip edildi. Tedavide, dolaşım arttırıcı ajanlarla birlikte analjezik, topikal anestezik ve antibiyotikli pomadlar uygulandı.

Takiplerde parmak dolaşımının düzeldiği ve bulguların gerilediği görüldü.

Tartışma: Saç telleri ya da ipliğin ayak, el, parmaklar, genital bölge ya da uvula gibi çıkıntılı bölgelere dolanması sonucu dolaşım bozukluğuna oluşabilmektedir. Bu durum "ayak parmağı turnike sendromu", "penis turnike sendromu" isimleri verildikten sonra en son "saç-iplik turnike sendromu" olarak adlandırılmaktadır. Saç teli veya ipliğin dolanma mekanizması henüz bilinmemektedir. Saç-iplik turnike sendromunda uzamış dolaşım bozukluyla birlikte etkilenen uzvun amputasyonuyla sonuçlanabileceği için erken tanı ve tedavi çok önemlidir. Bu olguda erken tanı sayesinde doku nekrozu ve uzuv kaybı olmaksızın başarılı bir tedavi edilmiştir.

Anahtar Kelimeler: Saç, iplik, turnike sendromu

P-217
Mandibuler Kırık Segmentlerin İntraoperatif Geçici Redüksiyonunda Tofflemire Tutucu ve Matriks Bant Uygulaması: Teknik not

Yalçın Yontar
Acıbadem Kayseri Hastanesi, Plastik, Rekonstrüktif ve Estetik Cerrahi Kliniği, Kayseri

Amaç: Bu poster sunumda, internal fiksasyon öncesinde mandibuler kırık segmentlerin geçici redüksiyonu amacıyla, diş hekimliğinde amalgam restorasyonu esnasında kullanılan Tofflemire tutucu ve matriks bant uygulamasına dair cerrahi teknik detayların aktarılması amaçlanmıştır.

Cerrahi Teknik: Hemostaz ve hidrodiseksiyon amacıyla lidokain ve epinefrin içeren solüsyonun infiltrasyonu sonrasında gerçekleştirilen vestibuler insizyon ve subperiosteal diseksiyon ile mandibuler kırık hattı hatları ortaya konulur. Kırık segmentlerin manuel olarak redüksiyonunu takiben kırık hattına komşu olan dişlerden Tofflemire tutucu vasıtasıyla matriks bandı geçilir, tutucunun küçük topuzunun sıkılanmasıyla kırık segmentlerin premorbid oklüzyonda stabilizasyonu sağlanır ve manuel redüksiyon sonlandırılır. Mini plak ve vidalarla gerçekleştirilen internal fiksasyon işlemi sonrasında insizyonun sütür edilmesiyle cerrahi işleme son verilir (Resim 1).

Tartışma ve Sonuç: Herhangi bir splintleme ya da redüksiyon enstrümanı kullanmaksızın internal fiksasyon süresince mandibuler kırık segmentlerin cerrah tarafından manuel olarak redüksiyonu tecrübeli cerrahi ve enstrüman asistansını gerektiren zor bir süreçtir [1]. Asistansın olmadığı durumlarda ark bar splintleme, interdental/sirkumdental tel uygulaması ya da kemik klempleri ile redüksiyon tercih edilebilecek yöntemlerdir. İnterdental/sirkumdental tel uygulamasının, stabil bir redüksiyon için gerekli olan yüksek gerilim kuvvetini oluşturamaması ve bu nedenle kırık stabilizasyonunu tam olarak sağlayamaması nedeniyle etkin bir yöntem olmadığı görüşündeyiz. Ayrıca ark bar splintleme ya da tel uygulaması kan yoluyla bulaşan hastalıkların geçişi, periodontal dokuların zarar görmesi, diş avülziyonu, ve karışık dişlenme döneminde uygulamanın zor olması gibi dezavantajlara sahiptir [2-5]. Hsu ve arkadaşları tarafından yapılan klinik çalışmada kondiler/subkondiler bölgeyi içermeyen ve çok parçalı olmayan kırıklar dışında ark bar splintleme tekniğinin unilateral ya da bilateral mandibula kırıklarında uygulama gerekliliğinin olmadığı, tekniğin artmış cerrahi süre ve yüksek sağlık giderlerine neden olduğu belirtilmiştir [6]. Mandibuler kırık redüksiyonunda Tofflemire tutucu ve matriks bant uygulamasının sahip olduğu avantajlar: 1) dişin tüm yüzeylerine uygulanan eşit gerilim kuvvetiyle kırık hattının stabil bir şekilde uzun süreli redüksiyonunun sağlanması, 2) penetran yaralanma ve kan yoluyla hastalık geçiş riskinin olmaması, 3) karışık dişlenme dönemi gözlenen pediatrik hasta grubunda rahatlıkla uygulanabilmesi, 4) cerrahi sürenin kısa olması ve 5) güvenilir ve etkin bir yöntem olması olarak sıralanabilir. Ancak ikinci molar diş posteriorunda yerleşim gösteren anguler kırıklarda, edontule mandibula kırıklarında ve kırık hattı komşuluğunda diş olmaması durumlarında uygulanamaması, ve enstrümanın manipülasyonun tecrübe gerektirmesi tekniğin dezavantajları olarak gösterilebilir.

Kaynaklar

1. Fordyce AM, Lalani Z, Songra AK, Hildreth AJ, Carton AT, Hawkesford JE. Intermaxillary fixation is not usually necessary to reduce mandibular fractures. Br. J. Oral. Maxillofac. Surg. 1999; 37: 52-57.
2. Fabbroni G, Aabed S, Mizen K, Starr DG. Transalveolar screws and the incidence of dental damage: a prospective study. Int. J. Oral. Maxillofac. Surg. 2004; 33: 442-446.
3. Baurmash H, Farr D, Baurmash M. Direct bonding of arch bars in the management of maxillomandibular injuries. J. Oral. Maxillofac. Surg. 1988; 46: 813-815.
4. Chandan S, Ramanojam S. Comparative evaluation of the resin bonded arch bar versus conventional Erich arch bar for intermaxillary fixation. J. Maxillofac. Oral. Surg. 2010; 9: 231-235.
5. Eppley BL. Use of resorbable plates and screws in pediatric facial fractures. J Oral Maxillofac Surg. 63: 2005; 385-391.
6. Hsu E, Crombie A, To P, Marquart L, Batstone MD. Manual reduction of mandibular fractures before internal fixation leads to shorter operative duration and equivalent outcomes when compared with reduction with intermaxillary fixation. J. Oral. Maxillofac. Surg. 2012; 70: 1622-1626.

Anahtar Kelimeler: internal fiksasyon, kırık redüksiyonu, mandibula fraktürü, mandibula kırığı, matriks bant, Tofflemire tutucu

Resim 1

A. Simfizyal kırığa bağlı olarak gözlenen maloklüzyon, B. subperiosteal planda kırık hattının ortaya konması, C. manuel redüksiyon sonrasında Tofflemire tutucu ve matriks bant ile kırık hattının stabilizasyonu ve D. internal fiksasyon sonrasında premorbid oklüzyonun sağlanması.

P-218
Post-Travmatik Nadir Görülen Bir Yara Yeri Enfeksiyonu - Achromobacter Denitrificans

Muhammed Besir Ozturk, Cengiz Ertekin, Tolga Aksan, Mustafa Tezcan
T.C. Medeniyet Üniversitesi, Plastik, Rekonstrüktif ve Estetik Cerrahi Ana Bilim Dalı, İstanbul

Giriş: Achromobacter denitrificans; toprak ve suda barınan, fırsatçı enfeksiyonlara yol açabilen, aerobik, gram-negatif, oxidase negatif ve katalaz pozitif bir bakteridir. Eskiden Alcaligenes denitrificans olarak blinen bakteri son klasifikasyonlar sonrasında Achromobacter olarak adlandırılmıştır. Bu bakteri kulak, gastrointestinal sistem ve solunum sisteminde, bazı insanlarda, normal floranın bir parçası olarak bulunabilir. Literatürde,çok nadir sayıda yara yeri kültürlerinde patolojik ajan olarak saptanmıştır. Achromobacter enfeksiyonun gelişmesinde önemli risk faktörleri; immünsüpresyon, HIV, kistik fibroz ve uzun dönem hospitalizasyon olarak geçmiş çalışmalarda raporlanmıştır. Literatürde bu bakterinin sebep olduğu endokardit, pnömoni, menenjit, konjunktivit, peritonit, osteomiyelit ve intraabdominal abse enfeksiyonları tanımlanmıştır. Yanık sonrası yara yeri kültürlerinde bakteri kolonizasyonunda artış bildirilmiştir. Çalışmamızda, fırsatçı enfeksiyonlara sebep olan bu bakterinin, hiçbir risk faktörü barındırmayan genç ve sağlıklı bir hastanın post-travmatik alt ekstremite yara kültüründe saptanması, tedavi algoritması ve hastanın tedaviye cevabı tartışıldı ve raporlandı.

Olgu: 29 yaşında erkek hasta sol kururis bölgesinde bulunan açık defekt nedeniyle dış merkezden birimimize yönlendirildi. 45 gün önce gerçekleşen motor kazası sonrası sol ayak bileği proksimalinde multiple fraktür ve vasküler yaralanma nedeniyle dış merkezde tedavi gören hastaya kaza sonrası ortopedi tarafından plak-vida fiksasyonu uygulanmış, kalp damar cerrahi tarafından ATA-ATP damar onarımı yapılmış. Daha sonrasında plastik cerrahi servisine devredilen hastaya seri debridman ve yaklaşık 5 seans vac tedavisi yapılmış. Hasta servisimize rekonstrüksiyon amaçlı devralındı. Yapılan ilk muayenesinde kururis anteriorunda semisirküler görünümde ayak bileğine uzanan 20x15cm'lik açık yara alanı mevcuttu, bu bölgede kemik ve medial-lateral malleollere konulan plaklar ekspozeydi. Distal nabızlar palpable, yara alanı granüle ve temiz görünümde, yer yer minimal nekroz alanları mevcuttu. Ateş, nabız, TA değerler normaldi. Yara etrafı cilt hiperemikti, yara yerinde minimal akıntı ve kirli granülasyon mevcuttu. Yara debridmanını takiben alınan doku biopsi kültürü çalışıldı, bakterinin A.denitrificans olduğu belirlendi. Antibiogram sonucunda bakteri amikasin, aztreonam, gentamisin, netilmisin, sefepim, siprofloksasin, tetrasiklin, tobramisine dirençli, imipenem, levofloksasin, meropenem, piperasilin/tazobaktam, seftazidim, trimetoprim/sulfometoksazol duyarlı olduğu görüldü. Hastaya piperasilin/tazobaktam 3x 4,5g dozunda başlandı. Tedavi sırasında seri debridman ve VAC uygulamasına devam edildi. Hastanın 1 er hafta ara ile alınan 2 kültüründe bakteri üremesinin devam ettiği görüldü. 3 haftalık antibiyoterapi sonrası hastanın alınan kontrol kültüründe üreme görülmedi. Hastanın ekpoze olan plakları çıkarılmaksızın serbest latissmus dorsi kas deri flebi ile yaranın rekonstürksiyonu gerçekleştirildi. Postoperatif dönemde enfeksiyon ve yara iyileşme problemi görülmeyen hasta şifa ile taburcu edildi.

Tartışma: Başoğlu ve ark. 63 yaşında ayakta travma sonrası oluşan yara nedeni ile bir çok kez cerrahi geçirmiş hastanın yarasında enfeksiyon etkeni olarak Achromobacter xylosoxidans saptamışlardır. 14 günlük sefepim tedavisi sonrası şifa ile hastayı taburcu etmişlerdir.

Bu çalışma yara oluşumu ve hasta özellikleri-risk faktörleri açısından olgumuza benzerlik göstersede çalışmamızda üreyen alt tip Achromobacter denitrificans olması açısından farklılık göstermektedir. Yine benzer şekilde Tena ve ark. çalışmalarındavasküler hastalık ve travma sonrası deri ve yumuşak doku enfeksiyonu olan 14 hastada patojen olarak A.xyloxidans alt türünü saptamışlardır. Yara yeri enfeksiyonu olarak literatüre göz atıldığında Achromobacter xylosoxidans alt tipinin neden olduğu vakaların sıklıkla raporlandığı görülmüştür. Ulaşabildiğimiz literatürde achromobacter denitrificans bakterisinin neden olduğu yara yeri enfeksiyonu olgumuz dışında bulamadık.

Sonuç: Achromobacter denitrificans toplum ve hastane kaynaklı enfeksiyonlarının nadir görülen bir etkenidir. Ancak uygun antibioterapi ile başarılı bir şekilde tedavi edilebilir.

Anahtar Kelimeler: achromobacter denitrificans, wound infection, extremity, trauma

postoperatif fotoğraflar

latissimus dorsi serbest flebi, geç dönem post operatif fotoğraflar

P-219
Anterior Yaklaşımla Skoring ve Bilateral Perikondrio-Adipodermal Flep ile Kepçe Kulak Düzeltilmesi

Haluk Vayvada, Süleyman Çakmak, Hüseyin Emre Ulukaya, Fatih Alp Öztürk, Alper Geyik, Selin Güler
Dokuz Eylül Üniversitesi Tıp Fakültesi, Plastik, Rekonstrüktif ve Estetik Cerrahi, İzmir

Giriş: Kepçe kulak eksternal kulağın en sık görülen konjenital malformasyonudur. Antihelikal foldun yetersizliği, artmış aurikulosefalik açı ve konkal derinlik artışı en sık karşılaşılan sorunlardır ve genelde üçünün kombinasyonu şeklinde görülür. Kepçe kulak ameliyatı için birçok teknik tanımlanmıştır. Bu teknikleri kıkırdak koruyucu ve kıkırdak kesip şekillendirme olarak sınıflayabiliriz.Kıkırdak kesip şekillendirme tekniklerinin hematom, kulak deformitesi, cilt nekrozu gibi komplikasyonları vardır
Kıkırdak koruyucu tekniklerin ise örneğin; konka-mastoid ve konka-skafal sütür teknikleri gibi, dikiş materyallerinin ekspoze olması, rekürrens sıklığı fazladır. Bu çalışmada kıkırdak koruyucu yaklaşımla yaptığımız anteriorskorlama, distal ve proksimalbazlıperikondrio-adipodermalflep ile otoplasti tekniğini ve deneyimlerimizi aktaracağız.

Gereç ve Yöntem: Kliniğimizde 2014-2019 yılları arasında toplam 24 bilateral, 1 unilateral kepçe kulak deformitesine sahip toplam 25 hastaya bu cerrahi teknik uygulandı. Tüm hastalar aynı cerrah tarafından ameliyat edildi. Tüm hastalarda posterior cilt desepitelizasyonu sonrasında distal ve proksimal bazlı perikondrio adipodermal flepler hazırlanarak; konkal fazlalığı olanlarda eksizyon yapıldı ve anterior yüzde heliks kıvrımının hemen altından yapılan 5 mm insizyon ile girilerek anteriorskorlama işlemi yapıldı. Kıkırdak eksize edilen hastalarda konka tekrar emilebilen sütür ile sütüre edildi. Kaldırılan perikondrio-

adipodermalflepler yeterli antiheliks kıvrımını oluşturmak için birbirine emilebilen sütürler ile sütüre edildi. Bu işlem ile konka-skafal ve konka-mastoid açılar da düzeltildi.

Bulgular: Hiçbir hastada erken görülen hematom, yara dehissansı, enfeksiyon, sütur ekspozisyonu gibi komplikasyonlar görülmedi. Hastalar ortalama postop 1. hafta, 2. hafta, 1. ay, 3. ay, 6. ay ve 1. yılda kontrol edildi. Hiçbir hastada rekürrens saptanmadı. Bir hastada sağ kulağında antiheliksinkonka-skafal olarak aşırı katlanması nedeni ile gevşetilme ameliyatı gerçekleştirildi.

Sonuç: Bu uyguladığımız teknik kepçe kulak deformitesinde görülen antiheliks yetersizliği, artmış aurikulosefalik açı ve artmış konkal derinliği kıkırdakta minimal travma yaratarak doğal bir kulak görünümü elde ettiğimiz basit ve güvenilir bir tekniktir. Bu teknik ile diğer kıkırdak koruyucu tekniklerde görülen sütürekspozisyonu ve rekürrens görülme oranı çok düşüktür.

Anahtar Kelimeler: Cerrahi teknik, kepçe kulak, kıkırdak koruyucu yöntemler

P-220
Radyolojik Olarak Sinir Kılıfı Tümörleriyle Karıştırılabilien Yumuşak Doku Tümörü: Miksofibrosarkom

Burak Özkan, Kadri Akıncı, Abbas Albayati, Ahmet Çağrı Uysal, Nilgün Markal Ertaş
Başkent Üniversitesi Plastik Rekonstrüktif ve Estetik Cerrahi Anabilim Dalı, Ankara

Giriş: Miksofibrosarkom, miksoid stroma ve iğsi hücre proliferassyonu ile karakterize mezenşimal orijinli, malign fibröz histiyositomun bir varyantıdır. İleri yaşlarda, özelikle ekstremiteleri tutan, lokal rekürensi yüksek, nadir görülen bir tümördür. Dermis ve subkutan dokuda,yavaş büyüyen tam tümör eksizyonunu zorlaştıran, sınırları net olmayan, ağrı ile ortaya çıkan bir tümördür. Yüzeyde dermal tabakaya yayılıp cilt lezyonu veya fasyaya doğru yayılıp, difüzyon infiltratif özellik gösterir. Bu çalışmada, radyolojik görünümü sinir kılıfı tümörleriyle karışabilen orta dereceli miksofibrosarkom vakası sunulmuştur.

Olgu: 66 yaşında erkek hasta sol uyluk posterıorda şişlik şikayeti ile başvurdu. Fizik muayenesinde sol uyluk distal 1/3 te palpasyonla ele gelen ve ciltte tümseklenmeye neden olan sert non mobil yaklaşık 6x3 cm kitle tespit edildi. Öyküsünde şişliğin 1 sene evvel başladığı ve giderek büyümüş olduğu öğrenildi. Kas doku içerisinde olduğu düşünülen kitle için yumuşak doku sarkomu ön tanısıyla manyetik rezonans görüntüleme istendi. Çekilen MRG de sol uyluk posterıor orta kesimde semimembranöz kas komşuluğunda, semimembranöz kasa dışardan indentasyon seçilen yaklaşık 56x20 mm boyutlarında sinir kılıfı tümörünü düşündüren solid kitle şeklinde raporlandı (Şekil 1). Radyolojik olarak sinir kılıfı raporuna istinaden hastaya insizyonel biyopsi planı iptal edilerek total eksizyon planlandı. Hastaya spinal anestezi altında longitudinal insizyon yapılarak kitle ortaya koyuldu ve total eksizyon yapıldı (Şekil 2). Histopatolojik inceleme sonucu Miksoid iğsi hücreli malign mezenkimal neoplazm gelmesi üzerine hastaya 2 cm çapında kas dokuları ve cildi içerek şekilde siyatik sinir korunarak cerrahi sınır genişletilmesi yapıldı (Şekil 3). Histopatolojik incelemede taban cerrahi sınır neoplastik infiltrasyon nedeniyle hasta, onkoloji ve radyasyon onkolojisi bölümlerine danışıldı. Hastaya Radyoterapi ve Kemoterapi başlandı. Post operatif 1. Yılda herhangi uzak metastaz ve lokal nüks görülmeyen hastanın takibi devam etmektedir.
Tartışma ve Sonuç: Miksofibrosarkomlar, içerdikleri matur doku türüne göre sınıflandırılan heterojen bir neoplazm grubudur. Tanı biyopsi ile konur. İmmunokimyasal olarak çok vakada vimentin pozitifliği ve bazı vakalarda aktin ve demsin pozitifliği görülür. Tümörler düşük, orta ve yüksek dereceli olarak sınıflandırılır. Tüm tümörler derecesinden bağımsız, miksoid stroma tam olmayan fibröz septa içinde multinodüler olarak büyür. Grade II ve III tümörler malign ve metastatik potansiyelleri vardır. Grade I lezyonlar lokal agresif seyreder ama metastaz yapmazlar. Derinlik ve histolojik derecesine bakılmaksızın vakaların %50-60ında rekürens görülür. Lokal rekürens metastaz riskini artırır. Sıklıkla akciğer ve kemik metastazı görülür. Vakamız, mekik şeklindeki manyetik rezonans görüntüsü nedeniyle sinir kılıfı tümörlerine benzetilmiş ve total eksizyon planlanmıştır. Hastamızda maluliyete neden olmamak adına ikinci seansta siyatik sinir kılıfına kadar eksizyon yapılmış ve hastamız rezüdüsel tedavi için radyoterapi planlanmıştır. Yumuşak doku sarkomlarında küçük insizyonla biyopsi alınması ve sonuca göre bölgenin geniş eksizyonu temel hedef olmalıdır. Bu bağlamda radyolojik görünüme göre planlamanın şekillendirilmesi hatalı olabilir.

Anahtar Kelimeler: miksofibrosarkom, yumuşak doku tümörü, sarkom

Şekil 1

MR görüntülemesinde mekik şeklinde sinir kılıfı tümörünü taklit eden uyluk posteriorunda semi membraböz ve tendiniz kaslar arasında yerleşen miksofibrosarkom

P-221
Skalpte Kalvaryal Kemik ve Doku Eksizyonu Sonrası Oluşan Geniş Defektin Serbest Latissimus Kas Flebi ile Rekonstrüksiyonu

Baver Acaban, Erkan Pinegöz, Şakir Ünal, Göktekin Tenekeci, Yavuz Demir, Alper Sarı
Mersin Üniversitesi Tıp Fakültesi, Plastik Rekonstrüktif ve Estetik Cerrahi Anabilim Dalı, Mersin

Giriş–Amaç: Menenjiomlar en sık karşılaşılan beyin tümörleri olup bunların % 5-7'si atipik menenjiomdur. Atipik menenjiomlarda progresyon hızlıdır. Anatomik olarak ulaşılabilir lokalizasyonda olanlar için total eksizyon önerilmekte olup, kalvaryal kemik invazyonu varlığında geniş eksizyon gerekmektedir. Bu operasyonlar sonrası rekonstrüksiyon seçenekleri kısıtlıdır. Bu olguda beyin cerrahi bölümü tarafından skalpte menenjiom ile birlikte geniş kranial kemik rezeksiyonu yapıldı. Oluşan kemik defektin titanyum mesh ile onarımı sonrası kaldırılan fleplerde geniş nekrozlar gelişmesi nedeniyle oluşan defektin serbest latissimus dorsi kas flebi ile rekonstrüksiyonu anlatılmaktadır.

Materyal–Metod: 51 yaşında erkek hasta 2011 de menengiom nedeniyle opere edilmiş. Epilepsi ataklarının başlaması üzerine nüks tümör nedeniyle 2018 de tekrar opere edilmiş ve kalvaryal kemik invazyonu nedeniyle kraniektomi yapılıp titanyum mesh konulmuş. Operasyonda beyin cerrahi bölümünün kaldırdığı fleplerde geniş nekrozlar gelişmesi üzerine bos akıntısı ile birlikte beyin ve onu örten titanyum plaklar ekspoze hale geldi. Fizik muayenede anteriorda alın çizgisinden başlayıp verteks boyunca devam eden, posteriorda ise oksipital ve temporal kemiklerin birleşim noktasına kadar uzanan, yine sol temporal bölgeden sağ temporal bölgeye uzanacak şekilde tüm verteksi içeren alanda geniş nekrozlar mevcuttu. Bu alan üzerinde sadece 10x4 cm'lik bir skalp dokusu canlı kalmış idi. Dolayısıyla 20x11 cm'lik defekt alanının rekonstrüksiyonu planlandı.

Bulgular: Operasyonda skalpteki geniş nekroze cilt ve dehisens gerçekleşen insizyon alanları debride edildikten sonra latissimus dorsi serbest kas flebi planlandı. Geniş bir kas flebi kaldırılarak 20x11cm'lik defekt alanının rekonstrüksiyonu için bölgeye getirildi. Sol taraf superfisiyal temporal arter ve vene anastomoz edildikten sonra serbest kas flebinin üzeri greftlendi.

Tartışma-Sonuç: Skalpteki geniş defektlerin rekonstrüksiyonunda serbest doku transferleri en önemli seçeneklerdir. Latissimus dorsi, serratus anterior, rektus abdominis, omentum ve radial önkol flepleri genellikle kafa derisi rekonstrüksiyonunda kullanılabilen serbest flep seçenekleridir. Latissimus dorsi kas flebi gerek morbiditesinin az olması gerekse geniş defekt alanlarının rekonstrüksiyonu için yeterli doku sağlaması nedeniyle en güvenilir seçenek olarak karşımıza çıkmaktadır. Ancak kısa pedikülü olması en önemli kısıtlayıcı faktördür.

Anahtar Kelimeler: latissimus, menenjiom, mikrocerrahi

skalpte geniş defekte yol açan menenjiom

P-222
Frontal Sinir Distal Ucunun Subakut Dönemde Onarımı

Erkan Pinegöz, Göktekin Tenekeci, Baver Acaban, Murat Aksaç, Şakir Ünal, Alper Sarı, Yavuz Demir
Mersin Üniversitesi Tıp Fakültesi, Plastik Rekonstrüktif ve Estetik Cerrahi Anabilim Dalı, Mersin

Giriş-Amaç: Fasiyal sinir stilomastoid foramenden çıktıktan sonra seyri sırasında 5 fonksiyonel dala ayrılarak devam eder ve yüzün mimik kaslarını inerve eder. Fasiyal paralizi; travma, viral enfeksiyon veya tümör oluşumları sonrası görülebilir. Bu hastalarda fonksiyonel sorunlar ile beraber ciddi sosyal ve psikolojik sorunlar da oluşabilir. Frontal dal zigomatik ark seviyesinde SMAS içerinde seyreder. Frontalis, orbicularis oculi, ve corrugator supercilii kaslarını inerve eder. Hastadan alnını kırıştırması ve kaşlarını çatması istenerek frontal sinirin fonksiyonel muayenesi yapılır. Elektronörografi (ENog) ve elektromiyografi (EMG) fasiyal sinirin değerlendirilmesini sağlayan en önemli iki testir.

Materyal-Metod: 49 yaşında kadın hasta 7 gün önce sol kaş lateralinde kesi ile acile başvurmuş ve kesisi onarılmış ancak fasiyal sinir muayenesi yapılmamış.Travmadan 7 gün sonra polikliniğimize başvuran hastada fasiyal sinirin frontal dalının hiç çalışmadığı fark edildi ve istirahat halinde düşük kaş deformitesinin gelişmiş olduğu görüldü. Yapılan fizik muayenede hastanın sol kaşını kaldıramadığı, alın çizgilerinin silikleştiği ancak gözünü güç de olsa kapatabildiği görüldü. Sol temporal krestin kaş ile birleştiği anterior sınırı boyunca yaklaşık 1 cm lik sütüre edilmiş kesi alanı görüldü. Operasyon planlanarak kliniğimize yatışı yapıldı. Yapılan operasyonda preaurikuler insizyon ile girildi ve parotisin anterior sınırından fasiyal sinirin frontal dalı bulunarak distale doğru takip edildi. Eski kesi alanının distalindeki bölgede frontal sinirin distal segmenti diseksiyon ile bulunarak sinir uçları hazırlandı ve ardından 11.0 nylon ile mikroskop altında koapte edildi. Hastaya postoperatif dönemde fizik tedavi bölümü tarafından frontal kasa sinir stimulasyonu tedavisi başlandı

Bulgular: Travmadan 6 ay sonra yapılan elektromiyografide fasiyal sinirin frontal kası inerve eden aksonlarında parsiyel dejenerasyon saptandı. Klinik olarak bakıldığında istirahat halinde kaş seviyelerinin eşitlendiği, animasyon sırasında ise iki kaşın tepe noktası arasında 3 mm lik yükseklik farkı olduğu görüldü. İyileşme sürecinin devam ettiği olguda düzenli aralıklarla takibe devam edilmektedir.

Tartışma – Sonuç: Fasiyal sinir onarımında diğer sinirlerde olduğu gibi erken onarım önemlidir (3 gün). Erken dönemde yapılan tamirin sinirin rejenerasyon ve rehabilitasyonu üzerine önemli etkileri vardır. Özellikle düşük kesit alanı olan ince sinirlerde 3 günden sonra sinir stimulatörleri ile distal kısımda bir uyarı sağlanamayacağından sinirin distal kısmın bulunması ciddi bir güçlük arz etmektedir. Bu nedenle bu grup hastalarda sinirin distal ucunun bulunmasının zorluğu göz önünde bulundurulmalıdır. Bu hastada olduğu gibi sinirin kasa giriş noktasından kesilmiş olduğu ve geç dönemde gelen hastalarda sinir onarımının sonuçları tatmin edici olmayabilir. Bundan dolayı bu hastalara gerekli zaman ayrılarak sinirin distal ucunun bulunması, atravmatik teknik kullanılması sonucu etkileyen en önemli faktörlerdir. Hastanın istirahat halindeki kaş poziyonu, kaşın animasyon sırasında tatmin edici hareketi hastanın psikolojik olarak rahatlamasına sebep olmaktadır.

Anahtar Kelimeler: fasiyal, Frontal, koaptasyon, mikrocerrahi

Frontal Sinir Onarımı Sonrası Kaş Animasyon

HEMŞİRELİK
SERBEST BİLDİRİLERİ

Maloklüzyon Cerrahisi Geçiren Hastaların Ameliyat Sonrası Durumlarının Meleis'in Geçiş Teoresine Göre İncelenmesi

Hemşire Sati Doğangün Göl, Dr. Mesiya Aydın, Dr. İlknur Aydın Avcı, Dr. Ahmet Demir

Bir insanın büyüme ve gelişimi esnasında, yüz yapıları primer olarak genetik karaktere, sekonder olarak da çevresel faktörlere bağlı olarak gelişir. Eğer yüz yapıları anormal olarak ya da orantısız olarak büyürse, bir dentofasiyal deformite oluşur. Toplumda farklı oranlarda görülen oral sağlıkla ilişkili olarak yaşam kalitesini etkileyen en yaygın ağız sağlığı problemlerinden biri de maloklüzyondur. Periodontal hastalıklara ve temporomandibular eklem bozukluklarına neden olan, ağız diş sağlığını etkileyen, çürük oluşumunu arttıran maloklüzyonun, psikolojik, kültürel ve sosyal yönleri, ağız-diş ve genel vücut sağlığının ayrılmaz bir parçası olarak görülmektedir. Bu nedenle bu çalışmada maloklüzyon cerrahisi geçiren hastaların ameliyat sonrası durumlarının Meleis'in geçiş teoresine göre incelenmesi amaçlanmıştır.

Araştırma Samsun da bir hastanede Haziran-Eylül 2019 tarihleri arasında maloklüzyon cerrahisi geçiren bireyler ile yapılmıştır. Araştırmanın yapıldığı tarihlerde araştırmaya katılmaya kabul eden 5 maloklüzyon cerrahisi geçiren birey ile araştırma tamamlanmıştır. Araştırmada veriler araştırmacı tarafından yarı yapılandırılmış form ile birlikte derinlemesine görüşme yöntemiyle toplanmıştır. Çalışmanın yapılabilmesi için gerekli yasal izinler alınmıştır.

Araştırmaya katılan maloklüzyon cerrahisi geçiren bireylerin hemen hemen hepsi öncelikle estetik kaygılar nedeniyle ameliyat olmaya karar verdiklerini belirtmektedir. Çalışmaya katılan maloklüzyon cerrahisi geçiren hastaların bir kısmı ameliyat süreci hakkında bilgisini internetten bir kısmı ise daha öncesinde maloklüzyon cerrahisi geçiren hastalardan edindiklerini belirtmektedir.

Geçiş sürecinde, bireylerin psikososyal ihtiyaçlarını en iyi değerlendirebilecek, ihtiyaçlarına göre bireysel ve bütüncül bakımı verebilecek yakınlıkta olan kişiler hemşirelerdir. Bu çalışma sonuçları da hemşirelik bakımı ve hemşirelerin desteğinin hastalar üzerinde olumlu etkiler bıraktığını ve geçiş sürecine yardımcı olduğunu ortaya koymaktadır.

Anahtar Kelime: hemşirelik ve bakım, maloklüzyon, Meleis

Giriş: Bir insanın büyüme ve gelişimi esnasında, yüz yapıları primer olarak genetik karaktere, sekonder olarak da çevresel faktörlere bağlı olarak gelişir. Eğer yüz yapıları anormal olarak ya da orantısız olarak büyürse, bir dentofasiyal deformite oluşur. Bu durum gelişimsel olabileceği gibi bir travmanın, enfeksiyonun ya da diğer dış etkilerin bir sonucu olarak sonradan kazanılmış da olabilir (Marşan ve ark., 2009; Wriedt ve ark., 2009; Şahin ve ark., 2013). Toplumda farklı oranlarda görülen oral sağlıkla ilişkili olarak yaşam kalitesini etkileyen en yaygın ağız sağlığı problemlerinden biri de maloklüzyondur (Pulache ve ark., 2016).

Periodontal hastalıklara ve temporomandibular eklem bozukluklarına neden olan, ağız diş sağlığını etkileyen, çürük oluşumunu arttıran maloklüzyonun, psikolojik, kültürel ve sosyal yönleri, ağız-diş ve genel vücut sağlığının ayrılmaz bir parçası olarak görülmektedir (Işık ve ark., 2004). Zhang ve arkadaşlarının yaptığı çalışmada hastaların çoğunluğu, ortodontik tedavi sonrasındaki beklentilerini, iyi bir oral fonksiyona sahip olmaktan ziyade, 'psikolojik olarak kendini daha iyi hissetmek' olarak ifade etmektedir (Zhang ve ark., 2006). Aksoy'un Türkiye'de yaptığı bir çalışmada ise, hastaların %69,3'ü çarpık dişlerini düzelttirmek, %9,9'u iyi bir estetik görünüme kavuşmak, %5,3'ü yemek yeme fonksiyonlarını geliştirmek, %2,7'si konuşmalarını düzeltmek, %1,1'i ise daha güzel bir gülüşe sahip olmak için ortodontik tedavi görmeyi istediklerini belirtmişlerdir (Aksoy, 2005).

Ortodontik tedavi ile ortognatik cerrahinin birlikte uygulanması ile uygun dental oklüzyon ve yüzün ahenginin sağlanmasının amaçlandığı maksillofasiyal cerrahi son 30-40 yılda geniş bir popülarite kazanmıştır (Marşan ve ark., 2009; Wriedt ve ark., 2009; Şahin ve ark., 2013). Bununla birlikte tedavinin uzun sürmesi, rahatsız edici olması ağız cerrahisi işlemlerinin yüksek kaygı seviyesi ile ilişkilendirilmesine sebep olmaktadır (Hermes ve ark, 2007).

Geçiş oldukça stabil bir süreçten, yine oldukça stabil başka bir sürece geçmektir. Ayrıca kendine özgü süreçleri ve hayati olabilecek sonuçları vardır. Meleis'e göre geçiş kavramı bir yaşam evresi, durumu ya da statüsünden diğerine geçittir. Meleis hemşireliğin amacını farklı geçiş döneminde olan bireylerin geçiş sürecini kolaylıkla tamamlamasını, geçiş sonunda bireyin çevre ile uyumunu sağlamak olarak ifade etmiştir. Hemşireler geçişin doğasını anlayarak, bireylere etkin bakım vermesi için yalnızca bir geçişe odaklanmak yerine, birey ve aileyi etkileyen birden fazla geçiş olabileceğini göz önünde bulundurmaları gerekmektedir (Meleis, 2010).

Bu nedenle bu çalışmada maloklüzyon cerrahisi geçiren hastaların ameliyat sonrası durumlarının Meleis'in geçiş teoresine göre incelenmesi amaçlanmıştır.

Materyal ve Metot

Araştırmanın Şekli: Bu araştırma nitel araştırma olarak yapılmıştır.

Araştırmanın Yapıldığı Yer ve Zaman: Araştırma Ondokuz Mayıs Üniversitesi Tıp Fakültesi Plastik Cerrahi Servisi'nde maloklüzyon cerrahisi geçiren hastalara Haziran- Eylül 2019 tarihleri arasında yapılmıştır.

Araştırmanın Evreni ve Örneklemi: Araştırmanın evrenini Haziran- Eylül 2019 tarihleri arasında Ondokuz Mayıs Üniversitesi Tıp Fakültesi Plastik Cerrahi Servisi'nde maloklüzyon cerrahisi geçiren hastalar oluşturmaktadır.

Veri Toplama Araçları: Araştırmada verilerin toplanmasında derinlemesine görüşme yöntemi kullanılmıştır. Veriler hasta odalarında yapılan görüşme ile bir gözlemci ve bir moderatör olmak üzere iki araştırmacı tarafından toplanmıştır. Görüşmelerin her biri 30-40 dakika arasında sürmüştür. Verilerin doygunluğa ulaşmasıyla birlikte görüşmeye son verilmiştir.

Verilerin Toplanması: Araştırmanın yapıldığı tarihlerde Ondokuz Mayıs Üniversitesi Tıp Fakültesi Plastik Cerrahi Servisi'nde yatan araştırmaya katılmayı kabul eden tüm maloklüzyon cerrahisi geçiren hastalardan yarı yapılandırılmış soru formu ile veriler toplanmıştır.

Verilerin Değerlendirilmesi: Katılımcıların izni ile görüşmeler ses kayıt cihazı ile kayıt altına alınmıştır. İçerik analizi yöntemine uygun olarak, görüşme metinleri birden fazla kişi tarafından okunarak kodlama yapılmış ve temalar oluşturulmuştur.

Araştırmanın Etik İlkeleri: Çalışmanın yapılabilmesi için gerekli yasal izinler alınmıştır. Çalışmaya katılan katılımcılara çalışmanın amacı açıklanmış, gönüllü olanlar çalışmaya dahil edilmiştir.

Bulgular**:** Araştırma Ondokuz Mayıs Üniversitesi Tıp Fakültesi Plastik Cerrahi Servisi'nde araştırmanın yapıldığı tarihlerde maloklüzyon cerrahisi geçiren 4 kadın 1 erkek ile yürütülmüştür.,

Tablo 1.Katılımcıların Yaşı	n	%
Yaş (Ortalama±StandartSapma):	21,8±6,22	(min 17, max 32 yaş)

Tablo 2. Bulguların ana ve alt başlıkları

BULGULAR					
Ameliyat Olmayı İsteme Sebepleri	Ameliyat Süreci Hakkında Bilgi Kaynağı	**Ameliyat Olma Kararını Vermede Destekçiler**	**Ameliyat Sonrası Süreç**	**Ameliyat Sonrasında Kullanılan Başa Başa** Çıkma Yöntemi	**Alınan Hemşirelik Bakımı**
Estetik	Doktorum	Anne	Bu kadar ağır olacağını tahmin edememiştim		Her şeyi detaylı bir şekilde anlattılar
Çene kapama problemi	İnternet	Eş	Çok ağrım olur sanıyordum öyle olmadı		Güler yüzlüydüler
Konuşma probleme	Aynı süreci yaşamış kişiler				Her an yanımdaydılar
Yemek yeme probleme					
Nefes almada zorluk					

Ameliyat Olmayı İsteme Sebepleri

Maloklüzyon cerrahisi geçiren bireylerin hemen hemen hepsi öncelikle estetik kaygılar

nedeniyle ameliyat olmaya karar verdiklerini belirtmektedir.

"Resim çekinirken ağzım yamuk çıkıyordu. Ameliyat olmamda etken estetik sebeplerdi." (17 yaş, kadın)

"Dış görünüş ve çene kapama problemim vardı. Üst çenem gerideydi. " (17 yaş, kadın)

"Daha çok görüntü beni rahatsız ediyordu bunun yanında çekirdek, elma yiyemiyordum. Hem fonksiyonel hem estetik amaçlıydı ameliyat kararım. " (32 yaş, kadın)

"En büyük nedeni açık konuşmak gerekirse estetik açıdan kendimi beğenmememdi fakat muayene olmaya gittiğimde öğrendim ki çene bozukluğunun etkilediği tek şey görüntü değilmiş. İleride konuşma bozukluğu hatta nefes problemleri yaratabiliyormuş. Bu nedenle ameliyat olmamın benim için iyi olabileceğini düşündüm. " (20 yaş, kadın)

"Dış görünüşümün beni rahatsız etmesi, konuşurken, yemek yerken, nefes alırken zorlanmamdan dolayı ameliyat olmak istedim. Bu ameliyat benim özgüvenimi daha çok arttıracaktı. Yeme, konuşma, görüntü her şey daha güzel olacaktı. " (23 yaş, kadın)

Ameliyat süreci hakkında bilgi kaynağı

Çalışmaya katılan maloklüzyon cerrahisi geçiren hastaların bir kısmı ameliyat süreci hakkında bilgisini internetten bir kısmı ise daha öncesinde maloklüzyon cerrahisi geçiren hastalardan edindiklerini belirtmektedir.

"İnternetten benzer ameliyatları izledim. Şişlikler olacağını, burnumdan besleneceğimi biliyordum." (17 yaş, kadın)

"Youtube'dan izledim ve portallardan okudum. " (32 yaş, kadın)

"Ameliyata yaklaşık bir hafta kala benim gibi ameliyat olmuş biriyle tanıştım annesiyle birlikteydi ve korkulacak hiçbir şeyin olmadığını söylediler ve bunu ameliyat olmuş olan bireyde görebiliyordum bu olay beni baya bir rahatlatmıştı. " (20 yaş, kadın)

"Ameliyat hakkında bilgiyi köydeki akrabalarımdan bu ameliyatı olmuş kişiler ile konuştum bilgi aldım. Hepsi zor olduğunu anlattılar. İnternetten, bloklardan araştırdım öğrendim. Doktorum bana her detayı anlattı. Bilgi sahibi olmak kaygımı büyük oranda giderdi " (23 yaş, kadın)

Ameliyat kararını almanızda destekçileriniz

"Annem destekledi. Babam ameliyat olmamı istemedi. " (17 yaş, kadın)

"Ameliyat olmak istediğimi söylediğimde annem bu kararımı destekledi ama babam ameliyat olmamı istemedi. " (17 yaş, kadın)

"Ailem istemedi eşimden dolayı bir şey demediler eşim destekledi. " (32 yaş, kadın)

"Ameliyat kararı benim için de çok zor bir karardı fakat en başından beri olmak istiyordum. Annem bu konuda biraz daha benim gibi düşünüyordu fakat babam fiziksel görünüşüm nedeniyle ameliyat olmak istediğimi bildiği için çok sıcak bakmıyordu" (20 yaş, kadın)

"Ailem bana hiç destek olmadı. Akrabalarım arkadaşlarım hiç biri istemedi, sinirlerin zedelenmesi sonucu felç kalacağım söylediler fakat her şeyi göze alıp ameliyat oldum. " (23 yaş, kadın)

Ameliyat sonrası süreç

"Ameliyatın bu kadar ağır olduğunu tahmin etmiyordum. "(17 yaş, kadın)

"İyi ki ameliyat olmuşum diyorum. Çok ağrım olur sanıyordum öyle olmadı. " (17 yaş, kadın)

"Sürecin zor olacağını tahmin ediyordum. Ağrı, sızı, bir şey yeme, içme gibi sorunlarımın olacağını düşünüyordum. Ama hiç beklemediğim şeylerle ilgili zorluk çektim. Yoğun bakımda kalma sürecinde uyurum, hiçbir şey hissetmem sanıyordum. Ama sürekli kan kustum. Ağzımda kan tadı, burnumda kan kokusu. Boş midede haliyle sürekli bir öğürme ve kan kusma şeklinde geçti.

Burundan besleme olayının olacağını bilmiyordum. Hortumun çıkarılması ve takılması da çok berbattı.

Ameliyattan sonraki 2.gün dişlerimin sabitlenmesi için lastiklemek gerektiği söylendi. Bunu biliyordum ama bu kadar ağrılı olacağını bilmiyordum. Canım çok acıdı.

" (32 yaş, kadın)

"Ameliyat beklediğimden çok daha iyi geçti tabi ki inanılmaz zorluklar yaşadım ama biliyordum ki bunlar bitince her şey çok güzel olacak. Hastane sürecinde herkes her an benim yanımda oldu özellikle hemşireler çok destekçiydiler. Aynı zamanda doktorum da neredeyse her gün uğrayıp durumumu kontrol etti. Tüm bu zorlukları onlar sayesinde atlattım diyebilirim. Artık kendimi daha rahat hissediyordum daha öz güvenliydim. " (20 yaş, kadın)

"Ameliyat sonrası sürecin zor olduğunu biliyordum. Nazogastrik sonda, foley sonda ,drenler çok zorladı beni beklediğimden daha da zordu. Fakat zamanla onlara da alıştım . Sıvı ile beslenmek çok zordu . Midem küçüldü ameliyat sonrası süreçten bu güne kadar çok kilo verdim. " (23 yaş, kadın)

Ameliyat sonrasında kullanılan başa çıkma yöntemi

"Sık sık yakınlarımla görüntülü konuştum. " (17 yaş, kadın)

"Yatıp dinlendim. " (17 yaş, kadın)

"Ameliyat sonrası oluşan duruma görünüşüm değiştiği için çok çabuk uyum sağlayamadım hatta ameliyattan sonra 3-4 gün aynaya bakmadım diyebilirim çünkü yüzümde bir takım sonradan inecek şişlikler vardı. Sonrasında yavaş yavaş kendime gelebildiğimi gördüm artık normal yaşantıma döndüğümü hissettim ve çevremden de çok güzel tepkiler alınca alıştım diyebilirim. " (20 yaş, kadın)

"Yeni durum ile baş etmede kitap okudum, müzik dinledim,

arkadaşlarımla sohbet ettim. Ameliyat olmayı çok istemem ve sonucunun çok güzel olması tüm zorlukların üstesinden gelmeme yardımcı oldu. ” (23 yaş, kadın)

Alınan Hemşirelik Bakımı

“Bu süreçte gerekli olan her şeyi detaylı olarak anlattılar. ” (17 yaş, kadın)

“Serviste bazı hemşireler diğerlerine göre daha hassas davrandılar. Ama genel olarak hemşireler çok güler yüzlü olduğu için çok mutlu oldum. Kendimi daha rahat ve iyi ifade ettim. ” (32 yaş, kadın)

“Hastane sürecinde herkes her an benim yanımda oldu. Özellikle hemşireler çok destekçiydiler. Ailemden sonra en büyük desteği kesinlikle hemşirelerden ve doktorlardan gördüm. İlk günden itibaren bana sanki kardeşiymiş gibi davranan S hemşireyi asla unutmayacağım. Muhtemelen hayatımın en zor anlarını yaşadım ve başta S hemşire olmak üzere herkes benim yanımdaydı. Onların benim iyi olmam için çabaladığını gördükçe daha da iyi olduğumu hissediyordum ve bu süreci atlatmamdaki en büyük etken onlar oldular. ” (20 yaş, kadın).

“Şuanda çok mutluyum. Bu süreçte S hemşire şöyle demişti: bu ameliyatı olan hastalar için de en güçlüsü sensin aferin sana. Bu sözü duymak bana çok iyi geldi. ” (23 yaş, kadın)

Tartışma**:** Fiziksel görünüş insan hayatını çeşitli yönlerde etkilemektedir. Estetik bir yüz bireysel ve sosyal algıda oldukça belirleyicidir ve kişiyi “çekici” olarak tanımlamada büyük bir role sahiptir. Tüm bedenle kıyaslandığında yüzün çekicilik kavramında daha belirleyici olduğu kanıtlanmıştır. Bu çalışmada katılımcıların hepsi ameliyat olma sebeplerinin öncelikle estetik kaygılar olduğunu ifade etmiştir. Samsonyanová ve arkadaşlarının yaptığı çalışmada da hastaları ortodontik tedavi için motive eden estetik faktörlerin başında dişlerinden duyduğu memnuniyetsizlik geldiği ifade edilmiştir (Samsonyanová ve ark., 2014). Reichmuth ve arkadaşlarının yaptığı bir başka çalışma da ise erişkin hastaları ortodontik tedavi için motive eden esas faktörün %75 oranında dişlerinin görüntüsünden duydukları memnuniyetsizlik olduğu bildirilmiştir (Reichmuth ve ark., 2005). Literatürden elde edilen veriler de bu çalışmanın sonuçlarını destekler niteliktedir.

Geleceğe yönelik önceden yapılan bir hazırlık geçiş deneyimi için bir kolaylaştırıcı olabilir, ancak hazırlığın olmaması da bu dönem için bir zorlaştırıcıdır (Meleis 2010). Kişinin geçiş deneyiminden ne beklediği ve geçiş ile baş etmek için hangi stratejilere gereksinim duyulduğu, doğal olarak hazırlıkla ilişkilidir. Bu çalışma verilerine göre katılımcıların ameliyat ve süreç hakkında bilgiyi internet, daha önce ameliyat olmuş birey ve doktorlardan elde ettiği belirlenmiştir.

Toplumsal kaynaklar da geçiş için kolaylaştırıcı ya da zorlaştırıcı olabilir. Eş ya da aile -özellikle kadının kendi annesi- tarafından verilen destek önemli bir topluluksal faktördür. Durumu ile ilgili sağlık personeli, kitaplar, eğitim grupları ve yazılı materyallerden elde edilen güvenilir bilgiler ve rol modelleri geçişteki diğer topluluksal unsurlardır (Mu, 2004). Bu çalışmada ameliyat olan bireyleri %60 oranında annelerinin desteklediği ortaya konulmuştur.

Meleis hemşirenin en önemli görevinin hayatı boyunca çeşitli geçişler yaşayan bireylere bu süreçte yardım etmek, sağlıklı geçişleri sağlamak ve sağlıksız geçişleri en aza indirmek olduğunu belirtmektedir. Geçiş kavramı bireyin fiziksel ve psikolojik iyiliği üzerine etkili olduğu için doğrudan hemşireliğin ilgi alanına girmektedir (Meleis, 2010). Bu çalışmada katılımcıların çoğunluğu hemşirelerin kendilerine gerekli bilgileri verdiği ifade etmektedir. Ameliyat olan bireyler kendilerine hassas davranıldığını ve hemşireler tarafından destek gördüklerini ortaya koymuşlardır.

Sonuç**:** Geçiş sürecinde, bireylerin psikososyal ihtiyaçlarını en iyi değerlendirebilecek, ihtiyaçlarına göre bireysel ve bütüncül bakımı verebilecek yakınlıkta olan kişiler hemşirelerdir (Meleis 2010). Bu çalışma sonuçları da hemşirelik bakımı ve hemşirelerin desteğinin hastalar üzerinde olumlu etkiler bıraktığını ve geçiş sürecine yardımcı olduğunu ortaya koymaktadır.

Kaynaklar

1. Aksoy A. İlk pilot ağız diş hastalıkları hastanesi ortodonti bölümüne başvuran hastaların sosyo-ekonomik profili. S.D.Ü Tıp Fak. Derg. 2005; 12(2): 38-45.
2. Hermes D, Matthes M, Saka B. Treatment anxiety in oral and maxillofacial surgery. Results of a German multi-centre trial. J Craniomaxillofac Surg 2007;35:316-21.
3. Işık F, Sayınsu K, Trakyalı G, Arun T. Hastanın psikolojik durumunun ya da kişilik özelliklerinin ortodontik tedavi başarısı üzerine etkileri. Türk Ortodonti Derg. 2004; 17(3): 347-353.
4. Kabat-Zinn J. Full Catastrophe Living: Using the Wisdom of Your Body and Mind to Face Stress, Pain, and Illness, Bantam Dell Publishing, New York. 2009.
5. Marşan G, Cura N, Emekli U. Soft and hard tissue changes after bimaxillary surgery in Turkish female Class 3 patients. Journal of Cranio-Maxillofacial Surgery (2009)37,8-17
6. Meleis AI. Transitions Theory: Middle Range and Situation Spesific Theories in Nursing Research and Practices. Springer Publishing Company, New York.2010.
7. Mu PF. Maternal role transition experiences of women hospitalized with PROM: A phenomenological study. International Journal of Nursing Studies 2004;41(8):825–32.
8. Pulache J, Abanto J, Oliveira LB, Bonecker M, Porras JC. Exploring the association between oral health problems and oral healthrelated quality of life in Peruvian 11- to 14- years-old children. Int J Paediatr Dent 2016; 26: 81-90.
9. Reichmuth M, Greene K A, Orsini M G, Cisneros G J, King G, Kiyak H A . Occlusal perceptions of children seeking orthodontic treatment: impact of ethnicity and socioeconomic status. American Journal of Orthodontics and Dentofacial Orthopedics.2005. 128: 575–582.
10. Samsonyanová L, Broukal Z. A systematic review of individual motivational factors in orthodontic treatment: facial attractiveness as the main motivational factor in orthodontic treatment. International Journal of Dentistry 2014; 938274: 7.
11. Şahin İ, Alhan D, Polat M, Gökçe S, Zor F, Eski M, Öztürk S, Nişancı M, Işık S. Çift Çene Cerrahi Yapılan Sınıf Iıı Maloklüzyonlu Hastalarda Geç Dönem Relaps Oranlarının Değerlendirilmesi. Turk Plast Surg 2012;20(3).
12. Wriedt S, Buhl V, Al-Nawas B, Wehrbein H. Combined Treatment of Open Bite – Long-term Evaluation and Relapse Factors. J Orofac Orthop 2009;70:318–26
13. Zhang M, McGrath C, Hagg U. The impact of malocclusion and its treatment on quality of life: a literature review. Int J Paediatr Dent. 2006; 16(6): 381-387.
14. Pulache J, Abanto J, Oliveira LB, Bonecker M, Porras JC. Exploring the association between oral health problems and oral healthrelated quality of life in Peruvian 11- to 14- years-old children. Int J Paediatr Dent 2016; 26: 81-90.

Ortognatik Cerrahi Hastalarında Beslenme Tedavisi Güncel Yaklaşım

Hemşire Selda Uzunel Adsoy,
Dr. Pınar Sökülmez Kaya, Dr. Ahmet Demir

Giriş: Beslenme tüm sağlıklı ve hasta bireylerler için özelliklede cerrahi hastalarında önemlidir.

Amaç: Ortognatik Cerrahi hastalarında beslenme durumu ve sorunları araştıran çalışmaların sonuçlarını değerlendirmektir.

Materyal ve metot: PubMed, ScienceDirect ve Google Scholar veri tabanlarında "Ortognatik Cerrahi, nutrition" anahtar kelimeleri kullanılarak son 10 yılı kapsayan tarama yapılmıştır. Yayımlanan makaleler incelenerek özet derleme çalışma yapılmıştır.

Bulgular: Bilindiği gibi cerrahi, kontrollü bir yaralanmadır ve iyileşme sürecini geciktirir veya uzatır. Ortognatik cerrahi, yeterli diş yeniden konumlandırma işlemi yoluyla, yüz, alt ve üst çene, düzensizlikleri düzeltmeyi amaçlayan cerrahi bir işlemdir. Bu tür bir tedavi, uyumlaştırıcı, konuşma ve nefes alma performanslarını iyileştirmeye yönelik fonksiyonel bir bileşen içermenin yanı sıra dengeli bir yüz görünümü sağlayan ve estetik bir işlemdir. Aşırı diş kalabalığı, geri çene, çıkıntılı çene, çiğneme zorlukları, konuşma problemleri, dudakları kapalı tutmada zorluklar, tümörler, yarık dudak ve damak düzeltme, kronik maksillomandibuler ağrı, kronik ağızdan solunum, yüz yaralanmaları, ağız açma zorluğu ve yüz estetik dengesizliği gibi durumlarda cerrahi müdahale, gerekli bir adımdır. Ağız, yiyeceğin vücuda girmesi için portalıdır; bu nedenle, oral ve çene-yüz bölgesi ve / veya bu yapıların ameliyatı, ameliyattan önce ve sonra bozulmuş yiyecek alımına neden olabilir. Bozulmanın şiddeti ve süresi hastalık durumuna ve düzeltilmesi için gereken cerrahi müdahaleye bağlıdır. Diyet, beslenme ve ağız çene sağlığı yakından ilişkilidir. Herhangi bir oral hastalık (konjenital, enfektif, travmatik, enflamatuar veya neoplastik) ağız boşluğunun rutin fonksiyonlarını etkileyebilir ve iyileştirmek için yapılan düzeltici ameliyatlardan sonra bile gıda ve sıvı alımını olumsuz etkileyerek beslenme durumunu daha da kötü hale getirebilir. Diğer genel ameliyatların aksine, ağız ve çene-yüz bölgesinde yapılan ameliyatlar, özellikle yaygın olarak kullanılan yol olan ağız yoluyla normal gıda alımını etkiler. Ağız boşluğu, bireyleri enfeksiyona yatkın hale getirerek tekrar iyileşmeyi engelleyebilir. Ağız cerrahisi esnasında beslenme, ameliyat sonrası iyileşmede büyük rol oynar. Cerrahi işlem geçiren hastalar hücresel proliferasyon, tamir ve enerji için gerekli protein kaynağını gerektirir. Alternatif olarak, aşırı glikoz, lökosit fonksiyonunun azalması, dehidrasyon ve metabolik asidoz ile sonuçlandığından kullanışlı değildir. Kemik iyileşmesi, ağız ve çene-yüz cerrahisinde ana prognostik faktördür ve protein, kırık onarımında hayati bir rol oynar. Ameliyat veya travma stresi, protein ve enerji gereksinimlerini artırarak hipermetabolik bir durum yaratır ve beslenme desteği gerekebilir. Eğer kemikler arası fiksasyon bir prosedür olarak yapılırsa, dişler serbest bırakılıncaya kadar sıvı diyet gerekir ve ilk iyileşmeyi takiben daha çeşitli bir diyet istenir. Pişirilmiş yiyecekler, meyve suyu, süt, su veya et suyu gibi kıvam vericiler ile karıştırılabilir ve ağız hijyeni problemlerini önlemek için parçacıklar ve yiyecek posasının çıkarılması gerekebilir. Nütrisyonel müdahale oral destek, enteral (tüple) besleme veya parenteral (intravenöz) besleme olabilir. Göreceli basitliği, güvenliği, düşük komplikasyonları ve düşük maliyeti ile mukozal bariyer fonksiyonunu sürdürme kabiliyeti nedeniyle parenteral beslenmeye göre enteral beslenme önerilmektedir. Ortognatik cerrahi uygulanan hastalarda kilo değişimi, vücut kompozisyonu değişimi ve Beden Kitle İndeksi (BKI) değişikliklerini analiz eden bir çalışmada (31 hasta tek veya iki çeneli ortognatik cerrahi ve rijit iç fiksasyonu planlanan) ameliyattan hemen öncesi ve 4 hafta sonrası sürede ortalama kilo kaybı -4.96 kg ve vücut yağının % -3.07 oranında değişmesiyle ve BKI -1.63›lük bir ortalama azalma saptanmış olup, bu önemli kilo kaybını potansiyel olarak azaltmaları için daha özel olarak tasarlanmış Oral Beslenme Desteği sağlanması gerektiği bildirilmiştir. Ortognatik cerrahi geçiren hastaların % 2›sinden azı çene cerrahisi sonrası yutmada zorluk yaşayabilirken , çoğu kısa sürede iyileşir. Uzamış disfajisi olanlar için, nörolojik muayene, bir yutma çalışması ve normal yutma geri dönene kadar nazogastrik bir beslenme gerekebilir. Ameliyat öncesi ve sonrası dönemde yeterli beslenme desteği, komplikasyonları önler ve yeterli iyileşmeyi sağlar. 6 hafta sürebilen intermaksiller fiksasyon süresi, hava yolu problemleri, zayıf beslenme, kilo kaybı, zayıf oral hijyen, uykusuzluk, sosyal rahatsızlık, hasta rahatsızlığı, iş kaybı gibi birçok problemle ilişkili olabilir. Travma geçirmiş hastalarda fiksasyon süresi boyunca serum potasyum seviyelerindeki önemli değişiklikler olur ki fiksasyon döneminde bu elektrolitin izlenmesi ve takviyesi konusunda özel dikkat gerektirmektedir. Önceden mevcut beslenme durumu, cerrahi işlemin karmaşıklığı ve doğası, bireydeki hipermetabolizmanın derecesi, postoperatif malnütrisyonun gelişme oranını etkiler. Kötü beslenmenin olumsuz sonuçları arasında gecikmiş yara iyileşmesi, enfeksiyona yatkınlığın artması, hastane enfeksiyonları ve hastanede kalış süresinin uzaması, barsaklardan anormal besin kaybı, dışkıda bakterilerin aşırı lokasyonu sonucu bağışıklık sistemi işlev bozukluğuna yol açar. Ortognatik Cerrahi hastalarında yetersiz beslenme, postoperatif morbidite ve mortalite oranını arttırmaktadır. İntermaksiller fiksasyonla tedavi edilen çene kırıklarında beslenme daha fazla riskli hale gelir. Malnutrisyon, kritik hasta, yaşlılarda iyileşme hastanede yatış süresini uzatmakta böylelikle enteral, parenteral ve oral beslenmesi beslenme bakımı sağlanmasında büyük rol oynamaktadır. Preoperatif ve perioperatif beslenme ve postoperatif sonucu etkiler. Bu nedenle beslenme bakımı sorunsuz iyileşme için önemlidir. Ortognatik cerrahi sonrası yara iyileşmesi tedavisi için diyet modifikasyonu, ek enerji ve besinler gerektirir.

Sonuç: Tüm hastalar için olduğu kadar ortognatik tedavide vücut ağırlığı kaybını önlemek için tedavi hastalar diyetisyen tarafından değerlendirilmelidir. Ortognatik protokolleri ameliyat öncesi ve sonrası diyetisyen konsültasyonlarını ve tıbbi beslenme ve olası vitaminlerin takviyesini içermelidir. Ortognatik cerrahi hastalarında beslenme tedavisinin öneminin anlaşılması için çok sayıda klinik ve saha çalışmasına ihtiyaç vardır.

Hemşirelik Öğrencilerinin Estetik Cerrahiyi Kabul Durumları

Doç. Dr. Serdar Sarıtaş[1], Öğr.Grv. Zeynep Ünver[2]
[1] İnönü Üniversitesi Hemşirelik Fakültesi Cerrahi Hastalıklar Hemşireliği ABD, Malatya
[2] Sivas Cumhuriyet Üniversitesi, Suşehri Sağlık Yüksekokulu, Hemşirelik Bölümü, Sivas

Giriş ve Amaç: Son on yılda estetik cerrahiye olan talep ve ilgi artmıştır. Bu araştırmada; hemşirelik bölümünde öğrenim gören öğrencilerin estetik cerrahiyi kabul durumlarını belirlemek amaçlandı.

Yöntem: Araştırma tanımlayıcı olarak yapılmıştır. Araştırmanın örneklemini 2017-2018 Eğitim Öğretim Yılı Bahar Dönemi İnönü Üniversitesi Hemşirelik Fakültesinde lisans öğrenimi gören 1292 öğrenciden çalışmaya katılmayı kabul eden 772 öğrenci oluşturmuştur. Araştırmanın verileri Kişisel Bilgi Formu ve Estetik Cerrahi Kabul Ölçeği kullanılarak toplandı. Verilerin istatistiksel analizinde tanımlayıcı istatistiksel yöntemler kullanıldı.

Bulgular: Öğrencilerin sınıf, yaşadığı yer, estetik öykü ve estetik cerrahi kabul durumları arasında istatiksel olarak anlamlı ilişki bulundu ($p<0.05$). Araştırmaya katılan öğrencilerin estetik cerrahiyi kabul ortalamaları 49.48±21.00 olarak saptandı.

Sonuç ve öneriler: Hemşirelik öğrencilerinin estetik cerrahiyi kabul durumları ortalamanın altında bulundu. Bunun nedenlerinin saptanmasına yönelik daha kapsamlı ve ilişkisel araştırmaların yapılması önerilebilir.

Anahtar Kelimeler: Hemşirelik, öğrenci, estetik cerrahi

BANDIRMA
www.plastikcerrahi2019.org