27.
TÜRK PLASTİK REKONSTRÜKTİF VE ESTETİK CERRAHİ ULUSAL KONGRESİ

14-17 Eylül 2005
Selçuk Üniversitesi Kampüsü - KONYA







Geçmişten Geleceğe Açılan Kapı ...

ÖZET KİTABI

27.
TÜRK PLASTİK REKONSTRÜKTİF VE ESTETİK CERRAHİ ULUSAL KONGRESİ

14-17 Eylül 2005
Selçuk Üniversitesi Kampüsü - KONYA





Geçmişten Geleceğe Açılan Kapı ...

ÖZET KİTABI

Baskı: Meter Matbaası
Anafartalar Caddesi 44/15 Ulus ANKARA
Tel: 0312. 311 41 36
Fax: 0312. 312 11 91



Hoşgeldiniz...

Sevgili Meslektaşlarım,

27. Türk Plastik Rekonstrüktif ve Estetik Cerrahi Kongresine hoşgeldiniz. Cumhuriyetimizi kuran Anadolu'nun asırlar boyunca çeşitli uygarlıklarına başkentlik yapmış olan Konya'mızda düzenlenen bu kongremizin hem bilimsel hem de sosyal açıdan mükemmel geçmesi için elimizden geleni yapmaya çalıştık. İnanıyorum ki, bu kongre, bütün meslektaşlarımın sevgi, hoşgörü ve katkılarıyla camiamıza yakışır bir başarıyla geçecektir. Türk Plastik Cerrahisini, uluslararası düzeyde en iyi seviyelere getiren ve hepimizi yetiştiren bütün hocalarımızın, Türk Plastik Cerrahisini bugünlere getiren ustalarının önünde saygıyla eğiliyorum. Umarım onlardan aldığımız bu bayrağı daha yukarılara, bizden sonrakilere taşıyabiliriz. İşte geçmişten geleceğe açılan kapı, bu kapıdır. Kongremizin başarılı geçmesi için başta Selçuk Üniversitesi Rektörü Sayın Prof. Dr. Süleyman OKUDAN olmak üzere hocası, personeli herkes seferber olmuş ve ellerinden gelen hiçbir şeyi esirgememişlerdir. Bu vesile ile minnet ve şükranlarımı arz etmek istiyorum. Ayrıca Türk Plastik Cerrahi Derneği Başkanı Sayın Prof. Dr. Sabri ACARTÜRK başta olmak üzere tüm yönetim kurulu üyelerine, çeşitli kurullarda görev almayı kabul ederek bizlere destek olan tüm meslektaşlarıma ve bilhassa yurt dışından ulusal kongremize katılarak destek olan ve bizleri onurlandıran değerli bilim adamlarına şükran ve minnet duygularımı huzurlarınızda arz etmek istiyorum. Konya'da ilk defa düzenlenmekte olan bu kongreye 620 bilimsel başvuru yapılmış; bunların 145 tanesi sözel, 198 adedi de poster olarak huzurunuzda sunulmaya hak kazanmıştır. Bu sunumların özellikle genç meslektaşlarımızı daha da motive ederek gelecekte daha çok çalışmaya imza atacaklarına inanıyorum. Ayrıca Selçuk Üniversitesinin katkılarıyla ilk defa asistan arkadaşlarımıza tek kişilik veya isterlerse iki kişilik odalarda ücretsiz konaklama ve kahvaltı imkanı sunulmuştur. Ayrıca yapılan fedakarlıklarla ilk defa katılım ücretleri cüzi bir miktar YTL üzerinden yapılmıştır. Yine ilk defa duyurular cep telefonlarından SMS ile ve derneğimizin Plastik Cerrahi haberleşme gurubundan elektronik posta ile yapılmıştır. Çıtayı yükseltmek, sizlere en iyiyi, en güzeli sunmanın onurunu ve gururunu yaşamak istiyoruz. Biliyoruz ki Plastik Cerrahi sanatıyla uğraşanlar çok yönlü başarılara imza atan insanlar. Özellikle fotoğraf ve resim sanatıyla çok değerli eserler veren meslektaşlarımızın bu yeteneklerini esirgemeyip bizlerle paylaşmaları hepimiz için gurur meselesidir. Bu sanatçı kardeşlerimizi ayakta alkışlıyoruz. Umuyorum sizlere layık olma çabalarımız başarılı olur ve hepimizin keyif alacağı, gururlanacağı, faydalanacağı bir kongre olur, geleceğe açılan bu kapıdan başarıyla geçirebiliriz. Her şeyin gönlünüzce olması dileğiyle sevgi ve saygılarımı arz ediyorum.

Prof. Dr. Nedim SAVACI
27. TPRECD Ulusal Kongre Başkanı

İÇİNDEKİLER

TPRECD Yönetim Kurulu, Kongre Düzenleme ve Bilimsel Danışma Kurulları, Kongre Sekreterliği	8
Asistan Yarışma Bildirisi ve Uzman Araştırma Bildirileri Kurul ve Jüri Üyeleri	9
Davetli Konuşmacılar ve Deneyim Aktarım Sınıfları	10
TPRECD Kongreleri Asistan Bildiri Yarışması Yönergesi	11
TPRECD Uzman Araştırma Klinik ve Deneysel Bildiri Yönergesi	14
Geçmişten Günümüze Asistan Bildiri Yarışması Sonuçları	16
Geçmişten Günümüze Uzman Araştırma Bildirileri Sonuçları	17
Sözel Sunumlar	19
Posterler	237
Asistan Yarışma Bildirileri	517
Uzman Araştırma Bildirileri	551
Hemşire Bildirileri	561
İndeks	595

TÜRK PLASTİK REKONSTRÜKTİF VE ESTETİK CERRAHİ DERNEĞİ YÖNETİM KURULU

Başkan
Dr. Sabri ACARTÜRK
II. Başkan
Dr. Gürhan ÖZCAN
Genel Sekreter
Dr. Ramazan KAHVECİ
Sayman:
Dr. Seyhan ÇENETOĞLU
Üye:
Dr. Ali BARUTÇU
Üye:
Dr. Emin MAVİLİ
Üye:
Dr. İsmail KURAN

KONGRE ONURSAL BAŞKANI

Prof. Dr. Süleyman OKUDAN
Selçuk Üniversitesi Rektörü

KONGRE DÜZENLEME KURULU

Başkan: Dr. Nedim SAVACI
Sekreter : Dr. Zekeriya TOSUN
Sayman : Dr. Mustafa KESKİN
Üye: Dr. Mübin HOŞNUTER

KONGRE BİLİMSEL KURULU

Başkan : Dr.Nedim SAVACI
Sekreter : Dr. Zekeriya TOSUN
Üye : Dr. Necmettin KUTLU
Üye : Dr. Serdar GÜLTAN
Üye : Dr. Seyhan ÇENETOĞLU
Üye : Dr. Ahmet KÜÇÜKÇELEBİ
Üye: Dr. Ferit DEMİRKAN

BİLİMSEL DANIŞMA KURULU

Dr. Yalçın AKIN
Dr. Tayfun AKÖZ
Dr. Muzaffer ALTINDAŞ
Dr. İbrahim AŞKAR
Dr. Bekir ATİK
Dr. M. Asım AYDIN
Dr. Sühan AYHAN
Dr. Lütfi BAŞ
Dr. Hüseyin BORMAN
Dr. Zeki CAN
Dr. Eray COPCU
Dr. O. Koray COŞKUNFIRAT
Dr. Bahattin ÇELİKÖZ
Dr. Oğuz ÇETİNKALE
Dr. Zühtü DEMİR
Dr. Ferit DEMİRKAN
Dr. Murat EMİROĞLU
Dr. Metin ERER
Dr. Ali Rıza ERÇÖÇEN
Dr. Bület ERDOĞAN
Dr. Yücel ERK
Dr. Galip K. GÜNAY
Dr. Ethem GÜNEREN
Dr. Tahir GÜRLER
Dr. Selçuk IŞIK
Dr. Ahmet KARACALAR
Dr. Eksal KARGI
Dr. Abdullah KEÇİK
Dr. Sinan Nur KESİM
Dr. Önder KIVANÇ
Dr. Ahmet KÜÇÜKÇELEBİ
Dr. Tuğrul MARAL
Dr. Nilgün MARKAL
Dr. Adnan MENDERES
Dr. Mehmet MUTAF
Dr. Mustafa NİŞANCI
Dr. Ayhan NUMANOĞLU
Dr. Turgut ORTAK
Dr. Mustafa Rıza ÖZBEK
Dr. Cüneyt ÖZEK
Dr. G.Yeşim ÖZGENEL
Dr. H. Ege ÖZGENTAŞ
Dr. İrfan ÖZYAZGAN
Dr. Aydın SARAY
Dr. Nedim SARIFAKİOĞLU
Dr. Asuman SEVİN
Dr. Kutlu SEVİN
Dr. Mustafa ŞENGEZER
Dr. Önder TAN
Dr. Ahmet TERZİOĞLU
Dr. Doğan TUNCALI
Dr. Murat TÜREGÜN
Dr. M. Gürhan ULUSOY
Dr. İbrahim VARGEL
Dr. Metin YAVUZ
Dr. Reha YAVUZER
Dr. Mustafa YILMAZ
Dr. Sarper YILMAZ

27. ULUSAL TPRECD KONGRESİ ASİSTAN BİLDİRİ YARIŞMA KURULU

Başkan : Prof. Dr. Kenan ATABAY
Başkan Yrd.: Doç. Dr. Sühan AYHAN
Doç. Dr. Reha YAVUZER.

Jüri Üyeleri (Kurada çıkış sırasına göre)

Deneysel Jüri

1.	Prof. Dr. Erdem YORMUK	Ankara Üniversitesi Tıp Fakültesi, Ankara
2.	Prof. Dr. Necmettin KUTLU	KTÜ Tıp Fakültesi, Trabzon
3.	Doç. Dr. Ufuk BİLKAY	Ege Üniversitesi Tıp Fakültesi, İzmir
4.	Doç. Dr. Selçuk IŞIK	GATA, Ankara
5.	Prof. Dr. Galip K. GÜNAY	Erciyes Üniversitesi Tıp Fakültesi, Kayseri
6.	Prof. Dr. Emin MAVİLİ	Hacettepe Üniversitesi Tıp Fakültesi, Ankara
7.	Doç. Dr. Kemal İSLAMOĞLU	Akdeniz Üniversitesi Tıp Fakültesi, Antalya
8.	Doç. Dr. Gürcan ASLAN	S.B. Ankara Hastanesi, Ankara

Klinik Jüri

1.	Prof. Dr. Figen ÖZGÜR	Hacettepe Üniversitesi Tıp Fakültesi, Ankara
2.	Doç. Dr. Emrah ARSLAN	Mersin Üniversitesi Tıp Fakültesi, Mersin
3.	Yrd. Doç. Dr. Zekeriya TOSUN	Selçuk Üniversitesi, Meram Tıp Fak., Konya
4.	Prof. Dr. Serdar GÜLTAN	Ankara Üniversitesi Tıp Fakültesi, Ankara
5.	Doç. Dr. Murat TÜREGÜN	GATA, Ankara
6.	Doç. Dr. Yağmur AYDIN	İ.Ü. Cerrahpaşa Tıp Fakültesi, İstanbul
7.	Yrd. Doç. Dr. Derya ÖZÇELİK	Düzce Üniversitesi Tıp Fakültesi, Düzce
8.	Doç. Dr. Atilla ÇORUH	Erciyes Üniversitesi Tıp Fakültesi, Kayseri

Yedekler

1.	Yrd. Doç. Dr. Mübin HOŞNUTER	Karaelmas Üniversitesi Tıp Fak., Zonguldak
2.	Prof. Dr. Abdullah KEÇİK	Hacettepe Üniversitesi Tıp Fakültesi, Ankara
3.	Prof. Dr. Mustafa ŞENGEZER	GATA, Ankara
4.	Doç. Dr. Fuat YÜKSEL	Haydarpaşa GATA, İstanbul
5.	Prof. Dr. Murat EMİROĞLU	Ankara Üniversitesi Tıp Fakültesi, Ankara
6.	Prof. Dr. Tunç ŞAFAK	Hacettepe Üniversitesi Tıp Fakültesi, Ankara
7.	Doç. Dr. Aycan KAYIKÇIOĞLU	Hacettepe Üniversitesi Tıp Fakültesi, Ankara
8.	Doç. Dr. Uğur KOÇER	S.B. Ankara Hastanesi, Ankara

27. ULUSAL TPRECD KONGRESİ UZMAN BİLDİRİ YARIŞMA KURULU

Başkan : Doç. Dr. İsmail KURAN
Başkan Yrd.: Doç. Dr. Ferit DEMİRKAN
Doç. Dr: Sarper YILMAZ

Deneysel Jüri
Prof. Dr. Ali BARUTÇU
Prof. Dr. Kenan ATABAY
Prof. Dr. Cemal AYGIT
Doç. Dr. Mehmet BAYRAMİÇLİ
Doç. Dr. İsmail KURAN (Doç. Dr. Ferit DEMİRKAN)

Klinik Jüri
Prof. Dr. Erdem YORMUK
Prof. Dr. Emin MAVİLİ
Op. Dr. Zafer ÖZSOY
Doç. Dr. Ufuk EMEKLİ
Doç. Dr. İsmail KURAN (Doç.Dr. Sarper YILMAZ)

DAVETLİ KONUŞMACILAR

Dr. Sabri ACARTÜRK
Dr. Muzaffer ALTINDAŞ
Hem. Belgin AKIN
Hem. Nihayet AKSÜLLÜ
Hem. Kadriye AKYILDIZ
Dr. Philip G. ARNOLD
Dr. Namık Kemal BARAN
Dr. Stephaan BERGE
Dr. Oğuz ÇETİNKALE
Dr. Mustafa DEVECİ
Dr. Hayati DURMAZ
Hem. Fethiye ERDİL
Dr. Onur EROL
Dr. Robert GOLDWYN
Dr. Sam HAMRA
Dr. Ian T. JACKSON
Dr. İsmail KURAN
Hem. Şerife KURŞUN
Dr. Berkan MERSA
Dr. Ayhan NUMANOĞLU
Dr. Türker ÖZKAN
Dr. Muvaffak SİPAHİOĞLU
Dr. John SPOLYAR
Dr. Murat TOPALAN
Dr. Nho V. TRAN
Dr. İbrahim YILDIRIM
Dr. Erdem YORMUK

DENEYİM AKTARIM SINIFLARI

Dr. Lütfi BAŞ
Dr. Bahattin ÇELİKÖZ
Dr. Sıdıka KURUL
Dr. Atilla OYMAK
Dr. Ecmel SONGÜR
Dr. Mustafa ŞENGEZER

RESİM ve FOTOĞRAF YARIŞMASI DEĞERLENDİRME JÜRİSİ

Reha BİLİR
(Afiap)
Orhan CEBRAİLOĞLU
(Selçuk Üniversitesi Güzel Sanatlar Fak. Öğretim Üyesi)
İlhan ENVEROĞLU
(Selçuk Üniversitesi Güzel Sanatlar Fak. Öğretim Üyesi)

KONGRE ORGANİZASYON

Valör Kongre Organizasyonları
Portakal Çiçeği Sokak No: 2/ 7
A.Ayrancı – Ankara
Tel: 312. 440 24 90
Faks: 312. 447 46 10
E-Posta: valor@valor.com.tr

TPRECD KONGRELERİ ASİSTAN BİLDİRİ YARIŞMASI YÖNERGESİ

Madde 1: Bu yarışma, Türk Plastik, Rekonstrüktif ve Estetik Cerrahi Derneği'nin Ulusal Kongrelerinde, Plastik ve Rekonstrüktif Cerrahi asistanlarının sundukları bildiriler arasında düzenlenir. Yarışmayı, TPRECD Genel Kurulu'nda 4 yıl için seçilen bir başkan ve başkanın seçeceği 2 üyeden oluşan "TPRECD Asistan Bildiri Yarışma Kurulu" (TPRECD ABYK) organize eder. ABYK, kongre düzenleme kurulları ve TPRECD Yönetim Kurulu ile koordinasyon içinde çalışır. ABYK, özel durumlarda bu yönergede değişiklik yapıp TPRECD Yönetim Kurulu onayı ile uygulamaya koyabilir.

Madde 2: Yarışmaya, T.C. sınırları içinde Plastik, Rekonstrüktif ve Estetik Cerrahi Uzmanlık eğitimi veren kliniklerde görev yapan Plastik, Rekonstrüktif ve Estetik Cerrahi asistanları veya üniversitelerde araştırma görevlileri, T.C. sınırları içinde gerçekleştirdikleri çalışmalarla katılabilirler. Bu gruba, yarışmanın yapılmakta olduğu kongre ile bir önceki kongre arasındaki bir tarihte uzman ünvanını alan, yani, bir önceki kongre tarihinde asistan olan ve yarışmada sunduğu çalışmayı asistanlığı döneminde gerçekleştiren kişiler de dahildir. Ancak, bu durumun, ilgili klinik yöneticileri tarafından belgelenmesi gerekir. Yarışmaya katılacak asistanların, son sene asistanı ya da kıdemli asistan olması gibi koşullar aranmaz.

Madde 3: Yarışmaya katılacak bildiriler, TPRECD kongrelerinin bildiri özeti hazırlama kurallarına uygun şekilde yazılmış olarak, kongrenin bildiri son gönderme tarihine kadar diğer bildirilerle birlikte, internette kongrenin resmi web sayfası üzerinden Kongre Bilimsel Kurulu'na gönderilir. Bildiriyi gönderen kişi tarafından Asistan Bildiri Yarışmasına katılmak üzere işaretlenen bildiriler, Kongre Bilimsel Kurulu tarafından son gönderme tarihinden hemen sonra TPRECD ABYK'na gönderilerek ABYK'un değerlendirmesine açılır. ABYK ve ABYK'nın belirlediği Danışma Kurulu, Asistan Yarışma Bildirilerini 5 iş günü içinde değerlendirerek, elenen bildirileri Kongre Bilimsel Kuruluna geri gönderir ve diğer bildirilerle birlikte değerlendirilmesini sağlar.

Madde 4: Ödüller, deneysel araştırma ve klinik çalışma dalında, jürinin belirlediği en başarılı sunuyu yapan yarışmacılara verilir.

Madde 5: Hem deneysel ve hem de klinik her iki dalda da birincilik ve ikincilik ödülleri verilir.

Madde 6: Bir kongrede, herhangi bir asistan her dalda ancak bir bildiri ile yarışmaya katılabilir. Bir yarışmacı deneysel ve klinik dallarda ayrı ayrı birer ödül alabilir

Madde 7: Yarışma bildirilerinin daha önce hiçbir ulusal bilimsel toplantıda (klinik içi eğitim toplantıları hariç) sunulmamış olması şarttır. Ancak kongre tarihinden önceki 1 yıl içinde, uluslararası kongrelerde sunulan ve yarışmacının birinci isim olduğu bildiriler Asistan Bildiri Yarışması'na katılabilir.

Madde 8: Yarışmaya katılan asistanın, sunduğu bildiride birinci isim olması şarttır. Birinci isim dışında, hiç kimse yarışma bildirisi sunamaz. Birinci isim dışında birisi tarafından sunulan bildiri yarışmada değerlendirme dışı kalır.

Madde 9: Yarışmaya katılan asistanın, asistan yarışma bildirisi olarak sunduğu çalışmada birinci derecede aktif rol oynaması gerekir. Hiçbir asistan, kendisinin birinci derecede aktif rol almadığı bir çalışma ile yarışmaya giremez. Bu durumun, başvuru sırasında ilgili klinik yöneticisi tarafından belgelendirilmesi gerekir.

Madde 10: Bildirinin hangi kategoride yarışmaya katılacağı, daha önce ulusal veya uluslararası bir kongrede sunulup sunulmadığı, yarışmada kimin tarafından sunulacağı (sunacak kişinin birinci isim olması şartı ile) ilk gönderide açık bir şekilde belirtilmiş olmalıdır.

Madde 11: Yarışmaya başvuru dosyasına, aşağıdaki maddelerin teker teker doğrulandığı ve klinik yöneticisi tarafından imzalanmış bir belge eklenmelidir.

a. Asistanın çalışmada birinci derecede aktif rol aldığı ve bu bildirinin yarışma bildirisi olarak gönderildiği

b. Sunacak kişi halen uzman ise çalışmanın asistanlık döneminde yapıldığı ve bir önceki kongre tarihinde asistan olduğu,

c. Bu çalışmanın daha önce hiçbir ulusal bilimsel toplantıda sunulmadığı,

d. Adayın bu bildiri ile daha önceki hiçbir ulusal yarışmaya katılmadığı

e. Adayın bu bildiri ile daha önce hiçbir ulusal ödül almadığı.

Madde 12: 11.maddede belirtilen hususlara uyulmadığının kanıtlanması halinde, yarışmacı jüri tarafından yarışma dışı bırakılır. Olay daha sonra kanıtlanırsa, verilen ödül ve sertifika, dernek yönetim kurulu kararı ile geri alınır ve ödül bir sonraki en yüksek puan alan yarışmacıya kaydırılır. Yanlış beyan varlığında, yarışmacı, bildiride adı geçen diğer çalışmacılar ve onaylayan klinik yöneticisi TPRECD yönetim kurulunca kınanır ve durum, tüm üyelere yazı ile duyurulur. O eğitim kurumu bir sonraki kongre için yarışma dışı tutulur.

Madde 13: Gelen yarışma bildirileri ABYK tarafından usul ve teknik yönden ön elemeden geçirilir. Kurallara uygun bulunan bildiriler çalışmacıların adları ve çalıştıkları kurum gizlenerek, değerlendirme için hazırlanmış form ile birlikte, en az 4 danışman üyeye gönderilir. Her bir dalda başvuran bildiri sayısı 6 ve daha az ise danışman üyelere gönderilmez. Hiçbir bildiri değerlendirme için; çalışmada adı geçen kişilere ve sunucunun mensup olduğu yada çalışmayı gerçekleştirdiği merkezlerde görevli kişilere gönderilmez. Bildirinin gönderildiği danışman, kendisine gönderilen değerlendirme formunu eksiksiz doldurarak 100 üzerinden not verir ve belirtilen tarihe kadar TPRECD ABYK Başkanlığına iade eder. Herhangi bir bildiri için, en az iki değerlendirme formu, süresi içinde kurula ulaşmamış ise kurul puan verme yetkisine sahiptir. Her iki daldaki bildirilerden ortalama puanı en yüksek olan, en fazla altışar bildiri yarışma için kabul edilir. Yarışma için kabul edilen bildiriler, TPRECD Ulusal Kongresi sırasında, jürilerin de hazır bulunduğu, ayrı oturumlarda, aynı gün ve aynı salonda sunulur. Her bir bildiri için, bildiriyi sunma süresi olarak 6 dakika; tartışma süresi olarak 3 dakika olmak üzere toplam 9 dakikalık süre ayrılır. Deneysel ve klinik yarışma oturumları, kongre gala yemeğinin düzenlendiği gün, sabah bölümünde, arka arkaya iki oturum halinde ve farklı jüriler önünde yapılır. Yarışma oturumları sırasında başka salonlarda

bilimsel oturumun olmamasına özen gösterilir. Asistan Bildiri Yarışması oturumlarını, ABYK Başkanı oturum başkanı olarak ve bir yardımcısı da oturum başkan yardımcısı olarak yönetir.

Madde 14: Jürinin oluşumu:

a. ABYK Başkanı jürinin doğal üyesi ve başkanıdır, ancak oy kullanmaz, jürinin çalışmalarını yönetmekle yükümlüdür. ABYK Başkanı, herhangi bir nedenle yarışmanın herhangi bir aşamasına katılamaz ise, yerine görevi görevlendireceği ABYK Başkan Yardımcısı yapar.

b. Profesör ve doçent ünvanına sahip tüm üyeler ve eğitim kurumlarındaki şefler, doğal jüri aday adayıdır.

c. TPRECD üyesi olup, profesör, doçent veya şef ünvanına sahip olmayan, fakat en az 5 yıllık plastik cerrahi uzmanı olan üyelerin jüri aday adayı olabilmeleri için; birinci isim oldukları uluslararası yayınları "Türkiye Bilimsel ve Teknik Araştırma Kurumu Uluslararası Bilimsel Yayınları Teşvik Programı'na" göre sınıflandırılır ve en az 14 puana sahip olmaları koşulu aranır.

Buna göre;

A 1 türü yayın: 8 puan
(vaka takdimi, teknik not, tartışma ve araştırma sonuçlarının ön duyurusu, editöre mektup, v.b. türünden yayınlar dışındaki tüm makalelerdir)

A 2 türü yayın: 4 puan
(vaka takdimi, teknik not, tartışma ve araştırma sonuçlarının ön duyurusu, editöre mektup, v.b. türünden yayınlardır)

B 1 türü yayın: 7 puan
(vaka takdimi, teknik not, tartışma ve araştırma sonuçlarının ön duyurusu, editöre mektup, vb. türünden yayınlar dışındaki tüm makalelerdir)

B 2 türü yayın: 3 puan
(vaka takdimi, teknik not, tartışma ve araştırma sonuçlarının ön duyurusu, editöre mektup, v.b. türünden yayınlardır)

C 1 türü yayın: 5 puan
(vaka takdimi, teknik not, tartışma ve araştırma sonuçlarının ön duyurusu, editöre mektup, v.b. türünden yayınlar dışındaki tüm makalelerdir)

C 2 türü yayın: 2 puan
(vaka takdimi, teknik not, tartışma ve araştırma sonuçlarının ön duyurusu, editöre mektup, v.b. türünden yayınlardır)

Yukarıdaki değerlendirmeye göre en az 14 puanı olan dernek üyeleri, jüri üyesi aday adayıdırlar. Deneysel dal jüri üyesinin "Türkiye Bilimsel ve Teknik Araştırma Kurumu Uluslararası Bilimsel Yayınları Teşvik Programı"na dahil dergiler içindeki B1 türü yayın sınıfında en az 1 adet deneysel, Klinik dal jüri üyesinin ise en az 1 adet klinik araştırma makalesinin olması gereklidir.

Tüm üyelere, ABYK Başkanlığı tarafından yazılı olarak jüri üyesi olmayı isteyip istemedikleri sorulur ve belli süre içinde cevap istenir. ABYK, yukarıdaki şartlara uygun olan ve jüri üyesi olmayı kabul ettiğini yazılı olarak bildiren plastik cerrahlar arasından kura ile 8 asil, 4 yedek kişiyi jüri üyesi (Başkan + 8 üye) olarak belirler ve kongre kitapçığında duyurur. Şartları tutan üyeler her iki jüride de görev alabilir.

Madde 15:

a. Aynı kişi 2 yıl üst üste jüri üyesi olamaz.

b. Her ne surette olursa olsun, aynı klinikten 1'den fazla kişi jüriye katılamaz. Kurada ilk çıkan kişi jüri üyesi olarak kalır, sonraki çekimlerde aynı klinikten başka bir kişi jüri üyesi olarak kuradan çıkarsa, ekarte edilir, jüri tam sayısına ulaşılıncaya değin kura devam eder.

c. Jürinin toplanması için, başkan hariç en az 6 üye gerekir. Bu sağlanamaz ise ABYK Başkanı ve Dernek Başkanı sorunu çözümler.

Madde 16: Her jüri üyesi, her bildiriyi, yarışma öncesi kendisine verilen belgede belirtilen aşağıdaki ölçüler çerçevesinde, ayrı şekilde, kendi başına değerlendirir.

Bu değerlendirmede;

a. Çalışmanın bilimsel içeriği - % 20

b. Sununun düzgün kurgulanması - % 20

c. Sununun görsel içeriğinin (slayt, CD, video v.b.) nitelik ve niceliği - % 20

d. Konuşmacının Türk dilini kullanımı, ses tonu, vücut dili - % 20

e. Konuya hakimiyeti, süreyi değerlendirmesi ve soruları cevaplandırması - % 20 ağırlıklıdır.

Not: Yarışma bildirilerinin sunumu sırasında jüri üyeleri ya da dinleyiciler jüri üyelerinin vereceği kararı olumlu ya da olumsuz yönde etkileyici kasti sorular soramaz veya yorumlar yapamaz. Jüri başkanı yarışma öncesi bu konuda gerekli uyarıları yapar ve uyulmasını sağlar.

Jüri üyeleri bu değerlendirmeyi gizli yaparlar. Her bildirinin sonunda verilen puanlar, kapalı (gizli) olarak, jüri başkanı tarafından üzerinde adayın adı, bildiri numarası ve bildirinin adı yazılı bir zarf içinde toplanır. Daha sonra bu zarflar tüm jüri üyelerinin birlikte bulunduğu bir toplantıda açılır, en yüksek ve en düşük puanlar çıkarıldıktan sonra, verilen puanlar toplanır, çıkan toplam sayı o kişinin puanlamasına dahil olan jüri üye sayısına bölünerek çıkan ortalama değer sonuç puanı olarak belirlenir. (Not: En yüksek ya da en düşük puanlar 1'den çok ise bunlardan sadece biri çıkartılır. Örneğin, en düşük olarak 2 adet veya daha fazla adet 25 puan almış ise sadece 1 adet 25 puan değerlendirme dışı bırakılır. Aynı kural en yüksek puan için de geçerlidir.)

Madde 17: Bu ortalama puan 100 üzerinden 50'nin altında ise sıralamaya giremez ve ödül alamaz. 50 ve daha fazla puan alan bildiri yoksa, o dalda ödüle layık çalışma bulunmadığı sonucuna varılır.

Madde 18: Hiçbir jüri üyesi, kendi mensubu olduğu kliniğin asistanının sunduğu bildiri için puanlamaya katılamaz. Değerlendirme, diğer jüri üyelerinin verdiği puanlarla yapılır.

Madde 19: Ödül olarak birincilere 2'şer tam Cumhuriyet altını, ikincilere 1'er tam Cumhuriyet altını verilir. Birinciler ve ikinciler bir sonraki kongrenin kayıt ücretini ödemezler. Ayrıca, çeşitli ticari firmalar da birinci ve ikincilere hediye ve ödüller verebilir. Kongre düzenleme kurulu bu kişileri ve kurumları ödül için teşvik eder.

Madde 20: Ödül kazananların isimleri, çalıştıkları kurum, ödüle layık bulunan bildirilerin adları ve kazandıkları ödüller, ABYK Başkanı, yoksa görevlendireceği ABYK Başkan Yardımcısı kongre üyelerinin tümünün katılacağı bir oturumda

ya da gala yemeği sırasında açıklanır. Sonuçlar açıklandıktan sonra, jüri puanları istendiği takdirde ABYK Başkanı'ndan öğrenilebilir.

Madde 21: Ödüller ve özel olarak düzenlenmiş sertifikalar, dernek başkanı, bir önceki dönem başkanı, kongre başkanı, kongre bilimsel kurul başkanı ve o toplantıda bulunan en kıdemli üye gibi dernek ileri gelenlerince sahiplerine özel bir törenle verilir.

Madde 22: Yarışma sonuçları, birincilik ve ikincilik almış kişilerin çalıştıkları kurum yetkililerine bir yazı ile bildirilir. Sonuçlar, derneğin yayın organında yayınlanarak ilan edilir.

Madde 23: Jüri dağıldıktan sonra, uygulamada doğabilecek herhangi bir aksaklık veya anlaşmazlık olursa sorunu çözmeye ABYK yetkilidir. ABYK sorunu çözemez ise son karar dernek yönetim kurulu tarafından verilir.

Madde 24: Bu yönergeyi, dernek yönetim kurulu adına ABYK yürütür.

TPRECD Genel Kurulunda yapılan seçim sonucunda Prof. Dr. Kenan Atabay, 4 yıl için ABYK Başkanlığı'na seçilmiştir. Dr. Atabay'ın önerisi ve TPRECD Yönetim Kurulu'nun onayı ile ABYK'nın diğer üyeliklerine Doç. Dr. Sühan Ayhan ve Doç. Dr. Reha Yavuzer seçilmişlerdir.

ABYK Adresi:
Prof. Dr. Kenan ATABAY
Gazi Üniversitesi Tıp Fakültesi
Plastik, Rekonstrüktif ve Estetik Cerrahi
Anabilim Dalı
Gazi Hastanesi, 14.kat
06500 Beşevler, ANKARA

Tel: (312) 468 64 63,
(312) 202 64 12

Fax: (312) 468 19 61

E-posta: katabay@gazi.edu.tr
msayhan@gazi.edu.tr
ryavuzer@gazi.edu.tr

TPRECD UZMAN ARAŞTIRMA (KLİNİK VE DENEYSEL) YARIŞMASI YÖNERGESİ

Madde 1: Bu yarışma, yılda bir kez, Türk Plastik, Rekonstrüktif ve Estetik Cerrahi Derneği (TPRECD) asil ve aday uzman üyelerinin yapmış oldukları araştırmalar arasında düzenlenir.

Madde 2: Yarışmayı, TPRECD yönetim kurulunun bilimsel işlerden sorumlu üyesi ve her yarışma dönemi için yönetim kurulunun seçeceği 2 üyeden oluşan "TPRECD Araştırma Yarışma Kurulu - (TPRECD-AYK)" organize eder. Üyeler eğer tekrar seçilirlerse sene kısıtlaması olmaksızın görev yapabilirler.

Madde 3 : AYK, kongre düzenleme kurulları ve TPRECD yönetim kurulu ilekoordinasyon içinde çalışır.

Madde 4 : AYK, gerekli durumlarda bu yönergede değişiklik yapmaya ve TPRECD yönetim kurulunun onayını aldıktan sonra uygulamaya yetkilidir.

Madde 5 : Yarışmaya, T.C. sınırları içinde gerçekleştirilen araştırmalar kabul edilir.

Madde 6: Araştırmalar son bir yıl içinde bilimsel toplantılarda sunulmuş veya bilimsel dergilerde yayınlanmış olabilir.

Madde 7 : Yayınlanmış veya yayınlanmamış tüm araştırmaların TPRECD dergisi yazım kurallarına uygun şekilde yazılmış tam metni, TPRECD ulusal kongresi öncesinde , TPRECD AYK'nun önceden duyuracağı tarihe kadar, AYK Başkanlığı'na ulaştırılır. Duyuru ,TPREC'nin resmi web sitesi, resmi yayın organları ,kongre duyuruları veya tüm üyelerine göndereceği sirkülerler aracılığı ile yapılır. Başvurular gizli tutulur. Araştırıcılar isterlerse , araştırmayı ulusal kongrenin serbest bildiriler bölümüne de ayrıca gönderebilirler.

Madde 8: Araştırmalar deneysel ve klinik olmak üzere iki kategoride değerlendirilir.

Madde 9 : Her iki kategoride de jürinin belirlediği en başarılı araştırmalara birincilik ve ikincilik ödülleri verilir.

Madde 10: Yarışmacılar , her iki kategoride, ancak bir araştırma ile yarışmaya katılabilir ve deneysel ve klinik dallarda ayrı ayrı birer ödül alabilirler.

Madde 11 : AYK gönderilen araştırmaları yönergeye uygunluk açısından denetler ve açıdan ön eleme yapar. Yarışmaya uygun bulunan araştırmalar, araştırıcılar ve çalıştıkları kurum gizlenerek, değerlendirme için
hazırlanmış form ile birlikte, ilgili olan dalda (klinik ve deneysel araştırma jürisi) en az 4 jüri üyesine gönderilir.

Madde 12 : Jüri aşağıdaki aday üyelerden, tanımlanan şekilde oluşturulur.

a. TPRECD Yönetim Kurulu'nun bilimsel işlerden sorumlu üyesi jüri doğal üyesi ve başkanıdır. O yoksa kongre bilimsel kurulu başkanı, o da yoksa kongre başkanı bu görevi yapar.

b. Jüri aday üyelerinin

- en az 10 yıllık plastik cerrahi uzmanı olmaları,
- bu süre içinde ve halen aktif olarak plastik, rekonstrüktif ve estetik cerrahi ile ilgili çalışıyor olmaları,
- 65 yaşını aşmış olmamaları
-TPRECD asil üyesi olmaları,- deneysel ve/veya klinik araştırmalarından en az bir tanesinin TUBİTAK Uluslararası Bilimsel Yayınları Teşvik Programının a veya b türü bir yayın organında birinci isim olarak yayınlanmış olması istenmektedir.

AYK yukarıdaki özelliklere sahip üyelerine jüri üyesi olmak isteyip istemediklerini yazılı olarak sorar. Belirli bir süre sonunda gelen cevaplar arasından, deneysel ve/veya klinik araştırma yarışmasında jüri olmak isteklerine ve konularına uygun olarak aday üyeleri sınıflandırır.Bu üyeler arasından kura ile deneysel ve klinik araştırma dallarında ayrı ayrı 4 er asil 2 şer yedek jüri üyesini belirler. TPRECD bilimsel işlerden sorumlu yönetim kurulu üyesi her iki jüride de 5.kişidir ve başkan olarak görev alır.

c. Aynı kişi 2 yıl üst üste jüri üyesi olamaz.

d. Her ne surette olursa olsun, aynı klinikten birden fazla kişi jüriye katılamaz (kurada ilk çıkan kişi, jüri üyesi olarak kalır, aynı klinikten başka bir kişi jüri üyesi olarak sonradan kuradan çıkarsa elenir, jüri tam sayısına ulaşılıncaya değin kura devam eder). Bu maddenin uygulanmasında AYK başkanı, çalıştığı eğitim merkezinin mensubu olarak addedilmez (yani AYK başkanı'nın kliniğinden bir aday da eğer kurada çıkar ise, jüri üyesi olabilir).

e. Jüri asil ve yedek üyeleri ulusal kongre kitapçığında duyurulur.

Madde 13: Araştırmalar aşağıda tarif edildiği şekilde değerlendirilir.

Her jüri üyesi, her projeyi kendi başına değerlendirir. Bu değerlendirmede;

A. Araştırmanın bilimsel içeriği – amaç - gereç ve yöntem – tartışma - sonuçlar- fotograf ve tablo ve şekillerin kalitesi

B. Türk dilinin nitelikli kullanımı gibi kriterleri göz önünde tutularak 100 tam puan üzerinden puan verilir.

Yarışmaya katılan araştırmalar değerlendirme için; çalışmada adı geçen kişilere ve sunucunun mensup olduğu yada çalışmayı gerçekleştirdiği merkezlerde görevli kişilere gönderilemez.

Araştırmanın gönderildiği jüri üyesi, kendisine gönderilen değerlendirme formunu eksiksiz doldurarak (100 üzerinden not verir) belirtilen tarihe kadar TPRECD AYK Başkanlığına iade eder. Herhangi bir araştırma için, en az 4 değerlendirme formu, süresi içinde kurula ulaşmamış ise AYK puan verme yetkisine sahiptir.

En yüksek ve en düşük puanlar çıkarıldıktan sonra, verilen puanlar toplanır, çıkan toplam sayı o kişinin puanlamasına dahil olan jüri üye sayısına bölünerek çıkan ortalama değer sonuç puanı olarak belirlenir.

(not: en yüksek yada en düşük puanlar 1'den çok ise bunlardan sadece birisi çıkartılır. Örneğin en düşük olarak 2 adet veya daha fazla adet 25 puan almış ise sadece 1 adet 25 puan değerlendirme dışı bırakılır. Aynı kural en yüksek puan içinde geçerlidir).

Bu ortalama puan 100 üzerinden 70'in altında ise araştırma, sıralamaya giremez ve ödül alamaz. 70 ve daha fazla puan alan bildiri yoksa o dalda ödüle layık çalışma bulunmadığı sonucuna varılır. Sonuçlar, yarışmayı kazananlara bir yazı ile bildirilir ve çalışmasını özel bir oturumda sunacağı belirtilir. Yarışmada derece alamayan diğer yarışmacıların isimleri kesinlikle gizli tutulur.

Madde 14: Ödüller

Ödüle layık görülen araştırmaların araştırı- cılarının her birine TPRECD tarafından hazırlanan başarı sertifikası sunulur. Araştırmaların birinci isim çalışanları bir sonraki kongrenin kayıt ücretini ödemezler. Ödül olarak birincilere 1'er tam cumhuriyet altını, ikincilere 1'er yarım cumhuriyet altını verilir. Çeşitli ticari firmalar da TPRECD yönetim kurulu aracılığı ile birinci ve ikincilere hediye ve ödüller verebilir. Kongre düzenleme kurulu bu kişileri ve kurumları ödül için teşvik eder.

Madde15 : Ödül sunum protokolü

Kongre programında 60 dakikalık bir bölüm, araştırma projelerinin sunulması için ayrılır. Kongre üyelerinin tümünün katılacağı bu oturumda ödüle layık bulunan araştırmalar ve araştırıcıların adları ve kazandıkları ödüller, AYK başkanı, yoksa kongre bilimsel komite başkanı, o da yoksa kongre başkanı tarafından açıklanır ve araştırma sahibi araştırmasını dinleyicilere sunar (bu sunu 15 dakika ile sınırlıdır).

Ödüller ve sertifikalar, dernek başkanı, bir önceki dönem başkanı, kongre başkanı, kongre bilimsel kurul başkanı ve o toplantıda bulunan en kıdemli üye gibi dernek ileri gelenlerince sahiplerine özel bir törenle verilir. Törenin ne zaman yapılacağı kongre düzenleme kurulu tarafından belirlenir ve kongre kitapçığında ilan edilir.

Ödül kazananların isimleri, çalıştıkları kuruma TPRECD yönetim kururlu başkanı tarafından yazılı olarak bildirilir. Sonuçlar derneğin resmi yayın organlarında yayımlanarak ilan edilir.

Madde 16: Uygulamada doğabilecek herhangi bir aksaklık veya anlaşmazlık durumunda sorunu çözmeye AYK yetkilidir. AYK sorunu çözemez ise son karar TPRECD yönetim kurulu tarafından verilir.

Madde 17: Bu yönergeyi, dernek yönetim kurulu adına AYK yürütür.

GEÇMİŞTEN GÜNÜMÜZE KADAR ASİSTAN BİLDİRİ YARIŞMASI SONUÇLARI:

1990	Kuşadası	Deneysel	1. Dr. Serdar Gültan, Ankara Üniversitesi Tıp Fakültesi
			2. Dr. Eser Yüksel, Hacettepe Üniversitesi Tıp Fakültesi
		Klinik	1. Dr. Mehmet, Mutaf Ankara Numune Hastanesi
			2. Dr. Tahir Gürler, Ege Üniversitesi Tıp Fakültesi
1991	Nevşehir	Deneysel	1. ?
			2. Dr. Mehmet Mutaf, Ankara Numune Hastanesi
		Klinik	1. Dr. Selçuk Akın, Uludağ Üniversitesi Tıp Fakültesi
			2. Dr. Selçuk Işık, GATA
1992	Ankara	Deneysel	1. Dr. Cengiz Çetin, GATA
			2. Dr. Canimdat Engin, Gazi Üniversitesi Tıp Fakültesi
		Klinik	1. Dr. Ahmet Karacalar, Uludağ Üniversitesi Tıp Fakültesi
			2. Dr. Haluk Mıdoğlu, Dokuz Eylül Üniversitesi Tıp Fakültesi
1993	İstanbul	Deneysel	1. Dr. Ayşegül Karamürsel, Ankara Numune Hastanesi
			2. Dr. Tuğrul Maral, Hacettepe Üniversitesi Tıp Fakültesi
		Klinik	1. Dr. Ahmet Karacalar, Uludağ Üniversitesi Tıp Fakültesi
			2. ?
1994	Ankara	Deneysel	1. Dr. Serhat Özbek, Uludağ Üniversitesi Tıp Fakültesi
			2. Dr. Murat Türegün, GATA
			2. Dr. Atakan Aydın, İstanbul Üniversitesi İstanbul Tıp Fakültesi
		Klinik	1. Dr. Ahmet Karacalar, Uludağ Üniversitesi Tıp Fakültesi
			2. Dr. Erdem Tezel, Marmara Üniversitesi Tıp Fakültesi
1995	Girne	Deneysel	1. Dr. Atakan Aydın, İstanbul Üniversitesi İstanbul Tıp Fakültesi
			2. ?
		Klinik	1. ?
			2. ?
1996	Bursa	Deneysel	1. Dr. Mehmet Sezgin, GATA
			2. Dr. Fuat Yüksel, GATA Haydarpaşa Eğitim Hastanesi
		Klinik	1. Dr. Eray Copçu, İzmir Atatürk Eğitim ve Araştırma Hastanesi
			2. Dr. Cengiz Açıkel, GATA
1997	Antalya	Deneysel	1. Dr. Serdar Öztürk, GATA
			2. Dr. Mustafa Nişancı, GATA
		Klinik	1. Dr. Koray Çoşkunfırat, SSK Ankara Eğitim ve Araştırma Hastanesi
			2. Dr. Muharrem Demiroğulları, GATA
1998	İstanbul	Deneysel	1. ?
			2. ?
		Klinik	1. ?
			2. ?
1999	Kuşadası	Deneysel	1. Dr. Şakir Ünal, Gazi Üniversitesi Tıp Fakültesi
			2. Dr. Mustafa Akyürek, Hacettepe Üniversitesi Tıp Fakültesi
		Klinik	1. ?
			2. Dr. İbrahim VARGEL Hacettepe Üniversitesi Tıp Fakültesi
2000	İzmir	Deneysel	1. Dr. Ergin Er. GATA
			2. Dr. Ercan Karacaoğlu, GATA Haydarpaşa Eğitim Hastanesi
		Klinik	1. ?
			2. ?
2001	İstanbul	Deneysel	1. Dr. Ergin Er, GATA
			2. Dr. Fatih Uygur, GATA
		Klinik	1. Dr. Ersin Ülkü, GATA Haydarpaşa Eğitim Hastanesi
			2. Dr. Serkan Yıldırım, Dr. Lütfi Kırdar Kartal Eğitim ve Araştırma Hastanesi

2002	Ankara	Deneysel	1. Dr. Ayhan Okumuş, İstanbul Üniversitesi İstanbul Tıp Fakültesi 2. Dr. Cenk Çaycı, İstanbul Üniversitesi Cerrahpaşa Tıp Fakültesi
		Klinik	1. Dr. Cengiz Bozkurt, Uludağ Üniversitesi Tıp Fakültesi 2. Dr. Alp Aslan, İstanbul Üniversitesi İstanbul Tıp Fakültesi
2003	Samsun	Deneysel	1. Dr. Simin Oğuz, İstanbul Üniversitesi Cerrahğaşa Tıp Fakültesi 2. Dr. Fatih Zor, GATA
		Klinik	1. Dr. Erdem Güven, İstanbul Üniversitesi İstanbul Tıp Fakültesi 2. Dr. Mete Aksu, GATA
2004	Ankara	Deneysel	1. Dr. Barış Çakır, Dr. Lütfi Kırdar Kartal Eğitim ve Araştırma Hastanesi 2. Dr. Fikret EREN, GATA Haydarpaşa ISTANBUL
		Klinik	1. Dr. Barış Çakır, Dr. Lütfi Kırdar Kartal Eğitim ve Araştırma Hastanesi 2. Dr. Özge ERGÜN, GATA Haydarpaşa ISTANBUL

GEÇMİŞTEN GÜNÜMÜZE KADAR UZMAN ARAŞTIRMA YARIŞMASI SONUÇLARI

2001	İstanbul	Deneysel	1. Dr. Şükrü Yazar, İstanbul Üniversitesi Cerrahpaşa Tıp Fakültesi 2. Dr. Tuğrul TURAN Şişli Etfal Eğitim ve Araştırma Hastanesi
		Klinik	1. Dr. Erol Benlier, İstanbul Üniversitesi Cerrahpaşa Tıp Fakültesi 2. Dr. Cengiz Açıkel, GATA Haydarpaşa Eğitim Hastanesi
2002	Ankara	Deneysel	1. Dr. Can Çınar, İstanbul Üniversitesi Cerrahpaşa Tıp Fakültesi 2. Dr. Şakir Ünal, Mersin Üniversitesi Tıp Fakültesi
		Klinik	1. Dr. Serdar Öztürk, GATA 2. Dr. Serkan Yıldırım, Dr. Lütfi Kırdar Kartal Eğitim ve Araştırma Hastanesi
2003	Samsun	Deneysel	1. Dr. Bülent Kale, GATA Haydarpaşa Eğitim Hastanesi 2. Dr. Yeşim Özgenel, Uludağ Üniversitesi Tıp Fakültesi
		Klinik	1. Dr. Yeşim Özgenel, Uludağ Üniversitesi Tıp Fakültesi 2. Dr. Eksal Kargı, Zonguldak Karaelmas Üniversitesi Tıp Fakültesi
2004	Ankara	Deneysel	1. Dr. İbrahim Vargel, Kırıkkale Üniversitesi Tıp Fakültesi 2. Dr. Kemal Uğurlu, Şişli Etfal Hastanesi
		Klinik	1. Dr. Mithat Akan, Dr. Lütfi Kırdar Kartal Eğitim ve Araştırma Hastanesi 2. Dr. Gökhan Tunçbilek, Hacettepe Üniversitesi Tıp Fakültesi
2005	Konya	Deneysel	1. Dr. Kaan Gideroğlu, Dr. Lütfi Kırdar Kartal Eğitim ve Araştırma Hastanesi 2. Dr. Yener DEMİRTAŞ, Gazi Üniversitesi Tıp Fakültesi
		Klinik	1. Mübin Hosnuter, Zonguldak Karaelmas Üniversitesi Tıp Fakültesi 2. Doğan TUNCALI, S. B. Ankara Eğitim ve Araştırma Hastanesi

"?" ile işaretlenen dereceleri elde eden çalışmaların künyelerine ulaşılamamıştır.

SÖZEL SUNUMLAR

SB-1

Sıçan İnferior Epigastrik Arter Deri Flebi Modelinde Aksiyel Kalıplı Flebin Random Uzantısında İskemik Önkoşullamanın Sonrasındaki İskemi Reperfüzyon Hasarına Etkisi

Özgür ERDEM, Ufuk BİLKAY, Kamil KILIÇ, Gökhan TEMİZ, Ali UÇKAN, Cüneyt ÖZET, Mehmet ALPER, Tahir GÜRLER, Ecmel SONGÜR, Yalçın AKIN

Ege Üniversitesi Tıp Fakültesi Plastik ve Rekonstrüktif Cerrahi Kliniği, İZMİR

Amaç: Deri flepleri aksiyel ve random kalıplı olarak rekonstruktif cerrahide yumuşak doku defektlerinin kapatılması amacı ile yaygın olarak kullanılmaktadır. Gelişen vaskuler anotomi bilgisine bağlı ilerleyen deri, kas- deri ve fasyokutan flep dizaynları ve anjiozom konseptinin anlaşılması ile kan akım paterni hakkındaki bilgilerin gelişmesine rağmen günümüz plastik ve rekonstruktif cerrahisinde kısmi flep nekrozları halen önemli bir problem olmaya devam etmektedir(1). Bu deneysel çalışmada aksiyel kalıplı pediküllü fleplerin random uzantılarında görülen distal kısım nekrozuna ve iskemik reperfüzyon hasarına iskemik önkoşullamanın etkisi topografik olarak araştırılmıştır.

Metod : Çalışmada model olarak ilk kez R. Dunn ve arkadaşları tarafından tanımlanan(2) sıçan epigastrik arter flebi kullanıldı. Denek olarak 150- 200 gr ağırlığında 96 adet Sprague- Dawley sıçanı kullanıldı. Cerrahi prosedür öncesi anestezi intraperitoneal olarak verilen 50 mg/kg sodyum pentobarbital (Pental Sodyum) ile sağlandı. 6x6 cm' lik sıçan inferior epigastrik arter flebi her iki epigastrik arterin medial dalları korunacak şekilde kaldırıldı. Daha sonra bir taraf epigastrik arter 5/0 ipek ile bağlanarak hazırlanan fleplerin dolaşımı tek taraflı epigastrik arter pedikülü ile sağlanır hale getirildi. Flebin pediküllünün kontrlateral tarafı aksiyel flebin random uzantısı olarak belirlendi. Denekler her gurupta 8 adet olmak üzere 6 kontrol (K) ve 6 çalışma (Ç) gurubuna ayrıldı. K 1(n=8) gurubunda: flep hazırlanıp iskemi uygulanmadan sütüre edildi. K 2 (n=8) gurubunda: ½ saat, K 3 (n=8) gurubunda: 1 saat, K 4(n=8) gurubunda: 2 saat, K 5(n=8) gurubunda: 4 saat, K 6 (n=8) gurubunda: 6 saat iskemiye tabi tutulup sütüre edildi. Çalışma guruplarına flepler hazırlanıp 3 siklus olmak üzere 10- 15 gram basınç uygulayan Vascu- Stat mini klemp (Scanlan- USA) ile 10 dk iskemi, 10 dk. reperfüzyon uygulandıktan sonra Ç 1(n=8) gurubunda ek iskemi uygulanmadan, Ç 2(n=8) gurubunda :½ saat, Ç 3 (n=8) gurubunda: 1 saat, Ç 4(n=8) gurubunda: 2 saat, Ç 5(n=8) gurubunda: 4 saat, Ç 6 (n=8) gurubunda: 6 saat iskemiye tabi tutulup yerlerine iade edildi. Postop 7. günde denekler intrakardiak potasyum klorür ile sakrifiye edildi, fotografları çekilerek topografik gözlem sağlandı.

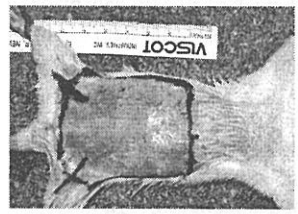

Şekil 1: Flep çizimi

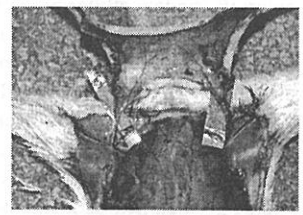

Şekil 2: Bipediküllü Epigastrik Arter Flebi



Şekil 3: Kontrlateral pedikülün ligasyonu



Şekil 4: Vascu- Statt klemp ile önkoşullama

Bulgu: Deneklerin topografik incelemesi sonucu oluşan nekrozların tamamının pedikülün kontrlateral tarafında olduğu gözlendi. Nekroz oranlarında kontrol guruplarına göre Ç 1 gurubunda % 27, Ç 2 gurubunda %16 , Ç 3 gurubunda % 3,7, Ç4 gurubunda % 20, Ç 5 gurubunda %32,8 oranında azalma saptandı. Ç 6 da %1,3' lük artış gözlendi.

Sonuç: Flep nekrozunun önemli 2 nedeni yetersiz dolaşım ve iskemi- reperfüzyon hasarıdır. Farmakolojik ajanlar kullanılarak flep kan akımının arttırılmasına yönelik çalışmalar hala anlamlı sonuçlar oluşturamamıştır(3). Flep kan akımını arttıran güvenli tek yöntem klinik olarak da sık kullanılan 'delay' yöntemidir. Bu prosedür, flep vaskularitesini aksiyal şok damarlarının hipoksik uyarıya cevap olarak büyüyerek artmasına dayanır(4). Ama bu yöntemin 2 ayrı operasyon gerektirmesi gibi bir dezavantajı vardır. Flep nekrozu çoğunlukla mikrovaskuler trombozise bağlıdır, iskemi reperfüzyon hasarına bağlı ortaya çıkan flep kaybı vaskuler komplikasyonlar düzeltilse bile oluşabilmektedir. Maalesef iskemi reperfüzyon hasarına bağlı gelişen flep kayıplarının gerçek insidansı tam olarak bilinmemektedir ve ayrıca vaskuler problemler sonucu ortaya çıkan flep kayıplarının iskemi reperfüzyon hasarına bağlı oluşan flep kayıplarından tam ayırabilmek de mümkün değildir. Kardiovaskuler cerrahide

koroner arterin klemplenip tekrar reperfüze edilmesi ile kalp kasının uzun iskemi dönemine karşı daha dayanıklı hale geldiği gösterilmiştir. 'İskemik önkoşullama fenomeni' olarak adlandırılan bu durum 1986 yılında Murry ve arkadaşları tarafından tanımlanmıştır(5). Günümüzde flep canlılığını arttırmak amacı ile flep pedikülünün proksimal klemplenmesi (iskemik önkoşullama) veya pediküle intravaskuler ilaç verilmesi üzerine birçok çalışma yapılmıştır. İlk olarak Zahir Khalique ve arkadaşları iskemik önkoşullamanın total nekroz oranına olan etkisini ve kas flepleri haricinde deri flepleri üzerindeki etkilerini yayınlamışlardır(6).Bu çalışmada iskemik önkoşullama işleminin rat epigastrik arter flebi modelinde çalışılmıştır ve iskemik önkoşullamanın aksiyel kalıplı fleplerin random kısmında flep yaşayabilirliğinin artırdığı topografik olarak gözlenmiştir. Bu uygulama (iskemik önkoşullama), serbest flep uygulamalarında flebin iskemiye direncini arttırabilecek, pediküllü aktarımlarda ise distalde görülen nekroz insidansını azaltabilecek veya flebi besleyen pediküle dayanan daha büyük boyutlarda flepler hazırlanabilmesini sağlayacak basit ve yararlı bir yöntemdir.

Kaynaklar:

1. Taylor, G. I., Palmer, J. H. The vascular territories (angiosomes) of the body: eksperimental study and clinical applications. Br. J. Plast. Surg. 40:113, 1987
2. Dunn RM, Mancoll J. Flap models in rat: a review and reappraisal. Plast. Reconstr. Surg. 90:319-327, 1992
3. Kerrigan, C. L., Daniel, R. K. Pharmacologic treatment of the failing skin flap. Plast. Recons. Surg. 70: 541, 1982
4. Myers, M. B., Cherry, G. Mechanism of the delay phenomenon. Plast. Reconstr. Surg. 44: 52, 1969
5. Murry, C. E., Jennings, R.B., Reimer, K. A. Preconditioning with ischemia: a delay of lethal cell injury in ischemic myocardium. Circulation. 74: 1124-1136, 1986
6. Khalique S. Zahir, Shamsuddin A. Syed, Jerome R. Zink, Richard J. Restifo, J. Grant Thomson. Ischemic preconditioning improves the survival of the skin and myocutaneous flaps in rat model. Plast. Reconstr. Surg 102: 140-150, 1998

SB-2

Gerçek Perforatör Fleplerde Pedikül Torsiyonunun Flep Viabilitesine Etkisinin Araştırılması: Deneysel Çalışma

Ahmet DEMİR[1], Murat ACAR[1], Levent YILDIZ[2], Ahmet KARACALAR[1]

Ondokuz Mayıs Üniversitesi Tıp Fakültesi Plastik Rekonstrüktif ve Estetik Cerrahi[1] ve Patoloji[2] AD., SAMSUN

Giriş: Orjinine bakmaksızın derin fasyayı delip yüzeyel fasya altından dağılarak fasyokutan bir flebi beslayan damara perforatör damar, flebe ise perforatör flep adı verilir. Wei ve arkadaşları, sadece adeleyi delerek derin fasya üzerinden cilde dağılım gösteren damarlara gerçek (true) perforatör tanımlaması getirmiştir[1].
Gerçek perforator ada flebinin pedikülünün torsiyon etkisini araştıran deneysel çalışma literatürde bulunmamaktadır. Bu çalışmada daha önce tanımlanmış sıçan kraniyal epigastrik perforatör flebinin[2] ikinci kraniyal epigastrik muskulokutan perforatör[3] içeren pedikülünün değişik derecelerde rotasyonuna flebin verdiği klinik ve patolojik yanıtın araştırılması planlanmıştır.

Materyal ve Metot: Ağırlıkları 225-300 gram arasında değişen 38 adet Wistar albino dişi ratları kullanıldı. Ondokuz Mayıs Üniversitesi Deney Hayvanları Etik Kurulundan çalışma için onay alındı. Ketamine Hidroklorid (Ketalar-150 mg/kg) anestezisi altında Supin pozisyonunda umbilikusun 1 cm sağ süperiorunda ikinci kraniyal epigastrik arter perforatörü işaretlendi. Bu perforatörün etrafında 3 cmX3 cm çapında (9 cm^2 alanında) bir ada cilt flebi çizildi. Flep cilt, cilt-altı ve yüzeyel fasya dahil edilerek kenarlardan pediküle doğru kaldırıldı ve pedikül fasya altından adeleyi perfore ettiği yara kadar diseke edildi. Sağ rektus abdominis kası diseke edilerek perforatör damar takip edildi. Sağ kraniyal epigastrik arter ortaya konularak ikinci perforatörün distaliden bağlandı. Rektus abdominis kası onarıldı. Abdominal cilt flepleri gruplara uygun şekilde yerlerine sütüre edildi. İşlemlerden sonra tüm hayvanlar ayrı kafeslerde tutuldular ve standart rat yiyecekleri ve su ile beslendiler.
Grup 1 kontrol grubu (n=9) olup flep pediküle bağlı eleve edilip tekrar yerine sütüre edildi. Grup 2 (n=9) de flep eleve edilip pedikül 90° derece saat yönünde torsiyone edildikten sonra yerine sütüre edildi. Grup 3 (n=10) de pedikül 180° ve Grup 4 (n=10) de ise 270° torsiyon yapıldı. 1 hafta sonra fleplerin tüm alanları (yaşayan ve nekrotik) Visitrac (Smith&Nephew-England) adlı aletle hesaplandı. Elde edilen verilerden yaşayan flep alan oranları hesaplandı. Mikroanjiografi sadece kontrol grubundan iki flebe yapıldı ve gerçek perforatör flebin vasküler dağılımı gösterildi. Hayvanlar sakrifiye edildikten sonra tüm gruplardaki flep ağırlıkları elektronik diğital terazi ile ölçüldü. Tüm gruplardaki fleplerden ve pediküllerden histolojik inceleme için spesmenler alındı. Histopatolojik olarak; pediküllerde; trombus formasyonu, perivasküler enflamasyon ve endotel hasarı, fleplerd; ödem, konjesyon, enflamasyon ve iskemi varlığı değerlendirildi. İstatiksel değerlendirme Mann-Whitney U testi kullanılarak yapıldı. P değeri 0,016'dan küçük olan karşılaştırmalar istatistiksel olarak anlamlı olarak değerlendirildi.

Sonuçlar:

Yaşayan flep oranları

Tüm gruplarda yaşayan flep alanları total flep alanı üzerinden yüzde olarak hesap edildi. Buna göre Grup 1 (kontrol grubu) deki fleplerin 7 adetinde %100'ü ve 2 adetinde %90'ı, ortalama %97,78±4,41'i yaşamaktaydı.
Grup 2 deki fleplerin 6 adetinde %100'ü, bir adetinde %50'si yaşamaktayken 2 adetinde total nekroz görüdü ortalama fleplerin %72,22±44,10'u yaşamaktaydı.
Grup 3 deki fleplerin 3 adetinde %100'ü, bir adetinde %90'ı, 3 adetinde %75'i, bir adetinde %70'i, bir adetinde %50'si yaşamaktayken bir adetinde total nekroz görüldü ortalama fleplerin %73,50±30,46'sı yaşamaktaydı.
Grup 4 deki fleplerin ise bir adetinde %70'i, 2 adetinde %60'ı, 2 adetinde % 50'si, bir adetinde %10'u yaşamaktayken, 4 adetinde total nekrozla karşılaşıldı. Bu grupta ortalama yaşayan flep alanı ise %30±30,18 olarak bulundu.

Flep ağırlıkları

flep ağırlıkları tüm gruplardaki sıçanların fleplerinin ağırlıkları elektronik diğital hassas terazi ile ölçülerek bulundu. Buna göre kontrol grubunda ortalama flep ağırlığı 1,02±0,55 gr (0,24-2,19), Grup 2 de ortalama flep ağırlığı 1,49±0,58 gr (0,95-2,87), Grup 3 de ortalama flep ağırlığı 0,53±0,31 gr (0,0-0,88) ve Grup 4 ise ortalama flep ağırlığı 0,22±0,17 gr (0,0-5,7) olarak bulundu.

Histolojik inceleme

Histopatolojik olarak; pediküllerde; trombus formasyonu, perivasküler enflamasyon ve endotel hasarı, fleplerde; ödem, konjesyon, enflamasyon ve iskemi varlığı değerlendirildi. Flepler; Grup 1de konjesyon ve minimal enflamasyon mevcuttu, iskemi yoktu. Grup 2 de ödem, konjesyon ve orta derecede enflamasyon mevcuttu, minimal iskemi mevcuttu. Grup 3 de ödem, konjesyon ve orta derecede enflamasyon, mevcuttu orta dercede iskemi mevcuttu. Grup 4 ödem, konjesyon ve ileri derecede enflamasyon mevcuttu, ileri derecede iskemi mevcuttu. Pediküller; Grup 1 ve Grup 2 de trombus formasyonu, perivasküler enflamasyon ve endotel hasarı yoktu. Grup 3 de parsiyel trombus formasyonu, perivasküler ennflamasyon mevcuttu, endotel hasarı yoktu. Grup 4 parsiyel ve/veya total trombus formasyonu, perivasküler enflamasyon mevcuttu, endotel hasarı mevcuttu.

İstatistiksel bulgular

Gruplar kontrol grubuyla karşılaştırıldığında Grup 2 ve Grup 3 arasında yaşayan flep alanları ve flep ağırlıklarındaki değişiklikler istatistiksel olarak anlamlı bulunmadı (p>0,016). Pedikül torsiyonunun 270 derece yapıldığı Grup 4 ise yaşayan

flep alanları ve flep ağırlıklarındaki değişiklikler kontrol grubuyla karşılaştırıldığında fark istatistiksel olarak anlamlı bulundu ($p<0,016$).

Tartışma: Bu çalışmanın amacı son yıllarda klinik olarak pediküllü veya serbest olarak sıkça kullanılan perforatör bazlı fleplerin pediküllerinin kaç dereceye kadar torsiyonu tolere edebileceğini araştırmaktır. Literatürde sıçan groin ada flebi pedikülünün torsiyone edilmesinin ada flebi viabilitesi üzerine çalışma olmasına rağmen, gerçek perforatör flebi pedikül torsiyonuna ait çalışma bulunmamaktadır. Gerçek perforatör fleplerde pedikül adeleyi deler delmez kısa bir mesafe sonra hemen derin fasyayı perfore ettiğinden pedikül uzunluğu çok kısadır ve torsiyona çok az tolerans gösterir. Bu çalışmada da gerçek perforatör fleplerin pediküllerinin güvenli bir şekilde kaç dereceye kadar torsiyone edilebileceği araştırılmıştır. Grup 2 deki flep ağırlıklarındaki sayısal artış istatistiksel olarak anlamlı bulunmamasına rağmen pedikülün 90° torsiyonu sonucu venöz dönüşün zorlanması fakat arteryal akımın devam etmesi nedeniyle fleplerdeki hücreler arası ödeme bağlıdır. Bu grupta flep nekrozu istatistiksel olarak anlamlı bulunmadı. Pedikülün 180° torsiyonunda da flep nekrozu ve ağırlık düşüşü istatistiksel olarak anlamlı bulunmadı. Fakat pedikülün 270° torsiyonunda fleplerin %70'i nekroza gitmiş, flep ağırlıklarında kontrol grubuyla karşılaştırıldığında istatistiksel olarak anlamlı bir düşüş görülmüştür. Bu da gerçek perforatör fleplerin pediküllerine 180° den daha fazla torsiyon yaptırılmaması gerektiğini aksi halde özellikle arteriyal olmak üzere flepte beslenme sorunlarının ortaya çıkabildiğini göstermektedir.

Sonuç: Gerçek perforatör flep planlandığında flebin pedikülüne 180° den fazla torsiyon yaptırılması başta arteriyal olmak üzere flebin dolaşımını bozacak ve flep nekroz oranını arttıracaktır.

Kaynaklar

1. Wei FC, Jain Vivek, Souminen S, and Chen HC.Confusion among perforator flaps:What is a true perforator flap? Plast Reconstr Surg.107(3):874.,2001.
2. Geoffrey G. Hallock, David C.Rice.Cranial Epigastrik Perforatör Flep:A rat model of a true perferator flap,Ann Plast Surg.;50:393-,2003.
3. H. Seçkin Okşar, O.Koray Coşkunfırat and H. Ege Özgentaş. Perforator-Based flep in rats:A new experimental model. Plast Reconstr Surg.108(1):125,2001.

SB-3
Yara İyileşmesi Üzerine Timozin Alfa-1'in Etkileri

Ahmet IŞIKDEMİR[3], Bülent TEKEREKOĞLU[3], Berfu BABUCÇU[3], Adnan ARSLAN[3], Ömer COŞKUN[1], Hale SAYGIN[2], Mübin HOŞNUTER[3]

1) Trakya Üniversitesi Tıp Fakültesi Hastanesi / Histolji AD., EDİRNE
2) Zonguldak Karaelmas Üniversitesi Tıp Fakültesi Araştırma Hastanesi / Fizyoloji AD., ZONGULDAK
3) Zonguldak Karaelmas Üniversitesi Tıp Fakültesi Araştırma Hastanesi / Plastik Rekonstrüktif ve Estetik Cerrahi AD., ZONGULDAK

Amaç: Timozin alfa-1(TA-1) kanda normal olarak bulunan ve pek çok immun fonksiyonu olan timus kökenli hormonlardan biridir. TA-1'in T hücreleri ve lenfoid olmayan hücreler üzerine olan kanıtlanmış etkileri, diğer hücresel süreçler ve dolayısıyla da yara iyileşme süreci üzerine etkili olabileceği tezini desteklemektedir. Bir diğer timik hormon Timozin ß4'ün T hücre farklılaşmasını etkilediği, endotelyal hücre farklılaşmasını düzenlediği gösterilmiştir. Ek olarak Timozin ß4 güçlü bir kemoatraktiv faktör olarak in vivo ve in vitro ortamlarda endotelyal hücre göçünü uyarmaktadır (1,2). Bu bilgilerden hareketle Timozin alfa-1'in yara iyileşmesine olan etkilerini rat yara modeli üzerinde araştırdık.

Gereç ve Yöntem: Model olarak eksizyonel ve insizyonel yara modelleri kullanıldı. Yirmişer rattan oluşan deney ve kontrol grupları oluşturuldu. Deney grubuna günaşırı TA-1(5µl sain içinde 10µg çözünmüş halde) intraperitoneal yolla uygulandı. 7. ve 14. günlerde belli sayıda rat sakrifiye edilerek kan ve doku örnekleri alındı. Açık yaranın epitelizasyon hızı günaşırı yapılan standart fotoğraf çekimleriyle izlendi. Yara fotoğrafları üzerinden bilgisayar destekli yara alanı ölçümleri yapıldı. Kollajen formasyonunun tayini için yara kopma direnci ve doku hidroksiprolin ölçümleri yapıldı. TA-1'in antioksidan etki kapasitesinin saptanması amacıyla da kanda Malondialdehid(MDA), süperoksitdismütaz (SOD) ve nitrik oksit (NO) düzeyleri izlendi. Birinci ve ikinci hafta histopatolojik yara alanı değerlendirilmesinde, TA-1(deney) grubu ve kontrol grubu deri preparatlarında, insizyon bölgesi granülasyon dokusu, dermiste kollojen yoğunluğu ve epidermis her iki grupta incelendi ve karşılaştırıldı. Elektron mikroskopik incelemeleri yapıldı. İstatistik değerlendirmede gruplararası karşılaştırmalar Mann Whitney-U, grup içi değerlendirmeler ise Wilcoxon metodlarıyla yapıldı.

Bulgular: TA-1 uygulanan grupta yara epitelizasyonunun kontrole göre daha çabuk tamamlandığı ($p<0.05$), yara gerilim kuvvetinin 7. günde çok daha belirgin($p<0.05$) arttığı gözlendi. Hidroksiprolin düzeyleri de 7. ve 14. günlerde kontrole oranla daha yüksekti ($p<0.05$). MDA ve NO değerleri kontrol grubuna oranla anlamlı olarak ($p<0.01$) düşük bulunurken, SOD düzeyi daha yüksekti ($p<0.01$). Histopatolojik yara alanı değerlendirilmesinde, birinci hafta sonunda TA-1(deney) grubu deri preparatlarında, insizyon bölgesi daha az granülasyon dokusu içermekteydi ve dermiste kollojen yoğunluğu kontrol grubuna göre azdı. İkinci hafta sonunda deney grubundaki histopatolojik bulguların kontrol grubuna oranla bariz olarak daha iyi olduğu, epidermis tabakasının daha iyi durumda olduğu ve dermiste kollajen liflerin daha fazla olduğu gözlendi ($p<0.05$) (Resim 1,2).

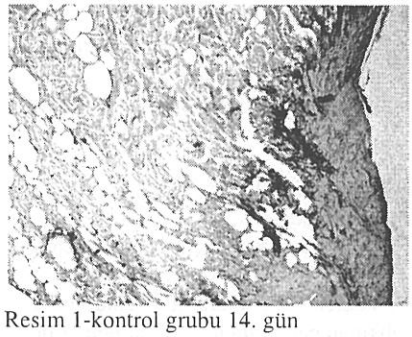

Resim 1-kontrol grubu 14. gün

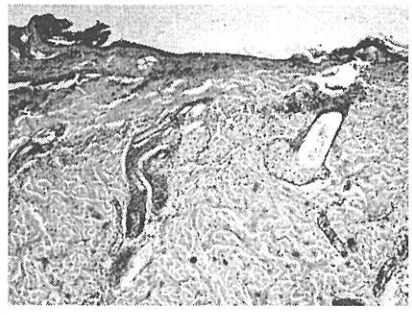

Resim 2-timozin grubu 14. gün

Sonuç: Tüm bu bulgular, TA-1'in iyi bir antioksidan etkiye sahip olduğunu, yara iyileşme hızını ve gerilim direncini arttırdığını göstermektedir. Histopatolojik olarakta bu bulgular desteklenmiştir. Timozin alfa-1'in, özellikle kronik yaraların tedavisi alanında başarıyla uygulanabileceği kanaatini taşımaktayız.

Kaynaklar

1- Low, T. L. K., G. B. Thurman, M. McAdoo, J. E. McClure, J. L. Rossio, P. H. Naylor, A. L. Goldstein. 1979. The chemistry and biology of thymosin. I. Isolation, characterization, and biological activities of thymosin alpha-1 and polypeptide b1 from calf thymus. J. Biol. Chem. 254:981.
2- Goldstein, A. L.. 1993. Thymosin 1: chemistry, mechanism of action and clinical applications. A. L. Goldstein, and E. Garaci, eds. Combination Therapies 2 Plenum Press, New York 39.

SB-4

Desepidermize Nazolabial Flebin Oral Mukoza Defektlerinin Onarımındaki Epitelizasyonunun Değerlendirilmesi: Köpekte Deneysel Çalışma

Kemal UĞURLU, Bülent SAÇAK, İlkay HÜTHÜT, Onur EGEMEN, Semra KARŞIDAĞ, Lütfü BAŞ

Şişli Etfal Eğitim Ve Araştırma Hastanesi, Plastik ve Rekonstrüktif Cerrahi Kliniği, Şişli, İSTANBUL

Giriş: Maksillofasyal bölgede ağız içi mukozal yüzeyi de kapsayan doku kayıplarının onarımında bildirilmiş yöntemler arasında komplike kompozit serbest doku transferleri, kısmi kalınlıkta deri grefti ile kombine edilmiş serbest kas transferlerinin yanı sıra subkutan pediküllü nazolabial fleplerin kullanımı da vardır (1, 2, 5). Mukozal yüzeyin deri ile örtümü, derinin müköz sekresyon sağlayamaması ve kıl oluşumu gibi fonksiyonel problemler içermektedir. Öte yandan periton zarının, jejunum yada kolonun transferi yüksek morbiditeli prosedürlerdir. Fasya flepleri ise üzerinden mukozal hücrelerin migrasyonuna izin vererek fonksiyonel bir onarım sağlamaktadır(3, 4).

Metod: Desepidermize nazolabial fleplerin de fasya fleplerine benzer şekilde üzerinde gelişecek epitelizasyona izin verip vermeyeceğini ortaya koymak için 10 adet melez köpek çalışmaya dahil edildi. Her iki bukkal mukozada yaratılan yumuşak doku defektleri tek tarafta desepidermize edilerek hazırlanan subkutan pediküllü nazolabial flepler ile onarıldı (şekil 1, 2). Değerlendirme klinik perspektifte flep yaşayabilirliği, ayrışma ve fistül olup olmadığı göz önüne alınarak ve 3. hafta sonunda histopatolojik olarak yapıldı.



şekil 1: Köpekte hazırlanan nazolabial flep



şekil 2: Köpekte desepidermize edilerek hazırlanan nazolabial flep

Bulgular: Çalışmada yer alan deneklerin hiçbirinde flep kaybı, nekroz, detaşman, lokal yara enfeksiyonu gibi yara iyileşme problemleri izlenmedi. Üçüncü hafta sonunda yapılan patolojik değerlendirmede çevre sağlıklı dokudan desepidermize flep yüzeyine ilerleyen epitelizasyon dokusu olup olmadığı araştırıldı. Desepidermize fleplerde epitelizasyonun gelişmediği saptandı (şekil 3, 4).

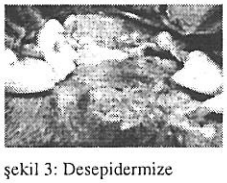

şekil 3: Desepidermize edilmemiş nazolabial flebin iyileşme sonrası görünümü

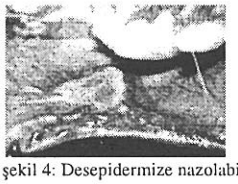

şekil 4: Desepidermize nazolabial flepte 3. hafta sonunda epitelizasyon mevcut değil ve granülasyon dokusu izlenmekte

Tartışma ve Sonuç: Özellikle tümör cerrahisi sonrası maksillofasyal bölge defektlerinin onarımında kemik, yumuşak doku ve yüz örtümünün yanı sıra ağız iç döşemesinin de onarımı gerekmektedir. Ağız mukozası onarımı için kullanılacak doku ince, şekillendirilebilir, güvenilir ve kayganlık sağlayıcı olmalıdır. Literatürde bildirilen kolon, jejunum, periton zarı gibi histolojik yapısı benzer dokuların transferi teknik zorlukları ve yüksek morbidite ve mortalite oranları nedeniyle taraftar bulmamıştır (1). Serbest doku transferleri arasında günümüzde en çok tercih edilen radial önkol flebi güvenilir, ince ve şekillendirilebilir olmasına rağmen müköz sekresyon sağlayamaması ve ağız içinde kıl oluşumuna yol açması gibi yaşam kalitesini etkileyen dezavantajları mevcuttur. Fasya flepleri ince ve güvenilirdir. Daha önce ağız mukozası ve özofagusta yaptığımız çalışmalarda gösterdiğimiz gibi yüzeyinden epitel migrasyonuna izin vererek fonksiyonel bir iyileşme sağlamaktadır (3). Nazolabial flepler ise daha önce ağız içnde kullanılmış, güvenli, uygulaması kolay fleplerdir ve literatürde ufak ve orta büyüklükte defektlerin onarımında kullanımı bildirilmiştir (5, 6). Çalışmamızda nazolabial fleplerin desepidermize edilmesi sonrası kullanımı ile epitelizasyon gözlenmemiştir. Bu sonuçlar ile nazolabial flepler fasya fleplerine alternatif olamamaktadır.

Kaynaklar

1. Wei FC, Lutz BS, Chen HC, Tsai MH, Lin PY ; Free transverse colon transplantation for functional reconstruction of intra-oral lining: a clinical and histologic study. Plast Reconstr Surg. 1998 Dec;102(7):2346-51
2. Chen HC, Demirkan F, Wei FC, Cheng SL, Cheng MH, Chen IH; Free fibula osteoseptocutaneous-pedicled pectoralis major myocutaneous flap combination in reconstruction of extensive composite mandibular defects. Plast Reconstr Surg. 1999 Mar;103(3):839-45
3. Uğurlu K, Hüthüt İ, Özçelik D, Özer K, Yıldız K, Sakız D, Baş L. Epithelialization process of free fascial flaps used in reconstruction of oral cavity mucosa defects in dogs. Plast. Reconstr. Surg. 2004;113: 915-924
4. Robertson MS, Robinson JM. Pharyngoesophageal reconstruction. Arch Otolaryngol. 1985: 111; 375-376
5. Lazaridis N ; Unilateral subcutaneous pedicled nasolabial island flap for anterior mouth floor reconstruction.J Oral Maxillofac Surg. 2003 ; 61(2):182-90
6. Maurer P, Eckert AW, Schubert J; Functional rehabilitation following resection of the floor of the mouth: the nasolabial flap revisited: J Craniomaxillofac Surg. 2002; 30(6):369-72

SB-5
Yara İyileşmesi Üzerine Hypericum Perforatum'un Etkileri:

Ahmet IŞIKDEMİR, Cem PAYASLI, Bülent TEKEREKOĞLU, Adnan ARSLAN, Eksal KARGI, Mübin HOŞNUTER

Zonguldak Karaelmas Üniversitesi Plastik ve Rekonstrüktif Cerrahi AD., ZONGULDAK

Amaç: Bugüne kadar yara iyileşme süreci üzerine sayısız çalışmalar yapılmasına rağmen konu halen güncelliğini korumaktadır. Hipericum perforatum (binbirdelik otu yağı veya sarı kantaron otu yağı) yıllardır geleneksel tedavide laksatif, sedatizan, antiparaziter, antiseptik ve epitelizan etkileri nedeniyle kullanılmaktadır. Özellikle yanık yaralarında halk arasında özel bir metodla hazırlanarak kullanılan bitkisel bir ajandır. İnvitro ortamda anksiyolitik, anti-oksidan, anti-siklooksijenaz, anti-karsinojenik etkileri bulunmuştur (1,2). Bu çalışmanın amacı hipericum perforatumun rat modellerinde yara iyileşmesi açısından incelenmesidir.

Gereç ve Yöntem: Çalışmada 30 adet erkek wistar cinsi sıçan kullanıldı. 10'arlı 3 gruba bölündü. Tüm gruplarda interskapuler alandan rat sırtında 2 cm çaplı bir bölge dersi tam kat çıkarılarak yara oluşturuldu. Lomber bölgede 5 cm'lik insizyon uygulandı. Grup 1 kontrol grubu olarak belirlendi. Grup 2'de yara üzerine her gün sadece çözücü olarak kullanılan zeytinyağı sürüldü.
Grup3'de yara üzerine her gün hazırlanan Hipericum Perforatum'un zeytinyağıyla hazırlanan solüsyonu lokal olarak sürüldü. Tüm gruplarda bulunan hayvanlar günlük dijital fotograflama yöntemi ile yara iyileşmesi ve epitelizasyonu açısından 10 gün süre ile moniterize edildiler. Gruplar epitelizasyon ve yara kopma kuvveti açısından kıyaslandılar. Kopma kuvvetleri gruplar arasında Kruskal Wallis, epitelizasyon günler arasında her üç grup Kruskal Wallis, grupların günler içindeki ikili karşılaştırmaları Mann Wthney U testleri ile karşılaştırıldı.

Bulgular: Yara kopma direnci grup 1'de ort. 383 g/cm2, grup 2'de 589 g/cm2, grup 3'de 767g/cm2 olarak bulundu. Bu sonuçlara göre grup 3 (hypericum perforatum)'de grup 1(kontrol)'e göre anlamlı derecede kopma kuvvetleri yüksek çıktı ($p<0.005$).
Epitelizasyonda gruplar arasında anlamlı derecede fark oluşmamasına rağmen yara epitelizasyon yüzdesi (0. gün ve 10. gün yara yüzeyi karşılaştırmalarından elde edilen ortalama yara yüzeyi küçülme yüzdesi) grup 1 (kontrol) grubunda %56, grup 2 (zeytin yağı ekstresi)'de %71, grup 3 (hypericum perforatum)'da %72 olarak tespit edildi (Resim 1,2,3,4).

Sonuç: Tüm bu bulgular hypericum perforatumun yara gerilim direncini artırdığını, yara iyileşme hızını ise olumsuz yönde etkilemediğini göstermektedir. Hypericum perforatumun özellikle kronik yaraların tedavisinde başarı ile uygulanabileceği kanaatini taşımaktayız.

Kaynaklar

1- Baytap T, Türkiyede Bitkiler ile Tedavi, İstanbul Üniversitesi Yayınları no.3255-Eczacılık Fakültesi no.40, 1984;185-186
2- Braun, H., Frohne, D., Heilpflanzen-Lexikon für Arzte und Apothekar, Gustav Fischer Verlag Stuttgart, New York, 1987;137-138

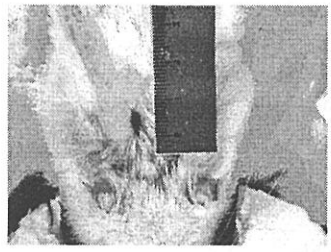

Resim 1-Ameliyat sonrası hipericum grubu 10. gün yara yüzeyi



Resim 2-Ameliyat sonrası 2. gün hipericum grubu yara yüzeyi

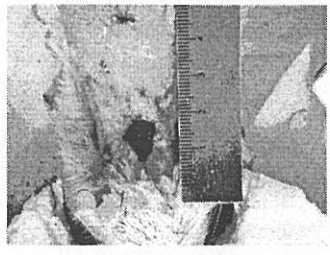

Resim 3-Ameliyat sonrası 10. gün kontrol grubu yara yüzeyi



Resim 4-Ameliyat sonrası kontrol grubu 2. gün yara yüzeyi

SB-6
Ratlarda Venöz Anastomoz Sonrası İyileşme Üzerine Eritropoietinin Etkileri

Adem ÖZKAN, Zekeriya TOSUN, Sadık ŞENTÜRK, Nedim SAVACI

Selçuk Üniversitesi Meram Tıp Fakültesi Plastik ve Rekonstrüktif Cerrahi Anabilim Dalı, KONYA

Amaç: Mikrocerrahi tekniklerinde, sütür materyallerinde ve araç gereçlerindeki gelişmelere rağmen myointimal hücre proliferasyonu ile intimal hiperplazi mikro-vasküler cerrahide morbiditeyi artıran ciddi bir problemdir. Bu nedenle ciddi ope-rasyonlar sonrasında başarısız olunması hem maddi kayba, hem zaman kaybına hem de hastanın tedavi seçeneklerinden önemli bir basamağın yitirilmesine yol açmaktadır. Eritropoietin (EPO), eritroid progenitor ve endotelyal hücrelerin prolife-rasyonu ve farklılaşmasından sorumlu en önemli hematopoietik düzenleyicidir. Anjiogenetik etkileri olan eritropoietinin mikrovenöz anastomoz alanında endotelyal iyileşme süreci üzerine olabilecek etkileri tanımlanmamıştır. Bu çalışmada rat dorsal penil veninde anastomoz sonrası venöz endotelyal iyileşme üzerine eritropoietinin etkileri incelendi.

Gereç ve Yöntem: Yetmiş sekiz adet Sprague- Dawley cinsi erkek rat kontrol ve eritropoietin olarak iki gruba ayrıldı, bu iki grup da 3., 5. ve 7. gün olmak üzere üç alt gruba ayrıldı. Bütün ratlara dorsal penil ven anastomozu uygulandı. Kontrol gruplarına tedavi verilmezken, eritropoietin gruplarına 150 IU/kg/48 saat subkütan rekombinant insan eritropoietini (rHuEPO) uygulandı. Bütün ratlar postoperatif 3., 5. ve 7. günlerde sakrifiye edildi. Anastomoz bölgeleri morfometrik inceleme için hazırlandı. Her bir venöz segmentin histomorfometrik analizi aynı araştırmacı tarafından Clemex Vision Lite 3,5 görüntü analizi sistemi kulanılarak bilgisayar ortamında yapıldı. İntima ve media alanları ile İntima/media alan oranları hesaplandı. Sakrifikasyon sırasında hematokrit değerleri için kan örnekleri alındı. Her bir grup için tromboz oranları ile de potensleri değerlendirildi. T testi ile istatistiksel analiz uygulandı.

Bulgular: 3. ve 5. günlerde eritropoietin gruplarında kontrol gruplarına göre intima/media oranları anlamlı derecede daha düşük bulundu ($p<0,05$). 7. gün için kontrol ve eritropoietin grupları arasında anlamlı fark bulunmadı ($p>0,05$) (Şekil 1). Hematokrit değerlerinde tüm günler için kontrol ve eritropoietin grupları arasında fark bulunmadı ($p>0,05$) (Şekil 2). Kontrol grubunda 8, EPO grubunda 2 trombüs görüldü.

Sonuç: Mikrovasküler cerrahide başarının temelinde tekniğine uygun güvenli bir damar anastomozunun yapılması olsa da anastomoz sonrası medikal destek de bu başarının devam ettirilmesinde önem arzetmektedir.

Tromboz, mikrocerrahi operasyonlarından sonra anastomoz hattında görülebilecek en önemli komplikasyondur ve en sık venlerde görülmektedir. Serbest doku aktarımlarından sonra flep yetmezliklerinin major nedeni venlere ait komplikasyonlardır (1, 2). Klinik uygulamada sık karşılaşılan bir sorun olması sebebiyle çalışmada venöz anastomoz modeli kullanıldı.

Akyürek ve arkadaşları (3)'nın önerdiği, anatomik ve çalışma avantajlarından dolayı rat dorsal penil ven modeli tercih edildi.

300 rat femoral venöz anastomoz üzerinde yapılan bir çalışmada venöz tıkanmanın genel olarak onarımdan sonraki ilk günde olduğu gösterilmiştir (4). Kontrol grubunda 8, EPO grubunda 2 trombüs görülmüştür. EPO'nun böylece anastomoz potensini de artırdığı gözlemlenmiştir ($p<0,05$).

Damar duvarının hasara primer cevabı ve iyileşme sürecinin bir parçası olan intimal hiperplazi küçük damarlarda tromboz ve restenoza neden olabilmektedir (5). 'Endotel iyileşmesinin hızlı olmasının intimal hiperplaziyle birlikte trombüs oluşumunu da azalttığına' dair birçok çalışma yapılmıştır (6, 7). Sonuç reendote-lizasyon ile intimal hiperplazi arasında ters bir orantının olduğunu göstermektedir. Reendotelizasyon üzerine yapılan çoğu çalışmada intima ve media tabakalarının morfometrik olarak alan ölçümleri yapılarak intima/media (İ/M) oranı hesaplanmış ve bu oran reendotelizasyonun göstergesi olarak kabul edilmiştir (6, 7). İ/M oranlarının düşük olması iyileşme lehine bulunmuştur. Bundan dolayı çalışmada reendotelizasyonun göstergesi olarak histomorfometrik intima/media alan oran-larının ölçülmesi yeterli bulunmuştur.

Histomorfometrik analiz sonrasında; 3. günde kontrol grubunda diğer kontrol grubu değerlerine göre, eritropoietin grubunda diğer eritropoietin gruplarına göre İ/M oran değerleri yüksek bulunmuştur. Bu sonuç, hasar gören alanda reendotelizasyonun genellikle 48-72 saat arasında başladığından, dolayısıyla endotel hücreleri tarafından intima ve mediada hücre proliferasyonunun inhibisyonunun olma-masından kaynaklanmaktadır. Vasküler hasar sonrası reendotelizasyon başlayıncaya kadar intimal hiperplazinin baskın olduğu görüşü hakimdir (8, 9). Ancak 3. gün kontrol ve eritropoietin gruplarında I/M oranları arasında istatistiksel olarak anlamlı fark bulunmuştur ($p<0,05$). Yani rHuEPO kontrol grubuna göre endotelizasyonu daha erken başlatarak intimal hiperplaziyi azaltmıştır. 5. günde I/M oranları düşmüştür. Kontrol grubunda da İ/M oranlarının azalması, normal endotelyal iyileşme sürecinin bir sonucudur. Ancak rHuEPO reendotelizasyon aktivitesini daha da hızlandırdığından eritropoietin grubundaki intimal hiperplazi daha az olarak karşımıza çıkmıştır, bu şekilde kontrol ve eritropoietin grupları arasında 5. günde de istatistiki olarak

anlamlı fark oluşmuştur (p<0,05). 7. günde I/M oranlarında yine azalma olmuş ancak gruplar arasında istatistiksel olarak anlamlı fark bulunamamıştır (p>0,05). Ancak yine de eritropoietin grubundaki I/M oranları daha düşük bulunmuştur. Vasküler hasar sonrası endotelizayonun tamamlanmasına ilişkin kaynaklar genellikle 7 ile 14 gün arasında endotelizayonun tamamlandığını bildirmektedir (9). 7. günde anlamlı farkın olmayışı, endotelizasyonun tamamlan-mak üzere olduğunun bir göstergesidir. rHuEPO böylece anastomoz alanının trombojenitesi için kritik dönemde endotelizasyonu artırarak serbest doku akta-rımlarında flep yaşayabilirliği veya replantasyonlarda replante edilen parçanın yaşayabilirliğini artırabileceğini düşündürmektedir.

Sonuç olarak, rat dorsal penil veninde mikrovasküler anastomoz sonrası eritropoietin uygulaması endotelyal rejenerasyonu hızlandırarak önemli derecede intimal hiperplazi formasyonunu azaltmaktadır

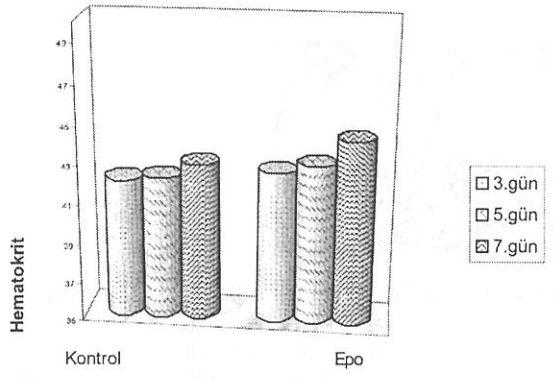

Şekil 1. Kontrol ve eritropoietin grupları hematokrit değerlerinin karşılaştırılması

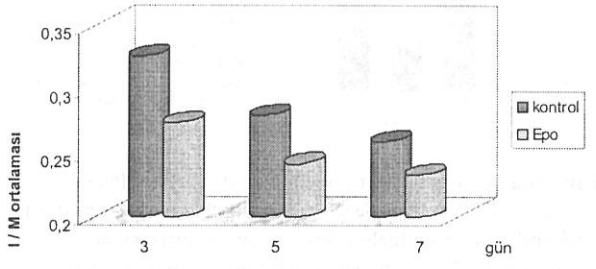

Şekil 2. Kontrol ve eritropoietin grupları I/M değerlerinin karşılaştırılması..

Kaynaklar:

1. Muramatsu K, Shigetomi M, Ihara K, Kawai S, Doi K. Vascular complication in free tissue transfer to the leg. Microsurgery. 2001;21:362-5.
2. Kroll SS, Schusterman MA, Reece GP, Miller MJ, Evans GR, Robb GL, Baldwin BJ. Timing of pedicle thrombosis and flap loss after free-tissue transfer. Plast Reconstr Surg 1996;98:1230- 1233.
3. Akyurek M, Safak T, Oztekin C, Sargon M, Kecik A. Dorsal penile vein as a new training model for microvenous anastomosis in rats. Ann Plast Surg. 2002;49:280-4.
4. Hui KC, Zhang F, Shaw WW, Taylor A, Komorowska-Timek E, Lineaweaver WC. Assessment of the patency of microvascular venous anastomosis. J Reconstr Microsurg. 2002;18:111-4.
5. Borg ED, Werker PM, Franken RJ, Borst C, Kon M. Effect of vascular freezing on the histopathology of dissected small vessels in the rat: vascular freezing does induce intimal hyperplasia in arteries and veins. Microsurgery. 2000;20:331-6.
6. Yasushi Numaguchi, et al. Prostacyclin synthase gene transfer accelerates reendothelialization and inhibits neointimal formation in rat carotid arteries after balloon injury. Arterioscler Trhromb Vasc Biol 1999;19:727-33.
7. Walter DH, Rittig K, Bahlmann FH, Kirchmair R, Silver M, Murayama T, Nishimura H, Losordo DW, Asahara T, Isner JM. Statin therapy accelerates reendothelialization a novel effect involving mobilization and incorporation of bone marrow-derived endothelial progenitor cells. Circulation. 2002;105:3017-24.
8. Gu YD, Li JF, Jiang JF, Zhong CS, Tang PZ. Scanning electron microscopic bservations on the endothelial healing mechanism of vessels. J Reconstr Microsurg. 1989;5:327-30.
9. Zhang B, Wieslander JB. Healing of a severe microarterial trauma: an experimental study. Microsurgery. 1994;15:130-40.

SB-7
50 Hz Sinüzoidal Elektrik Alanı Sıçan Deri Flebinde Neovaskülarizasyonu Olumsuz Etkiliyor

Mustafa Asım AYDIN[1], Serdar NASIR[1], Mehmet Arif KARAGÖZ[1], Selman Hakkı ALTUNTAŞ[1], Gökhan CESUR[2]

1) Süleyman Demirel Üniversitesi Tıp Fakültesi / Plastik ve Rekonstrüktif Cerrahi A.D., ISPARTA
2) Süleyman Demirel Üniversitesi Tıp Fakültesi /Fizyoloji A.D., ISPARTA

Giriş: Elektromagnetik alanının gerek pulsed elektromagnetik alan (PEMF) gerekse sinuzoidal AC formda yara iyileşmesini hızlandırdığı hem in vitro ve in vivo deneysel hem de klinik çalışmalarda gösterilmiştir. Elektromagnetik alanın (EMF) biyolojik etkileri hep magnetik komponente atfedilmiştir. Sadece elektrik alanınına maruziyetin biyolojik etkileri bilinmemektedir. Sıçanlarda yüksek gerilim elektrik alanına değişik dönemlerde maruziyetin deride neovaskülarizasyon üzerinde etkisi olup olmadığı araştırıldı.

Metod: 180-240 gr arasındaki 36 erkek yetişkin sıçanda ketamin – ksylazin intraperitonel anestezisi altında 3 x 4 cm standart boyutlarında kaudal bazlı sırt flepleri (Mc Farlane) kaldırıldı, yerine iade edildi ve standart sayıda tek tek dikişle tutturuldu. 72 saat sonra flep tabanları tam kat olarak kesildi ve standart 4 adet dikişle dikildi..

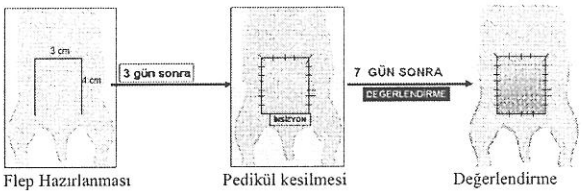

Hayvanlara değişen süre ve dönemlerde elektrik alanı uygulandı. Flep kaldırılmadan önceki 10 gün (PRE GRUBU, n=9), flep kaldırılması ile pedikül kesilmesi arası 3 gün (POST3 GRUBU, n=8), flep kaldırıldıktan sonra değerlendirilinceye kadar 10 gün (POSTOP10 GRUBU, N= 9). SHAM grubu ise aynı düzenekte tutulmakla birlikte elektrik alanına maruz bırakılmadı. Elektrik alanı paralel plak kapasitör teorisine dayanarak 50 x 100 cm boyutlarında metal plaklar arasında oluşturuldu. Plaklar tahta blokların üzerinde bir birine paralel pozisyonda 50 cm aralıkla yerleştirildi. Plaklar arasında 3 plastik kafes içinde 2 ya da 3 sıçan barındırıldı. Plaklara 500 V gerilim uygulandı. E = V / d formülüne göre 5000 V / 0.5 m = 10 000 V elektrik alanı elde edildi.. Elektrik alanı planlanan dönemlerde kesintisiz olarak uygulandı.

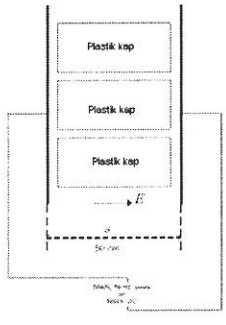

İkinci ameliyattan 7 gün sonra flep sağkalımı milimetrik asetatlı kağıt ile değerlendirildi. Flep sağkalım oranları 100 x sağlam flep alanı / preoperatif flep alanı (12 cm2) seklinde ifade edildi. Oranlar % 80'in üzerinde ya da % 20'nin altında idi. Bu durum modeldeki tüm ya da hiç eğilimini gösteriyordu. Sonuçlar sağkalım oranları ANOVA testine tabi tutularak ya da nekroz sağkalım şeklinde iki kategorinin lojistik regresyon testine konması ile analiz edildi. Flep kenarlarından histomorfometrik çalışma sonuçları henüz alınmadı ve analiz edilmedi.

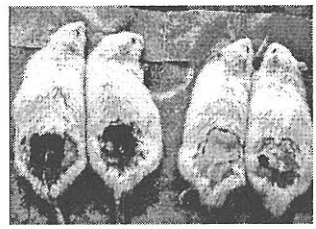

Bulgu: PRE, POST3, POST10 ve SHAM gruplarının sağkalım oranları sırasıyla % 3, % 72, % 34 ve % 93 şeklindeydi. Bu oranlar kategorik değişkenlere indirgendiğinde (> %80 = yaşıyor, <% 20 = nekroz) fleplerin sırayla % 0, %75, % 33 ve % 100' ünün yaşadığı bulundu.

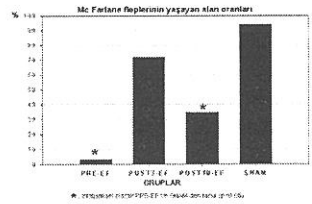

Kategorik Analiz

GRUPLAR	N (grup)	N (yaşayan)	%
PRE-EF*	9	0	0
POST3-EF	8	6	75
POST10-EF*	9	3	33
SHAM	10	10	100

*: POST-3 ve SHAM den farklı (p<0.05)

Tartışma ve Sonuç: Her iki analizde de PRE ve POST10 grupları POST3 ve SHAM' e göre daha fazla nekroz gösterdi. PRE grubunda daha fazla nekroz neovaskülarizasyon üzerinde indirek mekanizmalarla bir etkinin olabileceğini düşündürmektedir. POST 10 grubunda POST3 grubuna göre daha fazla nekroz olması direk mekanizmalarla oluşan nekrozun kümülatif bir etki olduğunu düşündürmektedir. Bu çalışmada seçilen 10 kV/m lik elektrik alanı gücü çevresel olarak izin verilmiş olan maksimum değerdir. Bu şiddetteki elektrik alanının hayvan çalışmalarımda bir fizyolojik ya da psikolojik etkisi gözlenmemiştir. ELF (Extremely low frequency) elektrik alanları uyarılmış elektrik alanları ile fiziksel etkinlik gösterirler. 50 Hz elektrik alanının sıçan vücudunda ortalama 10 mV/m elektrik alanı uyarması

Kaynaklar:
1. Lemperle,G., Morhenn, V., Charrier, U. Human histology and persistence of various injectable filler substances for soft tissue augmentation. Aesth. Plast. Surg. 27:354-366, 2003
2. Duranti, F., Salti, G., Bovani, B., Calandra, M., Rosati, M.L. Injectable hyaluronic acid gel for soft tissue augmentation. A clinical and histological study. Dermatol. Surg. 24:1317-1325, 1998
3. Bartynski, J., Marion, M.S., Wang, T. Histopathologic evaluation of adipose autografts in a rabbit ear model. Otolaryngology- Head and Neck Surgery 102(4): 314-321, April 1990
4. Montgomery, R., Conway, T., Spector, A.A. Biochemistry A case-oriented approach. Sixth Edition p: 39-49 Von Hoffman Press, Inc, 1996
5. Kragh-Hansen, U., Saito, S., Nishi, K., Anraku, M., Otagiri, M. Effect of genetic variation on the thermal stability of human serum albumin. Biochimica et Biophysica Acta 1747, 81-88, 2005
6. Shanmugam, G., Polavarapu, P.L. Vibrational circular dichroism spectra of protein films: thermal denaturation of bovine serum albumin. Biophysical Chemistry 111, 73-77, 2004

SB-9
Yara İyileşmesi Bozulmuş Ratlarda GM-CSF'nin Random Flep İyileşmesine Etkisinin İmmünolojik Açıdan Değerlendirilmesi

Selma SÖNMEZ ERGÜN[1], Bayram KIRAN[2], Özlem SU[3], Bilge BİLGİÇ[4], Halim İŞSEVER[5]

1 Vakıf Gureba Hastanesi Plastik ve Rekonstrüktif Cerrahi Kliniği, İSTANBUL
2 İstanbul Üniversitesi Deneysel Araştırma Merkezi (DETAM), İSTANBUL
3 Vakıf Gureba Hastanesi Dermatoloji Kliniği, İSTANBUL
4 İstanbul Tıp Fakültesi Patoloji ABD, İSTANBUL
5 İstanbul Tıp Fakültesi Halk Sağlığı ABD, İSTANBUL

Amaç: Yara iyileşmesi çok sayıda hücrenin etkileşimiyle oluşmaktadır. Makrofajlar yara iyileşmesinde T-lenfositleri ile etkileşerek enflamatuar cevabı oluştururlar. Normal yara iyileşmesi için hücresel immün sistemin (T-hücreli) sağlam olması gerekmektedir. CD4 ve CD8 normal hücresel immün cevabın sürdürülmesini sağlarlar. Glukokortikoidler T- hücrelerinin artmasını önliyerek hücresel immün cevabı bozarlar.Granülosit makrofaj koloni stimülan faktör (GM-CSF) ise kan dolaşımındaki CD4 ve CD8 seviyelerini arttırarak immün cevabı arttırır.
Bu çalışma, glukokortikoidlerle yara iyileşmesi bozulmuş ratlarda GM-CSF'nin random flep iyileşmesi ve immün profil üzerindeki rolünü araştırmak ve CD4 ve CD8'e özgü monoklonal antikorların kullanımıyla yara iyileşmesi üzerindeki etkisini immünohistokimyasal olarak gösterebilmek amacıyla yapılmıştır.

Materyal ve Metod: 72 rat rastgele 3 eşit gruba ayrılmıştır:
Grup I (Kontrol grubu), lokal serum fizyolojik enjeksiyonu (3cc, SC) + flep,
Grup II , sistemik metil prednizolon (Prednol-L, Mustafa Nevzat®) (30 mg/kg IM)+ lokal serum fizyolojik enjeksiyonu (3cc, SC) + flep,
Grup III, sistemik metil prednizolon (Prednol-L, Mustafa Nevzat®) (30 mg/kg IM) + lokal GM-CSF enjeksiyonu (Leucomax, Schering-Plough®) (3 cc fosfatla tamponlanmış serum fizyolojik içinde 200µg/kg/gün olacak şekilde, SC) + flep.
Tüm gruplarda flep ensizyon hatlarına cerrahi işlemden 2 gün önce yapılan subkutan enjeksiyonlardan sonra modifiye McFarlane flepleri (6x3 cm) kaldırıldı ve akabinde yerlerine dikildi. Postoperatif 1.,2.,3.,4. ve 5. günlerde subkutan enjeksiyonlara devam edildi. Grup II ve grup III'teki ratlara fleplerin kaldırıldığı gün tek doz intramusküler metil prednizolon enjeksiyonu yapıldı.
Herbir gruptan rastgele 12 rat postoperatif 7. ve 14. günde sakrifiye edilerek doku ve kan örnekleri alındı. Alınan doku örnekleri % 10'luk formalinle fikse edildikten sonra parafine gömüldüler. Akabinde, histolojik kesitlerin CD4 (anti-rat CD4, Cymbus Biotechnology CBL 1506) ve CD8'e (anti-rat CD8, Cymbus Biotechnology CBL 1507) özgü monoklonal antikorlar kullanılarak immünohistokimyasal olarak boyanmaları sağlandı. Bu kesitler iki patolog tarafından körlemesine değerlendirildiler.
İmmün profil ise deneyin 1., 3. ve 5., günlerinde alınan kuyruk kanları heparinize edildikten sonra monoklonal antikorlarla (rat IgG1-FITC izotip kontrol, anti-rat CD4–FITC monoklonal antikor, anti-rat CD8-FITC monoklonal antikor (Cymbus Biotechnology®)) muamele edilip flow sitometri cihazında tam kan lizis yöntemi ile analiz edilerek belirlendi.
Veriler tek yönlü varyans analizi (ANOVA), Mann-Whitney U ve Kruskal-Wallis testi ile değerlendirildi ve $p<0.05$ istatiksel olarak anlamlı olarak kabul edildi.

Bulgular: Gruplar arasında immün profil değişimleri ve histolojik kesitlerin CD4 ve CD8 ile boyanmasında belirgin farklılık mevcuttu. Metil prednizolon immün profilde belirgin değişikliğe yol açmıştı. Grup II'de CD4/CD8 oranı grup I ile karşılaştırıldığında özellikle 2. ve 3. ölçümlerde belirgin olarak azalmıştı ($p<0.05$) (Table I). GM-CSF uygulanan grup III'de ise CD4/CD8 oranı grup II ile karşılaştırıldığında özellikle 2. ve 3. ölçümlerde daha az değişim göstermişti ($p<0.05$) (Tablo I).
Histolojik kesitlerin CD4 ve CD8 ile boyanmasında grup II ile grup I ve grup III arasında 7. ve 14. günlerdeki boyanmalar arasında belirgin bir farklılık söz konusuydu ($p<0.016$)(Tablo II ve III).
Grup III'ün tüm parametreler açısından Grup II'ye göre daha iyi olmakla birlikte Grup I'in değerlerine ulaşamadığı saptandı ($p>0.05$).Tablo I,II,III).
İmmünohistokimyasal değerlendirmenin, random flep iyileşmesinde glukokortikoidlerin immün profili inhibe edici, GM-CSF'nin ise immün profili iyileştirici etkisine paralellik gösterdiği saptandı.

Tablo I: İmmün profildeki değişimler.

Değişkenler	Gruplar (n:12)	Fark ortalaması ± standart sapma	İki yönlü anlamlılık**
CD4/CD8 1.-2. ölçüm farkı	1 2 3	0.09 ± 0.07 0.27 ± 0.06* 0.15 ± 0.05*	F= 24.21 p<0.001
CD4/CD8 2.-3. ölçüm farkı	1 2 3	0.22 ± 0.07 0.12 ± 0.04* 0,15 ± 0,07*	F= 11.82 p<0.001
CD4/CD8 1.-3. ölçüm farkı	1 2 3	0.20 ± 0.07 0.50 ± 0.08* 0.28 ± 0.05	F= 48.88 p<0.001

* 1. gruba göre aradaki fark istatiksel olarak anlamlı ($p < 0,05$)
**Tek yollu ANOVA

Tablo II: Histolojik kesitlerin CD4 ve CD8 ile 7. postoperatif gündeki boyanmaları.

Değişkenler	Grouplar (n:12)	Ortalama	Minimum-Maksimum	K-W*	İki yönlü anlamlılık
CD4	1 2 3	2 1 2	2-3 0-2 1-3	23.197	p<0.0001
CD8	1 2 3	2 1 2	2-3 0-2 1-3	21.132	p<0.0001

*Kruskall-Wallis tek yollu ANOVA

Tablo III: Histolojik kesitlerin CD4 ve CD8 ile 14. postoperatif gündeki boyanmaları.

Değişkenler	Gruplar (n:12)	Ortalama	Minimum-Maksimum	K-W*	İki yönlü anlamlılık
CD4	1 2 3	2 1 2	2-3 0-1 1-2	17.53	p<0.0001
CD8	1 2 3	2.5 1 2	1-3 0-2 1-3	15.06	p<0.001

*Kruskall-Wallis tek yollu ANOVA

Sonuçlar: Yaralanma öncesi proenflamatuar sitokinlerin kullanımıyla lenfosit işlevlerini düzeltmek hem yara iyileşmesi için hem de immünsüpresyonun önlenmesi için önemlidir. Glikokortikoidlerle immünsüpresyon oluşturulan ratlarda GM-CSF'nin olumlu etkileri, bize cerrahi girişim öncesinde yara iyileşmesi riskli hastalarda fleple rekonstürüksiyon yapılacaksa flep ensizyon hatlarına lokal GM-CSF uygulamasının yara iyileşmesini hızlandırabilmesi ve böylelikle morbiditeyi azaltabilmesi nedeniyle yararlı olabileceğini göstermektedir.

Kaynaklar:

1. Jyung RW, Wu L, Pierce GF, Mustoe TA: Granulocyte-macrophage colony-stimulating factor and granulocyte colony-stimulating factor: Differential action on incisional wound healing. Surgery 1994; 115: 325-34.
2. Efron JE, Frankel HL, Lazarou SA, Wasserkrug HL, Barbul A: Wound healing and T-lymphocytes. J Surg Research 1990; 48: 460-3.
3. Davis PA, Corless DJ, Aspinall R, Wastell C: Effect of CD4 and CD8 cell depletion on wound healing. Br J Surg 2001; 88: 298-304.
4. Peterson JM, Barbul A, Breslin RJ, Wasserkrug HL, Efron G: Significance of T-lymphocytes in wound healing. Surgery 1987;102: 300-5.
5. Park JE, Barbul A: Understanding the role of immune regulation in wound healing. Am J Surg 2004; 187:11S-16S.
6. Smith PD, Kuhn A, Franz MG, Wachtel TL, Wright TE, Robson MC: Initiating the inflammatory phase of incisional healing prior to tissue injury. J Surg Researh 2000; 92:11-17.

SB-10
5 Flourourasilin Kültüre Tendon Fibroblastlarında TGF Beta 1 Ekspresyonuna Etkisi

Zeynep KARAÇOR[3], Yu-Long SUN[1], Steven MORAN[2]

1) Mayo Klinik / Biyomekanik, ROCHESTER
2) Mayo Klinik / Plastik Cerrahi, ROCHESTER
3) Selçuk Üniversitesi Meram Tıp Fakültesi/ Plastik Cerrahi, KONYA

Amaç: Tendon iyileşmesinde postoperatif yapışıklığı azaltmak için steroidler, antihistaminikler gibi değişik farmakolojik ajanlar kullanılmaktadır. Birkaç eksperimental çalışmada tendon onarımı esnasında tek doz topikal 5 Flourourasil (5-FU) uygulamasının postoperatif tendon yapışıklığını azalttığını gösterilmiştir (1,2). Bu çalışmada 5-flourourasilin tendon yapışıklığı üzerine olan olumlu etkisini daha iyi anlamak için, kültüre epitenon hücreleri 5-flourourasile maruz bırakılmış ve ilacın TGF β -1 ekspresyonu üzerindeki etkisine bakılmıştır.

Gereç ve Yöntem: Köpek fleksor digitorum profundus tendonundan elde edilen epitenon hücreleri 100 mm'lik doku kültür kaplarına ekildi. 3-5 pasaj sonrasında yarım milyon epitenon hücresi 5,15, 25 mgr/ml konsantrasyonlarında 5 flurourasil veya phosphate buffered saline (PBS kontrol) ile 1 dakika muamele edildi. Daha sonra hücreler minumum essential medium (MEM) solüsyonu ile toplam 15 dakikanın üzerinde üç kere yıkandı ve 10 ml MEM solusyonu ile inkube edildi. Tedaviden sonraki 7.günde TGF β -1 gen ekspresyonu reverse transkripsiyon ve polimeraz zincir reaksiyonu ile quantifiye edildi.

Bulgu: Epitenon hücrelerinin uygulanan 5-FU dozuna bağımlı bir şekilde daha az TGF β -1gen expresyonu gösterdikleri bulundu.

Sonuç: Fleksor tendon iyileşmesinde, özellikle digital sinovyal kılıf içindeki tendon yaralanmalarında, postoperatif yapışıklık hala önemli bir problemdir. Growth faktörler iyileşme sürecinde tendon fibroblastlarının migrasyonunu ve proliferasyonunu düzenleyen kimyasal sinyallerdir. Transforming growth factor beta (TGF- β) tendon iyileşmesinde rol alan önemli bir düzenleyici growth faktördür (3). Tendon yaralanması sonrasında sinovyal kılıf ve epitenon hücrelerinden TGF β-1 ekspresyonunda artış olduğu gösterilmiştir (4,5,6). Bu çalışmada tek doz 1 dakika 5 flourourasil uygulamasının epitenon hücrelerinde TGF beta 1 ekspresyonunu doza bağımlı olarak azalttığı bulunmuştur. Bu bulgu 5 flourourasilin tendon yapışıklığını azaltmadaki olumlu etkisini açıklamaya yardımcı olabilir.

Kaynaklar

1. Moran SL, Ryan CK, Orlando GS, Pratt CE, Michalko KB Effects of 5-fluorouracil on flexor tendon repair.J Hand Surg [Am]. 2000 Mar;25(2):242-51.
2. Akali A, Khan U, Khaw PT, McGrouther AD Decrease in adhesion formation by a single application of 5-fluorouracil after flexor tendon injury. Plast Reconstr Surg. 1999 Jan;103(1):151-8.
3. Jin Bo Tang MD, Yan Xu MD, Fei Ding MD and Xiao Tian Wang MD Expression of genes for collagen production and NF-kappaB gene activation of in vivo healing flexor tendons.J Hand Surg [Am]. 2004 Jul;29(4):564-70.
4. Khan U, Edwards JC, McGrouther DA. Patterns of cellular activation after tendon injury J Hand Surg [Br]. 1996 Dec;21(6):813-20.
5. Natsu-ume T, Nakamura N, Shino K, Toritsuka Y, Horibe S and Ochi T: Temporal and spatial expression of transforming growth factor beta in the healing patellar ligament of the rat. J Orthop Res 15:1997.
6. Chang J, Most D, Stelnicki E, Siebert JW, Longaker MT, Hui K and Lineaweaver WC: Gene expression of transforming growth factor beta-1 in rabbit zone II flexor tendon wound healing: Evidence for dual mechanisms of repair. Plast Reconstr Surg 100:937-944, 1997.

SB-11

Sıçan Mandibulasında İki Farklı Distraksiyon-Kompresyon Modelinin Olgun Kemik Oluşumuna Etkileri

Özhan ÇELEBİLER[1], Sevin ÖZGÜL[1], Toros ALCAN[2], Ayhan NUMANOĞLU[1]

1 Plastik ve Rekonstrüktif Cerrahi Anabilim Dalı, Marmara Üniversitesi Hastanesi, İSTANBUL
2 Marmara Üniversitesi Diş Hekimliği Fakültesi, Ortodonti Anabilim Dalı, İSTANBUL

Bu çalışmanın amacı distraksiyonla birlikte iki farklı uygulanan kompresyon modelinin, yeni kemik oluşumuna etkisini karşılaştırmaktır.

Gereç ve Yöntem: Otuz adet Sprague-Dawley sıçana tek taraflı mandibuler osteotomi yapıldı. Tek yönlü eksternal distraktör mandibulaya tespit edildi. Hayvanlar 3 gruba ayrıldı. Üç günlük bekleme süresini takiben toplam olarak 4 mm. distraksiyon planlandı.
Distraksiyon Grubu (n:10):Günde 2 kez 0.2 mm distraksiyon uygulandı. Toplam olarak 10 gün distrakte edildi.
Aralıklı distraksiyon –kompresyon Grubu (n:10): Günde 2 kez 0.2 mm olmak üzere 3 gün distraksiyon uygulandı. Dördüncü günde, günde 2 kez 0.2 mm olmak üzere kompresyon uygulandı. Bu işlem toplam 4 mm distraksiyon olana kadar devam ettirildi. Toplam 18 gün distraksiyon-kompresyon uygulandı.
Distraksiyon - kompresyon grubu (n:10): Günde 2 kez 0.2 mm distraksiyon uygulandı. Toplam distraksiyon 5.6 mm olacak şekilde 14 gün süren distraksiyon tamamlandıktan sonra 4 gün boyunca günde 2 kez 0.2 mm kompresyon uygulandı.
Osteotomi sonrasında, distraksiyon işleminin sonunda ve konsolidasyon döneminin sonunda olmak üzere üç ayrı dönemde anestezi altında, 100-110 cm mesafenden düz kafa grafileri çekildi. Distraksiyon aralığında oluşan radyoopasite karşı taraf mandibula korpusu ile karşılaştırarak grup içinde oluşan yeni kemiğin kalitesi belirlendi. Ayrıca distraksiyon bölgelerindeki yeni kemik kalitesi gruplar arasında karşılaştırıldı.
Altı hafta konsolidasyon döneminden sonra hayvanlar yüksek doz pentotal ile feda edildiler ve mandibulalar disseke edildi. İki vida delikleri arasındaki uzunluk ölçüldü. Bu ölçülen değerden, distraksiyon öncesi delikler arası mesafe olan 0.8 mm çıkarılarak gerçek distraksiyon uzunluğu belirlendi. Mandibulalar 4 gün dekalsifiye edildi. Bloklar parafine yatırıldı. Distraksiyon boşluğundan alınan kesitler H&E, Von Gieson ve toluidine mavisi ile boyandı. Bir büyük büyütme alanındaki yeni kemik oluşumu semikantitatif olarak değerlendirildi. Buna göre preparatlarda görülen kemikleşme oranı; 0: Hiç kemik oluşmamış, 1: Çok az kemik oluşumu var, 2: Az kemik oluşumu var, 4: Tüm kesit alanında kemikleşme var olarak değerlendirildi.
Mikroskopta bir büyük büyütme alanındaki aktif osteoblast, osteoklast ve damar sayısı kantitatif olarak ölçüldü. Kıkırdak dokunun varlığı (1) yokluğu (0) olarak değerlendirildi. Kollajen liflerinin görülmesi (1), yokluğu (0) olarak değerlendirildi. Matür lamellar doku olup olmadığı belirlendi. Gruplar arası anlamlı farkları değerlendirmek için Kruskal Wallis testi, Mann Whitney u testi ve Fisher exact test kullandıldı. $p<0.05$ istatistiksel olarak anlamlı kabul edildi.

Bulgular: Enfeksiyon oluşması, vida gevşemeleri nedeniyle. gruplardan birer hayvan çalışmadan çıkartıldı. Böylece her grupta dokuzar sıçan çalışmaya alındı.
Gerçek distraksiyon: Distraksiyon grubunda ortalama 0.31(±0.092) cm, aralıklı distraksiyon-kompresyon grubunda ortalama 0.31(±0.072) cm, Distraksiyon-kompresyon grubunda ortalama 0.31(±0.092) cm gerçek distraksiyon mesafesi olduğu ölçüldü. Gruplar arasında gerçek distraksiyon uzunluğu bakımından anlamlı bir farklılık yoktu ($p>0.05$). (Tablo 1,2,3)
Radyolojik bulgular: Kompresyon işlemi eklenen 2. ve 3. gruplarda kemik iyileşmesinin matür kemik görülecek şekilde Salt distraksiyon grubundan daha erken ve daha fazla miktarda olduğu görüldü.
Semikantitatif Değerlendirme: Yeni kemik oluşumu sonuçları gruplar arasında karşılaştırıldığında anlamlı bir fark bulunmamakla birlikte ($p>0.05$), ikili karşılaştırmada aralıklı distraksiyon-kompresyon grubunun yeni kemik skoru distraksiyon grubuna göre anlamlı derecede yüksekti ($p<0.05$). Diğer ikili karşılaştırmalarda anlamlı fark bulunmadı.
Hücre Sayısı: Distraksiyon ve distraksiyon-kompresyon grupları arasında osteblast sayısı bakımından anlamlı bir farklılık yoktu ($p>0.05$). Ancak aralıklı distraksiyon-kompresyon grubunun osteblast skoru diğer gruplara gore anlamlı derecede yüksekti ($p<0.001$). Gruplar arasında gerçek osteoklast sayısı bakımından anlamlı bir farklılık yoktur ($p>0.05$).
Damar Sayısı: Aralıklı distraksiyon-kompresyon grubunun ve Distraksiyon-kompresyon grubunun damar skoru Distraksiyon grubuna göre anlamlı derecede yüksek iken (sırasıyla ($p<0.01$) ve ($p<0.05$));. Aralıklı distraksiyon-kompresyon grubu ile distraksiyon-kompresyon grubu arasında damar skoru bakımından anlamlı bir farklılık yoktu ($p>0.05$).
Kıkırdak dokusu ve kollajen distraksiyon ve aralıklı distraksiyon-kompresyon gruplarında birer hayvanda minimal olarak bulunduğu halde, distraksiyon-kompresyon grubunda 4 hayvanda görüldü.

Denek No	Gerçek Distraksiyon uzunluğu (cm)	Yeni kemik	Ostoblast	Osteoklast	Damar	Kıkırdak	Kollajen
1	0,4	2	24	4	11	0	0
2	0,4	2	17	2	12	0	0
3	0,3	3	28	4	11	0	0
4	0,4	2	15	3	10	0	0
5	0,3	2	10	2	4	1	1
6	0,2	2	8	0	10	0	0
7	0,4	2	17	2	11	0	0
8	0,2	1	23	0	6	0	0
9	0,2	2	16	0	12	0	0
Ort. (±SD)	0,3± 0.09	2±0.5	17.5 ±6.5	1,89± 1.6	9,67±2.78	0,1±0.33	0,1±0.33

Tablo1:Distraksiyon grubu (SD:Standard Sapma)

Denek No	Gerçek Distraksiyon uzunluğu(cm)	Yeni kemik	Osteoblast	Osteoklast	Damar	Kıkırdak	Kollajen
1	0,3	1	28	4	11	0	0
2	0,4	3	34	0	20	1	1
3	0.4	3	41	0	27	0	0
4	0,2	3	45	0	13	0	0
5	0,3	3	21	0	14	0	0
6	0,4	3	30	0	15	0	0
7	0,4	3	25	0	27	0	0
8	0,4	3	35	0	22	0	0
9	0,3	2	20	0	11	1	1
Ort. (±SD)	0,3 ±0.08	2,6±0.7	31± 8.57	0,44 ±1.3	17.7±6.4	0,2± 0.4	0.2± 0.4

Tablo 2:Aralıklı Distraksiyon-Kompresyon grubu (SD:Standard Sapma)

Denek No	Gerçek Distraksiyon uzunluğu(cm)	Yeni kemik	Osteoblast	Osteoklast	Damar	Kıkırdak	Kollajen
1	0,4	3	10	2	18	0	0
2	0,2	2	9	3	17	1	1
3	0,3	1	7	0	17	1	1
4	0,4	1	27	5	10	1	1
5	0,3	1	15	3	9	1	1
6	0,4	3	13	0	24	0	0
7	0,4	2	18	0	13	0	0
8	0,2	2	7	0	17	0	0
9	0,2	3	16	0	13	0	0
Ort. (±SD)	0.31± 0.09	2±0.87	13.56± 6.4	1,44± 1.88	15,3±4.6	0,4±0.52	0,4±0.52

Tablo 3:Distraksiyon-Kompresyon grubu (SD:Standard sapma)

Sonuç olarak konsolidasyon süresinde yeni kemik oluşumu değerlendirildiğinde aralıklı distraksiyon-kompresyon tek başına yapılan distraksiyona göre üstün bulunmuştur. Distraksiyon-kompresyonun kötü sonuçları muhtemelen distraksiyonun geç dönemlerinde aynı distraksiyon hızının devamına bağlıdır ki; bu da başka bir çalışmanın konusu olabilir.

SB-12
Kadavrada Kompozit Yüz-Skalp Transplantasyon Modeli

Şakir ÜNAL[1], Galip AĞAOĞLU[2], Alper SARI[1], Maria SIEMIONOW[2]

1 Mersin Üniversitesi Tıp Fakültesi Plastik ve Rekonstrüktif Cerrahi Anabilim Dalı, MERSİN
2 Cleveland Clinic Foundation, Cleveland, Ohio, USA

Amaç: Yanık, travma ve kanser rezeksiyonu sonrasında oluşan total yüz-skalp defektlerinin rekonstrüksiyonunda otojen dokuların kullanılması altın standartdır.[1,2] Ancak otojen dokularla rekonstrüksiyonun mümkün olmadığı durumlarda yüz transplantasyonu alternatif bir tedavi seçeneği olarak tartışılmaya başlanmıştır. Deneysel anlamda ratlar da total yüz-skalp transplantasyon modeli üzerindeki çalışmalarımızdan sonra kadavrada yüz-skalp transplantasyon modelini geliştirmeyi amaçladık.[3,4,5]

Gereç ve Yöntem: Bu amaçla 10 taze kadavra kullanıldı. Bunların 8 tanesinde yüz-skalp flebi disseke edildi. Kaldırılan fleplerin cetvel eşliğinde dijital fotoğrafları çekilerek bilgisayar ortamında yüzölçümleri hesaplandı. Yüz-skalp flebinin vasküler ağını göstermek amacıyla external karotid arter kanülüze edilerek metilen mavisi enjeksiyonu yapıldı.
İlk 5 kadavrada ayrıca iki taraflı radial önkol flebi, anterolateral uyluk flebi, bipedikküllü DİEP flebi, bipedikküllü skapular-paraskapular flep disseke edilerek yüzölçümleri hesaplandı ve yüz-skalp flebi ile karşılaştırıldı.
Son 2 kadavra da alıcı olarak düşünülüp yüz derisi monoblok olarak eksize edildi ve boyunda alıcı damarlar seçildi. Flep transferinde uyulması gereken sıra oluşturuldu.
Yüz-skalp flebi disseksiyonu: Vertikal ortahat boyun insizyonu supraklavikular bölgeden oksipital bölgeye dogru uzatıldı. Flep boyunda platizma altı, yüzde SMAS altı ve skalpte de galea altı plandan disseke edildi. Flebin pedikülü her bir tarafta external karotid arter ve external juguler ven ile common faysal ven olarak belirlendi. Flep tüm skalp-yüz derisi, iki taraflı kulak, faysal sinir, parotis bezleri, duyu sinirleri olarak supratroklear, infraorbital, submental, great auriküler sinirler, ve disseksiyon planına giren kasları içermekteydi (Şekil 1,2)

Bulgular: Metilen mavisi enjeksiyonu ile yüz-skalp flebinin vasküleritesinin yeterliliği iç ve dış yüzden gösterildi. Ortalama total yüz-skalp flebinin yüzölçümü 1192±38 cm2, skalpsiz yüz flebi ise 675±22 cm2 olarak bulundu. Total yüz-skalp flebi ile diğer fleplerkarşılaştırıldığında radial önkol %13, anterolateral uyluk %19, bipedikküllü DİEP %35, bipedikküllü skapular-paraskapular fleb %48 lik bir oranda yüzölçümlerine sahipti. Skalp çıkarıldıktan sonra sadece yüz flebi ile karşılaştırılığında ise radial önkol %24, anterolateral uyluk %34, bipedikküllü DİEP %62, bipedikküllü skapular-paraskapular flep %84 oranında yüzölçümlerine sahipti (Şekil 3).

Flebin alıcıya transfer aşamasına gelindiğinde takip edilecek sırayı şu şekilde belirledik.

1. Great auriküler sinir dışınkaki sinirlerin boyu çok kısa olduğu için (1-3.5 cm) tespit ve damar anastomozlarından sonra bunları tamirinin çok zor olacağını düşünerek ilk önce duyu sinirlerinin tamiri.
2. Furnas'ın 6 tarif ettiği mandibular ve zigomatik ligamanlara erimeyen sutürler ile tespit.
3. Dış kulak yolu, mastoid fasya, temporal fasya ve frontal kemiğe erimeyen sutürler ile tespit
4. Arter ve ven anastomozları (external karotid artere uç-yan, external juguler ven ve common faysal vene uç-uca)
5. Cilt sutürasyonu

Flebi alıcıdaki defekte transfer ettikten sonra ve fiksasyonu nu tamamladıktan sonra flebin pedikülünün alıcının boynundaki damarlara anastomozu için yeterli uzunlukta olduğu tespit edildi.

Sonuç: Bu çalışmayla kadavrada her bir tarafta bir arter, iki ven pedikküllü kompozit total yüz-skalp transplantasyon modeli tarif edilmiş oldu. Vücuttaki en büyük flep olarak düşündüğümüz bipedikküllü skapular-paraskapular flep total yüz-skalp defektinin sadece %48'ini örtebilecek büyüklükte olduğu tespit edildi.

Kaynaklar

1. Angrigiani C., Grilli D. Total face reconstruction with one free flap. Plast. Reconstr. Surg. 99:1566, 1997
2. Latifoglu O., Ayhan S., Atabay K. Total face reconstruction: skin graft versus free flap. Plast. Reconstr. Surg. 103:1076, 1999
3. Ulusal B.G., Ulusal A.E., Ozmen S., Zins JE, Siemionow M. A new composite facial and scalp transplantation model in rats. Plast. Reconstr. Surg. 112:1302, 2003
4. Demir Y, Ozmen S, Klimczak A, Mukberjee AL, Siemionow M. Tolerance induction in composite facial allograft transplantation in the rat model. Plast Reconstr Surg. 114:1790, 2004
5. Unal S, Agaoglu G, Siemionow M. "New Surgical Approach in Facial Transplantation Extends Survival of Allograft Recipients." Ann Plast Surg (in press)
6. Furnas DW. The retaining ligaments of the cheek. Plast Reconstr Surg. 83:11, 1989

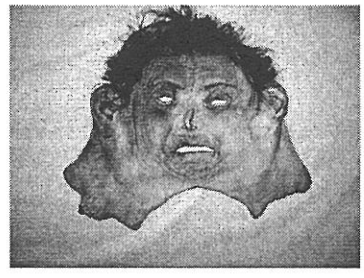

Şekil 1: Total kompozit yüz-skalp flebinin dış yüzden görünümü

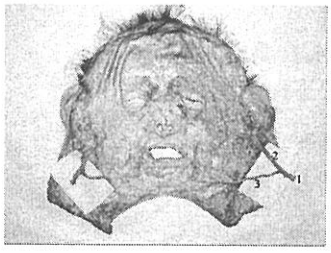

Şekil 2: Total kompozit yüz-skalp flebinin iç yüzden görünümü (1: external karotid arter, 2: süperfisyal temporal arter, 3: fasyal arter)



Şekil 3: Yüz flebi ile diğer fleplerin yüzölçümlerinin karşılaştırılması

SB-13

Ratlardaki Mikroarteriyel Anastomozlarda Oluşturulan Kasıtlı Arka Duvar Dikişinin Farklı Sütür Lokalizasyonlarında ve Damarlardaki Trombotik Etkisi

Serdar NASIR[1], Mustafa Asım AYDIN[1], Meltem ÖZGÜNER[2]

1) Süleyman Demirel Üniversitesi Tıp Fakültesi Plastik Estetik ve Rekonstrüktif Cerrahi Bilim Dalı, ISPARTA
2) Süleyman Demirel Üniversitesi Tıp Fakültesi Histoloji Bilim Dalı, ISPARTA

Amaç
Arteriyel anastomoz patensisini azaltan etkenleri araştırmak için birçok deneysel modeller geliştirilmiştir. Damar torsiyonunun, birden çok anastomozun, uzun ven greftinin, uzamış vasküler klemp uygulamalarının ve vasküler stazın arteriyel anastomoz patensisine etkisi ile ilgili çalışmalar önceden yapılmıştır[1,2]. Anastomoz sırasındaki teknik hatalar arasında arka duvarı yakalayan dikişler, anastomoz patensisini erken dönemde bozan ciddi hatalar olarak bilinir. Arka duvar dikişinin tromboza yol açma nedenleri daha önce çalışılmamasına rağmen biz en az iki mekanizmanın arka duvar dikişinin trombotik etkisinde rol oynayacağını düşündük. Bu mekanizmalardan biri damar lümeni içerisine trombojenik materyalin sürüklenmesi ki bunlar adventisia ve dikiş materyali olabilir. Diğer mekanizma ise arka duvar dikişi tarafından damar lümenin geometrik şeklinin bozulmasıdır. Biz bu ikinci trombojenik etkinin damar lümeninde tam bir tıkanıklık yapmayacağını, bunun sonucunda arka duvar dikişinin erken dönemde trombozlar yanında ameliyat odasında saptanamayan geç dönem trombozlarada yol açacağını ve bu tromboz görülme zamanının ise arka duvar dikişinin damar lümenindeki lokalizasyonuna bağlı değişebileceğini düşündük. Bizim bilgilerimize göre farklı çaplardaki damarlarda, damar lümeninin ayrı lokalizasyonlarından geçen arka duvar dikişlerinin trombotik etkisi daha önce çalışılmamıştır. Bu nedenle ratların femoral ve karotis arterlerinde kasıtlı arka duvar dikiş (KADD) modeli mikroarteriyel anastomozlarda oluşturulmuş ve etkileri araştırılmıştır.

Gereç ve yöntem
Bu çalışmada gruplar Wistar ratların karotis (N=28) ve femoral (N=28) arterleri için 30, 60,90 derece KADD ve kontrol grubu olacak şekilde oluşturuldu. Her grup için 7 mikroanastomoz uygulandı. Her iki damar cerrahi uygulama için hazırlandı ve anastomoz öncesi damarların çapları ölçüldü.
Cerrahi teknik:
Karotis ve femoral arterlerin mikroanastomozu 180 derece tekniğine uygun olarak yapıldı. Ön duvar dikişleri arka duvardan geçecek KADD lokalizasyonu hariç tamamlandıktan sonra arka duvar onarımı ekstra arka duvar dikişinin olmamasına dikkat edilerek tamamlandı. Anastomozun en son dikişi olarak konan KADD , arka duvar üzerinde tam karşısına gelen dereceden geçecek şekilde uygulandı. Bu şekilde 30 derece 330, 60 derece 300 ve 90 ise 270 derecedeki dikişlere komşu alandan geçerek uygulandı. Kontrol grubunda ise KADD uygulanmayarak anastomozlar tamamlandı. Tüm anastomozlar 12 adet dikiş uygulanarak oluşturuldu (Şekil 1A,B). Anastomoz tamamlanınca önemli bir sızıntı olup olmadığına dikkat edildi. Erken dönemde patensiye bakılarak sadece patent anastomozlar çalışmaya dahil edildi. Tüm anastomozların patensisine milking testi ile 60. dakika ve 24 saatte bakıldı. 24. saatteki bazı patent anastomozlardan ışık mikroskopunda değerlendirme için örnekler alındı. Patensi oranlarını karşılaştırmak için lojistik regresyon testi uygulandı.

Bulgular
Femoral ve karotis arterinin çapı sırasıyla 0.84 mm (0.5-1. 1 mm) and 1.8 mm (0.9- 2.2mm) saptandı. Ortalama anastomoz zamanı 14 dakika (12- 24 dakika) idi. 1. ve 24. saat patensi oranları Tablo 1 de gösterildi. Bu sonuçlara gore 90 derece KADD femoral arter grubu ile damar çapının dikkate alınmadığı grup için patensi oranları kontrol grubundan istatiksel olarak anlamlı bulundu. Aynı zamanda 30 derece KADD femoral arter için kontrol grubundan anlamlı olarak farklı idi. 24 saat değerlendirmelerinde karotis için alt gruplarda istatistiksel bir anlam farkı saptanamadı.24. saat KADD patent anastomozların bazılarının histolojik incelemelerinde lümenin dikiş hattında çift lumen halinde olduğu gösterildi (Şekil 2). Ayrıca anastomoz hattında minimal endotel hasarı ve lenfosit infiltrasyonu ile trombosit agregasyonu saptanmasına rağmen anlamlı bir tromboz belirtisi saptanamadı (Şekil 3).

Sonuç
Bu çalışmada damarlar arasında 1. saatte patensi arasında fark yok iken femoral arter patensisi 24. saatte karotis arterden anlamlı olarak düşük saptandı. Bu bulgu yavaş seyirli trombojenik modelin küçük çaplı arterlerde büyük çaplılara göre daha etkili olduğunu gösterir bir kanıt olabilir. Bu farklılık damar çapı küçüldükçe artan akım hızına bağlı olabilir. Çünkü akım hızı damar çapının karesi ile ters orantılıdır. Artan akım hızıda femoral arterde karotise gore türbülans riskini artırır. Çünkü türbülans eğilimini gösteren reynaud sayısına gore türbülans damar çapı ve kan hızı ile orantılıdır (Re = Hız.Çap.Dansite/Vizkozite)[3]. Çap küçülmesine bağlı oluşacak net etki türbülans riskinin artması şeklindedir. Aynı zamanda KADD tarafından damar lümenindeki oluşturulan dikiş hatındaki 8 şekli laminar kan akımını bozarak türbülansa katkıda bulunur. Çünkü dikiş tarafından oluşturulan engel sayesinde kan hücrelerinin damar duvarlarına çarpma miktarı artar ve mikrocerrahi girişim sonucu intakt yapısı bozulmuş endotel sonucu subendotel yapı ile kan hücrelerinin armış teması, tromboz riskini artırır. KADD patensi üzerine 1. saate anlamlı değişiklik yapmamaktadır. Türbülan akım damarda inflamatuar süreci

başlatır. 24 saateki patent anastomozlarda bile inflamasyonla ilgili bulgular elde edilmiştir. Ancak KADD 1. saate tromboza neden olacak oranda yeterli inflamasyon oluşturamamaktadır. 24. saate anlamlı patensi farklılığının gözlemlenmesinin nedeninin inflamasyonun progresif seyirle gitmesidir. Femoral arter ve damar çapının dikkat edilmeksizin bakılan grupların patensisinde 90 derece için anlamlı bulgu saptanmıştır. Bu durum kan akım hızının damar içinde merkezden perifere azalır şekilde parabolik bir seyir izlemesi ile açıklanır. Maksimum türbülans, kan akım hızının en fazla olduğu lümenin orta kısımlarındaki 90 derece KADD bağlı olmaktadır.Arka duvar dikişi bir kaç faktör ile damar trombozuna yol açar. Biz bu çalışmada sadece damar lümeninde oluşturduğu distorsiyonun etkisini araştırdık. Ancak arka duvar dikişinin distorsiyon etkisi tek başına mutlak trombojenik etki yaratmamaktadır. Çünkü 42 KADD anastomozunun 25 inde 24. saat sonunda bile patent anastomozlara rastlanmıştır. Patent anastomozların histolojisindeki sınırlı trombosit adezyonu ile giden minimal endotel hasarı ve sınırlı inflamasyon bulguları bu bulguyu desteklenmiştir.

Daha önceden yapılan bir çalışma olmamasına rağmen arka duvar dikişinin hasta halen ameliyat odasında iken erken dönemde tromboza yol açacağına inanılır. Bu çalışma arka duvar dikişinin mikroarteriel trombozisin ameliyatı takip eden günde veya daha geç bir zamanda saptanabileceğini gösterdi.

Referanslar

1. Hayhurst JW, O'Brien BM. An experimental study of microvascular technique, patency rates and related factors. Br J Plast Surg. 1975 Apr; 28(2):128-32.
2. O'Brien BM, Morrison WA, Gumley GJ.Principles and technique of microvascular surgery. In: McCarthy JG. ed. Plastic Surgery. Philadelphia: W.B. Saunders 1990: 412-473 Volume 1
3. Klabunde RE. Cardiovascular Physiology Concepts. June 7, 2005 Available at:http://www.cvphysiology.com/Hemodynamics/H007.htm Accessed 2 May 2005

Tablo ve şekiller

	Carotid		Femoral		Total	
Degree	1h	24h	1h	24h	1h	24h
30	7/7	7/7	3/7	2/7*1	10/14	9/14
60	6/7	6/7	6/7	4/7	12/14	10/14
90	5/7	4/7	5/7	2/7*2	10/14	6/14*3
Control	7/7	7/7	6/7	6/7	13/14	13/14
Total	25/28	24/28	20/28	14/28^	45/56	38/56

Tablo 1
*: Kontrolden anlamlı farklılık ($p<0.05$)
^: Karotisten anlamlı farklılık ($p<0.05$)

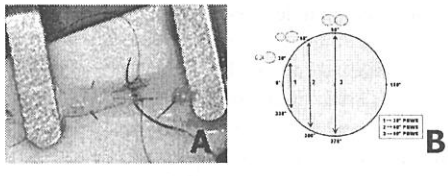

Şekil 1. A: Mikroarteriyel anastomozda KADD, B: Şematik görüntü.

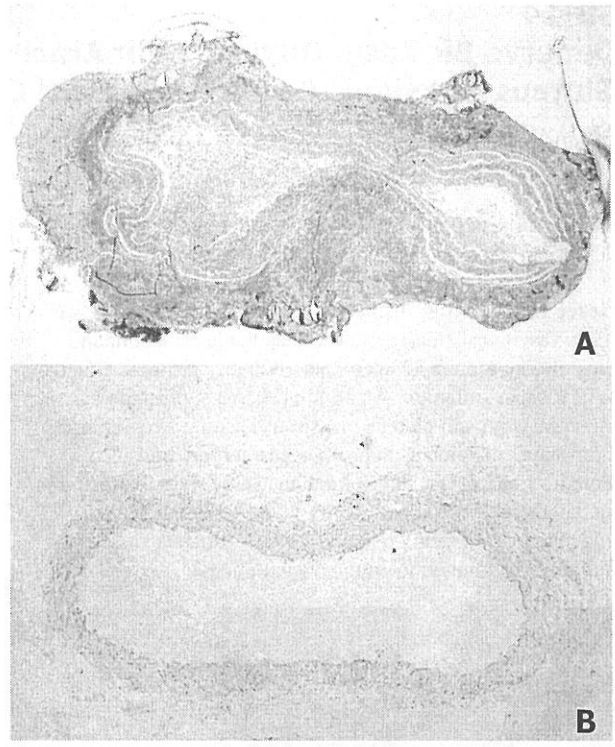

Şekil 2. A: KADD sonucu oluşan lümendeki "8" şekli B: Normal patent anastomoz

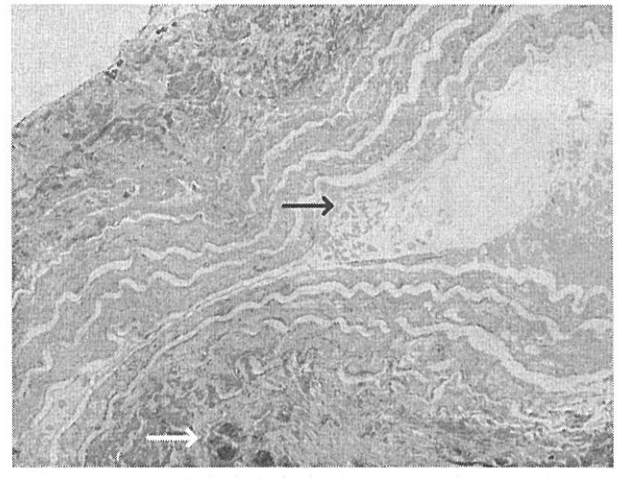

Şekil 3. Minimal endotel hasarı (siyah ok) ve trombosit agregasyonu. Subendotelial lökosit migrasyonu (beyaz ok).

SB-14

Denerve Bir Kasın Duyusal Sinir Aracılığıyla Motor Reinervasyonu : Sıçan Gluteus Maksimus Kasında Deneysel Çalışma

Erhan SÖNMEZ, Aycan Uğur KAYIKÇIOĞLU, Abdullah KEÇİK

Hacettepe Üniversitesi, Plastik, Rekonstrüktif ve Estetik Cerrahi Anabilim Dalı, ANKARA

Amaç: Bu yeni flep prefabrikasyonunda denerve bir kasın, duyusal sinirler vasıtasıyla motor reinervasyonu amaçlandı.

Gereç ve yöntem: Çalışma, anatomik çalışma (n=8) ve kas reinervasyon çalışması (n=24) olmak üzere iki kısımdan oluşturuldu, toplam 32 adet, 250 – 300 gr. ağırlığında, dişi Wistar sıçan kullanıldı. Anatomik çalışma sonrasında kas reinervasyonu için gluteus maksimus kasının, alıcı duyusal sinir olarak da, gluteus maksimus kası motor siniri olan superior gluteal sinir inferior dalına (SGS) yakın komşuluğu ve dallanarak fibroadipoz, yumuşak bir dokudan geçip cilde ulaşması nedeniyle lateral femoral kütanöz sinirin kullanılmasının uygun olduğu düşünüldü 1,2 (Şekil 1,2).

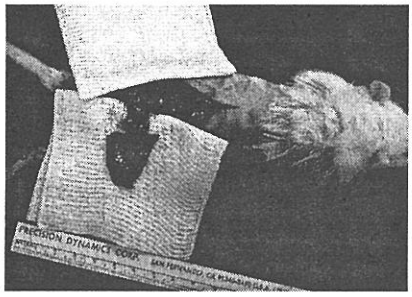

Şekil 1: Gluteus maksimus kası diseke edilmiş halde.

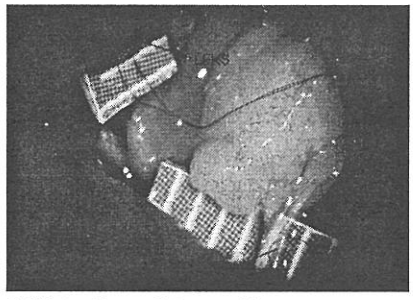

Şekil 2: . Lateral femoral kütanöz sinir (LFKS) ve superior gluteal sinir inferior dalının (SGS) yakın komşuluğu mikroskop altında, milimetrik ölçek ile birlikte.
(Aralarındaki mesafe yaklaşık 12 mm. olarak ölçülmüştür) (x15).

Çalışmanın kas reinervasyonu kısmında üç grup oluşturuldu. Birinci grupta gluteus maksimus kası pedikküllü olarak ve denerve edilmeden LFKS trasesi üzerindeki fibroadipoz dokuda açılan cebe yerleştirildi. İkinci grupta gluteus maksimus kası motor siniri (superior gluteal sinirin inferior dalı -SGS) kesilip aynı fibroadipoz dokudaki cebe yerleştirildi. Deney grubu olan üçüncü grupta ise gluteus maksimus kası motor siniri (SGS) kasa giriş yerinden, LFKS ise proksimalden kesildi ve bu iki sinir koapte edildi (Şekil 4). Koaptasyon sonrasında gluteus maksimus kası yine diğer gruplarda olduğu şekilde LFKS trasesindeki fibroadipoz dokuda açılan cebe yerleştirildi.
Doksan günlük bekleme periyodu sonrasında bu üç grup reinervasyon açısından histoloji ve elektromyografi yardımı ile karşılaştırıldı 3.



Şekil 3: Lateral femoral kütanöz sinirin dallanarak fibroadipoz, yumuşak bir dokudan geçip cilde ulaşması .



Şekil 4: Reinerve kas grubunda,lateral femoral kütanöz sinir (LFKS) ve superior gluteal sinir (SGS) koaptasyonu (x15).

Bulgular: Reinerve kas grubunda (grup 3) koaptasyon hattının proksimal ve distalinden 1-mm kalınlığında kesitler alınıp, metilen mavisi boyaması sonrası histolojik değerlendirmeye tabi tutulduğunda, koaptasyon hattının distalinde akson rejenerasyonunun gerçekleştiği görüldü. "Scanning" elektron mikroskopisi ile her üç gruptaki gluteus maksimus kasları incelendi. Denerve kas grubunda kasın aktin-myozin liflerinin tamamen dejenerasyona uğradığı, buna karşın reinerve kas grubunda, yer yer dejenerasyona uğramış alanların bulunmasına rağmen birçok bölgede aktin-myozin liflerinin yapısını korunduğu görüldü. Her üç gruptaki kasların aktin myozin yapısı 1 ile 3 arasında sayılar verilerek değerlendirildi. Tüm gruplar Mann-Whitney U testi ile birbirleriyle karşılaştırıldığında, üç grubun da birbirlerinden

farklılık gösterdikleri bulundu ($p < 0.05$). Deney grubu ile denerve kas grubu arasında anlamlı fark bulunması, kullanılan reinervasyon tekniğinin bu farkı oluşturduğunu gösterdi. Deney grubu ile pediküllü kas grubu arasında da anlamlı fark bulunması ise bize kullanılan reinervasyon tekniğinin ideal bir reinervasyon sağlamadığını gösterdi.

Elektromyografik olarak "evoked compound muscle action potential " (CMAP) alanları üç grupta ölçüldüğünde, pediküllü kas grubunda ortalama 3.787± 1.498 msec/mV elde edilirken, denerve kas grubunda CMAP alan ortalaması 0.000 msec/mV oldu, yani reinervasyon görülmedi. Deney grubu olan reinerve kas grubunda ise CMAP alan ortalaması 0.525 ± 0.337 msec/mV olarak ölçüldü. Yani pediküllü kas grubunun yaklaşık % 14'ü kadar CMAP alan ölçümü elde edildi. Deney grubu ile denerve kas grubu karşılaştırıldığında anlamlı farklılık bulundu ($p<0.05$). Deney grubu ile denerve kas grubu arasında anlamlı fark bulunması, kullanılan reinervasyon tekniğinin bu farkı oluşturduğunu gösterdi. Bu iki grup arasında fark bulunmasaydı, kullanılan reinervasyon tekniğinin bir fonksiyon göstermediği sonucuna varılacaktı. Deney grubu ile pediküllü kas grubu arasında da anlamlı fark bulundu. Bu sonuç da bize kullanılan reinervasyon tekniğinin ideal bir reinervasyon sağlamadığını gösterdi.

Sonuç: Bu çalışmada, denerve bir kasın duyusal bir sinir ağı yoluyla motor reinervasyonu araştırıldı. Çalışmanın sonucunda elde edilen bulgularla, bu şekilde bir kasın motor reinervasyonunun mümkün olduğu ancak bu teknik ile elde edilen reinervasyonun klinik uygulanıma geçebilmesi için diğer reinervasyon teknikleri ile karşılaştırılarak geliştirilmesi gerektiği sonucuna varıldı.

Kaynaklar :

1. Battal MN, Maksuka K, Ha O, Matsuda H, Yashida Y, Kawazoe T, Nago M. A new experimental model of a true myocutaneous flap in the rat: The gluteus maximus myocutaneous flap. J Reconstr Microsurg 1997; 13(4): 251.
2. Greene EC. (1963). Anatomy of the rat, Hotner, New York.
3. Bralliar F. Electromyography: its use and misuse in peripheral nerve injuries. Ortoph Clin North Am 1981; 12: 229.

SB-15
Rat Penis Replantasyon Modeli

Sebat KARAMÜRSEL[1], Tamer KARAMÜRSEL[2], Selim ÇELEBİOĞLU[1]

1 SB Ankara Dışkapı Eğitim ve Araştırma Hastanesi, ANKARA
2 Serbest hekim, ANKARA

Amaç: Bu çalışmanın amacı rat penisinin replantasyon modeli olarak kullanılabilirliğinin araştırılmasıdır.

Gereç ve Yöntem: Çalışma Ankara Dışkapı Eğitim ve Araştırma Hastanesi Plastik Cerrahi Kliniği bünyesindeki mikrocerrahi laboratuarında gerçekleştirildi. Çalışmada ağırlıkları 200-300 gr olan Wistar albino ratlar kullanıldı.
Anatomik Çalışmalar: Bu çalışmadaki bütün anatomik terminoloji Greene'nin "Anatomy of the Rat"(1) adlı eserine dayandırılmaktadır. Beş ratta abdominal aortadan renkli silikon enjekte edilip hayvanlar sakrifiye edildikten sonra penisler diseke edildi. Beş ratta anestezi altında diseksiyon gerçekleştirilerek arteryel ve venöz damarlanma paterni ile doğru plan seçimi ve diseksiyon basamakları geliştirildi. Beş ratta penisin mikroanjiografik görüntüsü elde edildi.
Flep Çalışmaları: Arteryel ve venöz pedikül üzerinde izole edilen penisin viabilitesini araştırmak üzere kademeli bir çalışma uygulandı. Beş ratta penisler sağ taraf, internal pudendal arter ve internal pudendal ven üzerinde izole edildi. Flep iki corpus cavernosum, corpus spongiosum, perpisyum ve glanstan oluşmaktaydı. Penisler tekrar oldukları yere dikildi. Altı ratta penisler serbest olarak transfer edildi. Ratları üçünde penisler sağ taraf femoral arter ve even kullanılacak şekilde sağ taraf uyluğa implante edildi. Kalan 3 ratta ise sağ taraf safen arter ve ven pubik bölgeye yönlendirilerek penisler orijinal yerlerine implante edildi. Postoperatif 5. günde hayvanlara tekrar anestezi verilerek implante edilen penisler viabilite yönünden incelendi. Seçilmiş penislerde histolojik inceleme yapıldı.

Bulgular: Rat penis anatomisi Şekil 1 ve 2 de görülmektedir. Penisin mültipl arteryel pedikülü mevcut olup bunların en önemlisi corpora cavernosa ve corpus spongiosumu besleyen ve internal iliak arterin dalı olan bilateral internal pudendal arterlerdir. Superior (superfisyal) external pudendal arter distal penil ve prepusyal dolaşıma katılırken inferior (derin) external pudendal arter daha proximal şaft dolaşımına katılır. Venöz drenaj şaft dorsumundaki oyuk boyunca yerleşmiş derin dorsal ven sayesinde olur. Penis kökünde dorsal penil ikiye ayrılarak pudendal plexus vasıtasıyla her iki internal pudendal vene dökülür. Büyük anastomotik ven inferior external pudendal veni pudendal plexus üzerinden internal pudendal vene bağlar. Biz venöz anastomoz için bu veni kullandık.
Postoperatif 5. günde bütün flapler viabl idi.

Sonuç: Rat penis damarlanması literatürde ayrıntılı olarak çalışılmıştır (2). Bizim bu çalışmamızda tanımladığımız replantasyon modeli corpora cavernosayı bütün olarak, corpus spongiosumu ise parsiyel alan ve bulbus penisi geride bırakan bir modeldir. Ereksiyon penisi diğer bütün organlar arasında farklı kılar ve ne yazık ki vücuttaki hiçbir doku erektil penis gövdesinin yerini tutamaz.Bizim bu çalışmamızda ortaya koyduğumuz model kavernöz sinirlerin de korunarak fonksiyonel bir peniz replantasyon modeli haline dönüştürülebilir.

Kaynaklar

1. Greene EC Anatomy of the Rat. Transactions of the American Philosophical Society Philadelphia. Hafner Publishing Company. New York and London, 1693
2. Fernandez E, Dail WG, Walton G and Martinez G. The vasculature of the rat penis: A scanning electron microscopic and histologic study. Am J Anat. 1991; 192: 307-317

SB-16
Tavşanda Doğranmış Kıkırdak İle Kemik Tozunun Uzun Dönemdeki Kalıcılıklarının Karşılaştırılması

Kemal İSLAMOĞLU, Mustafa Bahadır DİKİCİ, Halil Ege ÖZGENTAŞ

Akdeniz Üniversitesi Tıp Fakültesi Plastik ve Rekonstrüktif Cerrahi A.D., ANTALYA

Amaç: Yüz ve kalvariumda oluşan kemik veya kıkırdak defeklerini gidermek amacıyla, heterojenik (metal screws, silicon plugs, gelfoam, bone wax, metilmetacrilate, hydroxyapatite, polyamides, polyethylene, polytetrafluoroethylene) ve otojenik (fat, aponeurosis, muscle, bone dust, diced cartilage) materyaller kullanılmaktadır. Otojen materyaller heterojen olanlara göre infeksiyona yolaçmazlar ve inert olmaları nedeniyle ikinci bir cerrahi ile çıkartılmaları gerekmez. Otojen doku olarak doğranmış kıkırdak veya kemik tozu minimal dönor alan morbititeleri olması, doku uyumlu, basit ve ekonomik olmaları nedeniyle yaygın olarak kullanılmaktadır (1, 2, 3, 4). Tavşanlarda yapılan bu deneysel çalışmanın amacı bu iki yöntemin dokuda uzun dönemdeki kalıcılıklarını araştırmaktır. Daha ciddi dönor alan morbititesi yaratması nedeniyle otojen kemik grefti bu çalışmaya dahil edilmemiştir.

Gereç Ve Yöntem: Çalışma 18 adet Yeni Zelanda tipi tavşanlar üzerinde yapılmıştır. Kemik tozu tavşanların parietal kemiklerinden mikromotor sistemiyle elde edilmiştir (Şekil 1). Kıkırdaklar tavşan kulağından elde edildikten sonra 11 numara bistüri ile doğranmıştır (Şekil 2). Dolgu maddeleri enjektöre doldurularak hacimleri ölçüldükten sonra surgicele (Oxidized cellulose) sarılmıştır (Şekil 3). Tavşanlar 3 grupta çalışılmıştır: Grup I'de (N=6) 1 cc kemik tozu, grup II'de (N=6) 1 cc doğranmış kıkırdak, grup III'de (N=6) 0.5 cc kemik tozu ve 0.5 cc doğranmış kıkırdak karışımı (Toplam 1 cc) tavşanın kulak posteriorunda hazırlanan poşa yerleştirilmiştir (Şekil 4). 12 hafta bekleme süresi sonunda dolgu maddeleri tavşandan çıkartılarak hassas beher glasda hacimleri ölçülmüştür. Histopatolojik incelemeler yapılmıştır.

Bulgular: 12 hafta sonraki hacimler, Grup I'de ortalama 0,23±0,08 cc, grup II'de 0,60±0,12 cc, grup III'de 0,36±0,10 cc olarak bulunmuştur. Grup I hacminin %77'sini, grup II %40'ını, grup III %64'ünü kaybetmiştir.
İstatistiksel olarak tüm gruplar arası fark Kruskall Wallis testiyle anlamlı bulunmuştur (p=0,002). Mann Whitney U testine göre grup I ile grup II arası fark p:0.003, grup I ile grup III arası fark p:0.039, grup II ile grup III arası fark p:0.014 olarak saptanmıştır. Histopatolojik olarak grup I'de doku çok frajil olduğu için kesitler alınamamıştır. Grup II ve III'de sadece kıkırdağa ait stromal yapı izlenmiştir.

Sonuç: 12 haftanın sonunda hacmini en az yitiren grup sadece doğranmış kıkırdağın kullanıldığı II. gruptur. En çok hacim kaybı III. grupta olmuştur. Bu çalışmada doğranmış kıkırdak, dokuda uzun dönemde hacmini koruyabilme açısından, kemik tozlarına göre daha güvenilir bulunmuştur. Bu bulgu klinik verilerle uyumludur (5). Kemik tozunun doğranmış kıkırdakla birlikte veya tek başına kullanılması durumunda dolgu maddesinin geç dönemde önemli oranda hacim kaybına uğraması kaçınılmaz olacaktır (6).

Kaynaklar

1) Vialogo, J.G. Autogenic bone plug to seal burr holes: technical note. Arq. Neuropsiquiatr. 57:1041, 1999.
2) Bostrom, S., Zsigmond, P., Karlsson, A., Nilsson, I. A new bone dust packer for use in neurosurgery. Acta. Neurochir. (Wien). 141:183, 1999.
3) Hardt, N., Gottsauner, A., Sgier, F. Results of various reconstructive procedures in defects of the fronto-facial area. Fortschr. Kiefer. Gesichtschir. 39:47, 1994.
4) Erol, O.O. The Turkish delight: a pliable graft for rhinoplasty. Plast. Reconstr. Surg. 105:2229, 2000; discussion 2242-3.
5) Velidedeoglu, H., Demir, Z., Sahin, U., Kurtay, A., Erol, O.O. Block and Surgicel-wrapped diced solvent-preserved costal cartilage homograft application for nasal augmentation. Plast. Reconst. Surg.115:2081, 2005; discussion 2094-7.
6) O'Broin, E.S., Morrin, M., Breathnach, E., Allcutt, D., Earley, M.J. Titanium mesh and bone dust calvarial patch during cranioplasty. Cleft. Palate. Craniofac. J. 34:354, 1997.

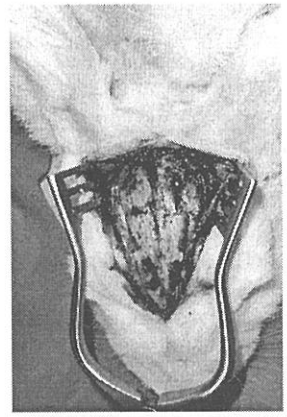

Şekil 1



Şekil 3



Şekil 2



Şekil 4

SB-17
Meme Küçültme Operasyonu Yapılan 369 Hastadan Öğrendiklerimiz

Savaş SEREL, Hakan GENCE, Cemil Özerk DEMİRALP, Burak KAYA, Zeki CAN, Mustafa Rıza ÖZBEK

Ankara Üniversitesi Tıp Fakültesi Plastik, Rekonstrüktif ve Estetik Cerrahi Anabilim Dalı, ANKARA

Amaç: Kliniğimizde 1986-2002 yılları arasında yapılan 369 meme küçültme operasyonu retrospektif olarak değerlendirilmiştir.

Gereç ve Yöntem: 1986-2002 yılları arasında, serbest areola memeucu transplantasyonu ve vertikal bipedikül teknikler uygulanmış 369 hasta gözden geçirilmiştir. Bu hastalar hematom, memecu nekrozu, yara dudaklarının ayrılması, yağ nekrozu gibi erken dönem komplikasyonlar ve hipertrofik skar, yetersiz rezeksiyon gibi geç dönem komplikasyonlar açısından retrospektif olarak değerlendirilmiştir.

Bulgular: Vertikal bipedikül grubunda erken dönem komplikasyonlar arasında hematom (%8.7, 19/216), meme ucu areola nekrozu olmaksızın memeucu siyanozu (%7.7, 16/216), yara dudaklarının açılması (%6.4, 14/216) gözlenmiş, geç kompikasyonlardan hipertrofik skar (%3.2, 7/216), yağ nekrozu (%2.3, 5/216) ve tekrar operasyon gerektiren yetersiz rezeksiyon (%0.9, 2/216) görülmüştür (Şekil-1). Serbest memeucu areola grubunda komplikasyonlar arasında hematom (%8.4, 13/153), infeksiyon (%4.5, 7/153) yara dudaklarının açılması (%2.6, 4/153) görülmüştür fakat deri flep nekrozu gözlenmemiştir. Serbest memeucu areola grubunda geç komplikasyonlar: hipertrofik skar (%5.8, 9/153), yağ nekrozu (%0.9, 2/153) ve tekrar operasyonu gerektiren yetersiz rezeksiyon görülmüştür (Şekil-2). Meme küçültme cerrahisi pek çok hasta için yüksek hasta memnuniyeti ve iyi sonuçları olan bir operasyondur (1,2). Meme küçültme operasyonunda vertikal bipediküllü dermal flep kullanımı ilk olarak 1972 yılında McKissock tarafından tanımlanmıştır (2). Vertikal bipediküllü dermal flep 1000 gram civarındaki doku eksize edilen meme küçültme operasyonları arasında oldukça güvenilir ve sonucu önceden tahmin edilebilen bir yöntemdir (3). Bu yöntemin avantajları arasında meme ucu transpozisyonu için başlıca alt kısımdan beslenen iyi kanlanan dermal-parankimal vertikal bi-pedikülünün olması, glandüler rezeksiyon için mükemmel bir görüş sağlaması, kalan memede üst kısımda yeterli dolgunluk sağlaması, uzun dönemli sonuçlarda iyi bir meme şekli sağlaması, değişik şekillerdeki memelere uygulanabilmesi sayılabilir (4,5). Serbest areola memeucu transplantasyonu 1922 yılında Thorek tarafından uygulanmıştır. Serbest areola memeucu transplantasyonu 2000 gram ve üstü doku eksize edilen meme küçültme operasyonları için tercih edilen areola memeucu olası komplikasyonlarını minimalize eden bir yöntemdir (6). Meme küçültme cerrahisine bağlı komplikasyonların nedeni genellikle değerlendirme, planlama veya teknik hataya bağlıdır. Birçok yazara göre komplikasyon oranı özellikle de memeucunun değiştirildiği yöntemlerde doğrudan çıkarılan doku miktarı ile ilgilidir. Bazı yazarlara göre de komplikasyon oranı rezeke edilen doku miktarından çok memeucunun yerinin değiştirilme mesafesi ile ilgildir. Erken dönemde en sık komplikasyon hematom oluşumu (%7,3), uzun süreli problem ise skar formasyonudur (%2). Hematom en sık görülen komplikasyondur. Bunu önlemek için de zengin kanlanan bu dokuda titiz hemostaz gereklidir. Meme ucu transpozisyon tekniklerinde en çok korkulan komplikasyon ise memeucunun kısmi veya tam nekrozudur, birçok seride %1 oranında görülmektedir. Nedenleri çeşitli olmakla birlikte dermal, dermal-parankimal veya parankimal pediküldeki beslenme bozukluğu esastır. Yara dudaklarında ayrılma en sık olarak çok gergin kapatılmış veya fleplerin aşırı inceltildiği vakalarda T bileşkede görülür (6,). Yağ nekrozunun nedeni ise parankim dokusundaki beslenme bozukluğuna eşlik eden hemorajik nekrozdur.

Sonuç: Meme küçültme operasyonlarında farklı teknikler cerrahi prosedürlerin varyasyonlarıdır ve bunları bireyselleştirmek mümkündür. Endikasyon ve tekniğe göre bu yaklaşım komplikasyon oranını değiştirmemektedir.

Kaynaklar:

1. Boschert MT, Barone CM, Puckett CL: Outcome analysis of reduction mammoplasty, Plast Reconstr Surg 98 (3):451-454, 1996
2. Dabbah A, Lehman JA Jr, Parker MG, et al: Reduction mammoplasty: An outcome analysis, Ann Plast Surg 35:337-341, 1995.
3. Davis GM, Ringer SL, Short K, et al: Reduction mammaplasty: long-term efficacy, morbidity, and patient satisfaction, Plast Reconstr Surg 96(5): 1106-1110, 1995.
4. Gonzales F, Walton RL, Shafer B, et al: Reduction mammaplasty improves symptoms of macromastia, Plast Reconstr Surg 91(7):1270-1276, 1993.
5. McKissock PK: Reduction mammaplasty with a vertical dermal flap, Plast Reconstr Surg 49:245-252, 1972.
6. Pitanguy I: Principles of reduction mammaplasty. In Georgiade ND, editor: Aesthetic surgery of the breast, Philadelphia, 1990, Saunders.

Şekiller:

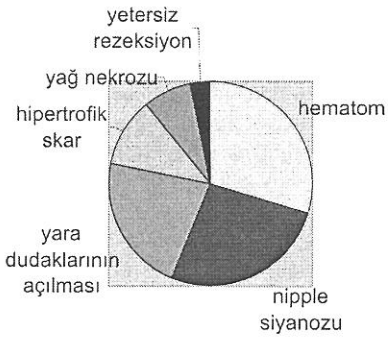

Şekil-1: McKissock yönteminde görülen komplikasyonların oranları.



Şekil-2: Thorek yönteminde görülen komplikasyonların oranları.

SB-18
Kraniyomaksillofasiyal Yapılar ve Burun Profili Arasındaki İlişki: Sefalometrik Değerlendirme

Ayşe GÜLŞEN[1], Belma IŞIK ASLAN[2], Oktay ÜNER[2], Candan OKAY[3], Reha YAVUZER[1], Osman LATİFOĞLU[1]

1. Gazi Üniversitesi Tıp Fakültesi Plastik, Rekonstruktif ve Estetik Cerrahi AD., ANKARA
2. Gazi Üniversitesi Dişhekimliği Fakültesi Ortodonti AD., ANKARA
3. Ankara Hastanesi Yetmişbeşinci Yıl Ağız ve Diş Sağlığı Merkezi., ANKARA

Amaç: Yüz güzelliği yüzün tüm parçaları (alın, orbitalar, zigomalar, burun, dudaklar, alt ve üst çene ve boyun) arasındaki harmoni ile yakından ilgilidir. Bu gerçek ortodontistler ve plastik cerrahların bu parçalar arasındaki ilişkiyi araştırmasına neden olmuştur.
Yüz çekiciliğini ölçebilmek amacı ile, standart profil fotoğrafları ve lateral sefalometrik filmler üzerinde yapılan yumuşak doku profil analizleri sıklıkla kullanılan yöntemlerdendir 1-4; fakat bu analizlerin çoğunluğu burun ucu, dudaklar ve çene ucu arasındaki ilişkiyi inceler 5-8. Burun yüzün tam ortasında yer alması nedeniyle yüz estetiğinde önemli rol oynar. İdeal burun için tanımlanan değerler olsa da , nazal özellikler ırktan ırka değişiklik gösterebilmektedir 9-13. İdeal olarak tanımlanan burunlar acaba hangi yüz tiplerinde bulunur; ideal burun ile ideal ölçülere sahip yüz arasında nasıl bir ilişki mevcuttur? Düz bir burun konveks bir yüzde bulunabilir mi ya da konveks bir burun düz bir yüzde bulunabilir mi?
Bu çalışmanın amacı yüz iskelet ve burun profili arasındaki ilişkiyi değerlendirmektir.

Birey ve Yöntem: Çalışmada yaşları 18-30 olan sağlıklı ve herhangi bir cerrahi tedavi görmemiş 262 yetişkin birey (167 kadın, 95 erkek) yeraldı. Her bireyden alınan ve standart şartlarda çekilen lateral sefalometrik filmler üzerinde yüz iskelet yapılarına ait onbeş, buruna ait oniki parametre ölçüldü (Resim 1). İstatistiksel değerlendirmede üç faktörlü varyans analizi, Duncan testi ve Pearson korelasyon testi kullanıldı.

Bulgular: Çalışmada,
Erkeklerin kadınlara göre daha konveks ve büyük bir buruna sahip olduğu, ve hump karakterinin daha belirgin olduğu saptandı ($P<0.05$).
Yüz yüksekliği ve alt ve üst çene uzunluklarının, burun yüksekliği, burun projeksiyonu ve burun şekli ile ilgili olduğu saptandı ($r = 0.35$-0.55):
-Alt ve üst çenenin aşağı ve geriye doğru konumlandığı bireylerde daha konveks ve hump karakteri daha belirgin burunlar görülürken (Resim 2), yüz gelişiminin daha öne ve yukarı olduğu yüzlerde daha kısa ve düz/konkav burunlar görüldü (Resim 3).
-Üst çenenin ön bölgesinin yukarıda konumlandığı yüzlerde burun taban açısı daha geniş ve burun ucunun daha yukarı baktığı bulundu.
-Uzun burunlarda hump karakterinin daha çok olduğu, burun ucunun daha aşağı baktığı; kısa burunlar ise genellikle daha düz ve yukarı yönlenmiş kolumellaya sahip olduğu saptandı.

Sonuç: Yüzün en önemli karakteristiklerinden olan burun şekli, büyüklüğü üst ve alt çenenin uzunlukları ve konumları ilgili bulundu. Yüzün aşağı-geriye doğru olduğu bireylerde daha konveks bir burun görülürken, ileri ve yukarı olduğu bireylerde daha kısa ve düz bir burun profili görülmektedir.

Resim 1. Çalışmada kullanılan burun ölçümlerine ait parametreler: 1. The axis of dorsum. 2. Nasal length (N'-Pr). 3. Nasal depth1. 4. Nasal depth2. 5. Hump. 6. Nasolabial angle (NLA). 7. Nasal base angle (NBA). 8. Nasomental angle (NMA). 9. Soft tissue facial convexity (SFC). 10.Lower dorsum convexity (Dconv.). 11. Columella convexity (Cconv.). 12. Nasal bone length (NboneL). 13. Nasal bone angle (NboneA).



Resim 2. Yüz gelişiminin aşağı ve geriye doğru olduğu örnek bir olguya ait sefalometrik çizim.

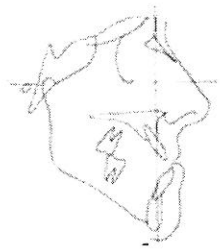

Resim 3. Yüz gelişiminin öne doğru olduğu örnek bir olguya ait sefalometrik çizim.

Kaynaklar

1. Jacobson A Radiographic Cephalometry: From Basics to Videoimaging. Chicago, Illinois: Quintessence Publ ; 1995.
2. Auger TA, Turley PK. The female soft tissue profile as presented in fashion magazines during the 1900s: a photographic analysis. Int J Adult Orthod Orthognath Surg 1999;14(1): 7-18.
3. Spyropoulos MN, Halazonetis DJ. Significance of the soft tissue profile on facial esthetics. Am J Orthod Dentofacial Orthop 2001; 119(5): 464-471.
4. Budai M, Farkas LG, Thompson B, Katic M, Forrest CR. Relationship between antropometric and cephalometric measurements and proportions of the face of healty young white adult men and women. J Craniofac Surg 2003; 14(2): 154-161.
5. Kılıcoglu H, Kirlic Y. Profile changes in patients with class III maloclusions after Delaire mask therapy Am J Orthod Dentofacial Orthop. 1998;113(4):453-462.
6. Bishara SE, Jakobsen JR, Hession TJ, Treder JE. Soft tissue profile changes from 5 to 45 years of age. Am J Orthod Dentofacial Orthop 1998;114(1):80-87.
7. Erbay EF, Canikloğlu CM, Erbay SK. Soft tissue profile in Anatholian Turkish adults: Part I. Evaluation of horizontal lip position using different soft tissue analyses. Am J Orthod Dentofacial Orthop 2002; 121(1): 57-64.

8. Basciftci FA, Uysal T, Buyukerkmen A. Craniofacial structure of Anatholian Turkish adults with normal occlusions and well-balanced faces. Am J Orthod Dentofacial Orthop 2004; 125(3): 366-372.
9. Milgrim LM, Lawson W, Cohen AF. Anthropometric analysis of the female Latino nose. Revised aesthetic concepta and their surgical implications. Arch Otolaryngol Head Neck Surg 1996; 122(10): 1079-1086.
10. Porter JP, Olson KL Analysis of the African American female nose. Plast Reconst Surg 2003; 111(2): 620-626.
11. Palma P, Bignami M, Delu G, Bernardi F, Castelnuvo P. Rhinoplasty for the Mediterranean nose. Facial Plast Surg 2003; 19(3): 279-94.
12. Mowlavi A, Meldrum DG. Implications for nasal recontouring: Nasion position preferences as determined by a survey of white North Americans Aesthetic Plast Surg 2003;27(6):438-45.
13. Leong SCL, White PS. A comparison of aesthetic proportions between the Oriental and Caucasian nose. Clin Otolaryngol 2004; 29: 672-676.

SB-19
Nazal Fraktür Tedavisinde Erken Korrektif Septorinoplasti

Ali GÜRLEK, Ahmet ARSLAN, Hakan AYDOĞAN, Cemal FIRAT, Hıdır KILINÇ, Mehmet ÇELİK, Ayşe ERSÖZ-ÖZTÜRK

İnönü Üniversitesi, Tıp Fakültesi, Plastik-Rekonstrüktif ve Estetik Cerrahi Anabilim Dalı, MALATYA

Amaç: Nazal fraktürlerde erken korrektif septorinoplastinin yüksek insidanslı post-travmatik nazal deformitenin önlenmesindeki etkinliğinin değerlendirilmesi, hastaların yaşam kalitelerinin artırılması ve hastaların psiko-sosyal travmanın azaltılmasıdır.

Burun, yüz ortasındaki en çıkıntılı organ olup; en çok travmaya uğrayan ve en fazla kırığın oluştuğu bir organdır. Tedavide kapalı ve açık redüksiyon teknikleri ile internal-eksternal splintler uygulanmış ve de uygulanmakta olup; çeşitli serilerde post-travmatik nazal deformite (TND) oranı hala (% 15–50) oldukça yüksektir1. Bu başarısızlık oranı sıklıkla yaralanmaya eşlik eden travmatik ödem, buna bağlı iyi redüksiyon – tespit yapılamaması, daha önceden mevcut olan nazal deformite, kırık alanlardaki reaksiyon, dengesiz büyüme ve fark edilmeyen septal fraktüre bağlı olarak ortaya çıkmaktadır. Akut nazal yaralanmaların tedavisi ile ilgili olarak ilk tanımlama ve tedavi prensipleri ile ilgili ciddi yayın 1947'de Maliniac tarafından yapılmıştır.[2] Bunu takip eden dönemde çeşitli görüşler ileri sürülmüş ancak en uygun tedavi, cerrahinin zamanlaması, uygulanacak metod ve post-operatif takip konusunda hala tartışmalar sürmekte ve literatürde de bir fikir birliği bulunmamaktadır.[1-4] Kim ve arkadaşları nazal kemik fraktürlerinin % 46.9'unda beraberinde septum fraktürü olduğunu da bildirmişlerdir.[5] Murray yapılan nazal manüplasyon ve operasyonlarda yaklaşık %30–40 civarında başarısızlık olduğunu vurgulamıştır.[3] İllum travmaya maruz kalmış burunlarda uzun vadede önemli şekil değişikliklerinin olabileceğini vurgulamış takdim ettiği bir vakada "travma sonrası erken dönemde dorsumun kartilaj kısmında minör çökmenin 3 yıl sonrasında ciddi hump formasyonuna neden olduğunu" izlediğini rapor etmiştir. İllum o dönemde bu tür deformitelerin açık redüksiyonla daha iyi maniple edilebileceğini vurgulamış ancak, bu konuda o tarihten beri de herhangi bir çalışma yapılmamıştır.[6] Nazal kemik fraktürlerinde; birlikte oluşan-görülen septal injuri post operatif dönemde görülen nazal obstrüksiyonun temel sebebidir.

Materyal-metot: Klasik tedavide; akut tedaviden 6 ay sonra oluşan deformiteleri düzeltmek amacı ile korrektif septorinoplasti yapılmaktadır. Kliniğimizde medikal ve cerrahi müdahale sayısını azaltmak, hastanın morbidite ve psiko-sosyal sorunlarını gidermek amacı ile nazal fraktürü olan hastalarda herhangi bir müdahalede bulunmaksızın akut dönemi takiben ödem çözüldükten sonra (3–10 gün) genel anestezi altında açık rinoplasti tekniği ile korrektif septorinoplasti uygulamasını başlattık. Çalışmaya 16 hasta (18–48 yaşlarında, 3 kadın, 13 erkek) dahil edildi. Hastalarda dikkatli ve titiz bir disseksiyon ile kırık hatları ortaya çıkarıldı. Septum disseke edildi. Septumdaki kırık ve deformite belirlendikten sonra kemik kesici makasları ve tur kullanılarak hamp rezeksiyonu ve septum alçaltması yapıldı. Septumda 1cm'lik L-strut bırakılarak tabandan kıkırdak grefti alınarak kretler temizlendi. Septum düzeltildikten sonra "spreader" greftler septum üst kısmında her iki tarafa yerleştirilip kalıcı sütürlerle tespit edildi. Septum güçlendirildikten sonra üst lateral kıkırdakların mediyaldeki fazlalıkları rezeke edildi. Nazal kemikteki kırık parçalar redükte ve sütürlerle tespit edilerek buruna şekil verildi.

Bulgular: Sonuçlarımız kozmetik ve fonksiyonel açıdan tatminkar olup; ortalama bir yıllık takip sürecimizde (6–24 ay) herhangi bir komplikasyon gözlemediğimiz gibi ilave cerrahi müdahaleye de ihtiyaç duymadık.

Sonuç: Post-travmatik nazal deformite oluşumunda iki önemli faktör rol oynamaktadır. Bunlar subperikondriyal-subperiosteal hematomlar ve bunların organizasyonu ile kırılan-ezilen kemik ve kıkırdağın iyileşme esnasındaki oluşturduğu internal basıncın diğer yapılar üzerinde oluşturduğu basınç kuvveti ve de bozulmuş olan yapısal bütünlüğün bu internal kuvvetleri yapılara farklı yansıtmasıdır.[1] Erken açık korrektif septorinoplasti tekniği ile hem bu lokalize hematomların drenajı hem de internal dengelenmemiş basınç oluşturabilecek kuvvetler ortadan kaldırılarak daha düzgün düzenli bir iyileşmenin sağlanması amaçlanmıştır. Ayrıca hastalar kapalı redüksiyon internal veya eksternal uzun dönem splintleme ve geç dönem korreksiyon cerrahisi travmalarından korunmuştur. Sonuç olarak; nazal fraktürde açık rinoplasti tekniği ile erken dönemde korrektif septorinoplasti yapılabileceği ve bunun hastaya yapılacak olan müdahale sayısını, hastanın morbiditesini ve tedavi maliyetini azaltacağı, yaşam kalitesini artıracağı ve oluşabilecek psiko-sosyal sorunların önlenebileceği kanaatindeyiz.

Kaynaklar:

1. Rohrich RJ, Adams WP Jr. Nasal fracture management: minimizing secondary nasal deformities.Plast Reconstr Surg. 2000; 106: 266-73. Review.
2. Kurihara, K, Kim, K. Open reduction and interfragment wire fixation of comminuted nasal fractures. Ann Plast Surg 1990; 24: 179.
3. Murray JAM., Maran AGD. The treatment of nasal injuries by manipulation. J Laryngol Otol 1980; b94: 1405.
4. Pollock RA. Nasal trauma: Pathomechanics and surgical management of acute injuries. Clin Plast Surg 1992; 19: 133.
5. Kim, J. E., Park, H. S., Yoon, C. H., and Kim, H. J. Analysis of nasal septal fracture combined in nasal bone fracture using CT. J. Korean Soc. Plast. Reconstr. Surg. 1998 25: 852,
6. Illum P, Kristensen C, Jorgensen K, Pedersen CB. Role of fixation in the treatment of nasal fractures. Clin Otolaryngol. 1983; 8: 191.

SB-20
Nazal Rekonstrüksiyonda Kullanılan Otojen Split Kalvaryal Kemik Greftinin Rezorbe Vidayla Fiksasyonu

Yener DEMİRTAŞ[1], Reha YAVUZER[1], Kemal FINDIKÇIOĞLU[1], Kenan ATABAY[1], Ian T. JACKSON[2]

1) Gazi Üniversitesi Tıp Fakültesi, Plastik, Rekonstrüktif ve Estetik Cerrahi AD., ANKARA
2) Institute for Craniofacial and Reconstructive Surgery, Southfield, MI, USA

Amaç: Semer burun deformitesinin rekonstrüksiyonunda otojen split kalvaryal greftler sıklıkla tercih edilmektedir. Metal tel veya plak-vida sistemleriyle grefte uygulanan rijid fiksasyonun kemik emilimini azalttığı gerçeğinden hareketle, eriyebilen sistemlerin tespit için kullanımı, teknikte metal sistemlerin avantajlarını korurken, dezavantajlarını ortadan kaldıran bir yenilik gibi görünmektedir. Bu çalışmada, kalvaryal greftin burun sırtına tek bir eriyebilen vida ile tespiti sunulmaktadır.

Gereç ve Yöntem: Orta-ağır derecede semer burun deformitesi olan 10 hastaya otojen kalvaryal kemik grefti ile nazal rekonstrüksiyon yapıldı. Greftler (3x5 cm) paryetal bölgeden yapılan 5-7 cm skalp insizyonuyla dış tabuladan alındı (Resim 1). Defekte uygun şekillendirildikten sonra açık rinoplasti insizyonundan nazal dorsuma yerleştirildi. Greft, nazal kemiğe radiksten 5 mmlik çilt insizyonuyla yerleştirilen tek bir rezorbe vidayla tespit edildi (Resim 2).

Bulgular: Alıcı ve verici alanda komplikasyon gözlenmedi. Ortalama 12 ay (4-24 ay) olan takip süresinde klinik ve radyolojik olarak dikkati çeken greft erimesi izlenmedi. Skalp ve radiksteki insizyonlar tatminkar iyileşti ve tüm hastalar sonuçtan memnundu (Resim 3 ve 4).

Sonuç: Eriyebilen plak-vida sistemleri, metal sistemlerin bilinen olumsuzluklarından kaçınmak için yetişkin kraniyofasiyal cerrahisinde giderek daha fazla tercih edilmektedir. Kemik iyileşmesi süresince yeterli rijid fiksasyon sağlarken, plakların çıkartılması için ikinci operasyon gereksinimini ortadan kaldırmaktadır. Nazal rekonstrüksiyon için kraniyal greft tespitinde bu yöntem kolay ve uygulanabilir görünmektedir.

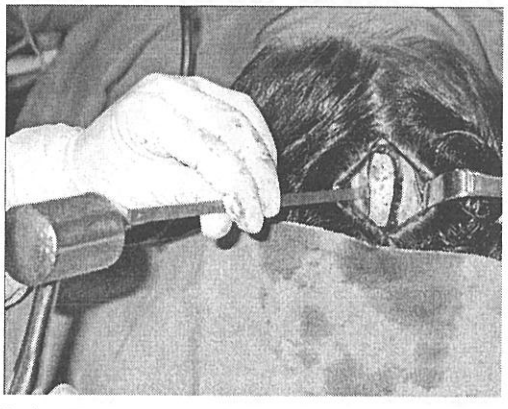

Resim 1: Kalvaryal greftin alınması.

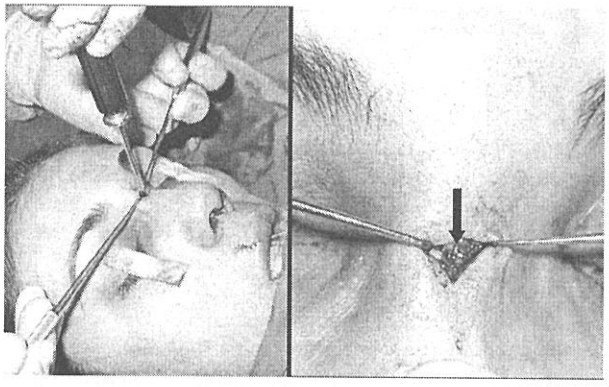

Resim 2: Greftin nazal dorsuma rezorbe vidayla (ok) tespiti.



Resim 3: Bir olgunun ameliyat öncesi (üst) ve ameliyattan 8 ay sonraki görünümü.



Resim 4: Başka bir olgunun ameliyattan 9 ay sonra çekilen üç boyutlu BTsi.

SB-21
"Nazal Augmentasyon"da Allojenik ve Otojenik Kartilaj Greft Uygulamalarının Karşılaştırılması: On Yıllık Deneyimlerimiz

Furkan Erol KARABEKMEZ, Zekeriya TOSUN, Mustafa KESKİN, Nedim SAVACI

Selçuk Üniversitesi Meram Tıp Fakültesi, Plastik ve Rekonstrüktif Cerrahi ABD., KONYA

Amaç: "Augmentasyon" rinoplasti özellikle saddle nose, flat nose gibi geniş nazal dorsal defektlerde plastik cerrahı en çok zorlayan prosedürlerdendir. Literatürde hem biyolojik hem de sentetik bir çok materyalin kullanımı bildirilmiştir (1). Alloplastik materyallerin hemen kullanılabilir olmaları, kolay şekil verilebilmeleri ve donör alan morbiditesinin olmaması gibi avantajlarının yanı sıra enfeksiyon ve implant ekspozisyonu gibi riskleri vardır (2). Otojen kartilaj greftler ise enfeksiyona dirençlidir ancak postoperatif ağrı ve donör alanda skar gibi morbiditeleri vardır. Allojenik kartilaj greft kullanımı kolay elde edilebilir ve şekil verilebilir olması açısından daha elverişli bir tercih olarak görülmektedir (3,4). Bu çalışma augmentasyon rinoplastide allojenik ve otojenik kartilaj greft kullanımı arasında rezorpsiyon oranları ve estetik sonuç açısından anlamlı fark olup olmadığını değerlendirmek ve tartışmak amacıyla sunulmuştur.

Gereç ve Yöntem: 1994-2004 yılları arasında yaşları 18 ile 40 arasında değişen, allojenik kartilaj greft kullanılan 19, otolog kartilaj greft kullanılan 22 augmentasyon rinoplasti vakasının erken ve geç postoperatif sonuçları değerlendirildi ve karşılaştırıldı. Otojen kartilaj greftlerde donör alan olarak septal ve kostal kartilaj kullanıldı. Allojenik kartilaj greft olarak ise "irradiated homolog kartilaj greft" Tutoplast® kullanıldı.
Tüm ameliyatlara interkartilajinöz insizyonla başlandı ve hastaların hiçbirinde açık rinoplasti tekniği ile yaklaşılmadı. Hastalar 1. 2. 6. haftalar, 3. ve 12. aylarda kontrole çağrıldı. Hastalar allojen ve otojen kartilaj greft kullanımına göre iki gruba ayrıldı. Preoperatif ve postoperatif estetik sonuç değerlendirmesi için "Facial Appearance Sort Test"(FAST) kullanıldı (5). Preoperatif ve postoperatif 1.yılda her iki grup hastalara FAST şematik kartları verilerek en iyiden en kötüye doğru sıralamaları ve kendilerine en çok şematik çizimi işaretlemeleri istendi. Bilgiler kaydedildi ve teste göre formülize edilerek otojen ve allojen kartilaj greft gruplarının preoperatif ve postoperatif FAST skorları hesaplandı. Her iki grup hastalarda postoperatif ödemin gerilemiş olduğu 6. haftada fotoğraflama yapıldı (Şekil 1,3). Rezorpsiyon analizi için postoperatif 1. yılda tekrar fotoğraflama yapılarak baziller görünümler karşılaştırılarak değerlendirildi (Şekil 2). Değerlendirmede hem otojen hem allojen grupta total nazal yüksekliğin maksimum alar genişliğe oranı (2) 6. hafta ve 1. yıl için ayrı ayrı hesaplanarak oran farkları ortalamaları bulundu.

Bulgu: Her iki hasta grubun için hesaplanan postoperatif FAST skorları ortalaması, preoperatif FAST skorları ortalamasına göre anlamlı derecede düşmüştü. Allojen grup için hesaplanan postoperatif FAST skorları ortalaması da preoperatif FAST skorları ortalamasına göre anlamlı derecede düşmüştü.
Rezorpsiyon analizi için hesaplanan otojen grup farkları ortalamaları arasında anlamlı fark bulunmadı. Allojen grup erken ve geç postoperatif total nazal yükseklik-maksimum alar genişlik oran farkları ortalamaları arasında anlamlı fark bulunmadı. Allojen grup erken ve geç postoperatif total nazal yükseklik maksimum alar genişlik oran farkları ortalamaları arasında da anlamlı fark bulunmadı.

Sonuç: Postoperatif ağrı, ameliyat sahası dışında yeni bir skar oluşması ve ameliyat süresinin uzaması gibi olumsuzluklardan dolayı augmentasyon rinoplastide otojen kartilaj greft kullanımı yerine fonksiyonel ve estetik sonuçları bakımından otojen kartilaj greftle arasında anlamlı fark saptanamayan allojen kartilaj greftlerinin kullanımı cerraha kalaylık sağlayacaktır. Bu nedenle augmentasyon rinoplastide özellikle büyük kartilaj defektlerin onarımında allojenik kartilaj greftin ilk tercih olarak kullanılmasını önermekteyiz.

Kaynaklar:

1. Juraha , L. Z. Experience with alternative material for nasal augmentation. Aesthetic Plast. Surg. 16: 133, 1992.
2. Deva, A.K., Merten, S., and Chang, L. Silicone in Nasal Augmentation Rhinoplasty: A Decade of Clinical Experience. Plast. Reconstr. Surt. 102: 1230, 1998.
3. Strauch, B., and Wallach, S. G. Reconstruction with Irradiated Homograft Costal Cartilage. Plast. Reconstr. Surg. 111: 2405, 2003.
4. Dingman R. O., and Grabb W. C. Costal Cartilage Homografts Preserved by Irradiation. Plast. Reconstr. Surg. 28: 562, 1961.
5. Copas, J. B., and Robin A. A. The Facial Appearance Sorting Test (FAST): an aid to the selection of patients for rhinoplasty. British Journal of Plastic Surgery. 42: 65, 1989.

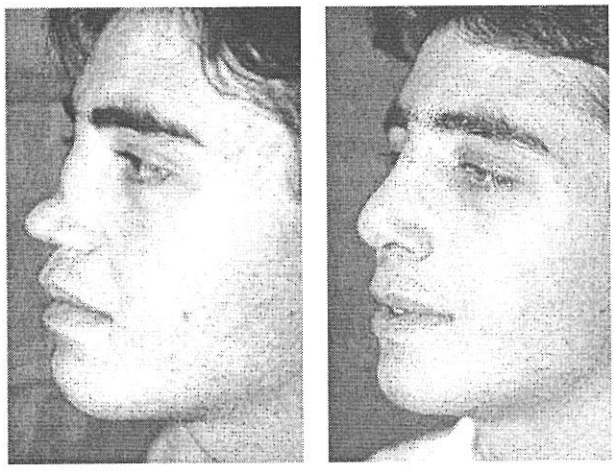

Şekil 1. Preoperatif ve postoperatif 6. haftada fotoğraflama yapıldı.

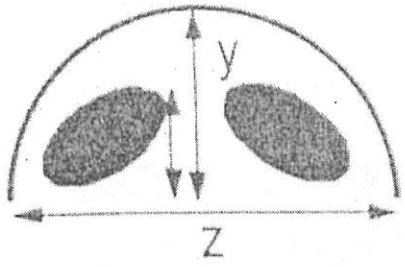

Şekil 2. Augmentasyon ve rezorpsiyon değerlendirilmesi için kullanılan total nazal yükseklik-maksimum alar genişlik oranının şematik çizimi.

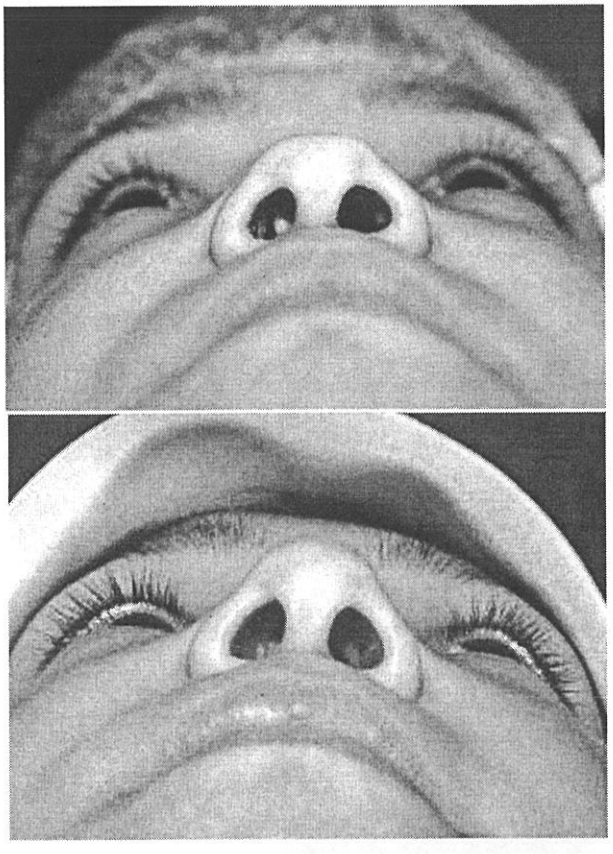

Şekil 3. Preoperatif ve postoperatif baziller görünümler.

SB-22
Botulinum Toksin A: Kozmetik Uygulama Sonuçlarımız

Ahmet TERZİOĞLU, Doğan TUNCALI, Ayşe YÜKSEL BARUTÇU, Nesrin TAN BAŞER, Gürcan ASLAN

S. B. Ankara Eğitim ve Araştırma Hastanesi / 2. Plastik, Rekonstrüktif ve Estetik Cerrahi Kliniği., ANKARA

Amaç: Botulinum toksininin terapotik kullanımı 1970'de strabismus tedavisi ile başlamıştır.1 Daha sonra Carruthers ve arkadaşlarının2 botulinum toksin A uygulanan hastalarda periorbital kırışıklıkların kaybolduğunu bildirmesinin ardından, toksin hızla kozmetik amaçlı olarak kullanılmaya başlanmıştır. Toksinin özelliklerinin ve uygulama yöntemlerinin iyi bilinmesi kozmetik sonucu etkileyen en önemli faktördür. Bu nedenle bu çalışmada, botulinum toksini hakkında literatürü gözden geçirmek ve klinik uygulama tecrübelerimizi sunmak amaçlanmıştır.

Gereç ve Yöntem: 2004-2005 yılları arasında yüz bölgesindeki kırışıklıklar için merkezimize başvuran ve botulinum toksin A (Botox, Allergan, California) enjeksiyonu yapılan hastalar çalışmaya dahil edilmiştir.

Bulgular: Toplam 30 hastanın %56,6'sına en az bir kez ek seans uygulanmıştır. Tüm hastalarda toplam 146 anatomik bölge enjeksiyonunun %28,7'si glabellar kırışıklıklar, %26,0'ı kaz ayağı çizgileri, %20,5'i frontal bölge kırışıklıkları, %10,9'u vertikal dudak çizgileri, %10,9'u alt göz kapağı ve %2,7'si bunny çizgileri için yapılmıştır. Alt göz kapağına enjeksiyon yapılan hastaların 2 tanesinde (%12,5) inferior periorbital yağ dokusunda psödoherniasyon geliştiği görülmüştür (Resim 1). Bu nedenle bu bölge enjeksiyonlarının dikkatli ve minimal dozlarda yapılmasını tavsiye etmekteyiz. Vertikal üst dudak çizgileri için botulinum toksin A uygulamalarımızda ise, özellikle sıvı gıda alımı sırasında oral inkompetans gelişiminin fazla olduğu (%25,0) tespit edildiğinden, konvansiyonel metodların (lazer gibi) kullanımının daha güvenli olduğunu düşünmekteyiz.

Sonuç: Deneyimlerimiz botulinum toksin A'nın üst yüz bölgesi kırışıklıklarında özellikle de kaz ayağı çizgileri ve glabellar kırışıklıklarda etkili olmasına rağmen (Resim 2 ve 3), alt yüz bölgesi uygulamalarında yetersiz kaldığını göstermektedir. Bu bulgu yapılan diğer çalışmalarla da benzerlik göstermektedir.3,4

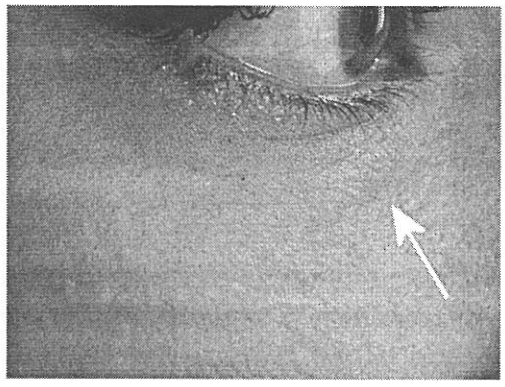

Resim 1: Alt göz kapağına toksin tedavisinin ardından gelişen göz altı torbalanması.

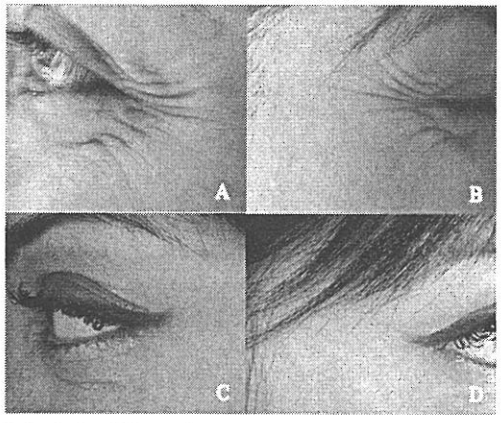

Resim 2: A ve B kaz ayağı kırışıklıkları,
C ve D tedavi sonrası görünüm.

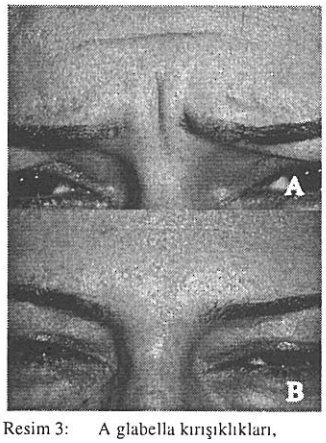

Resim 3: A glabella kırışıklıkları,
B tedavi sonrası görünüm.

Kaynaklar

1. Guerrissi JO. Intraoperative injection of botulinum toxin A into orbicularis oculi muscle for the treatment of crow's feet. Plast Reconstr Surg 112: 151S, 2003.
2. Carruthers J, Carruthers A. Treatment of glabellar frown lines with C. botulinum exotoxin. J Dermatol Surg Oncol 18: 17, 1992.
3. Keen M, Blitzer A, Aviv J. Botulinum toxin A for hyperkinetic facial lines: results of double blind, placebo controlled study. Plast Reconstr Surg 94: 94, 1998.
4. Matarasso SL, Complication of botulinum A exotoxin for hyperfonctional lines. Dermatol Surg 24: 1249, 1998.

Anahtar Kelimeler: botilinum toksin, estetik

SB-23
İri ve Ptotik Memelerde Vertikal Mammoplasti Uygulamasında Modifikasyonlar ve Sonuçlar

Tuğrul MARAL, Hüseyin BORMAN, Taner BAHAR, Tamer SEYHAN

Başkent Üniversitesi Tıp Fakültesi, Plastik Rekonstrüktif ve Estetik Cerrahi A.D., ANKARA

Giriş: Vertikal mammoplasti hafif-orta derecede meme hipertrofisi düzeltme ve mastopeksi için iyi sonuç veren bir yöntem olarak son yıllarda artan sayıda cerrah tarafından uygulanan bir yöntemdir. Buna karşı, nipple transpozisyonu 6-7cm.'den daha fazla ve doku eksizyonu meme başına 400-500 gr.'dan daha fazla olacak iri ve ptotik memelerde uzun ve kalın süperior pedikülün katlanarak üst pole sığdırılmasındaki zorluk, pedikül inceltildiğinde nipple-areola kompleksinin dolaşımının güvenirliğinin azalması yanısıra areolanın projeksiyonunun kaybolması nedeniyle bu tip memelerde kullanılabilirliği hala tartışma konusudur. İlk tanımlandığı şekliyle olan uygulamalar (liposuction, geniş alt pol cilt dekolmanı, süperior pediküle katlama dikişi) memeyi yeterince küçültememe, yüksek oranda yara iyileşmesi sorunları veya alt polde revizyon gerekliliğine yol açabilmektedir.

Metod: Orta veya ileri derecede meme hipertrofilerinde vertikal mammoplasti tecrübemizin artışıyla birlikte bu tür memelerde kullandığımız modifikasyonlar şu şekildedir: 1-Nipple elevasyon mesafesi 8-9 cm.'den fazla olduğunda süperomedial pedikül kullanarak hem pedikül uzunluğunu azaltarak nipple-areola dolaşımının güvenirliğini arttırmak ve daha fazla doku rezeksiyonu yapabilmek. 2-Alt polde cilt dekolmanı yapmamak, medial ve özellikle lateral parankim-cilt fleplerinin altından doku eksizyonu yaparak bu flepleri inceltmek. 3-Süperior veya süperomedial pedikülü alttan çok inceltmekten kaçınarak areolanın çöküк olmasını engellemek, bazen ve gerekli durumlarda subglandüler 100-120 cc meme protezi koymak. 4-Daha fazla oranda alt polde horizontal cilt eksizyonu yaparak kısa veya 6-7 cm.'lik bir horizontal bacak ile ters-T kapama yapmak, ileri derecede ptozda alt pol medial ve lateral parankim-cilt fleplerinin genişliğini 6 cm.'de tutarak bunun altındaki cilt ve parankimi horizontal olarak rezeke edip tam uzunlukta bir ters-T kapama yapmak; bu memeyi daha fazla küçültebilmeye olanak sağlamaktadır.

Bulgu: Bu modifikasyonlarla artan sayıda hastada iri ve ptotik memelerde vertikal mammoplasti uygulanmaya başlanmış, yara iyileşmesi ve alt polde revizyon gerekliliği sorunları önemli oranda azalmıştır. Hasta takip süreleri 3 ay-3 yıl arasında değişmektedir. Diğer tekniklerde geç dönemde önemli bir sorun olan "bottomed-out" meme şeklinin vertikal mammoplasti sonrası oluşmadığını gördük. Bu sunuda vertikal mammoplastide uyguladığımız modifikasyonlar ve bunlarla alınan sonuçlara örnek hastalar total hasta sayılarıyla birlikte sunulacaktır. .

Tartışma ve Sonuç: Vertikal mammoplasti yöntemini iri ve ileri derecede hipertrofik memelerde kullanabilmek için önce orta derecede hipertrofik-ptotik meme redüksiyonlarında elde edilecek tecrübe ve modifikasyonların kullanılması yararlı olacaktır. Gerçek gigantomastide standart olarak tek seanslı bir vertikal mammoplasti ile yeterli küçültme ile beraber iyi bir sonuç alınıp alınamayacağı henüz tecrübemiz dışındadır, bu hastalarda inferior pedikül veya serbest nipple-areola gerfti yöntemlerini ameliyatı vertikal mammoplasti ile 2 seansta yapmaya göre iyi bir alternatif olarak düşünüyoruz.

Bu çalışmanın geniş özeti elimize ulaşmamıştır.

SB-24
Sekonder Rinoplasti: 84 Olguda Karşılaşılan Sorunlar ve Açık Rinoplasti Tekniği İle Elde Ettiğimiz Sonuçlar

Ali Rıza ERÇÖÇEN, Muhammet ERKAN, Ö.Faruk ERİN, Serdar KELEK

Cumhuriyet Üniversitesi Tıp Fakültesi, Plastik, Rekonstrüktif ve Estetik Cerrahi Anabilim Dalı, SİVAS

Giriş: 1998-2005 yılları arasında başka kliniklerde(çoğunluğu kulak burun boğaz hastalıkları uzmanları tarafından) primer rinoplasti girişimi uygulanan, ancak beklentilerinin dışında sonuçlarla karşılaşan ve burun deformitelerinin düzeltilmesi amacıyla kliniğimize başvuran ve açık rinoplasti uyguladığımız toplam 84 olgu bu çalışmaya dahil edilmiştir.

Metod: Yaşları 19 ile 42 arasında değişen (K/E: 57/27) 84 olgudan 71'ü daha önce bir KBB hastalıkları uzmanı ve geriye kalan 13 hasta bir PREC uzmanı tarafından ameliyat edilmişti. Olguların 48'inde septoplasti primer rinoplastiyle bir arada yapılmış olup, bunlardan 28'i septoplasti olmayı beklerken rinoplasti de yapılarak beklemedikleri sonuçla karşılaşmışlar. Diğerleri kendi istekleriyle rinoplasti olmuşlardı.

Bulgu: Toplam 84 olgudan 76'sında primer rinoplasti kapalı teknikle (fakat sınıflandırılamayan insizyonlarla) ve 8'inde açık teknikle (4'ü standart dışı insizyonlarla) gerçekleştirilmiş olup, 66 olguda fazla rezeksiyon ve 18 olguda yetersiz rezeksiyon bağlı olarak 'open roof ' deformitesi (21)'pinched tip' deformitesi (17), 'knuckle tip' deformitesi (12), 'saddle nose deformitesi (12), hanging' kolumella deformitesi (4), supratip polly beak' deformitesi (12), ptotik tip deformitesi (5), 'retracting' kolumella (4) ve sınıflandırılmayan diğer birçok deformite saptandı. Kliniğimizde olguların mevcut deformiteleri ve hastaların beklentileri dikkate alınarak, yapılacak girişimler ayrı ayrı planlanarak 84 olguda açık rinoplasti ile revizyon işlemleri gerçekleştirildi. 41 olguda septoplasti yapılarak ve elde edilen septal kıkırdak greftleri spreader, alar onlay, onlay tip, strut, greftlar ile revizyon gerçekleştirildi. 12 olguda saddle nose deformitesi krista iliaka kemik grefti L-şeklinde kostal kıkırdak grefti, konka grefti ve poröz polietilen implant kullanılarak revize edildi. 31 olguda nazal dorsum osteotomileri, lateral osteotomiler, supratip, tip(dome) ve kolumellaya yönelik sütür oragnizasyonları, onlay tip ve strut kıkırdak greftleri ile revizyon gerçekleştirildi. 76 olguda kaydadeğer sonuç elde edilirken, 8 olguda tersiyer işlemlere gereksinim duyuldu.

Tartışma ve Sonuç: Rinoplasti günümüzde, bu konuda herhangi bir eğitim almayan ve deneyimi olmayan cerrahlar tarafından uygunlanmaktadır ve karşılaştığımız sonuç genellikle katastrofilerdir. Bu katastrofilerin tedavisinde seçkin teknik açık rinoplastidir. Açık rinoplasti özellikle daha önceki girişimlerde yapılmış hataların ve burun deformitelerinin anatomopatolojisinin doğrudan görülmesine olanak sağlaması, uygun greft ve sütür organizasyonunun planlanmasında kolaylık sağlaması ve bu konuda yeterli uygulama ve eğitimin kazandırılması nedeniyle sekonder rinoplastide ideal bir yaklaşımdır.

Bu çalışmanın geniş özeti elimize ulaşmamıştır.

SB-25
Kombine Estetik Cerrahi Girişimlerindeki Deneyimlerimiz

Murat TÜREGÜN, Gökhan ADANALI, Serdar ÖZTÜRK, Mustafa ŞENGEZER
GATA Plastik, Rekonstrüktif ve Estetik Cerrahi AD., ANKARA

Amaç: Günümüzde her ne kadar estetik cerrahi girişimler oldukça sık yapılsa da, aynı seansta birden çok girişimin hem cerrah, hem anestezist ve hem de hastaların daha tutucu olmaları ve bu yaklaşıma sıcak bakmamaları nedeniyle daha az yapıldığı bilinmektedir.

Gereç Ve Yöntem: Son 3 yılda yaşları 19-65(ortalama 39) arasında değişen 32 hastaya aynı aynı seansta toplam 88(ortalama=2.75operasyon/hasta) olmak üzere "kombine operasyon" yapıldı. 4 hastaya aynı seansta 5 girişim uygulandı. Toplam 23 meme (13 mastopeksi +protez, 5 meme küçültme, 5 meme büyütme) 19 abdominoplasti, 17 liposuction(1300 cc-7500 cc),14 septorinoplasti, 1 yüz germe, 5 blefaroplasti,2 lipofilling, 2 uyluk germe, 1 kol germe, 2 tiroidektomi, 1 UPPP+tonsillektomi ameliyatları yapıldı. Abdominoplasti yapılan 19 hastanın onyedisinde meme ameliyatı da yapıldı. 9 Hastada abdominoplasti + meme + liposuction kombine edildi. Ameliyat süreleri ortalama 4 saatken, hiçbir girişim 6 saati geçmedi. Yalnızca bir hastaya (Meme küçültme, abdominoplasti + 7500 cc liposuction) 2 ünite kan transfüzyonu yapıldı. Tüm hastalar ameliyattan sonra 8.saatte mobilize edildi ve 31 hasta 1 gün, 1 hasta 2 gün hastanede yattı. Postoperatif erken dönemde analjezik olarak contramal iv, daha sonra naproksen per oral olarak verildi.

Bulgular: Hiçbir hastada kanama, enfeksiyon, nekroz, sütür açılması veya sistemik komplikasyon gelişmedi. Hastalar en geç 1 hafta içinde günlük yaşamlarına rahatlıkla dönerken, ağrı, yürüyememe, dik duramama gibi yakınmaların 3.günden itibaren tamamen kalktığı saptandı.

Sonuç: Kombine girişimlerin, ameliyat seans sayısını,maliyeti, hastanın ameliyata ayıracak zamanını azaltması,tek bir seansta daha iyi kozmetik sonuç alınması avantajları vardır(1,2). Tek ameliyatlara göre süre uzasa da ameliyatın uygun planlanması, ekibin birbirine alışkın ve deneyimli olması ile kritik olarak düşündüğümüz 6 saat limiti aşılmamaktadır. Özellikle anestezi uzmanının hemodinami ve postop ağrı kontrolünde gerekli tedbirleri alması komplikasyonların gelişmemesinde çok önemlidir. Uygun hastalar seçildiğinde çok daha iyi kozmetik sonuçlara, daha kısa sürede, daha az morbidite ile ulaşmak için "kombine estetik girişimlerin" güvenle ve başarıyla yapılabileceğini düşünmekteyiz.

KAYNAKLAR:

1. Muhlbauer W. Radical abdominoplasty, including body shaping: representative cases. Aesthetic Plast Surg. 13(2):105-110, 1989.
2. Spear SL, Pelletiere CV, Menon N. One-stage augmentation combined with mastopexy: Aesthetic results and patient satisfaction. Aesthetic Plast Surg. 28(5): 259-267, 2004.

SB-26
Burun Ucu Desteği ve Projeksiyonu İçin Kaudal Septal İlerletme Tekniği

Cenk ŞEN, Deniz İŞCEN

Kocaeli Üniversitesi Tıp Fakültesi Plastik ve Rekonstrüktif Cerrahi Anabilim Dalı, KOCAELİ

Amaç: Rinoplasti plastik cerrahi girişimleri içinde en zor olarak kabul edilen ameliyatların ön sıralarında yer alır. Rinoplasti ameliyatında sonucun başarısı açısından bakıldığında en önemli bölge burun ucudur. Başarılı bir rinoplasti ameliyatı için oranlı bir burun ucu desteği ve projeksiyonuna ihtiyaç vardır. Burun ucu desteği ve projeksiyonuyla ilgili problemleri çözmek için yıllar içinde birçok teknik tarif edilmiş ve hala kullanılmaktadır. Ancak bunların bir kısmı hala tartışmalıdır. Kliniğimizde burun ucu desteği ve projeksiyonu için kaudal septal ilerletme tekniğini kullandık.

Hastalar ve Cerrahi Teknik: Kliniğimizde 2002 ve 2004 yılları arasında bu teknikle 25 hasta açık rinoplasti tekniği ile ameliyat edildi. Rinoplastinin tüm adımları tamamlandıktan sonra septumun kaudal ucuna kadar uzanan dikdörtgen bir septal kıkırdak hazırlandı (Resim 1). Hazırlanan bu kıkırdağın boyutu, yerleşimi ve ilerletme açısı her vakanın ihtiyaçlarına göre değişiklik gösterdi. Hazırlanan dikdörtgen greft, burun ucunun taşınması gereken yer göz önüne alınarak ilerletildi ve septuma 4 ya da 6 dikişle fiske edildi (Resim 2). Bu aşamada fiske edilmiş greftin lateral, anteroposterior ve rotasyonel stabilitesi iyiydi. Daha sonra alar kıkırdaklar bu ilerletilen septal grefte iki noktadan fiske edildi ve operasyon sonlandırıldı.

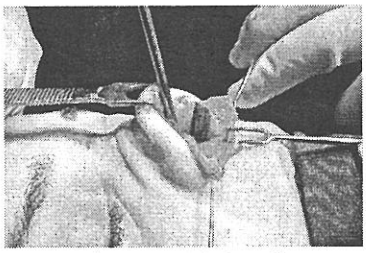

Resim 1. İlerletme için hazırlanan septal kıkırdağın intraoperatif görünümü.

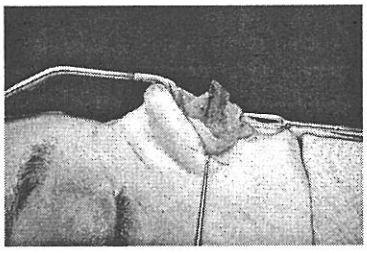

Resim 2. İlerletilmiş septal kıkırdağın fiske edildikten sonraki görünümü.

Bulgular: Hastalar 6-24 ay arası takip edildi. Hastaların hiçbirinde erken dönemde komplikasyonla karşılaşılmadı. Hiçbir hastada geç dönemde projeksiyon kaybı gözlenmedi. Tüm hastalar sonuçtan memnun kaldı (Resim 3,4).



Resim 3. Kaudal septal ilerletme planlanan bir hastanın preoperatif görünümü.



Resim 4. Minimal çatı rezeksiyonu yapılan hastanın postoperatif görünümü.

Sonuç: Kaudal septal ilerletme tekniğinde septumdan hazırlanan greft her bir vakanın ihtiyacına göre geometrik olarak şekillendirilebilir. Bu uygulama nasal tip projeksiyonu ve desteğini sağlamanın yanı sıra kısa burunları uzatmada da kullanılabilir. İlerletme açısı değiştirilerek, burun projeksiyonu sağlamada yada kısa burunları uzatmada kaudal septal ilerletme tekniği kullanılabilir. İlerletme kaudal yöne doğru olduğunda burunda uzama olurken, anteriora doğru olduğunda projeksiyon artar. Kaudal septal ilerletme tekniğinde septal bütünlük korunurken ilerletme için sadece küçük bir septal kıkırdak kullanılmış olur. Kolumellar strut yada septal uzatma grefti uygulamasında ise daha fazla septal kıkırdak kullanılır çünkü bu greftlerin nazal çıkıntıya yada septuma sabitlenmeleri gereklidir. Kaudal septal ilerletme tekniğinde kıkırdak septal planda ilerlediğinden burun ucunda deviasyona yada kaymaya neden olmaz. Fakat septal uzatma greftlerinde greft septum yanına sabitlendiğinden septal aksta kaymaya ya da eğer çift taraflı kullanılırsa burun ucunda kalınlığa neden olur. Kaudal septal ilerletme tekniğinin, diğer tekniklerde de görülebilen en önemli dezavantajı ciddi deviasyonu olan

hastalarda greftin hazırlanmasındaki ya da kullanımındaki güçlüktür ki aynı problem kolumellar strut ve septal uzatma greftleri için kıkırdak alınırken de geçerlidir.
Kaudal septal ilerletme tekniği öğrenmesi ve uygulaması kolay bir tekniktir aynı zamanda sonuçları da güvenilirdir. Bu teknikte ciddi bir komplikasyonla karşılaşılmamıştır. Daha fazla klinik deneyime ihtiyaç göstermekle beraber, kaudal septal ilerletme tekniği fizyolojik bir teknik olarak uzun dönemde de başarılı sonuçlar vereceği düşünülmektedir. Tekniğin uygun hastalarda kullanıldığında başarılı sonuçlar vereceği ve burun ucu desteği ve projeksiyonu için kullanılan diğer tekniklere iyi bir alternatif olabileceği düşünülmektedir.

Kaynaklar:

1. Dyer WK. Nasal tip support and its surgical modification. Facial Plast. Surg. Clin. N. Am. 12(1): 1, 2004.
2. Byrd HS, Andochick S, Copit S, Walton KG. Septal extension grafts: a method of controlling tip projection shape. Plast. Reconstr. Surg. 100(4): 999, 1997.
3. Foda HMT. Management of the droopy tip: A comparison of three alar cartilage-modifying technique. Plast. Reconstr. Surg. 112: 1408, 2003.
4. Papadopulos A, Harada C, Papadopulos AA. Biomechanics and classification of the cartilaginous structures to project the nasal tip. Aesth. Plast. Surg. 24: 106, 2000.
5. Adams WP, Rohrich RJ, Hollier LH et al. Anatomic basis and clinical implications for nasal tip support in open versus closed rhinoplasty. Plast. Reconstr. Surg. 103: 255, 1999.
6. Guyuron B. Dynamics in Rhinoplasty. Plast. Reconstr. Surg. 105: 2257, 2000.

SB-27
Projeksiyon Fazlalığı Olan Burun Ucunda Kullanılan Dom Divizyon Teknikleri

İsmail KURAN, Burçak TÜMERDEM

Maltepe Üniversitesi Tıp Fakültesi, Plastik ve Rekonstruktif Cerrahi A.D., İSTANBUL

Amaç: Projeksiyon fazlalığı olan burun ucu sık görülen bir deformite değildir. Uygun cerrahi tekniğin belirlenmesi için ameliyattan önce, deformiteye yolaçan aşırı gelişmiş alar kıkırdaklar, septum veya herikisinin birarada olması gibi anatomik nedenler dikkatlice analiz edilmelidir. Burun ucu projeksiyonunu azaltan teknikler arasında yer alan dom divizyon teknikleri, sadece alt lateral kıkırdakların medial krusunun uzunluğunu değil aynı zamanda lateral ve middle kruslar arasındaki açıyı da değiştirir.
Olgularımızda "dom divizyon tekniği, çoğunda dom bölgesini güçlendirmek ve aynı zamanda bölünmüş lateral krusu kamufle etmek için "shield greft" ile birlikte uygulandı.

Gereç ve Yöntem: Bu çalışmada 37 hastaya uygulanan dom divizyon tekniği sunulmaktadır (Şekil1,2).
32 hastaya dom bölgesinin direncini arttırmak ve aynı zamanda bölünmüş lateral krusu kamufle etmek için "shield greft" gerekti. Dom divizyon sıklıkla middle krusta yer aldı ve medial krus uzunluğunda gereken kısaltma derecesine göre yeri belirlendi (Şekil 3,4). 29 hastada kıkırdak eksizyonu burun mukozası sağlam bırakılarak uygulandı. 8 hastada ise kartilaj divizyonunu takiben lateral krus middle krus üzerine kaydırılarak tespit edildi.

Bulgular: Olgularda dom eksizyonunun miktarı ile orantılı projeksiyon kaybı elde edildi. Olguların %10'ununda kamuflaj amacıyla yerleştirilen kıkırdak greftlerine bağlı gözlenen düzensizlikler için revizyon önerildi. Ancak olgulardan sadece biri kabul etti.

Sonuç: Burun ucunun aşırı projeksiyonu, projeksiyon yetersizliğine göre nadir görülmekle birlikte düzeltilmesi özellikle rotasyonun arttırılması istenmeyen olgularda teknik olarak daha zordur. Ameliyat öncesi dikkatli bir analiz, altta yatan nedenin saptanması ve detaylı ameliyat planı gereklidir. Etyolojik nedenler arasında alar kartilajların, septal kartilajın ve nasal çıkıntının aşırı gelişimi veya iyatrojenik etkenler bulunur.
Projeksiyon fazlalığı az ve orta seviyedeki burun uçlarına yapılan en sık yaklaşım tam transfiksiyon insiyonu, septal açının azaltılması ve lateral krusun kısaltılmasını içermektedir (1). 1932 de Joseph dom seviyesinde alar kıkırdağın transvers rezeksiyonunu tarif etmiştir (2). Alar kıkırdakların mukoza ve deriyle birlikte rezeksiyonu içeren radikal yaklaşımlar izleri ve istenmeyen sonuçları nedeniyle artık kullanılmamaktadır (3). Bunların yanısıra medial krusun septal kartilaja dikiş ile tespitini içeren basit dikiş teknikleri (4), lateral ve medial krusu kısaltarak burun ucu projeksiyonunu azaltmayı amaçlayan çeşitli teknikler günümüzde sıklıkla kullanılmaktadır (5,6).

Olgularımızda uyguladığımız dom divizyon tekniğinin, burun ucunda projeksiyonu azaltarak nasal dorsum ve burun ucu arasında daha dengeli bir ilişki oluşmasını sağlayan etkili bir yöntem olduğu görülmüştür.

Kaynaklar:

1. Anderson J.R.Reasoned Approach to Nasal Base Surgery. Arch Otolaryngol 110:349-358, 1984
2. Peck G The difficult nasal tip.Clin Plast Surg 4:103,1977
3. Crumley RL , Lanser M.Quantitive Analysis of Nasal Tip Projection. Laryngoscope 98: 202, 1988
4.Rafaty F.M. Correction of the Over-Projecting Nasal Tip by the Suture Technique.
Arch Otolaryngol 103: 361-364, 1977
5. Close LG, Schaeffer SD, Schultz BA. The Over-projecting Nasal Tip: Precise Reduction Without Rotation. Laryngoscope 97: 31,1987
6. Kridel R.W.H, Konior R.J. Dome Truncation for Management of the Overprojected Nasal Tip. Annals of Plastic Surgery 24: 385-396,1990



Şekil 1: Ameliyat öncesi

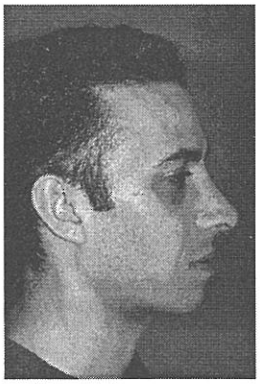

Şekil 2: Ameliyat sonrası

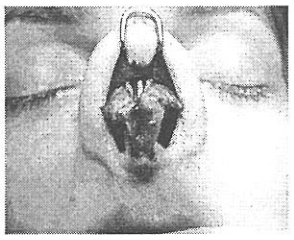

Şekil 3: Sağda dom divizyonu uygulanmış alar kıkırdağın solda uygulamadan önceki haliyle karşılaştırmalı görüntüsü

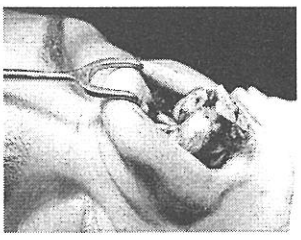

Şekil 4 : Her iki alar kıkırdağa dom divizyonu uygulanıp dikiş konmuş ve "shield" greft burun ucuna tespit edilmiş

SB-28
Asimetrik Meme Düzeltilmesinde Klinik Deneyimlerimiz

Zühtü DEMİR, Ercan DEMİRBAĞ, Atilla KURTAY, Ünal ŞAHİN, Hıfzı VELİDEDEOĞLU, Selim ÇELEBİOĞLU

Sağlık Bakanlığı Dışkapı Eğitim ve Araştırma Hastanesi Plastik Rekonstrüktif ve Estetik Cerrahi Kliniği, ANKARA

Amaç: Doğumsal ya da edinsel faktörlere bağlı olabilen meme asimetrilerinde tedavi seçenekleri çok değişik olup, ideal simetriyi sağlamak oldukça zordur. Asimetri memelerin büyüklük farklarından, nipple-areolanın lokalizasyon farkından ya da pitozis gibi nedenlerle olabilir. Göğüs duvarındaki anomaliler de memelerin asimetrik görünümüne neden olabilir[2]. Tedavi seçenekleri deformiteye göre belirlenmektedir. Meme büyütme, meme reduksiyonu, meme rekonstrüksiyonunda amaçlanan simetrik ve estetik görünümü iyi olan bir meme yaratmaktır. Operasyonların ortak noktası ise yaratılacak memelerin vücutla orantılı büyüklükte, simetrik, minimal pitotik, gözyaşı damlası şeklinde meme başına sahip olması ve uzun vadede kabul edilebilir bir kozmetik sonucun alınmasıdır[2]. Bu çalışmamızda farklı nedenlere bağlı olarak meme asimetrisi olan hastalardaki tecrübelerimizi aktarmayı amaçladık.

Gereç ve Yöntem: Kliniğimizde 2002-2004 yılları arasında farklı meme deformiteleri nedeniyle opere edilen hastaların 29'unda aynı zamanda meme asimetrisi de mevcuttu. 13 hastada meme hipertrofisi, 4 hastada yanık, 4 hastada mastektomi, 3 hastada Poland sendromu, 3 hastada protez sonrası gelişmiş kapsül oluşumu, 2 hastada geçirilmiş lokal infeksiyon nedenleriyle meme asimetrisi vardı. Hastalara uygulanan farklı miktarda ve farklı bölgelerden doku eksizyonu, nipple-areola transpozisyonu, aspirasyon lipektomi, farklı boyutta protez kullanımı, mastopeksi, submammarial fold oluşturulması gibi rekonstrüktif yöntemler ile iki taraf arasındaki simetrinin sağlanmasına çalışıldı.

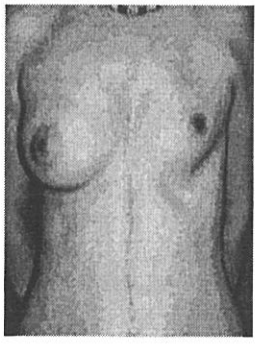

Şekil 1: Poland sendromlu,asimetrik memeli hasta, preoperatif görüntü

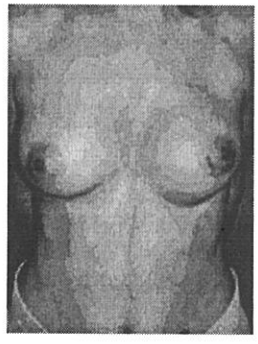

Şekil 2: Poland sendromlu, asimetrik memeli hasta, postoperatif görüntü

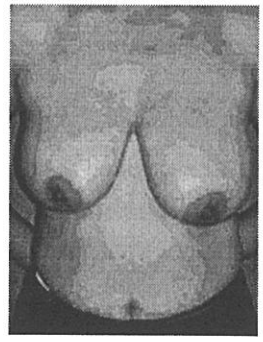

Şekil 3: Gigantomasti, asimetrik memeli hasta, preoperatif görüntü

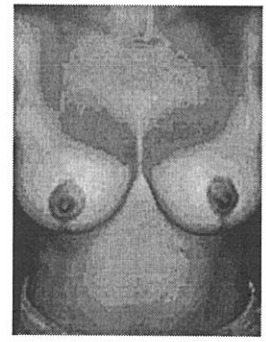

Şekil 4: Gigantomasti,asimetrik memeli hasta, postoperatif görüntü

Bulgular: Postoperatif erken dönemde 3 hastada lokal infeksiyon, 2 hastada yağ nekrozu dışında önemli bir komplikasyon ile karşılaşılmadı. 3 hastada ise geç postoperatif dönemde asimetrinin tam olarak düzeltilememesi nedeniyle ikinci kez müdahale edilerek simetri sağlandı. Ortalama bir yıllık takibimiz sonucunda tüm hastalarda tatmin edici kozmetik sonucun alındığı gözlendi.

Sonuç: Meme asimetrisi sık görülen bir estetik problem olup doğumsal yada edinsel nedenlerle olabilir. Doğumsal asimetriler genellikle meme gelişiminin olduğu 15-16' lı yaşlardan itibaren belirginleşmeye başlar[1]. Memenin parankim volümündeki değişiklikler nedeniyle, hormonal uyarılara verdiği cevap farklılıkları da meme asimetrisinin oluşumuna neden olmaktadır. Ayrıca yanık, travma, meme biyopsileri ve diğer cerrahi girişimler, lokal infeksiyonlar diğer asimetrik meme nedenlerindendir. Göğüs kafesindeki anomaliler ve meme tümörleri asimetrik meme tedavisinde göz önünde bulundurulması gereken durumlardır. Memelerdeki asimetri, göğüs kafesindeki asimetri veya anomaliler, memenin volümündeki değişiklikler, inframammarial fold yerleşim farklılıkları, meme tabanının çapındaki farklılıklar, pitozisteki farklılıklar, nipple areolanın büyüklük ve pozisyon farklılıkları şeklinde kendini gösterir[1-5]. Tedavi planlanmasında da tüm bu unsurlar tek tek değerlendirilerek hastaya en uygun yöntem seçilmelidir. Planlama yapılırken hastanın düşünceleri ve istekleri de alınmalı ve minimal asimetrilerin operasyon sonrası olabileceği ve ilave girişimlerin gerekebileceği ihtimali göz önünde bulundurulmalıdır. Preoperatif planlamada ilk olarak göğüs duvarı üzerine yoğunlaşılmalıdır, olası göğüs duvarı asimetri ve anomalileri belirlenmelidir. Daha sonra meme volümüne, pitozise ve inframammarial foldun pozisyonuna, nipple areola kompleksinin boyutlarına ve

pozisyonuna, meme tabanının çapına bağlı asimetriler belirlenerek uygulanacak teknik seçilmelidir[1-5]. Asimetrik memeli hastalarda hastanın bir memesi normal olup diğer memeye yönelik girişimler yapılabilir veya hastanın her iki memesinde de problem olup her ikisine yönelikte girişim yapılabilir. Büyük memelerde eksize edilecek dokunun miktarı ile eksizyon yeri, küçük memede ise konulacak protezin yaklaşık volümü önceden belirlenmeli ve operasyon esnasındaki değerlerle karşılaştırılarak tutarlılığı gözden geçirilmelidir. Postoperatif dönemde kilo değişiklikleri, hormonal etkenlerin meme volümünü etkileyebileceği ve asimetrilere yol açabileceği göz önünde bulundurulması gereken unsurlardır[1]. Özellikle memelerden birisinin büyütüldüğü diğerinin küçütüldüğü olgularda parankim dokusundaki farklılıklardan dolayı asimetri daha fazla olabilmektedir. Daha ileriki dönemlerde ilave girişimler gerekebilmektedir.

Sonuç olarak meme cerrahisinde asıl deformitenin düzeltilmesinin yanında iki meme arasındaki simetrinin sağlanmasının da büyük önemi vardır. Memeler arasında kabul edilebilir bir simetri sağlamak iyi bir preoperatif değerlendirmeyi gerektirmektedir. Deformiteye yönelik uygun tekniğin seçimi ve uygulanması, ameliyat esnasındaki ilave girişimler simetrinin sağlanması için önemlidir.

Kaynaklar:

1)Bostwick J III, Plastic and reconstructive breast surgery, second edition: St Louis:Quality Medical Publishing: 634 , 2000

2)Rohrich RJ, Hartley W, Brown S. İncidence of breast and chest wall asymetry in breast augmentation:a retrospective analysis of 100 patients. Plast.Reconstr. Surg. Apr 1;111(4):1513 , 2003

3)Sojitra NM, Ion L, Jain A, Maki AS, Asplund OA. Unilateral vertical scar breast reduktion with glandular transposition of the nipple-areola in breast asymmetry. Plast.Reconstr.Surg. Jul;116(1): 114 , 2005

4)Sanders R. Frequently unrecognized causes of breast asymmetry. Plast. Reconstr Surg. Jan;113(1):448 , 2004

5)Brody,G.S. Breast implant size selektion and patient satisfaction. Plast. Reconstr.Surg. 68:611,1981.

SB-29
Folliküler Ünite Aktarımı İle Saç Ekimi: Klinik Deneyimlerimiz

Ergin ER, Emirali HAMİLOĞLU, Melike KÜLAHÇI
Transmed, İSTANBUL

Giriş: Saç ekimi cerrahisinde temel amaç doğal bir sonuç elde etmektir. Bu konudaki ilk teknikler yaklaşık 10 kök içeren 4 mm lik plug greftlerle başlamıştır[1]. Daha sonra bu greftler yarım daire daha sonra çeğrek daire olacak şekilde gittikçe küçültülmüştür. 1990 larda mini-mikrogreft tekniği popülarize olmuştur[2]. Daha sonraki yıllarda saç ekimimndeki en son yeniliklerden biri olan folliküler ünite aktarımı tekniği geliştirilmiştir[3]. Donor alandan alınan folliküler üniteler tek tek veya bölünerek alıcı alana yerleştirilebilirler. Ön saç çizgisi için tekli ve frontal ve midforelock için 2 li ve 3 lü saç teli içeren üniteler kullanılabilir. Bu aktarımda sıklık ve köklerin yerleştirilme yönleri de çok önemlidir. Bu noktada da en son gelinen teknik ilerleme son 2 yıldır yaygınlaşan teknik lateral slit tekniğidir.

Vaka sunumları: Son 10 yılda opere ettiğimiz 6500 hasta sonucu elde edilen klinik deneyimlerimiz ve hasta sonuçları ile en son uyguladığımız teknik detayları ile sunulacaktır.

Tartışma: Diğer bir çok plastik cerrahi girişimde olduğu gibi temel amaç mükemmel estetik sonucu elde etmek ve komplikasyonları minimale indirmektir. Follicular unite aktarımı şu anda en doğal ve sık görünüm elde etmek için kullanılan en son tekniktir Ayrıca ünitelerin lateral slitlere yerleştirilmesiyle saç telleri üst üste bindiği için daha yoğun bir görünüm elde etmek mümkündür.

Kaynaklar

1. ORENTREICH N. Autografts in alopecias and other selected dermatological conditions. Ann N Y Acad Sci. 1959 Nov 20;83:463-79
2. Pouteaux P. The use of small punches in hair-transplant surgery. J Dermatol Surg Oncol. 1980 Dec;6(12):1020-1.
3. Swerdloff J, Kabaker S. The state of the art. Donor site harvest, graft yield estimation, and recipient site preparation for follicular-unit hair transplantation. Arch Facial Plast Surg. 1999 Jan-Mar;1(1):49-52.

SB-30
Radyofrekans Enerjinin Yüz Gençleştirmedeki Etkisi: Smas Gerginliğinin Tekrar Kazandırılması

Funda AKÖZ[1], Hülya AYDIN[1], Burçak TÜMERDEM[2]

1. İstanbul Üniversitesi İstanbul Tıp Fakültesi Plastik ve Rekonstrüktif Cerrahi AD., İSTANBUL
2. Maltepe Üniversitesi Tıp Fakültesi Plastik ve Rekonstrüktif Cerrahi AD., İSTANBUL

Amaç: Yaşlanma ile yüzde meydana gelen değişikliklerden en çok sorumlu olan SMAS ve asıcı bağların gevşemesidir[1]. Yüz gençleştirmede birçok farklı cerrahi yöntem mevcut olup, bu teknikler sadece deriyi içeren yöntemlerden subperiostal yüz germeye kadar son derece farklı doku planlarını kapsarlar. Uygulanan tekniklerde yapılan geniş diseksiyon ve SMAS altı planları kapsayan teknikler başta fasial sinir hasarı olmak üzere hematom, ödem ve gecikmiş yara iyileşmesi gibi risklerin artmasına neden olabilirler[2]. Çalışmamızda radyofrekans enerji ile SMAS gerginliği yeniden sağlanarak yaşlanmadan sorumlu yapıları kapsayan ,en az invaziv, komplikasyon riski en az, iyileşme süresi kısa olan bir yüz germe alternatifi ortaya kondu.

Olgular ve Yöntem: Bu çalışmada, 11 kadın olguda yaşlanma ile gevşeyen SMAS ve asıcı bağlar deri fleplerinin mobilizasyonuna izin verecek şekilde minimal diseksiyonla deriden serbestlenerek, SMAS ve asıcı bağların temel yapı taşı olan kollajen ısı yardımlı büzüştürme fenomeni kullanılarak bipolar radyofrekans enerji yardımı ile büzüştürüldü[3,4]. Böylece kollajeni içeren SMAS ve asıcı bağlarda homojen ve sütür gibi yabancı cisme ihtiyaç olmaksızın doku kontraksiyonu meydana getirilerek, SMAS gerginliği yeniden sağlandı.

Bulgular: Olgularımızın hiçbirinde yara iyileşme problemleri, hematom, fasial sinir hasarı, marjinal deri nekrozu gibi erken dönem ve hipertrofik nedbe, maske yüz ifadesi, asimetri gibi geç dönem komplikasyonlarıyla karşılaşılmadı. Takiplerde rejüvenasyonun işareti olan olumlu sonuçlar alındı.

Sonuç: Yapılan minimal diseksiyon ve tekniğin tamamen SMAS üstü planda gerçekleşmesi, en önemlisi fasial sinir hasarı gibi ciddi komplikasyonların görülme olasılığını son derece azaltmıştır. Ayrıca radyofrekans enerji kolay uygulanabildiğinden kısa bir operasyon süresinde her noktada ve homojen biçimde SMAS büzüştürülerek gerginlik yeniden sağlanmıştır. Tekniğin çok diseksiyon gerektirmemesi, ödem gelişim oranını azaltarak hastalar için çok önemli olan sosyal hayata dönüş süresini anlamlı ölçüde kısaltmıştır. Sonuç olarak radyofrekans enerji kullanılarak yüz gençleştirme yapılan hastalarda, konvansiyonel yöntemlere göre minimal diseksiyonla, daha az travmatik, daha doğal ve kalıcı sonuçların alındığı kanısındayız.

Kaynaklar:

1. Stuzin J. M., Baker T. J., Gordon H. L., Baker T. M., Extended SMAS dissection as an approach to midface rejuvenation. Clin Plast Surg. 22:295, 1995
2. Ahn M. S., Kabaker S. S. Complications of face lifting. Clin Plast Surg. 8:211, 2000
3. Koch J. R., Radiofrequency nonablative tissue tightening. Clin Plast Surg. 12:339, 2004
4. Vangness T., Mitchell W., Collagen shortening. Clin Orthop and Rel Res. 337:267, 1997

SB-31
Meme Büyütme ve Küçültme Ameliyatlarında Alınan Kötü Sonuçlar ve Bunları Düzeltme Yolları:

Cihat N. BARAN, Namık K. BARAN, Ercan KARACAOĞLU

Yeditepe Üniversitesi Tıp Fakültesi, Plastik,Rekonstrüktif ve Estetik Cerrahi A.D., İSTANBUL

Giriş: "Augmentation mamoplasty", "Mastopexy" ve "Reduction mamoplasty" başlıkları altında incelenen cerrahi girişimler dünyada ve ülkemizde çok sık uygulanan rekonstrüktif ve estetik girişimlerdir. Literatürde bir çok teknik belirtilmiş ve bu tarihçede 1600 lere kadar uzanmaktadır. Her tekniğin kendine göre avantajları ve dezavantajları vardır. Cerrahlar tecrübeli oldukları teknikleri kullandıklarında ortaya güzel sonuçlar çıkmaktadır. Bazende hastanın durumuna göre faklı teknikle de iyi sonuçlar alınmaktadır. Sonuç denince özellikle ameliyat sonrası memenin kendi şekli, duruşu, her iki memenin simetrisi ve memenin vücuda oranıdır. Ameliyat öncesi bunların iyi düşünülmesi ve ölçülmesi gerekmektedir. Özellikle hastanın isteği doğrultusunda hiçbir zaman endikasyon zorlanmamalıdır. Bu sunumuz, meme ameliyatlarından sonra görülen problemler ve bunların düzeltilmesiyle ilgilidir.

Gereç ve yöntem: Meme büyütme ameliyatlarında genellikle silikon implantlar kullanılır. İmplantların yerleştirileceği ceplerin hazırlanışı ve yerleri ile implantların şekli, büyüklüğü, kaliteleri ve diren kullanılıp kullanılmaması sonucu etkiler. Meme büyütme ile ilgili ameliyatlarda hatalar, genellikle asimetri ve sert memeler olup, implantın yerleştirileceği boşluğun hazırlanışı, protezin cinsi-şekli ve diren kullanıp kullanmamakla ilgili olabilir.
Ortaya çıkan asimetrilerde (kapsüle veya protez seviyesine bağlı) poşların tekrar hazırlanması veya başka seviyede poş hazırlanması ve protezin tekrar ayarlanması ile sorun giderilebilir (Resim 1a,b).

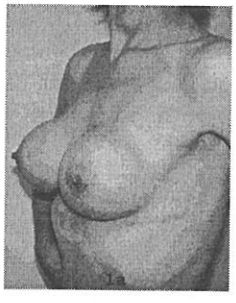
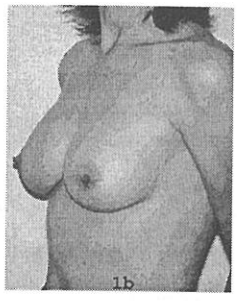

En sık rastlanan problem ileri derecede pitozu veya deformitesi olan memelerde sorunun protezle düzeltilmeye çalışılmasıdır (Resim 2 a,b). Benzer bir sorunda büyük proteze uygulanmasıdır. Bu tip sorunlarda yeni bir protezle birlikte meme toplama teknikleri uygulanmaktadır.

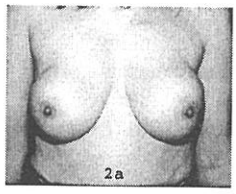
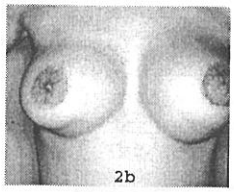

Seçilen protez şeklide bazı durumlarda sorunlar yaratır. Yüksek damla şeklindeki protezler üst kutupta seviye oluşturmaktadır. Bu düşük damla veya yuvarlak protezlerle düzeltilmektedir. Yüksek profilli protezlerin taban çapı küçüktür. Geniş göğüs çevresi olan hastada küçük tabanlı yüksek profil protez kullanılması hata olmaktadır (Resim 3).

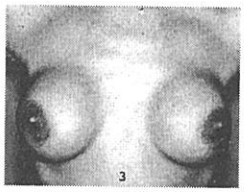

Gevşek ve düşük memeleri daha düzgün hale getirmek ve büyük memeleri küçültmek için kullanılan "Mastopexy" ve "Reduction mamoplasty" yöntemlerinde de meme başı ve çevresini planlanan yeni yerine getirmek için genellikle aşağıda belirtilen dermal pedikül yöntemleri kullanılır:

1. "Lateral dermal bipedicle", (Strömbeck- 1960)
2. "Lateral dermal pedicle", (Skoog-1963)
3. "Superior dermal pedicle", (Pitanguy-1962)
4. "Vertical dermal bipedicle" , (McKissok-1972-1976)
5. "Inferior dermal pedicle", (Georgiade -1979 ve 1983)
6. "Periareolar mastopexy", (Lexer - 1912)

Yukarıda belirtilen ve zamanla geliştirilen bu yöntemler ile (1-5), tecrübeli ellerde, büyük ve/veya pitotik memelerin başarı ile küçültülmesi mümkün olmaktadır. Meme altında oluşan ters "T" şeklindeki dikiş izi, bu yöntemlerin arzu edilmeyen bir özelliğidir. Fakat zaman içinde belirginliği ciddi ölçüde azalmaktadır (Resim 4 a,b).

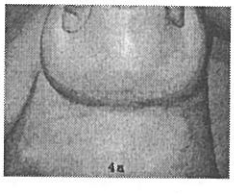
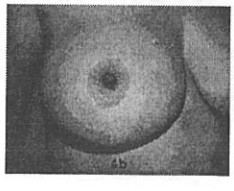

Genellikle pitotik memelere uygulanan periareolar mastopeksi yönteminde de (6), ters "T" dikiş izi yoktur. Fakat geç dönemde memenin projeksiyonunda düşüklük meydana

gelmektedir. Zamanla gelişen modifikasyonlarla başarılı sonuçlar alınabilmektedir, (Joao Carlos Sampaio. Goes-1999). Özellikle simetrinin öncelik kazandığı meme estetik girişimlerinde bugün, mevcut kötü sonuçlar karmaşasının altında tecrübesizlik yatmaktadır. Bu düşünce, yalnız yurdumuzun değil Avrupa ve Amerikalı estetik-plastik cerrahlar için de geçerlidir. Meme küçültme yöntemlerinde asimetrik memeler en sık rastlanan hatalı ameliyatlardır. Pitotik memelerin periareolar mastopeksi yöntemi ile düzeltilmesinde, son yıllarda rastlanan kötü sonuçlar, genellikle yassı ve asimetrik memeler ve özellikle areola çapının anormal şekilde genişlemesi ile belirgindir (Resim 5) .

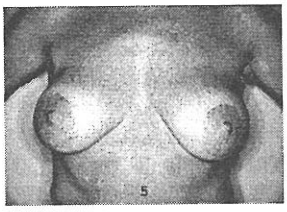

Kullanılan cerrahi yöntemlerde başarılı sonuçlar alabilmek, cerrahi genel kültüre, o konuda tecrübeli ellerde yetişmeye ve beceri -deneyim kazanmaya bağlıdır. Belki, çok deneyimli eller, bir kongrede dikkatle takip ettikleri yeni bir tekniği hastalarına uygulayabilirler.

Sonuç:

Sizlere takdim edilecek vakalar, Amerika, Fransa, İngiltere ve yurdumuzda hatalı olarak yapılan meme büyültme ve küçültme ameliyatlarından örneklerdir. Sunulan vakaların çoğu, McKissok yönteminin modifikasyonları ile düzeltilmişlerdir (Resim 6).

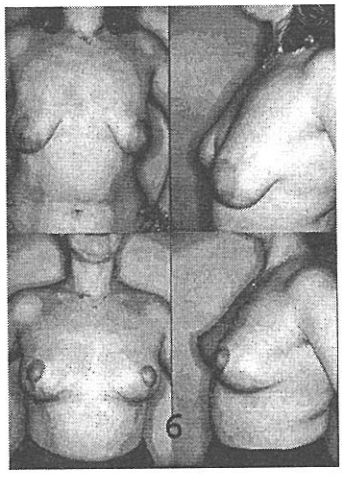

SB-32
Velofarengeal Yetmezliğin Önlenmesinde, Damak Onarımına Katkılar

R. Hakan ÖZCAN, Deniz DAYICIOĞLU, Tayfun TÜRKASLAN, Bülent GENÇ, Zafer ÖZSOY
Vakıf Gureba Eğitim ve Araştırma Hastanesi Plastik Cerrahi Kliniği, İSTANBUL

Amaç: Damak yarığı onarımlarında amaç fonksiyonel bir kapanma ile iyi konuşmanın sağlanmasıdır. Velofarengeal kapanma için onarım sırasında kasların rekonstrüksyonu kadar palatal uzunluk da önem taşır. Nasal tabakanın onarımı sırasında yapılan bir modifikasyon ile yumuşak damak uzatılabilir.

Gereç ve Yöntem: Ortalama yaşı 12 ay olan primer ve sekonder damak yarıklı 20 hasta çalışmaya dahil edilmiştir(Resim 1). Operasyon(9 ikili flep 11 Dorrance modifikasyonu) sırasında mukoperiosteal flepler eleve edilmiş ve kaslar anatomik olarak serbestleştirilmiştir. Nasal mukozalar serbestleştikten sonra birer adet Z plasti insizyonu yapılmıştır (Resim 2). Nazal mukoza üçgen flepleri transpoze edilerek yeni yerlerine 5/0 vicryl ile adapte edilmiştir(Resim 3). Erken postoperatif dönemde palatal uzama ölçülmüş ve kaydedilmiştir(Resim 4). Ortalama 15 ay olan takip süresi ardından (Min: 6ay Maks: 3 yıl) velofarengeal fonksiyonlar, konuşma kalitesi (hipernasalite, nasal emisyon, artikülasyon), fistül gelişimi, nefes alma paterni değerlendirilmiştir.

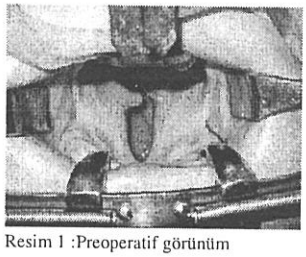
Resim 1 :Preoperatif görünüm


Resim 2 :Nazal mukoza Z-plasyty flepleri

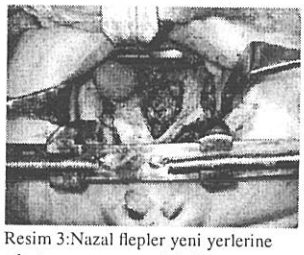
Resim 3:Nazal flepler yeni yerlerine adaptasyon sonrası görünüm

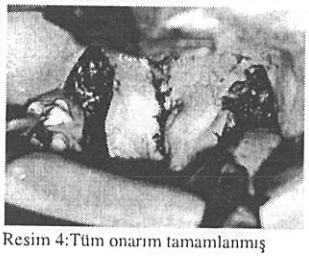
Resim 4:Tüm onarım tamamlanmış

Bulgular: Ortalama takip süresi 2 yıldır. Hastalarda çok erken postoperatif dönemde palatal uzunlukların ortalama 6mm(min:4-maks:8mm) arttığı ölçülmüştür.
Konuşmanın daha anlaşılır olduğu bildirilmiştir. Bu uzamanın konuşma üzerine olan etkisinin geç postoperatif dönemde objektif olarak yapılan konuşma testleri ile gösterilmesi planlanmıştır. Operasyonlar sonucunda her iki grupta da fistül oluşumuna rastlanmamıştır.

Tartışma ve Sonuç: Damak yarığının genişliği, pozisyonu, palatal kasların hipoplazisi damak yarığı onarımının başarısını etkileyen değişkenlerdir(1). Damak onarımında amaç anatomik ve fonksiyonel tamirdir(1). Damak yarığı onarımının başarısı temelde konuşmanın düzelmesi ve oronazal fistül ile değerle ndirilmektedir(2). Oluşan damağın mobilitesinin konuşmanın dinamik hareketine izin vermesi gereklidir, damak onarımında gerilim olmamalı ve bunun sonucu olan oronazal fistül görülmemelidir(2).
Klasik onarım yöntemleriyle, nazal mukozal fleplerin oral mukozal flepler kadar uzatılması mümkün değildir. Düz hat şeklinde onarım sonrası oluşan kontraksyon oral mukozadaki uzamayı da olumsuz yönde etkilemektedir. Palatal uzama için klasik intravelar veloplasti tekniğinde eğri çizgi modifikasyon tekniği, vomer flebi ve nazal back cut'ın kullanımı önerilmiştir(2,3,4,5).
Nazal Z plasti yöntemi ile anatomik kas rekonstrüksyonu yanı sıra yapılan nazal uzama velofarengeal kapanmayı kolaylaştırır ve kapanma için gerekli palatal ekskürsyon azaltılmış olacağından esnek, doğal yapı sağlanmış olur.
Bu yöntemle palatal onarımda karşılıklı sütürler arasındaki gerginlik azaltılmıştır. Yara iyileşmesi sırasında ve orta hatta Z plastinin yapılmadığı mukoperiostal tarafta da kontraksyon kuvvetlerinin yönleri değiştirilmiştir. Operasyon süresini uzatmayan, morbiditeye neden olmayan bu basit yöntem etkin, gerginlik olmaksızın palatal uzamayı sağlayan bir modifikasyondur. Modifikasyonun klasik yöntemlere yardımcı olarak uygulandığında yararlı olabileceği düşünülmektedir.

Kaynaklar

1-Jackson IT, Moreira-Gonzalez AA, Rogers A, Beal BJ, The buccal flap--a useful technique in cleft palate repair.,Cleft Palate Craniofac J. 2004 Mar;41(2):144-51.
2-Henkel KO, Dieckmann A, Dieckmann O, Lenz JH, Gundlach KK., Veloplasty using the wave-line technique versus classic intravelar veloplasty. Cleft Palate Craniofac J. 2004 Jan;41(1):1-4.
3-Mehendale FV, Sommerlad BC., Gross unilateral abnormalities of the velum and pharynx.
Cleft Palate Craniofac J. 2002 Jul;39(4):461-8.
4-David LR, Blalock D, Argenta LC. Uvular transposition: a new method of cleft palate repair. Plast Reconstr Surg. 1999 Sep;104(4):897-904.
5-Witt PD, D'Antonio LL.,Velopharyngeal insufficiency and secondary palatal management. A new look at an old problem. Clin Plast Surg. 1993 Oct;20(4):707-21.

SB-33
Üst Çene Darlığında Transpalatal Distraksiyon

Ayşe GÜLŞEN[1], Selahattin ÖZMEN[1], Kemal FINDIKÇIOĞLU[1], Metin ORHAN[2], Evren DEMİRBAŞ[2], Reha YAVUZER[1]

1.Gazi Üniversitesi Tıp Fakültesi Plastik, Rekonstrüktif ve Estetik Cerrahi AD., ANKARA

2.Gazi Üniversitesi Dişhekimliği Fakültesi Ortodonti AD., ANKARA

Amaç: Üst çene darlığı büyüme döneminde ortodontik genişletme apereyleri ile düzeltilebilirken büyüme dönemi sonrası cerrahi destek gereklidir ve ortognatik cerrahi tedavi öncesi mevcut çene darlığı gerek düzgün diş dizilimi için yeterli yerin sağlanması gerekse ortognatik cerrahi sonrası doğru alt üst çene ilişkisi için özellikle önem taşır. Tedavi üst çenenin intraoperatif olarak veya post operatif olarak genişletilmesini gerektirir. Minimal darlık vakaları intraoperatif olarak gerçekleştirilebilirken, orta/şiddetli olgularda distraksiyon gereklidir.

İskeletsel olarak olgunlaşmış yetişkin bireylerde yapılan üst çene genişletmesi için değişik araştırmacılar gerek cerrahi yöntemler açısından gerekse genişletmeyi sağlayacak aparey dizaynlarında değişik yöntemler kullanmışlardır [1].

Cerrahi yöntemler genel olarak üst çenenin genişletilmesine direnç gösterdiği düşünülen bölgelerin dirençlerini ortadan kaldırmaya yönelik olarak (zygoma, pterigoid bölge, mid-palatal suturlar) bu bölgelerin kısmi veya hepsini içerecek şekilde çeşitlilik içerir.

Kullanılan apareyler, diş destekli veya kemik destekli olarak değişik şekillerde olabilmektedir.

Bu çalışmada üst çenede darlığında kendi geliştirdiğimiz diş destekli transplatal distraktörle tedavi edilen 8 olgunun sonuçları sunuldu.

Birey ve Yöntem: Şiddetli maksiler darlığı ve ortognatik cerrahi tedavi gereksinimi olan (Resim 1) sekiz bireye ortodontik ve ortognatik tedavi öncesi transpalatal distraktörler ile üst çene genişletmesi planlandı. Operasyon öncesi elde edilen postero-anterior sefalometrik film ve alçı modeller üzerinde yapılan analizler sonucu her hastanın preoperatif distraktörleri hazırlandı. Diş destekli bu distraktörler olup üst çenenin ön ve arka tarafında, istenildiği zaman farklı miktarlarda genişletme yapabilen distraktörler olup, ortodonti laboratuarında bizim tarafımızdan hazırlandılar. Cerrahi işlemde LeFort 1 düzeyinde, apertura priformis hizasından pterigomaksiller bileşime kadar osteotomi gerçekleştirildi. Maksillopterigoid bileşim osteotomize edildikten sonra nazal spine altından ince bir osteotom yardımıyla midpalatal suturun ayrılması sağlanarak maksilla iki parça haline getirildi. Medial nazal duvarlar korundu ve LeFort 1 segment kesildikten sonra inferiora doğru (down fracture) mobilize edilmedi. Sefalometrik işaretleyici olarak kanin dişleri ve birinci molar dişlerinin köklerinin 4 mm üzerine vidalar yerleştirildi (Resim 2). Her hastadan postoperatif 7. günde postero-anterior sefalometrik, panaromik filmler alındı ve distraktörleri ağza takıldı (Resim 3) ve vidalar günde 1 mm olacak şekilde açıldı. Distraksiyonun tamamlanmasını takiben (Resim 4) birinci gün, 2. ay ve 4. ayda filmler tekrarlandı. Dentoalveoler bölgede transversal olarak intermolar ve interkanin mesafeler ve kanin dişleri kökleri ve molar dişleri kökleri hizasındaki vidalar arası mesafe ölçüldü. Genişletme öncesi ve sonrası ölçüm istatistiği Wilcoxon testi ile yapıldı.

Bulgular: Dentoalveoler seviyede ortalama intermolar mesafe ve kesici dişler arasında 9-10 mm ($p<0.001$) genişleme, vidalar seviyesinde (maksiler bazal kemik seviyesinde) 4-5 mm ($p<0.01$) genişleme elde edildi.

Sonuç: Şiddetli maksiler darlık durumlarında distraksiyon ile üst çene genişletilmesi preoperatif ortodontik (ortognatik cerrahi) tedavi öncesi düzgün diş dizilimi ve alt ve üst diş arklar arasındaki uyum için gerekli bir yöntemdir. Diş destekli distraktörlerle üst çene genişletmesi komplikasyon oranı düşük etkili bir tedavi yöntemidir.

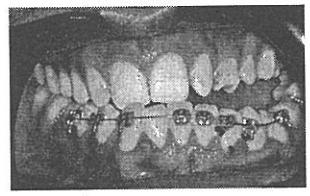

Resim 1. Örnek olgunun distraksiyon öncesi görünümü

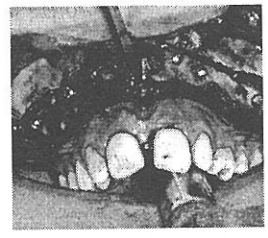

Resim 2. Örnek olgunun operasyon sırasındaki görüntüsü

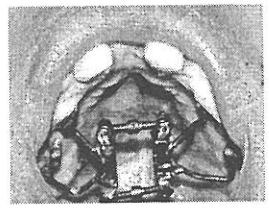

Resim 3. Diş destekli distraktörün görüntüsü.

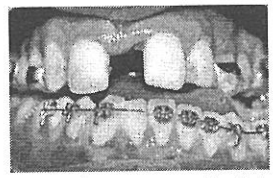

Resim 4. Örnek olgunun distraksiyon aşaması (8. gün) ve ortognatik cerrahi öncesi görüntüsü.

Kaynaklar

1. Koudstal MJ, Poort LJ, Van der Wal KGH, Wolvius EB, Prahl-Andersen AJM. Surgically assisted rapid maxillary expansion (SARME): a review of the literature. Int J Oral Maxillofac. Surg. 2005.

SB-34
Erken ve Geç Dönem Damak Yarığı Ameliyatı Sonrası Başarı Değerlendirmesi

Ahmet SÖNMEZ, Tevfik ŞATIR, Meral YAMAN, Nihal DURMUŞ, Özhan ÇELEBİLER, İsmail KOÇAK, Ayhan NUMANOĞLU

Marmara Üniversitesi Hastanesi, Plastik ve Rekonstrüktif Cerrahi Anabilim Dalı, İSTANBUL

Amaç: Damak yarığı ameliyatı için uygun yaş giderek erkene doğru çekilmektedir. Bunda, anestezinin erken dönemde de çocuklar için artık daha güvenli olmasının yanında erken ameliyat olan çocuklarda konuşmanın daha iyi olduğunun tespit edilmesi rol oynamaktadır. Ancak daha küçük bir çocukta damak yarığı ameliyatı özellikle peroperatif zorluklar içermektedir. Özellikle tecrübeli bir anestezi ekibi varlığı gereklidir. Cerrah açısından da daha dar bir alanda çalışıldığı için teknik beceri gerektirmektedir. Bu çalışmada kliniğimizde ameliyat edilen ve takip edilen damak yarıklı çocuklar erken ve geç dönem operasyon gruplarına ayrılmışlardır. Erken dönem (zor entübasyon, kanama, flep ayrılması vs.), ve geç dönemdeki komplikasyonlar (fistül, velofrengeyal yetersizlik vs.) iki grup arasında karşılaştırılmıştır.

Gereç ve Yöntem: Kliniğimizde opere olan damak yarıklı bebekler retrospektif olarak değerlendirildi. Hastalar iki gruba ayrıldı. 6-12 ay arasında opere olan bebekler erken dönem ameliyat grubuna, 13-24 ay arası opere olan bebekler ise geç dönem ameliyat grubuna alındı. Hastalar hem dosyalarındaki klinik notlardan, hem de poliklinikten değerlendirildiler. Ameliyat sırasındaki ve erken post-op dönemdeki komplikasyonları hasta dosyalarından elde edildi. Geç dönem komplikasyon parametresi olarak fistül ve velofaringeal yetersizlik, hasta dosyaları ve/veya poliklinik muayenesiyle değerlendirildi. Fistül değerlendirmesi doğrudan muayeneyle, velofaringeal yetersizlik değerlendirmesi konuşma muayenesi ve nasal endoskopiyle yapıldı.

Bulgular: Toplam 51 hasta erken cerrahi grubuna (Grup 1) (n=31 damak yarığı, n=20 dudak + damak yarığı), 47 hasta geç cerrahi grubuna (Grup 2) (n= 19 damak yarığı, n= 28 dudak + damak yarığı) dahil edilmiştir. Grup 1'de ortalama operasyon yaşı 10.5 ay, ortalama takip süresi 2.5 senedir. Grup 2'de ortalama operasyon yaşı 17 ay, ortalama takip süresi 3 senedir. Grup 1'de toplam 31 izole damak yarığında 3 fistül (% 9.6), 20 dudak + damak yarığında 3 fistül (% 15) görülmüştür. Grup 2'de bu oranlar sırasıyla %21 ve 25 olarak bulunmuştur. VFY açısından Grup 1'de 20 hasta, Grup 2'de 22 hasta nasal endoskopik muayeneden geçirilmiştir. VFY bulguları sırasıyla % 10 ve % 27.3 olarak bulunmuştur. Grup 1'de mevcut 51 hastadan 4'ünde (%7.9) erken postoperatif komplikasyon (kanama, flep ayrılması) görülüp bunlar için reopere edilirken grup 2'de mevcut 47 hastadan 4'ünde (%8.3) erken postoperatif komplikasyon görülmüş ve reopere edilmişlerdir. Bulgular Tablo 1' de özetlenmiştir.

TABLO 1:

		Erken komp.	Fistül (%)	VFY(+) / VFY (-)
Erken Cerrahi	DY (n=31)	4	3 (9.6)	1/12
	DDY (n=20)		3 (15)	1/8
Geç Cerrahi	DY (n=19)	4	4 (21)	3/12
	DDY (n=28)		7 (25)	3/10

Sonuçlar: Kliniğimizde yapılan damak yarığı ameliyatlarında erken dönemde (12 ay öncesi) ameliyat ettiğimiz hastalardan özellikle velofaringeal yetersizlik ve fistül oranları açısından daha başarılı sonuçlar alınmıştır.

Kaynaklar :

1- Rohrich R.J., Edward J.L., Byrd H.S., Donnell F.J. Optimal timing of Cleft Palate Closure Plast.Reconst.Surg.106:2 2000 January, 413-21
2- Rohrich R.J., Roswell A.R., Donnell F.J., Drury M.A., Greig G., Watson D.J., Godfrey A.M., Poole M.D. Timing of hard palate closure: A critical long term analysis 98:2 1996 August, 236-46
3- Evans G.R.D, Operative Plastic Surgery textbook 2000 479-503
4- Aston S.J, Beasley R.W, Thorne C.H.M, Grabb and Smith 1997 264-66
5- Achauer B.M, Eriksson E, Guyuron B, Coleman J.J, Russell R.C, Vander Kolk A, Plastic Surgery Indications Operations Outcomes, 2000 799-808

SB-35
Fasiyal Asimetrilerde Ortognatik Cerrahi Tedavi (Üç Boyutlu Modeller Üzerinde Tedavi Planlaması)

Selahattin ÖZMEN[1], Ayşe GÜLŞEN[1], Sebahattin KANDAL[1], Zeynep ATALAY[2], Reha YAVUZER[1]

1.Gazi Üniversitesi Tıp Fakültesi Plastik, Rekonstrüktif ve Estetik Cerrahi AD., ANKARA
2.Gazi Üniversitesi Dişhekimliği Fakültesi Ortodonti AD., ANKARA

Amaç: Kraniyofasiyal iskelet yapıların asimetrisi fonksiyonel ve estetik problemlere yol açmakta ve değişik etiyolojik faktörlere bağlı olarak tedavi seçenekleri değişmektedir. Bu çalışmada, her biri değişik nedenlerle oluşmuş, şiddetli yüz asimetrisine sahip yetişkin üç olguda gerçekleştirilen ortognatik cerrahi tedavi sonuçları sunuldu.

Olgular: Olgulardan biri tek taraflı kondiler hiperplazi (hemimandibuler hiperplazi) nedeniyle yüz asimetrisine, diğerleri ise çocuklukta geçirdiği travma/enfeksiyon sonucu tek taraflı kondiler hipoplazi nedeniyle yüz asimetrisi ve şiddetli alt çene geriliğine sahipti.
Tedavi öncesi lateral, postero-anterior sefalometrik ve panaromik filmler ve ağız modelleri alındı. Özellikle posterior bölgede olmak üzere çok sayıda diş eksikliği olan birinci vakada herhangi bir ortodontik tedavi yapılmadı.
Cerrahi işlem öncesinde hastalardan alınan aksiyal tomografilerden seçici lazer sinterleme tekniği ile üç boyutlu 'polyamide' modeller elde edildi (Resim 1). Sefalometrik film ve üç boyutlu yüz modelleri üzerinde yapılan ölçüm sonrasında karar verilen cerrahi tedavi planlamasının provası, önce bu üç boyutlu modeller üzerinde gerçekleştirildi (Resim 2).
1. Olgu:
Kondiler hiperplazili hastalarda mandibuler kondil, kondil boynu, ramus ve korpus bölgelerinde aşırı büyüme mevcut olup, bu büyüme simfiz bölgesinde sonlanır. Tedavi seçenekleri vakaya göre değişmekle birlikte, Le Fort 1 osteotomisi ileokluzal eğimin düzeltilmesi, kondilektomi ile patolojik kondilin çıkarılması, mandibuler ramusun vertikal osteotomisi veya sagittal split osteotomisi ile rotasyon yapmış mandibulanın düzeltilmesini içerir [1].
Bizim olgumuzda (Resim 3) yüz asimetrisi sagittal split osteotomisi ile (kondil başı korunarak) düzeltildi (Resim 4). Bunun için mandibulada hiperplazik taraf yukarı (10 mm), normal taraf aşağı (4 mm) hareket ettirildi. Maksillada fazla sayıdaki diş eksikliği nedeniyle herhangi bir cerrahi işlem yapılmadı ve okluzal düzlemdeki sapmanın operasyon dönemi sonrası protetik tedavi ile düzeltilmesi planlandı.
2. ve 3. Olgular:
TME ankilozuna bağlı kondiler hipoplazili diğer olgularda, çocukluk döneminde başka bir merkezde yapılan cerrahi müdahalelerle ağız açıklığı arttırılmıştır; asimetrinin düzeltilmesi için ise yine büyüme döneminde fonksiyonel ortodontik aparey kullanmıştır2; fakat büyümenin devamı ile asimetri nüks etmiştir. Kliniğimize başvuran hastalar büyüme döneminin sonunda yapılan sefalometrik ve üç boyutlu model analizi ve model cerrahisi provası sonrası çift çene cerrahisi ve genioplasti cerrahileri planlandı.
Hastalarda okluzal düzlemdeki deviasyon ve yüz asimetrisi üst çenede (Le Fort 1 osteotomi ile) sağ ve sol segmentte dik yönde farklı yönlerde hareket ettirilerek düzeltildi. Ön-arka yönde ise üst çene ikinci olguda 3 mm, üçüncü olguda ise 4 mm öne, alt çene ise (sagital split osteotomisi ve genioplasti ile) ikinci olguda 12 mm, üçüncü olguda 18 mm öne hareket ettirildi.

Sonuç: Bu çalışmada farklı nedenlerle oluşmuş ve başarı ile tedavi edilmiş yüz asimetrisine sahip üç olgunun (ortodontik-ortognatik cerrahi tedavi ile) sonuçları sunuldu. Kullanılan üç boyutlu modeller hem yüzdeki deviasyon miktarını ve lokalizasyonunu birebir göstererek hem de üç boyutlu tedavi planlamasını ve planlanan cerrahi işlemin model üzerindeki provasını olanaklı kılarak, tedavi başarısını önemli ölçüde arttırdı.

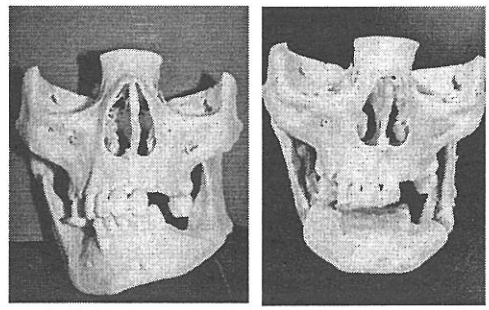

Resim 1 ve 2: Solda örnek olgudan elde edilen üç boyutlu model. Sağda cerrahi tedavinin model üzerinde yapılmış olan provası.



Resim 3. Kondiler hiperplaziye sahip örnek olgu



Resim 4. Cerrahi tedavi sonrası erken dönem sonucu.

Kaynaklar

1. Chen Y, Bendor-Samuel R, Huang C. Hemimandibuler Hyperplasia. Plastic and Reconstructive Surgery 97 (4): 730-737, 1996
2. Üçem TT, Yüksel S, Çanga A. TME ankilozunda erken dönemde cerrahi operasyon sonrası ortodontik yaklaşım. Türk Ortodonti Dergisi 8(1): 82-87, 1995

SB-36
Medial Kantal Bölge ve Burun Yan Duvarı Tam Kat Defektlerinin Medial Tabanlı Üst Gözkapağı Flebi İle Rekonstrüksiyonu

Sema ÖZDEN, Levent YOLERİ, Ahmet SEYHAN

Celal Bayar Üniversitesi Plastik, Rekonstrüktif ve Estetik Cerrahi AD., MANİSA

Amaç: Medial kantal bölge ve burun yan duvarı bazal hücreli karsinomaların sık tuttuğu ve nüks oranlarının yüksek olduğu bir bölgedir. Kompleks anatomik yapısı, cildinin ince olması, yüzün orta kısmında bulunmasından dolayı rekonstrüksiyonu güçlük göstermektedir. Sıklıkla glabellar, frontal ya da yanak bölgesinden çevrilen fleplerle rekonstruksiyon uygulanmaktadır (1). Bu fleplerde renk ve doku uyumu iyi değildir, ayrıca donör saha skarları yüzün orta bölgesinde belirgindir. Göz kapağı derisi bu bölgeninkiyle benzer özelliklere sahip olup daha iyi renk ve doku uyumu sağlar. Medial kantal bölge ve burun yan duvarındaki bazal hücreli karsinoma eksizyonu sonrası oluşan 2 - 4 cm boyutlu tam kat doku defektlerinin rekonstrüksiyonunda medial tabanlı üst gözkapağı flepleri ile elde edilen sonuçlar sunuldu.
Bu çalışmanın amacı, medial kantal ve burun yan duvar rekonstrüksiyonunda alternatif bir fleple elde edilen deneyimleri sunmak, elde edilen sonuçları estetik ve fonksiyonel açıdan değerlendirmektir.

Gereç ve Yöntem: Medial tabanlı üst gözkapağı myokutan flebi rekonstrüksiyon amacıyla medial kantal bölge (n = 2) ve burun yan duvarı (n = 3) defektlerinde toplam 5 hastaya uygulandı. Rekonstrüksiyon yapıldığında hastaların yaş dağılımları 52 - 79 yaş arasındaydı. Operasyon endikasyonu tüm hastalar için de deri kanseri (bazal hücreli karsinom) idi. Defektlerin çapı 1.5 cm - 3 cm arasında değişmekteydi. Flep genişliği defektin çapına eşit olarak tasarlandı (Resim1).



Resim 1: Preop flep tasarımı

Hastanın gözkapağındaki cilt fazlalığı belirlendi. Gerilimsiz kapatılabilecek flep genişliği saptanarak buna uygun defektli hastalar çalışmaya dahil edildi. İşlemler lokal veya genel anestezi altında uygulandı. Hastaların tümünde tek taraflı flep uygulaması yeterli oldu. 3,5 büyütmeli loupe kullanıldı. Klasik blefaroplasti insizyonu yapılarak flep lateralden mediale doğru orbikularis okuli kası dahil edilip muskulokutan flep olarak 3 - 5 mm çaplı yağ doku pedikül üzerinde kaldırıldı. Medialde flebin pedikülünü oluşturan supratrochlear, infratrochlear, medial palpebral damarların ince dallarının içinde bulunduğu yağ doku devamlılığı korundu (Resim 2).

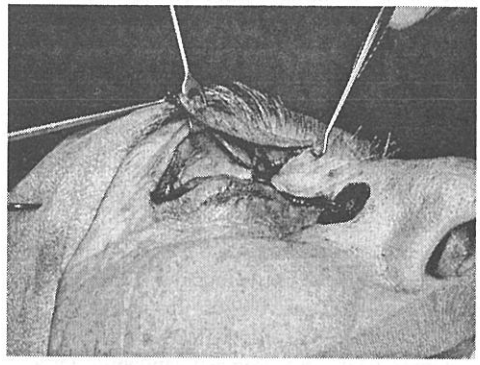

Resim 2: Pedikülün yerleşimi

Pedikül, defekt ile flep donör sahası arasında açılan kanal içine yerleştirilerek flep alıcı sahaya dikildi. Donör saha üst gözkapağı blefaroplastisindeki gibi kapatıldı.

Bulgular: Fleplerin tamamında postop erken dönemde venöz konjesyon oluştu, 3 - 10 gün arasında geriledi (Resim3).



Resim 3: Postop 3. günde venöz konjesyon

Flebin distal ucunun 180 derece döndüğü 1 hastada distalde parsiyel flep kaybına rastlandı, problemsiz sekonder iyileşme oldu. Fleplerin renk ve doku uyumunun iyi olduğu ayrıca donör sahada belirgin skar bırakmadığı gözlendi.



Resim 4: Postop 2. yıl

Ortalama takip süresi 1 yıldı (6 ay-2.5 yıl). Hastaların tümünde medial kantal bölgede pedikül kitlesine bağlı küçük bir perde oluştu ve 2 hastada revizyon gerekti. Defekti 4 cm olan bir hastada oluşan ektropiyon 2. bir operasyonla düzeltildi.

Sonuç: Medial kantal bölge ve burun yan duvarının tam kat defektlerinde iyi bir rekonstrüksiyon seçeneği bulmak zordur (2). Benzer dokularla tamir prensibine göre bölgeye renk ve doku açısından en uygun doku gözkapağıdır (3). Medial tabanlı üst gözkapağı myokutan flebi periorbital bölge rekonstrüksiyonlarında ilk olarak Porfiris ve ark tarafından uygulanmış (2), Tezel ve ark tarafından karşı taraf defektlerine çevrilmiş ve pedikülü deepitelize edilerek geliştirilmiştir (4,5). Flep ince, kolay şekil verilebilen, rotasyon arkı geniş, güvenilir olup, medial kantal bölgeye renk ve doku uyumu mükemmeldir. Donör saha morbiditesinin olmaması da diğer bir avantajıdır. Yaşlı hastalarda cilt bolluğu ve elastisite kaybı nedeniyle az donör saha morbiditesi ile daha geniş flepler kaldırmak olasıdır (6). Simetri sağlamak için aynı seansta karşı üst gözkapağına blefaroplasti yapılabilir. Orta büyüklükteki medial periorbital bölge tam kat defektlerinin rekonstrüksiyonunda medial tabanlı üst gözkapağı flebi uygun bir seçenektir.

Kaynaklar:

1. Jackson IT. Eyelid canthal region reconstruction. In: Jackson IT, ed. Local Flaps in Head and Neck Reconstruction. St. Louis: Mosby, s: 312-22, 2002.
2. Porfiris E, Kalokerinos D, Christopoulos A, et al. Upper eyelid island orbicularis oculi myocutaneous flap for periorbital reconstruction. Ophthal Plast Reconstr Surg. 16 : 42-3, 2000.
3. Stagno d'Alcontres F, D'Amico E, Colonna MR, Quatra F, Lupo F. The orbicularis oculi myocutaneous flap in the repair of the medial canthal region. A new strategy for canthal resurfacing. Br J Plast Surg. 57(6):540-2, 2004.
4. Tezel E, Sönmez A, Numanoğlu A. Medial pedicled orbicularis oculi flap. Ann Plast Surg. 49 (6) : 599-603, 2002.
5. Tezel E, Sönmez A, Numanoğlu A. Medial pedicled orbicularis oculi flap. Plast and Reconstr Surg. 112 (7) : 1964-5, 2003.
6. Jelks G, Glat P, Jelks EB, Longaker MT. Medial canthal reconstruction using a medially based upper eyelid myocutaneous flap. Plast Reconstr Surg. 110 (7): 1636-43, 2002.

SB-37
Proksimal Nazal Defektlerin Rekonstrüksiyonunda "Kompozit Procerus Kas ve Deri Flebi" İle Onarım

Ali Teoman TELLİOĞLU [2], Tarık ÇAVUŞOĞLU [2], İbrahim TEKDEMİR[1], İbrahim VARGEL[2], Esabil EKER[2]

1) Ankara Üniversitesi Tıp Fakültesi, Anatomi AD., ANKARA

2) Kırıkkale Universitesi Tıp Fakültesi, Plastik Rekonstrüktif ve Estetik Cerrahi AD., KIRIKKALE

Amaç: Burun dorsumunda iki santimetreye kadar olan nazal defektlerin onarımında Banner flep, Bilobe flep ve dorsal nazal flep gibi flep seçenekleri sıklıkla kullanılmaktadır. Burunun distal bölgesi sebase gland oluşumlarından zengin oluşu, kalınlığı ve mobil olmayışı sebebiyle lokal flepler için çok uygun olmayan bir donör sahadır. Buna ek olarak 2cm.'nin üzerindeki boyuttaki defektlerde, defekti kapatmak için planlanan lokal nazal flepler yetersiz kalmaktadırlar. Burada boyutları 2.4cm'ye kadar olan proksimal nazal defektlerin kapatılmasına olanak verebilen, nazal deri, deri altı yağ dokusu ve Procerus kasını içeren kompozit bir ada flebi olan "kompozit procerus kas ve deri flebi" ni avantaj ve dezavantajları ile sunmaktayız.

Hastalar ve Yöntem: Anatomik Çalışma: Anguler arterin dorsal dalı ve Procerus kası arasındaki ilişki araştırılmak amacı ile yedi kadavra (6 erkek, 1 kadın) diseksiyonu yapıldı. Diseksiyonların tümü operasyon mikroskobu eşliğinde altında yapıldı. Anguler damarlar iç kantusa doğru anguler arterin dorsal dalı izole edilene kadar diseke edildi.Anguler arterin dorsal nazal dalı subkutanöz doku ve procerus kası arasında yer alır (Şekil1) ve karşı tarafın anguler arterinin dorsal nazal dalı ile proksimal nazal bölgede orta hatta anastomoz yapar. Çalışmamızda gördük ki anguler arter iç kantus üzerinde procerus kasına birkaç minor dal vermektedir. Procerus kası nazal kemiğin periostundan, üst lateral kartilajların perikondriumundan, ve transvers nazal kasın aponevrozundan köken alarak, karşı taraf procerus ile nazal dorsumun santral bölgedeki kas oluşumunu sağlar. Procerus kası glabellar deriye kas lifleri verir. Kaşların medial depresyonu ve burun kökü-nazal dorsumda transvers kırışıklıklar oluşturur. Bunun yanı sıra burnun elevatör kaslarından birisi olarak transvers nazalis kasının depresyon etkisini antagonize eder.

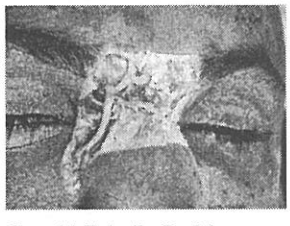

Şekil1: Anguler arterin dorsal dalı (*) iç kantus hizasından burun bölgesine dahil olup, subkutanöz yağ dokusu ve procerus kası (p) arasından ilerler.

Cerrahi Teknik: Defekt sınırında procerus kası üzerinde üçgen bir flep dizaynından (Şekil 2A) sonra flebin medial sınırı nazal kemiğin periosteumu ve üst lateral kıkırdağın perikondriuma uzanan insizyon yapıldı. Flebin medial sınırında pedikülü korumak amacıyla sadece cilt insizyonu yapıldı. (Şekil 2B) Supraperikondrial ve supraperiosteal insizyonlar ile flebin lateral sınırına kadar ulaşıldı ve iç kantusa kadar pedikül altından dikkatli diseksiyonlar ile ilerlendi(Şekil 2C). Flebin pedikülünün izolasyonu ve görülme çabası flep viabilitesi açısından zararlı olabileceğinden maksimum yumuşak doku ve anguler arterin minor dalları, diseksiyonun bu bölgede sınırlı kalması sayesinde korundu. Bu diseksiyonlardan sonra flep gerilim olmaksızın defekt bölgesine ilerletildi. Tabakalar 2 kat olarak kapatıldıktan sonra donör saha V-Y şeklinde ilerletildi. (Şekil 2D)



Şekil 2A



Şekil 2B



Şekil 2C



Şekil 2D

Burun 2/3 proksimal bölgesinde deri kanserleri sebebiyle eksizyonlar sonrası defekt oluşan 7 hastada bahsi geçen flep ile rekonstrüksiyon yapıldı. Ortalama izlem süresi 8 ay(2ay-14 ay) olan hastaların 6 tanesi kadın, 1 tanesi erkek olup, ortalama yaş 62 (52yaş-72yaş) olarak tespit edildi. Hastalardan 2 tanesi Fitzpatrick tip1 cilt ve diğerleri fitzpatrick 2 ile uyumluydu. Tüm hastalarda genel anestezi tercih edilirken defektler 1.1x 1cm ve 2.4 x 1.6cm arasında ölçüldü. Fleplerden 5 tanesi inferiorda yerleşimli defektleri kapatmak için kullanılırken, 1 tanesi superior yerleşimli bir defekti kapatmak amacı ile superiora yönelimli olarak ilerletildi. Bir flep de lateral bir defekti kapatmak amacıyla oblik olarak ilerletildi. Parsiyel yada total flep kaybı gözlenmezken, cerrahi sınırda tümör gözlenen 1 vakada postoperatif 45. günde reeksizyon sonrası oluşan defekt, tekrar ilerletme flebi ile kapatıldı.

Sonuç: V-Y deri flepleri defekt kapatılmasında en uygun tekniklerden birisidir. Herhangi bir rotasyon hareketi olmaksızın gideceği defekt bölgesine, minimal gerilim kuvveti ile gitmesi, dog-ear deformitesi oluşturmaması ve donor sahanın primer kapatılabilmesi gibi avantajlara sahiptir. Ancak nasal dorsum defektlerinde kullanılan subkutan pedikküllü V-Y flepleri aksiyel beslenme avantajından yoksundurlar. Proserus kas deri flebinde ise anguler arterin dorsal dalı ile beslenen aksiyel beslenme özelliğine sahip kompozit

doku flebi sözkonusudur. Bu flep procerus kasını içerse de gerçek bir myokutanöz flep sayılmayabilir. Çünkü deri ve subkutanöz doku muskulokutanöz perforatörler tarafından beslenmemektedir. Anguler arterin dorsal nazal dalları subkutanöz doku içerisinde uzanır ve kompozir nazal flebin kas ve deri parçalarını besler. Procerus kası üzerinden geçen vasküler pedikülü diseksiyon sırasında travmadan korur ve kapatılacak defekt bölgesinde ekstra yumuşak doku dolgusu görevi de görür. Bu flep aynı zamanda rotasyon flebidir ve birden fazla yönde proksimal nazal defektlerin rekonstrüksiyonuna olanak verir.

Flebin bir dezavantajı oluşan kas-deri hareketi ile donör sahada yaratabileceği depresyondur. Ancak oluşan skar için glabella iyi bir kamuflaj bölgesidir. Procerus kas deri flebi 2.4cm' ye varan proksimal nazal defektlerin rekonstrüksiyonunda güvenle kullanılabilecek bir alternatiftir.

SB-38

Alveoler Yarıklı Hastalarda Nazoalveoler Kompleksin Sekonder Kemik Grefti İle Tedavisi: Olguların Retrospektif Analizi

Mustafa Asım AYDIN[1], Serdar NASIR[1], Timuçin BAYKUL[2], Hakan TÜRKKAHRAMAN[3], Özgür SAYIN[3], Aynur Medine ŞAHİN SAĞLAM[3], Selman Hakkı ALTUNTAŞ[1]

1) Süleyman Demirel Üniversitesi Tıp Fakültesi, Plastik ve Rekonstrüktif Cerrahi A.D., ISPARTA
2) Süleyman Demirel Üniversitesi Diş Hekimliği Fakültesi, Çene Cerrahisi Kliniği, ISPARTA
3) Süleyman Demirel Üniversitesi Diş Hekimliği Fakültesi, Ortodonti Kliniği, ISPARTA

Giriş: Sekonder alveoler kemik greftlemesi maksiller ark segmentlerinin stabilizasyonu, yarık bölgesine komşu dişlerin kemik desteğinin arttırılması, yarık bölgesindeki kemik bütünlüğünü sağlayarak gömülü dişlerin sürdürülmesi ve ortodontik harekete olanak sağlanması, protetik rehabilitasyonun kolaylaştırılması için alveolar kret yüksekliği ve konturunun düzeltilmesi, oronazal fistülün kapatılması ve alar tabandaki kemik desteğinin arttırılması gibi birçok avantajıyla uygulanan bir yöntemdir. Rezidüel alveoler yarıkların kapatılmasında kullanılan en popüler materyal, otojen kansellöz kemik greftleridir. Karışık dişlenmenin sonları sekonder alveoler kemik greftlemesi için en çok kabul gören zamanlamadır.

Materyal ve Metod: 2002-2005 tarihleri arasında sekonder kemik greftlemesi ile alveolar yarık onarımı ve alar komplekse odaklanmış rinoplasti yapılan 22 vakanın analizi yapılmıştır. Hastaların yaşları 9-19 arasında değişmektedir. Tüm hastalar daha önce farklı merkezlerde dudak-damak yarığı sebebiyle ameliyat edilmiş olup tümünde oronazal fistül tespit edilmiştir. Yarıkların tamamı anterior iliak krestten elde edilen kansellöz kemik greftleriyle kapatılmıştır. Sekonder alveoler greftlemeyle birlikte 12 hastaya rinoplasti, 9 hastaya ise dudak revizyonu yapılmıştır.
Alveoler yarıkların kapatılması için, yarık hattının bukkal kısmından mukozal flepler hazırlanarak yarık bölgesine ulaşılmıştır. Kemik segmentlerinin her iki kısmından nazal mukoza disseke edilerek, burun tabanını oluşturacak ve fistülün kapanmasını sağlayacak flepler temin edilmiştir. Bu flepler, yarık hattı boyunca birleştirilerek oral kaviteyle nazal kavitenin ilişkisi kesilmiştir. Yarık hattının palatinal kısmı da, kapatıldıktan sonra, anterior süperior iliak krestten elde edilen kansellöz kemik greftleri yarık hattına doldurulmuştur. Yarık hattının tamamen doldurulmasını takiben, maksiller kemikte eksiklik olan kısımlarla beraber yarık tarafında bulunan alar taban da kemik greftleriyle doldurularak nostril ve alar taban simetrisi sağlanmaya çalışılmıştır. Greftleme işlemi tamamlandıktan sonra, yarık hattı ve greftler bukkal mukoza flepleriyle kapatılmış, bukkal mukoza fleplerinin yetersiz kaldığı durumlarda dudak iç yüzünden flepler temin edilmiştir. Bu işlemleri takiben, ihtiyaç duyulan hastalarda dudak revizyonu ve açık rinoplasti yapılarak nazoalveoler kompleksin rehabilitasyonu gerçekleştirilmiştir.

Bulgular: Hastaların ortalama yatış süreleri 5 gün olarak tespit edilmiştir. Perioperatif dönemde antibiyotik kullanımına başlanmış ve postoperatif 5-7. güne kadar devam edilmiştir. Ameliyattan sonraki ilk iki gün hastalar parenteral ve berrak diyetle beslenmiş, 3. günden itibaren yumuşak diyete geçilmiştir. Postoperatif erken dönemde 3 hastada bukkal sulkusun en derin bölgesinde mukozal açıklık tespit edilmiş ancak açıklıklar sekonder epitelizasyonla kapanmış greft enfeksiyonu ve kaybı hiç olmamıştır. Oronazal fistüllerin tamamı kapatılmıştır. Kemik greftlerinin temin edildiği süperior anterior iliak krestle ilgili olarak postoperatif dönemde ortalama 3 gün (2-6) yürüme esnasında aksama tespit edilmiş, daha sonra ortadan kalktığı gözlemlenmiştir. Bunun dışında herhangi bir komplikasyonla karşılaşılmamıştır. Yapılan klinik ve radyolojik kontrollerde, normal gingival konturun temin edildiği ve yarığı oluşturan kemik segmentleri arasında kemik köprüsünün oluştuğu tespit edilmiştir. Rinoplastilerin sonuçları da daha iyi bulunmuştur. Ortodontik tedavi, postoperatif 3. Aydan sonra başlamıştır.

Tartışma: Dudak-damak yarıklı hastaların tedavisinde, alveolar arkın restorasyonu önemli bir basamaktır. Alveoler yarık hattında oluşturulacak kemik köprüsü, yarık hattındaki gömülü dişlerin sürdürülmesi, maksiller arkın stabilizasyonu, mobil olan premaksillayı sabitleştirmesi ve oronazal fistüllerin kapatılması açısından değerlidir. Bunlara ilaveten, oral hijyenin sağlanması, estetik protetik rekonstrüksiyon için yeterli alveolar kret yüksekliği ve diş desteğinin sağlanması, alar tabanın desteklenmesiyle nasal gelişimin iyileştirilmesi ve nazal simetrinin temini gibi faydaları da vardır. Alar tabanın bu şekilde desteklenmesi yapılacak olan rinoplasti operasyonlarının sonuçları üzerine olumlu katkılarda bulunmaktadır. Mevcut çalışmada, alar tabanın kemik greftiyle desteklendikten sonra uygulanan rinoplastilerde, alar kanatlar simetrik hale geldiği için daha iyi sonuçlar elde edilmiştir. Kalvaryal kemik, mandibuler simfizyal kemik ve iliak krestten alınan kansellöz kemik alveoler yarıkların kapatılmasında en çok tercih edilen kemik greftleri olarak literatürde yer almıştır. Boyne ve Sands3,4, iliak kemikten elde edilen kansellöz kemiğin, alıcı saha ile bütünleştikten sonra maksiller ark segmentlerini stabilize etmekle kalmayıp, aynı zamanda diş hareketleri ve maksiller arkın genişletilmesi gibi fizyolojik ve fonksiyonel hareketlere de cevap verebilmesi açısından daha avantajlı olduğunu bildirmişlerdir. Mandibuler simfizyal kemiğin de birtakım avantajları olmasına karşın, elde edilen greft miktarının sınırlı olması iliak krestin daha çok tercih edilmesine sebep olmaktadır. Bizim tercihimiz de, geniş ve bilateral defektlerde dahi yeterli greft temin edilebildiği için iliak krest olmuştur.
Dudak-damak yarıklı hastaların tedavi protokolleri içinde

primer kemik greftlemesi tartışmalara yol açan bir konudur. Bazı otörler, primer greftlemenin palatinal anterior bölgenin bütünlüğünü ve daha iyi diş pozisyonu sağlaması, segmental kollapsı önlemesi, oronazal fistüllerin kapatılması sayesinde konuşmanın daha düzgün gelişmesi açısından güvenilir bir yöntem olduğunu savunurlar. Bazı otörler ise, major bir dezavantaj olarak, bu işlemin maksillanın vertikal ve sagittal yöndeki gelişimini engellediğini düşünmektedir. 9-11 yaşları arasında, yarık bölgesine komşu sürmemiş kanin dişinin kök gelişimi 2/3 oranında tamamlandığı zaman uygulanan sekonder kemik greftlemesi birçok merkezde tercih edilen ameliyat zamanlamasıdır. Ancak her zaman hastaların bu zaman aralığında görülemediği göz önüne alınırsa, geç greftleme de maksiller arkı stabilize etmesi, ortodontik ve protetik tedaviye daha uygun bir anatomik bütünlük oluşturması ve nazal simetriyi sağlayarak yüz estetiğini geliştirmesi bakımından oldukça faydalıdır.

Sonuç: Alveolar yarıklı hastalarda nazoalveoler kompleksin bir bütün halinde düşünülerek tedavi edilmesi hem fonksiyonel hem de estetik açıdan önemli katkılar sağlamaktadır.

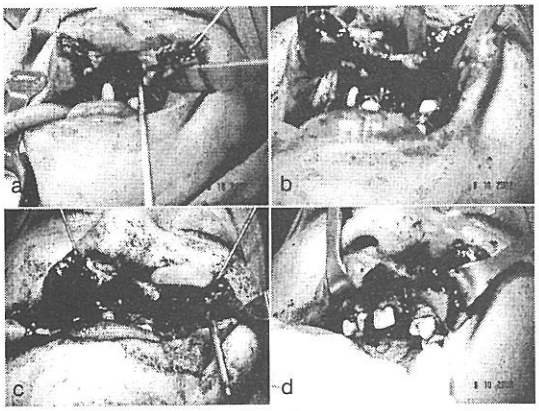

Resim 1: a) Alveoler yarığın ve fistülün ortaya konması. b) Fistülün kapatılması. c) Alveoler yarığın greftlenmesi. d) Mukozanın kapatılması.

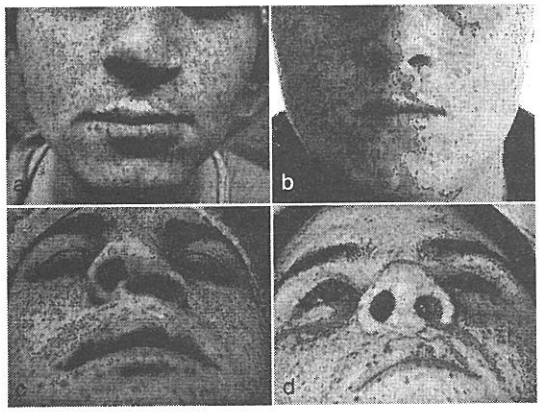

Resim 2: 20 yaşında alveoler yarık ve CLN deformitesi olan bayan hastanın ameliyat öncesi (a ve c) ve ameliyat sonrası görüntüleri.

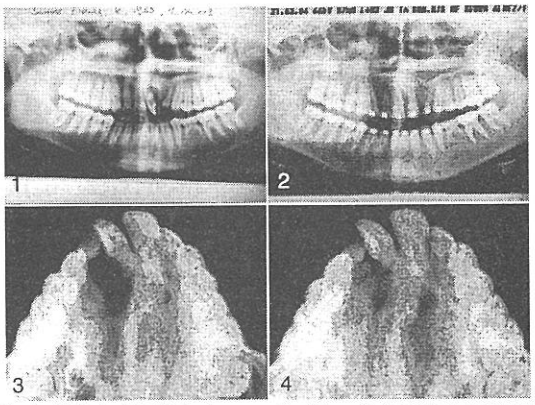

Resim 3: Resim 2' deki hastanın ameliyat öncesi (1 ve 3) ve ameliyat sonrası panoromik (üstte) ve oklüzal grafileri.

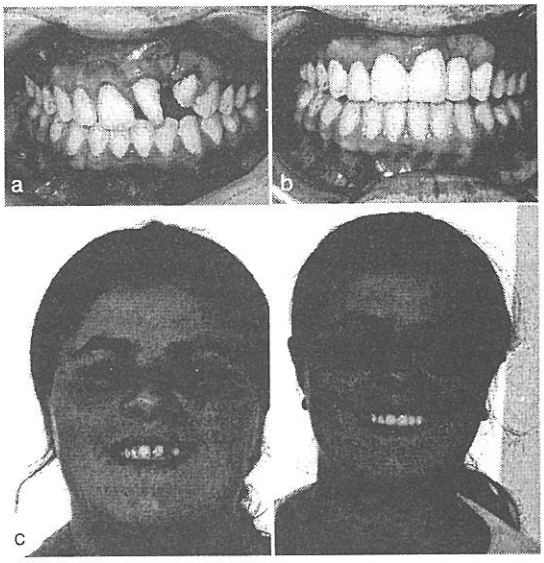

Resim 4: Resim 2'deki hastanın ortodontik tedavi öncesi (a), ortodotik tedavi sonrası (c) ve protez tedavisi sonrası (b ve d) görüntüleri.

Kaynaklar:

1) De Riu G, Lai V, Congiu M, Tullio A. Secondary bone grafting of alveolar cleft.Minerva Stomatol. 2004 Oct;53(10):571-9. English, Italian.
2) Lertnimulchai S. Incomplete unilateral cleft of the primary palate: delayed secondary bone grafting combined with orthodontic treatment. Aust Orthod J. 2002 Mar;18(1):47-52.
3) Shafer DM. Secondary bone grafting for unilateral alveolar clefts: a review of surgical techniques. Atlas Oral Maxillofac Surg Clin North Am. 1995 Mar;3(1):29-42. Review.
4) Boyne PJ, Sands NR. Combined orthodontic-surgical management of residual palato-alveolar cleft defects.Am J Orthod. 1976 Jul;70(1):20-37.
5) Boyne PJ, Sands NR. Secondary bone grafting of residual alveolar and palatal clefts. J Oral Surg. 1972 Feb;30(2):87-92.
6) Freihofer HP, Borstlap WA, Kuijpers-Jagtman AM, Voorsmit RA, van Damme PA, Heidbuchel KL, Borstlap-Engels VM. Timing and transplant materials for closure of alveolar clefts. A clinical comparison of 296 cases. J Craniomaxillofac Surg. 1993 Jun;21(4):143-8.

SB-39
Fasial Sinir Kesisi Tedavi Sonuçlarımız

Yakup KARABAĞLI, A.Aydan KÖSE, A.Emre KOÇMAN, Metin ARICI, Cengiz ÇETİN

Osmangazi Üniversitesi Tıp Fakültesi Plastik, Rek. ve Estetik Cerrahi A.D., ESKİŞEHİR

Giriş: Maxilla-fasial bölge travmalarında yumuşak doku kesi ve laserasyonlarına bağlı zaman zaman fasial sinir kesileri görülmektedir. Bunlar tek bir dal olabildiği gibi tragus önünde tüm turunkusu içerecek şekilde oluşabilmektedir. Bunun sonucunda etkilenen bölgeye göre çeşitli fonksiyon ve gelişen ektropion sonucunda kornea gibi organ kayıpları meydana gelmesine yol açmaktadır. Bu gibi sonuçları engellemek için acil olarak bütünlüğü bozulmuş olan sinir dokusunun mümkün ise uç-uça nörorafi uygulanmalıdır. Biz kliniğimizde acil olarak yapılmış uç-uça fasial sinir nörorafilerinin geç dönem sonuçlarını değerlendirdik.

Gereç ve yöntem: Kliniğimizde 1996-2004 yılları arasında fasial yumuşak doku travmasına bağlı oluşmuş fasial sinir kesili 8 hastaya acilen cerrahi işlem uygulandı.Hastaların tümüne uç-uca nörorafi yapıldı.

Bulgular: Hastalarımızın en küçüğü 7, en büyüğü 58 yaşındaydı. Yaralanma nedeni olarak 4 hastamızda trafik kazası, 2 hastamızda iş kazası, 1 hastamızda ateşli silah yaralanması, 1 hastamızda da köpek sırması sonucu meydana gelmiştir. 6 hastamızda ek organ yaralanmaları vardı. Hastaların 3 tanesinde mandibüla, maxilla-mandibula fraktürü, 1 tanesinde stenon kanal kesisi, 2 tanesinde scalp avülziyonu, 2 tanesinde fasial yumuşak doku laserasyonu eşlik etmekte idi. Hastalarımızın 6 tanesi aynı gün, 2 tanesi 5 gün sonra ameliyata alınmıştır. Hastalarımızın 2 tanesinde sağ frontal dal, 2 tanesinde sağ marjinal mandibuler dal, bir tanesinde sol bukkal dal, 1 tanesinde sol bukkal ve zigomatik dal, 1 tanesinde sağ hemifasial trunkus kesisi vardı. Hastadaki sinir kesisine bağlı oluşan semptomların kaybolmaya başladığı süre en kısa 4.ay en uzun 8. ay olarak gözlemlenmiştir. Semptomların bütünüyle ortadan kalkması en az 8 ay en uzun 16 ay olarak bulunmuştur. Hastalarımızın ameliyat sonrası takip sürelerimiz en kısa 2 yıl, en uzun 9 yıldır. Fasial sinirin farklı dalları kesisi nedeniyle cerrahi işlem uyguladığımız hastaların hepsinde başarılı sonuç elde ettik. Hasta memnuniyetini tam olarak gözlemledik.

Sonuçlar: Fasial yumuşak doku travmalarına takiben oluşan fasial sinir kesilerinde zaman zaman defekt oluşmayıp uç-uça nörorafi yapılmaya elverişli olmaktadır. Bu gibi durumlarda en önemli uygulama, bütünlüğü bozulmuş olan siniri uç-uça getirmektir. Ancak sinir dokusunda kayıp veya aynı bölgede yoğun enfeksiyon varsa o zaman farklı rekontrüksiyon seçenekleri gündeme gelecektir. Bununla ilgili çok çeşitli çalışmalar yapılmıştır. Bunlar; ven, sinir, ven ile birlikte sinir grefti, vaskularize sinir grefti, vaskularize nöral kas transferi başlıcaları sayılabilir. Kliniğimizde yaptığımız uç-uça nörorafi cerrahi tedavi sonucunda tüm hastalarda istenilen sonuç elde edilmiştir. Hastalarımızın bir tanesi ateşli silah yaralanması sonucunda meydana gelmişti. Bu hastaya bir hafta antibiyoterapi ve gerekli cerrahi debritman sonrasında sinir tamiri gerçekleştirildi. Hastanın cerrahi alanın yakın kısımlarında yabancı cisim bulunmaktaydı. Ancak alanla irtibatlı değildi. Bu nedenle bir sorunla karşılaşılmadı. Bir hastamızda ise köpek ısırması sonucunda meydana gelmişti. Bu hastamızı da 5 gün sonra gerekli sinir onarım ameliyatı gerçekleştirilmiştir. Tüm hastalarda sinir dokusunda defekt bulunmamaktaydı. Bu tür sinir dokusunda defekt bulunmayan hastalarda uç-uça nörorafi değişmez seçenekdir. Kliniğimizde tedavilerini yaptığımız tüm hastalarda ameliyat öncesi hareketleri olmayan yüz mimik kaslarının tüm hareketlerinin döndüğü görüldü.

Kaynaklar:

1-Sekhar LN., Klavakonda C.:Surgical repair of cranial nerves. Clin Neurosurg. 48: 351, 2001.

2-Davis RE., Telischi FF.:Traumatic facial nevre injuries : review of diagnosis and treatment. 1(3): 30, 1995.

3-Blanchaert RH.: Surgical management of facial nevre injuries. Atlas Oral Maxillofac Clin North Am. 9(2): 43,2001

4- May M.: Muscle tranposition for facial reanimation. Arch Otolaryngol 110:184, 1984

SB-40
Perioküler Metatipik Karsinom Sonuçlarımız: 35 Olgu Sunumu

Özlem Karataş SİLİSTRELİ, Metin GÖRGÜ, Zeynep AYTUĞ, Saime ÖZÇOBAN, Yücel ÖZTAN, Cenk DEMİRDÖVER

İzmir Atatürk Eğitim ve Araştırma Hastanesi / Plastik Rekonstrüktif ve Estetik Cerrahi Kliniği, İZMİR

Amaç: Metatipik karsinomlarda patolojik tanıyı koymada fikir birliğine tam varılmamış olması bu konuda ciddi sonuçlara yol açabilmektedir (1). Bu nedenle, metatipik karsinom tanısı konduğu zaman, mevcut tümör lokalizasyonu, göz küresi invazyonu, görme fonksiyonları ve hastanın genel durumu göz önünde bulundurularak değerlendirilmeli ve hemen cerrahi tedaviye geçilmelidir. Aksi halde bu tümörün yüksek rekürens hızı olumsuz sonuçlara yol açabilir(2,3). Kliniğimizde perioküler metatipik karsinom nedeniyle opere edilen 35 hastaya ilişkin sonuçlarımızı sunuyoruz.

Gereç ve Yöntemler: Ocak 2000 - Aralık 2004 tarihleri arasındaki perioküler bölgedeki metatipik karsinom nedeniyle opere edilen 35 hasta, retrospektif olarak incelendi. Hastalar, klinik bulguları, tedavi modaliteleri, tümör lokalizasyonları, rekürrens hızları, egzenterasyon oranları açısından değerlendirildi. Hastalara egzenterasyon kararları orbital MR tetkiki sonucuyla göz konsültasyonu sonucu intraoküler kas tutulumu olan hastalarda alındı.

Bulgular: Hastaların yaş ortalaması 61 olup en sık görülen tümör lokalizasyonu alt göz kapağı ve medial kantal bölge idi. Ortalama 18 ay süreyle izlenen hastalardan rekürrens olanlarda nüksün ortaya çıkışı ortalama 13 ay idi. Opere edilen 35 hastanın 5'ine adjuvan terapi uygulanmıştır. Yedi hastada rekürrens alt göz kapağında rastlanmıştır. Metatipik karsinomların en sık görüldüğü alan medial kantal bölge ve alt gözkapağıydı. Rekürrens gösteren yedi hastanın 4'ünde lokal rekürrens görüldü, bunların 3'ü ise reeksizyon ve tekrarlayan marjin kontrolleriyle takip edildi. Rekürrens sıklığında lezyonların diferansiasyonu ve büyüklüğü istatiksel olarak anlamlı düzeyde etkili bulunmadı. Hastalarda 3'ü kliniğimize başvurduğunda primer egzenterasyon uygulandı, çünkü tümörleri ekstensif karakterdeydi ve multipl alanlarda anterior orbital yapıları içermekteydi.

Sonuç: Özellikle perioküler bölgeden alınan bir biyopsi sonucu metatipik karsinom olarak geldiğinde hızlı bir durum değerlendirmesi yapılmalı, göz küresi invazyonunun varlığı araştırılmalı ve hastanın genel durumu da değerlendirilerek cerrahi tedavi planlanmalıdır (4,5). Postoperatif dönemde gerekli görülen hastalara mutlaka adjuvan terapi uygulanmalıdır. Metatipik karsinomlarda, hızlı tanı ve uygun cerrahi tedavi uygulaması yapıldığı takdirde olası olumsuz sonuçlardan uzaklaşılabilir(5,6).

Kaynaklar

1. Konrad E.A., Wolburg H. Metatypical carcinoma of the lower eyelid. Ophthalmologica. 1983;187(1):51-8.
2. Leventhal H.H., Messer R.J. Malignant tumors of the eyelid. Am J Surg. 1972 Oct;124(4):522-6.
3. Labbe D., Lample G.D., Rigot-Jolivet M., Compere J.F., Joly F., Mandard J.C. Metatypical carcinoma. Apropos of 4 cases Ann Chir Plast Esthet. 1994 Apr;39(2):176-83.
4. Abdi U., Tyagi N., Maheshwari V., Gogi R., Tyagi S.P. Tumours of eyelid: a clinicopathologic study. J Indian Med Assoc. 1996 Nov;94(11):405-9, 416, 418.
5. Kazantseva I.A., Khlebnikova A.N., Babaev V.R., Fager G. Proliferative activity of basal cell and metatypical cell carcinoma of the skin. Arkh Patol. 1994 Jul-Aug;56(4):35-8.
6. Sari A., Basterzi Y., Yavuzer R., Latifoglu O. Linear nevus sebaceus complicated with metatypical carcinoma. Plast Reconstr Surg. 2002 Apr 1;109(4):1466-7.

SB-41

Total Alt Dudak Defektlerinde İnnerve Ve Noninnerve Fleplerin Reinnervasyonlarının 65 Olguda Karşılaştırılmalı Olarak Değerlendirilmesi

Meltem AYHAN, Zeynep AYTUĞ, Burçe KARANTİNACI, Özlem Karataş SİLİSTRELİ, Yücel ÖZTAN, Metin GÖRGÜ

İzmir Atatürk Eğitim ve Araştırma Hastanesi / Plastik Rekonstrüktif ve Estetik Cerrahi Kliniği, İZMİR

Amaç: Alt dudak kanseri nedeniyle alt dudağın tamamının rezeksiyonu kliniğimizde sıkça karşılaşılan bir malignitedir. Alt dudak genişliğinin % 80'ine varan tam kat rezeksiyonları lokal ve serbest fleplerle başarıyla onarılabilir. Alt dudağın total rezeksiyonunda onarım için seçenekler arasında iki yanlı fan flepler, Fujimori gate flep'ler, Nakajima nörovasküler fan flep'ler, Karapandzic nörovasküler fan flep'ler, iki yanlı nazolabial fan flep'ler, Submental ada flep'leri, Radial Önkol serbest flep'ler, iki yanlı Depresör Anguli oris Flep'ler, Pektoralis major muskulokutan flep'ler kullanılmaktadır. Lokal flepler doku uyumu ve sfinkter fonksiyonu için daha uygun olmasına karşın mukoza örtüsünün yetersiz kalması ve ağzı daraltması gibi nedenlerle ek işlemlere (dil flebi ile desteklenmesi, mukoza grefi v.s) ve sonra ikinci girişimlere gereksinim gösterirler. Alt dudaktaki defekt mentolabial sulkusu geçerse çoğu zaman pektoralis major muskulokutan flep'ler veya radial önkol gibi serbest bir fleple onarım gerekli olabilir. Bu yazıda birçok cerrahın deneyiminin az olduğu alt dudak total defektinin lokal ve uzak fleplerle rekonstrüksiyonu sonrası reinnervasyonları tüm flep seçeneklerinde konuşma, oral kontinans, 2 nokta diskriminasyonu, sıcaklık algılama, keskin-künt ayırımı ve estetik görünüm açılarında karşılaştırılması yapılmıştır

Gereç ve Yöntemler: 2000-2005 yılları arasında alt dudak epidermoid kanseri nedeniyle müracaat eden 65 hastaya total alt dudak rezeksiyonu yapıldıktan sonra iki yanlı fan flepler, Fujimori gate flep'ler, Nakajima nörovasküler fan flep'ler, Karapandzic nörovasküler fan flep'ler, iki yanlı nazolabial fan flep'ler, Submental ada flep'leri, Radial Önkol serbest flep'ler, iki yanlı Depresör Anguli oris Flep'ler, Pektoralis major muskulokutan flep'ler uygulanmıştır. Bu olgularda alt dudaktaki lezyon her iki yanda en az 1 cm sağlam doku bırakılmasına ve altta mentolabial sulkusun üzerinde kalınarak rezeksiyon yapılmasına uygundu. Hastaların 38'i erkek, 27 si kadındı. En genç hasta 25 en yaşlısı 82 yaşında, ortalama yaş 53.5 idi. Bir hasta dışında bütün hastalara aynı seansta boyun disseksiyonu yapıldı. Hastaların 20'si 2 yıl, 15'i 5 yıl izlendi. Fleplerin dokunma, keskin- künt algılama, sıcaklık algılama, iki nokta diskriminasyonunu ayırt etmeleri 2 bağımsız gözlemci eşliğinde hastaların 60 yaş üstü ya da altı, sigara içmeleri, defektin büyüklüğünün 25 cm2 den büyük ya da küçük olması, radyasyon almış yada almamış hasta olması değişkenleri göz önünde bulundurularak Fisher's exact testi, Ki-Kare testi, Mann- Whitney-U testi ile karşılaştırılmıştır. Ayrıca konuşma, oral inkontinans da cerrahiden minimum 6 ay sonra değerlendirilmeye başlanmıştır.

Bulgular: On hastada yara iyileşme sorunu ve fistülle karşılaşıldı. Geç dönemde 13 olguda iki flebin birleşim yeri olan orta hatta çok az depresyonla karşılaşıldı. Ağız sfinkter fonksiyonu, ağız açıklığı ve sulkus yeterli olduğu halde hastaların 8'i kullandığı total protezi değiştirmek zorunda kaldı, 4'ü ise total protez kullanmaktan vazgeçti. Yeniden oluşturulan alt dudak derisinin geç dönemde (yaklaşık 6 ay içinde) görülen mentolabial sulkusa doğru sarkıklığı kabul edilebilir estetik kayıplar olarak değerlendirildi. Bunların dışında bütün hastaların ağız fonksiyonları ve estetik sonuçları iyi olarak değerlendirildi .

Sonuç: Alt dudağın total rezeksiyonundan sonra yapılan onarımda defektin kapatılması yanında estetik ve fonksiyonel sonuç elde etmek esas amaçtır. Düzgün ses çıkarma ve çiğnemeye katkısı yanında sfinkterin ağızdan dışarı akıntıyı önleyecek derecede görev yapabilmesi fonksiyonunun iyi olduğunu göstermektedir. Özellikle fonksiyonel kayıp olmak üzere estetik sonuçlar da doğal olarak defekt büyüdükçe artar. Defekt alt dudağın genişliğinin % 80'ine kadar olduğunda onarım için lokal doku kullanımına yönelik birçok seçenek var iken, tam alt dudak defektlerinde lokal doku ile onarım seçenekleri çok azalır. Defekt % 100'ü geçtiğinde veya mentuma doğru taştığında uzak dokulara ihtiyaç duyulur. Bu da genellikle daha komplike girişimlere ihtiyaç gösterdiği halde estetik ve fonksiyonel açıdan daha yetersiz kalır. Kliniğimizde iki yanlı fan flepler, depresor anguli oris kas flebi, ve submental ada flebiyle geniş sayıda hastada deneyimimiz bulunmaktadır. Total alt dudak rezeksiyonu yapıldıktan sonra yapılacak onarımlarda iki yanlı 'fan flep' veya 'gate flep' kullanılması gerekli olur. Lokal doku kullanımına yönelik diğer teknikler genellikle mikrostomi ile sonlandığı gibi ağız fonksiyonlarını da bozar. Klasik olarak dizayn edilen iki yanlı 'fan flep' ve 'gate flep' ile onarımlar mukozal flep veya greft gerektirdiği gibi genellikle ikinci düzeltmelere gereklilik gösterir. Sonuç olarak innerve ya da noninnerve fleplerde spontan reinnervasyon ve fonksiyonel iyileşme karşılaştırmalı olarak tartışılmıştır. İnnerve ve noninnerve lokal flepler arasında istatistiksel açıdan önemli bir farklılığa rastlanmamiştır. Dolayısıyla retrospektif yapılan bu çalışmamızla noninnerve lokal dudak rekonstrüksiyonu fleplerinin diseksiyon kolaylığı, pratik olması nedeniyle innerve fleplere üstünlüğü ortaya konulmaya çalışılmıştır. Burada flebin boyutu, tümör eksizyonu sonrası geride kalan dokunun innervasyonu da çok önem teşkil etmektedir. Kliniğimizdeki olgulardaki en önemli özellik total alt dudak defektlerinde iyi planlanmış iki yanlı lokal kas ya da muskulokutan fleplerle yada noninnerve serbest fleplerle

onarım yapıldığında dil flebi, mukoza flebi veya greftine gerek kalmadan estetik ve fonksiyonel olarak iyi sonuçların elde edilebileceğini ortaya koymamızdır.

Kaynaklar

1.Shindo M.L., Sinha U.K. Sensory Recovery in noninnervated free flaps for head and neck reconstruction. Laryngoscope 105:1290, 1995.
2.Vriens J.P. Recovery of sensation in radial forearm free flap oral reconstruction. Plast. Recon. Surg. 98:649, 1996.
3.Davis J.S., Kitlowski E.A. Regeneration of nerves in skin grafts and flaps. Am. J. Surg. 1934;24:501-545.
4.Netscher D., Armenta A.H., Meade R.A., Alford E. L. Sensory Recovery of innervated and Non-innervated Radial Forearm Free-Flaps: Functional implications. J of Rec. Microsurg. 16(3):179, 2000.
5.Kimata Y., et al. Comparison of Innervated and Noninnervated Free Flaps in Oral Reconstruction. Plast. Recon. Surg. 104(5):1307-1313, 1999.
6.Tobin G.R., O'Daniel T.G. Lip Reconstruction with motor and sensory innervated composite flaps. Clin. Plast. Surg. 17(4):623-632, 1990.

SB-42

83 Olguluk Tek Taraflı Dudak Yarıklarında Tennison ve Millard Tekniklerinin Geç Dönem Sonuçlarının Karşılaştırılması

Mehtap KARAMEŞE, Zekeriya TOSUN, Mustafa KESKİN, Nedim SAVACI

Selçuk Üniversitesi Meram Tıp Fakültesi, Plastik, Rekonstrüktüf ve Estetik Cerrahi ABD., KONYA

Amaç: Dudak yarığı fonksiyonel olarak defekt oluşturmasının yanı sıra estetik kaygılara neden olan bir durumdur. Dudak ve damak yarıkları pes ekinovarustan sonra en sık görülen major konjenital anomali grubudur. Asyalılarda daha sık olmak üzere ortalama 750-1000 canlı doğumda bir görülmektedir. Bütün dudak ve damak yarıkları içinde tam ve tek taraflı dudak yarığı % 10-12 lik bir orana sahiptir (1). Etyolojisinde genetik, infeksiyöz ajanlar(rubella), fiziksel faktörler(hipoksi, karbonmonoksit), ilaçlar (alkol, thalidomide) gibi çevresel teratojenler suçlanmaktadır. Dudak yarığı ince hatlı bir skar ve minimal bir vermillion çentiğinden geniş ve basık bir burun kanadı ile cilt, kaslar, mukoza, maxilla, nazal kemik ve kıkırdaklardaki eksikliklere kadar oldukça geniş bir varyasyon gösterebilir(2). Rekonstrüksiyondaki amaç hastanın dudak anatomisini sağlamak ve estetik açıdan kabul edilebilir sonuçlara ulaşmaktır. Yarık dudak onarımlarında Millard tekniği oldukça geniş kabul görmüştür. Bununla birlikte bu yetersiz kaldığı durumlar da mevcuttur. Bu nedenle alternatif teknikler kullanılmaktadır.

Gereç yöntem: Kliniğimizde 1999-2004 yılları arasında opere ettiğimiz yarık dudak hastalarının geç dönem sonuçlarını karşılaştırdık. Yaş ortalaması 6,7 ay olan 83 hasta seçildi. 38 hastada yarık dudak ve damak yarığı, 45 hastada izole dudak yarığı mevcuttu. 55 hastada dudak yarığı sol unilateral yerleşimli, 23 hastada sağ unilateral yerleşimli idi. 63 vaka komplet yarık, 20 vaka inkomplet yarıktı. Hastaların 57'si Tennison yöntemiyle, 26'sı Millard tekniği ile opere edildi. Geç sonuçların takibi postop 6. aydan itibaren 6 aylık aralarla çekilen fotoğraflarla takip edilip, modifiye Anastassov Chipkov skalasına göre değerlendirildi. Bu skalada kırmızı dudak, beyaz dudak, oral vestibül, skarın durumu, dudak-burun dehissensi yer almaktadır. Değerlendirilen her hastaya bu skalaya göre puan verildi. Puanlama sonuçları mükemmel, oldukça iyi, iyi, yeterli ve kötü olarak sınıflandırıldı. Buna göre 0-1,1 puan mükemmel, 1,5-2,6 puan oldukça iyi, 3-4,1 puan iyi, 4,5-6 puan yeterli, 6,3-12 puan kötü olarak değerlendirildi(3).

Bulgular: Tennison yönteminde 39 hasta mükemmel (%68,4) (Şekil 1), 13 hasta oldukça iyi (%22,8), 3 hasta iyi (%5,2), 2 hasta yeterli (%3,5) olarak tespit edildi. Millard yönteminin değerlendirilme sonuçları ise 16 hasta mükemmel (%61,5) (Şekil 2), 8 hasta oldukça iyi (%30,7), 2 hasta iyi (%7,6) idi. Sonuçlar istatistiksel olarak Mann-Whitney U testi ve T testi ile değerlendirildi. Tennison ve Millard teknikleri ile opere edilen hastaların geç dönem sonuçları arasında istatistiksel olarak anlamlı fark tesbit edilemedi($p>0,05$)i.

Sonuç: Dudak yarığı onarımlarında doğru cilt mukoza birleşimi, vermillion kenarının simetrik olması, nostril tabanının simetrik olması, dudağın hafif elevasyonu, minimal skar kalması çok önemlidir(4).
Millard tekniği normale en yakın görünümü veren, dudağın normal çizgilerini kesmeyen orta kısımdaki gamzeyi içeren hem fonksiyonel hem de estetik yönden iyi bir ameliyat tekniği olarak geniş kabul görmektedir (5). Ancak bu teknikle opere edilen hastalarda eros yayının dengesinin sağlanamadığı ve asimetrik dudakların ortaya çıktığı görülmüştür.

Tennison tekniğinin eros yayını korumak, vermillio-kutan hattın doğal kalınlığını sağlamak, minimal doku kaybı ile operasyonu tamamlamak gibi avantajları vardır. Yeterli dudak uzunluğu sağlanabilmektedir. Bunu yanı sıra filtrumda belirgin skar oluşumu ve flebin genişlemesine bağlı orantısız büyüme gibi dezavantajları vardır.

Vakalarımızda Millard yöntemiyle opere edilen hastalarda çentiklenme sık görülürken (Şekil 3); Tennison tekniği ile opere edilen hastalarda kötü yerleşimli skar ve geç dönemde lateral dudakta kalınlık dikkat çekmektedir (Şekil 4).

Yarık dudak onarımları için kullanılabilecek mükemmel bir teknik mevcut değildir. Millard ve Tennison tekniklerinin de avantaj ve dezavantajları düşünüldüğünde iki teknikten birinin diğerine anlamlı üstünlüğü mevcut değildir.



Şekil 1 : Tennison yöntemi ile opere edilen hastada elde edilen mükemmel sonuç



Şekil 2: Millard tekniği ile opere edilen hastada elde edilen mükemmel sonuç

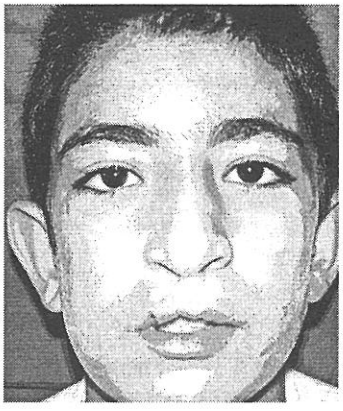

Şekil 3 : Millard yötemi ile opere edilen hastada çentiklenme

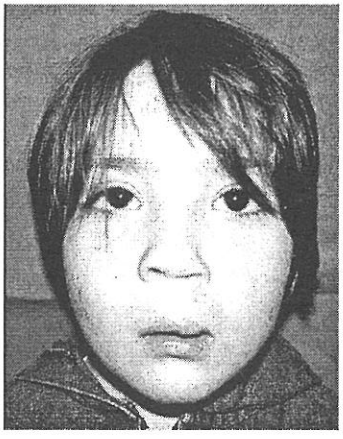

Şekil 4: Tennison yöntemi ile opere edilen hastada kötü yerleşimli skar ve lateral dudakta kalınlık.

Kaynaklar

1. Millard, R, Jr. Unilateral deformity. Cleft craft. Ed. Millard R. Little, Brown & Co. 1976 Vol: 1 pp:3-487.
2. Byrd, S. Unilateral cleft lip. Plastic sugery. Ed. Aston, S. Beasley, R. Thorne, C. Lippicott Raven 1997 pp: 245-255.
3. Anastassov, Y, Chipkov C. Analysis of nasal and labial deformities in cleft lip, alveolus and palat patients by a new rating scale: prelaminary report. J carniomaxillofac surg 2003;31:299-303.
4. Kahveci R. Dudak yarığı onarımında üçgen flep tekniği. Türk Plast Cer Derg 2000;8:1-3.
5. Hoşnuter M. Zonguldak karaelmas üniversitesinde tek taraflı yarık dudak onarımında klinik tecrübelerimiz. Genel Tıp Derg. 2005;15(2):51-57

SB-43
Alt Dudak Defektlerinin Rekonstrüksiyonu: 171 Olgu Sunumu

Meltem AYHAN, Metin GÖRGÜ, Özlem Karataş SİLİSTRELİ, Cenk DEMİRDÖVER, Zeynep AYTUĞ, Murat TUNA, Yücel ÖZTAN

İzmir Atatürk Eğitim ve Araştırma Hastanesi / Plastik Rekonstrüktif ve Estetik Cerrahi Kliniği, İZMİR

Amaç: Alt dudak defektleri cilt tümörleri eksizyonu sonrası ortaya çıkabileceği gibi travmatik olarak trafik kazaları ve insan- hayvan ısırıkları sonucu da sıkça karşımıza çıkmaktadır. Alt dudak rekonstrüksiyonu hem fonksiyonel hem de estetik açıdan önem teşkil etmektedir. Rekonstrüksiyon seçenekleri arasında çok çeşitli lokal flepler olduğu gibi özellikle total ya da totale yakın defektlerde serbest flep uygulamaları önerilmektedir.

Gereç ve Yöntem: Kliniğimize 1995-2005 yılları arasında başvurmuş 171 alt dudak skuamöz hücreli karsinom olgusu geriye dönük olarak değerlendirildi. Tümör eksizyonu sonrası primer onarım (45 olgu); Abbé / Estlander flepleri (31 olgu); proksimal ya da distal bazlı nazolabial transpozisyon flepleri (27 olgu); perioral bölge ilerletme flepleri (16 olgu); innerve kompozit flepler (43 olgu) ve serbest flepler (9 olgu) uygulanan rekonstrüksiyon yöntemlerindendi. Eşzamanlı olarak 94 hastaya boyun diseksiyonu uygulandı. Bu hastaların 46'sı postoperatif dönemde radyoterapi gördü. Hastaların ortalama izlem süresi 28 ay (5-59 ay) idi

Bulgular: Opere edilen 171 hastanın hiçbirinde eksizyon sonrası primer tümörün cerrahi sınırda devam etmediği görüldü. Eşzamanlı olarak boyun diseksiyonu uygulanan 94 hastanın 53'ünde 2 ya da daha fazla metastatik lenfadenopati rapor edilirken geri kalan 41 hastanın patoloji sonuçları reaktif lenfoid hiperplazi olarak geldi. Hastaların yaş ve genel durumları göz önüne alındığında, tümör konseyi değerlendirmeleri sonucunda hastaların 46'sına postoperatif dönemde radyoterapi uygulandı. Opere edilen 171 hastanın 13'ünde (%7.6) yara yeri ayrılması ve primer sütür ile revizyonun yeterli olduğu parsiyel flep kaybı şeklinde minör komplikasyonlar görülürken 3 hastada (%1.7) fistül oluşumu ortaya çıktı. Bu hastaların bir kısmı geç postoperatif dönemde ağız açıklığında kısıtlılık şikayetiyle kliniğimize başvurmuş ve uygun hastalara komissüroplasti uygulanmıştır. Özellikle Karapandzic fan flep, Nakajima fan flep ve Fujimori gate flep uygulanmış hastalarda geç postoperatif dönemde hasta memnuniyeti oral kontinans ve fonksiyonel açıdan daha avantajlı oldukları saptanmıştır

Sonuç: Alt dudaktan tümör eksizyonu sonrası ortaya çıkan defektlerin sistematik olarak ele alınması ve rekonstrüksiyon planında motor ve duysal restorasyon ile hastanın estetik beklentilerinin de göz önünde bulundurulması başarı için anahtar noktalardır.

Kaynaklar

1. Broadland D.G., Zitelli J.A. Surgical margins for excision of primary cutaneous squamous cell carcinoma. J. Am. Acad. Dermatol. 27:241-248, 1992.
2. Karapandzic M. Reconstruction of Lip Defects by local arterial flaps. Br. J. Plast. Surg. 27:93-97, 1974.
3. Rowe D.E., Correl R.J., Day Jr. L.C. Prognostic factors for local recurrence, metastasis, and survival rates in squamous cell carcinoma of the skin ear and lip. J. Am. Acad. Dermatol. 26:976-990, 1992.
4. Bacher S.R., Krause C.J. Carcinoma of the Lip. 90:19-27, 1980.
5. Salgarelli A.C., Sartorelli F., Cangiano A., Collini M. Treatment of lower lip cancer: an experience of 48 cases. Int. J. Oral Maxillofac. Surg. 34:27-32, 2005.
6. Roth J., Patete m., Goodwin W.J. Use of melolabial flap in intraoral reconstruction. Otolaryngol. Head and Neck Surg. 114: 2300-2304, 1996.

SB-44
Periorbital Yumuşak Doku ve Soket Rekonstrüksiyonunda Ters-Akımlı Submental Arter Flebi Kullanımı

Naci KARAÇAL, Leyla ARVAS SAPAN, Umut TOPAL, Ömer AMBARCIOĞLU, Tagui MAMEDOV, Necmettin KUTLU

Karadeniz Teknik Üniversitesi Tıp Fakültesi Plastik ve Rekonstrüktif Cerrahi Anabilim Dalı, TRABZON

Orbital deformitelerin rekonstruksiyonu periorbital yumuşak doku, orbital içerik ve kemik yapının onarımını içerir. Bunun için çeşitli teknikler kullanılmıştır. Random paternli flepler ve platisma myokutanöz flebi yüzle uygun renk benzerliği sağlar fakat mobilitesi sınırlıdır. Doku-genişletme yöntemi esnek ciltle onarımı sağlarken aşamalı operasyonlar gerektirir. Serbest flep transferi uygulanabilir ancak yüz cildinden farklı görünüm ve renktedir.

Submental ada flebi ilk olarak 1993 yılında Martin tarafından açıklanmış ve yüz rekonstrüksiyonunda cerrahlar tarafından kullanılmıştır. Submental cilt ince, esnek yapısı ve renk uyumuyla yüz dokusuyla aynı karaktere sahiptir. Flebin güvenilirliği ve klinik uygulaması daha önce açıklanmıştır fakat ters akımlı paterni hala şüphelidir. Bu çalışmada, geniş periorbital yumuşak doku ve soket rekonstrüksiyonunda kullandığımız ters akımlı submental arter flebi tekniği ve deneyimlerimizi sunmaktayız.

Submental arter flebi bilinen cerrahi tekniği dışında ilk aşamada dikkat dilmesi gereken fasyal sinirin marginal mandibular dalının bulunup korunmasıdır. Flebin sınırları insize edilerek ada flebi haline getirildi. Olası venöz problemlerin çıkmaması için vasküler pedikül etrafında en az 2cmlik subkutan doku bırakıldı. Proksimal fasyal arter ve ven submental pedikülün dallanma noktasında bağlanarak ters akımlı hale getirildi. Fasyal sinirin marginal mandibular dalı fasyal pedikül üzerinden disseke edilerek flep sinirin altından geçirildi. Bu şekilde pedikül daha rahat ilerletilerek daha geniş rotasyon arkı sağlandı. Flep tünelize edilerek periorbital bölgedeki defekt alanına getirildi. Donör alan primer olarak kapatıldı.

Ters akımlı submental arter flebi 39 - 61 yaş arasında, ikisi kadın dördü erkek altı hastada başarıyla uygulandı. Üçünde göz kapağında lokal invaziv bazal hücreli karsinom vardı ve total orbital ekzenterasyon gerekti. Diğer hastaların tanısı bazal hücreli karsinom ve periorbital bölgenin travmatik yumuşak doku defektiydi. Flep boyutları 4x6 cm ile 6x8 cm arasında değişti. Postop takipte hastaların estetik ve fonksiyonel sonuçları kabul edilebilirdi.

İlk vaka, 61 yaşında erkek hastaydı ve sol alt göz kapağında tümör mevcuttu. Tümör rezeksiyonu ve orbital ekzenterasyon yapılarak defekt alanı sol taraf pediküllü ters akımlı submental arter flebiyle, donör alanda primer olarak kapatıldı. Postop geçici marginal mandibular sinir felci dışında problem yaşanmadı.

İkinci vaka, 55 yaşında sol lateral kantal alnda bazal hücreli karsinom olan erkek hastaydı. Eksizyon sonrası ters akımlı submental arter flebi kullanıldı, donör alan primer kapatıldı. Postop ilk gün venöz konjesyon gelişip takip eden günlerde düzeldi.

Postop 6 ay takip edilen hastalarda majör komplikasyona rastlanmadı. Hastalar ortalama 7 gün içerisinde taburcu edildi. Erkek hastalarda flep üzerinde kıllar oluştuğu için epilasyon gerekti.

Sonuç olarak orbital ekzenterasyon ağır fonksiyonel ve estetik defektlere yol açar. Rekonstrüksiyon için kullanılan yöntemlerin kendine göre sınırları mevcuttur. Rejyonel flepler daha çok anterior orbitayı kapatırken posteriorda potensiyel ölü alan bulunur. Submental arter flebi iki submental arter arasında zengin subkutanöz ve subdermal anastamozlara sahiptir. Bu yüzden 10x16 cm cilt adasıyla kaldırılabilir. Kolay kaldırılabilen ve geniş rotasyon arkına sahip ve iyi gizlenebilir donör alan skarı bırakan bir fleptir.

SB-45

Pierre Robin Sekanslı Olgularda Multidisipliner Yaklaşım ve Ağır Havayolu Sorunlu Olgularda Mandibular Distraksiyon Deneyimimiz

Aydın GÖZÜ (1), Bülent GENÇ (1), Murat PALABIYIK (2), Murat ÜNAL (3), Güven YILDIRIM (4), Sultan KAVUNCUOĞLU (2), Zafer ÖZSOY (1)

(1)S.B. Vakıf Gureba Eğ. ve Araşt. Hast. Plastik ve Rekonstrüktif Cerrahi Kliniği, S.B. Bakırköy Doğumevi ve Çocuk Hastalıkları Eğ. ve Araşt. Hast. (2)Yenidoğan Yoğun Bakım Ünitesi, (3)Çocuk Cerrahisi Kliniği, (4)S.B. Okmeydanı Eğ. ve Araşt. Hast. Kulak Burun Boğaz Kliniği, İSTANBUL

Amaç: Geleneksel yaklaşımlarla düzeltilemeyen ağır üst solunum yolu tıkanıklığı olan Pierre Robin sekans (PRS)'lı yenidoğanın tedavisi oldukça sorunludur. Bu bebekler tekrarlayan asfiksi atakları, bitkinlik ve büyüme geriliği ile kısır bir döngüye girerek, çoğunlukla, erken dönemde kaybedilmektedir. Yenidoğan yoğun bakım hizmetlerinde sağlanan gelişmelere ek olarak son yıllarda mandibular distraksiyon yönteminin yaş grubuna uyarlanması ile bu bebeklerin kurtarılabilme olasılığı giderek artmaktadır. Son ikibuçuk yıl içinde tarafımızca izlenen 15 PRS'lı yenidoğan değerlendirilerek literatür verileri ışığında tartışıldı.

Gereç Ve Yöntem: Üç ayrı eğitim hastanesinde görevli ilgili dal uzman hekimleri arasında oluşturulan acil girişim ekibi tarafından S.B.Bakırköy Doğumevi ve Çocuk Hastalıkları Hastanesi Yenidoğan Yoğun Bakım Ünitesi'nde izlenen Pierre Robin sekanslı, üçü sendromik,onbeş olgu değerlendirildi. Geleneksel tedaviye yanıt vermeyen dört yenidoğana, nazofaringoendoskopik inceleme sonrası, erken dönemde (30.-64. günler-ort.47.gün), iki olguya ise geç dönemde (sırasıyla 6. ve 22. aylar) distraksiyon osteogenez yöntemi ile mandibular uzatma uygulandı ve 10-20 (ort. 13.75) mm.'lik maksillomandibuler uyumsuzluk düzeltildi. Yöntem 2 cm'lik modifiye Risdon insizyonu ile girilerek, olası diş kökleri seviyesi proksimalinden yapılan oblik angulus osteotomileri ile iki olguda tek vektörlü, dört olguda üç vektörlü eksternal cihazlar kullanılarak uygulandı.

Bulgular: Cauette-Laberge sınıflamasına 1 göre beş olgu klinik olarak evre I, iki olgu evre II, sekiz olgu evre III olarak değerlendirildi. Evre III üç olguda acil, bir olguda elektif olarak açılan trakeostomi üç olguda başarıyla sonlandırılırken bir olguda sonlandırılamadı ve bu olgu postoperatif 11. ayda tekrarlayan pulmoner enfeksiyonlara bağlı olarak kaybedildi. Konservatif izlenen bir olgu erken dönemde asfiksi, distraksiyon uygulanan bir olgu (postoperatif 32. gün) sepsis nedeniyle kaybedildi. Nekrotizan enterokolite bağlı abondan kanama nedeniyle opere edilemeyen bir olguda nörolojik sekel gelişti. Diğer olgular ise 9-29 (ort. 19) ay sorunsuz olarak izlendi (Resim 1). İşlevsel ve kozmetik sonuçlar kabuledilebilir bulundu.

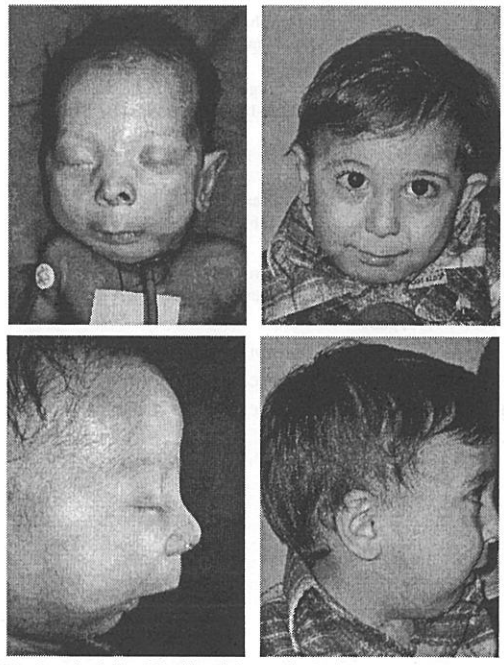

Resim 1. Ağır klinik tablo nedeniyle 20 mm uzatma uygulanan ilk olgumuzun ameliyat öncesi ve sonrası (29. ay) ön ve yan görüntüleri.

Sonuç: 3500 doğumda bir rastlayıp, bunların yaklaşık % 50'sinde cerrahi girişim gereksinimi duyduğumuz Pierre Robin sekanslı olgulara algoritmik yaklaşım konusunda olgu serilerinin kısıtlılığı nedeniyle henüz görüşbirliği sağlanamamıştır.2-6 Serimizdeki Evre I ve II yedi yenidoğanda olduğu gibi hafif-orta klinik tabloda yüzükoyun yatırma, oro-nazogastrik besleme ve/veya endotrakeal entübasyon yeterli olabilirken; Evre III olgularda trakeostomi yaşam kurtarıcıdır. Ancak bakımı ve sonlandırılması zor, komplikasyonları yüksektir. Trakeostomi gereksinimini ortadan kaldırmak ya da açılmış olanı sonlandırabilmek amacıyla mandibular distraksiyon yöntemini bu yaş grubunda önerenler olduğu gibi, geleneksel dil-dudak adezyonunu ilk tercih olarak seçenler de vardır. 2,5 Ancak bu yöntem 1 cm. üzerindeki kısalıklarda yararsızdır, komplikasyonları nadir değildir ve dil-dudak-ağız gelişimine etkisi bilinmemektedir. Serimizde 1 cm.'in altındaki kısalıklarda (evre I ve II) geleneksel yaklaşım yeterli bulundu. Eksternal yaklaşım ve cihazlarla elde ettiğimiz deneyim kolay uygulanabilir oldukları ve hızlı

ilerletme sağladıkları yönündedir. Trakeostomisiz iki olguda ilk hafta içinde belirgin klinik düzelme saptandı. Mandibular distraktörlerde yapılan uyarlama ve yenilikler (internal, eriyebilen, üç vektörlü cihazlar) işlemi daha kolaylaştırıp, işlevsel ve kozmetik sonuçları düzeltebilir. Yenidoğan yoğun bakım hizmetlerinde yaşanan gelişmelere paralel olarak plastik cerrahların bu bebeklerle karşılaşma oranı giderek artmakta, acil multidisipliner yaklaşım ve mandibuler distraksiyon ile elde edilen sonuçlar umut verici görünmektedir.

Kaynaklar

1. Caouette-Laberge L, Bayet B, Larocque Y. The Pierre robin sequence: review of 125 cases and evolution of treatment modalities. Plast Reconstr Surg. 93(5):934, 1994.
2. Kirschner RE, Low DW, Randall P, et al. Surgical airway management in Pierre robin sequence: is there a role for tongue-lip adhesion? Cleft Palate Craniofac J. 40(1):13, 2003
3. Denny AD. Distraction osteogenesis in Pierre Robin neonates with airway obstruction. Clin Plast Surg. 31(2): 221, 2004.
4. Denny AD, Amm CA, Schaefer RB. Outcomes of tongue-lip adhesion for neonatal respiratory distress caused by Pierre robin sequence. J Craniofac Surg. 15(5):819, 2004.
5. Schaefer RB, Stadler JA, Gosain AK. To distract or not to distract: An algorithm for airway management in isolated Pierre Robin sequence. Plast Reconstr Surg. 113(4):1113, 2004.
6. Burstein FD, Williams JK. Mandibular distraction osteogenesis in Pierre Robin sequence: Application of a new internal single-stage resorbable device. Plast Reconstr Surg. 115(1):61, 2005

SB-46
Şimerik Fibula Kemik-Kas-Deri Flebi İle Komposit Maksilla Defektlerinin Onarımı

Şükrü YAZAR, Ming-Huei CHENG, Fu-Chan WEI

Chang Gung Memorial Hastanesi, Plastik ve Rekonstrüktif Cerrahi Kliniği, Taipei, TAYVAN

Amaç: Komposit maksilla defektleri sıklıkla kemik, burun ve /veya ağız mukozası, yanak cildi ve maksillar sinüsü içermektedir.[1,2] Değişik onarım yöntemleri tarif edilmesine rağmen bu tür komposit defektlerde eksik dokuların her birinin yerine konulduğu üç-boyutlu onarımlar gerekmektedir.[3-6] Bu amaçla birbirinden bağımsız doku komponentleri taşıyan şimerik fibula kemik-kas-deri flebi iyi bir seçenek olabilir.

Gereç ve yöntem: Mayıs 2003 ile Haziran 2004 tarihleri arasında beş hastadaki komposit maksiller defekt şimerik fibula kemik-kas-deri flebi ile onarıldı. Hastaların üçü erkek ikisi bayandı ve en genci 42 yaşında en yaşlısı 85 yaşında olup yaş ortalaması 56 idi.
Kemik defekti onarımı için kullanılan fibula kemik segmentlerinin ortalama uzunluğu 6.6 cm idi. Dört hastada kemiği şekillendirmek için birer osteotomi uygulanırken bir hastada osteotomiye ihtiyaç duyulmadı. Burun mukozasının onarımı için kullanılan cilt adasının boyutları 5x7 cm ile 8x11 cm arasında ve ağız içi mukozasının onarımı için kullanılan cilt adasının boyutları ise 6x8 cm ile 9x16 cm arasında değişmekteydi. Soleus kasının boyutları ise 12x5x2 cm ile 14x6x3 cm arasında değişmekteydi. Bütün fleplerde her bir cilt adası (burun ve ağız) ve soleus kasları birbirinden bağımsız birer perforan damar üzerinde hazırlandı. Dört hastada alıcı damar olarak fasiyal damarlar bir hastada ise yüzeyel temporal damarlar kullanıldı. Tüm hastalarda dönor alandaki cilt defekti kismi kalınlıkta deri grefti ile kapatıldı.

Bulgular: Tam veya kısmi flep kaybına rastlanmadı. Bir flepte venöz trombozis gelişti anastomoz tekrarlandı ve flep kurtarıldı. Ortalama hasta takip süresi 16 aydır ve bu dönemde tümör nüksüne rastlanmadı. Bütün hastalarda yeterli kemik iyleşmesi, yumuşak doku onarımı ve kabul edilebilir kozmetik maksillar kontur ve simetri sağlandı. Ayrıca hastaların hepsinde normal konuşma ve yeme fonksiyonları sağlandı. Hastaların hiçbirinde donor alan morbiditesine rastlanmadı.

Sonuç: Sonuç olarak şimerik fibula kemik-kas-deri flebi tek bir flep damar sapı üzerinde birbirinden bağımsız perforan damarlarca beslenen ve birbirinden bağımsız deri, kas ve kemik kompenentleri içeren bir flep seçeneğidir. Bu nedenle şimerik fibula kemik-kas-deri flebi bazı avantajlar sunmaktadır; (1) güçlü kemik yapısı, (2) farklı yönlerde lokalize defektlerde kolay üç-boyutlu flep yerleştirilmesi, (3) ölü boşlukların doldurulması, (4) mikrovasküler anastomoz için bir çift alıcı damar kullanılması, (5) tek donor alan, (6) daha fonksiyonel ağız ve diş rehabilitasyonu, (7) daha iyi kozmetik sonuç sağlaması.

Kaynaklar:

1. Anthony, J. P., Foster, R. D., Sharma, A. B., Kearns, G. J., Hoffman, W. Y., and Pogrel, M. A. Reconstruction of a complex midfacial defect with the folded fibular free flap and osseointegrated implants. Ann. Plast. Surg. 37: 204, 1996.
2. Cordeiro, P. G., and Santamaria, E. A classification system and algorithm for reconstruction of maxillectomy and midfacial defects. Plast. Reconstr. Surg. 105: 2331, 2000.
3. Koshima, I., Yamamoto, H., Hosodo, M., Moriguchi, T., Orita, Y., and Nagayama, H. Free combined composite flaps using the lateral circumflex femoral system for repair of massive defects of the head and neck regions: An introduction to the chimeric flap principle. Plast. Reconstr. Surg. 92: 411, 1993.
4. Wei, F. C., and Kim, K. K. Fibula osteoseptocutaneous free flap in maxillary reconstruction. Microsurgery 15: 353, 1994.
5. Nakayama, B., Matsuura, H., Ishihara, O., Hasegawa, H., Mataga, I., and Torii, S. Functional reconstruction of a bilateral maxillectomy defect using fibula osteocutaneous free flap with osseointegrated implants. Plast. Reconstr. Surg. 96: 1201, 1995.
6. Kazaoka, Y., Shinohara, A., Yokou, K., and Hasegawa, T. Functional reconstruction after a total maxillectomy using a fibula osteoseptocutaneous flap with osseointegrated implants. Plast. Reconstr. Surg. 103: 1244, 1999.

SB-47

Baş Boyun Onarımında Eş Zamanlı İki Serbest Flep Aktarım Endikasyonlarının 130 Hastada Ameliyat Sonrası Hasta Yaşam Oranı ve Süresine Göre Yeniden Değerlendirilmesi

Şükrü YAZAR, Fu-Chan WEI, Chih-Hung LIN

Chang Gung Memorial Hastanesi, Plastik ve Rekonstrüktif Cerrahi Kliniği, Taipei, TAYVAN

Amaç: Baş boyun bölgesinin geniş komposit defektleri genellikle tümör cerrahisi sonrası oluşmaktadırlar ve bu defektlerin yeterli fonksiyonel ve estetik onarımı için bazen eş zamanlı iki serbest flep aktarımı gerekmektedir.[1-6]

Gereç ve yöntem: Ağustos 1990 ile Aralık 2002 tarileri arasında 130 hastaya eş zamanlı 262 serbest flep aktarımı uygulanmıştır. Bir hastaya iki kez eş zamanlı iki serbest flep aktarımı ameliyatı gerekmiştir. Hastaların 127 si erkek 3 bayandı ve yaş ortalaması 49.3 yıl idi (32-77 yıl). Hastaların 92'si (% 70.7) primer kanser, 34'ü (% 26.2) lokal nüks ve 4'ü (% 3.1) ikinci primer kanser nedeniyle ameliyat edilmiştir. Bir mandibuler osteosarkoma ve bir malign parotis tümörü dışında diğer tümörlerin hepsi squamous cell carcinoma idi. Aktarılan flep eşlemeleri sırasıyla; fibula kemik deri – anterolateral uyluk flebi (67 defekte), fibula kemik deri – radial ön kol flebi (20 defekte), fibula kemik deri – rektus abdominis kas deri flebi (15 defekte) ve diğerleri (29 defekt) şeklindedir. Tümör eksizyonunuda içerecek şekilde ortalama ameliyat süresi 14 saat 25 dakikadır.

Bulgular: Yüzde 2.3 flepte (262 flebin 6'sında) tam kayıp ve % 4.6 flepte (262 flebin 12'sinde) kısmı kayıp yaşanmıştır. Bu çalışmanın yapıldığı dönemde (Aralık 2003), hastaların ameliyat sonrası yaşam oranları primer kanserli hastalarda ilk bir yıl için % 72.8 ikinci yıl için % 63.5 ve beş yıl için % 48.2 olarak bulunmuştur. Ancak lokal nükslü ve ikici primer kanseri olan hastalarda yaşam oranları ilk bir yıl için % 39.5 ikinci yıl için % 23.8 ve beş yıl için % 0 olarak bulunmuş olup ve bu değerler primer kanserli hastalarla istatistiksel olarak karşılaştırıldığında anlamlı derecede düşük olarak tesbit edilmiştir ($p<.0001$, log-rank test).

Sonuç: Eş zamanlı iki serbest flep aktarımı doğal olarak hem hastaya hemde cerrahi ekibe fazladan birtakım zorluklar ve yükler bindirmektedir. Bu çalışmada lokal nükslü ve ikinci primer kanserli hastalarda ameliyat sonrası dönemde kısa yaşam süresi ve düşük yaşam oranları elde edilmiştir. Böylece bu komplike onarım yönteminin bu hastalar için uygun olmadığı görülmüştür. Bu nedenle bu hasta grubunda onarım stratejisi komplike eş zamanlı iki serbest flap aktarımından daha basit tek serbest yumuşak doku flebi ile onarım şeklinde değiştirilmelidir. Ancak eş zamanlı iki serbest flep aktarımı primer kanser eksizyonu sonucu oluşan geniş kompozit ağız-alt çene defektlerinin daha fonksiyonel ve kozmetik onarımında bir seçenek olarak kullanılmalıdır.

Kaynaklar:

1. Wei, F. C., Demirkan, F., Chen, H. C., and Chen, I. H. Double free flaps in reconstruction of extensive composite mandibular defects in head and neck cancer. Plast. Reconstr. Surg. 103: 39, 1999.
2. Demirkan, F., Wei, F. C., Chen, H. C., Chen, I. H., Hau, S. P., and Liau, C. T. Microsurgical reconstruction in recurrent oral cancer: Use of a second free flap in the same patient. Plast. Reconstr. Surg. 103: 829, 1999.
3. Chen, H. C., Demirkan, F., Wei, F. C., Cheng, S. L., Cheng, M. H., and Chen, I. H. Free fibula osteoseptocutaneous-pedicled pectoralis major myocutaneous flap combination in reconstruction of extensive composite mandibular defects. Plast. Reconstr. Surg. 103: 839, 1999.
4. Wei, F. C., Celik, N., Chen, H. C., Cheng, M. H., and Huang, W. C. Combined anterolateral thigh flap and vascularized fibula osteoseptocutaneous flap in reconstruction of extensive composite mandibular defects. Plast. Reconstr. Surg. 109: 45, 2002.
5. Yazar, S., Wei, F.C., Chen, H. C., et al. Recipient vessels selection in double free flaps reconstruction of composite head and neck defects. Plast. Reconstr. Surg. 115: 1553, 2005.
6. Wei, F. C., Yazar, S., Lin, C. H., et al. Double free flaps in head and neck reconstruction. Clin. Plast. Surg. 32: 303, 2005.

SB-48
Fibrin Yapıştırıcı Kullanarak Balık Ağzı Yöntemi İle Mikrovasküler Anastomoz

Onur EGEMEN[1], Kemal UĞURLU[1], Uğur TOSUN[1], Bülent SAÇAK[1], Semra KARŞIDAĞ[1], Ethem GÜNEREN[2], Lütfü BAŞ[1]

1) Şişli Etfal Eğitim ve Araştırma Hastanesi Plastik ve Rekonstrüktif Cerrahi Kliniği, İSTANBUL

2) 19 Mayıs Üniversitesi Tıp Fakültesi Plastik ve Rekonstrüktif Cerrahi Kliniği, SAMSUN

Amaç: 1990'lı yıllardan sonra mikrocerrahi tekniklerin rafine edilmesi ile altın standart kabul edilen geleneksel dikişle anastomozun çeşitli sıkıntılara yol açabildiği görülmüştür. Geliştirilen alternatif yöntemler ise ek maliyet yükü ya da uygulama zorluğu gibi nedenlerle yaygın kullanım kazanamamıştır.
Çalışmamızda özellikle çoklu doku aktarımı veya multipl replantasyon gibi doku iskemi süresinin önemli olduğu durumlarda kullanılabilecek yeni bir yöntem ortaya koymayı amaçladık (1,2,3).

Gereç ve Yöntem: Deney ve kontrol gruplarında 32'şer olmak üzere toplam 64 Wistar-Albino sıçan kullanıldı. Anastomozlar X40 büyütme altında, deneklerin sağ karotis kommunis arterinde yapıldı.
Deney grubundaki hayvanlara "fibrin yapıştırıcı kullanarak balık ağzı tekniği ile mikrovasküler anastomoz" yöntemi, kontrol grubuna geleneksel dikişli yöntemle mikrovasküler anastomoz uygulandı.
Deney grubunda fibrin yapıştırıcı olarak Beriplast-P Combi Set 1 ml (Aventis Behring, Mrburg, Almanya) kullanıldı.
Cerrahi Teknik: Deney anastomozunda karşılıklı damar uçlarında, damarın yarıçapı uzunluğunda ve birbirine 180 derece uzaklıkta iki kesi yapılarak ikişer tam katlı damar duvarı flebi oluşturulur (Resim 1). Bu fleplerin köşelerinden atılan 2 adet dikişle fleplerin everte olarak karşılıklı gelmesini sağlayacak şekilde damarlar yaklaştırılır (Resim 2, 3). Ardından fibrin yapıştırıcı ile tüm anastomoz hattı yapıştırılarak uygulama tamamlanır (Resim 4).
Denekler sekizerli alt gruplara ayrılarak 3, 7, 14 ve 28. günlerde biopsi alındı.
Anastomozlar; süre, patensi oranları, mikroanevrizma oluşumu, histolojik iyileşme açısından değerlendirildi.
Deney ve kontrol grupları istatistiksel olarak karşılaştırıldı. İstatistiksel analizler GraphPad Prisma V.3 paket programı ile yapıldı
Verilerin değerlendirilmesinde tanımlayıcı istatistiksel metotların (ortalama,standart sapma) yanı sıra, gruplar arası karşılaştırmalarda tek yönlü varyans analizi testi alt grup karşılaştırmalarında Tukey çoklu karşılaştırma testi, nitel verilerin karşılaştırmalarında ki-kare testi kullanılmıştır. Sonuçlar, anlamlılık $p<0,05$ düzeyinde değerlendirilmiştir.

Bulgular: Damarların anastomoza hazırlık aşamaları her iki teknik için de aynı olduğundan, anastomoz süresi değerlendirilirken dikkate alınmadı. Kontrol grubunda anastomozlar ortalama 18,32±2,57,deney grubunda ise ortalama 13,11 ±1,47 dakikada tamamlanabildiği görüldü. Bu sonuçlar $p<0,001$ düzeyinde istatistiksel olarak anlamlıdır.
Yaklaştırıcı klemp kaldırıldıktan sonra kontrol grubunda 2 anastomozun çalışmadığı görüldü. Anastomoz hatları açıldığında her iki damar intimasının da aşırı hasarlı olduğu fark edildi. Özellikle operasyon sonrası dönemin karşılaştırılabilmesi için istatistiksel değerlendirme 3, 7, 14 ve 28 günlerin sonuçlarına göre yapıldı (Tukey çoklu karşılaştırma ve ki-kare testi ile) . Kontrol grubunda 32 anastomozdan birini çalışmadığı görülürken (7. gün), deney grubundaki 32 anastomozun üçünün çalışmadığı (3, 14 ve 21. gün) fark edildi. Kontrol ve deney gruplarının kendi içlerinde 3, 7, 14 ve 28. günlerde anevrizma oluşumu açısından istatistiksel fark bulunamadı. Benzer şekilde gruplar karşılaştırıldığında da genel toplamda ve günler düzeyinde istatistiksel fark saptanmadı.
Histolojik değerlendirmede, deney grubu ve kontrol grubunun endotelizasyonunun eşit zamanda tamamlandığı görülmüştür. Deney grubunda yabancı cisim reaksiyonu, granülomlar ve nonspesifik enflamasyon belirgin olarak daha azdır.

Sonuç: Geleneksel yöntemle mikroanastomoz uzun sürer (4). Bu durum özellikle doku iskemi süresinin önemli olduğu operasyonlarda sorun yaratabilir. Ayrıca çok sayıda dikiş damar duvarında aşırı hasara yol açar, lümende çok miktarda yabancı cisim kalmasına ve mediada iskemi oluşmasına neden olur (5). Ortaya çıkan yoğun yabancı cisim reaksiyonu iyileşme döneminde trombüs oluşumuna yol açabilir (6).
Bu çalışmada ortaya koyduğumuz "fibrin yapıştırıcı kullanarak mikrovasküler anastomoz" yöntemi geleneksel yöntemden anlamlı biçimde hızlıdır. Sadece iki adet düğüm atılması media nekrozunu önler ve minimal yabancı cisim reaksiyonuna yol açar. Lümende kalan yabancı cisim miktarı azdır.
Sonuç olarak tarif ettiğimiz yöntem özellikle çoklu replantasyon ve çok sayıda serbest dokunun aktarıldığı operasyonlarda kullanılabilecek güvenilir ve başarılı bir tekniktir.

Kaynaklar:

1. Mardini S., Tsai F. C., Yang J. Y. Double free flaps harvested from one or two donor sites for one or two-staged burn reconstruction: models of sequential-link and independent-link microanastomoses. Burns. 30: 729, 2004
2. Zumiotti A., Ferreira M. C. Replantation of digits: factors influencing survival and functional results. Microsurgery. 15: 18, 1994
3. Baek S. M, Kimm S. S. Ten-digit and nine-digit replantation (4 cases). Br J Plast Surg. 45: 407, 1992
4. Zeebregts C., Acosta R., Bolander L., van Schilfgaarde R., Jakobsson O. Clinical experience with non-penetrating vascular clips in free-flap reconstructions. Br J Plast Surg. 55:105, 2002
5. Acland R. D., Tarchtenburg L. The histopathology of small arteries following experimental microvascular anastomosis. Plast Reconstr Surg 60:868, 1977
6. Han S. K., Kim S. W., Kim W. K. Microvascular anastomosis with minimal suture and fibrin glue: Experimental and clinical study. Microsurgery. 18: 306, 1988

Resimler:

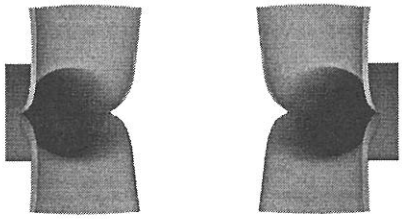

Resim 1: Damarların karşılıklı olarak aynı noktalarından, yarıçap uzunluğunda iki kesi ile tam kat damar duvarı flepleri oluşturuldu

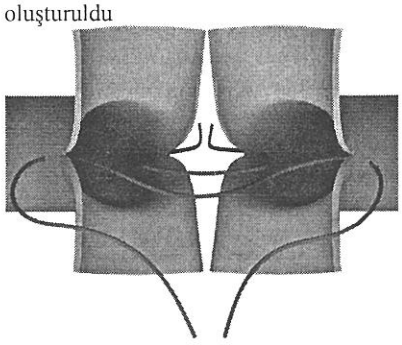

Resim 2: Fleplerin köşelerinden atılan dikişler ile damarlar yaklaştırıldı.



Resim 3: Düğümler bağlanıp flepler everte edilerek yaklaştırıldı.



Resim 4: Anastomoz hattı fibrin yapıştırıcı ile kaplandı

SB-49

Dermis Dokusu ve Skar Dokusundan Elde Edilen Greftlerin Dolgu Amaçlı Kullanımlarında Kalıcılıklarının Karşılaştırılması

Yakup SARIGÜNEY[1], Yücel DEMİR[1], Reha YAVUZER[1], Çiğdem ELMAS[2], Kenan ATABAY[1]

1) Gazi Üniversitesi Tıp Fakültesi, Plastik Rekonstrüktif ve Estetik Cerrahi AD., ANKARA
2) Gazi Üniversitesi Tıp Fakültesi, Histoloji ve Embriyoloji AD., ANKARA

Giriş: Yumuşak dokuda hacim artışı sağlamak veya çöküntüleri tedavi etmek için çok sayıda dolgu maddesi kullanılmaktadır. Bunlar içerisinden otojen greftlerin, alloplastik materyaller (silikon, hyalüronik asid) ve heterojen transplantlara (sığır kaynaklı kolajen) oranla avantajları bilinmektedir. Non-alerjenik, doku ile uyumlu, nispeten kalıcı, ucuz ve her zaman yüksek miktarlarda elde edilebilir olmaları, ayrıca daha az oranda yan etki ve komplikasyona yol açmaları nedeniyle otojen yağ ve dermis greftleri dolgu maddeleri arasında öncelik kazanmaktadırlar[1]. Yağ ve dermis dokusu gibi skar dokusunun da bazı klinik çalışmalarda dolgu maddesi olarak kullanıldığı bilinmektedir[2]. Buna rağmen skar dokusunun normal dermis dokusuna oranla sağ kalımı ya da denovo kalıcılığı araştırılmamıştır. Bu çalışmada skar dokusunun normal dermis dokusuna oranla enjekte edildiği alandaki kalıcılığının saptanması amaçlanmıştır.

Gereç ve Yöntem: Çalışma, ağırlıkları 150-200 gram arasında değişen 24 adet wistar tipi erkek rat üzerinde gerçekleştirildi. Öncelikle çalışmaya dâhil edilen tüm ratların lateral sırt bölgelerinde 4 cm çapında bir cilt defekti oluşturularak bu bölgede skar dokusu gelişmesi sağlandı. Dört hafta sonra oluşan bu skar dokusu ve karşı sırt bölgesinden alınan normal dermis dokusu, enjeksiyona uygun hale gelene kadar makasla küçük parçalara ayrılarak greftler hazırlandı (Şekil 1). Alıcı saha olarak daha önce tanımlanmış olan 'doku koruma modeli' kullanıldı[3]. Bunun için ratın abdominal bölgesinde vertikal bir cilt insizyonu yapıldı ve bilateral olarak rektus kaslarının laterallerinde eksternal oblik kas 1 cm'lik bir insizyon ile açılarak uygun boşluklar hazırlandı. Her iki tarafta kaslar arasında hazırlanan bu boşluklara aynı rattan elde edilen skar ve dermis greftleri karşılıklı olarak eşit miktarlarda (0.5 mm^3) yerleştirildi (Şekil 2).

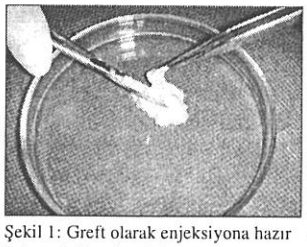

Şekil 1: Greft olarak enjeksiyona hazır hale getirilen skar dokusu



Şekil 2: Hazırlanan greftlerin kas planları arasına yerleştirilmesi

İnceleme için 1, 3 ve 5. aylarda 8'er adet ratın tüm karın ön duvarları çıkartılarak greftlerin histolojik değerlendirilmeleri ve "image analyzer" programı yardımıyla alan hesabına dayalı hacim ölçümleri yapıldı.

Sonuçlar: Birinci ay sonunda dermis grefti enjekte edilen grupta ortalama hacim 0.42±0.05 mm^3 iken, skar enjekte edilen grupta bu değer 0.27±0.06 mm^3 idi. Buna karşın dermis enjeksiyonu yapılan ve 3. ayda incelenen grupta ortalama hacim 0.12±0.04 mm^3 iken, skar enjeksiyonu yapılan 3. ay grubunda ortalama hacim 0.11±0.02 mm^3 idi. Yine 5. ayda incelenen ratlar arasında dermis enjeksiyonu yapılan grupta ortalama hacim değeri 0.13±0.03 mm^3 iken, skar enjeksiyonu yapılan grupta bu değer 0.10±0.04 mm^3 idi. Skar ve dermis greftlerinin aylar içerisindeki hacim değişimleri Şekil 3' de gösterilmektedir.

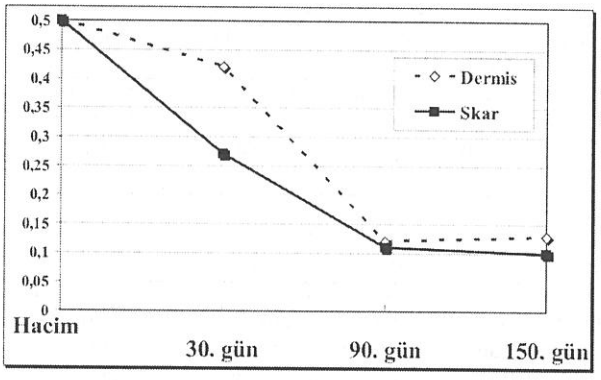

Verilerin istatistiksel değerlendirmeleri için Mann-Whitney U testi kullanıldı ve $p<0.05$ değeri anlamlı olarak kabul edildi. Bu değerlendirme sonucunda skar ve dermis grupları arasında 1. ayda anlamlı bir fark olduğu ($p= 0.01$) fakat diğer aylarda bu farkın ortadan kalktığı saptandı.

Histolojik incelemede tüm gruplarda greftlerin çevresinde bağdokudan oluşan ince bir kapsül mevcuttu. Birinci ay sonunda incelenen dermis greftlerinin daha çok fibroblast ve düz kas hücreleri olmakla birlikte, lenfositleri de içeren vaskülarize bir bağ dokudan oluştuğu izlendi. Buna karşın 1. ay sonunda incelenen skar grubunun farklı olarak kapsül dokusunda daha yoğun inflamasyon içerdiği ve düz kas hücreleri ile fibroblastlardan zengin daha yoğun kollajen içerikli bir bağ dokudan oluştuğu gözlendi. Ayrıca bu grupta vaskülarizasyonun yalnızca kapsül çevresinde sınırlı kaldığı görüldü. Yine 3. ve 5. ayda incelenen greftlerde, ince bağ dokudan oluşan kapsülün devam ettiği fakat kapsüldeki lenfosit infiltrasyonun ve inflamasyonun tamamen kaybolduğu gözlendi. Birinci aya göre kıyaslandığında, skar grubunda daha belirgin olmak üzere her iki grupta da hücresel içerik ve bağ doku yoğunluğu azalmıştı.

Tartışma: İdeal bir dolgu maddesinin doku ile uyumlu ve kalıcı olması, ucuz ve kolay yoldan elde edilebilmesi, ayrıca alerjen ve irritan olmaması istenir. Bu kapsamda dermis greftleri, elde edilmesinde ve uygulanmasındaki güçlük dışında bu faktörlere sahip bir dolgu maddesidir. Uygulandıkları dokulardaki yaşayabilirlikleri ve dolayısıyla kalıcılıkları incelendiğinde; uygulama sonrası 6. ayda yağ greftlerinin %30-50, otolog dermis greftlerinin ise %30-80 arasında değişen değerlerde yaşayabilir oldukları bildirilmektedir[1,2,4,5]. Bunun yanında otojen dermis dokusunun uygulama öncesi küçük parçalara ayrılarak enjekte edilebilir hale getirilmesinin greft yaşayabilirliğini artırdığı belirtilmektedir[2]. Ratlar üzerinde yapılan benzer bir çalışmada, dezepitelize edilmeden küçük parçalara ayrılarak kas içerisine yerleştirilen cilt dokusunun 6. ay sonunda % 74.6 oranında sağ kaldığı ve bu oranda epidermisden kaynaklanan keratinöz kistlerin önemli katkısı olduğunu vurgulanmaktadır[6].

Otojen dermis dokusunun küçük parçalara ayrılarak enjekte edilebilir hale getirilmesi uygulama aşamasındaki zorlukların kısmen önüne geçmektedir. Yinede elde edilmesi için insizyon yapılması gerekliliği ve bu nedenle oluşacak olan verici saha morbiditesi dermal greft uygulamalarının en önemli dezavantajıdır.

Bu çalışmada 5. ay sonunda dermis dokusundan hazırlanan greftlerin başlangıç hacimlerinin %26'sını korudukları görülmüştür. Benzer şekilde skar dokusundan hazırlanan greftlerde de bu oran %20 olarak saptamıştır. Bu nedenle dermis greftlerine oranla vaskülarizasyonu ve hücresel içeriği daha az olmasına rağmen, skar dokusundan hazırlanan greftlerin de yoğun kolajen içeren bağdoku yapılarından dolayı hacim sağlamak için kullanılabileceğini düşünülebilir. Özellikle skar revizyonu için ameliyat edilen hastalarda ek bir verici saha morbiditesi yaratmayacağından, gerektiği durumlarda bu skarlar bir kaynak olarak görülmelidir.

Kaynaklar

1. Swinehart JM. Dermal grafting. Dermatol Clin. 19(3):509, 2001
2. Erol ÖO. Facial autologous soft-tissue contouring by adjunction of tissue cocktail injection (micrograft and minigraft mixture of dermis, fascia, and fat). Plast Reconstr Surg. 106(6):1375, 2000
3. Ayhan S, Latifoglu O, Ataoglu O, Atabay K. A new animal model for tissue preservation. J Reconstr Microsurg. 17(6):439, 2001
4. Bartynski J, Marion MS, Wang TD. Histopathologic evaluation of adipose autografts in a rabbit ear model. Otolaryngol Head Neck Surg. 102(4):314, 1990
5. Conley JJ, Clairmont AA. Dermal-fat-fascia grafts. Otolaryngology 86(4):641, 1978.
6. Sengor A, Aydin O, Mola F, Gurbuz Y. Evaluation of alloderm and autologous skin in quadriceps muscles of rats for injection laryngoplasty. Eur Arch Otorhinolaryngol. 262(2):107, 2005

SB-50
Radyoterapi Uygulanmış Alıcı Sahalardan Kas Fleplerinin Neovaskülarizasyonu

Mehmet ÇEBER [1], Can ÇINAR [1], Halil KÜÇÜCÜK [2], İsmail DOĞAN [3], Övgü AYDIN [4], Fethi ORAK [1]

1. İstanbul Üniversitesi Cerrahpaşa Tıp Fakültesi Plastik Rekonstrüktif ve Estetik Cerrahi AD, İSTANBUL
2. İstanbul Üniversitesi Onkoloji Enstitüsü Radyasyon Onkolojisi AD, İSTANBUL
3. İstanbul Üniversitesi Cerrahpaşa Tıp Fakültesi Nükleer Tıp AD, İSTANBUL
4. İstanbul Üniversitesi Cerrahpaşa Tıp Fakültesi Patoloji AD, İSTANBUL

Giriş: Flepler yara kenarından ve yara yatağından neovaskülarize olurlar Fleplerin neovaskülarizasyonunu etkileyen faktörlerden biri de alıcı yatağın kalitesidir. Işın tedavisi uygulanmış sahalardan fleplerin neovaskülarizasyonuna ait herhangi bir çalışmaya rastlanmamakla birlikte; ışın tedavisinin yara iyileşmesi ve flep canlılığı üzerine olumsuz etkileri bilinmektedir. Bu nedenle ışın tedavisi uygulanmış alıcı sahaların sağlıklı alıcı sahalara göre daha az oranda neovaskülarizasyona katkıda bulunmaları beklenir.
Derinin kan damarlarını etkileyen radyasyon hasarı hipoksik deri yatağına neden olur(1). Radyasyon yarasında yara kenarlarından yara merkezine doğru azalan oksijen eğimi aynı zamanda angiogenesis için hipoksik bir uyarıcıdır(2). Bu hipoksik uyarıcı, fleplerin normal sağlıklı sahalara göre, ışın tedavisi uygulanmış sahalardan daha çabuk ve yeterli neovaskülarize olmasını sağlayabilir.

Amaç: Bu çalışmanın amacı ışın tedavisi komplikasyonu olarak gelişen radyonekroz sahalarının onarımı için kullanılan kas fleplerinin neovaskülarizasyonunu deneysel hayvan modelinde araştırmak; ışın tedavisi uygulanmış sahaların kas fleplerinin neovaskülarizasyonuna katkısını ışın tedavisi uygulanmamış sahaların kas fleplerinin neovaskülarizasyonuna katkısı ile karşılaştırmaktır.

Gereç-Yöntem: Çalışmada ağırlıkları 250–300 gr arasında değişen Spraugley-Dawley cinsi 60 adet sıçan kullanıldı. Sıçanlar her grupta 20 adet olmak üzere rastgele 3 deneysel gruba ayrıldı. Her gruptaki 20 sıçanın 10 tanesinde flep tabanı ile alıcı yatak arasına silikon tabaka yerleştirildi. Karın sağ yan duvarında, superior pedikküllü rektus abdominis kas-deri flebinin rotasyonu ile onarılabilecek bir alan işaretlendi(Resim 1). İşaretli alanın çevresindeki deri alanları kurşun plaklar ile örtülerek ışına maruz kalmaları engellendi. Sistem sayesinde aynı anda 4 sıçana ışın tedavisi uygulandı(Resim 2). Sıçan derisinde radyonekroz oluşturabilen en küçük ışın dozunu tespit etmek amacıyla yapılan pilot çalışma sonucu sıçan derisinde radyonekroz oluşturabilecek en küçük ışın dozu 4500 cGy olarak tespit edildi. Esas çalışmada aynı düzenekle sıçanların karın sağ yan duvarında işaretli deri bölgesine aynı ışın tedavisi ünitesiyle tek doz halinde 80cm mesafeden dakikada 96 cGy olacak şekilde 4500 cGy ışın tedavisi uygulandı. 15. günde radyonekroz sahasının debridmanı sonrası oluşan defekt superior pedikküllü sağ rektus abdominis kas-deri flebi ile onarıldı(3)(Resim 3, 4). Superior pedikküllü sol rektus abdominis kas-deri flebi ise defektin simetriğine transpoze edildi. Onarımı takiben 7. günde(Grup I), 14. günde(Grup II) ve 21. günde(Grup III) fleplerin pedikülleri kesilerek 24 saat sonra radyoaktif madde uygulandı ve flepler yerlerinden alınarak MIBI-Tc99m kullanılarak yapılan sintigrafik incelemede flep canlılıkları kantitatif olarak değerlendirildi. Nitroblue Tetrazolium boyaması ile kas canlılığı(4) ve histolojik inceleme ile neovaskülarizasyon değerlendirildi.

Sonuçlar: Çalışmamızda; 7. ve 14. günlerde fleplerin pedikküllerinin kesildiği gruplarda radyasyon uygulanan sahadan neovaskülarize olan fleplerin radyoizotop tutulumları, normal sağlıklı sahadan neovaskülarize olan fleplerin radyoizotop tutulumlarından daha yüksek bulundu. Bu radyasyon uygulanan sahaların akut dönemde hipoksik olduğunu fakat bu durum kronikleştikçe hipoksik durumun ortadan kalktığının indirekt göstergesi olabilir.
Flep tabanına silikon tabaka yerleştirilmeyen her üç sıçan grubunda da radyasyon uygulanmış sahadan ve normal sağlıklı sahadan neovaskülarize olan fleplerin radyoizotop tutulumları arasında anlamlı fark olmadığı saptandı. 14. günde fleplerin pedikülünün kesildiği grupta radyasyon uygulanmış sahadan neovaskülarize olan fleplerin radyoizotop tutulumları daha yüksek saptandı.
Fleplerin NBT ile boyanmasında; flep tabanına silikon tabaka yerleştirilmeyen sıçanlarda her üç grupta da radyasyon uygulanmış sahadan neovaskülarize olan fleplerin canlılığında istatistiksel olarak anlamlı olmayan bir artış saptandı.
Flep tabanına silikon tabaka yerleştirilen sıçanlarda ise 7. ve 21. günlerde fleplerin pedikküllerinin kesildiği sıçan gruplarında normal sağlıklı sahadan neovaskülarize olan fleplerde istatistiksel olarak anlamlı olmayan canlılık artışı görülürken, 14. günde flep pedikülü kesilen sıçanlarda radyasyon uygulanan sahadan neovaskülarize olan fleplerde istatistiksel olarak anlamlı olmayan canlılık artışı saptandı.

Yorum: Işın tedavisi yara iyileşmesi ve doku rejenerasyonu üzerine olumsuz etkilere sahip olabilir. Fakat ışın tedavisi uygulanmamış sahalardan neovaskülarize olan fleplerle karşılaştırıldığında, ışın tedavisi uygulanmış sahalardan neovaskülarize olan fleplerde akut dönemdeki radyoizotop tutulumlarının yüksekliği ve yüksek flep canlılık oranları ışın tedavisinin oluşturduğu hipoksinin angiogenik bir uyarıcı olarak hareket ettiğini gösterebilir. Bu angiogenik uyarıcı, ışın tedavisi uygulanmış sahaların onarımı için kullanılan fleplerde neovaskülarizasyonun daha güçlü şekilde oluşmasının sebebi olabilir.

Yine ışın tedavisi uygulanmamış sahalardan neovaskülarize olan fleplerle karşılaştırıldığında, ışın tedavisi uygulanmış sahalardan neovaskülarize olan fleplerde kronik dönemdeki radyoizotop tutulumlarında ve flep canlılık oranlarında akut döneme göre azalma gözlenmesi ışın tedavisi uygulanmış sahaların kronik dönemde hipoksik olmadığını gösterebilir. Angiogenik uyarıcı olan hipoksinin kronik dönemde azalması, akut dönemin tersine ışın tedavisi uygulanmış sahaların onarımı için kullanılan fleplerde neovaskülarizasyonun daha zayıf şekilde oluşmasının sebebi olabilir.
Ayrıca tabanına silikon tabaka yerleştirilen ve silikon tabaka yerleştirilmeyen flepler arasında radyoizotop tutulumları ve NBT ile boyanma oranları bakımından anlamlı farklılık saptanmaması, yara kenarlarının neovaskülarizasyona katkısının yara tabanının neovaskülarizasyona katkısından daha önemli olduğunun göstergesi olabilir(5,6).

Kaynaklar:

1.Ariyan S, Krizek TJ. Radiation effects: biologic and surgical considerations. McCarthy Plastic Surgery Voll General Principles. Ed. McCarthy JG. Philedelphia, w.b. Saunders Company, 1990; 831 -839
2. Myers MB, Cherry G. Blood supply of healing wounds: functional and angiographic. Arch Surg. 1971;102: 49
3.Hockel M, Schlenger K, Doctrow S, Kissel T, Vaupel P. Therapeutic angiogenesis. Arch Surg. 1993; 128(4): 423 -429
4. Cetinkale O, Bilgic L, Bolayirli M. Involvement of Neutrophils in Ischemia-Reperfusion Injury of Inguinal Island Skin Flaps in Rats. Plast Recons Surg. 1998;102:153 -160
5. Tsur H, Daniller A, Strauch B. Neovascularisation of skin flaps: route and timing. Plast Reconstr Surg 1980; 66: 85
6. Serafin D, Shearin JC, Georgiade NG. The vascularization of free flaps: a clinical and experimental correlation. Plast Reconstr Surg. 1977;60: 233



Resim 1: Radyonekroz alanı ve fleplerin dizaynı

Resim 2: Sıçanlara radyoterapi uygulanması

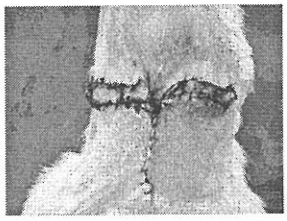

Resim 3: Radyonekrozun debridmanı ve fleplerin dizynı

Resim 4: Defektin onarımı

SB-51

Tam Kalınlıktaki Deri Grefti İlk Boyutunun Sekonder Kontraksiyon Üzerine Etkisi: Sıçanlarda Deneysel Çalışma

Doğan TUNCALI, Nurten YAVUZ, Bülent ÇIĞŞAR, Serdar GÖKREM, Gürcan ASLAN

S. B. Ankara Eğitim ve Araştırma Hastanesi / 2. Plastik Rekonstrüktif ve Estetik Cerrahi Kliniği, ANKARA

Giriş: Yara kontraksiyonu doğal olarak oluşan, sıklıkla da faydalı olan bir yara iyileşmesimekanizmasıdır.[1] Ancak bazı durumlarda klinik olarak istenmeyen kontraktürler ile sonuçlanabilmektedir. Bu gibi durumlarda, fonksiyonel ve estetik problemlere neden olmamaları açısından, kontraktürlerin önlenmesi gerekli olabilir.[2] Lezyon eksizyonlarından sonra uygulanması planlanan tam kalınlıktaki bir deri greftinin boyutlarının belirlenmesi, genellikle defektin kalıbının çıkartılmasıyla sağlanmaktadır.[3,4] Buna rağmen literatürde, tam kalınlıktaki greft boyutunun, yara kontraksiyonu üzerindeki etkilerini araştıran bir çalışma bulunmamaktadır. Bu deneysel çalışmanın amacı, tam kalınlıktaki deri greftlerinde farklı boyutların sekonder kontraksiyon üzerine olan etkilerinin araştırılmasıdır.

Gereç ve Yöntem: Yirmi sıçanın sırtlarında toplam 4'er adet 2,5x2,5 cm'lik defektler oluşturuldu. Defekt A, sekonder iyileşmeye bırakılırken (K: Kontrol), Defekt B'den elde edilen greft aynen yerine iade edildi (ABG: aynı boyuttaki greft). Defekt C'nin kalıbı alındı ve karın bölgesinden büyük boyutta bir greft elde edilerek bu defekte dikildi (BG: büyük greft). Defekt D'ye ise 1,5x1,5 cm boyutlarında bir greft yerleştirildi (KG: küçük greft) (Şekil 1).

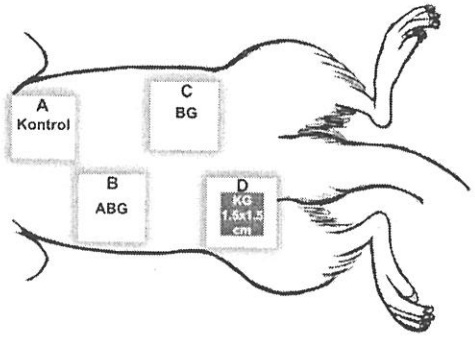

Şekil 1. Deney tasarımı

Greft alanları; 0, 3, 7, 10, 14, 18, 21. günlerde ölçülerek orijinal boyuta göre yüzde oran olarak kaydedildi. İstatistik karşılaştırma için varyans analizi kullanıldı.

Bulgular: Sekonder iyileşmeye bırakılan defekt 21. günde orijinal boyutunun %5'ine inerken, en az kontraksiyon %74,19 ± 4.30 ile ABG'lerde gözlendi ve fark diğer defektlerle karşılaştırıldığında istatistiksel olarak anlamlıydı ($p<0.05$) (Tablo 1, Şekli 2 ve 3).

Tablo 1. Her bir defekt için ortalama kontraksiyon hızları.

GÜNLER	% YARA ALANI ± Standard Sapma			
	Açık yara	ABG	BG	KG
0	100.00 ± 0.00	100.00 ± 0.00	100.00 ± 0.00	100.00 ± 0.00
3	80.15 ± 4.93	93.72 ± 2.48	103.63 ± 3.73	90.51 ± 5.33
7	55.78 ± 7.83	91.03 ± 2.81	97.88 ± 4.57	94.19 ± 4.13
10	32.96 ± 12.59	89.99 ± 4.64	79.79 ± 5.46	74.71 ± 5.40
14	20.45 ± 8.84	78.17 ± 5.52	65.13 ± 6.56	59.39 ± 9.43
18	11.07 ± 2.13	75.79 ± 5.51	55.96 ± 3.61	37.95 ± 3.81
21	5.13 ± 0.83	74.19 ± 4.30	52.30 ± 2.19	28.66 ± 3.66

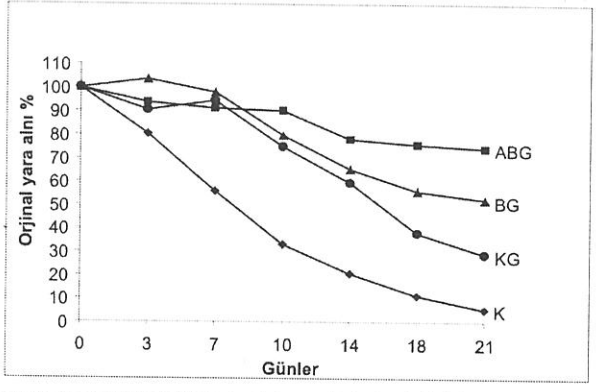

Şekil 2. Günlere göre defektlerde gözlenen yüzde alan değişimi.

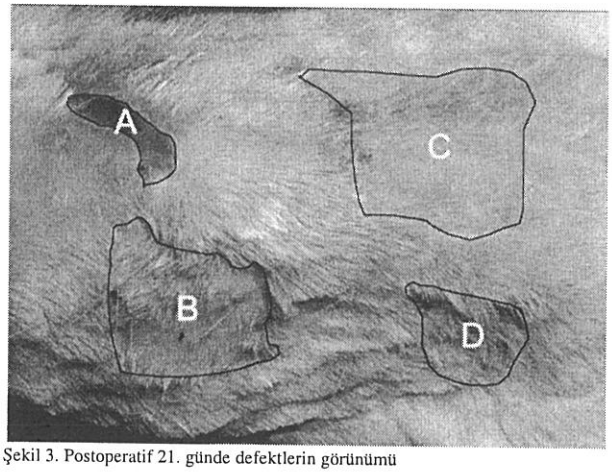

Şekil 3. Postoperatif 21. günde defektlerin görünümü

Sonuç: Kemirici modelinde, bir lezyondan elde edilen ve henüz çıkartılmadan önce çizilen eksizyon planı büyüklüğündeki tam kalınlıktaki bir deri grefti, ameliyat sonrası dönemde orijinal boyutlarını daha iyi korumaktadır.

Bir greftin boyutları da sekonder yara kontraksiyonunun engellenmesinde önemli bir faktördür. Buna karşılık kemirici modelinden elde edilen bu sonuçların, henüz daha ileri çalışmalar yapılmadan klinik uygulamalar için de bire bir geçerli olduğunu söylemek doğru olmayacaktır.
Dermatologic Surgery dergisinde yayınlanmıştır: Derm Surg 2005;31(5):542-545.

Kaynaklar:

1. Frank DH, Brahme J, Van de Berg JS. Decrease in rate of wound contraction with the temporary skin substitute biobrane. Ann Plast Surg 12: 519, 1984.
2. Brown DM, Barton BR, Young VL, Pruitt BA. Decreased wound contraction with fibrin glue-treated skin grafts. Arch Surg 127: 404, 1992.
3. Grabb WC. Basic techniques of plastic surgery. In: Grabb WC, Smith JW, eds. Plastic Surgery, 3rd Ed. Boston: Little, Brown and Company, 1979;3-74.
4. Converse JM, McCarthy JG, Brauer RO, Ballantyne DL. Transplantation of skin: grafts and flaps. In: Converse JM, ed. Reconstructive Plastic Surgery, Vol. 1, 2nd Ed. Philadelphia: W. B. Saunders Company, 1977;152-239.

Anahtar Kelimeler: tam kalınlıkta deri grefti, kontraksiyon, sıçan

SB-52
İnsan Amnion Sıvısının Peri-İmplant Kapsül Oluşumu Üzerine Etkisi

Naci KARAÇAL, Umut TOPAL, Leyla ARVAS SAPAN, Tagui MAMEDOV, Necmettin KUTLU

Karadeniz Teknik Üniversitesi Tıp Fakültesi Plastik ve Rekonstrüktif Cerrahi Anabilim Dalı, TRABZON

Silikon materyaller, yaralarda sıklıkla kullanılan biomateryallerdir. Plastik cerrahide, aşamalı tendon greftlemede kullanılan silikon çubuklar, doku genişleticiler ve meme implantları silikon yapıdadır. Peri-implant fibrozis ya da bilinen adıyla kapsüler formasyon doku genişleticiler etrafında gelişip rekonstrükte edilecek genişlemiş dokunun kullanılmasını zorlaştırırken meme implantları etrafında gelişip implantın sertleşmesine ve ağrıya yol açmasına neden olur. Bu nedenle kapsüler kontraktür formasyonunun engellenmesi için çeşitli yöntemler denenmiştir.

Gebeliğin ikinci trimasterinde amniosentez sırasında alınan insan amnion sıvısı (İAS), yüksek konsantrasyonlarda yüksek-moleküler-ağırlıklı hyalürunik asit (HA) ve HA-stimüle edici faktör (HASF) içermektedir. Ayrıca HASF'nın yarayı stimüle ederek endojen HA yapımını artırdığı gösterilmiştir. Böylece İAS uygulandığı bölgede endojen ve eksojen HA'i birlikte artırabilir. HA'in; lenfosit migrasyonu, proliferasyonu ve kemotaksisini, granulosit fagositozu ve degranülasyonunu ve makrofaj motilitesini inhibe ederek skar formasyonunu azalttığı bilindiğine göre İAS da kapsüler formasyonu engelleyebilir. Ayrıca amniosentez materyali yüksek-hızda santifüj edilerek hazırlanıp HbsAg, HBV- ve HIV-antikorları açısından araştırıldığından güvenilir ve diğer türlerde kullanılabilir olarak kabul edilmiştir.

Bu çalışmanın amacı İAS'nın peri-implant fibrozis veya kapsül formasyonu üzerine etkilerini değerlendirmektir. Çalışmada; 250 - 280 g ağırlığında 20 adet Sprague-Dawley cinsi rat kullanılmıştır. Hayvanlar iki gruba ayrılarak hazırlandıktan sonra sırtlarında panniculus carnosus kasları altında oluşturulan iki adet cebe 1x1 cm ebadında silikon bloklar yerleştirildi. 16 ile 24 haftalık gebelerden amniosentez sonucu elde edilen ve yüksek-hızda santrifüje edilip - 200C'de saklanan İAS, kranyal taraftaki ceplere (tedavi grubu) enjekte edildi. 2 ml normal saline soluyonu da diğer ceplere (kontrol grubu) enjekte edildi. İlk cerrahi prosedürden 6 ay sonra silikon implantlar etrafında oluşan kapsüler doku eksize edilmeden önce statik ve dinamik intrakapsüler basınçlar Whitesides infüzyon tekniği kullanılarak ölçüldü. Tüm spesimenler eksize edilerek %10 nötral tampone formaldehit içerisinde fikse edildi. Kesitler hazırlanarak Gomori trichrome ile boyandı. Kapsül kesitleri hücresel ve vasküler açıdan değerlendirildi. Herbir kesitin üç ayrı bölgesinden kapsül kalınlığı ölçülerek ortalaması alındı.

Sonuç olarak, kontrol grubundaki kapsüller belirgin olarak daha yüksek basınçlar oluşturdu ($p < 0.05$). Kontrol grubundaki kapsüllerin ortalama total kalınlığı, İAS ile tedavi edilen grup ile karşılaştırıldığında yaklaşık iki kat daha kalındı. Sonuçlar istatiksel olarak anlamlıydı ($p < 0.001$). Işık mikroskobu ile yapılan incelemelerde, kontrol grubunda uzamış fibroblast benzeri hücrelerin çok sayıda olup belirgin bir tabaka oluştururken İAS kullanılan grupta bu hücrelerin seyrek olup tabaka oluşturmadığı görüldü. Yalnız kontrol grubundan farklı olarak bu tabaka kollajen liflerinden zengin olup kontrol grubundaki kadar organize değildi.

Progresif skar oluşumu ve kapsül kontraktürünün nedenleri ve oluşum mekanizması henüz tam olarak anlaşılamamıştır. İki ana teori vardır; hipertrofik skar teorisi ve enfeksiyöz teori. Şimdiye kadar bu konuda pek çok çalışma yapılmış olup bu çalışmayla İAS'nın skar formasyonunu ve kapsül gelişimini azalttığı gösterilmiştir.

SB-53
Karnitin ve Askorbik Asit'in Rat Dorsal Deri Flebinin Distalinde Oluşturulan Yanığa Etkisi

Emrah ARSLAN[1], Yavuz BASTERZİ[1], Alper AKSOY[1], Christopher MAJKA[2], Sakir UNAL[1], Alper SARI[1], Ferit DEMİRKAN[1]

1 Mersin Üniversitesi Tıp Fakültesi Plastik ve Rekonstrüktif Cerrahi AD., MERSİN

2 Northeastern Ohio University College of Medicine (NEOUCOM), Akron, OH, U.S.A.

Giriş: İskemi ve yanık yaralanmalarında dokularda oluşan hasarın düzeltilmesi için dokularda enerji gereksinimi artar. Vücut ilk enerji kaynağı olarak karbonhidratları kullanır ancak bu kaynak yetersizdir. Yağlar ve kas proteinleri asıl enerji kaynağıdır. Yağ asitleri vücudun en önemli enerji kaynağıdır. Mitokonride ve peroksizomlarda yapılan β -oksidasyon sonucu yağ asitlerinden enerji elde edilir. Yağ asitlerinden enerji edilebilmesi için bu maddelerin mitokondriye taşınması gerekir. Yağ asitlerinin sitoplâzmadan mitokondriye taşınması enerji elde edilmesinin ilk basamağıdır. Bu taşımada karnitin kofaktör olarak görev alır. Dokuların enerji gereksimininde yağ asitlerinin kullanılması için karnitine gereksinim vardır. Karnitin Asetil Coa'dan serbest CoA oluşumunu artırarak pürivat dehidrogenaz yolunu aktifleştirir. Bu sayede glukoz kullanımı atar ve laktat miktarını düşürerek asidoz oluşumu engellenir. Askorbik asit vitamin C adıyla da bilir ve lizin ve metiyonininden L-karnitin sentezi sırasında koafaktor olarak kullanılır. Askorbik asit iskemi sonrası oluşan reperfüzyon hasarına sebeb olan superoxid anyonlarının azaltılmasında da etkilidir.

Bu çalışmada; Karnitin ve C vitamininin birbirlerinin etkilerini artırması nedeniyle rat dorsal deri flebinin distalinde oluşturulan yanığa etkileri araştırıldı.

Materyal-Metod: Deney modeli için kiloları 300 ila 350 gram arası değişen 24 adet Sprague-Dawley Rat seçildi. Mersin Üniversitesi Hayvan Araştırmaları ve Etik Heyet Komitesinden alınan izin ile çalışma Mersin Üniversitesi Deney Hayvanları Araştırma Laboratuarında yapıldı. Deney hayvanlarına anestezi Ketamin hidroklorid (50mg/kg) ve ksalazin (5mg/kg) intramuskuler yapılarak uygulandı. Distal ucu yanmış dorsal deri flebi modeli daha önce Arslan ve ark tariflendiği şekilde yapıldı.(1) Rat Dorsal derisinde 10x3 cm boyutlarında flep işaretlendi. Flep distalinde 3x3 cm (9 cm^2) tekrar işaretlendi.(Resim 1) Hazırlanan molda işaretlenen distal deri açıkta kalacak şekilde rat yerleştirildi.(2)(Resim 2) Walker daha önce tanımladığı yanık modeline göre açıkta kalan 9 cm^2 alan kaynayan suya 10 saniye daldırıldı.(3) Bu prosedürle distal flep ucunda tam kalınlıkta yanık alanı elde edildi. Rat dorsal deri flebi yanık işleminden sonra eleve edilerek tekrar yerine sütüre edildi. Toplam 24 rat her grupta 6 rat olmak üzere 4 gruba ayrıldı. Grup1 kontrol grubu, Grup2: 7 gün boyunca 0.5mg/kg'dan intraperitoneal olarak vitamin C (Sandoz A.S, Istanbul, Türkiye) enjeksiyonu yapıldı. Grup 3: 7 gün boyunca 100mg/kg'dan intraperitoneal Karnitin (Sigma Tau, Roma, Italya) enjeksiyonu yapıldı. Grup 4: Karnitin ve C vitamini beraber yapıldı. 8. gün sonunda hayvanlar sakrifiye edildi. Yaşayan ve nekrotik alanlar plainmeter ve makroskopik olarak ölçüldü. Nekrotik alanların istatiksel değerlendirilmesi Kruskal-Wallis variyans analizi ve one-way ANOVA ile değerlendirildi. Gruplar arası anlamlı sonuç Mann-Whitney U testi ve non parametrik t-test ile değerlendirildi. Değerlendirme sonuçları p <=0125 (.05/4) olanlarda anlamlı bulundu. Bütün analizler SPSS 10.0 Windows ile yapıldı.

Bulgular: Her grubun yaşayan ve nekrotik alanları ölçülerek kaydedildi. Grup 1(kontrol): 16,0cm^2 ve 14cm^2; Grup2(c vitamini):18,25cm^2ve 11.75cm^2, Grup3(karnitin); 20.0cm^2 ve 10cm^2 ve grup4 (karnitin ve c vitamini); 23,75cm^2 ve 6,25cm^2. Ortalama olarak yaşayan ve nekroza giden flep alanları grup 1: % 51.93 ve 48.06; grup 2: %61.36 ve %38.63 grup 3: % 79.16 ve %20.83 .gruplar arasında yaşayan alanlar oranı istatiksel olarak anlamlı bulundu. (Kruskal-Wallis varyas analizi: chi-Square: 20.88, p=0.000). Tedavi gruplarından; grup 2 (Mann-Whitney U test: Z=–2.898, p=0.004), grup 3 (Mann-Whitney U test: Z=–2.945, p=0.003), ve grup 4 (Mann-Whitney U test: Z=–2.898, p=0.004) yaşayan alan oranları kontrol grubuna göre anlamlı bulundu. En çok yaşayan alan Karnitin ve C vitamini kombinasyonu yapılan grupta görüldü. Kombinasyon tedavisi yapılan grupta yaşayan alan oranları grup 2 (Mann-WhitneyU test: Z=–2.892, p=0.004) ve grup 3 (Mann-Whitney Utest: Z=–2.613, p=0.009). göre daha fazla olarak görüldü. İlginç olarak tek doz karnitin verilen grupta tek doz vitamin C verilen grup 2 (Mann-Whitney U test: Z=–2.662, p=0.008)göre daha fazla yaşayan alan görüldü.

Sonuç: Bu çalışmamızda yaşayan alan oranları en çok kombine tedavi alana grupta görüldü. Bu takiben sadece karnitin alan grupta yaşayan alan yüzdesi c vitamini alan gruba göre daha fazla gözlendi. Asıl yaşayan flep alanlarına etkisi olan maddenin L-karnitin olduğu ve c vitaminin ise L- karnitinin etkisini artırarak yaşayan alan yüzdesini artırdığı düşünüldü.

İskemi ve yanık gibi doku hasarına yol açan travmalarda dokunun artan enerji ihtiyacının daha hızlı karşılanması doku hasarını azaltır. Bu enerji ihtiyacını karşılanmasının önemli mediatörü olan karnitinin etkisini daha da artırmak için vitamin c ile yapılacak kombinasyonun doku hasarının azaltacağı kanaatindeyiz.

Kaynaklar:

1. Arslan E, Milcan A, Unal S et al: The effects of carnitine on distally burned dorsal skin flap : an experimental study in rats. Burns, 2003; 29:221–273

2. Aksoy A, Arslan E, Basterzi Y, Demirkan F: A new template model prepared from synthetic plaster cast for experimental burn research. PlastReconstr Surg, 2005; 115: 954–55

3. Walker HL, McLeod CG Jr, Leppla SH, Mason AD Jr: Evaluation of Pseudomonas aeruginosa toxin A in experimental rat burn wound sepsis.Infect Immun, 1979; 25: 828–30



Resim 1: Rat sırtında flep ve yanık yapılacak distal bölgenin işaretlenmesi

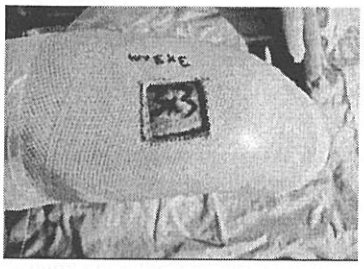

Resim 2: Ratın molda yerleşmiş hali

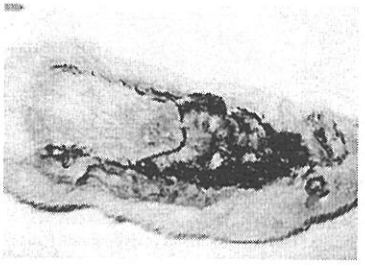

Resim 3: 8. gün sonra yaşayan alan ile nekroz oluşan alanların işaretlenmesi

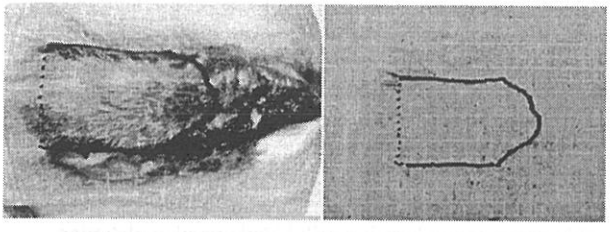

Resim 4: Yaşayan alanın plainmater ile işaretlenip hesaplanması

SB-54
Sigaraya Maruz Bırakılan Sıçanlarda Sigara Bırakım Zamanının Cilt Fleplerinin Yaşayabilirliğine Etkisi

Bahadır ÖZKESKİN, Cenk ŞEN, Deniz İŞCEN

Kocaeli Üniversitesi Tıp Fakültesi Plastik ve Rekonstrüktif Cerrahi A.D., KOCAELİ

Amaç: Sigara tüm dünyada her geçen gün artan bir sağlık sorunu oluşturmaktadır. İnsan sağlığına olumsuz etki yaratması yanında plastik cerrahi ameliyatları açısından da büyük risk oluşturur. Sigara içimi yara iyileşmesinin inflamasyon ve epitelizasyon safhalarını bozarak ve yaralanma bölgesine giden kan akımını azaltarak olumsuz etkiler yaratır.[1] Yapılan çalışmalarda sigara dumanında 4700 çeşit madde olduğu gösterilmiştir.[2] Bir çok plastik cerrah fazla miktarda sigara tüketen hastalarında ameliyat sonrası dönemde yara iyileşme problemleri yaşamıştır. Özellikle rasgele damarlardan subdermal beslenen fleplerde problem yaşanmaktadır. Bu yüzden, bu flepler "aksiyel" fleplere oranla sistemik ve lokal faktörlere daha duyarlıdırlar. Plastik cerrahinin bir bölümünü kapsayan estetik cerrahide kullanılan fleplere baktığımızda, bu fleplerin çoğunun random paternli olduğunu görmekteyiz. Bu gruptaki hastalara daha iyi görünüm sağlamak amacıyla yapılan bu işlemlerde, fleplerde ortaya çıkan dolaşım bozuklukları cerrahi başarıyı etkilemektedir. Bu çalışmada sigara içen hastalarda random paternli flep cerrahisinden ne kadar zaman önce sigara içiminin kesilmesi gerektiği araştırılmıştır.

Gereç ve Yöntem: Cerrahi öncesi belli sürelerde sigara içimini kesen hasta gruplarını örnekleyeceğimiz bir çalışma planlandı. Beş adet deney grubu ve bir adet kontrol grubu oluşturuldu. Cerrahi öncesi 1. gün, 1, 2, 3 ve 4 haftalarda sigara içimini bırakan gruplar belirlendi. Her gruptan 10 adet sıçan değerlendirmeye alındı. Sıçanları sigaraya maruz bırakmak için seyreltilme, karışım ve maruziyet odasından oluşan Teague'nin sigara içme düzeneği örnek alındı (Resim 1).[3] Seyreltilme odasında sıçan başına 1.25 adet sigara düşecek şekilde toplam 20 adet sigara sırayla yakıldı. Sigara dumanı hava pompasıyla karışım odasına gönderildi. Karışım odasındaki sigara dumanı hava pompalarının yardımıyla %25 oranında seyreltilip maruziyet odasındaki 16 adet sıçana yönlendirildi.[4]

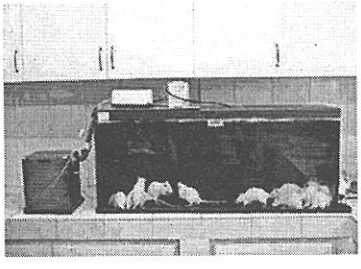

Resim 1: Düzeneğin görünümü

Sıçanlar günde 6 saat olmak üzere 30 gün sigaraya maruz bırakıldı. Sigara içme sürelerini tamamladıktan sonra sıçanların sırt cildinde 1. günde, 1. haftada, 2. haftada, 3. haftada ve 4. haftada 3x10 cm.lik Modifiye McFarlene flepleri kaldırıldı. Daha sonra flepler yerine suture edildi. Düzenekte aynı süre tutulan fakat sigara solumayan sıçanlar da kontrol grubu olarak alındı. Kaldırılan fleplerin cerrahiden 1 hafta sonrasında milimetrik asetat kağıtlarla ölçümleri yapılarak fleplerin yaşayan alanları saptandı.

Bulgular: Flep yaşayan alanları Wilcoxon eşleştirilmiş iki örnek testiyle değerlendirildi. Sigara içimini takiben 1. günde, 1. haftada, 2. haftada kaldırılan fleplerin yaşayan alanları kontrol grubuyla karşılaştırıldığında anlamlı fark elde edildi. 3. ve 4. haftada kaldırılan fleplerin yaşayan alanlarının kontrol grubuyla karşılaştırılmasında anlamlı fark izlenmedi (Resim 2).

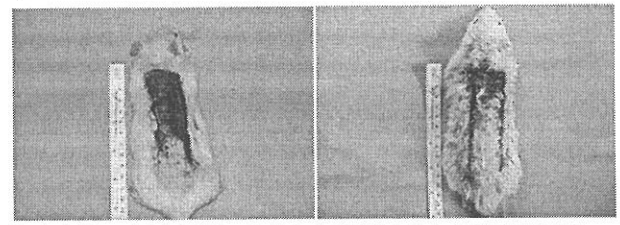

Resim 2: Sigara içimini takiben 1.günde (solda), 3. haftada (sağda) kaldırılan flepler

Sonuç: Sigara kullanımı tüm dünyada gittikçe artan bir sağlık sorunudur. Sigara içimine ait verileri incelediğimizde cerrahi öncesinde sigara bırakım zamanına ait bir bilgi bulunmamaktadır. Genellikle cerrahlar klinik deneyimlerine göre bu süreyi saptarlar. Bu süre dilimi 1 gün – 4 hafta arasına yayılmıştır. Teague'nin sigara içme düzeneğini kullanarak, sıçanlarda yaptığımız sigaraya maruz bırakma deneyi sonucunda, belirlenen süreleri takiben Modifiye McFarlene flepleri kaldırılmıştır. Bu deneyin sonucunda 1 haftalık takip süresi sonunda milimetrik kağıtla yapılan ölçümler istatistiksel olarak değerlendirilmiştir. Sonuçta, cerrahiden üç hafta önce sigara bırakımının nekrozu anlamlı olarak azalttığı gösterilmiştir. Bu sürenin kliniğe uyarlanmasıyla sigara içen hastalarda görülen komplikasyonların en aza indirileceği kanısındayız.

Çalışmanın sonunda; cerrahiden 2 hafta öncesi sigarayı bırakmak hem deneysel hem de istatiksel olarak anlamlı bulunurken, 3. hafta anlamlı bulunmadı. Daha erken dönemde sigarayı bırakmak veya cerrahi gününe dek sigara kullanmanın rasgele damarlardan beslenen fleplerde oldukça önemli komplikasyonlara yol açtığı görüldü.

Bu çalışmadan elde ettiğimiz verilerle acil dışı operasyon planlanırken cerrahiden en az üç hafta öncesinde sigaranın bırakılmasının faydalı olacağı görüşündeyiz.

Kaynaklar:

1. Mosely LH, Finseth F, Goody M. Nicotine and its effect on wound healing. Plast. Reconstr. Surg. 61: 570, 1978.
2. Lovich SF, Arnold PG. The effect of smoking on muscle transposition. Plast. Reconstr. Surg. 93: 825, 1994.
3. Teague SV, Pinkerton KE, Goldsmith M, Gebremichael A, Chang S, Jenkins RA. Sidestream cigarette smoke genaration and exposure system for enviromental tobacco smoke studies. Inhalation toxicology. 6: 79, 1994.
4. Anderson KL, Pinkerton KE, Uyeminami D, Simons CT, Carstens MI, Carstens E. Antinociception induced by chronic exposure of rats to cigarette smoke. Neuroscience Letters. 366: 86, 2004.

SB-55

Yanıklarda Staz Zonunun Aktif Protein C İle Kurtarılması; Ratlarda Deneysel Çalışma

Mustafa NİŞANCI, Selçuk IŞIK, Mustafa DEVECİ, Mustafa ŞENGEZER, İsmail ŞAHİN

GATA Plastik, Rekonstrüktif ve Estetik Cerrahi AD., ANKARA

Amaç: Yanık yarasının tedavisinde en önemli amaçlardan biri de zon-II'nin kurtarılması olup, üzerinde halen yoğun olarak çalışılan konulardan biridir (1). Bu amaçla, antikoagulan, antioksidan ve antienflamatuar ajanlar kullanılmış ve faydalı etkileri deneysel olarak gösterilmiş olsa da halen klinik kullanıma girmiş standart bir tedavi yoktur. Aktif Protein C son yıllarda antikoagulan etkisiyle klinik kullanıma girmiş olup aynı zamanda antienflamatuar etkisi olduğu da gösterilmiştir (2). Bu çalışma Aktif Protein C'nin hem antikoagulan etkisi ve hem de antienflamatuar etkisi nedeniyle zon-II'nin kurtarılmasında etkili olacağı hipotezine dayanarak planlanmıştır.

Gereç Ve Yöntem: 20 adet rat deney ve kontrol (n=10) grubu olarak iki gruba ayrılmıştır. Ratların sırt derileri traş edildikten sonra orta hatta paralel ve 0.5 cm lateralinde 4 sıra (5x10mm) ve 3 aralık (5x10mm) olacak şekilde, zon-II ile ilgili çalışmalarda standart olarak kullanılan 'tarak modeli'ne göre yanık yaraları oluşturuldu. Standart tam kalınlıkta yanık yaraları oluşturulan ratlarda deney grubuna kuyruk veni yoluyla Aktif Protein C 100 mcg/kg dozunda verilirken, kontrol grubuna aynı dozda serum fizyolojik verildi. Sıraların ve vertikal aralıkların arasındaki boşluklar staz zonu olarak değerlendirildi. 3 mCi Tc-99m MIBI kuyruk veninden iv olarak enjekte edildi. 30 dakika sonra ratlar sakrifiye edilip sırt derileri panniculus karnosus tabakası da dahil olacak şekilde eksize edildi. Staz zonunda perfüzyon yanık sonrası 7. günde otoradyografik yöntem ile görüntülendi.

Bulgular: Lazer doppler cihazı ile yapılan cilt kan akımı ölçümleri, yanık oluşturulmasından 2 saat sonra staz zonu olarak değerlendirilen alanlarda kan akımının azaldığını gösterdi. 7. günde ise deney grubu ile kontrol grubu staz zonu alanlarının kan akımı karşılaştırıldığında belirgin farklılık olduğu izlendi. Dorsal yüzden dijital otoradyografi sistemi (Packard) ile alınan görüntülerde aktif protein-c uygulanan grupta yanık alanları arasında perfüzyon gösteren sağlam dokunun kontrol grubuna göre anlamlı olarak daha geniş olduğu izlendi.

Sonuç: Bu sonuçlara göre, yanık yaralanmalarından sonra Aktif Protein C tedavisinin staz zonu kurtarılmasında yararlı olabileceğini düşünmekteyiz.

Kaynaklar:

1. Isık S, Sahin U, Ilgan S, Guler M, Gunalp B, Selmanpakoglu N. Saving the zone of stasis in burns with recombinant tissue type plasminogen activator (r-tPA): an experimental study in rats. Burns 24 (1998) 217-223
2. Shibata M, Kumar SR, Amar A, Fernandez JA, Hofman F, Griffin JH, ZlokovicBV. Anti-inflamatory, antitrombotic, and neuroprotective effects of activated protein C in a murine model of focal ischemic stroke. Circulation 2001 Apr 3; 103(13): 1799-805.

SB-56

Alt Göz Kapağı Konjoktivasının Onarımında Çıplak Fasya Lata ve Oral Mukoza Greftlerinin Karşılaştırılması: Tavşanda Deneysel Çalışma

Kemal UĞURLU, Onur EGEMEN, Uğur TOSUN, Bülent SAÇAK, Semra KARŞIDAĞ, Lütfü BAŞ

Şişli Etfal Eğitim ve Araştırma Hastanesi Plastik ve Rekonstrüktif Cerrahi Kliniği, İSTANBUL

Amaç: Göz kapaklarının defektleri çoğunlukla tümör rezeksiyonları, travma veya yanık sonrasında görülür. Bu defektlerin tedavisinde ise göz kapağının anatomik yapısı dikkate alınarak deri, tars ve konjoktiva için farklı dokular planlanır (1). Deri için dermal flepler, tars için kartilaj, konkal kartilaj, ya da kondromukozal greftler kullanılırken mukoza için klasik olarak oral, nasal veya vaginal mukoza greftleri tercih edilir (2,3). Ancak mukozanın kalın yapısı ve kontraksiyonu nedeniyle fonksiyonel ve estetik olarak iyi sonuç alınması zor olmakta, ayrıca bulber konjoktivada yarattığı irritasyon ve infeksiyon riski nedeniyle alternatif yöntem arayışları devam etmektedir. Literatürde son yıllarda yapılan çalışmalarda bu amaçla amniotik membran grefti ve konjoktiva kültürü kullanılmıştır. Bu çalışmalarda korneal epitel hücrelerinin uygun basal membran üzerinde hızlı bir şekilde epitelizasyon sağlayabildiği gösterilmiştir. Daha önce yapılan çalışmalarda oral, özofajeal ve uretra mukozasında çok iyi bir basal membran olarak görev yapan çıplak fasyanın konjoktivada da iyi bir epitelizasyon sağlayacağını düşünerek bu çalışmayı yaptık.

Gereç ve Yöntem: Çalışmamızda 10 adet melez ırk, erişkin tavşan kullanıldı. Tavşanların her iki alt göz kapaklarının konjoktivaları, serbest tarsal kenarlarından ve forniksden 1-2 mm salim doku bırakarak rezeke edildi (Resim 1). Oluşan defektlere eşit boyda mukoza ve çıplak fasya lata greftleri hazırlanarak bir göz kapağına fasya lata, diğer göz kapağına ise oral mukoza grefti uygulandı (Resim 2)
Sonuçlar klinik ve histopatolojik olarak 7.,14.,21.,30 ve 45. günlerde yapıldı.

Bulgular: Çıplak fasya greftleri ortalama 2-3 haftalık dönemde tamamen epitelize oldu. Erken dönemde fasyada görülen inflamasyon ve limbusda görülen irritasyon bulguları epitelizasyonun tamamlanması ile geçti. Oral mukoza grefti ile onarım yapılan tarafta ise göz kapağı hareketleri biraz daha kısıtlı bulundu. Mukoza greftinin limbusdaki irritasyonu daha erken düzeldi ancak fasyanın epitelizasyonundan sonra fasya greftinin limbusu kavramasının ve yüzeyine temasının daha iyi olduğu gözlendi.

Sonuç: Oküler yüzey biyolojisi ile ilgili son yıllarda yapılan çalışmalar ve limbus basal hücrelerinin korneal epitelyum için kök hücre gibi davrandığının anlaşılması kornea rekonstrüksiyonu ile ilgili yeni yöntemler arayışını hızlandırmıştır (4). Özellikle kornea keratinosit hücrelerinin kültür ortamında üretilmesi ve bunun greft olarak kullanılabileceğinin gösterilmesi yeni düşünceler ve çalışmalar yaratmıştır. Bu amaçla kullanılan amniotik membran greftinin çok iyi bir şekilde epitelize olduğu gösterilmiştir (5). Biz de bu çalışmamızda çıplak fasya greftininde korneal epitele çok iyi bir basal membran oluşturarak epitelizasyonu sağladığını gösterdik. Alınan estetik ve fonksiyonel sonuç iyi olarak değerlendirildi. Ayrıca fasyanın ince katlanabilir yapısı, revaskülarizasyonunun kolay, donör alan morbiditesinin az olması diğer avantajları olarak olarak görünmektedir.

Sonuç olarak çıplak fasya greftleri, konjoktiva onarımında klasik mukoza greflerine alternatif olarak düşünülebilecek iyi bir dokudur.

Kaynaklar:

1. Çöpçü E., Sivrioğlu N. The new reconstruction technique in the treatment of the skin cancers located on the eyelid: Posterior temporalis fascia composite graft.
Int Semin Surg Oncol. 2004 Aug 11;1(1):5
2. Moscella F., Cordova A. Upper eyelid reconstruction with mucosa-lined bipedicled myocutaneous flaps.
Br J Plast Surg. 1995 Jul;48(5):294-9.
3. Bowen Jones E. J., Nunes E. The outcome of oral mucosal grafts to the orbit: a three-and-a-half-year study.
Br J Plast Surg. 2002 Mar;55(2):100-4.
4. Cosre D. J., Aggarwal R. K., Williams K. Surgical management of ocular surface disorders using conjunctival and stem cell allografts.
Br J Ophthalmol. 1995 Nov;79(11):977-82
5. Fournier J. H., Mc Lachan D. L. Ocular surface reconstruction using amniotic membrane allograft for severe surface disorders in chemical burns: case report and review of the literature.
Int Surg. 2005 Jan-Mar;90(1):45-7



Resim 1: Tavşan gözkapağında konjonktivanın kaldırıldığı gösterilmekte

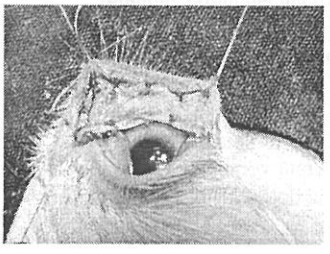

Resim 2: Defekte faysa adapte edilmiş

SB-57
Yumuşak Doku Dolgu Maddesi Olarak Otolog Fibroblast ve Hyalunorik Asit Kullanımı: Deneysel Çalışma

Mustafa DEVECİ[1], Yakup ÇİL[1], Yıldırım KARSLIOĞLU[2], Yasemin SOYSAL[3]

1) GATA Plastik, Rekonstrüktif ve Estetik Cerrahi AD, 2) Patoloji AD, 3) Tıbbi Biyoloji ve Genetik AD., ANKARA

Amaç: Alloplastik dolgu materyallerdeki tüm gelişmelere rağmen otojen dokular ile onarım birinci seçenek olma özelliğini yitirmemiştir(1,2,3,4). Çalışmada otolog kültüre fibroblast + hyalunorik asid kombinasyonlarının yumuşak doku dolgu malzemesi olarak daha etkili olacağı hipotezi ortaya konulmuş ve farklı oranlarda hazırlanan kombinasyonlar rat modeli üzerinde çalışılmıştır.

Gereç ve Yöntem: Araştırmada ortalama ağırlığı 180 g(150-230g) olan 27 adet erkek Sprague-Dawley rat kullanılmıştır. Çalışma 9 alt gruptan oluşmakta olup her grup kendi içinde 3 er adet rat içermektedir. Otolog kültüre fibroblastlar ratın karın cildinin alınması ve özel kültür ortamında(DMEM) içinde fibroblastların üretilmesi ile elde edilmiştir. Gruplara sırasıyla $2X10^5$ ve $1X10^5$otolog fibroblast; 2.5 mg hyalunorik asid ve 5 mg hyalunorik asid enjeksiyonu yapılmıştır. İlk dört grubun dışındaki diğer dört gruba ise 2.5 mg hyalunorik asid + $1X10^5$ otolog fibroblast, 2.5 mg hyalunorik asid+$2X10^5$ otolog fibroblast, 5 mg hyalunorik asid + $1X10^5$ otolog fibroblast ile 5 mg hyalunorik asid + $1X10^5$ otolog fibroblast uygulaması yapıldı. 9. Gruba ise tüm enjeksiyonlarda kullanılan taşıyıcı solüsyon uygulandı. Enjeksiyonlar rat dorsal cilt bölgesinde vertebral kolonun sağında işaretli 3 bölgeye yapılmıştır. Enjeksiyonlar insülin enjektörü içine 1 ml olarak hazırlanmış olup ve siyah uçlu iğne ile intradermal olarak uygulandı. Ratlar deney sonrası 1., 3. ve 8 haftalarda Brdu immünohistokimyasal boyasının injeksiyonundan 4 saat sonra sakrifiye edildi. Ratların enjeksiyon yapılan vertebral kolonun sağındaki 3 belirli cilt bölgesi ile karşılaştırmak için vertebral kolonun sol tarafındaki 3 cilt bölgesi inceleme için alındı. Örnekler immünohistokimyasal analiz ve rutin histolojik inceleme ile değerlendirildi. Boyama sonucu prolifere olan hücre sayımları ve doku kalınlık ölçümleri yapılarak sonuçlar istatiksel olarak karşılaştırıldı

Bulgular: Araştırma sonucunda otolog kültüre fibroblast ve hyalunorik asid kombinasyonlarının artan miktarlarda uygulanmasının yumuşak doku defektlerinin tedavisinde istatistiksel olarak anlamlı artışlar sağladığı saptandı.

Sonuç: Son yıllarda yapay materyallerde giderek artan çeşitlilik dikkat çekmektedir. Ancak vücut ile tam uyumlu ideal yapay materyal halen bulunamamıştır. Doku mühendisliği konusundaki ilerlemeler bu konudaki eksikliklerin giderilmesinde umut vericidir. Sonuçta otolog kültüre fibroblastlar ile normal dokuda yüksek oranlarda bulunan hyalunorik asid kombinasyonlarının kullanımının yumuşak doku eksikliklerinin giderilmesinde etkili bir yöntem olacağı kanısındayız.

Kaynaklar:

1. Clarc, D. P., Hanke, C. W., and Swanson, N. Dermal implants: Safety of products injected for soft tissue augmtation. J. Am. Acad. Dermatol. 21: 992, 1989.
2. Devore, D. P., Hughes, E., and Scott, J. B. Effectiveness of injectable filler materials for smoothing wrinkle lines and expressed scars. Med. Prog. Technol. 20:243,1994.
3. Elson, M. L. Soft tissue augemtation with allogeneic human tissue matrix. Cosmetic Dermatol. P. 24, 1998.
4.Tina S. Alster, Tina B. West, Human-Derived and New synthetic injectable materials for soft-tissue augemtation: Current status and role in cosmetic surgery. Plast. Reconst. Surg. 105:2515-2525, 2000.

SB-58
Sigaranın Mikroarteriyel Anastomoz Hattına Olan Olumsuz Etkilerinin Eritropoietin İle Önlenmesi

Zekeriya TOSUN[1], Sadik ŞENTÜRK[2], Adem ÖZKAN[1], Mustafa Cihat AVUNDUK[3], Nedim SAVACI[1]

1) Selçuk Üniversitesi Meram Tıp Fakültesi Plastik Cerrahi Anabilim Dalı, KONYA
2) Meram Devlet Hastanesi Plastik Cerrahi Kliniği, KONYA
3) Selçuk Üniversitesi Meram Tıp Fakültesi Patoloji Anabilim Dalı, KONYA

Amaç: Mikrocerrahide birçok ilerleme kaydedilmiş olmasına rağmen sigara içen kişilerde mikroarteriyel anastomoz sonrası endoteliyal iyileşme halen ciddi bir sorundur. Sigara, trombosit adezyonunu artırmasının yanında endotel hücrelerine direkt etkisi sebebiyle de en büyük risk faktörlerinden biridir. Bu çalışmanın amacı sigaranın mikrovasküler anastomoz hattına olan olumsuz etkilerini göstermek ve eritropoetinin (rHuEPO) buna karşı koruyucu etkisini araştırmaktır.

Gereç ve Yöntem: Çalışmada, 18 – 22 haftalık 280 ile 310 gr arası ağırlıkta 96 adet dişi, Sipraque-Dawley türü ratlar kullanıldı. Tüm ratlar 12 saat aydınlık, 12 saat karanlık siklusta tutularak standart rat diyeti ile beslendi ve her bir rat post - op dönemde birer kişilik ayrı rat kafeslerine konuldu. Ratlar 3'e ayrıldı.

1. Grup: Kontrol Grubu: Sigara içirilmeyen grup (n=32)
2. Grup: Sigara içirilen grup (n=32)
3. Grup: Sigara içirilen ve rHuEPO ile tedavi edilen grup (n=32).

Ratlara intramusküler ketamine (10 mg/kg) ve Xylazine(15 mg/kg) ile anestezi verildi. Çalışma modeli olarak common femoral arter kullanıldı. Bütün anastomozlar iki cerrah tarafından yapıldı. 1. 3. 5. ve 7. gün alt gruplarında 8'er olmak üzere her bir grup için 32'şer rat çalışmaya dahil edildi. Ratlar çalışma sonunda yüksek doz ketamine ile sakrifiye edildi. Femoral arter örnekleri 1. 3. 5. ve 7. günlerde 1,5 mm uzunluğunda alınarak endotelyal hücre (EH) iyileşmesi değerlendirildi.

Sigara İçirme Protokolü:
2. ve 3. grup için Maddox sigara içirme modeli kullanıldı (1). Ratlara operasyondan 21 gün önce sigara içirilmeye başlandı ve çalışma süresince devam edildi. Ancak operasyon günü sigara içirilmedi. 8 saatte bir her biri 30 ml duman üfüren sistemle günde 8'er sigara içirildi. Günlük toplam sigara içirme zamanı 70 dk/gün idi.

rHuEPO Tedavisi (3. Grup için):
3 Grup için Recombinant human erythropoietin (Eprex® 2000 IU flk Giga rHuEPO) ameliyat sonrası ve 48 saatte bir 150 IU/kg dozunda subkutan yolla uygulandı.

Hemoglobin Değerlendirilmesi:
Sakrifiye edilmeden tüm ratlardan sigara ve rHuEPO'nun etkisini görmek amacıyla hemoglobin (Hb) ölçümü için kan örnekleri alındı.

Histolojik Analiz:
Verhoeff von Gierson boya ile örnekler hazırlandı. Nicon Eclipse E 400 ışık mikroskobu ile değerlendirildi. Her bir örnek anastomoz hattından resimlendi. Tüm fotoğraflar bilgisayar ortamına aktarılarak Clemex vision "Lite 3.5 Image Analysis" programı ile değerlendirildi. Tunica intima ve tunica media bu program yardımı ile ölçüldü. İntima/ media oranları bulundu.

Bulgular:
rHuEPO'nun Sigara ve Endotel İyileşmesine Etkisi:
Mikroarteriyel anastomoz yapılan femoral arter örneklerinin morfogenetik analizleri sonucunda 1. ve 5. gün sonuçlarında tüm gruplarda istatistiksel olarak anlamlı fark bulunmuştur ($p<0,05$). 3. gün sonuçlarında hiçbir grup arasında istatistiksel olarak anlamlı fark bulunmamıştır. 7. gün sonuçlarında ise istatistiksel olarak anlamlı tek fark 1. ve 2. grup arasındadır. ($p<0,05$). 7. gün için rHuEPO EH iyileşmesini 3. grupta artırılmıştır ancak bu kontrol grubu ile aynı düzeyde olamamıştır.

rHuEPO'nun Hemoglobin Değerlerine Etkisi:
Ancak Hb değerleri arasında χ^2 testi ile yapılan değerlendirme sonucunda gruplar arasında istatistiksel olarak anlamlı fark bulunmadı.

İstatistiksel Değerlendirme Sonuçları:
Tüm ölçümler ortalama ± standart sapma şeklinde özetlendi. Ölçümler üzerinde hem grup hem de sürenin (1., 3., 5., 7. gün) etkisini birlikte değerlendirmek için ortalamaların karşılaştırılmasında 2 yönlü varyans analizi uygulandı. Her iki parametrenin (grup ve zaman) ölçüm ortalamaları üzerinde farklılaşmaya yol açtıkları saptandığından ($p<0,05$) grup ortalamalarının karşılaştırılmasında iki yönlü varyans analizi (one way anova) ve tukey HSD testi uygulandı. Süreye bağlı ölçümler arasındaki karşılaştırma ise tekrarlı ölçümler varyans analizi ve bonferroni düzeltmeli 'paired t' testi ile yapıldı. $p<0,05$ değerleri anlamlı kabul edildi.

Sonuç: Sigaranın mikrovasküler anastomozlarda trombüs riskini artırması sebebiyle ciddi bir risk faktörü olduğu bilinmektedir. Sigara trombosit adezyonunu artırırken prostasiklin üretimini de azaltmaktadır (2). Ancak buna ilave olarak sigaranın EH üzerine olan direkt olumsuz etkisi gözden kaçmaktadır.

Subendoteliyal dokuların kan akımı ile temas etmesi trombüs oluşumu mekanizmasını başlatır. Hasarlı endotel ve açığa çıkan subendoteliyal dokular anastomoz hattında ekstrinsik pıhtılaşma sistemini harekete geçirir. Anastomoz hattında trombüs oluşumu için kritik zaman ilk 24 saattir. Hatta bu riskin reperfüzyon sonrası ilk 30 dk'da maksimum olduğu iddia edilmiştir (3, 4). Özellikle bu dönemde endoteliyal iyileşmenin hızlandırılması trombüs oluşumunun önlenmesi bakımından önemlidir. Snaldar ve arkadaşları sigaranın insanlarda endoteliyal hücre migrasyonunu ve reendotelizasyonunu geciktirdiğini, hatta önlediğini göstermişlerdir (5).

Hematopoetik ve endoteliyal hücreler ortak progenitor hücreden köken alırlar. rHuEPO, Vasküler Endotelyal Growth Faktör ile aynı anjiyogenezis potansiyeline sahiptir ve EH üzerine yaşayabilirliği artırıcı etkisi vardır (6).

Subkütanöz rHuEPO uygulaması en uygun ve verimli uygulama yoludur. 150 IU/kg doz da araştırıcılar tarafından en çok tercih edilen dozdur (7). Artmış Hb düzeyi rHuEPO tedavisinin en çok rastlanan yan etkisidir. Cheung ve arkadaşları rHuEPO tedavisinde ilk 1 haftadaki hemoglobin düzeyi değişikliklerinin önemsiz düzeyde olduğunu göstermişlerdir (8). Biz de çalışmamızda hemoglobin değerleri arasında istatistiksel olarak anlamlı fark gözlemlemedik.

İntima/Media alan oranları hesabının bilgisayar yardımı ve özel programlarla değerlendirilmesinin endoteliyal iyileşmeyi takip etmede oldukça güvenilir bir metod olduğu bilinmektedir. Elektron mikroskobu ile EH değerlendirilmesi yapılamayacak merkezler için de iyi bir alternatiftir (9, 10).

Bu çalışmada elde ettiğimiz bulgular klinik uygulanabilirliği olan önemli verileri içermektedir; rHuEPO'nun mikroarteriyel anastomoz sonrası ilk 24 saatte sigaranın olumsuz etkilerini önleyebileceği gösterildi. Birinci gün sonuçlarımız sigaranın negatif etkisini ve bu etkinin rHuEPO ile önlenebileceğini göstermiştir. 5. gün sonuçları da bu yöndedir. Ancak 3. gün sonuçlarımızın neden istatistiksel olarak anlamlı çıkmadığını açıklamak zordur. Bu sonuç belki de rHuEPO'nun ratlardaki farklı farmakokinetiğine ya da az sayıda rat kullanmamıza bağlı olabilir.

Sonuç olarak sigara içenlerde mikrovasküler anastomoz halen ciddi bir sorundur. Deneysel çalışmamızda sigaranın mikroarteriyel anastomoz sonrası EH iyileşmesini inhibe ettiği ve rHuEPO ile bu olumsuz etkilerin azaltılabileceği ancak tamamen nötralize edilemeyeceği gösterilmiştir.

Kaynaklar:

1. Maddox WL, Creasia DA, Dalbew WE, Guerin MR, Stokely JR, Kendrick J. A tobacco smoke inhalation exposure device rodents. Arc Environ Healt. 33: 64-71, 1978.
2. Nene S, Gelabert HA, Quinones-Baldrich WJ, Santibanez-Gallerani AS, Ignarro LJ. Cigarette smoke increases endothelial-derived vasorelaxation in the rat carotid artery in a dose-dependent manner. J Surg Res. 71: 101, 1997.
3 Carroll WR, Esclamado RM.Ischemia/reperfusion injury in microvascular surgery. Head Neck 22: 700-713, 2000.
4. Hayhurst JW, O'Brien BM. An experimental study of microvascular technique, patency rates and related factors. Br J Plast Surg. 28:128-32, 1975.
5. Snajdar RM, Busuttil SJ, Averbook A, Graham DJ. Inhibition of endothelial cell migration by cigarette smoke condensate. J Surg Res. 96:10-16, 2001.
6.Ashley RA, Dubuque SH, Dvorak B, Woodward SS, Williams SK, Kling PJ. Erythropoietin stimulates vasculogenesis in neonatal rat mesenteric microvascular endothelial cells. Pediatr Res. 51:472-478, 2002.
7. Macdougall IC, Cavill I, Davies ME, Hutton RD, Coles GA, Williams JD. Subcutaneous recombinant erythropoietin in the treatment of renal anaemia in CAPD patients.Contrib Nephrol. 76:219-226, 1989.
8. Cheung W, Minton N, Gunawardena K. Pharmacokinetics and pharmacodynamics of epoetin alfa once weekly and three times weekly. Eur J Clin Pharmacol. 2001; 57:411-418.
9. Gennaro G, Menard C, Michaud SE, Rivard A. Age-dependent impairment of reendothelialization after arterial injury: role of vascular endothelial growth factor.
Circulation 107:230-233, 2003.
10. Walter DH, Rittig K, Bahlmann FH, Kirchmair R, Silver M, et al. Statin therapy accelerates reendothelialization: a novel effect involving mobilization and incorporation of bone marrow-derived endothelial progenitor cells.
Circulation 105: 3017-3024, 2002.

SB-59
Dondurulan Yağ Greftlerinin Çözündükten Sonra Canlılığının Araştırılması

Bekir ATİK[1], Gürkan ÖZTÜRK[3], Ender ERDOĞAN[4], Önder TAN[2]

1) Yüzüncüyıl Üniversitesi Tıp Fakültesi/ Plastik, Rekonstrüktif ve Estetik Cerrahi, VAN
2) Atatürk Üniversitesi Tıp Fakültesi/ Plastik, Rekonstrüktif ve Estetik Cerrahi, ERZURUM
3) Yüzüncüyıl Üniversitesi Tıp Fakültesi/ Fizyoloji, VAN
4) Yüzüncüyıl Üniversitesi Tıp Fakültesi/ Histoloji, VAN

Amaç: Otoloğ yağ transplantasyonu yumuşak doku augmentasyonunda kullanılan önemli bir metoddur. Düşük morbiditesi, ucuz olması ve skar bırakmaması önemli avantajlarındandır. Bu yöntem ilk olarak Neuber tarafından 1893 te 22. Alman cerrahi derneği toplantısında sunulmuştur(1).
Hemifasial atrofi, deprese skarlar, senil subcutanöz yağ atrofisi, kırışıklıklar, fasial ve meme augmentasyonunda sıklıkla kullanılmaktadır. Liposuction yöntemiyle alınan yağ greftleri alıcı bölgeye enjekte edildikten sonra, önce plasma ile beslenir ve 48 saat sonrada revaskularize olmaya başlarlar(2). Ancak aktarılan dokunun % 70 i canlılıklarını kaybettikleri için makrofajlar tarafından ortadan kaldırılırlar ve bölgede fibrotik ve kistik değişiklikler başlar(3). Yeterli augmentasyonu sağlamak için ya estetik olarak pek tercih edilmeyen overkorreksiyon yapılmakta veya extramorbidite yaratan ve daha pahalı olan mükerrer transplantasyonlara başvurulmaktadır.
Bu problemlerin üstesinden gelmek için, ilk seansta daha fazla yağ grefti alarak bu greftlerin soğukta saklanması amacıyla deneysel ve klinik çalışmalar yapılmıştır(4,5). Ancak bu çalışmalarda greftlerin,saklama koşulları, hücrelerinin canlılık oranı ve alıcı alandaki histolojik karakterleri açık değildir. Bu çalışmada soğukta saklanan yağ greftlerinin canlılık oranı ve aktarılan bölgedeki histolojik karakterleri araştırılmıştır.

Materyal Metod: Çalışmada her biri 10 sıçandan oluşan dört grup kullanıldı. Ketamin anestezisiyle uyutulan sıçanların alt abdomeninden yaklaşık 1 gr yağ alındı. Bütün gruplarda viabilite ölçümü amacıyla 100 mg lık doku tripsin ve kollajenaz ile çözüldükten sonra, içinde penisilin,streptomisin ve amfoterisin B olan kültür ortamına alındı(RPMI 1640). Ayrıca negatif kontrol için 100 mg doku 24 saat oda ısısında bırakılarak kurutuldu.
1. Grup(Taze(Pozitif) kontrol): Alınan yağ greftleri 1 saat oda ısısında bekledikten sonra fare skalpine 14 gauge iğne ile transplante edildi.
2. Grup(Kuru dondurulmuş): Kuru olarak
3. Grup(Gliserinle dondurulmuş):Gliserin içinde
4. Grup(Likid nitrojene daldırarak dondurulmuş) : 1 dk. Likid nitrojen içinde bekletildikten sonra , -35°C derin dondurucuda 6 ay saklandılar. 6 ayın sonunda yağ greftleri çıkarıldı, viabilite ölçüldü ve sıçan skalpine transplante edildiler. 6 ay sonra sıçanlar sakrifiye edildi ve greftler histolojik çalışmaya alındı.

Viabilite ve histolojik çalışma: Dokuların canlılığı MTT (12) testi ile 570 nm de kalorimetrik olarak (Novaspec II,Farmacia Biotech), ayrıca canlı, vokuol, fibröz ve inflamatuar oranları ImageJ software (Programmer Wayne Rasband,NIH, USA) proğramı ile histolojik olarak değerlendirildi. Elde edilen veriler Kolmogorov – Simirnov testiyle istatistiksel çalışmaya tabi tutuldu.

Bulgular: Taze doku ile likid nitrojen grubunun canlılık oranları arasında istatistiksel olarak anlamlı fark yoktu. Yine kuru ve gliserin ile saklanan grupların negatif kontrol grubu arasında istatistiksel olarak anlamlı fark yoktu ($p>0.05$) (Tablo1).
Histolojik analizde; Taze kontrol grubuyla likid nitrojen grubunun yağ oranları istatistiksel olarak aynı idi ($p>0.05$) ve gliserin grubu, kuru dondurulan grup ve ölü kontrol grubundan anlamlı olarak yüksektiler($p<0.05$). Taze kontrol grubunda fibroz doku oranı en fazla iken, vakuol oranı kuru dondurulan ve gliserinle dondurulan grupta anlamlı olarak fazla idi (Tablo2).

Sonuç: Dondurularak saklama tekniğinde yağ greftleri canlılığını yitirmektedir. Ayrıca bu greftler aktarılan bölgede fibrozis, inflamasyon ve kistik yapılar oluşturmaktadır(6). Oluşan vakuol veya kist formasyonu emilerek hacim kaybına sebep olurken, fibrozis ise istenmeyen doku sertliği ve kontraktürlere neden olabilmektedir.
Bu çalışmanın sonucuna göre yağ greftlerinin likid nitrojen tankına daldırılarak şok dondurmadan sonra ev tipi derin dondurucuda uzun süreli saklanması; hem ucuz maliyetli hem de taze greftler kadar hücrelerin canlılığını koruması nedeniyle güvenli bir yöntemdir.

Tablo 1:
Yağ Greftlerinin MTT testi ile canlılık değerleri (Ünite/ mg yağ)

Taze (Pozitif) Kontrol	Kuru Dondurulmuş	Giliserin İle Dondurulmuş	Likid Nitrojene Daldırılarak Dondurulmuş	Kuru(Negatif) Kontrol
78.3	47.3	38.1	66.4	47.9

Referanslar:

1. Sommer, B.,Sattler, G. Current concepts of fat graft survival: histology of aspirated adipose tissue and review of the literature. Dermatol. Surg. 26: 1159-1166, 2000.
2. Shoshani, O., Shupak, A., Ullmann, Y., et al. The effect of hyperbaric oxygenation on the viability of human fat injected into nude mice. Plast. Reconstr. Surg. 106: 1390-1396; discussion 1397-1398, 2000.
3. Boschert, M. T., Beckert, B. W., Puckett, C. L., et al. Analysis of lipocyte viability after liposuction. Plast. Reconstr. Surg. 109: 761-765; discussion 766-767, 2002.
4. Shoshani, O., Ullmann, Y., Shupak, A., et al. The role of frozen storage in preserving adipose tissue obtained by suction-assisted lipectomy for repeated fat injection procedures. Dermatol. Surg. 27: 645-647, 2001.
5. MacRae, J. W., Tholpady, S. S., Ogle, R. C., et al. Ex vivo fat graft preservation: effects and implications of cryopreservation. Ann. Plast. Surg. 52: 281-282; discussion 283, 2004.
6. Ullmann, Y., Shoshani, O., Fodor, L., et al. Long-term fat preservation. J. Drugs Dermatol. 3: 266-269, 2004.

SB-60

Magnetik ve Elektriksel Alanın Soğuk Ortamda Saklanan İnsan Deri Greftleri Üzerine Etkisi

Zekeriya TOSUN[1], T.Murad AKTAN[2], Osman AKDAĞ[1], Nurulllah KEKLİKOĞLU[3], Selçuk DUMAN[2]

1- Selçuk Üniversitesi Meram Tıp Fakültesi Plastik Cerrahi ABD., KONYA
2- Selçuk Üniversitesi Meram Tıp Fakültesi Histoloji Embriyoloji ABD., KONYA
3- İstanbul Üniversitesi Diş Hekimliği Fakültesi, İSTANBUL

Amaç: Deri greftlerinin cerrahi operasyonlarda kullanılnası oldukça yagın bir yöntemdir. Özellikle yanık ve degloving tarzı geniş cilt kayıpların tedavisinde vazgeçilmez yöntemlerdir. Deri greftleri aynı zamanda ağrıyı azaltmaları, yara iyileşmesi üzerine pozitif etkilerinden dolayı iyi bir geçici yara örtüsüdür. Bu nedenle değişik metodlarla elde edilen ve saklanan alojenik deri greftleri yara bakımında oldukça kullanılışlıdır.
Deri greftlerinin saklanmasında en sık kullanılan yöntem +4°C de izotonik serum içinde saklama yöntemidir ve bu şekilde 3 hafta kadar saklanabilir. Bu ortamın sağlanmasının en ucuz ve en kolay yolu ise klasik buzdolabı ortamıdır. Ancak bu ortamda deri grefti yaşayabilirliğini etkileyen birçok faktör mevcuttur. Biz bu çalışmada +4 °C deki buzdolabı ortamındaki elektriksel ve magnetik alanın insan greftleri üzerine etkisini değişik parametreler kullanarak değerlendirdik.

Gereç ve Yöntem: Çalışmada; Hazırlanan ortamın magnetik ve elektriksel alanları, pH'ı, osmalaritesi takip edildi. Gözlemler sonrasında preperatlar rutin histolojik ve immunhistokimyasal yöntemlerle test edildi. İmmunhistokimyasal değerlendirmede intrasellüler olarak dağılmış, hücre proliferasyonu, büyüme, apopitozis ve onkojenik transformasyonda rol alan birçok proteinin yapımından sorumlu bir gen olan c-fos genin immunreaktivitesi ölçüldü (şekil 3).
Bu çalışmada kullanılan deri greftleri hasta izni alınarak değişik cerrahi operasyonlar sonrasında elde edilen deri parçalarından elde edilmiştir. Deriler yaşları 22 ile 54 arasında değişen toplam 19 erkek hastadan elde edildi. 2 çalışma grubu oluşturuldu; 1. grup (G1) depolama ortamına yalnız Ham's F-12 solüsyonu 2. grup (G2) depolama ortamına ise albumin ile zenginleştirilmiş Ham's F-12 solüsyonu eklenerek 2 saklama solüsyonu oluşturuldu. Greftler depolama ortamına konulmadan önce 1x1 cm lik örnekler haline getirildi ve 3-4 dakika süreyle penisilin-streptomisin solüsyonunda bekletildi. Buzdolabı ortamı +4 °C de sabitlendi. Buzdolabı ortamının Elektriksel alan ve magnetik alanları toplam 6 defa ölçüldü, kaydedildi ve sonuçlarda fark olmadığı görüldü. Hazırlanan ortamlar her 5-7 günde bir yenileriyle değiştirildi. Greft yaşayabilirliği bağ dokudaki kollajen ve elastik fibriller ile c-Fos immunrekativitesi ve keratinosit yaşayabilirliği değerlendirildi. 3 hafta süresince günlük ortamın pH'ı ve haftada bir osmalarite kaydedildi. pH ölçümleri her ölçmede 3 kez tekrarlandı ve her ölçme öncesinde pH metre kalibrasyonu yapıldı. Uygulama sonunda preperatlar %4 lük formaldehit ile fikse edildi ve 5 μm kalınlıkta hazırlanarak ışık mikroskobunda incelendi. Bu sonuçlar SPSS version 8.0 yazılımı ile istatiksel olarak analiz edildi.

Sonuç: Keratinositlerin c-fos immunreaktivitesi zamanla progresif olarak azaldı (Şekil1). Greftler ortama konulmadan önceki c¬-Fos pozitif keratinosit oranı %89,1 ± 5,1 iken 3 hafta sürede progresif olarak azalarak sırasıyla 1.,2. ve 3. haftalarda; (G1/G2); 57.8±5.2 / 58.4±5.3 ; 25.3±5.7 / 23.3±4.7 ; 18.6±5.4 / 17.5±6.5 değerlere indi. Keratinosit yaşayabilirliği 0. günde % 95.7 ± 2.2 iken 3 hafta sonunda (G1 ve G2) % 47 ± 8 ve 44.7 ± 6.5 idi.
Rutin histolojik incelemeler ise 5.,10.,15. ve 20. günlerde yapıldı.Dermal epidermal ayrılma ilk defa 5. günde görülürken ciddi ayrılmalar 20. günde ortaya çıktı.(Şekil 4)
Histolojik incelemede 5. günden itibaren elastin fibril kaybı gözlendi. Elastin fibrillerle beraber kollajen kaybı da aynı şekilde progresif olarak arttığı gözlendi.
pH değişiklikleri ise 1. gün (G1/G2) 7,39 ve 7,41 iken 8. güne kadar progresif artış göstererek (G1/G2) 7,83 ve 7,77 değerelere ulaştı.10. günden itibaren değerlerde anlamlı değişiklikler gözlenmedi (Şekil 2).
Artmış magnetik ve elektriksel alanın deri greftlerinin klasik saklama yöntemlerinde keratinosit ve elastik fibril canlılığı üzerine olumsuz etkisi olduğu gözlenmiştir. Depolama süresi arttıkça keratinositlerin elastik fibrilleri canlılığı ve c-Fos immunreaktivitesi azaldığı, ortamın pH'ı ise temel değerlere göre artarak değişiklik gösterdiği gözlendi.
Deri greftleri +4°C de klasik saklama metodları ile saklanırken maksimum klinik başarı elde etmek için keratinositlerin ve elastik fibrillerin canlı kalması son derece önemlidir. Elektriksel ve magnetik alan gibi fizeksel etkenlerin biyolojik etkileri tam olarak açık değildir. Belki de bunların biyolojik etkileri çok daha önemlidir. Bu konuda herhangi bir yayın yada döküman mevcut değildir.
+4°C saklanan greftlerin maksimum süre korunması için ortamın magnetik ve elektriksel alan konusunda dikkatli olunmalı, klinik olarak başarısız olgularda bu faktörlerin de etkili olduğu unutulmamalıdır.

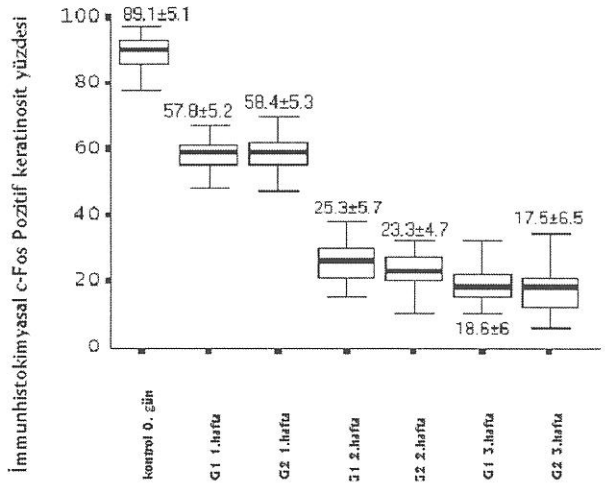

Şekil 1:İmmunhistokimyasal olarak c-Fos pozitif keratinosit sayısının zamanla değişimi

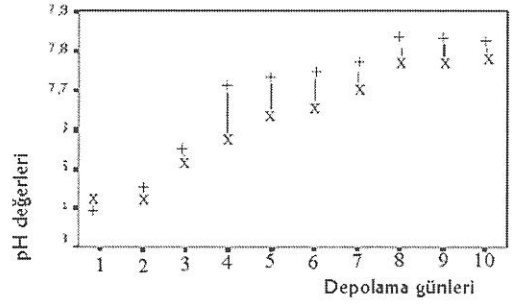

Albuminli ortam: x ; Normal ortam: +

Şekil 2: Zamanla ortamlardaki pH değişiklikleri

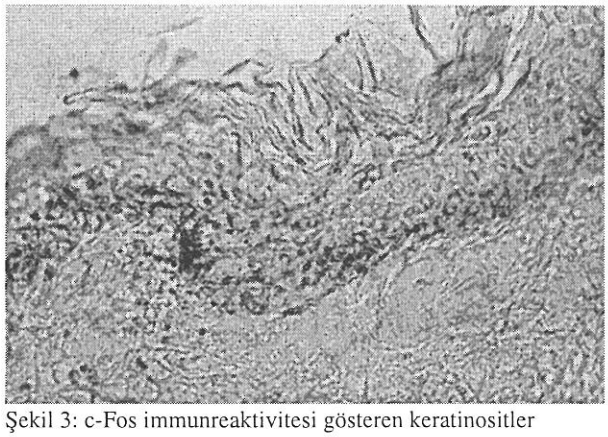

Şekil 3: c-Fos immunreaktivitesi gösteren keratinositler



Şekil 4: 21. günde dermal epidermal ayrılma

Kaynaklar:

1. Teepe RGC, Koebrugge EJ, Ponec M, Vermeer BJ. Fresh versus cryopreserved cultured allografts for treatment of chronic skin ulcers. Brit J Dermatol, 1990;122: 81-89.
2. Tosun Z, Aktan TM, Hosnuter M, Savacı N, Duman S. Investigation of the skin graft viability with the DMEM and Ham's F-12 Fluids. Ann Plas Surg. 2001;47: 217-8.
3. Hurst R, Bao Y, Ridley S, Williamson G. Phospholipid hydroperoxide cysteine peroxidase activity of human serum albumin. Biochem. J. 1999;338: 723-728.
4. Zoellner H, Höfler M, Beckmann R, Hufnagl P, Vanyek E, Bielek E, Wojta J, Fabry A, Lockie S, Binder BR. Serum albumin is a specific inhibitor of apoptosis in human endothelial cells. J. Cell Science 1996;109. 2571-2580.
5. Rigatti BL, Gerber GE. A direct role for serum albumin in the cellular uptake of long-chain fatty acids. Biochem J. 1995;308:155–159.
6. Angel P, Karin M. The role of Jun, Fos and the AP-1 complex in cell-proliferation and transformation. 1991;1072:129-157.

SB-61

Metisillin-dirençli Stafilokok ile kontamine tam kalınlıkta sıçan yanık yarasında Gümü içeren pansuman (Acticoat TM), klorheksidin asetat 0.5% (Bactigrass®) ve fusidik asit 2% (Fucidin®) 'in antibakteriel etkilerinin karışılaştırılması

Ersin ÜLKÜR[2], Oral ÖNCÜL[1], Hüseyin KARAGÖZ[2], Esma YENİZ[1], Bahattin ÇELİKÖZ[2]

1) GATA Haydarpaşa Eğitim Hastanesi / İntaniye Kliniği, İSTANBUL
2) GATA Haydarpaşa Eğitim Hastanesi / Plastik Cerrahi Kliniği, İSTANBUL

Amaç: Yanık pansuman malzemeleri konusunda son zamanlarda elde edilen bariz gelişmeye rağmen major yanıklı hastalar için infeksiyon en önemli mortalite ve morbidite nedeni olmaya devam etmektedir.[1] İnfeksiyon dokuya yapmış olduğu travma ve oluşturduğu aşırı enflamasyon ile doku iyileşmesini olumsuz etkilemektedir. Metisilin-dirençli stafilokok 1980'lerden beri yanıklı hastalarda ciddi infeksiyonlara neden olan en ciddi patojen ajanalardan biri olmuştur.[2] Bu patojen ajanın tedavisi için etkin bir şekilde kullanılan topikal ajanlardan Acticoat™, klorheksidin asetat 0.5%, ve fusidik asit 2%' in etkilerini karşılaştırmayı amaçladık.

Metod: Ağırlıkları 200-230 gr olan erkek Wistar sıçanları deneysel olarak vücut yüzey alanlarının % 15 i tam kalınlıkta yakıldı.[3] Yanık oluşturduktan 10 dakika sonra sıçanların yanık alanları 1×10^8 CFU (coloni forming unit) standard Metisillin dirençli stafilokok (ATCC 38591) ile kontamine edildi. Yirmi dört saat sonra her birinde sekiz sıçan olan gruplara Acticoat™, Klorheksidin asetat 0.5% ve fusidik asit 2% pansumanı uygulandı. Kontrol grubuna herhangi bir tedavi uygulanmadı.
Tüm sıçanlar yanık sonrası 7. günde anestezi uygulandıktan sonra öldürüldü. Ağırlıkları tekrar tartıldı. On beş gramdan (% 7,5) fazla kilo kaybı sistemik infeksiyon olarak değerlendirildi. Tüm kültürler aseptik koşullarda alındı. Başlangıçta torakotomi yapıldı. Sol ventriküllerinden kan kültürleri, ve akciğer biyopsileri alındı. Kan kültürleri % 5 koyun kanlı agara, akciğer kültürleri ise beyin kalp infüzyon agara ekildi ve standart yöntemlerde 35 derecede inkübe edildi. Yanık eskarlarının orta kısımından 9 mm punç biopsi alındı. Eskar kaldırıldıktan sonra paravertebral kaslardan biyopsi alındı. Eskar ve kas örneklerinin standart kantitatif kültürleri yapıldı. Her tedavi grubu için ortalama ve standart sapmaları hesaplandı. Tedavi gruplarının ortalama ve standart sapmaları Kruskal-Wallis ve Mann-Whitney U test ile karşılaştırılırken grupların tedaviye cevap verip vermemeleri Fisher'in χ^2 analiz yöntemi uygulandı.

Bulgular: Deney süresince hiçbir sıçan ölmedi. Sıçanların kültürlerinden üreme oranları Tablo 1 de belirtilirken eskar kültürlerinde üreyen ajanın kantitatif değerleri Tablo 2 de belirtilmiştir. Fusidik asit grubu haricinde tüm gruplarda eskar kültürlerinde üreme tespit edildi. Eskarda üreme açısından tedavi grupları ile control grubu arasında belirgin bir fark gözlenirken ($p<0.05$), Acticoat ve klorheksidin asetat gruplarında bir fark gözlenmemiştir ($p>0.05$). Diğer yandan fusidik asit grubu ile diğer tedavi grupları arasında da belirgin fark tespit edilmiştir($p<0.05$). Kasda üreme açısından değerlendirildiğinde, tedavi grupları arasında ve kontrol grubu ile klorheksidin grubu arasında fark gözlenmez iken($p>0.05$), kontrol grubu ile Acticoat grubu ve kontrol grubu ile fusidik asit grubu arasında belirgin bir fark mevcuttu ($p<0.05$). Tedavi gruplarında sistemik bir yayılım gözlenmez iken kontrol grubunda 6 sıçanda sistemik infeksiyon gözlendi.

Sonuç: Elde edilen sonuçlara göre, Metisillin- dirençli stafilokok ile kontamine edilmiş tam kat sıçan yanık tedavisinde fusidik asit en etkin olmaktadır. Acticoat ile tedavi, pansuman sıklığını azalttığı için tedavi seçeneği olarak düşünülebilir.

	Sıçan sayısı	Eskar	Kas	Kan	Akciğer	Sistemik infeksiyon
Kontrol	8	8	6	6	6	6
FA	8	0	0	0	0	0
Acticoat	8	8	0	0	0	0
KA	8	8	3	0	0	0

Tablo 1: Yapılan kültürleden metisilin-dirençli stafilokok üretme ve sistemik infeksiyon görülme oranları. (FA: Fusidik asit, KA: Klorheksidin asetat)

	Sıçan sayısı (No.)	Eskar (CFU/ml)
Kontrol	8	9.9 ± 8.48 ×1010
FA	8	Üreme yok
Acticoat	8	5.2 ± 5,06 ×109
KA	8	2.8 ± 2.21 ×109

Tablo 2: Tedavi gruplarında eskara ekim yapılan metisilin-dirençli stafilokok üreme oranları (FA: Fusidik asit, KA: Klorheksidin asetat)

Kaynaklar:

1. Greefield E, McManus, AT. Infection complication: prevention and strategies for their control. Nurs Clin North Am 1997; 32: 297-309.
2. Gang RK, Sanyal SC, Bang RL, Mokaddas E, Lari AR. Staphylococcal septicemia in burns. Burns 2000; 2: 359-66.
3. Walker HL, Mason AD. A standard animal burn. J Trauma 1968; 8: 1049-51.

SB-62
Periferik Sinirlerin Doku Genişletilmesi Sonrası Antineoplastik Ajanların Etkisi: Deneysel Çalışma

İbrahim AŞKAR[1], M. Faruk OKTAY[2], Mehmet BOZKURT[1]

1) Dicle Üniversitesi Tıp Fakültesi Plastik ve Rekonstrükrif Cerrahi A.D., DİYARBAKIR

2) Dicle Üniversitesi Tıp Fakültesi Kulak Burun Boğaz A.D., DİYARBAKIR

Amaç: Onkolojik cerrahi, iş kazaları, askeri ve sivil travmalar periferik sinir cerrahisi uygulamaları gerektiren hasta sayısını arttırmaktadır. Sinir defekti oluşturan ağır yaralanmalarda sütür hattında oluşan tansiyon sinir rejenerasyonunu arttırmakta ve fonksiyonel sonuç alınmasını engellemektedir (1,2). Sinir grefti kullanımı donör saha morbiditesi, duyu kaybı ve ağrılı nörom oluşumlarına neden olmaktadır (3). Doku genişletilmesi ile sinirin uzatılması sinir defektinin onarımında faydalı olmaktadır (4).
İlk kez Neumann tarafından 1957 yılında doku genişletilmesi uygulanmış ve daha sonra birçok dokuda genişletme işlemleri yapılmıştır (5-9). İlk kez doku genişletici ile sinir uzatılmasını ise Manders ve ark. Gerçekleştirmiştir (6). Doku genişletici uygulaması intranöronal kan akımı ve aksonal iskemiyi arttırmakta ve bu da sinir fonksiyonlarını bozmaktadır (10-13). İskemi-reperfüzyon hasarında rol oynayan nötrofilleri antineoplastik ajan kullanımı ile azaltıp, iskemik dokuların sürvini uzatılıp uzatılamayacağını araştırdık.

Gereç ve Yöntem: Ağırlıkları 200-300g arasında değişen Wistar sıçanları kullanıldı. Ketamin HCl IM verilerek, ratların anestezisi sağlandıktan sonra, bipolar iğne elektrodlar yardımı ile normal, ekspansiyondan hemen sonraki ve postop 7. gündeki ENoG ölçümleri yapıldı. Bunun için siyatik sinir ve gastroknemius kası kullanıldı.
Gluteal ve uyluk bölgesine yapılan insizyonla girilip, siyatik sinir ekspoze edilerek, 20 mm'lik bölüm iki adet 10/0 naylon sütür ile işaretlendi. Siyatik sinirin altına doku genişletici yerleştirildi (14). Perkütan enjeksiyonlarla 6-ml, 6-ml ve 8-ml şişirilme işlemi yapıldı (Resim 1). Doku genişletici daha sonra çıkarıldı. Bir saat sonra iki sütür arasındaki mesafe ölçüldü. Bu işlemle uzama oranı hesaplandı. Wistar sıçanları her biri 5 sıçan içeren beş gruba bölünerek, kontrol, siklofofamid, sisplatin, mitomisin-C ve 5-florourasil grupları oluşturuldu. Sıçanın kuyruk veninden, kontrol grubuna 1-ml serum fizyolojik, siklofosfamid grubuna siklofosfamid (15mg/kg), sisplatin grubunda sisplatin (3 µg/kg), mitomisin grubunda mitomisin-C (0.5 mg/kg) ve 5-florourasil grubunda 5-florourasil (10 mg/kg) verilmiştir (15-17). IV enjeksiyonlar şişirme işleminden 30 dakika önce ve doku genişletici çıkarıldıktan 48 ve 96 saat sonra yapılmıştır. Postoperatif 3 ve 7.günlerde siyatik sinir ekspoze edilmiştir. Rejenerasyon mesafesini ölçmelk için, "Pinching test" yapılmıştır. İşaretli sinir kısmından biyopsi alınmıştır. Spesimenler H-E ile boyanıp ışık mikroskopunda değerlendirilmiştir. Elektronörografik değişiklikler kaydedilmiştir.
İstatistik analizleri Kruskal-Wallis ve Man Whitney U testi ile yapılmıştır. P değeri 0.05'in altında olanlar anlamlı kabul edilmiştir.

Bulgular: Hiçbir ekspanderde kaçak olmadı. Bütün ekspande olan sinirlerin inceldiği gözlendi, ancak kalibre edilmedi. Doku genişletici çıkarıldıktan sonra siyatik sinirlerin anlamlı bir şekilde uzadığı gözlendi. Uzama oranı gruplarda sırasıyla %18.97, %19.11, %18.94, %19.06 ve %18.88 idi. Sinirdeki uzama miktarları gruplarda sırasıyla 23.29-24.29 mm, 23.42-24.22 mm, 23.33-24.25 mm, 23.29-24.33 mm ve 23.41-24.15 mm arasında değişmekteydi. Uzama oranlarında gruplar arasında bir fark yoktu ($p > 0.05$).
"Pinching test" bulgularında ise, siklofosfamid ve 5-florourasil grubunda anlamlı bir artma saptandı ($p < 0.05$) (Tablo I). Histolojik değerlendirmede kontrol, sisplatin ve mitomisin grubunda inflamatuar değişiklikler, vakuolizasyon, intranöral ödem, demiyelinizasyon ve aksonal değişiklikler gözlenirken; siklofosfamid ve 5-florourasil grubunda bu değişikliklerde önemli oranda azalma izlendi (Resim 2).
Elektronörografik bulgularında ise, CAP (common action potential) değerleri siklofosfamid ve 5-florourasil grubunda diğer gruplara oranla daha yüksekti ve latensi periyodu ise daha kısa idi ($p > 0.05$) Resim3,4).

Sonuç: Sonuç olarak, siklofosfamid ve 5-florourasil, uzatılan periferik sinirlerin iskemi-reperfüzyon hasarını azaltarak, faydalı olabileceğine inanmaktayız.

Kaynaklar:

1. Milner RH. The effect of tissue expansion on peripheral nerves. Br J Plast Surg 1989;42:414-21.
2. Milner RH, Wilkins PR. The recovery of peripheral nerves following tissue expansion. J Hand Surg 1992;17B:78-85.
3. Mackinnon SE, Dellon AL. Clinical nerve reconstruction with a bioabsorbable polyglycolic acid tube. Plast Reonstr Surg 1990;85:419-?.
4. van der Wey LP, Polder TW, Stegeman DF, Gabreels-Festen AA, Spauwen PH, Gabreels FJ. Peripheral nerve elongation by laser Doppler flowmetry-monitored expansion: an experimental basis for future application in the management of peripheral nerve defects. Plast Reconstr Surg. 1996;97:568-76.
5. Neumann CG. The expansion of an area of skin by progressive distention of a subcutaneous ballon. Plast Reconstr Surg 1957;19:124-31.
6. Manders EK, Saggers GC, Diaz-Alonso P, Finn L, Sipio JC Glumac T, Au VK, Wong RKM, Mottaleb M. Elongation of peripheral nerve and viscera containing smooth muscle. Clin Plast Surg 1987;19:551-?.
7. Milner RH. The effect of tissue expansion on peripheral nerves. Br J Plast Surg 1989;42:414-?.
8. Wood RJ, Adson MH, Van Beek AL, Peltier GL, Zubkoff MM, Bubrick MP. Controlled expansion of peripheral nerves: Comparison of nerve grafting and nerve expansion/repair for canine sciatic nerve defects. J Trauma 1991;31:686-?.
9. Matsuzaki H, Shibata M, Jiang B, Takahashi HE. Distal nerve elongation vs nerve grafting in repairing segmental nerve defects in rabbits. Microsurgery. 2004;24:207-12.
10. Sunderland S. Nerve and nerve injuries. Edinburgh: F-. & S. Livingstone; 1968.
11. Lundborg G. Ischemic nerve injury. Scand J Plast Reconstr Surg 1970; (suppl 6):1-113.

12. Williams HL, Lambert F-H, Woltman HW. The problem of synkinesis and contracture in cases of hemifacial spasm and Ben's palsy. Ann Otol Rhinol Laryngol 1952;61:850-72.
13. Dakin K, Sanders T, Harrison S, Dickman JD, Anand VK. Electroneurography during facial nerve expansion. Otolaryngol Head Neck Surg. 1998;119:603-8.
14. Endo T, Nakayama Y. Histologic examination of peripheral nerves elongated by tissue expanders. Br J Plast Surg. 1993;46:421-5.
15. Lee C, Kerrigan CL, Picard-Ami LE Jr. Cyclophosphamide-induced neutropenia: Effect on postischemic skin-flap survival. Plast Reconstr Surg 1992;89:1092-97.
16. Vaden SL, Page RL, Williams PL, Riviere JE. Effect of hyperthermia on cisplatin and carboplatin disposition in the isolated, perfused tumour and skin flap. Int J Hyperthermia 1994;10:563-72.
17. Witzigmann H, Sagasser J, Meyer FM, Witte J. Therapy of anal cancer. Chirurg 1994;65:344-51.

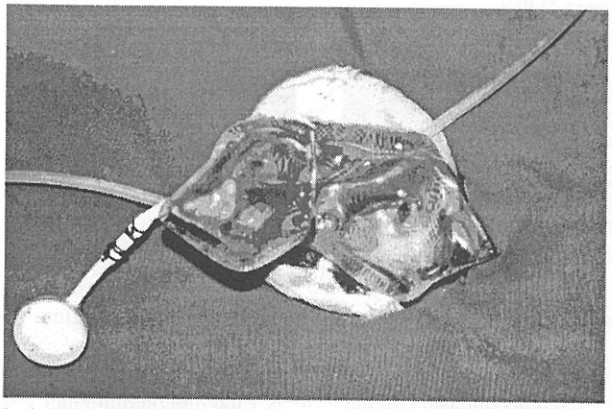

Resim 1. Periyodik olarak 3 dakika ara ile doku genişletici şişirildi.

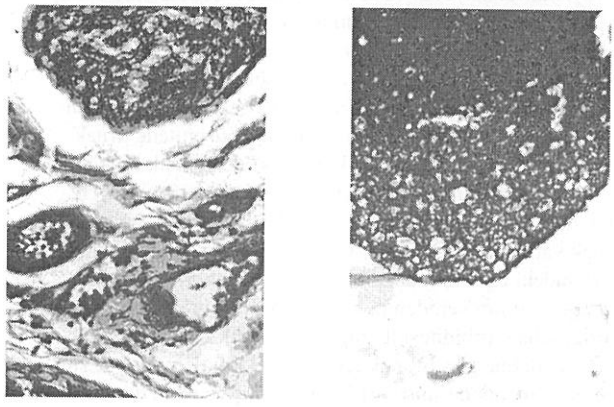

Resim 2. (a) Postop 3.günde, kontrol grubu, sisplatin be mitomisin-C grubunda, perinöral konjesyon, perinöriyum etrafında PMN lökosit infiltrasyonu, akson ve myelin kılıfta dejenerasyon, ödem vakuolleşme görüldü (H-E, 20X); (b) benzeri bulgular daha az oranlarda diğer iki grup olan siklofosfamid ve %-florourasil grubunda da izlendi (H-E, 20X).

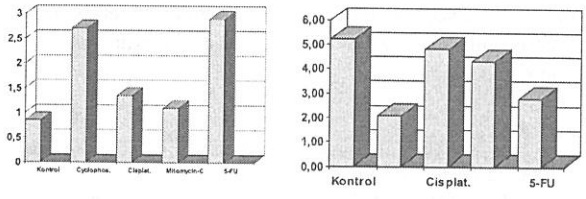

Resim 3,4. CAP (common action potential) değerleri siklofosfamid ve 5-florourasil grubunda diğer gruplara oranla daha yüksekti. Aynı iki grupta latensi periyodu ise daha kısa idi ($p > 0.05$).

Tablo I. "Pinching test"inde, siklofosfamid ve 5-florourasil grubunda anlamlı bir artma saptandı ($p < 0.05$).

Groups	Control	Cyclophosphamide	Cisplatinum	Mitomycin-C	5-Fluorouracil
Regeneration Rate (mm/day)	3.4	3.8	3.3	3.4	3.7

SB-63
"Pincer Nail" Deformitesinin Dermal Greft Tekniği ile Tedavisi: Klinik Deneyimlerimiz

Yakup SARIGÜNEY, Selahattin ÖZMEN, Tuba GÜÇLÜ, Sühan AYHAN, Seyhan ÇENETOĞLU

Gazi Üniversitesi Tıp Fakültesi, Plastik Rekonstrüktif ve Estetik Cerrahi AD., ANKARA

Amaç: Kıskaç tırnak veya trompet tırnak olarak da adlandırılan "pincer nail" deformitesi tırnağın yatay düzlemdeki eğiminin aşırı derecede artması sonucu gelişen bir tırnak şekil bozukluğudur. Yatay düzlemdeki bu eğim artışı, proksimalden distale gittikçe belirginleşmektedir. Kozmetik olarak problem yaratmakla birlikte, vakaların büyük bir kısmında tırnak yatağının her iki yanında yumuşak doku desteği de azaldığından ağrı ortaya çıkmaktadır. Daha nadir görülen kalıtımsal bir formu olmasına rağmen etiyolojisinde sıklıkla travma, dar ayakkabı kullanımı, beta blokör ilaçlar, alerjik reaksiyonlar ve psöriazis gibi hastalıklar suçlanmaktadır[1]. 1968 yılında Cornelius tarafından tanımlanmasından bu yana çok farklı tedavi seçenekleri önerilmiş olsa da, bugün için kesin olarak kabul edilen bir tedavi yöntemi yoktur[2]. Bu çalışmada Brown ve arkadaşları tarafından tanımlanan ve kliniğimizde "pincer nail" deformitesinin tedavisi için kullandığımız dermal greft tekniğinin esasları, etkinliği, sonuçları ve muhtemel komplikasyonları tartışılmaktadır[3].

Hastalar ve Yöntem: Kliniğimize ayak 1. parmağında "pincer nail" deformitesi ile başvuran 4'ü bayan 5 hastada toplam 6 tırnak deformitesi, dermal greft yöntemi kullanılarak tedavi edildi. Hastaların ortalama yaşı 39,6 (21–54) idi. Hastaların 2'sine (%50) daha önce dış bir merkezde tedavi amacıyla tırnak eksizyonu yapılmış fakat sonrasında nüks gelişmişti. Tüm hastalarda 3'er kez mantar arama yapılarak mantar enfeksiyonu ekarte edildi. Tüm ameliyatlar lokal anestezi altında gerçekleştirildi ve öncelikle deforme tırnak eksize edildi. Daha sonra her iki yanda tırnak yatağı periost üzerinden germinal matrikse kadar eleve edilerek, yaklaşık 0,6 cm kalınlığında iki tünel hazırlandı (Resim 1). Kasık bölgesinden alınan dermal greftler yaklaşık 0,5 cm kalınlığında iki şerit halinde hazırlandı ve serbest uçlarına eriyebilen monoflaman sütürler geçirilerek, geniş açılı bir iğne yardımıyla tırnak yatağı altında hazırlanan bu tünellere yerleştirildi (Resim 2). Bu sayede tırnak yatağının her iki yanda periost üzerinde yükseklik kazanması sağlandı. Cilt insizyonları naylon sütürler ile kapatıldı ve ameliyat sonrası dönemde tırnak yatağı silikon örtü ile korundu.

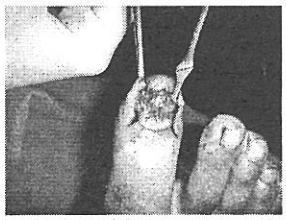

Resim 1: Her iki yanda tırnak yatağı altında tünellerin hazırlanışı

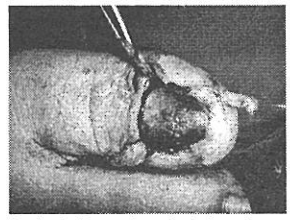

Resim 2: Dermal greflerin hazırlanan tünellere yerleştirilmesi

Bulgular: Hastalar ortalama 10 ay (5–14 ay) takip edildi (Resim 3-4). Takip süresi içerisinde hiçbir hastada ağrı veya enfeksiyon gözlenmedi. Bir hasta dışında diğer hastalarda uzun dönem takiplerde nüks ile karşılaşılmadı. Her iki ayak 1. parmağı aynı seansta ameliyat edilen ve ağır sigara kullanıcısı olan bir hastada ise, tırnak yataklarında yüzeyel nekrozlar meydana geldi ve uzun dönemde tırnak yeniden deforme olarak gelişti.

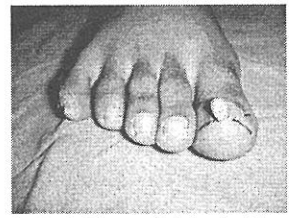

Resim 3: Pincer nail deformitesinin ameliyat öncesi görünümü

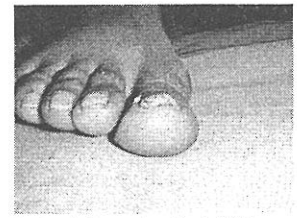

Resim 4: Dermal greft tekniği ile onarım sonrası görünüm

Sonuç: Pincer nail deformitesinin tedavi için tırnak yatağının eksizyonu, elektrokoter ile tahribi ya da insizyonlarla gevşetilmesini takiben cilt grefti uygulamaları gibi teknikler tanımlanmış olmasına rağmen, tırnak yatağının bütünlüğünü koruyarak fonksiyonel ve estetik olarak tam bir sonuç almayı sağlayan yöntemlerin sayısı sınırlıdır. Bugün için dermis grefti ile tırnak yatağının her iki yanda desteklenerek düzleştirilmesi, ağrıyı ortadan kaldırdığı ve yeniden düz ve estetik bir tırnak gelişimi sağladığı için ideal tedavi seçeneklerinden birisidir. Etiyolojisi net olmamasına rağmen, bu deformitede tırnak yatağının periost dokusuna sıkı bir şekilde yapışık olduğu bilinmektedir[3]. Burada sunulan tedavi yönteminde mevcut olan bu yapışıklıkların açılması ve dermal greft uygulanması, tırnak yatağının laterallerde yükselmesini ve tırnağın yatay düzlemdeki eğiminin düzelmesini sağlarken aynı zamanda tırnak yatağının yeniden periosta yapışmasını da önlemektedir. Verici saha morbiditesi tekniğin en önemli dezavantajıdır. Bu sorunun önüne geçebilmek için aynı teknik ile otolog dermis yerine allojenik dermis grefti kullanılmış ve uzun dönem sonuçların her iki greft için farklı olmadığı rapor edilmiştir[4]. Tırnak yatağının her iki yanda periost üzerinden kaldırılması, ileri yaş, diyabet, vasküler yetmezlik ve aşırı sigara kullanımı gibi risk faktörleri olan hastalarda tırnak yatağının dolaşımı açısından önemlidir. Bu tür komplikasyonların önlenmesi için özenli hasta seçimi ve gerekli durumlarda ileri tetkikler ile alt ekstremitenin vasküler dolaşımının değerlendirilmesi gerekmektedir.

Kaynaklar

1. Baran R, Haneke E, Richert B. Pincer nails: definition and surgical treatment. Dermatol Surg. 27(3):261, 2001
2. Cornelius CE 3rd, Shelley WB. Pincer nail syndrome. Arch Surg. 96(2):321, 1968
3. Brown RE, Zook EG, Williams J. Correction of pincer-nail deformity using dermal grafting. Plast Reconstr Surg 105: 1658, 2000
4. Zook EG, Chalekson CP, Brown RE, Neumeister MW. Correction of pincer-nail deformities with autograft or homograft dermis: modified surgical technique. J Hand Surg Am. 30(2):400, 2005

SB-64
Kronik Venöz Ülserlerin Tedavisinde Distal Bazlı Sural Flebin Kullanımı

Hüsamettin TOP, Erol BENLİER, Cemal AYGIT, Medeni KIYAK
Trakya Üniversitesi, Plastik, Rekonstrüktif ve Estetik Cerrahi AD, EDİRNE

Amaç: Venöz ülserlerin tedavisi genellikle başarısızlıkla sonuçlanır, çünkü bu ülserler çoğunlukla ciddi lipodermatoskleroz ile birliktedir. Bu ülserlerin tedavisinde, lokal hemodinami düzeltilmeli; ülser, etrafındaki lipodermatoskelrotik deri ile birlikte çıkartılmalı ve oluşan defekt sağlıklı bir doku ile örtülmelidir. Alt 1/3 bacak doku defektlerinin örtülmesi amacıyla deri grefti, cross-leg flep, lokal deri, fasya yada fasya-deri flepleri, distal bazlı kas flepleri ve serbest flepler kullanılabilir. Herbirinin kendine özel avantaj ve dezavantajları mevcuttur. Bu bölgede kullanılabilecek bir diğer alternatif ise distal bazlı sural fleptir.

Gereç ve Yöntem: Biz bu çalışmada, venöz ülser nedeniyle gelişen yumuşak doku defektini örtmede distal bazlı sural flebi kullanımı ile ilgili deneyimlerimizi sunuyoruz. Kliniğimizde venöz ülseri olan 12 hastaya distal bazlı sural flep kullanıldı. Ülser süresi ortalama 1.5 yıl (1-10 yıl), tüm ülserler konservatif tedaviye başarısız ve ortalama 1.58 (0-3) başarısız greftleme geçirmişti. Tüm hastalar erkekti. Ortalama hasta yaşı 45,5 idi. Yara bölgeleleri 4 hastada sol iç malleol, 3 hastada sağ iç malleol, 2 hastada sağ bacak, 1 hastada sol dış malleol, 1 hastada sağ dış malleol, 1 hastada ise bacak ön yüzü idi. 2 hastada venöz ülsere ek olarak diyabetik vasküler hastalık mevcuttu. Operasyonda ülser ve etrafındaki lipodermatosklerotik deri çıkartıldı. Eksizyon sonrası defekt boyutları 3 x 3 cm ile 11 x 17 cm arasında değişiyordu. Tüm vakalarda, yaratılan defekt distal bazlı sural flep ile kapatıldı.

Bulgular: Tüm hastalarda flepler tamamıyla yaşadı. Sadece bir hastada distal venöz konjesyon gelişti ve sülük ile başarıyla tedavi edildi. İki hastada donör alanda greft kaybı oluştu. Ayrıca iki hastada da lokal iyileşme problemleri oluştu ve lokal yara bakımı ile tedavi edildi. Ortalama 19.7 aylık takip süresi boyunca herhangi bir nüks ve komplikasyona rastlanmadı.

Olgu 2

38 yaşında erkek hasta bölümümüze sol dış malleolde kronik venöz ülser ile başvurdu (Şekil 1). Operasyonda ülser ile birlikte etrafındaki liposklerotik alanın eksizyonu sonrası 7 × 11 cm boyutlarında distal bazlı sural flep bacak 1/3 proksimalinden kaldırıldı (Şekil 2, 3). Daha sonra operasyon öncesi tespit edilmiş olan perforan venler bağlandı ve flep alıcı alana yerleştirildi (Şekil 4). Donör alan kısmi kalınlıklı deri grefti ile kapatıldı. Donör alanda olaysız iyileşme olurken alıcı alanda küçük bir bölgede dikiş ayrılması oluştu. Ancak tekrar sütüre edilerek başarıyla tedavi edildi.

Sonuç: Kronik venöz ülserler plastik cerrahinin uğraştırıcı konularından biridir. Çünkü kronik venöz hipertansiyon bu ülserlerin oluşumunda anahtar başlatıcıdır ve ülserin etrafındaki lipodermatosklerotik doku kötü bir vaskülarizasyona sahiptir. Bu nedenle kronik venöz ülseri olan hastalarda hem venöz hipertansiyon azaltılmalı hem de ülserle birlikte etrafındaki lipodermatosklerotik doku tedavi edilmelidir. Bizim bu çalışmamızda kullandığımız yaklaşım kronik venöz ülser tedavisinde başarılı idi. Birincisi, ülser ile birlikte etrafındaki liposklerotik kötü vaskülarize doku eksize edildi; ikincisi, oluşan defekt sağlıklı ve iyi vaskülarize bir doku ile kapatıldı ve üçüncüsü, flep elevasyonu sonrası perforan venler bağlandı.

Bizim kronik venöz ülserlerin tedavisinde kullandığımız yaklaşım birtakım avantajlara sahiptir. Öncelikle bu cerrahi yaklaşım ile hem doku ile ilişkili hemde hemodinamik komponentler düzeltilir. Tüm bu işlemler için mikrocerrahi girişime gerek yoktur. Distal bazlı sural flebin pedikülü uzundur, popliteal krize 1-2 cm mesafeye kadar bacak posterior cildi alınabilir. Bu şekilde 17 × 16 cm boyutlarında bir flep kullanılabilir. Flep kaldırılması kolay ve hızlıdır. Flep kolaylıkla dizayn edilebilir ve ortalama 30 dakikada diseksiyon tamamlanabilir. Sural bölgenin arteriyel dolaşımı sabit ve güvenlidir. Flep kaldırılması ile major bir arter ve sinirin harcanmasına gerek yoktur. Flep pedikülü üzerinde uygun genişlikte deri bırakılması yararlı bir modifikasyondur, çünkü ülserin yakınındaki lipodermatosklerotik deri tunelinden pedikülün geçirilmesi risklidir. Bu modifikasyon ile pedikülün güvenliği artmış, içinden geçtiği tünelin gerginliği azalmış olur. Lateral kutanöz sural sinirin alınması ile oluşan morbidite minimaldir.

Sonuç olarak distal bazlı sural flep, venöz ülseri olan hastalarda bacak distal bölge defektlerini tedavisinde kullanılan başarılı ve güvenli bir seçenektir.

Kaynaklar

1. Hume M. Venous ulcers, the vascular surgeon, and the Medicare budget. J Vasc Surg. 1992; 16(5): 671-673.
2. Mayberry JC, Monetta GL, Taylor LM Jr, et al. Nonoperative treatment of venous stasis ulcer. In Bergan JJ, Yao JST, eds. Venous Disorders. Philadelphia: WB Saunders; 1991: 381-385.
3. Taheri SA, Pendergast DR, Lazar E, et al. Vein valve transplantation. Am J Surg. 1985; 150(2):201-202.
4. Raju S, Fredericks R. Valve reconstruction procedures for nonobstructive venous insufficiency: rationale, techniques, and results in 107 procedures with two- to eight-year follow-up. J Vasc Surg. 1988; 7(2): 301-310.
5. DePalma RG. Surgical treatment of chronic venous ulceration. In Bergan JJ, Yao JST, eds. Venous Disorders. Philadelphia: WB Saunders; 1991: 396-406.
6. Ballard JL, Bergan JJ, Sparks S. Pathology of chronic venous insufficiency. In Ballard JL, Bergan JJ, eds. Chronic venous insufficiency. London: Springer-Verlag; 2000: 17-24.

Şekiller:

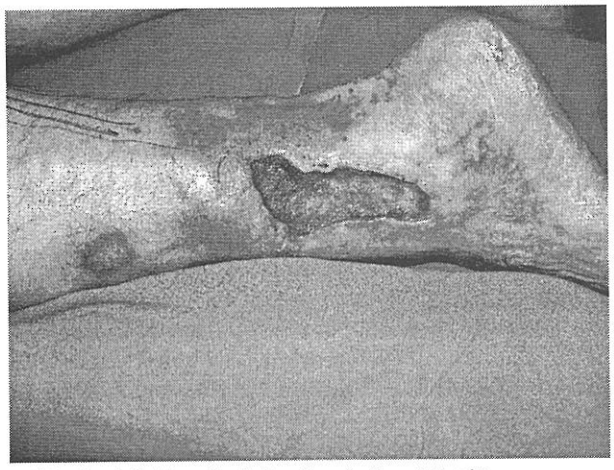

Şekil 1: Olgu 2. Sol dış malleolde kronik venöz ülser görülmekte.



Şekil 3: Sural flep kaldırıldı ve defekte çevrildi.

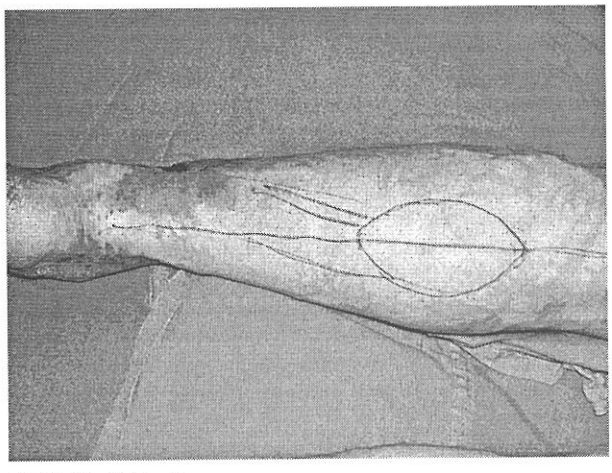

Şekil 2: Olgu 2. Flap dizaynı.

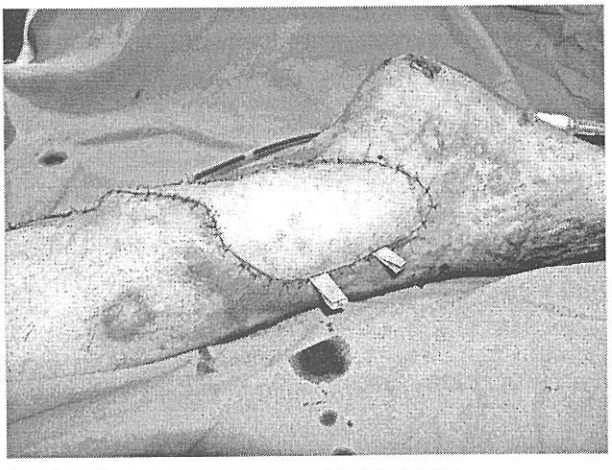

Şekil 4: Flebin operasyon sonrası erken dönemde görünümü.

SB-65

Orak Hücreli Anemiye Bağlı Bacak Ülserlerinin Tedaviside Farklı Bir Seçenek: Lokal Koloni Stimule Edici Faktör Uygulamaları

Onur GÜRBÜZ, Alper SARI, Şakir ÜNAL, Atilla FESLİ, Emrah ARSLAN

Mersin Üniversitesi Tıp Fakültesi Plastik ve Rekonstrüktif Cerrahi AD., MERSİN

Giriş: Orak hücreli anemisi olan hastaların %25 ila %75'inde ortaya çıkan ülserlerin nedeni hem hemoglobinin dokuya sunduğu oksijen kapasitesindeki azalma, hem de hemoglobinin eritrosit içerisinde polimerize olmasına bağlı gelişen mikrovasküler damar tıkanıklıklarıdır.[1] Lokal yara bakımı ve deri greftleri ile tedavi edilmeleri sonrasında %75'lere varan oranlarda tekrarladıkları bilinen bu ülserlerin konvansiyonel tedavilerinin sonuçları genellikle yüzgüldürücü olmaktan uzaktır.[2,3]

Bu çalışmada, kliniğimizde bacak ülserleri nedeniyle takip edilen ve daha önce uygulanan diğer tedavi yaklaşımlarından fayda görmemiş olan, orak hücreli anemi hastalarına lokal olarak uygulanan Neupogen (G-CSF) tedavisinin sonuçları tartışılacaktır.

Gereç Ve Yöntem: Kliniğimize Ocak-Mayıs 2005 tarihleri arasında bacaklarında ülserler ile başvuran orak hücreli anemiye sahip 3 bayan hastada bu ülserlerin daha önce uygulanan lokal yara bakımı ve sistemik hidroksiüre tedavilerine yanıt vermediği öğrenildi. Yaralar değerlendirilip enfeksiyon varlığı alınan doku kültürleri ile de ekarte edildikten sonra ülser zeminine ve çevresine 15 milyon ünite dozda Neupogen (G-CSF) 7-15 gün aralarla uygulandı ve yaralar poliüretan köpük yara örtüleri ile kapatıldı. Tedavi sürecinde hastalardan tam kan sayımı yapılarak kemik iliğinin vereceği olası yanıtlar takip edildi.

Bulgular: Kullandığımız ilaç dozları ile hiçbir hastamızda kemik iliğinin aşırı uyarılmasına bağlı bir yan etki görülmedi. 23 yaşındaki ilk hastada 2.5 aydır mevcut olan ve daha önce mükerrer debridman, lokal yara bakımı ve 18 kez hiperbarik oksijen tedavisine rağmen fayda görmeyen sol bacakta dış malleol üzerine yerleşen 5X2 cm boyutlu ülsere lezyona 7'şer gün arayla 3 kez Neupogen uygulandı. Yara alanı 2 hafta içinde 10 cm^2'den 1.5 cm^2'ye düştü ve 3 hafta sonunda yara yüzeyi tümüyle epitelize oldu. (Şekil 1)

16 yaşındaki ikinci hastada 4 aydır mevcut olan ve lokal yara bakımı ile takip edilen sol bacakta iç malleol üzerine yerleşmiş olan yaraya 7'şer gün arayla 3 doz Neupogen uygulandı. Yara alanı 2 hafta içinde 5.5cm^2'den 3cm^2'ye düştü ve 3.5 hafta sonunda yara yüzeyi tümüyle epitelize oldu. (Şekil 2)

33 yaşındaki üçüncü hasta kliniğimize sağ bacağında 3 aydır mevcut olan, iç malleol üzerine lokalize ülser nedeniyle başvurdu. Bu bacağına Kalp Damar Cerrahisi Servisinde venöz yetmezlik teşhisi ile skleroterapi ve varisektomi yapıldığı öğrenilen hastanın yarası başvuru anında enfekte idi. 14 gün sistemik abtibiyotik tedavisi ve gümüş içerikli lokal yara bakımı ile takip edilen hastaya daha sonra 10 gün arayla 2 kez Neupogen uygulandı. Yara alanı 1 hafta içinde 18.2cm^2'den 11.2 cm^2'ye düştü ve 2 hafta sonunda yara yüzeyi tümüyle epitelize oldu. (Şekil3)

Sonuç: Klinikte asıl kullanım alanı kemik iliğinde granülosit kökenli öncü hücrelerin uyarılması olan granülosit koloni stimüle edici faktörlerin seçilmiş olgularda değişik nedenlerle oluşmuş (venöz yetmezlik, hemoglobinopati, diyabet, ekstravazasyon yaralanmaları) iyileşmeye dirençli ülserlerin tedavisinde kullanımını destekleyen çalışmalar mevcuttur.[3,4] Yara bölgesinde makrofaj ve nötrofil toplanması ve daha etkin bakteriyel temizlik yapılmasının yanısıra neovaskülarizasyonun, keratinizasyonun ve yeni doku gelişiminin de indüklenmesi ile GM-CSF'in lokal etkisinin ortaya çıktığı,[3,4] ve G-CSF'ün ise aynı başarılı etkiyi gösteremediği literatürde savunulmuştur.[5] Bizse 3 olgunun kısıtlı süre takibinden oluşan serimizde Neupogen (G-CSF)'ün oldukça etkin bir şekilde ve kısa sürede orak hücreli anemiye bağlı oluşmuş ve tedaviye dirençli bacak ülserlerinin epitelizasyonunu indüklediğini gördük.

Kaynaklar

1. Cackovic M, Chung C, Bolton L, Kerstein MD. Leg Ulceration in the sicle cell patient. J Am Coll Surg. 1998, 187: 307-309
2. Wolfort WF, Krizek TJ. Skin ulceration in sickle cell anemia. Plast Reconst Surg. 1969, 43: 71-77
3. Voskaridou E, Kyrtsonis MC, Anagnostou AL, Loukopoulos D. Healing of chronic leg ulcers in the hemoglobinopathies with with perilesional injections of granulocyte-macrophage colony stimulating factor. Blood. 1999, 93:3568-3569
4. Bianchi L, Ginebri A, Hagman JH, Francesconi F, Carboni I, Chimenti S. Local treatment of chronic cutaneous leg ulcers with recombinant human granulocyte-macrophage colony stimulating factor. J Eur Acad Dermatol Venereol. 2002, 16: 595-598
5. Ulutin HC, Guden M, Dede M, Pak Y. Comparison of granulocyte colony stimulating factor and granulocyte macrophage-colony stimulating factor in the treatment of chemothrepy extravasation ulcers. Eur J Gynaecol Oncol. 2000, 21:613-615

Tablo 1: G-CSF tedavisi ile takip edilen hastaların dökümü

Yaş	Cins	Yara Boyutu	Süre	Önceki Tedavi	G-CSF Dozu	Toplam Doz	Kapanma Süresi	İzleme Süresi
23	K	10 cm^2	1.5 ay	18 kür hiperbar. O2	15 milyon Ünite	3 Doz	3 Hafta	5 Ay
16	K	5.5 cm^2	4 ay	Pansuman	15 milyon Ünite	3 Doz	3.5 Hafta	4 Ay
33	K	18.2 cm^2	3 ay	Skleroterapi Varisektomi	15 milyon Ünite	2 Doz	3 Hafta	4 Ay

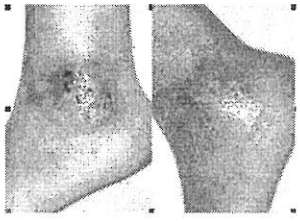

Şekil 1

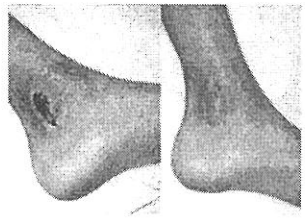

Şekil 2

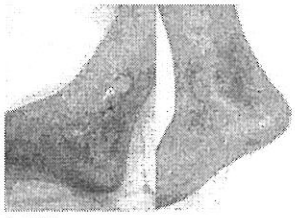

Şekil 3

Şekil 1: 23 yaşındaki hastanın sol lateral malleol üzerindeki 10 cm2 boyutundaki ülseri 3 doz neupogen tedavisi sonrasında 3 hafta sonunda epitelize oldu.

Şekil 2:16 yaşındaki hastanın sol medial malleol üzerindeki 5.5 cm2 boyutundaki ülseri 3 doz neupogen tedavisi sonrasında 3.5 hafta sonunda epitelize oldu

Şekil 3: 33 yaşındaki hastanın sağ medial malleol üzerindeki 18.2 cm2 boyutundaki ülseri 2 doz neupogen tedavisi sonrasında 3 hafta sonunda epitelize oldu

SB-66

Trokanterik Bası Yaralarında Ters "Hatched" Biçimli Tensor Fasya Lata Fasyokütan Flebi İle Onarım: Yeni Bir Modifikasyon

Mert DEMİREL, Savaş SEREL, Burak KAYA, Zeki CAN

Ankara Üniversitesi Tıp Fakültesi Plastik Rekonstrüktif ve Estetik Cerrahi Anabilim Dalı, ANKARA

Amaç: Trokanterik alan özellikle paraplejik hastalarda çok sık görülen bir bası yarası oluşum bölgesidir. Tedavisi için günümüze kadar çok çeşitli yöntemler uygulanmıştır. "Hatched" biçimli tensor fasya lata kas-deri flebi bunlardan birisidir. Bu flebin pedikülü anterior yerine posteriorda olacak şekilde planlanarak oluşturulmuş bir modifikasyonuna biz, ters "hatched" biçimli tensor fasya lata fasyokütan flebi adını verdik. Bu yazının amacı uygulanan yeni modifikasyonun trokanterik bası yarası olan hastalarda kullanımını göstermek, avantajlarını ortaya koymaktır.

Olgu Sunumu: Ters "hatched" biçimli tensor fasya lata fasyokütan flebi, kliniğimizde trokanterik bası yaraları için tedavi gören 3 hastaya uygulandı.
Birinci hasta; kadın, 35 yaşında trafik kazası nedeniyle torakal 12 seviyesinden paraplejiktir. İkinci hasta; kadın, 52 yaşında lumbar disk hernisi nedeniyle lumbar 2 seviyesinden paraplejiktir. Üçüncü hasta; kadın, 36 yaşında trafik kazası nedeniyle lumbar 2 seviyesinden itibaren paraplejiktir. Hastaların ortalama yaşı 41'dir.
Olgu sunumumuzda, travmatik paraplejiye bağlı sağ trokanterik ve sakral bası yaraları olan 35 yaşındaki kadın hasta incelenmiştir.
Trokanterik bası yarası operasyonu için, hastaya lateral dekübit pozisyonu verildi. Trokanterik bası yarası çevre nekrotik dokular ve bursa oluşumlarını da içerecek şekilde debride edilip doku defekti hazırlandı (Şekil-1). Daha sonra posterior pediküllü olarak planlanan ters "hatched" yani balta biçimli insizyon içinde tensor fasya latayı da içerecek şekilde derinleştirilip, vastus lateralis kası fasyası üzerinden eleve edildi (Şekil-2). Flep kaldırılırken tensor fasya lata, spina iliaka anterior süperiora tutunmuş kas kısmından ayrıldı. Flep beslenmesi derin femoral arterin perforanları tarafından oluşturulan fasyadaki yoğun vasküler ağ tarafından sağlanması öngörüldü (1). Flebin yeni yerine adapte edilmesi ve aktif silikon drenlerle drenajı sağlanarak operasyona son verildi (Şekil-3).

Bulgular: Hastalarda intraoperatif ve postoperastif komplikasyon gelişmedi ve yaklaşık 10 gün içinde hiçbir problem olmadan taburcu edildiler. Ortalama 8 ay izlenen hastaların takiplerinde hiçbir patolojik klinik durumla karşılaşılmadı (Şekil-4).

Sonuç: Trokanterik alan özellikle paraplejik hastalarda çok sık görülen bir bası yarası oluşum bölgesidir. Tedavisi için günümüze kadar çok çeşitli yöntemler uygulanmıştır (2,3,4,5). "Hatched" biçimli tensor fasya lata kas-deri flebi bunlardan birisidir (6). Bu hastalarda uyluk ön yüzü ve ingiunal bölge cerrahi olarak ya da basıya bağlı olarak hasarlanabilmektedir. Bu gibi durumlarda "hatched" biçimli tensor fasya lata kas-deri flebininin anteriorda kalan pedikülü hasarlanabileceği için bu flep klinik olarak güvensiz kabul edilmelidir. "Hatched" flebin kullanılamadığı durumlarda bu flebin yeni bir modifikasyonu olan, pedikülü posteriorda kalacak şekilde planlanmış ters "hatched" biçimli tensor fasya lata fasyokütan flebi kullanılabilir. Bu yeni modifikasyon da flep yaşayabilirliği açısından güvenilirdir ve aynı bölgede gelişebilecek bası yaralarında tekrar kullanılabilmektedir. Ayrıca sağladığı estetik kontur da avantajları arasındadır.

Kaynaklar:

1- Gosain Arun K., Yan Ji-Geng, Aydin Mustafa A. The vascular supply of the extended tensor fasciae latae flap: how far can the skin paddle extend? Plast Rec Surg 110:1655,2002.
2- Aslan G, Tuncali D, Bingul F, Ates L, Yavuz N. The "duck" modification of the tensor fascia lata flap. Ann. Plast. Surg. 54:637, 2005.
3- Siddiqui A, Wiedrich T, Lewis VL Jr. Tensor fascia lata V-Y retroposition myocutaneous flap: clinical experience. Ann Plast Surg. 31:313, 1993
4- Ercocen AR, Apaydin I, Emiroglu M, Yilmaz S, Adanali G, Tekdemir I, Yormuk E. Island V-Y tensor fasciae latae fasciocutaneous flap for coverage of trochanteric pressure sores. Plast. Reconstr. Surg. 102:152, 1998
5- Nahai F, Silverton JS, Hill HL, Vasconez LO. The tensor fascia lata musculocutaneous flap. Ann. Plast. Surg. 1:372, 1978
6- Demirseren ME, Gokrem S, Ozdemir OM, Katircioglu A, Can Z, Serel S. Hatchet-shaped tensor fascia lata musculocutaneous flap for the coverage of trochanteric pressure sores: a new modification. Ann. Plast. Surg. 51:419, 2003

Şekiller:

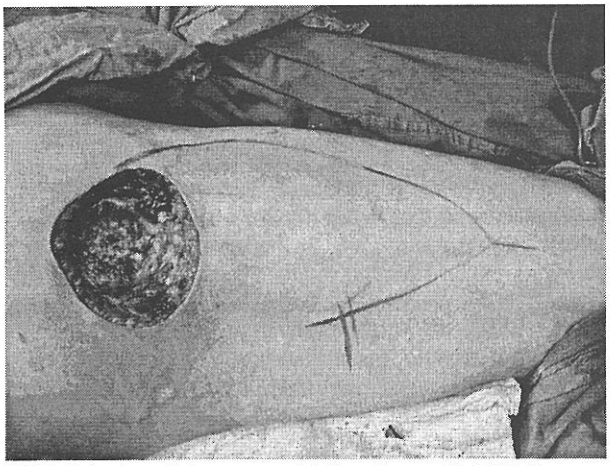

Şekil-1: Sağ trokanterik bası yarasının debridmandan sonraki görünümü ve posterior tabanlı olarak planlanmış "Hacthed" flebinin görünümü.

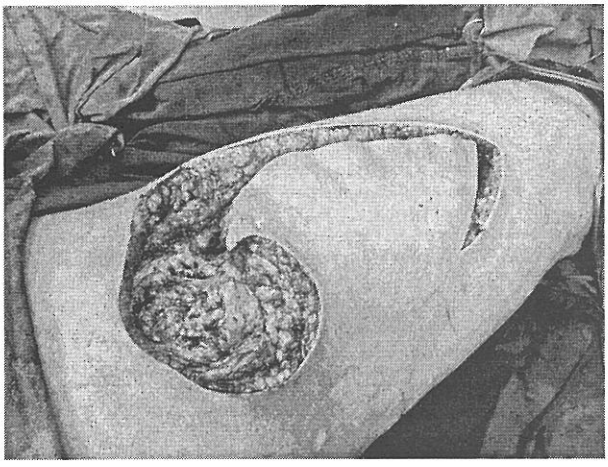

Şekil-2: Yapılan planlamaya uygun flep kaldırılmış görünümü

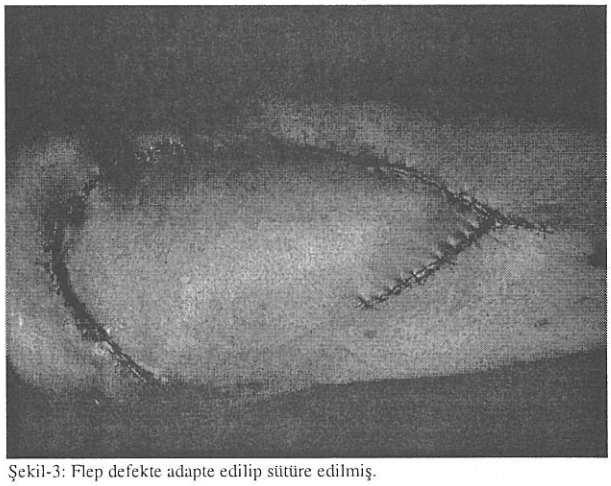

Şekil-3: Flep defekte adapte edilip sütüre edilmiş.

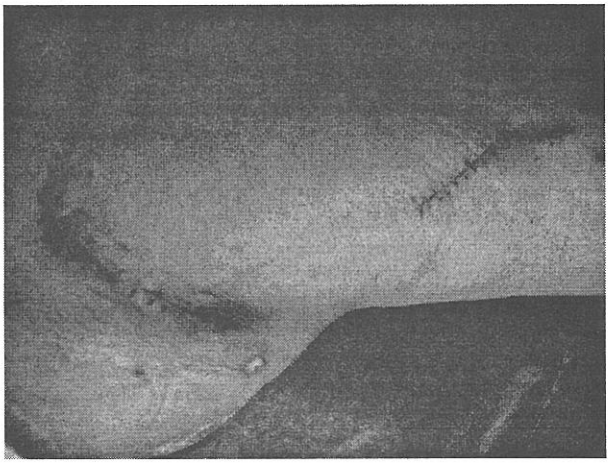

Şekil-4: Flebin postoperatif 6 aylık görünümü.

SB-67
Serratus Anterior Kas – Kot Flebinin Açık Tibia Defektlerindeki Klinik Uygulamalarının Yeniden Belirlenmesi

Şükrü YAZAR, Chih-Hung LIN

Chang Gung Memorial Hastanesi, Plastik ve Rekonstrüktif Cerrahi Kliniği, Taipei, TAYVAN

Amaç: Alt ekstremitenin geniş segmental kemik defektlerinde vaskülarize fibula flebi sıklıkla kullanılmakta ve bu tür defektlerde en iyi flep seçeneği olarak kabul görmektedir. 1-3 Ancak bazı hastalarda her iki taraf tibia ve fibula kemikleri kırılmış olabilir. Böyle hastalarda vaskülarize fibula flebi kullanılamadığında komposit serratus anterior kas – kot flebi diğer bir seçenektir.3-6 Bu çalışmada bu alternatif flebin alt ekstremite defektlerinin onarımındaki klinik uygulama endikasyonlarını ve fonksiyonel sonuçlarını değerlendirildi.

Gereç ve yöntem: Ocak 1991 – Aralık 1999 tarihleri arasında, 24 vaskülarize serratus anterior kas – kot flebi 22 hastadaki komposit tibial kemik ve yumuşak doku kaybının onarımı için uygulandı. İki hastada iki taraflı açık tibia-fibula kemik kırığı için iki taraflı serratus anterior kas – kot flebi kullanıldı. Hastaların 20 si erkek ikisi bayandı ve yaşları 17 yıl ile 62 yıl arasında olup yaş ortalaması 33.1 yıl idi. Kemik kaybı uzunluğu 7 cm ile 16 cm arasında değişmekte olup ortalama kemik kaybı uzunluğu 9.1 cm idi.

Bulgular: Fleplerin % 87.5 (24 flebin 21'i) tam olarak yaşadı. Flep kaybı olan üç bacaktan biri diz altı ampute edildi diğer iki bacak ikinci cerrahi girişimlerle (İlizarov yöntemi ile kemik uzatması) tedavi edildi. Başarılı flep aktarımı sağlanan 21 bacakta fonksiyonel sonuçların değerlendirilmesi yapıldı. Primer kemik iyleşme oranı % 71.4 (21 flebin 15'inde) idi. Primer kemik iyleşmesi sağlanmayan 6 bacaktan üçünde ikinci cerrahi girişimlerle (kemik greftleri veya İlizarov yöntemi) sekonder kemik iyleşmesi sağlandı. Diğer 3 bacakta kronik osteomiyelit gelişti ve bu bacaklardan 2'si ampute edilirken geri kalan tek bacağın tedavisi devam etmektedir. Üç hastada stres kırığı gelişti (% 14.3) ve bu kırıklar sırasıyla uzun dönem atel, dinamik kompresyon plak uygulamaları ve eksternal tesbit yöntemleri ile tedavi edildiler.
Sonuç olarak 22 hastanın 18'i (% 81.8) iki yılın sonunda desteksiz olarak yürüyebildiler. Dört hasta yürümek için çeşitli desteklere ihtiyaç duymaktadırlar. Bu hastaların üçünde bacak amputasyonu uygulanmıştı ve protez kullanmaktadırlar, birinde kronik osteomyelit devam etmektedir. Onbir donor alan morbiditesi gelişti bunlar; pnömotoraks (1 hasta), plevral kalınlaşma (1 hasta), göğüs duvarı deformitesi (2 hasta) ve kronik göğüs ağrısı (10 hasta).

Sonuç: Bu çalışmada elde ettiğimiz sonuçlar serratus anterior kas – kot flebinin, diğer vaskularize kemik-deri fleplerine oranla daha düşük fonksiyonel sonuçlara, yüksek alıcı alan komplikasyonlarına ve donor alan morbiditelerine sahip olduğu göstermiştir. Bu memnun etmeyen sonuçlar bizi bu flebin daha önceki klinik uygulamalarımızdaki geniş endikasyonlarını değiştirmeye ve sınırlandırmaya yönlendirdi. Şu anda serratus anterior kas -kot flebinin alt ekstremite rekonstrüksiyonundaki tek endikasyonu iki taraflı komposit tibio-fibular kemik ve yumuşak doku kayıplarıdır.

Kaynaklar:

1. Lin. C. H., Wei, F. C., Chen, H. C., and Chuang, D. C. C. Outcome comparison in traumatic lower-extremity reconstruction by using various composite vascularized bone transplantation. Plast. Reconstr. Surg. 104: 984, 1999.
2. Malizos, K. N., Nunley, J. A., Goldner, R. D., et al. Free vascularized fibula in traumatic long bone defects and in limb salvaging following tumor resection: Comparative study. Microsurgery. 14: 368, 1993.
3. Yazar, S., Lin, C. H., and Wei, F. C. One stage reconstruction of composite bone and soft tissue defects in traumatic lower extremities. Plast. Reconstr. Surg. 114: 1457, 2004.
4. Buncke, H. J., Furnas, D. W., Gordon L., and Achauer, B. M. Free osteocutaneous flap from a rib to the tibia. Plast. Reconstr. Surg. 59: 799, 1977.
5. Ueng, S. W. N., Chuang, C. C. D., Cheng, S. L., and Shih, C. H. Management of large infected tibial defects with radical debridement and staged double-rib composite free transfer. J. Trauma. 40: 345, 1996.
6. Lin, C. H., Wei, F. C., Levin, L. S., et al. Free composite serratus anterior and rib flaps for tibial composite bone and soft tissue defect. Plast. Reconstr. Surg. 99: 1656, 1997.

SB-68
Doğumsal Boğum Halkası (= Konjenital Construction Ring) Düzeltimi İçin Yeni Bir Cerrahi Yöntem – 8 Yıllık Deneyim

Mehmet MUTAF, Dağhan IŞIK, Ömer BULUT, Mahmut SUNAY, Mehmet DOĞAN

Gaziantep Üniversitesi Tıp Fakültesi / Plastik, Rekonstrüktif ve Estetik Cerrahi Kliniği, GAZİANTEP

Amaç: Rekonstrüktif cerrahinin her alanında yeni gelişmelerin olmasına rağmen şaşırtıcı olarak yıllar boyunca ekstremitelerdeki boğucu doğumsal halkaların (=congenital constricting ring) tedavisi ile ilgili herhangi bir yeni tedavi yöntemi rapor edilmemiştir. Mevcut literatürde, geleneksel multipl Z-plasti ve W-plasti teknikleri dışında bu deformitenin düzeltilmesi ile ilgili herhangi bir teknik yoktur(1). Ancak, bu geleneksel tekniklerin kullanımı sonrası kum saati görüntüsünün tamamen ortadan kaldırılamadığı ve kötü skar oluşumu gözlenen bir çok olgu mevcuttur. Bu çalışmada boğucu doğumsal halkaların düzeltilmesi hakkında yeni bir cerrahi yöntem ve tedavi yöntemi ile ilgili kliniğimizin 8 yıllık deneyimi sunulmuştur.

Gereç ve Yöntem: Bu teknikte fibrotik doku eksize edildikten sonra, boğucu halkanın yol açtığı çöküklük halkanın her iki yanından ardışık olarak çevrilen dermofat fleplerle doldurularak kum saati görünümü düzeltilmektedir. Çöküklüğün doldurulmasından sonra, uzun kenarları derinin doğal çizgilerine paralel olarak planlanan dikdörtgen şeklinde ve yine ardışık olarak kaldırılan deri flepleriyle kapatım yapılmaktadır. Fleplerin Z yada W plasty yöntemlerindeki gibi üçgen şeklinde değil de dikdörtgen olarak planlanması oluşacak skarların büyük kısmını doğal deri çizgilerine paralel yerleşmesine ve böylelikle daha ince skar elde etmeye yöneliktir. Bu teknik 8 yıl içinde, 7 pediatrik hastada 12 ekstremitede kullanılmıştır olup takip süreleri 2-8 yıldır.

Bulgular: Bütün hastalarda kum saati deformitesi tamamen elimine edilerek normal bir ekstremite kontürü elde edilmiştir (Fig. 1,2). Oluşan skarların daha önce klasik yöntemlerle tedavi edilen hastalarla kıyaslandığında daha ince ve estetik olarak daha kabul edilebilir olduğu gözlenmiştir. Bütün olgularda opere edilen extremitelerde normal büyüme saptanmıştır.

Sonuç: 8 yıllık deneyimlerimizin sonucunda, bu tekniğin dermofat flepler sayesinde kum saati deformitesini tamamen ortadan kaldırabildiğini ve çoğunluğu doğal deri gerilim çizgilerine paralel olan kesiler sebebi ile neredeyse belirsiz lineer skar oluşturulduğunu gözlemledik. Ayrıca ameliyat sonrası dönemde skar kontraktür gelişmemesi sebebi bu yeni yöntemin extremite dolaşım ve gelişimine olumlu katkıları olduğu saptanmıştır. Bu özellikleri sebebi ile sunulan bu yeni yöntem, boğucu doğumsal halkaların tedavisinde altın standart olma potansiyeline sahip bir tekniktir.

Kaynaklar

1. Di Meo, L., and Mercer, D.H. Single-stage correction of constriction ring syndrome Ann Plast Surg. 19: 469, 1987
2. Visuthikosol, V., Hompuem, T. Constriction band syndrome. Ann Plast Surg.21: 489,1988.

Figürler

Figür 1: olgu 1'in preoperatif ve postoperatif görüntüsü
Figür 2: olgu 2'in preoperatif ve postoperatif 8. yıl görüntüsü

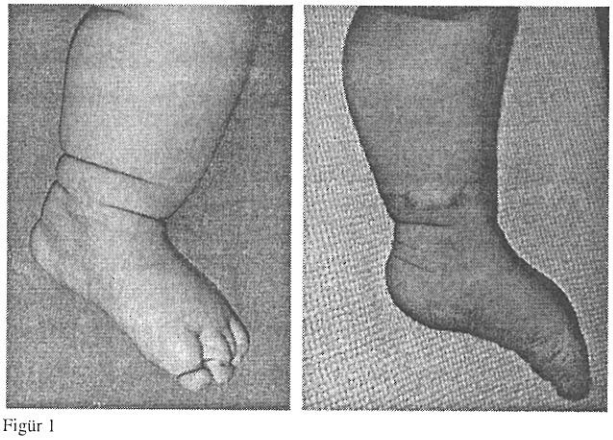

Figür 1

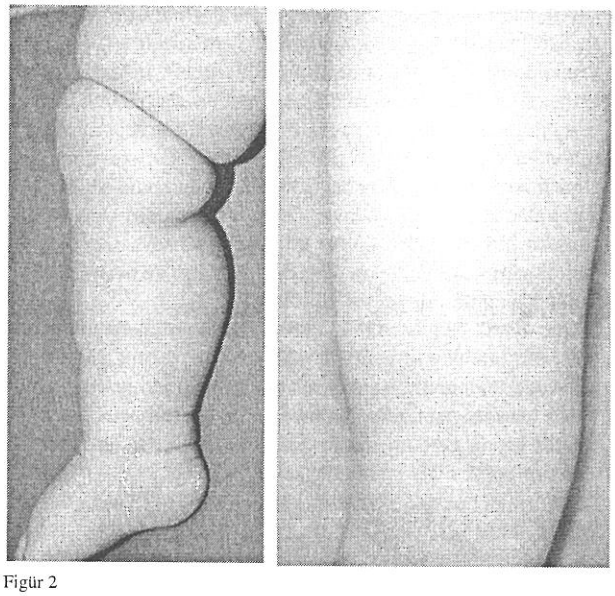

Figür 2

SB-69
Kıskaç Tırnak (= Pincer Nail) Deformitesinin Tedavisinde Yeni Bir Teknik

Mehmet MUTAF, Dağhan IŞIK, Ömer BULUT, Mahmut SUNAY, Berker BÜYÜKGÜRAL
Gaziantep Üniversitesi Tıp Fakültesi / Plastik, Rekonstrüktif ve Estetik Cerrahi Kliniği, GAZİANTEP

Amaç: Kıskaç tırnak (= Pincer Nail) deformitesi tırnağın yatay eğiminin distale doğru artarak bir kıskaç görünümü alması ve giderek bir boru halini alacak şekilde bükülmesi ile karakterize nadir görülen bir deformitedir (Fig. 1). Bu nedenle bazı otörlerce "trompet tırnak" olarak da adlandırılmıştır. Bu deformite lateral tırnak yatağı kenarlarının yumuşak dokuya girmesi sebebiyle dayanılmaz ağrı ve sekonder enfeksiyonlara neden olarak yaşam kalitesini düşürmektedir. Kalıtsal veya edinsel olabilen bu deformitenin esas patojenezi bilinmemekle birlikte gelişimsel anomaliler, reynaud hastalığı, b-blokör kullanımı ve psoriasis ile ilişkisi olduğunu bildiren raporlar mevcuttur. Frost tarafından 1950 yılında ilk kez bildirilmesinden bu yana çeşitli konservatif ve cerrahi tedavi yöntemleri tanımlanmıştır. Ancak tırnak matriksini koruyan ve uzun süreçte etkili bir yöntem hala tanımlanmamıştır. (1,2,3,4) Bizim amacımız bu önemli tırnak deformitesinin tedavisinde tırnak matriksini koruyan yeni bir cerrahi teknik tanımlamaktır.

Gereç ve Yöntemler: Bu teknikte Mustarde'nin beş flepli z-plasti prosedürü ilk defa tırnak yatağını transvers düzlemde genişletmek amacı ile kullanılmaktadır. Dijital blok ve turnike uygulamasından sonra tırnak, tırnak yatağından çıkarılır. Insizyonları takiben tırnak yatağı ve altındaki periosteumun bir flep şeklinde kaldırılması ile distal falanks açığa çıkar. Distal falanks ortaya konulduktan sonra, tırnak yatağında düz bir yüzey elde etmek için distal falanksın dorsal yüzeyinde bulunan osteofitik doku, kemik koparıcı (= rongeur) ile alınır. Daha sonra tırnak yatağının distal kısmı 5-flep z-plasti tekniği uygulanarak genişletilir (Fig. 2,3,4). Prosedür cilt onarımı ve pansuman ile son bulur.Bu teknik 4 hastada 8 parmağa uygulanmıştır. Kıskaç tırnak deformitesi 1 olguda reynaud hastalığına sekonder, 3 olguda ise idiopatik olarak gelişmiştir.

Bulgular: 2 yıllık kontrol sonunda olgularımızda herhangi bir nüks gözlenmemiş olup deformite kalıcı bir şekilde elimine edilmiştir. Yeni gelişen tırnak doğal görünümünde olup, kıskaç tırnak deformitesine ait ağrı ve enfeksiyon epizodlarını içeren klinik bulgu ve şikayetler ortadan kaybolmuştur.

Sonuç: Kıskaç tırnağın tedavisinde tırnak yatağının cerrahi ya da fenol uygulamasıyla tamamen tahrip eden eski yöntemlerden sonra tırnak matriksini koruyucu cerrahi yöntemler gündeme gelmiş dermofat uygulaması, palatal greft uygulaması ve W-plasti yöntemleri denenmişsede bu anomalinin kalıcı olarak tedavisinde yerleşmiş bir tedavi yöntemi yoktur. Ancak şimdi tanımlanan bu yeni teknik, kıskaç tırnak deformitesinin tedavisinde uzun süreli düzelme elde edilebilen başarılı bir teknik olarak gözükmektedir.

Kaynaklar

1. Hatoko, M., Iioka, H., Tanaka, A., Kuwahara, M., Yurugi, S., Niitsuma, K. Hard-palate mucosal graft in the management of severe pincer-nail deformity. Plast Reconstr Surg. 112: 835, 2003.
2. Lane, J.E., Peterson, C.M., Ratz, J.L. Avulsion and partial matricectomy with the carbon dioxide laser for pincer nail deformity. Dermatol Surg. 30: 456, 2004.
3. Iida, N., Ohsumi, N. Treatment of severe deformities of the toenails by the modified Zadik method with artificial skin. Scand J Plast Reconstr Surg Hand Surg. 38: 155, 2004.
4. Kosaka, M., and Kamiishi, H. New strategy for the treatment and assessment of pincer nail. Plast Reconstr Surg. 111: 2014, 2003.

Figürler

Figür 1: Kıskaç tırnak preoperatif planlama
Figür 2: Fleplerin kaldırılışı
Figür 3: Ameliyat sonrası önden görüntü
Figür 4: Ameliyat sonrası üstten görüntü

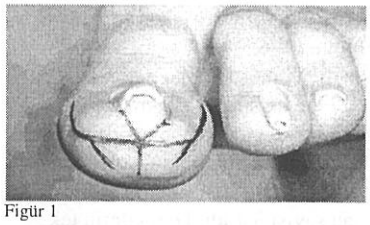
Figür 1

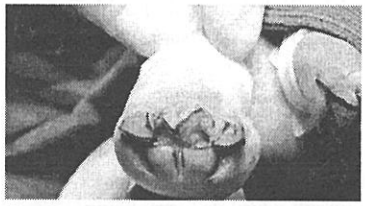
Figür 2

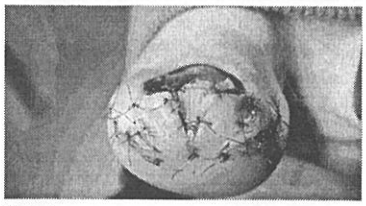
Figür 3

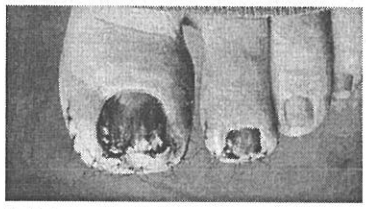
Figür 4

SB-70

Travma Sonucu Oluşan Alt Ekstremite Kemik ve Yumuşak Doku Defektlerinin Tek Aşamalı Rekonstrüksiyonu

Şükrü YAZAR, Chih-Hung LIN, Fu-Chan WEI

Chang Gung Memorial Hastanesi, Plastik ve Rekonstrüktif Cerrahi Kliniği, Taipei, TAYVAN

Amaç: Alt ektremite yaralanmalarının çoğu yüksek enerjili travmalar sonucu oluşmaktadırlar. Böyle yaralanmalar sıklıkla kemik ve yumuşak doku kayıpları ile karakterizedir. Travma sonucu oluşan kemik kayıplarının onarımı rekonstrüktif cerrahlar için halen sorun teşkil etmektedir. [1-6] Altmış-iki travmatik açık kırıklı alt ekstremite yaralanması olan 61 hasta belli bir protokol dahilinde tedavi edildi. Protokol agresif tekrarlayıcı debridman, enfeksiyonun ortadan kaldırılması ve kemik-deri flebi ile tek aşamada kemik ve yumuşak doku defektinin onarımı ilkelerini kapsamaktaydı.

Gereç ve yöntem: Altmış-bir hastanın 42 si erkek 19 u bayandı ve yaşları 10 ile 82 arasında değişmekte olup ortalama yaş 37.5 yıl idi. Kemik defektlerinin 49'u tibiada (% 79.0) (bir hastada iki taraflı açık tibia defekti vardı), 7'si femurda (% 11.3), 4'ü kalkaneal kemikte (% 6.5) ve 2'si metatarsal kemiklerde (% 3.2) lokalize idi. Yumuşak doku defektlerinin boyutları 5 x 9 cm ile 30 x 17 cm arasında değişmekteydi. Kemik defektlerinin uzunluğu 6 cm ile 18 cm arasında değişmekte olup ortalama uzunluk 11.7 cm idi. Yaralanmadan rekonstrüksiyon yapıldığı güne kadar geçen süre ortalam 27.1 gündü ve ortalama debridman sayısı 3.4 idi. Defektlerin tek aşamalı onarımı için 50 hastada fibula kemik-deri flebi, 6 hastada iliak kemik-deri flebi ve 5 hastada 7 serratus anterior kas – kot flebi kullanıldı.

Bulgular: Fleplerin % 88.9'u (63 flebin 56'sı) tam olarak yaşadı. İki serratus anterior kas – kot flebi (% 3.2) sırasıyla arteryal trombozis ve enfeksiyona nedeniyle total olarak kaybedildi. Beş fibula flebinin cilt adasında kısmi kayıp yaşandı (% 7.9). Bu tek aşamalı rekonstrüksiyonda ameliyat sonrası enfeksiyon oranı % 7.9 olarak tesbit edildi.
Primer kemik iyleşme oranı % 88.5 olup (61 flep aktarımının 54' de), ortalama iyleşme süresi 6.9 aydı. İkincil girişimlerden sonra tüm kemik iyleşme oranı % 96.7 olarak bulundu (61 aktarımın 59'da) ve ortalama iyleşme süresi ise 8.5 aydı. Aktarılan 7 flepte stres kırığı tesbit edildi (% 11.5)

Sonuç: Komplike alt ekstremite defektlerinde uygun ve yeterli hazırlıktan sonra tek aşamalı vaskülerize kemik-deri flepleri ile onarımda elde edilen başarılı fonksiyonel sonuçlar daha önce rapor edilmiş olan aşamalı onrımlarla hemen hemen eşit düzeydedir.

Kaynaklar:

1. Byrd, H. S., Spicer, T. E., and Cierny, G. Management of open tibial fractures. Plast. Reconstr. Surg. 76: 719, 1982.
2. Lin, C. H., Wei, F. C., Levin, L. S., et al. Free composite serratus anterior and rib flaps for tibial composite bone and soft tissue defect. Plast. Reconstr. Surg. 99: 1656, 1997.
3. Doi, K., Kawakami, F., Hiura, Y., et al. One stage treatment of infected bone defects of the tibia with skin loss by free vascularized osteocutaneous grafts. Microsurgery. 16: 704, 1995.
4. Khouri, R. K., and Shaw, W. W. Reconstruction of the lower extremity with microvascular free flaps: A 10 year experience with 304 consecutive cases. J. Trauma. 29: 1086, 1989.
5. Arai, K., Toh, S., Tsubo, K., et al. Complications of vascularized fibula graft for reconstruction of long bones. Plast. Reconstr. Surg. 109: 2301, 2002.
6. Lin, C. H., Wei, F. C., Chen, H. C., and Chuang, D. C. C. Outcome comparison in traumatic lower extremity reconstruction by using various composite vascularized bone transplantation. Plast. Reconstr. Surg. 104: 984, 1999.

SB-71

Ayak ve Ayak Bileği Defektlerinin Rekonstrüksiyonunda Radial Önkol Flebi ve Anterolateral Uyluk Flebinin Karşılaştırılması

Ali Rıza ERÇÖÇEN, Mutlu SAYDAM, Sarper YILMAZ, Muhammet ERKAN, Serdar KELEK, Ö.Faruk ERİN, A.Öner ERDOĞDU

Cumhuriyet Üniversitesi Tıp Fakültesi Plastik Rekonstrüktif ve Estetik Cerrahi Anabilim Dalı, SİVAS

Bu çalışmanın geniş özeti elimize ulaşmamıştır.

SB-72
Gluteal Bölge Perforatörlerinin Topografik Olarak Belirlenmesi: Anatomik Çalışma

Yüksel KANKAYA[1], Melike ORUÇ[1], Harum ÇÖLOĞLU[1], M. Gürhan ULUSOY[1], Uğur KOÇER[1], Eray TÜCCAR[2]

1) S.B.Ankara Eğitim ve Araştırma Hastanesi 1. Plastik, Rekonstrüktif ve Estetik Cerrahi Kl., ANKARA
2) Ankara Üniversitesi Tıp Fakültesi Anatomi A.B.D., ANKARA

Amaç: Günümüzde yumuşak doku defektlerinin rekonstrüksiyonunda lokal fleplerden serbest doku transferlerine kadar çeşitli seçenekler bulunmaktadır. Gluteal bölge saklanabilir bir donör saha ve geniş defektler için yeterli doku sağlayabilmesi sebebi ile uzun yıllardır tercih edilen bir bölge olmuştur. Son yıllarda daha düşük morbiditeye sebep olması, flep tasarımında büyük esneklik sağlaması sebebiyle gluteal perforatör flepler büyük bir popülarite kazanmıştır. Pediküllü veya serbest olarak taşınan gluteal perforatör flepler bası yaraları, meme rekonstrüksiyonu ve çeşitli nedenlere bağlı olarak oluşmuş lumbosakral defektlerin onarımında kullanım alanı bulmuşlardır (1-6). Son 10 yıl içerisinde özellikle sakral defektler için artık bu flepler pek çok klinikçe en uygun seçenek olarak değerlendirilmektedir (1-3)
Hernekadar inferior ve superior gluteal arter dallanması çalışılmışsa da bu bölgedeki perforatörlerin dağılımını ayrıntılı olarak inceleyen ve topografik sonuçlar veren bir çalışma mevcut değildir.
Biz bu çalışmada gluteal arter perforatör (GAP) fleplerin kaldırılması sırasında daha güvenli bir tasarımı mümkün kılmak açısından bu bölgenin perforatör anatomisini ayrıntılı olarak incelemeyi amaçladık.

Gereç ve Yöntem: Sekiz formolle korunmuş kadavrada 16 gluteal bölgede internal iliak arterden lateks enjeksiyonunu takiben diseksiyon gerçekleştirilmiştir. Tüm diseksiyonlar loup yardımı ile x2.5 büyütme altında yapıldı ve perforatörlerin boyutları dijital mikrometre ile ölçülerek kayıt edildi. Diseksiyondan sonra gluteal bölge perforatörlerinin yerleşimleri ve boyutları işaretlenerek dijital kamera ile bilgisayar ortamına aktarılmıştır. Ticari bir çizim programının yardımı ile bu bölgedeki perforatörlerin sayımı ve topografik incelemesi gerçekleştirilmiştir.

Bulgular: Sakrum etrafında ve gluteal bölgenin üzerinde çok fazla perforatör damara rastlanıldı. Çap olarak küçük olanların sayısı büyük olanlardan sayı olarak çok daha fazla idi ve bunlar çalışmaya dahil edilmedi. Çap olarak büyük olan perforatörler istinasız olarak kas lifleri arasındaki fibröz perimisyumun oluşturduğu cerrahi plan içerisinde yer almaktaydı ve bir çift yandaş ven bu perforatörlere eşlik etmekte idi. Gluteal bölge cildini besleyen perforatörlerin sayısı ortalama 17 idi (13-20 adet). Çalışmaya dahil edilen damarların ortalama çapları 1.1 mm (0.8- 1.7 mm) idi. Damarlar anatomik yerleşimlerine göre de farklı seyir izlemekteydiler. İnferior yerleşimli olanlar transvers seyir izlerken, superior yerleşimli perforatörler vertikal olarak dağılmaktaydılar. Perforatörlerin kas içi diseksiyon ile takibinde süperior ve inferior yerleşimli olan damarların anatomik yerleşimlerine uygun olarak superior ve inferior gluteal arterden köken aldıkları teyit edildi (Şekil 1). Perforatörlerin topografik analizi sonrasında kabaca üç adet bölge tanımlanabileceği gözlendi. Buna göre posterior superior iliac spin ve koksiks arasında çizilen izafi çizginin tam ortasına konan nokta ile major trokanter arasında çizilen çizginin 2.5 cm altı ve üstü arasında kalan bölge "orta bölge", bunun altı ve üstü ise sırasıyla "alt bölge" ve "üst bölge olarak adlandırıldı. Bu bölgelerden "orta bölge" perforatörlerin yerleşimi açısından en fakir bölge iken; en yoğun perforatör yerleşimi "üst bölgede" izlendi (Şekil 2,3).

Sonuçlar: Uzun yıllar boyunca özellikle lumbosakral defektlerin rekonstrüksiyonunda gluteus kas-deri flepleri en popüler metod olmuştur. Ancak, son 10 yıl içerisinde perforatör fleplerin tanımlanması ile birlikte GAP flepleri bu bölge için ilk seçenek olarak öne çıkmıştır. Koshima Ao ve Verpaele'nin bu konudaki çalışmaları tekniğin genel kabul görmesinde etkili olmuştur (1-3). Lokal olarak kullanımının yanı sıra özellikle meme rekonstrüksiyonunda serbest flep olarak transferi mümkündür (6). Özellikle derin inferior epigastrik arter bazlı fleplerin kullanımına engel olacak durumların varlığında iyi bir alternatifdir. İyi kanlanması, gizlenebilir donör sahası, kolay diseksiyonu, çok değişik şekillerde flep tasarımına izin vermesi ve belki de en önemlisi paralitik olmayan hastalarda kas fonksiyonunun korunması bu tekniğin başlıca avantajları olarak ortaya konmuştur.
Öte yandan gluteal bölgenin perforatörlerinin ayrıntılı olarak incelendiği anatomik bir çalışma plastik cerrahi literatüründe henüz yer almamaktadır. Bu çalışmada GAP'nin topografik analizi gerçekleştirilmiş ve GAP fleplerinin kaldırılması aşamasında pratik değer taşıması açısından 3 ana bölge tanımlanmıştır.

Kaynaklar:

1- Koshima I, Moriguchi T, Soeda S, Kawata S, Ohta S, Ikeda A. The gluteal perforator-based flap for repair of sacral pressure sores. Plast Reconstr Surg. 1993 91(4):678-83.
2- Ao M, Mae O, Namba Y, Asagoe K. Perforator-based flap for coverage of lumbosacral defects. Plast Reconstr Surg. 1998 Apr;101(4):987-91.
3- Verpaele AM, Blondeel PN, Van Landuyt K, Tonnard PL, Decordier B, Monstrey SJ, Matton G. The superior gluteal artery perforator flap: an additional tool in the treatment of sacral pressure sores. Br J Plast Surg. 1999 Jul;52(5):385-91.
4- Leow M, Lim J, Lim TC. The superior gluteal artery perforator flap for the closure of sacral sores. Singapore Med J. 2004 Jan;45(1):37-9.
5- Coskunfirat OK, Ozgentas HE. Gluteal perforator flaps for coverage of pressure sores at various locations Plast Reconstr Surg. 2004 Jun;113(7):2012-7
6- Hamdi M, Blondeel P, Van Landuyt K, Tondu T, Monstrey S. Bilateral autogenous breast reconstruction using perforator free flaps: a single center's experience. Plast Reconstr Surg. 2004 Jul;114(1):83-9

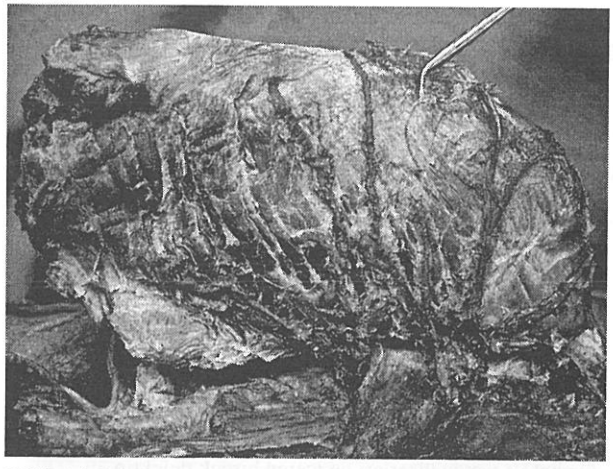

ŞEKİL 1: İnferior ve superior gluteal arterlerin kas altındaki dağılımı

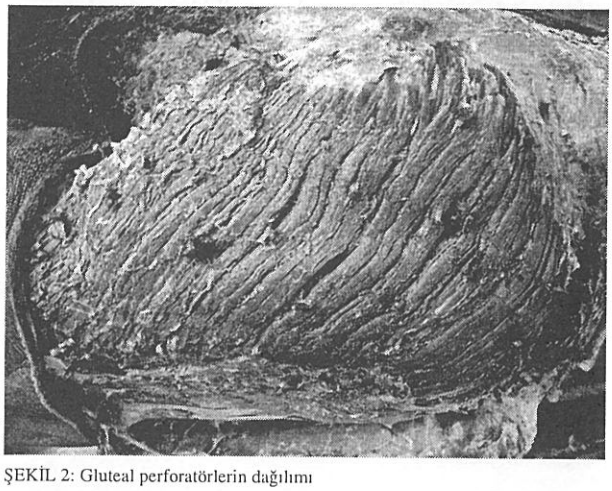

ŞEKİL 2: Gluteal perforatörlerin dağılımı

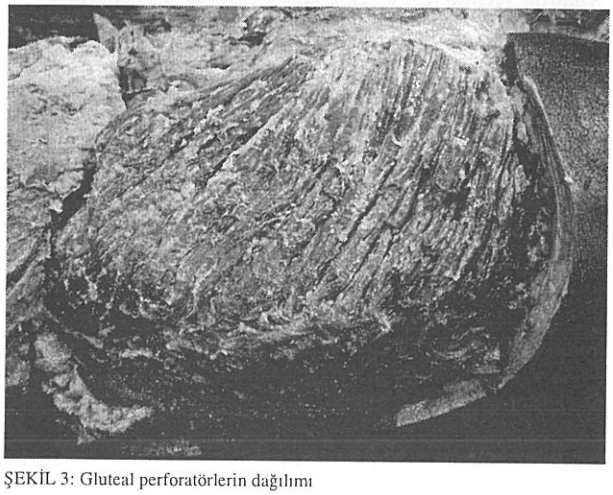

ŞEKİL 3: Gluteal perforatörlerin dağılımı

SB-73
Alt Ekstremite Yumuşak Doku Kayıplarının Rekonstrüksiyonunda Sural Flep ve Modifikasyonlarının Yeri

Doğan TUNCALI, Serdar GÖKREM, Nesrin TAN BAŞER, Ahmet TERZİOĞLU, Gürcan ASLAN

S. B. Ankara Eğitim ve Araştırma Hastanesi / 2. Plastik Rekonstrüktif ve Estetik Cerrahi Kliniği, ANKARA

Giriş: Alt ekstremite doku kayıplarının onarımları plastik cerrahlar için her zaman problemli olmuştur. Bu amaçla günümüze kadar bir çok yöntem kullanılmıştır.[1] Son yıllarda bu konuda pek çok yeni teknik gelişmeler olmuştur. Sural arter tabanlı ilk flep 1983 yılında Walton ve ark.[2] tarafından 14 olguda sunulmuştur. Peroneal arter perforatörlerinden beslenen distal pediküllü fasyokütan flep ilk olarak 1992 yılında Masquelet ve ark.[3] tarafından tanımlanmıştır, daha sonra bu flebin pek çok modifikasyonu gerçekleştirilmiştir.[4,5] Bu çalışmada, sadece sural arter flep ve modifikasyonları kullanılarak, suprapatellar bölge ile matetarsofalangeal eklemler arasında yerleşen orta büyüklükteki yumuşak doku kayıplarının onarımlarının sunulması amaçlanmıştır.

Gereç ve Yöntem: 2003-2005 tarihleri arasında ameliyat edilen toplam 14 hasta çalışmaya dahil edilmiştir. Bacağın proksimal 1/3 kısmı için proksimal, distal 2/3 ve ayak için ise distal tabanlı veya ters akımlı sural flep modifikasyonları kullanılmıştır. Buna göre; 3 adet proksimal pediküllü fasyokutan ada (Şekil 1), 4 adet "roll-over" fasya (Şekil 2), 4 adet ters akımlı fasyokutan ada (Şekil 3) ve 3 adet geciktirme uygulanmış distal bazlı sural nöral ada flebi yapılmıştır (Şekil 4).

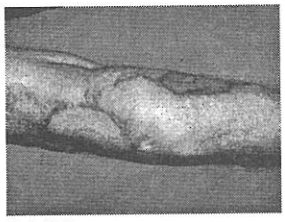

Şekil 1

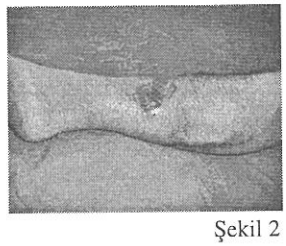

Şekil 2

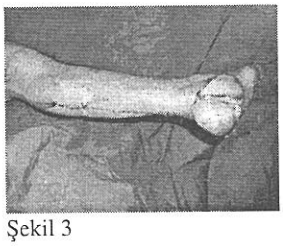

Şekil 3



Şekil 4

Bulgular: Hastaların yaş ortalaması 49 (sınır: 38-73) olarak bulundu. Defekt büyüklükleri 5x5 ile 9x12 cm arasında değişmekte idi. En sık görülen etyolojik nedenler; trafik kazası, diyabet ve venöz yetmezlikti. Bir hasta operasyondan 3 ay sonra genel sağlık sorunları nedeniyle eksitus olduğu için takip edilemedi. Diğer hastalar 6 ile 15 ay arasında takip edildiler. Bir hastada yara yerinde enfeksiyon görülürken, bir hastada ise venöz yetmezliğe bağlı olarak flep nekrozu gelişti. Hasta memnuniyeti oldukça yüksek olarak bulundu.

Sonuç: Alt ekstremitede, suprapatellar bölgeden başlayıp metatarsofalangeal eklemlere kadar uzanan bölgedeki tüm küçük-orta büyüklükteki defektlerin rekonstrüksiyonu sural flep ve modifikasyonları ile sağlanabilmektedir. Bu fleplerin; mikrocerrahi gerektirmemeleri, alt ekstremite ana arterlerinin korunmasına olanak tanımaları, kolay uygulanabilmeleri, diyabet ve venöz ülserleri de içeren birçok defektin kapatılabilmesine imkan tanımaları gibi avantajları mevcutken, en önemli dezavantajları arasında; genellikle verici sahanın greft gerektirmesi ve ayak lateralinde duyu kaybına neden olması sayılabilir. Sonuç olarak bu kullanışlı flepler, alt ekstremite yumuşak doku onarımlarında diğer yöntemlere alternatif olarak mutlaka akılda bulundurulmalıdır.

Kaynaklar:

1. Top H, Benlier E, Aygit C, Kiyak M. Distally based sural flap in treatment of chronic venous ulcers. Ann Plast Surg 55: 160, 2005.
2. Cormack GC, Lamberty BGH. In The Arterial Anatomy of Skin Flaps. Second Ed. Edinburgh: Churchill Livingstone, 1994, p: 440.
3. Masquelet AC, Romana MC, Wolf G. Skin island flaps suplied by the vascular axis of the sensitive superficial nerves: anatomic study and clinical experinece in the leg. Plast Reconstr Surg 89: 1115, 1992.
4. Ayyapan T, Chadha A. Super sural neurofasciocutaneous flaps in acute traumatic heel reconstructions. Plast Reconstr Surg 109: 2307, 2002.
5. Tosun Z, Özkan A, Karaçor Z, Savaci N. Delaying the reverse sural flap provides predictable results for complicated wounds in diabetic foot. Ann Plast Surg 55: 169, 2005.

Anahtar Kelimeler: sural flep, fasya flebi, nöral flep, alt ekstremite, rekonstrüksiyon

SB-74

Diabetik Ayak Ülseri Tedavisinde İyileşmeyi Geciktiren Önemli Bir Sorun: Lateks Allerjisi

Mustafa SÜTÇÜ[1], Zekeriya TOSUN[1], Mustafa KESKİN[1], Sevgi KELEŞ[2], Melike KESER[2], İsmail REİSLİ[2], Nedim SAVACI[1]

Selçuk Üniversitesi Meram Tıp Fakültesi 1) Plastik ve Rekontrüktif Cerrahi AD, 2) Pediatri AD., KONYA

Amaç: Diyabetik ayak ülseri, tedavisi güç olan ve hastanın yaşam kalitesini bozan ciddi bir komplikasyondur. Tedavisinde pek çok materyal kullanılmakta ve iyileşme sürecinde birçok parametre etkili olmaktadır. Bunlar arasında hastanın yaşı, kan şekeri regülasyonu, enfeksiyon varlığı yer alırken rutin tetkiklerle tespit edilemeyen başka parametrelere bağlı olarak da iyileşme gecikebilmektedir. Lateks allerjisi bunların başında gelmektedir. Lateks, Kauçuk ağacının (Hevea Brasiliensis) özsuyu olup pek çok tıbbi malzemenin yapımında kullanılmaktadır. Latekse bağlı allerjik reaksiyonlar ilk kez 1920'li yıllarda gösterilmiştir (1). Lateks alerjisi için en önemli risk faktörü tekrarlayan maruziyettir (2,3). Bu nedenle sağlık çalışanları başta olmak üzere hastanede kalış süresi uzun olan ve birden fazla cerrahi girişim uygulanan hastalar (spina bifida, diyabetik ayak hastaları), immun sistemi baskılanmış hastalar, atopi hikayesi olanlar lateks alerjisi açısından yüksek risk grubunu oluşturmaktadır (4).
Bu çalışma, diyabetik ayak ülseri olan hastalarda tekrarlayan cerrahi girişimlere bağlı lateks allerjisi insidansını ve iyileşme sürecine etkisini vurgulamak amacıyla sunulmuştur.

Gereç Yöntem: Kliniğimizde Ocak 2003 – Haziran 2005 tarihleri arasında diyabetik ayak ülseri nedeniyle tedavi edilen 47 hastaya allerji testi uygulandı. Hastaların medikal öyküleri hazırlanan anket formlarına kaydedildi. Duyarlılık değerlendirmesinde Patch test (yama testi) ve serumda lateks spesifik Ig E düzeyleri kullanıldı. Ortalama yaşı 58,3 yıl olan hastaların 26'sı erkek, 21'i kadın idi.

Bulgular: Hastaların lateks duyarlılığı; 3 hastada cilt testi ve kan testi (+) (Resim 1), 5 hastada cilt testi (+) iken kan testi (-) (Resim 2), 1 hastada cilt testi (-) iken kan testi (+), 38 hastada cilt testi ve kan testi (-) idi. Literatürde lateks duyarlılığı oranı % 12-17 arasında belirtilirken bizim çalışmamızda bu oran % 19.1 olarak tespit edildi.

Sonuç: Diyabetik ayak ülseri olan hastalarda tedavi sürecinin uzun ve zor olduğu bilinmektedir. Diyabet dışında iyileşme sürecini olumsuz yönde etkileyecek faktörlerin varlığı ve lateks allerjisinin de bunların başında geldiği unutulmamalıdır. Literatürde lateks alerjisine bağlı tekrarlayan cilt grefti reddi ve alerjik reaksiyonlara bağlı yara iyileşmesinde gecikmeler bildirilmiştir (5). Dolayısıyla yara iyileşmesinde gecikme tek başına diyabete bağlanmamalıdır. Bu hastalarda birden fazla rekonstrüktif prosedür uygulanması, intravenöz ve üriner kateterizasyon yapılması gibi etkenler lateks duyarlılığını artırmaktadır (6). Diabetik ayak ülseri gibi güç iyileşen yara popülasyonunda lateks allerjisinin tespit edilerek korunma tedbirlerinin alınması tedavide başarı şansını artıracaktır.

Kaynaklar

1. Reisli İ, Reisli R. Lateks Alerjisi. Selcuk tıp derg 20:160-166;2004.
2. Bernardini R, Novembre E, Ingargiola A et al. Prevalence and risk factors of latex sensitization in an unselected pediatric population. J allergy clin immunol 101:621-625;1998.
3. Slater JE. Latex allergy. In: Kay AB, ed. Allergy and allergic diseases. Oxford: balckwell science ltd. pp 981-993 1997.
4. Tomei F, Martini A, Marcellini L, Riservato R. Latex allergy: historyi diagnosis and prevention. Panminerva medica 42:217-222;2000.
5. Abeck D, Przybilla B, Enders F, Ring J. Latex allergy and repeated graft rejections. Lancet 339: 1609; 1992.
6. Lesavoy MA, Schwartz RJ, Dubrow TJ. Latex allergy: an operative hazard. Ann plast surg 32: 423-425; 1994.



Resim 1: Lateks allerji testi (+) 58 yaşında erkek hastada greft reddi görüldü.



Resim 2: Lateks allerji testi (+) olan 63 yaşında erkek hastada yara iyileşmesinde gecikme görüldü.

SB-75
Komplike Diyabetik Ayak Yaralarında "Delay Reverse Sural Flep" İle Onarım

Zekeriya TOSUN, Adem ÖZKAN, Zeynep KARAÇOR, Nedim SAVACI
Selçuk Üniversitesi Meram Tıp Fak. Plastik Cerrahi ABD., KONYA

Amaç: Diyabetik ayak yaralarına bağlı defektlerin lokal fleplerle tedavisi oldukça güçtür. Literatürde az sayıda hasta ve değişik başarı oranları içeren birçok "reverse sural island flap" (RSIF) vaka serisi bildirilmiştir. Ancak diyabetik ayak vakalarında RSIF ile rekonstrüksiyon öneren geniş bir seri mevcut değildir. Bu çalışmada diyabetik ayak defektlerinde güvenli bir lokal flep olan RSIF kullanımını içeren hasta serisi sunulmuştur. Delay işleminin gereği ve sonuçları tartışılmıştır.

Gereç ve Yöntem: 1997 ve 2003 yılları arasında diyabetik ayak nedeniyle deri defekti olan 37 hasta 2 cerrah tarafından delay RSIF ile tedavi edildi. 21 hasta erkek, 16 hasta kadın iken ortalama yaş 40.94 (36–73 yaş) idi. Hastalar en az 5 yıllık diyabet hastası idiler. İki hastadaki yara venöz yetmezliğe bağlı idi. Ameliyat öncesi hastaların hiçbirine peroneal arterin dalları ile posterior tibial arter arasındaki kollateralleri göstermek için anjiografi yapılmadı. Ancak anterior ve posterior tibial arterlerle 'lesser' safen venin açık olduğu doppler USG probu ile preoperatif dönemde gösterildi.

Bütün 1. ve 2. seans operasyonlar lokal anestezi altında yapılırken 3. seans müdahale 12 hastada genel anestezi ve 25 hastada spinal anestezi altında yapıldı. Bütün fleplerde süperfisyel ve derin fasya, sural sinir, minör safen ven ve süperfisyel sural arter yaklaşık 3 cm. genişliğindeki pediküle dahil edildi. Flepler 3 aşamalı delay metodu ile kaldırıldı. Proksimal 1/3' lük kısım önce kaldırılırken kalan 2/3' lük kısım 1 hafta sonra kaldırıldı. 3. hafta flebin tamamı kaldırılarak defekte çevrildi (Resim 1, 2, 3, 4). Lateral malleolün 5 cm superioru pivot nokta olarak işaretlendi. En büyük flep 10x13 cm ve en küçüğü de 3x5 cm idi. 5 hastada flep defekt alana tünelize edilerek taşındı. Geri kalan 32 hastada ise donör alandan defekt alana yapılan cilt insizyonuyla taşındı. 9 hastada donör cilt defekti primer sütür ile kapatılırken diğerlerinde tam kalınlıkta ve kısmi kalınlıkta deri grefti ile kapatıldı. Komplikasyon gözlenmeyen olgular postoperatif 5 ile 15. günler arasında taburcu edildi

Bulgular: Dört hastada parsiyel nekroz gelişti. İkisi her iki alt ekstremitede venöz yetmezliği olan, diğer ikisi ise flepleri subkutan tünelden alıcı alana transfer edilen hastalar idi. Parsiyel nekroz alanları debride edildi ve kısmi kalınlıkta deri grefti ile onarıldı. 37 hastadan 9'unda görülen osteomyelit tedavi sonrası nüks etmedi. 5 flepte gelişen enfeksiyon lokal yara bakımı ve antibiyoterapi ile tedavi edildi. Bu enfeksiyonun flep yaşamına olumsuz etkisi olmadı. Bütün hastalarımızda donör alan iyileşmesi diyabet nedeniyle gecikti. Ancak geç dönemde donör alandan şikâyeti olan hastamız olmadı. Komplikasyon gelişmeyen vakalarda ortalama iyileşme süresi 4, komplike vakalarda ise 5–6 hafta idi. Fleplerdeki şişkinlik zaman içinde azaldı. Sadece 1 hastada bu şişkinliği azaltmak amacıyla 'liposuction' uygulandı. Takip süremiz 1,6 yıl ile 4 yıl arasında idi.

Sonuç: Deri grefti, çapraz bacak flebi, kas flepleri, adipofasial flepler ve serbest flepler gibi birçok onarım yöntemi tarif edilmiş olmasına rağmen alt ekstremite defektleri halen rekonstrüktif cerrahinin en sıkıntılı alanlarından biridir (1). Geniş rotasyon arkı sağlamaları sebebiyle distal akımlı flepler alt ekstremite rekonstrüksiyonlarında daha geniş kullanım alanına sahiptir. Posterior tibial arter, peroneal arter ve her ikisine ait perforanlara dayalı birçok distal akımlı flep tanımlanmıştır (2, 3).

Diyabetin lokal flep cerrahisi için kontrendikasyon olduğu ve mikroanjiopatinin de RSIF için ciddi bir risk faktörü olduğu bildirilmiştir (4, 5). Bu çalışmada 37 diyabetik hasta 3 aşamada opere edilmiş olup tek aşamada RSIF yapan otörlerin belirttiği tam flep nekrozuna rastlamadık. Delay uygulaması uzun yıllardır bilinmektedir. Bu yolla fonksiyonel kan akımı artmakta ve transfer edilen fleplerin yaşama oranı artmış olmaktadır (6). RSIF'ın diyabetik hastalarda kullanımı bazı yazarlarca bildirilmiş olmasına rağmen delay yapılarak transfer edilmesine ait çok az çalışma mevcuttur (6, 1). Delay işlemi zaman kaybettiren bir işlem değildir ve yalnızca 3 hafta sürmektedir. Delay RSIF hazırlanırken eş zamanlı olarak alıcı alan için gerekiyorsa seri debridmanlar da yapılabilir. Bazı otörler yara iyileşmesi için 27±14 ve 74 gün gerektiğini bildirmişlerdir (7, 8). Bizim hastamız için ortalama iyileşme süresi 4–6 haftadır. Bu süre özellikle diyabet hastaları için uzun bir süre değildir.

Sural flep nekrozunda ana nedenin venöz yetmezlik olduğu bildirilmiştir (9, 10). Biz de aynı kanaati paylaşmaktayız; iki hastamızda operasyon öncesi gerçek venöz yetmezlik var iken diğer iki hastamızda pediküler tünelizasyon nedeniyle cilt basısı venöz yetmezliğe neden olmuştur. 'Lesser saphenous' ven valvleri bloke olarak reverse akıma engel olurlar, bu da venöz yetmezliğe neden olabilir. Venöz ülser rekonstrüksiyonunda sural flep nadiren tarif edilmiştir (11). Bizim çalışmamızda parsiyel nekroz gösteren olgular venöz yetmezlik nedeniyle idi. Dolaşım sorunu özellikle venöz sorunu olan bir ekstremitede ters akımlı flep kaldırıldığında venöz konjesyon beklenen bir tablodur.

En büyük flebimiz 10 cm en ve 13 cm boyunda idi. Literatürde ne kadar büyük flep kaldırılabileceği konusunda bir bilgi yoktur. Büyük ebatlarda kaldırılan sural fleplerde beklenen bir sorun olan venöz yetmezliğin tedavisinde de delay işleminin iyi bir seçenek olabileceği kanaatindeyiz.

RSIF'ın en büyük dezavantajları uyluk arkasında hoş olmayan skar ve sural sinirin kesilmesidir. Hastalarımızdan skar nedeniyle şikâyet almadık. Ancak genç hastalarda ve bayanlarda bu ciddi bir sorun olabilmektedir. Ayak lateralindeki hipostezi erken postoperatif dönemde şikâyet konusu olurken zaman içerisinde bu azalmaktadır.

Sonuç olarak RSIF diyabetik hastalarda 3 aşamalı olarak başarılı bir şekilde kaldırılabilen, mikrocerrahi yöntemlerini uygulamaya sokmadan komplike alt ekstremite defektleri onarımında kullanılabilen oldukça güvenilir bir cerrahi metottur.



Resim1.Topukta geniş diyabetik ülser. Birinci seans 1/3 proksimal kısım kaldırılması

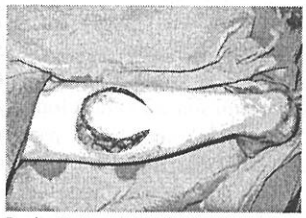

Resim 2. 2. seans pedikül hariç flebin tamamı kaldırıldı

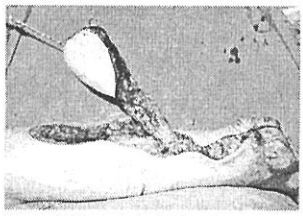

Resim 3. 3. seans spinal ya da genel anestezi altında flebin tamamı kaldırıldı.

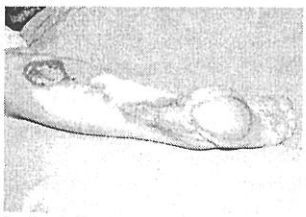

Resim 4. Geç dönem görünümü

Kaynaklar

1. Rajaic N, Darweesh K, Jayakrishnan RK, Kogic S. The distal based superficial sural flap for reconstruction of the lower leg and foot. Br J Plast Surg 1996; 49:383-389
2. Hasegawa M, Torii S, Hisakazu K, Esaki S. The distal based superficial sural artery flap Plast Reconstr Surg. 1994; 93:1012-1020
3. Amarante J, Costa HR, Soares R. A new distally based fasciocutaneous flap of leg. Br J Plast Surg 1986; 39:338-340
15. Yılmaz M, Karataş Ö, Barutçu A. The distally based superficial sural artery island flap: Clinical experiences and modifications. Plast Reconstr Surg 1998; 102:2358-2367.
4. Baumeister SP, Spierer R, Erdmann D, Sweis R, Levin LS, Germann GK. A Realistic Complication Analysis of 70 Sural Artery Flaps in a Multimorbid patient Group. Plast Reconstr Surg 2003;112:129–140
5. Lesavoy MA. Local incisions and flap coverage. In McCarthy JG. (Ed.) Plastic Surgery. Philadelphia: W.B. Saunders; 1990: 4441-4476
6. Huisinga RL, Houpt P. Leeuwen SV. The distal based sural artery flap. Ann Plast Surg 1998; 41:58-65
7. Attinger CE, Ducic I, Cooper P, Zelen CM. The role of intrinsic muscle flaps of the foot for bone coverage in foot and ankle defects in diabetic and nondiabetic patients. Plast Reconstr Surg 2002;110:1047–54
8. Attinger CE, Ducic I, Neville RF, Abbruzzese MR, Gomes M, Sidawy AN. The Relative roles of aggressive wound care versus revascularization in salvage of the threatened lower extremity in the renal failure diaetic patient. Plast Reconstr Surg 2002;109:1281–1290
9. Jurell G, Hjemdahl P, Fredholm BB. On the mechanism by which antiadrenergic drugs increase survival of critical skin flaps. Plast Reconstr Surg 1993;72:518–523
10. Almeida MF, Costa PR, Okawa RY. Reverse-flow island sural flap. Plast Reconstr Surg 2002; 109:583–591.
11. Mak KH. Distally based sural neurocutaneous flaps for ankle and heel ulcers. Med Pract 2001; 7: 291-295.

SB-76
Siyatik Sinir Yaralanmalarında Sinir Onarımı Sonuçları

Atakan AYDIN, Murat TOPALAN, Türker ÖZKAN, Metin ERER, Zeynep HOŞBAY
İstanbul Tıp Fakültesi / Plastik Rekonstrüktif Estetik Cerrahi ABD., İSTANBUL

Amaç: Alt ekstremite sinir yaralanmaları, üst ekstremiteye kıyasla daha az sıklıkla oluşmaktadır. Bu olguların tedavisindeki güçlüklerin başında her hekimin özellikle bu konu ile ilgilenmiyor ise az sayıda hasta takip edebilmesi ve tecrübe eksikliği gelmektedir. Literatürde siyatik sinir lezyonları ile ilgili geniş seri sunumu oldukça az sayıdadır. Siyatik sinir lezyonu olan olguların erken dönem tedavisi: erken agresif fizik tedavi ve mobilizasyon, ağrı kontrolu için güçlü analjezik kullanımı şeklindedir.
Ayak tabanında hipoestezi olan olgularda ülserasyon gelişimi önlenmeye çalışılmalıdır. Düşük ayak deformitesi olan olgularda özellikle aşil tendon kısalığını önlemek için düşük ayak ateli kullandırılarak hastayı yürümeye teşvik etmek lazımdır. Siyatik sinir yaralanmaları tibial veya fibular sinir komponentleri ilgilendiren parsiyel veya komplet lezyonlar olabilir. Gluteal lezyonlarda lateral/medial hamstring grup kaslarında paralizi olabilir. Pelvik pleksus tutulumunda veya çok proksimal lezyonlarda gluteal kas parezisi bulunabilir.Esas lezyon genellikle ayak plantar fleksiyonunu sağlayan soleus/gk kas grupları ile dorsi fleksiyonu sağlayan anterior kompartman kaslarının yetersizliğidir.
Bu iki siyatik sinir dalının komplet lezyonu, parsiyel lezyonların zaman içinde iyileşmiyeceğinin anlaşılması (EMG/ klinik), ilaç tedavisine cevap vermeyen ciddi ağrı şikayeti, fonksiyonel defisitin parsiyel olması durumunda bile, cerrahi tedavi indikasyonunu oluşturmaktadır.
Sinir onarım teknikleri arasında ; nöroliz, primer nörorafi, sinir grefti ile onarım ve sinir transferi sayılabilir.

Gereç ve Yöntem : 1999-2004 yılları arasında siyatik sinir yaralanması olan 29 hastada (Bıçak/Cam kesisi 8,Bel fıtığı operasyonu sonrası 7, Ateşli silahla yaralanma 6, Kalça operasyonu sonrası 4, Trafik kazası 3, Enjeksiyon 1) tedavi olarak tendon transferi (10 olgu) , sinir onarımı (13 olgu), fizik tedavi ile takip (6 olgu) uygulanmıştır.
Sinir onarımı yapılan 13 olgunun, ortalama yaşı 23,3 (11-36),ortalama takip süresi 4(1-6) senedir. Yaralanma etyolojisi: bıçak/cam/makas kesisi 5, ateşli silahla yaralanma 4 ve trafik kazası 4'dür .Olguların dördüne nöroliz, altısına primer nörorafi ve üçüne sinir grefti ile onarım uygulanmıştır.

Bulgular : Tibial sinir lezyonu olan olgulardan birinde M1,dördünde M3, dördünde M4 ve ikisinde M5 seviyesinde soleus/gastrokinemius kas gücü elde edilirken ; dört hastanın plantar duyusu dönmemiş, yedi hastada koruyucu protektif duyu gelişmiştir. Fibular sinir lezyonu olan olgulardan üçünde M0, üçünde M2, birinde M3, üçünde M4 ve üçünde de M5 seviyesinde anterior tibial kas gücü kazanılmış; dördünde ayak dorsali anestezik kalmış, altısında koruyucu duyu ve üçünde normal duyu elde edilmiştir.

Sonuç: Parsiyel defisit gelişmiş siyatik sinir lezyonlarında tibial sinir'e ait fonksiyonlar %80 oranda; fibular sinir'e ait fonksiyonlar %60 oranında geri dönmektedir.Cerrahi müdahale yapılmış hastalarda, fonksiyon en iyi nöroliz yapılan olgularda dönmekte, primer nörorafi yapılan olgularda orta seviyede, sinir grefti ile onarım yapılanlar da ise kötü sonuçlar elde edilmektedir. Bacak seviyesindeki lezyonların tedavi sonuçları gluteal seviyedekilerden daha iyidir. Fibular sinir, tibial sinirle kıyaslandığında yaralanma olasılığı daha yüksek ve onarım sonrası yararlı fonksiyon elde etme olasılığı daha düşüktür. İnkomplet veya parsiyel lezyonlarda fibular sinir daha kötü etkilenmektedir. Fibular sinirdeki iyileşme tibial sinire oranla daha kötüdür.
Fibular sinirin kötü iyileşmesindeki anatomik faktörler :
1-Fibular sinir tibial sinire oranla daha lateralde ve kalça eklemine daha yakın yerleşmiş olduğundan, fibula başına yakın ve yüzeyel seyrettiğinden dolayı, künt ve penetran yaralanmalardan ve eklemin fraktürüne ait dislokasyonlardan daha fazla etkilenmektedir.
2-Fibular sinirin beslenmesi rölatif olarak daha azdır, fasiküller arası koruyucu bağ dokusu daha azdır, distal seyrinde gerilme olasılığı daha fazladır.
Fibular sinirin kötü iyileşmesindeki biyolojik faktörler :
1-Rejenerasyon sırasında santral nöral nekroz fibular sinirde daha çok görülmektedir.
2-Kasın fibular sinirin reinnervasyonuna verdiği cevap daha düzensiz ve kötüdür.
3-Anterior kompartman kaslarının yararlı fonksiyonel bir iyileşme için koordineli ve birçok noktadan uyarılması gerekmektedir.
4-Sonuç olarak dezorganize bir rejenerasyonun koordineli olmayan kas uyarımı yetersiz bir kas cevabı oluşturmaktadır.
5-Gluteal veya femoral seviyedeki tibial sinir yaralanmasının iyileşmesi sırasında öncelikle gastrokinemius-soleus grubu kaslarda iyileşme görülmekte bu kasları reinnerve etmek için az sayıda sinir fibrili yeterli olmaktadır.Femur ortası yaralanmalarından 6-9 ay,gluteal bölge yaralanmalarından 12-15 ay sonra plantar fleksiyon başlayabilmektedir.Bilek inversiyonu (M.Tib.post) ve parmak fleksiyonu restorasyonu daha geç ve güç olmaktadır.
Çoğu vakada plantar yüzün protektif duyusu ve plantar fleksiyon geri dönebildiğinden ; hangi seviyede olursa olsun tibial sinirin onarımı denenmelidir.
Peroneal sinirin onarımının yararlılığı değişik araştırmacılar tarafından sorgulanmıştır.Düşük ayak (statik/dinamik) ateli hastalar tarafından rahat kullanılmaktadır ve bu yüzden sağlam tibial sinirle hastaların çoğu yeterli alt ekstremite fonksiyonu elde edebilmektedir ve dorsi fleksiyonun cerrahi olarak onarımını düşünmemektedirler.Bazı otörler

onarım sonuçlarının kötü olması sebebi ile erken dönemde tibialis posterior tendon transferini savunmaktadırlar.Bazı otörler fibular sinirin onarımı ile aynı seansda bu transferi uygulamaktadırlar.
Bizim bu konuya yaklaşımımız greftsiz primer onarımının mümkün olduğu durumlarda öncelikle fibular sinire rejenerasyon şansını tanımak, eğer istenilen dorsifleksiyon elde edilmez ise tendon tranferi uygulamak şeklinde olmaktadır.

Kaynaklar :

1- Kim DH, Murovic JA, Tiel R, Kline DG. Management and outcomes in 353 surgically treated sciatic nerve lesions. J Neurosurg. 2004 Jul;101(1):8-17.
2- Kim DH, Murovic JA, Tiel RL, Kline DG. Management and outcomes in 318 operative common peroneal nerve lesions at the Louisiana State University Health Sciences Center. Neurosurgery. 2004 Jun;54(6):1421-8; discussion 1428-9.
3- Kline DG, Kim D, Midha R, Harsh C, Tiel R. Management and results of sciatic nerve injuries: a 24-year experience. J Neurosurg. 1998 Jul;89(1):13-23.
4- Garozzo D, Ferraresi S, Buffatti P. Surgical treatment of common peroneal nerve injuries: indications and results. A series of 62 cases. J Neurosurg Sci. 2004 Sep;48(3):105-12; discussion 112



Şekil 1 : Sol tarafta fibular siniri onarılmış hasta merdiven çıkarken.

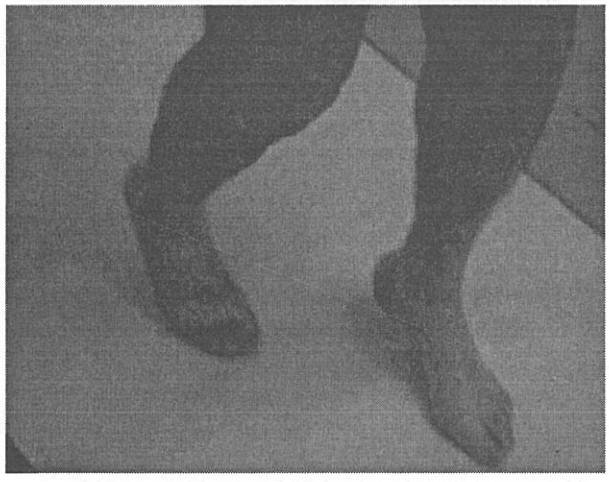

Şekil 2: Sol tarafta tibial siniri onarılmış olan hasta parmak ucunda yürürken.

SB-77
Zigomatik Ark Kırıkları İçin Yeni Bir Sınıflama Önerisi

İrfan ÖZYAZGAN, Galip K. GÜNAY, Teoman ESKİTAŞÇIOĞLU, Mehmet ÖZKÖSE, Atilla ÇORUH
Erciyes Üniversitesi Tıp Fakültesi Plastik ve Rekonstrüktif Cerrahi Anabilim Dalı, KAYSERI

Amaç: Zigomatik ark kırıkları yüz kırıkları içerisinde sıklıkla karşımıza çıkar. Bu kırıklar etiyolojileri ile ilişkili olarak farklı yapılarda olabilir ve yapılacak tedavi de bu kırık yapısına göre yönlendirilmelidir.
Arkus kırıklarının bir kısmı, özellikle darp veya spor yaralanmalarında, yüze yandan gelen ve göreceli olarak daha az şiddetteki lokalize kuvvetlerle, tek başına arkusu ilgilendiren izole kırıklar şeklinde ortaya çıkabilir. Diğerleri ise zigoma kırıklarının veya LeFort III seviyeli kırıkların bir komponenti şeklindedir. Bu kırıklar uygun tedavi edilmediklerinde yüz iskeletinde çeşitli deformitelere yol açabileceği gibi, koronoid çıkıntıya yapılan baskıya veya mandibula ile oluşan ankilozlara bağlı olarak fonksiyonel bozukluklara da yol açabilir.
Maksillofasyal kırıklar hem klinik hem de bilgisayarlı tomografi bulgularına göre çok detaylı şekillerde sınıflandırılıp tanımlanmıştır (1-3). Ancak bu sınıflamalarda, izole arkus kırıkları zigoma kırıklarının bir alt sınıfı olarak yer almışsa da, diğer arkus kırıklarının ayrıntısına girilmemiştir. Bu çalışmanın amacı tüm zigomatik ark kırıklarının literatürde eksik olan ayrıntılı sınıflamasını yapmak ve tedavi algoritmasını oluşturmaktır.

Gereç ve Yöntem: 1987–2004 yılları arasında maksillofasyal travma nedeni ile kliniğimizde takip edilen orta yüz kırığı (orbita üst rimleri ile maksilla alveoler bölge dahil) olgularından, zigomatik ark kırığı bulunanları, hastane kayıtlarına göre retrospektif olarak değerlendirildi. Bu değerlendirmede hastaların yaşları, cinsiyetleri, yaralanma şekilleri, kırık türleri ve uygulanan tedaviler araştırıldı. Hem klinik kayıtlardan ve hem de radyolojik görüntü kaynaklarından (Waters, submento-verteks ve CT) arkus kırıklarının alt tiplerinin ayrılması için özen gösterildi.

Sonuçlar: Çalışmada orta yüz kırığı bulunan 689 hasta değerlendirildi. Bu hastalar içinde, yaşları 3-85 arasında değişen, 365'i erkek ve 86'sı kadın, 451 olguda zigomatik ark kırığı belirlendi. Arkus kırığı bulunan hastaların da 321'inde zigoma, 88'inde LeFort III kırığı vardı; 42'sinde ise zigomatik ark tek başına izole olarak kırılmıştı. Dörtyüzellibir hastadaki kırık zigomatik arkların toplam sayısı 539 idi.
Sınıflama
Arkus kırıklarının, radyolojik ve klinik bulgulara göre iki ana grupta toplandığı görüldü:
1- Sadece zigomatik arka yerleşik olan "izole arkus kırıkları" (Tip I),
2- Arkustaki kırığın, zigomatik kemik kırığının veya Lefort III seviyeli kırığın bir komponenti olduğu "kombine arkus kırıkları" (Tip II).
İzole arkus kırıkları (Tip I), arkustaki kırık hattı sayısına göre 2 alt gruba ayrıldı:
1- İki kırık (Tip I-A),
2- İkiden fazla kırık (Tip I-B)
Arkusta iki kırık hattı bulunan çoğu durumda, kırık kemik segmenti (Tip I-A) temporale doğru yer değiştirmekle birlikte aşağı veya yukarı doğru yönlenme de görüldü. İkiden fazla kırık hattı bulunan izole arkus kırıkları (Tip I-B) da; 1-) "V" şekilli, kısmen redükte kırık, veya 2-) kırık segmentlerin biribirinden tamamen ayrıldığı "displase kırık"lar şeklinde idi.
Kombine arkus kırıkları ise arkustaki kırık hattı sayısına göre:
1- Tek kırık (Tip II-A),
2- Birden fazla kırık (Tip II-B) olarak ayrıldı.
Kombine kırıklar içinde, arkusta tek kırık hattı bulunanlardan bir kısmının ayrılmış, bir kısmının da ayrılmamış olduğu görüldü. Ancak bunlar, tedavilerinin farklılık göstermemesi nedeniyle aynı grupta değerlendirildi. Kombine kırıklardan arkusta birden fazla kırık bulunan Tip II-B alt grubundaki kırıkların ise redükte veya displase özellikte görüldüğü belirlendi (Tablo I, Resim 1).

Tablo I. Zigomatik Ark Kırıklarının Sınıflaması

I- İzole arkus kırıkları (Tip I)
a. Çift kırık (Tip I-A)
b. İkiden fazla kırık (Tip I-B)
i. "V" şekilli kırık (Tip I-B-V)
ii. Displase (Tip I-B-D)
II- Kombine arkus kırıkları (Tip II)
a. Tek kırık (Tip II-A)
b. Birden fazla kırık (Tip II-B)
i. Redükte (Tip II-B-R)
ii. Displase (Tip II-B-D)

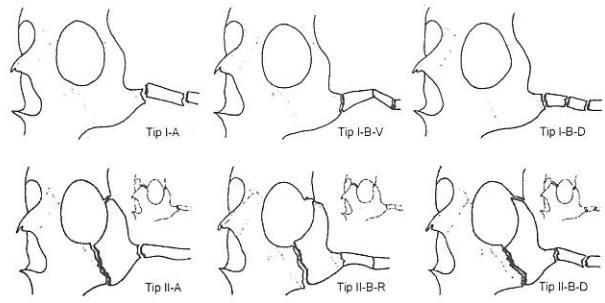

Resim 1. Arkus zigoma kırıklarının şematik sınıflaması

Arkus zigomayı ilgilendiren kırıklarının etiyolojik nedenlere göre değerlendirmesinde, hem kombine, hem de izole arkus kırıklarının en sık nedeninin trafik kazası olduğu görüldü (sırasıyla % 69 ve 42).

Tedavi: *Tip I (İzole arkus kırıkları)* İki kırık alt grubunda, displase kemik segmenti temporal yaklaşımla kapalı olarak redükte edildikten sonra eksternal splint uygulaması ile takip edildi. İzole arkus kırıklarından klasik kitaplarda da yer alan "V" şekilli, 3 kırık hattının bulunduğu kırıklar ise yine "Gillies yöntemi" ile kapalı olarak redükte edildi ve hastanın yüzünün o bölgesini travmadan koruması ve sıvı gıda önerisi ile takip edildi. İzole arkus kırıklarından, arkusta ikiden fazla kırık hattı bulunan durumlarda ise açık redüksiyon ve internal rijid fiksasyon gerçekleştirildi. Bu işlem için varsa laserasyonlar, yoksa hemikoronal insizyonla yaklaşım kullanıldı.
Tip II (Kombine arkus kırıkları) Arkusta, zigoma kırığının komponenti olarak tek kırık hattı bulunan durumlarda, zigoma redükte edilip alt orbital rim, frontozigomatik ve maksillozigomatik payanda bölgelerinden internal rijid fiksasyon yapıldı; seçilmiş olgularda, zigoma kemiğinin sadece kapalı redüksiyonu da uygulandı. LeFort III seviyeli kırıklarda da nazofrontal ve frontozigomatik bölgedeki kırıkların rijid internal fiksasyonu gerçekleştirildi. Arkustaki tek kırık hattının LeFort III seviyeli kırıkların veya zigoma kırıklarının komponenti olduğu bu kırıklarda arkusa ek müdahale yapılmadı.
Kombine arkus kırıklarından, arkusta birden fazla, fakat redükte kırıkların bulunduğu durumlarda da arkusa müdahale edilmeden zigoma veya LeFort III kırığının diğer kırık bölgelerindeki redüksiyon ve fiksasyonu gerçekleştirildi. Fakat bu kırıkların displase olduğu durumlarda, arkus zigomaya da ulaşılarak diğer kırık hatları ile birlikte internal rijid fiksasyon uygulandı.
Bu seriden elde edilen tecrübeye dayanılarak arkus zigomayı ilgilendiren kırıkların tedavisinin kırık tipine göre yönlendirilmesi için bir tedavi algoritma önerisi oluşturduk (Resim 2). Bu retrospektif çalışmamızda, uyguladığımız ve sonuçlarının yeterli olduğuna kanaat getirdiğimiz tedavi şekillerimizin çok büyük kısmının algoritmamıza uyduğunu gördük. Sonuçlarımızı göz önüne aldığımızda bu algoritmaya göre tedavinin şekillendirilmesinin uygun olacağını düşünmekteyiz.

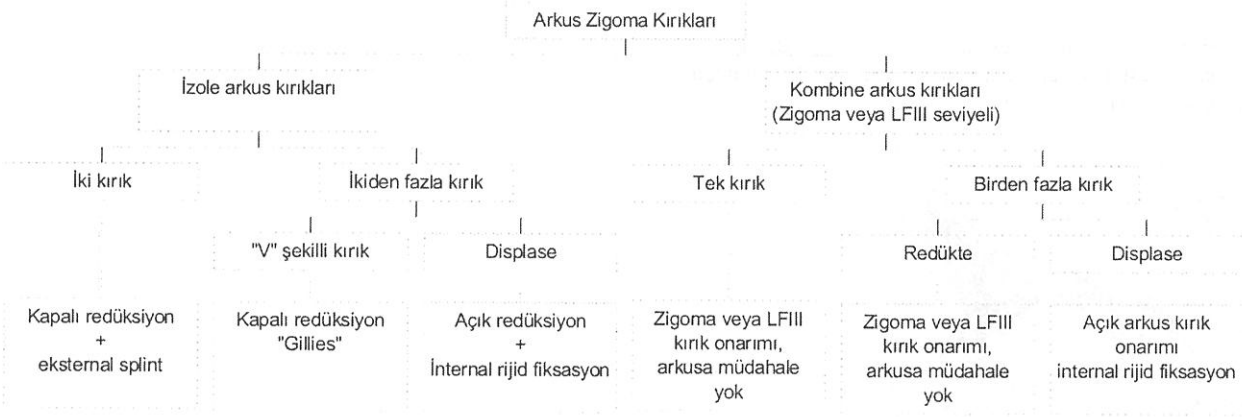

Resim 2. Arkus zigoma kırıklarının sınıflama ve tedavi algoritması

Kaynaklar

1- Zingg M, Laedrach K, Chen J, Chowdhury K, Vuillemin T, Sutter F, Raveh J. Classification and treatment of zygomatic fractures: a review of 1,025 cases. J Oral Maxillofac Surg. 1992 Aug;50(8):778-90.
2- Kristensen S, Tveteras K. Zygomatic fractures: classification and complications. Clin Otolaryngol. 1986 Jun;11(3):123-9.
3- Knight JS, North JF. The classification of malar fractures: an analysis of displacement as a guide to treatment. Br J Plast Surg. 1961,13:325-39. In Manson PN. Facial fractures. In Plastic Surgery, McCarthy JG (Ed), 1990, W.B. Saunders Co. Philadelphia, Vol 2, pp867-1141.

SB-78
İleo-Kolik Bölge Flepleri İle Ses Rekonstrüksiyonu

Hung-Chi CHEN, Ömer ÖZKAN, Samir MARDİNİ
I/Shou Üniversitesi, E-Da Hastanesi / Plastik ve Rekonstruktif Cerrahi, TAIWAN

Amaç: İleo-kolik bölge ösefagus ve ses tüpü rekonstrüksiyonu için ideal dokular içermektedir. Defekt bölgesindeki ihtiyaçlara göre değişik ileo-kolik flep segmentleri kullanılabilir. Bu çalışmada ileokolik bölge flepleri ile sağlanan ösefagus ve ses rekonstrüksiyonu tecrübelerimizden bahsetmekteyiz.

Gereç ve Yöntemler: Osefagusun tam segmental kaybı ile birlikte larenjektomi yapılmış hastalarda apendektomi uygulanarak ileo-kolik flep transfer edilir (Şekil 1). Çıkan kolon ösefagus için kullanılırken ileum ses tüpü oluşturmak için kullanılır. Flep, ileoçekal kapağın havanın trakeadan ösefagusa tek yönlü akışına izin vererek gıdaların regüjitasyonunu önleyecek şekilde dizayn edilir. İleokolik flep rekonstrükte edilen segmentin lokalizasyonuna ve genişliğine göre izoperistaltik veya antiperistaltik olarak yerleştirilebilir.

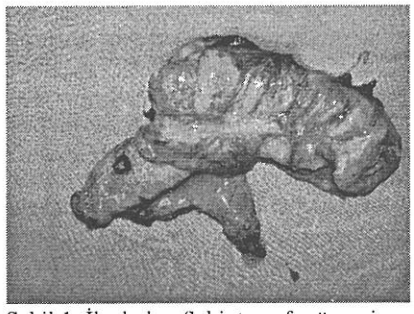

Şekil 1: İleokolon flebi, transfer öncesi

Larenjektomi yapılmış, fakat osefagusun kısmi eksizyonu yapılmış olgularda çekumun yama şeklinde transferi ile ileoçekal kapak ileumla birlikte hem kısmi defektin rekonstrüksiyonu hem de ses tüpünün rekonstrüksiyonu için kullanılır.
Sadece larenjektomi ile ses kaybı olan ösefagus defekti olmayan hastalarda apendix flebi ses rekonstrüksiyonu için kullanılır (şekil 2).

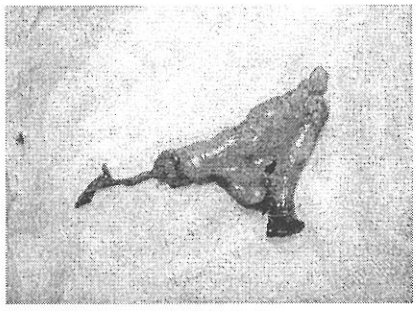

Şekil 2: Appendix flebi.

Apendix, ösefagus ile trakea arasında hava şantı oluşturulmak üzere transfer edilir. Flebin özel şekilde yerleştirilmesiyle gıdaların ösefagustan trakeaya regürjitasyonu önlenir. Kasım 2004 ile Nisan 2005 arasında 5 hastada ileokolon transferi ile hem ösefagus hem de ses tüpü rekonstrüksiyonu sağlanırken, 3 hastada larenjektomi sonrası sadece apendix flebi ile ses tüpü rekonstrüksiyonu sağlandı.

Bulgular: Tüm flepler sorunsuz iyileşirken hiç bir olguda vasküler revizyon gerekmedi. Postoperatif dönemde osefagus rekonstrüksiyonu yapılan olgularda doğal şekilde oral beslenme sağlandı. Ses rekonstrüksiyonu ileokolon ile yapılan tüm olgularda belirgin ölçüde ses rekonstrüksiyonu sağlanırken, apendix transferi yapılan bir olguda regurjitasyon ve hava akışının yetersiz sağlanması nedeniyle flebin seyrinin değiştirilmesi amacıyla revizyon yapıldı. Apendix transferi yapılan olgularda hava akışı sağlanmakla birlikte tanımlayıcı ses oluşması amacıyla hastaların eğitimi devam etmektedir

Tartışma: Sonuç olarak ileokolik bölgenin değişik flepleri uygun segmentler seçilerek, hem ösefagus hem ses tüpü rekonstrüksiyonu için eş zamanlı veya bunların sadece biri için kullanılabilmektedir. İleokolon flebi şu anki kullanımda hem ösefagus hem ses tüpü rekonstrüksiyonu için ideal bir flep durumundadır. Apendix flebi de sadece ses tüpü oluşturulması gereken olgular için oldukça ideal ve az morbid bir flep gibi görünmekle birlikte yeterli sonuçların alınması için uzun süreli eğitim ve çalışmaların devam etmesi gerekmektedir.

SB-79
Tek Aşamalı Onarımla Tedavi Edilen Tek Taraflı – Tam Yarık Damak Dudaklı Çocuklarda Maksillofasiyal Morfoloji

Mübin HOŞNUTER[1], Zekeriya TOSUN[2], Abdullah DEMİR[3], Nedim SAVACI[4]

1. ZKÜTF Plastik Rekonstrüktif ve Estetik Cerrahi A.D., ZONGULDAK
2. Konya Selçuk Ün. Meram Tıp Fak. Plast. Rek. Ve Est. Cer. A.D., KONYA
3. Konya Selçuk Ün.Diş Hek. Fak. Ortodonti A.D., KONYA
4. Konya Selçuk Ün. Meram Tıp Fak. Plast. Rek. Ve Est. Cer. A.D., KONYA

Amaç: Yarık dudak damak onarımıyla uğraşan cerrahların pek çoğunda, yumuşak ve sert damağın aynı seansta eş zamanlı olarak onarımının maksillofasiyal gelişimi olumsuz yönde etkileyeceği şeklinde yaygın bir inanış vardır. Ancak bu önerme uzun dönem klinik çalışmalarla doğrulanmamıştır. Bu çalışmada, tek taraflı tam yarık damak dudaklı çocuklarda tek aşamalı-eş zamanlı onarımın sonuçları araştırıldı ve bu sonuçlar geleneksel iki aşamalı yöntemle tedavi edilen aynı anomaliye sahip çocukların sonuçlarıyla karşılaştırıldı.

Gereç ve Yöntem: Bu çalışmaya SÜTF Plastik ve Rek. Cer. Kliniğinde 1996-1999 yılları arasında tek ve iki seansta opere edilen toplam 41 olgu dahil edildi. Herhangi bir sendroma sahip veya mental retardasyonu olanlar çalışma dışı bırakıldı. Olguların hiçbiri daha önce ortodontik tedavi veya ortognatik cerrahi tedavi almamıştı. Gruplar şöyle planlandı: Grup 1 tek aşamalı prosedürle tedavi edilen 19 çocuktan oluşuyordu (ortalama yaş, 85.4 ± 12.8 ay). Bu grupta yarık dudak, damak ve alveolus eş zamanlı olarak aynı cerrahi oturumda ve hayatın ilk on ayı içinde onarıldı (Cerrahi anında ortalama yaş, 6.8 ± 1.2 ay). Grup 2 iki aşamalı prosedürle tedavi edilen 22 çocuktan oluşuyordu (ortalama yaş, 90.1 ± 13.0 ay). Bu grupta dudak ve damak onarımları sırasıyla ; ortalama 4.8 ± 1.0 ay ve 14.6 ± 2.0 aylıkken uygulandı. Her iki çalışma grubunda ortalama takip süresi 6.3 yıl olarak tespit edildi.
Grup 3 (kontrol), yaş olarak çalışma gruplarına denk (ortalama yaş, 87.1 ± 11.7 ay) ve hiçbir yarığı olmayan sağlıklı 27 çocuktan oluşturuldu.
Cerrahi metod: Tüm yarık dudaklar Millard'ın(1) rotasyon-ilerletme tekniğiyle, sert damaklar ise V-Y pushback(2) palatoplasti ile onarıldı. Yumuşak damak intravelar veloplasti, alveol yarıkları ise Skoog'un (3) periosteoplasti yöntemiyle kapatıldı.
Tek aşamalı prosedürde olgudaki tüm yarıklı dokular tek seansta ve hayatın ilk 12 ayı içinde onarıldı. İki aşamalı geleneksel onarımda ise dudak yarıkları ilk 3-6 ay, damak yarıkları ise 12-18. aylar arasında kapatıldı.
Sefalometrik incelemeler, lateral sefalogramlar üzerinde işaretlenen 7 açısal ve 6 doğrusal ölçüm değişkeni kullanılarak gerçekleştirildi (Şekil 1). İstatistik değerlendirmeler SPSS (version 11.0) programında ANOVA (post hoc Tukey's test) kullanılarak yapıldı. Mann – Whitney U testinde gruplarda erkek-dişi farklılığı görülmediği için cinsiyet ayrımı yapılmaksızın tüm veriler birleştirilerek değerlendirildi. Olguların yüz görünümleri Anastassov-Chipkov (4) skalasına göre puanlanarak değerlendirildi. Bu skala yumuşak ve sert damak fistüllerini içermediğinden, bunlar ayrıca kaydedildi.

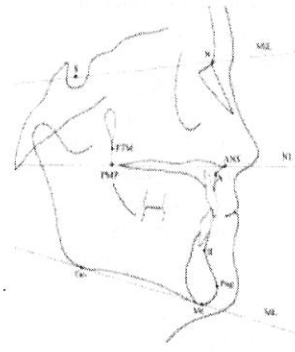

ŞEKİL1. Sefalometrik ölçümlerde kullanılan işaret noktaları.
A: Maksilla alveoler çıkıntısının en arka orta noktası; ANS: Anterior nazal spin; B:Alveoler mandibuler proçesin konkavitesinde en arka orta nokta; Go: gonion; Me: menton; ML: mandibuler hat; N: nasion; NL: nazal hat; NSL: nasion-sella çizgisi; PMP: posterior maksiller nokta; Pog: pogonion; PTM: pterigomaksiller fissürün alt noktası; S: sella

Bulgular: Her iki çalışma grubu, kontrol grubuna oranla belirgin bir maksiler retrüzyon gösteriyordu. Yani maksiller kompleksin effektif uzunluğu (PMP-A) oldukça kısaydı (Grup1: p=0.001, grup2: p<0.01).

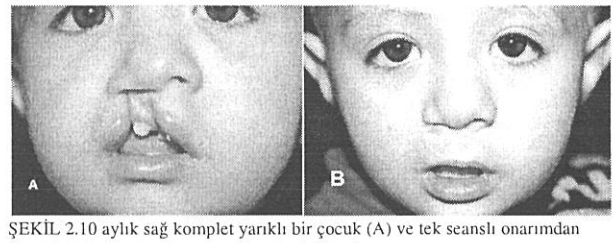

ŞEKİL 2.10 aylık sağ komplet yarıklı bir çocuk (A) ve tek seanslı onarımdan sonra ikinci yaş (B) ve 6. yaştaki takip fotoğrafları.

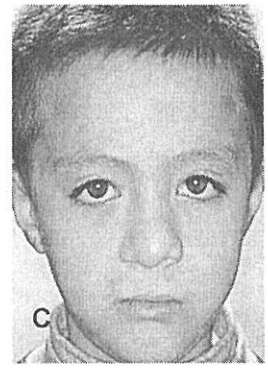

Yine her iki grupta mandibular protrüzyon açıları (SNB and SNPg) kontrol grubuna kıyasla belirgin olarak azalmıştı (SNB; Grup1: $p<0.001$ ve Grup2: $p<0.01$, SNPg; Grup1: $p<0.01$ ve Grup2: $p<0.05$). Estetik görünüm hastaların %61'inde "çok iyi" ve "mükemmel" olarak derecelendirildi (Şekil 2). Grup 1'de 4 olgu (%21), Grup 2'de ise 6 olgu (%27.2) fistül ameliyatı geçirmişti.

Sonuçlar: Kontrol grubuyla karşılaştırıldığında, her iki yarıklı çalışma grubundaki çocuklarda; daha büyük bir maksillomandibular retrognatizm, daha açık bir palatal plan, daha geniş anterior fasiyal yükseklik ve azalmış posterior vertikal maksillofasiyal yükseklik bulguları saptandı. Grup 1 ve grup 2 arasında maksillofasiyal gelişim yönünden istatistiksel olarak anlamlı bir fark bulunamadı. Bu durum literatürdeki bazı çalışmalarla uyum göstermekteydi (5). Her iki cerrahi yaklaşım tekniği de, cerrahinin zamanlamasına bakılmaksızın aynı maksillofasiyal gelişim sonuçlarını verdiği için, tek aşamalı onarım tekniğinin diğerine kıyasla birçok avantajı olduğunu söyleyebiliriz. Bunlar; daha az psikososyal travma, düşük maliyet, daha az skarlı doku içeren bir damak ve daha düşük damak fistülü olarak sayılabilir. Daha az skarlı ve fistülsüz bir damağın konuşma sonuçlarında da iyileşmeye yol açabilecek sebeplerden biri olduğunu düşünmekteyiz.

Kaynaklar:

1) Millard D.R. jr. Rotation-advancement principle in cleft lip closure. Cleft Palate J. 12:246: 1964.
2) Wardill, W..E. M. The technique of operation for cleft palate. Br. J. Surg. 25:117, 1937.
3) Skoog T. The use of periosteal flaps in the repair of clefts of the primary palate. Cleft Palate J. 2:332, 1965.
4) Anastassov Y, Chipkov C. Analysis of nasal and labial deformities in cleft lip, alveolus and palate patients by a new rating scale: preliminary report. J. Craniomaxillofac. Surg. 31:299, 2003.
5) Swennen G, Berten J.L., Schliephake H., et al. Midfacial morphology in children with unilateral cleft lip and palate treated by different surgical protocols. Int. J. Oral. Maxillofac. Surg. 31:13, 2002.

SB-80
Değişik Pediküllü Superior Auricular Arter Ada Fleplerinin Periorbital Defektlerde Kullanılması ve Sonuçlarının Karşılaştırılması

Hıdır KILINÇ, Bilge Türk BİLEN, Serkan ASLAN, Ali GÜRLEK

İnönü Üniversitesi, Tıp Fakültesi, Turgut Özal Tıp Merkezi, Plastik, Rekonstrüktif ve Estetik Cerrahi AD, MALATYA

Amaç: Retroauricular bölge renk, kalınlık ve texture bakımından yüz derisine en iyi uyum sağlayan alanlardan biridir, dolayısıyla fasial defektlerin onarımı için uygun bir flep donör alanıdır (1-6). Retroauricular bölgeden yapılan posterior auricular arter (PAA) ve superficial temporal arter (STA) veya onun dalları pediküllü çeşitli ada flepleri veya serbest flepler yüz ve scalp defektlerinin rekonstrüksiyonunda kullanılmıştır (1-6). Bu fleplerle burun, kulak, socket, göz kapakları, kaş, malar bölge ve alın defektlerinin başarıyla onarımı rapor edilmiştir.
Literatürde mevcut olan iki farklı pediküllü retroauricular ada flep tipini ve bizim tanımladığımız yeni flep modelini periorbital defektlerde kullanarak sonuçlarını karşılaştırdık.

Gereç ve Yöntemler: On hastada periorbital bölgede tümör rezeksiyonu sonucunda oluşan defektler superior auricular arter ada fleperiyle onarıldı. Yaşları 58-74 arasında değişen hastalardan üçü erkek, yedisi kadındı. Defekt lokalizasyonu 2 hastada alt göz kapağı, bir hastada üst göz kapağı, 2 hastada malar bölge, bir hastada lateral kantal-üst göz kapağı ve 4 hastada alında idi. Defektin lokalizasyonuna göre değişik pediküllerden beslenen 3 farklı flep tipi kullanıldı. Flep boyutları 4x4.5 ile 8x6 cm arasında değişmekteydi.
Kullanılan flep modelleri Tip1,2 ve 3 olarak adlandırıldı.
Tip 1 flep: Superficial temporal damarlar pediküllü antegrad akımlı superior auricular arter (SAA) ada flebi, Tip 2 flep: Superfisiyal temporal arterin (STA) frontal dalı bazlı ters akımlı SAA ada flebi, Tip 3 flep: Bizim tanımladığımız STA'nın parietal dalı bazlı ters akımlı SAA ada flebi.

Bulgular: Tüm hastalarda postoperatif dönemde değişik derecelerde venöz konjesyon oluştu. Venöz konjesyon süreleri Tip 1 fleplerde 5-8 gün (ortalama 6.3 gün), Tip 2 fleplerde 6-8 gün (ortalama 7 gün), Tip 3 fleplerde ise 2-5 gün (ortalama 3.7 gün) olarak bulundu. İki vakada flep distalinde 1x1.5 cm ve 1x3 cm lik kısımda yüzeyel deri kaybı ve bir vakada 1x1 cm tam kat flep kaybı görüldü.

Sonuç: Retroauricular bölgeden yapılan SAA ada fleperi yüz defektlerinin örtülmesi için iyi bir adaydır. Defekt lokalizasyonuna göre değişik pedikül seçeneklerinin olması da önemli bir avantajdır. Donör alan morbiditesi minimaldir ve kulak arkasında gizlenmiştir, ayrıca saç ile kolayca örtülebilir. Tip 1 ve Tip 2 fleplerde ciddi ve uzun süreli konjesyon görülürken Tip 3 fleplerdeki konjesyon daha kısa süreli ve daha hafifti. Dolayısıyla Tip 3 fleplerin venöz konjesyon açısından daha avantajlı olduğunu düşünmekteyiz. Bu çalışmada Tip 1 ve 2 fleplerde pedikül torsiyonu görülürken, Tip 3 fleplerde pedikül düz bir hat boyunca geçirildiği için torsiyon görülmedi. Pedikülde torsiyon olmaması, Tip 3 fleplerdeki konjesyonun daha hafif ve daha kısa süreli olmasının bir nedeni olarak kabul edildi.
Tip 3 fleplerin diğer bir avantajı da alın defektlerinde, alında travma veya skar olan hastalarda güvenle kullanılabilmesidir. Diğer iki flep modeliyle birlikte tanımladığımız yeni flep modeli olan STA'in parietal dalı bazlı ters akımlı ada flebi uygun lokalizasyonlardaki defektler için iyi bir alternatiftir.

Referanslar

1. Pinho C, Choupina M, Silva P, Ferreira P, Guimaraes I, Amarante J. A nev retroauricular flap for facial reconstruction. Br J Plast Surg. 2003, 56: 599-602.
2. Guyuron B. Retroauricular island flap for eye socket reconstruction. Plast Reconstr Surg.1985, 76(4): 527-530.
3. Song R, Song Y, Qi K, Jiang H, Pan F. The superior auricular artery and retroauricular arterial island flaps. Plast Reconstr Surg. 1996, 98(4): 657-667.
4. Kobayashi S. The superior auricular artery and retroauricular arterial island flaps (invited commentary). Plast Reconstr Surg. 1996, 98(4): 668-670.
5. Kobayashi S, Yoza S, Kakibuchi M, Sekiguchi J, Ohmori K. Retroauricular hairline flap transfer to the face. Plast Reconstr Surg. 1995, 96(1): 42-47.
6. Kobayashi S, Nagase T, and Ohmori K. Colour doppler flow imaging of postauricular arteries and veins. Br J Plast Surg. 1997, 50: 172-175.

SB-81
Deepitelize Submental Flap İle Orta ve Alt Yüzün Yumuşak Doku Artırılması

Önder TAN [1], Bekir ATİK [2], Duygu PARMAKSIZOGLU ERGEN [1]
1 Atatürk Üniversitesi, Tıp Fakültesi, Plastik Rek. ve Estetik Cerrahi A.D., ERZURUM
2 Yüzüncü Yıl Üniversitesi, Tıp Fakültesi, Plastik Rek. ve Estetik Cerrahi A.D., VAN

Amaç: Fasiyal kontür artırımı rekonstrüktif cerrahide sık karşılaşılan bir problemdir. Bugüne kadar yağ, dermal-yağ, dermal-fasya, kas, kıkırdak ve kemik gibi çok farklı otolog dokular defektteki ihtiyaca göre greft veya flep şeklinde yüz artırımı amacıyla kullanılmıştır. Son zamanlarda mikrocerrahi tekniklerdeki hızlı gelişmeler sayesinde serbest flepler yüz kontür restorasyonunda popüler hale gelmesine rağmen, bu prosedürler yaşlı, sistemik hastalığı olan ve alıcı damar sorunu olan hastalarda bazı sınırlamalar ve riskler taşımaktadır. Dahası hastalar daha konservatif bir işlem ile tedavi edilmek isteyebilirler. Submental flep alt ve orta yüz defektlerinin kapatılmasında rekonstrüktif seçenekler arasındadır. Biz bu flebi deepitelize ederek 3 vakada fasiyal artırma amaçlı kullandık.

Gereç ve Yöntem: Kliniğimize Hemifasiyal Mikrozomi (2 vaka) ve geç fasiyal paraliziye (1 vaka) bağlı belirgin fasiyo-labial asimetri ve fasiyal depresyon yakınmasıyla başvuran toplam 3 hastada aynı taraf yüz artırımı amacıyla submental flebi deepitelize ederek başarıyla kullandık. Hastaların yaşı 17-42 yıl arasında değişmekteydi; ikisi erkek biri bayandı. Değerlendirme ameliyat öncesi ve sonrası fotoğraflarla ve hasta memnuniyeti ile yapıldı.

Bulgular: Ortalama hastanede kalma süresi 8 gündü. Tüm vakalarda alıcı ve verici sahaya ait herhangibir komplikasyonla karşılaşılmadan yeterli bir artırım sağlandı. Flep donör alanları primer kapatıldı ve sorunsuz iyileşti. Hasta memnuniyeti tüm vakalarda iyi idi. 3. vakada flep pedikülüne yönelik ikinci bir inceltme işlemi uygulandı. Ortalama izlem süresi 1 yıldı.

Sonuç: Submental flep ilk kez Martin ve ark. tarafından 1993 yılında tanımlanmıştır[1]. Flep bugüne kadar yüzün rekonstrüktif cerrahisinde çok amaçlı olarak proksimal ve distal bazlı olarak kullanılmıştır. Yılmaz ve ark. flebi osteokütan olarak bir vakada maksilla rekonstrüksiyonu amacıyla uygulamışlardır[2]. Flep, ayrıca intraoral defektlerin[3] ve faringo-kutanöz fistüllerin rekonstrüksiyonunda[4] da başarıyla kullanılmıştır. Tan ve ark. flebi kostal kartilaj ile prefabrike ederek kolumellayı rekonstrükte etmişlerdir. Submental flebin deepitelize edilerek yüzde kontür düzeltme amaçlı kullanımı ile ilgili literatürde sadece 1 vaka bildirilmiştir [2]. Biz, deepitelize submental flebi ilk defa Hemifasiyal Mikrozomi ve fasiyal paralizide artırma ve simetriyi sağlama amacıyla sorunsuz olarak kullandık. Deepitelizasyon ne flebin kitlesinde herhangibir azalmaya, ne de bir perfüzyon bozukluğuna yol açmadı. Sonuçta, orta ve alt yüzün Hemifasiyal Mikrozomi ve fasiyal paralizi de dahil olmak üzere değişik etiolojilerinden kaynaklanan tüm kontür defektlerinin restorasyonunda deepitelize submental flebin temel veya yardımcı bir cerrahi seçenek olarak güvenle kullanılabileceğine inanıyoruz. Özellikle mikrocerrahiye uygun olmayan vakalarda, deepitelize submental flep iyi bir alternatif olabilir.

Kaynaklar

1- Martin D, Pascal JF, Baudet J, et al. The Submental Island Flap : A new donor site. Anatomy and Clinical Applications as a free or pedicle flap. Plast Reconstr Surg 1993; 92: 867-873
2- Yilmaz M, Menderes A, Barutcu A. Submental artery island flap for reconstruction of the lower and mid face. Ann Plast Surg 1997; 39: 30-35
3- Vural E, Suen JY. The submental island flap in Head and Neck reconstruction. Head Neck 2000; 22: 572-578
4- Demir Z, Velidedeoglu H, Celebioglu S. Repair of Pharyngocutaneous Fistulas with the Submental Artery Island Flap. Plast Reconstr Surg 2005; 115: 38-44

Anahtar kelimeler: artırma, hemifasiyal mikrozomi, kontür, paralizi, submental flep, yüz.

* Bu bildiri IV. Balkan Plastik Cerrahi Kongresi - 2005'de poster olarak sunulmuştur.
* Bu bildiri PRS' de basılmak üzere 23-06-2005 tarihinde kabul edilmiştir.



Resim 1A: Sağ Hemifasiyal Mikrozomi olgusunun ameliyat öncesi görünümü

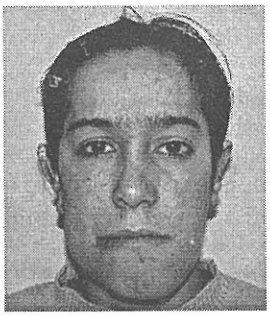

Resim 1B: ameliyat sonrası görünüm



Resim 2A: Gecikmiş bir fasiyal paralizi olgusu, ameliyat öncesi görünüm



Resim 2B: ameliyat sonrası görünüm

SB-82
101 İzole Zigoma Fraktürünün Retrospektif Analizi

Muhitdin ESKİ, Mustafa ŞENGEZER, Mustafa DEVECİ, İsmail ŞAHİN, Serdar ÖZTÜRK
GATA Plastik, Rekonstrüktif ve Estetik Cerrahi AD., ANKARA

Amaç: Zigoma kırıkları maksillofasiyal yörede en sık karşılaşılan ikinci kırıktır(1). Kırık tedavisinin tam yapılmaması ciddi komplikasyonlarla sonuçlanabilir (2,3). Kırık nedeni, ciddiyeti, dağılımının maksillofasiyal travma dağılımının anlaşılması bu yaralanmaların önlenmesi ve etkin bir tedavi geliştirilmesi amacıyla yapılacak klinik ve deneysel çalışmalara ışık tutabilir. Bunun yanında çok farklı tedavi yaklaşımlarının sonuçları değerlendirilerek komplikasyonların önüne geçilebilir.

Gereç Ve Yöntem: 1998-2003 yılları arasında kliniğimize başvuran 101 izole zigoma fraktürlü hastanın verileri retrospektif olarak incelendi. Etyoloji, kırık tipi, lokalizasyonları, tedavi yöntemleri ve komplikasyonlar değerlendirildi.

Bulgular: En sık karşılaşılan neden 41 (%40) hastada darptı, bunu sırasıyla trafik kazası 30 (%30), düşme 21 (%21), spor yaralanmaları 7 (%7) takip ediyordu. Hastaların yaş ortalaması 27 (17-77) ve 89 (%89)'u erkekti. Kırık şekli ise 69 hastada tripod fraktür, 12 hastada parçalı kırık, 11 hastada infraorbital rim ve 6 hastadaysa izole ark kırığı ve 3 hastada lateral duvar kırığı şeklindeydi. Hastaları %77 si ilk 3 günde, bunlarında %45 ilk 24 saat içinde operasyona alındılar. En sık uygulanan tedavi yöntemi açık redüksiyon ve internal rijit fiksasyondu. Oniki hastada(% 12) hiçbir girişim uygulanmazken 6 ark kırığında kapalı redüksiyon ve kalan 83 hastada ise açık redüksiyon uygulandı. Bu hastaların 10'unda redüksiyonu takiben fiksasyon uygulanmazken, 56 hastaya 3 noktadan tespit, 13 hastada 2 noktadan tespit ve 4 hastada tek noktadan tespit uygulandı. İnfraorbital rim ve lateral orbital duvara mikroplak ve maksillozigomatik bileşkeye ise miniplak kullanıldı. Ortalama 3 yıllık takipte; 3 hastada ektropion, 3 hastada enoftalmi ve 2 hastada malar asimetri izlenirken 6 hastada soğuk intoleransı nedeniyle plak çıkartıldı.

Sonuç: Bu retrospektif çalışmada zigoma kırıklarının trafik kazası ve darp gibi önlenebilir nedenlerle ortaya çıktığı saptandı. Olguların büyük kısmında açık redüksiyon uygulanmıştır. Açık redüksiyonun ve internal fiksasyonun asimetri ve enoftalmi gibi önemli komplikasyonları azalttığını gözlenmiştir. Sonuçlar bu yöntemle tatmin ediciydi ve komplikasyon oranı ise minimaldi.

Kaynaklar

1. Covington DS, Wainwright DJ, Teichgraeber JF, Parks DH. Changing patterns in the epidemiology and treatment of zygoma fractures: 10-year review. J Trauma 37:243,1994;
2. Rochrich RJ, Hollier LH, Watumull D. Optimizing the management of orbitozygomatic fractures. Clin Plast Surg.;19:149, 1992
3. Ellis III E, Kittidumkerng. Analysis of treatment for isolated zygomaticomaxillary complex fractures. J Oral Maxillofac Surg.54:386,1996.

SB-83

Maxillar Osteotomi ve Distraksiyon Osteogenezisi İle Ortayüz İlerletmesinin Zamanlaması: Ön Çalışma

Tamer KOLDAŞ[1], Nazan KÜÇÜKKELEŞ[2], Şirin HATİPOĞLU[2]
1) İstanbul Tıp Fak. Plastik Cerrahi Anabilim Dalı, İSTANBUL
2) Marmara Üniv. Marmara Diş Hek. Fak., İSTANBUL

Amaç: Distraksiyon osteogenesisin ektremitelerdeki endochondral kemiğe uygulanması uzun süredir denenmektedir.(1,2) 1992 de McCarthy ve arkadaşları insan mandibulasında kemik uzatılmasını klinik olarak ilk defa uyguladıklarını rapor etmişlerdir. Bu tarihten sonra mandibulaya uygulanan distraksiyon osteogenesisi de geniş kullanım alanı bulmuştur.(3,4)
Doğal ilerlemenin sonucu olarak distraksiyon teknikleri orta yüz geriliğinde de kullanılır duruma gelmiştir. Monila yarık dudak-damaklı ve klas III maloklüzyonu olan birçok hastada maksiller orta yüz hipoplazisinin düzeltilmesi için Le Fort I osteotomi ve eksternal sistemler ile birlikte distraksiyon osteogenesis prensiplerini kullanmıştır.(5) 1997 de Polley and Figueroa bir hastada ciddi maksiller yetmezliğinin düzeltilmesi için rijid eksternal distraksiyon sistemi uygulamışlar ve başarılı sonuç aldıktan sonra hasta sayılarını 14'e çıkarmışlar.(6)
Biz bu çalışmamızda gelişmemiş maksillaları ve buna bağlı orta yüz hipoplazisi mevcut olan büyüme yaşında seçilmiş hastalarda maxiller ilerletme ve rotasyonu sağlamak için cerrahi girişime ilave olarak fonksiyonel germe aletleri ile distraksiyon osteogenezisi uygulamasının zamanlamasını tayin etmeyi amaçladık.

Yöntem: Ortayüz hipoplazili Class III kapanışlı yaşları 12-16 arasında (ort.14) değişen 10 hastaya modifiye maxillar Le Fort I osteotomisi ve eksternal distraksiyon osteogenezisi planlandı. Lateral cephalometric filmler ve fotoğraflar operasyon öncesi, sonrası ve takip süresinde yumuşak doku profil değişiklikleri açısından değerlendirildi. Ortodontistler açısından gerekli çalışmalar ayrıca yapıldı.
Operasyon endikasyonu için dikkate alınan başlıca kriterler: Maksiler geriliğe bağlı Class III kapanış, nefes almada zorluk, orta yüz geriliği, burun ve dudak görünümünden kaynaklanan estetik şikayetlerdi. Aile ve/veya hasta üzerinde sosyal-psikolojik problem olarak sunması ve büyüme devresini tamamlamadan sorunun giderilmesi yönünde baskı olması dikkate alındı. Aile ve hastaya büyüme durdurduktan sonra ikinci bir cerrahi girişim gerekebileceği mutlaka anlatıldı. Kolay tolere edilen, olabilecek en az disseksiyon, travma ve kemik kaybı ile yapılan maxiller Le Fort I osteotomisi uyguladık. Fiksasyon için hiçbir malzeme için kullanılmadı. Uyguladığımız eksternal distraksiyon sistemi sayesinde internal distraksiyon için kullanılan malzemelerin çıkarılması için gereken ikinci bir operasyona gerek kalmadı.

Bulgular: Uygulanan mod. maxillar Le Fort I osteotomisi olabilecek en az disseksiyon, travma ve kemik kaybı ile yapıldığı için hastalarca kolay tolere edildi. İlerletme ve rotasyon ekseni burun kökünden frontozigomatik sütür hatlarını transvers horizontal planda geçecek şekilde planlandı. Maksillanın ilerletme ve rotasyonu sonucu orta yüz profilinde nasolabial bölgede dramatik düzelme sağlandı. Total yüz yüksekliği bariz olarak arttı. Filtrum bölgesinde üst dudakta istenilen uzama elde edildi. (Resim. 1-4) 18 ay devam eden yumuşak doku analizlerinde nasolabial açıda preoperatif değerlere göre 8-19 (ort.13) derece artış saptandı. Ortodontistlerin ayrıca yaptıkları ve devam eden değerlendirmeler içerisinde maksillar ilerletme 6-15mm (ort.11mm) olarak bulundu. Burundan hava geçişinde artış kaydedildi.

Sonuç: Uyguladığımız modifiye maxillar Le Fort I osteotomisi maxiller ilerletme ve rotasyonu sağlayarak fasial fizyonomiyi düzelten hızlı, emin ve basitleştirilmiş bir operasyondur. Burun hava yolu sağlanır. Ergenlik devresini daha sağlıklı bir şekilde tamamlanmasına destek olur. Fiksasyon için hiçbir malzeme kullanılmaz. Böylece internal distraksiyon için kullanılan malzemelerin çıkarılması için gereken ikinci bir operasyona da gerek bırakmaz. Ayrıca yetişkin devresinde yapılacak bir girişimde kullanılması gerekebilecek plak, vida veya bone grafte gereksinme az veya hiç olmayacaktır.
Opere olan hastaların gelişim devrelerinin takibi ile devam edecek olan çalışmamız sanıyoruz tekniğin zamanlaması ve yaygılaşması ile ilgili soruya daha doğru bir yanıt vermeye katkıda bulunacaktır.

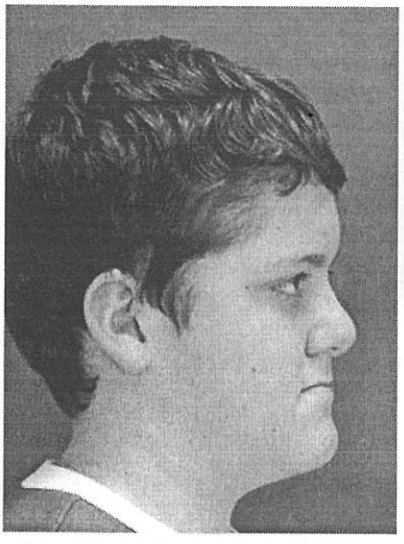

Resim.1. Birinci hastanın ameliyat öncesi profili.

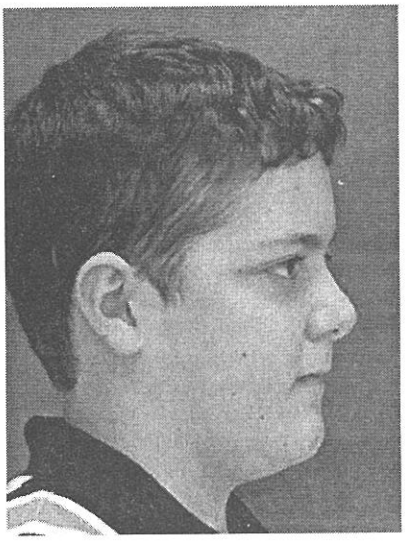

Resim.2 Postoperatif birinci yıl profilden görünümü

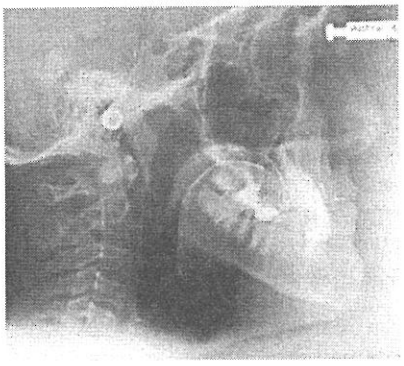

Resim.3. Aynı hastanın ameliyat öncesi Sefalogramı.



Resim.4. Hastanın postoperatif birinci yıl Sefalogramı.

Kaynaklar

1. Codivilla, A. On the means of lengthening in the lower limb the muscles and tissues which are shortened through deformity. Am. J. Orthop. Surg. 2: 353, 1904.
2. Ilizarov, G. A. The principles of the Ilizarov method. Bull. Hosp. Jt. Dis. Orthop. Inst. 48(10): 1, 1988.
3. Karp, N. S., McCarthy, J. G., Schreiber, J. S., Sissons, H. A., and Thorne, C. H. Membranous bone lengthening: A serial histologic study. Ann. Plast. Surg. 29: 2, 1992.
4. McCarthy, J. G., Schreiber, J., Karp, N., et al. Lengthening the human mandible by gradual distraction. Plast. Reconstr. Surg. 89: 1, 1992.
5. Molina F. Distraction osteogenesis for the cleft lip and palate patient. Clin Plast Surg. 2004 Apr;31(2):291-302.
6. Polley, J. W., and Figueroa, A. A. Rigid external distraction: Its application in cleft maxillary deformities. Plast. Reconstr. Surg. 102: 1360, 1998.

SB-84
Tek Taraflı Yarık Dudak Burnu Deformitesinin Tedavisinde Farklı Yöntemlerin Birlikte Kullanımı

Zühtü DEMİR, Hıfzı VELİDEDEOĞLU, Atilla KURTAY, Ünal ŞAHİN, Sebat KARAMÜRSEL, Selim ÇELEBİOĞLU

SSK Ankara Eğitim ve Araştırma Hastanesi Plastik Rekonstrüktif ve Estetik Cerrahi Kliniği, ANKARA

Amaç: Primer dudak yarığı onarımı esnasında burundaki deformitenin de onarılmasına rağmen, gerek intrensek gerekse de ekstrensek faktörlerin etkisiyle okul öncesi dönemde primer deformitenin derecesiyle orantılı olarak yarık dudak burnu deformitesi (YDBD) yeniden belirginleşmeye başlamaktadır. Deformiteyle birlikte yaşamanın çocuğun psikolojisini bozacağı, okul ve sosyal hayatını etkileyeceği düşünülerek genel eğilim bu dönemde, ciddi deformasyonu olan olgularda cerrahi girişim yapılması yönündedir. Burun ucunun sağlam tarafa deviye olması, yarık taraf domun geriye deplasmanı, yarık taraf alt lateral kıkırdağın medial ve lateral ayakları arası açının geniş olması, alar-fasiyal olukta düzleşme ve açıda genişleme, yarık tarafta kolumellar kısalık, yarık taraf burun deliğinin geniş ve geriye doğru deplasmanı, alar kanatta içeriye doğru S şeklinde katlantı, kolumellanın oblik pozisyonu ve tabanının sağlam tarafa deplasmanı, alar tabanın laterale arkaya ve aşağıya deplasmanı ve yarık tarafta medial ayağın aşağıya ve laterale doğru deplasmanı deformiteyi oluşturan belli başlı öğelerdir. Fakat her hastada bu deformitelerin hepsi bir arada olmayabilir, olsa da derecesi değişik olabilir. Bu nedenle her hastadaki YDBD farklılık gösterir.[1-4]
Tek taraflı YDBD nin onarımı için birçok farklı yöntem tarif edilmiştir. Fakat tek başına hiçbir teknik düzgün bir onarım için yeterli olamamaktadır. Bizim klinik deneyimlerimiz de sekonder YDBD onarımında tek bir yöntemin her zaman yeterli olamadığı ve değişik yöntemlerin kombinasyonunun bir arada kullanılmasının gerektiği şeklindedir. Bu çalışmada bu deformitelerin düzeltilmesi için birden fazla tekniğin birlikte kullanıldığı olgulardaki deneyimlerimizi aktarmayı amaçladık.

Gereç ve Yöntem:
1998-2003 yılları arasında yaşları 4 ile 7 arasında olan toplam 122 hastada yarık dudak burnu onarımı yaptık. Hastaların 73 ü bayan 49 u erkekti. Deformiteyi oluşturan en önemli öğenin alar kıkırdağın laterale deplase olması nedeniyle, tüm hastalarda ilk olarak Cronin'in tarif ettiği şekilde alar kıkırdağın normal pozisyonuna getirilmesi yapıldı. Hastalarda transkolumellar rim insizyonu kullanıldı. 68 hastada insizyon klasik insizyon şeklinden farklı olarak kolumella tabanına ve dudağa kadar uzatılarak V-Y ilerletme ile kolumella uzatıldı. Kolumella insizyonu her iki tarafta rim insizyonlarıyla birleştirilip alt lateral kıkırdaklar üzerindeki deri diseke edilerek her iki taraftaki domlar ortaya çıkarıldı. Yarığın olduğu tarafta insizyon alar kıkırdağın kaudal kenarı boyunca ilerletilip etrafından dönülerek alt ve üst lateral kıkırdaklar arasından geriye dönüldü. Alar kıkırdak mukozayla birlikte kondromukozal flep şeklinde diseke edildi. Kıkırdağın dorsal yüzüne skoring yapılarak kendi üzerinde bükülüp mediale doğru ilerletilerek yeni dom oluşturuldu. Ayrıca 28 hastada medial krusun, 87 hastada da alar kanadın normal pozisyonuna getirilmesi ve 67 hastada alar kanada ve kıkırdak yapılara destek amaçlı kıkırdak grefti uygulaması yapıldı. Postoperatif dönemde nostril retainer kullanılmaya başlandı ve ortalama 6 ay kullanıma devam edildi.

Bulgular:
Ortalama 2 yıllık takibimiz sonunda 2 hastada postoperatif erken dönemde kızarıklık ve hassasiyet bulgularıyla kendini gösteren lokal infeksiyon dışında herhangi bir önemli komplikasyon gözlenmedi. Geç dönemde 5 hastada nostril retainerin burun tabanına yaptığı bası neticesinde bu bölgede depresyon tespit edildi. 3 hastada bu deformite ilk 3 ayda tespit edilebildiği için nostril retainer kullanımına 2 saatlik periyodlarla ara verilerek devam edilip, deformitenin ilerlemesi önlendi ve bir miktar düzelme tespit edildi. Diğer 2 hasta ise geç dönemde tespit edilmesi nedeniyle depresyon kalıcı oldu ve daha sonra tedavi edilmek üzere takibe alındı. Kıkırdak grefti konulan hastaların 3'ünde 6 ay sonra domda hafif bir çıkıntı tespit edildi. Hastaların birine müdahale edilerek kıkırdak ucu eksize edildi. Diğer iki hastanın deformitesi az olduğu için takibe alındı. 8 hastada nasal domda başta sağlanan simetrinin kaybolmaya başladığı, alar kıkırdağın yine laterale bir miktar deplase olduğu gözlendi ve hastalar daha sonra müdahale edilmek üzere takibe alındı. Bunun dışında hastalarda herhangi bir komplikasyon ya da estetik problemle karşılaşılmadı. Kozmetik açıdan tatminkar sonuçlar elde edildi.

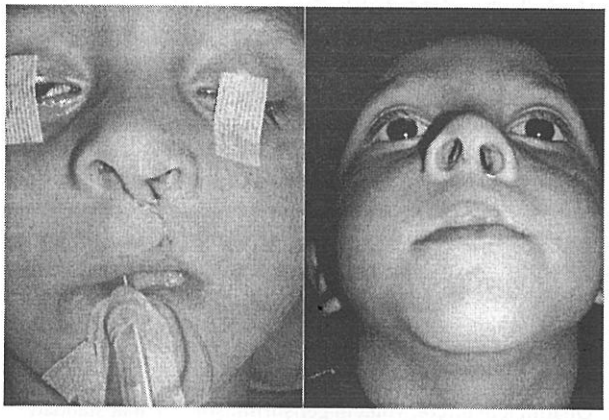

Tek taraflı yarık dudak burnu deformitesi olan hastanın preoperatif ve postoperatif görünümleri.

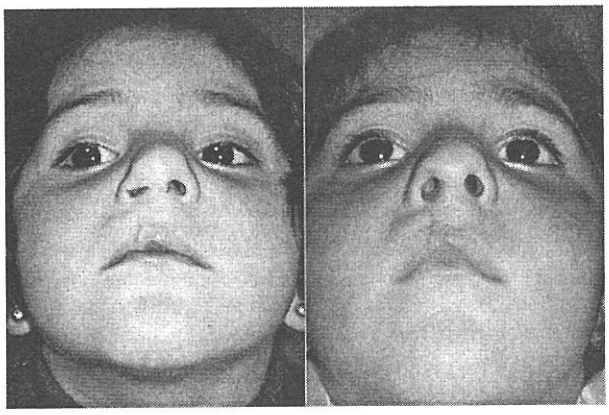

Tek taraflı yarık dudak burnu deformitesi olan diğer hastanın preoperatif ve postoperatif görünümleri.

Sonuç:

122 olguluk serimizde ki deneyimlerimiz sonucunda Cronin'in[4] alar kıkırdağı ilerletme yöntemini temel yöntem olarak uygulamanın, az travmatik olması, operasyon süresinin kısa olması, görüş alanının iyi olması, iyi bir simetri sağlaması gibi avantajları olduğuna inanıyoruz. Fakat medial kruranın deplase olduğu olgularda kıkırdağın diseke edilerek normal yerine tespit edilmesinin simetrik bir burun elde etmekteki gerekliliğini düşünüyoruz. Deformitenin her vakada farklılıklar göstermesinden dolayı başka ilave girişimlerde gerekebilmektedir. Kolumella da deri yetmezliğine bağlı kısalık olan olgularda, kolumella dudak birleşim yerinden insizyonu başlatarak, V-Y ilerletme ile kolumella uzatılması, olgularımızda olduğu gibi yeterli olmakta ve başka ilave girişim gerekmemektedir. Fakat kolumella desteğinin yeterli olmadığı kıkırdak desteklerin zayıf olduğu olgularda medial kruralar arasına kıkırdak grefti koymak gerekmektedir. Alar kıkırdağın zayıf kaldığı vakalarda da yine kıkırdak grefti kullanımı daha iyi bir simetri ve çatı desteği için gerekliliktir. Her ne kadar primer dudak onarımı esnasında burun deformitesi onarılmış olsada okul öncesi dönemde gelişim defektine bağlı olarak deformite yeniden belirginleşebilir ve buda çocuğun psikolojisini, sosyal ve okul hayatını etkilemektedir. Bu dönemde yapılacak olan cerrahi girişimin kıkırdak gelişimini bozacağı yönünde görüşler olsada, genel eğilim müdahale yapılmamasının kıkırdakların deforme haliyle gelişeceği ve deformitenin ileri dönemde daha belirgin olduğu yönünde olup, onarımın kıkırdağa travmatik bir girişim yapılmadıkça gelişminin bozulmadığı kıkırdağın normal yerinde ve normal şekliyle geliştiği, ileri dönemde de deformitenin daha az olduğu şeklindedir. Bize göre de belirgin deformitesi olan olguların okul öncesi dönemde opere edilmeleri gerekmektedir.

Onarım için birçok yöntem geliştirilmiştir.[4-6] Fakat standart hiç bir yöntemin tüm vakalar da yeterli düzeltmeyi sağlayamadığını ve farklı yöntemlerden de esinlenerek yapılan kombine prosedürlerin iyi bir onarım için gerekli olduğunu düşünüyoruz. Ayrıca kıkırdak gelişimini bozabilecek kıkırdağa travmatik girişimlerden de uzak kalmak gerektiğine inanıyoruz. Buna paralel olarak deformiteye yönelik ilave girişimlerle birlikte, Cronin'in[4] kıkırdağa invaziv bir girişim yapmadan, alar kıkırdağın mediale ilerletildiği yönteminin temel alınmasının iyi bir yarık dudak burunu onarımı için yeterli olduğunu düşünüyoruz.

Kaynaklar

1- Millard, D. R., Jr. Earlier correction of the unilateral cleft lip nose. Plast. Reconstr. Surg. 70: 64, 1982.

2- Martins, D. M., Martins J. L. Surgical treatment in unilateral cleft lip-nose patients: long –term follow-up using a personal approach based on and spina techniques. J. Craniofac. Surg. 14: 797, 2003.

3- Matsuya, T., Iida, S., Kogo, M. Secondary rhinoplasty using flying-bird and vestibular incisions for unilateral cleft lip patients. Plast. Reconstr. Surg. 112: 390, 2003.

4- Cronin, T. D., and Denkler K. A. Correction of unilateral cleft lip nose. Plast. Reconstr. Surg. 82: 419, 1988.

5- Özcan, G. A modified technique to correct the cleft lip nasal deformity. J. Cranio-Max-Fac. Surg. 17: 16, 1989.

6- McComb, H. Primary correction of unilateral cleft lip nasal deformity: A 10-year review. Plast. Reconstr. Surg. 75: 791, 1985.

SB-85
Sterelitografik Teknik Kullanarak Yüz Defektlerinin Epitez İle Restorasyonu

Gürsel TURGUT[1], Kazım KIRAN[2], Onur EGEMEN[1], Soner TATLIDEDE[1], Lütfü BAŞ[1]
1- Şişli Etfal Eğitim ve Araştırma Hastanesi Plastik ve Rekonstrüktif Cerrahi Kliniği, İSTANBUL
2- 7 Bluetooth Diş Laboratuarı, İSTANBUL

Amaç: Yüz bölgesinde oluşan doku kayıplarının onarımı rekonstrüktif cerrahinin en zor alanıdır. Bugüne kadar greftler, lokal/uzak/serbest flepler ile rekonstrüksiyon seçenekleri tanımlanmıştır. Ancak göz, kulak, burun gibi karmaşık anatomik yapılar içeren organların cerrahi rekontrüksiyonu hasta ve doktor için tatmin edici sonuçlar vermemektedir. Bunlara alternatif olarak kullanılan ve özellikle gözlük gibi dış tutuculara adapte edilen epitezler, cerrahide pek çok gelişme olsa da, her zaman en çok kullanılan estetik sağlayıcı parçalar olmuştur. Son 15 yılda kemik devamlılık gösteren implantlardaki ve silikonlardaki gelişmeler ile kemik tutuculu epitezlerle restorasyonda büyük aşama katedilmiştir. Çalışmamızda bu gelişmelerin ışığında epitez ile restorasyon uygulamalarımızın sonuçlarını paylaşmayı amaçladık.

Gereç ve Yöntem: Çalışmamıza 2003–2005 yılları arasında yüz bölgesine epitez uygulanan 15 hasta dahil edildi. Defektler tümör, travma ya da konjenital sebeplere bağlıydı.
Bu hastalarda ya göz, kulak, burun gibi kompleks organlar eksikti ya da genel durum ve anestezi riski nedeniyle uzun sürecek cerrahi girişim yapılamıyordu.
Geleneksel yöntemde epitezler, doktorun defekte uygun gördüğü biçimde bir protez yapmasına esasına dayanıyordu. Bu çalışmadaki epitezler ise daha hızlı ve kolay yapılabilmesi, daha iyi uyum sağlayabilmesi için özel geliştirilen 3 boyutlu modelleme tekniği kullanılarak üretildi. Bu teknikte hastada mevcut olan defekt BT ile ince kesitler halinde tarandıktan sonra bilgisayar sayesinde 3 boyutlu hale getirilir. Daha sonra bu modele uygun kalıp çıkartılarak epitez yapılır.

Bulgular: Tüm hastalarımız yeni görünümlerinden memnundu. Estetik tatminsizlik yaşayan hastamız olmadı. Hastalarımız epitez kullanımında ya da temizliğinde zorluk çekmediler.
Kırılan ya da değiştirilmesi gereken epitez olmadı.



Resim 1: 62 yaşında erkek hasta. 4 yıl önce sağ kulağı epidermoid karsinom nedeniyle subtotal ampute edilmiş. ASA 3 anestezi riski nedeniyle epitez ile restorasyon planlandı.

Resim 2: Hastanın diğer kulağı kalıp alınarak yapılan epitez uygulamasıyla sağlanan görünümü

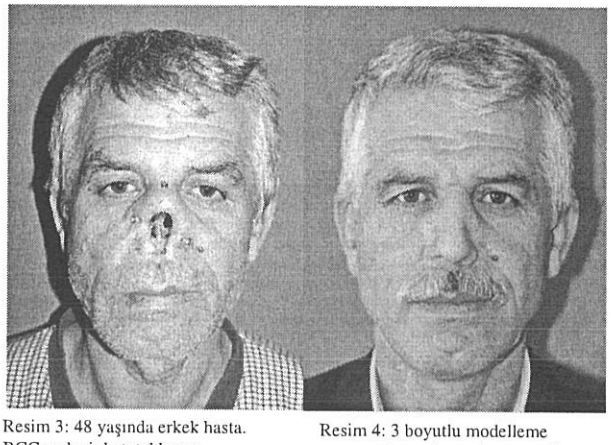

Resim 3: 48 yaşında erkek hasta. BCC nedeniyle total burun amputasyonu uygulandı. Rekonstrüksiyonun zorluğu ve olası tümör nüksünü takip edebilmek için epitez ile restorasyon planlandı.

Resim 4: 3 boyutlu modelleme sonrasında yapılan epitez, estetik açıdan tatmin edici sonuç vermete.

Sonuç: Yüz bölgesinde organ ve doku kaybına uğrayan hastalar; konuşma, yutkunma ve yüz ifadesi kaybı nedeniyle depresyon, özgüven kaybı ve sosyal izolasyon sonucunda düşük yaşam kalitesi ile yaşamlarını devam ettirmektedir (1,2). Geçmişten bugüne uygulanan canlı dokularla yapılan rekonstrüksiyonlar, teknik olarak başarılı olsalar da estetik açıdan yetersiz. Bu durum hastalarda tatminsizliğe ve sosyal izolasyonun sürmesine neden olur.
Özellikle son yıllarda kusursuz osseointegrasyon ve

dayanıklı titanyum uygulamaları ile epitezlerde ilerlemeler kaydedilmiştir (3). Ayrıca çalışmamızda kullandığımız 3 boyutlu modelleme tekniği sayesinde üretilen epitezin defekte tam olarak uyması ve yüzün karşı tarafıyla tamamen simetrik olması sağlanmaktadır. Bu nedenle özellikle genel durumu cerrahi rekonstrüksiyona izin vermeyen ya da göz, burun, kulak gibi kompleks organların rekonstrüksiyonuna ihtiyaç duyan hastalar için epitez uygulamaları idealdir.

Kaynaklar:

1. Bergström K. Prosthetic procedures for orbital defect: Technique and case study. J. Facial Somato Prosthetics 1996;2(1): 27-35
2. Tjellström A, Jansson K, Branemark P Cranifacial defects. In: Worthington P, Branemark P (eds) Advanced Osteointegration Surgery. Applications in the Maxillofacial Region. Chicago: Quintessence, 1992: 293-312
3. Tjellström A, Granström G, Bergström K. Osteointegrated implants for craniafacial prosthesis. IN: Weber R Miller MJ, Geopfert H (eds) Basal and Squamous Cell Skin Cancers of the Head and Neck. Baltimore: W&W, 1996: 313-330

SB-86
Tekrarlayan Mandibula Çıkıklarının Tedavisi

Ramazan KAHVECİ, Selçuk AYTAÇ, Selçuk AKIN, Yeşim ÖZGENEL, Serhat ÖZBEK, Mesut ÖZCAN
Uludağ Üniversitesi Tıp Fakültesi, Plastik, Rekonstruktif ve Estetik Cerrahi A.D., BURSA

Amaç: Mandibula çıkığı, kondil fossa dışına çıktığında ve mandibula kondilinin posterior eklem yüzü artiküler eminensin önüne geçtiğinde meydana gelir(Şekil 1). Eğer bu durum kronik ve tekrarlayıcı bir hal alırsa hastaların çoğunda konservatif tedavi faydalı olmaz ve cerrahi tedavi tek seçenek olarak karşımıza çıkar. Tekrarlayan mandibula çıkıklarının tedavisi için, intrakapsüler sklerozan madde enjeksiyonu (1), lateral pterygoid miyotomi (2), temporalis tendonunun kesilmesi(3), zigomatik arkın bir kısmında aşağı doğru kırık oluşturarak kondil hareketinin mekanik olarak engellenmesi (4), paslanmaz çelik vidalar kullanılarak mekanik engel oluşturmak (5) veya miniplak eminoplasti (6) gibi pek çok cerrahi teknik kullanılmıştır. Mini plak, vida ve kalvarial kemik grefti kullanılıp artiküler tüberkülün yükseltilmesini sağlayarak, tekrarlayan mandibula çıkıklarını tedavi etmeyi amaçladık. Böylece mandibula kondilinin artiküler tüberkülün önüne geçmesi engellenmektedir.

Gereç ve Yöntem: Titanyum miniplak vidalar ve kemik grefti kullanarak 17 hastada 18 eklem dislokasyonunu tedavi edildi. Bunların 5'i erkek 12'si bayandı ve yaşları 21- 48 (ortalama 28,7) arasında değişiyordu. Sadece 1 hastada iki taraflı girişim yapıldı. İzlem süreleri 24- 100 ay arasında idi.
Genel anestezi altında zigomatik ark boyunca 2 cm.'lik bir insizyon yapıldı. Dokular artiküler tüberkülum bulunana kadar kat kat diseke edildi. Derin planda TME kapsülüne zarar vermeden, artiküler eminensin laterali ve zigomatik ark hazırlandı. Mandibulaya pasif hareketler yaptırılarak, kondilin ulaştığı artiküler eminensin en aşagı kısmı tespit edildi.
Bu bölgede kondilin hareketini kısıtlamak için, kalvaryal kemikten elde edilen 1X1 cm.'lik kemik grefti, özel olarak şekillendirilmiş 4 delikli titanyum miniplak kullanılarak, TME kapsülünün önüne yerleştirildi.(Şekil 2,3) Kemik grefti titanyum plağa iki adet vida ile tutturuldu. Zigomatik arkın anatomik şekline uygun olarak bükülen plak iki adet vida ile de zigomatik arka tutturuldu. İnsizyon katlara uygun olarak kapatıldı. Postoperatif dönemde hastalara hiçbir kısıtlama yapmadan mandibula hareketlerini yapmasına izin verildi.

Bulgular: 1 hasta (olgu 2) dışında hiçbir hastada, fizik muayene ve ağız açıklığının ölçümüyle, çene ekleminde dislokasyon veya çene hareketlerinde kısıtlılık gözlenmedi. 2. olguda çene hareketlerinde kısıtlılık nedeniyle operasyondan 6 ay sonra kemik grefti yeniden yerleştirilmek üzere opere edildi. Miniplakta kırılma gözlenmedi. Operasyon sonrası ağız açıklığı 3.5-5 cm (ortalama 4,1 cm)olarak ölçüldü. Postoperatif dönemde 1 hastada (olgu 2) faysal sinirin frontal dalında 2 ay sonra iyileşen zayıflık görüldü. Radyografik değerlendirmede erozyon veya morfolojik değişiklikler görülmedi(şekil 4). Radyolojik olarak ağız tam açık iken kondilin artiküler fossada olduğu görüldü.

Sonuç: Artiküler eminensin yüksekliğini arttırarak mandibulanın öne hareketini engellemek amacıyla birçok yöntem denenmiştir. Bunları içinde Dautrey'in zigomatik arkı aşağı yönde kırdığı yöntem en populeridir(4). Revington, bu yöntemin başarılı olmasının anatomik faktörlere bağlı olduğunu belirtmiştir (9). Vitallium mesh veya titanyum plak gibi alloplastik materyaller, anatomik problemlerin üstesinden gelmek için uygulanmış ve başarılı sonuçlar bildirilmiştir (6,10-12). Miniplak eminoplasti de uygulanmış ve olumlu sonuçlar bildirilmiştir (6-8). Miniplak ve kemik grefti kullanarak uyguladığımız bu operasyonun avantajları; teknik olarak kolay uygulanabilir olması, daha az invaziv, geri dönülebilir ve ekstraartiküler bir yöntem olması ve postoperatif dönemde mandibula hareketlerinde kısıtlama olmamasıdır. Bizim tedavimiz sonucunda, mandibula hareketlerinin normal ölçülerde kalmasını sağlanmış ve erken ve geç postoperatif dönemde başarılı sonuçlar alınmıştır.

Kaynaklar:

1-Mc Kelvey CE : Sclerosing solution in the treatment of chronic subluxation of the Temporomandibular joint. J Oral Surg 8: 225–228, 1950.
2-Laskin, D M : Myotomy for the management of recurrent and protracted mandibular dislocations. Transactions of the 4th International Conference in Oral Surgery, p. 264. Munksgaard, Copenhagen, 1973.
3- Maw, R B , Mc Kean, T W : Sacrification of the temporalis tendon for the treatment of chronic subluxation of the temporomandibular joint. J Oral Surg 31 : 22, 1973.
4- Dautrey, J : Reflections sur la chirurgie de l'articulation temporomandibulare. Acta Stomatologica Belgica, 72 : 577, 1975.
5- Howe AG, Kent JW, Farrel CD : Implant of articular eminence for recurrent dislocation of the temporomandibular joint. J Oral Surg 36: 523–526, 1978.
6- Puelacher WC, Waldhart E : Miniplate eminoplasty: a new surgical treatment for TMJ-dislocation. J CranioMaxillofac Surg 21: 176–178, 1993.
7- Shibata T,Yamashita T, Nakajima N, Ueda M, Ishijima T, Shigezumi M, Arisue M : Treatment of habitual temporomandibular joint dislocation with miniplate eminoplasyt: A report of nine cases. J Oral Rehabilitation 29: 890–894, 2002.
8- Bakardjiev A : Treatment of chronic mandibular dislocations by bone plates: Two case reports. J CranioMaxillofac Surg 32 : 90-92, 2004.
9- Revington, P J D : The Dautrey procedure – a case for reassessment. Br J Oral and Maxillofacial Surg 24: 217, 1986.
10- Buckley M J, Terry B C : Use of bone plates to manage chronic mandibular dislocation: Report of case. J Oral Maxillofac Surg 46: 998–1002, 1988.
11- Karabouta, I : Increasing the articular eminence by the use of blocks of porous coralline hydroxyl apatite for treatment of recurrent TMJ dislocation. J CranioMaxillofac Surg 18: 107, 1990.
12- Smith, W P : Recurrent dislocation of the temporomandibular joint. A new combined augmentation procedure. Int J Oral Maxillofac Surg 20: 98, 1991.

Şekiller:

Şekil 1

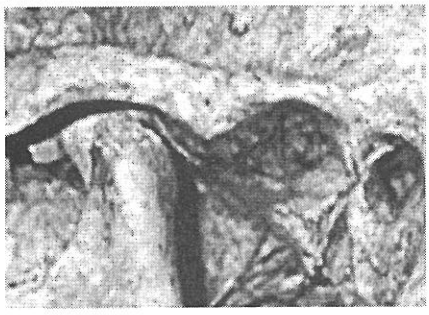

Şekil 2

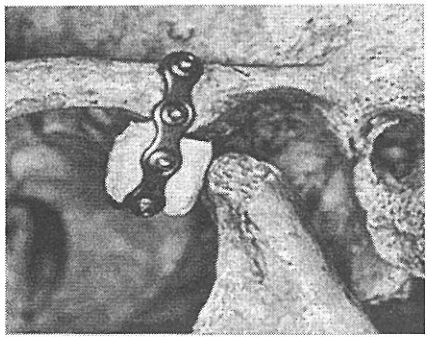

Şekil 3

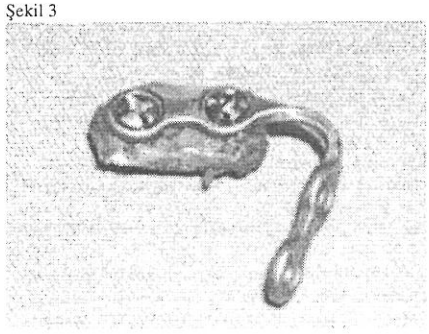

Şekil 4



SB-87

Temporomandibular Eklem Disfonksiyonu Olan Hastalarda Disk Plikasyonu ve Temporal Fasya İle Güçlendirmenin Semptomatik Sonuçları

Gaye TAYLAN, Mithat AKAN, Aykut MISIRLIOĞLU, Tayfun AKÖZ

Dr. Lütfi Kırdar Kartal Eğitim ve Araştırma Hastanesi Estetik, Plastik ve Rekonstrüktif Cerrahi Kliniği, İSTANBUL

Giriş: Özellikle genç ve orta yaş bayanlarda görülen temporomandibular eklem disfonksiyonu preaurikular ağrı, eklem içi ses ve hareket kısıtlılığı gibi bulgulara neden olur. Disk ve kondil arasındaki anormal ilişkiye bağlı olarak ortaya çıkan temporomandibular eklem disfonksiyonunun tedavisi hastalığın evresine göre değişmektedir (1). Wilkes sınıflamasına göre 1. ve 2. evrelerde operasyon gerekmezken ileri evrelerde kaçınılmazdır. Eklem lavajı erken evrelerde olumlu sonuçlar vermektedir. Artrotomi ile açık cerrahi daha ayrıntılı rekonstrüksiyon gerektiren hastalarda patolojiyi göstererek gerekli tedavinin uygulanmasını sağlar. Yer değiştiren diskin posteriorundan yapılan eksizyon ve yine kendi arasında sütüre edilmesi doğal anatominin tekrar sağlanmasına yardımcı olurken eklemin temporal fasya ile desteklenmesi stabilizasyonu arttırır.

Anahtar Kelimeler:
Temporomandibular eklem, disk plikasyonu, temporal fasya.

Materyal Metod: Kliniğimizde 2000-2005 yılları arasında Temporomandibular eklem disfonksiyonu tanısı konan 9 hastada disk plikasyonu ve temporal kas fasyası ile güçlendirme yapıldı. Tümü kadın olan hastaların yaş ortalaması 31,8 (20-51) idi. Hastalar ameliyat öncesi dönemde yapılan klinik ve radyolojik incelemeye göre evre 3 (4 hasta) ve 4 (5 hasta)olarak sınıflandırıldılar. Yapılan MR incelemelerinde hastaların hepsinde iç yapı bozukluğu (internal derangement) saptandı. Tüm hastalarda posterior disk rezeksiyonu ve plikasyonu sonrası temporal kas fasyasıyla eklemin stabilizasyonu uygulandı (Resim 1-4). Postop 6. ayda yapılan kontrollerde tüm hastalarda ağrıda gerileme ve ağız açıklığında artış saptandı. Ağrının şiddetindeki değişiklikler Vizüel Analog Skalasında (VAS) değerlendirildi.

Tartışma: Disk yer değiştirmesine bağlı şikayetleri olan hastaların çoğunun bu şikayetleri ya kendiliğinden ya da uygun, cerrahi olmayan, yöntemlerle gerilemektedir (2). Cerrahi olmayan tedavilerin başarısızlığı, ağrı ve disfonksiyonun devam etmesi cerrahi yaklaşımın temel endikasyonlarıdır. Yapışıklıkların ortadan kaldırılması ve eklem lavajı en sık yapılan artroskopik girişimlerdir. İleri evrelerde ya da konservatif tedavilere cevapsızlık artrotomi ile beraber invaziv girişimleri gerektirir. Diskin yer değiştirmesi durumunda uygun pozisyona getirilmesi ve tekrarın önlenmesi için sabitlenmesi gerekir. Disk posteriorundan yapılan üçgen rezeksiyon sonrası diskin kendi arasında sütüre edilmesi ile fonksiyonel anatomi sağlanmış olur. Temporal kas fasyası vaskülarize bir doku sağlayarak eklem çevresindeki fibrozis nedeniyle zayıflayan eklem kapsülüne destek sağlamaktadır. Temporal kas fasyasının kullanımının avantajları arasında eklem kapsülüne yakınlığı ve donor alan morbiditesinin minimal olması yer alır (3).

Sonuç: Cerrahi endikasyon konulan iç yapı bozukluklarında diskin posteriorundan yapılan rezeksiyon sonrası disk plikasyonu ve temporal kas fasyası ile eklem kapsülünün güçlendirilmesi temporomandibular eklem disfonksiyonu olan hastalarda olumlu sonuçlar alınmasını sağlamaktadır.

Referanslar:

1. Barkin S, Weinberg S. Internal Derangements of the Temporomandibular Joint: The Role of Arthroscopic Surgery and Arthrocentesis. J Can Dent Assoc 2000; 66:199-03.
2. Alpaslan GH, Alpaslan C. Efficacy of Temporomandibular Joint Arthrocentesis With and Without Injection of Sodium Hyaluronate in Treatment of Internal Derangements.
3. Cheema SA. Temporal Fascia as interpositioning material in cases of temporomandibular ankylosis. J Coll Physicians Surg Pak. 2005 Feb; 15(2): 89-91.

Resimler:

Resim 1: Diskin posteriorundan yapılmış olan wedge eksizyon



Resim 2: Diskin kendi arasında sütürasyonu

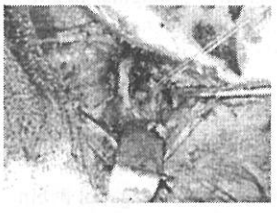

Resim 3: Temporal fasyanın elevasyonu

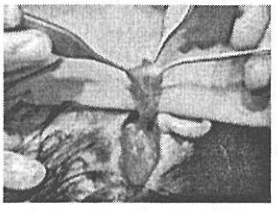

Resim 4: Eklem kapsülüne destek amacıyla fasyanın sütürasyonu

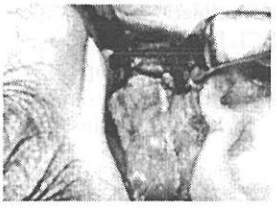

SB-88
Bilateral Dudak Yarıklarında Kolumella Ve Prolabiumun Eş Zamanlı Uzatılması: Yeni Bir Teknik

Bekir ATİK [1], Önder TAN [2], Lütfi Tekeş[1], Cihat Yağmur [3]

1) Yüzüncüyıl Üniversitesi Tıp Fakültesi/ Plastik,Rekonstrüktif ve Estetik Cerrahi, VAN

2) Atatürk Üniversitesi Tıp Fakültesi/ Plastik, Rekonstrüktif ve Estetik Cerrahi, ERZURUM

3) Yüzüncüyıl Üniversitesi Tıp Fakültesi/ Anestezioloji, VAN

Amaç: İntrauterin hayatta medial nasal çıkıntı ile maxiller çıkıntının her iki tarafta da birleşememesi sonucu bilateral dudak yarığı (BCL) oluşur. Bu tip yarıklarda karakteristik olarak kolumella ve prolabium kısa ve burun tipi basıktır. BCL onarımı için kullanılan temel tekniklerde dudak yarığı onarımı bebeklik çağında yapılırken, kolumella uzatılması erken çocukluk çağına kadar ertelenmektedir(1,2,3). Klasik dudak yarığı operasyonlarından sonra kolumellanın daha da kısalmasına bağlı olarak nasal gelişim engellenmekte ve deformite ağırlaşmaktadır. Cronin(4) kolumellayı uzatmak için kullanılan teknikleri iki ana başlıkta toplamıştır. Birincisi Millard' ın popularize ettiği forked flepler(5), ikincisi ise kolumelladan hazırlanan VY fleplerdir(6). Bu uygulamaların tamamında kolumella uzatılması sekonder prosedür olarak kullanılmaktadır. Ancak sekonder prosedüre kadar geçen süre içinde alar kartilajlar üzerinde oluşan baskı nedeniyle nasal deformite daha ağırlaşacaktır. Bu çalışmada ilk seansta dudak yarığı onarımıyla birlikte kolumella-prolabial kompleksin eş zamanlı olarak uzatılmasını sağlayan yeni bir teknik sunulmuştur.

Method: Lateral dudaklar black tekniğine uygun olarak işaretlendikten sonra prolabiumda iki adet triangular ve bir adet hexagonal flep dizayn edilir. (Resim1) Trianguler flebin uzunluğu, lateral dudak ile prolabium uzunluğu arasındaki farktan daha fazla olmalıdır. Bu fazlalık kolumellanın rahatlatılması ve bir miktar uzatılması için kullanılacaktır. Prolabium mukozası vermilliokutanöz hattan mukogingival sulkusa kadar deepitelize eder tarzda soyulur. Hexagonal flep hazırlanırken proksimalde insizyon konnektif dokuya kadar yapılır ve pedikül korunur. Daha sonra hexagonal flebin distal kenarlarıyla triangular flebin lateral kenarları tam kat kesilir. Son olarak lateral dudak flepleri hazırlanarak insizyon tamamlanır (Resim2). Çiftli hook yardımıyla nasal tip ve kolumella yukarı doğru asıldıktan sonra hexagonal flep başka bir hook yardımıyla aşağı doğru çekilerek lateral dudaklarla eşitlenir. Triangular flepler orta hatta suture edildikten sonra white skin roll hattına hexagonal flep köşesi tutturulur. Son olarak lateral dudaklar, mukoza kas ve cilt sütürasyonuyla orta hatta birleştirilirler (Resim3).

Olgular: Nisan 2004 ila haziran 2005 tarihleri arasında, yaşları 3 ay ile 17 yaş arasında değişen 6 BCL li hasta (4 erkek, 2 kız) bu yöntemle opere edildiler. Vakaların 4 ü inkomple 2 si komple yarığa sahiptiler. Ortalama hastahanede kalış süresi 5 gündü ve ortalama 8 ay (4 ay-15 ay) gözlendiler (Resim4).

Sonuç: Bütün vakalarda kolumella-prolabial komplexte yeterli uzatma elde edildi. Hiçbir vakada kısmi yada tam flep nekrozu, flep ayrılması, enfeksiyon gibi erken komplikasyonlar gözlenmedi. Ayrıca geç postoperatif periyot ta, dudakta çentiklenme, ıslık deformitesi, skar kontraktürü oluşmadı. Bu yeni teknikle, tek seansta dudak yarığı onarımıyla birlikte, kolumella ve prolabiumun uzatılarak hem dudak orta hattının proksimale yer değiştirmesinin önlenebileceği hemde lower lateral kartilajların kısa kolumella baskısından kurtularak daha fizyolojik bir gelişme gösterebileceği kanaatine vardık.

Resim1: Preoperatif dizayn

Resim2: Fleplerin kaldırılması

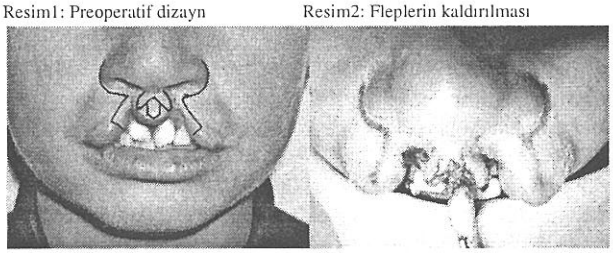

Resim3: Fleplerin sütürasyonu

Resim4: Postoperatif 5 ay



Referanslar:

1-Millard Jr DR: Cleft Craft, Vol. II. Bilateral and Rare Deformities. Little, Brown Company, Boston. 313±340, 1977

2- Black P W,Scheflan M: Bilateral Cleft Lip repair: 'putting it all together.' Ann Plast Surg. 1984;12: 627

3- Noordhoff MS. Bilateral cleft lip reconstruction. Plast Reconstr Surg. 1986;78:
45–54.

4- Cronin T, Upton J. Lengthening of the short columella associated with bilateral
cleft lip. Ann Plast Surg. 1978;1:75–95.

5-Millard Jr DR: Columella lengthening by forked flap. Plast Reconstr Surg. 1958;22:454–457.

6- Cronin T. Lengthening columella by use of skin from nasal floor and alae. Plast Reconstr Surg. 1958;21:417-26.

SB-89
Temporomandibular Eklem Ankilozunun Temporalis Fasya Flebi ve Yağ Grefti İle Rekonstrüksiyonu

Zekeriya TOSUN, Mustafa KESKİN, Nevra SEYHAN, Adem ÖZKAN, Nedim SAVACI
Selçuk Üniversitesi Meram Tıp Fakültesi Plastik ve Rekonstrüktif Cerrahi Anabilimdalı, KONYA

Amaç: Temporomandibular eklem ankilozu normal konuşma ve beslenmeyi etkileyen, kötü ağız hijyenine, fasyal ve mandibular büyümede bozukluğu yol açabilen bir durumdur. Ankiloz; lokalizasyonuna göre (intra artiküler veya extra artiküler), içerdiği doku tipine göre (kemik, fibröz veya fibroosseöz) ve füzyon derecesine göre (complet, incomplet) olarak sınıflandırılabilir.
TME ankilozu; lokal ve sistemik infeksiyonlar, artrit ve neoplasmlar gibi çeşitli durumlara bağlı meydana gelebilmekle birlikte, en önemli etyolojik faktör travmadır. Çocukluk döneminde travma tek taraflı olduğunda mandibula etkilenen tarafa doğru deviye olur. Eğer travma bilateralse, en önemli klinik özellik mikrognatidir. Cerrahi müdahale ertelendiği taktirde, çenede komplet immobilizasyon, okluzyon bozukluğu, şiddetli retrognati ve sleep apne görülür.
Bu çalışmanın amacı; TME ankilozunun rekostrüksiyonunda, reankiloz gibi postoperatif komplikasyonların azaltılması için kolay bir metod sunmaktadır.

Gereç ve Yöntem: Kliniğimizde daha önce hiç opere edilmemiş, bilateral TME ankilozu olan 9 hastaya gap artroplasti sonrası fasya flebi + yağ grefti uygulandı. Kemik segmentin rezeksiyonundan sonra temporal fasya flebi hazırlanarak kemik rezeksiyonu sonrası oluşan defekt alana transpoze edilerek glenoid fossaysa yayıldı ve fossayı çevreleyen yumuşak dokuya tespit edildi. Temporal fasya ve ramus arasına inguinal veya karın bölgesinden alınan yağ grefti; fasyayı direkt kemik travmasından korumak ve fibröz diske benzer doku elde etmek amacıyla kondu. Hiçbir hastaya intermaxiller fiksasyon yapılmadı. Bütün hastalar; ameliyat sonrası çene açma exersizleri ve fizyoterapiye başlatıldı ve 4 hafta süreyle yumuşak gıda verildi.

Bulgular: TME ankilozu olan 9 hasta (5 kadın, 4 erkek) tespit edildi. Hastalardan hiçbiri daha önce opere olmamıştı. Hastaların yaşı 5-28, takip süresi 13-32 ay arasında değişmekteydi. Bütün vakalarda ankilozun nedeni travmaydı. MIO preoperatif dönemde 4-8 mm(şekil 1), erken postoperatif dönemde 16-25 mm (şekil 2), geç postoperatif dönemde 22-31 mm olarak saptandı. Preoperatif dönemde ortalama 7 mm olan MIO geç postoperatif dönemde maximal 31 mm ye çıkarıldı. 2 hastaya unileteral coronoidektomi yapıldı. Erken ve geç postoperatif dönemde her hangi bir komplikasyona rastlanmadı. Kalıcı fasyal palsi gözlenmedi. Exersizleri takiben MIO ve çiğneme yeteneğinde belirgin bir iyileşme olduğu görüldü. Tüm hastalarda normal okluzyon ve ağız açıklığı sağlandı.

Sonuç: TME ankilozunda cerrahi tedavinin amacı eklem fonksiyonunu yeniden yapılandırmak üzere ankiloze segmentin çıkarılması ve reankilozun önlenmesidir. Temporalis fasya flebinin en önemli avantajları; vaskularize otojen doku olması, lokal flep olarak kullanılabilmesi ve flep donor alanı skarının scalpte gizlenebilmesidir.
Bütün bu özellikleri nedeniyle temporalis fasya flebi + yağ grefti ile TME ankilozu tedavisinin, allojenik ve alloplastik materyaller kullanılarak yapılan müdahalelerden ve diğer otojen dokularla yapılan onarımlardan daha iyi sonuçlar verdiği kanaatindeyiz.

Şekil 1: preop maksimal intersizyal açıklık

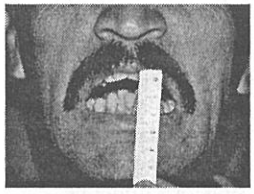

Şekil 2: postop erken dönem



Şekil 3:TME ankilozunun BT görünümü

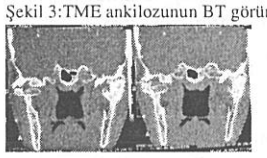

Kaynaklar:

1. Su-Gwan K. Treatment of temporomandibular joint ankylosis with temporalis muscle and fascia flap. Int J Oral Maxillofac Surg 2001; 30: 189-93.
2. Chidzonga MM. Temporomandibular joint ankylosis: review of thirty – two cases. Br J Oral Maxillofac Surg 1999; 37: 123-6.
3. Chossegros C, Guyot L, Cheynet F, Blanc JL, Gola R, Bourezak Z, Conrath J. Comparison of different materials for interposition arthroplasty in treatment of temporomandibular joint ankylosis surgery: long-term follow-up in 25 cases. Br J Oral Maxillofac Surg 1997; 35: 157-60.
4. Toyama M, Kurita K, Koga K, Ogi N. Ankylosis of the temporomandibular joint developing shortly after multiple facial fractures. Int J Oral Maxillofac Surg 2003; 32: 360-2.
5. Hong Y, Gu X, Feng X, Wang Y. Modified coronoid process grafts combined with sagittal split osteotomy for treatment of bilateral temporomandibular joint ankylosis. J Oral Maxillofac Surg 2002; 60: 11-8.
6. Manganello-Souza LC, Mariani PB. Temporomandibular joint ankylosis: report of 14 cases. Int J Oral Maxillofac Surg 2003; 32: 24-9.

SB-90
Tek Parçalı Zigomatik Kırıkların Perkütan Redüksiyon ve Rijit Eksternal Distraktör İle Tedavisi

M. Emin MAVİLİ, Gökhan TUNÇBİLEK, İbrahim CANTER
Hacettepe Üniversitesi Tıp Fakültesi Plastik ve Rekonstrüktif Cerrahi AD., ANKARA

Amaç: İyileşme sonrası yüz asimetrinin engellenmesi ve çene hareketlerinin kısıtlanmaması için zigomatik kırıkların tam redüksiyonu ve fiksasyonunun yapılması gereklidir. Zigoma kırıklarının tedavisi için farklı teknikler tariflenmişse de açık redüksiyon ve plak-vida ile tespit günümüzde kabul görmüş tedavi yöntemidir.[1,2] Zigoma kırıklarının kapalı redüksiyonu alternatif bir yöntem olmakla beraber, mekanik fiksasyondaki yetersizlik ve kırık hatlarının direk görüş altında incelenmesinin zorluğu gibi nedenlerle popülerliğini kaybetmiştir. Bu çalışmada tek parçalı zigoma kırıklarının, perkütan yerleştirilmiş titanyum vidalarla redüksiyonu ve eksternal distraktör kullanılarak fiksasyonu ile tedavi edilmiş hastaların sonuçları değerlendirilmiştir.

Gereç ve Yöntemler: Bu çalışmada, 4 hastada, tek parçalı zigoma kırıkları perkütan yerleştirilen titanyum vida ile redükte edilmiş ve eksternal distraktör yardımı ile sabitlenmiştir. Hastaların değerlendirilmesinde preoperatif ve postoperatif çekilen standart düz grafiler, aksiyel, koronal ve üç boyutlu bilgisayarlı tomografiler kullanılmıştır. Cerrahi hazırlık aşamasında aksiyel ve koronal tomografi kesitlerinde, kırık segmentin yatay ve dikey düzlemlerdeki yer değiştirmeleri ölçülmüş, ideal redüksiyon vektörü ve uzaklığı iki boyutlu matematik model kullanılarak hesaplanmıştır.[3] Matematik formül 90° lik açı ile birleşen yatay ve dikey ölçümlere dayanmaktadır. Aksiyel tomografi kesitleri üzerinden ölçülen yatay (Dh = BC) ve dikey (Dv = AB) yer değişimleri kullanılarak, "Tg α = Dv / Dh = AB / BC" formülü ile ideal redüksiyon açısı (α) hesaplanmaktadır (Şekil 1 ve 2). Redüksiyon açısı (α) bulunduktan sonra gerekli redüksiyon mesafesi de "AC = Dh / cos α = BC / cos α" formülü ile hesaplanmaktadır. Hastalarda ayarlanabilir, eksternal halo distraktörler (RED II System; KLS Martin L.P., Tuttlingen, Almanya) kullanılmıştır. İki hastada, sistem stabilitesini arttırmak ve değişik redüksiyon açıları sağlamak için Dr. Mavili tarafından dizayn edilen ve üretilen oblik titanyum çubuk sisteme eklenmiştir.(Şekil 3)
Cerrahi aşamasında kırık zigoma segmentinin merkez noktasına 17 mm.lik titanyum bir vida yerleştirilmektedir. İkinci bir itme veya çekme kuvveti yaratabilmek için kırık segmente diğer bir titanyum vida daha yerleştirilmektedir. Halo distraktör hastaya uygulandıktan sonra vida başlarına bağlanan tellerle, hesaplanan açı ve mesafede kemik segment redükte edilmektedir. İstenilen redüksiyon sağlandıktan sonra halo distraktör 2 hafta süresince hastalara uygulanmakta ve daha sonra poliklinik şartlarında çıkarılmaktadır.

Bulgular: Tüm hastalarda kırık redüksiyonu tam olarak sağlanmıştır. İzlem döneminde hiçbir hastada kırık segmentte deplasman, enfeksiyon, deride belirgin olarak fark edilebilen skar gelişmemiştir. Hastaların tamamı eksternal distraktörü tolere etmiş ve distraktörlere bağlı bir komplikasyon görülmemiştir.

Sonuç: Zigomatik kemik kırıklarının genel kabul görmüş tedavi yöntemi olan açık redüksiyon ve internal fiksasyon için subsilier, üst gingivobukkal sulkus ve lateral orbital rim insizyonları kullanılmaktadır. Subsilier insizyon sonrası alt kapak malpozisyonu, ektropion, yumuşak doku atrofisi, titanyum plak-vidalara karşı oluşan fibrotik reaksiyon gibi komplikasyonlar literatürde sıklıkla rapor edilmiştir. Tariflediğimiz teknik ile perkütan uygulanan vidalar sayesinde alt göz kapağında gelişen problemler ve skar oluşumu engellenmiştir. Postoperatif ödem gelişimi azalmış ve ameliyat süresi kısalmıştır. İki noktadan uygulanan itme veya çekme ile kırık zigoma üzerindeki traksiyon kuvvetlerinin yönü hassas olarak ayarlanabilmektedir. Eksternal distraktör cihazına eklenen oblik titanyum çubuk ile hemen her yöne doğru kemik redüksiyonu ve stabilizasyonu mümkün olmaktadır. Yumuşak dokular ve periost, kemik segmentlerin üzerinden kaldırılmadığından hem kemik iyileşmesi daha iyi olmakta hem de daha küçük kırık segmentlerin büyük parça ile ilişkisi korunmaktadır. Ayrıca postoperatif dönemde kırık segmentlerde minör düzeltmeler yapmak mümkün olmaktadır. Perkütan redüksiyon ve eksternal distraktör yardımı ile tedavi yöntemi, seçilmiş zigoma kırıklarında, daha az doku hasarı yaratan bir yöntem olarak iyi sonuçlar vermekte ve rahatlıkla kullanılmaktadır.

Kaynaklar

1. Michelet, F.X., Deymes, J., Dessus, B. Osteosynthesis with miniaturized screw plates in maxillofacial surgery. Maxillo. Surg. 1973, 1: 79.
2. Champy, M., Lodde, J.P., Muster, D. Osteosynthesis using miniaturized screw-on plates in facial and cranial surgery. Ann. Chir. Plast. Esthet. 1977, 22: 261.
3. Swennen, G., Figueroa, A.A., Schierle, H., Polley, J.W., Malevez, C. Maxillary distraction osteogenesis: A two-dimensional mathematical model. J. Craniofac. Surg. 2000, 11:312.
4. Manson, P. N. Facial fractures. In Goldwyn, R.M. and Cohen, M.N. (Eds.) The Unfavorable Result in Plastic Surgery – Avoidance and Treatment. Philadelphia: Lippincott Williams and Wilkins, 2001. Pp. 489 - 515.
5. Phillips, J., Gruss, J. Wells, M. Periorbital suspension of lower eyelid and cheek following subciliary exposure of facial fractures. Plast. Reconstr. Surg. 1991, 88: 145.
6. Yaremchuk, M., Kim, W. Soft tissue alterations association with acute extended open reduction and internal fixation of orbital fractures. J. Craniofac. Surg. 1994, 3: 271.

Şekiller

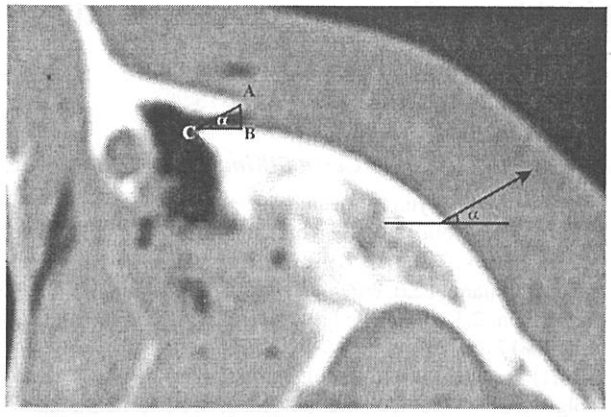

Şekil 1: Preoperatif aksiyel BT üzerinde matematik formülün uygulanması ile elde edilen redüksiyon açısı (α : 30°). Elde edilen 30° lik açı redüksiyon öncesi yatay düzleme uygulanarak redüksiyon gerçekleştirilmiştir.



Şekil 2: Aynı hastanın operasyondan sonrası 5. ayda çekilen kontrol tomografisi

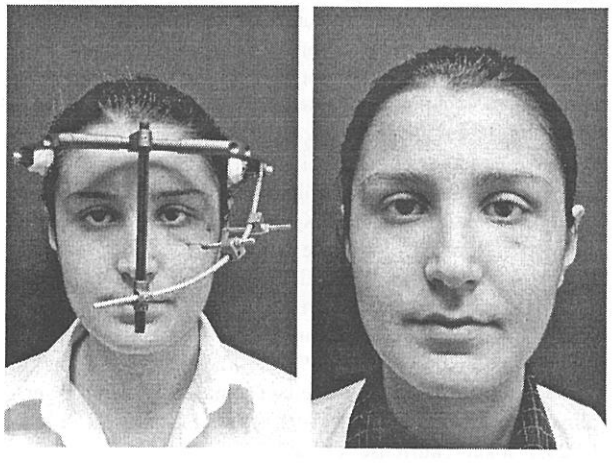

Şekil 3: (Sol) Sol zigoma kırığı olan başka bir hastanın redüksiyon sonrası görünümü. Zigomayı uygun açı ile redükte etmek için eksternal distraktöre eklenen oblik titanyum çubuk görülmektedir. (Sağ) Hastanın postoperatif 5. aydaki görünümü.

SB-91
Metastatik Parotis Lezyonları – 73 Parotidektomi Olgusunun Retrospektif Analizi

Özlem Karataş SİLİSTRELİ[(1)], Metin GÖRGÜ[(1)], Cenk DEMİRDÖVER[(1)], Ebru Ülger DURMUŞ[(1)], Esin AKSUNGUR[(1)], Yücel ÖZTAN[(1)]

(1) İzmir Atatürk Eğitim ve Araştırma Hastanesi / Plastik Rekonstrüktif ve Estetik Cerrahi Kliniği, İZMİR

Amaç: En sık metastatik hastalık ile karşımıza çıkan cilt tümörü, skuamöz hücreli karsinomdur[1]. Bazal hücreli karsinom (BHK), daha sık (4:1) görülmesine karşın, SHK daha agresif seyreder[1,2]. SHK'ların %95'i baş-boyun bölgesinde, en sık olarak da kulak ve üst yüz bölgesinde görülmektedir[1]. SHK insidansı, yaşla orantılı olarak artış gösterir[3]. Bölgesel metastaz oranı %0,5- 30 arasındadır.[4] Malign melanom ise, SHK ve BHK' dan sonra en sık görülen cilt tümörüdür.[1,5] Bu olguların %15-36'sında metastaz oluşur.[6] Bunlar, satellit metastaz, regional nodal metastaz ve uzak metastaz olarak karşımıza çıkabilir. Baş boyunda görülen SHK ve melanomların, parotis glandındaki lenf nodlarına yayılma potansiyeli vardır. Baş boyunda görülen cilt kanserlerinde nörotropik yayılım, parotis glandına direkt invazyon ya da metastaz nedeni ile parotidektomi gerekebilir. Bu çalışmada, 1997-2005 yılları arasında kliniğimizde, baş-boyun bölgesinin malign lezyonlarının tedavisinde parotidektomi uygulanan 73 hasta, retrospektif olarak değerlendirildi. Hastalar, cinsiyet, yaş ortalaması, lezyon lokalizasyonu, histopatolojisi, operasyonun tipi (yüzeyel/total parotidektomi), eş zamanlı boyun disseksiyonu yapılanların ve postoperatif radyoterapi/ kemoterapi alanların oranları, ortalama izlem süreleri açısından değerlendirildi.

Gereç ve Yöntem: İzmir Atatürk Eğitim ve Araştırma Hastanesi Plastik Rekonstrüktif ve Estetik Cerrahi Kliniğinde Haziran 1997 ile Ocak 2005 tarihleri arasında parotidektomi uygulanmış olan 73 hasta çalışmaya alındı. Her bir hastadan öykü alındı, fizik muayene yapıldı. Hastalar, cinsiyet, yaş ortalaması, lezyon lokalizasyonu, histopatolojisi, operasyonun tipi (yüzeyel/total parotidektomi), eş zamanlı boyun disseksiyonu yapılanların ve postoperatif radyoterapi/kemoterapi alanların oranları, ortalama izlem süreleri açısından değerlendirildi. Rutin tetkiklerin yanı sıra bilgisayarlı tomografi ve manyetik rezonans gibi görüntüleme yöntemleri kullanıldı. Lezyonlardan alınan insizyonel biopsiler histopatolojik olarak incelendi. Metastaz potansiyeli olan lezyonların eksizyonu sırasında parotidektomi de yapıldı. Parotidektomi için, retrograd yöntemle fasiyal sinir gövdesi bulunarak, fasiyal sinir dallarının seyrine paralel olarak, sinir üzerinden yüzeyel parotis dokusu disseke edildi. Sinir dallarının tümör ile infiltre olması durumunda disseksiyona fasiyal sinir de dahil edilerek total parotidektomi uygulandı. Boyuna metastaz potansiyeli olan tümörlere (örnek 2 cm. den büyük tümör) eşzamanlı boyun disseksiyonu uygulandı. Hastalar taburcu edildikten sonra poliklinik kontrolüyle izlendi.

Bulgular: Baş boyun bölgesinin malign lezyonlarının tedavisinde parotidektominin uygulandığı 73 hastanın 51'i (%69,8) erkek, 21'i (%30,1) kadındı. Hastaların yaş ortalaması 64,6 (kadınlarda 62,0; erkeklerde 65,9) olarak bulundu. Erkek/ kadın oranı 2,3 idi. Lezyonların 17'si (%23,2) kulak önünde, 13'ü (%17,8) kulakta, 7'si (%9,5) parotis bölgesinde, 3'ü (%4,1) skalpte, 4'ü (%5,4) kulak arkasında, 7'si (%9,5) malar bölgede, 5'i (%6,8) temporal bölgede, 3'ü (%4,1) burunda, 4'ü (%5,4) frontal bölgede, 5'i (%6,8) yanakta, 2'si (%2,7) infraorbital bölgede, 1'i (%1,3) alt dudakta, 1'i (%1,3) kulak altında ve1'i (%1,3) submandibuler lokalizasyonda idi. Histopatolojik özelliklerine göre lezyonların 40'ında (%54,7) SHK, 22'sinde (%30,1) malign melanom, 7'sinde (%9,5) BHK, 3'ünde (%4,1) metatipik karsinom, 1'inde (%1,3) malign mezenşimal tümör saptandı. Olguların 58'ine (%79,4) yüzeyel, 15'ine (%20,5) total parotidektomi uygulandı. Parotidektomi yapılan hastaların 15'inde (%20,5) fasiyal sinirin dallarından bir yada birkaçı eksizyona dahil edildi. Hastaların 45'ine (%61,6) eşzamanlı boyun disseksiyonu yapıldı. Ameliyat materyallerinin histopatolojik incelemesinde, 40 SHK olgusunun 6'sı iyi differansiye, 21'i orta differansiye, 13'ü de kötü differansiye tipindeydi. TNM sınıflamasına göre tümör boyutları; 8'inde T 1, 21'inde T 2, 11'inde T 3 olarak bulundu. 22 malign melanom olgusunun da 9'u nodüler, 7'si yüzeyel yayılan, 5'i lentigo maligna ve 1'i desmoplastik melanom tipindeydi. Yüzeyel yayılan melanomların breslow sınıflamasına göre derinliği 1,75- 8 mm arasında iken, nodüler melanomların 2 mm-3 cm, lentigo maligna melanomanın 1,2 - 5 mm, desmoplastik melanomun ise 4 mm idi. Clark sınıflamasına göre ise seviyeleri IV-V arasında bulundu. Ondokuz olguda (%26,0) parotis içi lenf nodlarında metastaz saptandı. Bu olguların 13'ü (%17,8) SHK, 4'ü (%5,4) malign melanom, 1'i (%1,3) metatipik karsinom ve 1'i (%1,3) malign mezenkimal tümör olarak tespit edildi. 10 hastada (%52,6) tümör, kulak önü ve parotis bölgesinde idi. Parotis içi lenf nodlarına metastaz yapan SHK'ların 8'i orta differansiye (4'ü T 3, 4'ü T 2); 5 'i de kötü differansiye (4 T 3, 1 T 2) tipte idi. Malign melanomların, 2'si nodüler (Breslow: 3,5 mm- 3 cm; Clark: IV-V), 1'i yüzeyel yayılan (Breslow: 8 mm; Clark V) ve 1'i de desmoplastik melanom (Breslow: 4 mm; Clark: V) tipindeydi. Olguların 43'üne (%58,9) radyoterapi, 22'sine (%30,1) kemoterapi verildi. Tedavi şemaları Tablo 3'de yer almaktadır. Ortalama 42 ay (1-91 ay) izlem sonrası, 15 olguda (%20,5) lokal rekürrense rastlandı.

Sonuç: Parotiste tümör kritik boyutlarda ve invaziv bir yapıda ise, bilgisayarlı tomografi ve manyetik rezonans görüntülemeden yararlanılabilir. Hastada intraparotid lenf

nodlarına yayılımı düşündürecek bulguların (tümör 2 cm'den büyük ise, palpasyonla parotis bölgesinde lenfadenopati varsa, ultrason ve/ veya diğer görüntüleme yöntemlerinde parotiste patolojik görünümde lenf nodu saptanırsa, tümör parotis bölgesinde ve tabana yapışık ise) olması durumunda, parotidektomi ve boyun disseksiyonu yapılmalıdır. Cilt kanserlerinde, parotidektominin primer endikasyonları; parotise metastaz, parotisin kapsülüne, fasiyal sinire ve temporal kemiğe invazyondur.[2] Özellikle kulak önünde, primer lezyonun derinliğine bağlı olarak, hastalığın kontrolü için yüzeyel parotidektomi gerekebilir. Primer cilt kanserinin boyutları, lokalizasyonu, büyüme hızı, invazyon derinliği, differansiyasyon derecesi, perinöral invazyonun varlığı ve immunosüpresyon bölgesel lenf nodlarına metastaz için potansiyel risktir.[2,3-5] Perinöral invazyon varlığında, lokal rekürrens, bölgesel metastaz ve mortalite riski artar.[2,3] Parotise ve boyuna metastaz, hasta için kötü prognoz göstergesidir.[1,6] Çalışmamızda, parotise metastaz yapan 13 SHK'nın 8'i orta differansiye, 4 malign melanomun ise 2'si nodüler melanom tipte idi. Parotis içi lenf nodlarında yayılımın saptandığı 19 olgunun 10'unda tümör, kulak önü ve parotis bölgesindeydi. Bazı yayınlarda, parotidektomi yapılan olguların %10-22'sinde boyuna yayılım saptanmıştır.[3-5] Parotisin metastatik SCC ve melanomalarında, gizli boyun tutulumu %27-35 arasındadır.[2] Bu nedenle, parotise metastaz yapan tümörlerde, eşzamanlı boyun disseksiyonunun hayati önemi vardır. Fasiyal siniri koruyarak yaptığımız yüzeyel parotidektomilerin 13'ünde (%22,4), özellikle frontotemporal ve marjinal mandibüler dalın geçici güçsüzlüğüne rastladık. Yapılan çalışmalarda, sadece hasta yaşının, parotidektomi sonrası yüz felci gelişimi ile pozitif korelasyonu olduğu saptanmıştır. Primer parotis tümörlerinde, adjuvan radyoterapi rutin bir uygulama değildir. Kombine tedaviye rağmen, hastalarımızın 15'inde (%20,5) lokal rekürrens saptandı. O'Brien ve ark.[3], parotidektomi yaptıkları hastalarda lokal rekürrens oranını %21; Cassisi ve ark.[2,4] %10 olarak bildirmişlerdir. Birden fazla lenf nodu tutulumu, kapsül dışına yayılım, vasküler ya da perinöral invazyon, tümörün tabana yapışık olması, yakın ya da pozitif cerrahi sınır lokal rekürrens riskini artıran nedenlerdendir.[1] Tüm vücut tümörlerinde olduğu gibi, baş boyun tümörlerinde de erken tanı çok önemlidir. Tümörün ya da kitlenin boyutları, lokalizasyonu, büyüme hızı, invazyon derinliği, differansiyasyon derecesi, perinöral invazyonun varlığı ve immunosüpresyon özelliklerine bakarak, bölgesel lenf nodlarına yayıldığını ya da yayılma potansiyeli olduğunu düşündüğümüz hastalarda parotidektomi ve boyun disseksiyonu yapılmalıdır. Lokal rekürrens riski olan hastaların sık takibi, postoperatif dönemde radyoterapi ve/veya kemoterapi verilmesi tedavide başarı için esastır.

Referanslar

1. Parsons J.T., Mendenhall W.M., Stringer S.P., Amdur R.J., Hinerman R.W., Villaret D.B., Squamous cell carcinoma of the oropharynx: surgery, radiation therapy, or both. Cancer. 2002 Jun 1;94(11):2967-80.
2. Mendenhall W.M., Mancuso A.A., Amdur R.J., Stringer S.P., Villaret D.B., Cassisi N.J. Squamous cell carcinoma metastatic to the neck from an unknown head and neck primary site. Am J Otolaryngol. 2001 Jul-Aug;22(4):261-7.
3. Schwipper V., Schulze-Osthoff D.R. The parotid gland as a filtering station of metastatic head-neck melanoma. Retrospective study of 884 patients. Mund Kiefer Gesichtschir. 1998 Sep;2(5):242-9.
4. Palme C.E., O'Brien C.J., Veness M.J., McNeil E.B., Bron L.P., Morgan G.J. Extent of parotid disease influences outcome in patients with metastatic cutaneous squamous cell carcinoma. Arch Otolaryngol Head Neck Surg. 2003 Jul;129(7):750-3.
5. Bron L.P., Traynor S.J., McNeil E.B., O'Brien C.J. Primary and metastatic cancer of the parotid: comparison of clinical behavior in 232 cases. Laryngoscope. 2003 Jun;113(6):1070-5.
6. Malata C.M., Camilleri I.G., McLean N.R., Piggott T.A., Soames J.V. Metastatic tumours of the parotid gland. Br J Oral Maxillofac Surg. 1998 Jun;36(3):190-5.

SB-92
Nazolabial Flep ve Modifikasyonları: Klinik Uygulamalarımız

Mutlu SAYDAM, Ali Rıza ERÇÖÇEN, Muhammet ERKAN,
Cumhuriyet Üniversitesi Tıp Fakültesi, Plastik, Rekonstrüktif ve Estetik Cerrahi Anabilim Dalı, SİVAS

Kliniğimizde son 5 yıl içerisinde yaşları 30-72 arasında değişen 19 olguda (K/E:4/14), fonksiyonel ve estetik önemi ön planda olan yüzün farklı bölgelerinin, geniş ve tam kalınlıktaki defektlerinin onarımı amacıyla geliştirilen farklı modifikasyonları şeklinde toplam 21 nazolabial flep uygulandı. Lokal (n=3) veya genel (n=16) anestezi altında, 15 olguda medial kantal bölge yerleşimli bazal hüzceli karsinom eksizyonu sonrasında V-Y ada ilerletme flebi olarak uygulandı, 1 olguda alt dudakta yassı hücreli karsinom eksizyonu sonrasında tek taraflı olarak modifiye radikal boyun diseksiyonu uygulandığından, superior (retrograde) pediküllü tam kalınlıkta kompozit ada flep şeklinde komissür ve alt dudak rekonstrüksiyonu amacıyla uygulandı. 1 olguda alt dudak yassı hücreli karsinom nedeniyle totale yakın alt dudak defektinin onarımı amacıyla iki taraflı inferior pediküllü tam kalınlıkta kompozit ada V-Y ilerletme flepleri uygulandı. 1 olguda iki taraflı komplet dudak-damak yarığı onarımı sonrasında ortaya çıkan geniş rezidüel anterior palatal fistüllerin onarımı amacıyla, iki taraflı superior (retrograde) pediküllü tam kalınlıkta kompozit ada flep şeklinde uygulandı. Bir olguda alt göz kapağında malign melanom nedeniyle, alt göz kapağının total rekonstrüksiyonu amacıyla tam kalınlıkta kompozit serbest flep şeklinde uygulandı. Toplam 19 olguda elde ettiğimiz sonuçları değerlendirdiğimizde; kompozisyonu, güvenilir kanlanması (inferior veya superior pediküllü olarak), kolay uygulanabilirliği ve donör saha morbiditesinin minimal olması nedeniyle nazolabial flebin özellikle medial kantal-alt göz kapağı, alt ve üst dudak, intraoral, nazal ve anterior palatal bölgelerin geniş ve tam kalınlıktaki defektlerinin tek seansta rekonstrüksiyonunda ideal bir seçenek olduğunu düşünüyoruz.

Bu çalışmanın geniş özeti elimize ulaşmamıştır.

SB-93

Jinekomastinin Cerrahi Tedavisinde Kullanılan Yöntemler ve Sonuçlarının Değerlendirilmesi

Mehmet ÇEBER, Can ÇINAR, Uğur Anıl BİNGÖL, Atıfet Simin OĞUR

İstanbul Üniversitesi Cerrahpaşa Tıp Fakültesi Plastik Rekonstrüktif ve Estetik Cerrahi AD., İSTANBUL

Giriş: Jinekomasti, tanım olarak 'kadın memesi' anlamına gelmektedir fak at hatalı bir tabirdir. Jinekomasti; erkek memesinin iyi huylu ve aşırı büyümesi olarak tarif edilmektedir ve erkek memesinin en sık görülen hastalığıdır. Bu büyümenin jinekomasti sayılabilmesi için erişkin bir erkek memesinin ele gelen ya da gözle görülen büyüklüğünün 10cm'lik bir alanda yerleşmiş olması gereklidir. Genç erkeklerde görülme sıklığı % 32 -60 arasındadır(1). Etyolojide gelişimsel nedenler yanında iç ve dış kaynaklı hormonal etkiler ve anabolizan ilaç kullanımı sayılabilir.

Amaç: Bu çalışmanın amacı, jinekomastinin cerrahi tedavisinden elde edilen sonuçların kozmetik açıdan değerlendirilmesi, sonuçları etkileyebilecek değişkenlerin ve hasta memnuniyetinin irdelenmesidir.

Gereç- Yöntem: Çalışmaya 1996 -2005 yılları arasında kliniğimizde jinekomasti problemi nedeniyle tedavi edilen 32 hasta(64 meme) dâhil edildi. Hastaların hepsinde bilateral jinekomasti mevcuttu. Hastaların yaş ortalaması 23 idi. 22 olgu postpubertal, 7 olgu prepubertal, 3 olgu pubertal idi. Olguların % 91'i(29 olgu) idiyopatik idi. 3 olguda ilaç(tefor, testosteron ve kortizon) kullanımına sekonder jinekomasti gelişmişti. Olguların hiçbirinde feminizasyon bulgusu yoktu. 1 olguda testis atrofisi mevcuttu. Olguların % 30'unda evre III, % 53'ünde evre II, % 17'sinde ise evre I jinekomasti mevcuttu. Hastaların tamamında kozmetik yakınmalar ön planda idi. Olguların % 66'sı deri altı mastektomi(DAM), % 34'ü ise "liposuction"(LS) ile tedavi edildi. Ameliyat sonrası hasta memnuniyeti, nüks ve minör komplikasyonlar(meme ucu çekilmesi, deri fazlalığı, kötü nedbe, hipoestezi) değerlendirildi. Vücut kitle indekslerinin(VKİ) preoperatif ve postoperatif değişimleri karşılaştırıldı.

Bulgular: Ortalama takip süresi 4,5 yıl idi. Hastaların % 15,6'sı memelerinin tekrar büyüdüğünden yakındı. DAM ve LS gruplarında görülen meme büyüme yakınmaları arasında istatistiksel olarak anlamlı farklılık saptanmadı(Ki-kare, $p>0.05$). Minör komplikasyon oranı LS yapılan hastalarda % 20, DAM yapılan hastalarda ise % 50 idi. İstatistiksel değerlendirmede DAM yapılan hasta grubunda minör komplikasyon oranı istatistiksel olarak anlamlı şekilde yüksek bulundu(Ki-kare, $p<0.05$). Meme büyüme yakınması olan hastalarda vücut kitle indeksinin preoperatif döneme göre artışı ile yakınması olmayan hastalardaki vücut kitle indeksi artışı arasında istatistiksel olarak anlamlı fark saptanmadı(t-test, $p>0.05$). LS yapılan 2 hastada hafif hematom görüldü. Meme cildinde renk değişikliği görülmedi. Hastaların % 80'i ameliyat sonuçlarından memnun olduğunu belirtti. Cerrahi yöntemler arasında hasta memnuniyeti açısından istatistiksel olarak anlamlı fark saptanmadı(Ki-kare, $p>0.05$).

Sonuçlar: Genç veya yaşlı erkek hastalarda jinekomasti görüntüsü tıbbi sorun yaratmasa da ruhsal etkilenmeler nedeni ile tedavi edilmelidir. Bugün için tedavide çeşitli tekniklerle cerrahi rezeksiyon yapılmakla birlikte özel kanüllerle yapılan liposuction işlemi hafif ve orta derecedeki jinekomastide vazgeçilmez yerini almıştır. Derinin aşırı sarkıklığı ve fazlalığında deri eksizyonu ise kalıcı yara izi açısından hala sorun oluşturmaya devam etmektedir.

Hoffman ve Simon'un(2) sınıflaması, hastanın cerrahi ihtiyacını temel olarak almaktadır. İyi bir cerrahinin amacı, erkek tipi bir göğüs yapısı elde ederken, aynı zamanda mümkün olan en az skarı bırakmak olmalıdır. Bu sayede cerrah, normal erkek görünümünü sağlarken, vücut imajının da sağlıklı bir şekilde yerleşmesini sağlamış olacaktır.

Simon ve arkadaşları tarafından yapılan klasifikasyona göre jinekomastiler Grade I ve Grade II B'de genellikle deri rezeksiyonu yapılmadan düzelir, Grade III hastalarda deri rezeksiyonu gerektiği Simon'un orijinal makalesinde belirtilmiştir(3).

Cerrahi tedavide, meme dokusunun tam ya da tama yakın rezeksiyonu ve uygun bir skar elde etmek halen kabul gören yaklaşım şeklidir. Bu amaçla birçok cerrahi yaklaşım ve insizyon tekniği önerilmiştir. Tedavide uygulanan yöntemler arasında yarı areolar kesi ile yapılan meme dokusu rezeksiyonu, liposuction, areola-meme başı düşüklüğü ve deri fazlası olan olgularda ise bu kompleksi yukarı alan pediküllü teknikler ve serbest transfer ile deri eksizyonu bilinen cerrahi tekniklerdir. Biz areolar insizyonların Evre I ve IIA hastalarında en iyi sonucu verdiğini düşünmekteyiz.

Cerrahi rezeksiyon yöntemleri arasında uygulanan yöntemlerden oblik yara izli Letterman tekniği veya kadın tipi meme küçültmenin ters T yara izli tekniği veya periareolar deri rezeksiyonu ve kese ağzı ile derinin kapatılmasının hastada geç dönemde yara izi sorunlarına neden olduğu bilinmektedir(1).

Özellikle cerrahi rezeksiyondan sonra hematom, deri nekrozu, meme başı inversiyonu, asimetri, hipoestezi, hipertrofik skar, deri fazlalığı gibi postoperatif sorunlar sıkça yaşanmaktadır. Liposuction bu problemleri en aza indirmekle birlikte deri fazlasının olduğu sarkık memelere uygulanamaz.

Deri fazlasının aşırı olduğu olgularda yöntem olarak kompleksin bir pediküle yukarıya taşınması düşünülebilir. Ancak 10 cm den fazla yukarı taşınacak meme başı-areola kompleksinin beslenmesi güvenli olmayabilir ve pediküllü meme başı areola kompleksinin erkek hastada meme kitlesi

oluşturmaması gerekir. Pediküle taşınacak bu kompleksde, jinekomasti görünümünün devamı yanında mesafe uzunluğundan dolayı total nekroz görülme olasılığı yüksektir. Ayrıca meme başı ve areolanın bir pediküle yukarıya alındığı tüm yöntemlerde deri eksizyonuna bağlı yara izi erkek göğsünde sorun oluşturmaktadır.

Kliniğimizde LS daha çok son yıllarda ve evresi düşük memelerde kullanılan bir yöntemdir. Minör komplikasyon oranı DAM yapılan hastalarda LS e göre daha yüksek olmasına karşın her iki yöntem doğru kullanıldığında hasta memnuniyeti tatmin edici düzeydedir.

Kaynaklar:

1. Ronald Riefkohl, George P. Zavitsanos, Eugene H. Courtiss; Gynecomastia; Gregory S. Georgiade, Ronald Riefkohl, L. Scott Levin, Georgiade (Plastic, Maksillofacial and Reconstructive Surgery) Third Edition, Baltimore, Williams & Wilkins, 820- 828, 1997
2. McKinney P, Lewis VL. Gynecomastia. In: Smith JW, Aston SJ, eds. Grabb and Smith's Plastic Surgery. 4th ed. Boston: Little, Brown and Company; 1991:1249- 1255
3. Simon B. E., Hoffman, S., Kahn, S. Classification and surgical correction of gynecomastia. Plast. Reconstr. Surg. 51: 48, 1973.

SB-94
Sternal Defektlerin Pektoralis Major Kas Flebi İle Onarımı

Muhammet URALOĞLU, Turgut ORTAK, Hakan ORBAY, Metin KEREM, Ömer ŞENSÖZ
Ankara Numune Hastanesi II. Plastik ve Rekonstrüktif Cerrahi Kliniği, ANKARA

Amaç: Kardiyovasküler operasyonlar sonrasında median sternotomi hattında enfeksiyon ve bunu takip eden açılma olabilmektedir. Son yıllarda yapılan yayınlarda bildirilen enfeksiyon oranı % 0.8- 8 ve mortalite oranı ise % 5–10' dir[1]. Bu defektlerin onarımı için kullanılan ilk yöntem seri debridmanlar ile sekonder iyileşmenin sağlanması idi, sonraki yıllarda Shumaker ve Mandelbaum tarafından debridman ve resutürasyonu takiben kapalı kateter irrigasyonu denenmiştir[2], günümüzde ise flep cerrahisindeki gelişmeler sonucunda en geçerli yöntem kas flepleri kullanılarak yapılan onarımdır. En sık kullanılan kas flebi ise pektoral kas flebidir. Biz bu çalışmamızda pektoralis major kas flebi kullanarak tedavi ettiğimiz sternal defekt olgularını retrospektif olarak taradık.

Gereç ve Yöntem: 1999 ve 2004 yılları arasında sternotomi sonrası gelişen defekt nedeni ile kliniğimizde 48 hastaya toplam 88 pektoralis kas flebi uygulandı. Bu fleplerin 20 tanesi bilateral ada rotasyon ilerletme flebi, 12 si bilateral ada turnover flep, 8'i ise turnover rotasyon advancement flap idi

Bulgular: Kardiyovasküler kaynaklı mortalite oranı % 8.3 idi ve yaşayan bütün hastalar başarılı bir şekilde tedavi edildi. Total flep nekrozuna rastlanmadı 2 hastada parsiyel flep kaybı görüldü. Hastaların 8 tanesinde yara yerinde açılma gözlendi bunlardan 6 tanesi debridman sonrası resutürasyon ile iyileşirken, 2 tanesine fasiokütan flep uygulandı.

Sonuç: Presternal defektlerin tedavisinde önceki yıllarda kullanılan seri debridman ve sekonder iyileşme, debridman ve resutürasyon gibi tedavi yöntemleri günümüzde geçerliliğini kaybetmiştir. Prensip olaak enfekte bölgedeki defektlerin kapatılması o bölgeye kanlı doku transferi ile mümkün olmaktadır. Bu amaçla yapılan ilk operasyonlarda omentum transferi uygulanmıştır[3]. Bu işlemin morbiditesinin yüksek olması nedeni ile sonraki yıllarda başka tedavi yöntemleri denenmiş ve ilk olarak 1976 yılında pektoralis major kas flebi kullanılmıştır. Sternal defektlerin rekonstrüksiyonunda kullanılabilecek diğer kas flepleri şunlardır: rectus abdominis kas flebi, vertical rectus abdominis kas flebi (VRAM), latissimus dorsi kas flebi, bipediküllü pectoralis-rectus kas flebi, external oblik kas flebi[3]. Biz bütün vakalarımızda uygulama kolaylığı ve donor saha morbiditesinin nispeten düşük olması açısından pektoral kas flebi kullandık. Pektoralis major kas flebi de çeşitli şekillerde kullanılabilmekte olup (bilateral veya unilateral rotasyon ilerletme flebi, ada flebi, turnover flep veya split turnover flep, segmental kas flebi) bunlar arasındaki seçimi etkileyen faktörlerin en önemlisi internal mammarian arterin olup olmayışıdır[4]. Omental flep operasyonu esnasında karın boşluğunun açılması gerektiğinden, rektus abdominisin kullanılması sonrasında ise karın ön duvarında zayıflık ve fıtık gibi komplikasyonlar görülebildiğinden [4,5] karın bölgesinden yapılan bu operasyonlar ilk tecih olarak tarafımızca kullanılmamıştır, fakat internal mammarian arterin olmadığı durumlarda rektus abdominis kas flebi tercih edilebilir. Latissimus dorsi kas flebi ise donor saha morbiditesi az olmasına rağmen defekt komşuluğunda pektoral kas flebi gibi bir seçenek varken tercih edilmemelidir, zira hem disseksiyonu hastaya farklı bir pozisyon verilmesini gerektirmekte hem de defekt bölgesinden uzakta oluşu bir dezavantaj oluşturmaktadır.

Sonuç olarak presternal defektlerin onarımında ilk tercih olarak pektoral kas flebinin kullanılması gerektiği kanaatindeyiz.

Kaynaklar

1. Scully, H., Leclerc, Y., Martin, R.D. et al. Comparison between antibiotic irrigation and mobilization of pectoral muscle flaps in treatment of deep sternal infection. J Thorac Cardiovasc Surg. 90:523-531, 1985
2. Bryant, L.R., Spencer, F.C., Trinkle, J.K. Treatment of median sternotomy infection by mediastineal irrigation with an antibiotic solution. Ann Surg. 169: 914-920, 1969
3. Jurkiewicz, M.J., Bostwick, J. III., Hester, T.R., et al. Infected median sternotomy wound: succesful treatment by muscle flaps. Ann Surg. 191: 738-744, 1980
4. Nahai, F., Rant, R.P., Hester, T.R., Bostwick, J. III., Jurkiewicz, M.J. Primary treatment of the infected sternotomy wound with muscle flaps: a rewiev of 211 consecutive cases. Plast Reconstr Surg . 84 (3): 434-441, 1989
5. Pairolero, P.C., Arnold, P.G. Management of recalcitrant median sternotomy wound. J Thorac Cardiovasc Surg. 88: 357-364, 1984

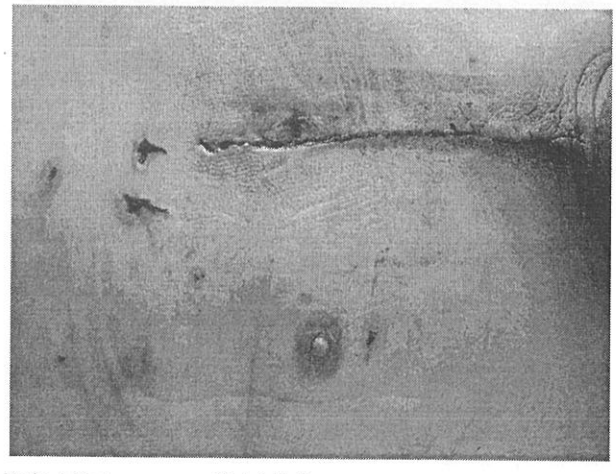

Resim 1: Hastanın preoperatif görünümü

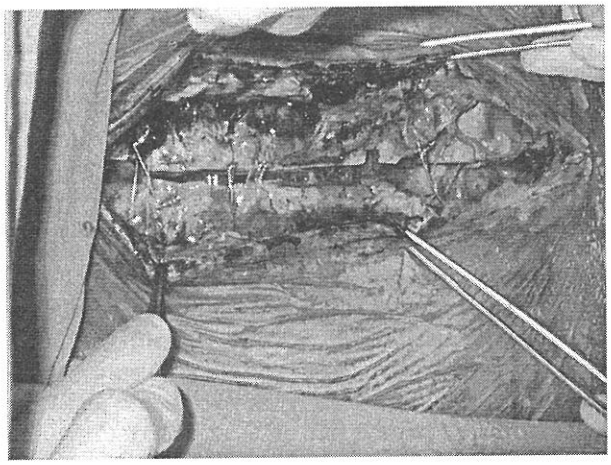

Resim 2: Hastanın intraoperatif görünümü

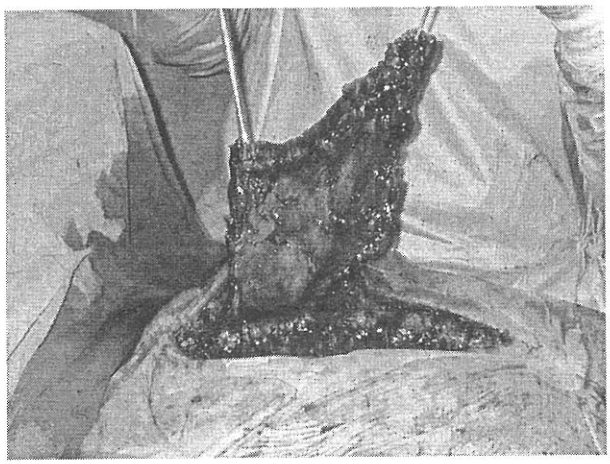

Resim 3: Hastanın intraoperatif görünümü. Pektoralis major kası flep olarak kaldırılmış

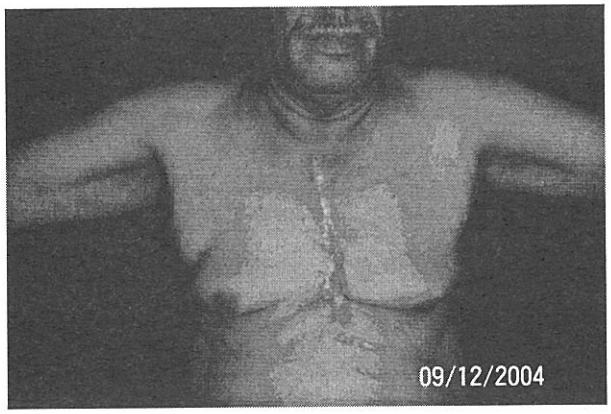

Resim 4: Hastanın post operatif görünümü, minimal fonksiyonel donor saha morbiditesi görülmekte.

SB-95
Mcindoe Vajinoplasti Sonrası Deri Greftinin Vajinal Mukozaya Olan Adaptasyonunun Değerlendirilmesi

Mehmet BEKERECİOĞLU[3], Özcan BALAT[1], Mustafa TERCAN[4], Mustafa KARAKÖK[2], Gürol Uğur[1], Dağhan IŞIK[3]

1) Gaziantep Üniversitesi Tıp Fakültesi / Kadın Hastalıkları ve Doğum, GAZİANTEP
2) Gaziantep Üniversitesi Tıp Fakültesi / Patoloji Anabilim Dalı, GAZİANTEP
3) Gaziantep Üniversitesi Tıp Fakültesi / Plastik, Rekonstrüktif ve Estetik Cerrahi Kliniği, GAZİANTEP
4) Haydar Paşa Eğitim Hastanesi / Plastik Cerrahi Kliniği, İSTANBUL

Amaç: Mullerian agenezi, doğumsal olarak najina ve uterusun yokluğu ile karakterize bir bozukluktur. Vajinal agenezi olgularının sıklığı 1/40000 ile 1/80000 arasında değişmektedir (1,2) Vajinal agenezi tedavisinde kullanılan birçok yöntem vardır (1-4). McIndoe prosedürü vavajinal agenezi olan hastalarda rectum ile mesane arasında cerrahi olarak künt disseksiyonla oluşturulan boşluğa yarı kalınlıkta deri grefti uygulaması ile neovajina oluşturulmasıdır (Fig 1,2,3). Bu çalışmada McIndoe yöntemi ile vajinoplasti yapılan hastalarda neovajinanın mukozası değerlendirilmiştir.

Gereç ve Yöntem: Daha Önce Tercan ve ark. ları tarafından yayınlanan (3) McIndoe yönteminde deri greftinin doku yapıştırıcısı kullanılarak uygulanmasını konu alan çalışmasında ki vajinoplasti operasyonu geçirmiş 7 hastanın neovajinalarını oluşturan yarı kalınlıkta deri greftlerinin vajinal mukozaya olan benzerliklerini test etmek için 3. , 6. ve 12. aylarda vajinal pH ölçümü, smear ve punch biopsiler alınmıştır.

Bulgular: Neovajinal smear örneklerinde postoperatif 3 ve 6. aylarda bir dataya rastlanmamakla beraber 12 . ayda ki smear de Doderline bacili tespit edilmiştir. Punch biopsilerin histopatolojik değerlendirilmesinde 3. ayda dermal ve subdermal kalınlaşma, 6. ayda mucosanın parsiyel adaptasyonu, 12. ayda mucosada full adapdasyon gözlenmiştir (Fig. 4). Bununla beraber 12. ayda neovajinal pH normal vajinal pH seviyesindedir.

Sonuç: Neovajinayı oluşturan yarı kalınlıkta deri greftinin aylar ve bazen de yıllar içerisinde vajinal mukoza dönüştüğünü rapor eden çalışmalar olmakla beraber bu dönüşüm süreci gösterilmemiştir (5,6). Bu çalışmada adaptasyon sürecinde, neovajina oluşturmak için kullanılan yarı kalınlıkta deri greftinin histolojik ve fizyolojik özelliklerinin vajinal mukoza yönünde değişitiği gözlenmiştir. Bu süreç irdelendiğinde 3. ayda dermal ve subdermel kalınlaşmalar tespit edilmiştir. Neovajinal epitelyum postoperatif 12. ayda makroskopik ve mikroskopik olarak normal vajinal mukozaya benzediği bulunmuştur (Fig. 4).

Kaynaklar

1. Rock, J.A. Surgery for anomalies of the mullerian ducts. J.A. Rock, JD Thompson (Eds.), Te Linde's Operative Gynecology. Philadelphia: Lippincott- Raven Publishers, 1997. P. 687.
2. Sadove, R.C., and Horton, C.E.: Utilizing full-thickness skin grafts for vaginal reconstruction. Clin. Plast. Surg. 15: 443, 1988.
3. Tercan, M., Balat, O., Bekerecioglu, M., Atik, B. The use of fibrin glue in the McIndoe technique of vaginoplasty. Plast. Reconstr. Surg. 109: 706, 2002.
4. Simman, R., Jackson, I.T., Andrus, L. Prefabricated buccal mucosa-lined flap in an animal model that could be used for vaginal reconstruction. Plast. Reconstr. Surg. 109: 1044, 2002.
5. Lelle, R.J., Heidrenreich, W., Schneider, J. Cytologic findings after construction of a neovagina using two surgical procedures. Surg. Gynecol. Obstet. 170: 21, 1990.
6. Alessandrescu, D., Peltecu, G.C., Buhimschi, C.S., Buhimschi, I.A. Neocolpopoiesis with split-thickness skin graft as a surgical treatment of vaginal agenesis: retrospective review of 201 cases. Am. J. Obstet. Gynecol. 175: 131, 1996.

Figürler

Figür 1: Mesane ile rektum arasında vajinal kesenin oluşturulduğu görüntü.
Figür 2: Vajinal stente çepeçevre sarımış olan yarı kalınlıkta deri greftinin görüntüsü. Doku yapıştırıcı uygulanmakta.
Figür 3: Deri grefti ve stentin oluşturulan vajinal keseye yerleştirildi.
Figür 4: Postoperatif 12. ayda deri mukoza sınırından alınan biopsi sonucu deri greftinin tamamiyle mukoza ya dönüştüğü görülmekte.

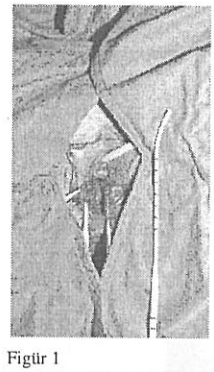

Figür 1

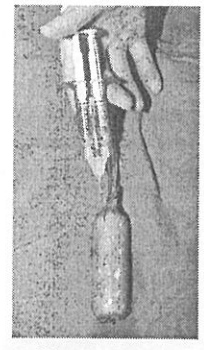

Figür 2

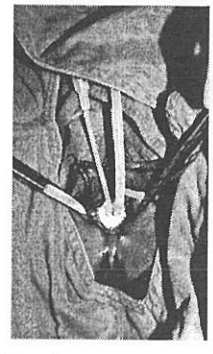

Figür 3

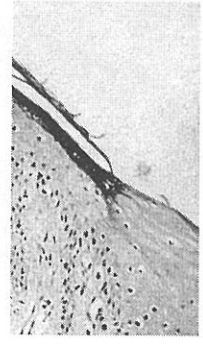

Figür 4

SB-96
Geniş Abdominal Bölge Tam Kat Defektlerinin Onarımında Duysal Miyokutan Vastus Lateralis Flebi Kullanımı

Ahmet KARACALAR[1], Murat ACAR[1], H.Koray TOPGÜL[2], M.Sinan ENGİN[1]

1) Ondokuz Mayıs Üniversitesi Tıp Fakültesi Plastik Rekonstrüktif ve Estetik Cerrahi Anabilim Dalı, SAMSUN
2) Ondokuz Mayıs Üniversitesi Tıp Fakültesi Genel Cerrahi Anabilim Dalı, SAMSUN

Amaç: Şiddetli abdominal travma, geniş cerrahi eksizyon, büyük abdominal herniler veya konjenital abdominal duvar defektlerine sekonde abdominal duvar tam katlı defektlerinin rekonstrüksiyonu anatomik bütünlüğün sağlanması açısından güçlük yaratmaktadır (1). Yüksek karın içi basıncına karşı koyabilecek fasya, adele ve cilt bütünlüğünün sağlanması yanı sıra koruyucu duyununda muhafaza edilmesi gerekmektedir (2). Bu amaçla geniş abdominal tam kat defektinin onarımında, karın derin fasyası yerine uyluk derin fasyası ve iliotibial traktın bir bölümü, karın adele yapıları yerine vastus lateralis adelesi, karın yüzeyel fasyası yerine vastus lateralis fasyası ve karın cildi yerine uyluk anterolateral cildini içeren ve abdominal duvarın duyusal onarımı amacıyla da lateral femoral kutanöz siniri içeren bir flep planlandı.

Olgu sunumu: 47 yaşında erkek hasta apendektomi sonrası, cilt altı ve fasyalarda yaygın apse odakları ve nekroza neden olan agresif bir enfeksiyon tablo içine girmiştir. Abdominal duvarda gelişen tam kat 30x20 cm'lik abdominal defekt, duysal vastus lateralis miyokutan fleple onarıldı(Şekil 1).

Ameliyat sonrası 1. haftada flebin küçük bir bölümü altında seroma oluştu. Uzun dönemde herni oluşumuna rastlanmadı. Hasta ameliyat sonrası 2. haftada pasif, 3. haftada aktif mobilize oldu (Şekil 2). Flebin kontür ve renk uyumu tatmin edici bulundu (Şekil 3). Donör saha morbiditesi minimal olup, vastus lateralis kasının alınmasının yürüyüş üzerine olumsuz etkisi görülmedi (Şekil 4). Abdominal duvar duyusu uyluk duyusu şeklinde iken, geç postoperatif dönemde kortikal reoryantasyon olabileceği düşünülebilir.

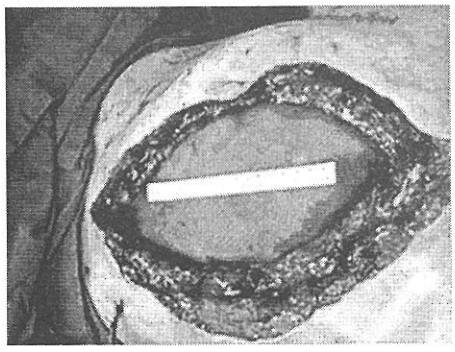

Şekil 1.Abdominal tam katlıdefekt.

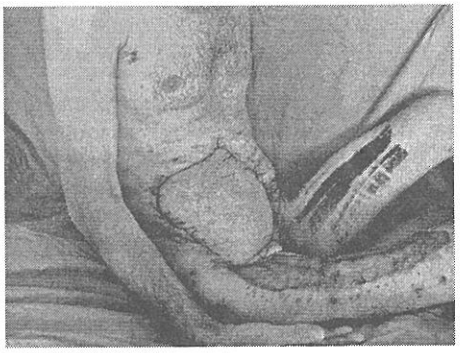

Şekil 2.Üçüncü haftadaki aktif mobilizasyon.

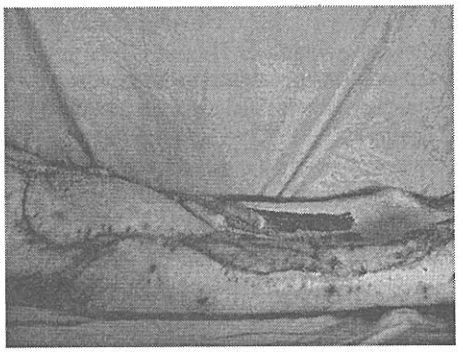

Şekil 3.Flebin kontür ve renk uyumu.

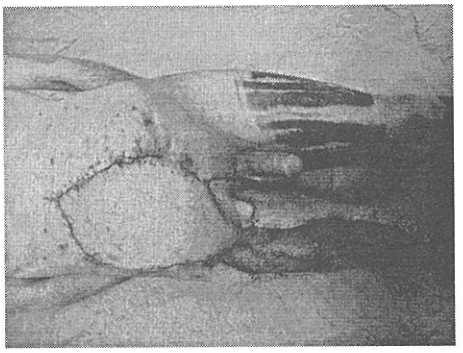

Şekil 4.Minimal doner saha morbiditesi.

Sonuç: Abdominal duvar defektleri sık karşılaşılan bir rekonstrüktif problemdir. Orta hat laparatomisi sonucu ventral herni görülme insidansı %2-11 arasında değişmektedir (3). Defektin onarımında destek amaçlı koyulan prostetik meşlerin kanlanmasıdokularla kapatılması gerekmektedir. Günümüzde 25*33 cm'ye kadar meşler kullanılmaktadır. Fakat meş

kullanımı seroma oluşumu, fistül ve enfeksiyon gibi birçok komplikasyona sahiptir (4). Kullanılan meşin üzeri hacimli ve kanlanan dokularla kapatılmalıdır. Bu amaçla tensör fasya lata myokutan flebi, kompanent ayrıştırma yöntemi ve lokal fasya ve adele rotasyon flepleri gibi bir çok seçenek olmasına rağmen (5), bunların hiç biri karın tam katlı defekti için anatomik bütünlüğü sağlamamakta ve fonksiyonel olarak sonuçları tatmin edici olmamaktadır. Kliniğimizde sağ alt abdominal bölge tam katlı defekti onarımında, abdominal bölgenin anatomik bütünlüğüne uygun ve duysal vastus lateralis myokutan flebi kullanıldı ve erken ve geç dönemde ciddi komplikasyonla karşılasılmadı.

Kaynaklar:

1. An G, Walter RJ and Nagy K. Closure of abdominal wall defects using acellular dermal matrix. J Trauma 2004 56:1266-75
2. Chevray PM and Singh NK. Abdominal wall reconstruction with the free tensor fascia lata musculocutaneous flap using intraperitoneal gastroepiploic recipient vessels.Ann Plast Surg 2003 ;51:97-101
3. Szczerba SR and Dumanian GA. Definitive surgical treatment of infected or exposed ventral hernia mesh. Ann Plast Surg 2003 ;237;437-41
4. Vargo D. Component separation in the management of the difficult abdominal wall. Am J Surg 2004;1888:633-7
5. Lin MT, Chang KP, Lin SD, Lai CS and Yang YL. Tensor fasciae latae combined with tangentially split vastus lateralis musculocutaneus flap for the reconstruction of pressure sores. Ann Plast Surg 2001 ;53:343-47

SB-97
Bariyatrik Cerrahiye Ek Olarak Pannikülektomi

T. Oğuz ACARTÜRK[1], Brian HEIL[2], Ernest MANDERS[2]

1) GATA Plastik ve Rekonstrüktif Cerrahi ABD., ANKARA
2) Pittsburgh Üniversitesi Plastik ve Rekonstrüktif Cerrahi, Pittsburgh ABD

Giriş: Şişman hastalarda sarkan bir pannus intertrigo, kronik enfeksiyon ve hareketsizlik gibi sorunlara yol açar [1,2]. Kilo kaybetme ameliyatı (Bariyatrik cerrahi) geçiren hastalarda pannusun cerrahi olarak alınması hastaların daha iyi bir işlevsel sonuça kavuşmasını sağlayabilir [3,4]. Bu çalışmanın amacı pannikülektomiyi bariyatrik cerrahi ile aynı geçiren hastalar ile bariyatrik cerrahi sonrası kilo kaybını katiben geçiren hastaların karşılaştırılmasıdır.

Metod: Son 5 sene içinde hastanemizde (Pittsburgh Üniversitesi) bariyatrik cerrahi geçiren 123 hastaya pannikülektomi ameliyatı yapılmıştır (34 erkek, 89 kadın / ortalama yaş 44.5±10.3). Pannikülektomi ya bariyatrik cerrahi ile aynı anda yapılmış [Grup I = 21 hasta] ya da bariyatrik cerrahiyi takiben kilo kaybından sonra yapılmıştır (17.7±11.1 ay) [Grup II = 102 hasta]. Hastaların %92sinde başka hastalıklar mevcuttu. Çiftli t-testi, çitsiz t-testi and Fisher testi istatistiksel değerlendirmede kullanıldı.

Bulgu: Pannikülektomi sırasında Grup I hastaların vücut kitle endeksleri (VKE) grup II hastalara göre daha yüksekti (60.47±13.77 vs. 39.95±9.33, $p<0.05$). Grup II hastalarda bariyatrik cerrahi sonrası ortalama 66.13±41.33 kg kilo kaybı oldu. Ortalama olarak grup I hastalarda daha fazla komplikasyon oranı görüldü. Grup I ve Grup II hastaların karşılaştırmalı komplikasyon oranları şöyleydi: yara enfeksiyonu 48% vs.16% ($p<0.05$), yara ayrışması 33% vs. 13% ($p<0.05$), solunum sıkıntısı 24%. vs. 0% ($p<0.05$) and ölüm 14% vs. 0%. Cilt nekrozu (10% vs. 6%) ve hematom (10% vs. 2%) da grup I hastalarında daha yüksekti. Grup I hastaların hastanede kalış süresi daha uzundu patints (8.86±6.73 gün vs. 3.12±2.04 gün, $p<0.05$). Grup II hastalarda başka kozmetik ameliyatlar da yapılırken grup hastalarda kozmetik ameliyat yapılmadı. %44 hastada bariyatrik cerrahi sonrası karın fıtığı görüldü. Bunlar grup II hastaları için pannikülektomi sırasında onarıldı. Grup I hastalarında daha fazla yağ dokusunun çıkarılması için reoperasyon daha sıklıkla görüldü (20% vs. 4%, $p<0.05$).

Tartışma Ve Sonuç: Pannikülektomi şişman hastalarda fonksiyonunn ve hayat kalitesini artırılması için güvenli bir ameliyattır. Pannikülektominin bariyatrik cerrahi sonrası kilo kaybını takiben yapılması komplikasyonları azaltır ve ameliyatı daha güvenli kılar. Ayrıca ilk ameliyatta oluşacak fıtıklar pannikülektomi sırasında onarılabilir.

Anahtar Kelimeler: Bariyatrik Cerrahi, Pannikülektomi, Obezite

Kaynaklar:

1. Davis TS. Morbid obesity. Clin Plast Surg. 1984;11:517–524.
2. Micha JP, Rettenmaier MA, Francis L, et al. Medically necessary panniculectomy to facilitate gynecologic cancer surgery in morbidly obese patients. Gynecol Oncol. 1998;69:237–242.
3. Blomfield PI, Le T, Allen DG, et al. Panniculectomy: a useful technique for the obese patient undergoing gynecological surgery. Gynecol Oncol. 1998;70:80–86.
4. Hopkins MP, Shriner AM, Parker MG, et al. Panniculectomy at the time of gynecologic surgery in morbidly obese patients. Am J Obstet Gynecol. 2000;182:1502–1505.

SB-98
Geniş Meningomiyelosel Defektlerinin Kapatımında Yeni Bir Teknik: Mutaf Üçgen Kapatım Yöntemi

Mehmet MUTAF, Dağhan IŞIK, Mehmet BEKERECİOĞLU, Ömer BULUT, Mahmut SUNAY

Gaziantep Üniversitesi Tıp Fakültesi / Plastik, Rekonstrüktif ve Estetik Cerrahi Kliniği, GAZİANTEP

Amaç: Geniş meningomiyelosel defektlerinin kapatımı hala büyük bir rekonstrüktif problemdir. Çeşitli cerrahi tekniklerin tanımlanmasına rağmen yeni yaklaşımlar gerektiren olgular mevcut olup bu zor olguların tek aşamalı kapatımı için teknik arayışları sürmektedir. Bu makalede, geniş meningomiyelosel defekti bulunan hastaların tek aşamalı tedavisi için, yeni bir teknik tanımlanılmaktadır. Bu teknik Dr. Mutaf tarafından geliştirilen üçgen kapatım yönteminin bu özel endikasyona uyarlanmış şeklidir.

Gereç ve Yöntemler: Bu teknikte, nöral dokunun vertebral kanal içerisine redükte edilmesi ve keseyi çevreleyen duranın onarımı sağlandıktan sonra, ortaya çıkan deri defekti cerrahi olarak üçgen şekline çevrilir (Fig. 1a,1b). Sonra defektin kapatımında Mutaf'ın Üçgen Kapatım Tekniği uygulanır. Bu özgün kapatım yönteminde, oluşturulan üçgen defekt alanının kenarlarından eşit olmayan (=unequal) z-plasti konseptine göre planlanan 2 adet transpozisyon flebi ile kapatılmaktadır (Fig 2). Temel olarak, z-plasti sonrası oluşan uzama defekt kapatımı lehinde kullanmakta, böylece geniş defektlerde gerilimden yoksun bir kapatım elde edilir (Fig 3a). Biz bu tekniği ortalama genişliği 12x8 cm olan, neredeyse sırt genişliğinin yarısını kaplayan geniş myelomeningosel defekti bulunan 5 hastaya uyguladık. Hastaların yaşı 2 hafta ile 3 ay arasında değişmekte olup cinsiyet dağılımı 3 erkek 2 kız şeklinde idi.

Bulgular: İntraoperatif olarak bütün hastalarda gergin olmayan bir kapatım elde edilmiş olup, flep donör alanları da primer olarak kapatılmıştır. Postoperatif olarak hastaların fleplerinde herhangi bir dolaşım problemi yaşanmamış ve flepler 2 hafta içerisinde tamamen iyileşmiştir. Hiçbir olguda bos fistülü ve enfeksiyon gibi komplikasyonlara rastlanmamış olup 1 yıllık kontrol süresince kapatım bölgesinde sorun gözlenmemiştir (Fig 3b).

Sonuç: Literatür de meningomyelosel defektlerinin kapatımı için undermining ve primer kapatım, deri grefti uygulamaları kas deri flepleri kullanımı ve deri fleplerinin kullanımlarına yönelik bir çok yöntem tarif edilmiştir (1,2,3,4,5). Bu yeni kapatım yöntemi, çok geniş myelomeningosel defektlerinin tek seanslı ve gerilimsiz kapatımını mümkün kıldığı gibi, flep donor alanlarının primer kapatımına da izin vermektedir. Dahası, bu yöntemde kord onarımı üzerinde herhangi bir sütür hattı yer almadığı için, yara iyileşme problemlerine sekonder gelişecek fistül ve menenjit benzeri enfeksiyon riski de önemli ölçüde ortadan kaldırılmaktadır. Yöntem kas diseksiyonları gerektirmediğinden, daha kısa operatif sürede gerçekleştirilmesi ve minimal kan kaybı gibi yenidoğan cerrahisinde önemli olabilecek bazı yan avantajlar da sağlamaktadır.

Kaynaklar

1. Luce E.A., and Walsh, J. Wound closure of the myelomeningocoele defect. Plast Reconstr Surg. 75: 389, 1985.
2. Ramirez, O.M., Ramasastry, S.S., Granick, M.S., Pang, D., Futrell, J.W. A new surgical approach to closure of large lumbosacral meningomyelocele defects. Plast Reconstr Surg. 80: 799, 1987.
3. Hayashi, A., and Maruyama, Y. Bilateral latissimus dorsi V-Y musculocutaneous flap for closure of a large meningomyelocele. Plast Reconstr Surg.88: 520, 1991
4. Lapid, O., Rosenberg, L., Cohen, A. Meningomyelocele reconstruction with bilobed flaps. Br J Plast Surg.54: 570, 2001
5. Sarifakioglu, N., Bingul, F., Terzioglu, A., Ates, L., Aslan, G. Bilateral split latissimus dorsi V-Y flaps for closure of large thoracolumbar meningomyelocele defects. Br J Plast Surg. 56: 303, 2003

Figürler

Figüre 1 a: Preoperatif meningomyelosel görünümü
Figüre 1 b: Dural onarım ve flebin planlanması
Figüre 2 : Fleplerin kaldırılması
Figüre 3 a: Defektin kapatımı
Figüre 3 b: Postoperatif 1. yıldaki görünüm

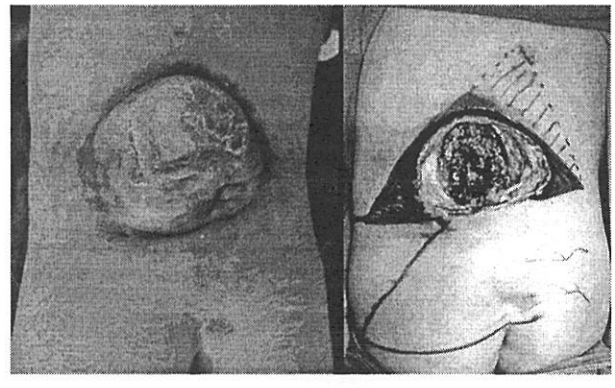

Figür1a Figür1b

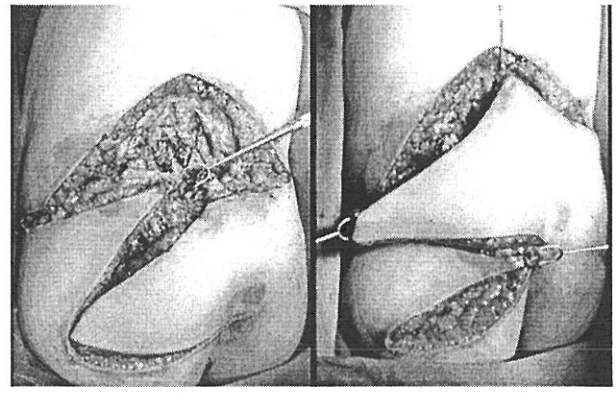

Figür 2

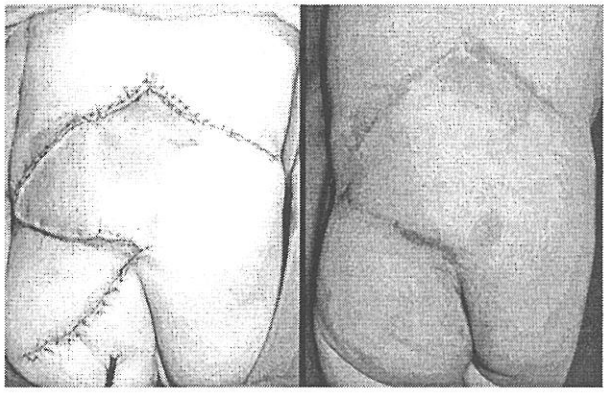

Figür3a

Figüre3b

SB-99
Sternum ve Toraks Rekonstrüksiyonunda Laparoskopi ile Kaldırılmış Omentum Flebinin Kullanımı

T. Oğuz ACARTÜRK[1], James LUKETICH[2], William SWARTZ[2], Robert QUINLIN[2], Howard EDINGTON[2]

1) GATA Plastik ve Rekonstrüktif Cerrahi ABD., ANKARA
2) Pittsburgh Üniversitesi Plastik ve Rekonstrüktif Cerrahi, Pittsburgh, ABD

Giriş: Minimal invaziv cerrahinin son yıllarda plastik cerrahiye olan uygulamaları genişlemektedir [1,2]. Pediküllü omentum flepleri sternum enfeksiyonu veya mediyastinit sonrası oluşan göğüs duvarı defektlerinin tedavisinde kullanılmaktadır [3,4,5,6]. Omentum kullanımının başlıca yararları büyük kütlesi, uzun pedikülü ve yaygın bir lenfatik ve damarsal ağa sahip olmasıdır. Son zamanlarda omentum flebinin laparoskopik olarak kaldırılması ve kullanılması da tanımlanmıştır [1,2]. Laparoskopik yöntemlerin konvansiyonel laparotomi ile omentum kaldırılmasında oluşacak komplikasyonları azalttığı bildirilmiştir.

Metod: Son 6 sene içinde hastanemizde (Pittsburgh Universitesi) 9 tane laparoskopik olarak omentum flebi kaldırılmıştır. 7 tanesi komplike göğüs duvarı defektlerinin onarımında, 1 tanesi bronko-plevral fistül ve 1 tanesi de esophago-plevral fistul onarımında kullanılmıştır. Laparoskopik yöntemde karın duvarına 4 adet delik açılmaktadır. Omentum flebi sağ gastroepiplik arter üzerinde kaldırılır. Diyafragmada yapılan bir kesiden sternum ön duvarına veya toraks içine geçirilir.

Bulgu: Daha önce geçirilmiş karın ameliyatı laparoskopik tekniğe kontraendikasyon oluşturmamıştır. Hastaların hepsinde daha önce tedavide omentum dışındaki onarım yöntemleri başarısız bir şekilde kullanılmıştı. Ayrıca hastalarda tekrarlayan enfeksiyonlar mevcuttu. Hastaların tamamınında birden çok ko-morbidite bulunmaktaydı. Omentum ile onarım sonrası 8 hastada iyi sonuç ile iyileşme sağlandı. 1 hasta ameliyat dışı sebeplerden kaybedildi. 1 hastada pedikül hasarından dolayı omentum flebi serbest flep tekniği ile transfer edildi. 1 hastada ise karın içi yapışıklıklar sebebiyle açık tekniğe geçirilmiştir. Hastaların hiçbirinde major karın içi komplikasyona rastlanmadı. 1 hastada ufak transdiafragmatik bir fıtık laparoskopik tekniklerle onarıldı.

Tartişma Ve Sonuç: Omentum flepleri diğer fleplerin başarısız olduğu ve tekrarlayan enfeksiyonlarda kullanılabilir. Omentumun laparoskopik yollarla elde edilmesi karın içi komplikasyonlarını en aza indirir ve sorunlu hastalarda önemli bir seçenek olarak ortaya çıkar.

Anahtar Kelimeler: Sternum, Laparoskopi, Omentum

Kaynaklar:

1. Domene CE "Omental flap obtained by laparoscopic surgery for reconstruction of the chest wall" Surg Lap Endo Perc Tech 8(3):215, 1998.
2. Saltz R "Laparoscopically harvested omental free flap to cover a large soft tissue defect: Ann Surg. 217:542, 1993.
3. Weinzweig N, Yetnam R. "Transposition of the greater omentum for recalcitrant median sternotomy wound infections" Ann Plas Surg 34(5):471-477, 1995.
4. Krabatsch T "Poststernotomy mediastinitis treated by transposition of the greater omentum" J Card Surg 10:637-43, 1995.
5. Jurkiewicz MJ "The omentum: An account of its use in the reconstruction of the chest wall" Ann Surg. 185:548, 1977.
6. Mathisen DJ "The omentum in the management of complicated cardiothoracic problems" J Thorac Cardiovasc Surg. 95:677, 1988.

SB-100

Tekrarlayan Aksiller Hidradenitis Süpürativa Vakalarında Torakodorsal Arter Perforatör Flebinin Kullanımı

Sebahattin KANDAL, Yakup SARIGÜNEY, Serhan TUNCER, Fulya FINDIKÇIOĞLU, Sühan AYHAN

Gazi Üniversitesi Tıp Fakültesi Plastik, Rekonstrüktif ve Estetik Cerrahi A.D., ANKARA

Giriş: Aksiller hidradenitis süppürativa apokrin bezleri etkileyen kronik iltihabi bir hastalıktır. Hastalığın ileri evresinde ve şiddetli formlarında gelişen skar dokusu nedeniyle kontraktür gelişmekte ve omuz ekleminin hareket genişliğinde azalmaya neden olmaktadır. En etkili tedavi yöntemi hastalıklı bölgenin cerrahi olarak tamamı ile çıkartılmasıdır. Aksiller hidradenit vakalarında cerrahi larak 3 şekilde eksizyon gerçekleştirilir. 'Limitli lokal eksizyon' yapılan vakalarda hastalıklı bölge sadece çıkartılır.' Kıllı bölgenin eksizyonunda' hastalıklı olan veya olmayan tüm aksiller kıllı bölge çıkartılır. 'Geniş lokal eksizyonda' ise tüm kıllı aksiller bölgeye ilaveten 2 cm güvenlik sınırı ile eksizyon yapılabilir. Yapılan çalışmalarda kıllı bölgenin eksizyonu ile geniş lokal eksizyon yapılan vakalar arasında rekürrens açısından herhangi bir fark saptanmamıştır.[1] Yetersiz cerrahi esizyon en önemli rekürrens nedenidir.[2] Geride kalan defektin büyüklüğüne göre primer kapama, sekonder iyileşmeye bırakma, greftleme ve lokal flepler ile onarım gibi değişik tedavi yaklaşımları tanımlanmıştır. Bu çalışmada ise ilerlemiş, şiddetli aksiller hidradenitis süppütariva vakalarında tüm kıllı aksiller bölgesinin cerrahi olarak çıkarılmasını takiben oluşan defektin torakodorsal arter perforatör (TAP) flep ile rekonstrüksiyonu tanımlanmaktadır.

Materyal-method: İki taraflı aksiller hidradenitis süpürativası olan 3 hastada, tüm kıllı aksilla bölgesi aksiller fasyaya kadar çıkartıldıktan sonra kalan defektin rekonstrüksiyonu 5 adet torakodorsal arter perforatör flep ve 1 adet latissimus dorsi kas-deri ilerletme flebi ile gerçekleştirildi. Ameliyatlar yan dekübit pozisyonda ve omuz eklemi fleksiyonda ve 45 derece abüksiyonda olacak şekilde gerçekleştirildi. Güvenilir perföratörler ameliyat öncesi el Doppler yardımı ile belirlendikten sonra defektin ölçülerinden bir miktar daha büyüklükteki bir flep tespit edilen perforatörler etrafında tasarlandı.(Şekil 1) Bir hastanın tek aksiller bölgesinde ameliyat öncesi planlanan güvenilir perforatör bulunamadığından flep, latissimus dorsi kas-deri ilerletme flebi olacak şekilde planlanarak rekonstrüksiyon sağlandı. Tüm torakodorsal arter perforatör flepler tek pedikül üzerinde kaldırıldı. Ameliyat sonrası dönemde omuz hareketleri kısıtlanarak profilaktik intravönöz antibiyotik ve miniheparin tedavisi uygulandı.

Bulgular: Hiçbir flepte kısmi veya tam nekroz gelişmedi. Bir hastanın tek tarafında sülük tedavisine ilk 12 saat içerisinde cevap veren venöz yetmezlik gelişti. Hiç bir hastada enfeksiyon gelişmedi. Ortalama hastanede yatış süreleri 5 gündü. Bir hastada ise iki taraflı olarak insizyon yerlerinde keloid dokusu meydana geldi. Tüm hastaların aksiller konturları herhangi bir kontraksiyon gelişmeden sağlandı. (Şekil 2) Tüm hastalar ortalama 1 yıl süresi ile herhangi bir nüks olmadan takip edildi.

Sonuç: Eksizyon sonrası sekonder iyileşmeye bırakma düşük rekürrens insidansına sahip olmasına rağmen gelişen skar dokusu omuz hareket genişliğini kısıtlamaktadır.[3] Deri greftleri ile yapılan rekonstrüksiyonlarda rekürrens ve kontraktür oranları yüksektir.[2] Rekonstrüksiyoda kullanılabilecek diğer flep seçenekleri scapular, lateral torasik ada flepleri, arka kol fasyokutan flepler ve limberg flepler olarak belirtilmiştir. [4] Paraskapular gibi aksiyel pattern flepler bölge için bir miktar kalın durmaktadır.[1] Tüm bunlar göz önüne alındığına hareketli, üç boyutlu bölge olan aksiller bölgenin rekonstrüksiyonunun yeterli kan akımı olan ve çıkartılan dokuya yakın benzerliği olan bir perforatör flep ile rekonstrüksiyonu güvenilir bir yöntemdir. Güvenilir bir perforatörün bulunamaması halinde ise flebin latissimus dorsi kas-deri flebi formuna çevrilmesi olanağı vardır. Torakodorsal arter perforatör flebin dezavantajı mikrocerrahi ekipman, tecrübe gereksinimi ve diseksiyon sırasında perforatörün torakodorsal sinir ve dalları ile olan yakın ilişkisidir.(Şekil 3) Aksiller hidradenitis süpürativa vakalarındaki yararlılığını ortaya koymak için daha geniş serilerde ve uzun dönemde takibi gerekmektedir.

Anahtar Kelimeler
Hidradenitis süpürativa, Torakodorsal arter perforatör flep, Aksilla, Perforatör flep

Kaynaklar:

1.M. G. Soldin, P. Tulley, H. Kaplan, D. A. Hudson and A. O. Grobbelaar Chronic axillary hidradenitis – the efficacy of wide excision and flap coverage British Journal of Plastic Surgery (2000), 53, 434–436

2.Harrison BJ, Mudge M, Hughes LE. Recurrence after surgical treatment of hidradenitis suppurativa. BMJ 1987; 294: 487–9.

3.Silverberg B, Smoot CE, Landa SJF, et al. Hidradenitis suppurativa: patient satisfaction with wound healing by secondary intention. Plast Reconstr Surg 1987; 79:555–559.

4.S. Altmann, H. Fansa, and W. Schneider Axillary Hidradenitis Suppurativa: A Further Option for Surgical Treatment J Cutan Med Surg 2004; 6–

Şekiller:

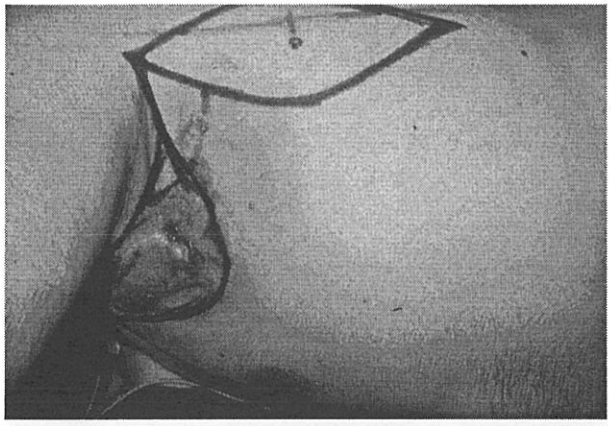

Şekil 1: Ameliyat öncesi eksizyon yapılacak bölgenin, güvenilir perforatörlerin ve flebin belirlenmesi

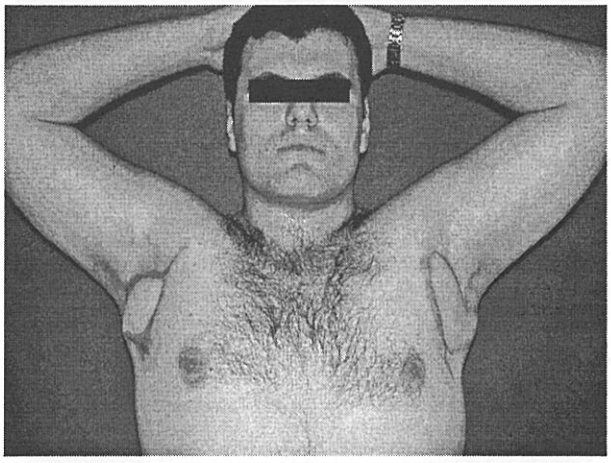

Şekil 2: Yaklaşık 1 yıl süre ile takip edilen hastanın önden görünümü. İki taraflı insizyon yerlerinde keloid geişimi



Şekil 3: Torakodorsal sinirin diseksiyon sırasında korunup perforatördem serbestleştirilmiş görünümü

SB-101
Allojenik Dermal Greftlerin Erken Meme Rekonstrüksiyonunda Çok Amaçlı Kullanımı

Ercan KARACAOĞLU[1], Richard ZİENOWİCZ[2], Cihat N. BARAN[1], Namık Kemal BARAN[1]

1) Yeditepe Üniversitesi, Tıp Fakültesi, Plastik ve Rekonstrüktif Cerrahi ABD., İSTANBUL
2) Brown Üniversitesi, Tıp Fakültesi, Plastik ve Rekonstrüktif Cerrahi ABD, RI, ABD

Amaç: Meme restorasyonu bir seri kompleks konuları içerir. Rekonstrüktif meme cerrahları meme rekonstrüksiyonunda hasta tolere edebildiği sürece otolog dokuları tercih ederler (1). Bununla birlikte implantlarla yapılan rekonstrüksiyonlar daha kolay, daha kısa, daha az travmatik ve maliyet yönünden daha uygundur (2, 3). Fakat implantların bugüne kadar bir çok probleme de davetiye çıkardığı iyi bilinmektedir (4, 5, 6). Bu çalışmada, implantlarla yapılan erken meme rekonstrüksiyonunda karşılaşılan problemlerin çözümünde allojenik dermal greftlerin çok amaçlı kullanımı hedeflenmiştir.

Gereç ve Yöntem: Deri koruyucu mastektomi sonrası implantın yerleştirilmesi amacıyla bir subpektoral poş oluşturuldu. Pektoralis major kasının orijini serbestleştirildikten sonra, Alloderm oluşturulan boşlukta kasın serbest inferior bölümüne suture edildi. Greftler kaplanması planlanan boşluğun boyutlarına, implantın boyut ve hacmine göre şekillendirildi. Burada greftin sağlam ve meme şeklini verecek şekilde yerleştirilmesine azami dikkat gösterildi. Alloderm bir allojenik greft olup üstte pektoralis major kasına, alt ve alt-içte göğüs duvarına ve dışta serratus anterior kas flebine tespit edilmiştir. Oluşturulan poşa postoperative ayarlanabilir bir implant yerleştirildi.

Bulgular: Allogreftler 2003 Haziran- 2004 Eylül arası 24 hastada 30 memenin erken rekonstrüksiyonunda kullanıldı. Tüm hastalarda deri veya memebaşı koruyucu mastekomiden sonra erken meme rekonstrüksiyonu olarak uygulandı. Erken rekonstrüksiyonda allogreft uygulanmasına bağlı komplikasyon gözlenmedi. Hastalar 1-2 yıl (ort. 19 ay) arasında takip edildi. Olgularda deri deformitesi (rippling gibi), simmasti ve ya alt kadran duvar zayıflığı ve gevşekliği gözlenmedi.

Sonuç: Allodermin erken meme rekonstrüksiyonunda kullanılması subpektoral yeteri kadar büyük bir poş oluşturularak tamamen ekspande edilmiş bir implantın yerleştirilmesine olanak sağlamaktadır. Rekonstrükte edilen memeye Allodermin interpoze edilmesi ile pektoralis major kasının kapasitansı artırılmaktadır. Bunun sonucu olarak implantasyon için tam ve ya tama yakın bir poş oluşturulmakta, bu poşun üst ve iç alt duvarlarında daha kalın bir kas örtüsü ve greft ile destek oluşturulmaktadır. Bu destek ile bir çok potansiyel dezavantajın önüne geçilmektedir (Şekil 1).

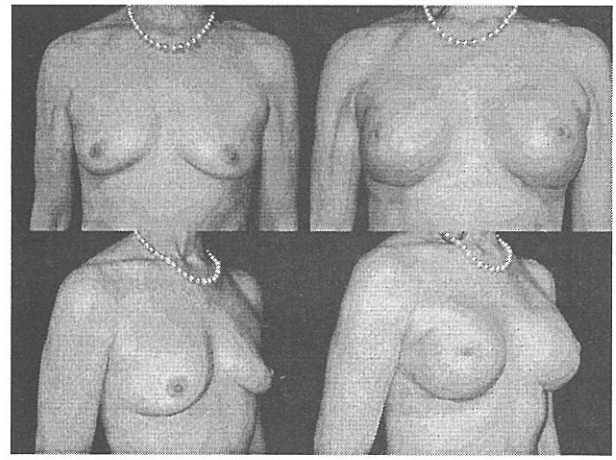

Şekil 1. Allojenik dermal greftin erken meme rekonstrüksiyonunda uygulandığı bir hastanın ameliyat öncesi ve sonrası. Kontrol fotoğrafları rekonstrüksiyondan 16 ay sonrasına aittir.

Kaynaklar:

1. Bostwick J, III. Implants and expanders. Bostwick, J,III (Ed.). In: Plastic and Reconstructive Breast Surgery. 2nd Ed. St Louis: Quality Medical Publishing, Inc. 2000, p. 187-229
2. Tebbets, JB. A system for breast implant selection based on patient tissue characteristics and implant-soft tissue dynamics. Plast Reconstr Surg 109:1396,2002.
3. Evans, GRD, Kroll SS. Choice of technique for reconstruction. Clin Plast Surg 25 (2): 311,1998.
4. Slavin SA, Goldwyn RM. Slicone gel implant explantation: Reasons, results and Admonitions. Plast Reconstr Surg 95:63,1995.
5. Halpern J, McNeese MD, Kroll SS et al: Irradiation of prosthetically augmented breasts: A retrospective study on toxicity and cosmetic results. Int J Radiation Oncol Biol Phys 18:189-191,1990.
6. Kroll SS, Baldwin B: A comparison of outcomes using three different methods of breast reconstruction. Plast Reconstr Surg 90:455-462,1992.

SB-102
Üst Göz Kapağının Kısmi veya Tam Kat Defektlerinde V-Y İlerletme Flebi Kullanımı

Zühtü DEMİR, Serdar YÜCE, Sebat KARAMÜRSEL, Atilla KURTAY, Selim ÇELEBİOĞLU

Sağlık Bakanlığı Ankara Dışkapı Eğitim ve Araştırma Hastanesi Plastik Rekonstrüktif ve Estetik Cerrahi Kliniği, ANKARA

Amaç: Göz kapağı defektleri tümör eksizyonu, travma, yanık, radyoterapi ve konjenital nedenler ile oluşabilir. Göz kapağı rekonstrüksiyonları kapağın kendine özgü fonksiyonel özellikleri ve anatomik yapısı nedeniyle ayrıcalık gösterir. Üst göz kapağının alt kapağa göre daha fazla hareketli olması nedeniyle rekonstrüksiyonu daha fazla zorluk taşımaktadır. Rekonstrüksiyonda amaç globun korunmasını sağlayarak, fonksiyonel ve estetik olarak iyi bir sonuç elde etmektir. Onarımda kullanılacak dokular iyi vaskülarize, ince, katlanabilir, duyusu bulunan, deri, kas, tarsoligamentöz ve muköz membran içermelidir. Bu özellikleri taşıyan dokular genellikle komşu dokulardır. (1)

Gereç ve yöntem: 2003-2005 yılları arasında kliniğimizde üst göz kapağı defekti olan 3 kadın 2 erkek toplam 5 hastada, defektin üst kenarından planlanan vertikal muskulokutan V-Y ilerletme flebi ile rekonstrüksiyon yapıldı. Hastaların yaş dağılımı 16 ile 70 arasında değişmekteydi. Defekt nedeni 4 hastada malign tümör eksizyonu, 1 hastada konjenital kapak anomalisiydi. Konjenital anomalisi olan hastanın her iki üst göz kapağında da tam kat defekti mevcuttu. Tümör eksizyonuna bağlı defekti olan hastalardan ikisinin defekti tam kat iken, iki hastada parsiyel kalınlıkta defekt vardı. Defekt boyutları 1,5 cm x 1 cm ile 2,5 cm x 1,5 cm arasında değişmekteydi. 3 hasta genel, 2 hasta lokal anestezi altında opere edildi. Defektin üst kenarına eşit genişlikte, vertikal ters V şeklinde flep planlanıp, muskulokutan olarak eleve edildi. Parsiyel kalınlıkta defekti olan hastalarda flep defekte ilerletilerek defekt kapatıldı. Tam kat defektli hastalarda ise damaktan alınan mukoperiosteal greft, flep arka yüzüne sütüre edilerek tars ve konjuktiva rekonstrüksiyonu yapıldı. Tüm hastalarda flep donör sahası primer sütüre edildi.



Şekil 1: Üst göz kapakta tümöral kitle preoperatif görünüm

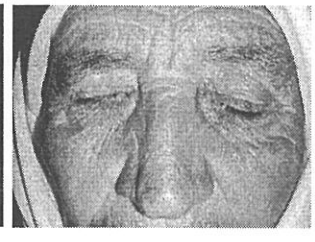

Şekil 2: Geç postoperatif görünüm

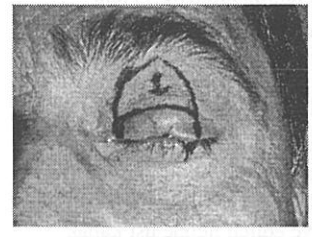

Şekil 1: Üst göz kapakta tümöral kitle preoperatif görünüm

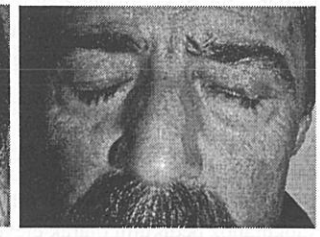

Şekil 2: Geç postoperatif görünüm

Bulgular: Ortalama bir yıllık takibimizde önemli bir komplikasyon ve flep nekrozu ile karşılaşılmadı. 1 hastada postoperatif erken dönemde venöz konjesyon oluştu ve konservatif tedavi ile kendiliğinden geriledi. Konjenital defekti olan hastanın geç dönemde bir göz kapağı kenarında minimal açıklık görüldü ve daha sonrarevizyon yapılmak üzere takibe alındı. Tümör eksizyonu yapılan hastalarda nüks görülmedi. Fonksiyonel ve estetik sonuçlar tatminkardı.

Sonuç: Göz kapakları deri ve kas içeren ön lamella ile konjuktiva, tarsal plak ve kapak retraktörlerini bulunduran arka lamelladan oluşmaktadır. Kapak rekonstrüksiyonlarında bu lamellalardan en az bir tanesinin vaskülarize dokular ile onarılması gerekmektedir.(2)

Üst göz kapağı gözü koruması bakımından çok fazla öneme sahiptir ve onarımında amaç kayıp tarsokonjuktival yapılar ve deri gibi, gözün korunmasını sağlayacak yapıların oluşturulması, minimal donör saha hasarı bırakarak, mümkünse tek aşamalı işlem ile iyi bir görünüm oluşturmaktır. (3)

Üst göz kapağı defektlerinin onarımında; genç hasta grubunda kapağın %25'i genişliğindeki defektler genellikle direkt kapatılabilirken, yaşlılarda artmış doku gevşekliğine bağlı olarak %50'ye kadar olan defektler direkt kapatılabilmektedir. Direkt kapama sonrası gerginlik oluşan hastalarda lateral kantotomi ve Z plasti yöntemi kullanılmaktadır. Daha büyük defektler içinde greftler, lokal ve bölgesel flepler tarif edilmiştir. Sıklıkla orta büyüklükteki defektler lateral kantolizis ve Tenzel semisirküler fleple kapatılabilir. Alt ve üst kapağın % 40-60 arası defektlerinde kullanılabilir. % 60'ın üzerindeki defektlerde alt kapak marginal arterbaseli küçük tam kalınlıkta flep kullanılabilmektedir. Bu yöntemde alt kapakta hasarlanmakta ve revizyonlar gerekebilmektedir. Mustarde üst kapağın % 60-100 arası defektleri için alt kapaktan planlanan menteşe flebini tarif etmiştir. Bu yöntemde üst kapaktaki defekt alt kapaktan kaldırılan laterale baseli

kapak flebi ile kapatılır. Flep donör sahasını kapatacak şekilde yanak rotasyon flebide eleve edilerek mediale ilerletilir. 2 basamaklı olması, alt kapağın tamamen hasarlanması, hareket kaybı ektropion riski ve donör saha morbiditesi dezavantajlarıdır. Total üst kapak eksizyonu sonrası oluşan kapağın tam kat defektleri için infraorbital bölgeden kaldırılan konjuktiva, kas, deriyi içeren flepler ile alt kapak margini korunarak onarım yapılabilmektedir. Bu yöntem Cutler – Beard köprü flep olarak tanımlanmıştır. Donör saha morbiditesinin fazla olması, tarsal destek yetersizliği, 2 basamaklı olması ve görüşün uzun süre engellenmesi dezavantajlarıdır.

Laterale baseli muskulotarsokutanöz V-Y ilerletme flebi üst göz kapağı rekonstrüksiyonunda diğer bir yöntemdir.(4) Temporozigomatik bölgeden orbikülaris okuliye baseli subkutanöz pediküllü olarak eleve edilen flepde üst kapak defektlerinde kullanılabilmektedir.(5) Donör saha morbiditesi ve flebin kalın olması dezavantajlarıdır. Tam kat defektlerde konjuktivanın mukozal greft ile onarımı sonrası ön lamella rekonstrüksiyonunun üst kapaktan bipediküllü flep ile yapılıp, donör sahanın Fricke fleple kapatıldığı yöntemlerde tanımlanmıştır.

Ayrıca göz kapaklarından başka bölgesel fleplerde kullanılabilmektedir. Nazal kondromukozal flep, kulak heliks flebi, glabellar ve alın flebi diğer alternatif yöntemlerdir. Bunlarda da donör saha morbiditesi, renk ve kalınlık uyumu, revizyonlar gerektirebilmesi ve hareket kısıtlılığı oluşturması dezavantajlarıdır. Fakat her zaman bu yöntemlerle istenen anatomik ve fonksiyonel sonuç alınamamaktadır.

Bizim olgularımızda kullandığımız vertikal muskulokutan V-Y ilerletme flebi ile rekonstrüksiyonda, kapağın geriye kalan dokusu kullanılarak göz kapağının kendine has özellikleri elde edilmektedir. Yöntemin tek seanslı ve kolay uygulanabilir olması, donör saha morbiditesinin olmaması ve ameliyat süresinin kısalığı önemli avantajlarıdır. Kapağın anatomik ve fonksiyonel özellikleri korunmaktadır. Tüm bu avantajları nedeniyle üst göz kapağınıntam ve parsiyel defektlerinde vertikal muskulokutan V-Y ilerletme flebinin diğer yöntemlere iyi bir alternatif olduğunu düşünüyoruz.

Kaynaklar:

1) Spinelli HM, Jelks GW. Periocular reconstruction: a systematic approach. Plast Reconstr Surg 1993; 91: 1017-1024
2) Jewett BS, Shockley WW. Reconstructive options for periocular defects. Otolaryngol Clin North Am 2001; 34: 601-625
3)Köse R. Periorbital yumuşak dokuların onarımı.Fırat Tıp Dergisi 2005; 10(1): 12-17
4)Okada E, Iwahira Y, Maruyama Y. The V-Y advancement myotarsocutaneous flap for upper eyelid reconstruction. Plast Reconstr Surg. 1997 Sep; 100(4) :996-998
5)Yoshimura Y, Nakajima T, Yoneda K. Reconstruction of the entere upper eyelid area with a subcutaneous pedicle flap based on the orbicularis oculi muscle. Plast Reconstr Surg. 1991 Jul; 88(1): 136-139

SB-103
Göz Kapak Defektlerinde Lokal Flep Deneyimlerimiz

Tayyar SELÇUK, Serdar YÜCE, Atilla KURTAY, Salih Emre ÜREGEN, Hıfzı VELİDEDEOĞLU, Selim ÇELEBİOĞLU
Sağlık Bakanlığı Dışkapı Eğitim ve Araştırma Hastanesi, ANKARA

Amaç : Göz kapakları vücudun küçük bir kısmını oluşturmasına rağmen rekonstrüksiyonu zor yapılardır. Tüm vücut yüzey alanının % 1' den az kısmını göz kapakları oluşturmasına rağmen, kompleks bir anatomiye sahip olup detaylı bir yaklaşım gerektirmektedir(1). Bu bölgenin yumuşak doku defektleri travma, tümör, yanık, radyasyon, enfeksiyon ve konjenital anomaliler sonucu oluşmaktadır(2). Rekonstrüksiyonda temel amaç kayıp dokuların yerine konması, kapak marjinlerinin stabilizasyonu ve globun müköz membranla korunmasını sağlamaktır.

Göz kapakları ve periorbital bölge anatomisi kendi içinde zonlara ayrılmıştır(3).
Zone 1 - Glob ve orbital septum arkasındaki yapıları
Zone 2 - Üst göz kapaklarını
Zone 3 – Alt göz kapaklarını
Zone 4 – Medial kantal bölge ve lakrimal drenaj sistemlerini
Zone 5 – Lateral kantal bölgeyi
Zone 6 – Nazal, glabellar, kaş, alın, şakak, malar ve nazojuguler bölgeyi içerir.

Literatürde değişik anatomik lokalizasyonlar için farklı cerrahi yöntemler tanımlanmıştır.

Defekt alanı kapak 1/4 ten 1/2 'sine kadar olan olgularda primer kapama denenir. Eğer direk primer kapama yapılamıyorsa lateral kantal tendona kantolizis yapılarak direk kapama yapılır. Daha büyük defektler için ise çeşitli lokal flep alternatifleri vardır. Bunlardan bazıları; tripier flep, fricke flep, forehead(alın) flep, glabellar flep, nazolabial flep ve cheek(yanak) flep'tir(4).

Rekonstrüksiyonda renk uyumu bakımından en iyi sonuç bitişik göz kapaktan planlanan fleplerde alınmaktadır. Lateral yanak flebi renk ve doku uyumu açısından iyi sonuç verir. Glabellar ve nazolabial flepler kullanışlıdır, fakat renk ve doku uyumu bakımından her zaman iyi sonuçlar alınamaz(4).

Gereç ve Yöntem: Kliniğimizde 2003-2004 yılları arasında 13 erkek, 5 kadın olmak üzere toplam 18 hastaya göz kapakta tm eksizyonu sonrası primer kapatılamayan defektlere lokal fleplerle rekonstrüksiyon yapıldı. Tm boyutları 5 x 5 mm ve 10x10 mm arasında değişiyordu . 4 olguda tümör üst göz kapakta, 1 olguda lateral kantal bölgede ve diğer 13 olguda alt göz kapakta yerleşim gösteriyordu. Eksizyon 5 mm güvenlik marjini ile yapıldı. Patoloji sonuçları 15 hastada BCC, 3 hastada SCC olarak geldi. Oluşan defektler 4 hastada fricke flep (1 kadın 3 erkek hasta; 3 olgu alt göz kapak, 1 olgu lateral kantal bölge), 4 hastada üst göz kapaktan planlanan kas deri flebi (1 kadın 3 erkek hasta), 3 hastada V-Y ilerletme flebi (2 kadın 1 erkek hasta , olguların hepsi üst göz kapak yerleşimli), 6 hastada yanak ilerletme flebi (1 kadın 5 erkek hasta) ve 1 hastada alt göz kapaktan rotasyon flebi (kadın hasta) ile rekonstrükte edildi.

Bulgular : 3 vakada (v-y ilerletme flebi, fricke flep ve üst göz kapaktan planlanan kas deri flebi) erken dönemde venöz konjesyon gözlendi , ancak takiplerde venöz konjesyon geriledi. Ortalama 21 aylık takip sürelerinde tümör nüksü tesbit edilmedi ve mortalite yaşanmadı. Hiçbir hastada flep nekrozu görülmedi.

Sonuç : Göz kapaklarının fonksiyonel ve estetik açıdan rekonstrüksiyonunun zorluğu her zaman plastik cerrahların bu bölge rekonstrüksiyonuna ilgisini çekmiştir. Biz bu çalışmada rekonstruksiyonu zor bu anatomik bölgedeki değişik lokal flep alternatiflerini, bunlarda sonucu etkileyen faktörleri araştırmayı ve cerrahi tedavi yöntemini seçerken defektin lokalizasyonuna göre dikkat edilecek algoritmanın gözden geçirilmesini, revizyonunu amaçladık.

Primer kapatılamıyan göz kapak defektlerinin rekonstrüksiyononda lokal fleplerin kullanılması vaskülarize bir doku ve de iyi renk uyumu sağladığı için etkili yöntemdir. Bu çalışmada yapılan lokal fleplerle uygun fonksiyonel ve estetik sonuç elde edilmiştir.



Resim 1. Alt göz kapakta tümör, ameliyat öncesi görünüm

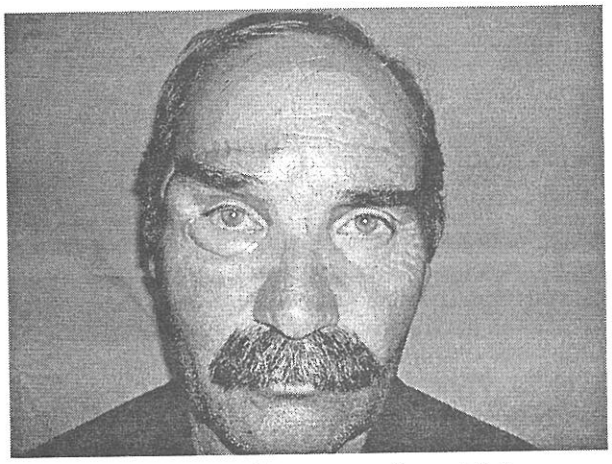

Resim 2. Fricke flep ile rekonst. sonrası 2. ay görünüm

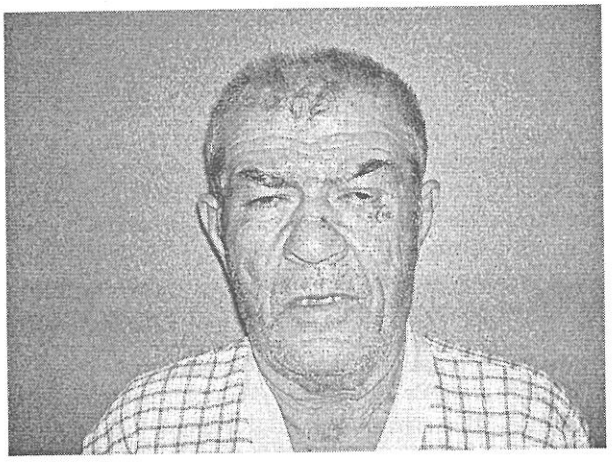

Resim 3. Alt göz kapakta tümör, ameliyat öncesi görünüm



Resim 4. Üst göz kapaktan planlanan kas deri flebi ile rekonst sonrası 1. ay görünüm

Kaynaklar :

1) Marc A. Codner, Reconstruction of the Eyelids and Orbit. Plastic Surgery Indications, Operatipns and Outcomes . 87:1425 , 2000

2) Spinelli HM, Jelks GW, Perioculer Reconstruction : a systematic approach. Plastic Reconst. Surgery 91: 1017-1024, 1993

3) Glenn W. Jelks, Elizabeth B. Jelks, Reconstruction of the Eyelids, Masrery Plastic and Reconstructive Surgery 61: 864, 1994

4) James H. Carraway, Reconstruction of the Eyelids and Correction of Ptozis of the Eyelid, Grabb and Smith's Plastic Surgery 45: 530, 1997

SB-104
Kadın Tipi Saç Dökülmesinde Saç Transplantasyonunun Yeri

Nesrin TAN BAŞER

S.B. Ankara Eğitim ve Araştırma Hastanesi, 2. Estetik, Plastik ve Rekonstrüktif Cerrahi Kliniği, ANKARA

Amaç: Saç kaybı, erkekleri etkileyen bir sorun olarak düşünülmektedir. Fakat kadınların yaklaşık %20'si hayatlarının bir döneminde saç kaybına uğramaktalar. Kadınlarda saç kaybının en sık nedeni androgenetik alopesidir (kadın tipi saç kaybı). Bunu telogen effluvium izler. Saç transplantasyonu yaptırmak erkekler arasında oldukça yaygındır fakat kadınlar arasında da son yıllarda gittikçe yaygınlaşmaya başlamıştır. Kadınlarda saç ekimi sonrası elde edilen sonuçlar herzaman başarılı olmamaktadır. Bunun en büyük nedeni androgenetik dökülme ile kronik telogen effluviuma bağlı saç incelmesi ve kaybının ayrımının yapılmamasıdır.
Bu çalışmada saç kaybı nedeniyle başvuran hastalarda değerlendirmede izlediğimiz yol, uyguladığımız medikal tedaviler ve saç transplantasyonu sonuçları bildirilmiştir.

Gereç ve Yöntem: Saç kaybı şikayeti ile başvuran ve yaşları 18 ile 56 arasında değişen 6 kadın hasta çalışmaya dahil edildi. Hastaların aile hikayeleri, kullandıkları ilaçlar, kan biyokimyaları, saç bakım alışkanlıkları, saç dökülme paternleri değerlendirildi. Bu sonuçlara göre androgenetik nedenlere bağlı olduğunu düşündüğümüz 4 hastaya mikrofoliküler teknikle saç ekimi yapıldı. Kronik telogen effluvium düşündüğümüz hastalara medikal tedavi uygulandı.

Bulgular: 4 hastamızın 3 tanesinde operasyon sonrası bir sorun ile karşılaşmazken 1 hastamızda postoperatif 1. haftada enfeksiyon izlendi ve ekilen foliküllerde kısmi kayıp gözlendi. Ekilen saçlar 3. aydan itibaren uzamaya başladı. Medikal tedavi uygulanan hastalarda 6. aydan itibaren saç tellerinde kalınlaşma izlendi. Saç transplantasyonu uygulanan grupta ise hastalar 1 seans sonrası elde edilen sonuçtan memnun idi.



Şekil1: Ameliyat öncesi görünüm



Şekil 2: Ameliyat sonrası 24. ay görünümü

Sonuç: Saç kaybı şikayeti ile başvuran her bayan hasta saç transplantasyon adayı değildir. Öncelikle kaybın androgenetik nedenlere bağlı olduğunu tesbit etmek gereklidir. Androgenetik alopesiye bağlı saç kaybı olan kadınların ise % 30'u saç ekimine uygundur. Bu tip hastalarda donör alan yoğunluğu genellikle azalmıştır. Bu nedenle kadınlarda saç ekiminde iyi sonuç elde etmek için önemli olan doğru endikasyonun konulmasıdır.

Kaynaklar:

1. Whiting DA. Chronic telogen effluvium: increased scalp hair shedding in middle-aged women. J Am Acad Dermatol 1997;35:899-906
2. Norwood OT, Lehr B. Female androgenetic alopecia: a separete entity. Dermatol Surg 2000;26:679-82
3. Vogel JE. Hair transplantation in Women: A practical new classification system and review of technique. Aesthetic Surg J 2002;22:247-259
4. Redmond GP. Androgenic disorders of women: Diagnostic and therapeutic decision making. Am J Med 1995;16:120-129

SB-105
Doğumsal Afalangia Olgularında Ayaktan Ele Nonvasküler Falanks Transferi Sonuçlarımız

Türker ÖZKAN, Samet Vasfi KUVAT, Atakan AYDIN

İstanbul Üniversitesi, İstanbul Tıp Fakültesi, Plastik, Rekonstrüktif ve Estetik Cerrahi Anabilim Dalı, El Cerrahisi Bilim Dalı, İSTANBUL

Amaç: Afalangia longitüdünal parmak gelişiminin embriyolojik dönemde duraklaması ile oluşur. Swanson sınıflamasında; afalangia transvers duraklama (kategori I) ve hipoplazi (kategori V) olarak iki kategoride sınıflanır. Annüler nekroz ya da skarın sebep olduğu gelişim duraklaması ya da amputasyonu konjenital konstrüktif band sendromu olarak farklı kategoriye girer (kategori VI) (1). Afalangia olgularında yenidoğan ve sütçocuğu döneminde ki ailesel estetik kaygılar okul çocukluğu döneminde stres komponenti ile daha belirgin olur. Bu hastalarda fonsiyonel el restorasyonu primer rekonstrüktif amaç olsa da estetik kaygılar hiçbir zaman önemini yitirmez. Başlıca cerrahi prosedürler; distraksiyon, kemik grefti ile uzatma ve nonvasküler falanks transferidir. Bu çalışmada; ayakten ele nonvasküler falanks transferi yaptığımız olguların sonuçları değerlendirilmiştir.

Gereç ve Yöntem: Çalışmaya 1996-2005 yılları arasında kliniğimizde nonvasküler falanks transferi yapılmış 6 olgu dahil edilmiştir. Hastalarda operasyon döneminde ki yaş ortalaması 27 ay, ortalama takip süresi 2.5 yıldır. Hastalardan biri bilateral el anomalisine sahiptir. Afalangialı digital sayısı 27, transfer yapılan ise 18'dir.
Afalangia olgularında sıklıkla mevcut olan rudimanter ekstansor ya da fleksor tendon ile yumuşak dokudan oluşan tübüler yapının metakarpofalangial eklem ile birleşim yerinde dorsalden pnömotik turnike altında yapılan zig-zag insizyon sonrası transfer edilecek falanks için cep oluşturulur. Bu sırada karşılaşılabilecek rudimanter ekstansor tendona zarar verilmemesi önemlidir .

Hastalarda donor saha seçiminde nondominant ayak ve sırası ile 3, 4 ve 5. parmak proksimal falanksları tercih edildi. Pnömotik turnike altında transferi kararlaştırılan ayak parmağı proksimal falanksı dorsalinden yapılan zig-zag insizyon sonrası ekstansor tendon metatarsofalangial ve proksimal interfalangial eklem arasında longitüdünal olarak insize edildi. Özellikle epifiz üzerindeki periost hasarlanmadan ekstraperiostal olarak yapılan diseksiyona, proksimal interfalangial eklemden kemiğin separasyonu sonrası volarde fleksor tendon üzerinden devam edildi. Falanks proksimalden separe edildi. İşlem sırasında epifizin hasarlanmaması, hatta üzerindeki periostun açılıp hava almaması büyümenin erkenden duraklamaması açısından önemlidir. Parmaklarda aşırı kısalma ve instabilite olmaması için fleksor ve ekstansor tendonlar 5.0 polipropilen ile birbirine suture edildi.

Separe edilen falanks alıcı sahada oluşturulan cepe yerleştirildi. Retrograd olarak tip ortası ile metakarp arasından geçirilen 0.4 mm'lik Kirchner teli ile fiksasyon sağlandı. Cep açılırken karşılaşılmış rudimanter ekstansor tendon varsa 5.0 polipropilen ile suture edildi. Rapid vicryl ile insizyonlar kapatıldı. El ve ayak atele alındı. Ele 8, ayağa 3 hafta süre ile atel uygulandı.

Hastalar yıllık ortalama falanks longitüdünal büyüme miktarı, epifiz açıklığı, falankslarda kemik rezorbsiyonu ya da nekrozu, digital tip nekrozu, kırık, angulasyon, subluksasyon ve infeksiyon açısından takip edildi.

Bulgular: Transfer edilen 18 falanksın longitüdünal olarak yıllık ortalama büyüme miktarı 2.35mm'dir. Takiplerinde son grafilerinde epifiz açıklığı devam eden falanks sayısı 14 (%78)'dür. Dört hastada epifiz kapanması tesbit edilmiştir. Hiçbir transferde 15°'yi geçen angulasyon ve kırık olmamıştır. Üç hastada kısmi kemik rezorbsiyonu (%16), bir hastada (%5) total kemik rezorbsiyonu gelişmiştir. Yumuşak doku kaybı olarak 1 hastada kısmi digital tip nekrozu gelişmiştir (%5). Hiçbir hastada infeksiyon ve donor saha deformitesi görülmemiştir.

Sonuç: Afalangia olgularının rekonstrüksiyonunda primer amaç; ailelerin estetik kaygılarına rağmen fonksiyona ilave yapabilmektir. Nonvasküler falanks transferinin metakarpı olmayan olgularda yeri yoktur. Başparmak anomalisinin diğer digitallere karşın daha az görülmesi (%8) restorasyonda bir avantajdır (1). Başparmak agenezisi olan hastalarda polisizasyon ile indeks transferi mümkün ise bu işlemin nonvasküler falanks transferi öncesine alınması gerekir(1, 2, 3). Geç dönemde (>10 yaş) transfer edilen falanks ya da metakarplara uzatma hedeflenebilir (1).

Vasküler parmak trasferine uygun olmayan afalangia gibi el anomalilerinde; prostetik cihazların kullanımını kolaylaştırmak ve fonsiyon kazanımı açısından nonvasküler falanks transferi alternatif bir metotdur (Şekil).

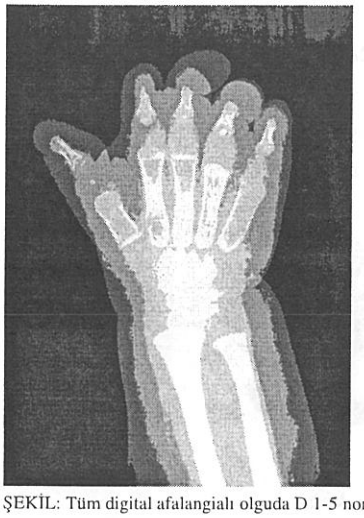

ŞEKİL: Tüm digital afalangialı olguda D 1-5 nonvasküler falanks transferi,

Kaynaklar:

1. James, M. A., Durkin, R. C. Nonvascularized toe proximal phalanx transfers in the treatment of aphalangia. Hand Clinics 14: 1, 1998.
2. Goldberg, N. H., Watson, H. K. Composite toe (phalanx and epiphysis) transfers in the reconstruction of the aphalangic hand. J. Hand Surg. 7: 454, 1982.
3. Carroll, R. E., Green, D. P. Reconstruction of the hypoplastic digits using toe phalanges. J. Bone Joint Surg. 57: 727, 1975.

SB-106
"Hatchet" Flebin Parmak Ucu Amputasyonlarında Kullanımı

Doğan TUNCALI, Ayşe YÜKSEL BARUTÇU, Serdar GÖKREM, Ahmet TERZİOĞLU, Gürcan ASLAN
S. B. Ankara Eğitim ve Araştırma Hastanesi, 2. Plastik Rekonstrüktif ve Estetik Cerrahi Kliniği, ANKARA

Giriş: Parmak ucu amputasyonları, çok rastlanılan ve rekonstrüksiyonları için bir çok yöntem tanımlanmış yaralanmalardır.1-5 Emmet, bir tarafında kısmi bir deri adası bulunan, tekli bir triangüler flep tanımlamış ve bu flebe "hatchet" flep adını vermiştir.6 Flebin etkinliği bir çok vücut bölgesinde kanıtlanmış ancak parmak ucu amputasyonlarındaki kullanımı literatürde tanımlanmamıştır. Bu çalışmanın amacı, hatchet flebin parmak ucu amputasyonlarındaki uygulama prensiplerini ve sonuçlarını sunmaktır.

Gereç ve Yöntem: Bir yıllık takip sürelerini dolduran 9 hasta çalışmaya dahil edilmiştir. Amputasyonlar, Ishikawa sınıflandırmasına göre gruplandı. Ameliyat sonrası hareket kısıtlılığı ve iki-nokta duyarlılığı muayenelerinin yanı sıra hastalar, soğuk duyarlılığı, aşırı duyarlılık, uyuşukluk ve ağrı yönünden 3. ve 12. aylarda kontrol edildiler.

Bulgular: Amputasyonların 3'ü baş parmak, biri işaret parmağı, 3'ü orta parmak ve 2'si yüzük parmağı yerleşimli idi. Ortalama defekt boyutları, 2,1 x 1,5 cm idi. Sadece bir olguda kısmi yara açılması gözlendi. Flepler, olgularda yeterli koruyucu destek ve estetik kontur elde edilmesine olanak tanırken, tüm yaralar belirsiz skarla iyileştiler. Ortalama iki-nokta duyarlılığı 6,3 mm (alt-üst sınır: 4-8 mm) iken, iki olguda soğuk duyarlılığı (%22,2), bir olguda (%11,1) da parestezi gözlendi. Eklem hareket kısıtlılığı ise hiçbir hastada gözlenmedi. Hastalar işlerine yaklaşık 4-5 haftada dönebilmişlerdir.

Sonuç: Hatchet flep, gerçekte bir rotasyon-ilerletme flebidir. Transvers ve lateral oblik başparmak amputasyonlarında iyi bir seçenek iken, daha büyük tasarımlar kullanılarak, defekt büyüklüğü 2 cm'den küçük volar oblik amputasyonlarda da, iyi bir alternatiftir (Şekil 1 ve 2).

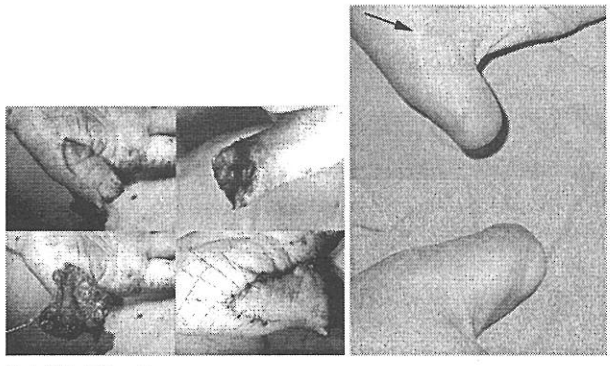

Şekil 1. Olgu 1

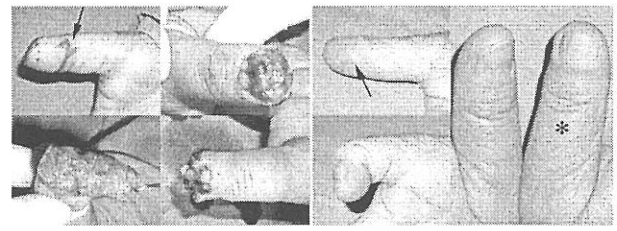

Şekil 2. Olgu 2

Dezavantajları arasında; subkutan pediküllü olarak kullanılamaması ve tam rotasyon elde etmek için flebin total olarak mobilize edilmesi sayılabilir. Teknik; basit, güvenilir ve iyi bir koruma desteği sağlaması yanında, kabul edilebilir dokunma duyusu da sağlamaktadır.
Plastic and Reconstructive Surgery dergisinde yayınlanmak üzere kabul edilmiştir.

Kaynaklar:

1. Furlow LT. V-Y "cup" flap for volar oblique amputation of fingers. J Hand Surg 9B: 253, 1984.
2. Tsai TM, Yuen CJ. A neurovascular island flap for volar-oblique fingertip amputations: analysis of long-term results. J Hand Surg 21B: 94, 1996.
3. Littler JW. The neurovascular pedicle method of digital transposition for reconstruction of the hand. Plast Reconstr Surg 12: 303, 1953.
4. Pelissier P, Genin-Etcheberry T, Casoli V, Pistre V, Martin D, Baudet J. Limits and indications of the dorsal transposition flap: critical evaluation of 15 cases. J Hand Surg 26A: 277, 2001.
5. Atasoy E, Iokimidis E, Kasdan ML, Kutz JE, Kleinert HE. Reconstruction of the amputated finger tip with a triangular volar flap-a new surgical procedure. J Bone Joint Surg 52A: 921, 1970.
6. Emmett AJ. The closure of defects by using adjacent triangular flaps with subcutaneous pedicles. Plast Reconstr Surg 59: 45, 1977.

SB-107
Çekiç Parmak Deformitesinin Onarımında Alternatif Bir Cerrahi Teknik ve Deneyimlerimiz

M. Gürhan ULUSOY, Nazım KARALEZLİ, Afşin UYSAL, Uğur KOÇER, Yüksel KANKAYA, Önder KARAASLAN, Yiğit Ö. TİFTİKÇİOĞLU

S.B. Ankara Eğitim ve Araştırma Hastanesi 1.Plastik, Rekonstrüktif ve Estetik Cerrahi Kliniği, ANKARA

Amaç: "Çekiç parmak" sık görülen ve hastalarda kozmetik ve fonksiyonel rahatsızlıklara sebep olabilen bir deformitedir. Genellikle, distal interfalangeal (DİP) eklem ekstansiyonda iken ani ve şiddetli fleksiyona bağlı tendon-kemik ilişkisinin bozulması sebeptir (1).
Kırık parça küçük olduğunda veya tendon kaynaklı durumlarda öncelikle uzun süreli atel kullanımı denenmelidir. Tendon kaynaklı kronik deformiteler veya eklem yüzeyinin %30'undan fazlasının tutulumunun olduğu distal falanks kırıkları cerrahi tedavi için adaydır. Ancak uygulanacak cerrahi tedavi halen oldukça tartışmalıdır (1-5).
Bu çalışmada amaçlanan, tanımlanan teknikle tendon-kemik ilişkisinin hassas bir şekilde yeniden onarılmasıyla estetik ve fonksiyonel düzelmenin sağlanmasıdır.

Gereç ve Yöntem: 2002-2004 yılları arasında başvuran çekiç parmak deformitesi olan 19 hasta çalışmaya dahil edilmiştir. On üç hasta erkek 6 hasta bayandı ve ortalama yaş 33 (16-55 yıl) idi. Hastaların 11 tanesinde tendon kaynaklı deformite mevcut iken 8 tanesinde eklem yüzeyinin %30'undan fazlasını tutan kırık mevcuttu. Tendona bağlı deformitesi olan hastalarda cerrahi ile ameliyat zamanı arasındaki süre 61 gün (34-144 gün) iken, kemik kırığına bağlı hastalarda 16 gün (2-37 gün) idi. Tüm hastalarda gonyometrik ölçümler ve radyografik inceleme yapıldı. İlk muayenede ortalama ekstansiyon eksikliği 28° (18-45°) idi. Cerrahi sonrası takipler, 6. ve 12. haftalarda direk grafiler, gonyometrik ölçümler ve hasta memnuniyetinin sorgulanması ile yapıldı. Değerlendirmede Crawford kriterleri kullanıldı (Tablo1)(6). Hasta memnuniyetinin sorgulanmasında 1 den 4 e kadar olan bir skala kullanıldı (1- hiç ağrı yok, 2- ara sıra olan ve ağır çalışmayla ortaya çıkan ağrı, 3- sık olan ve günlük aktivitelerle de ortaya çıkabilen ağrı, 4- günlük aktiviteleri kısıtlayan şiddetli ağrı). Parmak pulpası ve dorsumunda hassasiyet, ağrı, tırnak şekil bozuklukları ve duyulanımda değişiklikler de takiplerde değerlendirildi.

Cerrahi: Tüm hastalar lokal anestezi altında ameliyat edildi. T veya S şeklindeki kesiyi takiben flepler kaldırıldı ve ekstansor tendon-kemik bileşkesi ortaya kondu.
Patoloji tendon kaynaklı olduğunda; parmak ucundan DİP eklemini geçecek şekilde , eklem hafif ekstansiyonda 0.9 mm'lik kirschner teli geçildi. Ekstansor tendon ve kemik arasındaki nedbe dokusu çıkartıldı ve tendonun serbest ucundan Kessler tekniğine uygun bir dikiş 4/0 prolen ile geçildi ve dikişin iğnesi kesildi. Daha sonra parmak pulpasında no:15 bisturi ile periosta kadar 2-3 mm'lik bir tam kat kesi yapıldı. Takiben, bir 21 G enjektör iğnesi tahmini ekstansor tendon yapışma yerinin medialinden girilerek distal falanksı geçilip, volarde yapılmış olan kesinin yine medialinden çıkıldı ve plastik konnektor kırılarak ayrıldı. Prolen dikişin serbest ucu iğnenin içinde geçildi ve volar yüze çıkınca iğne çekilerek çıkartıldı (Şekil 1). İğne volar kesinin lateralinden girilerek tendon yapışma yerinin lateralinden çıkıldı ve benzer şekilde palmar yüzdeki serbest prolen iplik iğnenin içinden parmak dorsumuna geçirildi (Şekil 2). İğnenin çekilerek çıkartılmasını takiben dikiş falanks dorsalinde düğümlendi (Şekil 3). Düğüm bağlanmadan önce, prolen dikişin volarde kemik periostunun üzerine tam olarak oturduğu kontrol edildi. Zira, arada yumuşak doku kalması deformitenin nüks etmesi ile sonuçlanabilir. Dorsal ve volar kesiler ince emilmeyen dikişlerle kapatıldı.
Deformite kemik kaynaklı olduğunda ise benzer şekilde insizyonlar yapıldı ve kirschner teli geçildi. Daha sonra 21 G veya gerektiğinde daha ince bir iğne kullanılarak, önce kırık kemik parçasından sonra distal falanksdan geçildi. Yine 4/0 prolen dikiş iğnenin içinden geçirilerek volardeki insizyondan çıkıldı. İğne çıkartıldıktan sonra bu kez volardeki insizyondan girilerek önce distal falanks ve daha sonra kemik fragmanından geçildi. Volardeki prolen dikiş iğnenin içinden geçilerek kemik parçanın üzerinde düğümlendi. Bu çalışmada karşılaşılmasa bile, kemik parçanın ince iğne ile parçalanabilecek kadar küçük olması olasılığında ise, iğnenin tendonun kemikteki sonlanım bölgesinden geçilmesi daha akıllıca olacaktır. Yine bu vakalarda da prolen dikişin kemik volar yüzüne, araya herhangi bir yumuşak doku girmeden, tam olarak oturtulması son derece önemlidir.

Bulgular: Ortalama takip süre 16 ay (4-28 ay) idi. DİP eklemindeki ortalama ekstansiyon kaybı ise 2° (0-6°) olarak kaydedildi. Beş hastada 6° ye kadar varan ekstansiyon kaybı varken 14 hastada tam ekstansiyon sağlandı. DIP ekleminde fleksiyon ise ortalama 74° (60-90) idi. Crawford kriterlerine göre 14 hastada mükemmel sonuç, 5 hastada ise iyi sonuç elde edildi.
Radyolojik olarak hafif dejeneratif değişiklikler veya eklem aralığında daralma gösteren 6 hastanın 5'inde ara sıra olan ve ağır çalışmayla ortaya çıkan ağrı şikayeti saptandı. Hastaların bu şikayeti ise ortalama 4 ayda (2-8 ay) kendiliğinden kayboldu.
Takip döneminde ciltte çekinti veya şişlik, kirschner teline bağlı enfeksiyon, tırnak şekil bozukluğu, flep nekrozu veya duyulanımda değişiklik saptanmadı.

Sonuç: Bu bulguların ışığında, tanımlanan cerrahi tekniğin son derece hassas dengeler üzerine oturan kemik-tendon ilişkisinin

tam olarak sağlamasında yeterli olduğu düşünülmüştür. Komplikasyon oranının düşük olması ve başarılı sonuçlar ise herhangi bir özel cihaz veya ameliyat sırasında radyolojik görüntüleme tekniklerine gerek duyulmadan anatomik ilişkinin tam olarak sağlanabilmesine bağlanmıştır. Tekniğin en önemli dezavantajı olarak ise cerrahi olarak diğerlerinden daha güç olması düşünülebilir.

Kaynaklar:

1- Doyle J.R. Extensor tendons-acute injuries. In Green D.P., Hotchkiss R.N., Pederson W.C.(Eds.), Operative Hand Surgery. 4th Ed. New York: Churchill Livingstone, 1999. Pp. 1950 –1987.

2- Ishiguro T., Itoh Y., Yabe Y., et al. Extension block with Kirschner wire for fracture dislocation of the distal interphalangeal joint. Tech Hand Upper Extrem Surg, 1: 95, 1997

3- Jupiter J.B., Sheppard J.E. Tension wire fixation of avulsion fractures in the hand. Clin Orthop Rel Res, 214: 113, 1987

4- Hamas R.S., Horrell E.D., Pierret G. P. Treatment of mallet finger due to intra-articular fracture of the distal phalanx. J Hand Surg (Am) 3: 361, 1978

5- Ulkur E., Acikel C., Ergun O., Celikoz B. Repair of chronic mallet finger deformity using Mitek micro arc bone anchor. Ann Plast Surg 54: 393, 2005

6- Crawford G.P. The molded polythene splint for the mallet finger deformities. J Hand Surg (Am.) 9: 231, 1984

Mükemmel	Tam DİP eklem ekstansiyonu, tam fleksiyon, ağrı şikayeti yok
İyi	0 – 10° ekstansiyon kaybı, tam fleksiyon, ağrı şikayeti yok
Orta	10 – 25° ekstansiyon kaybı, fleksiyon kaybı, ağrı şikayeti yok
Kötü	25° den fazla ekstansiyon kaybı veya sürekli ağrı şikayeti

TABLO 1: Crawford Değerlendirme Kriterleri (1984)

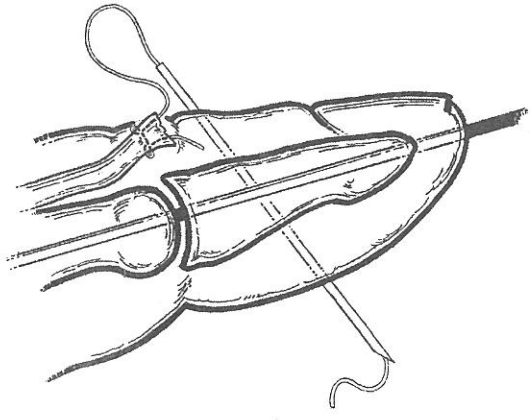

ŞEKİL 1: Tendon dikişi konulduktan sonra 21 G iğne ucu kullanılarak serbest iplik ucu volarde yapılmış olan 3 mm'lik insizyondan çıkılır.

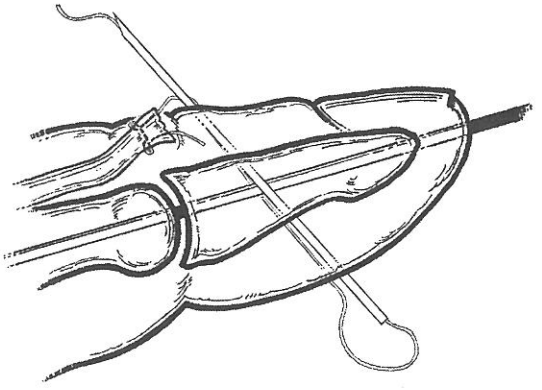

ŞEKİL 2 : İğne bu kez volarden girilerek serbest iplik ucu dorsale geçirilir.

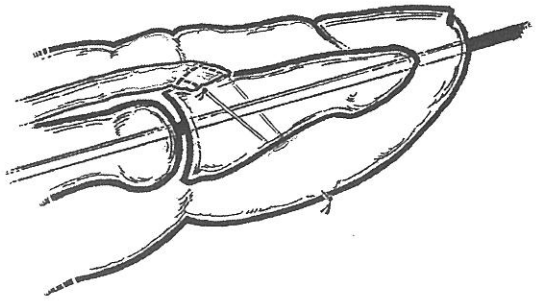

ŞEKİL 3: İğne çıkartıldıktan sonra dikiş dorsalde düğümlenerek onarım tamamlanır.

SB-108
Üst Ekstremite Yaralanmaları İle Gelen Hastaların Agresyon Düzeyinin Değerlendirilmesi

Çağatay KARŞIDAĞ, Semra KARŞIDAĞ, Kemalettin YILDIZ, İlkay HÜTHÜT, Ayşin KARASOY, Kemal UĞURLU, Lütfü BAŞ

Şişli Etfal Eğitim ve Araştırma Hastanesi, Plastik, Rekonstrüktif ve Estetik Cerrahi Kliniği, İSTANBUL

Amaç: Kendine zarar verme davranışı sıklıkla göz ardı edilen bir araştırma alanı olup bu davranışın epidemiolojisi, tıbbi yaklaşımı ve sonlanımı konusunda çok az bilgiye sahibiz. Parasuisidal davranışlar olarak bilinen girişimlerden biri olan üst ekstremite yaralanmaları plastik cerrahi ünitelerinde sık rastlanan olguları oluşturmaktadır. Kişilerin agresyon düzeyinin değerlendirilmesini sağlayan duyarlı testlere duyulan ihtiyaç nedeniyle farklı testler geliştirilmiştir. Literatür incelemelerinde psikiyatri dışı acil polikliniklere başvuran hastalar üzerinde az sayıda çalışmanın yapıldığı saptanmıştır. Bu tarama çalışmasının amacı üst ekstremite yaralanmaları ile acil plastik cerrahi kliniğine başvuran hastalardaki agresyon düzeyinin değerlendirilmesidir.

Gereç ve Yöntem: Çalışmaya Şişli Etfal Eğitim ve Araştırma Hastanesi Plastik, Rekonstrüktif ve Estetik Cerrahi Kliniğine 1 Haziran 2004 -31 Mayıs 2005 tarihleri arasında cama vurma, iş kazası sonucu meydana gelen üst ekstremite yaralanması ile başvuran hastalar ile kontrol grubu olmak üzere 3 grup alınmıştır. Değerlendirme, olguların hangi grupta olduğunu önceden bilmeyen bir psikiyatri uzmanı tarafından DSM-IV-TR'ın (Diagnostic and Statistical Manual of Mental Disorders, Fourth Edition Text Revision - Ruhsal Hastalıkların Tanısal ve İstatistiksel El Kitabı) kişilik bozuklukları tanı kriterlerinin agresyonu tanımlayan ölçütlerine göre hazırlanan ölçek ile yapılmıştır. Hastalar verdikleri evet cevabı sayısına göre normal, hafif, orta ve ağır agresif olmak üzere 4 gruba ayrılmıştır. Verileri değerlendirmek üzere SPSS – V.11.5 programı kullanılmıştır.

Bulgular: Çalışmaya elini cama vurarak kasıtlı travma sonucu yaralanan 30, iş kazası sonucu yaralanan 25 ve kontrol amacıyla hiç üst ekstremite yaralanmasına maruz kalmayan 24 kişi olmak üzere toplam 79 hasta alındı. Kontrol grubunda E/K oranı eşitken, yaş ortalaması 31,75 ± 4,79 (28-45) olarak tespit edildi. Cama vurma sonucu başvuran hastalarda E/K=29/1 oranında ve yaş ortalaması 27,23 ± 8,30 (13-49) olarak saptandı. İş kazası sonrası başvuranlarda ise E/K = 22/3 ve yaş ortalaması 31,04 ± 14,64 (16-70) olarak bulundu. Cama vurma ile başvuran hastaların %70'i (n=21) bekar olarak tespit edilirken, diğer gruplarda evli ve bekar oranları birbirine yakın olarak gözlendi. Sigara kullanan 44 hastanın %52,2'si (n=23) cama vurma ile başvuranlar oluşturmaktaydı. Alkol kötüye kullanımı olan 15 hastanın %86,6'sı (n=13) cama vurma grubundandı. Madde bağımlılığı olan hastaların hepsinin cama vurma grubuna dahil olduğu tespit edildi. Psikotik ilaç kullanan 1 hasta ve non-psikotik ilaç kullanan 5 hastanın 4'ünün yine cama vurma grubunun içerisinden olduğu tespit edilirken kalan 1 hastanın iş kazası grubundan olduğu saptandı. Kontrol grubunda agresyonu olmayanların oranı % 75 (n=18), hafif agresyon gösterenlerin oranı % 25 (n=6) bulundu. İş kazası grubunda agresyonu olmayanların oranı % 72 (n=18), hafif agresyon gösterenlerin oranı % 28 (n=7) olarak tespit edildi. Her iki grupta da orta ve ağır derecede agresyon düzeyi gösteren kişi yer almazken cama vurma sonucu başvuranların % 16.7'sinde (n=5) orta, % 3.3'ünde (n=1) ağır derecede agresyon düzeyi saptandı. Agresyon düzeyi cama vurma grubundaki hastaların %33.3'ünde (n=10) normal düzeyde bulunurken, % 46.7'sinde (n=14) hafif düzeyde bulundu. Orta düzeyde agresyon gösteren toplam beş hastanın dördü 20-29 yaşları arasında yer almaktaydı. Orta ve ağır düzeyde agresyon gösteren 6 hastanın tümü erkek idi.

Sonuç: Üst ekstremite yaralanması ile başvuran hastalardaki agresyon düzeyini saptamaya yönelik yapılan bu çalışmada iş kazası ve kontrol grupları ile kendine zarar verme davranışı olarak tanımlanabilecek olan elini cama vurma grubu karşılaştırılmıştır. Elini cama vurma grubunda orta ve ileri derecede agresyon düzeyi saptanan hastaların sayısı belirgin olarak yüksek tespit edilmiştir. Bu tarama testinin agresyonu saptamaya yönelik duyarlı bir test olduğu düşünülmekle birlikte bulguların daha geniş serilerle desteklenmesi uygun olacaktır.

Kaynaklar:

1. Bell, JL., MacDonald, LA. Hand laserations and job design caracteristics in line-paced assembly. J Occupational and Environmental Medicine. 45:8:848,2003.
2. Wilkinson, s., Taylor, G., Templeton, L., Mistral, W., Salter, E., Bennett, P. Admissions to hospital for deliberate self-harm in England 1995-2000: an analysis of hospital episode statistics. J Public Health Medicine. 24(3):179-183,2002.
3. Horrocks, J., Price, S., House, A., Owens, D. Self –injury attendances in the accident and emergency department: Clinicl database study. Br. J Psychiatry. 183:34-39, 2003.

	Kontrol	İş kazası	Cama vurma
Normal	18 (%75)	18 (%72)	10 (%33,3)
Hafif agresyon	6 (%25)	7 (%28)	14 (%46,7)
Orta agresyon	-	-	5 (%16;7)
Ağır agresyon	-	-	1 (%3,3)

Şekil 1: Çalışma gruplarında agresyon düzeylerinin karşılaştırılması

SB-109
Yanığa Bağlı 1. Parmak ve Tenar Bölge Deformitelerinin Düzeltilmesinde Birinci Dorsal Metakarpal Arter Flebi Kullanımı

Mustafa NİŞANCI, Muhitdin ESKİ, Mustafa DEVECİ, Murat TÜREGÜN, Yakup ÇİL, Mahir ALİYEV

GATA Plastik, Rekonstrüktif ve Estetik Cerrahi AD., ANKARA

Amaç: El yanıkları fonksiyonel kayıp oluşturan deformiteler ile sonuçlanır. Bu deformiteler minimal bile olsa, özellikle 1. parmak ve tenar bölgeyi ilgilendirdiğinde, elin önemli fonksiyonlarında ileri derecede kayba neden olması nedeniyle onarılmaları oldukça önemlidir ve bu konuda bir çok teknik tanımlanmıştır(1,2). Bu flepler arasından birinci dorsal metakarpal arter flebi 1. parmak ve tenar bölgeyi ilgilendiren deformitelerin düzeltilmesini takiben oluşan cilt defektlerinin kapatılmasında önemli bir seçenektir(3). Bu çalışmada kliniğimizde yaniğa bağlı 1. parmak deformitelerinin rekonstrüksiyonunda birinci dorsal metakarpal arter perikullü ada flebi ile ilgili deneyimlerimiz sunulmuştur.

Gereç Ve Yöntem: 1. parmakta yanığa bağlı deformite nedeni ile kliniğimize son 3 yılda başvuran yaş ortalaması 21 (2-34) ve 13'ü erkek, toplam 14 hastaya birinci dorsal metakarpal arter flepi ile onarım yapıldı. 8 hastada sol, 6 hastada ise sağ el 1. parmakta kontraktür vardı. 5 hastada ise tenar bölgeyi de içine alan ciddi deformite söz konusuydu. 6 hasta genel, kalanı ise aksiller anestezi altında ve turnike kullanılarak opere edildi. Kontraktür açıldıktan ve gereken durumlarda korrektif artrodez uygulandıktan sonra 2. parmak proksimal falanks dorsalinden planlanan flep radial sinirin kütanöz dalını da içine alacak şekilde 1. metakarpal arter pedikülü üzerinde kaldırılıp 1. parmakta korreksiyondan sonra ortaya çıkan defekte taşındı. Donör alan ise greftlendi. Gereken olgularda fizyoterapi uygulandı. Hastalar 4 ay ile 12 ay arasında takip edildi.

Bulgu: Postoperatif dönemde fleplerin hiç birinde parsiyel yada total nekroz gözlenmedi. 1. parmağın el fonksiyonlarına katkısının arttırıldığı ve el fonksiyonlarında tama yakın gelişme sağladığı tespit edildi. Geç dönemde hiç bir hastada donör 2. parmağa ait komplikasyon gözlenmedi. Donör alan morbiditesi tüm hastalar için kabul edilebilir düzeyde idi.

Sonuç: Dikkatli diseksiyon gerektirmesine rağmen tek seanslı ve güvenilir olması, benzer doku ile onarım imkanı sağlaması, duyulu olması nedeniyle yanığa bağlı 1. parmak deformitelerinin onarımında bu flebi kullanılabilecek önemli bir seçenek olarak önermekteyiz.

Kaynaklar:

1. Eaton CJ., Lister GD. Treatment of skin and soft tissue loss of the thumb. Hand Clinics. 8: 71, 1992
2. Foucher G., Khouri RK. Digital reconstruction with island flaps. Clin. Plast. Surg. 24: 1, 1997
3. Yang JY. The first dorsal metacarpal flap in first web space and thumb reconstruction. Ann. Plast. Surg. 27: 258, 1991

SB-110
Moberg Ada Flebi: Başparmak Rekonstrüksiyonunda Yeni Bir Yaklaşım

Mehmet MUTAF, Dağhan IŞIK, Mehmet BEKERECİOĞLU, Ömer BULUT, Mahmut SUNAY

Gazintep Üniversitesi Tıp Fakültesi, Plastik, Rekonstrüktif ve Estetik Cerrahi Kliniği, GAZİANTEP

Amaç: El başparmağının pulpa defektlerinin rekonstrüksiyonunda kullanılan Moberg palmar ilerletme flebi ilk kez 1964 yılında tanımlanmıştır. Temel olarak bu flep başparmağın proksimalinde her iki nörovasküler pediküle dayalı ve flep proksimalinde deri insizyonu yapılmadan gerçekleştirilen volar ilerletme flebidir. Bölge derisin elastik olmayan yapısı ve proksimal fasiyal yapılara olan bağlantılardan dolayı Moberg Flebi'nin ilerleme kabiliyeti sınırlıdır ve literatürde 1.5 cm 'ye kadar olan defektlerde kullanıldığı rapor edilmiştir. Flebin mobilitesini artırmak için tekniğe V-Y ve Z-plasti eklemek gibi bazı girişimler olmuştur .Bu modifikasyonlar sonrası ise ancak 2 cm'ye kadar olan defektlerde başarı sağlanmıştır.(1) Kliniğimizde Moberg flebinin sadece nörovasküler bağlantıları kalacak şekilde serbetleştirilip bir ada flebi haline getirilmesi ile daha büyük defektektlerin kapatımına izin veren yeni bir uygulama geliştirilmiş olup bu çalışmada bu modifiye teknikle ilgili deneyimlerimiz sunulmaktadır.

Gereç ve Yöntemler: Bu teknik el başparmak distalinde 3-3.5 cm uzunluğunda ve kemik yapıları açıkta bırakan ciddi travmatik defekti bulunan 5 hastada uygulandı. Bu hastalarda defekt kapatımının başparmak boyunu kısaltmadan, duyarlı ve dayanıklı bir dokuyla gerçekleştirilmesi amaçlandı. Hastaların yaşları 5 ile 42 arasında idi. Hastaların 4'ü erkek 1'i kadındı. Operasyonda önce bütün hastalar turnike uygulanmış olup, ameliyatların 3'ü genel anestezi altında 2'si lokal anestezi ile yapıldı. Defektin proksimelindeki volar deri bilateral olarak w-plasti insiyonları ile alttaki fasiyal yapılardan serbestleştirilerek avuç içine kadar diseke edildi. Daha sonra bu deri bölgesinin proksimali de insize edilerek nörovasküler pediküle dayalı bir ada flebi elde edildi (Fig. 1,2,3,4). Flebin defekt bölgesine ilerletilmesi ile flep proksimalinde ortaya çıkan defekt ise bir Z-plasti ile kapatıldı.

Bulgular: Bütün hastalarda flepler sorunsuz bir şekilde iyileşti. Fleplerin hiçbirisinde dolaşımsal yetmezlik bulgusuna rastlanmadı. Hastalar 6 ay ve 2 yıl süre ile takip edildi. Takipler sonrası bütün olgularda uzunluğu korunmuş , duyarlı ve dayanıklı bir cilt ile kaplı olan ve fonksiyon kusuru olmayan bir başparmak sağlanabildiği gözlemlendi.

Sonuç: Bu çalışmada flebe maksimum mobilite kazandırmak için nörovasküler pedikül dışındaki bütün bağlantıları ayırarak oluşturduğumuz yeni bir flep modeli olan ''Moberg Ada Flebi'' tanımlanmıştır. Nörovasküler pedikül dışındaki bütün proksimal bağlantılar ayrıldığından dolayı flep mobilitesi belirgin olarak artmış ve literatürdeki diğer Moberg flep uygulamalarına kıyasla yaklaşık 1-1.5 cm'lik ekstra kazanç elde edilerek el başparmak rekonstrüksiyonlarında belirgin bir avantaj sağlanmıştır.

Kaynaklar

1. Baumeister, S., Menke, H., Wittemann, M., Germann, G. Functional outcome after the Moberg advancement flap in the thumb. J Hand Surg [Am]. 27: 105, 2002.

Figürler

Figür 1: Preoperatif görünüm
Figür 2: Flebin planması
Figür 3: Moberg ada flebinin kaldırılması
Figür 4: Postoperatif 6. aydaki görünüm

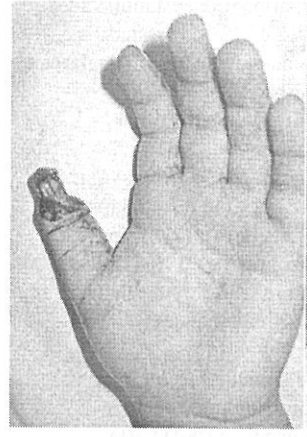

Figür 1

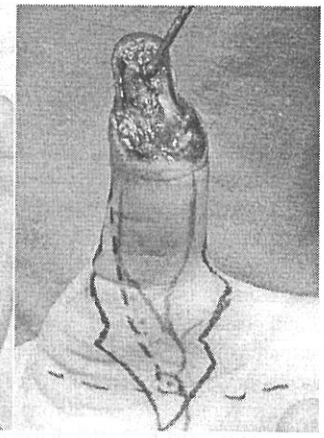

Figür 2

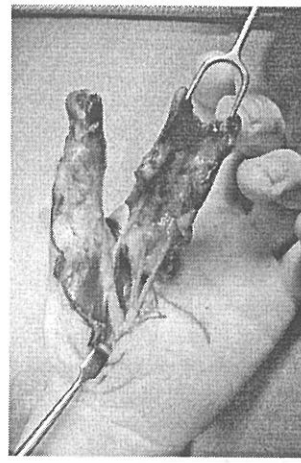

Figür 3



Figür 4

SB-111
Distal Interfalangeal Eklem ve Distal Falanks Seviyesinde Replantasyon Sonuçları

İsmail Bülent ÖZÇELİK[1], Hüsrev PURİSA[1], İlker SEZER[1], Atakan AYDIN[2], Berkan MERSA[1]

1) İST-El Cerrahi Gurubu, İSTANBUL

2) İstanbul Üniversitesi İstanbul Tıp Fakültesi Plastik ve Rekonstruktif Cerrahi Ana Bilim Dalı, İSTANBUL

Amaç: Küçük damar çapı nedeni ile distal interfalangeal eklem ve distal falanks seviyesi ampütasyonlarının replantasyonları teknik olarak güçtür. Fakat kozmetik ve fonksiyonel olarak en iyi sonuçlar distal ampütasyonların replantasyonlarında sağlanmaktadır. Çalışmamızda distal uç replantasyonları retrospektif olarak değerlendirilmiştir.

Gereç ve yöntem: 2000-2004 seneleri arasında 82 hastanın 98 adet distal interfalangeal eklem distal seviyesi ampütasyonlarında replantasyon sonuçları değerlendirilmeye alındı. 12 hastanın 2 adet ampüte parmağı, 2 hastanın 3 adet ampüte parmağı replante edilmiştir. 45 (%55) hastada sağ, 37 (%45) hastada sol elde yaralanma oluşmuştur. Hastalardan 8'i (%8) birinci parmak, 35'i (%36) ikinci parmak, 32'si (%33) üçüncü parmak, 16'sı (%16) dördüncü parmak, 7'si (%7) beşinci parmak total ampütasyonu nedeni ile başvurup replantasyon yapılmıştır. Subtotal amputasyolar çalışmaya dahil edilmemiştir. Distal uç amputasyonları Tamai sınıflamasına göre değerlendirilmiştir (2). Tamai sınıflamasına göre 58 (%59) adet zone 1 ve 40 (%41) adet zone 2 ampütasyon çalışmaya alınmış; distal interfalangial eklem proksimali (zone 3) ampütasyonlar çalışmaya dahil edilmemiştir.
Hasta operasyona alınmadan önce ampütat incelenip vasküler yapıların replantasyona uygun olup olmadığı değerlendirilmiştir. 2 (%2) hasta genel, 3 (%4) hasta aksiller, 77 (%94) hasta digital blok anestezisi altında opere edilmiştir. Genel anestezi uygulanan 2 hasta da çocuk idi. Aksiller anestezi uygulanan 2 hastada 3 parmak; 1 hastada 2 parmak ampütasyonu mevcuttu. Hastalar operasyona alındıklarında 500 ml reomakrodeks içine 4 ampül kalsiyum kanal blokeri 24 saatte gidecek şekilde, düşük molekül ağırlıklı heparin, sefazolin sodyum uygulanmıştır. Digital blok anestezisi altında operasyona alınan hastalar parmak turnikesi altında operasyona alınmıştır. Operasyonda zone 1 ampütasyonlardan 12 (%20) tanesine osteosentez yapılmamış; zone 2 ampütasyonların eklem yüzü çok hasarlı olduğu için 18 (%45) tanesine distal interfalangeal eklem artrodezi yapılmış; diğer hastalarda K teli ile distal falanksa minimal osteosentez uygulanmıştır. K teli genellikle retrograt olarak gönderilmiştir. Tırnak yatağı hasarlanması mevcut ise 6/0 krome katgüt ile tırnak yatağı tamiri yapılmıştır. Cildin bir kısmı dikildikten sonra volerde vasküler yapıların proksimal ve distal uçları tespit edilip arter 10/0 Ethilon dikiş ile anastomoze edilmiştir. Zone 2 seviyesinde 4 adet parmağa 2 taraf arter anastamozu yapılmış, 5 parmağa ven grefti, 1 parmağa karşı taraf arterden alınan arter grefti tatbik edilmiştir. Zone 1 ampütasyonlarda bir arter anastomoze edilmiş, arter veya ven grefti kullanılmamıştır. Damar çapı çok dar olduğu için klasik anastomozda kullanıldığı kadar sık dikiş atılmamış genelde 4 veya 5 dikiş ile anastomoz tamamlanmıştır.
13 adet zone 2, 8 adet zone 1 ampütasyona 1 adet ven anastomozu yapılmış; 13 adet zone 2 ampütasyona 2 adet, 2 adet zone 2 ampütasyona 3 adet ven anastomozu yapılmıştır. 12 adet zone 2 hastaya ven anastamozu yapılmamıştır. Distal interfalangeal eklem ve distalinde voler venler dorsal venlere göre daha geniş oldukları için anastomoz açısından tercih edilmiştir. Zone 1 de ven anastamozu voler bölgedeki venler ile yapılmıştır. Ven anastomozu yapılmayan parmaklarda veya ven anastomozu yapılmasına rağmen venöz drenaj yetmezliği oluşan hastalarda venöz drenaj tırnak yatağına yapılan iğne ile açılan delikler üzerine heparinize gaz konulup her iki saatte bir heparin ile ıslatılması sağlanmıştır. Venöz drenajın yetersiz kaldığı durumlarda periodik sülük tatbik edilmiştir.
12 adet zone 2, 3 adet zone 1 hasta için tek taraflı; 5 adet zone 2 hasta için bilateral nörorafi uygulanmıştır. Distal falanks seviyesinde sinirlerin güç seçilebilir olması nedeni ile her zaman sinir onarımı mümkün olmamıştır. Deri gevşek olarak kapatılmıştır. Ortalama operasyon süresi her parmak için 90 dakikadır.
Postoperatif olarak 24 saatte gidecek şekilde 500 ml reomakrodeks içine 4 ampül kalsiyum kanal blokeri, düşük molekül ağırlıklı heparin, sefazolin sodyum ve analjezik tedavi başlanmıştır. Hastaların ortalama hastanede kalış süreleri ortalama 5 gündür. Replantasyon sonucu başarılı olan hastalar fonksiyonel açıdan değerlendiril-miş ve kozmetik açıdan memnuniyetleri sorulmuştur.

Bulgular: 60 (%61) parmak replantasyonu sonucu başarılı, 38 (%39) parmak replantasyonu sonucu başarısız olmuştur. Parsiyel nekroz gelişen 3 hastaya debridman ve cilt greftlenmesi uygulanmıştır. Zone 1 bölge replantasyon sonuçlarından 15'i (%25), zone 2 bölge replantasyon sonuçlarından 23'ü (%57) başarısız olmuştur. Replantasyonu başarısız olan hastalardan 13 tanesine cross-finger flep, 24 tanesine güdük revizyonu, 1 tanesine V-Y ilerletme flebi tatbik edilmiştir. Ameliyat sonrası hastaların değerlendirilmesi sonucu replantasyon sonucu başarılı olan ve artrodez uygulanan 6 adet hasta dışında parmakta hareket kısıtlılığı saptanmamış ve kozmetik olarak hastaların memnun oldukları saptanmıştır.

Sonuç: Distal uç ampütasyonları tedavisi için çeşitli yöntemlerle tedaviler mevcuttur. Kemik kısaltarak veya kısaltmadan primer güdük onarımı, lokal flep, rejional flep, serbest flep, nörovasküler ada flepler, kompozit greftler, cilt

grefti vb. gibi teknikler kullanılabilmektedir. Bu prosedürler sonrası birçok hastada çeşitli şikayetler oluşmaktadır. Donör saha etkileri, estetik olmayan görünüm, parmak boyunun kısalması, tekrarlayan ağrı, aşırı duyarlılık, soğuk intoleransı, azalmış sensibilite, hiperestezi, parestezi, atrofik yumuşak doku, tırnak yokluğu, tırnak şekil bozukluğu, eklem kısıtlılığı, azalmış kavrama gücü vb. oluşmaktadır (1, 3, 4, 5). Mikrovasküler cerrahi tekniklerin gelişmesi nedeni ile distal uç replantasyonları yapılabilir hale gelmiştir (3). Tek parmak replantasyonu tartışmalıdır. Cilt örtümü ve parmak yapısı diğer metotlara göre daha iyidir. İnterfalangeal eklem sertlikleri el fonksiyonunu etkilemektedir. Fleksör digitorum süperfisyalis bağlanma yeri distalindeki replantasyonlarda bu komplikasyon daha azdır. Başarılı distal uç replantasyonlarda fonksiyonel ve kozmetik sonuç normal parmağa yakındır. Fakat distale gidildikçe azalan damar çapı dolayısı ile teknik olarak anastomoz güçleşmektedir (1, 2, 3, 4).

Deneyimli ellerde diğer distal uç onarım yöntemleri ile karşılaştırıldığında süre açısından büyük fark saptanmamıştır. Diğer yöntemlerin bir kısmında ikinci bir operasyon daha gerekmekte ve doku aktarımı için kullanılan parmakta da hasarlanma ve şekil bozukluğu oluşmaktadır. Tırnağın ve parmak uzunluğunun korunması nedeni ile kozmetik olarak güzel görünüm sağlanmış, çoğu hastamızda distal interfalangeal eklem korunması nedeni ile fonksiyonel açıdan mükemmel sonuçlar alınmıştır. Diğer metotlara göre parmak ucu duyu sağlanması avantajı vardır. Zone 1 seviyesinde yapılan replantasyonların başarı oranının yüksek olduğu saptanmıştır. Zone 1 ve zone 2 seviyesi replantasyonlarda kabul edilebilir duyu ve görünüme sahip fonksiyonel olarak normale yakın sonuçlar alınmaktadır (2).

Kaynaklar:

1. Patradul A, Ngarmukos C, Parkpian V. Distal digital replantations and revascularizations. 237 digits in 192 patients. J Hand Surg 1998;23B:578-582.
2.Yamano Y. Replantation of the amputated distal part of the fingers. J Hand Surg 1985;10A:211-218.
3. Dubert T, Houimli S, Valenti P, Dinh A. Very distal finger amputations: replantation or "reposition-flap" repair?.J Hand Surg 1997;22B:353-358.
4. Akyurek M, Safak T, Kecik A. Fingertip replantation at or distal to the nail base: use of the technique of artery-only anastomosis. Ann Plast Surg 2001;46:605-612.
5. Goldner RD, Stevanovic MV, Nunley JA, Urbaniak JR. Digital replantation at the level of the distal interphalangeal joint and the distal phalanx. J Hand Surg 1989;14A:214-220.

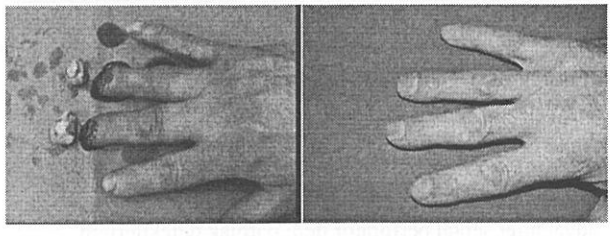

şekil 1. İş makinası ile yaralanma sonucu üçüncü, dördüncü parmak zone 1 tam ampütasyon ameliyat öncesi görünüm

şekil 2. Ameliyat sonrası 16. ayda kontrol görünümü

SB-112
Serbest Gerçek Radyal Arter Septal Perforator Damar Bazlı Flep

Ömer ÖZKAN [1], Mustafa AKYÜREK [2], O. Koray COŞKUNFIRAT [1], Tunç ŞAFAK [2], H. Ege ÖZGENTAS [1]

1) Akdeniz Üniversitesi Tıp Fakültesi, Plastik ve Rekonstruktif Cerrahi, ANTALYA
2) Hacettepe Üniversitesi Tıp Fakültesi, Plastik ve Rekonstruktif Cerrahi, ANKARA

Amaç: Perforator flepler, son yıllarda konvansiyonel fleplerle karşılaştırıldığında özellikle donor sahalarındaki belirgin avantajlarla rekonstrüktif cerrahide yaygın kullanım alanı bulmaktadır. Radyal ön kol flebi, ince, bükülgen iyi vaskülarize, göreceli olarak kılsız ve duyusal deri adasına sahip olması nedeniyle oldukça kullanışlı bir feptir. Bununla birlikte özellikle donör saha morbiditesi ile ilgili belirgin dezavantajları da vardır. Bunlardan en önemlisi de elin major damarlarından birisinin harcanmasıdır. Biz bu yazıda radyal ön kol flebinin bu belirgin dezavantajını ortadan kaldırmak amacıyla radyal arteri tamamıyla koruyarak sadece gerçek septokütan bir perforatorü bazlı serbest flebi tariflemekteyiz.

Gereç Ve Yöntem: Doppler görünteleme ile radyal arter boyunca belirgin bir perforator ön kolun proksimal veya orta üçte birlik kısmında işaretlenerek flep lokalizasyonu belirlenir (Şekil 1).

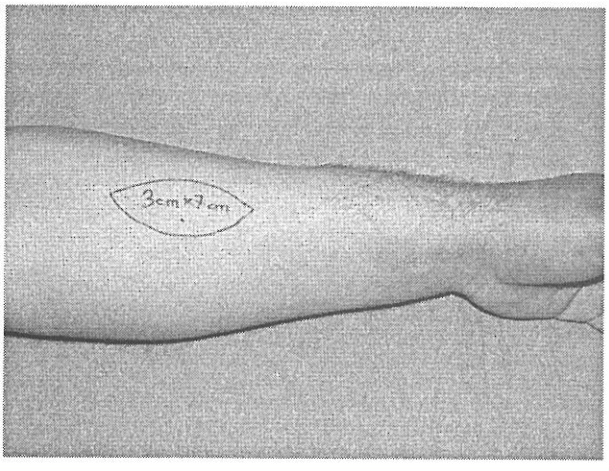

Şekil 1: Flebin pre-operatif dizaynı.

Flep sadece bu perforator arter ile, radyal arterin eşlik eden veninin çok kısa bir segmenti veya yüzeyel ven bazlı olarak kaldırılır (Şekil 2 ve 3).

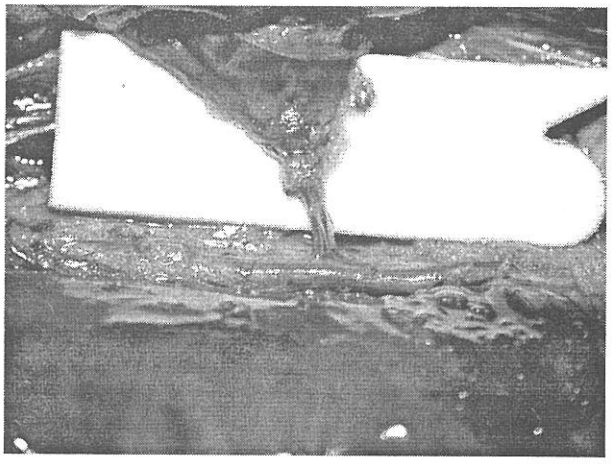

Şekil 2: Flebin perforator damarlar bazlı hazırlanışı.

Süpermikrocerrahi teknik kullanılarak flep serbest olarak alıcı sahaya transfer edilir (Şekil 4).

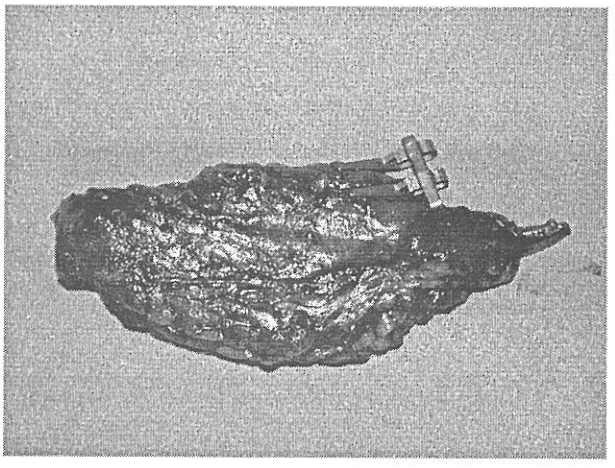

Şekil 3: Flebin transfer öncesi görünümü

Nisan 2002 ile Mayıs 2005 arasında 5 hastada serbest gerçek radyal arter septal perforator flebi parmak defektlerinin rekonstrüksiyonu için kullanıldı.

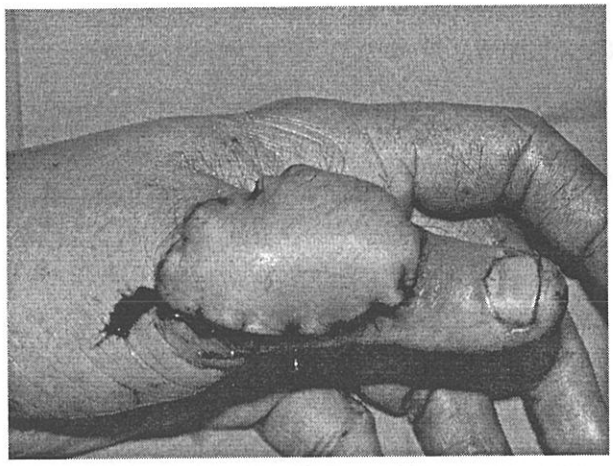

Şekil 4: Transfer sonrası erken görünüm

Bulgular: Tüm hastalarda aksiller anestezi ile operasyon yapıldı. Flep boyutları, uzunluğu 4 cm ile 7cm, genişliği 2 ile 4 cm arasında olmak üzere kaldırıldı. Tüm flepler % 100 başarı oranı ile yaşadı. Bir hastada geç dönemde flep inceltme işlemi uygulanirken digerlerinde sekonder bir isleme gerek duyulmadi.

Tartışma: Radyal ön kol flebi ilk tarif edildiği andan itibaren deri adasının belirgin özellikleri ve güvenilir vasküler pedikülü ile rekonstrüktif cerrahinin en yaygın kullanım alanı olan fleplerinden biri olmuştur.1-3 Bununla birlikte flebin çok iyi bilinen donor saha morbiditesi nedeniyle çoğu zaman rekonstrüktif cerrahlar tarafından kullanımında çekinceler olabilmektedir.4-5 Özellikle ön kolun major arterlerinden birinin sakrifiye edilmesi en önemli dezavantajıdır. Her ne kadar radyal arterin uygun testler sonrası kullanımının belirgin problem oluşturmayacağı rapor edilmekle birlikte karşıt yönde de bir çok çalışma bildirilmiştir. Son yıllarda perforator fleplerin klinik kullanıma girmesiyle radyal ön kol flebi de özellikle el defektleri için pediküllü olarak perforator arter bazlı olarak kullanılmaya başlanmıştır. Radyal arterin septokütan perforatörü bazlı serbest olarak kullanımı klinik olarak radyal arterin bir segmenti flebe dahil edilerek, radyal arterin proksimal ve distal uçlarının anastomozuyla korunması tarif edilmekle birlikte,6 sadece perforator arter bazlı ana artere dokunmadan flep hazırlanışı ilk kez bu çalışmada sunulmaktadır. Radyal artere hiçbir şekilde müdahale edilmemesi, arterin tamamen güvenilir bir şekilde korunmasını sağlamaktadır. Özellikle kolun proksimal kesimindeki radyal arter septokütan perforatörleri baz alınarak hazırlanan fleplerin vaskülariteleri oldukça güvenilirdir. Flebin en beilrigin dezavantajı oldukça kibar mikrocerrahi aletleri ile süpermikrocerrahi gerektirmesidir.
Bu flebin avantajları şu şekilde sıralanabilir: 1) Donor saha morbiditesi minimaldir. Radyal arter uzunluğu boyunca tamamıyla korunur. Küçük fleplerin çoğunda donor saha primer kapatılabilir, 2) Ön kol boyunca geniş bir diseksiyon gerektirmez. Özellikle anastomozla kazanılan tecrübeyle operasyon süresi çok kısadır, 3) Ön kolun duyu sinirlerinden biri ilave edilerek duyusal flep olarak hazırlanabilir, 3) Minimal invazif cerrahi gerektirir. Parmak veya el defektleri ile aynı ekstremiteden flep kaldırılması sırasında rejyonelanestezi kullanılablir, 4) Flep venöz direnajı hem radyal arterin eşlik eden derin venöz sistemi hem de yüzeyel venler tarafından sağlanabilir.

Kaynaklar

1. Song, R.,Gao, Y., Song, Y., et al. The forearm flap. Clin. Plast. Surg. 9: 21, 1982.
2. Ismail, T. I. The free fascial forearm flap. Microsurgery 10: 155, 1989.
3. Reid, C. D., Moss, A. L. H. One stage repair with vascularized tendon grafts in a dorsal hand injury using the 'Chinese' forearm flap. Br. J. Plast. Surg. 36: 473, 1983.
4. Hallock, G. G. Complications of the free-flap donor site from a community hospital perspective. J. Reconstr. Microsurg. 7: 331, 1991.
5. Lutz, B. S., Wei, F. C., Chang, S. C., et al. Donor site morbidity after suprafascial elevation of the radial forearm flap: a prospective study in 95 consecutive cases. Plast. Reconstr. Surg. 103: 132, 1999.
6. Safak, T., Akyurek, M. Free transfer of the radial forearm flap with preservation of the radial artery. Ann. Plast. Surg. 45: 97, 2000.

SB-113
Brakiyoradyalis Kasının Üst Ekstremite Cerrahisinde Değişik Fonksiyonlar İçin Kullanılması

Atakan AYDIN, Türker ÖZKAN, Metin ERER, Zeynep HOŞBAY

İstanbul Tıp Fakültesi, Plastik Rekonstrüktif Estetik Cerrahi ABD., İSTANBUL

Amaç: Bu çalışmada brakiyoradyalis (BR) kası ile tendon transferi uygulanmış 25 ve defekt onarımı yapılmış 4 olguya ait sonuçlar sunulmaktadır. BR kası 6 olguda pronatoplasti, 5 olguda supinatorplasti, 6 olguda dirsek ekstansiyonu ve 8 olguda başparmak fleksör kasını replase etmek; 4 olguda dirsek çevresinde oluşan defektin kapatılması için için kullanılmıştır. Yaşları 4-31 arasında değişen olgularda brakioradyalis kası rekonstrüksiyon ve fonksiyon amacıyla tercih edilmiştir.

Gereç ve Yöntem: Supinasyon deformitesi olan obstetrik paralizi sekelli 6 olguda önkol pronasyon restorasyonu amacı ile öncelikle pasif pronasyona engel olan interosseöz membranın serbestleştirilmesi yapıldı, takiben brakioradyalis kası serbestleştirilip tendonun distal yapışma yeri korunarak "Z plasti" şeklindeuzunlamasına ikiye ayrıldıktan sonra, distal parça interosseöz aralıktan volerden dorsale doğru geçirildi ve kendi üzerine uygun tansiyonda dikilerek tesbit edilip "brakiyoradyalis re-routing" pronatoplasti işlemi tamamlandı. 3 haftalık atelleme süresi sonunda fizik tedavi başlandı.
Spastik paralizi nedeni ile önkol supinasyon eksikliği bulunan 5 olguda BR kası distalde longitudinal olarak ayrıştırılıp, radyus etrafında bu sefer ters yönde re-routing yapılarak kendi üzerine dikilmiş ve el nötralde atele alınmıştır aynı seansda gerekli ise pronator gevşetme de yapılmıştır. 3 haftalık atelleme süresi sonunda fizik tedavi başlanmıştır.
Omuz abduksiyon restorasyonu için latissimus dorsi-teres major tendon transferi uygulanan obstetrik paralizi sekelli 6 olguda yetersiz triseps fonksiyonunu gidermek ve dirseği stabilize etmek amacı ile BR—Triceps transferi yapılmıştır, bu olgularda dirsek ekstansiyonundaki sınırlı artışa rağmen (15°-20°) esas kazanç omuz abduksiyonunda olmuş hastalar ellerini başlarının üzerinde daha rahat çalıştırır hale gelmişlerdir.
Üst seviyeli median sinir hasarı olan 8 olguda parmak fleksörlerinin bilek ekstansörü transferi ile çalıştırılması yanında, BR kası flexor pollisis longus tendonuna transfer edilmiştir. 3 haftalık immobilizasyon periyodundan sonra fizik tedavi ile başparmakta 60° lik bir fleksiyon kazanılabilmiştir.
BR kası 4 olguda da dirsek içyüzdeki travmatik doku kayıplarının rekonstrüksiyonunda tercih edilen onarım olmuştur.

Bulgular: Brakiyoradyalis pronatorplasti uyguladığımız hastalarımızın ortalama ameliyat öncesi aktif pronasyonu -45° iken;ameliyat sonrası aktif pronasyon ortalama 21° ye ulaştı. Ortalama aktif supinasyon 13° azalma saptandı.Ortalama aktif hareket açıklığı ameliyat öncesi 23° iken , ameliyat sonrası 74° ulaştı (ortalama kazanç 51°).
Supinatorplasti için brakiyoradyalis re-routing uyguladığımız olgulardaki ortalama supinasyon kazancı 80°dir.

Sonuç: Brakioradialis önkol radial tarafında yer alan en yüzeyel kastır. Suprakondiler çıkıntının üçte iki üst kısmından ve intermüsküler septumdan başlayıp düz bir tendonla distal radiusun lateral yüzüne yapışır. İnnervasyonu radial sinirden gelir ve kasın 1/3 proksimal alt yüzünden kas içine girer. Kan dolaşımı birçok kaynaktan sağlanır. Dominant perforatör kasın 1/3 orta kısmından kasa girer ve bu perforatör radial arterden (%39.4), radial rekürran arterden(%33.3) ya da brakial arterden (% 27.3) kaynaklanır. Brakioradialis kası, sinir paralizisi veya spinal kord yaralanmasından sonra kaybolan el fonksiyonlarının tedavisi için oldukça elverişli bir donör kastır. Obstetrik paralizi de aynı sinirden innerve olan diğer kaslara göre BR'in kros inervasyon şansı daha fazladır. Nedeni daha fazla kökten innerve olmasıdır. Böylece radial sinirin inerve ettiği kaslar çalışmadığı halde BR, farklı inervasyon bölgeleri nedeniyle çalışıyor olabilir. Parmak yada bilek eklemlerinden geçmediği için sıklıkla tercih edilir ve önemli bir fonksiyon bozukluğuna sebep olmaz. Görevli olduğu dirsek fleksiyonu ve önkol supinasyonu ise diğer sinerjistik kaslar tarafından sağlanır. Kliniğimizde değişik fonksiyonlar için kullandığımız brakioradyalis transferlerinden olumlu sonuçlar aldık.

Kaynaklar :

1-Ozkan T., S.Tuncer, A.Aydın, Z. Hoşbay,A.Gulgonen, "Brachioradialis re-routing for the restoration of active supination and correction of forearm pronation deformity in cerebral palsy," J Hand Surg [Br],29, 263-268 (2004).
2-Ozkan T., A. Aydin, K. Ozer, K. Ozturk, H. Durmaz, S. Ozkan, "A surgical technique for pediatric forearm pronation: brachioradialis rerouting with interosseous membrane release," J Hand Surg [Am], 29,22-27 (2004).
3-Ozkan T,Okumus A, Aydın A, Ozkan S, Tuncer S. Brachioradialis transposition for elbow extension in obstetrical brachial plexus palsy. Techniques in Hand and upper Extremity Surgery 9 , 60-65, (2005).
4-Aydin A, Ozkan T, Onel D. Does preoperative abduction value affect functional outcome of combined muscle transfer and release procedures in obstetrical palsy patients with shoulder involvement? BMC Musculoskelet Disord. 3;5(1):25 (2004).

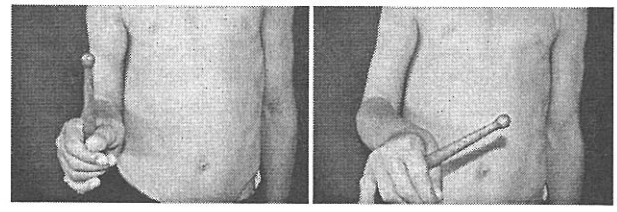

Şekil: Brakiyoradyalis pronatoplasti uygulanan hastanın ameliyat sonrası pronasyonu görülmekte.

SB-114
Çocuk Yaş Gurubunda Serbest Doku Transferleri ve Replantasyon Uygulamaları: Karşılaşılan Problemler ve Elde Edilen Sonuçlar

Serkan YILDIRIM, Gaye TAYLAN, Ayşegül YAVUZ, Tayfun AKÖZ

Dr Lütfi Kırdar Kartal Eğitim ve Araştırma Hastanesi, Estetik, Plastik ve Rekonstrüktif Cerrahi Kliniği, İSTANBUL

Giriş: Çocuk yaş gurubundaki hastalarda rekonstrüktif mikrocerrahi uygulamalarındaki başarı oranı %90 ların üzerinde olarak bildirilmişsede (1-4), bu yaş gurubunda yapılacak serbest doku aktarımları ve replantasyonlar için erişkinlere oranla bazı zorluklar mevcuttur.

Anahtar Kelimeler: çocukluk dönemi, replantasyon, serbest flep, ayaktan ele parmak transferi

Materyal Metod: Yaşları 4 ay ile 15 yıl arasında değişen toplam 25 çocuk hastada yapılan parmak replantasyonları, ayaktan ele parmak transferleri ve serbest doku aktarımlarındaki başarı oranları, karşılaşılan güçlükler ve uzun dönem takiplerdeki fonksiyonel sonuçlar incelendi

Bulgular: İncelenen hasta gurubunda toplam 13 hastada 17 parmak replantasyonu yapıldığı ve bunların 6sının kaybedildiği (başarı oranı %57,2) tespit edildi. Yine bu grupta 0-2 yaş arası yapılan 6 replantasyondan sadece 1 tanesi başarılı olurken, 6-14 yaş grubunda yapılan 11 parmak replantasyonundan sadece 2 tanesinin başarısız olduğu (başarı oranı %82) görüldü. Yaşları 5 ile 12 arasında değişen 4 hastada ayaktan ele toplam 6 parmak transferi yapıldı ve başarı oranının %100 olduğu belirlendi. Serbest doku transferi yapılan 8 hastanın yaşları ise 7 ile 15 arasında değişmekteydi. Bu grupta sadece 1 kas flebi tam olarak kaybedildi. Üç kas flebi, 2 kemik ve 2 fasyokutan flepte herhangibir komplikasyon gözlenmedi. Hastaların takip süreleri 8 ay ile 6 yıl arasında değişmekteydi. Parmak replantasyonu ve parmak transferi yapılan grupta fonksiyonel sonuçlar oldukça başarılı idi.

Tartışma: Çocuk hasta grubunda yaş küçüldükçe serbest doku transferleri ve özelliklede parmak replantasyonları teknik olarak zorlaşmakla birlikte, bu hasta grubuyla ilgili olarak iyi merkezlerden bildirilen başarı oranları %90ların üzerindedir. Çocuk hasta grubunda yüksek yeniden yapılanma gücü sayesinde, parmak transferleri ve replantasyonlarının fonksiyonel sonuçları genellikle mükemmele yakın olmaktadır. Yine bu yaş grubunun öğrenme ve adaptasyondaki yüksek becerileri, başarılı bir serbest doku transferinin fonksiyonel sonuçlarının çok iyi olmasını sağlamaktadır. Cheng (3) ve arkadaşlarının yaşları 14 ay ile 12 yıl arasında değişen 44 hastadan oluşan parmak replantasyonu serilerinde, Tamai kriterlerine göre olguların %96sında sonuçlar mükemmel olarak bildirilmiş, hasta ve yakınlarının sonuçlardan memnun olduğu belirtilmiştir. Herne kadar bu yaş grubunda yüksek başarı oranları bildirilsede, bizim serimizde görüldüğü üzere 0-2yaş grubunda bir takım teknik güçlüklerle (büyütmenin yetersizliği, mikrocerrahi aletlerinin yetersizliği, gerekli kalibrasyonda sütür materyalinin bulunamaması gibi) karşılaşılmakta ve başarı şansı düşmektedir.

Sonuç: Çocuk hasta grubunda serbest doku transferlerinde fonksiyonel ve kozmetik açıdan başarılı sonuçlar elde edilir. Bu yaş grubunun yüksek yeniden yapılanma ve öğrenme kapasiteleri iyi sonuçlar elde edilmesinde önemli rol oynamaktadır. Ancak özellikle 0-2 yaş grubunda hala teknik zorluklar yaşandığı unutulmamalı, bu problemlerin çözülmesi ve başarı oranlarının yükseltilmesi için çaba harcanmalıdır.

Kaynaklar

1-Innis PC. Office evaluation and treatment of finger and hand injuries in children. Clin Opin Pediatr 7; 83-87: 1995.
2-Serletti JM. Current trends in pediatric microsurgery. Clin Plast Surg 32(1); 45-52: 2005.
3-Cheng GL, Pan DP, Zhang NP, Fang GR. Digital replantation in children: A long-term follow-up study. J Hand Surg 23A; 635-46: 1998.
4-Duteille F, Lim A, Dautel G. Free flap coverage of upper and lower limb tissue defects in children: a series of 22 patients. Ann Plast Surg 50(4); 344-49: 2003.

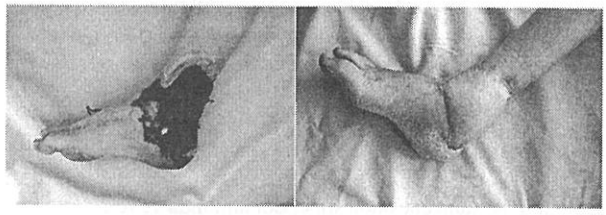

Resim 1: Yedi yaşındaki çocuk hastada trafik kazası sonrası ayakta oluşan doku defektinin, serbest anterolateral uyluk flebi ile onarımı.

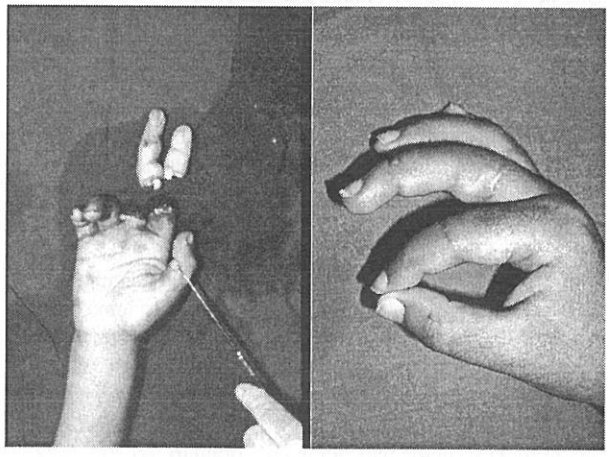

Resim 2: Dokuz yaşındaki çocuk hastada başarılı bir şekilde gerçekleştirilmiş 2 parmak replantasyonu

SB-115
Köstebek Silahına Bağlı El Defektleri Onarımında Ters Akımlı Posterior İnterosseöz Ada Flep

Tolga BEYDEŞ, Zekeriya TOSUN, Mustafa KESKİN, Nedim SAVACI

Selçuk Üniversitesi Meram Tıp Fakültesi, Plastik, Rekonstrüktif ve Estetik Cerrahi A.D, KONYA

Amaç: İlk kez 1986'da Zancolli ve Penteado tarafından tarif edilen posterior interosseöz flep, el bilek çevresi ve dorsum defektlerinin onarımında elin ana vasküler yapılarını koruması nedeniyle popüler olmuş ve diğer tekniklere iyi bir alternatif olarak gösterilmiştir (1). Bu çalışmada kliniğimizde 2002-2005 yıllarında köstebek tabancası yaralanması sonucu opere edilen el defekt onarımlarında ters akımlı posterior interosseöz ada flep deneyimlerimizin aktarılması hedeflenmiştir.

Gereç ve Yöntem: Köstebek tabancası, yerel tezgahlarda üretilebilen, tek fişek ile çalışan, hayvanın tuzak tetiğe dokunması esasına dayalı basit bir silahtır. Ancak silahın dolu olup olmadığı anlaşılamadığı için kontrol esnasında yaralanmalar meydana gelmektedir.
Kliniğimize Ocak 2002- Ocak 2005 yılları arasında elde köstebek tabancası yaralanması şikayetiyle 12 hasta başvurdu. Bunların 4'ü kadın, 8'i erkekti. Hastalar 28 ile 48 yaşları arasında olup ortalama yaş 37,5 idi. 9 hastada defekt alan el dorsumunda, 2 hastada metakarpal ve 1. parmak falanksta, 1 vakada da volar yüzde radial tarafta idi. Olgulara ters akımlı posterior interosseöz ada flebi planlandı ve uygulandı. Hazırlanan fleplerin en küçüğü 6x5 cm., en büyüğü ise 10x7 cm. idi.

Olgu Sunumu: 42 yaşındaki kadın hasta kliniğimize köstebek tabancasına bağlı sol elde ateşli silah yaralanması ile başvurdu. Yapılan fizik muayenesinde sol el dorsumunda 1. ve 2. metakarpallerden bileğe doğru uzanan 5x6 cm. ebadında cilt defekti mevcuttu. Tendonların ve metakarpal kemik distal uçlarının ekspoze olduğu görüldü (Resim 1). Yapılan radyografik incelemesinde sol el 2. parmak proksimal falanksta fraktür tespit edildi (Resim 2). Hastanın başka herhangi bir metabolik veya fiziksel hastalığı yoktu. Hastanın cilt defekti için ters akımlı posterior interosseöz ada flebi uygulandı. Donör alan tam kalınlıkta cilt grefti ile onarıldı (Resim 3). 2. parmak proksimal falankstaki fraktür plak-vida ile tespit edildi. Postoperatif dönemde hasta problemsiz iyileşti. Postoperatif 3. günde aktif hareketlere başlandı (Resim 4).

Sonuç: Ters akımlı posterior interosseöz flep el dorsumundaki 1. parmak proksimal falanks ve 1. web onarımları için iyi bir alternatiftir. Elin iki ana arterini koruması, iyi bir arka sahip olması ve geniş rotasyon yeteneği en önemli avantajlarıdır (2). Bu flebin en büyük dezavantajı ise venöz konjesyon ve sonrasında parsiyel nekroz ve diseksiyonunda zorluktur. Literatürdeki serilerde parsiyel nekroz oranları %9,5 ile %22 arasında belirtilmektedir (3).
Köstebek tabancası ile el yaralanmaları sonucu oluşan cilt defektlerinde genellikle yaralanmanın özelliği olarak vasküler arkın iyi korunması ve posterior interosseöz arterin anterior interosseöz arterle olan ilişkisi nedeniyle ters akımlı posterior interosseöz ada flebi tercih edilmesi gereken iyi bir seçenektir.

Kaynaklar

1. Guinta R., Lukas B. İmpossible harvest of the posterior interosseous artery flap: a report of an individualised salvage procedure. British Journal of Plastic Surgery, 51: 642-645, 1998.
2. Brunelli F., Valenti P., Dumontier C., Panciera P., Gilbert A. The posterior interosseous reverse flap: Experience with 113 Flaps. Anuals of Plastic Surgery, 47: 25-30, 2001.
3. Lai J.L, Gong X. et all. Antebractial reverse island flap with pedicle of posterior interosseous artery: a report of 90 cases. British Journal of Plastic Surgery, 57: 645-652, 2004

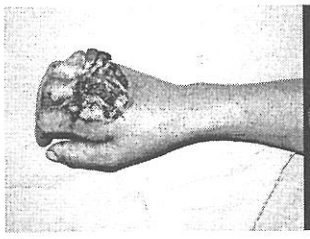

Resim 1:Preoperatif görünüm

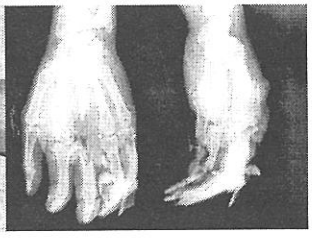

Resim 2: Preoperatif radyografik görüntü

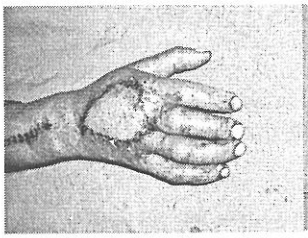

Resim 3: Erken postoperatif görünüm

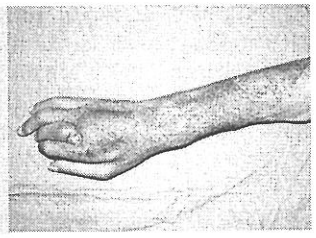

Resim 4: Postoperatif 3. aydaki görünüm

SB-116
Ciddi Hasarlı Elde Serbest Banka Doku Transferi ve Parmak Harici El Bölgesi Replantasyonu

Serdar NASIR, Mustafa Asım AYDIN

Süleyman Demirel Üniversitesi Tıp Fakültesi Plastik Estetik ve Rekonstrüktif Cerrahi Bilim Dalı, ISPARTA

Giriş: Eldeki amputasyonlarda replantasyon sıklıkla en iyi sonucu veren cerrahi müdahalelerdir. Elde replantasyon girişimi en sık parmak amputasyonları için uygulanmaktadır. Ancak elin parmak bölgesi hariç amputasyonlarına sık rastlanılmasa da, bu tip yaralanmalarda da en iyi tedavi metodu replantasyondur. Ancak bazen travma şekline bağlı olarak ampute segment replantasyona imkan vermiyebilir. Bu vakalarda ampute segmentlerden elde edilen banka dokuların replantasyonu ile yaralanma sonucu oluşan defekt, ek donor saha morbiditesi yaratmadan onarılabilir. Biz replantasyona imkan vermeyecek şekilde yaralanmış 2 parmak amputasyonu vakasında, ampute segmentlerden elde edilen banka dokuların defekt sahasına serbest transferi ile el yaralanmasının onarımını sağladık.Diğer bir vakada ise elin parmak harici başka bir bölgesinden kopan ampute segmentinin başarılı repl antasyonugerçekleştirildi. Literatürde parmak harici el bölgesi replantasyonuna rastlanmazken, banka dokuların mikrocerrahi yardımıyla transferi ile ilgili az sayıda yayın vardır. Biz bu çalışmamızda ciddi yaralanmış el yaralanmalarında ampute segmentlerin cerrahi mikroskop altında muayenesi ile bu parçaların rekonstrüksiyonda kullanılma şanslarının araştırılması gerektiğini düşündük ve el rekonstrüksiyonunda banka doku kullanımına dikkat çekmeye çalıştık.

Vaka takdimleri:
Vaka 1
32 yaşındaki erkek hastada, hızara sağ elini kaptırma sonucu işaret parmağın radial tarafında aynı parmağın proksimal falanksının bir kısmını ve metakarpının baş bölgesini içeren kemik segmente sahip,1. web aralığında işaret parmağı tarafındaki yumuşak dokuyu içeren komposit amputasyon mevcuttu. İşaret parmağın tendonlarında hasar yoktu. Büyük oranda yumuşak dokuya sahip ampute segment elin 1. web aralığında kemikleri açıkta bırakan doku defekti oluşturmuştu. Ampute segmentin muayenesinde işaret parmağının radial dijital arteri ve sinirini içerdiği saptandı.Elde işaret parmağının radial dijital arteri, metakarpofalingeal (MP) eklem düzeyinde alıcı damar olarak hazırlandı ve ampute segment ven grefti kullanılarak bu artere taşındı. Ampute segmentin dorsalinde 1 adet ven anastomozu yapıldı. Sinir koaptasyonu gerçekleştirildi. Replantasyon başarılı idi. MP düzeyinde ve proksimal interfalingeal (PİP) düzeyde fleksiyon kısıtlılığı olmasına rağmen hasta elini ince işlerde bile kullanabilmekteydi.
Vaka 2
25 yaşındaki erkek hastada ateşli silah ile yaralanma sonucunda sağ el işaret ve orta parmağında yaralanma oluşmuştu. Travma işaret parmağında orta falanksın parçalanmasına, fleksor ve ekstansor tendon kaybına ve bu seviyede parmağın ulnar kenarında yumuşak doku noksanlığına yol açmıştı. Parmağın radial kenarı sağlam ve distal dolaşım mevcuttu. Uzun parmak orta falanksın total kaybına yol açan ve distal falanks dolaşımının olmadığı bir yaralanmaya maruz kalmıştı. Ampute kısmın replantasyon endikasyonu bulunmuyordu. Ampute parmak segmentinden kemik ve yumuşak doku içeren bir komposit flep hazırlanarak işaret parmağının unar kenarındaki defekte serbest olarak taşındı. Postoperatif parmak dolaşımında sorun olmayan hastanın distal interfalingeal ve PİP ekleminde hareket kısıtlılığı olmasına rağmen hasta işaret parmağını rahatlıkla kullanabilmekteydi.
Vaka3
34 yaşındaki erkek hastada endüstriyel yaralanma sonucunda sağ el işaret ve başparmağında yaralanma mevcuttu. İşaret parmağı proksimal falanks düzeyinde ampute idi ve iki seviyeli amputasyon nedeni ile ampute segmentin replantasyon şansı yoktu. Başparmağın distal falanksında parçalı kırık mevcuttu. Güçlü pinching ihtiyacından dolayı parmağın uzatılmasına yönelik girişim yapılması planlandı. Amputasyon güdüğünün kapatılması ve uzatılması amacıyla ampute segmentlerin birinden kemik ve yumuşak doku içeren komposit flep hazırlandı ve serbest olarak işaret parmağın dijital arter ve dorsal bir adet venine taşındı. Diğer ampute parçadan elde edilen kemik grefti ile başparmağın distal falanksı onarıldı. Ameliyat sonrasında dolaşımda sorun saptanmadı. 6. ayda iki nokta diskriminasyonu 6mm idi ve güçlü pinching ile hasta uzatılmış parmağından memnundu.

Metod
Elde 1 parmak hariç el bölgesi replantasyonu ve 2 serbest banka doku transferi yapılan hastaların verileri doğrultusun, el rekonstrüksiyonu için ampute parçaların replantasyon veya banka doku kullanımındaki önemi vurgulanmaya çalışılacaktır.

Tartışma
İlk vakada alternatif tedavi metodu olarak lokal flep ve deri grefti veya serbest deri flepleri kulanılabilir. Ancak bu tedaviler donor saha morbiditesine yol açması yanında replantasyon kadar tatmin edici sonuç yaratmaz. İkinci ve üçüncü vakada ise ray amputasyon endikasyonu yoktur. Çünkü literatürde tercih edilen en son yaklaşım MP eklemin bozulmadığı ve en az 12-15mm. proksimal falanksın kaldığı yaralanmalarda güdüğün korunmasıdır. Özellikle PIP eklemin kısmi fonksiyonunu koruduğu vakalarda ray amputasyon kontrendikedir. Üçüncü vakada ise güdüğü korumak hastaya cisimleri kuvvetli tutmanın yanında ileride protez kullanma şansınıda vermektedir. Bu nedenle ileri rekonstrüksiyon alternatiflerini düşünmeden önce, ampute

segmentlerin mikroskop altında muayenesi ile hastaya tek seanslı onarımlar sağlanabilir. Parmak harici bir el bölgesinin amputasyonunda, serbest fleplere kadar giden ve donör saha morbiditesi yaratabilecek tedavilerden önce parçanın dikkatli incelenmesi ile replantasyon şansı yakalanabilir. Ancak parmakları içeren bazı ciddi yaralanmalarda ampute segmentin total olarak replantasyon imkanı olmayabilir. Parmak içerdiği kemik,tendon,yumuşak doku ve cilt ile çok iyi bir banka dokudur. Bu nedenle geride kalan parmak segmentinin onarılması,güdüğün örtülmesi veya uzatılması gibi bir çok amaçla kullanılabilir. Bizim görüşümüze göre, ampute segmentlerin mikrocerrahi teknikleri vasıtasıyla kullanımı, uygun vakalarda ,el yaralanmalarının rekonstrüksiyonu için ilk basamak tedavi seçeneği olarak düşünülmelidir. Bizim araştırmamızda parmak harici el bölgesi replantasyonuna literatürde rastlamamıza rağmen, banka doku kullanılarak yapılan mikrocerrahi tedavileri az sayıda idi 1-3. Ancak biz dünyada bu tip onarımların çok sayıda yapılmasına rağmen yayınlanmadığını ve yeteri kadar vurgulanmadığını düşünüyoruz.

Sonuç olarak cerrah, duyusu olan stabil bir el elde etmeye çalışır. Ancak bunu elde etmek için donor saha morbiditesi ile karşı karşıyadır. Bu nedenle banka doku veya parmak harici el bölge replantasyonu, cerraha el rekonstrüksiyonunda daha iyi bir sonuca ulaşabilmek için uygun bir seçenek yaratır.

Referanslar:

1. Alpert BS, Buncke HJ.Multilating multidigital injuries: use of a free microvascular flap from a nonreplantable part.J Hand Surg [Am]. 1978 Mar;3(2):196-8.
2. Libermanis O, Krauklis G, Kapickis M, et al. A.Use of the microvascular finger fillet flap.J Reconstr Microsurg. 1999 Nov;15(8):577-80.
3. Schwabegger AH, Harpf C, Rumer A, et al Transpositional replantation of digits. Case reports.Scand J Plast Reconstr Surg Hand Surg. 1999 Jun;33(2):243-9.

Şekiller

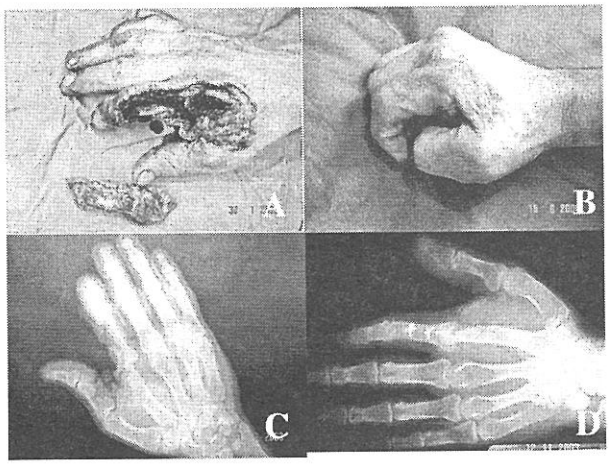

Şekil 1. Vaka 1; A,C:Ameliyat öncesi.B,D:Ameliyat sonrası

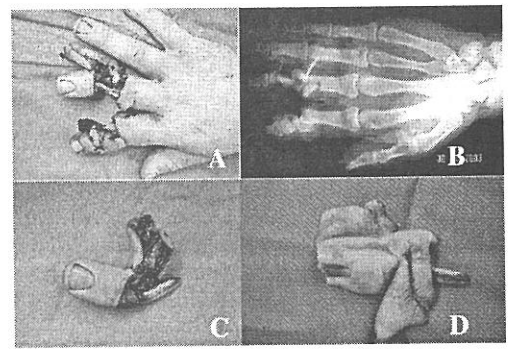

Şekil 2.Vaka 2; A,B: Ameliyat öncesi. C: Ampute segment.D:Parmak fileto flep

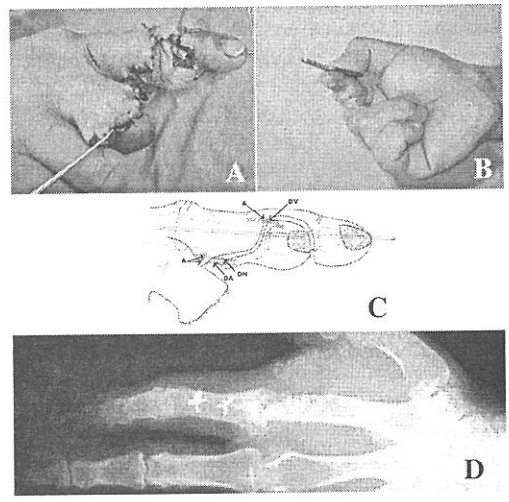

Şekil 3.Vaka 2; A: Erken postop. B: Geç post op. C:Şematik görüntü. D: Postop radyografi

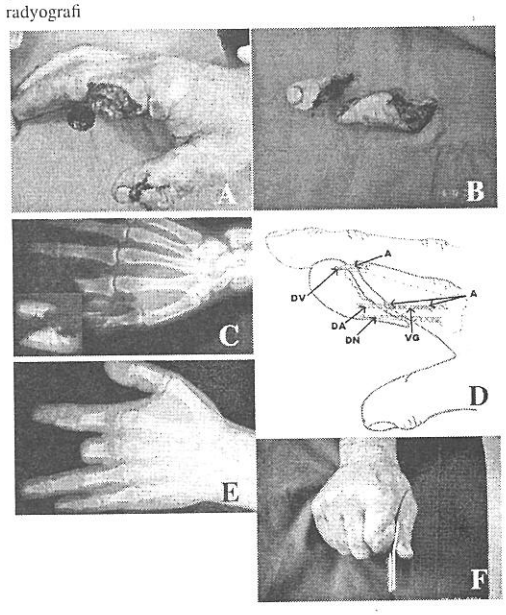

Şekil 4. Vaka 3; A: Ameliyat öncesi. B: Ampute segment. C: Ameliyat öncesi radyografi. D: Şematik görüntü. E: Ameliyat sonrası radyografi. F: Geç dönem postop.

SB-117
Z-U Nörovasküler Palmar İlerletme Flep : Parmak Ucu Defektlerde Rekonstrüksiyon

Belma ŞAHİN, Harun ÇÖLOĞLU, Uğur KOÇER, Yiğit Özer TİFTİKÇİOĞLU, Nezih SUNGUR

Ankara Eğitim ve Araştırma Hastanesi. 1. Plastik ve Rekonstrüktif Cerrahi Kliniği, ANKARA

Giriş: Parmak ucu yaralanmaları elde görülen en yaygın yaralanma tipidir ve onarım için bir çok tanımlanmış teknik bulunmaktadır. Genellikle tedavi yöntemleri germinal matriksin sağlam olup olmamasına, pulpa defektinin şekline,yumuşak doku kayıp miktarına ve açık kemik yapı olup olmamasına göre değişmektedir. Distal falanks ekspoze, tırnak germinal matriksi sağlam, pulpa defektlerinde en yaygın tercih edilen tedavi yöntemleri arasında V-Y Atasoy-Kleinert, V-Y Kutler, Çapraz parmak flebi, C-Ring Flebi, Tenar flepler ve nörovasküler palmar ilerletme flepleri sayılabilir(1). Rekonstrüksiyonda pulpanın duysal özellikleri ile beraber yeniden oluşturulması önemlidir. Genellikle başparmakta kullanılan "Moberg" nörovasküler palmar ilerletme flebi 1964 yılında tanımlanmıştır ve bu flep başparmakta longutidinal uzunlukta 2 cm ye kadar olan defektlerin kapatılmasında başarı ile halen kullanılmaktadır(2,3,4). Başparmak dışında kullanılması yetersiz ilerleme sağlaması, ekstansiyon kaybı ve en önemlisi parmak dorsal derisinde dolaşım bozukluğu gibi komplikasyonlara neden olması sebebi ile önerilmemektedir(5). Bu çalışmada Z- plasti ile modifiye edilen nörovasküler palmar ilerletme flebinin, başparmak dışı parmaklarda kullanımındaki deneyimlerimizi aktarmayı amaçladık.

Gereç ve Yöntemler: 2003 aralık, 2004 ekim tarihleri arasında, distal falanks parsiyel ampute kemik ekspoze pulpa defekti olan 5 hastanın 5 parmağında, Z-U nörovasküler palmar ilerletme flebi ile rekonstrüksiyon sağlandı. İş kazası nedeni ile yaralanan hastaların hepsi erkekti. Yaş ortalamaları 26 (19-37) idi. Yaralanan parmakların iki tanesi işaret parmağında üç tanesi orta parmaktaydı. Defekt uzunluğu ortalama 12 (8-19) mm idi. Hastaların takibinde parmağın distal interfalangial eklem hiperekstansiyon kaybı ölçümü (goniometre), restore edilen pulpanın iki nokta ayırım testi (2PD) ve Semmes-Weinstein monofilament testi parametreleri kullanıldı. Hastalar ortalama 16 (10-24) ay takip edildi.

Cerrahi Metod

Dijital blok anestezi ve lastik turnike uygulanan parmak ucu defekti trim edildikten sonra palmar ilerletme flebinin iki taraflı ekseni radial ve unlar orta hattan çizildi (Midlateral eksen). İşaretlenen eksen proksimal interfalangial eklem hizasının distaline kadar yapıldı. Bu eksen üzerinde istenen ilerletme miktarına bağlı olarak 2, 3 veya 4 lü Z- plastiler iki taraflı işaretlendi (Şekil 1). Z-plasti insizyonları yapıldıktan sonra nörovasküler yapılar diseksiyon sırasında görüldü ve dorsal deriye verdiği bir veya iki vasküler dal korundu. Nörovasküler flep eleve edildikten sonra hemostazı takiben Z-plastiler flebin ilerlemesini artıracak şekilde yerlerine süture edildi. Pansuman ile işlem sonlandırıldı. İnsizyona "Z"-plastiler ile başlanıp "U" şeklinde kapama sağlandı (Şekil 2,3).

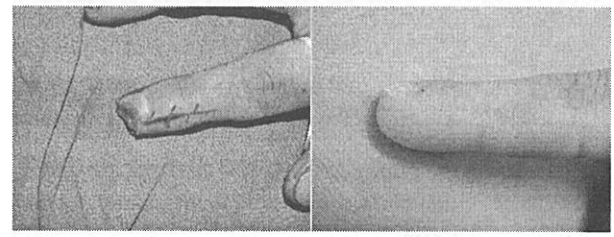

Şekil 1 ve 2: Ameliyat öncesi iki taraflı üçlü Z- plasti ile işaretlenen nörovasküler palmar ilerletme flep, ameliyat sonrası geç dönem parmağın lateral görünümü.

Bulgular

Olgu	Yaş	Etkilenen Parmak	Pulpa defekti	Hiperekstansiyon kaybı (derece)	2PD(mm)	S-W Monofilamen(gf)	Komlikasyon
1	19	orta	8	5	4	2.0	yok
2	24	orta	13	3	3	2.0	yok
3	37	işaret	10	5	3	0,2	yok
4	22	işaret	19	6	5	2.0	Minimal nekroz
5	28	orta	10	6	4	0,2	yok

Hastaların hepsine acil müdahale edildi. İşlem sırasında ve postoperatif dönemde bir hasta haricinde komplikasyon görülmedi. Defektlerin hepsinde total kapama sağlayacak ilerleme sağlandı. Bir hastada pansumanla iyileşen minimal parsiyel nekroz görüldü. Bunun dışında enfeksiyon, epidermolizis, yara yeri ayrılması gelişmedi. Hiçbir hastada dorsal deri dolaşımı bozukluğu oluşmadı. Uzun dönem takiplerinde hiçbir hastada tırnak ve parmak deformitesi, soğuk intoleransı, belirgin ekstansiyon kaybı gelişmedi. Karşı el aynı parmakla kıyaslanan 2PD ve Semmes- Weinstein testlerinde belirgin bir fark görülmedi (Tablo). Hastaların hepsinde doğala yakın pulpa elde edildi.

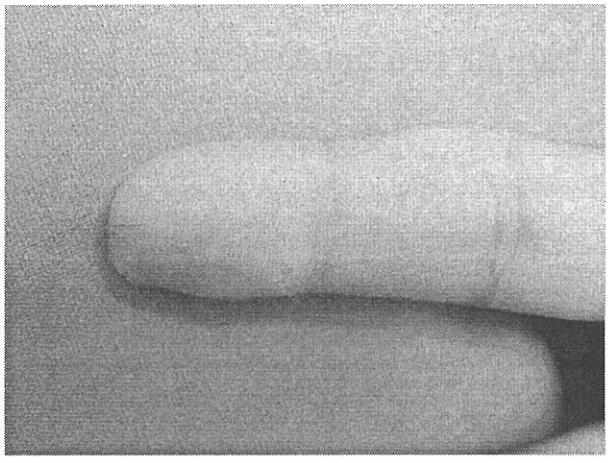

Şekil 3. Geç dönem volar görünüm

Tartışma ve Sonuçlar

Parmak ucu yaralanmaları basit pansuman ile kapamadan, uzak fleplere kadar bir çok yöntem ile tedavi edilebilir. Özellikle distal falanks ekspoze olgularda kemik kısaltımından kaçınmak için lokal flepler ile onarım yapılması gerekmektedir. Bu tip yaralanmalar için günümüze kadar tanımlanmış ve uygulanan bir çok yakın ve uzak flep bulunmaktadır. Bu olgulara yaklaşımda, genellikle acil şartlarda müdahale edildiği göz önünde bulundurulursa kolay ve hızlı uygulanabilir aynı zamanda fazla invaziv olmayan yöntemler tercih edilir. Rekonstrüksiyonda pulpanın duysal özellikleri ile beraber yeniden oluşturulması önemlidir. Genellikle başparmakta kullanılan "Moberg" nörovasküler palmar ilerletme flebi 1964 yılında tanımlanmış ve bu flep başparmakta longutidinal uzunlukta 2 cm ye kadar olan defektlerin kapatılmasında halen başarı ile kullanılmaktadır. Snow 1967 de başparmağa ek olarak işaret orta ve yüzük parmaklarında bu metodu uygulamış ve aynı zamanda PIP eklem hizasında dijital arterlerin dorsal cilde verdikleri vasküler dalların korunması gerektiğini vurgulamıştır (6). Volar ilerletme flebinin parmağın dorsalindeki deride dolaşım bozukluğu oluşturma riskinden dolayı yine en uygun başparmakta kullanılması gerektiğini belirtmiştir. Bu palmar ilerletme flebi v-y kapama ile modifiye edilerek, başparmak haricinde diğer parmaklarda dorsal cilt dolaşımında bozulma olmadan 15 mm ye kadar ilerleme sağlanarak kullanılmıştır (5). Yapılan anatomik çalışmalarla palmar dijital arterlerin her bir falanksta (proksimal ve orta falanks) 4 adet dorsal kutanöz dal verdiği ve özellikle proksimal falangial bölgedeki dalların daha büyük olduğu gösterilmiştir (5).

Günümüzde başparmakta başarı ile kullanılan palmar nörovasküler ilerletme flebinin diğer parmaklarda kullanımı; dorsal deride yetersiz kan dolaşımına sebep olması, gergin sütur hattı yaratması ve ekstansiyon kaybı gibi parmak deformitelerine neden olmasından dolayı sorunlar ortaya çıkarmaktadır. Pulpa rekonstrüksiyonundaki başarısından dolayı bu flebin Z plastilerle modifiye edilerek daha iyi ilerleme sağlaması mümkün olmuştur. Aynı zamanda insizyon hattı proksimal interfalangial eklem hizasını geçmediğinden hem flepte hem de dorsal deride dolaşım bozukluğu oluşması engellenmiştir.

Bütün parmak ucu restorasyonlarında, karşılıklı z plastilerle desteklenerek 15 mm' ye kadar olan defektlerde, Z-U nörovasküler palmar ilerletme flebi güvenle uygulanabilir. Tanımladığımız bu flebin, ameliyat süresinin kısa olması, kolay uygulanabilirliği, oluşturulan pulpada insizyon hattı olmaması, dolgun bir pulpa oluşturması ve flep donor alan morbiditesi oluşturmaması gibi avantajlarından dolayı iyi bir alternatif olduğunu düşünüyoruz.

Kaynaklar

1. Russell RC, Van Beek AL, Wavak P, Zook EG. Alternative hand flaps for amputations and digital defekts. J Hand Surg 1981:6:399-405.
2. Baumeister S, Menke H, Wittemann M, Germann G.Functional outcome after the Moberg advancement flap in the thumb. J Hand Surg [Am]. 2002 Jan;27(1):105-14.
3. Bang H, Kojima T, Hayashi H.Palmar advancement flap with V-Y closure for thumb tip injuries. J Hand Surg [Am]. 1992 Sep;17(5):933-4.
4. Elliot D, Wilson Y.V-Y advancement of the entire volar soft tissue of the thumb in distal reconstruction. J Hand Surg [Br]. 1993 Jun;18(3):399-402.
5. Kojima T, Kinoshita Y, Hirase Y, Endo T, Hayashi H.Extended palmar advancement flap with V-Y closure for finger injuries.
Br J Plast Surg. 1994 Jun;47(4):275-9.
6. Snow JW, The use of a volar flap for repair offingertip amputations:a preliminary report. Plast Reconstr Surg 1967;40:163-8.

SB-118
Birinci Veb Aralığı Adduksüyon ve El Bileği Fleksiyon Kontraktürlerinin Eksternal Fiksator ile Tedavisi

T. Oğuz ACARTÜRK[1],W.P. Andrew LEE[2],

1) GATA Plastik ve Rekonstrüktif Cerrahi ABD., ANKARA
2) Pittsburgh Üniversitesi Plastik ve Rekonstrüktif Cerrahi, Pittsburgh, ABD

Giriş: Birinci veb aralığı ve elbileği kontraktürleri addüksüyon ve fleksiyon deformitelerine sebep olur. Uzun süreli, refrakter ve tekrarlayan vakalarda sadece kontraktürün açılması, yumuşak doku transferi ve splint kullanımı yeterli olmayabilir [1,2,3,4,5]. Bu çalışmanın amacı eksternal fiksator kullanımının birinci veb aralığı ve elbileği kontraktürlerinin tedavisindeki yerinin araştırılmasıdır.

Metod: Altı tane birinci veb aralığı addüksiyon (3 yanık, 1 Poland sendromu, 1 silahla yaralanma, 1 radial arter trombozu) ve yedi tane elbileği fleksiyon (hepsi yanık) kontraktürü ameliyatla açılmıştır. Eksternal fiksator başparmağı abduksüyonda tutmak için birinci ve ikinci metakarpal kemiğe, elbileğini ekstansiyonda tutmak için radius ve ikinci metakarpal kemiğe uygulanmıştır. Defekt deri grefti ile onarılmıştır. Fiksasyondan sonra (6-12 hafta) tedaviye splint ile devam edilmiştir (4 hafta). Sonuçlar fonksiyonel ilerleme, kontraksiyonun tekrarlaması ve komplikasyon sıklığı ile değerlendirilmiştir.

Bulgu: Ortalama olarak başparmak 0 derece addüksiyonda (hareket 0 derece), elbilekleri ise 85-100 derece fleksiyonda (hareket 0-55 derece) kontrakte durumdaydı. Ameliyattan 1 yıl sonra başparmaklarda ortalama olarak 55 derecelik abduksüyon ile birlikte opozisyon ve tam adduksüyon görülmüştür. Elbileklerinde, 4 hastada nötrel pozisyon (aktif ekstansiyon 5-15 derece, fleksiyon 35-45 derece), 2 hastada 45 derecelik fleksiyon (20 derecelik aktif hareket) ve 1 hastada kontraktürün tamamen tekrarlanması görülmüştür. Bütün hastaların aktivite ve nesneleri tutabilmelerinde artış görülmüştür. 3 eksternal fiksator enfeksiyonu ve 1 mediyan sinir sıkışması başarılı bir biçimde tedavi edilmiştir.

Tartışma ve Sonuç: Eksternal fiksasyon birinci veb araliği ve elbileği kontraktürlerinin, özellikle daha önceki tedavilerin basarısız olduğu vakalarda, yeni pozisyonu korumak için efektif ve güvenli bir biçimde kullanılabilir.

Kaynaklar

1. Erdogan B, Gorgu M, Girgin O, Akoz T, Deren O. Application of external fixators in major foot contractures. J Foot Ankle Surg 1996; 35: 218-221.
2. Barquet A, Suero C, Cortes O, Lopez L. Slow, gradual external fixation distraction for treatment of postburn knee flexion contracture. Plast Reconstr Surg 1993; 91:946-949.
3. Niall DM, Murphy PG, Fogarty EE, Dowling FE, Moore DP. Correction of soft tissue contractures of the wrist using the Ilizarov technique. J Hand Surg (Br) 1998; 23: 442-444.
4. Madhuri V and Dhanraj P. Correction of post burns contracture of the wrist with Ilizarov method. Burns 1988; 24: 576-578.
5. Ilhami K, Safak O, Orhan G. Specifically designed external fixators in the treatment of complex postburn hand contractures. Burns 2003; 29:609-612.

SB-119
Konjenital Kontraktür Olgularında Rekonstrüksiyon Algoritması

Türker ÖZKAN, Atakan AYDIN, Hasan Utkan AYDIN, Memet YAZAR,

İstanbul Üniversitesi İstanbul Tıp Fakültesi Plastik, Rekonstrüktif ve Estetik Cer. A.D., İSTANBUL

Amaç: Konjenital kontraktürler, artrogripozis multipleks konjenita, konjenital kapalı başparmak, parmakların konjenital kontraktürünün eşlik ettiği ulnar drift ve kamptodaktili başlıkları altında incelenebilir. Ulnar drift otozomal dominant olarak kalıtılabilen ve metakarpofalangeal eklemlerde fleksiyon kontraktürü ile parmakların ulnar deviasyonunu içeren bir el deformitesidir. Bu tip deformitelerin rekonstrüksiyonunda yanık ve bunun gibi nedenlere bağlı gelişen kontraktürlerden farklı olarak yalnızca yumuşak doku örtüsünün oluşturulması değil, mekanik restorasyon da hedeflenmelidir. Bu amaçlarla, greftleme, lokal flepler, dorsal kapsülotomi, tenar kasların serbestleştirilmesi ve tendon transferi gibi araçlardan yararlanarak öncelikle postürün ve bunu takiben pasif ve aktif hareketin restorasyonu tarafımızca amaçlanmıştır. Bu çalışmada kliniğimize başvuran konjenital kontraktür olgularında tercih edilen rekonstrüksiyon seçenekleri ve bunların sonuçları incelenmiştir

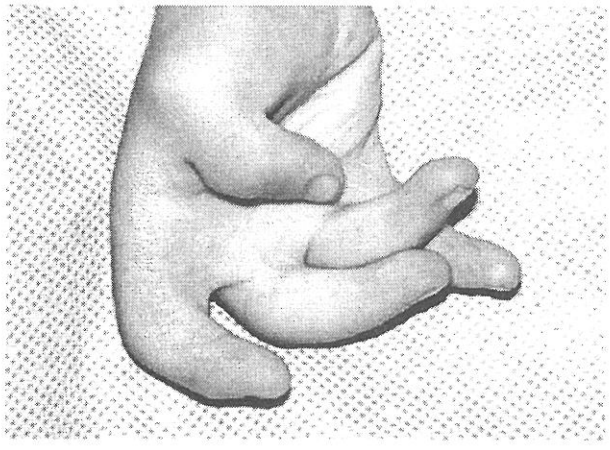

Şekil 1. Ulnar drift olgusu

Gereç ve Yöntem: 1998 – 2005 yılları arasında kliniğimize başvurmuş ve opere edilmiş 9 hasta değerlendirmeye alındı. Olgu grubu, yaş ortalamaları 6.1 olan ve 3 kız ve 6 erkekten oluşmakta olup grupta 5 artrogripozis multipleks konjenita ve 4 konjenital ulnar drift hastası bulunmaktadır. Vakaların çoğunda metakarpofalangeal ve distal interfalangeal eklemlerin açılması için FTSG kullanıldı. 1. web rekonstrüksiyonu için z plasti, double z plasti ve 1. dorsal metakarpal flepten yararlanıldı. Diğer weblerin derinleştirilmesi için ise k-plasti uygulandı. Başparmağın avuç içinden çıkarılarak fonksiyonel hale getirilebilmesi için uygun vakalarda EIP yada EDM, EPL - EPB kompleksine transfer edildi ve/veya adduktor kas gevşetilmesi uygulandı.. Kontraktür sonucu kısalan fleksör tendonlar z plastilerle uzatıldı.

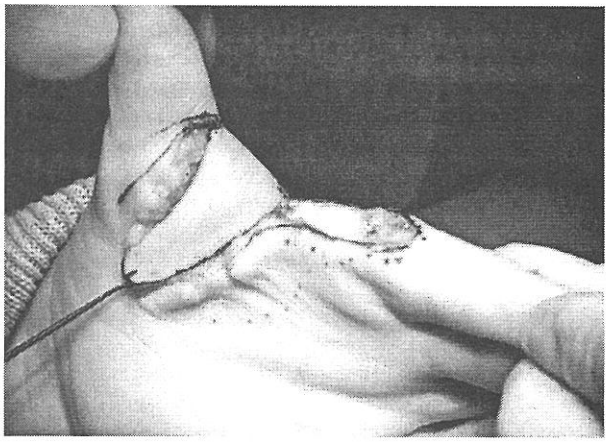

Şekil 2. Birinci web açılması için dorsal rotasyon flebi

Bulgular: Olguların hemen hepsinde yüz güldürücü postürel ve fonksiyonel değişiklikler elde edilebilmiştir.

Sonuç: Çeşitli sendromların bir bileşeni yada bağımsız olarak gözlenebilen konjenital kontraktürler ortak bir patogeneze dayanan bir kontraktür spektrumunun farklı uçları olarak değerlendirilebilir. Belli bir başlık altında sınıflanan her olgu başka bir başlığa ait olabilecek özellikler de içermektedir. Bu nedenle tarafımızdan hastanın bireysel gereksinimlerini hedef alan ve mevcut potansiyelini en iyi biçimde değerlendirebilecek kişiselleştirilmiş bir tedavi algoritması önerilmektedir

Kaynaklar

1. Zancolli E, Zancolli E Jr. Congenital ulnar drift of the fingers. Pathogenesis, classification, and surgical management. Hand Clin. 1985 Aug;1(3):443-56.
2. Wood VE, Biondi J. Treatment of the windblown hand. J Hand Surg [Am]. 1990 May;15(3):431-8.
3. McCarroll HR Jr. Congenital flexion deformities of the thumb. Hand Clin. 1985 Aug;1(3):567-75.

SB-120
Geniş El ve Önkol Yaralanmalarında Paraumbilikal Perforatör Pediküllü Abdominal Flep Uygulamaları: Yeni Bir Seçenek

Sarper YILMAZ[2], Mutlu SAYDAM[2], Ergin SEVEN[1], Ali Riza ERÇÖÇEN[2]

1) Atatürk Devlet Hastanesi Plastik Cerrahi Kliniği Bilkent, ANKARA

2) Cumhuriyet Üniversitesi Tıp Fakültesi Plastik Cerrahi Anabilim Dalı, SİVAS

Giriş: Geniş doku eksikliğine yol açan el ve önkol yaralanmaları, plastik cerrahlar için ciddi sorun oluşturmaktadır. Gecikmiş tedaviler çoğunlukla ciddi işlev kayıplarıyla sonuçlanmaktadır. Bugün genel kabul gören prensiplere göre bu tür yaralanmalarda erken onarım işlev kaybını en aza indirmektedir. Geniş doku kayıplarında erken onarımdan bahsedildiğinde ilk akla gelen seçenekler serbest flep seçenekleridir. Günümüzde her ne kadar serbest flep uygulamaları sadece büyük illerimizdeki merkezlerle sınırlı değilse de, pek çok yerde bu olanak hala bulunmamaktadır. Durum böyle olunca da pedikül bağlantılı uzak flep girişimleri hala uygulama alanındadır. Bizim önerdiğimiz Paraumbilikal Perforatör Pediküllü Abdominal Flep (PPPAF) diğer pediküllü fleplere kıyasla bazı önemli üstünlükleri olan bir flep seçeneğidir.

Metod: PPPAF paraumbilikal bölgedeki perforatörlerin bir ya da birkaç tanesini içeren dar bir pedikülü (3-4 cm) ve bu pedikülün beslediği geniş bir karın deri ve derialtı dokusunu içeren bir aksiyal fleptir. Bu flep istenildiği yönde kaldırılabilir. Paraumbilikal perforatörlerin Scarpa fasyasının üzerinde seyrettiği bilindiğinden flep periferde oldukça ince olarak kaldırılabilir. Toplam 11 geniş doku eksikliği ile karakterli el ve önkol yaralanmasında bu flep uygulanmistir. Uygulanan en geniş flep 15x14 cm boyutlarindadir ve donör alan primer kapatılmıştır. Ayrıca bu olguda daha sonra abdominoplasti uygulanarak donör alan skarı standart bir abdominoplasti skarına dönüştürülmüştür. Flep ayırma süresi 15-16 gündür. Greft gerektiren bir olgu dışında tüm olgularda donör alan primer kapatılmıştır. İlk olgularda perforatörlerin yeri doppler cihazı ile bulunmuş ve isaretlenmiş, daha sonraki olgularda ise doppler kullanılmamıştır.

Bulgu: Olguların hiç birinde total ya da parsiyel flep nekrozu gelişmedi. Gelişen minör yara sorunları konservatif yöntemlerle düzeldiler. İki olguda flep inceltilmesine gerek duyuldu.

Tartışma Ve Sonuç: PPPAF pedikül bağlantılı bir uzak flep olup diğer pedikül bağlantılı uzak fleplere kıyasla bazı önemli avantajlara sahiptir. Bunlardan ilki dar bir pediküle sahip olduğu halde sahip olduğu halde perforatör damarlar nedeniyle oldukça geniş bir bölgeyi besleyebilmesidir. Bizim olgularımızda en geniş flep boyutu 15x14cm olmakla beraber daha geniş fleplerin de kaldırılabileceğini düşünüyoruz. İkinci önemli avantaj flebin scarpa fasyasının üzerinden ince olarak kaldırılabilmesidir. Bu da daha sonraki flep inceltme operasyonlarından kaçınmamıza olanak sağlar. Önemli avantajlardan birisi de immobilizasyon sürecinde pozisyon rahatlığıdır. Örneğin inguinal fleplerin hem yeterince geniş hazırlanamazlar, hem de ön kol defektlerini örtmede yetersiz kalırlar. Abdominal fleplerin ise geniş olarak hazırlanabilirse de geniş pedikülleri nedeniyle donör alanın primer kapatılması sorunludur. PPPAF flebinde ön kolun doğal olarak daha yukarıda yerlesmesi hastaya önemli bir pozisyon rahatlığı sağlar. Ayrıca pedikülün dar olması da sabitlenmis olan ekstremiteye bir miktar hareket serbestisi sağlar. Bu flebin, özellikle geniş doku eksikliği ile karakterli önkol ve el yaralanmalarında, plastik cerrahların flep dağarcığı arasında yer almasının yararlı olduğunu düşünüyoruz.

Bu çalışmanın geniş özeti elimize ulaşmamıştır.

SB-121
Diyabetik Ayak Tedavisinde Negatif Basınçlı Pansuman Uygulaması

Abdullah ETÖZ, Yeşim ÖZGENEL, Mesut ÖZCAN
Uludağ Üniversitesi, Tıp Fakültesi, Estetik Plastik ve Rekonstrüktif Cerrahi A.D., BURSA

Amaç: Diyabetik ayak, genellikle tedavisi zor olan ve iyileşme problemleri nedeniyle üzerinde birçok yöntemin uygulandığı bir hastalıktır. Diyabetik hastalarda yara iyileşmesindeki gecikme ve enfeksiyon direncinde azalma nedeniyle tedaviye cevap her zaman mümkün olamayabilmektedir. Yüksek tedavi maliyetleri, hastanın kişisel ve sosyal olarak kısıtlanması da başka bir sorundur [1].
Diyabetik ayak, doku kaybı nedeniyle çoğunlukla cerrahi tedaviye ihtiyaç gösterir. Ancak, hastanın ve yaranın cerrahiye uygun olmayışı nedeniyle hemen cerrahi onarım yapılamamakta, yara zemininin pansumanlarla kapatılmaya uygun hale getirilmesi gerekmektedir.
Negatif basınçlı pansuman (NBP), ilk kez Argenta ve Morkywas tarafından açık yaralarda iyileşmenin hızlandırılması için geliştirildi. Klinik ve deneysel çalışmalarda, NBP ile açık yaralarda lokal kan akımında artış, granulasyon dokusu oluşumu ve bakteriyel kolonizasyonda azalma gösterilmiştir [2,3]. Kronik yaralarda hızlı iyileşmenin sağlanması, hospitalizasyon süresini azaltmak ve hastalığa sekonder morbiditelerin ortaya çıkmasını önlemek gibi ek avantajları da beraberinde getirir [4-6]. Yapılan diğer klinik çalışmalarda da NBP'nın yukarıda sayılan nedenlerden dolayı açık yara tedavisinde başarılı sonuçlar verdiği bildirilmiştir. Bu klinik çalışmanın amacı, diyabetik ayak tedavisinde cerrahi örtüm öncesi uygulanacak ve yarayı hazırlayacak pansuman yöntemlerinden ıslak gazlı standart pansuman ile NBP'ın etkilerini karşılaştırmaktır.

Gereç Ve Yöntem: Alt ekstremitesinde kronik yarası olan 24 diyabetik hasta, NBP grubu ve ıslak gazlı pansuman uygulanan kontrol grubu olmak üzere ikiye ayrıldı. Hastalar hastaneye başvuru sırasına göre randomize edildi. Yirmidört hastanın 17'si (%71) insuline bağımlı, 7'si (%29) insuline bağımsız diyabeti vardı. Onbeş hastanın (%62,5) değişik seviyelerde periferik nöropatisi vardı. Beş hasta ise (%21) periferik vasküler disfonksiyon açısından revaskülarizasyon amacıyla önceden opere edilmişti. Bir hasta ise kronik böbrek yetmezliği nedeniyle düzenli diyaliz tedavisi almaktaydı.
Tüm diyabetik yaralar, pansuman tedavisine başlanmadan önce cerrahi olarak debride edilerek nekrotik dokulardan arındırıldı. Cerrahi debritmandan hemen sonra ortaya çıkan açık yara alanı steril milimetrik kağıt ve tek kullanımlık steril kalem kullanılarak belirlendi. Alınan bütün ölçülerden yara alanları hesaplandı.
Kontrol grubunda yara pansumanı serum fizyolojk ile ıslatılmış steril gazlı bezler kullanılarak yapıldı ve günde iki kez değiştirildi. NBP grubunda ise alınan yara alanına göre uygun kesilen poliüretan steril sünger ile yara yüzeyi kaplandı. Sünger üzeri steril drape ile kaplanarak üzerine açılan bir delikten yerleştirilen bir kanül ile negatif basınç sağlayan VAC® (KCI inc.) makinesine bağlandı. Bağlantı tüpü ve süngerin tamamı steril drape ile sarıldı ve hava almayacak şekilde kaplandı. VAC® cihazı, sürekli 125 mmHg negatif basınç vermek üzere ayarlandı. NBP, her 48 saatte bir süngeri ve kanülleri ile birlikte değiştirildi. Negatif basınç ve pansuman değiştime sıklığı daha önceki çalışmalara uygun olarak seçildi [2,3,5,6]. NBP yapılanlarda poliüretan süngerler yara zeminine yapıştığı ve çıkarırken ağrıya neden olduğu için pansuman değişikliği öncesinde bu hastalara intravenöz analjezik verildi. Kontrol grubunda ise günde iki kez yapılan pansuman değişiklerinde hastalara oral analjezikler verilmesi yeterliydi. Cerrahi debridman öncesi, sırasında ve sonrasında antibiyotik profilaksisi olarak toplam 3 doz sefazolin 1000mg verildi. Sadece kronik renal yetmezliği bulunan bir olguda daha düşük bir doz uygulandı. Pansuman tedavileri süresince hiçbir hastada ilave antibiyotik tedavisine ihtiyaç gösterecek bir yara yada sistemik enfeksiyon bulgusuna rastlanmadı. Tüm hastalara multivitamin ve çinko içeren oral preparatlar verildi. Her iki grupta da her 48 saatte bir yara alanları aynı şekilde ölçüldü. Pansuman tedavilerine, yara zemini cerrahi örtüm için uygun hale gelinceye kadar devam edildi. Örtüm için uygun Granülasyonun yara zeminini tamamen kaplaması ve enflamasyon bulgularının tamamen ortadan kalkması örtüm için yeterli uygunluk olarak kabul edildi.
İstatistiksel değerlendirmede, tüm veriler prospektif olarak toplandı. Tedavi grupları homojenite ve istatistiksel anlamlılık açısından Wilcoxon Signed Ranks ve Mann-Whitney testleri ile karşılaştırıldı. SPSS 10.0 for Windows® programı kullanılarak yapılan veri analizlerinde $p<0,05$ olması istatistiksel anlamlılık olarak kabul edildi.

Bulgular: NBP grubunda ortalama yaş 66.2 (54-77 aralığında), kontrol grubunda ise 64.7'ydi (56-74 aralığında) ($p=0.506$). Pansuman tedavisinin başlangıcında NPB grubundaki ortalama yara alanı 109 cm2, kontrol grubunda ise 94.8 cm2 olup her iki grubun tedavi başlangıcındaki yara ölçümlerinde anlamlı bir farklılık yoktu ($p>0.05$).
NBP tedavisininde ilk haftadan itibaren granülasyon dokusu oluşumunda artış gözlendi. İlgili ekstremitede yumuşak dokudaki ödem azalarak dolaylı olarak yara yüzey alanında da bir azalma sağlandı. Cerrahi örtüm öncesi ortalama pansuman tedavi süresi NBP grubunda 11.25 gün, kontrol grubunda ise 15.75 gündü ($p=0.05$). Tedavi sonunda NBP grubunda ortalama yara yüzey alanı 109cm2 olan başlangıç değerinden 20.4 cm2 azalarak 88.6cm2 'e düştü. Kontrol grubunda ise tedavi sonunda ortalama yara yüzey alanı 9.5 cm2 düşerek 85.3cm2 olarak ölçüldü ($p=0.032$). NBP'nın diyabetik ayak yara alanını ıslak gazlı standart pansumana göre daha anlamlı

bir şekilde düşürdüğü görüldü ($p<0.05$).
Cerrahi tedavi olarak 19 hastaya kısmi kalınlıklı deri grefti, 4 hastaya ise bölgesel fasiyokütan transpoziyon flebi ile örtüm sağlandı. NBP grubunda sadece bir hastaya distal pediküllü sural flep, kontrol grubunda ise iki hastaya distal pediküllü sural ve bir hastaya distal pediküllü safenöz flep uygulandı. Tedavi sırasında herhangi bir lokal ve sistemik enfeksiyon bulgularına rastlanmadı.

Sonuç: Diyabetik ayak yarasında NBP'ın, ıslak gazlı pansumana göre yara iyileşmesini hızlandırdığı görüldü. NBP tedavisi, problemli yaralarda iyileşmeyi hızlandıran, granülasyon ve yara kontraksiyonunu artıran, cerrahi girişim öncesi bir ara tedavi seçeneğidir. Özellikle diyabetik ayak yaraları gibi problemli yaraların tedavisinde cerrahi örtüm öncesinde NBP uygulaması iyi bir alternatif tedavi olup hastanede yatış süresini, tedavi maliyetlerini ve sekonder morbiditeleri azaltmaktadır.

Kaynaklar

1. Attinger CE. Foot and ankle preservation. In: Aston SJ, Beasley RW, Thorne CHM. Grabb & Smith's Plastic Surgery, Fifth edition. Philadelphia: Lippincott-Raven, 1997.
2. Argenta LC, Morkywas MJ. Vacuum-assisted closure: A new method for wound control and treatment: clinical experience. Ann Plast Surg 1997; 38:563–76.
3. Morkywas MJ, Argenta LC, Shelton-Brown EI, et al. Vacuum-assisted closure: A new method for wound control and treatment: animal studies and basic foundation. Ann Plast Surg 1997;38(6):553–62.
4. Joseph E, Hamori CA, Bergman S, et al. A prospective, randomized trial of vacuum-assisted closure versus standard therapy of chronic nonhealing wounds. WOUNDS 2000;12(3):60–7.
5. McCallon SK, Knight CA, Valiulus JP, et al. Vacuum-assisted closure versus saline-moistened gauze in the healing of postoperative diabetic foot wounds. Ostomy Wound Manage 2000;46(8):28–32.
6. Armstrong DG, Lavery LA, Abu-Rumman P, et al. Outcomes of subatmospheric pressure dressing therapy on wounds of the diabetic foot. Ostomy Wound Manage 2002;48(4):64–8.

SB-122
9 Yıllık Yanık Deneyimimizin Retrospektif Değerlendirilmesi

Ayşin KARASOY YEŞİLADA, Özay ÖZKAYA, Arzu ÖZCAN, Soner TATLIDEDE, Lütfü BAŞ
Şişli Etfal Eğitim ve Araştırma Hastanesi Plastik Ve Rekonstrüktif Cerrahi Kliniği, İSTANBUL

Amaç: Termal yanıklar başta olmak üzere çeşitli nedenlerle oluşan yanık yaralanmaları gelişmiş ülkelerde dahi sıklıkla karşılaşılan, yeterli tedavi uygulanmadığında daha yüksek oranlarda morbiditeye (kontraktürler, yanık izleri, alopesi, atonik yara ve marjolin ülseri gibi) yol açan erken dönemde cilt defekti örtümü ve dolaşım yetmezliğinde fasyotomi açılması gibi cerrahi girişimlere ihtiyaç duyulduğu için plastik cerrahi pratiğinde önemli bir yere sahiptir.
Kliniğimizde yanık yaralanması sonrasında akut ve kronik dönemde çeşitli nedenlerle yatırarak tedavi etmiş olduğumuz hastaları yaş, cinsiyet, yaralanma bölgesi ve uyguladığımız operasyonlar açısından retrospektif olarak değerlendirerek ülkemiz yanık yaralanması hakkında bir profil oluşturmayı amaçladık.

Gereç-Yöntem: Çalışma ;Ocak 1996-Aralık2004 tarihleri arasında akut ya da kronik dönemde yanık yaralanması nedeniyle meydana gelen problemler nedeniyle kliniğimizde yatarak tedavi gören 104 erkek (%62.2), 63 bayan (%37.7)toplam 167 hastayı kapsamaktadır.

Bulgular: Hastaların yaş ortalaması 17.52 (6 ay - 72 yaş) idi. Hastalarımızın yaş ortalaması daha önce Türkiye'de yapılmış olan bir çalışmadaki değerden daha az olarak bulundu.(1) Toplam 167 hastanın 104'ü erkek (%62.2), 63'ü bayan (%37.7)'dı.Ülkemizde yapılan önceki çalışmalarla benzer şekilde en sık yanık nedeni haşlanma idi.(1) Akut yanıklı hastalarımızın yaralanma etiyolojileri şekil 1'deki grafikte gösterilmiştir.

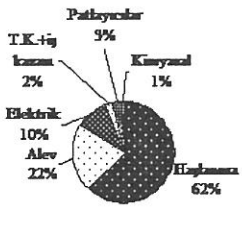

Şekil 1

Yanık yaralanması sonrasında erken dönemde (akut) toplam 62 hasta (%37) yatarak tedavi görmüştür.% 29.3 hasta birden fazla operasyona ihtiyaç duymuştur. Yanık yaralanmasına maruz kalan vücut bölümleri şu şekildedir: baş-boyun 3, üst ekstremite 21, alt ekstremite 15, gövde 3, birçok alan 20(şekil 2). En sık yaralanma bölgesi olan üst ekstremite literatürlerle benzerlik göstermektedir.(2)

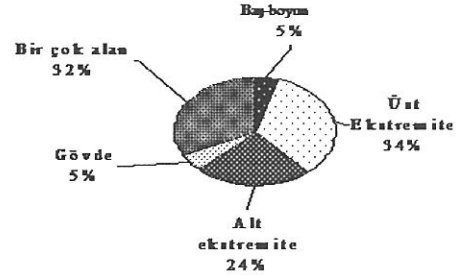

Şekil 2

Akut yanıklı hastaların toplam 22'sine (%35,5) fasyotomi uygulanmıştır.18 hastaya üst ekstremite (el-ön kol fasyotomisi), 4 hastaya alt ekstremite fasyotomisi yapılmıştır. Erken dönemde 58 hastanın (%94) defekti debridman + deri grefti ile onarılmıştır, 4 hastaya (%6) ise uzak flep (%78 inguinal flep) ile onarım yapılmıştır. Elektrik yanıklı 2 hastaya fasyotomiyi takiben 20 seans hiperbarik oksijen tedavisi uygulanmıştır. Akut yanıklı hastalarımızda mortalite oranı %0 idi.
Kronik dönemde yanık sonrası sekellerle kliniğimize başvuran hastalarımızın sayısı 105'tir. Yaralanma bölgelerine göre dağılımı ise şu şekildedir (şekil 3): baş-boyun 17, üst ekstremite 60, alt ekstremite 11, gövde 6, birçok alan 11.
105 hastaya (13'ü marjolin ülseri) uygulanan plastik cerrahi girişimlerinin toplam sayısı 173, dağılımı ise şu şekildedir (şekil 4): Z plasti + K plasti + deri grefti ile onarım 118, lokal flep 14, inguinal flep 21, serbest doku aktarımı 8, ekspander 6, 2 dizaltı amputasyon, 3 inguinal 1 aksiller küraj.
Akut ve kronik yanıklı hastalarımızı postoperatif dönemde rehabilitasyon uygulanması amacıyla erken dönemde Fizik Tedavi Kliniğine yönlendirmekteyiz.

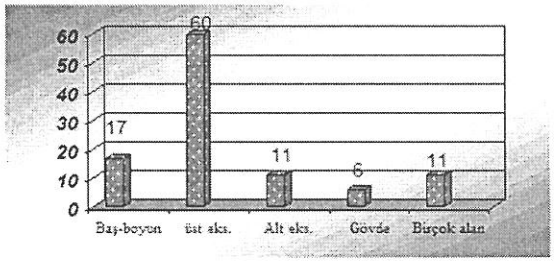

Şekil 3

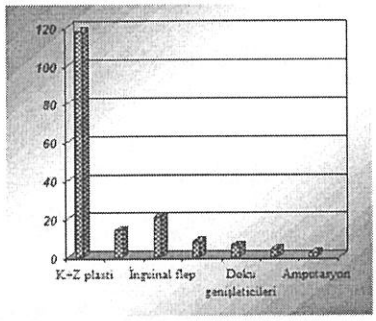

Şekil 4

Sonuç: Ülkemizde yeterli istatistiksel çalışma sonuçları bulunmamakla birlikte çeşitli nedenlerle oluşan yanık yaralanmaları ve sonrasında oluşan sekeller önemli bir hasta grubunu oluşturmaktadır.(2, 3) Hastaların çoğu yanık yaralanmasının erken döneminde yara bakımı ve atelleme gibi temel yanık tedavi hizmetlerinden yeterince yararlanamadığı için geç dönemde yanık sekelleri daha ağır olmakta, ihtiyaç duydukları tedavinin kapsamı daha ağır olmaktadır. Plastik cerrahinin yurt genelinde yaygınlaşarak daha fazla hastanın yanık yaralanmasının erken döneminde plastik cerrahlara ulaşabilmesi yaralanmanın yaratacağı hasarı azaltacak, tedavinin gecikmesinin doğuracağı olumsuz sonuçları azaltarak morbiditeyi azaltacaktır. Yanık yaralanmasının erken ve geç dönem tedavisi, olası riskler ve çözümler konusunda hem toplumun hem de diğer tıp uzmanlarının eğitilmesinde plastik cerrahlara önemli görevler düşmektedir.

Kaynaklar:

1. C.Açıkel,F.Peker,F.Yüksel,Ersin Ülkür,Bülent Kale.734 akut yanıklı sivil ve asker hastaların retrospektif analizi,TPCD 9;2 2001
2. Mark A.Smith,Adrew M.Munster,Robert J.Spence, Burns of the hand and the upper limb. Burns 24:493-505, 1998
3. BM Achauer. Reconstructing the Burned Face. Clinics in Plastic Surgery 19:3, 623-636, 1992

SB-123
Vakum Yardımcılı Kapama (Vac) Yöntemi İle İlk Deneyimlerimiz

A.Aydan KÖSE, Yakup KARABAĞLI, Metin ARICI, Cengiz ÇETİN

Osmangazi Üniversitesi Tıp Fakültesi Plastik, Rekonstrüktif ve Estetik Cerrahi AD, ESKİŞEHİR

Amaç: Vakum yardımcılı pansuman, subatmosferik basınç uygulaması ile yara iyileşmesinin hızlandırılmasını sağlayan bir yöntemdir.Yara iyileşmesi için optimal basınç 125 mmHg nın belli aralıklarla uygulanması şeklindedir. Yapılan çalışmalarda yaraya uygulanan negatif basıncın lokal doku ödemini azalttığı, eksuda ve mikroorganizmaları ortamdan uzaklaştırdığı, ayrıca doku kanlanmasını arttırdığı saptanmıştır[1,2].
VAC tedavisi dekubit yaraları, diabetik yaralar, venöz ülserler gibi kompleks yaraların kapatılmasında oldukça etkili bulunmuştur. Bu bildiride kliniğimizde VAC yöntemi ile tedavi edilen olgular sunulacak ve VAC yönteminin etkinliği irdelenecektir.

Yöntem: Kliniğimizde VAC yöntemi ile 5 olgu tedavi edildi. Olguların yaşları 28-74 arasında değişmekte idi. Bu yöntemle iki diabetik ayak, bir Burger hastalığına bağlı amputasyon güdüğü, bir dekubit yarası, bir mediastinel enfeksiyon, greft ya da flep ile onarıma hazır hale getirildiler.

Bulgular: VAC yöntemi , yaraların radikal debridmanından sonra uygulandı. Yaralar ortalama 4 uygulamadan operasyona hazır hale geldiler. Her bir uygulama 3-4 gün devam etti. Mediastinel enfeksiyon olan olguda kalp ve ana damarların zarar görmesini engellemek için VAC süngerinin altına ince silikon bir tabaka yerleştirildi.

Sonuç: VAC yöntemi, kompleks yaralarda oldukça başarılı sonuçlar verdi. Radikal debridmanı takiben yapılan ardışık uygulamalarda granülasyon dokusundaki artış dikkat çekici idi. Hastalar tarafından kabul edilebilirliği yüksek bir yöntem olarak dikkati çekti. Bunun nedeni, eksudasyonun sürekli emilmesine bağlı olarak pansuman kirlenmesi ve kötü koku olmayışı idi.
Ayrıca yara zemininde granülasyon dokusunu arttırarak, cerrahi tedavinin başarısını arttırdı.
VAC yönteminin klasik pansuman yöntemlerine göre çeşitli üstünlükleri vardır. Kapalı bir ortam yaratması nedeni ile ideal fizyolojik koşulları sağlamaktadır ve riskli yaralarda çift taraflı kontaminasyon olasılığı azalmaktadır. Doku kanlanmasını arttırması ve mikroorganizmaları ortamdan uzaklaştırması nedeni ile seri debridman sayısını azaltmaktadır.

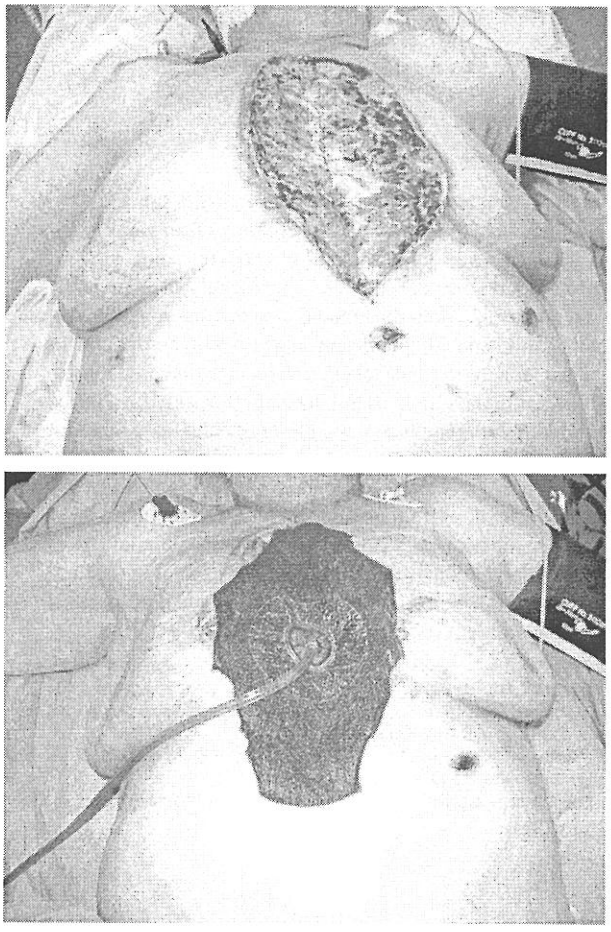

Olgu 1. Sternal osteomyelit ve mediastinel enfeksiyonu olan olguda VAC uygulaması

Kaynaklar:

1. Morykwas MJ, Argenta LC, Shelton-Brown EI ve ark.: Vacuum-assisted closure: A new method for wound control and treatment: animal studies and basic foundation. Ann Plast Surg 38 (6):553-62, 1997
2. Venturi ML, Attinger CE, Mesbahi AN ve ark.: Mechanisms and clinical applications of the vacuum-assisted closure (VAC) Device: a review. Am J Clin Dermatol. 6(3):185-94, 2005.

SB-124
Topikal Negatif Basınç (Vac) Uygulamalarımız: 20 Olgunun Değerlendirilmesi

Ahmet DEMİR, Tekin ŞİMŞEK, Mehmet ÇİFCİ, Ahmet KARACALAR

Ondokuz Mayıs Üniversitesi Tıp Fakültesi Plastik Rekonstrüktif ve Estetik Cerrahi AD. Kronik Yara Merkezi, SAMSUN

Giriş: Topikal negatif basınç uygulaması yara üzerine lokal atmosfer altı basınç uygulamasıdır. Bu çalışmada kliniğimiz bünyesindeki Kronik Yara Merkezi tarafından takip edilen, topikal negatif basınç (VAC) uyguladığımız 20 olgu sunulmuştur.

Metod: 20 olgu yaş,cinsiyet, etyolojik neden, tedavi süresi, tedavi öncesi ve sonrası yara ebatları ve örtüm yöntemlerine göre incelendi. Tüm yaralara cerrahi debritman uygulandıktan sonra uygun ebatta VAC (Kinetic Concept Inc.,USA) süngerleri makas ile kesilerek yara yüzeyine adapte edildi. Tünelize yaralarda bu boşluklar da VAC süngerleri ile dolduruldu. Yara alanları VAC sünger ve drapeleri ile kapatıldı. Drape üzerinden küçük bir delik açılarak TRAC pad yerleştirildi ve toplayıcı sistem ve VAC cihazına bağlantı sağlandı. 125-150 mmHg negatif basınç ilk 48 saat devamlı daha sonra aralıklı olmak üzere uygulandı. Pansuman değişiklikleri yaranın durumuna göre 2 veya 3 gün olacak şekilde yapıldı. Pansuman değişiklikleri sırasında yara ebatları ölçüldü ve gerekli debritmanlar yapıldı. Yara ebatları ölçümleri Visitrak Digital (Smith&Nephew, England) kullanılarak yapıldı. Hastalar yara kültür sonuçlarına göre antibiyotik tedavisi aldılar. Topikal negatif basınç uygulama süresi yaranın cerrahi müdahaleye hazır olmasına kadar devam edildi.

Bulgu: 20 olgunun 12 si erkek (%60), 8 i kadın (%40) olup yaşları 7-78 arasında (ortalamaları 46,2) idi. Etyolojik nedenler arasında bası yarası (%35), travmatik yaralar (%30), Diyabetik ayak (%20) ve diğer nedenler (%15) gelmekteydi. Topikal negatif basınç(VAC) uyguladığımız hastaların yara alanlarında hızlı bir küçülme ve granülasyon dokusu gelişiminde hızlanma gözlendi.
Tedavi öncesi yara alanı ortalaması 137,69 cm2 (21,6- 422,7 cm2) ve tedavi sonrası yara alanı ortalaması 104,25 cm2 (15,7-312,8 cm2) idi. 20 hastaya uygulanan tedavi süreleri 9-21/gün (ortalama 13,1/gün) idi. Yara ebatlarında tedavi sonrası azalma ortalama % 24,2 (%12-%36) olarak hesaplandı.
Topikal negatif basınç tedavisi süresince granülasyon doku artışı, yara kontraksiyonda artış, ve yara sekresyonunda azalma gözlendi.
İki olguda tedavi esnasında ağrı oluştuğundan negatif basınç miktarı aşamalı olarak 25 mmHg azaltıldı. Ağrı geçtikten sonra basınç tekrar eski tedavi düzeyine getirildi.
Cerrahiye uygun hale geldiğinde greft, flep ve bir hastada primer kapama ile yaralar rekonstrükte edildi.

Tartışma ve Sonuç: Dermal perfüzyon artışı, ödem ve eksudanın kontrol altına alınması, granülasyon dokusu gelişiminde artış gibi avantajları olan topikal negatif basınç (VAC) uygulamasının yarayı ameliyata hazırlamada iyi bir seçenek olduğu gözlemlenmiştir. Tedavi öncesi yara alanı ortalaması 137,69 cm2 (21,6- 422,7 cm2) ve tedavi sonrası yara alanı ortalaması 104,25 cm2 (15,7-312,8 cm2) idi. 20 hastaya uygulanan tedavi süreleri 9-21/gün (ortalama 13,1/gün) idi. Yara ebatlarında tedavi sonrası azalma ortalama % 24,2 (%12-%36) olarak hesaplandı.
Bunun yanı sıra bazı hastalarda ağrıya neden olması ve tedavi maliyeti açısından dezavantajları vardır.

Anahtar Kelimeler
negatif basınç,VAC, yara iyileşmesi

Kaynaklar

1. Schneider A.M., Morykwas M. J., and Argenta LC. New and reliable method of securing skin grafts to the difficult recipient bed. Plast. Reconstr Surg. 102(4):1195,1998.
2. Argenta LC, and Morkwas MJ. Vacuum-assisted closure:a new method for wound control and treatment:clinical experience.Ann Plast Surg 38:563,1997.

SB-125
Yeni Yara Dezenfektanı Octanisept'in Kronik Yara Florasına Etkisi

Erol BENLİER, Hüsamettin TOP, Ahmet Cemal AYGIT, Yasin ÜNAL
Trakya Üniversitesi Tıp Fakültesi Plastik , Rekonstriktif ve Estetik Cerrahi AD., EDİRNE

Amaç: Kronik yaralar akut yarlardan farklı olarak mikst enfeksiyon etkenlerinin hemen daima üremesi ile karakterizedir.Bu çalışmanın amacı yeni bir yara dezenfektanı olan octanicept'in bası yarası,diyabetik ayak,ulcus cruris, ve ayağın tıkayıcı damar hastalıklarında meydana gelen yaralardaki enfeksiyon etkenleri üzerine etkilerini araştırmaktır.bu hastalıkları olan hasta gurubunun çoğunlukla zaten mevcut olan yara iyileşmesini geciktirici etkenleri infeksiyon ortamına zemin hazırlar.Nöropati vasküler makro ve mikro seviyede tıkanıklıklar,anemi,malnütrisyon ve ilaç kullanımları durumu ağırlaştıran etkenlerdir.

Gereç ve yöntem: Şubat 2004 ile Mayıs 2005 tarihleri arasında 32 olguyu içeren randomize seçilen kronik açık yarası olan hasta gurubu çalışmaya alındı.Çalışmaya alınan kronik yaraların 8'i diyabetik ayak yarası, 14 'ü bası yarası,6 sı ulcus cruris ve 4'ü tıkayıcı damar hastalığı olgusuydu. Olgulardan yara kültürleri tedaviye başlanmadan önce ve başlandıktan sonra haftada 1 kez olmak üzere alındı. Yara fotoğrafı tedavi öncesi (figür 1) ve tedaviye başlandıktan sonra haftada 1 kez(figür 2 ve 3) olmak üzere alındı.

Bulgular: Sonuçların klinik değerlendirilmesi için ,fotoğraflar tek kör çalışmaya uygun olacak şekilde, plastik cerrahi uzmanı tarafından değerlendirildi. Değerlendirmede parametreler sağlıklı grenülasyon dokudu gelişimi, epitelizasyon, kontraksiyon ve infeksiyonun klinik bulgularının varlığı/yokluğu idi. Sonuçlar yara kültürleri açısından değerlendirildiğinde, tedavi öncesi alınan kültürde üreyen etkenlerle sontaki kültürler arasında anlamlı bir fark bulunmadı. Ancak çalışma grubunda tedavi sonrası kültürlerde hastane enfeksiyonu lehine artış saptanmadı.Fotoğrafların değerlendirilmesinde, tedavi sonrası geçen zamanla beraber granülasyon dokusunun sağlıklı geliştiğinin görülmesi, yara dokusuna octaniseptin olumsuz etkisinin olmadığı lehine yorumlandı. Epitelizasyon ve kontraktür gelişimi açısından anlamlı fark saptanmadı.

Sonuç: Kronik yara pansumanında, kliniğimizde yara hücresine en güvenilir ortamı sağlayan,serum fizyolojikle ıslatılmış gazlı bezle uygulanan "ıslak pansuman "tercih etmekteyiz. Ancak infeksiyon etkenlerinin dirençli mikroorganizmalar haline geldiği günümüzde yara dokusuna emniyetle uygulanbilecek ve antibakteriyel özelliğe sahip bir dezenfektan arayışı devam etmektedir. Octanicept'in bu amaçla kullanıldığı klinik çalışmamızda, yara hücresine olumsuz etki göstermediği sağlıklı granülasyon dokusu gelişimi ile oratya konmuştur. Hiçbir yara pansuman malzemesinin cerrahi debritmanın önüne geçemeyeceği konusunda ısrarlı olmakla birlikte dirençli kronik yara infeksiyonlarında Octanicept'in klinikte güvenle kullanılabileceği sonucuna vardık.

Kaynaklar:

1) Pitten F.A ,Werner H.P ,Kramer A. A standardized test to assess the impact of different organic challenges on the antimicrobial activity of anticepics Journal of hospital infection(2003)55,1008-115
2) Rohr U. , Mueller C, .Wilhelm M. ,Muhr G, Starmen S. Meticiline-resistant stapylococcus aureus whole-body decolanizasyon among hospitalized patients whith variable site colonitazion by using mupirocin in combination whith octanidine dihydroclorid Journal of hospital infection(2003)54,305-309
3) David M. Seldoc and Denis M.Bailey Microbisidal Activity of Octanidine Hydroclorid, Antimicrobial Agent and Chemotherapy Dec. 1985,

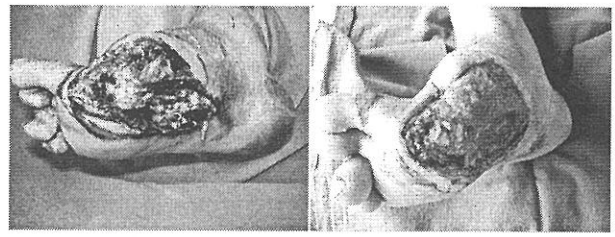

Figür (1)
Diyabetik ayak octanicept uygulanmadan önce sorası

Figür (2)
Octanicept kullanımından 2 hf sonra

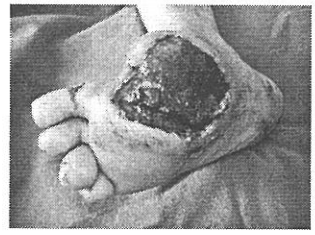

Figür(3)
Octanicept kullanımı 4 hf sonra

SB-126
Yanık Rekonstrüksiyonunda Doku Genişleticisi Kullanımı: 7 Yıllık Deneyim

Mustafa NİŞANCI, Yakup ÇİL, Selçuk IŞIK, Muhitdin ESKİ, Mustafa DEVECİ, Serdar ÖZTÜRK, Muzaffer DURMUŞ

GATA Plastik, Rekonstrüktif ve Estetik Cerrahi AD, ANKARA

Amaç: Serbest doku transferi gibi yöntemlerde ilerlemelere karşın, doku ekspansiyonu rekonstrüktif cerrahide popularitesini korumaktadır. Dikkatli uygulandığında düşük komplikasyonu oranları ile mükemmel sonuçlar alınabilen doku genişletilmesinin yanık rekonstrüksiyonunda kullanılmasında komplikasyon riski artmaktadır(1,2,3). Çalışmada kliniğimizde son 7 yılda, doku genişleticisi kullanılarak gerçekleştirilen yanık rekonstrüksiyonları retrospektif olarak incelendi.

Gereç Ve Yöntem: Kliniğimizde 1998-2005 yılları arasında doku ekspansiyonu uygulanan 30 hasta (22 erkek, 8 kadın) hasta çalışmaya dahil edildi. Hastaların ortalama yaşı 25.2 (6 ay-57 yaş) olarak bulundu. 30 hastaya toplam 48 adet doku genişletici uygulaması yapıldı. Doku genişleticiler; baş-boyun (n=32), lateral torasik bölge(n= 7), abdominal bölge(n=5), üst ekstremite(n=3), alt ekstremitelere(n=1) uygulandı. Doku genişleticinin ortalama şişirilme hacmi 540 cc(175-1200)idi. Ekspansiyon alanları, ikinci seansta kullanılacak fleplere uygun olarak dikkatle planlandı, kullanılacak flebin tabanının yanıklı alana gelmemesine özen gösterildi. Doku genişletilecek alana yapılan dik; daha geniş görüş alanı istenen olgularda W şeklinde yapılan kesi ile doku genişletici yerleştirildi. Doku genişleticisi yerleştirildikten ortalama 7 gün(6-8 gün) sonra şişirilmeye başlandı. Şişirilme işlemi düzenli olarak günaşırı olarak yapıldı. İkinci seansda ilerletme ve rotasyon gibi güvenli flepler kullanıldı.

Bulgular: Ekspansiyon süresi ortalama süre 52 gün (21-64 gün) olarak bulundu. 6 vakada komplikasyon gelişti. Ek bir cerrahi girişim gerektirecek major komplikasyonlar: 3 doku genişletici ekspozisyonu, 2 enfeksiyon ve 1 port hasarı olarak saptandı.(%20) Bu olgulara 3 ay sonra yeniden doku genişletici uygulandı. 3 hastada doku genişletici uygulanması yapıldı. Bir hastada lateral torasik bölgeye greft donör alanı elde etmek için uygulanan doku genişleticisi çıkarılmadan 3 kez ekspansiyon amacıyla kullanıldı. Minör komplikasyonlar ekspansiyon işlemini kesintiye uğratmayan komplikasyonlar olarak değerlendirildi ve % 9 olarak bulundu. Elde edilen sonuçlar kozmetik ve fonksiyonel açıdan tatmin ediciydi.

Sonuç: Doku genişletilmesi sağlıklı donör saha elde edilmesi için en çok tercih edilen yöntemlerden biridir. Yanık hastasında doku genişletici uygulaması sırasında: 1. Cilt kalitesi zayıf, kan desteği az ve elastik lifler olmadığından kesi skarlı alandan yapılmamalı, 2. Yanmış alandaki cildin kalitesi yetersiz olduğundan diseksiyon planı iyi olmalı, 3. Uzun dönemde ve yavaş şişirme işlemi uygulanmalı 4. Her iki ameliyat döneminde dren kullanımı ihmal edilmemeli, 4. Güvenli flepler kullanılmalı, ekspansiyondan önce planlanmalı ve fleplerin tabanı yanıklı alana gelmemelidir. Yanıkta doku genişletici uygulamalarında bu noktalara özen gösterilmesinin işlemin komplikasyonsuz ve başarılı sonuçlanmasına katkı sağlayacağı kanısındayız.

Kaynaklar:

1. Tissue Expander in Reconstruction of burn sequelae. Zellweger G., Künzi W., Annals of Plastic Surgery 26(4):380-388, 1991.
2. Surface Area and Tissue Volume Increases with Differential Expansion. Morykwas M J., Marks M W., Argenta L C., Annals of Plastic Surgery 28(4):311-314, 1992.
3. Tissue Expansion in the Pediatric Patient. Iconomou T G., Michelow B J., Zuker R M., Annals of Plastic Surgery 31(2):134-140, 1993.

SB-127

Diabetik Hastalarda Kısmi Kalınlıkta Deri Grefti Donör Alan Bakımı: İki Yöntemin Karşılaştırıldığı Prospektif Klinik Çalışma

Nesrin TAN BAŞER, Ayşe YÜKSEL BARUTÇU, Ünzile BALCI AKBUĞA, Ahmet TERZİOĞLU, Gürcan ASLAN

S.B. Ankara Eğitim ve Araştırma Hastanesi 2. Estetik, Plastik ve Rekonstrüktif Cerrahi Kliniği, ANKARA

Amaç: Diabetik ayakta rekonstrüksiyon amacıyla kısmi kalınlıkta deri greftinin (KKDG) kullanımı oldukça yaygındır. KKDG donör alanı reepitelizasyon ile iyileşir ve bu epitelyal örtü genellikle 7-14 gün içinde tamamlanır. Bu iyileşme süreci derinlik, alan, yaş, hastanın nutrisyonel durumu ve eşlik eden hastalıklara göre değişiklik göstermektedir.Diabetus Mellitusu olan hastalarda gecikmiş bir yara iyileşmesi olduğu bilinmektedir. Amacımız diabetik hastalarda donör alan bakımında klasik mesh gaz pansuman ile omiderm (yarıgeçirgen transparan poliuretan film) pansuman uygulamasını karşılaştırmak.

Gereç Yöntem: Bu çalışma Kasım 2004-Şubat 2005 tarihleri arasında diabetik ayak nedeniyle kliniğimize başvuran ve KKDG ile onarım yapılan hastaların prospektif olarak değerlendirilmesidir. Çalışmaya dahil edilen 11 hastanın yaş ortalaması 56 idi. Hastaların 3'ü kadın, 8'i erkekti. Tüm deri greftleri Padgett elektirikli dermatom ile 0,015 inch kalınlığında anterior uyluk bölgesinden alınmıştır. Her hastada donör alanların yarısı furasin ve rifocin emdirilmiş mesh gaz ile diğer yarısı omiderm ile kapatılmıştır. Ertesi gün mesh gaz pansumana rifocin uygulanıp kurutulurken omiderm uygulanan alana film tabakasının üzerinden su bazlı krem uygulanmıştır. Hastalar reepitelizasyon süresi, ağrı, enfeksiyon, geç dönem skar görünümü açısından değerlendirildiler. Ağrı değerlendirmesi için visual anolog ağrı skalası kullanılırken skarı değerlendirmek için Vancouver skar skalası kullanıldı.

Bulgular: Ameliyat esnasında ve sonrasında hastaların kan şekeri düzeyleri insülin tedavisi altında regüle idi. Omiderm ile tedavi edilen alanlarda epitelizasyon 8-23 gün arasında tamamlanırken, konvansiyonel yöntem uygulanan alanlarda reepitelizasyon için geçen süre 10-32 gün arasında idi. Ağrı skorları karşılaştırıldığında omiderm uygulanan alanların mesh gaz ile takip edilen alanlara göre da az ağrılı olduğu görüldü. Enfeksiyon her iki gruptada izlenmedi.

Sonuç: Bütün bu sonuçlar bize göstermektedir ki, omiderm ile kapatılan alan mesh gaz uygulanan alan ile karşılaştırıldığında, daha az ağrılıdır ve daha hızlı reepitelize olmuştur. 6. aydaki skar görünümü omiderm ile pansuman yapılan alanda daha iyi olarak değerlendirilmiştir. Donör alan bakımında bugün birçok yöntem kullanılmaktadır. Elde ettiğimiz sonuçlar dikkate alındığında bugün yanık tedavisinde yaygın olarak kullanılan omidermin donör alan bakımındada kullanılabileceğini düşünüyoruz.

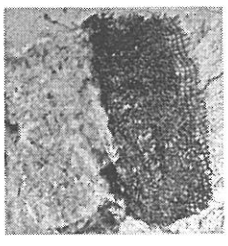

Resim 1: Postop. 1. gün

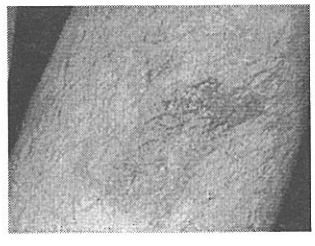

Resim2: Postop. 3.ay donör alan görünümü

Kaynaklar:

1. The Joanna Briggs Institute. Split thickness skin graft donor sites: Post harvest management. Best Practice 2002;6:1-6
2. Barnea Yoav, Amir Aharon, Leshem David, Zaretski Arik , Weiss Jerry , Shafir Raphael , Gur Eyal. Clinical comperative study of Aquacel and parrafin gauze dressing for split-skin donor site treatment. Ann Plast Surg 2004;53:132-6
3. Cadier MA, Clarke JA. Dermasorb versus Jelonet in patients with burns skin graft donor sites. J Burn Care Rehabil. 1996;17:246–251.
4. Innes ME, Umraw N, Fish JS, et al. The use of silver coated dressings on donor site wounds: a prospective, controlled matched pair study. Burns. 2001;27:621–627.
5. Atiyeh BS, Ghanimeh G, Kaddoura IL, et al. Split-thickness skin graft donor site dressing: preliminary results of a controlled, clinical comparative study of MEBO and Sofra-Tulle. Ann Plast Surg. 2001;46:87–88.
6. Türegün M, Selmanpakoğlu N. Parsiyel kalınlıkta yanık yaralarının kapatılmasında, Omiderm, Biobrane ve E-Z dem kullanımı. Turk Plast Rekons Cer Dergisi 1994;2:

SB-128
Geniş Yanıklı Hastaların Pansumanında Analjezi

Serdar ÖZTÜRK[1], Abdül Kerim YAPICI[1], Ferruh BİLGİN[2], Ahmet COŞAR[2], Mustafa NİŞANCI[1], Mustafa DEVECİ[1]
1) GATA Plastik, Rekonstrüktif ve Estetik Cerrahi AD, ANKARA
2) GATA Anesteziyoloji ve Reanimasyon AD, ANKARA

Amaç: Yanık ağrısı hastalar tarafından deneyimlerinin en kötüsü olarak tanımlanır.Yanıklı hastalarda ağrıya neden olan çeşitli etmenler vardır.Bunların ilki hastanın kendisi ile ilgili olup, yara ve onu çevreleyen alanlarda hissedilir. İkinci etmen ise tedavi sırasında uygulanan terapötik işlemlerdir. Bunların içinde pansuman değişimi, debritman, topikal uygulanan ajanlar ve fizyoterapi sayılabilir.(1) Pansuman değişimi yanıklı hastalarda ağrıya neden olan en önemli etmenlerin başında gelir. Bu sırada ortaya çıkan ağrıyı gidermek için çeşitli yöntemler kullanılmakta olmasına rağmen henüz standart olarak kabul edilen bir yöntem yoktur. Ideal yontem; hastada analjezi sağlamalı, yan etkileri minimum olmalı, hasta ve pansumanı yapan ekibin hareketlerini sınırlamamalı ve hastanın ekiple uyum içinde hareketine olanak sağlamalıdır.(2)

Gereç Ve Yöntem: Bu çalışma yanık merkezimize kabul edilen 20-50 yaş arası, % 20-50 oranında haşlanma, elektrik veya alev yanığı mevcut olan, VAS değerleri >3 olan 24 hasta üzerinde yapıldı. İnhalasyon yanığı, eşlik eden kronik hastalığı ve kullanılacak ilaçlara bilinen allerjisi olan hastalar çalışma kapsamı dışında tutuldu.Tüm hastaların çalışma öncesi VAS değerleri, nabız, tansiyon arteriyel ve oksijen saturasyonları ölçülerek kaydedildi. Grup-1 hastalara 2mg\kg Ketamin (Ketalar®) IM, Grup-2 hastalara önce Tramadol HCl (Contramal®) 1mg\kg IM, bundan 30 dk sonra Dexmedetomidine HCl (Precedex®) 1mg\kg ve Ketamin HCl 2 mg\kg IM., ve Grup-3 hastalara Tramadol 1 mg\kg IM, 30 dk sonra Midazolam (Dormicum®) 0.050 mg\kg ve Ketamin 2 mg\kg IM uygulandı. Tum olgularda en son Ketamin uygulamasından 15 dk sonra pansuman değişimine başlandı. Bu arada 5 dk ara ile ölçümler yapılarak sonuçlar kaydedildi.

Bulgular: Hastalarda ilaçlara bağlı uzamış sedasyon dışında herhangi bir yan etki saptanmadı. Pansuman değişimi sırasında hasta ile kooperasyon bozulmazken istenen pozisyonlar kolaylıkla verilerek bu pozisyonlarda kalması sağlandı. Pansuman yapılırken ortalama VAS degerleri: Grup-1 hastalarda 3.62, Grup-2 hastalarda 1.25 ve Grup-3 hastalarda 1.28 olarak saptandı. Pansumandan 2 saat sonra hastaların ortalama VAS değerleri Grup-1'de 1.97, Grup-2 hastalarda 1.37 ve Grup-3 hastalarda ise 1.39 olarak saptandı.

Sonuç: Ketamine ek olarak Dexmedetomidine HCl ve Midazolam içeren kombinasyonlar, pansuman sırasında ve sonrasında yeterli analjezi ve sedasyonu güvenli bir şekilde sağlamaktadır. Bazen kisisel ozellikler gözönüne alınarak, güvenlik sınırları iyi bilinen ilaçların dozları ayarlanabilir. Her iki kombinasyonun da yanıklı hastaların pansuman değişiminde güvenle kullanılabileceği kanısına varıldı.

Kaynaklar:

1-Burn patients' pain and anxiety experiences.J Burn Care Rehabil. ;22(2):144-9, 2001.
2- Ketamine for long-term sedation and analgesia of a burn patient.
Anesth Analg. 99(3):893-5, 2004.

SB-129
Parsiyel Kalınlıktaki Yanıkların Tedavisinde Aquacel Ag® Kullanımı

Mustafa NİŞANCI, Murat TÜREGÜN, Abdül Kerim YAPICI, Mustafa DEVECİ

GATA Plastik, Rekonstrüktif ve Estetik Cerrahi AD., ANKARA

Amaç: 2. derece yanıklar, özellikle haşlanma yanıkları, günümüzde sıklıkla meydana gelmekte ve yanık merkezlerinin ayaktan takip ettiği hasta grubunun büyük çoğunluğunu oluşturmaktadır. Bu hastalar ortalama 2 günde bir pansuman takibine alınmakta ve genelde topikal antiseptik solusyonlarla yara temizliği yapıldıktan sonra nemli pansuman kapatılıp periyodik pansuman değişimleri ile spontan epitelizasyon beklenmektedir. Pansuman değişimi sırasında en büyük problem hastanın yapılan işlem nedeni ile duyduğu ağrıdır. Bu yanık yaraları genelde küçük alanları içerdiğinden öncesinde herhangi bir şekilde analjezi sağlanmamaktadır.

Gereç Ve Yöntem: Aquacel Hydrofiber® (Sodyum karboksimetil sellüloz), absorbsiyon yeteneği yüksek olan ve yara eksudası ile temas ettiğinde gel formuna dönüşerek yaraya nemli bir ortam sağlayacak absorban hidrofiberlerden oluşan hazır bir pansuman malzemesidir. Aquacel Hydrofiber®'e % 1.2 oranında iyonik gümüş emdirilmesi ile Aquacel Ag® elde edilmiştir. İyonize gümüş 14 güne kadar yara içerisine salınmaktadır.(1) İn vitro yapılan çalışmalarda iyonize gümüşün MRSA, Vancomisin dirençli Enterococcus, Pseudomonas aeruginosa olmak üzere birçok bakteriye etkili olduğu saptanmıştır.(2) Biz yanık merkezimize ayaktan başvuran ve değişik boyutlarda 2. derece yüzeyel ve orta derinlikte yanığı mevcut olan 20 hastada Aquacel Ag® kullandık.Yanık yaralarını antiseptik solusyon ile temizledikten sonra yara kenarlarından 1 cm taşacak şekilde Aquacel Ag'yi yerleştirdik. Üzerine bir kat gazlı bez koyarak sargı veya hypafix ile sabitledik.

Bulgular: Pansuman yerleştirildikten 2 gün sonra kontrole çağrılan hastaların 2. derece yüzeyel yanığı olanlarda Aquacel Ag®'nin mevcut eksudayı absorbe ederek o bölgelerde yaraya yapıştığı görüldü. Bu grup hastalarda Aquacel Ag® yerinde bırakılarak üzeri tekrar hafif baskılı bir pansuman ile örtüldü. Eksudanın fazla olduğu yani 2. derece orta veya derine yakın yanıklarda 2 gün sonraki kontrol esnasında Aquacel Ag®'in tamamının jel haline dönüştüğü ve yaraya tam olarak yapışmadığı gözlendi. Bunlar kaldırılarak antiseptik solusyonla yaranın temizliği yapıldı ve tekrar Aquacel Ag® konuldu. Bu grup hastalar 2 gün sonra tekrar kontrole çağırıldı ve Aquacel Ag®'in yapışmış olduğu gözlendi. Ortalama olarak yanık sonrası 10.-14. günlerdeki kontrollerde Aquacel Ag® yaradan kontrollü bir şekilde kaldırıldığında altında epitelizasyonun gerçekleştiği izlendi.

Sonuç: Aquacel Ag®'in, 2. derece yüzeyel ve orta derecede yanığı olan hastaların tedavisinde iş gücü ve maliyet açısından önemli kazanç sağladığı ve en önemlisi tekrarlayan pansumanlarla hastanın acı çekmesi önlenerek, konforunu maksimuma çıkardığı gözlendi.

Kaynaklar:

1- Aquacel Ag in the management of partial-thickness burns: results of a clinical trial.
J Burn Care Rehabil. 2004 Jan-Feb;25(1):89-97.
2- Microbicidal properties of a silver-containing hydrofiber dressing against a variety of burn wound pathogens.
J Burn Care Rehabil. 2004 Mar-Apr;25(2):192-6.

SB-130
Yanık Sonrası Gelişen Kontraktürlerin Farklı Yöntemlerle Rekonstrüksiyonu

Mustafa NİŞANCI, Muhitdin ESKİ,Mustafa ŞENGEZER,Serdar ÖZTÜRK, Mustafa DEVECİ, Selçuk IŞIK, Murat TÜREGÜN, Abdül Kerim YAPICI

GATA Plastik, Rekonstrüktif ve Estetik Cerrahi AD., ANKARA

Amaç: Yanık sonrası kontraktür ve hipertrofik skarlar fonksiyonel kısıtlılık ve estetik bozukluğa sebep olabilmektedir. Uygun rekonstrüktif tekniğin ayrıntılı bilinmesi, kontraktür açılması sonrası gelişecek doku defektinin tahmini ve buna uygun yaratıcı planlama yanık deformitelerinin düzeltilmesinde önemli bir basamaktır.(1)Bu durum göz önüne alınarak çeşitli tekniklerle deformiteler düzeltilebilir.Bu çalışmada hastaların deformitelerinin ayrıntılı analizi ve planlama ile elde edilen sonuçlar irdelenmiştir.

Gereç Ve Yöntem: 2000-2005 yılları arasında yanık merkezimize başvuran yanığa bağlı çeşitli deformiteleri olan 154 hasta tedavi edildi.Bu hastaların dosyalarının analizi ile sonuçlar değerlendirildi. Bu deformitelerin rekonstrüksiyonunda farklı teknikler kullanıldı.

Bulgular: Baş ve boyunda kontraktür ve skarı olan toplam 25 hastada 18 doku genişletici, 11 Z plasti ve 1 olguda greftleme yapılarak onarım uygulandı. Aksiller kontraktür rekonstrüksiyonunda toplam 31 hastanın 9'unda deri grefti, 15'inde lokal flep ve Z plasti, 5'inde latissimus dorsi kas-deri flebi ve 3'ünde skapular flep kullanıldı. Antekübital kontraktürü olan toplam 25 hastanın 9'unda cilt grefti, 9'unda Z plasti, 7'sinde lateral kol flebi kullanıldı. El deformiteleri ise 38 olguda Z plasti, 13 olguda deri grefti, 11 olguda, lokal flep ve 3 olguda da serbest flep kullanılarak düzeltildi. İngüinal kontraktürü olan 3 hastada çoklu Z plasti kullanıldı. Popliteal bölgede kontraktürü olan hastaların 3 tanesinde Z plasti, 2'sinde deri grefti kullanıldı.Bu hastalarda farklı alanlarda hasta gereksinimleri göz önünde bulundurularak farklı yöntemler kullanılarak fonksiyonel ve kozmetik açıdan iyi sonuçlar elde edildi.

SONUÇ: İnsizyonel veya eksizyonel serbestleştirme ve deri grefti hala yanık rekonstrüksiyonunda kullanılan esas tekniktir. Bununla birlikte her olgunun durumu ve gereksinimleri göz önüne alınarak çeşitli lokal ve uzak flepler kullanılarak rekonstrüksiyon planı yapılabilir. Bu yaklaşımla başarılı sonuçlar almak mümkündür.

Kaynaklar:

1-Multimodal versus progressive treatment techniques to correct burn scar contractures.

J Burn Care Rehabil. 2000 Nov-Dec;21(6):506-12.

SB-131
Diatermi Yanıkları

Cemil Özerk DEMİRALP, Hakan GENCE, Erdem YORMUK, Kutlu SEVİN

Ankara Üniversitesi Tıp Fakültesi Plastik, Rekonstrüktif ve Estetik Cerrahi Anabilim Dalı, ANKARA

Amaç: Monopolar diatermi uygulamasında oluşabilecek bazı aksaklıklar, hastada "Diatermi Yanığı" denilen tablonun oluşmasına neden olur. Bu çalışmada, diatermi yanığı oluşum mekanizmaları ve elektrokoter kullanımında dikkat edilmesi gereken noktalar anlatılmaktadır.

Gereç ve Yöntem: 2000-2003 yılları arasında Anabilim dalımıza, "Diatermi Yanığı" tanısı almış 16 hasta kabul edildi. Olguların hepsinde, sakral bölgede koroner bypass operasyonu sırasında oluşmuş diatermi yanığı mevcuttu. Hastaların yaşı, cinsiyeti, diatermi yanığının derecesi, uygulanan cerrahi girişim yöntemleri, erken ve geç ortaya çıkan komplikasyonlara ait veriler kaydedildi. Hastalarda oluşan defektin onarımı için, cerrahi teknik olarak; tek taraflı ve iki taraflı gluteal V-Y fasiyokütan ilerletme flebi ve inferior pediküllü gluteus maksimus kas-deri rotasyon flebi uygulandı.(Şekil1,2,3,4)

Bulgular: Hastaların hiçbirinde erken komplikasyonlar olarak bilinen flep nekrozu, hematom, seromaya rastlanmadı. V-Y ilerletme tekniği uygulanmış olan bir hastada, Y'nin bileşke bölgesinde sütür hattında ayrılma gözlendi. Geç dönem takiplerde olguların hiçbirinde komplikasyon gelişmedi.

Sonuç: Ülkemizde bu konuya verilen önemin ve bu konudaki ilgili kişilerin eğitiminin yetersiz olduğu görülmektedir. Bu çalışma sonucunda diatermi yanığına neden olan durumlar araştırılmış ve asıl nedenin hatalı uygulama olduğu görülmüşt ür.(1,2,3,4,5,6) Cerrahi tedavi dışında olayın sosyo-ekonomik boyutunun da iyi irdelenmesi, plastik cerrahi dışındaki diğer bölümlerin de üzerlerine düşen sorumlukları ve önlemleri alması gerekmektedir.

Kaynaklar

1- R.M.Kirk ,Averil Mansfield, John Cochrane . Operating theatres and special equipment. Clinical surgery in general 18:191-194, 1994
2- Nicolas Aigner, Christian Fialka, Angelika Fritz ve ark. Complications in the use of diathermy. Burns 23(3):256-264, 1997
3- Karl Trimble, Non-electrical burn from a diathermy pad. İnjury 33:78-80, 2002
4- Suhindra TV, Joseph A, Haray PN ve ark. Are surgeons aware of the dangers of diathermy. Ann R Coll Surg Eng (Suppl) 82:189-190, 2000
5- Battig CG. Electrosurgical burn injuries and their prevention. JAMA 204: 1025-1029, 1968
6- Becker CM, Malhotra IV, Hedley- White J. The distribution of radiofrequency current and burns. Anesthesiology 38: 106-122., 1973

Şekiller:

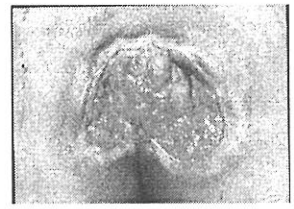

Şekil-1: Preoperatif sakral bölgede diatermi yanığı olgusu.

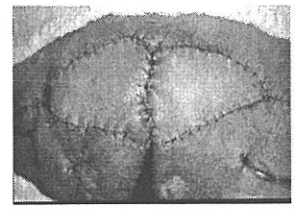

Şekil-2: Postoperatif bilateral gluteal V-Y fasiyokutan ilerletme flebi ile rekonstrükte edilmiş olan olgu.

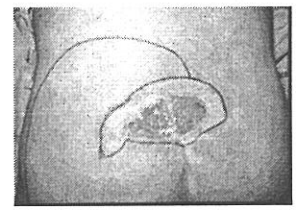

Şekil-3: Preoperatif inferior pediküllü gluteus maksimus kas-deri rotasyon flebi planlanması.

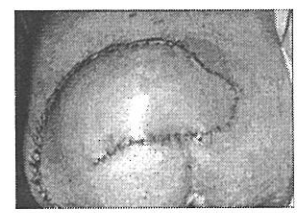

Şekil-4: Hastanın postoperatif görünümü.

SB-132
Vulvo-Perineo-Gluteal Flepler ile Vajinal Rekonstrüksiyon

Hakan ÖZCAN, Zafer ÖZSOY, Deniz DAYICIOĞLU, Tayfun TÜRKASLAN

Vakıf Gureba Eğitim ve Araştırma Hastanesi, Plastik Cerrahi Kliniği, İSTANBUL

Amaç: Vajinoplastide cerrahi olmayan(dilatasyon yöntemleri) ve cerrahi (mesane ve rektum arasındaki boşluğun diseksyonu ve greftlenmesi, vulvovajınal ve pudental fleplerin kullanılması, kolon interpozisyon vajinoplastisi ve laparoskopik yöntemler gibi) yöntemler kullanılmaktadır. Bu çalışmanın amacı vajinal agenezili hastalarda yapılan rekonstrüksyonlarda tek seanslı, diğer yöntemlerde rastlanabilen komplikasyonların azaltılabildiği, kolay, estetik ve foksiyonel sonucların iyi olduğu bir modifikasyon önermektir.

Gereç Ve Yöntem: Bu çalışma kadın doğum kliniği tarafından 2003-2005 tarihleri arasıda refere edilen Mayer Rokitenski Kustner Houser sendromu nedeniyle vaginal agenezisi olan 9 olgu üzerinde yapılmıştır. Hastaların ortalama yaşı 24 (19-35)dür. Hastalar preoperatif dönemde karyotip analizi,pelvik USG, IVP, lateral röntgen, MRI ve laparoskopi ile değerlendirilmiştir.
Vajinoplasti için poş açılmasını takiben vulvo-perineo-gluteal bölgeden hazırlanan random paternli superor pediküllü transpozisyon flepleri eleve edilmiştir(Resim 1). Bu fleblerin distal 3/4 lik kısmı tam kalınlıklı deri grefti inceliğinde kalacak şekilde subkutan yağlı doku ve kıl folikülleri eksize edilerek inceltilmiştir. Distalleri tam kalınlıklı greft haline getirilmiş olan flepler, üzerinde 3mm lik delikler açılmış 60 cclik enjektör etrafında tüp halinde birbirlerine sütüre edilerek poş içine adapte edilmiştir(Resim 2). Flebin proksimal 1/5 kısmı ise geniş vajina introitusunu oluşturmak üzere uygun şekilde vajen lojuna sütüre edilmiştir. Hastaların postoperatif 7 gün immobilizasyonu sağlanmış, oluşan sekresyonlar enjektör içine yerleştirilen gazlı bezler ile dışarı alınmıştır.Sonrasında pansumanları açılmıştır. Post operatif 15. günden itibaren yapay penis ve östrojen kremleri kullanılmıştır(Resim 3)

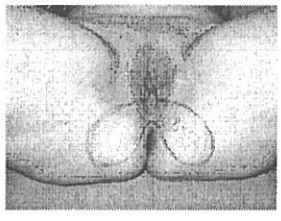

Resim 1:Preoperatif planlama

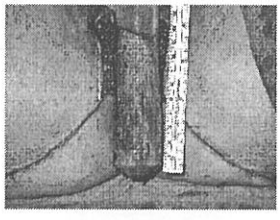

Resim 2:Hazırlanmış tüp

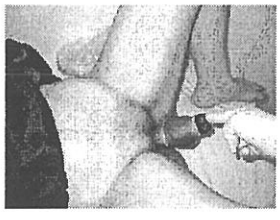

Resim 3:Ameliyat sonrası etkinlik

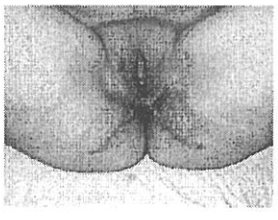

Resim 4: Erken ameliyat sonrası görünüm

Bulgular: Postoperatif 3 ay ile 2 yıl arasında izlenen hastalarda fonksiyonel ve yapısal değerlendirme için vagina lineer uzunluğu, genişliği, kozmetik görünüm, skarlar, toplam hastanede kalış süresi, donör alan morbiditesi ve komplikasyonlar araştırılmıştır. Yöntem ile postoperatif 3. ayda yapılan ölçümlerde ortalama vagina uzunluğu 9cm (7cm - 11cm)dir. Genişlik vaginal spekulum ve orta kalınlıktaki yapay penis girişine izin verecek boyuttadır. Kozmetik görünüm hastaların hepsi tarafından tatmin edici bulunmuştur. Skarlar kabul edilebilir olarak yorumlanmıştır. 1 hastada postop 13. günde hematom, 1 hastada uretra distalde sondaya bağlı 1 x 1 cm bası yarası meydana gelmiştir .

Tartışma Ve Sonuç: Vaginal agenezinin toplumda görülme sıklığı 1/4000 ile 1/10.000 arasındandır(1). Over fonksiyonlarının normal olduğu bu durum sıklıkla Mayer Rokitansky Küster Hauser sendromu ile ilişkilidir. Bu sendromda genotip dişidir. Sekonder seks karekterleri gelişmiştir. Over ve endokrin fonksiyonlar normaldir. Muller aplazisi nedeniyle uterus hiç gelişmemiştir veya rudimenterdir. Vajen üst 2/3 gelişmemiştir.

Vagina rekonstrüksyonunda cerrahi dışı dilatasyon yöntemleri ve cerrahi yöntemler kullanılmaktadır(2). Dilatasyon yöntemleri (Frank Yöntemi) dilatör ile litotomi veya çömelme pozisyonunda perineye aralıklı basınç uygulamasıdır. İyi motive olmuş ve işlemin uzun süre alacağını kabul etmiş hastalarda uygun bir tedavi seçeneğidir. Cerrahi yöntemlerin başında gelen Abbe McIndoe yöntemi ise rektum ile mesane arasındaki boşluğun diseksyonunu takiben oluşturulan poşa üzeri doku ile kaplanmış bir kalıp yerleştirilmesidir. Amniyon, mesane mukoza grefleri, periton, vulvar deri, STSG bu amaçla kullanılmaktadır(3). Postoperatif dönemde dilatasyona devam edilir. Vulvovajinoplasti (lokal labium minus flepleri, ekspander) sigmoid kolon interpozisyon vajinoplastisi, son yıllarda pudendal uyluk fasyokutan flebi ve genişletilmiş inguinal ada flebi vajina rekonstrüksyonunda kullanılmaktadır(4).

Frank dilatasyonu ve Mc Indoe yöntemleri klinik deneyimin en fazla olduğu yöntemler olmalarına rağmen dezavantajları mevcuttur. Yöntemlerin başarısı hasta ile kooperasyon, hasta motivasyonu, hastanın post operatif 6 ay dilatasyon programına uyumu ile sağlanmaktadır(5). İdeal vagina rekonstrüksyonunda vaginanın uzunluğu yeterli olmalı ve minimal dilatasyon gerekmelidir. Neo vajende skar, stenoz ve kontraktür olmamalıdır. Eksternal genitalianın normal görünümde olduğu tatmin edici bir kozmetik görünüm olmalıdır.

Uyguladığımız yöntemin üç ana avantajı vardır: 1- vaginal agenezi operasyonları sonrası en sık görülen komplikasyonlardan biri olan vaginal stenoz önlenmiş olup geniş, normal aksa uygun, yumuşak, zaten varolan introitusla devamlılık sağlayan, elastikiyetini koruyan bir vajina oluşturulmuştur 2- Perivaginal flepler ileonarımda görülen vagina içinde kıl gelişimi problemine rastlanmamaktadır. 3-Donör alan morbiditesi minimaldir ve teknik olarak kolay, kozmetik ve fonksiyonel sonuçları iyi olan bir prosedürdür (Resim 3-4).

Kaynaklar

1-Hensle TW., Chang DT., Vaginal reconstruction.Urol Clin North Am. 1999 Feb;26(1):39-47, vii. Review

2- Karim RB., Hage JJ., Dekker JJ., Schoot CM., Evolution of the methods of neovaginoplasty for vaginal aplasia. Eur J Obstet Gynecol Reprod Biol. 1995 Jan;58(1):19-27. Review.

3- Wierrani F., Grunberger W., Vaginoplasty using deepithelialized vulvar transposition flaps: the Grunberger method. J Am Coll Surg. 2003 Jan;196(1):159-62.

4- Okada E., Iwahira Y., Maruyama Y., Treatment of vaginal agenesis with an expanded vulval flap. Plast Reconstr Surg. 1996 Sep;98(3):530-3.

5- Emiroglu M., Gultan SM., Adanali G., Apaydin I., Yormuk E., Vaginal reconstruction with free jejunal flap. Ann Plast Surg. 1996 Mar;36(3):316-20.

SB-133
Güvenilir Mikrovasküler Anastomoz İçin Açık Kılavuz Sütür Tekniği

Ömer ÖZKAN, H. Ege ÖZGENTAŞ

Akdeniz Üniversitesi Tıp Fakültesi, Plastik ve Rekonstrüktif Cerrahi, ANTALYA

Amaç: Mikrocerrahideki belirgin ilerlemelere rağmen küçük damarların anastomozu veya birbirleri ile çap farkı olan damarların anastomozu replantasyonlarda ve serbest doku transferlerindeki en önemli zorluklardandır. Damar anastomozlarının açıklığı başarılı sonuçlar için mutlak gerekliliktir. Bu çalışmada 'açık kılavuz sütür tekniği' adını verdiğimiz mikrovasküler sutur tekniğini sunmaktayız.

Gereç ve Yöntem: Teknik, konvansiyonel tüm kat sütürün düğümlenmesi ile başlayıp, buna 180 derece uzaklıkta yine tam kat geçen fakat düğüme tamamlanmayıp açık bırakılan kılavuz suturun kontrolünde anastomozun ilerlemesinden oluşmaktadır (Şekil 1-4).



Şekil 1: İlk sütürün atılışı



Şekil 2: Kılavuz sütürün atılışı. Ön duvar sütürleri tamamlanana kadar düğüm açık bırakılır.

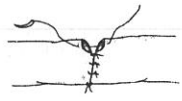

Şekil 3: Ön duvar dikişlerinin tamamlanması. Kılavuz sütür en son tamamlanır.



Şekil 4: Arka duvarın sütürleri tek tek atılır.

Son zamanlarda, tarif edilen tekniği 30 serbest flep ve 4 replantasyon olgusunda kullandık.

Bulgular: Arteryel ve venöz problem oluşan sadece bir flep ile arteryel problem oluşan bir replantasyon olgusunda revizyon gerekti. Revizyon gerektiren her iki olgu da başarılı şekilde sonuçlandırıldı. Buna bağlı olarak tekniğin revizyon oranı toplam anastomoz sayısı için % 2.91 (103 anastomozda 3 revizyon) olurken sonuç serbest flep ve replantasyon başarı oranı % 100 olmuştur.

Tartışma: Mikrovasküler anastomoz başarısını artırmak için birçok yöntem tariflenmiştir.[1-6] Vasküler anastomozun güvenilirliği ve başarı oranı lümenin açıklığının mutlak sağlanmasıyla orantılıdır. Klinikte en sık kullanım alanı bulmuş olan konvansiyonel dokuz sütürlü tek tek atılan sütür tekniğinin bazı dezavantajları da mevcuttur. Özellikle küçük çaplı damar anastomozlarında ve çap farklılıkları bulunan iki damar anastomozlarında zorluklar gözlenebilmektedir. Arka duvara atılan sütürlerin kontrol dışında olması ve arka duvardan dikiş geçebilmesi riski en önemli problemdir. Atılan sütürlerin eşit aralıklı ayarlanması damar duvarında istenmeyen deformasyon ve anastomoz bölgesindeki şekil bozukluklarını önleyecektir. Burada sunduğumuz teknikte anastomozun her aşamasının kontrol altında olması ve atılan suturlerin aralıklarının eşit olarak ayarlanabilmesi en önemli avantajlarıdır. Posterior duvardan dikiş geçilmesi, adventisyal dokuların lümen içerisine geçmesi ve özellikle aterosklerotik damarlarda gözlenebilen intimal fleplerin damar lümenine kayarak tıkaması önlenebilmektedir.
Sonuç olarak tarif ettiğimiz teknik, aralıkları çok iyi şekilde ayarlanmış ve her basamağında çok iyi görüş olanağı ve kontrol imkanı tanıması sayesinde oldukça güvenilir mikrovasküler anastomoz yapılmasına olanak sağlamaktadır. Teknik, özellikle küçük damar anastomozları ve damar çapları farklılığında güvenilir anastomoz imkanı tanır.

Kaynaklar

1. Turan T, Ozcelik D, Kuran I, et al. Eversion with four sutures: an easy, fast, and reliable technique for microvascular anastomosis. Plast Reconstr Surg 2001;107: 463-470
2. Cobbett J. Small vessel anastomosis. A comparison of suture techniques. Br J Plast Surg 1967;20: 16-20.
3. Harashina T. Use of the united suture in microvascular anastomoses. Plast Reconstr Surg 1977;59: 134-135
4. Harashina T, Irigaray A. Expansion of smaller vessel diameter by fish-mouth incision in microvascular anastomosis with marked size discrepancy. Plast Reconstr Surg 1980;65: 502-503
5. Dardik A, Ballermann BJ, Williams GM. Accurate placement of microvascular guide sutures. Am Surg 2000;66: 703-705

SB-134
Anterolateral Uyluk Flebi İle Yapılan Rekonstrüksiyonlarda Flebin Fasyal Komponentinin Çok Amaçlı Kullanımı

Serkan YILDIRIM, Veysel KADILAR, Gaye TAYLAN, Tayfun AKÖZ

Dr. Lütfi Kırdar Kartal Eğitim ve Araştırma Hastanesi, Estetik, Plastik ve Rekonstrüktif Cerrahi Kliniği, İSTANBUL

Giriş: Anterolateral uyluk flebi ilk defa Song (1) ve arkadaşları tarafından 1984 yılında tariflenmiş, ancak 1993 yılında Koshima (2) ve arkadaşlarının bu fleple ilgili uygulamalarının literatürde yer alması ile popülarite kazanmış ve rekonstrüktif mikrocerrahide sıkça tercih edilen bir flep olmuştur.

Anahtar Kelimeler: anterolateral uyluk flebi, fasya lata, baş-boyun rekonstrüksiyonu, ekstremite rekonstrüksiyonu, kompozit flep

Materyal Metod: Kliniğimizde anterolateral uyluk flebi kullanılarak yumuşak doku rekonstrüksiyonu gerçekleştirilen 72 vakanın, 23ünde flep vaskülarize fasya lata ile birlikte kaldırılarak, flebin fasyal komponenti farklı rekonstrüktif amaçlar için kullanılmıştır. Bu vakalar retrospektif olarak incelendi ve fleple birlikte kaldırılan fasyal kompnentin olası kullanım alanları incelendi.

Bulgular: Yirmiüç hastanın 14ünde vaskülarize fasya lata alt dudak rekonstrüksiyonunda flebin askılanması için, 3 hastada önkol kompozit defektlerinde tendon onarımı için, 2 hastada skalp defektlerinin onarımı sırasında dura defektinin rekonstrüksiyonu için kullanıldı. Flep karın ön duvarı defekti olan 2 hastada karın ön duvarı fasyasının rekonstrüksiyonunda kullanıldı. Yirmiüç hastanın yirmisinde defektler tümör eksizyonu sonrası, diğer 3 hastada ise travmaya bağlı olarak oluşmuştu. Bir hastada flep tam olarak kaybedilirken, 1 hasta ameliyat sonrası 1. haftada kalp akciğer yetmezliğinden kaybedildi.

Tartışma: Anterolateral uyluk flebi iki ekip çalışmasına olanak tanıması, donör sahasının saklanabilir bir bölgede olması, geniş fleplerin hazırlanmasına imkan vermesi, homojen olarak ve güvenli bir şekilde inceltilebilmesi, duyulu olarak kullanılabilmesi, uygun çap ve yeterli uzunlukta vasküler pediküle sahip olması gibi pekçok özelliği ile sıklıkla kullanılan bir flep olmuştur (3,4). Fleple birlikte kaldırılan vaskülarize fasyal komponent, karın ön duvarı defektlerinde fasya onarımı için, skalp defektlerinde dura rekonstrüksiyonu için, alt dudakta flebin askılanmasında ve ekstremitedeki kompozit doku defektlerinde tendon rekonstrüksiyonu için kullanılabilir. Flebin fasyal komponentinin çok amaçlı kulanımı, flebin literatürde çokda bahsedilmeyen ancak önemli olduğuna inandığımız özelliklerinden birisidir.

Sonuç: Literatürde anterolateral uyluk flebinin sahip olduğu avantajlar pekçok çalışmada bildirilmiştir. Ancak bu fleple birlikte kaldırılan fasyal komponentin çok amaçlı kullanımı ile ilgili olarak literatürde herhangibir çalışmaya rastlanmamıştır. Biz, flebin fasyal komponentinin değişik amaçlar için kullanılabilmesinin önemli bir özellik olduğunu ve bu özelikten flebin avantajları arasında mutlaka bahsedilmesi gerektiğini düşünüyoruz.

Kaynaklar

1-Song YG, Chen GZ, Song YL. The free thigh flap: A new free flap concept based on the septocutaneous artery. B J Plast Surg 1984; 37: 149-59
2-Koshima I, Fukuda H, Yamamoto H. et al. Free anterolateral thigh flaps for reconstruction of head and neck defects. Plast Reconstr Surg 1993; 92: 421-8.
3-Yildirim S, Avci G, Akoz T. Soft tissue reconstruction using free anterolateral thigh flap: experience with 28 patients. Ann Plast Surg 2003; 51: 37-44.
4-Yildirim S, Gideroglu K, Akoz T. Anterolateral thigh flap: ideal free flap choice for lower extremity soft tissue reconstruction. J Reconstr Microsurg 2003; 19: 225-33.

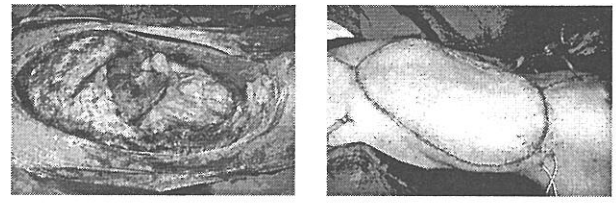

Resim 1 : Toraks ve karın duvarının büyük kısmını içeren malin mezenkimal tümör rezeksiyonu sonrası oluşan geniş defektin ALT-Fasya Lata kompozit flebi ile onarımı.



Resim 2: Frontal bölgede kemik ve dura invazyonu yapmış yassı hücreli karsinomun eksizyonu sonrası oluşan dura ve cilt defektinin ALT-Fasya lata kompozit flebi ile onarımı.

SB-135
Serratus Kas ve Fasya Fleplerinin Çok Yönlü Kullanımı

Kemal UĞURLU, Semra KARŞIDAĞ, Bülent SAÇAK, Onur EGEMEN, Lütfü BAŞ

Şişli Etfal Eğitim ve Araştırma Hastanesi, Plastik, Rekonstrüktif ve Estetik Cerrahi Kliniği, İSTANBUL

Amaç: Serratus kas flebi 1982 yılında serbest flep olarak Buncke tarafından tanımlandı. Takanayagi ve Tsuki alt ekstremitede ilk kullanımını bildirdiler. Daha sonra kas ve fasya flebi olarak tekli ve kombine flep şeklinde (fasya, kas, skapula, kot ve latissimus kas vb.) baş-boyun, ekstremite ve gövdede kullanımına ilişkin çok sayıda çalışma yayınlandı. Subskapular arter ve ven pediküllü hazırlanan serratus kas veya fasya flebi güvenli, uzun pediküllü, vaskülaritesi iyi, donör alan morbiditesi az olması ve komplike defektlerin onarımında üç boyutlu, normal anatomiye uygun rekonstrüksiyona olanak sağlaması ile sıklıkla kullanılmaya başlandı.

Gereç ve Yöntem: Şişli Etfal Eğitim ve Araştırma Hastanesi, Plastik Cerrahi Kliniğinde 1998-2004 yılları arasında 23 olguya serbest serratus kas veya serratus fasya flebi ile onarım uyguladık. Hastaların 8'i kadın, 15'i erkek olup yaşları 5-66 yaş (ortalama= 30,6) aralığında değişmekteydi. Defektlerin 12'si baş-boyun bölgesinde, 6'sı üst ekstremite ve 5'i alt ekstremite yerleşimli olup, etyolojilerinde 10'unda tümör cerrahisi, 9'unda travma, 2'sinde konjenital malformasyon ve 1'inde yanık kontraktürü sonrası doku defekti bulunmaktaydı.

Bulgular: Altı hastada serbest serratus kas flebi tek flep olarak uygulandı. Uyguladığımız kombine fleplerden 13'ü ikili flep olarak (5'i serratus anterior fasyası ve skapular kemik, 4'ü serratus anterior fasyası ve latissimus dorsi kası, 2'si serratus kası ve latissimus dorsi kası, 1'i paraskapuler fasyakutan flep ve latismus dorsi kası, 1'i ise paraskapuler fasyakutan flep ve serratus anterior kas flebi), 4'ü dörtlü flep (3'ü paraskapuler fasyakutan flep, iki skapuler kemik ve serratus anterior fasyası, 1'i paraskapular fasya, serratus fasyası ve iki skapular kemik flebi) olarak hazırlandı. Total flep nekrozu maksillo-mandibular osteoradyanekrozlu 1 olguda görüldü, donör saha morbiditesi minimal olarak değerlendirildi.

Sonuç: Pedikülünün uzun olması, vaskülaritesinin güvenliği, donör alan morbiditesinin azlığı ve diğer dokularla ile kombine edilerek üç boyutlu onarım yapabilme özelliği ile serratus kas ve fasya serbest flebi vücudun bütün bölgelerinin onarımında kullanılabilecek iyi bir seçenektir.

Kaynaklar:

1. Guelinckx, p., Sinsel, N.K. The "Eve" Procedure: The transfer of vascularized seventh rib, Fascia, cartilage and serratus muscle to reconstruct difficult defects. Plast Recons Surg. 97(3): 527-535,1996.
2. Brenner, P., Zuripp, H., Rammelt, S. Vascularized double barrel ribs combined with free serratus anterior muscle transfer for homologous restoration of the hindfoot after calcanectomy. J Trauma. 49:331-335,2000.
3. Goda, D., Sanger, J., Lifchez, S., Recinos, R., Yan, J.G., Godat, M., Ramirez, C.E., Matloub, H.S. Detailed neurovascular anatomy of the serratus anterior muscle: Implications for a functional muscle flap with multipl independent force vectors. Plast Recons Surg. 114(1): 21-29,2004.

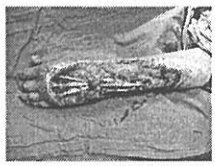

Resim 1: Defektin görünümü

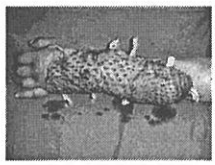

Resim 2: Flep adaptasyonu sonrası görünüm



Resim 3: Postoperatif görünüm

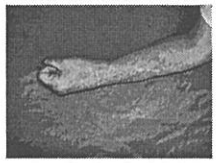

Resim 4: Postoperatif görünüm

SB-136
İdeal ve Kullanışlı Bir Yumuşak Doku Örtüsü: Anterolateral Uyluk Flebinin Bir Çok Modifikasyonu İle Olan Tecrübelerimiz

Ömer ÖZKAN, O.Koray COŞKUNFIRAT, H.Ege ÖZGENTAŞ

Akdeniz Üniversitesi Tıp Fakültesi, Plastik ve Rekonstruktif Cerrahi, ANTALYA

Amaç: Anterolateral uyluk flebi son zamanlarda bir çok yumuşak doku defekti için sıklıkla kullanılan flep seçeneği olmaktadır.[1-5] Bu çalışmada, anterolateral uyluk flebinin bir çok modifikasyonu ile olan 97 fleplik serimizdeki tecrübelerimizden bahsetmekteyiz. Flebin, günümüze kadar yaygın kulanım alanı bulmuş konvansiyonel fleplere olan çok yönlü, kullanışlı olması gibi avantajları tartışılmıştır.

Gereç Ve Yöntem: Nisan 2002 ile Haziran 2005 arasında, 94 hastada 97 serbest anterolateral uyluk flebi değişik bölgelerdeki yumuşak doku defektlerinin rekonstrüksiyonunda kullanılmıştır. 62 flep alt ekstremite defekti, 4 flep üst ekstremite defekti ve 31 flep de baş ve boyun defekti rekonstrüksiyonunda kullanılmıştır. Serimizde 64 erkek hasta varken diğer 30 tanesi kadın hastaydı ve en küçük hasta 3 yaşındayken, en yaşlısı 82 yaşındaydı.

Kısa Pediküllü Anterolateral Uyluk Perforator Flebi

Son zamanlarda seçilmiş olgularda anterolateral uyluk flebinin ileri uygulamalarından olan lateral circumfleks femoral sistemin inen dalının kısa bir segmenti baz alınarak[6] kaldırılmış flepleri 5 olguda kullandık. Bu flep türünü genellikle uzun fakat küçük çaplı alıcı damarları bulunan olgularda tercih ettik. Flebin hazırlanışı, pedikülün kısa bir segmentinin dahil edilmesi ve diseksiyonun daha proksimale ilerletilmemesi dışında konvansiyonel anterolateral uyluk flebi ile aynıdır.

Sonuçlar: Yedi tanesi vasküler anastomotik problemler, bir tanesi de pedikülün bükülmesine bağlı olmak üzere toplam 8 flebin revizyonu için tekrar operasyon gerekmiştir. Anastomozların revizyonu ve flebin büküldüğü olguda pedikülün yeniden uygun pozisyona getirilmesiyle fleplerden 6 tanesi kurtarılırken, diğer 2 tanesi alıcı damar problemleri nedeniyle kaybedilmiştir. Buna bağlı olarak sonuçta flep başarı oranı yaklaşık olarak % 98 olmuştur. Serimizde alt grup olarak kabul edilebilecek kısa pediküllü anterolateral uyluk peforator flebi kullanılan olgularda fleplerde revizyon gerekmemis ve flep başarı oranı % 100 olmuştur.

Tartışma: Anterolateral uyluk flebi ilk kez Song ve arkadaşları tarafından 1984 yılında lateral circumflex femoral arterin inen dalı bazlı olarak tarif edilmiştir[1] ve 1993 yılında Koshima ve arkadaşlarının yayınladığı klinik uygulamalardan sonra popularite kazanmıştır.[2] Wei ve arkadaşlarının yayınladıkları geniş serilerinde flebin çok yönlü kullanışlılığı ve farklı bölgelerin bir çok rekonstrüktif ihtiyacı için ideal bir flep olduğu, bir çok geleneksel flebe belirgin üstünüklerle birlikte minimum donor saha morbiditesi taşıdığı rapor edilmiştir.[3] Flebin santral eksenini anterior superior ilyak çıkıntıdan patellanın süperior ve lateral kenarına çizilen doğru oluşturur. Flebi besleyen esas perforatorler bu doğrunun orta noktasında çizilen 3 cm yarı çaplı daire içerisinde yer alırlar. Flebin vasküler pedikülü septokütan veya musküloküten bir perforator olabilir. Flep hazırlanışı, pedikül musküloküten ise rölatif olarak daha zor olabilmekle birlikte flep, musküloküten olarak dizayn edilmişse, perforatörün vastus lateralis kası içerisinde diseksiyonu gerekmediği için hazırlanışı daha kolay olmaktadır.

Anterolateral uyluk flebinin perforatorlerinin yerleşimindeki varyasyonlar, lateral circumflex femoral sistemin inen dalının diseksiyonunun seyrine bağlı olarak uzun zaman gerektirebilmesi ve alıcı damarların çapının küçük olması gibi bazı özel durumlarda flebin kısa perforator pediküllü olarak kullanılması önemli avantajlar sağlamaktadır.[6]

Anterolateral uyluk flebinin fasya tabakası, scalp ile birlikte olan durameter tabakasının defektlerinin eş zamanlı rekonstrüksiyonunda vaskülarize fasya olarak kullanılabilir. İyi vaskülarize olan fasya durameter defektinin daha sorunsuz kapanmasına ve daha az yara iyileşmesi problemlerine yol açacaktır ve sonuçtada beyin omurilik sıvısı kaçağı riski en aza indirilmiş olacaktır.

Sonuç olarak, vasküler pedikülünde bazı varyasyonların olmasına ve donor sahasının minimum ölçüde morbiditesine rağmen anterolateral uyluk flebi belirgin avantajlara sahiptir: Flep kaldırılışı özellikle tecrübe kazanılması ile hazırlanışı hızlı ve kolaydır; uzun ve geniş bir vasküler pedikülü vardır; gerektiğinde kısa perforator damar pediküllü olarak hazırlanabilir; bazı temel prensiplere uyulması ile gerektiğine belirgin primer inceltme yapılabilir; bir çok donor saha için pozisyon değişikliği gerektirmez ve iki ekibin çalışmasına olanak sağlayarak eş zamanlı alıcı saha hazırlığı ve flep hazırlanışı mümkündür; duyusal flep olarak hazırlanabilir ve flow through tarzda dizayn edilerek transfer edilebilir. Bu şekilde belirgin üstünlükleri anterolateral uyluk flebi bir çok yumuşak doku defekti için uygun ve ideal flep seçeneği olmaktadır.

References

1. Song YG, Chen GZ, Song YL. The free thigh flap: a new free flap concept based on the septocutaneous artery. Br J Plast Surg 1984;37:149-159
2. Koshima I, Fukuda H, Yamamoto H, et al. Free anterolateral thigh flaps for reconstruction of head and neck defects. Plast Reconstr Surg 1993;92:412-430
3. Wei FC, Jain V, Çelik N, et al. Have we found an ideal soft –tissue flap? An experience with 672 anterolateral thigh flaps. Plast Reconstr Surg 2002;109:2219-2226
4. Özkan Ö, Coskunfirat OK, Özgentas HE. The use of free anterolateral thigh flap for reconstructing soft tissue defects of the lower extremities. Ann Plast Surg 2004;53:455-461
5. Özkan Ö, Coskunfirat OK, Özgentas HE. An ideal and versatile material for soft-tissue coverage: experiences with most modifications of the anterolateral thigh flap. J Reconstr Microsurg 2004;20:377-383
6. Koshima I, Fujitsu M, Ushio S, et al. Flow-through anterior thigh flaps with a short pedicle for reconstruction of lower leg and foot defects. Plast Reconstr Surg 2005;115:155-162

SB-137
Mikrocerrahi Gerektirmeyen Tek Aşamalı Yeni Bir Penis Rekonstrüksiyonu Yöntemi: Bacaktaki İstanbul (=İstanbul On The Leg) Flebi

Mehmet MUTAF, Dağhan IŞIK, Ömer BULUT, Mahmut SUNAY, Berker BÜYÜKGÜRAL

Gaziantep Üniversitesi Tıp Fakültesi, Plastik, Rekontrüktif ve Estetik Cerrahi Kliniği, GAZİANTEP

Amaç: Sertlik, erojen duyu, uygun form ve kılsız, açık bir uretra oluşturulması başarılı bir penis rekonstrüksiyonunun temel amaçlardır. Bu temel amaçları tek aşamalı olarak sağlayabilen mevcut yöntemlerin hepsi mikrocerrahi gerektirmekte bu da penis rekonstrüksiyonunun sadece mikrocerrahi yapılabilen merkezlerde gerçekleştirilebilen bir girişim olarak kalmasına sebeb olmaktadır. Bu makalede başarılı bir penis rekonstrüksiyonunun temel gereksinimlerini tek aşamada karşılayan ve mikrocerrahi gerektirmeyen yeni bir yöntem sunulmaktadır. Kliniğimizde geliştirilen yeni yöntem daha önce Dr. Mutaf tarafından literatüre kazandırılan İstanbul flebine (1) benzerliği ve uyluk ön yüz ve lateralinde ki dokuların kullanılmasıyla oluşturulması nedeniyle ''Bacaktaki İstanbul (=istanbul on the leg) tekniği'' olarak adlandırılmıştır.

Gereç ve Yöntemler: Bu yöntem sünnet komplikasyonu sonucu penis nekrozu gelişen 19 yaşındaki bir hastada total penis rekonstrüksiyonu amacı ile geliştirildi (Fig. 1). Aynı taraftan (sağ) kaldırılan anterolateral uyluk (=ALT) ve sartorius perforatör flepleri penis rekonstrüksiyonu için kombine olarak kullanıldı (Fig. 1, 2, 3). Kasık altı bölgenin kılsız ve ince derisini içeren sartorius perforatör flebi uretra yapımında kullanılırken, daha geniş bir deri adası taşıyan ALT flebi penis gövdesi ve glansı oluşturmada kullanılmıştır. Penise erojen duyu sağlamaya dönük olarak, ALT flebi lateral femoral kutanöz siniri içerecek şekilde sensitif olarak kullanılmış ve bu sinir dorsal penil sinirin güdüğüne sütüre edilmiştir. Bu flebin bir diğer özelligi de, ALT flebinin lateral kısmında yer alan tensor fascia latanın flebe dâhil edilerek sertlik sağlamak için neopenis içine konulan alloplastik penil protezin etrafında bir neo tunika albuginea oluşturulmasıdır.

Bulgular: Mikrocerrahi gerektirmeyen bir yöntem olması sebebi ile operasyon süresi kısalmış ve kanlanım açısından daha garantili bir yöntem kullanılmış oldu. Aynı zamanda tek aşamada rekonstrüksiyon tamamlandı. Hastanın 1,5 yıllık takibinde üretral darlık, fistül ya da protezin ekspoze olması gibi herhangi bir komplikasyon gözlenmedi. (Fig. 4) Neopenis erojen duyusunu 6 ay içinde kazanmıştı.

Sonuç: Sartorius perforatör flebi uyluk superoanteriorundaki kılsız ve ince deri bölgesini içeren ve bu özellikleri ile üretra rekonstrüksiyonu için oldukça elverişli bir fleptir. ALT flebi ise geniş ve sensitif bir deri adası kullanımına imkân sağlar (3). Bu iki flebin mikrocerrahi gerektirmeyen tek aşamalı bir yöntem olarak kombine kullanımı ile mikrocerrahi ekip ve ekipmanına gerek kalmaksızın, çok zor bir rekonstrüksiyon kolay yoldan başarılmıştır. Biz bu penis rekonstrüksiyonu yöntemiyle henüz literatürde bulunmayan sartorius perforatör flebi ve daha önce penoskrotal bölgenin deri defektlerinin rekonstrüksiyonunda rapor edilmesine (3) rağmen penis rekonstrüksiyonu için hiç kullanılmamış olan ALT flebinin kimerik flep şeklinde kullanılmasıyla kendi içinde birçok avantajı barındıran yeni bir teknik tanımlanmış olduk. Yöntem mikrocerrahinin mümkün olmadığı periferik hastanelerde bile bugünkü kritelerle başarılı bir penis rekonstrüksiyonu yapılmasını mümkün kılarak, bu tür girisimlerin yaygınlaşmasını sağlayabilme potansiyeli taşıması açısından önemlidir.

Kaynaklar

1. Mutaf, M. A new surgical procedure for phallic reconstruction: Istanbul flap. Plast Reconstr Surg. 105: 1361, 2000.
2. Wei, F.C., Jain, V., Celik, N., Chen, H.C., Chuang, D.C., Lin, C.H. Have we found an ideal soft-tissue flap? An experience with 672 anterolateral thigh flaps. Plast Reconstr Surg. 109: 2219, 2002
3. Yu, P., Sanger, J.R., Matloub, H.S., Gosain, A., Larson, D. Anterolateral thigh fasciocutaneous island flaps in perineoscrotal reconstruction. Plast Reconstr Surg. 109: 610, 2002.

Figürler

Figür 1: Olgunun preoperatif görüntüsü ve flebin planlaması
Figür 2: Flebin kaldırılması. Üretra rekonstrüksiyonu için sartorius perforatör flebinin ve penis derisini oluşturmak için ALT perforatör flebinin kimerik flep olarak kaldırıldığı görülmekte.
Figür 3: Neouretranın oluşturulması ve penil protezin yerleştirilmesi.
Figür 4: Olgunun postoperatif 8. aydaki görüntüsü.



Figür 1

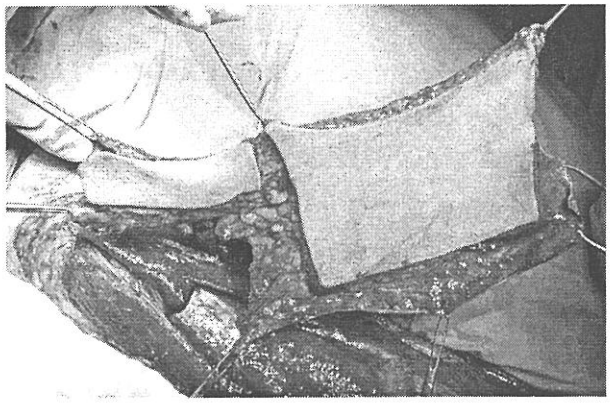

Figür 2

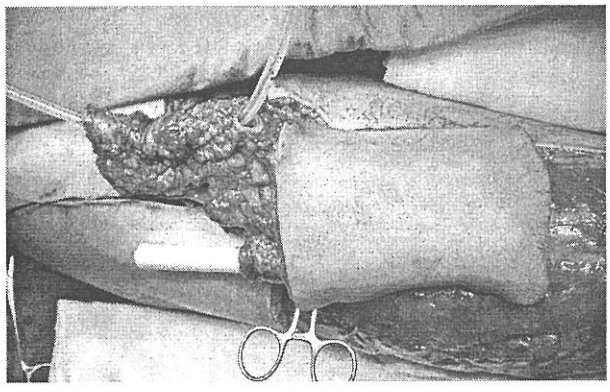

Figür 3



Figür 4

SB-138
Sirküler Defektlerin Kapatiminda Yeni Bir Yöntem: "Okuyan Adam (=reading Man)" Flebi

Mehmet MUTAF, Dağhan IŞIK, Ömer BULUT, Mahmut SUNAY, Aslı GÜLPINAR

Gaziantep Üniversitesi Tıp Fakültesi, Plastik, Rekonstrüktif ve Estetik Cerrahi Kliniği, GAZİANTEP

Amaç: Deri lezyonlarının çıkarımında plastik cerrahların tercih ettiği çıkarım şekli primer kapatımın mümkün olduğu yerlerde eliptik, primer kapatımın mümkün olmadığı yerlerde ise sirkülerdir.(1) Bu nedenle sirküler defektlerin kapatımına dönük yöntemler özel önem taşırlar.(2,3,4) Bu çalışmada sirküler deri defektlerinin kapatımı için kullanılan yeni bir teknik sunuyoruz.

Gereç ve Yöntem: Bu teknik, deri defektinin komşuluğunda ve deri çizgilerine uygun yönde planlanan bir rektangüler rotasyon ve bir üçgen transpozisyon flebini eşit olmayan (=unequal) z-plasti tekniğine uygun olarak defekt bölgesi ve flap dönor alanına kaydırılması prensibine dayanmaktadır (Fig. 1,2,3,4). Özetle Z-plasti manevrası sonrası sağlanan dokusal kazanım defekt kapatımı lehinde kullanılmaktadır. Flep dizaynının elinde kitap okuyan bir insan silüetine benzemesindan dolayı bu teknik 'Okuyan Adam Flebi' olarak isimlendirilmiştir (Fig. 1). Bu yeni defekt kapatım yöntemi 1 yıl içerisinde yaşları 12 ile 68 arasında değişen 19 hastada kullanılmıştır. Yöntem 5 hastada flep donör sahası kapatımında, 7 hastada baş-boyun bölgesinde kanser cerrahisi sonrası oluşan defekt kapatımında, 3 hastada parmak ucu defektlerinde ve 4 hastada gövde defektlerinde kullanılmıştır.

Bulgular: Bütün hastalarda defektin ve flep donör alanlarının gerginlikten uzak primer kapatımının sağlanmasının yanısıra, kapatımda bölgesel derinin kullanılması ile mükemmel bir dokusal uyum elde edilmiştir. Cerrahi planın deri gerilim çizgilerine uygun olarak yapılmasından dolayı minimal skar formasyonu gözlenmiş olup bu yeni yöntem çapı 14 cm'e kadar ulaşan defektlerin kapatımı için başarılı bir şekilde kullanılmıştır.

Sonuç: 'Okuyan Adam Flebi' vücudun her bölgesindeki sirküler deri defektlerinin kapatımında kullanılma potansiyeline sahip, öğretilmesi ve öğrenilmesi kolay bir cerrahi yöntem olup; bölgesel dokunun akılcı ve matematiksel kullanımı ile uzak ve serbest fleplere olan gereksinimi minimalize eden yeni bir defekt kapatım tekniğidir.

Kaynaklar

1. Preuss, S., Breuing, K.H., Eriksson, E. Plastic Surgery Techniques. B.M.Achauer, E. Eriksson, B. Guyuron, J. J. ColemanIII, R.C. Russell. C.A.Vander Kolk (Eds.), Plastic Surgery. St. Louis: AHarcourt Health Sciences Company, 2000. P.147.
2. Fisher, J. Basic Principles of Skin Flaps. G.S. Georgiade, N.G. Georgiade, R. Riefkohl, W.J. Barwick (Eds.), Textbook of Plastic, Maxillofacial and Reconstructive Surgery, Baltimore: Williams & Wilkins, 1992. P. 29.
3. Place, M.J., Herber, S.C., Hardesty, R.A. Basic Techniques and Principles in Plastic Surgery. S.J. Aston, R.W.Beasley, C.H.M.Thorne (Eds.), Grabb and Smith's Plastic Surgery. Philadelphia: Lippincott-Raven Publishers, 1997. P.13.
4. Daniel, R.K., Kerrigan, C.L. Principles and Physiology of Skin Flap Surgery. J.G.McCarthy, J.W. May, J.W. Littler (Eds.), Plastic Surgery. Philadelphia: W. B. Saunders Campony, 1990. P. 275.

Figürler

Figür 1: Nazal BCC olgusu - properatif planlama – Reading men (okuyan adam) silueti
Figür 2: Lezyonun uzaklaştırılması ve fleplerin kaldırılması
Figür 3: Z-plasti manevrası
Figür 4: Defektin kapatılması

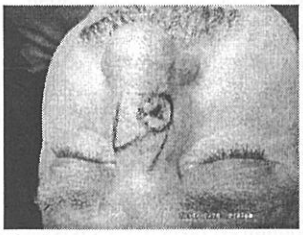

Figür1

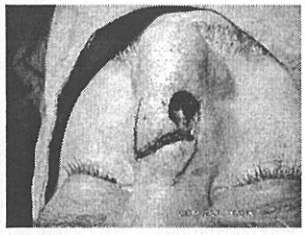

Figür 2

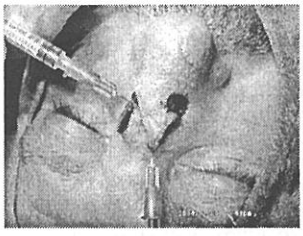

Figür 3



Figür 4

SB-139
Acil Plastik Cerrahinin Önemi: 10.732 Hastaya Retrospektif Bir Bakış

Semra KARŞIDAĞ, Özay ÖZKAYA, Kemal UĞURLU, Lütfü BAŞ

Şişli Etfal Eğitim ve Araştırma Hastanesi, Plastik, Rekonstrüktif ve Estetik Cerrahi Kliniği, İSTANBUL

Giriş: Acil Plastik Cerrahi Polikliniğine başvuran hasta sayısı toplumların sosyokültürel özelliklerine bağlı olarak ciddi farklılıklar göstermektedir. Amacımız özellikle son yıllarda göz ardı edilemeyecek sayıya ulaşan acil hastaların retrospektif olarak değerlendirilmeleridir.

Gereç- yöntem: 2000-2004 yılları arasında Şişli Etfal Eğitim ve Araştırma Hastanesi; Acil Plastik, Rekonstrüktif ve Estetik Cerrahi Kliniğine nöbet saatlerinde başvuran ve tedavi edilen toplam 10.732 hasta çalışmaya dahil edilmiştir. Retrospektif olarak hastaların yaş, cinsiyet dağılımları, etyolojileri ve tedavi protokolleri araştırılmıştır.

Bulgular: Acil polikliniğimize başvuran hastaların yaş ortalaması 22,3 (2 ay-93 yaş) olarak saptanmıştır. Bu hastaların çoğunluğunun 20-35 yaşları arasında olduğu ve bu grup içerisinde de 20-25 yaş grubunun en fazla hasta sayısı içerdiği görülmüştür.
Acil polikliniğimize başvuran hastaların cinsiyet dağılımının E/K=3/1 şeklinde olduğu tespit edilmiştir.
Yaralanmaların etyolojileri değerlendirildiğinde %33,3 oranında cam kesileri en sık gözlenirken, bunu sırası ile düşmeler (%21,5), trafik kazaları (%11,6), iş kazaları (%9,8), ev kazaları (%6,3) ve diğer sebepler izlemektedir (Şekil 1).
Yaralanmalar lokalizasyonlarına göre sınıflandırıldıklarında: %64 ile el-ön kol kesileri, %28 ile maksillofasial travmalar en büyük kısmı oluşturmaktadır (Şekil 2). Acil el-ön kol yaralanmaları izole cilt kesileri, izole tendon yaralanmaları, kombine yaralanmalar ve el kemik kırıkları ile birlikte olan yaralanmalar olarak sınıflandırılmıştır (Şekil 3). Tüm el yaralanmalarının %82'sinin erkek olduğu gözlenmiştir.
Maksillofasial travma nedeniyle başvuran hastaların en sık kırık lokalizasyonunun mandibula (%50) olduğu gözlenmiştir. Bunu sıra ile zigoma kırıkları (%34), kombine kırıklar (%12,8) ve nasal kemik kırıkları (%3,2) izlemektedir. Mandibula kırıkları kendi içerisinde kırık yerine göre sınıflandırıldığında en sık parasimfiz mandibula kırığı olduğu görülmüştür (%26,8), bunu %14,8 ile angulus kırıkları ikinci sırada ve %11,1 oranında simfiz kırıkları üçüncü sırada izlemektedir. Kırık şekline ve lokalizasyonuna göre değişmek üzere ancak %7 hasta acil şartlarda opere edilebilmiştir.
10.732 hastanın 187 (%0,01)'si acil genel anestezi ile operasyona alınarak ameliyathanede, diğerleri ise acil müdahale odasında lokal şartlarda opere edilmişlerdir. Acil genel anestezi ile opere edilen hastaların dağılımı sırası ile kombine el-ön kol yaralanmaları onarımı (%34,2), replantasyon (%20,3), el kemik kırıkları onarımı (%13,9), fasyotomi açılması (%11,2) ve brakial arter kesisi onarımı (%8,5) şeklindedir (Şekil 4). %64 hasta ilk başvuru anında tam olarak tedavi edilmişlerdir. %36 hasta ise ilk müdahalelerinin yapılmasının ardından polikliniğe yönlendirilerek, elektif şartlarda opere edilmişlerdir. En sık operasyon nedeni %25,1 ile kombine ön kol yaralanmalarıdır.

Sonuç: Plastik Cerrahi Kliniği, Şişli Etfal Hastanesinde nöbet saatleri içerisinde ortalama 7-8 hastanın acil operasyonlarını gerçekleştirerek acil cerrahi müdahalelerde sayıca önemli bir iş yükünü yürütmektedir. Tüm hastanelerin acil hasta dağılımının benzer olduğu ancak her hastanede plastik cerrahi biriminin olmadığı düşünülürse, acil cerrahi hekimlerinin el-ön kol ve maksillo fasial travmalı hastalara yaklaşım konusunda eğitilmelerinin faydalı olacağını düşünmekteyiz.

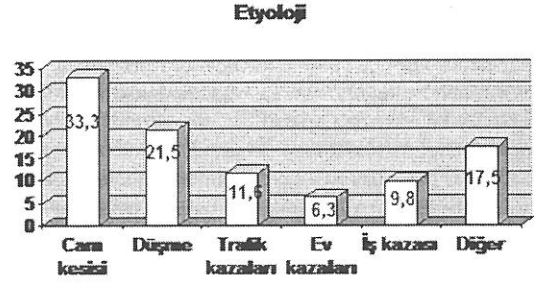

Şekil 1: Hastaların etyolojilerine göre dağılımı

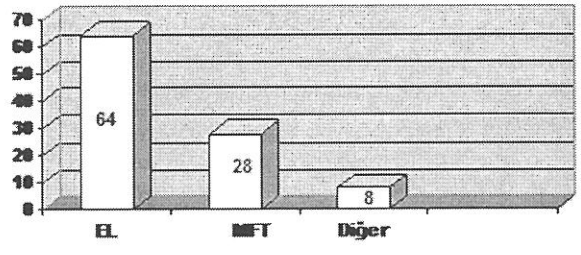

Şekil 2: Yaralanmaların lokalizasyonlarına göre dağılımı

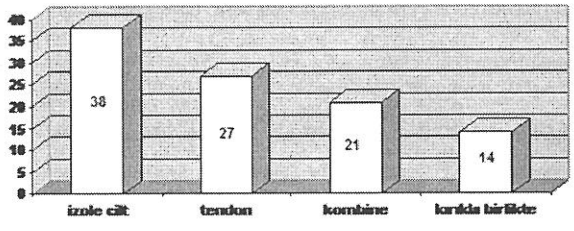

Şekil 3: El ve ön kol yaralanmalarının hasarlanan yapılara göre sınıflandırılmaları

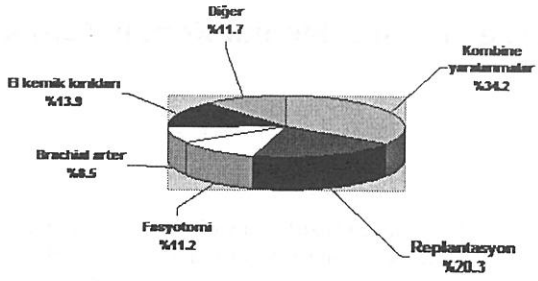

Şekil 4: Acil şartlarda genel anestezi ile operasyona alınan vakaların dağılımı

Kaynaklar:

1. Nieminen, S., Nurmi, M., İsberg, U. Hand injuries in Finland. Scandinavian J Plastic and Reconstructive Surgery. 15(1): 57-60, 1981.
2. Campbell, A.S. Hand injuries at Leisure. J Hand Surgery. 10B(3): 297-299, 1985.
3. Karasoy, A., Sakinsel, A., Gözü, A., Kuran, I., Baş, L. Our experience in emergency hand injuries. Ulusal Travma Dergisi. 4(1): 266-269,1998.

SB-140
Uzun Dönem Nonunion Vakalarında Vaskülarize Femoral Medial Kondil Kemik Grefti ile Tedavi

Zeynep KARAÇOR [2], Umar CHOUDRY [1], Steven MORAN [1]

1) Mayo Klinik / Plastik Cerrahi, ROCHESTER
2) Selçuk Üniversitesi Meram Tıp Fakültesi/ Plastik Cerrahi, KONYA

Amaç: Vaskülarize kemik greftleri konvansiyonel tedavilerin başarısız olduğu durumlarda yeterli iyileşmeyi sağlamak için önemli bir alternatiftir. 6 cm'den büyük kemik defektlerinde ve çevre doku tarafından beslenmesi iyi olmayan 6 cm'den küçük defektlerde iyileşmeyi hızlandırmak için tercih edilmektedir (1). Bununla birlikte günümüzde tanımlanan çoğu vaskülerize kemik grefti küçük ve düzensiz şekilli defekler için çok uygun değildir ve bu tür defektler için vaskülerize periosteal kemik greftleri önerilmektedir (2). Bu çalışmada femur medial suprakondiler bölgeden hazırlanan vaskülarize periosteal kemik grefti uzun dönem nonunion vakalarının tedavisi için kullanılmıştır.

Gereç ve Yöntem: Haziran 2003-Mart 2005 tarihleri arasında Mayo Clinic, Rochester'da uzun dönem nonunion hikayesi olan 9 hasta medial femoral suprakondiler bölgeden hazırlanan vaskülarize periosteal kemik grefti ile tedavi edildi. Ortalama yaşları 50 olan hastaların 4'ü erkek 5'i kadın idi. Nonunion bölgeleri femur (n=3), tibia (n=2), klavikula (n=2) ve humerustu (n=2) ve nonunion süresi ortalama 30 aydı. (13 ay - 23 yıl).
Etyolojilerinde enfeksiyonla komplike travmatik fraktür (n=7), kanser rezeksiyonu sonrasında interpozisyon allogreft nonunionu (n=1) ve kronik osteomyelite bağlı patolojik fraktür (n=1) vardı. Vaskülarize periosteal kemik grefti öncesinde bütün hastalara debridman, non-vaskularize kemik grefti ile beraber rijid fiksasyon ve postoperatif kemik stimulatörü gibi çeşitli başarısız konvansiyonel tedavi yöntemleri uygulanmıştı. Hazırlanan periosteal kemik greftlerinin 2'si pediküllü, 7 si free flep olarak transfer edildi.

Bulgular: 7 hasta komplikasyonsuz olarak başarıyla tedavi edildi ve ortalama 4.8 ayda kemik kaynaması gözlendi (4-7 ay). Hazırlanan kemik greftlerinin çapı 1x2 ile 4x5 cm arasında değişmekteydi. 2 vakada flep kaybı gözlendi. 1 vakada arteriyel tromboz nedeni ile flep kaybedilirken, diğerinde dirençli osteomyelit nedeni ile flep kaybedildi.

Sonuç: Vaskülarise periosteal kemik grefti; nonunion, avasküler nekroz, osteoradyonekroz, osteomyelit tedavisinde ve bazı kemik defeklerinin rekonstrüksiyonunda kullanılmaktadır (2,3,4). Vaskülerize periosteal kemik grefti için birçok donör alan tanımlanmıştır ve bunlar arasında en çok tercih edilenler femur distal 1/3'ü, iliak fossa ve humerus distal 1/3' üdür (5). Bu flebin en büyük avantaji küçük çaplı olması ve donör alana uygun kolay şekil verilebilmesidir. Bununla birlikte vaskülarize periosteumun ağırlık ve strese maruz bırakılmadığında bile mükemmel osteojenik kapasitesi olduğu. gösterilmiştir (6). Bu seride, femurun medial suprakondiler bölgesinden hazırlanan vaskülarize periosteal kemik grefti, çesitli ekstremitelerdeki uzun dönem dirençli nonunion vakalarının tedavisi icin kullanılmıştır. Serbest veya pediküllü flep aktarımı yapılmıştır ve hastaların büyük kısmında komplikasyonsuz iyileşme sağlanmıştır.
Sonuç olarak, konvansiyonel tekniklerin başarısız kaldığı küçük kemik defektlerinde bu flebin kemik iyleşmesini sağlamak için etkili ve güvenilir bir flep olduğunu düşünmekteyiz.

Kaynaklar

1. Weiland AJ. Current concepts review: vascularized free bone transplants. J Bone Joint Surg Am. 1981 Jan;63(1):166-9.
2. Doi K, Sakai s. Vascularized periosteal bone graft from the supracondylar region of the femur. Microsurgery. 1994;15:305-315
3.King KF. Periosteal pedicle grafting in dogs. J Bone Joint Surg. 1976;58B:117-121
4.Acland RD. Caution about clinical use of vascularized periosteal grafts. Plas Reconstr Surg. 1978;62:290
5. Penteado CV, Masquelet AC, Romana MC, Chevrel JP. Periosteal flaps: anatomical bases of sites of elevation. Surg Radiol Anat. 1990;12(1):3-7
6. Takato T, Harii K, Nakatsuka T, Ueda K, Ootake T. Vascularized periosteal grafts: an experimental study using two different forms of tibial periosteum in rabbits. Plast Reconstr Surg. 1986 Oct;78(4):489-97

SB-141
Fibula Flebinin Değişik Bölgelerde, Değişik Kompozisyonlarda Kullanımı: 10 Yıllık Deneyimlerimiz

Serdar ÖZTÜRK, Mustafa ŞENGEZER, Selçuk IŞIK, Murat TÜREGÜN, Fatih ZOR, Mete AKSU

GATA Plastik, Rekonstrüktif ve Estetik Cerrahi AD., ANKARA

Amaç: Maksillofasyal bölge, penis ve ekstremite gibi, kemik ve ciltten oluşan kombine dokularla onarımım oldukça güçtür ve bu amaçla serbest fibula flebi kemik ve/veya kompozit doku onarımı gereken durumlarda ideal doku rezervi sağlar(1,2). Bu çalışmada kliniğimizde, son 10 yıl içerisinde, fibula flebi ile onarım uygulanan toplam 61 hasta analiz edilmektedir.

Metod: Serbest fibula flebi ile onarım uygulanan hastaların dağılımı; 22 olguda maksillofasyal ateşli silah yaralanması, 15 olgu mandibuladan tümör rezeksiyonu, 21 olgu penis rekonstrüksiyonu-falloplasti (18 olgu biyolojik erkek, 3 olgu transeksüel) şeklinde idi. Bir olguda üst ekstremite ve 2 olguda ise alt ekstremite defektleri onarıldı. Bu hastalardan bir tanesinde serbest fibula flebi ile ayağın transvers arkı onarılırken, diğer hastada tibia defekti onarımı "cross-leg" fibular flep ile yapıldı. Maksillofasyal ateşli silah yaralanması nedeni ile yaralanan bir hastada iki fibula flebi aynı anda kullanıldı. Osseoz fibula flebi bir olguda ise otojen penis implantı olarak uygulandı.

Bulgular: Ortalama takip süresi 3.7 yıldı. Biri penis diğeri mandibula onarımı için olmak üzere iki olguda flep kaybı oldu. Bu olgularda karşı taraf fibula flebi ile ikincil onarım uygulandı. Donor alan ile ilgili önemli bir komplikasyon ile karşılaşılmadı. Diş kaybı olan mandibula onarımı uygulanan hastalarda kayıp diş segmentlerinin restorasyonu için ortodontik protez ile kabul edilebilir oklüzyon elde edildi. Yumuşak doku kayıplarının boyutu ile estetik sonuçların ters orantılı olduğu görüldü. Penis onarımı uygulanan hastalardan hiçbirinde idrar yolu ile ilgili sorun saptanmazken, duyu, seksüel fonksiyon, estetik görünüm ve günlük aktivite açsından yeterli ve hastaları mutlu eden sonuçlar elde edildi. Ekstremite onarımı uygulanan hastalardan flep kaybı izlenmedi. Alt ekstremite onarımları yürüme analizi ile değerlendirildi ve sonuçların normale yakın olduğu izlendi. Üzerinden akımlı ulna ve unlar arter onarımı uygulanan hastada, el fonksiyonları ve radial arter akımı sağlandı.

Sonuç: Sonuç olarak, fibula flebi maksillofasyal bölgenin, alt ve üst ekstremitenin ve penisin onarımında son derece güvenli ve kullanılışlı bir fleptir. Bu flep, farklı uygulamalara imkân tanıması nedeni ile rekonstrüktif cerrahide çok önemli yerini korumaktadır.

Kaynaklar:

1. Sengezer. M, Ozturk S, Deveci M, Odabasi Z. Long-term follow-up of total penile reconstruction with sensate osteocutaneous free fibula flap in 18 biological male patients. Plast Reconstr Surg 114:142, 2004.
2. Hidalgo DA, Pusic AL. Free-flap mandibular reconstruction: a 10 year follow-up study. Plast Reconstr Surg Aug; 110: 438,2002.

SB-142
Örümcek Prosedürü: Mustarde Beş Flepli Z-plasti Tekniğinin Bir Defekt Kapatım Yöntemi Olarak Kullanımı

Mehmet MUTAF, Dağhan IŞIK, Ömer BULUT, Mahmut SUNAY, Mehmet DOĞAN

Gaziantep Üniversitesi Tıp Fakültesi, Plastik, Rekonstrüktif ve Estetik Cerrahi Kliniği, GAZİANTEP

Amaç: Beş flepli Z-plasti tekniği ilk defa Mustarde tarafından skar kontraktürlerinin düzeltimi için tanımlanmıştır. Aynı zamanda " sıçrayan adam (= jumping men) " prosedürü olarak ta tanınan bu yöntem ilk tanımlandığından bu yana vücudun değişik bölgelerindeki skar kontraktürlerinin tedavisinin yanı sıra uretral meatus striktürleri, umblikal stenoz ve epikantal kıvrımların düzeltilmesi ve parmak arası veblerin derinleştirilmesi gibi değişik amaçlar için kullanılan popüler bir teknik olmuştur.(1,2,3) Bu makalede, literatürde ilk defa, bu iyi bilinen eski Z-plasti yöntemin bir defekt kapatım tekniği olarak kullanımı tanımlanmaktadır. Flep tasarımının bir örümceği andırması ve adının akılda daha kolay kalması amacıyla bu yöntem "örümcek prosedürü" olarak adlandırılmıştır (Fig. 1).

Gereç ve Yöntem: Bu prosedürde, öncelikle kapatımı planlanan doku defekti bir üçgen haline getirilmekte, daha sonra defektin her iki yanında birbirine zıt olarak iki Z-plasti planlanmak sureti ile defekti çevreleyen 5 adet flep elde edilmetedir. Sınırları Z-plastiler ile belirlenen bu beş adet üçgen flebin kaldırılıp defekt alanına transpoze edilmesi ile gergin olmayan bir defekt kapatımı elde edilmektedir. Flep donör alanları da z-plasti manevrasi ile elde edilen dokusal gevşeme ile primer olarak kapatılmaktadır. Son 5 yıl içinde, bu teknik yaşları 17 ile 57 arasında değişen toplam 23 hastada vücudun değişik bölgelerindeki deri defektlerinin kapatımında kullanılmıştır. Deri defektleri hastaların 12 sinde yüz, 4 ünde karın, diğer 4'ünde üst ekstremite ve 3'ünde ise alt ekstremitede yer almaktaydı.

Bulgular: Bütün olgularımızda renk ve doku uyumuna sahip lokal deri kullanılarak, gergin olmayan bir defekt kapatımı elde edilmiş olup (Fig. 2,3); flep uçlarında minimal venöz yetmezlik gözlenen iki olgu dışında hiçbir olguda fleplerde dolaşım bozukluğu ve nekroz görülmemiştir. Bütün olgular sorunsuz iyileşmiş ve geç dönem muayenelerinde kesilerin deri çizgilerine uygun planlanması ve gergin olmayan bir kapatım yapılmış olması sebebi ile son derece minimal skar oluşumu gözlenmiştir (Fig. 4).

Sonuç: Bu klinik çalışmada iyi bilinen bir Z–plasti yöntemi olan Mustarde'nin 5-flep prosedürü'nün aynı zamanda bir defekt kapatım yöntemi olarak da kullanılabileceği gösterilmiştir. Yöntem vücudun her bölgesinde kullanım potansiyeline sahip olup, gergin olmayan bir defekt kapatımının yanı sıra, defektin renk ve doku uyumu olan lokal deri ile kaplanmasını sağlayarak estetik sonuçlar elde edilmesine de izin vermektedir.

Kaynaklar

1. Ogawa, R., Hyakusoku, H., Murakami, M., Koike, S. Reconstruction of axillary scar contractures--retrospective study of 124 cases over 25 years. Br J Plast Surg. 56: 100, 2003.
2. Yoon K. Modification of Mustarde technique for correction of epicanthus in Asian patients. Plast Reconstr Surg. 92: 1182, 1993.
3. Anderson, R.L., Nowinski, T.S. The five-flap technique for blepharophimosis. Arch Ophthalmol. 107: 448, 1989.

Figürler

Figür 1: Lezyonun preoperatif görüntüsü ve ameliyat planı. Örümcek siluetinin görünüşü
Figür 2: Lezyonun çıkartılması ve fleplerin kaldırılması
Figür 3: Defektin beşli flep z-plasti ile kapatılması
Figür 4: Hastanın preoperatif ve postoperatif 3. ayda karşılaştırımalı görüntüleri

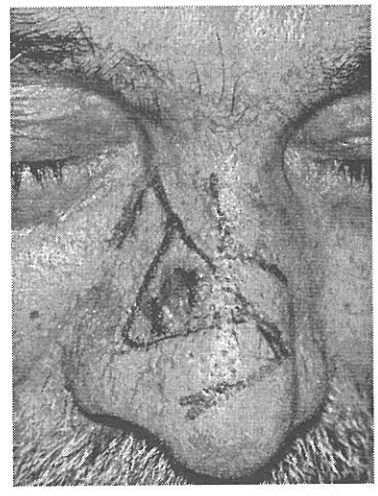

Figür 1

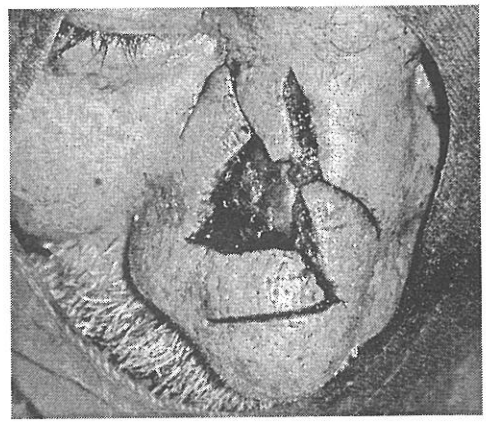

Figür 2

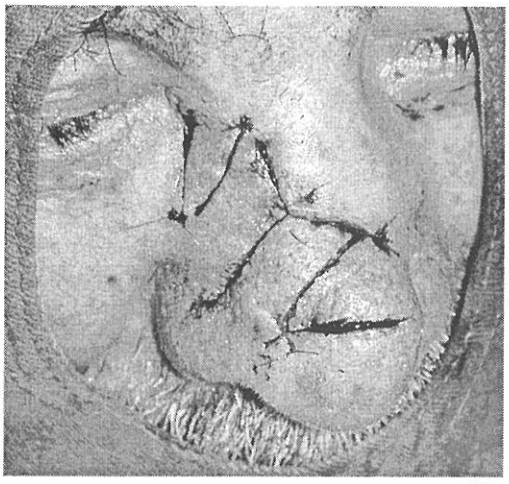

Figür 3



Figür 4

SB-143
S.O.S-Flap: Sirküler Deri Defektleri İçin Yeni Bir Kapatım Tekniği

Mehmet MUTAF , Dağhan IŞIK, Ömer BULUT, Mahmut SUNAY, Berker BÜYÜKGÜRAL

Gaziantep Üniversitesi Tıp Fakültesi Plastik, Rekonstrüktif ve Estetik Cerrahi Kliniği, GAZİANTEP

Amaç: Birçok deri lezyonun çıkarımından sonra oluşan defektin sirküler olması nedeniyle sirküler deri defektlerinin kapatımı rekonstrüktif cerrahlar için özel bir önem arz eder.(1,2,3,4) Biz bu çalışmamızda sirküler deri defektlerinde kullanılan ve oluşturulan dizaynın SOS (Fig. 1,2) şeklinde olmasında dolayı 'S.O.S Flebi' olarak adlandırdığımız yeni bir defekt kapatım yöntemini sunuyoruz.

Gereç ve Yöntem: Bu teknik merkez bacakları sirküler defektin alt ve üst kutbundan geçen hayali paralel çizgiler üzerine yerleşmiş olan 2 adet Z-plastiden oluşmaktadır. Z-plastilerin her bir bacağı sirküler defektin çapına eşit olarak planlanmaktadır. Böylece defektin her bir kenarında 2'şer adet üçgen flep planlanmış olur. Flepler kaldırıldıktan sonra defektin sağ tarafında planlanan flep ile sol tarafında planlanan flep defekti kapatmak için merkeze doğru transpoze edilirler (Fig. 1,2,3,4). İkincil üçgen flepler ise bu fleplerin donör alanını kapatmak için kullanılır. Bu teknik yaşları 5 ile 72 arasında değişen 15 hastada vücudun değişik bölgelerinde bulunan sirküler defektler için kullanılmıştır. Bu defeklerden 6 tanesi gövdede, 4 tanesi yüzde, 3 tanesi üst ekstremitede ve 2 tanesi de alt ekstremitede bulunmaktaydı.

Bulgular: Bütün hastalarda gergin olmayan bir kapatım elde edildi. Olguların hiç birinde fleplerde dolaşım bozukluğu ve flep nekrozu ile karşılaşılmadı. Bütün hastalar sorunsuz olarak iyileştiler ve Z-plastiler deri gerilim çizgilerine uygun olarak planlandığından dolayı oluşan skar birçok hastada estetik olarak kabul edilebilir düzeydeydi (Fig. 4).

Sonuç: S.O.S flebi vücudun değişik bölgelerinde ve değişik boyutlardaki sirküler deri defektlerinde kullanılabilir bir teknik olmasının yanı sıra, Z-plasti manevrasının sağladığı doku kazancını ve esnekliği kullanarak geniş doku defektlerinin dahi, renk ve doku uyumu taşıyan çevre derisi ile kapatılabilmesine imkân veren; öğrenilmesi, planlanması ve uygulanması basit bir yöntemdir. Bu cerrahi teknikte defektin kapatımı sırasında dog-ear gibi ekstra doku çıkarımlarına gerek yoktur. Ancak daha ince skarlar ve iyi estetik sonuclar elde edilebilmesi için yöntemi planlayan cerrahın derinin gerilim çizgileri ve anatomik subünitler prensibini göz önünde bulundurması gereklidir.

Kaynaklar

1. Preuss, S., Breuing, K.H., Eriksson, E. Plastic Surgery Techniques. B.M.Achauer, E. Eriksson, B. Guyuron, J. J. ColemanIII, R.C. Russell. C.A.Vander Kolk (Eds.), Plastic Surgery. St. Louis: AHarcourt Health Sciences Company, 2000. P.147.
2. Fisher, J. Basic Principles of Skin Flaps. G.S. Georgiade, N.G. Georgiade, R. Riefkohl, W.J. Barwick (Eds.), Textbook of Plastic, Maxillofacial and Reconstructive Surgery, Baltimore: Williams & Wilkins, 1992. P. 29.
3. Place, M.J., Herber, S.C., Hardesty, R.A. Basic Techniques and Principles in Plastic Surgery. S.J. Aston, R.W.Beasley, C.H.M.Thorne (Eds.), Grabb and Smith's Plastic Surgery. Philadelphia: Lippincott-Raven Publishers, 1997. P.13.
4. Daniel, R.K., Kerrigan, C.L. Principles and Physiology of Skin Flap Surgery. J.G.McCarthy, J.W. May, J.W. Littler (Eds.), Plastic Surgery. Philadelphia: W. B. Saunders Campony, 1990. P. 275.

Figürler

Figür 1: Temporal bölgede SCC olgusu – Ameliyat planı – SOS prosedürü görünümü
Figür 2: Lezyonun uzaklaştırılması ve fleplerin elevasyonu
Figür 3: Defektin SOS flep prosedürü ile kapatılması
Figür 4: Hastanın preoperatif ve postoperatif 4. ay daki görünümlerinin karşılaştırılması



Figür 1

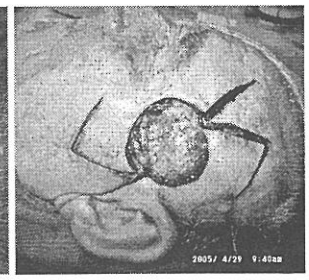

Figür 2

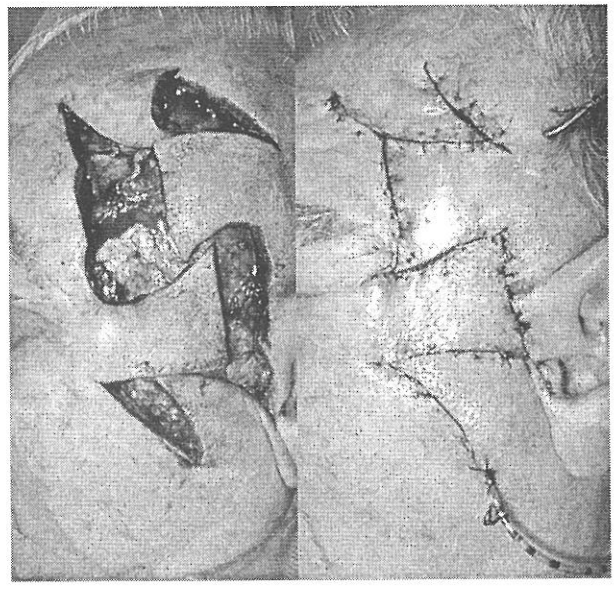

Figür 3



Figür 4

SB-144
Arteriovenöz Malformasyonlarda Mikst Embolizasyon Sonrası Cerrahi Tedavi Sonuçları

İbrahim VARGEL[2], Barbaros ÇİL[1], Tarık ÇAVUŞOĞLU[2], Önder BOZDOĞAN[3], Esabil EKER[2], Ali Teoman TELLİOĞLU[2]

1) Hacettepe Üniversitesi Tıp Fakültesi Radyodiagnostik Ad, ANKARA
2) Kırıkkale Üniversitesi Tıp Fakültesi Plastik Rekonstrüktif ve Estetik Cerrahi Ad., KIRIKKALE
3) Kırıkkale Üniversitesi Tıp Fakültesi Patoloji Ad., KIRIKKALE

Giriş: Arteriovenöz malformasyonlar(AVM) plastik ve rekonstrüktif cerrahi ve girişimsel radyoloji displinleri için günümüzde hala korkutucu vakalar olma özelliğini korumaktadırlar[1]. Vasküler malformasyonlar genellikle doğumda varolmaları, involüsyon göstermemeleri ve ciddi klinik sorunlara yol açmaları ile tanınırlar[2]. Zaman zaman hipervasküler veya yüksek akımlı özellikleri ile hayatı tehdit edici olabilen bu lezyonlar multidispliner takım yaklaşımını gerektirmektedir.Asıl tedavi modalitesi olan cerrahi eksizyonlar, selektif endovasküler embolizasyon veya perkütanöz sklerozan madde enjeksiyonları ile kombine edilerek daha güvenli ve etkili hale getirilmiştir[1-4]. N-butil siyanoakrilat (NBCA) ve son zamanlarda yeni popülarize olmaya başlayan Onyx® (Ethylene Vinyl Alcohol Copolymer) likid embolik sistem gibi endovasküler-perkütan embolizan ajanlar olarak hızla kullanıma girmiştir[5-6]. Ancak bu embolizan ajanların özelliklerine göre hangi oranda, hangi kombinasyonda, hangi yolla ve hangi durumlarda uygulandığında cerrahi tedaviye en iyi katkıyı sağladığına dair bir araştırma mevcut değildir. Öte yandan lezyonun yeri, anatomik komşuluğu, kan akım hızı vs. gibi birçok faktör de cerrahi tedavinin önündeki diğer önemli güçlükleri oluşturmaktadır.

Amaç: Bu klinik araştırmada (Histoakril) NBCA, (Glubran) NBCA ve (Onyx) Ethylene Vinyl Alcohol Copolymer içeren üç farklı ürün farklı konsantrasyon ve kombinasyonlarda kullanılarak cerrahi tedaviye en yararlı konsantrasyon ve kombinasyon araştırılmıştır.

Metod: Haziran 2004-2005 tarihleri arasında kliniğimizde değerlendirilen arteriovenöz malformasyonlu 20 hastanın 14'üne embolizasyon sonrası 21 seans cerrahi tedavi uygulanmıştır. Dokuzu erkek, beşi kadın olan ve yaşları 8-43 arasında değişen hastalardaki lezyonların altı tanesi yüksek akımlı, sekiz tanesi yavaş akımlı AVM olgusuydu. AVM'un yerleşimine göre; 9 tanesi baş-boyun, 3 tanesi gövde, 2 tanesi ise ekstremite yerleşimliydi. Olguların tümünde cerrahi öncesi embolizasyon planı ve embolizan ajanların seçimi radyolog ve cerrahtan oluşan aynı ekip tarafından anjiyografi sırasında yapıldı. Ülkemizde satılmakta olan embolizan ajanlar lezyonların yeri, akım hızı ve fonkiyonel-anatomik kayıpsız çıkarılabilirlik kriterlerine göre farklı kombinasyon ve konsantrasyonda kullanıldıktan sonra cerrahi tedavi gerçekleştirildi. Embolizasyonlardan 10 gün sonra cerrahi tedavi gerçekleştirildi. Tüm olgularda N-butil siyanoakrilat ve Etilen Vinil Alkol Kopolimer) embolizan ajan olarak kullanıldı.
Yapılan cerrahi tedavilerin hiçbirisinde postoperatif kan transfüzyonu gerekmedi. Total cerrahi rezeksiyonun mümkün olmadığı durumlarda ya da anatomik komşulukları sebebiyle fonksiyonel ve estetik kayıpların muhtemel olduğu bölgelerde Onyx® ve/veya %10'luk N-butil siyanoakrilat kullanıldı. Total rezeksiyonun mümkün olduğu bölgelerde ise daha konsantre (%25) NBCA kullanıldı. Embolizasyondan 7-10 gün sonra ameliyata alınan hastada embolize kitlenin etrafında oluşmuş "psödokapsül" formasyonu takip edilerek embolizasyon materyali ve lezyon birlikte eksize edildi.
Her hastaya bir kez anjiografi yapıldı. Sonraki seanslar bu anjio verileri klavuzluğunda skopi altında perkütan yapıldı. Endovasküler veya selektif embolizasyonlar anjiografi sırasında gerçekleştirildi.Bazı olgularda hedeflenen vasküler yapıları daha kolay bulabilmek için yüzeyel problu ultrasonogrfiden de yaralanıldı.

Bulgu: Cerrahi işlem sırasında yüksek akımlı lezyonlarda besleyici vasküler yapıların Onyx® ile, lezyonun kendisi ve düşük akımlı venöz gölcükler ise NBCA ile oblitere olduğu gözlendi. Cerrahi eksizyon sırasında kapsülün dışına çıkılırsa hızla artan kanama gözlenirken içersine girildiğinde ise embolizasyon materyalinin bütünlüğü bozulmakta ve parçalanmaktadır.
NBCA enjeksiyonu sırasında (özellikle yüksek akımlı lezyonlarda) istenmedik ya da kontrol edilemeyen 'serseri mayın' şeklinde embolizasyonlara yol açabiliyorken Onyx enjeksiyonu sırasında bütünlük korunmakta vasküler yapının şeklini alarak kopmalar olmaksızın vasküler yatağı doldurmaktadır. Eksizyon sırasında onyx siyah rengi ile embolize vasküler yapıların çok kolay seçilmesini, NBCA ve Onyx düz grafide lezyonun üç boyutlu olarak yeri ve konumunun belirlenmesini sağlamaktadır. %10'luk NBCA süspansiyon kıvamında olup aspiratör ile bile çok kolay uzaklaştırılabilmektedir. Bu nedenle embolizan ajanların düşük konsantrasyonda kullanımı çıkarılamayacak yada fonksiyonel-anatomik kayıpların olacağı önemli estetik unsurların olduğu yerlerde tercih edilmesi daha uygun görünmektedir. %25'lik NBCA ile embolizasyon, çıkarılabilecek ve/veya çıkarılması zorunlu lezyonlara uygulanmalı ve çevresindeki psödokapsülü ile birlikte eksize edilmelidir.
Embolizasyon materyali makroskopik incelendiğinde ana vasküler yapıların tamamen Onyx® ile oblitere olduğu, yer yer kas yapıları arasına uzanmış olan venöz gölcüklerin

perkutan ya da endovasküler yolla verilmiş olan NBCA ile dolmuş ve "ponza taşı" görünümü almış oduğu gözlenmiştir. Materyalin mikroskopik incelemesinde ise yabancı cisim reaksiyonu ve yoğun inflamatuar yanıtın oluşturduğu fibrotik psödokapsul formasyonu gözlendi.
Çok yüzeyel yapılan perkütan embolizasyonlarda aynı traktustan giren cilt florası ile yumuşak doku enfeksiyonu gelişebilmektedir.Enfeksiyon varlığında embolizan ajan dokudan tamamen uzaklaştırılmalı ve uygun antibiyotik başlanmalıdır.

Tartışma ve Sonuç: Sonuç olarak eksizyon öncesi farklı konsantrasyonlarda farklı ajanlar ile yapılan mikst embolizasyon sonrasında en az on gün beklenmelidir. Böylece cerrahi eksizyonun yapıldığı ikinci seansta cerraha uygun cerrahi plan sunulmakta, daha az intraoperatif kanama, çıkartılabilir lezyon miktarında artma ve rezidü kitle miktarında azalma sağlanırken ameliyat süresi de belirgin olarak azalmaktadır. Cerrah, kan içinde göremediği doku ve seçemediği cerrahi plan içinde boğuşmamakta, ameliyat sırasında skopi ile ya da skopisiz düz grafiler ile yer ve anatomik ilişkilere sürekli hakim olmaktadır.

Kaynaklar

1.Weinzweig N, Chin G, Polley J, Charbel F, Shownkeen H, Debrun G. Arteriovenous malformation of the forehead, anterior scalp and nasal dorsum. Plast Reconstr Surg 2000; 105:2433-2439.
2. Jackson IT, Carreno R, Potparic Z, Hussain K. Hemangiomas, vascular malformations and lymphovenous malformations: classification and methods of treatment. Plast Reconstr Surg 1993 Vol 91; 7:1216-1230
3.Watzinger F, Gössweiner S, Wagner A, Richling B, Millesi-Schobel G, Hollman K. Extensive facial vascular malformations and hemangiomas: a review of the literature and case reports. J Cranio- Max Fac Surg 1997; 25:335-343
4.Seccia A, Salgarello M, Farallo E, Falappa PG. Combined radiological and surgical treatment of arteriovenous malformations of the head and neck. Ann Plast Surg 1999 Vol 43; 4:359-366
5. Gomes AS. Embolization therapy of congenital arteriovenous malformations: use of alternate approaches. Radiology 1994; 190:191-198
6. Numan F, Omeroglu A, Kara B, Cantasdemir M, Adaletli I, Kantarci F. Embolization of peripheral vascular malformations with ethylene vinyl alcohol copolymer (Onyx). J Vasc Interv Radiol 2004; 15:939-946.

SB-145
Pediyatrik Popülasyonda Serbest Flep Uygulamalarımız

Ufuk BİKAY, Cenk TOKAT, Cüneyt ÖZEK, Gökhan TEMİZ, Kamil KILIÇ Mehmet ALPER, Tahir GÜRLER, Ecmel SONGÜR, Yalçın AKIN
Ege Üniversitesi Tıp Fakültesi Plastik ve Rekonstrüktif Cerrahi AD., İZMİR

Amaç:2000 ve 2005 yılları arasında Ege Üniversitesi Tıp Fakültesi Plastik ve Rekonstrüktif Cerrahi kliniğinde yapılan pediyatrik (onsekiz yaş altı) serbest flep uygulamaları değerlendirmektedir.

Olgular:
Olgu 1: 7 yaşında kız hasta, trafik kazası sonucunda ayak dorsumunda metatars kemiklerinin dorsal kortekslerini de içeren 8x12cm boyutlarında bir defekt ile başvurdu. Takibinde serbest latissimus dorsi kas flebi ve flep üzerine kısmi kalınlıkta deri aşısı kullanılarak defekt kapatıldı.erken dönemde herhangi bir komplikasyon izlenmeyen hastada postoperatif birinci yılında greft üzerinde birinci parmağı dorsifleksyona zorlayan hipertrofik skar izlendi.

Olgu 2: 11 yaşında erkek hasta trafik kazası sonucu ayak dorsumunda kirli yaralanma ile başvurdu. Sağ ayak dorsumunda metatarsofalangial eklemlerden başlayıp tibia distal ucuna uzanan ve tibiatalar eklem kapsülünü açan defekt saptandı. Defekt serbest latissimus dorsi kas flebi ve flep üzerine kısmi kalınlıkta deri aşısı kullanılarak kapatıldı. Postoperatif dönemde hastada herhangi bir komplikasyon izlenmedi. Uzun dönem izlemde dorsifleksiyon hareketinde kısıtlılık ortaya çıktı.

Olgu 3: 6 yaşında kız hasta trafik kazası sonrası sağ ayak bileği dorsalinden başlayan metatars distaline uzanan ve kemikleri ekspoze eden defekt mevcuttu. Defekti kapatmak için serbest latissimus dorsi kas flebi ve kısmi kalınlıkta deri aşısı kullanıldı. Hastanın izleminde herhangi bir komplikasyona rastlanmadı.

Olgu 4: 16 yaşında erkek hasta yüze nafiz av tüfeği yaralanması neden ile görüldüğünde sol bukkal mukoza, korpus mandibula ve malar bölge cildini içeren kompozit bir defekt tespit edildi. Hastanın ağız içi ve mandibulası serbest osteoseptokutan fibula flebi, cildi ise serbest radyal önkol flebi ile rekonstrükte edildi. Hastanın takibinde önkol flebi kontraktürü dışında bir problem yaşanmadı.

Olgu 5: 6 yaşında kız hasta trafik kazası sonucunda sol temporoparyetal bölgede kulağı da içeren kemik korteks üzerinden avülsiyon flep şeklinde yaralanma mevcut idi. Kraniyumu açıkta bırakan defekt acil olarak periost flebi ile kapatıldı takipte periost flebinin nekroza gitmesi ile defekt serbest latissimus dorsi kas flebi ve flep üzerine kısmi kalınlıkta deri aşısı kullanılarak kapatıldı.

Olgu 6: 15 yaşında erkek hasta beş yıl önce geçirilmiş olan kaza sonucunda sağ ayak dorsumunda parmaklarda dorsifleksyona neden olan kontraktür tespit edildi. Yapılan cerrahi müdahalede kontraktür hattı eksize edildi ve oluşan defekti kapatmak için serbest muskulokutan anterior lateral uyluk flebi kullanıldı.Fleb takibinde cilt - cilt altını içeren yüzeyel nekroz gelişti oluşan bu komplikasyon flepte kaza ile oluşan peroperatif travmaya bağlandı. Nekrotik dokuların debridmanını takiben flep üzeri greftlendi.

Olgu 7: 13 yaşında erkek hasta bir yıl önce alev ile yanık sonucunda ileri derecede servikal ve aksiller yanık kontraktürleri oluşmuş idi. Aksiller kontraktürler lokal flepler ile açılarken servikal kontraktür sonucunda oluşan 15x15 cm boyutlarında defekti kapatmak için serbest septokutanöz anterior lateral uyluk flebi uygulandı. Hastaya takibinde 6 ay kolar önerildi flep marjininde hipertrofik skar ve flep donör sahada parsiyel greft nekrozu dışında problem yaşanmadı.

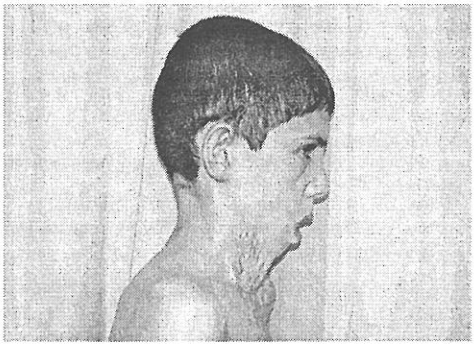

Şekil 1: Preoperatif görünüm



Şekil 2: Postoperatif görünüm

Olgu 8: 12 yaşında kız hasta ameloblastoma nedeni ile başka bir merkezde opere edilmiş ve fibular greft konulmuştu greftte fraktür ile başvuran hastada yapılan biyopside nüks saptandı. Yapılan yeni operasyonla kitlenin eksizyonu ve mandibulanın serbest fibula flebi ile rekonstrüksiyonu sağlandı. Takibinde problem gelişmeyen hastanın intermaksiller fiksasyonu altı hafta korundu.

Olgu 9: 14 yaşında erkek hasta mandibula korpusunda osteosarkom tanısı ile başvurdu, yapılan sistemik taramasında uzak metastaz saptanmadı. Planlanan operasyonla hastaya hemimandibulektomi uygulandı ve serbest osteokutan fibula flebi ile intraoral mukoza ve mandibula rekonstrüksiyonu sağlandı. Takibinde postoperatif ilk bir hafta da tükürük fistülü olan hastada fistül spontan kapandı. İntermaksiller fiksasyon altı hafta tutuldu.

Olgu 10: 6 yaşında erkek hasta sağ malar bölgede rabdomiyosarkom tanılı lezyon ile başvurdu. Yapılan müdahale ile tümöral doku salim doku marjini ile geniş olarak çıkarıldı oluşan mandibula defektine iliak kemik grefti, yumuşak doku defektine ise serbest septokutan anterior lateral uyluk flebi taşındı.

Olgu 11: 17 yaşında erkek hasta daha önce mandibulada anevrizmal kemik kisti nedeni ile sadece hemimandibulektomi uygulanan hasta ikinci seansta oseoz free fibula flebi ile rkonstrükte edildi. Takibinde problem gelişmeyen hastanın intermaksiller fiksasyonu altı hafta korundu.

Sonuç: Travmatik olarak meydana gelen kirli yaralanmalarda debridmanları takiben defekte kas fleplerinin taşınması bölgede meydana gelebilecek enfeksiyonları kontrol etmede başarılı olmuştur, ayrıca alt ekstremiteye yaptığımız serbest flep girişimlerinde hastaya epidural kataterden analjezi sağlanarak vazospazmın önüne geçilmiştir. Yanık kontraktürlerinin açılması ile oluşacak geniş defektlerin kapatılmasında, serbest septokutanöz anterior lateral uyluk flebi ince ve geniş bir flep olarak planlanabildiğinden öncelikli olarak düşünülmelidir.

Serbest doku transferleri erişkinlerde pediyatrik grup ile karşılaştırıldığında daha fazla uygulanmaktadır. Pediyatrik mikrovasküler cerrahide karşılaşılan en büyük güçlük nörovasküler pedikül çapının çok ince olmasıdır, bu nedenle operasyonun kaliteli bir büyütme altında uygun bir cerrahi teknikle yapılması gerekmektedir, bunun yanında pediyatrik grup uzun ameliyatları daha kolay tolere etmekte, ve postoperatif dönemde daha kısa süre hospitalize edilmektedirler.

Kaynaklar

1- Serletti JM. Current trends in pediatric microsurgery. Reconstr Microsurg. 2004 Apr;20(3):237-40.

2- Brian Rinker, M.D., Ian L. Valerio, M.D., Daniel H. Microvascular Free Flap Reconstructionin Pediatric Lower Extremity Trauma:A 10-Year Review. Plastic & Reconstructive Surgery 115(6):1618-1624 May 2005

3-Serletti JM, Schingo VA Jr, Deuber MA. Free tissue transfer in pediatric patients. Clin Plast Surg. 1990 Jan;17(1):85-94.

4- Larry H. Lickstein, MD, Michael L. Bentz, MD. Reconstruction of Pediatric Foot andAnkle Trauma. The Journal of Cranıofacial Surgery Volum 14 Number 4 July 2003 559-565

5- Koenraad Van Landuyt, M.D., Moustapha Hamdi, M.D., Phillip Blondeel, M.D., Ph.D.,Patrick Tonnard, M.D., Alex Verpaele, M.D., and Stanislas Monstrey, M.D., Ph.D. Free Perforator Flaps in Children. Plastic & Reconstructive Surgery July 2005

159-168

POSTERLER

P-1
Yaygın Tendinöz Ksantomatozis: Bir Vaka Sunumu

Alper AKSOY, Yavuz BAŞTERZİ, ALPER SARI, Şakir ÜNAL

Mersin Üniversitesi Tıp Fakültesi Plastik ve Rekonstrüktif Cerrahi A.D., MERSİN

Ksantomlar kolestorol esterleri içeren kollajen ve makrofajların tendon üzerinde birikmesiyle oluşur ve genellikle hiperlipidemiyle beraber görülürler. Tendon ksantomları yanında tuberöz ksantomlar, ksantelasma palpebraum ve ksantoma planum en sık görülen tipleridir. Tendon ksantomları hariç hepsi kolestorol esterlerin dermal hücrelerde birikmesiyle oluşur.

Ksantomalar genelikle lipid anomalileri ile birlikte görülür. Ancak bazen bir malignite de ile birlikte veya normal lipid seviyelerinde de görülebilir. Yaygın ksantomları olan hastada özellikle aşil tendonları üzerinde ksantomlar bulunması, gözde katarak oluşumu, nörolojik disfonksiyonlar ve prematür ateroskleroz varlığında otozomal resesif geçişli lipid depo hastalığı olan cerebro tendinöz ksanatomosis akla gelmelidir. Ancak bu hastalarda en dikkat çeken özelliklerinden biride kan lipid seviyeleri normal olmasıdır.
Tendinöz ksantomlar en çok aşil üzerinde görülürler. Bununla beraber parmaklarda tibial tuberositlerde ve triseps kası tendonu üzeride de görülebilirler. Tendonların üzerindeki ksantomların %55 ini serbest kolesterol, %28 ini kolesterol esterleri ve %13 ünü fosfolipidler oluşturur. Ksantomlar sadece tendon boyutlarında artmaya neden olmaz aynı zamanda lipid hücrelerin biriktiği yerde ödem ve inflamasyon meydana getirirler. Doku ödemi ve enflamasyon ağrıya neden olurken cilt altındaki kitleler kozmetik ve fonksiyonel bozukluğa neden olurlar. Aşil tendonu üzerindeki ksantomlar, ağrıdan spontan rüprüre kadar birçok değişik klinik ile ortaya çıkabilirler. Aşil tendon ksantomlarının tedavisi güçtür. Tendona zarar vermemek için yapılacak subtotal eksizyonlarda, ksantomun nüx etme olasılığı yüksektir. Ksantom eksizyonu ile beraber yapılacak total aşil tendon eksizyonda tendon fonksiyonu için aşil rekonstrüksiyonu gerekmektedir. Aşil tendon eksizyonundan sonra palmaris tendonuyla augmentasyon, serbest fasia lata grefti, gastroknemius aponevröz flebi ve dakron mesh greftleri başarıyla kullanılmışsa da fonksiyon kaybı tam olarak düzelmemiştir.

Ksantomlar cerrahi eksizyon ile tedavi edilebilir ancak hastanın lipid düzeylerinde düşme olmadığı sürece ksantom oluşumu engellenemez. Hastaların tedavisi için uygulanan lipid azaltıcı diyet, lipid azaltıcı ilaçlar nüksleri ve yeni ksantom oluşumunu azaltabilir. Aynı zamanda bu hastaların ateroskleroz ve hiperlipidemiye bağlı pankreatit gelişimi engellenir.

Olgu Sunumu

25 yaşında bayan hasta alt ve üst ekstremitede yaygın ağrılı kitleler nedeniyle kliniğimize başvurdu. Hastanın şikâyeti özellikle her iki ayak bileğinde bulunan ve ayakkabı giymesini zorlaştıran kitlelerdi. Yapılan fizik muayenesinde her iki aşil tendon bölgeside boyutları sağ aşil tendonu üzerinde 5x2.5 cm, sol aşil tendonu üzerinde 3.5x3.2 cm boyutlarında cilt altında mobil olmayan kitleler saptandı (Resim 1). Sol dirsek bölgesinde trseps kası insersiyosunda yaklaşık 3x3cm, her iki dizde 5x5, sağ ayak 1. MCP eklem medialinde 2x2 ve ellerde MP eklem hizasında 1x1 kitleler saptandı. Yapılan BT incelenmesinde iyi sınırlı, çevre kas ile eş yoğunlukta solid yumuşak doku kitleleri tendon üzerinde ve içine invaze olarak görüldü. Hastanın ayrıca kan lipid profili, Cerebrotendinöz ksantomasis ayrıcı tanısı için beyin tomogrofisi ve katarakt açısından göz konsültasyonu yapıldı. Hastanın yapılan kan sayımlarında total ve serbest kolesterol ve LDL seviyelerinde yüksek olduğu tespit edildi. Beyin tomografisi normal olduğu ve göz konsültasyonu sonucu katarakt oluşumu görülmemesi üzerine cerebrotendinöz ksantomasisi ön tanısından uzaklaşıldı. Hastanın diğer tetkiklerinin normal olması ve kan lipid seviyelerinin yüksek olması, ksantomların hiperlipidemiye bağlı olduğunu düşündürdü.
Eksplorasyonda homojen, turuncu-sarı renkte, kapsül içermeyen ksantom kitlesi gözlendi (Resim 2). Çevre dokuya ve aşil tendonuna invaze olan ksantom kısmi olarak tendon üzerinden ve çevre dokulardan eksize edildi.
Yapılan histolojik kesitlerde epidermisle örtülü örneklerde dermiste köpüksü histiosit toplulukları izlendi (Resim 3). Hastanın operasyondan sonra 5 aylık takibinde nüks ve operasyona bağlı istenmeyen durum görülmedi.

Sonuç

Tendon ksantomları cerrahi eksizyon ile tedavi edilebilir ancak alta yatan hiperlipideminin medikal tedavisi düzeltilmediği sürece nüks etme olasılığı bulunmaktadır. Cerrahi eksizyon aşil tendonu için hala tartışmalı bir tedavi yöntemidir. Total eksizyon yapmanın morbiditesi nedeniyle bu hastada kısmi eksizyon ve hiperlipideminin medikal tedavisi tercih edilmiştir. Hastanın 5 aylık takibinde herhangi bir nüks ya da yeni bir lezyon tespit edilmemiştir.

Kaynaklar

1. Tsouli S.G., Kiortsis D.N., Argyropoulou M.I., Mikhailidis D.P., Elisaf M.S. Pathogenesis, Detection and Treatment of Achilles Tendon Xsanthomas. Europ J Clin Invest. 35, 236, 2005.
2. Mohammed H. M. Cerebrotendinous xanthomatosis: Clinical Course, Genotypes and Metabolic Backgrounds. Clin Invest Med. 27, 42, 2004.
3. Federico A., Teresa M. Cerebrotendinous xanthomatosis: Clinical Manifestation, Diagnostic Criteria, Pathogenesis and Theraphy. J Child Neurol 18, 633, 2003.

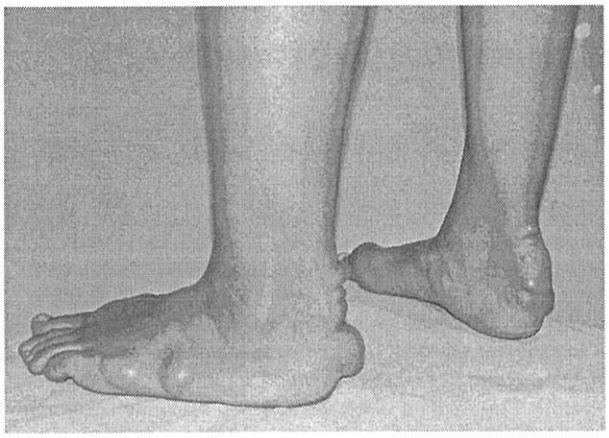

Resim 1: Aşil tendonları üzerinde yerleşmiş ksantomlar



Resim 2: şil tendonunu çepe çevre sarmış lipomatöz kitle

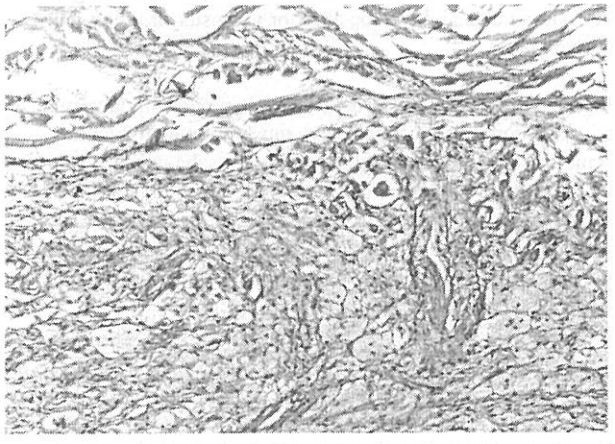

Şekil 3: Dermiste yerleşmiş köpüksü hücreler

P-2
İnguinal Bölgede Muskulokutanöz Antriolateral Uyluk (ALU) Ada Flebi İle Rekonstrüksiyon

Ufuk BİKAY, Gökhan TEMİZ, Cüneyt ÖZEK, Cenk TOKAT, İlyas AKHUNDZADA, Ali UÇKAN, Övünç AKDMİR, Ecmel SONGÜR, Yalçın AKIN, Arman ÇAĞDAŞ

Ege Üniversitesi Plastik ve Rekonstrüktif Cerrahi A.D., İZMİR

Amaç: İnguinal bölgede zemininde büyük vasküler yapıları içeren defekti bulunan ve gövdeden flep transpozisyonu şansı bulunmayan iki olguda ALU ada flebin uygulanışı sunulmuştur.

Olgular: Bu olgularda inguinal bölgede rekonstrüksiyon planlanırken karşılaştığımız güçlük her iki vakada da defekt proksimalinden taşınacak olan fleplerin dolaşımının güvenli olmamasi idi. Bu nedenle defekt distalinden daha güvenli olan muskulokutanöz ALU ada flebi planlandı.

Olgu 1: 80 yaşında bayan hasta daha önce vulva Ca nedeni ile opere edilmiş ve postoperative dönemde radyoterapi almış olan hasta, sağ inguinal bölgede ülserevejetan kitle nedeni ile tarafımızca değerlendirildi. Biyopsilendirilen kitle vulva ca lenf nodu metastazı tanısı aldı ve yapılan ileri tetkiklerde kitlenin femoral ven ile yakın ileşkide olduğu tespit edildi. Cerrahi esnasında tümör ile birlikte femoral ven eksize edildi ve Goretex damar grefti ile ven onarıldı. Eksizyon sonrası zemininde 10 cm uzunluğunda damar grefti bulunan 16x10 cm boyutlarında defekt oluştu. Rekonstrüksiyon planlanırken her iki derin epigastrik arter daha önceki cerrahi girişimlerde yaralandığı için muskulokutan ada ALU flebi lateral sirkumfleks femoral arter ve komitan veninin inen dalının üzerinde kaldırıldı ve pedikül tünelden geçirilerek defekt üzerine transpoze edildi ve flep altına bir penröz dren konularak defekt kapatıldı, donör sahaya kısmi kalınlıkta deri aşısı uygulandı. Flep kas içerdiği için Goreteks grefti bulunduran sahanın enfeksiyona direncini artırmak ile birlikte sahaya kozmetik olarakta gayet güzel uyum sağaladı. Erken dönemde herhangi bir komplikasyona raslanmayan olguda Geç dönemde flebin tabanında femoral arterde pseudo anevrizma meydana geldi, kalp damar cerrahisi ekibi tarafından opere edilen hastada preoperatif olarak flebin tabanın tamamen dekole olduğu izlendi. Postoperatif dönemde flebte nekroz yada benzeri bir duruma raslanmadı bu durumda flebin pedikülünün güvenilirliğinin bir göstergesi olarak değerlendirildi

Olgu2: 54 yaşınada erkek hasta.Lerisch sendronu (aorta iliyak oklüziv hastalık) tanısı ile damar cerrahisi tarafından sağ aksilla bifemoral by-pas uygulanan hastanın sağ ingunal bölgesinde bulunan sütür hatında post operatif dönemde gelişen enfeksiyon ve nekroz sonrası Goretex damar greftinin bifrikasyosunu açıkta bırakan 12x4cm boyutlarında defekt ile başvurdu. Hastanın aorta femoral anjiosu incelendiginde renal arter seviyesi altında aortanın oklüde olduğu izlendi. Bu nedenle rekonstrüksyon planlanırken gövdeden taşınacak flepler ekarte edildi. Bu hastada da muskulokutanöz ada ALU flebi planlandı. Öncelikle defektin nekrotik yara dudakları tazelendi ve saha antiseptik solüsyonlar ile irrige edildi. Flep lateral sirkümfleks arterin inen dalı üzerinde muskulokutanöz ada flebi olarak kaldırıldı pedikül yeterli uzunlukta diseke edilerek donor sahadan defekte tünel oluşturuldu ve flep tünelden geçirilerek defekte taşındı. Donör saha primer kapatıldı. Post operatif dönemde herhangi bir komplikasyon ile karşılaşılmadı.

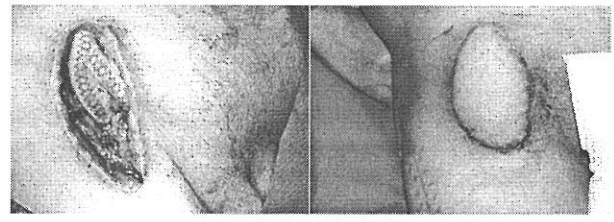

Şekil 1:Preoperaif görünüm

Şekil 2: Postoperatif görünüm

Sonuç: ALU flebi, lateral uyluğun orta 1/3' ü üzerinde, rektus femorisin medial kenarı ve vastus lateralisin lateral kenarı üzerinde yerleşimlidir. Yaklaşık 12x20 cm fasyokutan flep olarak kaldırılabilir. B ve C tip kanlanma paterni gösterir. Dominant pedikülü; Lateral sirkumfleks femoral arter ve komitan veninin inen dalının septokutanöz dallarıdır. Pedikül uzunluğu 12 cm, pedikül çapı 2 mm dir.
Minör pedikülü; Lateral sirkumfleks femoral arter ve komitan veninin inen dalının muskulokutanöz dalları ve lateral sirkumfleks femoral arterin ve komitan veninin transvers dalının muskulokutan dallarıdır.
Flep, lateral sirkumfleks femoral arter ve komitan venin inen dalı üzerinde ada flebi olarak kaldırıldıktan sonra, gövde arka yüz inferioruna, inferior abdomene, aynı taraf kasığa, ve iskiuma uzanabilir. Yine anterior ve posterior uyluk için kullanılabilir.

İnguinal bölgede bulunan defektlerin kapatılmasında vertikal rektus abdominus musküler veya muskülokutan flebi altın standart kabul edilmek ile birlikte, donör saha morbititesinin düşük olması, uzun vasküler pedikülü, muskulokutanöz yada septokutanöz ince bir flep olarak planlanabilmesi ayrıca vertikal rektus abdominus flebinin uygulanamadığı durumlarda kulanılabilmesi nedeni ile ALU flebi öncelikle düşünülmelidir.

Kaynaklar:

1-Lee, Michael J. M.D.; Dumanian, Gregory A. M.D. The Oblique Rectus Abdominis Musculocutaneous Flap: Revisited Clinical Applications. Plastic & Reconstructive Surgery. 114(2):367-373, August 2004
2-Li-Ying Huang, M.D.,Hao Lin, M.D., Anterolateral Thigh Vastus Lateralis Myocutaneous Flap for VulvarReconstruction after Radical Vulvectomy: A Preliminary Experience.Gynecologic Oncology 78, 391–393 (2000)
3-Yu P, Sanger JR, Matloub HS, GosainA. Plast Reconstr Surg. 2002 Feb;109(2):610-616; discussion 617-618.

P-3
Radyolojik Olarak Rabdomyosarkomu Taklit Eden Kas İçi Hematom Olgusu

Mehmet ÇEBER, Can ÇINAR, Oğuz ÇETİNKALE
İstanbul Üniversitesi Cerrahpaşa Tıp Fakültesi Plastik Rekonstrüktif ve Estetik Cerrahi AD., İSTANBUL

Giriş: Rabdomyosarkom, çizgili kasların yüksek oranda malign fakat az rastlanan tümörleridir. Rabdomyosarkom bir çocukluk çağı tümörü olmakla birlikte bimodal yaş dağılımı gösterir. Erişkin dönemde 50 yaş ve üstünde görülür; erkeklerde daha sıktır(1). En sık alt ekstremitelerde görülür ve genelde çok saldırgan tümörlerdir. Bu tümörler genellikle fasyal sınırlara saygılı davranarak orijin aldığı kasın içinde sınırlı kalırlar. Periost ve fasya tümör yayılımı ve derin invazyon için parsiyel bir bariyer oluşturur. Daha az sıklıkla yerleştiği yerler olan gövde ve baş-boyunda komşu kas gruplarına yayılma eğilimi vardır. Makroskobik olarak bu tümörler kasların içerisinde derin yerleşimli, nekrotik ve kanamalı alanları olan, yumuşak, gri-kırmızı, balıketi görünümündedir. Lenf nodu muayenesi her zaman yapılmalıdır. Lenf nodu invazyonu % 14 -20 oranındadır. Bu hastalarda radikal cerrahi sırasında rutin lenf nodu örneklemesi yapmaya gerek yoktur. Prognozda en önemli faktör grade, kitlenin büyüklüğü ve histolojik alt gruptur. Alveoler tipte prognoz embriyonel ve pleomorfik subtiplere göre daha kötüdür. Tanıda insizyonel biyopsi yapılması önerilmektedir. Radikal rezeksiyon ile lokal kontrol oranı % 80-90'dır.

Olgu Sunumu: 70 yaşında, erkek hasta, sağ kasık bölgesinde 1 ay içinde belirgin hale gelen ağrısız kitle nedeniyle başka bir tıp fakültesi hastanesine başvurmuş. Yapılan uyluk bölgesi manyetik rezonans incelemesinde(MRI); sartorius kası içinde kası ekspanse eden, inguinal bölgeden başlayarak 20cm inferiora uzanan heterojen kitle(rabdomyosarkom) ve inguinal bölgede birkaç adet lenfadenopati saptanması üzerine hasta polikliniğimize başvurdu(Resim 1,2). Hastadan alınan ilk anamnezde hiçbir travma ve ilaç kullanımı hikayesi yoktu. Fizik muayenede sağ kasık bölgesinde sartorius kası içinde yaklaşık 5x5 cm çapında ağrısız, kasa fikse kitle saptandı.

Hasta genel anestezi altında, sartorius kaı içi yerleşimli yumuşak doku sarkomu(rabdomyosarkom) ön tanısıyla operasyona alındı. Uygun insizyonla girilerek sartorius kası; fasyasıyla ve inguinal adonepatileri de içeren fibrolenfatik dokular ve anerior superior iliak kanatla birlikte enblok olarak rezeke edildi(Resim 3,4). Postoperatif 1. ve 2. günlerde hasta hematom nedeniyle tekrar operasyona alınarak hematom boşaltıldı. Daha sonraki takiplerde problem gelişmedi.

Rezeksiyon materyalinin patolojik incelemesinde maligniteye rastlanmadı, bulgular aktif organizasyon gösteren hematom ile uyumlu bulundu. Daha dikkatli alınan ikinci anamnezde, 9 ay önce hastanın aynı bölgeye künt bir travma aldığı tespit edildi. Kanama, pıhtılaşma süresi de uzun bulunan hastada olayın uzun süreli organize olmuş hematom olduğu anlaşıldı.

Tartışma: Rabdomyosarkom özellikle çocukluk yaş grubunda en sık görülen yumuşak doku sarkomudur. Çizgili kasların yüksek oranda malign tümörleridir fakat gelişimi için çizgili kas dokusunun varlığı şart değildir(1,2). Bimodal yaş dağılımı gösterir. Erişkin dönemde 50 yaş ve üstünde görülür; erkeklerde daha sıktır. En sık alt ekstremitelerde görülür ve genelde çok saldırgan tümörlerdir.

Ekstremite yerleşimli rabdomyosarkomların esas yayılma şekli muskuler kompartmanda longitudinal aks boyuncadır ve genellikle orijin aldığı kasın içinde sınırlı kalırlar. Periost ve fasya tümör yayılımı ve derin invazyon için parsiyel bir bariyer oluşturur. Cerrahi tedavi şekli bu yayılım patternine göre değişiklik gösterir. Cerrahi yapılacağı zaman sıklıkla görülen, tümörün içinde sınırlı kaldığı pseudokapsül rezidiv fibrozise ve normal dokunun kompresyonuna bağlı bir görüntüdür. Daha az sıklıkla yerleştiği yerler olan gövde ve baş-boyunda komşu ise kas gruplarına yayılma eğilimi vardır. İnce iğne biyopsisi nadiren histolojiyi ve grade'i belirlemede yeterli olur. Tanıda insizyonel biyopsi tercih edilmelidir

Bu tümörler bazen klinik olarak sessiz kalabilirler. Bu yüzden saptandıklarında büyük boyutlara ulaşabilirler(1, 2). Makroskobik olarak kitle içinde nekroz ve kistik alanlar görülebilir.

Prognozu etkileyen en önemli faktör histolojik alt gruptur. Alveoler tipte prognoz embriyonel ve pleomorfik subtiplere göre daha kötüdür.
Prognozda etkili diğer faktörler tümörün büyüklüğü ve histolojik grade'dir. Tümör boyutları prognostik faktör olarak çok önemli olduğu için ölçülmelidi. Ayrıca nörovasküler yapılarla ilişkisi ve kemiğe fiksasyon olup olmadığı da araştırılmalıdır. Çünkü bunların varlığında kompartman koruyucu cerrahiyi gerçekleştirmek önemli ölçüde zorlaşır.

Ekstremitelerin malign tümörlerinin değişik histolojik tipleri genellikle radyolojik bulgularla ayırt edilemez, ancak kitlenin yerleşim yeri ve klinik bulgular tanıya yardımcı olabilir. Hızlı büyüyen tümörler yüksek grade'li olmaya eğilimlidirler. Bu tümörlerin radyolojik olarak değerlendirilmesinde kesitsel yöntemler kitlenin kaynağını, çevre yapılarla ilişkisini ve yayılımını göstermede yararlı olmakla birlikte radyolojik bulgular değişkenlik gösterebilir ve çoğunlukla lezyona özgü değildir(3).

Sonuç olarak, ekstremite yerleşimli kitlelerde radyolojik özellikler tanıyı desteklemek için spesifik olmasa da tümörün lokalizasyonunu saptamada, lokal invazyon ve uzak metastaz olup olmadığını belirlemede oldukça faydalıdır. Görüntüleme

yöntemleri ayrıca tedavinin etkinliğini değerlendirmede, tümör boyutunun takibinde ve rekürensleri saptamada önemlidir. Bununla birlikte ekstremite yerleşimli kas içi kitlelerin ayırıcı tanısında manyetik rezonans incelemesi her zaman kesin tanıyı koydurmayabilir. Hastanın klinik bulgularının iyi değerlendirilmesi, çok dikkatli anamnez ve şüpheli olgularda operasyon öncesi uygun biyopsi örneklemesi ile tanının doğrulanması önemlidir. Bu tip kas içi kitlelerde her zaman ayırıcı tanıda hematom da düşünülmelidir.

Kaynaklar:

1. Gladish GW, Sabloff BM, Munden RF, Truong MT, Erasmus JJ, Chasen MH. Primary thoracic sarcomas. Radiographics 2002; 22: 621 -637
2..Almberger M, Iannicelli E, Matrunola M, Schiavetti A, Capocaccia P. Integrated diagnostic Imaging of thoracic rhabdomyosarcoma. Eur Radiol 2001; 11: 506 -508
3. Siegel MJ. Magnetic resonance imaging of musculoskeletal soft tissue masses. Radiol Clin North Am. 2001 Jul;39(4):701-20.

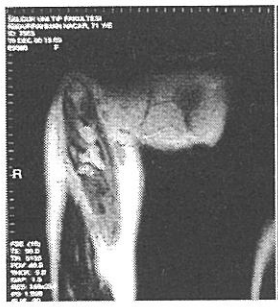

Resim 1: Kitlenin MR görüntüsü

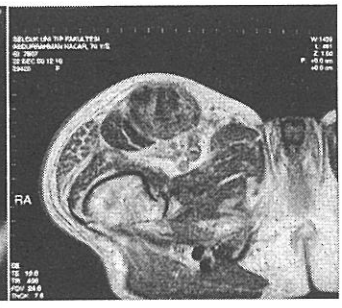

Resim 2: Kitlenin MR görüntüsü

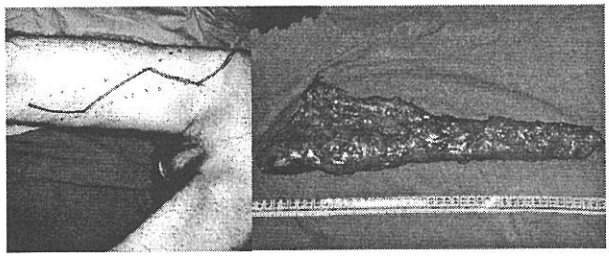

Resim 3: Preoperitif planlama

Resim 4: Cerrahi piyes

P-4

İlyak Monokortikal Kemik Greftinin Trikortikal Hale Dönüştürüldükten Sonra 1. Metatars Onarımında Kullanımı: Küçük Tubüler Kemik Onarımları İçin Yeni Bir Yöntem

Can ÇINAR, Uğur BİNGÖL, Abdullah YILDIRIM, Simin OĞUR, Hakan ARSLAN

İstanbul Üniversitesi Cerrahpaşa Tıp Fakültesi, Plastik ve Rek. Cerrahi A.D., İSTANBUL

Bu çalışmanın geniş özeti elimize ulaşmamıştır.

Giriş: 1. metatars ayak dinamiği ve işlevleri açısından oldukça önemlidir. Travma sonrası bu bölgede oluşan kemik yokluklarının uygun yöntemlerle onarılması hastanın ayakkabı giyebilmesi ve yürüme işlevini yapabilmesi için gereklidir. Literatürde travma sonrası oluşan metatars defektlerinin akut ya da geç dönem onarımı ile ilgili az sayıda olguya rastlanmıştır

Metod: 4 yaşında erkek hastada geçirilmiş travma sonrası uygun olmayan onarıma bağlı gelişmiş sol ayak 1. metatars dorsumunda kötü nedbe ve buna bağlı ayak baş parmağında kısalık ve ekstansiyon kontraktürü mevcuttu. Radyografik incelemede 1. metatarsın olmadığı saptandı. 1. metatars dorsumunda bulunan kötü nedbe dokusu eksize edildi. Metatars defektinde daralmaya yol açan dokuların eksizyonunu yapılarak kemik defektinin boyutları açığa konuldu. Kemik onarımı için ilyak kanat iç yüzden mono-kortikal kemik grefti alındı. Alınan dikdörtgen kemik grefti yeşil ağaç kırıkları ile tri-kortikal şekle getirildi ve bu yapının korunması için serklaj teli ile uygun biçimde sağlamlaştırıldı.Elde edilen yaklaşık 3 cm uzunluğundaki üçgen şekilli greft üçgenin tabanı plantar bölgeye gelecek biçimde defekte yerleştirildi ve mini-plak vida ile tespit edildi. Deri defektinin onarımı için yan kol serbest flebi kullanıldı

Bulgu : Ameliyat sonrası komplikasyon görülmedi. 3 ay sonra yapılan sintigrafik değerlendirmede kemik greftinin yaşayabilir olduğu görüldü. Hastanın ayağının üstüne basmasına izin verildi. 10. ayda plak ve vidalar çıkartıldı. Bu sırada tri-kortikal kemik greftinin birleşme noktalarının tamamen iyileştiği ve kemik greftinin tek parça tübüler bir kemik halini aldığı gözlemlendi. 1 yıllık izlemde herhangi bir komplikasyon görülmedi.Hasta normal aktivitelerini herhangi bir sorun olmadan yapabilmekte idi.

Tartışma ve Sonuç : Özellikle çocuk hastalarda ilyak kemik grefti alınması büyüme plağının etkilenmesi gibi ciddi komplikasyonlara yol açabilir. Özellikle tam kat kemik greftlerinde bu risk daha fazladır. Monokortikal kemik grefti ise metatars gibi tubüler yapıda olan kemiklerin onarımında yetersiz kalabilir. Monokortikal kemik greftinin tanımladığımız yöntem ile trikortikal hale çevrilerek kullanılması sonucu metatars ya da metakarp gibi küçük tubüler kemik eksikliklerinin onarımında daha etkin ve uygun onarım sağlanabilir ve kemik grefti donör alan morbiditesi azaltılabilir

Anahtar Kelimeler: trikortikal kemik grefti, metatars onarımı

P-5
İletim Tipi İşitme Kaybıyla Giden Cup-Ear Deformitesi, Renal Agenezi ve Bir Çok İskelet Anomalilerinin Birliktelik Gösterdiği Yeni Bir Sendrom

Yavuz DEMİR[1], Aylin YÜCEL[2], Mustafa Deniz YILMAZ[3], Gökhan MARALCAN[4], Nurten Turhan HAKTANIR[1]

1) Afyon Kocatepe Üniversitesi, Tıp Fakültesi, Plastik ve Rekonstrüktif Cerrahi AD, AFYON
2) Afyon Kocatepe Üniversitesi, Tıp Fakültesi, Radyoloji AD, AFYON
3) Afyon Kocatepe Üniversitesi, Tıp Fakültesi, Kulak-Burun-Boğaz Hastalıkları AD, AFYON
4) Afyon Kocatepe Üniversitesi, Tıp Fakültesi, Ortopedi AD, AFYON

Giriş: Konjenital kulak anomalileri, ekstremite anomalileri ve böbrek anomalileri izole bir malformasyon olabileceği gibi literatürde tanımlanan bir çok sendroma eşlik de edebilirler.

Olgu Sunumu: Kliniğimize sağ kulakta şekil bozukluğu neniyle başvuran 17 yaşındaki erkek hastadanın yapılan muayenesinde kulak kepçesi 1/3 üst kısmında kartilaj dokuda eksiklik, kapaklanma(lidding) ve cupping deformitesi (Tanzer klasifikasyonu Tip 3 anomali uyumlu) vardı (Şekil 1). Bu tarafta dış kulak yolu atretikti. Yapılan odiyometrik incelemede ileri derecede iletim tipi işitme kaybı saptandı. Karşı kulakta prominent ear deformitesi avrdı. Yapılan tomografik incelemede her iki orta kulak kemikçik yapıda bozukluk saptandı (Şekil 2). Hastanın yapılan abdominal ultrasonografisinde sağ böbrek agenezi ve sol böbrekte kompanzatuvar hipertrofi izlendi. Yapılan tüm vücut kemik surveyinde sol elde dört ve beşinci metakarplar arasında kısmi füzyon ve beşinci parmak falankslarda kısalık saptandı. Sol alt ekstremitede calcaneocuboid, talonavikuler, talokalkaneal osseoz koalisyonlar mevcuttu. (Şekil3) Aynı ayakta bir ray eksikliği vardı. Sol tibia ve fibula sağa göre hipoplazikti ve diz eklem yüzeyi deforme idi (Şekil 4). Sol bacaktaki kısalığa bağlı olarak kompansatuvar skolyoz vardı. Sağ tarafta üst ve alt ekstremite normaldi. Kromozom analizi normal karyotip 46 XY idi.

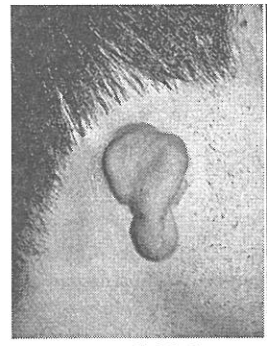

Şekil 1

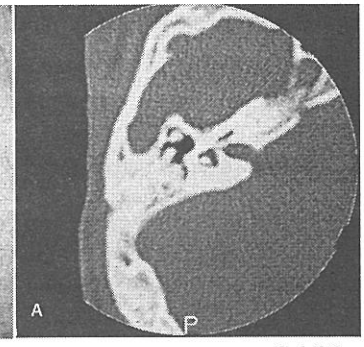

Şekil 2

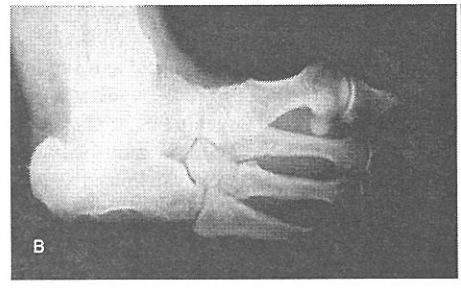

Şekil 3



Şekil 4

Tartışma: Konjenital kulak anomalileri böbrek anomalileriyle sık birliktelik gösterdiğinden bu şikayetle başvuran hastalara mutlaka abdominal ultrasonografi yapılması önerilmektedir. Kulak, böbrek ve ekstremite anomalilerinin değişik birliktelikleri tanımlanmıştır. Bunlardan olgumuza benzerlik gösteren Townes-Brocks sendromundan, hastada saptanan ekstremite anomalilerinin bu sendromda daha önce tanımlanmamış olması ve hastada anal anomalilerin bulunmamasıyla, Akrorenal sendromdan ve tarsal sinostozlardan ise ekstremite anomalilerinin farklılığıyla ayrılmaktadır. Hastada mevcut olan radyolojik ve klinik bulgular ışığında bilinen sendromlardan bir çok özelliğiyle farklılık gösteren olgumuzda daha önce tanımlanmamış bir sendrom varlığını düşünmekteyiz.

P-6
Parmakta İntraosseöz Epidermal Kistten Gelişen Verrüköz Karsinom: Nadir Bir Olgu

Ali KILIÇ, Can ÇINAR, Mehmet ÇEBER
İ.Ü. Cerrahpaşa Tıp Fak./ Plastik , Rekonstrüktif ve Estetik Cerrahi A.D., İSTANBUL

Giriş: Verrüköz karsinom genellikle baş-boyun ve genital bölgede görülen, kistik dokuların epitelyal hücrelerinden gelişen düşük dereceli bir kanserdir[1]. Baş-boyun bölgesinde en sık tutulum yerlerinden birisi de paranasal sinüslerdir. Sinüs duvarını çevreleyen squamoz hücrelerden gelişir. Verrüköz kanserin üst extremite tutulumu nadirdir ve parmağı tutan izole tutulum literatürde bildirilmemiştir.

Olgu Sunumu: 39 yaşında erkek hasta sol el 1. parmak distal falanksta şişlik şikayeti ile Ocak 2005 tarihinde kliniğimize başvurdu(Resim 1). Hastanın yapılan radyolojik incelemelerinde sol el 1. parmak distal falanksını tamamen destrükte eden kitle(Resim 2) saptanması üzerine hasta operasyona alındı. Patoloji sonucu parmağın intraosseöz epidermal kisti olarak geldi ve lezyonun ekleme kadar uzandığı belirtildi. Bunun üzerine tekrar proksimal falanksın orta seviyesinden parmak amputasyonu yapıldı. Postoperatif erken dönemde problemi olmayan hasta taburcu edildi. Yaklaşık 2 ay sonra nüks nedeni ile tekrar bu kez 1. metakarp distal ucunu da içerecek şekilde amputasyon yapıldı. Bu kez patoloji sonucu epidermal kist duvarından gelişen verrüköz karsinom ile uyumlu olarak geldi. Cerrahi sınırların temiz olduğunun anlaşılması üzerine hasta gerekli öneriler ile taburcu edildi.

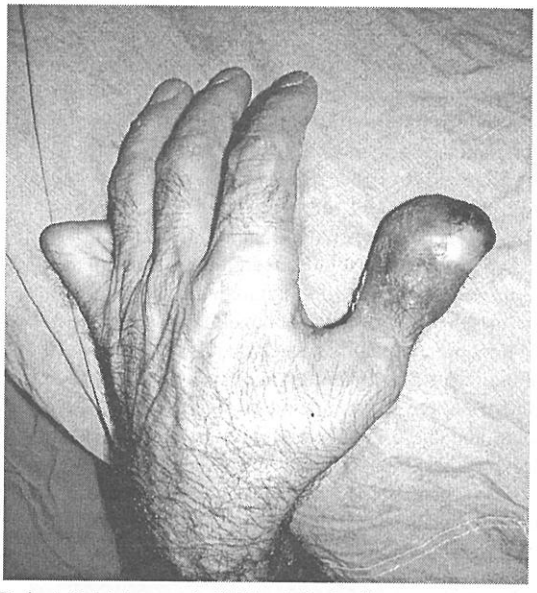

Resim 1: Sol el başparmaktaki kitle görülmektedir



Resim 2: Kitle distal falanksı tamamen destrükte etmiştir.

Tartışma ve Sonuç: Verüköz karsinom genellikle kistik bir lezyonun veya yapının duvarından gelişen düşük dereceli bir kanserdir. Verüköz karsinom vücuttaki birçok dokuda oluşabilir. Bu kanserin üst ekstremite tutulumu çok nadir olmakla birlikte parmak tutulumuna dair literatürde bir yayına rastlanılmamıştır. İntraosseöz epidermal cyst ise genellikle falanks kemiklerini tutan selim bir lezyondur. Bu bulgular selim bir lezyon olan intraosseöz epidermal kistten verrüköz karsinom gelişebileceğini ve parmak kitlelerinin ayırıcı tanısında verrrüköz karsinomun da akılda tutulması gerektiğini göstermektedir.

Kaynaklar:

1. Paleri V, Orvidas LJ, Wight RG, Bradley PJ. Verrucous carcinoma of the paranasal sinuses: case report and clinical update. Head Neck. 2004 Feb;26(2):184-9.

P-7
Pyoderma Gangrenozuma Bağlı Bilateral Alt Ekstremite Defektlerinin Eş Zamanlı, Bilateral Mikrovasküler Doku Transferi İle Rekonstrüksiyonu

Ömer ÖZKAN [1], Aygen YILMAZ [2], M. Bahadır DİKİCİ [1], H. Ege ÖZGENTAŞ [1], Reha ARTAN [2],

1) Akdeniz Üniversitesi Tıp Fakültesi, Plastik ve Rekonstruktif Cerrahi, ANTALYA
2) Akdeniz Üniversitesi Tıp Fakültesi, Çocuk Gastroenteroloji, ANTALYA

Amaç: Pyoderma gangrenozum, cildin etyolojisi tam olarak bilinmeyen nekrotizan bir hastalığıdır. Bilinmeyen bir etyolojiye sahip olmasına rağmen özellikle ülseratif kolit olmak üzere gastrointestinal hastalıklarla birlikte gözlenir. Lezyonlar çoğunlukla alt ekstremitede olmakla birlikte vucudun herhangi bir yerinde ağrılı ve de tek veya çok sayıda olabilir. Etiyolojiye yönelik teoriler arasında, immünolojik ve otoimmün sebepler en popüler olanlarıdır. Lezyonların etiyolojisi ve patofizyolojisi bilinmediğinden optimum tedavi için bir konsensus yoktur.[1] Rutin uygulamada güncel olan tedavisi eşlik eden gastrointestinal bozukluklarla birlikte medikal tedavinin uygulanmasına ek olarak sadece nekrotik olan dokunun debridmanı ve sağlam olan çevre dokuya dokunulmamasıdır. Tedavisinde medikal veya cerrahi veya her ikisi kullanılabilir. Tıbbi tedavi ile hastalığın aktivitesi baskılanırken cerrahi tedavi genellikle lokal yara bakımına yöneliktir. Bu çalışmada 13 yaşındaki bir erkek hastanın bilateral diz önündeki pyoderma gangrenozum lezyonunun serbest fleplerle es zamanli tedavisi sunulmaktadır

Olgu Sunumu: 13 yaşında erkek çocuk bir yıldır yinelemeler gösteren kronik ishal, ateş, kilo kaybı, bacaklarda ve ağız içinde yaralar nedeniyle başvurdu.
Her iki tibia ön yüzünde sağda iki adet 4x3 cm etrafı hiperemik, ısı artışı olan fistülize, pürülan akıntılı ülsere alan ve solda 5x5 cm bir adet etrafı hiperemik, ısı artışı olan fistülize, pürülan akıntılı ülser vardı (Şekil 1).
Hb/wbc/plt: 6.3/11200/404000. Sedim:102 mm/st, CRP: 26.5 mg/dl bulundu. Kolonoskopi ve baryumlu kolon grafisi ile ülseratif kolit tanısı alarak steroid tedavisi ile aktif hastalığı kontrol altına alındı. Deri biyopsisi ile doğrulanan Piyoderma ganrenozuma yönelik debridman sonrası bilateral flow-through ALT (anterolateral thigh) flap uygulandı (Şekil 2).

Bulgular: Olgu postop birinci yılında sorunsuz izlenmektedir. Her iki ekstremitede lezyonların rekürrensi gözlenmedi. Bu dönemde hastalık aktivasyonu (ülseratif kolit) sebebi ile bir kez steroid tedavisi uygulanması gerekmiştir. Tanı konulmasını takiben başlanan sulfasalazin dışında ilaç kullanmamaktadır.

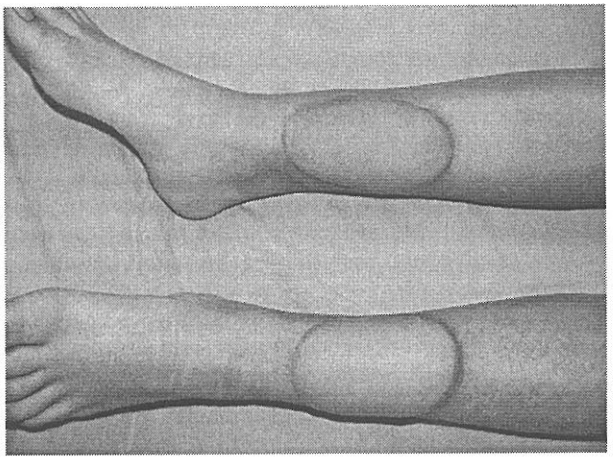

Şekil 2: Olgunun postoperatif 1. yıldaki görünümü.

Tartışma
Piyodema gangrenozumda cerrahi için karar iyi bir değerlendirme sonrası verilmelidir. Çünkü lokal travma yeni lezyonların oluşmasına sebep olabilir. Literatürdeki başlıca cerrahi tedavi yöntemleri altta yatan inflamatuar süreç kontrol altına alındıktan sonra yapılması gereken yara debridmanı, deri grefti uygulaması ve seçilmiş olgularda lokal fleplerdir.[2] Mikrocerrahinin ilerlemesi ile yapılabilen serbest doku

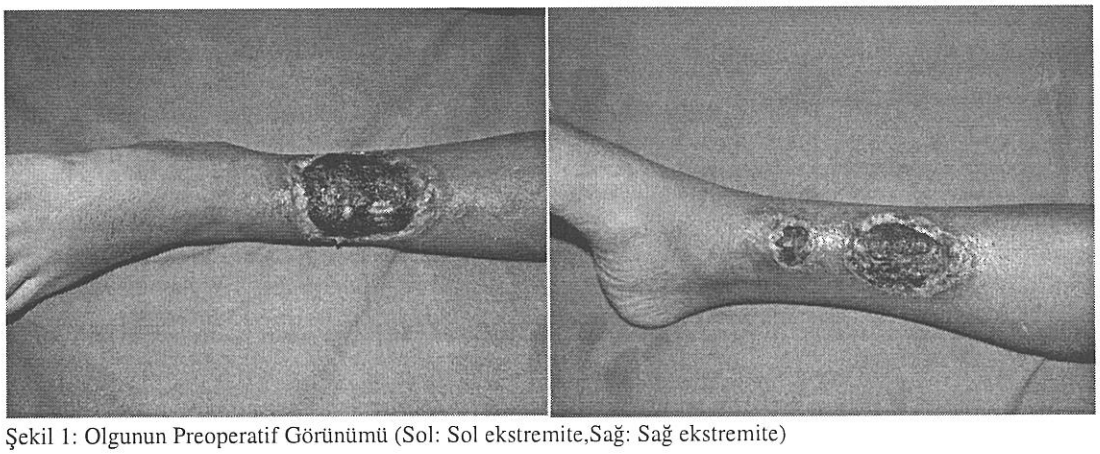

Şekil 1: Olgunun Preoperatif Görünümü (Sol: Sol ekstremite,Sağ: Sağ ekstremite)

transferleri lokal dokuların korunmasına ve hastalığın salim bölgelere doğru ilerlemesi riskini minimize etmeye imkan vermektedir. Literatürde ülseratif kolit ile birlikte piyoderma gangrenozum gelişen ve serbest flep transferi ile başarılı olarak tedavi edilen olgu sayısı oldukça nadirdir.[3] Rapor edilen çalışmadaki olgular erişkin olup bizim sunduğumuz olgu piyoderma gangrenozumda mikrovasküler doku transferinin başarı ile gerçekleştirildiği en genç ve bilateral olarak tedavi edilmiş olgudur. Literatürdel lezyonu olan bir hastada postoperatif erken dönemde rekürrensler nedeniyle başarılı sonuçlar bildirilememiştir.[4] Olgumuz, bilateral piyoderma gangrenozum lezyonunun, tek seansta uygulanan doku transferleri yapılarak başarıyla kapatılabildiği ilk olgudur. Pyoderma gangrenozumda mikrovasküler doku transferi uygun medikal tedavi ile birlikte alternatif tedavi yöntemlerinin sınırlı olduğu seçilmiş olgularda etkin bir tedavi yöntemi olarak akılda tutulmalıdır.

Kaynaklar

1. Powell FC, Su WP, Perry HO. Pyoderma gangrenosum: classification and management. J Am Acad Dermatol 1996;34:395-407
2. Lifchez SD, Larson DL. Pyoderma gangrenosum after reduction mammaplasty in an otherwise healthy patient. Ann Plast Surg 2002;49:410-413
3. Classen DA, Thomson C. Free flap coverage of pyoderma gangrenosum leg ulcers. J Cutan Med Surg 2002;6:327-331
4. Jejurikar SS, Kuzon WM, Cederna PS. Recurrence of pyoderma gangrenosum within a chronic wound following microvascular free-tissue transfer. J Reconstr Microsurg 2000;16:535-539

P-8
Geç Tanı Konulmuş, Ağrılı Bir Kalsiflaksi Vakasının Sunumu

Cem PAYASLI[1], Mübin HOŞNUTER[1], Orhan BABUCÇU, Eksal KARGI[1], Erdem KOÇAK[2], Ahmet IŞIKDEMİR

1) Zonguldak Karaelmas Üniversitesi Tıp Fakültesi Plastik, Rekonstrüktif ve Estetik Cerrahi A.D., ZONGULDAK
2) Zonguldak Karaelmas Üniversitesi Tıp Fakültesi Dahiliye A.D., ZONGULDAK

Olgu Sunumu: 66 yaşında bir bayan hasta sol ayağındaki tarsal kemiklerin uçlarındaki ağrılı nekrozların (başparmak hariç) değerlendirilmesi için nefroloji kliniği tarafından plastik cerrahi bölümümüze konsulte edildi. Sol ayağın flankları başparmak hariç metatarsoflangeal eklem seviyesinden ampute idi. Hasta başka bir hastanede 10 yıl önce diabetis mellitusa sekonder kronik böbrek yetmezliği tanısı almış. Hastaya hiç hemodializ uygulanmamış ancak üremi ve kan tetkiklerine bağlı olarak 1 ay önce peritoneal dializ başlanmış. Hastaya kronik kalp yetmezliği ile birlikte 20 yıl önce diabetis mellitus ve hipertansiyon tanısı konulmuş.
Hastayı değerlendirdiğimiz nefroloji kliniğinde son evre kronik böbrek yetmezliğine bağlı sekonder hiperparatroidizm tanısı konulmuş. Hasta ayağındaki ağrı yüzünden ileri derecede ajite idi ancak nefroloji kliniği tarafından bu ajitasyona üremik sendromun neden olduğu düşünülüyordu. Hasta yakın dönemde myokardial infarkt atağı geçirdiğinden, paratiroidektomi operasyonu planlanamadı. Hasta immobildi ve kooperasyonu çok zordu. Hastanın analjezisi ve yara iyileşmesini stimule ettiği için opiat türevi ilaçlar kullanıldı. Kalsiflaksinin klinik tanısı histopatolojik değerlendirmeler ile desteklendi. Hastanın grafilerinde tüm ekstremitelerindeki arterlerinde (dijital arterlerde dahil) radyoopak kalsifikasyon plakları tespit edildi. Deri biopsisi sonucunda orta ve küçük çaplı arterlerde mikrokalsifikasyon ve intimal hiperplazisi tespit edildi. Hastaya klinik, biokimyasal ve histopatolojik değerlendirmeler sonucunda kalsiflaksis tanısı konuldu. Değerlendirmemiz sırasında nekrotik demarkasyon hatları belirgin idi. Hastanın nekrotik yarasına günlük olarak infeksiyondan korumak ve granülasyonu hızlandırmak açısından lokal anestezi altında cerrahi debritman uygulandı. Bu vakada günlük debritman ve sistemik antibiotik tedavisine rağmen nekroz hızla genişledi ve hasta bizim ilk değerlendirmemizden 2 ay sonra miyokardial infarkt nedeniyle öldü.

Sonuçlar:
Kalsiflaksi, kronik böbrek yetmezliğinde oluşan sekonder hiperparatroidizme bağlı gelişen, sistemik kalsifikasyon sendromlarından biridir (1,2). Kalsiflaksi nadirdir ve her kronik böbrek yetmezliği olan hastada görülmez ancak hastalığa sekonder hiperparatroidizmin eklenmesi kalsiflaksi gelişme riskini oldukça arttırır. Kalsiflaksi bir kere ortaya çıktıysa nekrotik ülserlerin gelişimi kaçınılmazdır.
Bu hastalık ilk kez 1899 yılında rapor edilmiştir ve kalsiflaksis adıyla ilk kez 1962 yılında Selye tarafından adlandırılmıştır (3) . 1991 yılında ise Torok tarafından " üremik gangren sendromu "olarak adlandırılmıştır (4) . Hayatı tehdit eden ve hayat kalitesini olumsuz yönde etkileyen bir durumdur. Dokularda ve orta- küçük çaplı damarlarda kalsiyum- fosfor üretimi ve depolanması ile oluşur. Daha nadir olarak kan kalsiyum-fosfor seviyeleri normal seviyelerde olsa da kutanöz nekrozlar gelişebilir.
Bu vakada literatürde de bildirildiği gibi kan kalsiyum seviyesi normal, fosfor seviyesi yüksek idi. Arterial kalsifikasyonlar çok yaygın idi, grafilerinde tüm ekstremitelerde arterlerdeki radyoopasite rahatlıkla görülebiliyordu. Ek olarak, hastanın histopatolojik bulguları kalsiflaksi tanısını destekliyordu. Hastaların çoğunda nekrotik lezyonlar, kırmızı-mor ağrılı plaklar şeklinde başlar. Genellikle alt ekstremitelerde simetrik olarak oluşur ancak gövde ve üst ekstremite de etkilenebilir. Bu vakada lezyonların ne zaman başladığını tespit edemedik. 1981 yılında tüm dünya literatüründe tanımlanmış sadece yaklaşık 50 vaka bulunmakta idi. Fakat gelişen teknoloji ve yaşam süresinin artması ile birlikte kalsiflaksi vakalarınında sayısında hızlı bir artış oldu. Kalsiflaksi plastik cerrah ve nefrologlar için ortak ve zorlayıcı bir patolojidir. Ve kronik böbrek yetmezliği tedavisinde yeri olmalıdır. Günümüzde bir başlık olarak plastik cerrahi kitaplarında yer alması oldukça faydalı olabilir.

Kaynaklar
1- Conn J Jr, Krumlovsky FA, Del Greco F, Simon NM. Calciphylaxis: etiology of progressive vascular calcification and gangrene? Ann Surg 1973; 177: 2, 206-210.
2- Chan YL, Mahony JF, Turner JJ, Posen S. The vascular lesions associated with skin necrosis in renal disease. Br J Dermatol 1983; 109: 1, 85-95.
3- Selye H, Gabbiani G, Tuchweber B. Calciphylaxis and the parathyroid glands. Recent Prog Horm Res. 1964;20:33-58.
4. Torok L, Kozepessy L. Uraemic gangrene syndrome. Acta Derm Venereol. 1991;71:5, 455-7.

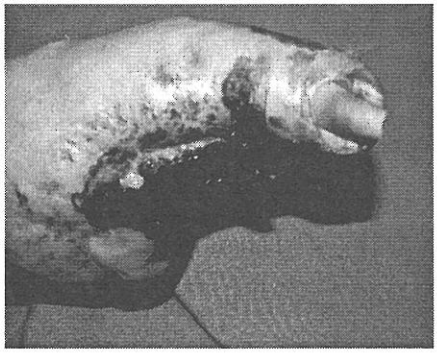

Resim 1: hastanın sol ayağındaki yoğun nekroz ve parmak amputasyonları

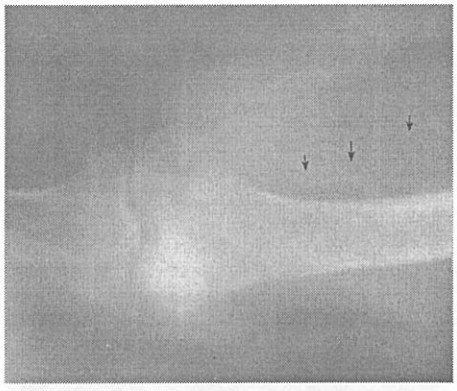

resim 2: arteria femoralisteki radyoopasiteler

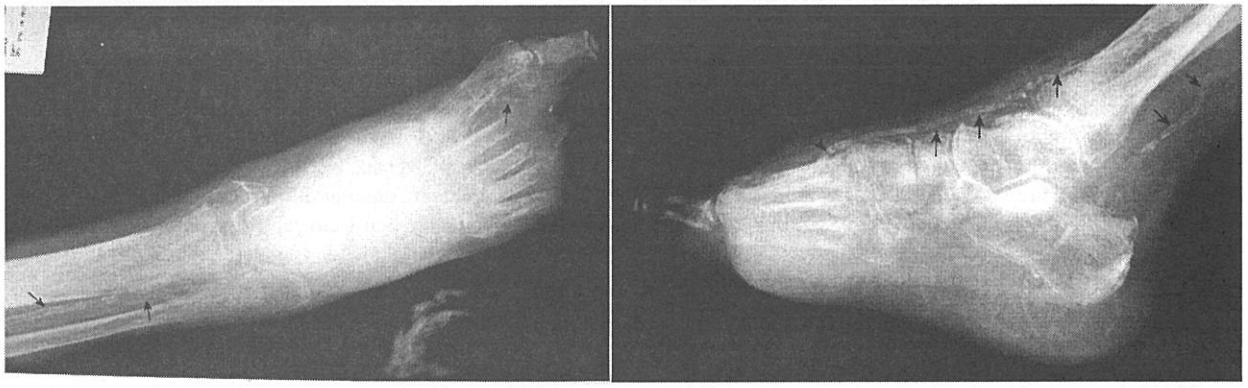

resim 3-4: arteria tibialis anterior, a.tibialis posterior ve dijital arterlerdeki plaklar grafilerde kolaylıkla görülmektedir.

P-9
Ayak Bileğinde Pigmente Villonodüler Sinovit: Olgu Sunumu

Yakup SARIGÜNEY, Yücel DEMİR, Sühan AYHAN, Osman LATİFOĞLU
Gazi Üniversitesi Tıp Fakültesi, Plastik Rekonstrüktif ve Estetik Cerrahi AD., ANKARA

Giriş: Pigmente villonodüler sinovit (PVNS) nadir görülen ve etiyolojisi net olarak açıklanamayan, sinoviyal dokunun çoğalması ve yıkımı ile seyreden bir hastalıktır. Tendon kılıfının dev hücreli tümörü ile aynı hastalık grubunda, onun daha yaygın ve eklemi tutan şekli olarak kabul edilir1. En sık diz ekleminde görülmesine rağmen, ayak bileği de nadir olarak hastalıktan etkilenmektedir[2]. Cerrahi eksizyon sonrası %70'lere varan oranda nüks bildirilmektedir[3]. Burada ayak bileğini tutan nüks bir PVNS olgusunun ayırıcı tanı ve tedavisi sunulmaktadır.

Olgu Sunumu: Sağ ayak bileğinde 10x8 cm boyutlarında ağrılı kitle ile başvuran 24 yaşındaki bayan hasta, bu kitleyi 15 yıl önce fark ettiğini belirtti. Ayrıntılı hikayede bu bölge ile ilgili herhangi bir travma tanımlamadı. Özellikle artan fiziksel aktivite ve yorgunlukla birlikte ağrının başladığını ve bu nedenle 6 yıl önce başka bir merkeze başvurduğunu belirtti. Burada yapılan ameliyatta kitlenin tam olarak çıkarılamadığı ve kısmi eksizyon ile ameliyatın sonlandırıldığı öğrenildi. İlk ameliyata ait patoloji raporu "tendon kılıfının dev hücreli tümörü" olarak rapor edilmiş idi. Takip eden dönemde kitlede büyüme ve hareket kısıtlılığı ortaya çıkması üzerine hasta kliniğimize başvurdu. Hastanın özgeçmişi ve sistem sorgusu doğaldı. Muayenesinde, sağ ayak bileğinde lateral malleolu de içine alan 10x8 cm'lik hareketsiz, palpasyonla ağrılı kitle saptandı (Şekil 1).

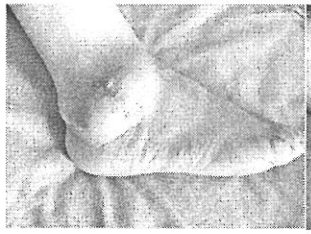

Şekil 1: Sağ ayak bileği lateralinde kitle ve eski ameliyat skarı

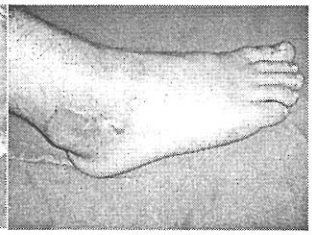

Şekil 4: Ameliyat sonrası 6. ayda görünüm

Direkt grafide kalkaneus lateralinde kemik yıkımına bağlı düzensizlik gözlenmekte idi. Yapılan manyetik rezonans görüntüleme incelemesinde; sağ ayak bileği lateralinde cilt-cilt altı yağ dokusunda medialde peroneus longus ve brevis tendonlarını çevreleyen, T1A ve T2A sekanslarda hipointens belirgin heterojen sinyal özelliğinde, intravenöz kontrast madde tutulumu gösteren, düzensiz lobüle konturlu, yumuşak doku kitlesi olduğu ve bunun kalkaneus lateral kesiminde erozif değişikliklere neden olduğu rapor edildi (Şekil 2-3). ¬

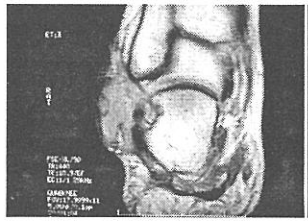

Şekil 2: Kitlenin ve kalkaneus lateralindeki aşınmanın MRI görüntüsü

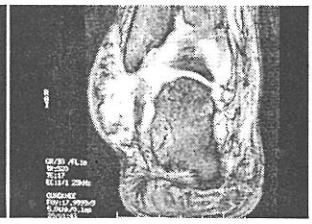

Şekil 3: İntravenöz kontrast madde enjeksiyonu sonrası kitlenin kontrast tutulumu

Hasta ameliyata alınarak kitlenin total eksizyonu peroneal tendonlar korunarak gerçekleştirildi. Makroskopik olarak, dış yüzü oldukça düzensiz, kirli beyaz - kahverengi renkte solid bir kitle olduğu, dokular dilimlendiğinde kesit yüzeyinin büyük kısmını en büyüğü 1 cm çaptaki nodüler yapıların oluşturduğu ve diğer alanlarda frajil ve yumuşak kıvamlı alanların bulunduğu görüldü. Mikroskopik incelemede, dokuların yüzey kısımlarında yuvarlak, iyi sınırlı, nodüler yapıda hücre grupları ve yer yer dışa doğru uzanan villus benzeri çıkıntılar saptandı. Hücreler genel olarak birörnek görünümde, kimi hücrelerin daha bol köpüksü sitoplazmalar içerdiği ve yer yer hemosiderin ile uyumlu sarı-kahverengi pigment birikimi içeren histiyositik yapıda olduğu dikkati çekmekte idi. Demir birikimine yönelik yapılan histokimyasal çalışmada histiyositik hücrelerde yaygın hemosiderin birikimi olduğu izlendi. Histopatolojik sonuç "pigmente villonodüler sinovit" olarak rapor edildi. Ameliyat sonrası erken dönemde herhangi bir komplikasyon ile karşılaşılmadı ve 6 aylık takipte nüks görülmedi (Şekil 4).

Tartışma: Pigmente villonodüler sinovit genellikle 30-40 yaşlarındaki erişkinleri etkileyen ve daha nadir olarak çocukluk çağında ortaya çıkan bir hastalıktır. Nadir görülen bu hastalığın insidansının milyonda 1,8 olduğu ve bunun 1/4'ünün lokalize olarak ortaya çıktığı bilinmektedir[4]. Genellikle tek ve büyük eklemleri tutar. En sık diz eklemi tutulumu görülmesine rağmen azalan sırayla kalça, ayak bileği, omuz ve dirsekte hastalıktan etkilenebilmektedir[1]. Ayak ve ayak bileği tutulumu PVNS olgularının yaklaşık % 2,5 ini oluşturmaktadır[2]. Net olarak bilinmemekle birlikte PVNS'in sinoviyal hücrelerden gelişen bir neoplazi olduğu düşünülmektedir[4]. Hastalık temel olarak hücresel düzeyde benzer morfolojik özellikler gösteren, sınırlı ve yaygın olmak üzere iki şekilde ortaya çıkmaktadır. Sınırlı şekil daha çok lokal granülomatöz bir reaksiyon olarak değerlendirilmektedir ve nüks bu tip olgularda oldukça nadirdir. Buna karşın yaygın şekilde, nüks oranı %10-70 arasında değişen değerlerde bildirilmektedir[3]. Bu

oranı etkileyen en önemli unsur yetersiz cerrahidir. İnflamatuar hücre sayısı ve mitotik aktivitedeki yükseklik de nüks oranını artıran diğer unsurlardır. Ortalama nüks için geçen zamanın 4,5 yıl olduğu ve nüks gelişen olguların daha ağır seyrettiği belirtilmektedir[5]. Bu nedenle özellikle yaygın PVNS olgularının uzun dönem takipleri şarttır.

Sinoviyal dokunun eşlik ettiği tüm yapılar lezyonun ayırıcı tanısı için önem kazanmaktadır. Ayırıcı tanıda romatoid artrit, sinoviyal sarkom, hemofili ve tendon kılıfının dev hücreli tümörü yanında, hematom ve hemanjiyom gibi hemosiderin pigmenti içeren patolojiler ön planda düşünülmelidir[1]. Tendon kılıfının dev hücreli tümörü sinoviyal orijini ve içerdiği dev hücreler nedeniyle PVNS ile aynı grupta incelenmekte, fakat önemli klinik farklılıklar içermektedir. Tendon kılıfının dev hücreli tümörü eklem dışı tutulum gösterir ve sıklıkla (% 67) elde, tendon kılıfı etrafında yerleşmektedir. Genellikle 2 cm'den küçüktür, kadınlarda daha sıktır ve PVNS'nin aksine, kitle boyutlarında büyüme daha az gözlenir[1]. Romatoid artrit ise oluşan pannus dokusu nedeniyle histolojik olarak PVNS'ten ayrılır. Pannus içindeki hücreler daha çok lenfosit ve plazma hücre infiltrasyonu şeklindedir. Romatoid artritte tutulan eklemler ağırlıklı olarak üst ekstremite ve küçük eklemlerdir. Bunun yanında eklem içerisinde oluşan kıkırdak yüzey harabiyeti daha ön plandadır. Hemofilide ise özellikle basınca daha fazla maruz kalan diz ve kalça gibi eklemlerde eklem içi kanama sebebi ile hemosiderin pigmenti ve villöz sinovyal hiperplazi gelişmektedir. Eklem içi hematom ve hemanjiyom da benzer klinik ve histolojik görünümlere sahiptirler. Atipik yerleşimli olgular klinik değerlendirmede güçlük teşkil edebilirler. Temporomandibular eklem tutulumu, parotis kaynaklı bir kitle ile ayırıcı tanı gerektirirken, birinci metatarsofalangial eklem tutulumu gut ile karışabilir.

PVNS tanısında, görüntüleme yöntemleri ve ince iğne aspirasyon biyopsisi önemlidir. Manyetik rezonans görüntülemede düşük sinyal karakteristiği dokunun histolojik içeriğini, hemosiderin parçacıklarını ve inflamatuar reaksiyonu yansıtır[1]. Özellikle T1 sekansında kitle çevre dokulardan net olarak ayrılabilir. İnce iğne biyopsisi tanı için tek başına yeterli değildir ve kesin tanı koymak için histopatolojik inceleme gereklidir.

İdeal tedavi yöntemi tam eksizyonun yapıldığı cerrahidir. Hastalar kıkırdak tutulumu olmadan önce, mümkün olduğunca erken dönemde tedavi edilmeye çalışılmalıdır. Başarılı bir cerrahi sonrasında dahi hastalar nüks ihtimali ve nüks durumunda tümörün daha hızlı büyüyebileceği konusunda bilgilendirilmelidirler. Pigmente villonodüler sinovit olgularında tanı ve tedavi sonrası yardımcı tetkik yöntemleri ile birlikte çok uzun süre takip gerekmektedir.

Kaynaklar

1. Al-Nakshabandi NA, Ryan AG, Choudur H, Torreggiani W, Nicolaou S, Munk PL, Al-Ismail K. Pigmented villonodular synovitis. Clinical Radiology; 59:414, 2004
2. Rao S, Vgota VJ. Pigmented villonodular synovitis (Giant-cell tumor of the tendon sheat and synovial membrane): a review of eighty-one cases. J Bone Joint Surg Am. 66:76, 1984
3. Weckauf H, Helmchen B, Hinz U, Meyer-Scholten C, Aulmann S, Otto HF, Berger I. Expression of cell cycle-related gene products in different forms of primary versus recurrent PVNS. Cancer Lett. 210:111, 2004
4. Lu KH. Subcutaneous pigmented villonodular synovitis caused by portal contamination during knee arthroscopy and open synovectomy. Arthroscopy. 20:9, 2004
5. Por YC, Chew WY, Low CK. Extraarticular pigmented villonodular synovitis of the distal forearm: a case report. Singapore Med J. 44(3):152, 2003

P-10
Ayak Sırtı Defekti İçin Çapraz Bacağa Anastomoz Yapılmış Perforatör Antero-lateral Uyluk Flebi: Olgu Sunumu

Savaş SEREL, Burak KAYA, Cemil Özerk DEMİRALP, Mert DEMİREL, Zeki CAN
Ankara Üniversitesi Tıp Fakültesi Plastik, Rekonstrüktif ve Estetik Cerrahi Anabilim Dalı, ANKARA

Amaç: Burada ayak dorsumunda papillomatoz hiperplazi eksizyonu sonrası kemik ve eklemi açıkta bırakan defekti kapatmak için diğer bacağın posterior tibial arter ve venine anastomoz yapılmış perforatör antero-lateral uyluk flebinin uygulandığı bir olgu sunulmuştur. Bu olgu perforatör anterolateral uyluk flebinin diğer bacağa uygulandığı literatürdeki ilk olgudur.

Olgu Sunumu: Kırkaltı yaşında erkek hasta çocukluk çağında geçirdiği elektrik yanığına bağlı olarak daha önce ayak dorsumu greftlenmiş, greft üzerinde gelişen papillomatoz hiperplazi eksize edilmiştir (Şekil-1). Eksizyon sonrası kemik ve eklemin açıkta olması üzerine defekt antero-lateral perforatör uyluk flebi ile kapatılmıştır. Aynı bacakta uygun alıcı damar bulunamaması üzerine anastomoz diğer bacağın posterior tibial arter ve venine yapılmıştır (Şekil-2). Pedikülün üzeri kısmi kalınlıkta deri grefti ile greftlenmiştir (Şekil-3). Alçı uygulaması ile bacakların stabilizasyonu sağlanmıştır. Postoperatif dönemde gerek alıcı sahada gerekse donör sahada ciddi bir sorunla karşılaşılmadı (Şekil-4). Pedikül operasyondan 4 hafta sonra kesildi. Postoperatif 6 aylık takipte perforatör anterolateral uyluk flebinin açıkta olan kemik ve eklemler için yeterli bir örtücü doku sağladığı görüldü (Şekil-4). Alt ekstermitede ortaya çıkan kompleks yaralar bu bölgedeki iyileşme potansiyelin az olması, vital yapıların ve implantların sıklıkla açıkta olması nedeniyle tedavisi güç yaralardır (1). Bu bölgede lokal flep seçeneği kısıtlı olduğundan serbest doku transferi çoğunlukla ilk seçenektir (2). Çeşitli avantajları nedeniyle de perforatör fleplerin kullanımı günümüzde giderek artmaktadır (3). Aynı bacakta uygun alıcı damar bulunamadığı zaman karşı tarafa anastomoz yapılması pratikte uygulanan bir yöntem olmakla birlikte literatürü gözden geçirdiğimizde perforatör flepler için şimdiye kadar böyle bir uygulmaya rastlamadık (4).

Sonuç: Bu olguda postoperatif dönemin gerek alıcı saha gerekse donör saha açısından sorunsuz geçmesi perforatör fleplerin de diğer serbest flepler kadar karşı tarafa güvenle anastomoz yapılabileceğini düşündürmekte ve literatürdeki ilk olgu olması nedeniyle önem taşımaktadır.

Kaynaklar:

1. Hallock GG. Lower extremity muscle perforator flaps for lower extremity reconstruction. Plast Reconstr Surg 2004; 114(5): 1123-1130.
2. Akyürek M, Şafak T, Özkan Ö, Keçik A. Technique to re-establish continity of the recipient artery after end-to-end anastomoses in cross-leg free flap procedure. Ann Plast Surg 2002; 49(4): 430-433.
3. Wei F, Jain V, Çelik N, Chen H, Chuang DCC, Lin C. Have we found an ideal soft-tissue flap? An experience with 672 anterolateral thigh flaps. Plast Reconstr Surg 2002; 109(7): 2219-2226.
4. Yu Z, Zeng B, Huang Y, He H, Sui S, Jiang P, Yu S. Application of the cross-bridge microvascular anastomosis when no recipient vessels are available for anastomosis: 85 cases. Plast Reconstr Surg 2004; 114(5): 1099-1108.

Şekiller:

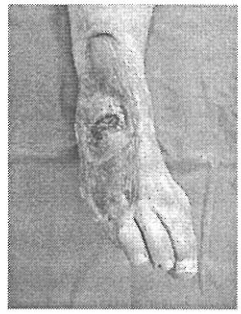

Şekil-1: Ayak sırtındaki papillomatoz hiperplazinin görünümü.

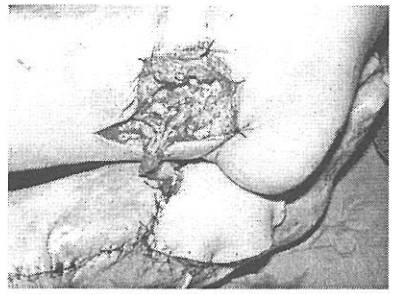

Şekil-2: Flebin damarları karşı tarafın alıcı damarlarına anostomoz yapılmış.

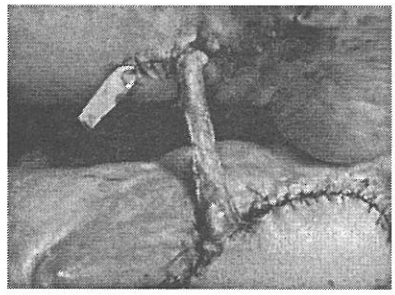

Şekil-3: Perforatör flebin pedikülü kısmi kalınlıkta deri grefti ile greftlenmiş.

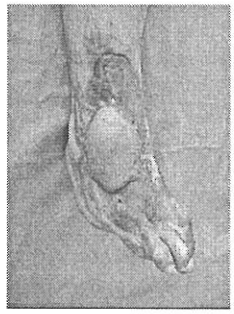

Şekil-4:Flebin postoperatif 6 ay sonra görünümü.

P-11
Ayak Sırtı Defektlerinde Üç Olguda Perforatör Antero-lateral Uyluk Flebinin Kullanımı

Savaş SEREL, Burak KAYA, Cemil Özerk DEMİRALP, Arsın ULUÇ, Mert DEMİREL, Zeki CAN
Ankara Üniversitesi Tıp Fakültesi Plastik, Rekonstrüktif ve Estetik Cerrahi Anabilim Dalı, ANKARA

Amaç: Bu çalışmada çeşitli nedenlerle 3 olguda oluşan ayak sırtı defektlerinde perforatör antero-lateral uyluk flebinin avantajı vurgulanmıştır.

Olgular:
Olgu-1: 35 yaşında erkek hasta diyabetik ayak nedeniyle 2. parmağı ampute edilmiş, ayak dorsumunda açık yarası vardı. Debridmandan sonra tendon ve kemiği açıkta bırakan 3x9 cm'lik defekt oluştu. Bu defekti kapatmak için sol taraf perforatör anterolateral uyluk flebi planlandı. Flep 2 adet perforatör üzerinden kaldırılarak defekte taşındı, anterior tibial arter ve 2 komitan vene anastomoz yapılarak cilt sütürleri ile adapte edildi. Donör alan primer kapatıldı .
Olgu-2: 29 yaşında erkek hasta geçirdiği trafik kazası sonrası ayk kemiklerindeki kırıklar vida ile fikse edilmiş, sonrasında kompartman sendromu gelişmsei üzerine fasiyotomi yapılan hasta ayak sırtında defekt ile ortopedi servisinden kliniğimize kabul edildi. Hastaya yapılan debridman sonrası ayaksırtında kemik, tendon ve fiksasyon vidalarının açıkta olduğu görüldü. Defekti kapatmak için sol taraftan perforatör anterolateral uyluk flebi planlandı. Flep hazırlandıktan sonra anterior tibial arter ve komitan venlere anastomoz yapılarak defekte adapte edildi. Donör alan ise primer kapatıldı.
Olgu-3: 46 yaşında erkek hasta elektrik yanığına bağlı olarak ayak dorsumu greftlenmiş, greft üzerinde yaklaşık olarak 8 aydır iyileşmeyen ortası ülsere, kenarları kabarık yara şikayeti ile kliniğimize başvurdu. İnsizyonel biyopsi sonucu papillomatöz epitelyal hiperplazi olarak geldi. MR inclemesinde ise eklemlere kadar ulaştığı görüldü. Yapılan debridman sonrası oluşan defekt kemik ve eklemi açıkta bırakmaktaydı. Sağ taraftan perforatör anterolateral uyluk flebi planlandı. Hazırlanan flep posterior tibial arter ve komitan venlere anastomoz edilerek defekte adapte edildi. Donör alan primer kapatıldı .
Her üç hastanın da ayak sırtındaki defektlerinde kemik, tendon ve implant materyalleri açıkta olduğu için perforatör antero-lateral uyluk flebi yeterli bir örtücü doku sağlamıştır. Postoperatif dönemde ise bir hastada anastomoz hattının üzerindeki deride kısıtlı bir alanda nekroz gelişmiş burasıda deri grefti ile kapatılmıştır. Bunun dışında gerek alıcı sahada gerekse donör sahada bir sorun gözlenmedi.
Alt ekstremite defektleri sıklıkla damar, sinir, tendon ve eklem gibi vital yapıların açıkta olduğu, bölgesel fleplerin de bu defektleri kapatmada zaman zaman yetersiz kalması nedeniyle tedavisi güç defektlerdir (1). Bu tür defektlerin rekonstrüksiyonunda serbest flepler daha çok tercih edilmeye başlanmıştır (2). Günümüzde donör saha morbiditesinin minimal olması nedeniyle serbest perforatör flep kullanımı gittikçe yaygınlaşmıştır (3). Bu çalışmada üç hastada çeşitli nedenlerle ayak sırtında oluşmuş, kemik, eklem, tendon ve implant materyallerinin açıkta olduğu defektler perforatör antero-lateral uyluk flebi ile kapatılmış, postoperatif dönemde bir hastada alıcı damar üzerindeki deride görülen kısıtlı nekroz dışında herhangi bir sorun ile karşılaşılmamıştır. Perforatör antero-lateral uyluk flebinin donör saha morbiditesinin az olması ve hacim olarak da bu bölgeye uygun olması nedeniyle bu tür defektlerde diğer serbest fleplere göre daha avantajlı olduğunu düşünmekteyiz.

Sonuç: Kemik, tendon, eklem ve implant materyallerinin açıkta olduğu ayak sırtı defektlerinde perforatör antero-lateral uyluk flebi yeterli ve uygun bir örtücü doku sağlamakta, donör saha morbiditesinin minimal olması ise önemli bir avantajdır.

Kaynaklar:
1. Sherman R., Law M., Lower Extremity Reconstruction. Achauer B.(Ed)., Plastic Surgery, Mosby, Inc., Missouri, USA, Vol 1, 475-496, 2004.
2. Wei F., Jain V., Çelik N., Chen H., Chuang D., Lin C. Have We Found an Ideal soft-Tissue Flap? An Experience with 672 Anterolateral thigh Flaps. Plast Reconstr Surg, 109(7), 2219, 2002.
3. Chen H., Tang Y. Anterolateral Thigh Flap: An Ideal Soft Tissue Flap. Wei F(Ed). Clinics in Plastic Surgery, Perforator Flaps. W.B. Saunders Company, Vol 30(3), 383-401, 2003.

P-12
Prolifere Trichilemmal Tümörün Nadir Bir Lokalizasyonu: Gluteal Bölge

Nevra SEYHAN, Mustafa SÜTÇÜ, Tolga BEYDEŞ, Mustafa KESKİN, Zekeriya TOSUN
Selçuk Üniversitesi Meram Tıp Fakültesi Plastik ve Rekonstrüktif Cerrahi Anabilimdalı, KONYA

Amaç: Prolifere Trichilemmal tümör; kıl folikülünden kaynaklanan nadir bir tümördür. Genellikle 6.-7. dekatlarda bayanlarda özellikle skalpte görülmektedir. Histolojik olarak trichilemmal keratinizasyonla karakterizedir. Selüler atipi, diskeratotik hücreler ve mitotik figürlerin varlığı SCC ile karıştırılmasına neden olabilir. Hatta önceleri; PTT'nin sebase kist zemininde gelişen, SCC'nin bir formu olduğu düşünülmüştür. Lezyon subkutan nodul olarak başlayıp gittikçe büyüme eğilimi gösterir. Çapı 0,4 – 10 cm arasında değişmektedir.

Olgu Sunumu: Eylül 2004'te 76 yaşında bayan hasta sağ kalçasında kitle şikayeti ile kliniğimize başvurdu. Hastanın anamnezinden 1 yıl önce aynı bölgede yanık meydana geldiği, daha sonra şişlik belirdiği ve zamanla büyüme gösterdiği, ara sırada akıntısı olduğu öğrenildi. Yapılan fizik muayenesinde sağ gluteal bölgede yaklaşık 10x9 cm boyutlarında düzgün yüzeyli kitle tespit edildi (şekil 1). Pyojenik granulom düşünülerek; kitle lokal anestezi altında eksize edildikten sonra oluşan defekt alan primer sütüre edildi (şekil 2).
Histopatolojik incelemede makroskopik olarak; 10x8,5 cm ölçülerinde düzgün yüzeyli, kirli sarı renkli, periferinde yer yer gri beyaz renk değişikliği gösteren nodüler oluşumların bulunduğu, kesit yüzeyi ise gri beyaz renkli olan lezyon saptandı.
Mikroskobik olarak ise kesitlerde tümoral bir yapı görülmekteydi. Tümörü oluşturan hücreler squamöz nitelikte olup bu hücre kitlelerinin santralinde amorf eizonofilik keratinizasyon gösteren materyal dikkati çekmekteydi.
Sonuç olarak kitlenin patolojik tanısı PTT olarak bildirildi.
Hastanın 1 yıl takibinde nüks olmadı.

Sonuç: PTT genellikle soliter ve selim karakterli bir tümördür. Trichilemmal kistlerin travma veya inflamasyonuna sekonder geliştiği düşünülmektedir. Çok nadir olarak malign transformasyon gösterir. PTT'nin karsinamatöz transformasyon tanısı,anormal mitozlar, belirgin hücresel pleomorfizm ve aneuploidi varlığında konulabilir.
Hızlı büyüme gösteren uzun bir geçmişi olan kistik ve noduler lezyonlarda PTT'nin maligniteye dönüşümünden şüphelenilmelidir.
Gross olarak PTT; lobule, iyi sınırlı bir kitle olarak görülür. External deri atrofiye uğramış veya ülsere olmuş olabilir. Kesit yüzeyinde balpeteği görünümlü keratin materyalle dolu küçük kistler içerir. Amorf keratin bölgelerinde kalsifikasyon odakları bulunabilir. Literatürde bildirilen en büyük tümörün çapı 25 cm dir.
Selim tümörlerin tedavisinde normal doku sınırı ile birlikte komplet rezeksiyon önerilmektedir. Hem malign hem de selim tümörler yeterli rezeksiyona rağmen nüks edebilirler.
Klinik olarak en sık karşılaşıldığı bölge skalp olmakla birlikte; sırt, göğüs, dirsek ve el bileğinde de görülebilmektedir. Lezyonun vulva ve mons pubiste yerleştiği birkaç vakada bildirilmiştir. Bu olgu, prolifere trichilemmal tümörün gluteal bölge gibi nadir rastlanan bir lokalizasyonda bulunmasından dolayı sunulmuştur.

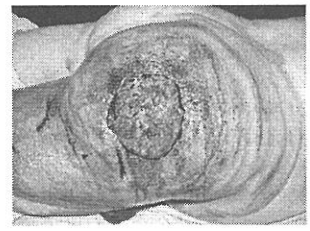

şekil 1: preop görüntü

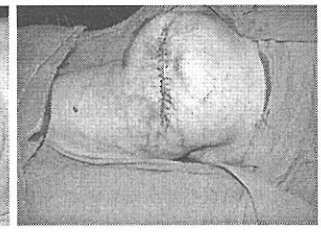

şekil 2: postop görüntü

Kaynaklar:

1.Kamura Y, Takedai T, Tagawa K. Proliferating trichilemmal tumor on the dorsum of the hand. Ann Plast Sung 1995; 34: 657-659.
2.Markal N, Kurtay A, Velidedeoğlu H. Malignant Transformation Of a giant proliferating trichilemmal tumor of the scalp: patient report and literature review. Ann Plast Surg 1998; 41: 314-316.
3.Mathis E, Honningford J, Rodriguez H. Malign proliferating trichilemmal tumor. Am J Clin Oncol Vol-24, No: 4, 2001.

P-13
Karşı Yerleşimli Çift Z-plasti İle Yarık Ayak Onarımı Olgu Sunumu

Selma SÖNMEZ ERGÜN

Vakıf Gureba Hastanesi Plastik ve Rekonstürüktif Cerrahi Kliniği, İSTANBUL

Amaç: Yarık ayak oldukça nadir görülen bir anomalidir (1/90 000). Klinik olarak, basit cilt yarığından ayağın santral yerleşimli parmaklarının yokluğuna dek çeşitlilik gösterebilmektedir. Tipik olan formunda I. ve V. parmaklar mevcut olup bu parmaklar arasında kalan parmakların bir ya da daha fazlası mevcut değildir. Olgular cerrahi olarak tedavi edilmezlerse ayaklarda zamanla kerpetene benzer bir görünüm oluşur. Cerrahi tedavide amaç; yarığı belli seviyelere dek kapatmak, simetrik bir ayak oluşturmak ve I. ve V. parmakların pozisyonlarını korumasını sağlayarak valgus deformitesini önlemektir.
Yarık ayak düzeltimi için geliştirilmiş standart bir cerrahi girişim yöntemi yoktur. Tedavi basit yarık onarımından parmakların ablasyonu ya da olmayan parmakların rekonstrüksiyonuna dek değişim gösterebilmektedir. Santral yerleşimli parmaklarda eksikliğin olmadığı ya da tek parmağın eksik olduğu olgularda yarığı basitçe kapatmak seçilmesi gereken tedavi yoludur. Oysa santral yerleşimli iki ya da üç parmağın olmadığı olgularda, yarığın basitçe kapatılmasıyla hem deformiteyi düzeltmek hem de bu tip olgularda ayak genişliğini distalde devam ettirebilmek imkansızdır. Biz bir ayağında santral yerleşimli üç parmağı, diğer ayağında ise santral yerleşimli iki parmağı olmayan hastamızdaki iki taraflı yarık ayak deformitesini "double opposing z-plasty" yöntemini kullanarak düzeltme yoluna gittik.

Olgu Sunumu: Erkek olan hastamız iki taraflı komplet dudak-damak yarığı, iki taraflı yarık el-ayak ve iki taraflı nazolakrimal deformitelerle dünyaya gelmişti.
3 aylıkken dudak yarığı, 12 aylıkken damak yarığı onarılan hastamızın yarık el ve ayaklarının düzeltimi ise 18 aylıkken gerçekleştirildi.
Olgumuz yeni yürümeye başlamıştı ve oldukça geniş ayaklara sahip olması nedeniyle ailesi uygun ayakkabı bulma güçlüğüyle karşı karşıyaydı. Sağ ayağında santral yerleşimli 3 parmağı, sol ayağında ise santral yerleşimli 2 parmağı mevcut değildi. Sol ayakta 4. ve 5. parmaklar arasında komplet sindaktili mevcuttu (Resim 1). Her iki ayakta mevcut olan deformiteyi düzeltmek için karşı yerleşimli çift z-plasti yöntemi seçildi.

Cerrahi Yöntem: Yarık bölgeleri elle birbirine yaklaştırılarak eksize edilecek olan deri alanları belirlendi ve baklava dilimi şeklinde eksizyonlar yapıldı. Ayak dorsumu ve ayak plantar yüzlerine karşı yerleşimli olacak şekilde birer adet "Z" planlandı (Resim 2). Fleplerin kaldırılmasından sonra yarıkların her iki tarafında mevcut olan metatars başlarından açılan deliklerden Etibond (Ethicon®, 2 numara) geçirilerek metatarsların birbirine yaklaşması sağlandı. Hemostazı takiben fleplerin transpozisyonu yapılıp yeni yerlerine dikildi. Sol ayak 4. ve 5. parmakları arasındaki komplet sindaktili açıldı ve eksize edilen deri kullanılarak oluşan defektler onarıldı. Ayaklar 3 hafta süreyle alçı atele alındı. Alçı atelin çıkarılmasını takiben ortopedik çocuk ayakkabısı giydirilerek hastanın yürümesine izin verildi.
"Double opposing z-plasty" yöntemi ile simetrik görünümlü ayaklar elde edildi (Resim 3). 3.5 yıllık izlemde, yarıkta nüks görülmedi ve normal ağrısız ayakkabı kullanımı sağlandı.

Sonuç: Tipik yarık ayak deformitesinde "double opposing z-plasty" yöntemi kullanılarak basit ve pratik bir yaklaşımda bulunuldu. Bu yöntemle ayaklardaki yarık rahatlıkla kapatıldı, ayak genişliğinde gerekli daralma sağlanabildi ve karşı yerleşimli z'ler ile doku geriminin farklı yönlere aktarılması nedeniyle hem yarıkta genişleme hem de hipertrofik nedbe gelişimi önlenmiş olundu. Seçilmiş olgularda bu yöntemin kullanılmasıyla işlevsel ve kozmetik açıdan tatmin edici sonuçlar alınabileceği kanaatine varıldı.



Resim 1: Ameliyat öncesi görünüm.



Resim 2: Ameliyat planlaması.



Resim 3: Ameliyat sonrası görünüm

Kaynaklar:

1.Tani Y, Ikuta Y, Ishida O: Surgical treatment of the cleft foot. Plast Reconstr Surg 2000; 105: 1997-2002.
2.Abraham E, Waxman B, Shirali S, Durkin M: Congenital cleft foot deformity treatment. J Pediatr Orthop 1999; 19: 404-10.
3.Wood VE, Peppers TA, Shook J:Cleft foot closure: a simplified technique and review of the literature. J Pediatr Orthop 1997; 17: 501-4.
4.Sumiya N, Onizuka T: Seven years' survey of our new cleft foot repair. Plast Reconstr Surg 1980; 65: 447-59.
5.Sunagawa T, Kimori K, Ikuta Y, Ishida O, Tani Y: Microvascular toe transfer for cleft foot plasty: eight year follow-up. J Reconstr Microsurg 2002; 18: 83-5.
6.Agarwal R: Repair of cleft earlobe using double opposing Z-plasty. Plast Reconstr Surg 1998; 102: 1759-60.

P-14
Nadir Bir Lokalizasyon: Ayakta Enkondrom

Mustafa SÜTÇÜ, Adem ÖZKAN, Zeynep KARAÇOR, Muhammet KAYAPINAR, Nedim SAVACI
Selçuk Üniversitesi Meram Tıp Fakültesi Plastik ve Rekonstrüktif Cerrahi AD., KONYA

Amaç : Enkondrom, elde en sık görülen primer benign kemik tümörüdür (1). Tipik olarak asemptomatiktir ancak 3-4. dekadda ağrısız şişlik veya patolojik kırıklarla kendini gösterir. Kadın ve erkekte eşit sıklıkta görülür (2). Nadiren ayak kemiklerinde görülebilmektedir. Tümör nüksü ve malign transformasyonu nadirdir (3,4,5).
Olgumuz bening bir lezyon olmasına rağmen ayırıcı tanıda kondrosarkom ve tümör nüksü akılda tutularak geniş eksizyon yapılmasının gerekliliğini vurgulamak amacıyla sunulmuştur.

Olgu Sunumu: Kliniğimize başvuran 16 yaşındaki erkek hastanın sol ayak 1. parmağında ağrısız şişlik şikayeti mevcuttu. Hastanın medikal öyküsünde 2 yıl önce aynı nedenle başka bir merkezde opere olduğu ve enkondrom tanısı konduğu öğrenildi. Fizik muayenede sol ayak 1. parmak distal falanks lateralinde 1x1 cm ebadında kemiğe fikse ağrısız kitle lezyonu mevcuttu. Radyografik incelemede 1. parmak distal falanks medialinde kemik korteksini ekspande eden radyolusen lezyon görüldü (Şekil 1,2). Hastada enkondrom nüksü düşünülerek lezyon genel anestezi altında sağlam kemik dokuyu da içine alacak şekilde eksize edildi. Lezyonun histopatolojik inceleme sonucu enkondrom olarak bildirildi. Hastanın erken postoperatif ve uzun dönem takiplerinde herhangi bir komplikasyon görülmedi. 3 yıllık takiplerde tümör nüksüne rastlanmadı (Şekil 3,4).

Sonuç: Tedavinin amacı lezyonu çıkarmak, patolojik kırıkları ve tümör nüksünü önlemektir. Enkondromun tedavi alternatifleri; eksizyon, küretaj, subtotal rezeksiyon ve kemik grefti veya total eksizyon ve kemik grefti konmasıdır. (6). Elde kemik grefti kullanmadan sadece küretajın iyi bir tedavi seçeneği olduğunu vurgulayan çok sayıda makale mevcut iken ayakta enkondromun aynı yöntemle tedavisine dair yayın bulunmamaktadır. Ancak kemik grefti kullanmadan sadece küretaj yapılması ayaktaki enkondromların tedavisinde iyi bir seçenektir (3). Ayrıca düşükte olsa tümör nüksü ve malign transformasyon ihtimali göz önünde bulundurularak sağlam kemik dokusunu da içeren geniş bir eksizyon yapılması daha bir yaklaşım olacaktır.

Kaynaklar

1. Milgram JW. The origins of osteochondromas and enchondromas. Clin Orthop 174:264-284;1985.
2. Resnick D, Niwayama D. Daignosis of bone and joint diseases, 2nd ed., pp3680-3684, W.B. Saunders, Philadelphia, 1988.
3. Goto T, Kawano H, Yamamoto A et al. Simple urettage without bone grafting for enchondromas of the foot. Arch Orthop Trauma Surg 124:301-305;2004.
4. Bauer HC, Brosjo O, Kreicbergs A, Lindholm J. Low risk of recurrence of enchondroma and low grade chondrosarcoma in extremities: 80 patients followed for 2-25 years. Acta Orthop Scand 66:283-288;1995.
5. Dahlin Dc, Unni KK. Bone Tumors: General aspects and data on 11087 cases, 5th ed, pp.25-45, ch. 3, Lippincott-Raven, Philadelphia ,1996.
6. Perlman MD, Gold ML, Schor AD. Enchondroma: a case report and literature review. J Foot Surg 27:556-560;1988.

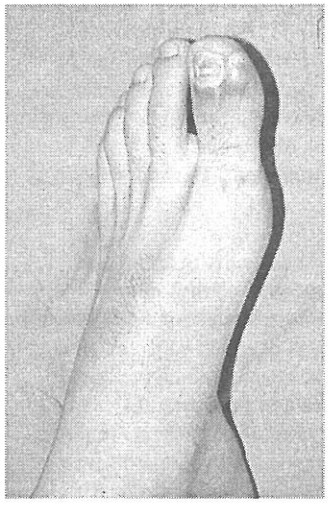

Şekil 1: Preoperatif görünüm



Şekil 2: Preoperatif radyolojik görünüm

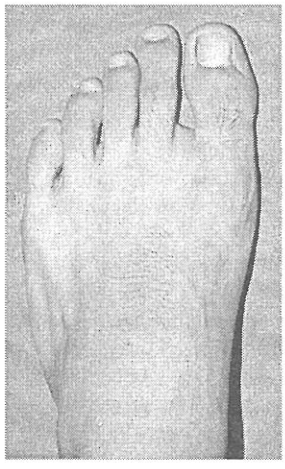

Şekil 4: Postoperatif 3. yıl görünüm



Şekil 3: Postoperatif 3. yıl radyolojik görünüm

P-15
Mayın Yaralanmasına Bağlı Kompozit Bir Ayak Doku Defektinin Serbest Fibula Osteokütan Flebi İle Onarımı

Önder TAN[1], Bekir ATİK[2], Duygu ERGEN[1]

1) Atatürk Üniversitesi, Tıp Fakültesi, Plastik Rek. ve Estetik Cerrahi A.D., ERZURUM

2) Yüzüncü Yıl Üniversitesi, Tıp Fakültesi, Plastik Rek. ve Estetik Cerrahi A.D., VAN

Amaç: Ayakta yüksek enerjili travmalara bağlı kemik ve yumuşak dokuyu içeren kompozit defektlerin rekonstrüksiyonu zor ve karmaşıktır. Bu tür defektlerde radikal debridman, antibiyotik tedavisi, kırığın stabilizasyonu ve erken doku rekonstrüksiyonu tedavinin temelini oluşturur[1]. Ayakta lokal flep seçenekleri sınırlıdır. Kemik defekti için kortikospongioz greftler, vaskülarize kemik flepleri, yumuşak doku onarımı içinse kas flepleri tercih edilmektedir. Uygun ve yeterli miktarda doku taşıyabilmesi, ekstremitenin kan akımına katkıda bulunması ve osteomyelit riskini azaltması nedeniyle serbest flepler ilk tercihtir. Biz bir olgu nedeniyle mayın yaralanmasına bağlı ayaktaki komplike bir doku defektini serbest fibula osteokutan flebi ile restore ettik.

Olgu Sunumu: 25 yaşında erkek hasta mayın yaralanmasına bağlı sol ayakta 1. ve 2. falanks ile 1.metatarsı içine alan ve ayak 1/3 medialinin kaybıyla sonuçlanan doku defekti ile kliniğimize kabul edildi. Günlük yara bakımı ve seri debridmanları takiben oluşan kompozit doku defekti aynı taraftan serbest fibula osteokutan flebi ile rekonstrükte edildi. Fibula segmenti intramedüller yerleştirilen bir K-teli ile kuneiform kemiğe tespit edildi. Alıcı ve verici sahaya ait postoperatif herhangibir komplikasyon gelişmedi. Flep total olarak yaşadı. Direkt filmlerde osteosentezin görülmesi üzerine K teli 8 hafta sonra alındı. 15 aylık izlemlerinde hastanın yürüme fonksiyonları tamdı, günlük aktivitelerini rahatlıkla yapabilir hale geldi. Donor saha iyileşmesi iyiydi, bacakta minimal bir incelme dışında ciddi estetik deformite görülmedi.

Sonuç: Yüksek enerjili travmalar sonrası ayakta oluşan komposit defektlerin tedavisinde tekrarlayan operasyonlar, uzun hospitalizasyon süresi, fonsiyonların tekrar kazanılmasında güçlük ve yüksek oranda ampütasyon ile sonuçlanma karşılaşılan başlıca sorunlardır. Sıklıkla Latissimus dorsi, rektus abdominis, grasilis serbest kas-deri flepleri, kemik greftleriyle birlikte kullanılırlar. Ancak kemik gretlerinin absorbsiyon riski, düşük enfeksiyon direnci, ek donor saha morbiditesi bırakması gibi dezavantajları bulunmaktadır. 1. metatars-falanks kompleksi yürüme fizyolojisinde majör öneme sahiptir. Vücutta anatomik olarak bu komplekse en uygun doku fibuladır. Olgumuzda biz fibulayı serbest flep olarak kullanarak maksimal iyileşme elde etmeyi planladık. Flebin osteokütan içerikli bir kompozit doku taşıması tek seansta tek donor saha morbiditesi bırakarak restorasyona izin verdi. Ameliyat sonrası izlemlerde kemik ve yumuşak dokunun yeterli olduğunu ayrıca hastanın yürüme fonksiyonunu çok çabuk kazandığını gördük.
İlk olarak Taylor[2] tarafından tanımlanan serbest fibula osteokütan flebi ayak rekonstrüksiyonunda vücut ağırlığının stresini karşılayabilecek yeterlilikte, enfeksiyona yeterince dirençli ve hızlı iyileşme süreci olan bir fleptir. Bilgilerimize göre serbest fibula flebi ile ayak rekonstrüksiyonu bugüne kadar literatürde çok az bildirilmiştir[3,4]. Biz ayaktaki kompleks doku defektlerinin tedavisinde fibula osteokutan flebinin ilk tercih olabileceğini düşünmekteyiz.

Kaynaklar

1. Cierny, G., Byrd, H. S., and Jones, R. E. Primary versus delayed soft tissue coverage for severe open tibial fractures: A comparison for results. Clin Orthop 1983; 178: 54
2. Taylor GI, Miller GDH, Ham FJ.The free vascularized bone graft: a clinical extension of microvascular techniques.Plast Reconstr Surg 1975; 55:533-41
3. Rajacic N, Ebrahim MKH, Grgurinovic S, starovic B. Foot reconstruction using vascularized fibula. Br J Plast Surg 1993; 46: 317-321
4. Chung Y.Hong JP, Kang S, Kim S, Tark K. A vascularized osteocutaneous fibular free flap for reconstruction of a complex injury of the foot. Ann Plast Surg 2000; 45: 541-543



Resim 1: ayakta komplike doku defektinin ameliyat öncesi görünümü

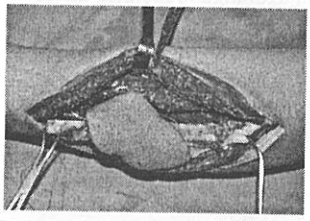

Resim 2: flebin verici sahadan kaldırılması

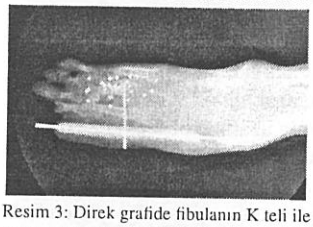

Resim 3: Direk grafide fibulanın K teli ile tesbiti

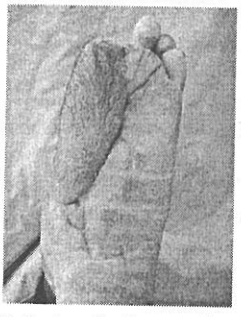

Resim 4: ayağın 6 ay sonraki görünümü

P-16
Anteromedial Uyluk Flebi Arteryal Anatomisi

Volkan TAYFUR[1], A. Orhan MAĞDEN[2], Mete EDİZER[3]
1) Ondokuz Mayıs Üniversitesi Plastik, Rekonstrüktif ve Estetik Cerrahi A.D., SAMSUN
2) Dokuz Eylül Üniversitesi Tıp Fakültesi Anatomi A. D., İZMİR
3) Ondokuz Mayıs Üniversitesi Tıp Fakültesi Anatomi A. D., SAMSUN

Amaç: Song ve arkadaşları tarafından tanımlanan arteria circumflexa femoris lateralis'in kutanöz dalı musculus sartorius, musculus rectus femoris ve musculus vastus medialis arasındaki üçgen aralıktan açığa çıkar ve deriyi kanlandırır (1). Perforatör dalın ortaya çıktığı yer uyluğun orta ve alt parçaları arası düzeydedir. Genelde lateral circumflex femoral arter innominate dalı tarafından kanlandırılır. Eğer bu dal belirgin değilse sartorius kasının önünden yada arkasından geçen ve femoral arter ve venden köken alan arter ve ven de flebin pedikülü olarak seçilebilir. Anteromedial uyluk flebi anterolateral uyluk flebinin uygun olmadığı durumlarda tercih edilebilir (2). Bu dalın kanlandırdığı anteromedial uyluk flebi donor alan deformitesinin düşük olması, supin pozisyonda donor alana ulaşmanın kolay olmasıana damarların sakrifiye edilmemesi gibi avantajlara sahip bir serbest fleptir. Bu flep de anterolateral uyluk flebi gibi duyulu flep olarak kaldırılabilir. Flebin dez avantajları pedikülün değişken olması, kıllı olması ve donör alanın genelde primer kapanmamasıdır. Bu çalışmanın amacı, kadavrada yapılan diseksiyon ile flebin femoral arterden çıkan değişken pedikülünün yerini belirlemek, perforatör dalın orijin ve perforasyon noktasındaki çapını değerlendirmek, pedikülün uzunluğunu ölçmek, artere eşlik eden ven sayısını belirlemek, pedikülün sartorius kasına verdiği dalın çap ve uzunluğunu ölçmekti.

Gereç ve Yöntem: Bu çalışmada, arteria iliaca externa aracılığı ile latex enjekte edilmiş 15 erişkin kadavrada (30 olgu) diseksiyon yapıldı. Arteria femoralis'in anteromedial uyluk flebi olarak değerlendirilen kutanöz dalı 4x lup büyütme altında mikrodiseksiyonu gerçekleştirildi.

Bulgular: Perforatör dalın fascia profunda'yı deldiği yerin spina iliaca anterior superior'a uzaklığı ortalama 285.3 (202-342) mm, linea intercondylaris'e uzaklığı ortalama 132.0 (108-162) mm ve tuberculum pubicum'a uzaklığı ortalama 221.2 (134-280) mm olarak saptandı. Çapı 1.7 (1.2-2.1) mm, kutanöz dalın çapı ortalama 1.4 (1-1.9) mm olarak bulundu. Tüm olgularda kutanöz dala eşlik 2 adet venin eşilk ettiği gözlendi. Pedikülün ortalama uzunluğu 57.1 mm (37-90) mm olarak belirlendi. Musculus sartorius'a verdiği dalın çapı 0.8 (0.5-1.1) mm ve uzunluğu 14 (11-17) mm olarak bulundu.
Sonuç: Perforatör fleplerin diseksiyonunda ilk önemli aşama perforatörün lokalizasyonunun belirlenmesidir. Bu çalışma sonucunda anteromedial uyluk flebinin diseksiyonu sırasında pedikülün spina iliaca anterior superior'un ortalama 28.5 cm distalinde yer aldığı ve diseksiyon sırasında perforatör aranırken yaklaşık 14 cm lik bir alanda dikkatli diseksiyon yapılmasının uygun olacağı düşünülmüştür. Pedikülün orijinde çapı ortalama 1.7 mm ve fasya latayı deldiği noktada 1.4 mm olduğu operasyon öncesi göz önünde bulundurulmalıdır. Bu çalışmada, tüm olgularda pediküle eşlik eden iki ven olduğu görülmüştür. Song ve ark bu iki veninde anastomozunu önermektedirler(2).

Kaynaklar

1. Song Y-G, Chen ZG, Song Y-L: The free thigh flap: A new concept based on the septocutaneous artery. Br J Plast Surg 37:149,1984
2. Song Y-G The anteromedial thigh flap Chapter 41 s 433-439 Atlas of Microsurgical Composite Tissue Transplantation Editor Serafin D. 1996 Saunders, Philadelphia

P-17
Sural Arter Flebi Kadavra Diseksiyon Çalışması

Volkan TAYFUR[1], A. Orhan MAĞDEN[2], Mete EDİZER[3]

1) Ondokuz Mayıs Üniversitesi Plastik, Rekonstrüktif ve Estetik Cerrahi A.D., SAMSUN
2) Dokuz Eylül Üniversitesi Tıp Fakültesi Anatomi Anabilim Dalı, İZMİR
3) Ondokuz Mayıs Üniversitesi Tıp Fakültesi Anatomi Anabilim Dalı, SAMSUN

Amaç: Bu arter bacak ana damarlarını ve kaslarını sakrifiye etmeden fasyakutan fleplerin kaldırılmasını sağlar. Anterograd akımlı olarak her türlü diz defektlerinin rekonstrüksiyonunda kullanılabilir. Bu arter bazlı ters akımlı fasyakutan flepler bacak alt kısmı ve ayak rekonstrüksiyonunda, açık kırıklarda giderek daha fazla kullanılmaktadır. Arteria suralis lateralis bazlı flep ayrıca serbest flep olarak da kullanılabilir.

Gereç ve Yöntem: Bu çalışmada, arteria iliaca externa aracılığı ile latex enjekte edilmiş 15 erişkin kadavrada (30 olgu) arteria suralis lateralis'in 4x lup büyütme altında mikrodiseksiyonu gerçekleştirildi. Arteria suralis lateralis'in popliteal arterden köken aldığı noktanın linea interepicondilaris'e (LIE) göre lokalizasyonu, medial sural arterle olan ilişkisi, arterin çapı, görülebilir uzunluğu ölçüldü. Arter köken alma tipleri sınıflandırıldı. Artere eşlik eden ven çapı, direnaj noktasının LİE'e uzaklığı ölçüldü. Nervus suralis lateralis'in çapı, belirlenebilir uzunluğu ve inervasyon noktasının LİE'e uzaklığı ölçüldü.

Bulgular: Orijinin 26 olguda (% 86.7) arteria poplitea'dan ve 4 olguda (% 13.3) arteria suralis medialis ortak kütüğü olarak arteria poplitea'dan kaynaklandığı belirlendi. Orijinin 16 olguda (% 53.3) linea intercondylaris'in (LI) proksimalinde, 5 olguda (% 16.7) LI düzeyinde ve 9 olguda (% 30.0) LI'in distalinde olduğu gözlendi. Arteria suralis lateralis'in çapının ortalama 2.2 mm (1.1 – 3.2) ve uzunluğunun ortalama 30.7 (14-62) mm olduğu bulundu. Arterin köken alışına göre sınıflandırılması Tip 1; 18 olguda (% 60), Tip 2; 4 olguda (% 13.3) ve Tip 3 8 olguda (% 26.7) olarak saptandı (Figür 1-3). V. suralis lateralis'in çapı ortalama 3.2 (2.1-4.8) mm, uzunluğu 45 (20-77) mm olarak belirlendi. Drenaj noktasının LIE'ye uzaklığı proksimalde 6.4 (2-12) mm, distalde 16 (2-25) mm olarak saptandı. Genel toplamda LİE'nin ortalama 2.9 distalinde drene olduğu belirlendi. Nervus suralis lateralis'in çapı ortalama 1.6 (1.1-2.2), uzunluğu 57.8 (20-90) mm olarak belirlendi. İnervasyon noktasının LIE'ye uzaklığı 34.8 (15-50) mm olarak saptandı (Figür 4).

Sonuç: Bu çalışma sonucunda arteria suralis bazlı serbest flep kaldırılırken pedikülün orijininin olguların çoğunda LI düzeyinde ve proksimalinde olduğunun diseksiyonda göz önünde bulundurulmasının yararlı olacağını düşünüyoruz. Medial sural arterle ortak kütük yapan % 13.3 olgunun pedikül diseksiyonunda dikkat edilmesi gereken bir özellik olduğunu kanaatindeyiz. Arteria suralis lateralis çapının mikrocerrahi için yeterli olduğu bulunmuştur.

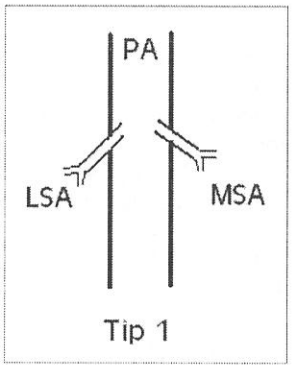

Figür 1: En sık rastlanan tip % 60 ile arteria suralis medialis ve lateralis'in ayrı ayrı köken aldığı

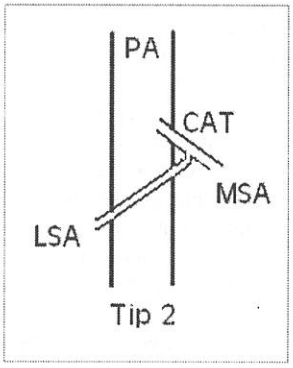

Figür 2: Arteria suralis medialis ve lateralis'in ortak köken aldığı dallanma şekli %13.3 ile en az rastlanan tip

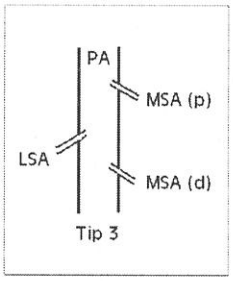

Figür 3: Arteria suralis medialis ve lateralis'in ayrı köken aldığı ve medialis'in proksimal (p) ve distal (d) dallarının ayrı olduğu tip en sık ikinci tip olarak bulundu.

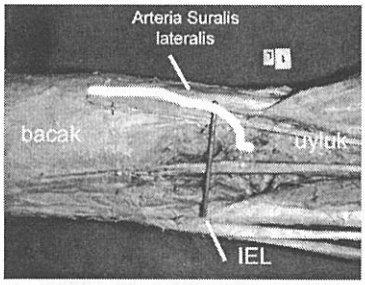

Figür 4: Popliteal bölgeye yerleştirilen çubuk linea interepicondylaris'i gösteriyor. Resimde arteria suralis lateralis'in üstüne çizilen beyaz çizgi arterin seyrini göstermektedir.

Kaynaklar

1. Li Z, Liu K, Lin Y, Li L Lateral sural cutaneous artery island flap in the treatment of soft tissue defects at the knee. Br J Plast Surg. 1990 Sep;43(5):546-50

P-18
Serbest Kas Flebi Takibinde Yeni Bir Sistem

Hüsamettin TOP[1], Cemal AYGIT[1], Ali SARIKAYA[2], Erol BENLİER[1]
1) Trakya Üniversitesi, Plastik, Rekonstrüktif ve Estetik Cerrahi AD, EDİRNE
2) Trakya Üniversitesi, Nükleer Tıp AD, EDİRNE

Amaç: Gelişen mikrocerrahi teknikler ile serbest doku transferleri yüksek başarı oranları ile sonuçlanmıştır. Flep canlılığının operasyon sonrası dönemde izlenmesi serbest doku transferi sonrası erken problemlerin saptanmasını sağlamış, hızlı müdahale ve flep kurtarılmasına izin vermiştir. Günümüzde her nekadar, birçok flep monitorizasyon yöntemi tanımlansa da, serbest kas tranferlerinin takibinde kabul edilmiş bir standart metod mevcut değildir. Bu çalışmamızda klinik gözlem, Doppler ultrasonografi ve ^{99m}Tc sestamibi sintigrafisi yöntemlerinin, serbest kas flebinin canlılığının ve komplikasyonlarının değerlendirilmesi ve tedavisini yönlendirmesindeki rolü araştırılmıştır.

Gereç ve Yöntem: Çeşitli nedenlerle oluşan ayak defektine serbest kas flebi uyguladığımız 13 hasta postoperative dönemde prospektif olarak değerlendirildi. Ayak defekti nedeni 10 hastada diyabetik yara, 1 hastada dermatofibrosarkom, 1 hastada skuamoz hücreli karsinom, 1 hastada ise ateşli silah yaralanmasıydı. Doku defekti kapatılması için 12 hastada latissimus dorsi kas flebi ve deri grefti, 1 hastada ise gracilis kas flebi ve deri grefti kullanıldı. Tüm hastalar klinik gözlem, Doppler ultrasonografi ve sintigrafiyi içeren takip sistemi ile muayene edildi. Sintigrafik inceleme tüm hastalarda rutin olarak ilk 48 saatte yapıldı. Ayrıca iki hastaya ek olarak 10 ve 91. günlerde uygulandı.

Bulgular: Bu serimizde 4 flep kaybı mevcut idi. Bu hastalardan birinde ilk gün klinik gözlem ve Doppler muayene bulguları normal, diğerinde Doppler muayene bulguları normal, klinik gözlemde flebin bir bölgesinde iskemi lehine bulgular mevcut idi. Bu iki hastanın sintigrafik incelemesinde flebin bir bölgesinde iskemik bir alan olduğu görülüyordu. Daha sonraki gün bu iki hastada Doppler anomalileri ve flep hipoperfüzyonunun pozitif klinik bulguları oluştu. Diğer iki hastada ise her 3 takip yöntemi de flep nekrozunu gösteriyordu. 9 hastada ise flepler yaşadı ve flep canlılığını her 3 takip yöntemi de doğruladı.

Olgu 5

Bir yıl önce sağ ayak 3 ve 4. parmakları ampute edilen 66 yaşında erkek diyabetik hasta bölümümüze sağ ayağında nekrotik dokular ile başvurdu. Fizik muayenede, ayak dorsalinde metatarsal bölgede, 2 ve 5. parmaklarda, ve plantar bölgede doku nekrozu mevcuttu (Şekil 1). Transmetatarsal amputasyon ve nekrotik doku debridmanı sonrası defekt serbest latissimus dorsi kas flebi ve üzerine kısmi kalınlıklı deri grefti ile örtüldü. Postoperatif birinci gün sintigrafik görüntüler, Doppler muayenesi ve inspeksiyon bulguları flebin total olarak yaşadığını göteriyordu. Ancak takip eden günlerde flebin alıcı alana yapışmadığı gözlendi. Flep altında, alıcı alanda doku nekrozu ve infeksiyon belirgindi ve kas flebini üzerine konan deri grefti total olarak nekrotik hale geldi. Operasyon sonrası onuncu gün flep nekrozundan şüphelenerek sintigrafik inceleme yapıldı. Sintigrafik görüntülerde flebin tamamen canlı olduğu görülüyordu (Şekil 2). Yoğun pansuman ve antibiyotik tedavisini içeren yara bakımı sonrası, nekrotik dokular uzaklaştırıldı, flep alıcı alana tekrar adapte edildi ve üzeri mesh kısmi kalınlıklı deri grefti ile greftlendi. Olgu, son cerrahi sonrası dokuzuncu ayda komplikasyonsuz olarak takip edilmektedir (Şekil 3).

Sonuç: Bir serbest flebi başarısızlıktan kurtarmanın ilk adımı mikrovasküler problemlerin tespitidir. Bu hızlı basamak ise çeşitli izleme metodları ile başarılabilir. Bu metodlar iki gruba ayrılabilir: Pedikül damarlarını direkt izleyenler, doku perfüzyonunu direkt ve indirekt izleyenler.
Klink muayene, günümüzde halen serbest kas fleplerinin izleminde kullanılan en güvenilir yöntemdir. Deneyimli bir gözlemci serbest bir flebin dolaşımını deri rengi, ısısı, kapiler dolma veya pinprick testi gibi klinik özellikler ile değerlendirebilir. Ancak bu klinik özellikler kas fleplerinde güvenilir değildir. Her nekadar kas rengi değerlendirilmesi yararlı ise de, subjektif bir yöntemdir. Elektriksel impedans pletismografi, lazer Doppler, fotopletismografi, puls oksimetri, ısı takibi, doku pH ölçümü, transkutanöz oksijen ölçümü gibi yöntemler ise deri ısısını ve perfüzyonunu indirekt olarak değerlendirirler. Kas kontraksiyon yeteğinin değerledirilmesinin azalmış kas flebi perfüzyonu değerlendirmede güvenilir bir yöntem olmadığı gösterilmiştir. Doppler, flebin arteriyel ve venöz akımını değerlendirmedeyararlı bir metodtur. Ancak bu yöntem de flebin tamamının mikrodolaşımını değerlendirmede yetersiz kalmaktadır. Bu nedenle serbest kas fleplerinin takibinde tek başına bir metod olarak kullanılamaz.
Son yıllarda, operasyon sonrası flep canlılığını değerlendirmede birkaç radyonükleid görüntüleme yöntemi kullanılmıştır. ^{99m}Tc sestamibi sintigrafisi bu yöntemlerden biridir ^{99m}Tc sestamibi sintigrafisi, hem ekstremite canlılığını/perfüzyonu değerlendirmede hem de çeşitli hastalıklarda tedavinin doku perfüzyonuna olan cevabını incelemede kullanılmıştır.
Operasyon sonrası ideal takip metodu, hem mikrovasküler anastomozları hem de tüm flep perfüzyonunu değerlendirmelidir. Bu iki parametreyi değerlendiren tek bir yöntem olmadığından, en iyi serbest flep takibi sistemi bu iki parametreyi değerlendiren takip metodlarının kombinasyonu olmalıdır. Bu nedenle biz serbest kas fleplerinin takibinde; Doppler'i vasküler anastomozların değerlendirilmesi, klinik gözlem ve sintigrafiyi doku perfüzyonunun indirekt ve direkt

değerlendirilmesi amacıyla kullandık.
Sonuç olarak bu çalışma ile klinik gözlem, Doppler ultrasonografi ve ^{99m}Tc sestamibi sintigrafisini içeren takip siteminin; serbest kas flebinin yaşayabilirliğini değerlendirmede, komplikasyonların tespitinde ve bu komplikasyonların tedavisini yönlendirmede uygulanabilir ve ümit verici bir yöntem olduğu gösterilmiştir.

Kaynaklar

1. Schusterman MA, Miller MJ, Reece GP, et al. A single center's experience with 308 free flaps for repair of head and neck cancer defects. Plast Reconstr Surg. 1994; 93(3): 472-478.
2. Kroll SS, Schusterman MA, Reece GP, et al. Choice of flap and incidence of free flap success. Plast Reconstr Surg. 1996; 98(3): 459-463.
3. Hidalgo DA, Disa JJ, Cordeiro PG, Hu QY. A review of 716 consecutive free flaps for oncologic surgical defects: refinement in donor-site selection and technique. Plast Reconstr Surg. 1998; 102(3): 722-732.
4. Kind GM, Buntic RF, Buncke GM, et al. The effect of an implantable Doppler probe on the salvage of microvascular tissue transplants. Plast Reconstr Surg. 1998; 101(5): 1268-1273.
5. Kroll SS, Schusterman MA, Reece GP, et al. Timing of pedicle thrombosis and flap loss after free-tissue transfer. Plast Reconstr Surg. 1996; 98(7): 1230-1233.

Hirigoyen MB, Urken ML, Weinberg H. Free flap monitoring: a review of current practice. Microsurgery. 1995; 16(11):723-726.

Şekiller:

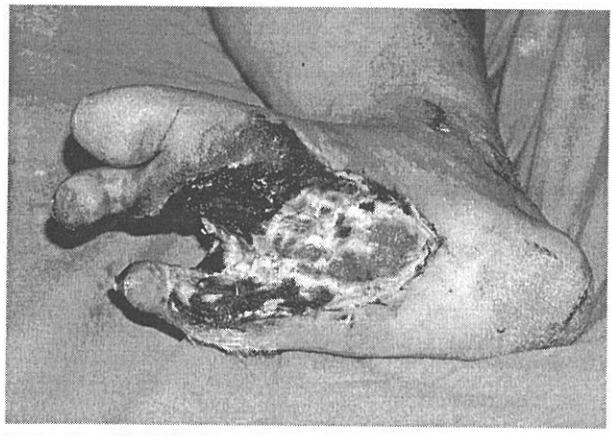

Şekil 1: Olgu 5'nın sağ ayağının plantar görünümü.

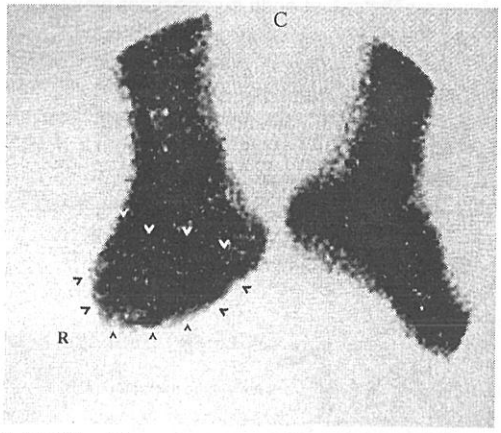

Şekil 2: Olgu 5'in operasyon sonrası 10. günde çekilen 99mTc sestamibi sintigrafisi görüntülerinde tüm flep alanında iyi tutulum mevcuttu. R: sağ, C: Kranial

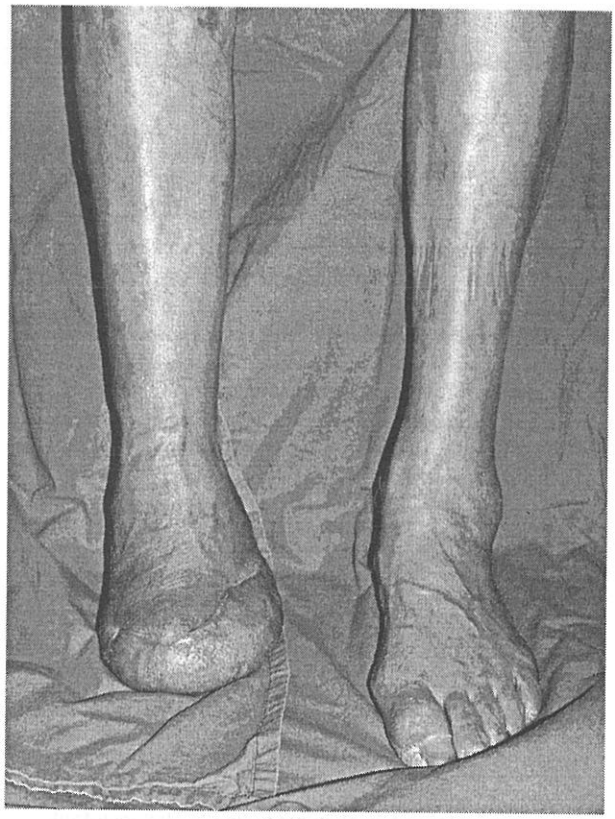

Şekil 3: Olgu 5 sağ ayağı üzerinde yürüyebiliyordu.

P-19
Çocukluk Çağında Görülen Spitzoid Melanom

Hüsamettin TOP[1], Cemal AYGIT[1], Sedat BAŞ[1], Ömer YALÇIN[2]
1) Trakya Üniversitesi, Plastik, Rekonstrüktif ve Estetik Cerrahi AD, EDİRNE
2) Trakya Üniversitesi, Patoloji AD, EDİRNE

Amaç: Çocukluk çağında melanom oldukça nadir olarak görülür. Onbeş yaş altında melanom riski milyonda birdir. Melanom nadir olduğu için bu yaş grubunda ayırıcı tanı zordur ve patologlar melanom tanısı koymada tereddüt eder. Spitzoid melanom malign melanomun nadir görülen bir tipidir. Çocukluk çağında Spitzoid melanom patolojide en çok korkulan ikilemi yaratır, çünkü Spitz nevüse benzer histolojik özellikler taşır. Hastanın genç yaşı patoloğu yanlış olarak Spitz nevüs tanısına götürebilir ve kesin tanı metastazlar ve ölüm ile konulabilir. Günümüzde melanotik lezyonlar konusunda deneyimli patologlar bile bu iki lezyonu ayırmakta zorluk çekmektedirler.

Olgular: Bu çalışmada, 8 ve 9 yaşlarında alt extremitede Spitzoid özellik gösteren melanomu olan 2 hasta sunulmuştur.
Olgu1
9 yaşındaki hasta bölümümüze, sağ topuğunda 1 cm çaplı deri renginde polipoid bir kitle ile geldi. Fizik muayenede her iki inguinal bölgede patolojik lenf nodu palpe edilemedi. Lezyon lokal anestezi altında eksize edilerek defekt primer kapatıldı ve spesimen patolojik incelemeye yollandı. Histopatolojik olarak tümör invazyonuna bağlı epidermiste ülserasyon mevcuttu (Şekil 1). Lezyon sınırları asimetrik ve düzensiz ve çevre dokuya invazyon gösteriyordu. Tümör hücreleri, yoğun eozinofilik sitoplazmalı atipik iğsi melanositlerdi. Hücreler pleomorfik nukleusa ve belirgin nükleolusa sahipti. İntraepidermal pajetoid yayılım belirgindi. Her nekadar retiküler dermiste maturasyon varsa da, tümörün derin bölümlerinde hücresel atipi ve nadir mitotik figürler mevcuttu (2/mm2). Tümörün alt sınırı yoğun lenfatik tabaka ile çevrelenmişti. Tümör papiller ve retiküler dermisi doldurmuş ancak yağ dokuya ilerlememişti (Clark IV) ve tümör kalınlığı 6 mm idi. İmmünohistokimyasal olarak malign iğsi hücreler S-100 ve HMB-45 proteinine reaktifti. Lezyona Spitzoid melanom tanısı konarak geniş eksizyon ve sağ inguinal diseksiyon operasyonu yapıldı. Histopatolojik olarak geniş eksizyon materyalinde tümöre raslanmadı, ancak dört adet lenf nodunda tümör infiltrasyonu görüldü. Hasta operasyon sonrası 16. ayda hastalıksız olarak takip edilmektedir.
Olgu 2
8 yaşında hasta bölümümüze 6 aydır sağ bacağında pigmente lezyon öyküsü ile başvurdu. Lezyon 5 mm çapında idi (Şekil 2). Fizik muayenede her iki inguinal bölgede patolojik lenf nodu palpe edilemedi. Lezyon lokal anestezi altında eksize edilerek defekt primer kapatıldı. Patolojik tanı Spitzoid melanom olarak geldi. Histolojik olarak lezyon papiller ve retiküler dermise yayılmış ancak yağ dokuya ilerlememişti (Clark IV) tümör kalınlığı 4 mm idi. Tümörün proliferatif aktivitesi immünohistokimyasal olarak Ki-67 ve PCNA antikorları için boyama yapılarak değerlendirildi. Tümör hücre nükleuslarının %62'si Ki-67, %92'si ise PCNA ile boyanıyordu. Lezyonun histolojik ve immünohistokimyasal özellikleri spitzoid melanom ile uyumlu idi. Hastaya geniş eksizyon ve sağ inguinal lenf nodu diseksiyonu yapıldı. Patolojik olarak geniş eksizyon materyalinde tümöre ve lenf nodlarında metastaza rastlanmadı. Hasta 2 yıldır sağlıklı bir şekilde takip edilmektedir.

Sonuç: Melanotik lezyonların histopatolojik tanısı bazen zordur. En sık karşılaşılan problemlerden biri de Spitz nevüs, Spitzoid melanom ayırıcı tanısıdır. Çocukluk çağında melanom oldukça nadirdir. Ancak günümüzde melanom insidansındaki artış ile birlikte melanomun nadir görülen çeşitleri sayısı da artmaktadır. Çocukluk çağında görülen melanom Barnhill ve ark. tarafından üç alt tip olarak sınıflandırılmıştır: Küçük hücreli tip, erişkin tip ve Spitzoid melanoma. Spitzoid melanoma bu yazarın çalışmasında en nadir tip olarak gösterilmiştir. Literatürde yaklaşık 35 civarında Spitzoid melanom tarif edilmesine rağmen çok azı ayrıntılı olarak rapor edilmiştir. Günümüzde spitzoid melanom ile Spitz nevüs ayırıcı tanısı halen bir problem teşkil etmektedir. Ayırıcı tanıda kullanılan bazı kriterler yararsızdır: Lezyon simetrisi, pajetoid yayılım, lezyonun çapı ve maturasyon yokluğu. İmmünohistokimya son kararda belirgin olarak etkili değildir. Çünkü Spitz nevüs ve Spitzoid melanomun her ikiside HMB-45 ve S-100'e pozitif reaksiyon verir. Ancak HMB-45'in lezyon derin bölgelerinde pozitifliği melanom lehinedir. Ek olarak Ki-67 ve PCNA da immünohistokimyasal işaretleyici olarak ayırıcı tanıda kullanılabilir. Melanomun yaşam süresi tahmininde bölgesel lenf nodlarının durumu da önemli olduğundan nöbetçi lenf nodu biyopsisi zor melanotik lezyonların ayırıcı tanısında ve tedavisinde yardımcıdır. Ancak normal nevüs hücrelerinin de lenf nodlarında bulunabileceği akıldan çıkarılmamalıdır. Nöbetçi lenf nodunun durumu, hastanın lenf diseksiyonundan yada tamamlayıcı tedaviden fayda görüp göremeyeceği konusunda da yardımcıdır. Bazı olgularda uzak metastaz yada ölüm tek ayırıcı kriter olabilmektedir. Spitzoid melanom, Spitzoid nevüsten ancak kesin ayırıcı histolojik kriterler izlenirse ayrılabilir ve melanomun diğer tipleri gibi tedavi edilmelidir.

Kaynaklar

1. Pappo AS. Melanoma in children and adolescents. Eur J Cancer. 2003; 39(18): 2651-2661.
2. Handfield-Jones SE, Smith NP. Malignant melanoma in childhood. Br J Dermatol. 1996; 134(4): 607-616.
3. Barnhill RL. Childhood melanoma. Semin Diagn Pathol. 1998; 15(3): 189-194.

4. Peters MS, Goellner JR. Spitz naevi and malignant melanomas of childhood and adolescence. Histopathology. 1986; 10(12): 1289-1302.
5. Crotty KA, McCarthy SW, Palmer AA, et al. Malignant melanoma in childhood: a clinicopathologic study of 13 cases and comparison with Spitz nevi. World J Surg. 1992; 16(2): 179-185.
6. Barnhill RL, Flotte TJ, Fleischli M, et al. Cutaneous melanoma and atypical Spitz tumors in childhood. Cancer. 1995; 76(10): 1833-1845.

Şekiller:



Şekil 1: Olgu 1. Spitzoid melanom. Adalar halinde tümör toplulukları ve tümör invazyonuna bağlı ülser (U) gelişimi görülmekte. H&E, X12

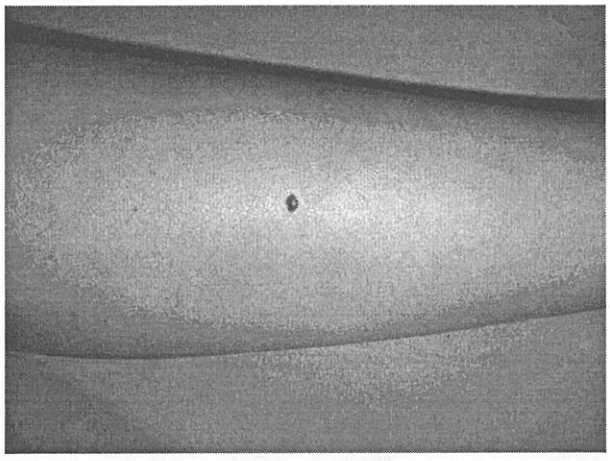

Şekil 2: Olgu 2 nin lezyonunun operasyon öncesi görünümü.

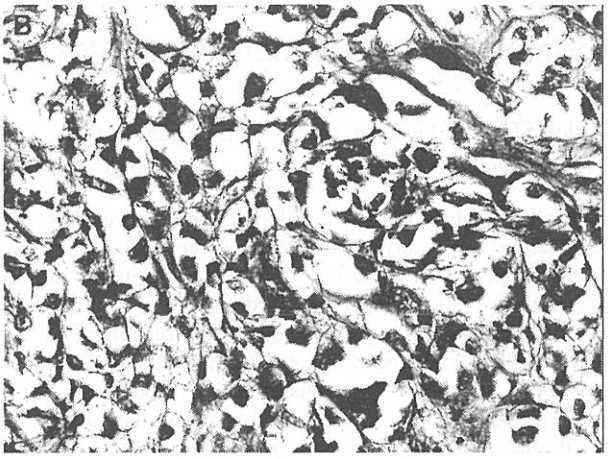

Şekil 3: Olgu 2. Yüksek proliferatif index Anti-PCNA nükleer boyaması ile görülmekte. İmmünokimyasal boyama, X200

P-20
Üriner Sistem Anomalisiyle Birlikte Seyreden Diphallus Vakası

Dilek ŞENEN, Gökhan ADANALI, Orgun DEREN, Ruşen KAPUCU, Macide YAKUT, Bülent ERDOĞAN
Ankara Numune Eğitim ve Araştırma Hastanesi 1. Plastik ve Rekonstrüktif Cerrahi Kliniği, ANKARA

Dihpallus, penis ya da klitorisin duplikasyonudur ve nadir bir anomalidir. Her 5 milyon canlı doğumda bir görülür. Mevcut penisler eşit olabilir ya da olmayabilir, ama genellikle yan yanadırlar ve biri diğerinin üzerindedir.
Diphallusla beraber ürogenital anomaliler görülebilir:
Ektopik skrotum, prepenile skrotum, bifid skrotum, bladder exstrophy, wide symphysis, imperfore anüs, hipospadias, penil torsiyon, üretra yokluğu, renal agenesis, epispadias, anorektal malformasyon ve pubik diastazis görülebilir.
5 yaşındaki erkek çocuk anormal görünümlü penis şikayetiyle ailesiyle birlikte kliniğimize başvurdu.Çocuğun yenidoğan döneminde herhangi bir sorunu olmadığı öğrenildi .Hastanın anne ve babası sağ ve sağlıklı olup anne 32 yaşındaydı ve hamileliği sırasında herhangi bir ilaç kullanmamıştı. Ailede hastanın anomalisine benzer bir şikayeti olan yoktu.Yapılan fizik muayenede hastada glanüler diphallus olduğu, testis ve skrotumun normal olduğu görüldü.
Hastaya yapılan USG de sağ renal agenezis olduğu tesbit edildi.
İlk diphallus vakası Wecker tarafından 1609 da rapor edilmiştir.
Glanuler diphallusun tedavisinde genellikle daha az gelişmiş hipoplastik glans penis eksizyonu yapılır.Ayrıca anorektal ve ürogenital anomalilerin çok dikkatli araştırılmaları gerekir.

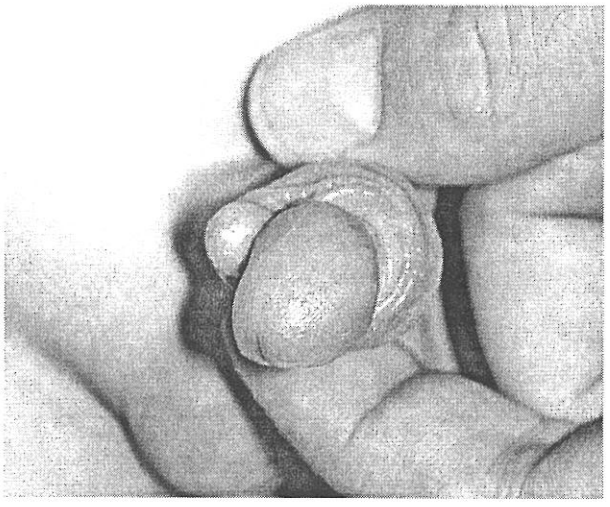

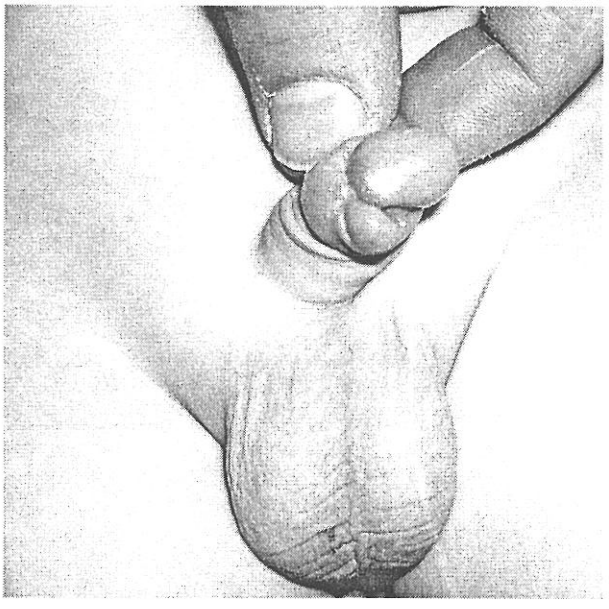

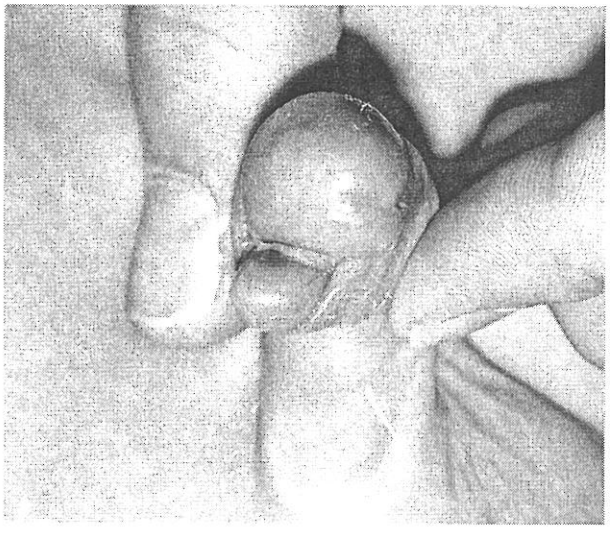

P-21
Ayak Başparmak Leiyomyomu: Radyolojik Ve Patolojik Korelasyon

Nurten TURHAN-HAKTANIR[2], Alpay HAKTANIR[3], Yavuz DEMİR[2], Çiğdem TOKYOL[1], Murat ACAR[3],

1) Afyon Kocatepe Üniversitesi, Patoloji AD, AFYON
2) Afyon Kocatepe Üniversitesi, Plastik ve Rekonstrüktif Cerrahi AD, AFYON
3) Afyon Kocatepe Üniversitesi, Radyoloji AD, AFYON

Yumuşak doku leiyomiyomlarının benign yumuşak doku tümörlerinin yaklaşık % 3.8'ini oluşturduğu bildirilmiştir. Bu tümörlerin çoğunluğu gastrointestinal kanalda, akciğerlerde, karaciğer ve böbrek üstü bezlerinde yerleşir. Alt ekstremite leiyomiyomunun manyetik rezonans görüntüleme (MRG) bulguları ile ilgili çok az sayıda yayın vardır. Bildiğimiz kadarıyla MRG bulguları ile bildirilmiş ayak başparmak leiyomiyomu bulunmamaktadır. Bir ayak başparmak leiyomiyom olgusunu MRG ve patoloji bulguları sunuyoruz. Geçirilmiş travma öyküsü olmayan 44 yaşında erkek hasta son iki aydır sağ ayak başparmağı alt yüzünde yavaş büyüyen kitle şikayeti ile başvurdu. Hasta ayakkabısının sağ tekini rahat giyemediğinden ve zaman zaman ağrıdan şikayet ediyordu. Subkutan dokuda yerleşmiş olan kitle semimobil ve sertti. Ultrasonografik incelemede 22x20 mm boyutlarında, nonhomojen, hipoekojen, solid kitle görüldü. MRG'de fleksör hallusis longus tendonu üzerinde iyi sınırlı, subkutan yumuşak doku kitlesi izlenmekteydi. Lezyon içinde izlenen tubuler sinyalsiz görünümler vasküler yapılar olarak değerlendirildi. Tümör rezeksiyonu yapıldı; fleksör hallusis longus tendonu üzerinde iyi sınırlı, subkutan yumuşak doku kitlesi çıkarıldı. Komşu tendona invazyon mevcut değildi. Spesimen 2.5 x 2.0 cm çapında ve damardan zengindi. Mikroskopik incelemede fasiküller arasında iğsi hücreler görüldü. Tümör düz kas aktin ve desmin'i için pozitif immunohistokimyasal boyanma gösterdi. Patolojik tanı solid tip vasküler leiyomiyom olarak rapor edildi. Takipte lokal nüks ya da uzak metastaz görülmedi.

Vasküler leiyomiyomlar ayaktaki yumuşak doku kitlelerin ayırıcı tanısında bulunması gereken benign yumuşak doku lezyonlarıdır. Özellikle orta yaşlı bir hastada hareketli bir subkutan kitle görüldüğünde vasküler leiyomiyomdan şüphelenilmelidir. Alt ekstremite subkutan dokusunda iyi sınırlı bir lezyon içinde MRG incelemede vasküler yapılar görüldüğünde vasküler leiyomiyom akılda tutulması gereken olası tanılardan olmalıdır.

P-22
İnflamatuar Lineer Verrüköz Epidermal Nevüsün Karbon Dioksit Lazer İle Tedavisi: Vaka Sunumu

Ersin ÜLKÜR, Bahattin ÇELİKÖZ, Fuat YÜKSEL, Hüseyin KARAGÖZ

GATA Haydarpaşa Eğitim Hastanesi, Plastik Cerrahi Kliniği, İSTANBUL

Amaç: Epidermal nevüsler pluripotent germinatif basal hücrelerinden köken alırlar ve keratinosit ve diğer deri eklerinin aşırı oluşturulmalarına bağlı olarak gelişen hamartomlardır. 'Darier' benzeri epidermal nevus, linear porokeratozis ve inflamatuvar linear verrüköz epidermal nevus (İLVEN) olarak alt gruplara ayrılırlar. Nadir olarak görülen İLVEN 1971 de Altman ve Mehregan1 tarfından tarif edilmiştir. Daha çok alt ekstremitede meydana gelmektedir. İLVEN tedavisi için bir kaç tedavi modeli tarif edilmiş olsa da halen tartışma devam etmektedir. Bu olgu sunumunda karbondioksit lazer ile tedavi olan İLVEN hastası sunulmaktadır.

Olgu Sunumu: Sağ kalça ve posterior uyluk bölgesinde eritematöz, kaşıntılı ve deskuamatif lezyonu olan 30 yaşında bir hasta kliniğimize başvurdu (Şekil 1).
Lezyon doğuştan itibaren bulunup, puberte dönemine kadar yavaş yavaş büyümüş ve puberteden sonra fazla büyüme olmamış. Hastanın genel durumu iyiydi ve eşlik eden başka bir hastalığı mevcut değildi. Hasta önceden topikal steroid, keratolitik ajanlar ve kaşıntısını azaltmak için oral antihistaminikler kullanmış fakat herhangi bir yarar görmemiş. Hastada yapılan insizyonel biyopsi ile İLVEN tanısı teyit edildi.
Sağ kalça bölgesindeki küçük olan lezyon test amaçlı karbondioksit lazer ile tedavi edildi. Test bölgesinde belirgin bir iyileşme gözlendikten sonra tedavi tüm lezyonlar için uygulandı. Operasyon esnasında laser uygulamasında aldığımız güvenlik önlemleri aldıktan sonra hasta genel anestezi altında opere edildi. Lezyonlar betadin sabun ile yıkanıp kurulandıktan sonra steril bir şekilde örtüldü. F 260 prob ile 34 W gücünde 'SilkTouch' modunda karbondioksit lazer (Sharplan 150 XJ SilkTouch; Sharplan Lasers Inc., Needham, Mass.) üç pas halinde uygulandı. Uygulanan her pas lazer sonrası lezyon üzerinde oluşan krut ıslak tamponlar ile sıyrıldı. Kenar bölgelerde 6 mm genişlikte lazer uygulanırken orta kısımlarda 9 mm genişliğinde uygulandı. Lezyonlar yapışmayan pansuman ile kapatılarak ameliyat sonlandırıldı. Tek lazer uygulamasından 5 hafta sonra lezyonlardaki kaşıntı şikayeti belirgin şekilde azaldı ve parsiyel iyileşme gözlendi. 6 hafta ara ile 3 seans karbondioksit lazer uygulandı. Üçüncü seans sonrasında hastanın lezyon bölgesinde eritem, ekskoriasyon ve granülasyon ortadan kalktı ve hafif bir pigmentasyon kaldı (Şekil 2). Hastanın 18 aylık postoperatif takiplerinde herhangi bir nüks gözlenmedi.

Tartışma: Epidermal nevüsler keratinositik, foliküler, sebaseöz, apokrin ve ekrin orijinli olabilirler. En sık gözlenen formu ise Blaschko hatları boyunca lineer bantlar halinde görülen ve erken çocukluk yaşlarında ortaya çıkan verrüköz epidermal nevüslerdir. İLVEN verrüköz epidermal nevüslerin çok nadir gözlenen bir formudur. Patogenez net bir şekilde bilinmese de, intelökin 1, interlökin 6, tümör nekrozing faktör-α ve hücreler arası adezyon molekülü 1 in fazla miktarda işlev gördüğü ortaya konmuştur.
İLVEN de tanı klinik görüntü ve histoloji ile konmaktadır. Diğer formlardan belirgin eritem, kaşıntı ve psöriasiz benzer lezyonları olması ile ayrılmaktadır. İLVEN tanı kriterleri 1971 de Altman ve Mehregan[1] tarafından konmuş ve 1985 de Morag ve Metzker[2] tarafından modifie edilmiştir. Bu kriterler; 1)kaşıntılı, unilateral, lineer verrüköz ve erüptif lezyonlar olması, 2) erken yaşta belirti vermesi, 3) tedaviye dirençli olmasıdır. Bizim hastamız da bu tanı kriterlerin hepsi mevcuttu. Histolojik incelemede İLVEN hastalarında tipik olan hyperkeratozis, papillomatozis ve rete ridge lerde uzama ile birlikte akantozis mevcut olmasıdır.
İLVEN hastalığı genellikle tedaviye dirençlidir. Bu zamana kadar tedavisi için birçok yöntem tarif edilse de tatmin edici sonuçlar henüz mevcut değildir. Fox ve Lapins'[3] in derlemesinde tedavi seçenekleri cerrahi ve medikal olarak iki başlık altında toplanmıştır. Eksizyon, derin dermabrazyon gibi cerrahi yöntemlerin lezyonların ortadan kaldırılması için en etkin yöntemlerdir, fakat ameliyat sonrası oluşan deformiteler sorun oluşturmaktadır. Bazı yazarlar topikal steroid, tretinoin, podophyllin, 5-fluorouracil ve tar preperatları gibi medikal tedavi ile de olumlu sonuçlar bildirmişlerse de etkiler tartışmalıdır.
İLVEN tedavisinde lazer kullanımı son zamanlarda ortaya konulmuştur. Epidermal nevüs tedavisinde lazerin sonuçları hakkında değişik sonuçlar bildirilmiştir.[4] Argon lazer ile çok derin olmayan koagülasyon yapılmakta ve skar oluşumu riski azalmakta fakat lezyonun tedavisinde etkisiz kalmaktadır. 585-nm pulsed dye lazer ve ruby lazer ile semptomların azaldığı gösterilmiştir. [5] Karbondioksit lazer epidermal nevüs tedavisinde başarılı kullanımı ile ilgili yayın olsa da [6] İLVEN tedavisinde kullanımı ile ilgili yayına rastlamadık. Karbondioksit lazerin çevre dokulara minimal zarar vererek yüzeyel dokunun abrazyonu yapılabildiği bilinmektedir. Karbondioksit lazerin özelliklerinden dolayı İLVEN tedavisinde kullanılabileceğini düşündük. Bizim hastamızda karbondioksit lazerin ablazyon derinliği lezyonları tedavi etmek için yeterli oldu, ve 18 aylık takibimizde herhangi bir nüks gözlenmedi.

Sonuç: Eksizyon primer kapama gibi basit cerrahi yöntemlerle tedavi edilemeyen geniş İLVEN vakalarında karbondioksit lazer test uygulamadan sonra iyi bir tedavi seçeneği olacağı görüşündeyiz.

Kaynaklar:

1. Altman J, Mehregan AH: Inflammatory linear verrucose epidermal nevus. Arch Dermatol 104: 385, 1971.
2. Morag C, Metzker A: Inflammatory linear verrucous epidermal nevus: report of seven new cases and review of the literature. Pediatr Dermatol 3: 15, 1985.
3. Fox BJ, Lapins NA: Comparison of treatment modalities for epidermal nevus: a case report and review. J Dermatol Surg Oncol 9: 879, 1983.
4. Hohenleutner U, Landthaler M: Laser therapy of verrucous epidermal naevi. Clin Exp Dermatol 18: 124, 1993.
5. Alster TS: Inflammatory linear verrucous epidermal nevus: Successful treatment with the 585 nm flashlamp-pumped pulsed dye laser. J Am Acad Dermatol 31: 513, 1994.
6. McBurney EI, Rosen DA: Carbon dioxide laser treatment of verrucous vulgares. J Dermatol Surg Oncol 10: 45, 1984



Şekil 1: Sağ kalça ve posterior uylukta İLVEN



Şekil 2: Üç seans karbondioksit lazer ile tedavi edildikten 18 ay sonraki görünüm.

P-23

Diabete Bağlı Cerrahi Girişim Gerektiren ve Hastaneye Yatırılan Hastalarda Gabapentin ve Venlafaksin Tedavisinin; Nöropatik Ağrı, Yan Etkiler ve Cerrahi Tedavi Açısından Etkilerinin Karşılaştırılması

Mehmet İhsan OKUR, Alpagan Mustafa YILDIRIM, Murat KERET

Fırat Üniversitesi Tıp Fakültesi, Plastik Rekonstrüktif ve Estetik Cerrahi Anabilim Dalı, ELAZIĞ

Amaç: 1-Diabetik periferik nöropatisi olan hastalarda gabapentin, venlafaksin ve gabapentin+venlafaksin tedavisinin nöropatik ağrı üzerine olan etkileri araştırılması,
2-Visual analog ağrı skalası kullanarak tedavi öncesi ve tedavi sonrası kullanılan ilaçların etkinliklerinin istatistiksel olarak karşılaştırılması,
3-Semmes-Weinstein monofilamanları ile hastalarda oluşan, tedavi öncesi ve tedavi sonrası duyu iletimlerinin araştırılması,
4-Kullanılan ilaçların hastalarda oluşturduğu yan etkilerinin araştırması,
5-İlaçlara bağlı olarak meydana gelen komplikasyonların araştırılması amaçlanmıştır.

Gereç ve yöntem: Bu çalışmaya Eylül 2003 ile Mayıs 2004 tarihleri arasında, Fırat Üniversitesi Fırat Tıp Merkezi Plastik ve Rekonstrüktif Cerrahi servisinde, diabete bağlı cerrahi girişim gerektiren ve bu amaçla hastaneye yatırılan hastalar ile polikliniğe tetkik ve tedavi amacıyla başvuran hastalar alındı. Diabetik nöropatiye bağlı ağrının ve ayak enfeksiyonuna bağlı ağrının, hasta tarafından değerlendirilmesinde karışıklığa yol açabilecek başka nedenlere bağlı şiddetli ağrıları olan hastalar çalışma dışı bırakıldı. Daha önceden diabetes mellitus tanısı almış veya yeni tanı konulmuş hastalar arasından çalışma kıstaslarına uyan 45 hasta seçildi. Çalışmaya randomize olarak 15'er kişilik 3 grup hasta dâhil edildi. Hastalarda ağrılı diabetik nöropati semptomlarını etkileyebilecek olan asetaminofen ya da aspirin hariç, non-steroidal antienflamatuar ilaçlar, benzodiazepinler, çizgili kas gevşeticileri, opioidler, çalışma öncesi ve çalışma süresince kesildi. Çalışmaya alınan hastaların 17'si kadın (%38,1), 28'i erkek (%61,9) idi. Hastaların yaş ortalaması 54,5 olarak bulundu.
Çalışma kriterleri şu şekilde belirlendi:
1-Tip 1 ve Tip 2 diabetes mellitus tanısı almış olan,
2-Öyküsünde kas güçsüzlüğü, parestezi, hipoestezi ve nöropatisi bulunan,
3-Diabetik nöropati için herhangi bir tedavi almayan,
4-Polinöropati tablosu yapacak başka bir hastalığı olmayan ve
5-Düzenli ilaç alan ve takibe gelen hastalar çalışmaya alındı.
Çalışma süresince hastaların kan şekeri regülasyonu diyet, oral antidiabetik ilaçlar ve insülin ile sağlandı.
Diabetik polinöropati tanısı için; öyküde kas güçsüzlüğü, parestezi, hipoestezi, ağrı tarifleyen hastalarda yapılan nörolojik muayenede yüzeyel duyu, derin duyu, pozisyon duyusu araştırıldı. Bunun için Semmes-Weinstein (SW) kantitatif duyu testinden yararlanıldı.
Hastayı poliklinik koşullarında ve serviste takip etmek, nöropatinin yarattığı ağrı ve duyusal değişikliklerin yanı sıra, tedaviye yanıtını değerlendirmek amacıyla, günümüzde halen en sık kullanılan ağrı ölçeklerinden biri olan visual analog skala (VAS) kullanıldı.
Çalışma süresince;
Gabapentin preparatı olarak, Neurontin 300 mg kapsül (Parke-Davis lisansı ile Göedeck GmbH, ALMANYA),
Venlafaksin preparatı olarak, Efexor XR 75 mg kapsül (Wyeth Medica, İRLANDA) kullanıldı.
1. Gruba 4 hafta süreyle gabapentin (Neurontin 300 mg kapsül),
2. Gruba 4 hafta süreyle venlafaksin (Efexor-XR 75 mg kapsül),
3. Gruba 4 hafta süreyle gabapentin+venlafaksin tedavisi başlandı.
Gabapentin
1. hafta 900 mg/gün
2. hafta 1800 mg/gün
3. hafta 2400 mg/gün
4. hafta 2400 mg/gün kademeli olarak titre edilen dozlarda günde 3 kez uygulandı.
Venlafaksin
1. hafta 75 mg/gün tek doz
2. hafta 75 mg/gün tek doz
3. hafta 150 mg/gün tek doz
4. hafta 150 mg/gün tek doz halinde verildi.
Tedavi süresince hastalar düzenli olarak haftalık kontrollere çağırıldı. Semptomlar, yan etkiler ve nörolojik muayene bulguları tekrar değerlendirilerek, hastaların ilacı düzenli alınıp almadıkları, başka bir ağrı kesiciye ihtiyaç duyup duymadıkları, herhangi bir nedenle ilacı kesip kesmedikleri, ilaca bağlı yan etkilere dayanıp dayanamadıkları ve bu yan etkilerin neler olduğu, ne kadar zaman sürdüğü hasta anamnezi alınarak öğrenildi.
Çalışmada kullanılan parametreleri karşılaştırmada başlangıç ve tedavi sonrası grup içi değerlerinin karşılaştırılmasında Wilcoxon Signed Ranks testi; grupların birbirleri ile olan değerlendirilmesinde non-parametrik Mann-Whitney U testi kullanıldı. Tüm gruplar arasındaki istatistiksel karşılaştırma tek yönlü Kruskal Wallis Varyans Testi ile yapıldı. Semmes-Weinstein duyu testi için, istatistiksel olarak elde edilen veriler ortalama ± standart hata olarak belirtildi. Ortalamalar arasındaki farkların istatistiksel anlamlılık düzeyleri "Origin 5,0 Microcal" paket istatistik programı kullanılarak bağımsız Student t-testi ile yapıldı. $p< 0.05$ değerleri istatistiksel olarak anlamlı kabul edildi.

Bulgular: Toplam 45 hastanın 41 tanesi çalışmayı tamamladı. Hastaların çoğunda ayak, ayak parmakları ve baldırı tutan nöropatik ağrılar vardı. Başlangıçtaki ortalama ağrı skorları her

üç grupta da benzerdi.
Tedavinin 20. gününden itibaren çalışma gruplarının tümünde de nöropati ile ilgili şikâyetler azaldı ya da kayboldu. Duyu iletiminde artış tespit edildi.
Wilcoxon Signed Ranks Testi: Tedavi öncesi gabapentin grubundaki ortalama VAS=54,2mm (min=40,0 max=65,0), tedavi sonrası gabapentin grubunda ki ortalama VAS=42,8mm, tedavi öncesi venlafaksin grubundaki ortalama VAS=46,0mm (min=30,0 max=65,0),
tedavi sonrası venlafaksin grubundaki ortalama VAS=42,1mm, tedavi öncesi gabapentin+venlafaksin grubundaki ortalama VAS=48,8mm,
tedavi sonrası gabapentin+venlafaksin grubundaki ortalama VAS=32,3mm olarak bulundu.
Grup içi, tedavi öncesi ve tedavi sonrası ilaç uygulamasının VAS üzerindeki etkinliğini göstermek amacı ile kullanılan Wilcoxon Signed Ranks testi yapıldı. Buna göre gabapentin grubunda $p<0,001$, venlafaksin grubunda $p<0,004$, gabapentin+venlafaksin grubunda ise $p<0,001$ olarak bulundu. Tüm gruplardaki tedavi öncesi ve tedavi sonrası Wilcoxon Signed Ranks testinin sonucu ($p<0,005$) anlamlı olarak bulunmuştur.
Tüm gruplarda nöropatik ağrı istatistiksel olarak anlamlı şekilde azalmıştır.
Buna göre gabapentin + venlafaksin grubundaki ağrı şiddetindeki azalmanın, diğer gruplara oranla çok daha fazla olduğu bulunmuştur. Tek başına gabapentin verilen ya da venlafaksin verilen hasta grupları arasında bir fark olmadığı görülmüştür ($p=0,947$). Gabapentin + venlafaksin verilen grupta ise diğer gruplarla kıyaslandığında ve nöropatik ağrıyı azaltmadaki etki daha fazla olarak bulunmuştur ($p<0,001$).
İlaç tedavisi alan hasta grupları arasında yapılan, SW duyu testi sonuçlarını değerlendirmek amacı ile, "Origin 5.0 Microcal" paket istatistik programı kullanılarak bağımsız student t- testi yapıldı. Gabapentin alan hasta grubunda t-testi sonucu $p=0,009$ ($p<0.05$) olarak ve anlamlı tespit edilirken, venlafaksin tedavisi alan hastalar için bu değer $p=0.512$ ($p>0.05$) olarak bulundu. Venlafaksinin duyu üzerine etkisinin olmadığı istatistiksel olarak tespit edildi.
Gabapentin+venlafaksin tedavisi uygulanan hastalarda, $p=0.002$ ($p<0.05$) olarak bulunurken, bu gruptaki p değerinin, gabapentin grubundaki p değerinden daha düşük ve istatistiksel olarak daha anlamlı olduğu bulundu.
Gabapentin grubunda bir hasta tedaviyi ilacı yutma güçlüğü ve ölüm korkusu nedeniyle bıraktı. Venlafaksin grubunda ise bir hasta bulantı nedeniyle çalışmayı yarıda kesti. Gabapentin + venlafaksin grubunda bir hasta ise iç hastalıkları servisinde yatmaktayken miyokard infarktüsü geçirerek öldü. Tedavi ile enfarktüs arasında bir neden sonuç ilişkisi kurulamadı.
Gabapentin tedavisi alan hasta grubunda %26 oranında somnolans (uykuya eğilim) görüldü. Venlafaksinle ilişkili yan etkilerden en fazla görüleni bulantı ve kusma olup, venlafaksin tedavisi alan hasta grubunda %33 oranında bulantı olurken, %26 oranında baş ağrısı oldu. Gabapentin + venlafaksin grubunda %26 oranında baş dönmesi ve bulantı görüldü.
Bu hastalardaki yan etkiler hastanın ilacı bıraktırmasını gerektirmeyecek düzeydeydi.

Sonuç: Gabapentin görece minor ve tolere edilebilir istenmeyen yan etkilerle birlikte, hızlı bir etki başlangıcına sahip olup, klinik açıdan diabete bağlı nöropatik ağrı semptomlarında azalma sağlamıştır.
Venlafaksin uygulanan hastalardaki nöropatik ağrı şiddetindeki azalma da istatistiksel olarak anlamlı bulunmuştur. Bu grubun gabapentin grubu ile arasında anlamlı bir fark olmadığı tespit edilmiştir. İstenmeyen yan etkiler açısından da tolere edilebilir ve emniyetli bir antidepresan olduğu sonucuna ulaşılmıştır.
Gabapentin ve venlafaksinin birlikte uygulanması, diabete bağlı nöropatik ağrıyı azaltmada ve iyileşme sağlamada, gabapentin ve venlafaksinin ayrı ayrı kullanımlarından daha üstün olduğu tespit edilmiştir. Gabapentin ve venlafaksinin birlikte kullanılması, şiddetli nöropatik ağrısı olan hastalarda, tedavi seçeneklerinin kısıtlı olduğu durumlarda ümit verici bir kombinasyon gibi görünmektedir.

Kaynaklar:

1. Wolff JC, Mannion RJ. Neuropathic pain: aetiology, mechanisms, and management. Lancet 353: 1959-1964, 1999.
2. Arezzo JC. New developments in the diagnosis of diabetic neuropathy: Am J Med 107: 9-16, 1999.
3. Simpson D.A, Gabapentin and Venlafaxine for the Treatment of Painful Diabetic Neuropathy. J Clin Neuromusc Dis 3: 53-62, 2001.
4. Davis JL, Smith RL. Painful peripheral diabetic neuropathy treated with venlafaxine HCl extended release capsules. Diabetes Care. 22: 1909-1910, 1999.
5. Neville MW. Gabapentin in the Treatment of Neuropahic Pain. American Journal of Pain Management .10: 6-12, 2000.
6. Dejgaard A. Pathophysiology and treatment of diabetic neuropathy. Diabet Med. 15: 97-112, 1998.

P-24
Halatla Kopmaya Bağlı Ayak Amputasyonu Sonrası Replantasyon: Olgu Sunumu

Fatih ZOR
Çorlu Askeri Hastanesi, Plastik Cerrahi Kliniği, Çorlu, TEKİRDAĞ

Amaç: Alt ekstremite replantasyonları günümüzde hala güçlükler içermektedir. Amputasyonun şekli ve seviyesi replantasyon endikasyonun konulmasında en önemli belirteçlerdir. Burada gemi halatı ile Rolling tarzı yaralanma ile gerçekleşen bir amputasyon ve ampute parçanın replantasyonu sunulmuştur.

Olgu Sunumu: 17 yaşında erkek hasta gemi halatının ayağına dolanması sonucu Rolling tarzı bir yaralanma geçirmiş ve ayak bileğinin yaklaşık 5 cm proksimalinden tam amputasyon ile müracaat etti (Resim 1). Yapılan muayenesinde yaralanmanın yumuşak doku kaybına neden olduğu ve koparma tarzı yaralanma sonrasında posterior kas grubunun muskulotendinöz bileşkeden itibaren amputa parçada olduğu izlendi. Proksimal güdükte yapılan muayenede yaralanma zonunun calf kaslarının gövdelerine kadar devam ettiği görüldü. Hastanın yaşı da dikkate alınarak replantasyona karar verildi. Bacak 5 cm kısaltılarak kemik fiksasyonu sağlandı, daha sonra safen ven grefti alınarak 2 arter 2 ven onarımı mikrocerrahi yöntemlere uygun olarak gerçekleştirildi. Anastomozun yaralanma zonu dışına yapılabilmesi için anterior tibial arter ve posterior tibial arterin her ikisine de yaklaşık 20 cm lik interpozisyonel ven grefti konuldu. Sinirler bulundu ve primer koaptasyon sağlanamadığı için işaretlendi. Daha sonra anatomiye uygun olarak yumuşak doku onarımı uygulandı. 3 ay sonra interpozisyonel sinir grefti ile sinir onarımı gerçekleştirildi.

Sonuç: Postoperatif dönemde arteriyel veya venöz problem ile karşılaşılmadı, sadece posteriorda parsiyel cilt nekrozu oldu ve pansumanlar ile sekonder olarak iyileşti. Halen takipte olan hastanın takip süresi 18 aydır. Ayak bileğinde fleksiyon ve ekstansiyon hareketleri minimal kısıtlı olarak izlendi. Ayakta 18 ay boyunca herhangi bir trofik yara oluşmadı (Resim 2). Hastanın ayakkabı içine koyduğu destek ile belirgin aksama olmadan rahatlıkla yürüdüğü görüldü.
Sonuç olarak alt ekstremitenin distal amputasyonlarında, özellikle genç hastalarda replantasyon mutlaka denenmesi gerekmektedir. Anastomozun yaralanma zonu dışarısına yapılması onarımın başarısını etkileyen en önemli faktördür. Fonksiyonel sonuçların güzel olabilmesi için hasta uyumu ve erken dönemde yoğun fizik tedavi uygulanması gerekmektedir.

Kaynaklar:

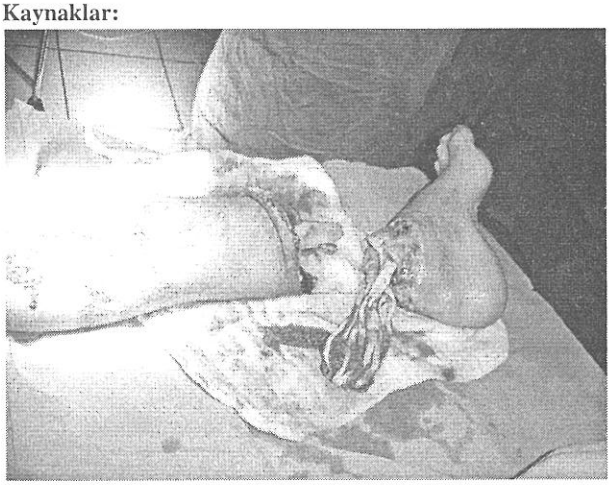

Resim 1: Halatla kopmaya bağlı ayak amputasyonu izlenmekte



Resim 2: Postoperatif 18. ayda hastanın yürüyüşü izlenmekte

P-25
Rinoserebral Mukormikosis

Gülden AVCI, Güniz ULUÇAY EKER, Serkan YILDIRIM, Tayfun AKÖZ
Dr. Lütfi Kırdar Kartal Eğitim Ve Araştırma Hastanesi Plastik Ve Rekonstrüktif Cerrahi Kliniği, İSTANBUL

Giriş: Hızla ilerleyen progresif bir enfeksiyon olan mukormikosis immünolojik yada metabolik yetmezliği olan hastalarda görülür. Hızlı ilerleyen ve ölümcül olan bu fungal enfeksiyon burun, paranasal sinüsler ve orbitayı invaze eder.

Vaka Sunumu: Elli yedi yaşında bayan hasta burun dorsumunda nekroz nedeniyle görüldü. Yaklaşık bir yıl önce burun dorsumunda, her iki üst gözkapağı medilallerinde ve yanakların medialinde şişlik, kızarıklık olduğu, bunun zamanla azaldığı ancak burun dorsumunda nekroz geliştiği öğrenildi. Başka bir sağlık kurumuna başvuran hastanın kardiak problemleri nedeniyle ameliyat edilemediği öğrenildi. Sarkoidosis, hipertansiyon, konjestif kalp yetmezliği olan hastanın burun nekrozu ve damak fistülü mevcuttu. Ameliyata alınan hastada tüm burun, vomer, bilateral maksiler sinüs mediali ve ethmoid kemiğin bir kısmı herhangibir insizyon veya disseksiyona gerek kalmadan bir klemple tutulduğunda enblok olarak ayrıldı. Nekrotik tüm dokunun klemple çıkmasının ardından yara kenarları debride edildi ve glabellar flep ile rekonstrüksiyonu yapılan hastanın patolojik tanısı mukormikosis olarak geldi. Enfeksiyon hastalıkları bölümünce de değerlendirilen hastaya amfoterisin B başlandı.

Tartışma ve Sonuç: Rinoserebral mukormikosis nadir görülen saprofitik mantarların neden olduğu oportunistik enfeksiyondur. Mukormikosis vücutta en sık olarak orbitorinoserebral tutulum gösterir. Bu enfeksiyon, immün yetmezliği ve metabolik anomalisi olan hastalarda görülür. Diğer risk faktörleri ise kronik antibiyotik, steroid, sitotoksik ilaç kullanımı, kronik karaciğer veya böbrek yetmezliği, diabetes mellitus, transplant hastaları sayılabilir. Kanserli, HIV taşıyıcıları ve malnütrisyonlu hastalarda da görülebildiği bildirilmiştir. Sunduğumuz vakada sarkoidosis olup kronik steroid kullanmakta hikayesi mevcuttu. Klasik olarak mukormikosis akut, fulminant ve sıklıkla ölümcül seyreder. Klinik tablo genellikle 7-10 gün önce başlar. Hastalar bir hafta 10 gün içinde genelde kaybedilir. Ancak nadirde olsa bazı hastalarda semptomlar 4 haftadan uzun süredir var olup kronik olabileceği bildirilmiştir. Kronik rinoserebellar mukormikosisin tedavi ve takibi tartışmalıdır. Geniş cerrahi debridman, uzun süre yüksek doz amfoterisin B kullanılması, eşlik eden komorbid faktörlerin kontrol altına alınması ve hiperbarik oksijen tedavisi önerilmektedir. Rinoserebral mukormikosis, yüzün nekrotizan fasiitisinden ayırt etmek gerekir. Çok daha hızlı ve ölümcül ilerleyebilen bu enfeksiyonun tedavisinde medikal ve cerrahi kombine yaklaşım gereklidir. Alttaki komorbid faktörlerin en kısa sürede kontrol altına alınması gerekmektedir. Çok nadir görülen, mortalitesi %21 ile %70 arasında değişen, progresif fungal enfeksiyon olan rinoserebral mukormikosis metabolik ve immünolojik problemli hastalarda mutlaka ayırıcı tanıda akılda bulundurulmalıdır. Komorbid faktörlerin kontrol altına alınması ile beraber tedavi planlanmalıdır.

P-26
Mandibuler Hipoplazilerde, Distraksiyon Osteogenez Deneyimlerimiz

Mustafa YILMAZ, Haluk VAYVADA, Ali KIZILKAYA, Ozan BALIK, Reşat AKTAŞ
Dokuz Eylül Üniversitesi Tıp Fakültesi, Plastik Rekonstrüktif ve Estetik Cerrahi AD, İZMIR

Giriş: Mandibula hipoplazisi tedavisi güçlük gösteren ve şiddetli fonksiyonel ve estetik bozukluğa neden olabilen bir deformitedir. Distraksiyon osteogenez tekniğinin McCarthy tarafından mandibuler hipoplazi olgularına uyarlanması, deformitenin tamirinde çığır açmıştır. Biz de kliniğimizde çeşitli derecelerde mandibuler hipoplazi olgularının tedavisinde edindiğimiz deneyimlerimizi sunuyoruz

Metod: Dört izole mandibula hipoplazili, 1 "Akroosteolizis" sendromlu olgudan 1'i tek taraflı diğerleri bilateral deformiteye sahipti. Olguların ortalama yaşı 22 idi.

Bulgu: Olgulara, mandibuler osteotomi sonrası eksternel distraktör uygulandı. 10 günlük latent period sonrasında, günde 2 tur (0.5mmx2 tur) distraksiyon uygulandı. İşlemler boyunca seri direk grafilerle takip edildi. Sefalometrik ve ortognatik analizlerde normlara uygun değerler elde edildi. Sonuçlar hasta, aile, ortodontist ve plastik cerrahi ekibi tarafından tatmin edici bulundu.

Tartışma ve Sonuç: Mandibular hipoplazi olgularında, distraksiyon osteogenezisi populer ve gelişmeye açık bir yöntemdir. Hasta-hekim uyumunun sağlandığı uygun olgularda öne çıkan bir tedavi seçeneğidir

Anahtar Kelimeler
Mandibuler osteotomi, Mandibuler Distraksiyon, Distraksiyon Osteogenez

Bu çalışmanın geniş özeti elimize ulaşmamıştır.

P-27
Skalpte Malign Soliter Silindroma: Nadir Bir Olgu Sunumu

Mübin HOŞNUTER[1], Orhan BABUCÇU[1], Eksal KARGI[1], Berfu BABUCÇU[1], Gamze NUMANOĞLU[2], Rafet KOCA[3]

1) Zonguldak Karaelmas Üniversitesi, Tıp Fakültesi Hastanesi, Plastik, Rekonstrüktif ve Estetik Cerrahi A.D., ZONGULDAK

2) Zonguldak Karaelmas Üniversitesi, Tıp Fakültesi Hastanesi, Patoloji A.D., ZONGULDAK

3) Zonguldak Karaelmas Üniversitesi, Tıp Fakültesi Hastanesi, Dermatoloji A.D., ZONGULDAK

Amaç: Silindroma ilk kez 1842 de Ancell tarafından tanımlanmış, skalp ve abdomende multiple noduller ile karekterize bir patolojidir (1). Silindroma teriminin literatüre girmesi ise Billroth'un 1859 da hyalin ve sellüler silindirler içeren nazal sinüs tümörünün tanımlanması ile gerçekleşmiştir (2). 1929 da Wiedemann ilk defa malign silindromayı tanımlamıştır (3).

Silindroma başlıca skalpte görülen benign bir tümördür. Görünüşü pembe ve cilt renginde nodül veya papüller ile karekterizedir ve boyutları santimetrelerce büyüklüğe ulaşabilir. Genellikle erişkinlik döneminde büyümeye başlayarak yıllar içinde boyutlarında artış meydana gelir (4).

Silindroma benign bir oluşum olarak kabul edilse de nadir olarak malign transformasyonları rapor edilmiştir. Geniş literatür taramaları sonucunda 31 adet malign silindroma olgusu ile karşılaşılmıştır ve bunların sadece 4 ü soliter lezyon olarak tanımlanmıştır (3).

Bu sunumda 32x25 mm boyutlarında skalp yerleşimli soliter ve histolojik olarak malign silindroma rapor edilmiştir.

Olgu Sunumu: 73 yaşında kadın hasta saçlı deride 15 yıldır varolan kırmızı-mor renkte sert nodüler üzerinde yer yer ülserasyon ve nekrotik alanların yeraldığı lezyon ile kliniğe başvurdu. Aynı şekilde bu lezyonun karşı tarafında yer alan ikinci bir kistik yumuşak sınırları belirgin bir lezyon daha bulunmaktaydı. Şüpheli lezyon sağ pariteoksipital bölgede 32x25x10 mm boyutlarında idi (resim1). Fizik muayenede servikal bölgede lenfnodu yoktu, sistemik muayenesi normaldi ve görüntüleme yöntemlerinde direk radyografilerde kafatasına ait bir patoloji ve magnetik rezonans görüntülemede intrakraniyal bir patoloji izlenmedi.

Lezyon genel anestezi altında 1 cm sağlam deri sınırı ile total olarak eksize edildi. Diğer lezyon sınırlarından total olarak eksize edildi. Her iki lezyon intraoperatif frozen incelemeye gönderilerek, şüpheli lezyonda malign hücrelerin izlendiği diğer lezyonun benign olduğu rapor edildi. Şüpheli lezyonun eksizyon sınırlarına periost da dahil edilerek, defekt rotasyon flepleri ile kapatıldı.

Patolojik inceleme, ışık mikroskobu ile hemotoksilen-eozin ve alcian-blue-PAS histokimyasal boyamaları ile çalışıldı.

Spesmen iki tür hücre tipi ile çevrelenmiş tümör adalarından oluşuyordu; hücrelerin büyük kısmı koyu renk boyanan çekirdeğe sahipken, pek azında çekirdek şeffaf bir görünüme sahipti. Belirgin bir pleomorfizimin yanında bu hücreler atipik mitotik figürlerle karakterizeydiler (resim 2). Tümör adalarının merkezlerinde nekroz alanları gözlendi. Alcian-blue-PAS histokimyasal boyamalarında tümör adalarının hyalin tabakalarla çevrili olduğu gözlendi. Cerrahi sınırlar temizdi ve aponevrotik invazyon yoktu. Diğer spesmen hemotoksilen-eozin ile boyandı ve bening trichilemmal keratinöz kist olarak rapor edildi.

Sonuç: Kutanöz silindiroma deri eklerinden kök alan nadir bir tümördür. Makroskopik olarak nodüler, pembe-cilt renginde, boyutları çok değişken olan- birkaç santimden, 2150 grama kadar olabilen- %35 oranında ağrılı olabilen lezyonlardır (4).

Tüm olgularda beyaz ırkta görülmüş olup, daha çok kadınlar etkilenmiştir; kadın erkek oranı 2:1, 3:1 olarak rapor edilmiştir. Lezyonlar sıklıkla ilk defa hayatın 2. dekadında görülmeye başlar ve yıllar içinde yavaşça büyüme gösterir. Soliter ve multiple olmak üzere iki tip klinik prezentasyonu bulunmaktadır. Multiple lezyonlarda otozomal dominant geçiş, diğer kutanöz tümörler ile ilişkisi olabilir (5). Silindroma, ayrıca Brooke-Spiegler's tümörünün bir komponenti olabilir. Dominant kalıtım ile oluşan formunda, multiple fasiyal trikoepitelyomlar ile ilişkili olabilir (3,6). Tümör origini çoğunlukla tartışmalı olsa da, son yıllarda yapılan elektron mikroskobi ve immunohistokimyasal çalışmalarda ekrin gland kaynaklı oldukları rapor edilmiştir.

Kutanöz silindromlarda malign transformasyon nadir olmakla beraber, bunların çoğunun multiple tiplerden kaynaklandığı görülmüştür (5). Klinik olarak malign değişiklikler hızlı büyüme, renk değişikliği, ülserasyon ve kanama ile karakterizedir. Malign soliter silindroma, 1979 da Bourland ve Bondeson, 1985 de Urbanski, ve 1987 de Lin tarafından yayınlanmıştır. Histolojik olarak malign değişiklikler hyalin kılıf, jigsaw puzzle diziliş kaybı, stromal invazyon, fokal nekroz, squamoz metaplazi ile karakterizedir (5).

Malign tümör lenfatik drenaj ile yayılabilir. Lenfnodu, mide, tiroid, karaciğer, akciğer ve kemik metastazları görülebilir. Transkraniyal erozyon ve intrakraniyal invazyon rapor edilmiştir.

Tedavide cerrahi eksizyon önerilen methottur. Cerrahi eksizyonu takiben lokal flepler, deri greftleri ve free flepler kullanılabilir(5). Laser ablasyon diğer bir tedavi yaklaşımıdır(6).

Sonuç olarak, bu olgu skalp yerleşimli 32x25 mm boyutlarında, literatürde 5. vaka olarak yerini alan nadir bir soliter malign silindroma vakasıdır.

Kaynaklar

1. Ancell H (1842) History of a remarkable case of tumors, developed on the head and face, accompanied with similar disease on the abdomen. Med Chir Trans. 25:227.
2. Lin P.Y., Fatteh M.S., Lloyd M.K (1987) Malignant transformation in a solitary dermal cylindroma. Arch Pathol Lab Med. 111:765.
3. Durani B.K., Kurzen H., Jaeckel A., Kuner N., Naeher H., Hartschuh W (2001) Malignant transformation of multiple dermal cylindromas. British Journal of Dermatology. 145:653.
4. Spauwen P.H.M., Molenaar W.M., Dhar B.K (1987) Cylindroma of the scalp. The Netherlands Journal in Surger. 39:101.
5. Lo J.S., Peschen M., Snow S.N., Oriba H.A., Mohs F.E (1991) Malignant cylindroma of the scalp. J Dermatol Surg Oncol. 17:897.
6. Martins C., Bartolo E (2000) Brooke-Spiegler syndrome: Treatment of cylindromas with CO2 laser. Dermatol Surg. 26:877.

P-28
Kaş Rekonstrüksiyonunda Greft Uygulamaları

Alper BAYRAKTAR, Serçin TİRELİOĞLU, Ramazan KAHVECİ, Selçuk AKIN, Mesut ÖZCAN
Uludağ Üni. Tıp Fakültesi Plastik Rekonstrüktif Estetik Cerr. A.D. ve El Cerr. Bilim Dalı, BURSA

Giriş: Kaşlar yüz ifadesinde önemli rol oynayan, yüz için değerli ve vazgeçilmez bir estetik subünittir.

Kaş kayıpları termal ve radyasyon yanıkları, avülzyon yaralanmaları, alopecia areata, leprosy, deri tümörlerinin cerrahi eksizyonu gibi sebeplere bağlı olarak meydana gelebilmektedir.[1]

Kısmi veya tam kaş kayıpları çok sık görülmemekle birlikte plastik cerrahlar kaş rekonstrüksiyonu ve beraberinde kazanılacak iyi estetik sonuçların elde edilebilmesi için cerrahi metotları ve bunların teknik detaylarını bilmek durumundadırlar.[1-6]

Bu çalışma ile tam veya kısmi kaş kaybı ile kliniğimize başvuran 13 hastaya farklı greft teknikleri ile cerrahi rekonstrüksiyon uygulanmış, bu tekniklerin değerlendirilmesi amaçlanmış ve sonucunda elde edilen klinik bulgularımız bildirilmiştir.

Gereç ve yöntem: Kliniğimizde, Kasım 1995 – Nisan 2004 tarihleri arasında kısmi veya tam kaş kaybı/defekti sebebi ile opere edilen 13 hasta (iki hastada bilateral rekonstrüksiyon uygulandı) toplam 15 cerrahi olgu değerlendirmeye alındı. Erkek / kadın oranı 2,8 idi. Kaş defekti nedenleri 6 olguda (%40) termal ve haşlanma yanıkları, 4 olguda (%26,6) deri tümör cerrahisi, 3 olguda (%20) avülziv yaralanma, 1 olguda (%6,7) geçirilmiş enfeksiyona bağlı gelişen skar formasyonu sonrasında kaş kaybı ve 1 olguda (%6,7) alopecia areata(konjenital) idi. 9 cerrahi olgu (7 hasta) tam kaş kaybı içerirken, 6 cerrahi olguda (6 hasta) kısmi kaş kaybı mevcuttu. Kısmi kaybı olan 6 olgunun 2'sinde 1/3 lük kayıp, 4'ünde ise 2/3 lük kayıp vardı. Yaş aralığı 22–48 idi.

Saçlı deri strip grefti uygulanan vakalarda donör alan olarak 5 hastada üst oksipital bölge 3 hastada postauriküler bölge saçlı derisi kullanıldı.

Kaşlı deri strip greftleri kadın hastalarda tercih edildi. Bu tekniğin uygulandığı 4 hastada da karşı taraf donör kaş sahası greft almaya imkân verecek kalınlıkta ve kalitede idi.

Bir hastada preoperatif kaşlı deri grefti ile rekonstrüksiyon planlanan hastanın peroperatif değerlendirilmesi ve kaşlı deri greftinin yetersizliğine karar verilmesi üzerine saçlı deri strip grefti ile kaşlı deri strip grefti kombine kullanıldı.

Diğer 2 hastada uygulanan mikrogreft tekniği için ise donör alan olarak alt oksipital bölge saçlı derisi seçildi. Tekli saç kökleri kaş sınırlarına ikili ünitler ise kaş merkezine uygulandı.

Tüm greft uygulamalarında 5 ila 7 gün arasında değişen basınçlı, Kemicetine® pomad emdirilmiş pansuman materyali ile örtüm sağlandı.

Hiçbir vakada donör alanla ilgili problem yaşanmadı.

Sonuçlar: Kliniğinizde 13 hastaya (15 cerrahi olgu)ya farklı greft teknikleri ile (saçlı deri grefti, kaşlı deri grefti, mikrogreft) cerrahi rekonstrüksiyon uygulanmış ve bu yöntemlerin cerrahi sonuçlarının karşılaştırılabileceği bir veri birikimi elde edilmiştir.

Rekonstrükte edilen 15 kaşın 8 'ine saçlı, 4 'üne diğer kaştan kaşlı deri, 1 hastaya saçlı ve kaşlı deri, 2 hastaya da saçlı deriden elde edilen mikrogreftler uygulandı. Hastaların hiçbirinde total greft kaybı görülmedi.

Saçlı deri grefti uygulanan 6 hasta (8 kaş)'nın 5 'i erkek 1 tanesi kadın idi. Bu tekniğin uygulandığı tek bayan hastanın diğer kaş yapısı dikkate alındığında saçlı deri grefti uygun seçenek idi. 8 kaşın 4 ünde yanık 1 inde de geçirilmiş enfeksiyon sonrası meydana gelmiş skar ve skara bağlı retraksiyon vardı

Kaşlı deri grefti kullanılan 4 kadın hastada da diğer kaş; rekonstrüksiyona yeterlilik sağlayacak kalınlık, kıl yoğunluğu ve kalitede idi.

Bir hasta da peroperatif kaşlı deri greftinin yetersizliğine karar verilmesi üzerine saçlı deriden alınan strip greft ile kombine cerrahi girişim uygulandı.

İki hasta da ise saçlı deriden elde edilen mikrogreftler kullanıldı. Tekniğin kullanıldığı iki hastada da postoperatif kontrollerde kaş seyrekliği şikâyeti mevcuttu ve bu durum cerrah içinde tatminsizlik yaratıyordu bu sebeple iki hastaya da ikinci seans mikrogreft tekniği ile ekim yapıldı.

Tartışma: Kaşların insan yüzünün estetik görünümü için değerli ve vazgeçilmez olduğu düşünüldüğünde ve kaş kayıplarının cerrahi rekonstrüksiyonunun zorluğu göz önüne alındığında bu konu ile ilgili pek çok rekonstrüksiyon yönteminin tanımlanması doğal kabul edilebilir.

Fibrotik, atrofik ve ciddi skarlı alıcı yatak varlığında ve flep alternatifinin seçilmediği ya da kullanılamadığı durumlarda saçlı deri kompozit grefti de uygun seçenektir.[1-6] Alıcı

bölgenin hazırlanması sırasında mevcut retraksiyon ortadan kaldırılmış olur ki bu greft kullanımı için bir tercih sebebidir.[2,5] Prosedürün flepli rekonstrüksiyona göre daha az morbid oluşu lokal anestezi altında uygulanabilirliği diğer avantajlarıdır.[2]

Mikrogreft ve sonrasında bulunan foliküler ünit transplantasyonu teknikleri doğal görünüm sağlaması, lokal anestezi altında uygulanabilmesi, yüksek yaşayabilirlik oranı, kıl folikülerinin veya foliküler ünitlerin istenilen sayı (yoğunluk) ve açıda yerleştirilebilmesi, hem erkek hem kadın hastalarda uygulanabilmesi ve diğer teknikler ile kombine edilebilmesi gibi avantajlar taşır.[1–2,4,6]

Kliniğimizde saçlı deri grefti ile rekonstrüksiyon uygulanan olgularda temel memnuniyetsizlik natürel görünümün sağlanamaması idi.

Kaşlı deri grefti uygulanan hastalarda ise natürel görünümün sağlanamamasının yanı sıra her hastaya uygulanamaması, özellikle geniş defektlerin ya da geniş kaş kayıplarının olduğu olgularda greft yetersizliği problemini ortaya çıkardı ve uygulamayı sınırladı.

Kliniğimizdeki tüm opere edilen greft vakaları genel olarak değerlendirildiğinde ve postoperatif sonuçlar karşılaştırıldığında, hasta ve cerrah memnuniyeti ve ameliyatın yeterliliği açısından en etkili yöntemin mikrogreft tekniği ile rekonstrükte edilen vakalar olduğu görüldü. Ancak literatürle uyumlu olarak mikrogreft ile rekonstrüksiyon uygulanan iki vakada da istenilen kıl yoğunluğunu elde etmek tek seansta mümkün olmadı ve ikinci seans ihtiyacı doğdu. Her ne kadar son yayınlarda ileri mikro cerrahi teknikleri yardımıyla ve Foliküler Ünite Transplantasyonu yöntemi ile tek seans sonrası istenilen sonuçların elde edildiği bildirilmişse de tek seansta başarının elde edilmesinde vaka sayısının yeterliliğinin ve deneyimin rol oynayacağı kanısındayız.

Kaynaklar

1. Koçer U: Frontal Scalp for Aesthetic Eyebrow Reconstruction. Aesthetic Plastic Surgery 26: 263 – 266, 2002.
2. Sonmez S: Eyebrow Transplantation. Ann. Plast. Surg.51: 584 – 586, 2003
3. Gardner S E: Eyebrow Reconstruction with the Subcutaneous Island Pedicle Flap. Dermatol. Surg. 28: 921–925, 2002
4. Wang J: Cicatricial Eyebrow Reconstruction with a Dense-Packing One-to Two- Hair Grafting Technique. Plast. Reconstr. Surg. 114: 1420–1426, 2004
5. Juri J: Eyebrow reconstruction. Plast. Reconstr. Surg. 107: 1225–1228, 2001
6. Vachiramon A: Reconstruction of the eyebrow using a combination of hair-bearing composite graft and microsurgical hair follicle transplant techniques. British Journal of Oral and Maxillofacial Surg. 41: 355–7, 2003

P-29
Baş ve Boyunda İlginç Bir Defekt Etyolojisi: Cımbızla Yolma Sonucu Geniş Doku Defekti

Ufuk BİLKAY, Cüneyt ÖZEK , Cenk TOKAT, Gökhan TEMİZ, Hakan KEREM, Tahir GÜRLER, Ecmel SONGÜR, Yalçın AKIN

Ege Üniversitesi Plastik ve Rekonstrüktif Cerrahi A.D., İZMİR

Giriş: Çok geniş bir spektrumu içeren deri defekti etyolojisinde zaman zaman çok ilginç ve değişik durumlar karşımıza çıkmaktadır. Bu çalışmada bugüne kadar literatürde rastlanmayan bir şekilde hastanın kendisi tarafından yaklaşık iki yıl süren bir dönem içerisinde yüz ve boyun bölgesinde cımbızla yolarak oluşturduğu geniş doku defekti sunulmaktadır.

Olgu: Uzun yıllar doğu ve güneydoğu Anadolu bölgelerinde albay olarak görev yapmış olan 62 yaşındaki erkek hasta emekli olduktan sonra evinde tek başına yaşamaya başlamış ve bu dönemde sonradan psikiyatri bölümünce tanısı konulan obsesif-kompulsif bozukluk belirtileri başlamış. Olgu öncelikle sakallarını, daha sonra ise önce yüzeyel deri katlarını, devamında da deri altı yumuşak doku, kas ve mandibula marjinindeki periostu cımbızla yolarak yüz ve boyun bölgesinde geniş, derin bir defekt oluşturmuştur. Her iki parotis bezi, her iki mandibula marjinindeki kemik doku, larinks ve laringotrakeal bileşke ekspoze idi. Larinkste 1.5 x 1,5 cm.lik defekti mevcut idi.



Şekil 1: Preoperatif görünüm



Şekil 2: Postoperatif görünüm

Bulgu: Rekonstrüksiyonda boyundaki strap kaslar inferiordan mobilize edilip larinksteki açıklığın üzerine transpoze edildi. Göğüs duvarında defektin inferiorundan planlanan bipediküllü fasyokutan flep hazırlanıp defekte ilerletildi. Bu şekilde boyun, submental bölge ve mandibuler marjindeki defekt kapatılmış oldu. Flep donör sahası yine göğüs ön duvarından planlanan bipediküllü V-Y ilerletme flebi ile kapatıldı. Malar bölge ve parotis üzerindeki deri defektleri kısmi kalınlıkta deri greftlemesi yapılarak onarıldı.

Tartışma ve Sonuç: Boyun bölgesinde bulunan benzer defektler için literatür tarandığında karşımıza pektoral, deltopektoral, latissimus dorsi gibi pediküllü flepler, platisma muskulokutan flebi gibi yakın flepler ve baş boyuna uygulanacak her türlü serbest flebin kullanılabildiği görülür. Flep seçimi yapılırken hasta için en az morbid olan en az fonksiyon kaybıyla en iyi fonksiyonel ve estetik sonucu alacağımız seçenekler tercih edilmelidir.
Obsesif-kompulsif davranış bozukluğu olan benzer hastaların cerrahi tedavisi planlanırken postoperatif dönemde hastanın kendine zarar verme davranışını durduracak gerekli psikiyatrik desteğin sağlanması çok önemlidir. Söz konusu hasta son dönemde psikiyatri kliniğinde kontrollerini düzenli yaptırmadığı ve medikal tedavisine devam etmediği saptandı. Plastik ve Rekonstrüktif cerrahi kliniğine yattığı dönemde ve sonrasında Psikiyatri kliniği tarafından yakın takibe alınan ve medikal tedavisi tekrar düzenlenen hastanın son 1 yılda kontrollerinde operasyon bölgesinde herhangi bir komplikasyona rastlanmadı.

Kaynaklar

1- Zimman, Oscar A. M.D., Ph.D. Reconstruction of the Neck with Two Rotation-Advancement Platysma Myocutaneous Flaps. Plastic & Reconstructive Surgery. 103(6):1712-1714, May 1999.
2- Jui-Yung Yang, M.D., Feng-Chou Tsai, M.D., Jagdeep S. Chana, Use of Free Thin AnterolateralThigh FlapsCombined with Cervicoplasty forReconstruction of Postburn Anterior Cervical Contractures. Plastic & Reconstructive Surgery. July 2002 Vol. 110, No. 1
41-46
3-Van der Kolk BA.The compulsion to repeat the trauma. Re-enactment, revictimization, and masochism. Psychiatr Clin North Am. 1989 Jun;12(2):389-411.
4- Neziroglu, Fugen PhD, ABBP; Mancebo, Maria MA Skin Picking as a Form of Self-Injurious Behavior. Psychiatric Annals. 31(9):549-555, September 2001.

P-30
Tırnak Yokluğu ve Maksillofasiyal Anomaliler: Tanımlanmamış Bir Sendrom?

Eray COPCU[1], Nazan SİVRİOĞLU[1], Yücel ÖZTAN[2]

1. Adnan Menderes Üniversitesi Tıp Fakültesi Plastik ve Rekonstrüktif Cerrahi AD, AYDIN

2. İzmir Atatürk Eğitim ve araştırma Hastanesi, Plastik ve Rekonstrüktif Cerrahi Kliniği, İZMİR

Tırnak yokluğu, anoşia nadir bir anomalidir. İzole bir anomali olarak görülebilir veya falangeal kemiklerin yokluğu (ektrodaktili), tırnak-patella sendromu, travma, azalmış periferal dolaşım, alopesi areata ve pemfigus, tırnakların idyopatik atrofisi, büllöz ilaç döküntüleri, periyodik kıl dökülmesi, liken planus, Steven Johnson sendromu ve distrofik epidermolizis bülloza ile ilişkili olabilir[1]. Cockayne 1993'te anoşiayi dört tipte sınıflandırmıştır: Alman ve Fransız literatürlerinden yaptığı derlemelerde en sık olan Tip I, resesif kalıtım ile karakterizedir; Tip II otozomal dominant geçiş gösterir; tip III tek ailede görülmüştür ve baş parmak tırnaklarının yokluğu ve kırmızı, hassas tırnak yatakları ile karakterizedir, ve tip IV tırnak-patella sendromunu kapsar4. Literatüre göre konjenital anoşia, patella yokluğu, çeşitli parmak anomalileri (ektrodaktili), çeşitli fleksural pigmentasyon ve derinin lokalize yokluğu gibi diğer çok çeşitli konjenital anomaliler ile birlikte bulunur[3]. Literatürde birlikte bulunduğu anomalilerin çoğu ekstremite anomalileri ile birliktedir.

Biz aile hikayesi olmayan, sol ayakta tam anoşia bulunan ve multipl fasiyal anomalili 15 yaşında bayan hastayı sunuyoruz. Hasta bir yaşında inkomplet dudak yarığı nedeniyle opere edilmiş. Muayenesinde üst dudak ekstremitesinin eşlik edildiği opere yarık dudak burnu deformitesi, yüzün sağ tarafında hemifasiyal paralizi, progeny, sol ayakta tam anoşia ve sağ ayakta distal metatarsal defekt mevcuttu, mental retardasyon saptanmadı. Üst ekstremitede sağ üçüncü ve dördüncü parmakların tam yokluğu, sağ beşinci parmakta distal ve orta parmağın aplazisi, sağ baş parmak ve işaret parmağın distal falanksının aplazisi gözlendi. Diğer fizik muayene bulguları normaldi. El ve ayakların düz grafilerinde normal kemik gelişimi mevcuttu. Hastanın karyotip analizi normaldi.

Normal tırnak gelişimi alttaki kemiğe bağlıdır ve anoşianin alttaki kemiğin hipoplastik veya tamamen yokluğuna bağlı oluştuğu belirtilmektedir. Konjenital anoşia kompleks bir sendromun parçası olabilir. Al Hawsawi ve ark. anoşiali sendromlar hakkında bir derleme yayınlamışlardır[4]. Bu sendromların içerikleri ve örnekleri oniko-osteodistrofi sendromu, DOOR sendromu (sağırlık, onikoosteodistrofi, mental retardasyon), glossopalatin ankiloz sendromu (anormal ağız, temporomandibular ekleme bitişik dil), dissefalik mandibulokülofasiyal sendrom, kraniofasiyal nazal displazi, üst lateral kesici dişlerin yokluğu ya da hipoplazisi, aralıklı diş, bazı molar dişlerin yokluğu, mikrosefali, klinodaktili, tek transvers palmar çizgi, sağırlık, çeşitli fleksural pigmentasyon ve kıl anomalileri olarak sıralanabilir[4]. Teebi ve Kaurah daha önce tanımlanmamış konjenital anoşia ve normal zekaya sahip mikrosefali kombinasyonunun olduğu 3 kardeş (iki erkek, bir kız) yayınlamıştır[5]. Fakat bu olgular normal kraniofasiyal görünüme sahiptirler ve yarık dudak deformitesi saptanmamıştır.

Bildiğimiz kadarıyla bu anoşia ve yarık dudağın birlikte bulunduğu bir hasta hakkında literatürdeki ilk bildiridir.



Resim 1:

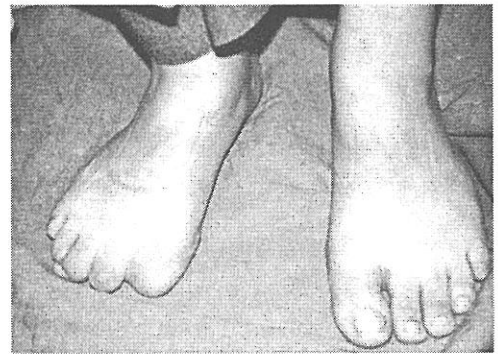

Resim 2:

Kaynaklar

1. Akoz, T., Erdodan, B., Gorgu, M., Civelek, B. Congenital anonychia. Plast Reconstr Surg 101:551-2,1998.
2. Cockayne, E.A. Abnormalities of the nails. In: Inherited abnormalities of the skin and its appendages. Oxford University Press, London, pp 265-268, 1933.
3. Etensel, B., Yazıcı, M., Copcu, E., Gorsoy, H. Congenital complete simple anonychia. Euro Jou Plast Surg, 26(6):336-338, 2002.
4. Al Hawsawi, K., Al Aboud, K., Alfadley, A., Al Aboud, D. Anonychia congenita totalis: a case report and review of the literature. Int J Dermatol. 42 (7):397-9,2002.
5. Teebi, A.S., Kahurah, P. Total anonychia congenita and microcephaly with normal intelligence: a new autosomal-recessive syndrome? Am J Med Genet. 66(3): 257-60,1996.

P-31
Lateral Kantal Bölgedeki Defektlerin Üç Loblu Deri Flebi ve Temporal Fasya İle Onarımı

Eray COPCU, Nazan SİVRİOĞLU, Çağhan BAYTEKİN, Banu KOÇ, Şule ÖZTAN
Adnan Menderes Üniversitesi Tıp Fakültesi Plastik ve Rekonstrüktif Cerrahi AD, AYDIN

Üst ve alt tam kalınlıkta göz kapağının yatay defektinin eşlik ettiği geniş dış kantus defektleri, izole üst veya alt göz kapağı defektleri ile karşılaştırıldığında rekonstrüksiyon açısından daha karmaşıktırlar[1].

Göz kapakları önde bir deri tabakası, orbikülaris kası, arkada tarsus ve konjonktiva tabakalarından oluşur. Anterior tabaka lokal flepler ve greftlerle kolayca rekonstrükte edilebilir, ama arka tabaka daha karmaşık bir yaklaşım gerektirir. Tarsal yedekler sklera kümelerini, nazal kıkırdakları, kulak kıkırdağını içerir ve periost arka tabaka tamiri için yararlı olabilir. Tarso-konjunktival greftler, yanak mukozası, sert damak mukozası ve amniyotik membran konjuktival defektlerin rekonstrüksiyonunda kullanılmışlardır ve tüm tekniklere özel avantajlar ve dezavantajlar bildirilmiştir[2]. Malign tümörün çıkarılmasından sonra dış kantusta tam kalınlıkta defekt oluşan dört hasta temporal fasya greftlemesi ile eşlik ettiği üç loblu deri flebi ile tedavi edilmiştir. Bizim flebimizin üç eliptik lobu ve her lobun 45°lik açısı mevcuttu (Şekil 1 a-f). Lobların boyutları eşitti. Flep kantusun dış tarafında yerleşmişti. Flebin ilk lobu üst göz kapağını ve ikinci lob alt göz kapağını kapamada kullanıldı. Bu iki lob defektin orijinal açılarıyla uyumlu şekilde yerleştirildi ve yeni komissür elde edildi. Flebin üçüncü lobu iki lobun kaldırılması ile oluşan defektin onarımında kullanılmıştır. Sonuç olarak dikey plandaki doku yatay flep olarak yer değiştirilmiş ve bu manevrayla ektropiyon olasılığı önlenmiştir. Temporalis fasyası posterior tabakanın rekonstrüksiyonunda kullanılmıştır. Skalpın insizyonundan sonra, yüzeyel fasya temporal fasyaya kadar 40x20 mm boyutlarında insize edilmiştir. Bu tabaka distal tabanlı flep olarak gevşek areolar doku üzerinden kaldırılmış ve gevşek areolar tabaka ve derin temporalis fasyası disseke edilmiş ve alınmıştır. Yüzeyel fasya orijinal yerine tekrar yerleştirilmiştir. Greft flebin iç parçasına uygulanmış ve defekt kapatılmıştır. Takip periyodları 6 aydan 36 aya kadar değişmiştir. Hiçbir hastada erken veya geç komplikasyon olmamıştır. Dış kantus orijinal açılarına benzer yaratılmıştır.

Üç loblu flepler ilk kez Harashina ve ark. tarafından iki loblu fleplerin modifikasyonu olarak 1977'de ilk kez bildirilmiştir[3]. Copcu üç loblu flep ile rekonstrükte edilmiş on iki hasta sunmuş ve yüzdeki komissural veya tam kalınlıktaki defektlerin rekonstrüksiyonunda fleplerin detaylarını ve avantajlarını açıklamıştır[4]. Arka tabakanın rekonstrüksiyonu için temporalis fasyasının derin parçasının kullanılmasının bir çok avantajı vardır: uygulama kolaylığı, iki tabaka için tek kompozit greft, verici bölgede morbiditenin çok az olması veya hiç olmaması, enfeksiyon riski olmaması, greftin büzüşmemesi, uyumun kolay olması, geniş verici alanı, tahriş olmaması ve mükemmel kozmetik sonuçlar[2]. Biz üç loblu flep ve temporalis fasyası greftlemesi birlikteliğinin dış kantusun tam kalınlıktaki defektinin tedavisinde uygun rekonstrüksiyon tekniği olduğuna inanıyoruz.

Şekil 1:

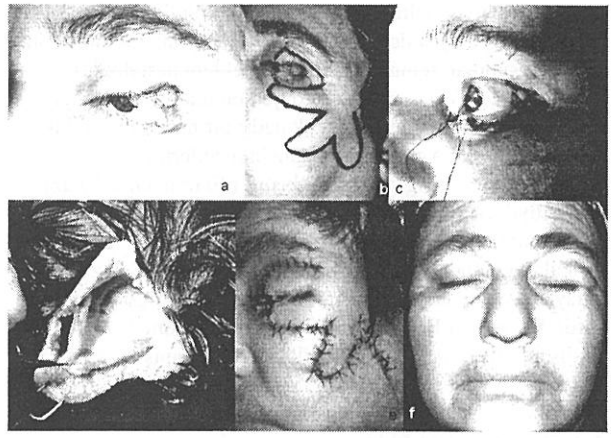

Kaynaklar:

1. Acikel, C., Celikoz, B., and Yildiz, T. F. Y-shape hard palate mucoperiosteal graft and V-Y advancement flap in the reconstruction of a combined defect involving lateral canthus and upper and lower eyelids. Ann Plast Surg. 52(1):97-101, 2004.
2. Copcu, E., Sivrioglu, N. The new reconstruction technique in the treatment of the skin cancers located on the eyelid: Posterior temporalis fascia composite graft Int Semin Surg Oncol. 11;1(1):5, 2004.
3. Harashina, T., Maruyama, Y., and Kitamura, K. The trilobed flap: case report. Plast Reconstr Surg 60:623–4, 1977
4. Copcu E. Trilobed skin flap on the face: for reconstruction of full-thickness or commissural defects. Dermatol Surg 30(6):915-21, 2004

P-32
Nadir Bir Trismus Nedeni: Ramsay Hunt Sendromu

Ali AKYOL[1], Nefati KIYLIOĞLU[1], Eray COPCU[2]
1. Adnan Menderes Üniversitesi Tıp Fakültesi, Nöroloji, AYDIN
2. Adnan Menderes Üniversitesi Tıp Fakültesi Plastik ve Rekonstrüktif Cerrahi A.D, AYDIN

Trismus yemek yemenin bozulduğu, oral hyjenin zarar gördüğü, dental prosedürler için girişimin sınırlandığı bir durumdur ve konuşma ve yüz görünümünü olumsuz etkileyebilir. Tedavinin başarısı sebebin belirlenmesine ve uygun yaklaşımın gerçekleştirilmesine bağlıdır[1]. Trismus tedavisinde hızlı ve sistemik bir yaklaşım izlenmeli, varolan multiple sebepler belirlenerek tedavi etyolojiyi temel almalıdır. Etyolojisi değişkendir ve enfeksiyon, travma, dental komplikasyonlar, temporomandibular eklem hastalıkları, tümörler, ilaç reaksiyonları ve konjenital malformasyonları içerir[2]. Bu raporda trismusun çok nadir bir nedenini sunduk. Altmış bir yaşında erkek hasta ağız hareketlerinde kısıtlılık ile bize başvurdu. Ağız hareketi kısıtlı (30 mmden daha az) ve ağrılıydı. Ağrı başladıktan 72 saat sonra hastada fasial güçsüzlük ve sol tarafta işitme kaybı ile sol konka ve sol dış kulak yolunda döküntüler oluşmuştu (resim 1). Fizik muayenede unilateral periferal fasial palsy, vertigo ve ataksi vardı. Sol tarafta Bell fenomeni mevcuttu (resim 2). Sol konka ve dış kulak yolunda veziküler döküntüler, yapışkan krut ve kabuklar vardı. ELİSA testi ile Varisella-Zoster virüs Ig M antikorları belirlenerek tanı doğrulandı. Hasta intravenöz Acyclavir ile tedavi edildi.

Akut fasial paralizi ile birlikte oluşan kulak yolu cildi, aurikula veya her ikisinin herpetik bülleri Ramsay Hunt sendromu veya herpes zoster otikus ile ilişkilidir. Bu sendrom ayrıca genikulat nöralji veya nervus intermedius nöralji olarakta bilinir. Sobn ve Tranmer'in çalışmasına göre, 1907 de J. Rumsay Hunt tarafından sendromun 3 klinik formu tanımlanmıştır. Bunlar; 1) herpes zoster aurikularis, 2) baş boyun bölgesindeki herhangi bir herpes zoster ile fasial palsy (herpes aurikularis, herpes fasialis ve herpes oksipitalis), ve 3)herhangi bir herpes zoster zonundaki herpes zoster ile fasial palsy ve kulak semptomları (tinnitus, sağırlık, vertigo, kusma, nistagmus ve denge bozukluğu)[3]. Etkilenen tarafta derin otalji yanında, daima herpetik bir enfeksiyondan sonra görülen klasik Ramsay Hunt sendromu vertigo, ipsilateral işitme kaybı, tinnitus ve fasial paralizi ile de birlikte olabilir. Bu semptomlar; işitme aparatının yerleştiği temporal kemiğin petroz piramid bölümü yakınına yerleşen genikulat ganglion ve iç kulağa yerleşen ve işitme ve dengeyi sağlayan Corti ve Scarpa gangliasının etkilenmesiyle oluşur. Fasial parezi, iç ve orta kulak boyunca seyreden fasial sinirin inflamasyonu nedeniyledir. Dermatom boyunca ağrı hastalığın başlangıcının habercisidir. Ağrı lezyonlardan 48-72 saat önce oluşur, hastalığın toplam süresi 7-10 gündür. İmmünkompromise ve yaşlı hastalarda hastalığın seyri daha uzun ve daha ciddidir[4]. Bildiğimize göre literatürde Ramsey Hunt sendromuna sekonder trismusu sunan ilk rapor budur.

Resim 1:

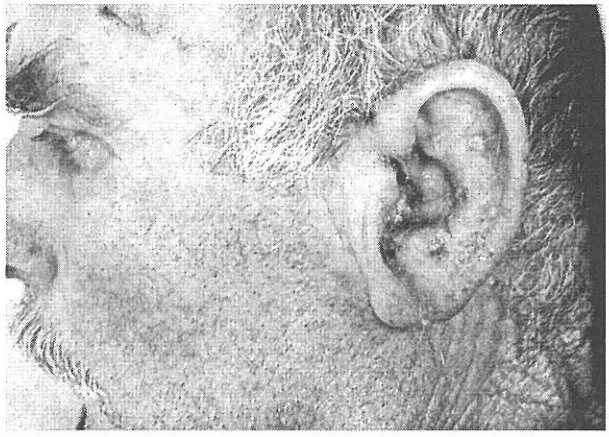

Resim 2:

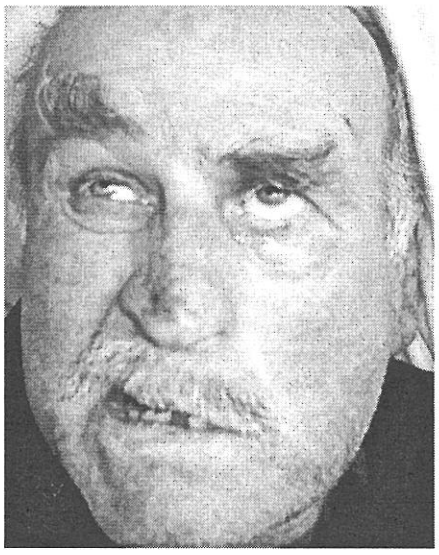

Kaynaklar:

1. Lund TW and Cohen JI. Trismus appliances and indications for use. Quintessence Int (1993), p. 275.
2. Kadyan V, Clairmont AC, Engle M and Colachis SC. Severe trismus as a complication of cerebrovascular accident: a case report. Arch Phys Med Rehabil (2005), p. 594.
3. Sobn AJ and Tranmer PA. Ramsay Hunt syndrome in a patient with human immunodeficiency virus infection. J Am Board Fam Pract (2001), p. 392.
4. Syal R, Tyagi I, Goyal A. Bilateral Ramsay Hunt syndrome in a diabetic patient. BMC Ear Nose Throat Disord (2004), p.3.

P-33

Göz Koruyucu Total Maksillektomi Sonrası Onarımda Göz Desteğinin Sağlanması İçin Yeni Bir Teknik: Serbest Rektus Abdominis Kas–Deri Flebinin Ön-Rektus Kılıfı Fasyası İle Birlikte Kullanımı

Can ÇINAR, Uğur BİNGÖL, Hakan ARSLAN, Simin OĞUR, Akın YÜCEL

İ.Ü. Cerrahpaşa Tıp Fakültesi, Plastik ve Rek. Cerrahi A.D., İSTANBUL

Giriş : Gözün korunduğu total maksillektomiler sonrası rekonstrüksiyon gözün korunmadığı total maksillektomilere göre teknik olarak daha problemlidir. Eğer orbital yapılara yeterli ve uygun destek sağlanmazsa enoftalmus, distopi ve çift görme gibi ciddi komplikasyonların ortaya çıkması kaçınılmazdır. Bu bildirinin amacı gözün korunduğu total maksillektomi defektlerinin onarımında orbitaya destek sağlamak için rektus abdominis kas-deri serbest flebinin ön rektus kılıfı ile birlikte kullanılmasının yeni bir teknik olarak tanımlanmasıdır.

Metod: Nüks habis maksiller periferik sinir kılıfı tümörü nedeniyle kliniğimizce konsülte edilen 34 yaşında erkek hastaya geniş yanak derisi rezeksiyonu ile birlikte gözün korunduğu total maksillektomi ameliyatı yapıldı. Oluşan defektin onarımı için serbest sağ rektus abdominis kas-deri flebi tumor rezeksiyonu ile eş zamanlı olarak hazırlandı. Flep hazırlanırken rektus kasının proksimal kısmındaki ön-rektus kılıfı flep ile birlikte kaldırıldı. Rektus ön kılıfının serbest kenarı orbita tabanında oluşan defekte 3 farklı noktadan erimeyen dikişlerle tespit edildi: Lateral orbital rim, medial orbital rim ve rezeke edilen orbita tabanının posteriorda kalan kemik kalıntısı. Bu şekilde orbital destek iyi vaskülarize, ince, kaygan ve düzgün yüzeyli bir fasya ile sağlanmış oldu. Alıcı damar olarak sağ fasyal arter ve venler seçildi. Ameliyatın toplam süresi 51/2 saatti.

Bulgu: Ameliyat sonrası dönemde herhangi bir istenmeyen durum görülmedi. Ameliyattan sonraki 6. ayda yapılan değerlendirmede, sağ gözün iyi bir pozisyonda olduğu saptandı. Göz küresi hareketlerinin herhangi bir kısıtlılık olmaksızın yapılabildiği görüldü. Hastada çift görme yakınması yok idi.

Tartışma ve Sonuç: Maksillektomi defektlerinin onarımında rektus kas deri serbest flebi sık tercih edilmektedir. Ancak bu flebin güvenli bir kemik doku ile birlikte hazırlanamaması, göz koruyucu total maksillektomi sonrası orbita tabanı onarımında vaskülarize ya da serbest kemik uygulaması ile beraber kullanılmasını gerektirmektedir. Ön rektus kılıfı ile birlikte hazırladığımız rektus abdominis kas-deri flebi hem maksillektomi defektini hem de orbita tabanını tek bir flep ile onarma olanağı sunmuştur. Böylece kemik grefti alınmasından kaynaklanan ikincil donor alan morbiditeleri ortadan kalkmış, orbita desteği diğer tekniklere oranla daha basit ve daha kısa süren bir yöntem ile sağlanmıştır. Göz koruyucu total maksillektomi sonrası onarımda özellikle kötü prognozlu tümörlerde, ameliyat süresinin kısa tutulmasını gerektiren durumlarda sunduğumuz tekniğin basit, hızlı ve güvenilir bir yöntem olarak akılda tutulması gerektiğini düşünüyoruz.

Anahtar Kelimeler
Rektus abdominis kas deri flebi, ön rektus kılıfı, total maksillektomi

Bu çalışmanın geniş özeti elimize ulaşmamıştır.

P-34
Cup-Ear Deformitesi Onarımında Krus Heliksin V-Y İlerletilmesi ve Perikondrioplasti Tekniklerinin Kombine Kullanılması

Nazlı SANCAKTAR, Yavuz DEMİR, Nurten Turhan HAKTANIR

Afyon Kocatepe Üniversitesi, Tıp Fakültesi, Plastik ve Rekonstrüktif Cerrahi AD., AFYON

Giriş: Cup ear (lop ear, constricted ear) kulağın 1/3 üst kısmınındaki yapıların değişik derecelerde etkilendiği bir deformitedir. Sınıflamada en sık Tanzer sınıflaması kullanılır ve yapısal ünitlerin eksikliğinin derecesine ve buna bağlı olarak oluşan deformitenin klinik görünümüne göre Tip 1, Tip 2 (Tip 2A ve 2B) ve Tip 3 olarak sınıflandırılır. Tedavisinde değişik metodlar kullanılmıştır fakat orta ve ciddi deformitelerde tatmin edici sonuç elde etmek çok zordur.

Olgu Sunumu: 10 yaşında bayan hasta doğuştan kulakta şekil bozukluğu şikayetiyle başvurdu. Fizik muayenede sağ kulakta helikal kapaklanma (lidding) ve cup ear görünümü vardı (Şekil 1). Skafoid fossa genişti ve superior krus ve triangüler fossa yoktu. Kulak karşı normal kulağa göre vertikal olarak 13 mm daha kısaydı (Tip 2B deformite). El ile antiheliks kıvrımı verilmeye çalışıldığında heliks serbest kenarındaki kısalık nedeniyle gelişmiş olan kapaklanma ve vertikal kısalık giderilemiyordu. Hastaya heliks serbest kenarının uzatılması için V-Y krus helix uzatma ve antihelikal kıvrım oluşturulması amacıyla da perikondrioplasti olmak üzere kombine bir girişim uygulandı (Şekil 2). Bu kombine teknikle vertikal olarak 8 mm uzutma sağlandı ve antihelikal kıvrım oluşturulabildi. 6 aylık takibinde tatmin edici sonuç elde edilebildi (Şekil 1).

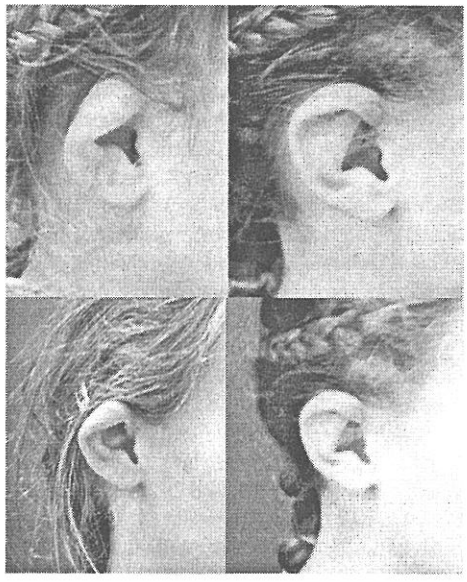

Şekil 1

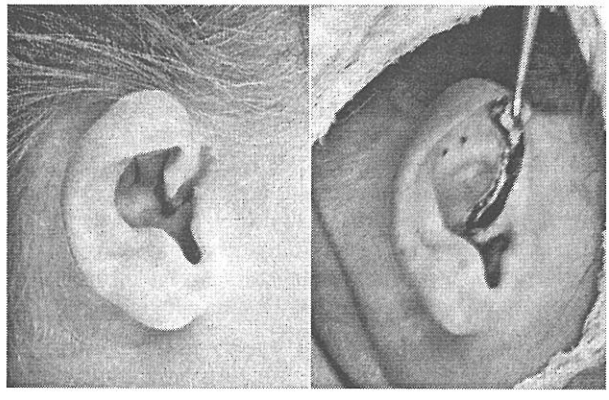

Şekil 2

Tartışma: Cup ear deformitesi protrüzyonun ve vertical uzunluktaki eksikliğin derecesine göre değişik cerrahi metodlarla onarılmaya çalışılmıştır. Hafif olgularda yalnızca antihelikal katlantının oluşturulması tedavide yeterlidir fakat orta ve ciddi olgularda yalnızca bu yöntem kullanıldığında kapaklanma deformitesi giderilemediğinden vertikal uzama sağlama amacıyla ek girişimlere ihitiyaç vardır.. Kapaklanmada en önemli sebep heliks serbest kenarının kısalığıdır bu nedenle serbest kenarın uzatılması gerekir. Krus heliksin V-Y ilerletilmesi, helikal ve skafal kartilaja ek müdahale gerektirmeden yeterli uzama sağlayabilmektedir. Ayrıca perikondrioplasti tekniğiyle üst pole konulan sütürlerin eversiyon etkisi nedeniyle de vertical uzamaya ek katkı sağlanmaktadır. Bu iki yöntemin kombine uygulamasıyla Tip 2B cup ear deformitelerinde ek kartilaj greftlerine ihitiyaç duymadan tatmin edici sonuçlar elde edilebilir

P-35
Bazal Hücreli Karsinomanın Histolojik Tiplerinin p21, PCNA ve p53 Tümör Süpresör Proteinler Yönünden İmmünohistokimyasal Değerlendirilmesi

Yavuz DEMİR[1], Fatma AKTEPE[2], Nurten Turhan HAKTANIR[1], Özlem ÇALIŞ[2], Nazlı SANCAKTAR[1], Hüsniye DİLEK[2]

1) Afyon Kocatepe Üniversitesi, Tıp Fakültesi, Plastik ve Rekonstrüktif Cerrahi AD., AFYON

2) Afyon Kocatepe Üniversitesi, Tıp Fakültesi, Patoloji AD., AFYON

Giriş: Hücrelerin kontrollü büyümeleri için her hücrede varolan tümör süpresör genlerin normal çalışmaları gerekmektedir. Bu genler normal işlevlerini yerine getirmedikleri zaman normal hücre proliferasyonun kontrol edilememesi ve apopitotik aktivasyonun kaybedilmesi sonrası bu hücrelerde malign dönüşüm gerçekleşebilmektedir. Basal hücreli karsinomlarda p53 ve PCNA gibi tümör süpresör protein ekspresyonun arttığına dair yayınlar varsa da bunların basal hücreli karsinomalarda histopatolojik inceleme ile saptanan histolojik alt tipleriyle olan ilişkisine dair yayınlar kısıtlıdır. Bu çalışmanın amacı basal hücreli karsoinomalarda tümor süpresor gen ekspresyonun varlığının araştırılması ve bunların hücrelerin histolojik tipleriyle ilişkisinin var olup olmadığının ortaya konmasıdır

Metod: Çalışmaya 39 basal hücreli karsinoma biyopsisi dahil edildi. Tüm specimenler öncelikle hemotoxylin-eosin boyama yapılarak basal hücreli karsinoma histolojik tiplendirilmesi yapıldı. Daha sonra spesimenler p53, p21 ve PCNA antikorları ile boyanarak bu proteinler yönünden immünohistokimyasal değerlendirme yapıldı. Değerlendirmede her spesmende tümörlü ve tümörsüz alandaki epidermiste 500 hücre sayıldı ve boyanan hücre sayısı elde edildi.Boyanan hücre sayısının tümörlü ve tümörsüz dokularda farklılık gösterip göstermediği ve bu boyanmanın histolojik alt tiplerindeki farklılığı araştırıldı.

Bulgular: Hematoksilen-eosin incelemede 24 olguda solid (diferansiyasyon göstermeyen), 7 olguda keratotik, 6 olguda adenoid, 1 olguda sebasöz tip ve 1 olguda pigmente basal hücreli karsinoma vardı.Tüm basal hücreli karsinoma vakaları değerlendirildiğinde p21 ve PCNA yönünden tümörsüz ve tümörlü dokularda immünoreaktivite anlamlı farklılık göstermedi fakat p23 protein ekspresyonu tümörlü dokularda tümörsüz dokuya göre anlamlı derecede fazlalık gösterdi ($p<0.05$) (Şekil 1). Histolojik alt tiplere göre değerlendirildiğinde p21, PCNA ve p23 immunoreaktivitesi keratotik ve adenoid tipte anlamlı farklılık göstermedi. Diferansiyasyon göstermeyen solid tipte ise p21 ve PCNA immunoreaktivitesi yönünden bir farklılık saptanmazken p23 ekspresyonu anlamlı derecede fazlaydı ($p<0.05$). Olgu azlığından sebasöz ve pigmente tip için farklılık araştırılamadı.

Tartışma ve Sonuç: P53 protein immünoreaktivitesinin fazlalığı basal hücreli karsinoma olgularında p53 proteinin rolü olduğu düşüncelerini desteklemektedir. Bu proteinin hücre içi artışı beklide ultravioleye bağlı p53 gen mutasyonuna, inaktivasyonuna veya bu proteinin hücre içi yıkımındaki azalmaya bağlı olabilir. Bu korelasyonun çalışmada yalnızca solid tip BCC için gösterilmesine rağmen diğer alt tiplerle ilişkisinin ortaya konabilmesi için daha geniş serilere ihtiyaç duyulmaktadır

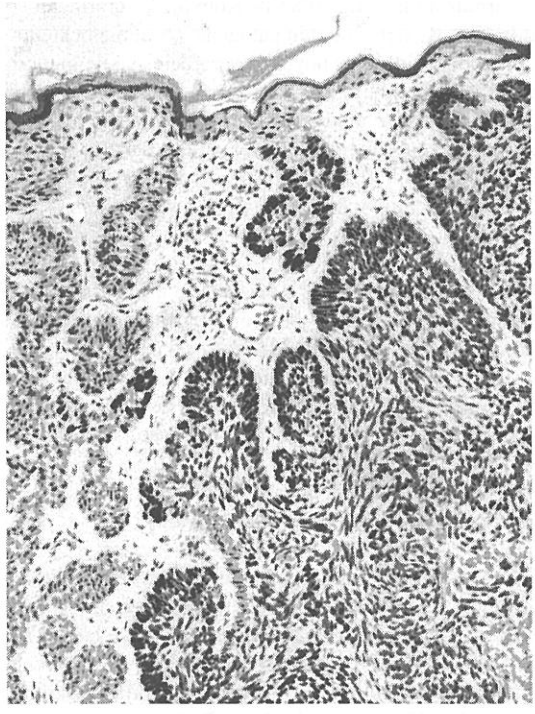

Şekil 1: Bazal hücreli karsinomada p53 antikoru ile pozitif intranükleer boyanma (x40).

P-36
Turner Sendromlu Bir Olgu: Yele Boyun Deformitesinin Beşli Flep İle Düzeltilmesi

Serdar YÜCE, Fatih ÖKTEM, Orhan ERBAŞ, Sebat KARAMÜRSEL, Hıfzı VELİDEDEOĞLU, Selim ÇELEBİOĞLU

Sağlık Bakanlığı Ankara Dışkapı Eğitim ve Araştırma Hastanesi Plastik Rekonstrüktif ve Estetik Cerrahi Kliniği, ANKARA

Giriş: 1938'de Turner tarafından tanımlanan sendrom fenotip olarak bayan olan hastaların genotiplerinin 45 XO olması ile karekterizedir. Sendrom gonodal disgenezis, kısa, kalın boyun (yele boyun), ensede düşük ve geniş saç hattı, cubitus valgus, aorta koarktasyonu, kalkan göğüs, kısa boy anomalilerini içerebilmektedir (1). Sendroma eşlik eden yele boyun deformitesi ilk olarak 1883'de Kobylinski tarafından rapor edilmiştir. Bu deformitenin patogenezi bilinmemektedir. Kromozomal bozukluklarda boyundaki perdeleşme ile in utero lenfatik malformasyonların ilişkili olduğu Mulliken tarafından belirtilmiştir. Deformitenin düzeltilmesi için; bilateral Z plastiler, doku genişletici kullanımı takiben eksizyon uygulanması, posterior bölgeden eksizyonlar, lateral servikal ilerletme flebi kullanımı gibi değişik cerrahi yöntemler kullanılmıştır.

Olgu: Poster çalışmamızda; daha önce başka bir merkezde yele boyun şikayeti nedeniyle eksizyon ve primer sütürasyon uygulanan, ancak şikayetlerinin düzelmemesi nedeniyle kliniğimize başvuran bir hasta sunulmuştur. 8 yaşında, kromozom analizi 45 XO Turner ile uyumlu gelen bayan hasta yele boyun deformitesi nedeniyle opere edilmiştir.

Sonuç: Hastanın deformitesi bilateral uygulanan beşli flep ile düzeltilmiş ve normal boyun konturu sağlanmıştır.

Tartışma: Turner sendromunda yele boyun deformitesinin cerrahi tedavisi daima problem teşkil etmiştir. Cerrahi tedavide amaç; simetrik posterior saç hattı ile birlikte normal boyun konturu sağlanmasıdır. Biz yele boyun deformitesinin cerrahi tedavisinde beşli flep kullanımının da kolay, efektif ve akılda tutulması gereken bir yöntem olduğunu düşünmekteyiz.



Resim 1-2: Preoperatif görüntü



Resim 3-4: Postoperatif Görüntü

Kaynaklar:

1) Gargan Thomas J. Web Neck Deformity in Turner Syndrome.Plast.Rekonst. Surg.99:871-874 1997

2) Niranjan .N.S. Webbing of the Neck: Correction by Tissue Expansion. Plast. Rekonst.Surg.84:985-988 1989

P-37
Ekspoze Ekspanderin Şişirilmesi: Olgu Sunumu

Ercan DEMİRBAĞ, Atilla KURTAY, Esra YAVUZ, İsmail AKSU, Hıfzı VELİDEDEOĞLU, Selim ÇELEBİOĞLU

Sağlık Bakanlığı Dışkapı Eğitim ve Araştırma Hastanesi Plastik Rekonstrüktif ve Estetik Cerrahi Kliniği, ANKARA

Giriş: Doku expansiyonu defekte komşu lokal dokuların yüzey alanlarını artırarak defektin rekonstruksiyonunu sağlayan prosedürlerdir. Özellikle saçlı derinin yanık ve travmaya bağlı alopesilerinde estetik yönde mükemmel sonuçlar alınabilmektedir. Doku ekspansiyonu uygulamalarında ağrı, enfeksiyon ve ekspanderın ekspoze olması gibi komplikasyonlar görülebilmektedir. Ekspoze olma genellikle protezin yanlış yerleştirilmesine, aşırı ekspansiyona, sütür hattının ayrılmasına, ekspanderın erken ve hızlı şişirilmesine, açılan poşun yetersizliğine bağlı olabilir. Yeterli miktarda şişirilmeden ekspoze olan ekspanderlar çıkarılarak ikinci ekspander yerleştirilmesi ve yayılmasına kadar 6-9 ay arasında beklemek gerekebilir.

Materyal-Metod: Kliniğimizde iki hastada yanığa bağlı alopesi nedeniyle ekspander yerleştirilerek rekonstruksiyon planlandı. İlk vakada parietooksipital bölgeye 350 cc lik rectanguler ikinci vakaya oksipital bölgeye 400 cc lik rectanguler ekspander subgaleal planda yerleştirildi. Her iki vakada ekspanderlar intraoperatif 30 cc SF ile şişirildi. İlk vakada ekspander postoperatif 10. günde,ikinci vakada postoperatif 8. günde ekspoze oldu. Her iki hasta hospitalize edilerek gün aşırı 20-30 cc SF ile şişirilerek 350 cc lik ekspander 25 günde, 400 cc lik ekspander 26 günde şişirildi. 350 cc lik ekspander 400 cc ye kadar, 400 cc lik ekspander 350 cc ye kadar şişirildi Şişirilme esnasında ağrı, enfeksiyon bulguları ile karşılaşılmadı.

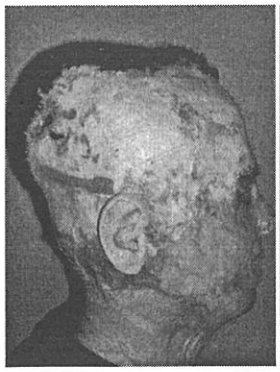

Şekil 1: Ekspoze ekspander postoperatif 10. günde

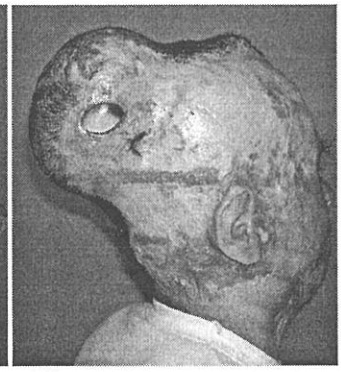

Şekil 2 : Ekpoze ekspander postoperatif 25. günde

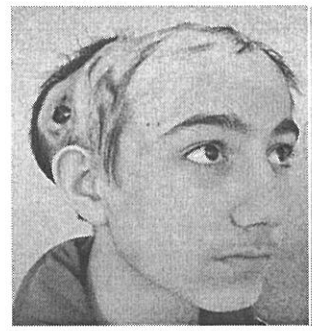

Şekil 3: Ekspoze ekspander postoperatif 8. günde

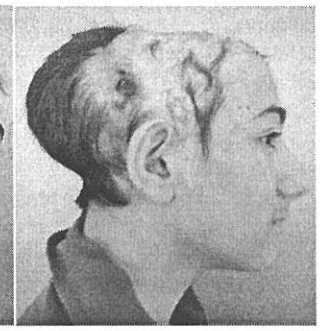

Şekil 4: Ekspoze ekspander postoperatif 26. günde

Sonuç: Postoperatif dönemde ekspoze olan ekspanderlar kontrollu bir şekilde şişirilmeye devam edildi. Hastada şişirilme işlemi sırasında herhangi bir komplikasyon gözlenmedi ve konulan ekspanderlar için ideale yakın bir ekspansiyona ulaşıldı.

Tartışma: Doku expansiyonu rekonstrüktif prosedürler için uygun lokal dokuların yüzey alanlarını arttırmaya yarayan mekanik bir prosestir. Erken postoperatif dönemde ekspoze olan ekspanderın çıkarılması yeni ekspanderın yerleştirilmesi için operasyon gerekliliği ve sonrasında ekspanderın şişirilmesi için geçen süre göz önüne alındığında 6-9 ay süre gerekmektedir. Ekspoze olan ekspanderın şişirilmeye başlanıp devam edilmesi ideal bir yöntem olmasa da zorunlu kalınan hallerde ekspanze edilerek rekonstruksiyonun tamamlanabileceğini düşünmekteyiz.

Kaynaklar:

1)Sherrell J. Aston,Robert W.Beasley, Charles H.M.Thorne,Grabb and Smith`s Plastic Surgery, fifth edition:Lippincott-Raven, :93 , 1997

2)Manders E.K.,Reconstruction Using Soft Tissue Expansion.In Cohen M.(Ed.),Mastery of Plastic and Reconstructive Surgery,first edition.Boston: Little, Brown and Company,.Vol.1,Pp.201,1994

3)Manders E.K.,Repeated Tissue Expansion.In Grotting J.C.(Ed.), Aesthetic and Reconstructive Plastic Surgery,first edition.St.Louis:Quality Medical Publishing,.Vol.1,Pp. 137, 1995

4)Anderson R.D., Engen T.B.,Hair Restoration Using Flaps.In Guyuron B.(Ed.), Plastic Surgery,first edition.St.Louis:Mosby, Vol.5, Pp.2505, 2000.

P-38
Makroglossi ve Cerrahi Tedavisi

Cenk DEMİRDÖVER, Özlem Karataş SİLİSTRELİ, Metin GÖRGÜ, Meltem AYHAN, Saime ÖZÇOBAN, Yücel ÖZTAN,
İzmir Atatürk Eğitim ve Araştırma Hastanesi, Plastik Rekonstrüktif ve Estetik Cerrahi Kliniği, İZMİR

Amaç: Makroglossi büyük dil anlamında birçok yüzyıldır dökümente edilmiş anatomik bir bozukluktur(1). Daha çok sefalometrik analizlerle değil, başvuru şikayeti ile belirlenen bir antitedir. Gerçek insidansı bilinmemesine rağmen bazı sık konjenital sendromlar fenotiplerinde makroglossi gösterirler (2). Çok farklı sebeplere bağlı olarak gelişebilir. Makroglossi sebepleri konjenital ve edinsel sebepler olarak iki ana kategoride incelenir. Konjenital sebeplerden bazıları Down sendromu, Beckwith- Wiedemann sendromu ,lenfanjiom, hemanjiom, trizomi 22, mukopolisakkaridozlar, idiyopatik muskuler hipertrofi; edinsel sebepler ise; metabolik-endokrin (hipotroidi, diabet), inflamatuar, infiltratif, neoplazik, travmatik nedenler olarak sayılabilir (3). Makroglossinin gelişim patofizyolojisi genel olarak altta yatan spesifik etyolojisine bağlıdır. Hipotiroidi nedeniyle makroglossi gelişen 2.5 yaşında hastayı sunuyoruz. Hasta kliniğimize dilde sık kanama, enfeksiyon, kuruma, konuşma zorluğu şikayetleri ile başvurdu. Hastada ek konjenital anomali ve fasiyal deformiteye rastlanmadı.

Gereç ve yöntem: Hastaya genel anestezi altında, dilin vertikal kısmına uygun "key-hole" şeklinde insizyon hattı 90 derece laterale döndürülerek dilin vertikal olarak da kısaltılması amaçlandı. Kas dokusu üzerinden eksizyon yapıldıktan sonra, dilin kalınlığını daraltmak için lateral alanlardan eliptik eksizyonlar yapıldı. Sonuç itibariyle dilin mandibüler ark içinde sınırlı kaldığı görüldü. Erken postoperatif dönemde dil ödeminin azaltılması için prednisolon uygulandı ve olası solunum yolu obstrüksizyonunu engellemek için dil frenulumuna askı sütürü yerleştirildi. Postoperatif dönemde cerrahi ya da solunumsal bir komplikasyonla karşılaşılmadı. Ödem minimal seviyede gelişti. Hastaya bir hafta berrak sulu gıda, analjezik ve geniş spektrumlu antibiyotik tedavisi uygulandı. Hastanın dil hareketlerinin tamamen normal olduğu gözlendi. Hastada ek ortodontik patoloji tespit edilmediği için ek cerrahi girişime ihtiyaç duyulmadı. Hastanın yeterli kooperasyonu olmaması sebebi ile erken postoperatif dönemde tat duyusu değerlendirilemedi.

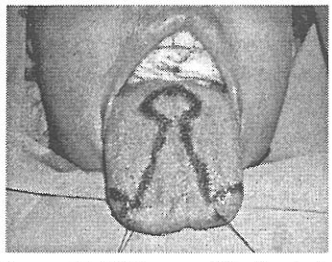

Preoperatif görünüm ve modifiye "key-hole" insizyonu.



Postoperatif 15. gündeki görünüm

Sonuç: Makroglossi operasyonu için tanımlanan birçok insizyon şekli bulunmaktadır (5,6). İlk tanımlanan operasyonlar genel olarak dil kitlesini azaltmaya yönelikken yeni operasyonlarda dil fonksiyonun korunması dil kitlesinin azaltılması kadar önem taşımaktadır. "Key –hole" prosedürü büyük miktarda dil kitlesinin çıkarılmasını sağlamakla beraber önemli duyusal defisite yol açmayan bir cerrahi prosedürdür(6). Tat ve dil mobilitesi nadiren etkilenir. Konuşma etkilenebilir ancak bu komplikasyon kendiliğinden düzelir ve konuşma terapisine nadiren ihtiyaç duyulur. Revizyon cerrahisine sütürlerin açılması yahut postoperatif dönemde ödeme bağlı bifid dil ucu veya dil klefti gelişmesi nedeni ile ihtiyaç duyulabilir. Dil küçültme operasyonlarının endikasyonları sınırlıdır. Genelde otörler ortodontik ve ortognatik cerrahi ile beraber tekrarlayan lezyonlar için operasyon önerirler (6). Sonuç olarak dil küçültme fonksiyonel ve estetik sebepler dolayısıyla yapılabilen nadir bir cerrahi prosedürdür. Biz hem papillaları korumak hem de yeterli küçülmeyi sağlamak için tanımlanmış "key- hole" insizyonunu modifiye ettik. Benzer olgularda bu modifikasyonun uygulanabileceği kanaatindeyiz.

Kaynaklar

1. Jian XC. Surgical management of lymphangiomatous or lymphangiohemangiomatous macroglossia. J Oral Maxillofac Surg. 2005 Jan;63(1):15-9.
2. Van Borsel J, Van Snick K, Leroy J. Macroglossia and speech in Beckwith-Wiedemann syndrome: a sample survey study. Int J Lang Commun Disord. 1999 Apr-Jun;34(2):209-21.
3. Yucel A, Akman A, Denli YG, Acar MA, Karakas M, Hazar B, Gumurdulu D, Ergin
M, Memisoglu HR. A case of systemic amyloidosis associated with multiple myeloma presented as macroglossia and purpura. J Eur Acad Dermatol Venereol. 2004 May;18(3):378-9.
4. Chu FC, Wong WK, Wong YK, Chow BK, Cheng JC. Implant treatment of macroglossia and edentulous mandible following radiotherapy for nasopharyngeal cancer: a case report. Quintessence Int. 2003 Oct;34(9):670-3.
5. Dubey AK, Sodhi K. Macroglossia. Indian Pediatr. 2003 Dec;40(12):1206.
6. Wang J, Goodger NM, Pogrel MA. The role of tongue reduction. Oral Surg Oral Med Oral Pathol Oral Radiol Endod. 2003 Mar;95(3):269-73. Review.

P-39
Zigomatik Kemiğin Fibröz Displazisi

Cenk DEMİRDÖVER, Metin GÖRGÜ, Ebru Ülger DURMUŞ, H. Selman ÖZKAN, Cenk MELİKOĞLU, Yücel ÖZTAN,
İzmir Atatürk Eğitim ve Araştırma Hastanesi, Plastik Rekonstrüktif ve Estetik Cerrahi Kliniği, İZMİR

Amaç: Fibröz displazi, etyolojisi tam olarak bilinmeyen, kemiğin, non-neoplastik, hamartomatöz, gelişimsel bir hastalığıdır. Normal kemik yapısının fibroosseöz bağ doku ile yer değiştirmesiyle karakterizedir. Hastalık genelde çocukluk döneminde başlar, adolesan ve puberte dönemine kadar ilerler. Geç çocukluk döneminde, ağrısız bir şişlik ve sürekli büyüme ile kendini gösterir. Yüz kemiklerinden en sık maksilla ve mandibulada görülür. Zigomatik kemiğin tutulumu nadir olmakla birlikte genellikle beraberinde maksilla ya da mandibula tutulumu da söz konusudur. Zigomatik kemiğin izole tutulumu ise çok nadirdir. Zigomanın fibröz displazisi orbital distopi, diplopi, proptozis, görme bozukluğu ve kaybı, şişlik, kitle ve yüzde asimetri yapabilir. Sol malar bölgede giderek büyüme gösteren kitle yakınmasıyla kliniğimize başvuran 13 ve 17 yaşlarındaki iki olgumuzu sunuyoruz.

Gereç ve Yöntem: Sol malar bölgede, 5x5 cm boyutlarında ağrısız kitle ve yüzde asimetri şikayeti ile başvuran 13 yaşındaki olgunun yapılan tetkiklerinde radyolusent görünümlü kitle saptandı. BT ile değerlendirilen hastada zigomatik kemikte diffüz sklerozis belirlenmesi üzerine alınan insizyonel biopside fibröz displazi tanısına ulaşıldı. Kitle genel anestezi altında intraoral yaklaşımla eksize edildi. 2 yıl sonra yapılan kontrolde nüks saptanmadı. Sol malar bölgede yavaş büyüyen kitle şikayeti ile başvuran 17 yaşındaki bayan hastanın muayenesinde zigomatik ark üzerinde 3x5cm boyutlarında sert, immobil, üzerindeki cildi ekspande etmiş kitle belirlendi. Koronal ve aksial planda paranazal BT incelemesinde sol zigomatik kemikte ekspansion yaratan kitle saptandı. Alınan insizyonel biopsi ile fibröz displazi tanısı koyulan hastanın kitlesi intraoral yaklaşım ile eksize edildi. Postoperatif 13. ayında nüks görülmedi Tek bir kemikte görülen fibröz displazi monostatik fibröz displazi formu olup genelde kafa kemiklerinde, maksilla ve mandibulada görülür. Poliosteotik fibröz displazi ise uzun kemiklerde görülür ve beraberinde puberte prekoks, pigmente cilt lezyonları, hiperparatiroidi, hipertiroidi, yüksek prolaktin ve gonadal hormone seviyeleri görülebilir. Olgularımızın ikisinde de sadece zigomatik kemikte ve başka sistemik bulgu taşımayan fibröz displazi saptanmıştır.

Sonuç: Zigomatik kemikte görülen displazi hipertelorizm, distopia, egzoftalmus gibi orbitofasial deformiteler yaratabilir. Tedavi adölesan çağda, erken dönemde yapılmalıdır. İleri derecede deformasyon oluşan hastalarda fonksiyonel ve estetik problemler, yüzde asimetri görülebilir. Tedavide kontur düzeltme amaçlı kemik rezeksiyonu yapılabileceği gibi, radikal rezeksiyon uygulanıp kemik grefti ile rekonstruksiyon sağlanabilir. Radikal rezeksiyon sonrası rekürrens nadir olup malign transformasyon oranı %0,4'tür.

Kaynaklar

1. Kuhli C., Luchtenberg M., Weidauer S., Ohrloff C. Unilateral exophthalmos associated with severe fibrous dysplasia. Ophthalmologica. 219(3):181-4, 2005.
2: Gosain A.K., Celik N.K., Aydin M.A. Fibrous dysplasia of the face: utility of three-dimensional modeling and ex situ malar recontouring. J Craniofac Surg. 15(6):909-15, 2004.
3. Anastassov Y.C., Anastassov G.E., Lumerman H.S., Simov R., Shipkov C.D., Mihailov T.A., Traikova N. Craniofacial fibrous dysplasia. conservative surgical management. Review of literature and report of a case. Folia Med 46(2):56-61, 2004.
4. Kotova E.N., Titova A.A. [Maxillary affection in fibrous dysplasia in children] Vestn Otorinolaringol. 3:34-6, 2004.
5. Kutluhan A., Kiroglu A.F., Yurttas V., Arslan H., Ozen S. Monostotic fibrous dysplasia originating from ethmoid bone: treatment with endoscopic approach. Ann Otol Rhinol Laryngol. 113(2):139-41, 2004.
6. MacDonald-Jankowski D.S. Fibro-osseous lesions of the face and jaws. Clin Radiol.59(1):11-25, 2004

P-40
Romberg Hastalığında Nadir Bir Varyasyon: Kontrlateral Alt Ektremite Tutulumu

Ahmet DUYMAZ, Mustafa KESKİN, Zekeriya TOSUN, Nedim SAVACI
Selçuk Üniversitesi Meram Tıp Fakültesi Plastik ve Rekonstrüktif Cerrahi Anabilim Dalı, KONYA

Amaç: Romberg hastalığı skalp ve yüzün deri, yağ, kas, kıkırdak ve kemik dokusunu tutan kazanılmış, yavaş seyirli progresif hemifasiyal atrofidir(1). Hastaların tümü hastalık öncesi sağlıklı bireylerdir. Sıklıkla atrofi 10-20'li yaşlarda başlar. Etiyolojisi tam olarak bilinmemektedir ancak, skleroderma, sempatik sinir sistemi hiperaktivitesi, yavaş virüs enfeksiyonları, trigeminal periferal nörit gibi durumlarla ilişkili olduğuna yönelik bazı teoriler vardır(2). Literatürde lokalize sadece frontal bölgeyi tutan romberg sendromu bildirilmekle birlikte(3), ünilateral yüz, gövde, ekstremite tutulumu romberg sendromu çok nadiren rapor edilmiş(4) olup kontrlateral hafif ekstremite tutulumu olan tek vaka bildirilmiştir(5).
Olgumuz kontrlateral ileri derece alt ekstremite tutulumu olan ikinci vaka olması nedeniyle sunulmuştur.

Olgu Sunumu: 34 yaşında erkek hasta hemifasiyal atrofi ve kontrlateral alt ekstremite atrofisi nedeniyle kliniğimize başvurmuştur. Hikayesinde hemifasiyal atrofinin 7, alt ektremitremite tutulumunun 10 yaşında başladığı ve progresyonun 15 yaşında durduğu öğrenildi. Fizik muayenesinde kemik tutulumu olmaksızın ileri derecede sağ hemifasiyal atrofi(Şekil 1), ipsilateral lokalize temporal alopesi ve ileri derecede kontrlateral bacak ve uyluk atrofisi(Şekil 2) ile vertikal planda etkilenen ektremitenin diğer ekstemiteden daha kısa olduğu görüldü (sağ alt ekstremite uyluk 68 cm, bacak 42cm çapta ve vertikal uzunluk 98 cm iken sol alt ekstremite sırasıyla 55, 34, 95cm olarak ölçüldü). Serolojik inceleme sonucu ANA (+) olup kulak posteriorundan alınan histopatolojik incelemesi cilt adneksierinde atrofi ve kronik inflamasyon olarak değerlerlendirildi. Alt ekstremiteye yönelik MR incelemsinde sol bacak ve uyluğu oluşturan kas ve kemik yapılarında sağa göre belirgin hacim azlığı olup kemik yapılar vertikal planda kısadır(Şekil 2-3). Ancak kaslarda atrofiye bağlı yağlı dejenerasyon izlenmemiştir. Kraniyal MR ve 3 boyutlu bilgisayarlı tomografi incelemesinde sadece yumuşak doku atrofisi izlenmiştir(Şekil 1). Bilateral alt ekstremite arteriyel sisteme yönelik MR anjiografisi incelemesinde bilateral iliak, femoral, popliteal ve krural arterlerin akım sinyalleri ve kalibrasyonları eşit ve tabii olarak tespit edilmiştir. Hasta operasyonu kabul etmediğinden hemifasiyal atrofisine yönelik tedavi planlanamamıştır.

Sonuç: Romberg hastalığı sıklıkla yüzün bir yarısını tutar ve ilişkili anomalilere de rastlanabilmektedir. Literatür taramamızda hafif derecede bacağa lokalize alt ekstremite tutulumu olan tek vaka mevcut olup olgumuz bacak ve uylukta ileri derecede tutulum ve ekstremitede kısalık olması nedeniyle sunulmuştur.

Kaynak:

1- Mazzeo N, Fisher JG, Mayer MH, Mathieu GP (1995) Progressive hemifacial atrophy (Parry-Romberg syndrome). Case report. Oral Surg Oral Med Oral Pathol Oral Radiol Endod 79:30-35.
2- Cory RC, Clayman DA, Faillace WJ, McKee SW, Gama CH (1997) Clinical and radiologic findings in progressive facial hemiatrophy (Parry-Romberg syndrome). Am J Neuroradiol. 18:751-757.
3-Zekeriya Tosun, Adem Ozkan, Sad k Senturk and Nedim Savaci. A rare involvement of Romberg's disease: frontal region. Eur j plast surg Baskıda.
4-Kuoto F, Sakaguchi T, Horasawa Y, et al. Total hemiatrophy: association with localized scleroderma, Shönlein-Henoch nephritis, and paroxysmal nocturnal hemoglobinuria. Arch Intern Med 145:731-733, 1985.
5-Rees T. Facial atrophy. Clin Plast Surg 3:637-646, 1976

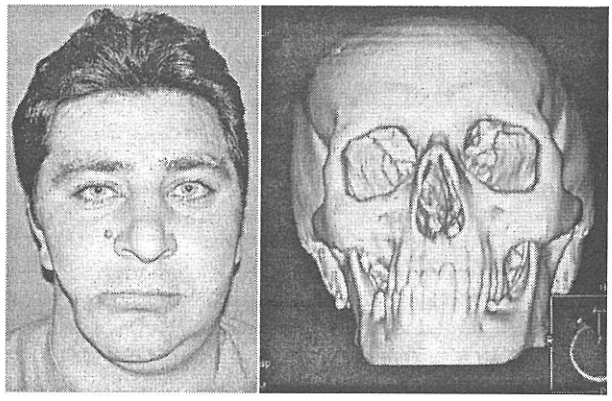

Resim-1: 3 boyutlu BT incelemesinde kemik yapı normal

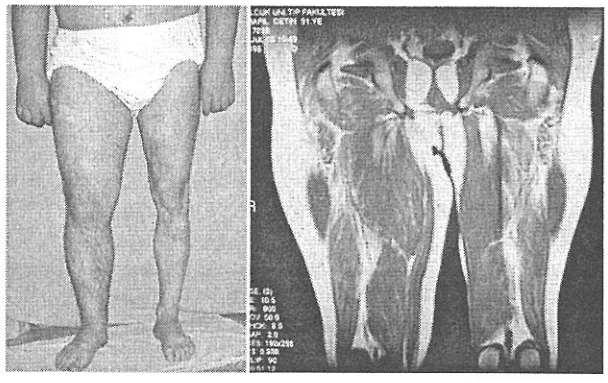

Resim -2: Uylukta ve bacakta ileri derece atrofinin görünümü

P-41

Erken Cerrahi Yaklaşım Gerektiren Oldukça Nadir Bir Doğumsal Anomali: Maksillo-Mandibuler Füzyon

Aydın GÖZÜ[1], Türker ÖZYİĞİT[1], Murat ÜNAL[2], Güven YILDIRIM[3], Serdar SANDER[2], Zafer ÖZSOY[1]

1) S.B.Vakıf Gureba Eğ. ve Araşt. Hastanesi Plastik ve Rekonstrüktif Cerrahi Kliniği, İSTANBUL

2) S.B. Bakırköy Doğumevi ve Çocuk Hastalıkları Eğ. ve Araşt. Hastanesi Çocuk Cerrahisi Kliniği, İSTANBUL

3) S.B. Okmeydanı Eğ. ve Araşt. Hastanesi Kulak Burun Boğaz Kliniği, İSTANBUL

Amaç: Maksilla ve mandibulanın doğumsal füzyonu son derece nadirdir. İzole olarak, ilk yayınlandığı 1936 yılından beri yalnızca 26 olgu bildirilmiştir. Yine nadir görülen popliteal pterygium sendromuna ise % 43 oranında eşlik edebilmektedir. Sunulan olgudan edindiğimiz deneyim literatür verileri ışığında tartışıldı.

Olgu Sunumu: 39 haftalık, C/S ile dünyaya gelen 3150g ağırlında yenidoğan dudak-damak yarığı, ağzını açamama ve beslenme sorunu ile hastanemize gönderildi. Bilateral komplet dudak-damak yarığı, alt dudakta sinüs, popliteal pterigium ve ayakta sindaktilinin eşlik ettiği olgumuzda ağız açıklığı kısıtlıydı. Füzyon sağ taraf maksillo-mandibuler alveoller arasında yeralmaktaydı (Resim 1a,b,c). Beslenme ilk iki gün oronasogastrik tüple sağlandı, üçüncü gün opere edilerek tam ağız açıklığı elde edildi. Standart damak protezi uygulamasını takiben ağızdan beslemeye geçildi. Dudak yarığı operasyonu için gerekli operasyon ölçütlerine yedinci ayda ulaşıldı ve onarım sağlandı (Resim 1d). Pterigium sağ poplitea ve ayak bileğini içeren ağır formdaydı. Fizik-tedavi uygulaması ile işlevsel kısıtlılıkta belirgin düzelme sağlandı.

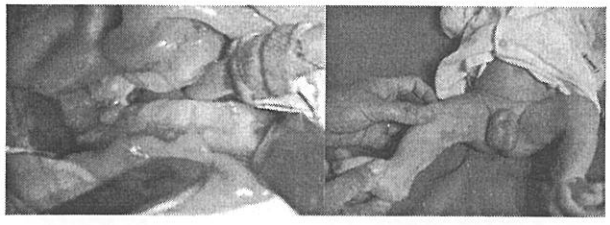

Resim 1a ve 1b. Sağ inkomplet alveolar sineşi ve sağ popliteal pterigium.

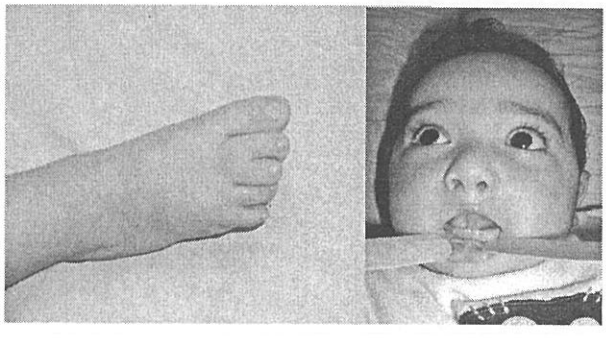

Resim 1c ve 1d. Ayakta sindaktili, dudak onarımı sonrası görüntü.

Sonuç: Maksilla ve mandibulanın doğumsal füzyonu (singnati); olgumuzda olduğu gibi mukozal bantlardan (sineşi), tam kemik füzyonuna (sinostoz) kadar farklı bir spektrum gösterebilir.[1,2] Sineşiye, sinostozun tersine daha çok sendromik olgularda rastlanmaktadır. Bunlar arasında en çok görülenler Van der Woude ve popliteal pterygium sendromlarıdır.[3,4] Olgumuzu içermiş olduğu ek anomaliler nedeniyle popliteal pterigium sendromu olarak değerlendirdik. İlk olarak 1869'da Trelat tarafından tanımlanmış bu sendrom 1/300000 doğumda görülmekte olup çene-yüz, ekstremite ve genital bölge anomalileri nedeniyle önceleri facio-genito-popliteal sendrom olarak da adlandırılmaktaydı. En sık (% 93) görülen bulgu uyluk-baldır, daha ağır formda ise iskium ve topuk arasında uzanan perdedir (pterigium). İçinde önemli nörovaskular yapılar içermesi nedeniyle cerrahi olarak onarımı güçtür. Olgumuzda germe egzersizleri ile kabuledilebilir düzelme elde edildi. Dudak ve/veya damak yarığı da bu sendromun sık rastlanan (% 90) bulgusudur. Alt dudak tükrük pit ve sinüsleri % 46 oranında görülmektedir. Ayak parmağı anomalilerine % 33 rastlanmaktadır, olgumuzda bu sağ ayak iki-üçüncü parmaklar arasında sindaktili şeklindeydi. % 51 rastlanan genital bölge anomalisi ise olgumuzda mevcut değildi. Sendrom otozomal dominant geçişli olup farklı ekspresyonlar göstermektedir. Ailenin soyağacında annenin babasında bifid uvula saptandı. Van der Woude ve popliteal pterygium sendromlarının klinik benzerlikleri onların allelik olduklarını düşündürmektedir. Her iki sendromun 1q32-q41 lokusundan kaynaklandığı ve burada yeralan IRF-6 genindeki nokta mutasyonun her ikisinde de ortak etyolojik etken olduğu gösterilmiştir.[5,6] İki sendrom arasındaki fenotipik heterojenitenin faklı IRF-6 mutasyonlarından kaynaklandığı gösterilmiştir. Beslenme ve çene-yüz gelişimini etkilemesi nedeniyle erken cerrahi girişim gerektiren bir doğumsal anomali olan maksillo-mandibuler füzyonun izole ya da sendromik olarak nadir de olsa görülebileceği gözönünde bulundurulmalıdır.

Kaynaklar

1. Gartlan, M.G., Davies, J., Smith, r.J.H. Congenital oral synechiae. Ann. Otol. Rhinol. Laryngol. 102: 186, 1993.
2. Uğurlu, K., Turan, T., Urgancı, N., Gözü, A., Günay, L., Baş, L. Fusion of maxillary and mandibular alveolar process together with a median mandibular cleft: a rare congenital anomaly. J. Cranio-Maxillofac. Surg. 27: 105, 1999.
3. Jones, K.L. Smith's recognizable patterns of human malformation. 5th ed. Philadelphia: W.B. Saunders, 1997.
4. Hall, J.G., Reed, S.D., Rosenbaum, K.N., et al. Limb pterygium syndromes: a review and report of eleven patients. Am. J. Med. Genet. 12: 377, 1982.
5. Lees, M.M., Winter, R.M., Malcolm, S., et al. Popliteal pterygium syndrome: a clinical study of three families and report of linkage to the Van der woude syndrome locus on 1q32. J. Med. Genet. 36: 888, 1999.
6. Ghassibé, M., Revencu, N., Bayet, B., et al. Six families with van der Woude and/or popliteal pterygium syndrome: all with a mutation in the IRF6 gene. J. Med. Genet. 41:e15, 2004.

P-42
Yüzde Dev Üriner Sistem Kanser Metastazlı Olgu

Aydın GÖZÜ[1], Zekeriya KUL[1], Adnan ERİM[2], Zafer ÖZSOY[1]

1) S.B. Vakıf Gureba Eğ. ve Araşt. Hastanesi Plastik ve Rekonstrüktif Cerrahi Kliniği, İSTANBUL

2) S.B. Vakıf Gureba Eğ. ve Araşt. Hastanesi Patoloji Laboratuvarı, İSTANBUL

Amaç: Tüm kanserlerin yaklaşık dörtte birini oluşturan genitoüriner tümörlerin deriye metastazı oldukça nadirdir (%0,73-3.3). İlk bulgusu yüz derisinde dev üriner sistem kanser metastazı olan hasta sunuldu.

Olgu Sunumu: 71 yaşında erkek olgu, sağ yanak üzerinde, üç ay içinde hızlı büyüme göstermiş, 5x6x8 cm. boyutlarında, kırılgan, kanamalı yapıda, endüre tümoral kitle ile kliniğimize başvurdu. İnsizyonel biyopsi sonucu kesin tanı alamayan hastaya geniş tümör rezeksiyonu ve servikodeltopektoral fleple onarım planlandı. Operasyon sonrası herhangi bir sorun yaşanmadı ve flep sorunsuz iyileşti (Resim 1a ve b). Histopatolojik inceleme sonucu, üriner sistemden köken alan tümör metastazını düşündüren kötü diferansiye malign epitelyal karsinom olarak bildirildi. Ultrasonografik incelemede sağ böbrek alt kutbunda 3.5x3x3 cm.'lik soliter lezyon saptandı. Sistemik taramada başka uzak organ yayılımı görülmedi. Üroloji Kliniği tarafından izleme alınan olgu üç ay sonra kaybedildi.

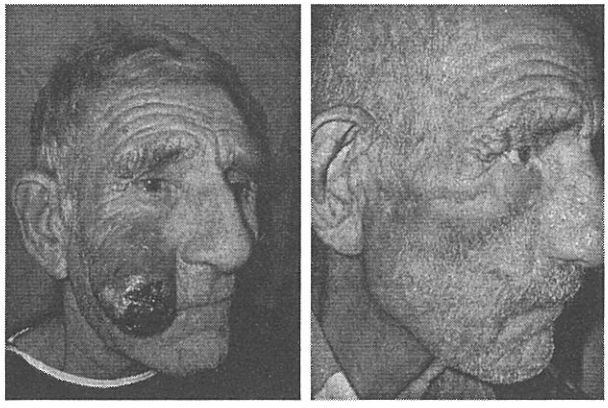

Resim 1a ve 1b. Olgunun ameliyat öncesi ve sonrası görüntüsü.

Sonuç: Genitoüriner kanserlerin yayılımı en sık lenf nodları, akciğer, kemik ve karaciğere olmaktadır. Deri tutulumu en sık karın ve göğüs bölgesinde görülmektedir. Daha uzak bölge deri metastazlarına yüksek vaskülarite içeren renal hücreli kanserlerde rastlanır.2-5 Yüz ve saçlı deriye yayılım, özellikle böbrek, meme ve prostat kanserlerinde sıktır.1,4 En sık deri metastazına bayanlarda meme (%69), kolon (%9), akciğer (%4) ve over (%4); erkekte ise akciğer (%24), kolon (%19) ve baş-boyun (%12) kanserlerinde rastlanmaktadır. Klinik görünüm olgumuzda olduğu gibi en sık nodüler tip olmak üzere, inflamatuar ve fibrotik (sikatrisyel, sklerodermoid) özellik gösterebilir. Kırmızı, mor, kahverengi ya da siyah renkte multipl ya da soliter tarzda görülebilir. Histolojik görüntü primer tümöre benzerlik gösterse de daha kötü diferansiye ve anaplastik özellik taşımakta ve tanıyı zorlaştırmaktadır. Patoloğun primer tümörü belirleyebilmesi her zaman mümkün olmayabilir ve deri apendiksi kökenli tümörlerle karışabilir.3,5 Deri tutulumu olgumuzda olduğu gibi nadiren ilk bulgu olarak kendini gösterir. Primer hastalığın geç bir bulgusu, hızlı seyir ve kötü prognoz göstergesidir ve hastalar genellikle tanı sonrası altı ay içinde kaybedilmektedir. Metastatik kitlenin cerrahi çıkarımı hastanın genel sağlık durumu gözönüne alınarak, tanı ve/veya hastanın belirgin yakınmasını gidermek amaçlı uygulanabilir.Üriner sistemden kaynaklanan tümörlerin nadir de olsa yüz derisine yayılım gösterebileceği gözönünde bulundurulmalıdır.

Kaynaklar

1. Al-Kassab BM, Foster ME. Recurrent facial metastasis from renal-cell carcinoma: Review of the literature and case report. J Oral Maxillofac Surg. 53:74, 1995.
2. Dorairajan LN, Hemal AK, Aron M, et al. Cutaneous metastasis in renal cell carcinoma. Urol Int. 63:164, 1999.
3. Ziraws MJ, Hunt S, Logan TF, et al. A painful cutaneous nodule as the presentation of metastatic transitional cell carcinoma of the renal pelvis. J Am Acad Dermatol. 42:867, 2000.
4. Snow S, Madjar D, Reizner G, et al. Renal cell carcinoma metastatic to the scalp: Case report and review of the literature. Dermatol Surg. 27:192, 2001.
5. Mueller TJ, Wu H, Greenberg RE, et al. Cutaneous metastasis from genitourinary malignancies. J Urol. 63(6):1021, 2004.

P-43
Zonguldak Karaelmas Üniversitesinde Tek Taraflı Yarık Dudak Onarımında Klinik Deneyimlerimiz

Mübin HOŞNUTER, Ahmet IŞIKDEMİR, Eksal KARGI, Cem PAYASLI, Bülent TEKEREKOĞLU, Adnan ARSLAN
Zonguldak Karaelmas Üniversitesi Tıp Fakültesi Araştırma Hastanesi, Plastik Rekonstrüktif ve Estetik Cerrahi AD., ZONGULDAK

Amaç: Kliniğimizde, Millard prosedürü kullanılarak tedavi edilen 14 olgunun estetik sonuçları Anastassov-Chipkov görsel değerlendirme skalası ile incelenerek sunulmuştur. Yarık dudak damak olgularına ek anomali ve sendromların eşlik edebileceği, hastaların ayrıntılı muayene edilmesi gerekliliği de ayrıca vurgulanmıştır.

Gereç Ve Yöntem: Millard prosedürü ile ameliyat edilen tüm hastalar için değerlendirme postoperatif altıncı ayda çekilen uzun dönem takip fotoğrafları yardımıyla gerçekleştirildi. Değerlendirme işleminde modifiye Anastassov-Chipkov skalası kullanıldı (1). Bu skalaya göre sonuçlar, mükemmelden kötüye doğru artan puanlarla derecelendirilerek verildi; mükemmel (0-1.1), oldukça iyi (1.5-2.6), iyi (3-4.1), yeterli (4.5-6), kötü (6.3-12).

Bulgular: Olgulardan 7'si erkek, 7'si kız idi. Yarıkların sol/sağ yerleşim oranları 4/1 olarak tespit edildi. 7 olguda sadece dudak, diğer 7 olguda ise hem dudak hem de damak yarığı vardı. Dudak yarıklarının 11 tanesi (% 80) komplet, 3'ü (% 20) inkompletti.

Sonuç: 6 hasta mükemmel, 4 hasta oldukça iyi, 2 hasta iyi, 2 hasta yeterli olarak değerlendirildi Bu gruplara ait deformiteleri içeren birer hasta örneği verdik (Resim 1,2,3,4). En sık rastlanan dudak deformiteleri yarık hattının bir yanında dudak sarkması (bulging, 8 olgu, % 57), çentiklenme (notching, 4 olgu, % 28), vermillo-cutan hatta düzensizlik (3 olgu, % 21) olarak saptandı. Dudak damak yarıklarının onarımında geçmişte çok çeşitli yöntemler kullanılmıştır. Bu metodlardan yalnızca birkaçı diğerlerine üstünlük sağlamıştır ve günümüzde yaygın olarak kullanılan teknik Millard prosedürüdür (2). Opere olan hastaları subjektif skala ile değerlendirdiğimizde sonuçların estetik açıdan memnuniyet verici olduğunu gözlemledik.

Kaynaklar

1-Anastassov Y., Chipkov C. Analysis of nasal and labial deformities in cleft lip, alveolus and palate patients by a new rating scale: prelaminary report. Journal of Cranio-Maxillofacial Surgery, 2003, 31, 299-303
2-Millard D.R. Jr.;Unilateral Cleft Lip Deformity. Ed. McCarty J.G.;Plastic Surgery, Philadelphia, W.B. Saunders Company, 1990, p. 2630.

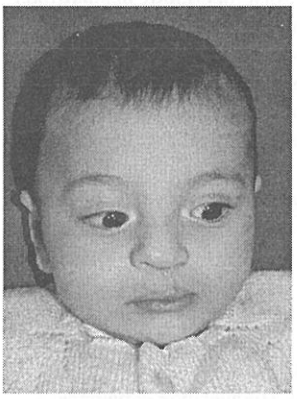

Resim 1-Sol komplet dudak yarığı, sekonder deformite: yok, sınıflandırma: mükemmel, skor:0



Resim 2-Sol komplet dudak yarığı, sekonder deformiteler: Lr+ şişlik, Ls+1 prominent skar, sınıflandırma: oldukça iyi, skor: 1,5.

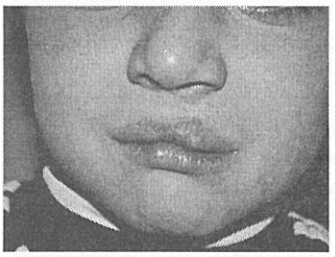

Resim 3-Sol komplet dudak yarığı, sekonder deformiteler: Lr+ şişlik, Ls-1 deprese skar, Lw+2 eros yayı geniş, sınıflandırma: iyi, skor:3,5.

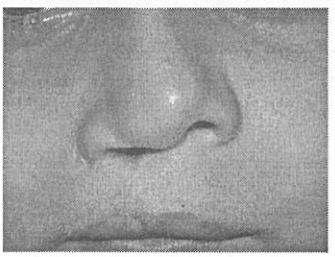

Resim 4-Sağ komplet dudak yarığı, sekonder deformiteler: Lr+- vermillon hattında düzensizlik, Lw-1 kısa beyaz dudak, Ls-1 deprese skar, Lw+2 eros yayı geniş, sınıflandırma: yeterli, skor:4,5.

P-44
Servikofasiyal Tüberküloz (Skrofulo): Gizemli Bir Tanı

Sebahattin KANDAL, Fulya FINDIKÇIOĞLU, Selahattin ÖZMEN, Sühan AYHAN
Gazi Üniversitesi Tıp Fakültesi Plastik, Rekonstrüktif ve Estetik Cerrahi A.D., ANKARA

Giriş: 19. yüzyıl ortalarından sonra antitüberküloz ilaçlar sayesinde tüberküloz ve akciğer dışı tüberküloz insidansında bir azalma olmasına rağmen immünsüpresif tedaviler, AİDS, malign hastalıklar ve ilaç dirençlerinin gelişmesi gibi artan risk faktörleri ile tüberküloz insidansında bir artış olmuştur.[1] Servikofasiyal tüberküloz (skrofulo) olguları herhangi bir sistemik belirti vermeden gerek klinik gerek radyolojik olarak diğer inflamatuar ve neoplastik olguları taklit edebilir. Bu çalışmada gerek klinik gerek radyolojik olarak baş-boyun bölgesi tümörü düşünülen fakat cerrahi sonrası patolojik tanıları servikofasiyal tüberküloz gelen iki olgu sunulmuştur.

Olgular:
Olgu-1: 77 yaşında bayan hasta 3 aydır sol çene altındaki ağrısız yumuşak doku şişliğinde giderek büyüme olması nedeniyle kliniğimize başvurdu. Hikayesinde daha önce dış bir merkezde 3 hafta diş eti iltihabı nedeniyle intavenöz antibiyotik tedavisi almış fakat şikayetlerinde herhangi bir gerileme olmamış. 20 yıldır tip-2 DM hastalığı olan hastanın fizik muayenesinde sol submandibular bölgesinde mandibuladan ayrı etrafı hiperemik yarı-fikse kitle lezyonu vardı.(Şekil 1) Bilateral servikal lenfadenopatileri olan hastanın yapılan ultrasonografik incelemesinde sol submandibular bölgede 8×4 cm boyutunda hetorojen kitle ve bilateral birden çok lenfadenopatiler tespit edildi. Detaylı bilgisayarlı tomografik incelemesinde 6×3×3 cm boyutlarında santrali kistik periferinde kontrast madde tutan submandibular glandın ayırt edilemediği kitle lezyonu olarak rapor edildi. (Şekil 2) Submandibular bez tümör ön tanısı ile geniş eksizyonu gerçekleştirilip, defekt pektoralis majör muskulokutan flebi ile kapatıldı.
Olgu-2: 83 yaşındaki bayan hasta son 3 ay içinde büyüyen sol boyun bölgesinde nodüler sert kitle; halsizlik, gece terlemesi ve 6 kilo kaybı nedeniyle Dahiliye bölümüne başvurmuş. Yapılan fizik muayenesinde sağ ön-arka servikal bölgede ağrısız, sert, yer yer konglomore kitleler tespit edilmiş. Boyun bölgesinin ultrasonografik incelemesinde sağ servikal bölgede en büyüğü 3 cm çapında konglomere kitle ve bilateral lenfadenopati saptanmış. Solunum sisteminin detaylı incelemesinde klinik ve radyolojik olarak bir anomali saptanmamış. Hematolojik bir malign tümör ön tanısı ile biyopsi amacı ile kliniğimize konsülte edilen hastanın sağ servikal bölgesindeki kitlesine tanı amaçlı eksizyonel biyopsisi gerçekleştirildi. (Şekil 3)

Bulgular: Olgu-1'deki hastanın ameliyatta gönderilen frozen biyopsisi 'tüberkülozla ilişkili kezeifiye nekrotizan granülamatöz inflamasyon' olarak rapor edildi. Daha sonraki kesin patoloji raporu 'kazeyifiye nekrotizan granülamatöz tüberküloz ve tüberküloz lenfadenit' olarak rapor edildi.
Olgu-2'deki hastanın kesin patoloji raporu 'kazeifiye nekrotizan granülamatöz tüberküloz lenfadenit' olarak rapor edildi.
Her iki hastanın daha sonra yapılan PPD testleri negatif olarak geldi. Daha detaylı özgeçmiş ve soygeçmiş sorgulamalarında tüberküloz ve tüberküloz teması ile ilgili bilgiye rastlanmadı. Dörtlü antibiyotik tedavisi alan hastalar ortalama 1 yıl süre ile takip edildi ve hastalarda herhangi bir tekrara rastlanılmadı.

Sonuç: Servikofasiyal tüberküloz (scrofula) servikal bölgede asemptomatik kitle oluşturmakla beraber birçok neoplastik ve inflamatuar olayları taklit edebilir. Değişik servikofasiyal patolojilerin ayırıcı tanısında scrofulo klinisyenler, cerrahlar ve radyologlar tarafından akılda tutulması gereken infeksiyöz bir hastalıktır. Servikal granülamatöz tüberküloz olgularının ancak % 30 luk bir kesiminde genellikle akciğerde tutulum tespit edilir.[2] Genellikle yavaş büyüyen ağrısız yarı-sert kitlelerdir. İlerlemiş vakalarda soğuk abse formasyonları ve ikincil bakteriyel infeksiyonlarının olaya katılması ile lokal inflamatuar değişiklikler, fistülizasyon ve ülserler oluşabilir. Lenfadenopatiye ek olarak ateş, gece terlemesi ve kilo kaybı gibi genel semptom ve bulgular bulunabilir. Belli spesifik bölgelerde scrofula tükrük bezi hastalıklarını taklit edebilir.[3] En çok etkilenen tükrük bezi parotis bezi olup geri kalanların çoğu submandibular tükrük bezinde olur. Özellikle intraglandüler ve periglandüler lenf nodu tutulumları nedeniyle tüberküloz lenfadenitlerin tüberküloz sialoadentlerden ayırıcı tanısının patologlar tarafından iyi bir şekilde yapılması gerekmektedir.[4]
Servikal lenfadenitin bilgisayarlı tomografik olarak 4 değişik görünümü mevcuttur. Bunların içerisnde en çok görülen tipi birçok gözlü nodal kitle görünümlü olan formdur.[5]
Servikofasiyal tüberkülozun ayırıcı tanısında hematolojik malignansiler, cilt kanserleri, bakteriyel, viral, paraziter, fungal ve diğer granülamatöz infeksiyonlar (sarkoidosis, lepra, sifiliz), fenitoin gibi ilaçların kullanımları düşünülmelidir. Tüberküloz dışı miyobakteriyal infeksiyonlara sensitizasyon sonucu yanlış pozitif PPD sonuçları olabileceği gibi yaşlılık, bazı immünolojik hastalıklar ve hastalığın erken döneminde de yanlış negative PPD sonuçları ile karşılaşılabilir. Tipik bir bulgusu olmaması sebebi ile kesin tanı için biyopsi ve patolojik değerlendirme gereklidir. Tanıda en önemli aşama şüphelenmektir. En az iki ajanla yapılan antitüberküloz tedavilerinin 1- 2 yıl kullanılması kür sağlamaktadır.

Kaynaklar:
1.Munk PL, Lee MJ: Musculoskeletal case 3. Musculoskeletal tuberculosis.Can J Surg 42:120, 1999
2.Rivington RN: Tuberculous cervical lymphadenitis. Can Med Assoc J

121:1572, 1979.
3. El-Hakim IE, Langdon JD: Unusual presentation of tuberculosis of the head and neck region. Report of three cases. Int J. Oral Maxillofac. Surg 18:194, 1989
4.Van der Walt JD, Leake J: Granulomatous sialadenitis of the major salivary glands. A clinicopathological study of 57 cases. Histopathology 11:131, 1987
5.Reede DL, Bergeron RT: Cervical tuberculous adenitis: CT manifestations. Radiology 154:701, 1985

Anahtar Kelimeler: Servikofasiyal tüberküloz, baş-boyun tümörleri

Şekiller:



Şekil 1: Olgu-1'deki hastanın sol submandülular bölgesindeki yarı-fikse kitle lezyonu (soğuk abse)

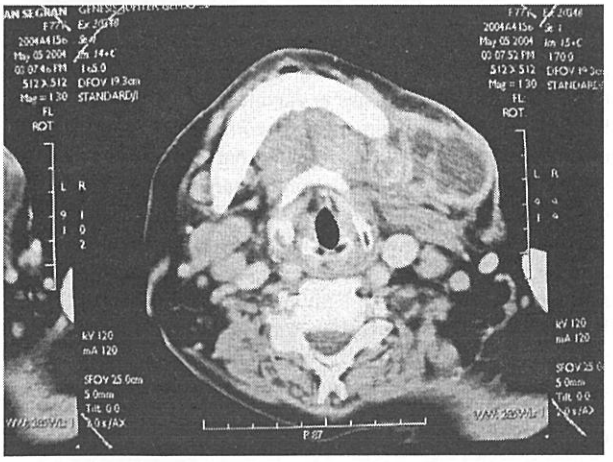

Şekil 2: Şekil 1'deki kitlenin bilgisayarlı tomografideki görünümü (ortası kistik, periferinde kontrast madde tutulumu gösteren kitle lezyonu-soğuk abse)

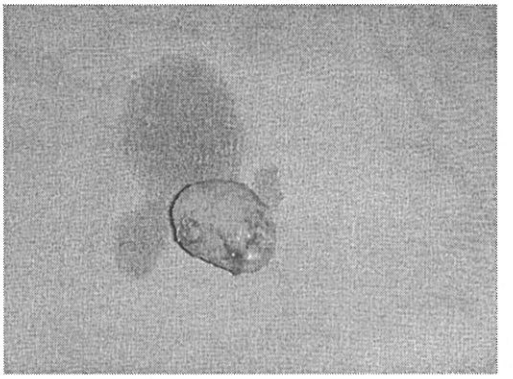

Şekil 3: Olgu-2'deki hastanın sağ sağ servikal bölgesinden tanı amaçlı çıkartılan kitlenin makroskobik görünümü

P-45
Konjenital Lakrimal Fistülü Olan Bir Hastada Rinoplasti

Fulya FINDIKÇIOĞLU, Kemal FINDIKÇIOĞLU, İsmail KÜÇÜKÖDÜK, Osman LATİFOĞLU
Gazi Üniversitesi Tıp Fakültesi, Plastik, Rekonstrüktif ve Estetik Cerrahi AD., ANKARA

Amaç: Konjenital lakrimal fistül (KLF) ilk defa 1675'te tarif edilmiş nazolakrimal drenaj yapılarının anormal gelişiminin söz konusu olduğu nadir bir anomalidir. Çoğunluğu unilateraldir ve Down sendromu, yüz yarıkları, meningomiyelosel ve umblikal herni ile birlikte görüldükleri rapor edilmiştir. Bu anormal yapıların ciltteki açıklıkları alt lakrimal punktumların inferomedialindedir ve genellikle ortak kanaldan ekstra bir kanalikül olarak orijin alırlar. Nazolakrimal yapı kalınlaşan, maksiller ve frontonazal proseslerin arasına invajine olan bir yüzey epitelyum nüvesi oluşturur. Genellikle semptomatiktirler ve epifora, fistülit ve dakriyosistite neden olabilirler.[1,2] Patogenezleri hakkında bazı teoriler öne sürülmüştür fakat tam olarak açıklanamamıştır. İnsidansı 1/2000 olarak rapor edilmesine rağmen kalıtım modu halen belirsizdir.[2] Bazı yazarlar ailesel vakalar yayınlamışlardır.[3,4] KLFü olan kişilerde periorbital ya da paranazal bölgelere cerrahi bir girişim yapılırken epifora, fistülit gibi komplikasyonların gelişme ihtimali akılda bulundurulmalıdır. Bu çalışmada, rinoplasti için gelen, osteotomileri sırasında dikkatli olmamız gereken konjenital lakrimal fistüllü bir olgu sunulmaktadır.

Olgu sunumu: Yirmibeş yaşında bayan hasta 3 yıl önce geçirdiği trafik kazasında oluşan nazal fraktüre bağlı şekil bozukluğu nedeniyle başka bir klinikte rinoplasti ameliyatı geçirmiş; ancak semer burun deformitesi gelişmiş. "Semer burun" deformitesinin düzeltilmesi için kliniğimize başvuran hastanın buna ilave olarak bilateral lakrimal fistülü olduğu saptandı. (Şekil 1- 2)

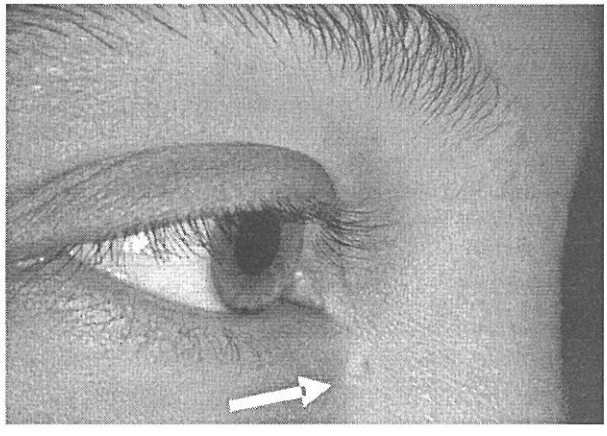

Şekil 1. Hastanın sağ konjenital lakrimal fistülü

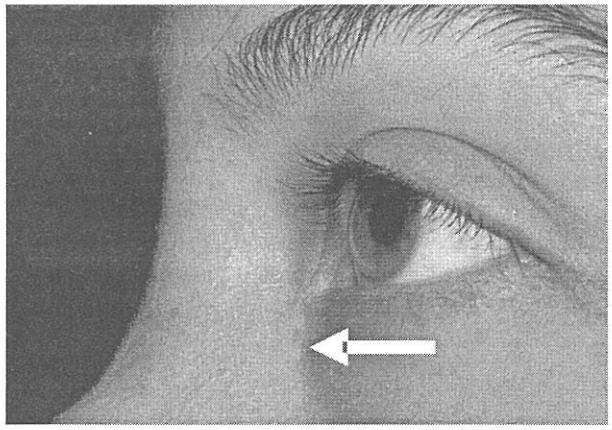

Şekil 1. Hastanın sol konjenital lakrimal fistülü

Hastamızın sorgulamasında doğuştan beri medial kantuslarının inferomedialinde punktumları olduğu; babası ve amcasında da preaurikuler punktumların bulunduğu öğrenildi. Bu bize Mukherji ve Mukhopardhay'ın yayınladığı vakadakine benzerliği nedeniyle anomalinin otozomal dominant olduğunu düşüdürdü. Nazal fraktür öncesinde, sonrasında veya sonraki rinoplasti operasyonlarından sonra epifora, fistülit, dakriyosistit görülmeyen hasta aksesuar punktumlarından şikâyetçi değildi ve bunlara yönelik girişim istemiyordu. Genel anestezi ile ameliyata alınan hastada lateral osteotomilerden sonra, nazal septumdan ve burun ucu inceltmesi için alt laterallerden alınan kıkırdaklar 'surgicell' ile sarılıp dorsumu yükseltmek için kullanıldı. Bu ameliyattan sonra da hastamız sorunsuz iyileşti.

Sonuç: Rinoplasti operasyonları artan sıklıkta yapılmaktadır ve toplumda 1/2000 insidansa sahip konjenital lakrimal fistüllü bir hastayı opere etme ihtimalimiz gittikçe artmaktadır. İnsidansı 1/2000 olarak rapor edilmesine rağmen KLF için kesin bir tedavi protokolü belirlenmemiştir. Bazı yazarlar fistülün basit eksizyonu ve koterizasyonu ile başarılı sonuçlar bildirirken diğerleri basit eksizyon sonrası tecrübe ettikleri yüksek nüks oranları nedeniyle eksizyonla birlikte dakriyosistorinostomi önermektedirler.1-3 Bu hastalara rinoplasti uygularken cerrahlar epifora ve fistülit gibi komplikasyonları ve dakriyosistorinostomi ihtiyacı bile olabileceğini akıllarında bulundurup, ameliyat öncesi hastaya gelişebilecek komplikasyonları anlatıp, osteotomiler sırasında çok dikkatli olmalıdır.

Kaynaklar:

1. Welham RAN, Bergin DJ: (1985) Congenital lacrimal fistulas. Arch Ophthalmol. 103:545
2. Sullivan JT, Clarke PM, Morin JD, Pashby RC: (1992) The surgical management of congenital lacrimal fistulae. Aust N Z J Ophthalmol. 20:109
3. Francois J, Bacskulin J: (1969) Eksternal congenital fistula of the lacrimal sac. Ophthalmologica 159:249
4. Mukherji R, Mukhopardhay S: (1972) Congenital bilateral lacrimal and preauricular fistulae. Am J Ophthalmol. 73:595

P-46
Nadir Birliktelik; Ameloblastoma Ve Fibröz Displazi

Furkan Erol KARABEKMEZ, Mustafa KESKİN, Zekeriya TOSUN, Nedim SAVACI
Selçuk Üniversitesi Meram Tıp Fakültesi, Plastik ve Rekonstrüktif Cerrahi ABD., KONYA

Amaç: Kemikte kolaklize olan ve ihmal edildiğinde kemiği perfore edip yumuşak dokulara yayılabilen odontojenik bir tümör olan ameloblastoma tipik olarak yavaş büyüyen asemptomatik kitle olarak prezente olur.
Daha çok genç bireylerin membranöz fasyal kemiklerinde ortaya çıkan ve histolojik olarak matür oldukça daha az aktif olan fibröz displazi, genellikle maksilla veya mandibulada artmış kitle olarak karakterize olur. Fibröz displazi tek bir alanda fibroosseöz kitle olarak veya sıklıkla maksillada multipl alanları kapsayarak görülebilir. Bu çalışma ameloblastoma ve fibröz displazi nadir birlikteliğini vurgulamak için sunulmuştur.

Olgu sunumu: 14 yaşında bayan hasta alt çenede şişlik şikayetiyle kliniğimize başvurdu. Yapılan fizik muayenede mandibula korpusunda lokalize kemiği ileri derecede ekspande eden yaklaşık 8x4 cm ebatlarında kitle tespit edilmiştir (Resim 1). Direk grafide mandibula korpusunda kitle görülmüş, bilgisayarlı tomografide mandibula korteksi ileri derecede destrükte eden 7x4 ebatlarında kitle, maksillada maksiller sinüsü dolduran ve temporal bölgeye uzanan fibröz displazi ile uyumlu artmış radyoopasite tespit edildi (Resim 2). Hastanın mandibuladaki kitlesi sağlam kemik ile birlikte eksize edildi ve defekt serbest free fibular flep ile rekonstrükte edildi (Resim 3). Aynı seansta maksilla ön duvarı traşlandı. Alınan örneklerin histopatolojik incelemesi sonucunda maksilladaki kitlenin tanısı fibröz displazi, madibuladaki kitlenin tanısı ise ameloblastoma olarak bilirildi.



Resim 1.

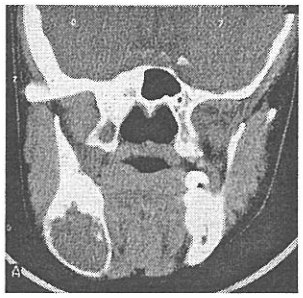

Resim 2. Bilgisayarlı tomografide lezyonların görünümü

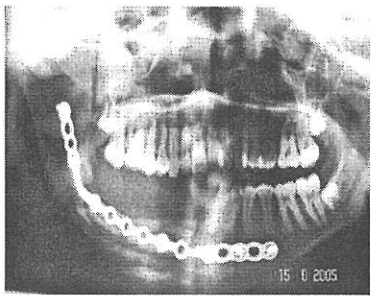

Resim 3. Postoperatif panoromik grafi

Sonuç: Literatür taramamızda ameloblastoma fibröz displazi birlikteliğine rastlanmamış olup olgumuz bu anlamda tek vakadır.

Referanslar:

1. Gorlin R., Odontogenic tumors. In: Thoma K, ed. Oral Pathology, ed 6. St. Louis: C V Mosby Co, 1967
2. Tsaknis P, Nelson J., The Maxillaryameloblasyoma: An analysis of 24cases. J oral Surgery 1980; 38: 336.
3. Mehlisch D, Dahlin D, Mason J., Ameloblastoma: A clinicopathologic report. J Oral Surg. 1972; 30: 9

P-47
Doğumsal Melanositik Nevüs Zemininde Gelişen Malign Melanom Olgularımız

Ayşin KARASOY YEŞİLADA[1], Kemal UĞURLU[1], Özay ÖZKAYA[1], Damlanur SAKIZ[2], Sema VURAL[3], Murat ATAY[4], Lütfü BAŞ[1]

1) Şişli Etfal Eğitim ve Araştırma Hastanesi Plastik ve Rekonstrüktif Cerrahi Kliniği, İSTANBUL
2) Şişli Etfal Eğitim ve Araştırma Hastanesi Patoloji Kliniği, İSTANBUL
3) Şişli Etfal Eğitim ve Araştırma Hastanesi Çocuk Onkolojisi, İSTANBUL
4) Florance Nightingale Hastanesi, (Genel Cerrahi uzmanı), İSTANBUL

Amaç: Doğumsal melanositik nevüs yenidoğanların %1'inde görülür(1). Büyüklüklerine göre gruplandırılmasında tam bir görüş birliği olmamakla birlikte erişkin yaşta 20cm ve daha geniş boyutta olanlar(2) ya da baş-boyun bölgesinde vücut yüzeyinin %1'ini, diğer alanlarda %2'sini kaplayanlar(3) dev doğumsal melanositik nevüs olarak adlandırılırlar ve 20000 yenidoğanda bir olarak nadir görülmektedirler(1,4). Dev doğumsal melanositik nevüslerin artmış bir malign dönüşüm riski olduğu bilinmekte, insidansın %1-31 arasında değiştiği pek çok yayın bulunmaktadır. Birçok çalışmanın değerlendirildiği bir derleme yayınında ortalama risk % 8,2 olarak bildirilmiştir.(5) En yüksek oranda malign dönüşüm riskinin yaşamın ilk on yılında olduğu kabul edilmektedir(6). Malign dönüşüm riskine ait oranlar değişmekle birlikte dev doğumsal melanositik nevüslerin profilaktik olarak eksizyonu konusunda tam bir fikir birliği bulunmaktadır. Hatta bazı otörler tüm doğumsal melanositik nevüslerin boyutlarına bakılmaksızın tam eksizyonunun yapılmasını önermektedirler(5,6). Literatürde dev doğumsal nevüs üzerinde doğumsal olarak malign melanom geliştiği saptanmış 7 olgu bulunmaktadır. 1 yaşını tamamlamadan malign melanom gelişen 2 olgu bulunmaktadır(5).
Kliniğimizde son 3 yıl içinde doğumsal melanositik nevüs zemininde gelişen malign melanom ile başvuran yaşları 10 ay ve 3,5 yaş olan 2 kız çocuğu tedavi edilmiştir. Nadir olarak rastlanan bu olguları sunmayı ve literatürü gözden geçirmeyi amaçladık

Olgu Sunumu

OLGU 1
Şişli Etfal Eğitim ve Araştırma :Hastanesi Çocuk Onkolojisi Bölümüne skalpte dev doğumsal nevüs zemininde malign blue nevüs tanısı ile başka bir plastik cerrahi biriminden sevk edilen 10 aylık kız çocuğu tarafımızdan değerlendirilmiş, patolojik incelemenin hastanemiz patoloji birimince değerlendirilmesi ile malign melanom tanısı almıştır. Skalpte yaklaşık olarak 11x9cm boyutlarında ortasında biyopsi sütürleri bulunan kıllı pigmente lezyonun eksizyonu ve sentinal lenfadenektomi uygulaması sonucunda her iki arka boyun üçgeni ve oksipital lenf nodları (toplam 7 adet) disseke edildi. (Resim 1) Dev doğumsal pigmente nevüsün tam eksizyonu sonrasında skalp flebi ve deri greftlemesi ile onarım yapıldı. Operasyon sonrası takibinde normal yara iyileşmesi gözlendi. (Resim 2) Patolojik incelemede dev melanositik nevüs zemininde gelişen nodüler tip malign melanomun lezyonda devamlılık gösterdiği Clark seviyesinin 5 olduğu tümör kalınlığının önceki girişim nedeniyle artmış olabileceği ifade edilerek 14mm olarak ölçüldüğü ve Lenf bezlerinin 4 adedinde malign melanom metastazı bulunduğu bildirildi. Yapılan incelemelerde uzak organ metastazı saptanmadı. Çocuk Onkolojisi birimince ilgili kurullarda konsülte edilerek medikal onkolojik tedavi görmesi önerilen hasta ailesinin yaşadığı ilde onkolojik tedavi görmek üzere ilgili birime sevk edildi.



Resim 1 Ameliyat öncesi görünüm

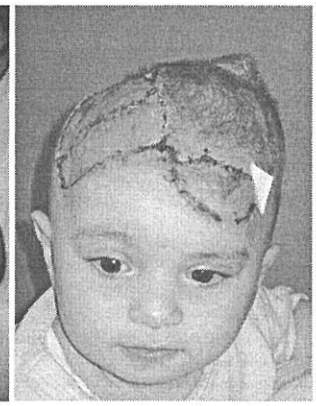

Resim 2 Ameliyat sonrası 10. gün görünümü

OLGU 2
Sağ mandibuler bölgede doğumdan itibaren var olduğu ancak son zamanlarda büyüme gösterdiği ifade edilen, yaklaşık 1,5x1,5 cm boyutlarında melanositik nevüs nedeniyle getirilen 3.5 yaşındaki kız çocuğuna tarafımızdan eksizyonel biyopsi uygulandı. Biyopsi sonucunda superficial yayılımlı MM, Clark level 4 olarak saptandı. Hastaya reeksizyon ve sentinel lenf nodu biyopsisi uygulandı. Malign melanom metaztazı bulunan lenf nodu saptanmadı. Onkolojik tedavi görmek üzere onkoloji birimine sevk edildi. Hasta yakınları önerilen radyoterapi uygulamasını kabul etmediler. Halen operasyon sonrası 2. yılını tamamlayan hastanın takibinde nüks veya metastaz bulgusuna rastlanmamıştır.



Resim 3:Ameliyat öncesi görünüm

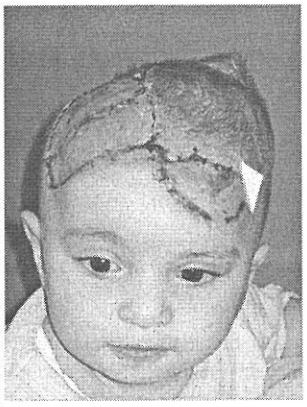

Resim 4:Ameliyat sonrası 2.yıl

Sonuç: Doğumsal melanositik nevüsler malign melanoma gelişme riski olan lezyonlardır. Cerrahların sundukları küratif tadavi seçenekleri, ailenin kozmetik kaygıları nedeniyle her iki tarafta anksiyete kaynağı oluşturmaktadır. Hayatın ilk dekatında ortaya çıkan malign melanom olgularının yaklaşık %60'ı dev doğumsal melanositik nevüslerden kaynaklanmaktadır(6). Bu hastalara önerilen en uygun tedavi ve takibi açısından henüz ortak bir konsensus oluşturulamamış olsa da malign dönüşüm riskinin yüksekliği ve malignite geliştikten sonra uygulanan tedavilerin başarı oranlarının düşüklüğüne ait bilgiler hasta yakınlarıyla paylaşılarak, erken eksizyon önerilmesinin ve uygulanmasının gerektiği inancındayız.

Kaynaklar

1. Walton RG,Jacops AH,Cox AJ.Pigmented lesions in newborn infants.Br J Dermatol 1976;95;389-96
2. Kopf AW,Bart RS,Hennessey P.Congenital nevocytic nevi and malignant melanomas.Am Acad Dermatol 1979;1;123-30
3. Lorentzen M,Pers M,Bretteville-Jensen G.The incidance of malignant transformation in gaint pigmented nevi.Scand J Plast Reconstr Surg 1977;11:163-7
4. Castilla EE,Dutra MDG,Orioli-Parreiras ım.Epidemiology of congenital pigmented naevi:Incidance rates and relative frequenties.Br J Dermatol 1982;104:307-15
5. Zaal L.H.Mooi W.J. Smitt Sillevis,Van Der Horst.Classification of congenital melanocytic naevi and malignant transformation:a reviev of the literature. British Association of Plastic Surgens 2004:57,707-709
6. Kaplan EN.The risk of malignancy in large congenital nevi,Plast Reconstr Surg 1974:53:421-8

P-48
Dilde Anjiyokeratoma Sirkumskriptum: Olgu Sunumu

İbrahim AŞKAR[1], M. Faruk OKTAY[2], Mehmet BOZKURT[1]
1) Dicle Üniversitesi Tıp Fakültesi Plastik ve Rekonstrükrif Cerrahi A.D., DİYARBAKIR
2) Dicle Üniversitesi Tıp Fakültesi Kulak Burun Boğaz A.D., DİYARBAKIR

Amaç: Anjiokeratom epidermis ve papiller dermiste görülen kutanöz vasküler lezyon grubudur. Anjiokeratom sirkumskriptum bu hastalığın nadir formudur. Bu lezyon doğumda mevcut olup daha çok alt ekstremitelerde bulunmaktadır (1).
Anjiokeratomların farklı tipleri tanımlanmıştır: sistemik form, Fabry tip; el ve ayak parmaklarının dorsal yüzünde oluşan bilateral formu, Mibeli tip; lokalize skrotal form, Fordyce tip; soliter papiller anjiokeratom; ve konjenital form, anjiokeratom sirkumskriptum. Bütün tipler klinik olarak farklı olmasına rağmen benzer histolojik özellikleri paylaşırlar (2). Mikroskobik olarak; anjiokeratoma sirkumskriptum değişik derecede hiperkeratozis, papillomatozis, irregüler akantozis ile papiller dermiste ve epidermiste belirgin dilate kan damarları ile karakterizedir. Epidermis içindeki kan damarları bazen kistik genişleme gösterirler. Nadir olarak organize trombositler görülebilir (3).
Oral anjiokeratom sirkumskriptum nadirdir. Genellikle kutanöz hastalıkların bir komponenti olarak Fabry hastalığı ve fukosidoziste görülür (2).
Bu makalede nadir yerleşimli bir soliter anjiokeratom sirkumskriptum olgusunu sunduk.

Olgu Sunumu: Dilde sertlik ve acı şeyler yediğinde yanma hissi şikayeti ile KBB polikliniğine başvuran 9 yaşındaki kız çocuğunun anamnezinde doğduğundan beri dilinin pürtüklü olduğu, toplam iki kez hafif şekilde kanadığı ebeveyni tarafından ifade edildi. Muayenede dilin dorsal yüzünde linea terminalise kadar uzanan dilin serbest kenarını da içine alan hiperkeratotik süngerimsi lezyon tespit edildi. Dilin alt kısmı ve ağız tabanı normal görünümde idi (Resim1).
Diğer KBB ve sistem muayenesinde herhangi bir özellik saptanmadı. Lezyondan insizyonel biyopsi alındı. Patolojiye gönderildi. Hastanın başka bir şikayeti olmadığı için takibe alındı. Mikroskobik inceleme sonucu anjiokeratom sirkumskriptum tanısı aldı (Resim 2).

Sonuç: Morfolojik olarak malign melanoma benzerlik gösterdiği için klinik öneme sahiptir. Her ikisi de doğumda mevcut olup, renk değişikliği ve kanama şikayetleri oluşturabilmektedir. Her iki lezyon patolojik inceleme ile kolayca ayırt edilebilir.

Kaynaklar:

1. Dolph JL, Demuth RJ, Miller SH: Angiokeratoma circumscriptumof the index finger in a child. Plast Reconstr Surg 1981;67:221-23.
2. Leung CS, Jordan RC. Solitary angiokeratoma of the oral cavity. Oral Sur Oral Med Oral Pathol Oral Radiol Endod 1997;84:51-3.
3. Lever WF, Schaumburg-Lever G: Tumors of vascular tisue. In Histopathology of the skin. Philadelphia:JB Lippincott; pp 692-3, 1990.
4. Imperial R, Helving EB: Angiokeratoma. Arch Dermatol 1967;95:166-75.
5. Gomi H, Eriyama Y, Horikawa M, Miura T: Solitary angiokeratoma. J Dermatol 1988;15:349-50.
6. Goldman L, Gibson SH, Richfield DF: Thrombotic angiokeratoma circumscriptum simulating melanoma. Arch Dermatol 1981;117:138-9.
7. McNeely TDB: Angiokeratoma of the clitoris. Arch Pathol Lab Med 1992;116:880-1.
8. Yong WG, Sauk JJ, Philstrom B, Fish AJ: Histopathology and electron and immunofluorescence microscopy of gingivitis granulomatosa associated with glossitis and cheilitis ina case of Anderson-Fabry disease. Oral Surg Oral Med Oral Pathol 1978;46:540-54.
9. Kim JH, Nam TS, Kim SH: Solitary angiokeratoma developed in one area of lymphangioma circumscriptum. J Korean Med Sci 1988;3:169-70.
10. Dorsey C: Angiokeratoma circumscriptum. Arch Dermatol 1972;106:915.

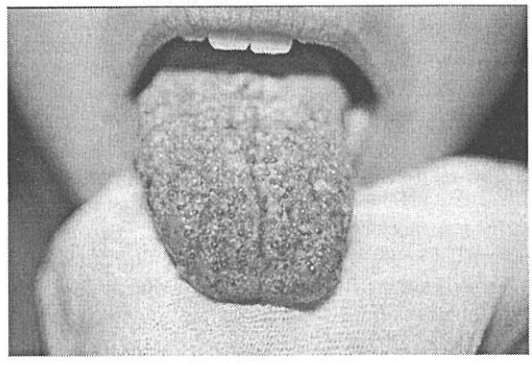

Resim 1. Dilde anjiokeratoma sirkumskriptum

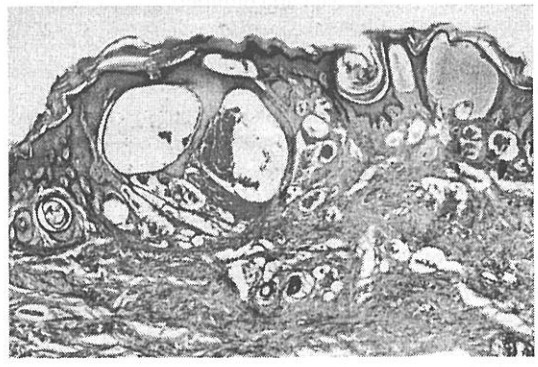

Resim 2. Akantotik çok katlı yassı epitel içinde bir kısmı kistik genişleme gösteren konjesyone damar kesitleri izlenmektedir H-E, x25).

P-49
Mandibula Kırıklarının Tedavisinde Vidalarla Maksillomandibuler Tespit

A.Aydan KÖSE, Yakup KARABAĞLI, İdris ELMAS, Cengiz ÇETİN
OÜTF Plastik, Rekonstrüktif ve Estetik Cerrahi AD, ESKİŞEHİR

Amaç: Mandibulanın tek kırıklarında uygun oklüzyon sağlanarak mandibulanın maksillaya tesbit edilmesi yaygın ve bilinen bir yöntemdir. Bu girişimde maksilla ve mandibula dişlerine çelik tellerle sabitlenen arch barlar, birbirlerine ya teller ya da lastik bantlarla, hastanın yaralanma öncesi okluzyonunu sağlayacak şekilde tutturulur.
Arch bar ve çelik tel uygulaması oldukça ucuz bir tedavi maliyeti getirmesine rağmen, uygulaması zaman alıcı ve eziyetlidir. Hastalar için tedavi süreci, tellerin gingiva mukozasında oluşturduğu yaralar ve hijyen eksikliği nedeni ile konforlu geçmemektedir.
Bu bildiride mandibuladaki tek kırıkların tedavisinde hasta açısından uygulanması ve taşınması zahmetli, hekim açısından uygulaması zaman alıcı olan arch bar-tel uygulamasına alternatif olarak dörtlü özel vidalar ile maksillomandibuler tespit uygulamasının avantaj ve dezavantajlarını ortaya koymak amaçlandı.

Metod: Mandibulanın çeşitli bölgelerinde tek kırığı olup bikortikal vidalarla maksillomandibuler tespit (MMT) uygulanan ya da birden fazla kırığı olup plak-vida tespitinin yanısıra bikortikal vidalarla MMT uygulanan 14olgu retrospektif olarak incelendi.
Olguların yaşları 15 –48y arasında değişmekte idi. Kırık bölgeleri 7 olguda kondil, 2 olguda angulus, 2 olguda parasimfiz, 1 olguda korpus, 1 olguda simfiz,1 olguda koronoid seklinde dağılmakta idi.
Uygulamalar ameliyathanede anestezi altında yapıldı. Uygulama süresi ortalama 15 dakika idi. Hastalar tam olarak ayılınca vidalar kalın lastik bantlarla birbirlerine tutturuldu. Beş günlük oral antibiotik tedavisi verildi.
Vidalarla ortalama tespit süresi 23 gün idi. Vidaların çıkarılması lokal anestezi altında ameliyathanede gerçekleştirildi. 10 olguda vidalar çıkarıldıktan sonra, mukoza delikleri 4/0 poliglaktin 910 ile kapatıldı.Hiçbir olguda vida uygulamasına bağlı enfeksiyöz bir komplikasyon görülmedi.

Sonuç: Dörtlü vida ile MMT, arch bar- tel ile tespite kıyasla daha kısa sürede ve daha kolay uygulanabilen bir yöntem olarak dikkati çekmektedir. Uyg Ağız içinde mukozaya takılan teller olmadığı ve ağız temizliği daha kolay sağlanabildiği için hasta tarafından kabul edilebilirliği arch bar yöntemine göre daha yüksektir.
Yöntemde dikkat edilmesi gereken nokta, mental sinir ve diş köklerine zarar vermemektir. Ayrıca plak uygulaması ile birlikte kullanıldığında MMT vidaları ile plak arasında yeterli mesafe olması gerekir. Bikortikal vidalarla MMT uygulamasının dezavantajı olarak, archbar-tel yöntemindeki gibi tansiyon bant özelliği göstermemesi söylenebilir1. Arch-bar tel yönteminde olduğu gibi belli aralıklarla oklüzyon ve lastik bantların kontrol edilmesi gerekir.

Kaynaklar:
1. Schneider AM, David LR, De Franzo AJ, Marks MW, Molnar JA, Argenta LC: Use of specialized bone screws for intermaxillary fixation. Ann Plast Surg 44: 154-7, 2000

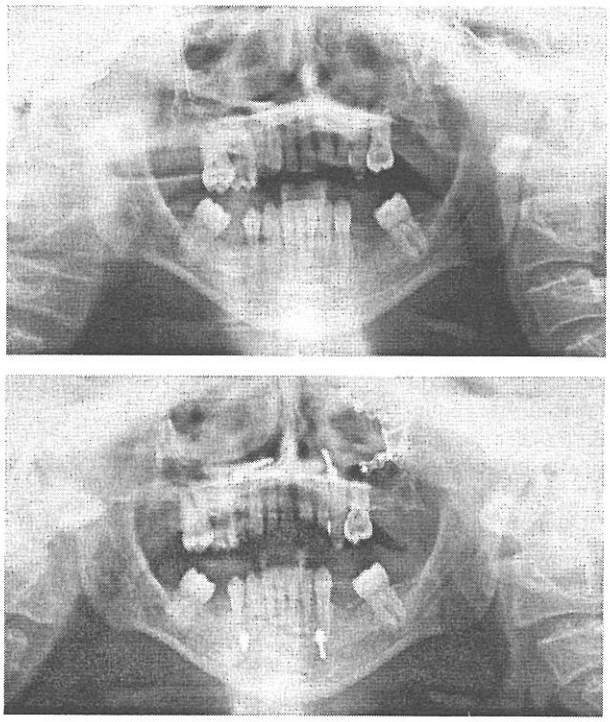

Olgu 5. Sağ subkondiler mandibula kırığı, operasyon öncesi ve sonrası

P-50
Mandibula Arif Operasyonu Sonrasında Apikal Abse Nedeni İle Gelişen Osteomyelit; 2 Olgu Sunumu

Serdar ÖZTÜRK, Muhitdin ESKİ, Mustafa NİŞANCI, Mustafa ŞENGEZER, Selçuk IŞIK, İsmail ŞAHİN
GATA Plastik, Rekonstrüktif ve Estetik Cerrahi AD., ANKARA

Amaç: Mandibula osteomyelitleri nadir rastlanılan bir klinik tablo olup çene sıklıkla periapikal bir abseden, travma veya cerrahi girişim sonrası ekstraoral ya da intraoral bir kontaminasyondan ya da çok nadir olarakta sistemik nedenlerle (hematojen kaynaklı) gelişebilmektedir(1). Bu çalışmada mandibula kırığı sonrası kırık hattında osteomiyelit gelişen iki hastaya uygulana tedavi yaklaşımı sunulmaktadır.

Olgular: İki olgu nedeniyle kliniğimizde osteomyelit sonrası eksternal fiksatör uygulaması gerçekleştirildi. İlk olgu yüz bölgesine darp sonucu heriki angulus mandibula bölgesinde fraktür nedeni ile kliniğe başvurdu. Olguların birisinde internal rijit fiksasyon uygulamasından 6 hafta sonra her iki angulus bölgesinde kemikte rezorbsiyon ve yumuşak dokuda depresyon izlendi. Takiben nekrotik dokular vital kemik dokusuna kadar debride edildi ve eksternal fiksatör yardımıyla rijit fiksasyon sağlandı. Kemikteki enfeksiyonun eradikasyonunu takiben sol angulus mandibula bölgesinde 2.5 cm uzunluğunda kemik defekti oluştuğu izlendi. İliak kemik grefti ile defekt onarıldı ve sternokleidomastoid kas flebi ile kontur restorasyonu uygulandı. Sağ angulus mandibula bölgesinde kemik defekti izlenmedi ve sadece sternokleidomastoid kas flebi ile kontur restorasyonu gerçekleştirildi. Diğer olgu ise yine darp sonucu sol parasimfizis ve sağ angulus mandibula bölgesinde fraktür nedeni ile kliniğe başvurdu. Sol parasimfizyal bölgedeki kırıkta cilde açılan ve pürülan akıntı olan açık yara mevcuttu. Panoramik grafide fraktür hattında osteolitik görümüm hakimdi. Debritman ve uygun antibiyoterapi başlanmasını takiben normal okluzyonda eksternal fiksatör kullanılarak fiksasyon sağlandı. Diğer kırığa ise plak ile tespit yapıldı. Mandibula parasimfizis bölgesinde oluşan kemik defekti iliak kemik grefti ile onarıldı ve internal rijit fiksasyon sağlandı. Hastaların 1 yıllık takiplerinde osteomyelitle ilişkili, klinik ve radyolojik bulgu, maloklüzyon ve kontur bozukluğu ile karşılaşılmadı.

Sonuç: Mandibula osteomyelit olguları genellikle kemik defektine yol açabilmektedir. Bu olgularda kollapsı önleyecek şekilde eksternal fiksatör uygulamasını ve enfeksiyonun eradikasyonunu takiben kemik grefti uygulamasını öneriyoruz.

Kaynaklar:

1. Suei Y,Taguchi A,Tanimoto K. Diagnosis and classification of mandibular osteomyelitis. Oral Surg Oral Med Oral pathol oral Radiol Endod. 100:207,2005.

P-51
Nadir Görülen Gövde ve Ekstremite Tutulumlu Linear Skleroderma Olgusu

Serdar ÖZTÜRK, Tahsin Oğuz ACARTÜRK, Abdül Kerim YAPICI
GATA Plastik, Rekonstrüktif ve Estetik Cerrahi AD., ANKARA

Amaç: Linear skleroderma- 'en coup de sabre' deformitesi-, sklerodermanın bir alt grubu olup, genellikle kaşların üzerindeki bölgede yerleşerek tek taraflı atrofi ve depresyon ile ortaya çıkar [1]. Nadiren tüm yüz yarısını tuttuğunda Parry-Romberg sendromu ile karışabilir. Vücut ve ekstremitelerin birlikte tutulması çok nadirdir [2,3]. Burada ipsilateral gövde ve ekstremite tutulumu ile birlikte olan bir linear skleroderma olgusu ve olgunun yüz deformitesinin onarımı sunulmaktadır. Literatürdeki benzer olgu sayısı beşten az olup cerrahi tedavisi önem arz etmektedir.

Olgu Sunumu: 20 yaşında erkek hasta yüzündeki asimetri şikayeti ile müracaat etti. Yaklaşık 3 yıl önce ilk defa sağ taraf uyluk ve bacağının önyüzünde kıl dökülmesi fark ettiğini ve aynı dönemde başlayarak sağ yüz yarısında da çökmeler olmaya başladığını ifade eden hastanın anamnezinde herhangi bir travma veya ailevi öyküsü yoktu. Fizik muayenede; sağ yüz yarısı yumuşak dokuları hiperpigmente ve ileri derecede atrofikti. Temporal bölge, alın, yanak ve lateral çene bölgelerinde de atrofi saptandı. Sağ taraf alında orta hattan 2 ve 6 cm mesafede 2 adet vertikal seyirli depresyon mevcuttu. İntraoral muayenede herhangi bir patoloji saptanmadı. Gövde önyüzünde, sağ tarafta 7nci interkostal sinirin dağılım alanı haricinde yaygın kıl kaybı olduğu gözlendi. Sağ alt ekstremitede, lateral femoral sinir (L2,3) ve safen sinirlerin (L3,4) dağılım alanlarına uyan kıl kaybı eşlik etmekteydi. Nöromüsküler muayenede duyu kaybı veya güç kaybı saptanmadı. Sağ tarafta atrofi alanlarında, yüz bölgesi de dahil olmak üzere ciltaltı doku atrofisine bağlı olarak yüzeyel venler çok belirgindi. Bilateral pes planus deformitesi eşlik etmekteydi. Anti Scl-70, ANA ve anti-Lyme antikorları negatifti. MRI ve BT incelemesinde kas ve subkutan doku incelmesi ve beyin frontal lobunda venöz anjioma saptandı. Hastaya ortayüz deformitesinin düzeltilmesi amacıyla, üzeri pediküllü temporal fasya flebi ile örtülen poröz polietilen implant ve daha sonra yanak-burun bileşkesine yağ enjeksiyonu operasyonu uygulandı.
Hastanın yüz simetrisi oldukça kabul edilebilir bir şekilde sağlandı. Temporoparietal fasya flebi poröz polietilen implantı başarılı bir şekilde örtmekteydi. Patolojik spesimenler ciltaltı dokuda atrofi, incelme ve kıl folliküllerinde kayıp ile karekterize idi.

Sonuç: Bu olgu literatürdeki nadir olgulardan biri olup, diğerleri içinde vücut alanlarını en geniş şekilde tutma özelliğini taşımaktadır. Vücuttaki duyusal sinir alanlarının da düzenli bir şekilde tutuluyor olması nedeniyle hastalığın patogenezi tartışmaya açıktır.

Kaynaklar:

1. Tuffanelli DL. Localized scleroderma. Semin Cutan Med Surg 1998; 17:27-33.
2. Lapresle J and Desi M. Scleroderma with progressive facial hemiatrophy and atrophy of the other side of the body. Rev Neurol 1982; 138: 815-825.
3. Lewkonia RM Lowry RB. Progressive hemifacial atrophy (Parry-Romberg syndrome). Report with review of genetics and nosology. Am J Med Genet 1983; 14: 385-390.

P-52
Barraquer- Simmons Sendromu

Hüseyin SAĞLAM, Savaş SEREL, Hakan GENCE, Arsın ULUÇ, Zeki CAN
Ankara Üniversitesi Tıp Fakültesi, Plastik, Rekonstrüktif ve Estetik Cerrahi Anabilim Dalı, ANKARA

Amaç: Barraquer- Simmons Sendromu; sefalotorasik lipodistrofi olarak da bilinen nadir görülen edinsel bir parsiyel lipodistrofidir. Genellikle yüz ilk olarak etkilenir. Yağ dokusunun kaybı kranialden kaudale doğru ilerler ve uylukların üzerinde herhangi bir yerde sonlanabilir. Sıklıkla alt ekstremitelerde yağ tabakasında hipertrofi vardır. Genelikle kadınlarda görülür ve klinik 5 ile 15 yaş arasında ortaya çıkar. Biz de bu sendromlu hastaya fasial augmentasyon için kalıcı olması, uygulaması kolay ve donör saha defekti oluşturmaması açısından malar Med-por ile birlikte yağ enjeksiyonu uyguladık.

Olgu Sunumu: Yüzünün görünüşünden şikayet eden 24 yaşındaki hastada, yaşlanmış yüz görünümü ve bilateral fasial lipoatrofi mevcuttu (Şekil-1). Uyluklarda ise relatif olarak hipertrofi vardı. Bu fiziksel değişikler 5 yaşında enfektif bir hastalık sonrasında başlamıştı. Yaklaşık iki yıl süreyle yağ dokusunda azalma devam etmiş ve daha sonra bu azalma sona ermiş. Biyokimyasal testlerde glukoz intoleransı haricinde bir bulgu yoktu. C3 seviyesi normal idi . böbrek tutulumu yok idi. Fasiyal kontürü bilateral düzeltmek amacıyla genel anestezi altında intraoral yaklaşımla med-por malar bölgeye yerleştirildi. Eş zamanlı olarak yüze yağ enjeksiyonu planlandı. Karın önduvarından alınan yağ dokusu hiçbir solusyonla yıkanmadı ve santrifüj gibi bir işlemden geçirilmedi. Doğal haliyle her iki nazolabial sulkusa ve submalar bölgeye hipodermal planda ışınsal tarzda toplam 20 cc'lik yağ enjeksiyonu yapıldı. Bu operasyondan 6 ay sonra kendi isteği üzerine hastaya rinoplasti yapıldı. Rinoplasti ile eşzamanlı olarak ikinci kez yağ enjeksiyonu yapıldı. Hastanın operasyon sonrasındaki kontrollerinde sorun yaşanmadı. On aylık bir izlemde yeterli fasiyal augmentasyon mevcuttu (Şekil-2).

Sonuç: Barraquer- Simmons Sendromu tedavisinde temporal kas flebi(2), serbest doku aktarımları (Anterolalateral uyluk flebi, Skapular flep, TRAM flebi, radial ön kol flebi(1, 3, 4, 5), yağ ve biyomateryal enjeksiyonu yapılmış. Bizde donör saha morbidite minimalliği, operasyon kolaylığı ve süresinin kısalığı ve hepsinden önemlisi her iki yüz yarısının simetrisini sağlamak için malar Med-por ve yağ enjeksiyonunu birlikte kullandık. Sadece ışınsal tarzda yapılan yağ enjeksiyonlarıyla diffuz ve estetik augmantasyonu sağlamak oldukça zordur. Yağ enjeksiyonu öncesi malar Med-por kullanılarak hasta memnuniyetinin yüksek olduğu simetrik ve estetik fasiyal görünüm sağlandı. Sınırlı tecrübemize rağmen bu yöntemin Barraquer- Simmons Sendromlu hastaların tedavisinde iyi bir seçenek olabileceğine inanıyoruz.

Kaynaklar

1) Guelinckx, P. J. , Sinsel, N. K. Facial Contour Restoration in Barraquer-Simmons Syndrome Using Two Free Anterolateral Thigh Flaps Plast Reconstr Surg 2000;105(5) 1730-1743
2) Karel G. H. Van der Wal, J. Wiebe Mulder. Facial Contour reconstruction in partial lipodystrophy using two temporalis muscle flap Int. J. Oral Maxillofac. Surg. 1998; 27: 14-16,
3) M. T. Longlaker, A. Flynn, J. W. Siebert. Microsurgical Correction of Bilateral Facial Contour Deformities.Plast Reconstr Surg 1996; 98. 951-957
4) B. C. Coessens, J. P. Van Geertruyden. Smiltaneous Bilateral Facial Reconstruction of a Barraquer-Simmons Lypodystrophy with Free TRAM flaps Plast Reconstr Surg1995; 95:5,911-915
5) T. Endo, Y. Nakayama, E. Matsuura, H. Natsui, S. Soeda Facial Contour Reconstruction in Lypodystrophy Using a Double Paddle Dermis- Fat Radial Forearm Free Flap Ann Plast Surg 1994; 32:1,93-96

Şekiller



Şekil-1 Pre-op



Şekil-2 Post-op.

P-53
Primer Sütürasyon ve Sülük Uygulamasıyla Başarı İle Tedavi Edilen Bir Subtotal Kulak Amputasyonu Olgusu

Burak KAYA, Savaş SEREL, Cemil Özerk DEMİRALP, Arsın ULUÇ, Murat EMİROĞLU
Ankara Üniversitesi Tıp Fakültesi Plastik Rekonstrüktif ve Estetik Cerrahi Anabilim Dalı, ANKARA

Amaç: Bu çalışmada subtotal kulak amputasyonu olan bir hastada primer sütürasyonu takiben sülük uygulaması ile kulağın başarıyla kurtarıldığı bir olguyu tartıştık.

Olgu Sunumu: Bıçakla yaralanma sonrasında Ankara Üniversitesi Tıp Fakültesi Acil Servisi'nden kliniğimize konsülte edilen 24 yaşındaki erkek hastanın sol kulağı sadece kulak lobülü tutacak şekilde düzgün vertikal bir hat halinde subtotal olarak ampute olmuştu. Hastanın fizik muayenesi subtotal kulak amputasyonu dışında doğaldı. Hastanın laboratuvar tetkiklerinde de bir patolojiye rastlanılmadı. Hasta olayın gerçekleşmesinden yaklaşık 3 saat sonra operasyona alındı. Lokal anestezi ile kulağın ön ve arka kısmı 5/0, 4/0 nylon sütürlerle primer olarak sütüre edilerek dolaşımın takip edilebileceği bir pansuman yapıldı. Operasyondan 2 saat sonra kulakta arteryel dolaşımın iyi olmasına rağmen venöz dönüş problemi olduğu gözlenerek sülük uygulamasına başlanıldı. Sülük uygulaması aralıklı olarak 5 gün sürdü. İlk iki gün uygulama ikişer saat arayla yapılırken, üçüncü gün dört, dördüncü ve beşinci gün ise sekizer saat arayla yapıldı. Beşinci günün sonunda venöz konjesyon geriledi. Sülük tedavisi sırasında hastanın hemoglobin değerinde 4 gr/dl'lik bir düşüş oldu. Hastaya iki ünite eritrosit süspansiyonu transfüzyonu yapıldı. Operasyondan 1 hafta sonra venöz dönüş problemi tamamen ortadan kalktı. Hastanın postoperatif takiplerinde enfeksiyon veya başka herhangi bir komplikasyonla karşılaşılmadı ve hasta kliniğimizden postoperatif dokuzuncu günde taburcu edildi. Postoperatif on beşinci günde sütürler alındı.

Sonuç: Total veya subtotal ampute olmuş kulakların tedavisi ile ilgili olarak literatürde iskeletizasyonu takiben gömme, primer sütürasyon, mikrocerrahi ile replantasyon ve mikrocerrahi ile replantasyonla birlikte sülük uygulamasını da içeren çok sayıda olgu bildirilmiştir: ancak başka hiçbir yöntemle replantasyonla sağlan doğal görünümü elde etmek mümkün değildir (1,2,3).
Venöz konjesyonda sülük uygulamasının diğer kanatma tekniklerinden daha etkili olduğu kanıtlanmıştır. Sülük uygulamasının iki önemli dezavantajı vardır: Bunlardan birincisi Aeromonas hydrophila ile lokal veya sistemik enfeksiyon riski, diğer ise kan tranfüzyonu gerektirecek kadar çok kanama olması ve transfüzyondan kaynaklanan risklerdir (4). Olgumuz enfeksiyonla komplike olmamıştır ancak, iki ünite eritrosit süspansiyon transfüzyonu yapılmıştır. Arteryel dolaşımın iyi olduğu ancak venöz dönüş problemi mevcut subtotal kulak amputasyonu olgusunda sülük uygulaması ile venöz dekompresyon başarıyla sağlanmış ve kulak primer sütürasyon ile kurtarılıp mükemmel bir estetik sonuç elde edilebilmiştir.

Kaynaklar

1. Şafak T, Özcan G, Keçik A, Gürsu G. Microvascular ear replantation with no vein anastomosis. Plast Reconstr Surg. 92(5):945, 1993.
2. Elsahy NI. Ear replantation. Clin Plast Surg. 29 (2):221, 2002.
3. Pribaz JJ, Crespo LD, Orgill DP, Pousti TJ, Bartlett RA. Ear replantation without microsurgery. Plast Reconstr Surg. 99(7):1868, 1997.
4. de Chalain T, Jones G. Replantation of the avulsed pinna: 100 percent survival with a single arterial anastomosis and substitution of leeches for a venous anastomosis. Plast Reconstr Surg. 95(7):1275, 1995.

Şekiller

Şekil 1

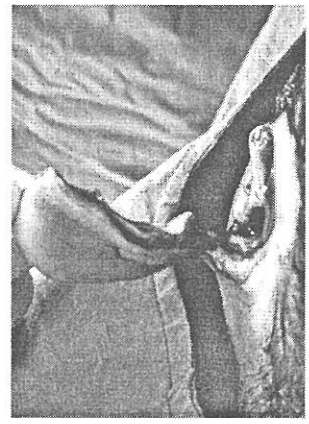

Düzgün vertikal bir hat halinde subtotal olarak ampute omuş kulak

Şekil 2

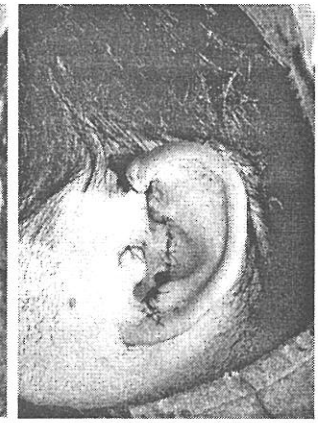

Primer sütürasyon sonrası kulakta venöz yetmezlik gelişmeye başlamış

Şekil 3

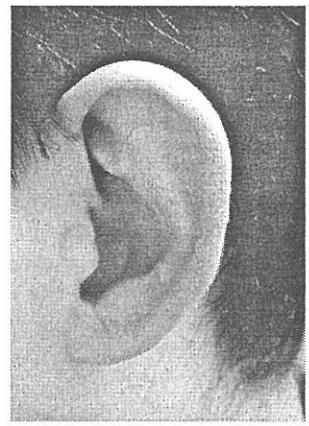

Operasyondan 2 ay sonra kulağın görünümü

Şekil 4



Operasyondan 2 ay sonra hastanın görünümü

P-54
Şiddetli Pakidermoperiostozis (Tourane-Solente-Gole Syndrome): Vaka Takdimi

Tamer SEYHAN, Ömer Refik ÖZERDEM, Taner BAHAR
Başkent Üniversitesi Plastik Ve Rekonstrüktif Cerrahi A.B.D., ADANA

Giriş: ŞİDDETLİ PAKİDERMOPERİOSTOZİS (TOURANE-SOLENTE-GOLE SYNDROME): VAKA TAKDİMİ Nadir görülen kalıtsal (bazen sporadik) bir hastalık olan pakidermoperiostoz deri, deri altı dokusu ve periostta hipertrofik değişikliklerle karakterizedir. Bunun sonucunda yüz ve saçlı deride kıvrımlarda artma sonucu aslan yüz görünümü, göz kapakları ve tarslarda sebase hiperplazi sonrası göz kapaklarında pitozis, ekstremitelerde periostozis sonrası çomaklaşma ve kabalaşma görülür. Bu hastalarda yapılabilecek yüz germe ameliyatları yüksek oranda cilt nekrozu riski içerdiğinden hipertrofik deri kıvrımlarının eksizyonu önerilmektedir. 33 yaşında erkek hasta aile hikayesi olmadan şiddetli pakidermoperiostozis bulguları ile başvurdu. Hastaya hipertrofik deri kıvrımlarının eksizyonu, göz kapaklarına kama eksizyon ve blefaroplasti uygulandı. Bu sunuda hastalık ile ilgili bilgi yanısıra tedavi sonrası aldığımız netice sunulacaktır.

Bu çalışmanın geniş özeti elimize ulaşmamıştır.

P-55
Yarık Damak Ve Konjenital Alveolar Sineşi Sendromu - Olgu Sunumu

Tevfik ŞATIR, Özhan ÇELEBİLER, Ayhan NUMANOĞLU
Plastik ve Rekonstrüktif Cerrahi Anabilim Dalı, Marmara Üniversitesi Hastanesi, İSTANBUL

Yarık damak - konjenital lateral alveolar sineşi sendromu çok nadir görülen konjenital gelişim deformitesidir. İzole sineşi olabildiği (1) gibi damak yarığı ya da dudak ve damak yarığı ile beraber görülebilir(2). Literatürde Van Der Woude sendromu, Popliteal pterygium sendromu gibi sendromların bir komponenti olarak da gösterilmiştir(2). Lateral alveolar sineşiler genellikle fibröz bandlar olup, maksilomandibular kemik füzyonların (syngnathia) daha hafif formu olarak değerlendirilebilir (2). Lateral alveolar sineşi ve beraberindeki alt çene hipoplazisi, diğer anomalilerin tedavisinde ameliyat zamanlaması ve anestezi açısından önem taşımaktadır.
Sol unilateral inkomplet dudak ve komplet damak yarığı olan lateral alveolar sineşili bir olgu sunulmuştur.

Olgu : Sol unilateral inkomplet dudak yarığı, ağız açıklılığında kısıtlılık ve beslenme yetersizliği nedeniyle 10 günlük bebek kliniğimize yönlendirildi. Öyküsünden bebeğin gravida III, para II ve 1 abortus geçirmiş 35 yaşındaki anneden, 1. ve 5. dakikada Apgar 9/9 skorlu olarak, spontan vajinal yoldan, 2840 gram ve term olarak doğduğu anlaşıldı. Aile öyküsünde daha öncesine ait bilinen herhangi bir orofaringeal yada genetik anomali tespit edilmedi. Annenin gebelik sırasında hatırladığı ilaç kullanma öyküsü yoktu. Ancak anne ve baba arasında 2.derece akraba evliliği mevcuttu. İnspeksiyonla sol inkomplet dudak yarığı, hafif derecede mikroretrognati ve ön alveoler seviyede ağız açıklığı 1cm olacak şekilde kısıtlılık saptandı. Alt dudakta 2 adet lip pit görüldü. İntraoral muayenede komplet damak yarığı ve her iki yanda alveol mukozaları arasında fibröz sineşi tespit edildi.

Genel pediatrik muayenesinde, kan serum ve idrar analizlerinde, ekokardiyografi, göğüs grafisi, tüm abdomen ve kraniyum usg incelemelerinde ek patolojiye rastlanmadı. Hasta 23. gününe kadar NG ile beslendi. Ameliyata alınan hastaya kısıtlı ağız açılımına karşın oral entübasyon yapılabildi. Genel anestezi altında, lokal anesteziyi takiben bantların makas ve koter yardımıyla kesilmesiyle yeterli ağız açıklığı hemen sağlandı. Kanama kontrolü sonrası sorun olmayan hasta ağız açıklığının da sağlanması üzerine servise çıkartıldı. 4 saat sonra oral beslenmeye geçildi. Oral beslenmeyi tolere eden bebek ameliyat sonrası 4. günde salah ile taburcu edildi. Kilo alımındaki yetersizlik ve mandibular hipoplazisi nedeniyle dudak onarımı 8.aya bekletildi. Sekizinci ayda ağız açıklığı 22 mm. Olarak değerlendirilen hastaya, genel anestezi altında dudak yarığı onarımı yapıldı. 12.ayda damak onarımı yapılmak üzere salah ile taburcu edildi.

Tartışma : Literatürde konjenital intraoral sineşi ile ilgili 50 nin biraz üzerinde olgu bulunmaktadır. Bu olgular değişik varyasyonlarda görülebilmektedir. İntraoral sineşi tek başına hiçbir ek anomali olmaksızın (1), tek başına ve sporadik olarak damak yarığı ile beraber (2), Ailesel ve damak yarığı ile beraber (2), alveoller arasında kemik füzyonu ile beraber (2), Ya da eşlik eden diğer sendromlar ile beraber de görülebilir. Olgumuzda dudak ve damak yarığının eşlik ettiği, alt dudakta 2 adet lip pit'in olduğu lateral alveolar sineşi sendromu mevcut. Olgunun yapılan kromozom analizinde 46 XX (normal) olarak geldi. Bizim vakamızda farklı olarak literatürde belirtilmeyen akraba evliliği mevcut. Bu da literatürde daha önce belirtildiği gibi bu bulguların genetik geçişle bağlı olabilceğinin göstergesidir. Bu sendromla bağlantılı olan veya eşlik eden sendromlar arasında Van der Woude's sendromu, Popliteal pterygium sendromları sayılabilir. Kemik füzyonunun olduğu syngnathia ile beraber olan vakalar intraoral sineşiye göre literatürde daha seyrek görülen vakalardır. Maksilla ve mandibula arasındaki sineşi ağız içinde dilin pozisyonunu etkileyerek damak yarığına neden olabileceği de literatürde tartışılmaktadır(2). Ayrıca diğer olası etyolojik faktörler ; Ahipervitaminozu(3), Persistan bukkofaringeal membran(4), büyüme faktörlerinin bozuk etkileşimi(5), bozuk iskemi ve amniyotik bandların birinci brankiyal ark üzerine bası yapması (3) şeklinde literatürde yer almıştır. Sineşi anormal füzyon sonucu olabildiği gibi yapıların yanlış bölünmesi ile de olabilir. Bunu da eşlik eden lip pit, primer ya da sekonder damak yarıkları ve göz kapağı adezyonları gibi anomaliler desteklemektedir. Literatürde tamamında olmasa da bazı sineşi olgularında genetik komponent izlenmektedir(6). Literatürdeki olguların erken neonatal dönemde opere edilmesiyle ağız açıklığının hemen sağlandığı belirtilmektedir. Olgumuzda da 23.günde sineşinin açılmasıyla beraber ağız açıklığı birinci günde sağlandı. Erken dönemde sineşinin açılmadığı durumlarda beslenme güçlüğü ve temporomandibuler eklem ankilozu da görülecektir. Gerek temporomandibuler eklem hareketlerini korumak, gerek NG ile beslenmeye son vererek bir an önce fizyolojik beslenmeye geçebilmek gerekse de normal çene gelişimini sağlayabilmek için sineşinin erken dönemde açılmasının gerektiği kanısındayız.

Kaynaklar :

1- Tanrıkulu R, Erol B, Gorgun B, Ilhan O. Congenital alveolar synechiae – a case report. Br Dent J. 2005 Jan22;198(2): 81-2
2- Haramis HT, Apesos j.Cleft palate and congenital alveolar synechia syndrome: Case presentation and literature review Ann Plast Surg 1995; 34: 424-30
3- Dalal M, Davison PM. Cleft palate congenital alveolar synechiae syndrome: case reports and review Br J Plast Surg. 2002;55: 256-57
4- Humphrey T. Palatopharyngeal fusion in a human fetus and its relation to cleft palate formation. Ala J. Med. Sceince 1970;7:398-426
5- Dixon MJ, Ferguson NWJ. The effects of epidermal growth factor, transforming growth factors alpha and beta and platelet- derived growth factor on murine palatal shaves in organ culture. Arch Oral Biol 1992; 37: 395-410
6- Valnicek SM, Clarke HM. Syngnathia: a report of two cases. Cleft Palate Craniofac J 1993;30:582-585

P-56
Her Skalp Defekti Cerrahiye Gerek Duyar Mı? Kerion Celsi

Tolga BEYDEŞ, Zekeriya TOSUN, Mustafa KESKİN, Nedim SAVACI
Selçuk Üniversitesi Meram Tıp Fakültesi, Plastik, Rekonstrüktif ve Estetik Cerrahi A.D., KONYA

Amaç: Tinea Capitis genel olarak iki ana gruba ayrılır: Tinea Capitis Superficialis ve Tinea Capitis profunda= Kerion Celsi. Aslında Kerion Celsi bir mantar enfeksiyonu olan tinea capitise karşı gelişen inflamatuar reaksiyonun sonucudur. Sıklıkla çocuklarda görülebilmesine rağmen orta ve ileri yaştaki vakalar da bildirilmiştir (1). Etken mikroorganizma özellikle hayvanlarla direkt temas sonucu bulaşan Microsporum Canis'tir. Özellikle skalpte saç folliküllerini tahrip ederek geniş cilt defektleri ve alopesik alanlar oluşturur. Bu sunumdaki amacımız skalpteki her cilt defektinin cerrahiye ihtiyaç gösterip göstermediğine dikkat çekilmesidir.

Olgu Sunumu: On iki yaşında erkek hasta skalpte sarı-beyaz renkte geniş nekrotik alanlarla kliniğimize başvurdu. Hikayesinde kırsal alanda yaşadığı ve bir hafta önce hijyenitesi oldukça kötü olan bir su göletinde yüzdüğü belirlendi. Ancak travma öyküsü yoktu. Yapılan fizik muayenede sağ oksipitoparietal bölgeden sol parietal bölgeye kadar uzanan en küçüğü 1x1 cm. ve en büyüğü 6x8 cm. olan sarı-beyaz renkte nekrotik görünen, dokunmakla ağrılı ve bol akıntılı lezyonları mevcuttu (Resim 1 ve 2). Bu bölgelerdeki kıl folliküllerinde de azalma tespit edildi. Hastaya cerrahi debridman uygulanarak nekrotik alanlar temizlendi ve kültür materyali alındı. Kültürde Microsporum Canis üremesi üzerine cildiye kliniğinin önerisiyle hastaya oral günlük 250 mg. terbinafin tedavisi başlandı. Tedaviye altı hafta boyunca devam edildi. Terapinin 3. haftasında cilt defektlerinin kapandığı ve sağlam epidermis tabakasının oluştuğu gözlendi. Ancak defekt alanlar alopesik olarak kaldı (Resim 3 ve 4).

Sonuç: Kerrion Celsi, mantar enfeksiyonuna karşı gelişen aşırı inflamatuar cevap sonucu oluşur. Etken mikroorganizma, Microsporum Canise karşı önceleri griseofulvin tedavisi denenmiş ancak bazı olgularda inflamasyonu artırması nedeniyle standart ve altın tedavi terbinafine geçilmiştir (1,2). Biz cerrahlar, genellikle skalpte defekt oluşturan vakalar olarak tümör, travma veya yanık yaralarını görmeye alışığız. Ve bu yaraların erken dönemde greft veya flep gibi tedavi seçeneklerimizle onarımını gerçekleştiririz. Ancak akılda bulundurulması gereken, nadirde olsa sadece oral ilaç tedavisiyle iyileşmenin sağlanabileceği olgularında göz ardı edilmemesi ve hastanın özgeçmiş,ş ve soy geçmişinin iyi alınması gerekliliğidir.

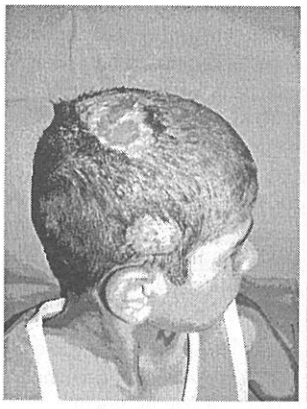

Resim 1:Debridman öncesi görünüm



Resim2: Debridman öncesi görünüm

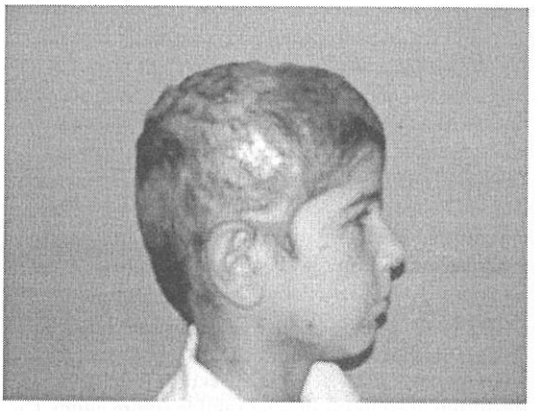

Resim 3: Tedavi sonrası 3. hafta

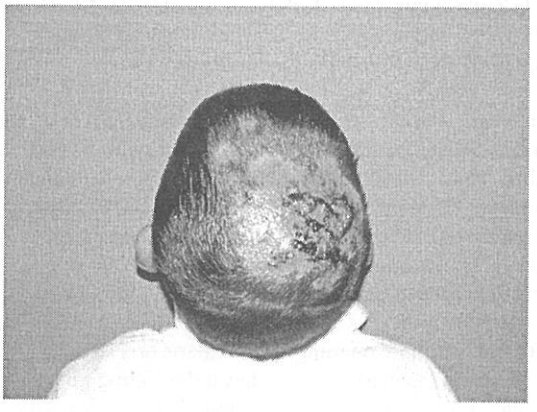

Resim 4: Tedaviden sonrası 3. hafta

Kaynaklar

1. Tanuma H., Doi M., Kume H., Nishiyama S., Katsuoka K. Case Report. Kerrion Celsi effectively treated with terbinafine. Characteristics of Kerion Celsi in the Elderly in Japan. Mycoses, 42: 581-585, 1999.
2. Aste N., Pinna A.L., Pau M., Biggio P. KERİON Celsi in a New Born due to Microsporum Canis. Mycoses, 47: 236-237, 2004.

P-57
Nadir Bir Birliktelik: Tessier No:7 Sol Unilateral Fasial Yarık ve Bilateral Dudak Komplet Yarık Damak

Tolga BEYDEŞ, Mehtap KARAMEŞE, Adem ÖZKAN, Nedim SAVACI

Selçuk Üniversitesi Meram Tıp Fakültesi, Plastik, Rekonstrüktif ve Estetik Cerrahi A.D., KONYA

Amaç: Daha önceleri nekrotik fasial displazi, unilateral fasial agenezi veya oromandibuloaurikular sendrom diye tanımlanan Tessier no:7 fasial yarıklar genel popülasyonda nadir görülmekle birlikte kleftler arasında en sık rastlanılanıdır. Tessier no:7 kleftle ilk kez M.Ö. 2000 yıllarında Mezopotamya'daki Süryanilerin çivi yazılı kitabelerinde yer verilmiştir (1). Erkeklerde daha sık ortaya çıkar ve kalıtımın etiolojiye etkisi gösterilememiştir. Bu kleft vakaları çeşitli ek klinik bulgu ve defermitelerle birlikte bulunabilir. Bu çalışmada Tessier no:7 sol unilateral fasial yarık ile birlikteliği nadir olan bilateral dudak-damak yarığı olgusu sunulmuştur.

Olgu Sunumu: 10 aylık erkek çocuk hasta kliniğimize ailesi tarafından yarık dudak damak şikayeti ile getirildi. Hastanın özgeçmiş ve soy geçmişinde herhangi bir özellik yoktu. Yapılan fizik muayenesinde bilateral dudak yarığı ve komplet damak yarığı tespit edildi (Resim 1,2). Filtrum ile sağ ve sol kommisürler arası mesafenin eşit olmadığı ve makrozomisinin olduğu görüldü. Bu nedenle yapılan ölçümlerde filtrum-sağ kommisür arası 1,2 cm. ve filtrum-sol kommisür arası 1,5 cm. ölçüldü. Sol kommisürdeki sfinkter fonksiyonu yaratacak açılanmasının da genişlemiş olduğu tespit edildi. Hastada ayrıca sol kommisür- sol tragus arasında çeşitli boyut ve sayıda koloboma aurisler mevcuttu. Hastanın tedavisi amacıyla dudak ve damak onarımı, koloboma aurislerin eksizyonu ve sol kommisürün estetik ve fonksiyonel görünümünün sağlanması planlandı. Hastanın ileride olan prolabiumunun yerine çekilebilmesi için set back ve damak onarımı için Wardill Veau Kilner tekniği ile onarım uygulandı. Bilateral dudak yarığı için Veau III tekniği uygulandı. Makrozominin onarımı için sol orbikularis oris kası diseke edilerek sağ kommisür-filtrum uzaklığına uyacak şekilde sütüre edildi. Cilt tamirinde postoperatif oluşabilecek kontraksiyonu önlemek amacıyla Z-plasti uygulandı. Koloboma aurisler ise eksize edilerek primer sütüre edildi. Postoperatif dönemde hastada herhangi bir komplikasyon görülmedi (Resim 3,4)

Sonuç: Tessier klasifikasyonuna göre no:7 fasial yarıklarda net bir insidans ortaya konulamamakla birlikte Poswillo 1:3000 ve Grabb 1:5642 rakamlarını vermektedir (2). Beraberinde bulunabilecek ek anomali ve deformitelerin de kesin insidansı bilinmemekle birlikte en sık görülenler: yüz asimetrisi, düşük kulak malformasyonları, iskelet anomalileri ve oral kommisür genişlemesidir (3). Bilateral dudak ve komplet damak yarığı ile birliktelik ise oldukça nadirdir. Bu vakada dudak damak yarığının onarımı ve orbikularis oris kasının bütünlüğünün sağlanması öncelikle hayat devamlılığının ve kalitesinin arttırılmasında, ileriki dönemlerde ise bireyin sosyal uyumunun önem kazandığı estetik görünümün sağlanması açısından önemlidir.

Kaynaklar

1. McCarthy J.G. Oral Commissure Repair, The Artistrry of Reconstractive Surgery. Ed. Brent B., Mosby, St Louis, 267-272, 1987.
2. Kawamoto H.K. Rare Craniofacial Clefts. Plstic Surgery, Volume 4. Ed. McCarthy J.G., Saunders, Philadelphia, 2932-2955, 1990.
3. Sade C., Kuran İ., Arı C., Karasoy A., Baş L. Tessier Sınıflamasına göre No:7 Sol Unilateral Fasial Yarık Olgusu. Türk Plastik Rekonstrüktif ve Estetik Cerrahi Dergisi, Cilt 9, Sayı 1, 37-39, 2001.

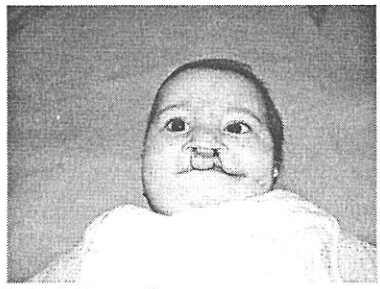

Resim 1: Preoperatif görünüm

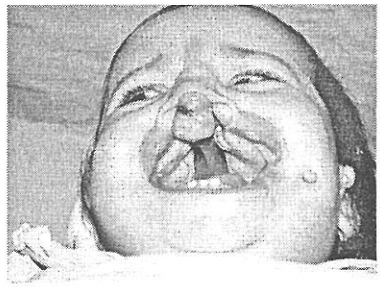

Resim 2: Preoperatif görünüm



Resim 3:Postoperatif 2. ay



Resim 4: Postoperatif 6. ay

P-58
Internal Nazal Valf Onarımında Yeni Bir Alternatif: Spring Greft

Cenk ŞEN, Deniz İŞCEN
Kocaeli Üniversitesi Tıp Fakültesi Plastik ve Rekonstrüktif Cerrahi Anabilim Dalı, KOCAELİ

Amaç: Rinoplasti, ciddi redüksiyonlardan ziyade buruna şekil verme ameliyatları olarak kabul edilmektedir. Bu değişim Dr. Sheen tarafından kısaca şöyle özetlenmiştir: "Daha dar, daha küçük, daha kısa burunlar bizim temel hedeflerimizdi". Belirgin redüksiyon uygulanan rinoplasti ameliyatlarından sonra üç temel problem ortaya çıkar bunlar: 1. havayolunu ciddi anlamda etkileyen internal nazal valvde darlık, 2. Orta çatıda belirgin içe çökme ve 3. Ters "V" deformitesi. Orta çatı kollapsı ve internal valv yetmezliğini önlemeye yönelik birçok teknik geliştirilmiş ve halen kullanılmaktadır.
İnspirasyon sırasında ortaya çıkan solunum problemlerinin en önemlilerinden biri de yetersiz internal nazal valvdır ve hasta ve cerrah için ciddi problemler oluşturur. Yetersiz internal nazal valv, normal solunum esnasında valf bölgesinde kollapsla karakterize ve solunum problemlerine yol açan klinik bir tablodur ve çoğunlukla üst lateral kıkırdaklardaki problemlerden ortaya çıkar. Genellikle burnun orta 1/3 ü etkilenir. Kıkırdak septumla üst lateral kıkırdaklar arasındaki açı daralmıştır. Etiyolojide en sık geçirilmiş rinoplasti ameliyatları, travma, yaşlanma ve konjenital nedenler gibi birçok faktör sayılabilir. Tedavisi cerrahidir ve yetersizliğe neden olan kayıp dokuların yerine konulması ve anatomik onarımla karakterizedir.
Hastalarımızda internal valv ve orta çatı problemlerini önlemede spring greft tekniğini kullandık. Bu teknik eksize edilmiş alar kıkırdakların birbirine suture edilerek üst lateral kıkırdaklar altına yerleştirilmesi şeklinde uygulanır. Tekniğin dezavantajı zayıf ve ince alar kıkırdağı olan hastalarda uygulama güçlüğüdür.

Hastalar ve Cerrahi Teknik: Kliniğimizde 2004-2005 yılları arasında internal nazal valf problemi olan 5 hastaya spring greft tekniğiyle onarım yapılmıştır.
Açık rinoplasti tekniğiyle çalışılarak nasal dorsum diseke edildi. Alar kıkırdaklar rezeke edilerek rinoplasti ameliyatının bütün adımları tamamlandı. Daha sonra üst lateral kıkırdaklar altındaki nasal mukoza diseke edildi. Alar kıkırdaklardan elde edilen iki konveks kıkırdak grefti "U" dikişlerle birbiri üzerine suture edildi (Resim 1). Hazırlanan spring greft orta çatıya konkavitesi öne bakacak "U" şeklinde septal kıkırdağın üzerinden üst lateral kıkırdaklar altına oturacak şekilde yerleştirildi ve septuma suture edildi (Resim 2). Daha sonra üst yan kıkırdaklar birbirine dikildi. Bu teknikle septum ve üst yan kıkırdaklar tarafından oluşturulan doğal "T" kompleksi sağlanmaya çalışıldı. Spring greft tarafından üst lateral kıkırdaklara uygulanan güç her iki kıkırdak parçasının toplam uyguladığı güçten fazladır. Bu mekanizma, otomotiv sektöründe ağır vasıtalarda süspansiyon sisteminde kullanılan makas süspansiyon sistemine benzer çalışır. Bu teknikle hem internal valv yetmezliğine hem de kozmetik problemlere yol açabilen orta çatı problemleri giderilmeye çalışıldı.



Resim 1. İki alar kıkırdağın birbiri üzerine dikilmesiyle elde edilen spring greftin görünümü

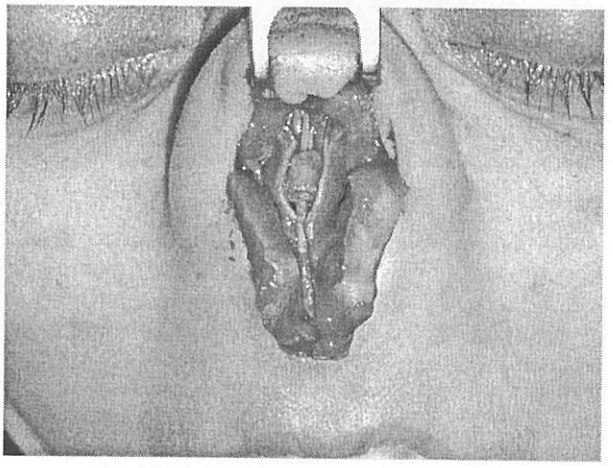

Resim 2. Spring greftin septum üzerinden üst lateral kıkırdaklar altına yerleştirilmesi.

Bulgular: 5-15 ay arası takip edilen hastaların tümünde ameliyat sonrasında solunum problemleri giderilmiş ve eksternal olarak da görülebilen kollapsın kaybolduğu yada belirgin oranda azaldığı saptanmıştır. Postoperatif dönemde herhangi bir komplikasyonla karşılaşılmamıştır. Hastaların tümü fonksiyonel ve estetik olarak sonuçlardan memnun kalmışlardır (Resim 3,4).

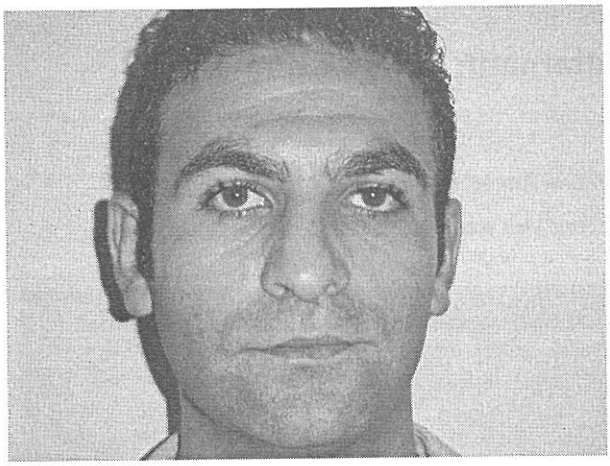

Resim 3. Deviasyonu ve internal valv darlığı olan hastanın ameliyat öncesi görünümü.



Resim 4. Spring greft uygulanan hastanın ameliyat sonrası görünümü.

Sonuç: Spring greft, iki kıkırdağın üst üste sabitlenmesiyle, otomotiv sektöründe de kullanılan makas süspansiyon sistemine benzer bir şekilde, her bir parçanın tek tek uyguladığı toplam gücün üstünde bir kuvvet uygulayarak etki gösterir. Spring greft tekniği konkal kıkırdak gibi ayrı bir donör alan yaratmadan probleme çözüm getiren, eksize edilen alt lateral kıkırdakların kullanıldığı basit ve etkili bir yöntemdir. Spring greft tekniği internal valvi genişleterek rinoplasti ameliyatları sonrası görülebilen internal valv yetmezliğini önlemede etkili olabileceği düşünülmektedir. Bu nedenle uygun hastalarda spreader ve splay greft tekniklerine alternatif olarak kabul edilebilir. Bu tekniğin dezavantajı zayıf ve ince alar kıkırdaklı hastalarda etkinliğinin zayıf olmasıdır. Spring greft tekniği, sık karşılaşılan orta çatı problemlerini gidermede, sekonder bir donor alan kullanmadan çözüm getirebilen basit, güvenli ve uygulaması kolay bir tekniktir.

Kaynaklar:

1. Camirand A, Doucet J, Harris J. Nose Surgery: How to Prevent a Middle Vault Collapse - A Review of 50 Patients 3 to 21 Years after Surgery. Plast. Reconstr. Surg. 114(2): 527, 2004.
2. Rohrich RJ, Hollier LH. Use of spreader grafts in the external approach to rhinoplasty. Clin. Plast. Surg. 23(2): 255, 1996.
3. Acarturk S, Gencel E. The spreader-splay graft combination: A treatment approach for the osseocartilaginous vault deformities following rhinoplasty. Aesthetic Plast. Surg. 27(4): 275, 2003.
4. Sheen JH. Spreader graft: A method of reconstructing the roof of the middle nasal vault following rhinoplasty. Plast. Reconstr. Surg. 73(2): 230, 1984.
5. Seyhan A. Method for middle vault reconstruction in primary rhinoplasty: upper lateral cartilage bending. Plast. Reconstr. Surg. 100(7): 1941, 1997.
6. Guyuron B, Michelow BJ, Englebardt C. Upper lateral splay graft. Plast. Reconstr. Surg. 102(6): 2169, 1998.

P-59
Geniş Bir Faringo-Kütanöz Fistül Olgusunun Serbest Dorsalis Pedis Flebi İle Onarımı

Önder TAN [1], Bekir ATİK [2], Duygu ERGEN[1]

1 Atatürk Üniversitesi, Tıp Fakültesi, Plastik Rek. ve Estetik Cerrahi A.D., ERZURUM

2 Yüzüncü Yıl Üniversitesi, Tıp Fakültesi, Plastik Rek. ve Estetik Cerrahi A.D., VAN

Amaç: Özefagus kanseri nedeniyle rezeksiyon yapılan hastalarda oluşan faringokütanöz fistüllerin onarımında çok değişik yöntemler mevcuttur. Literatürde birçok lokal, bölgesel ve uzak flepler kullanılmasına rağmen geniş fistüllerin tedavisi halen bir tartışma konusudur. Başta radial önkol flebi ve jejunum olmak üzere serbest flepler, trapez kas deri flebi ve gastrik pull-up prosedürüleri en sık kulanılan tedavi seçenekleridir. Serbest flepler giderek daha fazla popülerite kazanmaktadır. Olgumuzda özafageal kanser operasyonu sonrası gelişen geniş bir faringokütanöz fistül serbest dorsalis pedis flebi kullanılarak başarıyla onarılmıştır. Literatürde bu flep ile fistül onarımına ait bir yayına rastlanmamıştır.

Olgu Sunumu: 2 haftadır süren yutma güçlüğü şikayeti ile kliniğimize başvuran 56 yaşındaki erkek hastanın yapılan tetkikleri sonucu özefagus 1/3 üst kısmında yerleşimli squamoz hücreli karsinom tanısı kondu. Hastaya total faringo-laringo-özefajektomi, gastrik pull-up prosedürü, bilateral TipIII modifiye radikal boyun diseksiyonu ve total tiroidektomi yapıldı.Operasyondan 20 gün sonra gastro-faringeal anastomoz hattının anterior bölgesinde 8x7 cm ebatlı faringo-kütanöz fistül gelişti. Fistül bilateral platisma kas flepleri ile kapatıldı. Postoperatif 5.günde sütür hattında ayrılma ve rekürrens gelişen hastaya serbest dorsalis pedis flebi planlandı. Anastomozlar fasial arter ve vene uç-uca yapıldı. Flep donör alanı kısmi kalınlıkta deri grefti ile kapatıldı. Hastada herhangibir erken ameliyat sonrası komplikasyon görülmedi. Postoperatif 3.haftada alınan baryumlu özefagus grafisinde pasajdan geçiş olduğu herhangi bir stenoz veya fistül olmadığı gözlendi. Donör saha orta derecede skar ile sorunsuz iyileşti. Hasta 15. gün yürümeye başladı. 6 aylık izlemlerinde harhangibir komplikasyonla karşılaşılmadı.

Sonuç: Günümüze kadar faringokütanöz fistüllerin rekonstrüksiyonunda pek cok teknik tanımlanmıştır. Küçük ve orta boy fistüller sıklıkla spontan ve konservatif tedavi ile kapanabilir. Büyük fistüller için ise direk kapama genellikle mümkün değildir.Lokal yöntemler rhomboid, rotasyon, transpozisyon ve lateral servikal fleplerdir. Fakat hastalara aynı zamanda boyun diseksiyonu yapılması ve operasyon sonrası radyoterapi almaları nedeniyle bu fleplerin nekrozu riski yüksektir.[1] Bakamjian, sternokloidomastoid, pektoralis major, temporoparietal fasiokutan ada fleplerin ise donör saha morbiditesi yüksektir[2,3,4]. Serbest flep seçenekleri arasında radial önkol flebi ilk sıradadır.[5] Nevarki kanser hastalarının uzun süreli hospitalizasyon süresince parental tedavi ve kemoterapi sırasında, ayrıca sıklıkla başvurulan cut- down işlemi nedeniyle önkol venleri kullanılmaktadır. Olgumuzda da iki taraflı cut-down sonrası bilateral sefalik venler kullanılmış idi ve önkol flebi ile rekonstrüksiyon riskliydi.
Önkol flebinin alt ekstremitedeki karşılığı sayılabilecek olan serbest dorsalis pedis flebi yeterince ince, bükülgen, zengin ve güvenli kan akımına sahip olması gibi avantajlara sahiptir[6]. Dikkat çekici donör saha skarı majör dezavantaj gibi gözükse de bu, önkol flebi için de geçerlidir. Biz geniş faringokütanöz fistüllerin onarımında serbest önkol flep şansı olmadığı zaman dorsalis pedis flebinin iyi bir seçenek olabileceğini düşünmekteyiz.

Kaynaklar

1. Kimura Y, Tojima H, Nakamura T, et al. Deltopectoral flap for one-stage reconstruction of pharyngocutaneous fistulae following total laryngectomy. Acta Otolaryngol Suppl 1994; 511: 175-178
2. Robb G-L, Swartz W-M. Pharyngocutaneous fistulas: Management with one-stage flap reconstruction. Ann Plast Surg 1986; 16: 125-135
3. Janssen D-A, and Thimsen D-A. The extended submental island lip flap : An alternative for esophageal repair. Plast Recons Surg 1998; 102: 835-838
4. Fabrizio T, Donati V, and Nava M. Repair of the pharyngocutaneous fistula with a fasciocutaneous island flap pedicled on the superficial temporalis artery. Plast Recons Surg 2000; 106: 1573-1576
5. Cunha-Gomes D, and Kavarana N-M. The surgical treatment of post-laryngectomy pharyngocutaneous fistulae. Acta Chir Plast 2001; 43: 115-118
6. McCraw J-B, and Furlow L-T Jr. The dorsalis pedis arterialized flap: A clinical study. Plast Reconstr Surg 1975; 55: 177-185

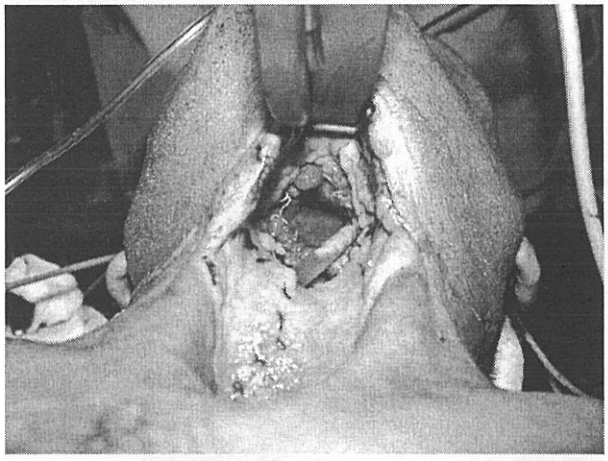

Resim 1: geniş faringokütanöz fistülün ameliyat öncesi görünümü

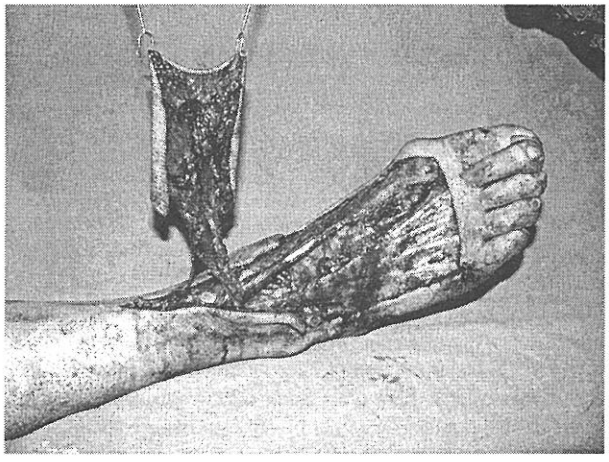

Resim 2: serbest dorsalis pedis flebinin kaldırılması

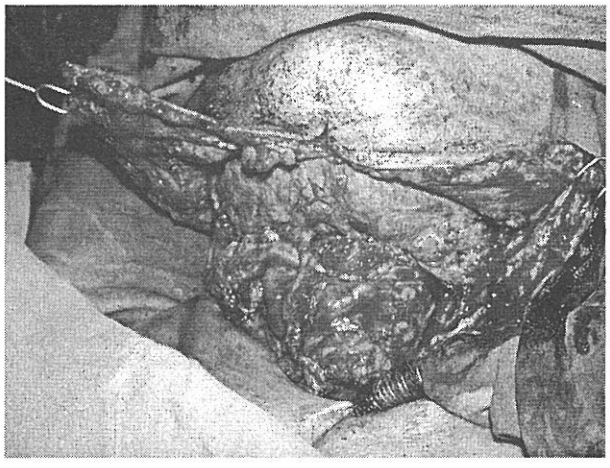

Resim 3: flebin alıcı sahaya yerleştirilmesi



Resim 4: ameliyat sonrası 3. haftada alınan baryumlu grafide pasajın görünümü. Fistül yada stenoz izlenmemektedir.

P-60
Paralitik Lagoftalmus Tedavisinde Göz Kapağına Yerleştirilen Altın İmplantin Dermal-Yağ Grefti İle Desteklenmesi

Önder TAN, Duygu ERGEN

Atatürk Üniversitesi, Tıp Fakültesi, Plastik Rek. ve Estetik Cerrahi A.D., ERZURUM

Amaç: Paralitik lagoftalmusta fonksiyonel defektin cerrahi tedavisi için altın implant kullanımı cok eski ve yaygın bir metoddur. Bu teknikte en uygun ağırlık ve büyüklükteki altın implant supratarsal insizyon ile, levator aponevrozu ile tars arasına yerleştirilir. İmplantın anormal yer değiştirmesi, ciltten dışarı çıkması ve üzerindeki dokuları incelterek cilt altında görünür hale gelmesi ("silüet deformitesi") en sık görülen komplikasyonlardır. Günümüze kadar bu tip komplikasyonların önlenmesi amacıyla deri grefti ve temporal fasya kullanılmıştır.[1] Biz paralitik lagoftalmus nedeniyle daha önceden altın implant uygulanan olgumuzda implantın dışarı çıkması sonrasında, dermal yağ dokusunu kompozit greft şeklinde yastık olarak kullandık.

Olgu Sunumu: Geç dönem fasiyal paralizi nedeniyle kliniğimize başvuran 42 yaşındaki erkek hastada sağ lagoftalmus mevcuttu. Hastaya altın implant ile tedavi uygulandı. Ancak 2 ay sonra implantın hem üzerindeki deriyi incelttiği hem de ciltten dışarı çıktığı gözlendi. Hastaya aynı seansta fasyal askı işlemi planlanarak fasya lata grefti alındı. Aynı zamanda bu insizyon hattından dermal-yağ grefti alınarak implant ile kapak arasına yerleştirildi. Ameliyat sonrası izlem süresi 10 aydı. Erken dönemdeki kapak ödeminin ve protrüzyonun 6 ay sonra kaybolduğu gözlendi. Ameliyat sonrası kapak hareketleri tama yakındı ve yeterli bir estetik görünüm kazandırıldı. İmplantta herhangibir yer değiştirme, silüet deformitesi yada dışarı çıkma gibi komplikasyonlar görülmedi. Hasta memnuniyeti çok iyiydi.

Sonuç: Paralitik lagoftalmusun fonksiyonel tedavisinde uygulanan altın implanta bağlı olarak görülen komplikasyonların tedavisinde muhtelif teknikler önerilmiştir. Gladstone ve Nesi[2] tek sütür ile, Neuman[3] ise çift sütür ile implantı tespit yöntemini tanımlamışlardır. Ancak bunların yeterli olmadığı ve implant silüetini önlemediği görülmüştür. Bu amaçla tam kalınlıkta deri grefti yastık olarak kullanılmış fakat geç dönemde retraksiyon sonucu kalıcı lagoftalmus oluştuğu gözlenmiştir[1]. Temporal kas fasiası da bariyer olarak kullanılabilir, ancak teknik zorluk ve donör saha morbiditesinin yüksek olması bilinen dezavantajlarıdır[4]. Ayrıca heriki doku uzun dönemde atrofiye bağlı nükse yol açabilmektedir. Olgumuzda kullandığımız dermal yağ grefti donör alan zenginliği ve düşük morbidite bırakması, alım kolaylığı ve operasyon süresinin kısalığı, yeterli kalınlıkta bariyer oluşturması nedeniyle düşük nüks riski gibi üstünlüklere sahiptir. Dermal yağ grefti implantın yer değiştirmesini ve ciltten dışarı çıkmasını önlediği gibi aynı zamanda üzerindeki cildin incelmesine de engel olmaktadır. Biz komplikasyon oranını düşürmek ve operasyon sayısını azaltmak amacıyla daha ilk seansta altın implantın dermal-yağ grefti ile birlikte yerleştirilmesini öneriyoruz.

Kaynaklar

1. Tremolada C, Raffaini M, D'Orto O, et al. Temporal galeal fascia cover of custom-made gold lid weights for correction of paralytic lagophthalmos: long-term evaluation of an improved technique. J Cranio-Maxillofac Surg 2001; 29: 355–9
2. Gladstone G, Nesi F. Management of paralytic lagophthalmos with a modified gold-weight implantation technique. Ophthal Plast Reconstr Surg 1996;12:38–44
3. Neuman A, Weinberg A, Sela M, et al. The correction of seventh nerve palsy lagophthalmos with gold lid load (16 years experience). Ann Plast Surg 1989; 22: 142–5
4. Dilip AT, Yousuf MK. Temporalis Fascia in the Management of Gold Eyelid Weight Extrusion. Ophthal Plast Reconstr Surg 2005; 21: 153-155

Anahtar Kelimeler: altın, dermal-yağ grefti, fasial paralizi, implant, lagoftalmus

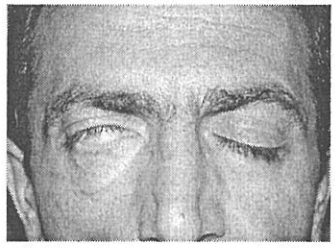

Resim 1: Geç dönem fasiyal paraliziye bağlı sağ gözdeki lagoftalmusun ameliyat öncesi görünümü

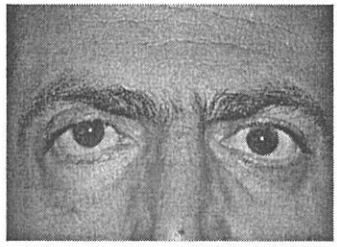

Resim 2: Altın implantasyon sonrası oluşan "silüet deformitesi" ve implant ekspozisyonu

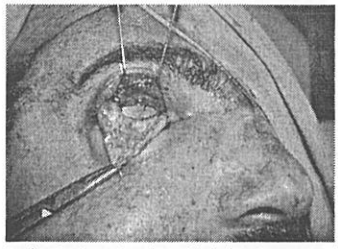

Resim 3: dermal yağ greftinin implantın üzerine yastık şeklinde yerleştirilmesi

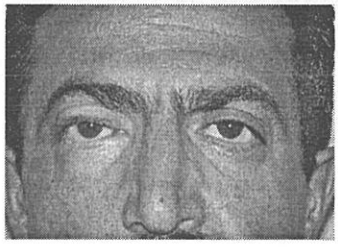

Resim 4: hastanın 8 ay sonraki görünümü

P-61
Fasiyal Kemiklerin Değerlendirilmesinde EBCT nin Kullanımı

Ramazan Erkin ÜNLÜ[1], Fatih TEKİN[1], Elmas Abacı ÜNLÜ[2], Nihan ERDOĞAN[3], Muhammet URALOĞLU[1], Turgut ORTAK[1], Erdem AKSOY[1], Ömer ŞENSÖZ[1],
1) Ankara Numune Eğitim Ve Araştırma Hastanesi, 2.Plastik Cerrahi Kliniği, ANKARA
2) Dr. Zekai Tahir Burak Hastanesi, Radyoloji, ANKARA
3) Metropol Hipertansiyon Merkezi, Radyoloji, ANKARA

Amaç: Maksillofasiyal bölgenin değerlendirilmesi genellikle primer olarak plastik ve rekonstrüktif cerrahiyi ilgilendirmektedir. Fasiyal kemik yapılarına ait patolojilerin tanısında halen çeşitli tanısal görüntüleme yöntemleri kullanılmaktadır.Bu çalışmada Electron Beam Computerize Tomografi (EBCT)nin fasiyal kemiklerin tanısal değerlendirilmesinde faydalı bir görüntüleme yöntemi olup-olmadığını değerlendirmeyi amaçladık.

Gereç ve yöntem: EBCT konvansiyonel CT ile karşılaştırıldığında daha az radyasyona maruziyet ve artefakt görüntüleri minimize etmeye yardımcı olan görüntü yakalama hızı (50-100 msec) nedeniyle radyolojide değerli bir görüntüleme yöntemidir.. EBCT günümüzde özellikle kardiak patolojilerin tanısında geniş kullanım alanına sahiptir.(1-5) Biz de yüz bölgesindeki kemik patolojilerinin tanısı için EBCT yi kullanılabileceğine karar verdik. Ve bu tekniğin yüz kemiklerinin değerlendirilmesindeki faydasını test etmek amacıyla 2 vakada kullandık. 1. vaka 28 yaşında normal sağlıklı erkek (Resim 1,2) 2. vaka TME ankilozu nedeniyle opere edilerek TME 'e silikon blok yerleştirilmiş olan 7 yaşında kız hastaydı.(Resim 3,4) Bu 2 vakaya EBCT ile 3 boyutlu CT çekildi. Sonuçları radyoloji uzmanları ile değerlendirdik.

Bulgular: EBCT çok kısa zamanda görüntü elde etmesi nedeniyle harekete bağlı artefaktları azaltıyor. EBCT non invaziv bir yöntem olması ve sedasyon gerektirmemeside daha fizyolojik şartlarda tanı imkanı sağlamaktadır

Sonuç: Bu çalışmada 2 hastaya ait 3 boyutlu yüz kemik yapılarının değerlendirilmesi yapılmıştır.Sonuçta EBCT nin fasiyal kemik patolojilerinin değerlendirilmesinde ve bunun yanında hızlı görüntü alabilmesi nedeniyle TME gibi hareketli yapılarında hareketli görüntülerinin elde edilebileceğinden tanısal amaçlı olarak kullanılabilecek faydalı bir yöntem olduğunu düşünmekteyiz.

Kaynaklar:

1- Boyd DP : Computerized transmission tomography of the heart using scanning electron beams. In Higgins CB (ed): CT of Heart and the Great Vessels: Experimental Evalution in the Clinical Application. New York, Futura, 1983 , p 45
2- Boyd DP: Future technologies, transmission CT . In Newton TH , Potts DG (eds) : Radiology of the Skull and Brain , Vol 5: Technical Aspects of Computed Tomography . St. Louis, CV Mosby ; 1981, p4357
3-Gould RG. Principles of ultrafast computed tomography : historical aspect, mechanism of action , and scanner characteristics. In: Stanford W, Rumberger JA , eds. Ultrafast computed tomography in cardiac imaging : principles nad practice . Mount Kisco , N.Y.: Futura Publishing 1992: 1-16
4. UltraFast Computed Tomography of the Chest. Radiol Clinic of No. America 1994;32:775-793
5. Ultrafast Computed tomography as a diagnostic modality in the detection of coronary artery disease : a multicenter study . Circulation 1996;93:1951-3

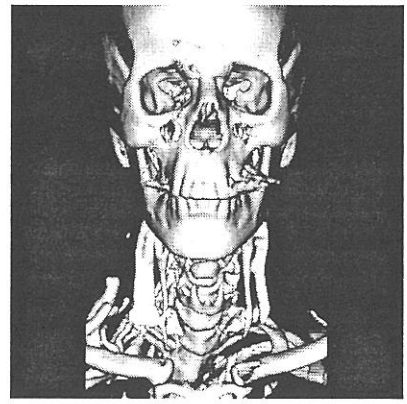

Resim 1: Normal yüzün anteriordan 3 boyutlu görünümü

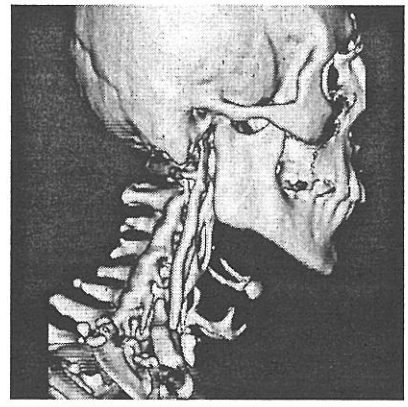

Resim 2: Normal yüzün lateralden 3 boyutlu görünümü

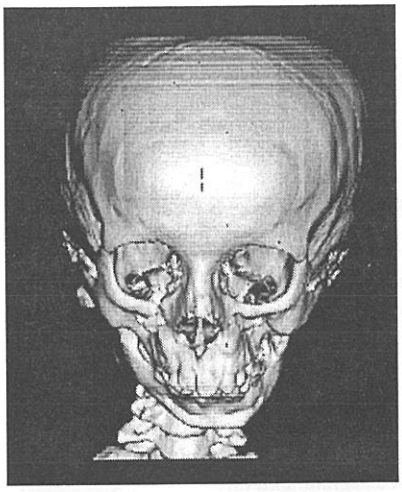

Resim 3: TME 'e silikon blok yerleştirilmiş hastanın anteriordan 3 boyutlu görünümü

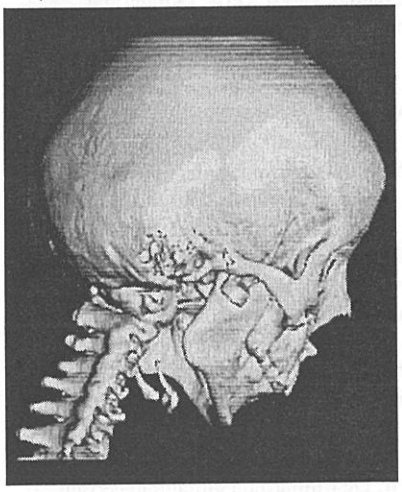

Resim 4: TME 'e silikon blok yerleştirilmiş hastanın lateralden 3 boyutlu görünümü

P-62
Ektrodaktili-Yarık Damak (ECP) Sendromu

Zekeriya TOSUN[1], M. Selman YILDIRIM[2], Adem OZKAN[1], Nedim SAVACI[1]
1) Selçuk Üniversitesi Meram Tıp Fakültesi Plastik Cerrahi Anabilim Dalı, KONYA
2) Selçuk Üniversitesi Meram Tıp Fakültesi Tıbbi Genetik Anabilim Dalı, KONYA

Amaç: Yarık damağa eşlik eden bir çok sendrom tarif edilmiştir. Ancak 'Ectrodactyly – cleft palate' (ECP) sendromu oldukça nadirdir. Bu çalışmada 10 aylık ECP'li infant hasta sunulmuştur. Hastamız literatürde tarif edilmiş ikinci olgudur.

Olgu Sunumu: Babası 32 yaşında annesi 29 yaşında sağlıklı bir ailenin ilk erkek çocuğu. Anne hamileliğinde vitamin dışında alkol, sigara ve ilaç kullanmamış. 39. haftada normal vajinal yolla 3150 gram olarak doğum olmuş. Hasta kliniğimize 9. ayda damak yarığı, cleft hand ve sindaktili onarımı için kabul edildi.

Muayenesinde her iki elde anomalisi ve damak yarığı mevcuttu (Resim1a, 2a). El anomalisi ve damak yarığı yönünden aile hikayes yoktu. Sol elde 3. webde sindaktili ve beş parmak, sağ elde cleft hand deformitesi ve 4 parmağı vardı. Damak inkomplet idi.
Başka sistemik herhangi bir anomalisi yoktu.

9 aylık iken damak yarığı, cleft hand ve sindaktili aynı seansta onarıldı. Damak yarığı klasik push back tekniği ile onarılırken sindaktili 'reverse triangüler V-Y flep' tekniği ile onarıldı (Resim 1b, 2b). Cleft hand ise tel ile tespit edildi. Herhangi bir komplikasyon görülmedi.

Konuşma, velofarengeal yetmezlik, skar ve kontraktür yönünden 2 yıllık takip sonuçları yeterliydi.

Sonuç: Literatürde damak yarığına eşlik eden birçok sendrom tanımlanmış olmasına rağmen Ektrodaktili – Yarık Damak Sendromu oldukça nadirdir. Klasik Ektrodaktili Sendromu ektodermal displazi (diş, saç, tırnak ve nazolakrimal kanal anomalileri), dudak ve/veya damak yarığı, Ektrodaktili ve genitoüriner sistem anomalilerini içerir (1). Hastada ektrodaktili ve yarık damak varken ektodermal displazi bulunma-maktadır.

Cleft hand elin santral kısmında metarpallerin veya parmakların yokluğudur. Tipik ve atipik formları vardır. Atipik cleft hand ektrodaktili olarak isimlendirilir (2).

Ektrodaktili sıklıkla diğer genetik faktörler veya çevresel faktörlerin neden olduğu 50'den fazla konjenital anomali ile birlikte görülür (3). Olgumuzda çevresel etki bulunamadığından genetik faktörler suçlanmıştır (4)

Cleft hand anomalileri çok nadirdir ve insidansı 00,4/10.000 'dir. Tipik cleft hand yalnızca santral bölge yokluğu ile birlikte sıklıkla bilateraldir ve ayak da eşlik eder. Sıklıkla aile hikayesi vardır. Atipik cleft hand 3 farklı bölgede yer alabilir. Bu tip genellikle tek taraflıdır, ayak deformitesi eşlik etmez ve bizim olgumuzda olduğu gibi aile hikayesi eşlik etmez. Tedavi tel veya osteotomi ve kas transpozisyonu gerekiyorsa K teli ile kapatmadır (5). Olgumuzda tel ile fiksasyon yeterli olmuştur.

Sindaktili onarımında Reverse triangüler V-Y flep tekniği Savacı ve arkadaşları tarafından tanımlanmıştır (6). Bu teknikle iyi bir webspace sağlanmaktadır.
ektrodaktili yarık damak sendromuna benzeyen birçok sendrom tanımlanmıştır. AEC sendromu ankiloblefaron, ektodermal displazi ve damak yarığı içerir. Ektodermal displazi AEC sendromunda daha ağır ve skalp deformiteleri de görülebilmektedir (7).Bizim olgumuzda ankiloblefaron görülmemiştir. ADULT sendrom de ektrodaktili yarık damak benzeri sendromdur. Akro-dermato-ungual-lakrimal-toot sendrom olarak bilinir ve ektrodaktili, sindaktili, el ve ayakta tırnak displazisi, hipoplastik meme ve nipple, lakrimal kanal atrezisi, frontal alopesi ve kalıcı diş kaybını içerir. Bu sendroma yarık eşlik etmez. (8). Olgumuzda dermatoungual, lakrimal ve diş anomalileri yoktu. LADD (lakrimo-aurikulo-dento-digital) sendrom dudak veya damak yarığı içermez (9). Ayrıca olgumuzda nazolakrimal kanal anomalisi de bulunmamaktadır. Adı geçen bütün sendromlar dominant geçişe sahipken ektrodaktili yarık damak sendromu resesif geçiş özelliğine sahiptir.

Sonuç olarak ektrodaktili ve damak yarığı ile ilişkili sendromlar bildirilmiştir. Onarımlarında kullanılan cerrahi tekniklerde farklılık yoktur fakat bu olgularda ilave anomalilerin olabileceği unutulmamalı ve araştırılmalıdır.

Kaynaklar

1. Maas SM, De Jong TPVM, Buss P, Hennekam RCM. EC syndrome and genitourinary anomalies: an update. Am J Med Genet 1996; 63: 472-478.
2.Upton J. Congenital anomalies of the hand and forearm. In McCarthy J (Ed). Plastic Surgery. Philadehphia. W.B. Saunders Company, 1990: 5213-5398.
3. Duijf PH, van Bokhoven H, Brunner HG. Pathogenesis of split-hand/split-foot malformation. Hum Mol Genet. 2003; 12: 51-60.
4. Brunner HG, Hamel BC, van Bokhoven H. The p63 gene in EEC and other syndromes. J Med Genet 2002; 39: 377-81.
5. Smith PJ, Gault D. Congenital hand deformity. In Georgiade GS, Georgiade NG, Riefkohl R, Barwick WJ (Eds). Textbook of Plastic, Maxillofacial and Reconstructive Surgery. Baltimore, Williams &Wilkins 1992: 1083-1108.
6. Savaci N, Hoşnuter M, Tosun Z. Use of reverse triangular V-Y flaps to create a web space in syndactyly. Ann Plast Surg 1999; 42: 540-544.
7. Hay RJ, Wells RS. The syndrome of ankyloblepharon, ectodermal defects and cleft lip and palate: an autosomal dominant condition. Br J Dermatol. 1976; 94: 277-289.
8. Propping P, Zerres K. Adult-syndrome: an autosomal-dominant disorder with pigment anomalies, ectrodactyly, nail dysplasia, and hypodontia. Am J Med Genet. 1993; 45: 642-648.
9. Hollister DW, Klein SH, De Jager HJ, Lachman RS, Rimoin DL. The lacrimo-auriculo-dento-digital syndrome. J Pediatr. 1973; 83: 438-44.

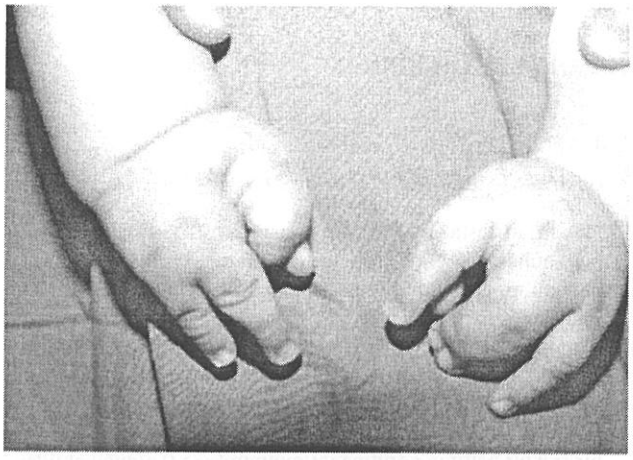

Resim 1a. Her iki el preoperatif görünümü

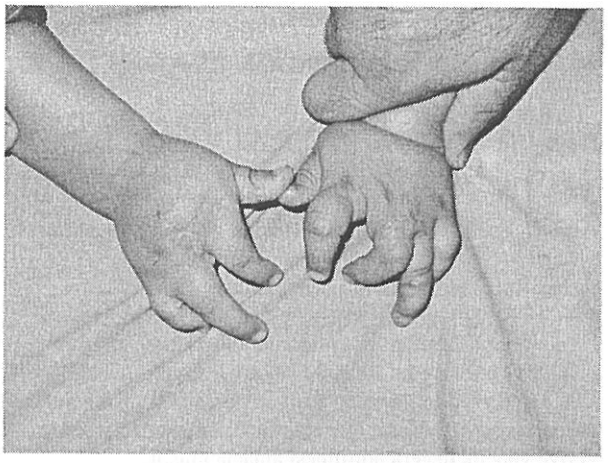

Resim 1b. Her iki el postoperatif görünümü

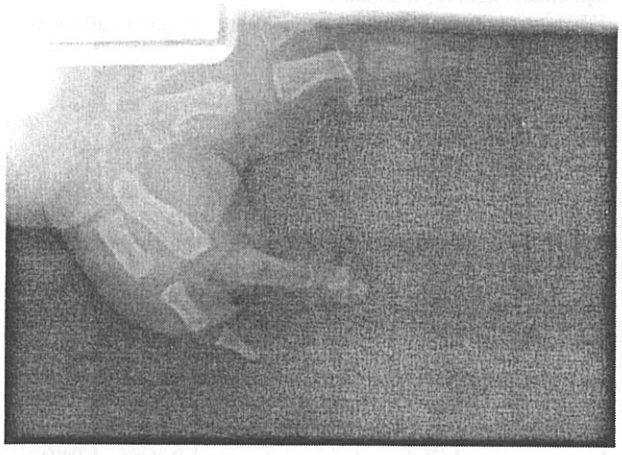

Resim 2a. Cleft hand preoperatif

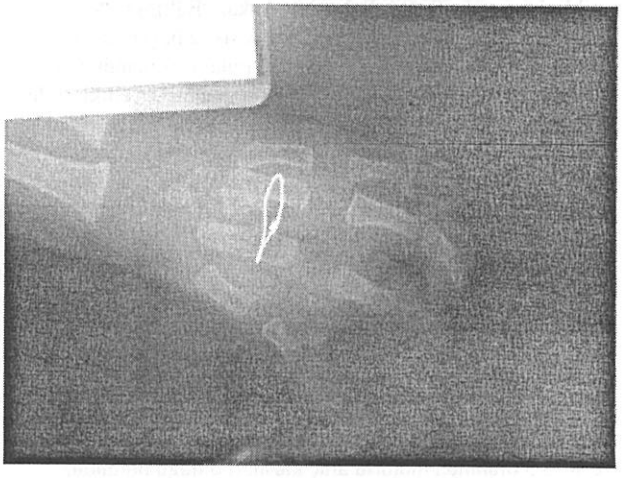

Resim 2b. Cleft hand postoperatif

P-63
Mandibula Kırıklarında Etyoloji İle Kırık Bölgesi İlişkisi

Doğan TUNCALI, Ayşe YÜKSEL BARUTÇU, Gürcan ASLAN
S. B. Ankara Eğitim ve Araştırma Hastanesi, 2. Plastik, Rekonstrüktif ve Estetik Cerrahi Kliniği, ANKARA

Amaç : Yapılan araştırmalarda mandibula kırıklarına neden olan en önemli sebebin trafik kazaları olduğu ve bunu ev kazaları, spor yaralanmaları, iş kazaları ve darpların izlediği gösterilmiştir.[1,2] Mandibula kırık bölgeleriyle, kırık etyolojilerini karşılaştıran çalışmalara literatürde oldukça nadir rastlanmaktadır. Bu nedenle bu çalışmada, mandibula kırığı olan ve kliniğimizde yatırılarak cerrahi tedavi uygulanan hastaların, kırık bölgeleri ile etyolojileri arasındaki ilişkinin geriye yönelik değerlendirilmesi amaçlanmıştır.

Gereç ve Yöntem : Çalışmaya Mayıs 2001-Kasım 2003 tarihleri arasında, Sağlık Bakanlığı Ankara Eğitim ve Araştırma Hastanesi, Acil Servisi'ne peşisıra başvuran ve kliniğimizde yatırılarak tedavi edilen toplam 37 mandibula fraktürlü hasta dahil edilmiştir. Hastaların genel özellikleri ile, kırık nedeni ve kırık bölgeleriyle ilgili bilgiler, geriye yönelik olarak incelenen hasta dosyalarından ve direkt grafilerinden edinilmiştir. Mandibula kırık nedenleri (motorlu araç kazaları, düşme, darp, bisiklet kazaları ve iş kazaları) ve kırıkların anatomik bölgeleri göz önüne alınarak, hastalar gruplara ayrılmıştır.

Bulgular : Cerrahi olarak tedavi edilen toplam 37 hastanın %51,3'ında mandibulada tek kırık, %40,5'inde mandibulada iki kırık, %2,7'sinde mandibulada üç kırık ve %5,4'ünde dört kırık mevcuttu (Şekil 1). Mandibulada birden fazla kırık oluşan hastalarda, kırık nedeninin %33,3 oranında darp ve %33,3 oranında motorlu araç kazaları olduğu bulundu. Bunu düşmenin (%22,2) izlediği görüldü. 61 kırık bölgesinin 22'sinde (%36,0) kırık nedeninin motorlu araç kazası olduğu tespit edildi. Bunu %31,1'lik oranla düşme ve %22,9'luk oranla darp izlemekteydi. Diğer nedenler ise, %6,5 oranında bisiklet kazası ve %3,2 oranında iş kazası olarak bulundu (Şekil 2).
Motorlu araç kazası nedeni ile oluşan toplam 22 kırık hattının, en çok mandibulanın parasimfizis bölgesinde (%31,8) olduğu görüldü (Tablo 1). Bunu %27,2 oranla kondil kırıklarının izlediği tespit edildi. Motorlu araç kazası sonucu mandibulada birden fazla kırık görülme oranı %40,0 olarak bulundu. Düşme nedeni ile oluşan kırıkların ise en çok mandibulanın kondil bölgesinde (%42,1) olduğu tespit edildi. Bunu %21,0 oranla parasimfizis kırıkları takip etmekteydi. Düşme sonucu mandibulada birden fazla kırık görülme oranı %40,0 olarak bulundu.

Sonuç : Mandibula kırıklarına en fazla motorlu araç kazalarının sebep olduğu görülmektedir. Bunu düşme ve daha az oranda darp izlemektedir. Çalışmamızda mandibula kırığı tanısı alan hastaların yaklaşık yarısında birden fazla fraktür hattı bulunduğu görülmektedir. Bu tür olgularda şüpheci davranılıp, detaylı incelemelerle başka kırıkların olmadığı mutlaka ekarte edilmelidir.
Yaptığımız çalışma ile literatürdeki benzer çalışmaların[3,4] sonuçları beraber değerlendirildiğinde; özellikle bisiklet kazalarında kondil kırıkları konusunda daha dikkatli olunması gerektiği sonucuna varılmıştır. Darp ile oluşan kırıklarda ikinci bir fraktür hattının görülme ihtimalinin %75,0 olduğu akıldan çıkarılmamalıdır. Mandibula kırıklarında etyolojik nedenlerin bilinmesi, bize olası kırık bölgeleri hakkında ön bilgi vermesi açısından önem taşımaktadır.
KBB İhtisas Dergisi'nde yayınlanmak üzere kabul edilmiştir.

Kaynaklar

1. Bataineh AB. Etiology and incidence of maxillofacial fractures in the north of Jordan. Oral Surg Oral Med Oral Pathol 86: 31, 1998.
2. Ellis E, El-Attar A. Ten years of mandibular fractures: An analysis of 2137 cases. Oral Surg 59: 120, 1985.
3. Lida S, Kogo M, Sugiura T, Matsuya T. Retrospective analysis of 1502 patients with facial fractures. Int J Oral Maxillofac Surg 30: 286, 2001.
4. Olson RA, Fonseca RJ, Zeiter DL, Osbon DB. Fractures of the mandible: a review of 580 cases. J Oral Maxillofac Surg 40: 23, 1982.

Anahtar Kelimeler: mandibula, kırık, etyoloji

Tablo 1: Mandibula kırıklarının etyoloji ve anatomik bölgelerine göre dağılımı

	Motorlu Araç Kazası	Düşme	Darp	Bisiklet Kazası	İş Kazası
Kondil	6	8	-	4	-
Parasimfizis	7	4	5	-	1
Korpus	5	2	2	-	-
Angulus	1	1	5	-	-
Ramus	-	2	2	-	1
Alveol	3	1	-	-	-
Koronoid	-	1	-	-	-



Şekil 1: Hastaların mandibulada bulunan kırık sayılarına göre dağılımı

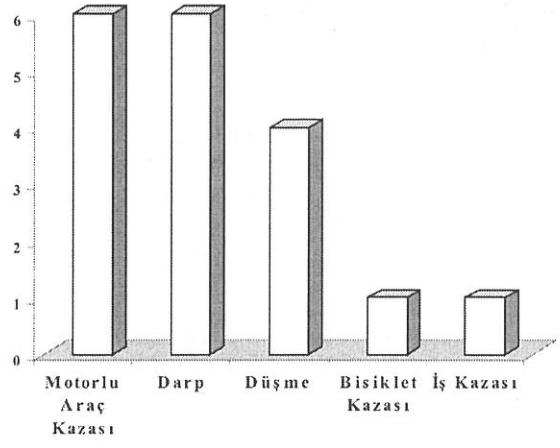

Şekil 2: Mandibula kırığı bulunan hastalardaki kırık etyolojisi

P-64
Horner Sendromunun Eşlik Ettiği Romberg Hastalığı Olgusu: Perforatör Bazlı Serbest Anterolateral Uyluk Flebi ve Yardımcı Tekniklerle Kontur Restorasyonu

Doğan TUNCALI, Nesrin TAN BAŞER, Ahmet TERZİOĞLU, Gürcan ASLAN

S. B. Ankara Eğitim ve Araştırma Hastanesi, 2. Plastik Rekonstrüktif ve Estetik Cerrahi Kliniği, ANKARA

Giriş: Romberg Hastalığı, yüzün deri, subkutan yağ dokusu, kas ve nadir olarak da kemiklerini tutan ve bu yapılarda erimeye yol açan nadir görülen bir klinik durumdur.[1] Hastalığın etyolojisi tam olarak bilinmemekle beraber, en popüler teoriler; infeksiyon[2], travma, immünolojik bozukluklar, heredite, trigeminal nöritis, skleroderma ve servikal sempatik aktivite kaybıdır.[3-4] Horner Sendromu ve Romberg Hastalığı'nın aynı hastada görülmesi, daha sık olması beklenebilecekken, oldukça nadir bir durumdur.[5] Kemik tutulumu da olan şiddetli olgularda kontur restorasyonu oldukça zordur. Bu çalışmada perforatör bazlı serbest anterolateral uyluk flebi, poroz polietilen implantlar, otolog yağ enjeksiyonları ve serbest dermal-yağ greftleri kullanılarak kontur restorasyonu yapılan ağır bir Romberg Hastalığı olgusunun sunulması amaçlanmıştır.

Olgu Sunumu: 23 yaşındaki bayan hastanın 15 yaşında düşme sonucu başlayan ve yüzünün sağ tarafını tutan hastalık, yaklaşık 5 yıl içerisinde kendiliğinden şiddetinin yitirmiş. Fizik incelemede hastalığın trigeminal sinirin her üç dalını da tuttuğu görüldü (Şekil 1 ve 2).



Şekil 1. Önden görünüm

Şekil 2. Oblik görünüm

3-boyutlu tomografide zigoma ve mandibula hipoplazisi tespit edildi (Şekil 3).

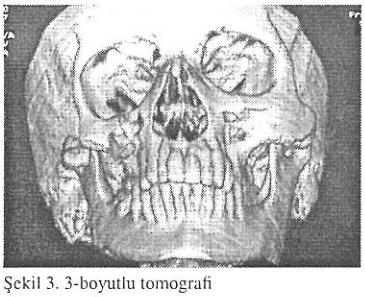

Şekil 3. 3-boyutlu tomografi

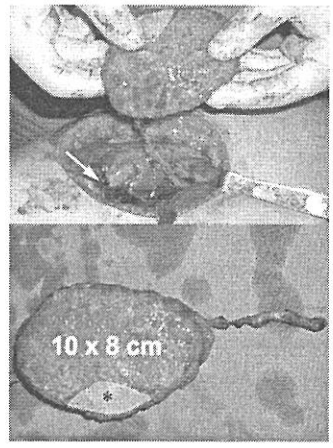

Şekil 4. Serbest ALT flebi

Oklüzyon problemi yoktu. Aynı taraf gözde miyozis, enoftalmus ve hafif pitozis gösteren Horner Sendromu tespit edildi. Rekonstrüksiyonda kombine bir yaklaşım tercih edildi (Şekil 4).
Ameliyat sonrası 18. ayda iyi bir estetik sonuç elde edildi (Şekil 1 ve 2).

Sonuç: Bu olgu sempatik inervasyonun değişime uğraması teorisini destekler niteliktedir. Ağır Romberg Hastalığı olgularında kombine yaklaşımla iyi bir kontur elde edilebilmektedir. Bu açıdan destekleyici girişimler bu olgularda iyi bir sonucun elde edilmesinde önemli ve zorunludur. Hastanın beklentilerinin erken dönem için çok yükselmemesi açısından, çoklu girişim ihtimalinin olduğu ilk rekonstrüksiyondan önce hasta ile tartışılmalıdır.
Plastic and Reconstructive Surgery dergisinde yayınlanmak üzere kabul edilmiştir.

Kaynaklar:

1. Hunt JA, Hobar PC. Common craniofacial anomalies: conditions of craniofacial atrophy/hypoplasia and neoplasia. Plast Reconstr Surg 111: 1497, 2003.
2. Sahin MT, Baris S, Karaman A. Parry-Romberg syndrome: a possible association with borreliosis. J Eur Acad Dermatol Venereol 18: 204, 2004.
3. Moss ML, Crikelair GF. Progressive facial hemiatrophy following cervical sympathectomy in the rat. Arch Oral Biol 1: 254, 1960.
4. Scope A, Barzilai A, Trau H, et al. Parry-Romberg syndrome and sympathectomy-a coincidence? Cutis 73: 343, 2004.
5. Boudouresques J, Naquet R. Syringomyelia of unilateral predominance with facial hemiatrophy and Claude-Bernard-Horner syndrome of the same side. Rev. Otoneuroophtalmol 23: 290, 1951.

Anahtar Kelimeler: Romberg Hastalığı, Horner Sendromu, serbest flep, rekonstrüksiyon

P-65
Bilateral Tessier No : 7 Fasiyal Yarık - Olgu Sunumu

Adnan UZUNİSMAİL, Hasan FINDIK, Elif AYDIN, Nihan TUNCEL AS
Haydarpaşa Numune Eğitim ve Araştırma Hastanesi, Plastik ve Rekonstrüktif Cerrahi Kliniği, İSTANBUL

Giriş: Transvers fasiyal yarık, makrostomi veya lateral fasiyal yarık olarak da isimlendirilen No: 7 fasiyal yarık nadir görülen bir kraniyofasiyal anomalidir. Bu anomalide oral komissürle beraber kas, ciltaltı yumuşak dokusu ve derin fasiyal kemik yapılar da etkilenebilir. No: 7 fasiyal yarık aynı zamanda Goldenhar Sendrom'unun komponentlerinden biri olarak da karşımıza çıkabilmektedir.

Bulgu: Kliniğimize sekiz aylık kız çocuğu ailesi tarafından, doğuştan yüzde asimetri şikayetiyle getirildi. Yapılan fizik muayene sonrasında başta fasiyal asimetri, sağ fasial hemiatrofi, sağ ve sol preaurikuler bölgelerde deri uzantıları (skin tag), dar yüksek damak, makrostomi, sağ ağız komissüründe Tessier No: 7 fasiyal yarık olmak üzere çeşitli fasiyal ve iskeletsel anomaliler saptandı. Radyolojik tetkikler sonucu sağ hemimandibula asimetrik ve hipoplazik olarak tespit edildi. Bu klinik bulguların Goldenhar Sendromuyla uyumlu olabileceği düşünüldü. Ancak, epibulbar dermoid, konjenital kalp anomalisi ve diğer başka komponentlerin olmaması nedeni ile Goldenhar Sendromu tanısından uzaklaşıldı. Etkilenmeyen yüz yarısında da preaurikuler deri uzantılarının (skin tag) olması; yarığın, yüzün bu tarafında abortif bir formda ortaya çıktığını düşündürdü. No: 7 fasiyal yarık double reverse Z-plasty tekniğiyle onarıldı. Aynı seansta her iki preaurikular bölgede bulunan deri uzantıları (skin tag) eksize edildi.

Tartışma Ve Sonuç: Kraniyofasiyal Mikrozomi, Oro-mandibulo-auriküler Sendrom, Lateral Fasiyal Yarık, İntrauterin Fasiyal Nekroz, Birinci ve İkinci Brankiyal Ark Sendromu ve Transvers Fasiyal Yarık olarak da isimlendirilen Tessier No: 7 fasiyal yarık, mandibuler ve maksiller çıkıntıların birleşimindeki bir eksiklik sonucu ortaya çıkmaktadır (1,2). Sıklığı 1/ 3000 ile 1/ 5642 arasında değişmektedir (3,4). Erkeklerde görülme oranı daha fazladır(4,5). No: 7 fasiyal yarıkta makrostomi ve zigomanın yokluğu görülebilir. Bilateral görülebildiği gibi sporadik yarıklar yaygındır ve çok farklı klinik görünümlerde ortaya çıkabilir (5,6). Mandibuler bölgede nodül, kulak önünde, içinde kıkırdak yapı bulunan ve hafif prominent ear deformitesiyle beraber parotis ve masseter kasının hipoplazik olduğu ancak normal ağız yapısına sahip, ara klinik tablolar da olabilmektedir (7).

Bu fasiyal yarık tablosu; yüz, kulak, göz ve vertebra anomalileriyle karakterize Goldenhar Sendromu komponentlerinden biri olarak da karşımıza çıkabilir (4). Bu sendromda, No: 7 fasiyal yarık, genelde unilateral olup bilateral de görülebilir (4,5). Goldenhar Sendromunun kalıtımı tam olarak tanımlanamamasına karşın sporadik ve ailesel olgular bildirilmiştir. Fasiyal asimetri, makrostomi, mandibula, maksilla ve yüzün diğer yumuşak dokularını ilgilendiren malformasyonlar mevcut olabilir. Makrostomi, komissürün laterale yerleşimi ile yarık benzeri bir görünümle karşımıza çıkabilir. Kulakta hafif derecede şekil bozuklukları, deri uzantılarından (skin tag) mikrotia ve anotiayaya kadar uzanan anomaliler görülebilir. Goldenhar Sendromunun okular komponenti epibulbar tümörleri, strabismus, mikroftalmi, anoftalmi, retinal anomalileri ve göz kapağı kolobomalarını içerebilir. Nörolojik bulgular, konjenital kalp hastalıkları, vertebral ve renal anomaliler bunlara eşlik edebilir.

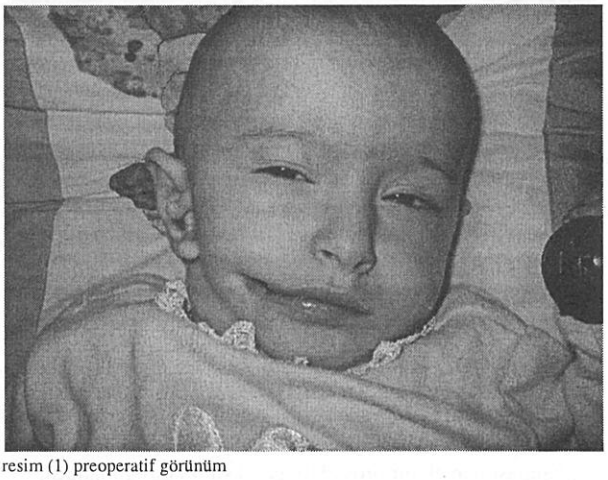

resim (1) preoperatif görünüm

Olgumuzda, özellikle etkilenmemiş yüz yarısında da deri uzantılarının (skin tag) olması No: 7 fasiyal yarığın yüzün bu tarafında abortif bir formda ortaya çıkmış olabileceğini düşündürmüştür (resim 1).
Nadir bir anomali olmasına rağmen Tessier No:7 fasiyal yarık rekonstrüksiyonu için değişik onarım metodları tanımlanmıştır. Wang ve Macomber (8), orbikularis oris kasının restorasyonunun öneminden söz etmişlerdir. Daha sonraları oluşan kontraktür ve skar gelişimini önlemek için Z-Plasty'ler ve W-Plasty'lerin kullanıldığı yöntemler bildirilmiştir (9).

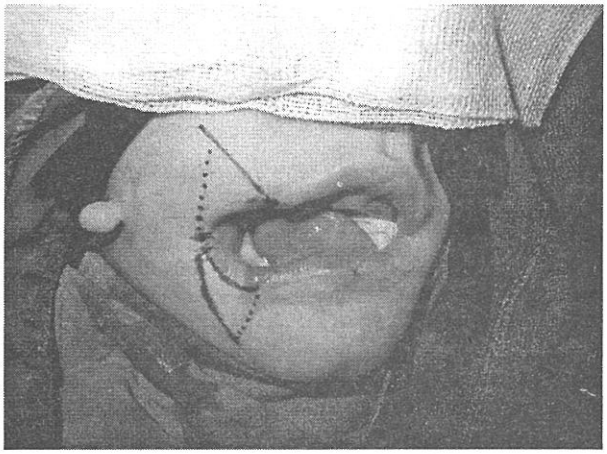

resim (2) peroperatif double reverse Z plasty çizimi



resim (3) Erken postoperatif görünüm

Olgumuzdaki No: 7 fasiyal yarık, kas bütünlüğünün sağlanması için ek bir prosedüre gereksinim duyulmaması, mukoza ve cilt kontraktürlerinin önlenmesi, komissürün anatomik yerine taşınabilmesi, skar dokusunun az gelişimi nedeniyle kozmetik sonucun da tatmin edici olması göz önünde bulundurularak double reverse Z plasty (7) tekniğiyle onarıldı (resim 2 ve 3).

No: 7 fasiyal yarık, genellikle tek taraflı görülmekle beraber çift taraflı da görülebilir. Sporadik olgular yaygındır ve çok farklı klinik görünümlerde olabilmektedir. Ayrıca Goldenhar Sendrom'unun komponentlerinden biri olarak da görülebilen No: 7 fasiyal yarık onarımı için tarif edilmiş farklı cerrahi teknikleri bulunmaktadır. Kliniğimizde bilateral fasiyal No:7 yarık tanısı ile tedavisi yapılan olgu sunulmuş ve literatür gözden geçirilmiştir.

Kaynaklar

1. Powell WJ, Jenkins HP. Transverse facial clefts: Report of three cases. Plast Reconstr Surg, 42:454, 1968.
2. Stark RB, Saunders DE. The first branchial arch syndrome: The oral-mandibular-auricular syndrome. Plast Reconstr Surg, 29:229, 1962
3. Alexander C Stratoudakis: An outline of craniofacial anomalies and principles of their correction in Gregory S C and Nicholas C C (eds): Textbook of Plastic, Maxillofacial and Reconstructive and Wilkins, 1992, ed 2 p 333-362
4. Henry K Kawamoto: Rare craniofacial clefts in Aston SJ, Beasley RW, Thorne HC (eds): Grabb and Smith's Plastic Surgery, New York: Lippincott-Raven, 1997, ed 5 p 349-363
5. Uzunismail A, Gencosmanoglu R, Yuksel F, Ozdemir A.Tessier's cleft no. 7 with asymmetrical involvement. Plast Reconstr Surg. 1995 Jul;96(1):224-5
6. Cek DI, Guvenc BH, Uzunismail A, Gunay Y.Tessier type VI-VII cleft combination associated with congenital bimaxillary fusion and anophthalmia. J Craniofac Surg. 1997 Jan;8(1):54-7.
7. Gümüş N, Kaya Y, Karakaya S. İzole Tessier 7 Yüz Yarığı Olgusu. Ç. Ü. Tıp Fak Derg 2002 ;cilt 27 61-66
8. Wang MK, Macomber WB. Median clefts of the lips, lateral and oblique clefts of the face. In J.M. Converse (Ed.) Reconstructive Plastic Surgery. Philadelphia: Saunders,1964.
9. Cronin TD, Cronin ED, Roper P et al. Double reverse Z-Plasty in cleft palate repair. In McCarthy (Ed.) Plastic Surgery Vol.4. Philadelphia: Saunders, 1990.
10. Torkut A, Coşkunfırat OK. Double reversing Z-Plasty for correction of transverse facial cleft. Plast Reconstr Surg, 99:885, 1997.

P-66
Ateşli Silah İle Kendini Vurma Sonucu Oluşan Maksillofasiyal Sorunların Tedavisi

Fuat YÜKSEL[1], Bahattin ÇELİKÖZ[1], Özge ERGÜN[1], Servet EBRİNÇ[2],
1) GATA Haydarpaşa Eğitim Hastanesi Plastik ve Rekonstrüktif Cerrahi Kliniği, İSTANBUL
2) GATA Haydarpaşa Eğitim Hastanesi Psikiyatri Kliniği, İSTANBUL

Amaç: Yüksek hızlı tüfeklerle veya av silahları ile yüzde oluşan ciddi ateşli silah yarlanmaları plastik cerrahlar için büyük zorluk oluşturmaktadır. Kemik ve yumuşak doku hasar ve kayıpları, sıklıkla beraberinde bulunan nazal pasaj, orbita, oral ve kraniyal kavite hasarları olayı komplike hale getirir. Bu çalışmada tüfekle yüzlerinden yaralanan 14 vakanın sonuçlarını sunmayı planladık. Bu hastalar intihar girişiminde bulunmuş ve tüfeklerin namlularını çenelerinin altına yerleştirmişlerdi. Tedaviden ve vakaları inceledikten sonra kurbanların tedavileri hakkındaki prensiplerimizi geliştirdik.

Gereç Ve Yöntem: 1996-2003 yılları arasında bölümümüzde yüz bölgesinden ateşli silah ile yaralanan 24 hastayı tedavi ettik. Aralarından çalışma grubu oluşturulurken yaşları 22-24 arası değişen (ortalama 22) 14 tane intihar girişiminde bulunan hasta seçildi. Tamamı biriklerinde görevli idi ve tüfeklerini çenelerinin altına yerleştirip ateşlemişlerdi. Bu atışlar yakın mesafe atış olup (<10 cm) mermiler yüksek hızlı idi (>800m/s). 12 hasta yaralanmadan sonra direkt olarak hastanemize nakledilirken 2 hastanın ilk müdahalesi yerel sağlık birimlerinde yapılmış ve merkezimize 48 saatlik stabilizasyondan sonra getirilmişlerdir.
Hastalar genel anestezi altında ve nasal entübasyon veya travmayı takip eden ilk 48 saat içinde eğer kondu ise trakeostomi kanülü ile entübe edilerek opere edildi. Yaralardaki tüm debris ve kanlar temizlendi. Kanama kontolü bipolar koter ile sağlandı. Fraktür alanları, gingivobukkal sulkus, transkutanöz alt göz kapağı, koronal insizyon ile ve daha önceden varolan cilt laserasyonlarından açık redüksiyon ve internal fiksasyon için ekspoze edildi.
Mandibula, yüzün kalan kısmı için bu hastalarda kalıp kabul edildi ve onarım aşağıdan yukarı doğru devam etti. Alt çeneden başlayarak mandibula miniplak sistemi kullanılarak fikse edildi. Simfisiste defekt bulunan 2 vaka o seansta greftlenmedi ama boşluklar rekonstruksiyon plağı kullanılarak korundu. Bu alanlar split kalvarial kemik ile 3 ay sonra greftlendi. Giriş delikleri tam bir debritmandan sonra 1 vaka hariç primer olarak kapatıldı, bu vakada defekt biri submental deri diğeri ağız tabanı için bilateral SKM flebi ile kapatıldı. Bu fleplerin kasları ağız tabanında ekstra takviye sağladı. Diğerlerinde bu alanın kasları mandibula spinalarına yapıştırıldı. Tabanların mukozaları 10 vakada primer olarak kapatılırken, 3 vakada dilin ventral yüzündeki mukozal flepler ile, 1 vakada da SKM flebi ile rekonstrükte edildi. Dilde dikkate alınacak doku defekti olmadı ve laserasyonları katlar halinde sütüre edildi.
Hastaların iskelet yapıları düz grafiler ve BT taramaları ile değerlendirildi.

Bulgular: İlk değerlendirme yapıldıktan sonra tüm hastaların yaralarının submental üçgende olduğu görüldü. Yaralar perforan tarzda idi ve 4 cm'den küçük çapta olup, örümcek ağı tarzında laserasyonlar ile uzayan ve etrafı yanmış barut nedeniyle tatuaj halosu ile çevrili haldeydi. Çıkış delikleri hastalara göre değişkendi. Değerlendirmede çıkış deliklerini "nasion" noktasına göre değerlendirdik. Sadece 2 vakada bu noktanın üzerinde iken, kalanlar "nasion" noktasının altında idi. Tüm çıkış delikleri lateral görüntülerde submental alandan "nasion" a çizilen çizgiden 2° sefalik, 25° kaudal sapmadaki açı içinde sınırlı idi. Fontal görüntülerde sapma, orta hattan 20° sola 15° sağa idi. Çıkış delikleri giriş deliklerine oldukça benzemekle birlikte, çap olarak daha küçük ve daha kısa laserasyonlara sahipti.
Mandibula merminin yolu üzerinde olmadığından genelde korunmuştu ve kemik defekleri nadiren görüldü. 11 vakada simfis bölgesinde 2-3 hatta uzanan kompleks fraktürler vardı. Sadece 2 vakada 4 cm' den küçük kemik defektleri vardı. Şaşırtıcı olarak 1 vakada mandibula kırılmamıştı. Naso-etmoido-orbital bölge ve maksillalar mandibulalar kadar şanslı değildi ve neredeyse tüm vakalarda geniş kemik defektleri vardı. Frontal yapıların defektleri mermi yolunda oldukları sürece eşlik ettiler.
Bu hastalarda mücadele ettiğimiz en zor defektler ağız tabanlarının yumuşak dokularında oluşanlardı. İlk bakışta gerçekten çok büyük görünen bu deliklerin, dikkatle incelendiğinde beklenildiği kadar olmadıkları görüldü. Öyle görülüyorlardı çünkü ağız tabanının kasları posterior mental spinadan ayrılmış ve geride toplanmışlardı. 2. en sık yaralanan yumuşak doku dil olup genelde yıldız şeklinde lasere olmuştu. Mermi yolundaki damakta ve sinüslerde her zaman değişen miktarda yumuşak doku kaybı olmuştu. Kıkırdak veya kemik burun septumu kayıpları sınırlı olmakla beraber her zaman yaralanma mevcuttu. Bu tip travmada en kötü sonuç körlük olup serimizde sadece 1 vakada oluştu. Perforan glob yaralanmaları oluşmadı. 1 vakada sağ gözde körlük sağ medial orbital duvardan geçen bir merminin yarattığı şok dalgası sonucu optik sinirin yaralanması ile oluştu.

Sonuç: Tüfeği çenenin altına dayayarak oluşturulan bu girişime bağlı yaralanmalar özel ilgi gerektirir, çünkü beyin ve ana arterler gibi birçok vital organ korunmuştur. Ne yazık ki vücudumuzun en karışık mimarisine sahip yüz hasarlanır. Bu yapının rekonstrüksiyonu, uğraşan cerrah için, büyük beceri, sabır ve deneyim ister.
Hasarın gerçek miktar, tip ve lokalizasyonu enerji transferinin etkinliğine bağlıdır, bu da şunlardan etkilenir:
a) Merminin çarpması esnasındaki sahip olduğu kinetik enerji miktarı

b) Merminin stabilitesi ve giriş profili
c) Merminin kalibresi, yapısı, konfigürasyonu ve şekli
d) Vücutta yol aldığı mesafe ve yol
e) Dokunun biyolojik karakteristikleri (dansite ve elastisite)
f) Doku bozulmasının mekanizması (gerilme, yırtılma, ezilme) ve
g) Mermi fragmantasyonu.

Mermi en az dirençli yollardan geçtiği ve muskulofasiyal alanlarda seyrettiği için mermi yolu düz bir çizgiyi takip etmez. Çalışmamızdaki intihar girişimlerinde aynı tip tüfek, mermi ve aynı mesafe kullanılmıştır. Sıklıkla mermi yolu düz bir çizgiyi izlemiştir ve yüksek hızlı mermi sınırlı enerji transferi yapmış ve minimal hasar yaratmıştır. Giriş deliğinin klinik ve radyografik görünümü genellikle yuvarlak-oval şekilli keskin eğimli kenarlı delik şeklindedir. Buna karşılık çıkış deliği tipik olarak değişen miktarlarda parçaların olduğu koni şeklindeki ekskavasyondur.

Panfasiyal fraktürlere genel yaklaşımda ortayüz Le Fort I seviyesinden ikiye ayrılarak incelenmelidir ve anatomik alt üniteler, sağlam sagital sütunlar biraraya getirilmelidir. Oklüzyon ünitesi horizontal mandibular yapı esas alınarak onarılmalıdır.

Mandibulaya yönelmemiş mermiler genelde sadece mandibula fraktürlerine neden olurken serimizdeki bazı vakalarda olduğu gibi eğer mandibulaya yönelir ise mermi önce yüksek dansiteli mandibula ile karşılaşır ve sapması artarak yüksek enerji dağılımı ile sonuçlanır. Bu sıklıkla mandibulada kemik defektine neden olur. Mandibular kemik defektleri öncelikle güçlü ve 3 boyutlu olarak bükülebilir rekonstrüksiyon plakları ile rekonstrükte edilmelidir. Bu plaklar yumuşak doku iyileşmesi tamamlanana kadar ve yumuşak dokunun oral kısmı kapanana kadar yerinde kalır. Daha sonra kemik grefti ile son kemik rekonstrüksiyonu gerçekleştirilir, çünkü plak tek başına devam eden çiğneme kuvvetlerine karşı yeterli stabiliteyi devam ettiremez. Ortayüzün primer kemik grefti ile rekonstrüksiyonu onarımın temel taşıdır ve çok az komplikasyona sahiptir. Split kosta grefti orbital rim ve duvarların bitişiğindeki alanların yerini almak için, bükülebilir ve uzun tam-kalınlıktaki kosta greftleri maksiller replasman için ortayüze geçişte ideal köprü görevi görürüler. Defektler küçük ise split kalvarial kemik greftleri tercih edilebilir. Ortayüz kemiklerinin defektlerinin rekonstrüksiyonundan sonra üzerindeki yumuşak doku genellikle primer kapama veya lokal flepler ile rekonstrükte edilir. Eğer defekt çok geniş ise uygun rekonstrüksiyon ölçülü olmayabilir, doku transferleri kullanmak için acele etmeye gerek yoktur. Bunun yerine, bu vakalarda prostetik yaklaşım daha ölçülüdür.

Tüfekle çeneden oluşturulan ateşli silah yaralanmalarının primer veya sekonder yumuşak doku problemlerinin tedavisinde serbest doku transferleri genellikle gerekmez. Doku ödeminin rezolüsyonu, skarların zamanla yumuşaması ve kemik greftinin konması deformiteyi önemli ölçüde geriletir. Varolan kemik iskeletin ilk anatomik rekonstrüksiyonu ve kutanöz rekonstrüksiyon için bölgesel dokunun maksimum kullanımı sekonder rekonstrüksiyon ile asla tekrarlanamayacak estetik görünüm sağlar.

Kaynaklar:

1. Rohrich RJ, Shewmake K B. Evolving concepts of craniomaxillofacial fracture management. Clin Plast Surg 19:1, 1992
2. Clark N, Birely B, Manson P, et al. High-energy ballistic and avulsive facial injuries: Classification, patterns, and an algorithm for primary reconstruction. Plast Reconstr Surg. 98:583, 1996
3. Hollier L, Grantcharova EP, Kattash M. Facial gunshot wounds: A 4-year experience. J Oral Maxillofac Surg. 59:277, 2001
4. Gugala Z, Lindsey RW. Classification of gunshot injuries in civilians. Clin Orthop 408: 65-81, 2003
5. Gotsch KE, Annest JL, Mercy GW. Surveillance for fatal and nonfatal firearm-releated injuries: United States, 1993-1998 MMWR 50:1-31, 2001

P-67
Servikal Lenf Nodu Metastazi İle Birlikte Burun Bazal Hücreli Karsinomu: Vaka Sunumu

Ersin ÜLKÜR[2], Hüseyin KARAGÖZ[2], Fuat YÜKSEL[2], Şükrü YILDIRIM[1], Bahattin ÇELİKÖZ[2]

1) GATA Haydarpaşa Eğitim Hastanesi/Patoloji Kliniği, İSTANBUL

2) GATA Haydarpaşa Eğitim Hastanesi/Plastik Cerrahi Kliniği, İSTANBUL

Amaç: Epidermis ve diğer ek hücrelerinden kök alan ve yapı olarak epidermisin bazal katına benzeyen bazal hücreli karsinoma beyaz ırkta görülen en sık kanser tipidir. Erişkin yaş grubunda en sık 5 ile 7. dekatlar arasında görülür. Yavaş büyüme eğiliminde olup lokal invazyon yolu ile yayılmaktadır. Tümör nadiren metastaz gösterir ve metastaz yapma oranı % 0.003 ile % 0.55 arasındadır.1 Literatürde metastaz yapmış bazal hücreli karsinom vakası yaklaşık 230 hastadır, ve bunların üçte ikisinde metastaz bölgesel lenf nodlarınadır. Boyun diseksiyonu gibi majör bir operasyona uygun olmayan lenf nodu metastazlı bazal hücreli karsinomlu yaşlı vakalarda tedavi sorun olabilmektedir. Bu makalemizde metastatik bazal hücreli karsinomu olan yaşlı bir vakanın radioterapi ile tedavisi anlatılmaktadır.

Olgu sunumu: Burnunda bir yıldır zamanla büyüyen ve üzerinde pürülan bir akıntı ile birlikte yarası olan 72 yaşındaki bayan hasta kliniğimize başvurdu. Fizik muayenesinde, burnunda 4x4 cm boyutlarında ve üzeri ülsere bir kitle tespit edildi (Şekil 1). Buyun muayenesinde ve ultrasonografik tetkikinde bir patoloji saptanmadı. Total nazal uç, burun dorsumunun kaudal üçte ikisi, total sol burun kanadı, sağ burun kanadının sefalik üçte ikisi, ve üçte bir sefalik burun septumu lezyonun invaze olduğu bilgisayarlı tomografi ile belirlendi (Şekil 2). Hiçbir metastaz bulgusu mevcut değildi. Hasta hipertansiyon, konjestif kalp yetmezliği ve derin ven trombozu için tedavi almakta idi. İnsizyonal biyopsi ile kitlenin bazal hücreli karsinom olduğu teyit edildi. Hastaya 5-10 mm sağlam sınır olacak şekilde kitle en-blok rezeksiyon işlemi uygulandı. Nazal rekonstrüksiyonu için alın flebi kullanıldı. Porous polyetilenden bir iskelet oluşturuldu, ve iç yüz kapama için septumdan mukoperiosteal flepler kullanıldı. Lokal bazı revizyonlar hastaya önerilse de hasta şekilden memnun olduğu için kabul etmedi. Alın flebinin rotasyon noktasındaki katlantı bölgesi lokal operasyon ile düzeltildi (Şekil 3). Hastada altı ay sonraki kontrollerinde sağ submandibuler lenf nodu büyümesi tespit edildi. Bilgisayarlı tomografi incelemesinde submental ve submandibüler lenf nodları tespit edildi (Şekil 4). En büyük olan submandibüler lenf nodlarından biri eksizyon biyopsi ile alındı ve metastatik bazal hücreli karsinom olduğu tespit edildi. Hastanın genel durumunun bozuk olması ve ileri yaşta olmasından dolayı radikal boyun disseksiyonu gibi major bir cerrahi yapmadan radioterapi uygulandı. Hasta boyun bölgesine total 50 Gy irradiasyon uygulandı. İki yıl takip sonrasında hastada herhangi bir nüks veya distal metastaz gözlenmedi.

Tartışma: Lattes ve Kessler tarafından 1951 yılında ve Cotran 2 tarafından metastatic bazal hücreli karsinom tanı kriterleri belirlenmiştir. Belirlenen bu kriterler;1) primer tümör mukoza veya glandüler yapılarda değil deride oluşması lazım. 2) her iki metastaz ve primer lezyon benzer histopatolojik yapıda olması lazım. 3)metastaz lenf nodu veya iç organlarda belirmesi gerekip direkt invazyon sonucu yayılmamalıdır. Tüm bu kriterlere göre hastada metastatik bazal hücreli karsinom tanısı konmuştur.

Bazal hücreli karsinom, squamöz hücreli karsinomun aksine nadiren metastaz yapmaktadır. Bazal hücreli karsinomun metastazı lenfatik, hematojen ve herikisinin karışımı olarak gerçekleşebilmektedir. Lenfatik metastaz diğer yollara göre daha sık olduğu rapor edilmiştir. Metastatik olan vakaların primeri % 85 olguda baş ve boyun bölgesindedir. 3 Skalp ve kulak bazal hücreli karsinomlarında metastaz eğilimi daha fazla olup en nadir metastaz yapan bölge ise burundur. Tümör metastaz yapmadan once multiple deri rekürensleri gözlenebilmektedir. Bazı hastalarda da primer tutulum bir kaç bölgede birden oluştuğu için metastatik bazal hücreli karsinom ile karışabilmektedir. Bizim hastamızda çoklu deri rekürensi veya çoklu primer lezyon mevcut değildi.

Literatürdeki rapor edilen metastatik bazal hücreli vakalarda 2:1 oranında erkek sıklığı mevcutsa da metastaz için seks bir risk olduğu söylenemez.

Metastaza eğilimi olan bazal hücreli karsinom vakalarının önceden belirlenmesi veya tahmini zordur. Metastaz eğilimi tümörün büyük olması veya tümör invazyonu fazla olmasına bağlı olabilir. Snow ve arkadaşları 4 sadece 3 cm ve daha büyük olan vakalarda görüldüğünü belirtmişlerdir. Bizim vakamızda boyutlar 4 cm idi ve derin invazyon mevcuttu. Diğer metastaz için risk faktörü hastalığın süresidir. Yapılan bir çalışmada primer bazal hücreli kanser oluşumu ile metastaz yapması arasındaki geçen süre 1 yıl ile 45 yıl arasında olup ortalama 9 yıl olarak bulmuşlardır. 5 Bizim vakamızda ise bu süre altı aydı. Olgunun ileri yaşta olması yanı sıra derin invazyonla birlikte büyük bir lezyon olması takip süreleri ilk altı ayda ayda bir olarak planlanmıştır. Böylece metastaz tanısı erken konabilmiş ve tedavisi erken dönemde başlanabilmiştir. Servikal lenf nodu metastazı olan bazal hücreli karsinomun tedavisi radikal boyun disseksiyonu ve radyoterapidir. Yaşlı olgularda eğer kemiğe bir metastaz yoksa tek radyoterapi tedaviyi sağlayabilmektedir. Bizim olgumuzda hastanın yaşı ve genel durumu major bir cerrahiyi kaldıramıyacağı için sadece radyoterapi ile tedavi edilmiştir.

Sonuç: Servikal lenf nodlarında metastatik bazal hücreli karsinomu olan olgu radyoterapi ile tedavi edilmiştir. Genel durumu major bir cerrahiyi kaldıramayan yaşlı olgularda radyoterapi tedavi seçeneği olarak düşünülebilmektedir. Eğer ki hasta metastatik bazal hücreli karsinom için risk faktörü (büyük kitle, uzun süredir olması ve derin invazyon olması) taşiyorsa primer tümörün tedavisi sonrası postoperative takibi metastaz olabileceği akılda tutarak dikkatli bir şekilde yapılmalıdır.

Kaynaklar:

1. Robinson JK, Dahiya M. Basal cell carcinoma with pulmonary and lymph node metastasis causing death. Arch Dermatol 2003; 139: 643-648.
2. Cotran RS. Metastasizing basal cell carcinoma. Cancer 1961; 14: 1036-1040
3. Lo JS, Snow SN, Reizner GT, et al. Metastatic basal cell carcinoma: report of twelve cases with a review of the literature. J Am Acad Dermatol 1991; 24: 715-719
4. Snow SN, Sahl WJ, Lo JS, et al. Metastatic basal cell carcinoma. Cancer 1994; 73: 28-35
5. Domarus HV, Stevens PJ. Metastatic basal cell carcinoma report of five cases and review of 170 cases in the literature. J Am Acad Dermatol 1984; 10: 1048-1060



Şekil 1: Preoperatif görünüm

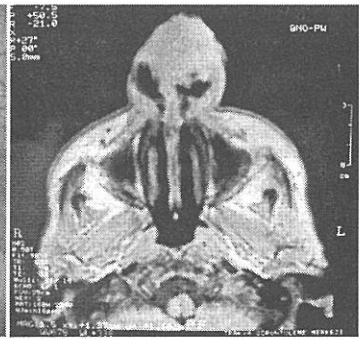

Şekil 2: Preoperatif BT görünümü

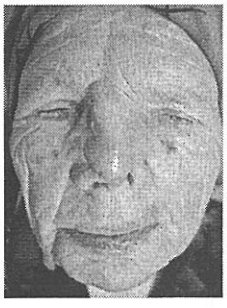

Şekil 3: Posoperatif görünüm



Şekil 4: Servikal bölge BT de lenf nodu hipertrofileri

P-68
Üçlü İlerletme Flepleri İle Kompleks İnterkantal Defekt Onarımı

Cengiz AÇIKEL, Ersin ÜLKÜR, Özge ERGUN, Bahattin ÇELİKÖZ
GATA Haydarpaşa Eğt. Hastanesi Plastik Rekonstrüktif ve Estetik Cerrahi Kl., İSTANBUL

Amaç: Burun kökünde, her iki medial kantus arasında yerleşimli geniş, tam kat, cilt ve ciltaltı doku defektlerinin onarımı estetik ve fonksiyonel bakımdan özelliklidir. Bu çalışmada benzer bir defekt, alın derisi kullanılmadan, özgün bir yöntemle onarılmıştır. Bu onarımda komşu dokuları kullanarak, doğal hat ve topografik eğrileri koruyarak, ve burun, kaşlar ve medial kantusların şeklini bozmadan mükemmel bir renk, yapı ve kalınlık uyumu amaçlanmıştır.

Olgu sunumu: 52 Yaşındaki erkek hasta burun kökü ve glabella yerleşimli yassı hücreli kanser tanısı ile kliniğimize yatırıldı (Şekil 1a). Bölgesel veya sistemik yayılım saptanmadı. Tümör, genel anestezi altında, altındaki yumuşak doku ve periostla birlikte, 4 cm klinik olarak sağlam görünen sınırlarla çıkartıldı. Oluşan defekt 32 X 24 mm boyutlarında ve bir medial kantustan diğerine kadar uzanmakta idi (Şekil 1b). Kanaliküler sistem ve lakrimal keseler intak idi. Burun sırtında kasların üzerindeki plandan "kaudal tabanlı dorsal nazal flep" kaldırıldı. Flebin longitudinal kenarları burunun dorsal ve lateral estetik altünitelerinin birleşim hattının biraz posteriorunda olacak şekildi planlandı. Longitudinal insizyonların kaudal uçları anguler arterin lateral nazal dalını korumak amacıyla alar oluğun 3 mm üzerinde sonlandırıldı. "Lateral nazal-alt göz kapağı flepleri" kaudal tabanlı dorsal nazal fleplerin her iki yanında kaldırıldı. Alt göz kapağının ortasından başlayan subsilier kesi aynı taraftaki dorsal nazal flebin longitudinal insizyonuna dek uzatıldı. "Lateral nazal-alt göz kapağı flepleri" cilt, ciltaltı ve anguler arterleri içerecek şekilde adele tabakasının yüzeyinden kaldırıldı (Şekil 1c). Önce kaudal tabanlı dorsal nazal flep orta hatta ilerletilerek kaudale doğru ilerletilmiş olan alın derisine dikildi. Bu işlemden önce flep, altındaki nazal kemiklere 4-0 No tel sütür ile tespit edildi. Flebin her iki yanında kalan doku defektleri ise her iki lateral nazal-alt göz kapağı fleplerinin ilerletilmesi ile kapatıldı. Bu flepler de çadırlaşmayı önlemek için altlarındaki yumuşak dokulara tespit edildi. Alt gözkapaklarındaki fazla deri traşlandı. Defekt kapatıldığında burun kökünde medial kantuslar arasında uzanan bir transvers ve burun sırtının her iki yanında uzanan iki adet longitudinal dikiş hattı oluştu (Şekil 1d, 2). Ameliyat sonrası dönemde fleplerde dolaşım sorunu gözlenmedi. Ameliyat sonrası erken dönemde burun ucu ve kanatlarda gözlenen sefalik rotasyon izleyen haftalar içerisinde düzeldi. Oniki aylık takiplerde lokal veya sistemik nüks saptanmadı. Kesi nedbeleri çok belirgin değildi ve gözkapaklarında, medial kantal alanlarda veya kaşlarda herhangi bir şekil bozukluğu gelişmedi. Nazofrontal açı belirgindi, burun kökü ters U biçiminde idi ve medial kantal alanlar düzgün idi (Şekil 3).

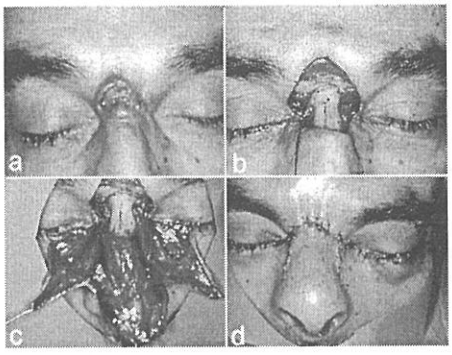

Şekil 1: Yassı hücreli kanser (a); eksizyon sonrası oluşan defekt (b); flepler kaldırılmış (c); defekt ilerletilen fleplerle kapatılmış (d).

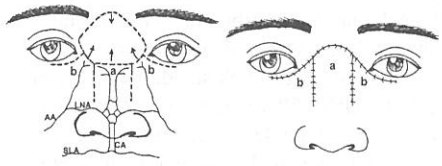

Şekil 2: Fleplerin planlaması ve ilerletme sonrası görünümünün şematik gösterimi.
AA= angular artery; LNA= lateral nasal artery; SLA= superior labial artery; CA= columellar artery; a= "caudally-based dorsal nasal" flap; b= "lateral nasal-lower eyelid" flap.

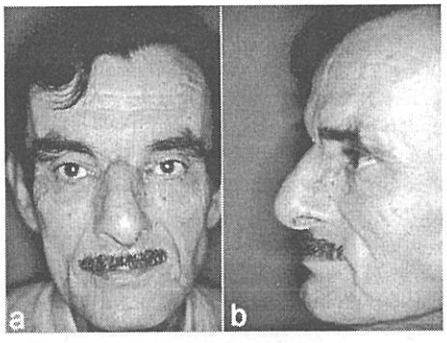

Şekil 3: Ameliyat sonrası 12. ay.

Sonuç: İnterkantal bölge yerleşimli defektlerin kapatılmasında alın bölgesinden kaldırılan flepler belirgin izler bırakmakta, kaşları birbirine yaklaştırabilmekte, ve burun derisine nazaran daha kalın bir cilt taşımaktadır. Uyguladığımız yöntemde alın derisinin kullanılmaması, defektin en iyi "benzer doku" ile onarılması ve insizyon skarlarının gizlenebilir olması yöntemin mevcut yöntemlere olan üstünlüğüdür.

P-69
Sağlıklı Kişilerde Akral Ekstremite Derisinin Ara (Interval) Nöbetçi Lenf Nodlarına Lenfosintigrafik Drenaji

Mustafa Asım AYDIN[1], Berna OKUDAN[2], Serdar NASIR[1], Selman Hakkı ALTUNTAŞ[1], Mehmet Arif KARAGÖZ[1], Meltem ÖZBEK[2]

Süleyman Demirel Üniversitesi Tıp Fakültesi, Plastik ve Rekonstrüktif Cerrahi A.D. (1), Nükleer Tıp A.D. (2), ISPARTA

Amaç: Sağlıklı kişilerde akral derinin (el ve ayak derisi) epitroklear-midhumeral ve popliteal nöbetçi lenf nodlarına (NLN) lenfosintigrafik drenajını araştırmak, distal ekstremite melanomlarında bildirilen insidanslarla karşılaştırmak, farklı akral injeksiyon bölgeleri arasında ara NLN insidansları arasında fark olup olmadığını araştırmak... Literatürde bildirilen epitroklear ve popliteal NLN nin sıklığı ya tüm ekstremite ya da dirsek-diz distali melanomları içindir. Bu alanların, ara lenf nodlarına drenaj yönünden uniform olması beklenmez. Akral derinin bu açıdan uniform olup olmadığı araştırıldı.

Metod: Çalışmaya 100 sağlıklı kişi kabul edildi. 50 kişide, lenfodinamik çalışmalarda olduğu gibi elde 2. interdijital veb aralığından, ayakta 1. interdijital veb aralığından intrakutan radiokolloid enjekte edilerek standart 4 ekstremite lenfosintigrafisi çekildi. Diğer 50 kişide ara lenf nodlarına drene olması anatomik olarak beklenen lateral malleol ve ulnar styloid üzerindeki deriye enjeksiyon yapılarak bilateral alt (n=25) ve üst (n=25) ekstremite lenfosintigrafileri çekildi. Akral derinin interval NLN ye drenajı, bireyler arası değişkenlik ve enjeksiyon yerine bağımlılık yönünden analiz edildi.

Bulgular: Standart üst ekstremite lenfosintigrafilerinde epitroklear-midhumeral NLN ler 50 kişinin 22' sinde (% 44) bilateral, 13' ünde (% 26) unilateral görüntülendi. Epitroklear-midhumeral NLN lere güdümlü (ulnar styloid derisi) enjeksiyon ile yapılan üst ekstremite lenfosintigrafilerinde bu ara nodlar 25 kişinin 9'unda (% 36) bilateral, 8'inde (% 32) unilateral görüntülendi. Standart enjeksiyon yeri ile epitroklear-midhumeral NLN ler 100 üst ekstremitenin 57'sinde (% 57) görüldü. Hepsinde aksiller lenf nodları görüldü. 57 epitroklear-midhumeral NLN nin 20'si (% 35) aksiller lenf nodları ile seri dizilim halinde iken, 10'unda (% 18) paralel bir yol izleniyordu.. İki ekstremitede hiç lenf nodu gözükmedi.. Güdümlü enjeksiyon yeri ile 50 üst ekstremitenin 26'sında (% 52) epitroklear-midhumeral NLN görüldü. 26 epitroklear-midhumeral NLN nin 10'u (%38) aksiller lenf nodları ile seri dizilim halinde iken, 9'unda (% 34) paralel yol görüldü. Ayak derisinin lenfosintigrafilerinde; standart enjeksiyon yeri ile popliteal NLN lere drenaj, 50 kişinin 10'unda (% 26) unilateral idi. Bilateral tutulum yoktu. Güdümlü (lateral malleol derisi) enjeksiyon yeri ile 25 kişinin 21'inde (% 84) bilateral, 2'sinde (% 8) unilateral olarak popliteal lenf nodları görüntülendi. Standart enjeksiyon yeri ile popliteal NLN, 100 alt ekstremitenin 10'unda (% 10) görüldü. Hepsinde inguinal lenf nodları görüldü. 10 popliteal NLN nin 4'ü (% 40) inguinal lenf nodları ile seri dizilim halinde iken, 3'ünde (% 30) paralel yol görüldü. Güdümlü enjeksiyon yeri ile 50 alt ekstremitenin 44'ünde (% 90) popliteal NLN görüldü. 44 popliteal NLN nin 40'ı (% 91) inguinal lenf nodları ile seri dizilim halinde iken, 4'ünde (% 9) paralel yol izlendi.

Sonuç: El ve ayak derisinin ara NLN lere lenfosintigrafik drenajı; üst ekstremitede her iki enjeksiyon yeri için yaklaşık aynı olmak üzere % 52 ve % 57 oranlarında iken, alt ekstremitede standart ve güdümlü enjeksiyon yerlerinde sırasıyla % 10 ve % 90 oranlarında bulunmuştur. Bu da ayak derisinin lenfatik drenajının farklı iki yoldan gerçekleştiğini göstermektedir. El ve ayak arasında farklılıklar bulunmasına rağmen, akral derinin ara NLN lere drenajı oldukça yüksektir. Bu nedenle ekstremite melanomlarında ara NLN ler lenfosintigrafi ile rutin araştırılmalıdır.

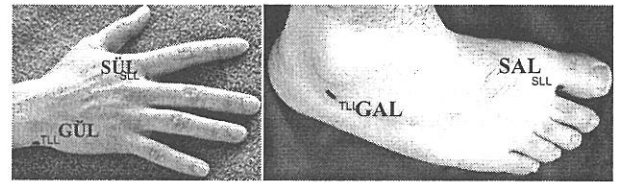

Resim.1: Üst ve alt ekstremitelerde standart ve interval (ara) noda güdümlü olan enjeksiyon bölgeleri. [SÜL ve GÜL : Standart(2. interdijital veb aralığı derisi) ve güdümlü (ulnar styloid derisi) üst ekstremite lenfosintigrafileri. SAL ve GAL: Standart (1. interdijital veb aralığı derisi) ve güdümlü (dış malleol derisi) alt ekstremite lenfosintigrafileri]

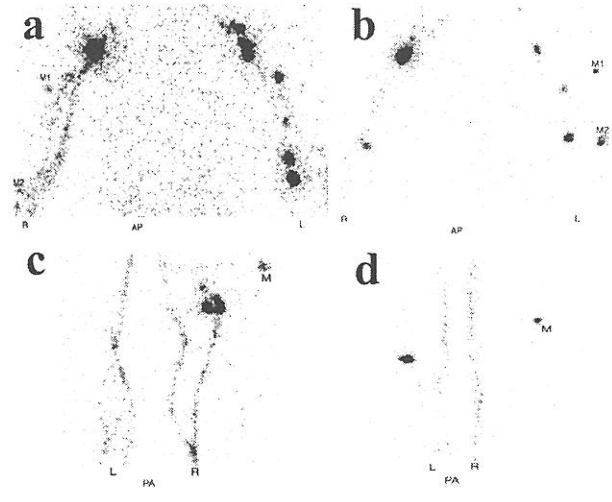

Resim 2: a ve b) Üst ekstremite lenfosintigrafi örnekleri. M1 kolda ön aksiller foldun 10 cm distaline ve M2 kübital katlantıya işaret etmektedir.
Sol(a): Sol tarafta aksiller nodlarla seri dizilim halinde olan üç epitroklear-midhumeral nod. M1'den daha proksimale lokalize olmasından dolayı aksiller bölgede olduğu kabul edilen bu bölgede distalden dördüncü nod.
Sağ(b) : Bilateral epitroklear nodlar ve sol tarafta bir midhumeral node. Hepsi

aksiller nodlarla seri dizilim halindedir.
c ve d) Alt ekstremite lenfosintigrafi örnekleri. M femoral üçgenin distal köşesine işaret etmektedir. Sol(c): Sağ tarafta popliteal çatıda görülen 3-5 popliteal nod. İnguinal nodlarla seri ve paralel dizilim halindedir. Sağ(d): Sol tarafta inguinal nodlarla paralel dizilim halinde bir popliteal nod görülmektedir.

		GAL (DIŞ MALLEOL DERİSİ)		SAL (1. İNTERDİJİTAL VEB ARALIĞI DERİSİ)		GAL – SAL ve özelikler arsındaki ilişki	
Özellikler		**N**	**%**		**N**	**%**	**P**
Bilateral popliteal NLN[1,2]	25 kişi	21	84	50 kişi	0	0	<0.0001
Unilateral popliteal NLN[1,2]		2	8		10	20	0.32
Popliteal NLN görülen[3]	50 Ekstremite	44	90*	100 Ekstremite	10	10	<0.0001
Inguinal LN görülen		49	98		100	100	0.33
Popliteal ve inguinal LN görülmeyen		1*	2		0	0	0.33
Bir popliteal nod	44 Popliteal NLN görülen ekstremite	15	34	10 popliteal NLN görülen ekstremite	7	70	0.07
İki popliteal nod		25	57		2	20	0.08
Üç veya daha fazla popliteal nod		4	9		1	10	1
Popliteal NLNler - kasıkla seri dizilim halinde[4]		40	91		4	40	0.0013
- kasıkla seri ve paralel dizilim halinde		4	9		3	30	0.11
- kasıkla paralel dizilim halinde[5]		0	0		3	30	0.0048

Tablo 1: Standart ve güdümlü alt ekstremite lenfosintigrafilerinde Popliteal NLN leri ile ilişkili özellikler.

	GÜL (ULNAR STYLOID DERİSİ)			SÜL (2. İNTERDİJİTAL VEB ARALIĞI DERİSİ)			GÜL – SÜL ve özellikler arasındaki ilişki
Özellikler:		**N**	**%**		**N**	**%**	**p**
Bilateral epitroklear NLN	25 kişi	9	36	50 kişi	22	44	0.62
Unilateral epitroklear NLN		8	32		13	26	0.60
Epitroklear-midhumeral NLNları	50 ekstremite	26	54*	100 ekstremite	57	57	0.60
Aksiller LN görülen		48	96		100	100	0.11
Epitroklear-midhumeral ve aksillerde LN görülmeyen		2*	4		0	0	0.11
Bir epitroklear-midhumeral nod	26 epitroklear-midhumeral NLN görülen ekstremite	9	34	57 epitroklear-midhumeral NLN görülen ekstremite	21	37	1
İki epitroklear-midhumeral nod		10	38		14	25	0.21
Üç veya daha fazla epitroklear-midhumeral nod		7	26		22	38	0.33
Epitroklear-midhumeral NLNler: -Aksiller nodlarla seri dizilim halinde		10	38		20	35	0.81
-Aksiller nodlarla seri ve paralel dizilim halinde		9	34		10	18	0.10
- Aksiler nodlarla paralel dizilim halinde		7	28		27	47	0.10

Tablo 2: Standart ve güdümlü üst ekstremite lenfosintigrafilerinde epitroklear-midhumeral NLN leri ile ilişkili özellikler.

Kaynaklar:

1. McMasters KM, Chao C, Wong SL, et al; Sunbelt Melanoma Trial Group: Interval sentinel lymph nodes in melanoma. Arch Surg 2002;137:543-7.
2. Uren RF, Howman-Giles R, Thompson JF, et al: Interval nodes: the forgotten sentinel nodes in patients with melanoma. Arch Surg 2000;135:1168-72.
3. Sumner WE 3rd, Ross MI, Mansfield PF, et al: Implications of lymphatic drainage to unusual sentinel lymph node sites in patients with primary cutaneous melanoma. Cancer 2002;95:354-60.
4. Smith TJ, Sloan GM, Baker AR:Epitrochlear node involvement in melanoma of the upper extremity.Cancer 1983;51:756-60.
5. Hunt JA, Thompson JF, Uren RF, et al: Epitrochlear lymph nodes as a site of melanoma metastasis.Ann Surg Oncol 1998;5:248-52.
6. Thompson JF, Hunt JA, Culjak G, et al: Popliteal lymph node metastasis from primary cutaneous melanoma. Eur J Surg Oncol 2000;26:172-6.7. Menes TS, Schachter J, Steinmetz AP, et al: Lymphatic drainage to the popliteal basin in distal lower extremity malignant melanoma. Arch Surg 2004;139:1002-6.

P-70
Çok Delikli Ya Da Deliksiz Olmasına Göre Kıkırdak Greftlerin Fiksasyon Yeteneklerinin Araştırılması: Tavşanlarda Deneysel Araştırma

Metin GÖRGÜ[1], Cenk DEMİRDÖVER[1], Gülden DİNİZ[2], Ebru Ülger DURMUŞ[1], Meltem KILIÇ[1], Murat ATASEVEN[1], Yücel ÖZTAN[1],

1) İzmir Atatürk Eğitim ve Araştırma Hastanesi, Plastik Rekonstrüktif ve Estetik Cerrahi Kliniği, İZMİR
2) İzmir Dr. Behçet Uz Çocuk Hastalıkları Hastanesi, Patoloji Kliniği, İZMİR

Amaç: Plastik Cerrahi'de kıkırdak grefti birçok alanda yaygın bir şekilde kullanılmaktadır. Bazı durumlarda kıkırdak greftin uygulandığı alanda kalmayıp zamanla yer değiştirmesi ciddi fonksiyonel ve estetik sonuçlara neden olabilir. Bu amaçla tavşan kulak kıkırdak greftlerinin çok delikli ya da deliksiz olmasına göre çevre dokulara fiksasyon özelliklerinin nasıl etkilendiği karşılaştırılması amacıyla literatürde yapılmış bir çalışma bulunmamaktadır.

Gereç yöntem: Çalışma tavşan kulağından alınan kartilaj grefti ile yapıldı. Sol kulaktan perikondriumsuz 2x2 cm. lik 6'şar adet kartilaj grefti alındı. Tavşanın üst, orta, alt sırt bölgelerine sağlı sollu olacak şekilde 6 adet kartilaj grefti pannikulus karnosus fasciasının altına gömüldü. Diğer gruba aynı işlem kartilaj greftine 2-4-5 delik açılarak yapıldı. Üçüncü grupta ise kartilaj greftine 2-4-5 delik açılarak greft pannikulus karnosus fasciasının üstüne gömüldü. Bu çalışmada 6 adet kontrol, 8 adet 2-4-5 delikli pannikulus karnosus fasciasının altına, 8 adet 2-4-5 delikli pannikulus karnosus fasciasının üstüne olacak şekilde 3 adet ve olası kayıplar içinde 2 adet olmak üzere toplam 5 adet Yeni Zelanda türü tavşan kullanıldı. Deney hayvanlarının 9 hafta gözlenmesi sonucunda, sırt bölgesinde oluşturulan poşlardan kartilaj ve bir miktar etraf dokunun çıkarılıp, histopatolojik olarak incelendi.

Bulgular: Yapılan histopatolojik değerlendirmeler sonucunda birim alandaki fibrozis miktarının değişmemesi ile birlikte, kıkırdak greftlerde delik sayısının artması ile doğru orantılı olarak greftlerdeki toplam fibrozis alanının, dolayısıyla çevre dokulara fiksasyon kapasitesinin arttığı saptandı. Birim alandaki fibrozisin objektif değerlendirilmesi için histomorfometrik olarak fibroblast sayıları sayıldı.

Sonuç: Rinoplastilerde nazal dorsumun desteklenmesinde, posterior faringeal duvar augmentasyonunda ve kıkırdak greftlerinin diğer kullanım alanlarında çok delikli kıkırdak greftlerinin kullanımının bu çalışmaya göre çevre dokulara fiksasyonlarının ve fibrozisin daha iyi oluştuğu sonucuna ulaştık.

Kaynaklar

1. Meyer C., Horas U., Horbelt R., Schnettler R. Dislocation of artificial cartilage (Salu Cartilage).Unfallchirurg. 108(2):163-6., 2005
2. von Rechenberg B., Akens M.K., Nadler D., Bittmann P., Zlinszky K., Kutter A., Poole A.R. Auer J.A. Changes in subchondral bone in cartilage resurfacing--an experimental study in sheep using different types of osteochondral grafts. Osteoarthritis Cartilage.11(4):265-77, 2003.
3. Murrell G.L. Auricular cartilage grafts and nasal surgery. Laryngoscope. 114(12):2092-102, 2004.
4. Staudenmaier R., Hoang T.N., Kleinsasser N., Schurr C., Frolich K., Wenzel M.M., Aigner J. Flap prefabrication and prelamination with tissue-engineered cartilage. J Reconstr Microsurg. 20(7):555-64, 2004.
5. Jaquet Y., Pilloud R., Lang F.J, Monnier P. Prefabrication of composite grafts for long-segment tracheal reconstruction. Arch Otolaryngol Head Neck Surg. 130(10):1185-90, 2004.
6. Boccieri A. Subtotal reconstruction of the nasal septum using a conchal reshaped graft. Ann Plast Surg. 53(2):118-25, 2004.

P-71
Farklı Yöntemlerle Elde Edilen Yağ Greftlerinde Adiposit Viabilitesinin Mikroskobik Olarak Değerlendirilmesi

Cenk DEMİRDÖVER[1], Meltem KILIÇ[1], Metin GÖRGÜ[1], Neşe EKİNCİ[2], Saime ÖZÇOBAN[1], Mehmet KAYA[1], Yücel ÖZTAN[1],

1) İzmir Atatürk Eğitim ve Araştırma Hastanesi, Plastik Rekonstrüktif ve Estetik Cerrahi Kliniği, İZMİR
2) İzmir Atatürk Eğitim ve Araştırma Hastanesi, Patoloji Kliniği, İZMİR

Amaç: Plastik Cerrahi'de yağ greftlerinin en yaygın kullanıldığı alanlar, kontur düzeltilmesi, cilt kırışıklıklarının giderilmesi ve ölü-boşluk doldurulmasıdır. Yağ greftlerinin alınması kolaydır ve minimal doku reaksiyonu oluşturur, fakat yaşam ve rezorpsiyon oranları önceden tam olarak tahmin edilemeyebilir. Yağ greftlerinin yaşam oranları farklı çalışmalarda %20 ile 80 arasında değişen oranlarda bildirilmiştir. Tüm greftler gibi yağ greftlerinde de yaşam oranı vaskülarizasyona bağlıdır. Adipositlerin canlılığının oranı yağ greftinin tutması ile direkt ilişkilidir. Bu doğrultuda çeşitli yöntemlerle alınan yağ greftlerinde adiposit canlılığı araştırılmakta ve yöntemlerin birbirlerine üstünlükleri karşılaştırılmaktadır. Bu çalışmada farklı yöntemlerle elde edilmiş yağ greftlerindeki adipositlerin canlılığının mikroskobik olarak karşılaştırılması ve bu yağ greftlerinin uygulandığı alanda buna bağlı olarak rezorpsiyonun minimuma indirilmesi amaçlandı.

Gereç ve Yöntemler: Bu çalışmada üç adet santrifüj grubu, üç adet makroskobik parçalama grubu üç adet liposakşın grubu ve üç adet mikrotur yöntemiyle parçalama grubu ve olası kayıplar için de 4 adet olmak üzere toplam 16 adet Wistar türü sıçan kullanıldı. Sıçanlara 30-50 mg/kg dozda uygulanacak olan intraperitoneal pentobarbital anestezisi altında, skrotum orta hattan yapılan insizyonla testisler ortaya konulduktan sonra epididim çevresindeki yağ alındı. Yağ greftleri alındıktan sonra gruplara şu işlemler uygulandı: 1.Grup: Alınan yağ grefti 3000 rpm.'de 3 dakika süreyle santrifüj. 2.Grup: Alınan yağ grefti steril flakon içinde mikrotur aletiyle 10.000 rpm'de 1 dakika boyunca işleme tabi tutma 3.Grup: 1.5 mm. çapındaki uygun şekilde dizayn edilmiş liposakşın kanülü ile yağ grefti alma 4.Grup: Alınan yağ greftini diseksiyon makası yardımıyla parçalama . Tüm gruplar ışık mikroskobisi altında adiposit canlılığı açısından sitolojik ve histopatolojik olarak incelenip gruplar arasındaki farklılıklar belirlendi.

Bulgular: Yapılan histomorfolojik incelemeler sonunda 4. grupta adiposit morfolojisinin diğer gruplara göre en az bozulduğu; santrifüj (1. Grup) ve liposakşın (3. Grup) gruplarında ise yağ hücrelerinin büyük bir kısmının parçalandığı saptandı. Mikrotur aletiyle elde edilen yağ greftlerinde ise yine hücresel morfolijinin bozulduğu, ancak bu durumun 1. ve 3. grup'takilerden daha az olduğu saptandı.

Sonuç: Literatürde yağ greftleri ve yaşam oranları hakkında birçok çalışma mevcuttur. Bu çalışmada daha önce kullanılmış olan yöntemlerin yanı sıra yeni tanımladığımız bir yöntem olan mikrotur yöntemiyle parçalama yönteminin sonuçları da karşılaştırılmaktadır. Bu yöntem ucuzdur ve uygulaması kolaydır. Mikrotur yöntemiyle parçalanmış yağ greftlerindeki adiposit canlılığının santrifüj ve liposakşın yöntemlerine göre daha düşük oranda olmadığının sitolojik ve histomorfolojik olarak gösterilmesi nedeniyle bu yöntemin alternatif bir yöntem olarak kullanılabileceği kanaatindeyiz. Bununla birlikte, bu deneyin Trypan blue boyama yöntemi kullanılarak hücre canlılığı açısından yinelenmesinin gerektiğini görüşündeyiz. Bu konudaki çalışmalarımız devam etmektedir.

Kaynaklar

1. Ramon, Yitzchak M.D.; Shoshani, Oren M.D.; Peled, Isaac J. M.D.; Gilhar, Amos M.D.; Carmi, Nurit Ph.D.; Fodor, Lucian M.D.; Risin, Yaron M.D.; Ullmann, Yehuda M.D. Enhancing the Take of Injected Adipose Tissue by a Simple Method for Concentrating Fat Cells[EXPERIMENTAL] Plast. Reconstr. Surg. 115(1): 197-201, 2005.
2. Shoshani, Oren M.D.; Livne, Erella D.Sc.; Armoni, Michal D.Sc.; Shupak, Avi M.D.; Berger, Joseph M.D.; Ramon, Yitzchak M.D.; Fodor, Lucian M.D.; Gilhar, Amos M.D.; Peled, Isaac J. M.D.; Ullmann, Yehuda M.D. The Effect of Interleukin-8 on the Viability of Injected Adipose Tissue in Nude Mice [EXPERIMENTAL]] Plast. Reconstr. Surg. 115(3): 853-859, 2005.
3. Shoshani, Oren M.D.; Shupak, Avi M.D.; Ullmann, Yehuda M.D.; Ramon, Yitzchak M.D.; Gilhar, Amos M.D.; Kehat, Izhak M.D.; Peled, Isaac J. M.D. The Effect of Hyperbaric Oxygenation on the Viability of Human Fat Injected into Nude Mice [Experimental Cosmetic]. Plast. Reconstr. Surg. 106(6): 1390-1396, 2000.
4. Pu, Lee L. Q. MD, Cui, Xiangdong MD; Fink, Betsy F., Cibull, Michael L.; Gao, Dayong. The Viability of Fatty Tissues Within Adipose Aspirates After Conventional Liposuction: A Comprehensive Study Ann Plast Surg. 54(3), 288-292, 2005
5. Rohrich, Rod J. M.D.; Sorokin, Evan S. M.D; Brown, Spencer A. Ph.D. In Search of Improved Fat Transfer Viability: A Quantitative Analysis of the Role of Centrifugation and Harvest Site. Plast. Reconstr. Surg. 113(1); 391-395,2004.
6. Davis, Richard E. MD; Guida, Robert A. MD; Cook, Ted A. MD. Autologous Free Dermal Fat Graft: Reconstruction of Facial Contour Defects. Otolaryngol Head Neck Surg. 121(1); 95-100,1995.

P-72
Fibrin Yapıştırıcı İle Mikrovasküler Anastomozda 3 Boyutlu Damar Şeklinin Korunmasını Sağlayacak Bir Yöntem

Kemal UĞURLU, Onur EGEMEN, Lütfü BAŞ

Şişli Etfal Eğitim ve Araştırma Hastanesi Plastik ve Rekonstrüktif Cerrahi Kliniği, İSTANBUL

Amaç: Zaman kaybettirici olmasına, doku nekrozuna ve aşırı yabancı cisim reaksiyonuna yol açmasına rağmen geleneksel dikişle mikroanastomoz tekniği günümüzde altın standart kabul edilmektedir. Bu sorunları aşmak isteyen cerrahlar alternatif yöntemler denemektedir. Bunlardan birisi de fibrin yapıştırıcı ile anastomoz uygulamalarıdır. Bu amaçla çeşitli püskürtme cihazları, "mikro fırçalar", "boya fırçaları" denenmiştir. Ancak tüm bu yöntemlerde damar, doğal hali olan "boru" şeklinde değil de karşılıklı duvarlar birbirine yapışık ve yassı şekilde yapıştırılmaktadır.
Bu çalışmamızda fibrin yapıştırıcı kullanarak mikrovasküler anastomoz yaparken damarın 3 boyutlu şeklinin korunmasını sağlayacak bir teknik sunduk.

Gereç ve Yöntem: Uygulamayı kolaylaştırmak amacıyla fırça ya da püskürtme cihazı kullanmadık.
Bu teknikte anastomoz yapılırken öncelikle atılan kalıcı dikişlerin bir uçları uzun bırakılır. Ardından birer damla fibrinojen ve trombin solüsyonları orijinal enjektörlerinden anastomoz hattına damlatılır. Uzun bırakılan ipliklerden tutup hafifçe kaldırarak, yapıştırıcının arka yüze de ulaşması sağlanır. Yapıştırıcı hafifçe donup jel kıvamını alıncaya kadar 1–1,5 dakika beklenir. Bu aşamada distal klemp bir an için hafifçe aralanarak damarın az miktarda kanla dolması sağlanır. 5 dakika doluncaya kadar beklenir ve aproksimatör kaldırılır.

Sonuç: Fibrin yapıştırıcıyı anastomoz hattına uygulamak için pek çok püskürtme cihazı ve fırça denenmiştir. Ancak literatürde tarif edilen tüm yöntemler, damarın fibrin yapıştırıcı zırhı içinde her iki duvarı birbirine yapışmış ve yassı bir şekilde donmasına yol açar. Bu durum da anastomoz hattındaki akım dinamiğini bozar.
Tarif ettiğimiz yöntemle uygulama yapıldığında ise anastomoz hattı olması gereken 3 boyutlu "boru" şeklini yeniden kazanır ve yapıştırıcı zırhı içinde o şekilde donar. Ayrıca lümene kaçması muhtemel fibrin yapıştırıcı solüsyonu, distal klemp açılınca kan akımının gücüyle tekrar dışarı püskürtülür.
Tekniğin bir diğer avantajı da ameliyat masasında karışıklığa yol açabilecek mikrofırça ya da püskürtme cihazı gibi ek alet sayısı azaltmasıdır.
Güvenilir ve dayanıklı anastomoz elde etmemizi sağlayan bu yöntemi fibrin yapıştırıcı kullanarak anastomoz yapan tüm cerrahlara önermekteyiz.

P-73
Oral Tütün Kullanımının Deri Flep Yaşayabilirliğine Etkisi: Deneysel Çalışma

Lütfi EROĞLU[1], İbrahim ORAK[1], Nurten TURHAN HAKTANIR[2]

1) Ondokuz Mayıs Üniversitesi Tıp Fakültesi, Plastik Rekonstrüktif ve Estetik Cerrahi Anabilim Dalı, SAMSUN
2) Kocatepe Üniversitesi Tıp Fakültesi Plastik Rekonstrüktif ve Estetik Cerrahi Anabilim Dalı, SAMSUN

Amaç: Sigaranın ve nikotinin deri flebi üzerindeki zararlı etkisi birçok çalışmada gösterilmiştir ancak ağız yoluyla kullanılan tütünün etkisi bilinmemektedir.
Çalışmamızın amacı sıçanlarda ağız yoluyla verilen tütünün random deri flebi üzerine olan etkisini araştırmaktır.

Gereç ve Yöntem: Çalışma 20 adet Sprague- Dawley cinsi sıçanda yapıldı. Deney grubunda (Grup A) ketamin (50 mg/kg, kas içi) ile anestezi sağlandı ve 200 mg tütün (Maraş otu, 1 mg nikotin) dil altına yerleştirildi. Sıçanların tütünü ağız dışına çıkarmaması için dil yaklaşık 15 dakika aynı pozisyonda tutuldu. Bu işlem 7 gün boyunca tekrarlandı. Kontrol grubunda ise (Grup B) sıçanlara anestezi uygulandı ancak tütün verilmedi.
Cerrahiden önce, 8.günde plazma kotinin seviyeleri CCI (competitive chjemiluminescent immunoassay) metodu ile ölçüldü.
7 gün sonrasında sırt bölgesinde 3x10 cm lik kaudal tabanlı random deri flebi deri kası (panniculus carnosus) ile birlikte kaldırıldı ve yatağına sütüre edildi. Ameliyat sonrası 8.günde fleplerin yaşayan ve nekrotik alanları ölçüldü.

Bulgular: Oral tütün uygulanan grupta ortalama plazma kotinin değeri; 124± 73 ng/ml, kontrol grubunda ise <10 ng/ml bulundu (Şekil 1). Deney grubunda ortalama yaşayan alan %39 iken kontrol grubunda ise %65 idi (Şekil 2). Yaşayan flep alanlarının istatistiksel analizinde çok anlamlı fark vardı (p=0.0001).

Sonuç: Sigaranın deri flepleri üzerine olumsuz etkisi birçok çalışmada gösterilmiştir (1,2). Sigaranın içerisinde 3800 ün üzerinde madde vardır ve bunların içerisinde nikotin en iyi bilinen toksik alkoloiddir. Ağız yoluyla kullanılan tütün bazen sigara içimi yerine uygulanan bir yöntemdir. Ancak güvenilir bir yöntem olmadığı birçok çalışmada gösterilmiştir (3-5). İçerisinde bulunan nikotin oral mukozadan emilir ve sistemik dolaşıma katılır. Kan ve idrarda nikotin ve kotinin konsantrasyonları ağır sigara kullananlardaki kadar veya daha yüksek seviyelere ulaşabilmaktedir.
Dünyanın birçok yöresinde tütünün farklı formlarda oral kullanımı bilinmektedir. Ülkemizde de Maraş ve civarlarında "Maraş otu" diye tanımlanan ağız yoluyla kullanılan tütün vardır. N. Rustica denen bitkinin yapraklarının kurutulup ufalanması ve yanmış meşe odunu külünün veya diğer bazı maddelerin karışımı ile toz haline getirilerek elde edilir ve ağız yoluyla kullanılır.
Yaptığımız çalışmada ağız yoluyla tütün kullanımının random deri flebinde nekroz oranını artırdığı saptandı..
Tütün binlerce kimyasal madde içermektedir ve birçoğu flep yaşabilirliğine olumsuz etki yapabilir ancak bunların içerisinde nikotinin nekroz yapıcı etkisi çok iyi bilinmektedir. Bulunan sonucun klinik önemi oral tütün kullanımının sigara içilmesine güvenli bir alternatif olmadığı ve özellikle flep planlanan hastalarda cerrahi işlemlerden önce kesilmesinin gerekliliğidir.

Kaynaklar

1. Kaufman T, Eichenlaub EH, Levin M, Hurwitz DJ, Klain M. Tobacco smoking: impairment of experimental flap survival. Ann Plast Surg 1984; 13: 468-72.
2. Forrest CR, Xu N, Pang CY. Evidence for nicotine-induced skin flap ischemic necrosis in the pig. Can J Physiol Pharmacol 1994; 72: 30-8.
3. Christen AG, McDonald JL Jr, Olson BL, Christen JA. Smokeless tobacco addiction: a threat to the oral and systemic health of the child and adolescent. Pediatrician 1989; 16: 170-77.
4. Johansson SL, Hirsch JM, Larsson PA, Saidi J, Osterdahl BG. Snuff-induced carcinogenesis: effect of snuff in rats initiated with 4-nitroquinoline N-oxide. Cancer Res 1989; 49: 3063-9.
5. Straffon D, McGowan JM. Spit tobacco: not a safe alternative. J Mich Dent Assoc 1997; 79: 28-31.

P-74
Aminoguanidin'in Diyabetik Ratlarda Dorsal Random Paternli Cilt Flebi Yaşayabilirliği Üzerine Etkisi

Ali GÜRLEK, Ayşe ERSÖZ ÖZTÜRK, Mehmet ÇELİK, Hakan AYDOĞAN, Cemal FIRAT, Ahmet T. EREN
İnönü Üniversitesi, Tıp Fakültesi, Plastik-Rekonstrüktif ve Estetik Cerrahi Anabilim Dalı, MALATYA

Amaç: Bu deneysel çalışma, diyabetin sekonder komplikasyonlarını önlediği düşünülen Aminoguanidinin (AG) diyabetik ve diyabetik olmayan ratların dorsal cilt flebi üzerindeki etkilerini araştırmak amacıyla planlandı.

Gereç ve yöntem: Deneysel çalışmamız İnönü Üniversitesi Tıp Fakültesi Deneysel Araştırma Merkezi'nde gerçekleştirildi. Ağırlıkları 200-250 gr arasında değişen 59 adet dişi Wistar-albino cinsi rat kullanıldı. Rastgele dört adet deney grubu oluşturuldu. Diyabet komplikasyonları ve cerrahi travma nedeniyle deney süresince mortaliteler izlenmiştir. Deneye 72 adet rat ile başlandı. 13 adet rat öldü. Ölen ratlar çalışma dışı bırakıldı.
1. grup (Kontrol): Flep kaldırılan sağlıklı kontrol grubu (n=13)
2. grup (AG): AG verilip flep kaldırılan sağlıklı grup (n=8)
3. grup (DM): Flep kaldırılan diyabetik grup (n=6)
4. grup (DM+AG): AG verilip flep kaldırılan diyabetik grup (n=6)

Birinci gruba intraperitoneal (i.p.) izotonik NaCl enjekte edildi. İkinci gruba i.p. AG uygulandı. 3. ve 4. gruplara ise i.p. 45 mg/kg streptozotosin (STZ) (Sigma, St. Louis, MO, USA) (STZ'nin pH'sı 4,5 olacak şekilde 0,1 M sitrat tampon eklendi) enjekte edilerek ratlar diyabetik hale getirildiler. STZ uygulanmasının 5. gününde kuyruktan alınan kan ile yapılan ölçümlerde (Bayer Glukometre) açlık kan glukozu 250 mg/dl (1) ve üzerinde tespit edilen ratlar diyabetik olarak kabul edildi. Diyabetin kronik değişikliklerinin oluşması için 2 ay beklendi. Gruplardaki cerrahi işlemler de 2 aylık bekleme sürecinden sonra gerçekleştirildi. Bu ratlarda polifaji, polidipsi ve poliüri geliştiği izlendi. AG (Sigma-Aldrich Chemie Gmbh, Steinheim, Germany) flep kaldırılma işleminden 1 saat önce i.p. yoldan (100 mg/kg) verildi ve sonraki 6 gün boyunca her gün aynı saatte tek doz enjeksiyonlar yapıldı.
Ratlardan; deneye başlandığında, STZ verildikten 5 gün sonra, STZ verildikten 60 gün sonra (cerrahiden önce) ve ratlar sakrifiye edilmeden hemen önce olmak üzere AKŞ, HbA1C için kanlar alındı ve vücut ağırlıkları ölçümleri yapıldı. Ketamin HCl 75 mg/kg ve Xylazine 8 mg/kg intraperitoneal uygulamasıyla oluşan anesteziden sonra ratların vücut ağırlıkları kaydedildi. Hayvanlar ısıtıcı battaniye üzerinde prone pozisyonunda ön ve arka ayaklarından tespit edildi. Flebin kaldırılacağı bölgenin tüyleri elektrikli traş makinası ile traş edilerek Betadine (Poviiodeks, Kim-Pa İlaç Lab. Tic. Ltd. Şti. İstanbul) ile temizlendi. Tüm cerrahi işlemler sterilite göz önünde bulundurularak yapıldı. Khouri'nin modifiye ettiği kaudal tabanlı ve içinde pannikulus karnozus tabakası bulunan 3x10 cm boyutlarındaki dorsal McFarlane flebi kaldırıldı (2). Kanama kontrolü sağlandıktan sonra flep 5/0 naylon sutur ile kontinu şeklinde yerine tekrar dikildi. Flep kaldırılan ratlar kafeslere tek olarak yerleştirilip izlendi. AG, flep kaldırılmasından bir saat önce ve sonraki altı gün boyunca verildi. Tüm gruplarda ameliyat sonrası 7. günde dorsal fleplerin distalindeki nekroz alanları şeffaf asetat kağıdına kopyalandı. Renkli fotoğraf çekimi yapıldı. Nekroz alanları kompüterize planimetrik yöntemle hesaplandı. Nekroz yüzdesi, nekroz alanının toplam flep alanına bölünmesiyle hesaplandı. Ratlar sakrifiye edildikten sonra nekroz ve canlı doku birleşim hattından histopatolojik inceleme için biyopsi alındı.
Flep proksimalinin 3 ile 4. cm'leri arasındaki doku, GSH ve SOD enzim aktiviteleri ile MDA ve NO seviyelerini ölçmek için spesmen olarak alındı

Bulgular: Gruplardaki nekroz alanları (grup I- IV sırası ile %) 50.9±13.0, 32.9±12.5, 65.2±11.5, 43.5±14.7 olarak ölçüldü. Diyabetik gruptaki nekroz alanı kontrol grubuna göre istatistiksel olarak anlamlı artış gösterdi. AG, hem nondiyabetik hem de diyabetik grupta flep nekroz oranlarında istatistiksel olarak anlamlı bir düşme sağladı.
Gruplar, flep öncesi bakılan kan şekeri düzeyleri göz önüne alınarak incelendiğinde; Kontrol ile DM, Kontrol ile DM+AG, AG ile DM ve AG ile DM+AG arasında istatistiksel olarak anlamlı fark bulundu. Gruplar, flep sonrası bakılan kan şekeri düzeyleri göz önüne alınarak incelendiğinde; Kontrol ile DM, Kontrol ile DM+AG, AG ile DM ve AG ile DM+AG arasında istatistiksel olarak anlamlı fark bulundu.
HbA1c düzeylerinin iki aylık dönemden sonra anlamlı bir şekilde yükseldiği gözlendi. Bu da ratlarda diyabetin kronik değişikliklerinin olduğunun göstergesi olarak kabul edilebilir (1).
Gruplar, flep öncesi bakılan vücut ağırlığı değişiklikleri değerlendirildiğinde Kontrol ile DM+AG arasında istatistiksel olarak anlamlı fark bulundu. Bu iki grup arasında ilerleyen sürede vücut ağırlığında düşme olduğu gözlendi.
Gruplar, flep sonrası bakılan vücut ağırlığı değişiklikleri değerlendirildiğinde Kontrol ile DM, AG ile DM, AG ile DM+AG ve DM ile DM+AG arasında istatistiksel olarak anlamlı fark bulundu. Diyabetik grupta kontrol grubuna göre kilo kaybı olduğu izlendi.
MDA, AG verilen gruplarda düşüş göstermesine rağmen istatistiksel olarak anlamlı değildi. Diyabetik grupta ise kontrol grubuna göre istatistiksel olarak anlamlı bir artış gözlendi.
NO, diyabetik grupta kontrol grubuna göre istatistiksel olarak anlamlı bir şekilde artış gösterirken, AG verilmesiyle istatistiksel olarak anlamlı bir düşme gösterdi.
GSH, diyabetik grupta kontrol grubuna göre istatistiksel olarak anlamlı bir şekilde düşüş gösterirken, AG verilmesiyle istatistiksel olarak anlamlı bir artış gösterdi.
SOD, diyabetik grupta kontrol grubuna göre istatistiksel

olarak anlamlı bir şekilde düşüş gösterirken, AG verilmesiyle istatistiksel olarak anlamlı bir artış gösterdi

Sonuç: Bu çalışmada diyabetik ratlardaki flep nekroz oranlarında saptanan yükselme istatistiksel olarak anlamlı bulundu. Aminoguanidin verilmesi ile hem diyabetik hem de diyabetik olmayan grupta flep nekroz oranlarında istatistiksel olarak anlamlı bir düşme izlendi. Doku enzim analizinde MDA ve NO, kontrol grubunda diyabetik gruba göre daha düşük olup AG uygulaması ile hem diyabetik hem de diyabetik olmayan grupta düşme olduğu gözlendi. GSH ve SOD aktivitesi, kontrol grubunda diyabetik gruba göre daha yüksek olup AG uygulaması ile hem diyabetik hem de diyabetik olmayan grupta yükselme olduğu gözlendi.
Bu sonuçlar diyabetin deri ve flep yaşamını olumsuz olarak etkilediğini göstermiş olup Aminoguanidinin diyabetik hastalarda flep cerrahisini olumlu yönde etkileyeceğini düşündürmektedir.
Random paternli flepler, rekonstrüktif cerrahide deri ve subkütan doku defektlerinin onarımında sıklıkla kullanılmaktadır. Özellikle uzun fleplerin distalinde iskemiye bağlı nekroz gelişebilmektedir. Bu şekilde başarısız olan flep rekonstrüksiyonu, hastanede kalış süresini ve tedavi maliyetini yükselterek önemli bir sorun oluşturur. Random fleplerin yaşayabilirliğinin artırılması ve flep distalindeki nekrozun önlenmesi veya azaltılması için birçok farmakolojik ve terapotik araştırmalar yapılmıştır (3). Diyabette olduğu gibi mikro ve makrovasküler komplikasyonların bulunduğu dokuda flep yaşamı daha yüksek risk altındadır. Kronik diyabette, makro ve mikroanjiyopati ile birlikte hızlanmış aterosklerozun olduğu ve derideki kan akımının azaldığı gösterilmiştir (4-5).Diyabet, serbest radikallerin hücresel hasar yaptığı bilinen en iyi örneklerden biridir (6). Flep nekrozunda serbest radikallerin rolü göz önüne alınarak diyabetik ratların random flep modellerinde peroperatif serbest radikal süpürücülerinin uygulanmasının, mikrosirkulasyondaki fonksiyonel defisitleri iyileştirerek ve flepteki serbest radikal hasarını azaltarak flep yaşamını artırabileceği düşünülmektedir.
Bizim çalışmamızda da AG'nin hem nondiyabetik hem de diyabetik grupta flep nekroz oranlarında istatistiksel olarak anlamlı bir düşme sağladığı bulundu. AG yüzyıldan fazla bir süreden beri bilinmesine rağmen genel olarak biguanid grubu antidiyabetikler, bir takım yan etkileri ve daha etkili antidiyabetiklerin çıkması nedeni ile diyabet tedavisinde pek tercih edilmemektedir. Ancak AG ile ilgili çalışmaların devamı ile belki de diğer antidiyabetiklerle kombine olarak kullanılabilir hale getirilebilinir.

Kaynaklar:

1-Kedziora-Kornatowska KZ, Luciak M, Blaszczyk J, Pawlak W. Effect of aminoguanidine on the generation of superoxide anion and nitic oxide by peripheral blood granulocytes of rats with streptozotocin-induced diabetes. Cinica Chimica Acta 1998; 278:-45-53.
2-Khouri RK, Angel MF, Edstrom LE. Standardizing the dorsal rat flap. Surg. Forum; 1986; 37: 590-594.
3-Hira H, Tajima S, Sano S. Increased survival length of experimental flap by calcium antagonist nifedipine. Ann Plast Surg 1990;24:45-48.
4-Jorneskog G, Brismar K, Fagrell B. Skin capillary circulation severely impaired in toes of patients with IDDM, with and without late diabetic complications. Diabetologia. 1995; 38:474-480.
5-Rendell MS, Kelly ST, Finney D, Luu T, Kahler K, McIntyre SF, Terando J. Decreased skin blood flow early in the course of streptozotosin-induced diabetes mellitus in the rat. Diabetologia 1993; 36: 907-911.
6-Marra G, Cotroneo P, Pitocco D, Manto A, Leo MAS, Ruotolo V, Caputo S, Giardiana B, Ghirlanda G, Santini SA. Early increase of oxidative stress and educed antioxidant defenses in patients with uncomplicated type 1 diabetes. Diabetes Care. 2002; 25:370-375.

P-75
Melatonin'in Rat Karın Deri Flebi Modelinde (İnferior Epigastrik) İskemi Reperfüzyon Hasarına Etkisi

Ali GÜRLEK, Mehmet ÇELİK, Ayşe ERSÖZ-ÖZTÜRK, Hakan AYDOĞAN, Ahmet ARSLAN
İnönü Üniversitesi, Tıp Fakültesi, Plastik-Rekonstrüktif ve Estetik Cerrahi Anabilim Dalı, MALATYA

Amaç; İskemi-reperfüzyon (İ/R) hasarı, cerrahi kliniklerinde replantasyon, organ aktarımı ya da serbest doku aktarımları gibi ileri tekniklerin korkulan bir komplikasyonudur. Çünkü distal veya global iskemi meydana gelebilmektedir (1). İ/R'ye uğramış doku, reaktif oksijen türleri ve proenflamatuvar mediatörlerin tehlikesi altındadır. Yıllardır İ/R hasarını azaltmak için pek çok sayıda araştırmalar yapılmaktadır. Bunun için sempatolitik ajanlar, vazodilatatörler, kalsiyum kanal blokörleri, antitrombotik ajanlar, serbest radikal süpürücüleri ve antienflamatuvar ajanlar kullanılmıştır (2). Melatonin'in antioksidan olarak diğer önemli bir özelliği de hem lipofilik hem de hidrofilik olmasıdır. Bundan dolayı hücrenin tüm organellerine ve hücre çekirdeğine ulaşabilmekte, kan-beyin bariyeri gibi engelleri de kolayca geçebilmektedir. Bu durum melatonine diğer antioksidanlara göre daha üstün bir avantaj sağlar (3). Aynı zamanda lökosit yapışmasını da azaltmaktadır(4). Melatonin hem direk hem de dolaylı olarak antioksidan sistemi aktive edici ve serbest radikal süpürücü özelliği ile şu ana kadar bilinen en güçlü antioksidan hormondur. Çalışmamızdaki amacımız; farklı dozlarda uygulanan melatoninin, ratlardaki inferior epigastrik damar bazlı İ/R hasarına maruz kalmış deri flebi üzerine etkisini araştırmaktır.

Gereç ve Yöntem; Deney modeli dört grup olarak planlandı; Kontrol (Grup 1), 12 saat İ/R (Grup 2), 12 saat İ/R + 0,4 mg melatonin (Grup 3), 12 saat İ/R + 4 mg melatonin (Grup 4). Ratlar anestezi altında sol inferior epigastrik pediküllü 4x7 cm. boyutlarında flep planlanarak eleve edildi. Mikro klemp ile pediküldeki kan akımı durduruldu. 12 saat sonra klemp alındı. Tedavi gruplarına, melatonin, flep kaldırılmadan 1 saat önce intraperitoneal olarak verildi. 6 gün boyunca da intraperitoneal yoldan enjeksiyonlar uygulandı. Operasyondan 7 gün sonra fleplerdeki nekroz alanları, sağlam kalan cilt dokusundan MDA, NO düzeyleri ve GSH enzim aktivitelerini değerlendirmek için doku örnekleri alındı.

Bulgular; Gruplar arasındaki deri flep yaşayabilirlik oranları planimetrik yöntemle ölçüldü. Melatoninin flep yaşayabilirliğini, İ/R hasarına uğramış grup 2'ye göre doza bağımlı olarak istatiksel olarak anlamlı bir şekilde artırdığı gözlemlendi (Grafik 1). MDA ve NO düzeyleri grup 2'de yüksek iken GSH enzim aktiviteleri daha düşük tespit edildi(Grafik 2,3,4). Melatoninli gruplarda olumlu sonuçlar gözlendi.

Sonuç; Farklı dozlarda dışarıdan melatoninin verilmesi, İ/R hasarına karşı flebi koruduğunu ve bunu direkt ROT'ları (reaktif oksijen türleri) süpürerek, indirekt olarak GSH gibi antioksidan enzimleri aktifleştirerek, NOS enzimini inhibe ederek yaptığını gözlemledik. Melatonin hem fizyolojik hem de farmakolojik dozlarda İ/R hasarına karşı flebi korumaktadır. Serbest dokuların transferini içeren mikrocerrahi işlemlerinde transfer edilen dokuda iskemik bir dönem oluşmaktadır. Elektif ve acil cerrahide zorunlu iskemi periyodu yarım ile 3 saat arası değişmektedir. İ/R periyodunda serbest radikallerin oluşumu ve enflamatuvar hücrelerin bikrimi görülmektedir. ROT'ların doku hasarının ve birçok hastalığın fizyopatolojisinde rol oynadığı bilinmektedir. Serbest radikaller; proteinler, polisakkaritler, nükleik asitler, kollajenler, yağ asitleri ve fosfolipitleri içeren bütün biyolojik yapılara toksiktir. Hücre membranlarının serbest oksijen radikali ile karşılaşması, artmış permeabilite ve hücre ölümü ile sonuçlanır. Mikrosirkülasyonda kollajen ve bazal membranın ortaya çıkması ile sonuçlanan endoteliyal hücre hasarı trombositlerin ve granülositlerin adezyonunu tetikler ve mikrosirkülatuar tromboz oluşum basamaklarını başlatmış olur. ROT'lar DNA zincirinde kırılmalara, çapraz bağlanmaya ve baz kopmasına neden olabilirler (5). Polimeraz ile reaksiyona girerek hücrenin ATP oluşturmasını baskılarlar. Enerji yetersizliği sonucu hücre mutasyonuna ve hücre ölümüne yol açarlar (6).
Farklı dozlarda dışarıdan melatoninin verilmesi, İ/R hasarına karşı flebi koruduğunu ve bunu direkt ROT'ları süpürerek, indirekt olarak GSH gibi antioksidan enzimleri aktifleştirerek, NOS enzimini inhibe ederek yaptığını gözlemledik. Melatonin hem fizyolojik hem de farmakolojik dozlarda İ/R hasarına karşı flebi korumaktadır.
Biyolojik doku ve sıvılara çok hızlı penetrasyonu, güçlü bir serbest radikal yakalayıcı ajan olan melatoninin, yaşlılıkta olduğu gibi sentezinin azaldığı dönemlerde serbest flep cerrahisi ile beraber verildiğinde yararlı olabileceğini düşünüyoruz.

Kaynaklar:

1. Kerrigan CL, Stotland MA. Ischemia reperfusion injury: a review. Microsurg 1993;14:165-175.
2. Carroll WR, Esclamado RM. Ischemia Reperfusion Injury In Microvascular Surgery. Head Neck 2000; 22: 700–713.
3. Kurutlaş EB, Güler Fİ, Kılnç M. Serbest radikaller Arşiv 2004;13:120.
4. Del Zar MM, Martinuzzo C, Falcon C et al. Inhibition of human platelet aggregation and tromboxene-B2 production by melatonin:evidence for a diurnal variatiin. J Clin Endocrinol 1990;70:246-51.
5. Freeman BA, Crapo JD. Biology of disease, free radicals and tisssue injury. Lab Invest 1982;47:412
6. Kehrer JP. The Haber Weiis reaction and mechanism of toxicity. Toxicology 200;149:43.

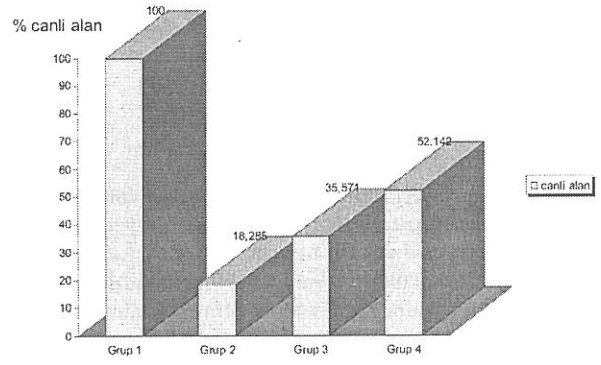

Grafik 1: Melatoninin flep yaşayabilirliğine etkisi

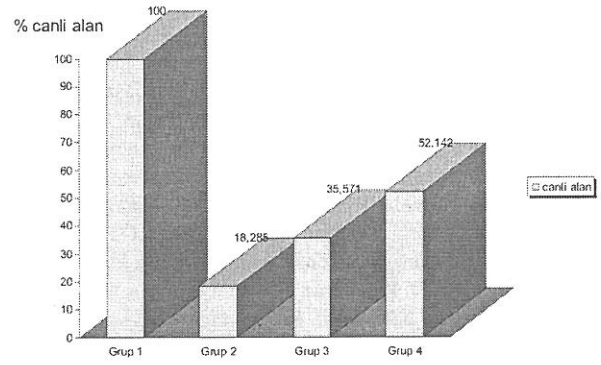

Grafik 2. Melatoninin doku MDA düzeylerine etkisi

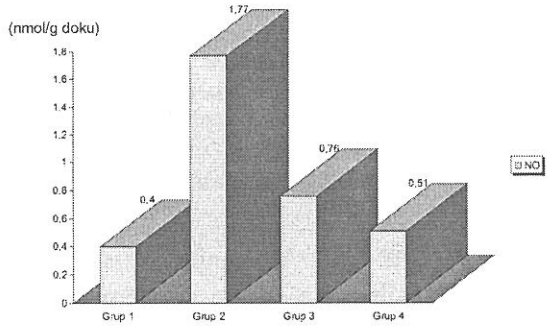

Grafik 3. Melatoninin doku NO düzeylerine etkisi

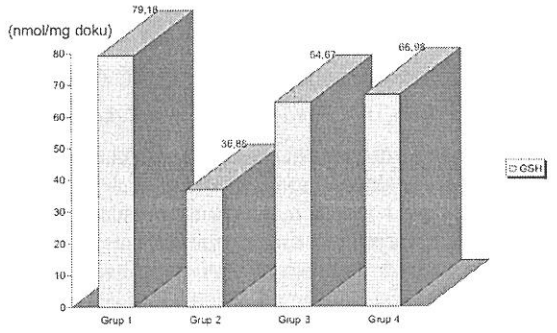

Grafik 4. Melatoninin doku GSH enzim aktivitesi üzerine etkisi

P-76
Melatoninin Cilt Yapısı Üzerine Etkisi: Sıçanlarda Deneysel Çalışma

Hakan AYDOĞAN[1], Ali GÜRLEK[1], Hakan PARLAKPINAR[2], Yunus KARAKOÇ[3], Bülent MIZRAK[4], Nezih ALAYBEYOĞLU[1], Mehmet ÇELİK[1]

1. İnönü Üniversitesi Tıp Fakültesi Plastik ve Rekonstrüktif Cerrahi AD., MALATYA
2. İnönü Üniversitesi Tıp Fakültesi Farmakoloji AD., MALATYA
3. İnönü Üniversitesi Tıp Fakültesi Fizyoloji AD., MALATYA
4. İnönü Üniversitesi Tıp Fakültesi Patoloji AD., MALATYA

Amaç: İnsan cildinin mekanik özellikleri plastik ve rekonstrüktif cerrahi için çok önemlidir. Cildin yapısı ve patolojik değişikliklerinin tümü kırışıklık ve cilt laksisitesi oluşumu üzerine etkilidir. Cilt yaşlanması kompleks bir süreç olup, intrensek cilt yaşlanmasında genetik faktörler ve hormonal durum etkilidir. Elastik lifler ve kollajen cildin moleküler yapısında çok önemli bileşenler olup cildin biyomekanik özelliklerinden sorumludurlar[1]. Fibroblastlar cildin konnektif dokusunun en yaygın ve en önemli hücreleridir. Ancak yaşlanma ile birlikte konnektif doku destrükte olmaktadır. Bu destrüksiyonda birikici oksidatif hücre hasarı da sorumludur[2], ve bu hasar antioksidan defans mekanizmalarının azalmasıyla hızlanır[3]. Bu hasarı önlemek için antioksidan etkili E ve C vitaminleri yaygın olarak kullanılmaktadır[4].
Melatonin bilinen en güçlü antioksidan olup[5] yaşlanmayla beraber serum düzeyinin düşmesi cilt yaşlanmasında ve kırışıklık oluşumunda etkisi olabileceğini düşündürmektedir. Sıçanlarda yapılan bu çalışmadaki amacımız, pineal glandın ana salgısı ve çok güçlü bir antioksidan olan melatoninin cilt gerim gücü, kollajen ve elastik lifler üzerine olan etkisini araştırmaktır.

Gereç ve Yöntem: Bu amaçla 18 sıçan 2 gruba bölündü. Grup 1 (sham grubu, n=6) intraperitoneal (i.p.) yoldan çözücü uygulandı. Grup 2 (Pinealektomi (Px) grubu; n=12), pinealektomi yapıldı ve 2 alt gruba bölündü (2a ve 2b). Postoperatif 12. ayda tüm gruplardan histopatolojik inceleme ve tensil güç ölçümü için cilt örnekleri alındı. Daha sonra grup 2a'ya 4 mg/kg melatonin, grup 2b'ye ise 40 mg/kg dozunda melatonin 6 hafta boyunca her gün tek doz verildi. Altı hafta sonunda sıçanların sırt derisinden tekrar histopatolojik inceleme ve tensil güç ölçümü için örnekler alındı. Tensil güç tensilometre ile ölçüldü.

Bulgular: Bir yılın sonunda pinealektomi grubundaki tensil güçteki azalma istatistiksel olarak anlamlıydı. Histolojik inceleme sonucunda ise; Px grubunda, kontrol grubuna göre elastik liflerde hafif dejenerasyon ve kollajen yapısında bozulma gözlendi (Tablo 1). 6 haftalık melatonin tamamlayıcı tedavisi sonrası verilen dozla orantılı olarak tensil güçte artma ve histolojik bulgularda olumlu yönde değişme olduğu gözlendi . Bulgularımız literatürle de uyumlu bulundu[6].

Sonuç: Melatonin eksikliğinin cilt laksisitesi ve kırışıklık oluşumu üzerinde önemli rolü olduğunu ve fasial plastik cerrahi yapılacak yaşlı hastalarda cerrahiyle kombine kullanılmasının faydalı olacağını düşünüyoruz.

		Tedavi öncesi (1 yıl sonrası)	Tedavi sonrası (6 haftalık tedavi sonra)
Grup 1 (sham)		0.484±0.019	0.460±0.015
Grup 2 (Px grubu)	Grup-2a (4 mg/kg mel)	0.214±0.003[a]	0.244±0.020[b]
	Grup2b (40 mg/kg mel)	0.212±0.016[a]	0.246±0.019[c]

Tablo 1: Pinealektominin ve melatonin tedavisinin (4, 40 mg/kg) cilt dokusu tensil gücü üzerine olan etkisi (kgF/cm). a: $p<0.05$ vs grup 1, b: $p<0.05$ vs grup 2, c: $p<0.05$ vs grup 2b

	Sham	Px (12. ay)	Mel (4 mg/kg)	Mel (40 mg/kg)
Elastik lifler	0	++	+	+
Kollajen	0	+++	++	+

Tablo 2: Pinealektominin ve melatonin tedavisinin (4, 40 mg/kg) elastic lifler ve kollajendeki dejenerasyona etkisi
0 = hasar yok, 1+ = minimal, 2+ = sınırda, 3+ = anlamlı.

Kaynaklar:

1. Lees, V.C., Fan, T.P. A freeze-injured skin graft model for the quantitative study of basic fibroblast growth factor and other promoters of angiogenesis in wound healing. B.r J. Plast.
Surg. 47: 349, 1994.
2. Bregegere, F., Soroka, Y., Bismuth, J., Friguet, B., Milner, Y. Cellular senescence in human keratinocytes: unchanged proteolytic capacity and increased protein load. Exp. Gerontol. 38: 619, 2003.
3. Sander, C.S., Chang, H., Salzmann, S., Muller, C.S., Ekanayake-Mudiyanselage, S., Elsner, P., Thiele, J.J. Photoaging is associated with protein oxidation in human skin in vivo. J. Invest. Dermatol. 118: 618, 2002.
4. Fernandez-Tresguerres Hernandez, J.A. Effects of hormones on the again of the CNS, the immunitary system and the skin in rats] An. R. Acad. Nac. Med. (Madr). 121: 157, 2004.
5. Reiter, R.J., Melchiorri, D., Sewerynek, E. et al. A review of the evidence supporting melatonin's role as an antioxidant. J. Pineal Res. 18: 1, 1995.
6. Karasek, M. Melatonin, human aging, and age-related diseases. Exp. Gerontol. :1723, 2004.

P-77
Sıçan Kremaster Flebinde Propobolün İnflamatuar Yanıta Etkisi: Deneysel Çalışma

Mehmet BOZKURT[1], İbrahim AŞKAR[1], Yalçın BAYRAM[2].

1) Dicle Üniversitesi Tıp Fakültesi Plastik ve Rekonstrüktif Cerrahi A.D., DİYARBAKIR

Amaç: Flep cerrahisinde ve özellikle serbest doku aktarımlarında ana hedeflerden biri kan akımının yeterli miktarda cerrahi uygulanan flebe en iyi şekilde ulaştırılabilmesidir. Anestezi seçiminde vazospasmı engelleyecek ve kan akımını artıracak anestezi yöntemi seçilmelidir.
Plastik ve rekonstrüktif cerrahide uygun anestezi tekniklerinin seçimi konusunda hala tartışmalar mevcuttur. Flep cerrahisinde genellikle, genel anestezi tercih edilir. Diğerlerine göre daha fazla metabolize olması ve hepatit oluşturması nedeniyle halotan, inorganik flor içermesi nedeniyle enfloran uygun olmayabilir. Günümüzde en iyi seçenek izofloran olarak görünmektedir.
Propofol bütün dünya çapında sadeçe anestezik ajan olarak değil aynı zamanda yoğun bakım ünitelerinde kullanılan bir ajandır.Propofolün lökosit platelet agregasyonunu azalttığı ve serbest oksijen radkal oluşumunu azalttığı gösterilmiştir (1,2).

Gereç ve Yöntem: Bu çalışmada 20 adet 180-200 gr ağırlığında erişkin erkek Sprauge Dawley rat kullanıldı. İki grup oluşturulup 1 grup (isofloran n=10) ve 2 grup (propofol n=10) isofloran ve propofol anestezileri karşılaştırılmıştır. Operasyon esnasında deneklerin vücut ısıları rektal prob ile monitörize edildi. (Datascope, NY, USA) ve ısı lambası yardımı ile 35-37 C arasında tutuldu.Bir gruba akrilik bir kutu içinde %5 lik isofloran verilerek indüksiyon verildi ve takiben 14 glik kateter ile entübe edilip mekanik olarak ventile edildi. Propofol intraperitonel olarak 7.5 mgr/kg olarak verildi.
Flep modeli olarak izole rat kremaster doku modeli şeçilmiştir (Resim 1). Kremaster kasının mikrosirkülasyonunu izlemek için, 100 Watt ışık kaynağına ve ICS optik (Infinity Color-Connected System) teknolojisine sahip model triokuler flöresan mikroskop kullanıldı (Zeiss, Axiophot-USA). Objektif lensleri X620'ye kadar büyütme sağlayabilen mikroskop, fotokamera, video kamera, video adaptör ve monitör donanımına sahiptir (Resim 2). Mikroskopun mevcut donanımına VCR (Panasonic AG-7350) ilave edildi. Bu donanım sayesinde mikrosirkulatuar göz ile aynı anda görüntüyü monitöre yansıtmak, fotoğraf çekmek ve video kaydı yapmak mümkündü.
Lökositler yuvarlanma, yapışma ve göçme yönünden değerlendirildi.Her bir venül için yuvarlanan, yapışan ve göçen lökositler saptandı ve sayıldı. Her bir venül için ikişer dakikalık video kayıtları alındı. Yuvarlanan lökositler endotel eritrositlerden daha düşük hızda hareket eden beyaz kan hücreleri olarak değerlendirildi. 30 saniye ve daha uzun süre hareketsiz kalan lökositler, endotele yapışmış olarak değerlendirildi.
Damar duvarından perivenüler interstisyuma geçmiş lökositler de, göçen lökositler olarak değerlendirildi. Gruplar arasında, yapışma, yuvarlanma, göçen lökositlerin ortalama miktarları, fonksiyone kapiller, istatistiksel olarak değerlendirildi. SPSS 11 versiyonu ile analizler yapıldı. Gruplar arasında yuvarlanma, yapışma, göçme, fonksiyone kapiller, değerlendirme için Kruskal-Wallis analizi (varyans analizi) uygulandı. 0.05'den küçük p değerleri anlamlı kabul edildi. Yapılan deneysel çalışmada propofol uygulanan grupta yuvarlanan ve yapışan lökosit sayısında istatksel olarak azalma tespit edildi.

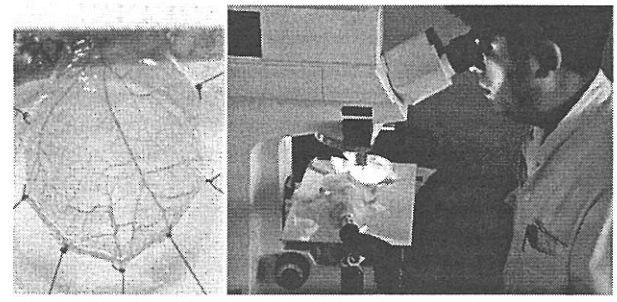

Resim 1 ve 2. İzole rat kremaster doku modeli ve kullanılan mikroskop sistemi

Bulgular: Fleplerin proksimal, orta ve distal alanlarında postkapiller venüllerde 2 dakika süre ile yapılan intravital mikroskopi sonrasında, yuvarlanan,yapışan,göç eden lökositlerin ortalama sayısal değerleri deney gruplarına göre tablo-1 de verilmiştir. Buna göre yapışan ve göç eden lökositler propofol ve isofloran grupları arasında farklar istatistiksel olarak anlamlı saptanmıştır ($p< 0.05$).

	Yuvarlanan Lökosit	Yapışan lökosit	Göç eden lökosit
Propofol	7.4±1.0	3.3±0.2	3.61±0.3
İsofloran	13.1±0.4	6.4±0.6	3.78±0.6

Sonuç: Günümüzde anesteziyoloji teknik ve farmakolojik olarak geniş imkanlara sahiptir. İnhalasyon anestezisi, total intravenöz anestezi, regional anestezi veya bunların kombinasyonları anestezi yöntemi olarak seçilebilir.
Flep cerrahisinde ve özellikle alt ekstremite onarımlarında, genel anestezide en çok tercih edilen ajan isoflorandır(3). Sanders ve Anderson, isofloran ile genel anesteziyi tercih etmektedirler(4). Fakat Sigurdsson ve arkadaşları tarafından mikrocerrahi girişimler esnasında önerilmektedir(5) .Bununla birlikte uyanma esnasında ve erken postoperatif dönemde ağrı, ajitasyon ve hipotermi flepte mikrodolaşımının azalmasına neden olur. Yine operasyonun uzaması esnasında ve transfer

edilen dokuya yeterince kan dolaşımının sağlanamaması durumunda iskemi reperfüzyon hasarı meydana gelebilir. Literatürde değişik farmakolojik ajanların serbest olarak aktarılan dokuya giden kan akımına ve mikrodolaşımın düzenlenmesi üzerinde etkileri araştırılmasına rağmen propofolun mikrodolaşıma intravital etkisi üzerinde çalışılmamıştır.

Tyner ve arkadaşları propofol anestezisinin nötrofil aktivitesini azatlığını ve cilt fleplerinde flep yaşayabilirliğini arttırdığını bildirmişlerdir. İnvivo olarak propofol lökosit fonksiyonunu değiştirdiği ve endotoksin –bağımlı nötrofil birikimini engel olur Hofbauer R ve arkadaşları propofolun migrasyonun insan endotel hücrelerinden geçişi azalttığını bildirmişlerdir. Çalışmamız sonuçunda uzun süren ve iskemi reperfüzyon hasarı olaşabilecek hastalarda propofolün kullanılabilineceğini düşünmekteyiz.

Kaynaklar:

1. Tsuchiya M, AsadaA, Kasara , Sato EF, Shindo M, Inoue M :Antioxidant Protection of Propofol and Erythrocyte membranes Am J Respir Crit Care Med vol 165 pp. 54-60,2002.
2. Basu S, Mutschler DK, Larsson AO, Kiiski R, Nordgren A, Eriksson MB. Propofol (Diprivan-EDTA) counteracts oxidative injury and deterioration of the arterial oxygen tension during experimental septic shock. Resuscitation. 2001 Sep;50(3):341.
3. Çelebi H., Serbest Flep ve Replantasyon Cerrahisinde Anestezi. Türk Plastik Cerrahisi Dergisi.4(2):129-133, 1996.
4. Longnecker D. E., Harris P.: Microcirculatory Actions of General Anesthesics Federation Proceeding FASEB 39(5) 1580-1583, 1980.
5. Sigurdsson G.H., Banıc A., Wheatleya. M., Efects Of Halotan And Isoflurane Anaesthesia On Microculatory Blood Flow In Musculocutaneos Flaps Br. J. Anaesth., 73: 826-832 1994.

P-78
Ratlarda Bir Ters Akımlı Kompozit Flep Modeli

Ömer ÖZKAN, O.Koray COŞKUNFIRAT, Özlenen DOĞAN, H. Ege ÖZGENTAŞ
Akdeniz Üniversitesi Tıp Fakültesi, Plastik ve Rekonstrüktif Cerrahi A. D., ANTALYA

Amaç: Ters akımlı flepler klinik uygulamada özellikle distal ektremite defektlerinin rekonstrüksiyonunda yaygın olarak kullanılmaktadır.[1-3] Bununla birlikte flebin hemodinamiği, fizyolojisi ve yara iyileşmesi özellikleri ile bilgiler kısıtlıdır. Bu özelliklerin araştırılabilmesi için uygun deneysel modellerin geliştirilmesine ihtiyaç vardır. Bu çalışmanın amacı sıçanlarda yeni bir ters akımlı flep modeli tanımlamaktır.

Materyal Ve Metod: Çalışmada ağırlıkları 200 ile 250 gram arasında değişen toplam olarak 20 adet Wistar sıçan kullanılmıştır. Beş sıçanda anatomik diseksiyon ve mikroanjiografi ile kulak kepçesi anatomisi araştırılmıştır. Tüm flepler kulak kepçesinden kaldirilmistir. Deney grubunda (N=5), 1 X 1 cm çaplı ters akımlı kompozit flepler yarım ada şeklinde anterior auriküler arterin medial dalının distal seyri bazlı kaldırıldı. Kontrol grubunda (N=10), 5 flep medial auricular arterin proksimal seyri bazlı olarak yarım ada şeklinde kaldırıldı. Diğer 5 sıçanda 1 X 1 cm bazlı kare şeklindeki kompozit doku parçası tüm bazları kesilerek greft şeklinde kaldırılarak tekrar suture edildi. İlk kontrol subgrubu konvansiyonel antegrad akımlı flep subgrubu olarak adlandırılırken, son grup greft subgrubu olarak sınıflandırıldı. Fleplerin yaşayabilirliği operasyon sonrası 7.günde direkt gözlem ve mikroanjiografi ile değerlendirildi.

Anatomik Çalışma (N:5)
Hayvanlar rat kulağının vaskuler anatomisini belirlemek için diseke edildi. Ters akımlı flep oluşturmak için araştırıldı. Mikroskop kullanılarak vasküler uzanım bulguları, aurikuler arterin dalları ve birbirleriyle ilşkileri ve bağlantıları dikkatle ortaya konuldu. Ek olarak kulak vaskülarizasyonunu ve arter uzanımlarını açıkça ortaya koymak için mikroanjiografi çekildi.

Flep Çalışması (N:15)
Flep sol kulakta genellikle 1x1 cm ölçülerek anteriorauriküler arterin medial dalı tabanlı kare şeklinde dizayn edildi. Flep cildin ilk tabakası , kıkırdakj ve dış tabaka olmak üzere tüm katları dahil edilerek kaldırıldı.
Çalışma grubunda (N:5), ters akımlı flep yarı ada flebi şeklinde anterior aurikuler erterin medial dalının distal uzanımı tabanlı kaldırıldı. Kanayan kenarlar için bipolar koter ile koterizasyonu takiben flep yerine sütüre edildi.
Kontrol grubunda(N:10), 5 ratta flep tekrar yarı ada flebi şeklinde aurikuler arterin medial dalının proksimal uzanımı tabanlı dizayn edilerek kaldırıldı. Flep yerine yerleştirildi. Geriye kalan 5 hayvanda tekrar 1x1 cm boyutlarında kulağın tüm katlarının kare şeklinde komposit doku tüm tabanlar ayrılarak sirkumferensiyal kaldırıldı (Fig 1C).Kompozit doku yerine sütüre edildi. İlk grup konvansiyonel direkt akımlıya da antegrad akımlı flep subgrubu olarak düşünülürken, ikinci grup greft subgrubu olarak dizayn edildi. Tüm flepler 6-0 absorbe olmayan dikişlerler sutüre edildi.
Direkt Gözlem: Ters akımlı flep ve kontrol gruplarının her ikisinde de cilt adasının canlılığı günlük gözlemlerle monitörize edildi.Cilt adasının sonuç canlılığı postoperatif 7. gün direk bakı ile normal etraf cilt ile flebin rengi karşılaştırılarak yapıldı.
Mikroanjiografi: Yukarıda anlatıldığı gibi postoperatif 7. gün her iki grupta vaskülarizasyonu ortaya koymak için mikroanjiografi uygulandı.

Sonuçlar:Cerrahi diseksiyon ve mikroanjiografileri içeren anatomik araştırmalar rat kulağını besleyen 1) anterior aurikuler arter ve 2) posterior aurikuler arter olmak üzere 2 ana arter olduğunu ortaya koymıştur. Bununla beraber medial aurikuler arter adı verilen 3. vasküler yapı mevcuttur. İnternal karotis arterle birleşir ve external audituar kanala uzanarak burayı besler ve kulak tabanında son bulur. Anterior aurikuler arter medial ve lateral olmak üzere 2 ana dala ayrılır. Anterior aurikuler ve posterior aurikuler arterin kulak tabanında çapları 0,4-0,5 mm ve 0,3-0,4 mm 'dir. Kulağın kenardan 2 mm uzaklıktaki distal kısmında, posterior aurikuler arterin ve anterior aurikuler arterin medial dalının çapı 0,2-0,3 mm'dir. Kulağın üst polüne yakın kısmında anterior aurikuler arterin medial dalı ve posterior aurikuler arter arasında zengin vasküler bağlantılar gözlemlenmiştir. Posterior aurikuler arter aynı zamanda uzanımı boyunca küçük lateral dal verir. Ancak bu dal anterior urikuler arterin dallarıyla karşılaştırıldığında çok küçük ve incedir. Kulağın venöz drenajı posterior ve anterior aurikuler venlerle sağlanır ve eksternal juguler vene dökülen posteror fasial vene drene olurlar.
Postoperatif 7. günde direkt bakıyla tüm ters akımlı fleplerin ve konvansiyonel antegrad akımlı fleplerin cilt adalarının % 100 başarı oranı ile tamamen canlı olduğu ve de kontrol grubundaki tüm greftlerin de tamamen nekroza gittiği görüldü. Mikroanjiografik çalışmalar flep vaskülaritesini teyit ederek anterior aurikuler arterin lateral ve medial dalları ve posterior aurikuler artein uzanımını belirledi

Tartışma: Günümüzde ters akımlı dizayn edilen flepler, en temel avantajı olarak mikrocerrahi girişim gerektirmemesiyle rekonstrüktif cerrahide geniş bir kullanıma kavuşmuşlardır.[1-3] Klinikte bu flepler esas olarak üst ve alt ekstremitelerin distal kısımlarındaki defektlerin rekonstrüksiyonunda kullanılır. Yaygın kullanımlarına rağmen özellikle parsiyel ya da total nekrozla sonuçlanan postoperatif komplikasyonlar rapor edilmiştir.[4] Metabolik, farmakolojik ve vasküler çalışmaları

içeren çoğu deneysel araştırma insanlara uygulanamamaktadır. Rekonstrüktif cerrahide bu fleplerin kullanımı çok sık olsa da, flebin hemodinamik paterni gibi fizyolojik fenomenleri çalışmada ters akımlı flep modeli çalışmaları labaratuar hayvanlarında sınırlıdır. Ters akımlı fleplerin özellikleri hakkında bazı raporların olmasıyla birlikte rat modelinde fizyolojik vasküler özelliği hakkında yalnızca bir araştırma yapılmıştır.[5] Tanaka ve Tajima ters akımlı flep canlılığı üzerinde kan inflow ve outflowunun etkileri üzerne bir çalışma yapmışlardır. Superfisial epigastrik damar tabanlı ada flebi dizayn etmişlerdir. Retrograd arteriel inflowu sağlamak için femoral arteri proximalden superfisial epigastrik artere bağlamışlar ve çeşitli grupları dizayn etmek için arterleri ve venleri çeşitli seviyelerden ligate etmişlerdir. Ters akımlı fleplerin canlı alanları antegrad arterial akımlı fleplerden daha küçüktür ve komitan venlerin etrafındaki komünike dallar ve by-pass kanallar yeterli değilse flepte komple nekroz ortaya çıkabiliceği akılda tutulmalıdır.

Sunulan çalışmada ters akımlı grupta ortograd akımlı aynı arter tabanlı proksimal flebin aksine ters akımlı anterior aurikuler arterin medial dalı tabanlı flep dizayn ettik. Tanaka ve Tajima'nın çalışmalarının aksine bizim ters akımlı flep modelimizin canlılık paterni proksimal tabanlı flebinkine benzerdi. Hallock'un rapor ettiği gibi proksimal tabanlı fleplerin distal tabanlı fleplere üstünlüğü körü körüne kabul edilse de; flep canlılığında ki en önemli faktör pedikülün distal ya da proksimal tabanlı olmasından ziyade intrinsik kan akımının kalitesi ve orijini flep canlılığında en kritik role sahiptir.[6]

Rat kulağı 2 arteriyel yapı ile beslenmesiyle özellikli bir vasküler seyre sahiptir. Bu arteriyel yapı mikroskop altında, mikroanjiyografi ile hatta direk gözlemle kolayca tanımlanabilen özellikle kulağın distal kısmının köşesinde kapalı bağlantılara sahiptir. Sonuç olarak, literatürde günümüze kadar küçük hayvanlarda yapılan bazı ters akımlı flep çalışmaları göz önüne alındığında, değişmez damarsal yapı ve iyi canlılık paterni ile yeni flep modelimiz araştırmacılar için yararlı olacağı açıktır. Bu flep modelini gelecekteki çalışmalarda ters akımlı fleplerde flep hemodinamiği, fizyolojisi ve yara iyileşme özelliklerinde ışık tutması amaçlı tanımladık. Flebin dizayn ve kaldırılması kolay, canlılık paterni açık ve viabilite gözlemi oldukça kolaydır. Tüm bu açık avantajlarıyla rattaki ters akımlı kompozit aurikuler flep araştırmacılar için uygun bir modeldir.

Kaynaklar

1. Biemer E, Stock W. Total thumb reconstruction: a one-stage reconstruction using an osteo-cutaneous forearm flap. Br J Plast Surg 1983;36:52-5.
2. Wee JT. Reconstruction of the lower leg and foot with the reverse-pedicled anterior tibial flap: preliminary report of a new fasciocutaneous flap. Br J Plast Surg 1986;39:327-37.
3. Angrigiani C, Grilli D, Dominikow D, Zancolli EA. Posterior interosseous reverse forearm flap: experience with 80 consecutive cases. Plast Reconstr Surg 1993;92:285-93.
4. Torii S, Namiki Y, Mori R. Reverse-flow island flap: clinical report and venous drainage. Plast Reconstr Surg 1987;79:600-9.
5. Tanaka Y, Tajima S. The influence of arterial inflow and venous outflow on the survival of reversed-flow island flaps: an xperimental study. Plast Reconstr Surg 1997;99:2021-9.
6. Hallock GG. The fallacy of presumed superiority of proximally based versus distally based flaps. Plast Reconstr Surg 1995;96:1372-7.

P-79
C Vitamini, E Vitamini ve Ibuprofenin Birlikte Kullanılmasının Flep Yaşamına Etkisi: Deneysel Çalışma

Mübin HOŞNUTER, Cem PAYASLI, Berfu BABUCÇU, Ahmet IŞIKDEMİR, Eksal KARGI

Zonguldak Karaelmas Üniversitesi Tıp Fakültesi Plastik, Rekonstrüktif ve Estetik Cerrahi A.D., ZONGULDAK

Amaç: Plastik ve rekonstrüktif cerrahide doku defektlerini örtmek için kullanılan deri flebinin yaşayabilirliği pediküllünden sağlanan dolaşıma bağlıdır (1). C vitamini, E vitamini ve Ibuprofenin ayrı ayrı flep canlılığı üzerindeki etkilerini inceleyen pek çok çalışma yapılmış ve olumlu etkileri bildirilmiştir (2). Bu çalışma, C vitamini, E vitamini ve İbuprofenin birlikte kullanılmasının deri flepleri yaşayabilirliği üzerine etkisini araştırmak için planlanmıştır.

Gereç-yöntem: Ağırlığı 250-300 gram arasında değişen 60 adet Wistar rat kullanıldı. Ratlar 6 gruba eşit sayıda ayrıldı: grup1 (Kontrol grubu), grup 2 (C vitamini grubu), grup 3 (E vitamini grubu), grup 4 (C vitamini + E vitamini grubu), grup 5 (İbuprofen), grup 6 (C vitamini + E vitamini + İbuprofen grubu). Ketamin anestezisini takiben ratların sırtları tıraşlandı ve 3x10 cm boyutlarında kaudal tabanlı ters McFarlane flebi kaldırıldı. Daha sonra kaldırılan flepler kendi yerlerine dikildi. Flepler yerlerine dikildikten hemen sonra ajanlar verilmeye başlandı ve 7 gün boyunca günde bir kez intraperitoneal olarak devam edildi. İbuprofenin 200 mg lık tabletleri toz haline getirilip 1cc steril sodyum fizyolojik ile eritildi ve filtre kağıdından süzülerek intraperitoneal kullanım için uygun hale getirildi. Kontrol grubuna intraperitoneal serum fizyolojik dışında herhangi bir farmakolojik ajan verilmedi. Grup 2'deki ratlara C vitamini (Redoksan) 50 mg/kg, Grup 3'dekilere E vitamini (Evigen) 300 mg/kg, Grup 4'e C vitamini + E vitamini (grup 2 ve grup 3 deki dozların aynısı), Grup 5'e İbuprofen (Repozal tablet) 25 mg/kg ve Grup 6'ya C vitamini + E vitamini + İbuprofen grup 2, grup 3 ve grup 5 de verilen dozlarda verildi.
Fleplerde oluşan nekroz 7. günde belirgin hale geldi. Bu süre sonunda flebin toplam alanı ve canlı kısımlar milimetrik kağıt kullanılarak ölçüldü. Daha sonra canlı flep alanının tüm flep alanına oranı bulundu. Gruplar ikişerli olarak Mann-Whitney U Testi kullanılarak karşılaştırıldı ve test sonucunda $p<0.05$ değeri istatistiksel anlamlılık olarak kabul edildi.

Bulgular:
Ameliyat sonrası 7. günde, çalışma ve kontrol gruplarında elde edilen canlı flep yüzeyi alanı / total flep yüzey alanı sonuçları sırasıyla: grup 1 (Kontrol grubu) %58.0, grup 2 (C vitamini grubu) %68.1, grup 3 (E vitamini grubu) %61.4, grup 4 (C vitamini + E vitamini grubu) %73.4, grup 5 (İbuprofen grubu) %69.1 ve grup 6 (C vitamini + E vitamini + İbuprofen grubu) %80.5 olarak bulundu (Şekil 1-7).
C vitamini (grup 2), C vitamini + E vitamini (grup 4), İbuprofen (grup 5) ve C vitamini + E vitamini + İbuprofen (grup 6) kullanımının kontrol grubuna (grup 1) göre flep yaşayabilirliğini istatistiksel olarak anlamlı bir şekilde arttırdığını saptandı ($p<0.05$).
E vitamini (grup 3) kullanımını kontrol grubuna (grup 1) göre ve C vitamini + E vitamini (grup 4) kullanımının C vitaminine (grup 2) göre flep yaşayabilirliğini arttırmasına rağmen bu oran istatiksel olarak anlamlı bulunmamıştır.
C vitamini + E vitamini + İbuprofen (grup 6) kullanımı flep yaşayabilirliğini diğer bütün gruplara göre belirgin bir şekilde arttırmıştır ($p<0.05$).

Sonuçlar:
Flep cerrahisinde geliştirilen yeni seçenekler ile beraber flep boyu arttıkça yaşayabilirliğindeki sorunlar ortaya çıkmaktadır. Deri fleplerindeki nekrozun en sık görülen nedeni besleyici kan akımındaki yetersizliğe bağlı iskemidir (1). Birçok çalışmada, flep elevasyonunu takip eden dönemlerde iskemi-perfüzyon fazına bağlı ortaya çıkan serbest radikallerin hücresel hasara neden olarak flep nekrozuna yol açtığı saptanmıştır (1,3). Bunun sonucunda defektin kapatılması gecikmekte ve sekonder operasyonlara gerek duyulmaktadır. Çok reaktif ve sitotoksik olan serbest oksijen radikalleri, kapiller geçirgenliği arttırarak doku ödemine, trombositlerin damar duvarına yapışma özelliğini arttırarak da mikrodolaşımın bozulmasına yol açmaktadır. Bu durum serbest radikal oluşumunu daha da artırmakta, antioksidan mekanizmaların kapasitesini aşan oksidan oluşumu ile doku yaralanmasına neden olmaktadır(4).
Bu çalışmada kullanılan C ve E vitaminleri antioksidan ajanlar grubuna aittir. C vitamini suda eriyen bir vitamin olup serbest Fe^{+3} ile reaksiyona girerek Fe^{+2} haline çevirir ve bu değişim sonucu yeni lipid radikali oluşumunu yavaşlatır. Serbest radikal giderici olarak E vitamini ile sinerjik çalıştığı bulunmuştur. Yanık modellerinde yapılan çalışmalarda yüksek doz C vitaminin yanık sonrası kapiller geçirgenliğin artmasını engellediği belirtilmiştir(5).
Çoğunlukla hücre zarında bulunan E vitamini serbest radikal reaksiyonlarında zincir kırıcı olarak rol oynar, yağ içerisinde oluşan serbest radikalleri nötralize eder. Lipid peroksidasyonu ile açığa çıkan lipid radikalleri membranda erimiş halde bulunan E vitamini ile reaksiyona girerek ve daha zayıf bir radikal olan vitamin E ye dönüşür. Ortamda yeterli düzeyde bulunan glutatyon peroksidaz ve lipid peroksitleri ile reaksiyona girip onu etkisizleştirirken ortamda bulunan C vitamini, E vitaminini tekrar aktifleştirir. Bu durum E vitamini ile C vitaminin birlikte kullanılmasının önemini açıklar. Bu çalışma da E ve C vitaminin birlikte verilmesi ayrı ayrı verilmesinden daha fazla flep yaşamını arttırdığını göstermiştir. E vitaminin iyi bilinen bir lipid faz giderici olması, lipid peroksidasyonunu engellediği ve flep yaşamını arttırdığını gösterir bir çok çalışma olmasına rağmen,

çalışmamızda E vitaminin tek başına verilmesi flep yaşamını anlamlı bir şekilde arttırmamıştır.
İbuprofen, trombosit siklooksijenaz inhibisyonunu, prostaglandin ve tromboksanların üretimini azaltan, yaygın olarak kullanılan nonsteroidal bir anti-inflamatuvardır. Bu ilacın etkisi reversibl, doza bağımlı ve nispeten non-toksiktir. Post-iskemik organ nekrozunun potansiyel farmakolojik antidotudur. Köpek modelinde iskemik myokardlarda yapılan çalışmalarda dramatik kardiyoprotektif etkileri ile nötrofillerin birikimini azalttığı dökümante edilmiştir(6).
İbuprofen çeşitli deney hayvanlarında ve flep modellerinde kullanılmış, hepsinde yararlı etkileri gözlenmiştir. İbuprofen nötrofil aktivasyonunu ve tromboksanın inflamatuvar etkisini inhibe eder, ayrıca trombosit agregasyonunu ve vazokonstriksiyonu azaltarak mikro dolaşımı arttırır .
İbuprofen kritik iskemik fleplerin tedavisinde etkili bir ajandır. Çalışmamızda görüldüğü gibi ibuprofenin tek başına kullanımın flep yaşayabilirliğine olumlu bir katkısı vardır. İbuprofen ile C ve E vitaminlerinin birlikte verilmesi bu ajanların kendi başlarına sağladığı flep koruyucu etkiyi anlamlı bir şekilde arttırmaktadır. Bu durumun iki ayrı mekanizma ile sağlandığını düşünmekteyiz; Ibuprofen prostaglandin ve tromboksan oluşumunu düzenleyerek, E ve C vitaminleri ise süperoksit radikallerini azaltarak flep yaşamına olumlu katkı yapmaktadır.
Sonuç olarak; E vitamini ile birlikte C vitaminin verilmesi flep yaşamında ayrı ayrı verilmesinden daha fazla olumlu bir etki yaratmaktadır. E vitaminin tek başına verilmesinde flep yaşamında belirgin bir etki gözlenmemiştir. C vitamini tek başına etkilidir fakat E vitamini ile verilmesi etkisini daha da fazla arttırmaktadır. İbuprofenin de tek başına kullanımın flep yaşamına olumlu etkisi vardır. E ve C vitamini ile birlikte ibuprofenin kullanımının flep yaşamını arttırmadaki iyileştirici etkisi ayrı ayrı kullanımlarından daha fazladır. Bu çalışma literatürde üçünün birlikte kullanıldığı ilk çalışmadır ve bu protokolün kliniğe uygulanabilecek bir yöntem olduğunu düşünmekteyiz.

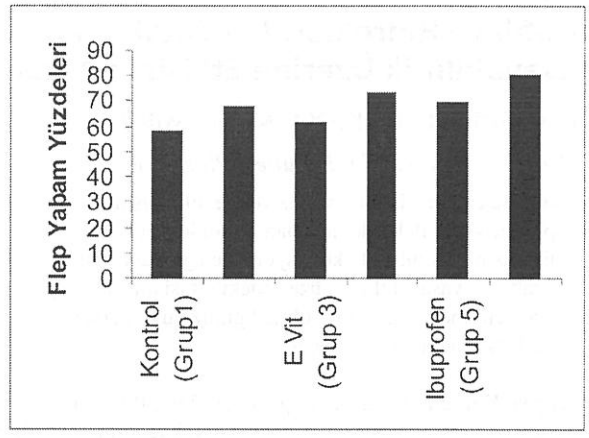

Tablo 1: flep yaşam yüzdeleri

Kaynaklar

1.Kerrigan CL, Daniel RK. Pharmacologic treatment of the failing skin flap. Plast Reconstr Surg 70: 541-9, 1982.
2.Porto da Rocha R, Lucio DP, Souza Tde L, Pereira ST, Fernandes GJ. Effects of a vitamin pool (vitamins A, E, and C) on the tissue necrosis process: experimental study on rats. Aesthetic Plast Surg 26: 197-202, 2002
3.Bilgin-Karabulut A, Ademoglu E, Aydin I, Erer M, Gokkusu C. Protective effects of vitamins A and E pretreatment in venous ischemia/reperfusion injury. J Reconstr Microsurg 17: 425-9, 2001
4.Douglas B, Weinberg H, Song Y, Silverman DG. Beneficial effects of ibuprofen on experimental microvascular free flaps: pharmacologic alteration of the no-reflow phenomenon. Plast Reconstr Surg 79: 366-74, 1987.
5.Reilly PM, Schiller HJ, Bulkley GB. Pharmacologic approach to tissue injury mediated by free radicals and other reactive oxygen metabolites. Am J Surg 161: 488-503, 1991.
6.Vanderhoek JY, Bailey JM. Activation of a 15-lipoxygenase/leukotriene pathway in human polymorphonuclear leukocytes by the anti-inflammatory agent ibuprofen. J Biol Chem 259: 6752-6, 1984.

P-80
Tirofiban-Hidroklorid'in Total Venöz Yetmezlik Oluşturulmuş Ada Fleplerde Yaşayabilirlik Üzerine Etkisinin Araştırılması (Deneysel Çalışma)

Savaş SEREL, Burak KAYA, Murat EMİROĞLU

Ankara Üniversitesi Tıp Fakültesi Plastik, Rekonstrüktif ve Estetik Cerrahi Anabilim Dalı, ANKARA

Amaç: Bu çalışmada total venöz yetmezlik oluşturulmuş rat epigastrik ada flebinde tirofiban hidroklorid (TH) uygulamasının trombosit aktivasyonu ve agregasyonunu azaltarak flep yaşayabilirliği üzerindeki etkisi araştırılmış böylece yeterince bilgi sahibi olmadığımız bu konuda temel bilgiye katkı sağlanması amaçlanmıştır.

Gereç ve Yöntem: Çalışmada ağırlıkları 250-300 gram arasında, toplam 50 adet Wistar albino erkek rat kullanıldı. Her bir grupta 25 adet olmak üzere ratlar, randomizasyon yöntemi ile kontrol ve deney olmak üzere iki gruba ayrıldı. Ratın karnında 2 adet 3x6 cm boyutlarında epigastrik flep planlandı. Flep arter, ven ve siniri içerecek şekilde ada flep olarak kaldırıldı. Total venöz yetmezlik oluşturmak için ven bağlandı, daha sonradan venöz kollateral oluşumunu engellemek için venden segment çıkarıldı. Ven bağlanmadan 30 dakika önce, bağlandıktan hemen sonra ve bağlandıktan 30 dakika sonra, kontrol grubuna 1 ml fizyolojik salin, deney grubuna 1 mg/kg TH uygulandı.
Kontrol ve deney gruplarında flep kan akımı (lazer dopler ile), flep nekroz gelişme zamanı, flep patolojisi karşılaştırılarak TH'in total venöz yetmezlik oluşturulmuş flebin yaşayabilirliği üzerindeki etkisi belirlenmiştir.

Bulgular: Kontrol grubundaki hayvanlarda postoperatif 1. günde fleplerde total nekroz geliştiği (Şekil-1), deney grubunda ise postoperatif 1. günde ise flepte venöz yetmezlik bulgularının ortaya çıktığı gözlendi (Şekil-2). Postoperatif 3. günde fleplerde nekroz geliştiği tespit edildi (Şekil-3).
Lazer Doppler ile ölçümlerde ikili karşılaştırma için Mann-Whitney U testi kullanıldı, "one-tailed p değeri" 0,037 olarak hesaplanmış ve bu sonuca göre aradaki farkın tirofiban hidroklorid uygulanan grup lehine anlamlı olduğu tespit edilmiştir.
Kontrol gruplarından postoperatif 1. gün biyopsilerin histopatolojik incelemesinde tüm katlarda yaygın nekroz, deney gruplarından postoperatif 1. gün alınan biyopsilerde ise nekroz olmadığı, yaygın venöz konjesyon bulguları görüldü. Hirudin, aspirin, klopidogrel ve heparin bizim modelimizde daha önceki çalışmalarda denenmiş ve çeşitli derecelerde etkili bulunmuşlardır (1). TH, trombosit glikoprotein IIb/IIIa(GPIIb/IIIa) reseptör antagonisti, yapısal olarak diğer antitrombositer ajanlardan farklıdır. GPIIb/IIIa trombosite spesifik, final ortak yolda trombosit agregasyon ve adezyonunu düzenleyicidir (2,3). Genel olarak literatür gözden geçirildiğinde tirofiban hidroklorid'in trombosit agregasyonunun önlenmesinde asetil salisilik asit ve heparinden daha etkili olduğu görülmektedir (4).

Sonuç: Tirofiban hidroklorid, kontrol gruplarında 1. günde görülen nekrozun tedavi gruplarında görülmesini engellemektedir. Ancak klinik pratikte koroner anjioplastilerde rutin kullanılan tirofiban hidroklorid'in flep cerahisinin klinik pratiğinde uygulanması için, ileri deneysel çalışmalara gereksinim vardır.

Kaynaklar:

1. Johnson PC. Platelet Mediated thrombosis in Microvascular Surgery: New Knowledge and Strategies. Plastic and Reconstructive Surgery. 1990; 86: 359.
2. Coller BS, Anderson KM, Weiman HF. The anti-GPIIb-IIIa agents: Fundamental and Clinical Aspects. Haemostasis. 1996; 26: 285.
3. Bennet JS. Platelet-fibinojen Interactions. Ann N. Y. Acad. Sci. 2001; 936: 340.
4. Ching S, Thoma A, Monkman S, Kelton JG. Inhibition of Microsurgical Thrombosis by the Platelet Glycoprotein IIb/IIIA Antagonist SR121566A. Plastic and Reconstructive Surgery. 2003; 112(1): 177.

Şekiller:

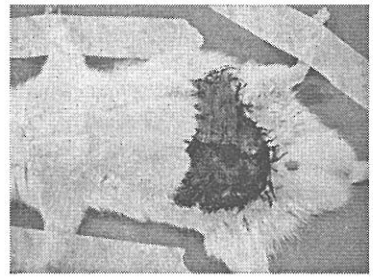

Şekil-1: Kontrol grubunda postoperatif 1. günde total nekroz gelişimi.

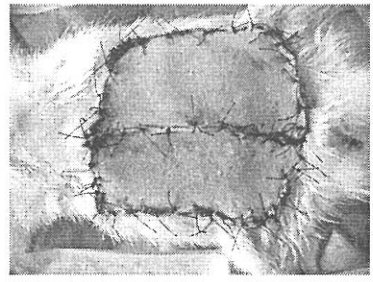

Şekil-2: Deney grubunda postoperatif 1. günde flebin görünümü.

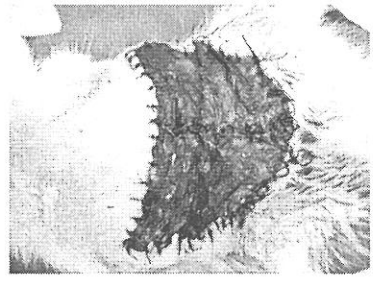

Şekil-3: Deney grubunda postoperatif 3. günde flepte yaygın nekroz, yer yer sağlam cilt adaları mevcut.

P-81
Rat Epigastrik Ada Flebinde Klopidogrel Bisülfat'in Flep Yaşayabilirliğine Etkisi (Deneysel Çalışma)

Atilla ERSOY[2], Mert DEMİREL[1], Savaş SEREL[1], Kutlu SEVİN[1],

1) Ankara Üniversitesi Tıp Fakültesi Plastik, Rekonstrüktif ve Estetik Cerrahi Anabilim Dalı, ANKARA

2) İskenderun SSK Devlet Hastanesi, HATAY

Amaç: Flep yaşayabilirliği plastik cerrahinin üzerinde önemle durduğu bir sorundur. Deneysel ve klinik alanda sayısız bilimsel çalışma yapılarak bu soruna en uygun cevap aranmıştır. Klopidogrel bisülfat (Plavix ®) trombosit agregasyonunu azaltarak dolaşımın arttırılması amacıyla klinik olarak halen kullanılan bir farmakolojik ajandır. Bu çalışmada klopidogrel bisülfat'ın flep yaşayabilirliğini ratlarda arttırdığını göstermeyi amaçladık.

Gereç ve Yöntem: Çalışmada, oral yolla verilen klopidogrel bisülfatın flep yaşayabilirliği üzerindeki etkisi 20 Wistar Albino cinsi rat üzerinde araştırıldı. Deney hayvanları kontrol ve deney grubu olarak iki eşit gruba ayrıldı. Deney grubu ratlara 25 mgr/kg üzerinden klopidogrel verilmesi planlandı. Verilecek ilaç dozu 0,5 cc distile su içinde eritilerek pipetle yedi gün postoperatif olarak verildi. Kontrol grubu ratlara 0,5 cc distile su plasebo olarak verildi.
Bu deneysel çalışmada ilk olarak Finseth ve Cutting tarafından tanımlanan ventral ada flebi (epigastrik ada flebi) kullanıldı. Epigastrik ada flebi kaldırıldığında simfizis pubis ile sternum orta hattı arasında çizilen çizginin pedikül kısmında kalan flep adası aksiyel pediküllü, karşı tarafı random paternli flep şeklinde olup sonuçta random paternli flepteki nekrotik alanlar standart ve tekrarlanabilir karakterdedir (1) (Şekil 1).

Bulgular: Her iki grupta da fleplerde yaşayabilen deri bölgeleri postoperatif yedinci günde şeffaf milimetrik kağıt kullanılarak planimetrik olarak incelenerek flepte yaşama/nekroz oranları tespit edildi (Şekil 2, Tablo 1). Her iki gruptan elde edilen sonuçlar arasındaki fark istatistiksel olarak "Student t" testi kullanılarak değerlendirildi.
Deri fleplerinde, yaşayan flep alanları kontrol grubunda postoperatif yedinci günde %53.20±1,23 iken, klopidogrel grubunda bu oran artmış olarak %79.00±1,42 saptandı. İki grup arasındaki fark istatistiksel olarak anlamlı bulundu ($p< 0.005$). Her iki deney grubuna fluorescein anjiografik çalışma yapılarak, deney sonuçları istatistiksel olarak desteklenmiştir.

Sonuç: Plastik cerrahi pratiğinde flep yaşayabilirliğini arttırmak için çok sayıda klinik ve deneysel çalışma yapılmıştır (1,2,3).Yaptığımız literatür çalışmalarında klopidogrel bisülfatın klinik olarak uygulamada olduğu kardiovasküler, periferik arter hastalıkları ve nörolojik hastalıklarda iskemik hasarlanan dokuların erken ve geç iskemileri üzerine yararlı etkileri olduğu görülmüştür. Klopidogrel, trombosit agregasyonunun spesifik ve potent inhibitörüdür. Klopidogrel, adenozin difosfatın (ADP) trombositteki reseptörüne bağlanmasını ve bu yolla selektif olarak gp IIb/IIIa kompleksinin ADP uyarımıyla aktivasyonunu ve bunun sonucu olarak trombosit agregasyonunu inhibe eder (4).
Bu etki mekanizmasından yola çıkarak flep iskemisini, perfüzyonun devamını sağlayarak azaltacağı öngörülmüş ve bu deneysel çalışma planlanmıştır. İstatiksel ve anjiografik olarak da desteklenen sonuçlar bu maddenin flep yaşayabilirliğini arttırdığını göstermiştir.
Klinik olarak uygulanması için bu maddenin dozlama, kısa ve uzun dönem yan etkilerinin değerlendirileceği deneysel ve klinik çalışmalara ihtiyacımız vardır.

Kaynaklar:

1- Finseth F., Cutting C.: An experimental neurovascular island skin flap for the study of the delay phenomenon. Plast. Reconst. Surg. 61: 412, 1978.
2- Topalan M., Arıncı A, et al:The Effect of Parenteral Pentoxifilin Therapy on Skin Flap Survival. Eur. J. Plast. Surg. 16:33, 1993.
3- Kerrigan CL., and Daniel RK.: Pharmacologic treatment of the failing skin flap: Discussion. Plast. Reconstr. Surg. 70: 549, 1982.
4- Mc Farlane RM., Heagy FC., Radins S., Aust JC., Wermuth, RE.: A study of the delay phenomenon in experimental pedicle flaps. Plast.Reconst.Surg.35:245, 1965.
5- Collaborative meta-analysis of randomised trials of antiplatelet therapy for prevention of death, myocardial infarction, and stroke in high risk patients. BMJ.12;324(7329):71, 2002.

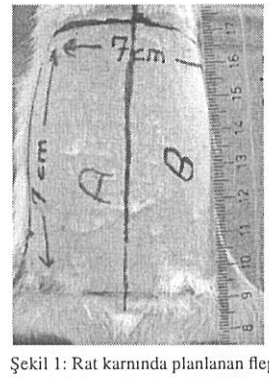

Şekil 1: Rat karnında planlanan flep üzerinde "A" pedikül tarafı,"B" random paternli flep alanını göstermektedir.

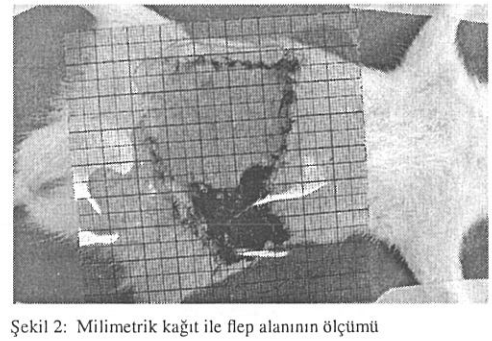

Şekil 2: Milimetrik kağıt ile flep alanının ölçümü

Denek No:	Kontrol Grubu:	Klopidogrel Grubu:
1	% 54	% 70
2	% 52	% 80
3	% 48	% 74
4	% 56	% 78
5	% 50	% 82
6	% 56	% 72
7	% 52	% 80
8	% 60	% 76
9	% 48	% 84
10	% 56	% 80
Ortalama:	% 53,2	% 77,60
Standart Sapma:	3,91	4,50
Ortanca:	53,00	% 79,00
Denek Sayısı:	10	10
P (İstatistiksel anlamlılık)	P < 0,05	P<0,05

Tablo 1: Fleplerin her iki grupta yaşama oranları

P-82
Kemik Flebi Prefabrikasyonu: Tavşanlarda Deneysel Çalışma

Hüsamettin TOP[1], Cemal AYGIT[1], Ali SARIKAYA[2], Beyhan ÇAKIR[1], Bilge ÇAKIR[3], Ercüment ÜNLÜ[3]
1) Trakya Üniversitesi, Plastik, Rekonstrüktif ve Estetik Cerrahi AD, EDİRNE
2) Trakya Üniversitesi, Nükleer Tıp AD, EDİRNE
3) Trakya Üniversitesi, Radyoloji AD, EDİRNE

Amaç: Bir kemik flebi prefabrikasyonu için kullanılan genel metod bir kemik grefti almak ve bu kemiğin iki segmenti arasına arter ve ven pedikünü yerleştirmektir. Bu metodun dezavantajı, prefabrikasyon için bir arterin harcanmasıdır. Bir arter kullanılmadan flep donor alanı oluşturulmasının bir diğer yolu venöz flep prefabrikasyonudur. Literaturde kemik flebi prefabrikasyonu konusunda oldukça az sayıda yayın vardır ve bu çalışmalar vasküler pedikül olarak hem arter hemde ven implantasyonunu içerir. Ayrıca bir ven veya bir arteriyalize ven kullanılarak kemik prefabrikasyonu yapılan bir çalışma bulunmamaktadır. Bu çalışmanın amacı tek bir ven kullanarak kemik flebi prefabrike etmek ve bu amaç için kullanılan, kemik segmentleri arasına bir ven pedikülü yerleştirmek yada kemik segmentleri arasına arteriyalize bir ven pedikülü yerleştirmek olan iki kemik prefabrikasyon metodunu karşılaştırmaktır.

Gereç ve Yöntem: Kemik prefabrikasyonu için deneysel model olarak tavşan kulağı vasküler anatomisi seçildi. Deneyler için üç grup oluşturuldu. Her bir grup 5 tavşan içeriyordu. Birinci grupta, bir kemik greftinin segmentleri arasına bir ven pedikülü yerleştirildi (Şekil 1). İkinci grupta, bir kemik greftinin segmentleri arasına bir arteriyalize ven yerleştirildi (Şekil 2). Üçüncü grupta ise bir kemik grefti kulak arkasında yaratılan ciltaltı poşa yerleştirildi. Kemik viabilitesi 6 hafta sonunda kemik sintigrafisi, microanjiografi ve histoloji ile değerlendirildi.

Bulgular

Kemik Sintigrafisi

Kemik sintigrafisi tüm gruplarda beşer tavşana uygulandı. Sintigrafik görüntülerde, 1. ve 2. grupta tüm tavşanlarda kemik komponent izlenirken (Şekil 3), 3. grupta kemik komponent görülemedi. Görüntülerin kantitatif analizi yapılarak her görüntü için tutulum oranları hesaplandı. İstatiksel olarak 1. ve 2. grup arasında tutulum oranları açısından bir fark saptanmadı.

Mikroanjiografi

Microanjiografi 1. ve 2. gruba uygulandı. Mikroanjiografide, 1. ve 2. grupta vasküler pedikülün açık olduğu görüldü. Vasküler açıklık ve kemik görününü açısından iki grup arasında fark olmadığı gözlendi.

Histoloji

Histolojik inceleme, herbir gruptaki tüm tavşanlara uygulandı. 1. ve 2. grupta kemik komponentin viabil olduğu, lakunalarda osteosit, kemik trabeküllerinde osteoblast ve açık vasküler kanallar içerdiği görüldü (Şekil 4). Spesimenlerde flep pedikülünün kontrast madde ile dolu olduğu görüldü. 3. grupta kemik yapı halen belirgindi, ancak içindeki tüm kemik yapı tümü ile nekrotikti. Lakunalarda osteosit, trabekül kenarlarında osteoblast olmaması ve vasküler kanalların yokluğu belirgindi. Sadece korteksin endosteal ve periostal yüzeyinde ve ölü trabeküller üzerinde parçalı alanlar şeklinde yeni kemik oluşumu görülüyordu.

Sonuç: Konjenital, gelişimsel ve kazanılmış defektler kemik defektine yol açabilir. Bu defektler kemik greftleri, alloplastik implantlar ve vaskülerize kemik greftleri ile rekonstrükte edilebilir.

Kemik greftlerinin ve alloplastik implantların vaskülarizasyonu alıcı alandaki lokal şartlara bağlıdır. Buna karşılık vaskülerize kemik greftlerinin alıcı alanda yaşaması o alanın lokal şartlarından bağımsızdır. Vaskülerize kemik greftlerinin, nonvaskülarize kemik greftlerine göre daha üstün olduğu hem klinik hem de deneysel çalışmalar ile gösterilmiştir.

Her nekadar vaskülarize kemik greftleri plastik cerrahide daha fazla rekonstrüksiyon seçeneği olarak tercih edilse de kemik flebi donör alanları sınırlıdır. İstenen şekil, kontur ve pedikül konfigürasyonunda flep donör alanları elde etmek zordur. Prefabrikasyon ise istenen büyüklük, tip ve şekilde vaskülarize bir kemiğin pedikül alternatifleri ile birlikte elde edilmesini sağlayan tek metodtur. Literaturde kemik flebi prefabrikasyonu konusunda oldukça az sayıda yayın vardır ve bu çalışmalar vasküler pedikül olarak hem arter hemde ven implantasyonunu içerir. Ayrıca bir ven veya bir arteriyalize ven kullanılarak kemik prefabrikasyonu yapılan bir çalışma bulunmamaktadır. Biz bu çalışmada iki venöz prefabrikasyon metodunu uygulayacağımız deney grupları oluşturduk. İlk grupta kemik greftinin segmentleri arasına bir ven pedikülü, ikinci grupta ise arteriyalize bir ven pedikülü yerleştirdik. Kemik sintigrafisi, mikroanjiografi ve histolojiji içeren kalitatif ve kantitatif değerlendirme metodları ile iki grup arasında kemik yaşayabilirliği açısından bir fark yoktu.

Bu çalışmadan elde ettiğimiz sonuçlar ile, kemik flebi prefabrikasyonunda kullandığımız iki metodun eşit olarak güvenli ve uygulanabilir olduğunu düşünüyoruz. Ancak daha büyük kemik modelleri için ileri çalışma gereklidir. Bu çalışmamızda kullanığımız bu iki yöntem ile ilgili olarak literatürde klinik ve deneysel çalışma bulunmamaktadır. Değişik deneysel modeler ve klinik çalışmalar ile bizim bu çalışmamızda elde ettiğimiz sonuçlar kullanılarak kemik prefabrikasyonu konusunda klinik uygulamaya yardımcı daha iyi sonuçlara ulaşmak mümküm olabilecektir.

Kaynaklar

1. Motoki DS, Mulliken JB. The healing of bone and cartilage. Clin Plast Surg. 1990; 17(3): 527-544.
2. McAuliffe JA. Bone graft substitutes. J Hand Ther. 2003; 16(2): 180-187.
3. Schnurer SM, Gopp U, Kuhn KD, Breusch SJ. Bone substitutes. Orthopade. 2003; 32(1): 2-10.
4. Coleman JJ 3rd. Osseous reconstruction of the midface and orbits. Clin Plast Surg. 1994; 21(1): 113-124.
5. Shenag S, Klebuc MJA, The iliac crest microvascular free flap in mandibular reconstruction. Clin Plast Surg. 1994; 21(1): 37-44.
6. Fukuta K, Har-Shai Y, Collares MV et al. The viability of revascularized calvarial bone graft in a pig model. Ann Plast Surg. 1992; 29(2): 136-142.

Şekiller:

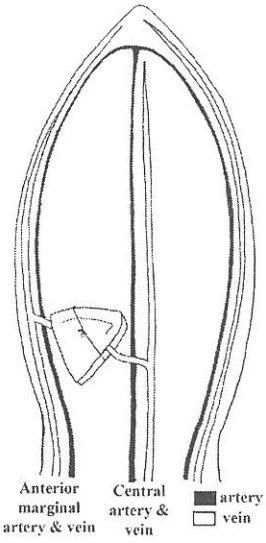

Şekil 1: Kemik greftinin içinden santral kulak veninin ön dalı geçirildi.

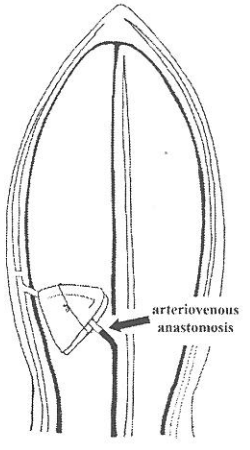

Şekil 2: Kemik greftinin içinden arteriyalize ven geçirildi. Arteriyalizasyon, santral kulak veni ön dalı ile santral kulak arteri arasındaki anastomoz ile sağlandı.

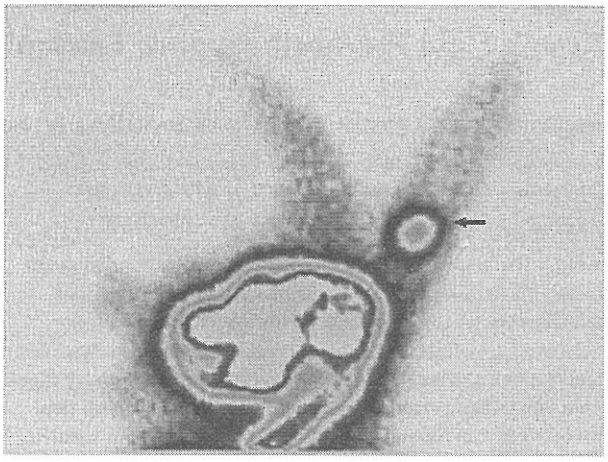

Şekil 3: Arteriyalize venöz grubun Technetium-99m methylene diphosphonate kemik sintigrafisi. Ok kemik greftini gösteriyor.

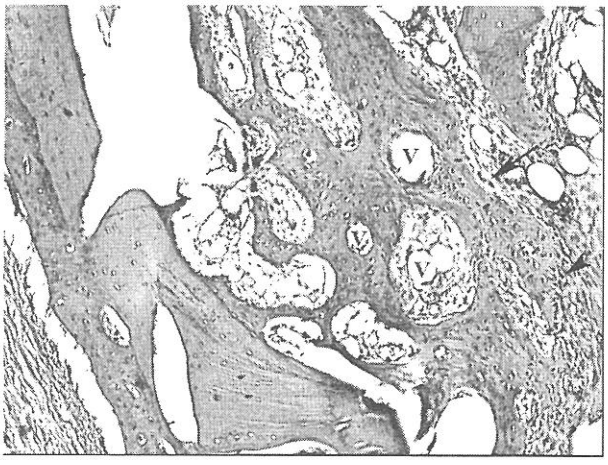

Şekil 4: Grup 2 de kemiğin histolojik görünmümü. Lakunalarda osteositler (okbaşı), trabeküller boyunca osteoblastler (ok) ve vasküler kanallar (V)görülmekte. H&E, X50

P-83
Fibrin Yapıştırıcı Yardımıyla Ven Grefti Kılıflı Anastomoz Tekniğinin Geleneksel Uç Uca Anastomoz İle Karşılaştırılması

Uğur TOSUN, Kemal UĞURLU, Onur EGEMEN, Bülent SAÇAK, Damlanur SAKIZ, Lütfü BAŞ

1) Şişli Etfal Eğitim ve Araştırma Hastanesi Plastik ve Rekonstrüktif Cerrahi Kliniği, İSTANBUL

2) Şişli Etfal Eğitim ve Araştırma Hastanesi Patoloji Kliniği, İSTANBUL

Amaç: Geleneksel olarak suturle uç uca anastomoz tekniği halen dünya üzerinde en çok kullanılan uç uca anastomoz tekniğidir. Bu tekniğin çok zaman alması, uygulama zorlukları taşıması, öğrenilmesinin güç olması, iyileşme açısından olumsuz etkilere sahip olması gibi dezavantajları vardır. Geleneksel anastomozlarda yaygın endotel kayıpları, suturler arası mesafede media nekrozları kaçınılmazdır, lümende kalan suturlerin yaratacağı yabancı cisim reaksiyonları ve intimal hiperplaziler çok şiddetli olabilir (1,2). Çalışmamızda geleneksel tekniğe ait sorunların aşılması amacıyla fibrin yapıştırıcı ve ven kılıfının birlikte kullanıldığı yeni bir uç uca anastomoz tekniği tarif edildi. Anastomozun etkinlik ve güvenilirliği geleneksel teknik ile karşılaştırıldı.

Gereç ve Yöntem: Çalışmamıza 64 adet ortalama 250 gr ağırlığında Wistar-Albino türü sıçan dahil edildi. Çalışmanın deney grubuna alınan 32 hayvanın sağ a. karotis komunisleri ve v. jugularis eksternaları disseke edilerek serbestleştirildi. V. Jugularis eksternadan 1 cm uzunluğunda ven grefti alındı. A. karotis komunis üzerine bir aproksimatör yerleştirildikten sonra arter kesildi. Alınan ven grefti kesilen uçlardan biri üzerine kılıf şeklinde geçirildikten sonra arterin her iki ucu birbirlerine 0 ve 180 derecede 2 adet sutür ile tesbit edildi. Daha önce arterin uçlarından birisi üzerine geçirilmiş olan ven grefti kaydırılarak anastomaz hattını bir kelepçe gibi sarması sağlandı (Şekil 1). Anastomoz bölgesine fibrin yapıştırıcı uygulanarak anastomoz tamamlandı (Şekil 2).
Kontrol grubundaki 32 hayvanın sağ a. karotis kommunisinde aynı şekilde yapılan kesilere basit suturle geleneksel anastomoz uygulandı.
Hayvanlar 8 erli gruplara ayrılarak 3.,7.,14. ve 21. günlerde anastomoz hattından biopsiler alındı. Her iki grupta operasyon süreleri, kanama süreleri, erken ve geç dönem geçirgenlik, anevrizma oluşumu oranları karşılaştırıldı. Alınan biopsiler ışık mikroskobu ile incelenerek anastomoz bölgesindeki iyileşme değerlendirildi.



Şekil 1: Ven grefti uca geçirilmiş ve iki adet tespit suturu uygulanmış.

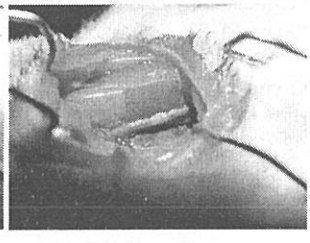

Şekil 2: Anastomoz tamamlanmış durumda

Bulgular: Deney grubunda operasyon ve kanama süreleri anlamlı olarak kısa bulundu. Erken ve geç dönem geçirgenlik, anevrizma oluşumu oranları açısından anlamlı bir fark bulunmadı. Işık mikroskobisinde kontrol grubunda suture karşı gelişen yabancı cisim reaksiyonu daha fazla, lümen açıklığı daha dar olarak değerlendirildi (Şekil 3). Deney grubunda 21. günde fibrinin anastomoz hattından tamamen temizlenmiş olduğu gözlendi (Şekil 4).

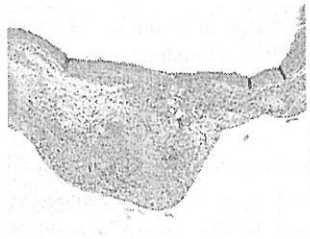

Şekil 3: Kontrol grubu 3. hafta biopsi. Yabancı cisim reaksiyonu sürüyor. (H+E, x40 büyütme)

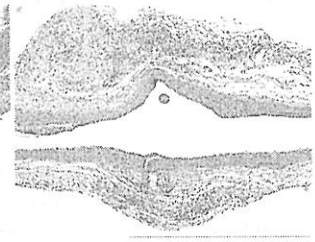

Şekil 4 : Deney grubu 3.hafta biopsi. Endotelizasyon tamamlanmış, fibrin yapıştırıcı sahada gözlenmiyor. (H+E, x40 büyütme)

Sonuç: Mikrovasküler anastomoz, serbest doku amputasyonları, replantasyon ve travmatik periferik damar yaralanmalarının onarımı gibi operasyonların en kritik basamağını teşkil eder. Günümüzde en çok kullanılan teknik geleneksel basit suturlerle uygulanan uç uca anastomoz tekniğidir. Geleneksel yöntem ile gerçekleştirilen uç uca anastomozların başarı oranı çeşitli klinik serilerde %90 ila 95 arasında gösterilmiştir (3,4).
Bu tekniğin çeşitli dezavantajlarının bulunması, çalışmacıları alternatif teknikler geliştirmeye itmiştir. Bu amaçla son yıllarda fibrin yapıştırıcıların kullanımına başlanmıştır. Fibrin yapıştırıcı anastomoz iyileşmesini olumsuz yönde etkilemeyen, kullanışlı, doğal kaynaklı bir üründür. Bu ürünün anastomoz amacıyla kullanılması ile ilgili dezavantajlar; fibrinin lümen içine sızarak trombüse neden olması ve anevrizma gelişimidir (5). Tekniğimizde ven kılıfının kombine edilmesi ile damar duvarının desteği artırılarak anevrizma oluşum riski azaltılmış ve fibrinin lümene kaçışı önlenmiştir. Sutur sayısı azaltıldığından oluşan iltihabi reaksiyon düzeyi düşüktür. Tekniğimiz özellikle damar lumenlerinin dar olduğu, çok sayıda anastomozun gerçekleştirildiği operasyonlarda yararlı olabilecek, güvenilir ve hızlı bir yöntemdir.

Kaynaklar:

1. Kanaujia RR: Micro-arterial anastomosis using only two sutures and an autogenous cuff. J Hand Surg [Br], Feb;13(1):44-9, 1988.
2. Lidman D, Lyczakowski T, Daniel RK: The morphology and patency of arterial and venous microvascular anastomoses throughout the first post-operative year. A histological study. Scand J Plast Reconstr Surg, 18(2):187-92, 1984.
3. Khouri RK, Cooley BC, Kunselman AR, Landis JR, Yeramian P, Ingram D, Natarajan N, Benes CO, Wallemark C: A prospective study of microvascular free-flap surgery and outcome. Plast Reconstr Surg, Sep;102(3):711-21, 1998.
4. Suominen S, Asko-Seljavaara S: Free flap failures. Microsurgery, 16(6):396-9, 1995.
5. Lemaire D, Mongeau J, Dorion D: Microvascular anastomosis using histoacryl glue and an intravascular soluble stent. J Otolaryngol, Aug;29(4):199-205, 2000.

P-84
Sıçanlarda Eş Zamanlı Yapılan Arter ve Sinir Onarımlarının İzolasyonu: Otolog Ven Greftinin Etkinliği

Doğan TUNCALI, Bülent ÇIĞŞAR, Beril TALİM, Ayşe YÜKSEL BARUTÇU, Gürcan ASLAN

S. B. Ankara Eğitim ve Araştırma Hastanesi, 2. Plastik Rekonstrüktif ve Estetik Cerrahi Kliniği, ANKARA

Amaç: Özellikle üst ektremitede eş zamanlı yapılan arter ve sinir tamir alanlarında meydana gelen fibrozisin, daha sonra ihtiyaç duyulan eksplorasyonlarda diseksiyonu zorlaştırdığı ve özellikle arter tamirinin bütünlüğünü tehdit ettiği bilinmektedir[1] Bu amaçla bir çok interpozisyonel materyaller denenmiştir.[2-4] Ven greftinin eş zamanlı yapılan arter ve sinir tamirleri arasında bir bariyer olarak kullanılması daha önce literatürde tanımlanmamıştır. Bu çalışmanın amacı, ven greftinin bu amaçla kullanımının etkinliğini sıçanlar üzerinde araştırmaktır.

Gereç ve Yöntem: Cerrahi mikroskop kullanılarak, beş adet Sprague-Dawley sıçanının her iki femoral bölgesine yapılan longitüdinal insizyonları takiben, eş zamanlı femoral arter ve sinir onarımları yapıldı (Şekil 1).



Şekil 1
Sol ipsilateral femoral venden elde edilen greft aynı taraftaki sinir tamir bölgesini sarmak için kullanıldı (Şekil 2).

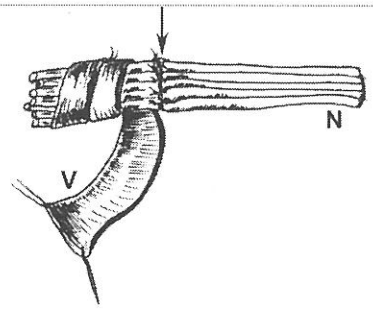

Şekil 2
Ameliyat sonrası 2. ayda, 3 sıçanın tamir bölgeleri görsel olarak değerlendirildi. İki sıçanın tamir bölgeleri ise histopatolojik değerlendirmeye tabi tutuldu.

Bulgular: Büyütme altında greftte erime olmadığı görüldü. Ven sarılan tarafta arter ve sinirin künt olarak kolayca ayrılabildiği ve venin rahatlıkla sinir koaptasyon bölgesinden ayrılabildiği gözlendi (Şekil 3).

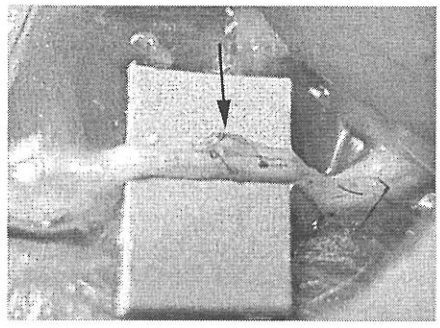

Şekil 3
Histopatolojik olarak izolasyonun yeterli olduğu ve ven kullanılan tarafta, arterle sinir arasında daha az fibrozis ve yapışıklıkların olduğu tespit edildi (Şekil 4).

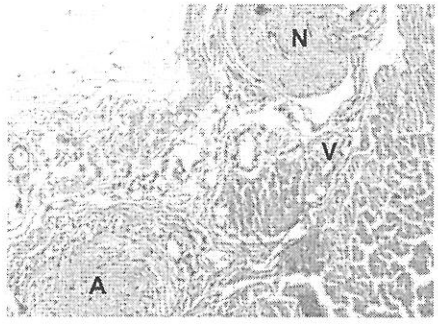

Şekil 4

Sonuç: Komşuluğu olan arter ve sinirlerin tamirinden sonra meydana gelebilecek yapışıklıkların önlenmesinde ven grefti uygulamasının etkin olduğu görülmüştür. Buna karşılık her durumda kullanılması yerine yöntemin klinikte tendon, arter ve sinirleri ilgilendiren ve aşırı fibrozis oluşması beklenen durumlarda avantajlı olacak yardımcı bir yöntem olarak kullanılabileceği düşüncesindeyiz.
Neuroanatomy dergisinde yayınlanmıştır: Neuroanatomy 2004;3:51-53.

Kaynaklar
1. Tuncali D, Toksoy K, Baser NT, Terzioglu A, Aslan G. Upper extremity nerve injuries: the significance of soft tissue associations. Neuroanatomy 3: 15, 2004.
2. Ducker TB, Hayes GJ. Experimental improvements in the use of Silastic cuff for peripheral nerve repair. J Neurosurg 28: 582, 1968.
3. MacKay MA, Fischgrund JS, Herkowitz HN, Kurz LT, Hecht B, Schwartz M. The effect of interposition membrane on the outcome of lumbar laminectomy and discectomy. Spine 20:1793, 1995.
4. Dumanian GA, McClinton MA, Brushart TM. The effects of free fat grafts on the stiffness of the rat sciatic nerve and perineural scar. J Hand Surg 24A: 30, 1999.

Anahtar Kelimeler: sinir tamiri, arter tamiri, ven izolasyonu

P-85
Taze ve Beklemiş Botox'un Kas ve Sinir İnce Yapıları Üzerine Etkileri

Çiğdem ELMAS[1], Sühan AYHAN[2], Serhan TUNCER[2], Engin ÇALGÜNER[3], Deniz ERDOĞAN[1], Yavuz BAŞTERZİ[4], Rabet GÖZİL[3], Meltem BAHÇELİOĞLU[3]
1) Gazi Üniversitesi Tıp Fakültesi Histoloji ve Embriyoloji A.D, ANKARA
2) Gazi Üniversitesi Plastik, Rekonstrüktif ve Estetik Cerrahi A.D, ANKARA
3) Gazi Üniversitesi Tıp Fakültesi Anatomi A.D, ANKARA
4) Mersin Üniversitesi Plastik, Rekonstrüktif ve Estetik Cerrahi A.D, MERSİN

Giriş: Botulinum A exotoxin, Clostridium botulinum isimli anaerobik bakteri tarafından oluşturulur ve nöromüsküler bağlantılardaki iletimi bloke eden son derece güçlü bir maddedir.[1] Nöromüsküler bağlantılarda motor nöronun presinaptik terminaline bağlanır ve asetilkolin'in sinir sonundan salınımına engel olur. Son yıllarda botulinum toksin A'nın hiperfonksiyonel yüz çizgilerinin tedavisinde kullanımı giderek yaygınlaşmaktadır. Botulinum toxin'in nöromüsküler bağlantılardaki etkisinin daha iyi anlaşılması için çok sayıda deneysel çalışmalar yapılmıştır.[2] Yapılan nörofizyolojik, ince yapısal ve biyokimyasal çalışmalar, exotoxin'in iskelet kası üzerinde geriye dönüşümlü kas paralizlerine ve aksotomi-benzeri değişimlere neden olduğunu göstermiştir. Klinik kullanımında en iyi etkiyi elde edebilmek amacıyla ilacın -5°'de saklanması ve serum fizyolojik ile sulandırıldıktan sonra 4 saat içinde kullanılması önerilmektedir. Bazı klinik çalışmalar beklemiş botulinum toksininin etkinliğinin azaldığını ortaya koyarken bazıları tazesi kadar etkili olduğunu söylemektedir.[3,4] Ayrıca, beklemiş ve taze botilinumun doku ince yapıları üzerine etkilerini ortaya koyan çalışma bulunmamaktadır. Taze ve beklemiş botulinum toksin A'nın uygulandığı iskelet kası ve sinir üzerinde yaptığı değişiklikleri ortaya koymak ve karşılaştırmak amacıyla bu çalışma tasarlanmıştır.

Gereç ve Yöntem: Çalışmada ağırlıkları 1500-2000 gr arasında değişen 24 adet Yeni Zelanda tavşanı kullanıldı. Denekler 4 ayrı gruba ayrıldı ve anotomik model olarak anterior auriküler kas kullanıldı. Grup 1 (n=6, Taze Botox Erken Dönem): Tavşanların sol anterior auriküler kaslarına, taze olarak hazırlanmış botox 2,5 IU dozunda enjekte edildi. Sağ tarafa ise serum fizyolojik uygulandı ve 5 gün sonra sakrifiye edildiler. Grup 2 (n=6, Taze Botox Geç Dönem,): 1. grupla aynı işlemler yapıldı ve denekler 12 hafta sonra sakrifiye edildiler. Grup 3 (n=6, Beklemiş Botox Erken Dönem): Deneklerin sol anterior auriküler kaslarına bekletilmiş (15 gün süreyle) botulinum toxin 2,5 IU dozunda enjekte edildi. Sağ kulaklarına steril SF uygulandı ve 5 gün sonra sakrifiye edildiler. Grup 4 (n=6, Beklemiş Botox Geç Dönem): 3. grupla aynı işlemler yapıldı ve denekler 12 hafta sonra sakrifiye edildiler. Alınan kas ve kası inerve eden sinir dokuları elektron mikroskop ile değerlendirildi.

Bulgular: Taze ve beklemiş botulinumun iskelet kası üzerinde erken dönemde, miyofibril kaybı, bantlaşma ve çizgilerde dejenerasyon, bağ dokuşu artışı ve çekirdeğin ortaya göçü gibi belirgin dejeneratif bulgulara neden olduğu saptandı.

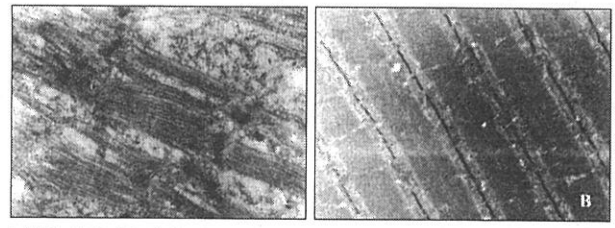

Şekil 1. (A) Beklemiş Botox erken dönem, miyofibril kaybı (Uranil asetat, Kurşun sitrat X20000), (B) Beklemiş Botox geç dönem, kontrole benzer iskelet kası (Uranil asetat, Kurşun sitrat X7000)

Sinir teli üzerinde ise, miyelin kılıfta açılma, yırtılma, ve aksonda çekilme izlendi. Taze botulinum hasarının çok daha belirgin ve stabil olduğu görüldü. Geç dönemde bu dejenerasyonlar büyük ölçüde geri dönmekle birlikte taze botulinum grubunda bir miktar hasarın kalıcı olduğu saptandı.

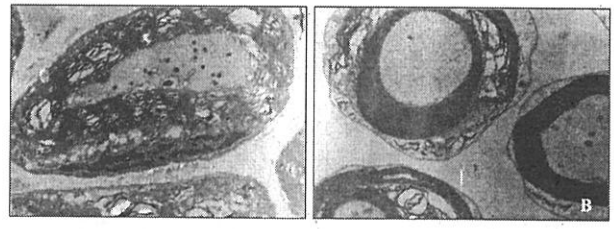

Şekil 2. (A) Taze Botox erken dönem, Dramatik myelin hasarı ve akson çekilmesi (Uranil asetat, Kurşun sitrat X20000) (B) Taze Botox geç dönem, Kalıcı myelin hasarı izleniyor. (Uranil asetat, Kurşun sitrat X7000)

Sonuç: Botulinum toksin A taze ya da beklemiş olarak uygulandığında kas ve sinir dokularında belirgin yapısal değişikliklere neden olmaktadır. Taze botulinum, beklemiş botulinumla karşılaştırıldığında daha belirgin hasara neden olmakta ve dokular üzerinde oluşturduğu dejeneratif etki daha kalıcı olmaktadır. Beklemiş botulinumun dokular üzerinde istenmeyen bir etki oluşturmamasına rağmen daha etkin ve uzun süreli sonuç alabilmek için taze kullanım protokolünün izlenmesi önerilmektedir.

Kaynaklar:

1. Scott AB., Rosenbaum A., Collins CC. Pharmacological weakening of extraocular muscles. Invest Opthalmol. 12: 12, 924-927, 1973.
2. Kuan T., Chen J., Chen S., Chien C., Hong C. Effect of botulinum toxin on endplate noise in myofascial trigger spots of rabbit skeletal muscle. Am J Phys Med Rehabil. 81: 7, 512-520, 2002.
3. Gartlan MG., Hoffman HT. Crystalline preparation of botulinum toxin type A (Botox): degradation in potency with storage. Otolaryngol Head Neck Surg. 108: 2, 135-140, 1993.
4. Jabor MA., Kaushik R., Shayani P., Ruiz-Razuda A., Smith BK., Morimoto KW., Cohen BE. Efficacy of reconstituted and stored botulinum toxin type A: An electrophysiologic and visual study in the auricular muscle of the rabbit. Plast Recontr Surg. 111: 7, 2419-2431, 2003.

P-86
Yarık Dudak Damaklı Hasta ve Ailelerinde Paraoksonaz-1 192 Gen Polimorfizminin Etkisi

Gürsel TURGUT, Ercan ÇAKMAK, Arzu ERGEN, Soner TATLIDEDE, Bedia AĞAÇHAN, Ümit ZEYBEK, Oğuz ÖZTÜRK, Lütfü BAŞ

Şişli Etfal Hastanesi Plastik ve Rekonstrüktif Cerrahi Kliniği, İSTANBUL
İstanbul Üniversitesi İstanbul Tıp Fakültesi Moleküler Biyoloji Anabilim Dalı, İSTANBUL

Amaç: Non- sendromik yarık damak ve/veya dudak deformiteleri dünyada en sık görülen doğumsal anomalilerdir (1/800). Çevresel ve genetik faktörler yarık damak-dudak ile ilişkilendirilmiş ve birçok sorunlu loküs ve gen bulunmuştur ve bugün gerçek genetik kaynağı hala araştırılmaktadır. Aile hikayesinin pozitif olmasının rekürrensi genel nüfusa göre 28-40 kat artırması genetik ve multifaktöryel teoriyi güçlendirmektedir.

Birçok çevresel faktöre bağlı olarak stres altında kalan vücutta oluşan oksidatif hasar, hücre ölümüne ve birçok toksik yıkım ürününün ortaya çıkmasına neden olur. Ortaya çıkan yıkım ürünleri birçok biyokimyasal süreç ve hücre etkileşimlerinde inhibisyonla sonuçlanır. Bu nedenle vücutta tamir mekanizmasında paraoksonaz-1 (PON-1) gibi antioksidan enzimler çok etkilidir. Bu enzimi eksprese eden PON-1 geninin AA, AB, BB olan allellerinden B alleli taşıyanlarda paraoksonaz aktivitesinin yüksek olduğu, buna bağlı olarak da onarım ve detoksifikasyon kapasitesinin yüksek olduğu daha önce kalp hastaları üzerinde gösterilmiştir.

Damak- dudak morfogenezi birçok kompleks hücre etkileşimleri, hücre diferansiasyonu, nöral tüp migrasyonu ve çok sayıda yapısal ve düzenleyici proteinlerin kontrolü ile gerçekleşir. Bu nedenle bugüne kadar genetik olarak 30'un üzerinde gen anomaliyle ilişkilendirilmiştir. Ancak bu komplike oluşum sürecini, tek bir protein ve reseptör ekspresyonu ya da migrasyonunu etkileyen tek bir genle ilişkilendirmek oldukça zordur. Bu nedenle bu komplike hücre etkileşimi ve protein- reseptör ekspresyonu nedeniyle çevresel etkenleri de içine alacak şekilde vücutta antioksidatif onarım kapasitesi yüksek anne ve çocuklarında, yarık damak-dudak gelişimi hasta çocuk, anne ve babalarında ve etkilenmiş kardeşlerinde paraoksonaz -1 192 gen polimorfizmine ve enzim aktivitesine bakılarak non-sendromik yarık damak-dudak üzerine etkisi araştırılmıştır.

Gereç Ve Yöntem: Bu çalışmaya Ağustos 2004- Haziran 2005 tarihleri arasında Şişli Etfal Eğitim ve Araştırma Hastanesi Plastik ve Rekonstrüktif Cerrahi polikliniğine dudak damak yarığı nedeniyle başvuran 35 çocuk ve ebeveyni, kontol grubu olarak da 40 çocuk ve ebeveyni dahil edildi. Her çocuğun ayrıntılı öyküsü (yaş, boy, kilo, kan grubu, doğum yeri, adres bilgileri), aile öyküsü (akraba evliliği, ailede hipertansiyon, malignite veya doğumsal hastalık varlığı), dudak damak yarığının tipi ve gebelik öyküsü (ilaç, sigara veya alkol kullanımı, travma, radyasyon veya sistemik hastalık varlığı) kaydedildi. Tüm çocuk ve ebeveynlerden alınan 10 ml' lik periferik kan örneklerinden DNA ekstrakte edildi ve PCR- RFLP yöntemi ile paraoksonaz-1 192 (PON-1 192) gen polimorfizmi çalışıldı; serumda paraoksonaz-1 aktivitesine bakıldı. Verilerin istatistiksel analizleri SPSS programı ile değerlendirildi. Elde edilen p değerleri 0.05'den küçük ise anlamlı olarak kabul edildi.

Bulgular: Dudak damak yarıklı çocuklarda BB genotipi taşıma oranı %12.5, kontrol grubunda ise %8.3 olarak bulundu. Bu fark istatistiksel olarak anlamlı bulunmadı. Annelerde BB genotipi taşıma oranı kontrol grubunda %12 iken, hasta bebek annelerinde %36 ile 3 kat frekans artışı saptandı. Anneleri BB genotipi taşıyanlarda hastalık gelişme riski 1.383 kat artmış bulundu (OR: 1.383, %95 CI: 0.865-2.212). Annelerde B aleli taşıyanlar hasta grubunda %63.6, kontrol grubunda %52 olarak bulundu; fark istatistiksel olarak anlamlı değildi. Anneleri B aleli taşıyanlarda (AB + BB) hastalık gelişme riski 1.615 kat artmış bulundu (%95 CI: 0.376- 6.940). Babaları B aleli taşıyanlarda hastalık gelişme riski 2.6 kat artmış bulundu (%95 CI: 0.591- 12.042).

Tartışma Ve Sonuç: Palatogenezde damağın vertikal durumdan horizontal duruma geçmesi, artmış glikoz aminoglikanların fazla su tutmasına bağlı olarak oluşan iç kuvvet nedeniyle gerçekleşmektedir. Ayrıca damak oluşumunda bone morphogenetic protein (BMP), fibroblast büyüme faktörü (FGF) ve transforme edici büyüme faktörü-beta (TGF-β) gibi birçok sinyal peptidin ve FGF R1 ve R2 gibi birçok reseptörün çok önemli işlevlerinin olduğu saptanmıştır. Bu multifaktöryel etkileşim içerisinde yarık damak dudak gelişimini gösterebilecek tek bir izole gen henüz gösterilememiştir. Bu nedenle bu çalışmada öncelikle bu süreçlere etkiyebilecek birçok faktörü ortadan kaldırabilecek onarım mekanizmaları ve bunlardan antioksidatif bir enzim olan paraoksonaz- 1 enzim aktivitesi ve bunu eksprese eden PON-1 geni üzerinde durulmuştur. Normalde bu enzim aktivitesi yüksek olan anne ve çocuklarında yarık damak-dudak anomalisi gelişme riski düşük beklenirken yapılan bu çalışma sonunda istatistiksel olarak anlamlı bir fark bulunmamıştır.

Kaynaklar:

1) Ağaçhan B., Yılmaz H., Ergen A., Karaali ZE, İsbir T. Paraoxonase (PON1) 55 and 192 polymorphism and its effects to oxidant-antioxidant system in turkish patients with type 2 diabetes mellitus. Physiol Res. 2005;54(3):287-93.
2) Costa L.G., Vitalone A., Cole T.B., Furlong C.E. Modulation of paraoxonase (PON1) activity. Biochem Pharmacol. 2005 Feb 15;69(4):541-50.
3) Rozenberg O., Rosenblat M., Coleman R., Shih D.M., Aviram M. Paraoxonase (PON1) deficiency is associated with increased macrophage oxidative stress: studies in PON1-knockout mice. Free Radic Biol Med. 2003 Mar 15;34(6):774-84.

P-87
Dorsal Sıçan Deri Flebinin Geciktirilmesinde 585 Nm FPPD Lazerin Etkinliği

Cengiz AÇIKEL[2], Jeffrey M. KENKEL[1], Kimihiro NOJIMA[1], John E. HOOPMAN[1], M. Hossein SABORIAN[3], Spencer A. BROWN[1]

1) University of Texas Southwestern Medical Center, Department of Plastic Surgery, Nancy Lee and Perry Advanced Wound Healing Laboratory, Clinical Center, Dallas, Texas, USA
2) GATA Haydarpaşa Eğitim Hastanesi Plastik Rekonstrüktif ve Estetik Cerrahi Kl. İSTANBUL
3) University of Texas Southwestern Medical Center, Department of Pathology, Dallas, Texas, USA

Giriş: Cilt fleplerinin geciktirilmesinde cerrahi yöntemlerin dezavantajlarını gidermek üzere cerrahi olmayan değişik geciktirme işlemleri alternatif olarak denenmektedir. Son yıllarda değişik dalgaboyundaki tıbbi lazerler kullanılarak, derinin bazı komponentleri selektif olarak termokoagüle edilmek sureti ile, deri fleplerinde geciktirme işleminin mümkün olduğu bildirilmektedir. Bu amaçla Argon[1], KTP[2], Erbium[3], Karbondioksit[3], FPPD (flashlamp-pumped pulsed-dye)[4-6] lazerler başarı ile kullanılmıştır. Bu çalışmada 585 nm dalga boyundaki FPPD lazerin (PhotoGenica V, Cynosure Inc., Bedford, MA) dorsal sıçan deri flebinin geciktirilmesi ve dermal damarların selektif termokoagülasyonundaki etkinliğinin araştırılması amaçlanmıştır.

Gereç Ve Yöntem: Flep modeli kaudal tabanlı 10 x 3 cm lik dorsal deri flebi idi (Şekil 1). İki farklı lazer tedavi paterni (planlanan flebin sadece longitudinal kenarları ve flebin tüm yüzeyi) ve iki farklı enerji yoğunluğu (6 J/cm² ve 8 J/cm²) akut kontrol grubu ve iki cerrahi geciktirme grubu (longitidunal kenarların insizyonu ve longitudinal kenarların insizyonu + flep yatağının dekole edilmesi) ile karşılaştırıldı (Şekil 2). Yedi grubun her biri için 12 adet Sprague-Dawley sıçan kullanıldı.

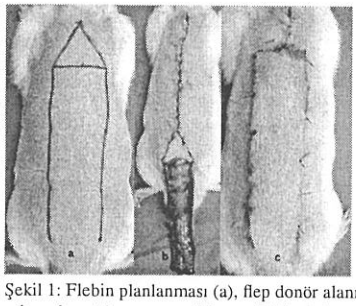

Şekil 1: Flebin planlanması (a), flep donör alanının primer kapatılması ve greftlenmesi (b), ve işaret sütürleri ile flebin tespit edilmesi (c).

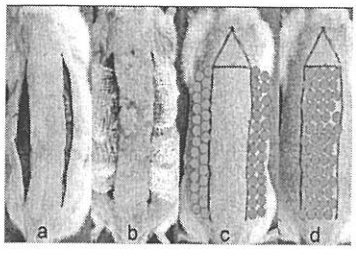

Şekil 2: Cerrahi geciktirme; sadece uzun kenarların insizyonu (a) ve flep altının da dekole edilmesi (b). Lazer ile geciktirme; uzun kenarlara lazer uygulama (c) ve flep yüzeyine lazer uygulaması (d).

Ayrıca, histolojik değerlendirme için iki sıçan ve in vivo gerçek-zamanlı video monitorizasyonu için iki sıçan kullanıldı. Geciktirme işleminden 2 hafta sonra fleplер kaldırıldı ve primer kapatılmış verici alanlar üzerine sütüre edildi. Yaşayan flep uzunlukları 5 gün sonra ölçüldü. Yaşayan flep oranları Kruskal Wallis ve Mann Whitney U testleri ile değerlendirildi. 0,05'ten küçük p değeri istatiksel olarak anlamlı kabul edildi. Ayrıca, lazerin cilt damarlarına ve dolaşımına olan etkileri i.v. fluorescein enjeksiyonu, histolojik analiz, mikroanjiyografi, ve in vivo gerçek-zamanlı video monitorizasyonu ile değerlendirildi.

Bulgular: Her grup için fleplerin yaşayan kısımlarının oranları ve standart sapmaları hesaplandı (Şekil 3).

Gruplar (her grup için n=10)	Yaşayan flep oranları % (ortalama±SS)
1 (akut kontrol grubu)	58.47±2.25
2 (cerrahi geciktirme; sadece uzun kenarlar)	69.29±5.09
3 (cerrahi geciktirme; uzun kenarlar ve flep altı)	81.17±2.23
4 (lazer geciktirme; 6 J/cm2 uzun kenarlar)	60.23±4.25
5 (lazer geciktirme; 6 J/cm2, flep yüzeyi)	57.13±2.86
6 (lazer geciktirme; 8 J/cm2, uzun kenarlar)	60.63±4.13
7 (lazer geciktirme; 8 J/cm2, flep yüzeyi)	57.02±3.84

Cerrahi geciktirme gruplarında flep yaşama oranlarında istatiksel olarak anlamlı bir artış saptanırken lazer uygulanan grupların hiç birisinde kontrol grubundan anlamlı bir fark bulunmadı. Yapılan gerçek-zamanlı video monitorizasyonu, histolojik tetkikler, fluorescein enjeksiyonu ve mikroanjiografilerde (Şekil 4) subdermal vasküler pleksusun lazer ile koagüle olmadığı yönünde bulgular saptandı.

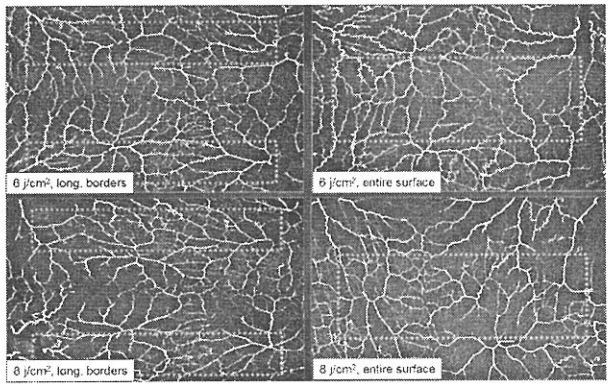

Şekil 4: Lazer tedavi gruplarında lazer sonrası 3. günde yapılan mikroanjiogramlarda lazer uygulanan alanlarda (işaretli alanlar) subdermal arterial pleksusların patent olduğu gözleniyor.

Sonuç: Sözkonusu lazerin test edilen parametreleri ile dorsal sıçan flebinde geciktirme yapmadığı ve öncelikle yeterince deriye penetre olabilen ve vasküler koagulasyon yapabilen başka lazer dalga boyu ve parametrelerinin araştırılması gerektiği sonucuna varıldı.

Kaynaklar

1. Odland, R. M., Poole, D. V., Rice, R. D., Koobs, D. H. Use of the tunable dye laser to delay McFarlane skin flaps. Arch. Otolaryngol. Head Neck Surg. 121: 1158, 1995.
2. Odland, R. M., Rice, R. D. Comparison of tunable dye and KTP lasers in nonsurgical delay of cutaneous flaps. Otolaryngol. Head Neck Surg. 113: 92, 1995.
3. Reichner, D. R., Scholz, T., Vanderkam, V. M., Gutierrez, S., Steward, E., Evans, G. R. Laser flap delay: comparison of Erbium:YAG and CO2 lasers. Am. Surg. 69: 69, 2003.
4. Cohen, M., Kattan, A., Gat, A., Almogi, N., Katzir, A., Villan, A., Gur, E., Shafir, R. Comparison of flash lamp pulsed-dye laser (585 nm) and conventional surgery in the delay of random dorsal rat flaps. Lasers Surg. Med. 25:178, 1999.
5. Aslan, G., Karacal, N., Gorgu, M., Erdogan B. Nonsurgical delay of cutaneous flaps using the flashlamp pumped pulsed dye laser. Ann. Plast. Surg. 44: 277, 2000.
6. Ercocen, A. R., Kono, T., Kikuchi, Y., Kitazawa, Y., Nozaki, M. Efficacy of the flashlamp-pumped pulsed-dye laser in nonsurgical delay of skin flaps. Dermatol. Surg. 29: 692, 2003.

P-88
Dorsal Sıçan Deri Flebinin 1064 nm Nd:YAG Lazer Kullanılarak Geciktirilmesi

Cengiz AÇIKEL[2], Jeffrey M. KENKEL[4], Serdar ÖZTÜRK[1], Kimihiro NOJIMA[4], John E. HOOPMAN[4], Tunç GÖKASLAN[3], Spencer A. BROWN[4]

1) GATA Plastik Rekonstrüktif ve Estetik Cerrahi AD. ANKARA
2) GATA Haydarpaşa Eğitim Hastanesi Plastik Rekonstrüktif ve Estetik Cerrahi Kl. İSTANBUL
3) University of Texas Southwestern Medical Center, Department of Pathology, Dallas, Texas, USA
4) University of Texas Southwestern Medical Center, Department of Plastic Surgery, Nancy Lee and Perry Advanced Wound Healing Laboratory, Clinical Center, Dallas, Texas, USA

Giriş: Deri fleplerinin cerrahi olmayan geciktirilmesinde farklı lazerlerin etkili olduğu bildirilmektedir.1-6 Deriye en fazla penetre olabilen 1064 nm Nd:YAG lazer bu amaçla daha önce kullanılmamıştır. Bu çalışmada; 1) Kontakt soğutma apareyi (Derma Therm, Melcor Corp., Irving, TX) ile birlikte uygulanan 1064 nm Nd:YAG lazerin (Profile, Sciton Inc., Palo Alto, CA) dorsal sıçan derisinin subdermal vasküler pleksusunu selektif olarak koagüle edebilmesi için uygun lazer parametrelerinin tespiti; 2) saptanan parametreler kullanılarak dorsal sıçan deri flebinine lazer yardımlı cerrahi olmayan geciktirme işleminin etkinliğini araştırmak; ve 3) lazer ile üç farklı tedavi paterninin flep geciktirmesindeki etkinliğini araştırmak amaçlandı.

Gereç Ve Yöntem: Çalışmada ağırlıkları 300-325 gr olan 74 adet Sprague Dawley sıçan kullanıldı. Flep modeli kaudal tabanlı 10 x 3 cm'lik dorsal deri flebi idi. Her bir grupta 12 adet sıçan olacak şekilde 6 grup planlandı; Akut kontrol (grup 1), cerrahi geciktirme (sadece uzun kenarların insizyonu) (grup 2), cerrahi geciktirme (uzun kenarların insizyonu ve flebin dekole edilmesi) (grup 3), planlanan flebin uzun kenarlarına lazer uygulaması (grup 4), uzun kenarlara ve sefalik kenara lazer uygulaması (grup 5), flep yüzeyine lazer uygulaması (grup 6). Subdermal vasküler pleksusun selektif koagülasyonu için etkili lazer parametreleri pilot çalışma ile belirlendi. Dorsal sıçan derisi orta hatta insize edildikten sonra deri altındaki pannikulus karnosus ile birlikte lateral tabanlı olarak kaldırıldı. Dış taraftan uygulanan lazerin subdermal damarlara olan etkisi in vivo ve gerçek-zamanlı olarak video ile kaydedildi (Şekil 1). Lazerin subdermal damarları koagüle ettiği histolojik olarak da teyit edildi (Şekil 2). Bu yöntemle etkin lazer atım genişliği 6 mm, enerji yoğunluğu 140-J/cm2, ve atım süresi 40 msn olarak saptandı. Geciktirme işleminden 2 hafta sonra flepler kaldırıldı ve primer kapatılmış verici alanlar üzerine sütüre edildi. Yaşayan flep uzunlukları 5 gün sonra ölçüldü. Yaşayan flep oranları Kruskal Wallis ve Mann Whitney U testleri ile değerlendirildi. 0,05'ten küçük p değeri istatiksel olarak anlamlı kabul edildi. Ayrıca, lazerin cilt damarlarına ve dolaşımına olan etkileri i.v. fluorescein enjeksiyonu, histolojik analiz ve mikroanjiyografi ile değerlendirildi.

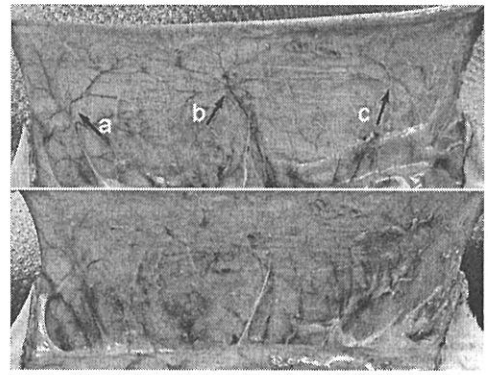

Şekil 1: Üst resim; dorsal sıçan derisinin sub dermal vasküler pleksusu: lateral torasik (a), posterior interkostal (b), ve derin sirkumfleks iliak arter (c). Alt resim; 1064 nm lazer uygulanarak subdermal pleksusun koagüle edilmesi sonrası görünüm.

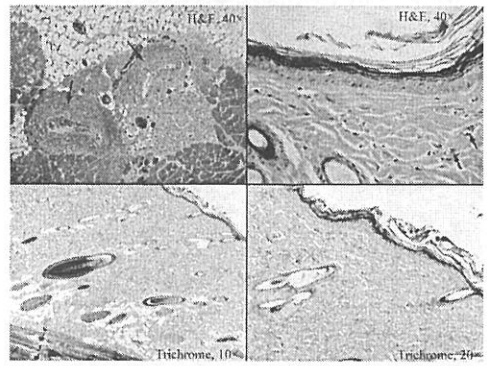

Şekil 2: Lazer uygulama sonrası subdermal damarların koagüle olması (üst sol), epidermis, dermal konnektif doku ve küçük çaplı kapillerlerin korunması (üst sağ). Lazer uygulamasından 14 gün sonra dermal dokuda fibrosis gözlenmedi (alt sol ve sağ).

Bulgular: Çalışma gruplarındaki fleplerin ortalama yaşar kalma oranları ve standart sapmaları hesaplandı (Şekil 3). Cerrahi geciktirme gruplarının her ikisinde de anlamlı geciktirme sağlandı. Lazer geciktirme grupları içinde sadece longitudinal kenarların tedavi edildiği grupta (grup 4) istatistiksel olarak anlamlı bir geciktirme elde edilemez iken, longitudinal kenarların sefalik kenarla birlikte tedavi edildiği grupta (grup 5) anlamlı bir geciktirme etkisi saptandı. Tüm flep yüzeyinin tedavi edildiği grupta (grup 6) ise flebin yaşayan

kısmında akut kontrol grubuna göre anlamlı bir azalma saptandı. Mikroanjiografik çalışmalarda cerrahi geciktirme gruplarında ve 5. grupta vaskülaritede artış ve longitudinal yeniden düzenlenme gözlenirken, tüm flep yüzeyine lazer uygulanan grupta vasküler yapıların koagüle olduğu ve yeterli neovaskülarizasyonun sağlanamadığı gözlendi (Şekil 4).

Gruplar (her grup için n=10)	Yaşayan flep oranları % (ortalama±SS)
1	58.47±2.25
2	69.29±5.09
3	81.17±2.23
4	62.06±4.32
5	68.47±3.83
6	42.20±3.35

Şekil 3: Her grup için ortalama flep yaşama oranları ve standart sapmaları (SS).

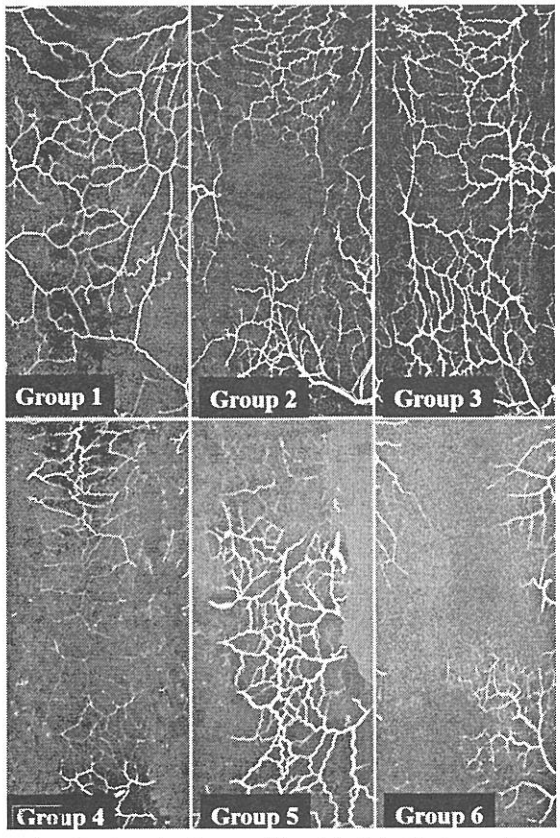

Şekil 1: Akut kontrol grubu ve geciktirme işleminden 14 gün sonraki mikroanjiografik görüntüler.

Sonuç: Eşzamanlı soğutma sistemi olan 1064 nm Nd:YAG lazer kullanılarak subdermal vasküler yapıları selektif olarak koagule etmek ve cerrahi olmayan bir geciktirme oluşturmak olasıdır. Klinik uygulamada, geciktirme uygulanacak derinin vasküler yapılarının derinliği ve çaplarına göre etkin lazer parametrelerinin belirlenmesi koşulu ile, yöntemin uygulanabilir olduğu sonucuna varıldı.

Kaynaklar

1. Odland, R. M., Poole, D. V., Rice, R. D., Koobs, D. H. Use of the tunable dye laser to delay McFarlane skin flaps. Arch. Otolaryngol. Head Neck Surg. 121: 1158, 1995.
2. Odland, R. M., Rice, R. D. Comparison of tunable dye and KTP lasers in nonsurgical delay of cutaneous flaps. Otolaryngol. Head Neck Surg. 113: 92, 1995.
3. Reichner, D. R., Scholz, T., Vanderkam, V. M., Gutierrez, S., Steward, E., Evans, G. R. Laser flap delay: comparison of Erbium:YAG and CO2 lasers. Am. Surg. 69: 69, 2003.
4. Cohen, M., Kattan, A., Gat, A., Almogi, N., Katzir, A., Villan, A., Gur, E., Shafir, R. Comparison of flash lamp pulsed-dye laser (585 nm) and conventional surgery in the delay of random dorsal rat flaps. Lasers Surg. Med. 25:178, 1999.
5. Aslan, G., Karacal, N., Gorgu, M., Erdogan B. Nonsurgical delay of cutaneous flaps using the flashlamp pumped pulsed dye laser. Ann. Plast. Surg. 44: 277, 2000.
6. Ercocen, A. R., Kono, T., Kikuchi, Y., Kitazawa, Y., Nozaki, M. Efficacy of the flashlamp-pumped pulsed-dye laser in nonsurgical delay of skin flaps. Dermatol. Surg. 29: 692, 2003.

P-89
Ratlarda Deri Fleplerinin Yaşayabilirliğini Artırmada Cilastozolun Etkisi

Mehmet İhsan OKUR, Alpagan Mustafa YILDIRIM, Baki DURU
Fırat Üniversitesi Tıp Fakültesi Plastik Rekonstrüktif ve Estetik Cerrahi Anabilim Dalı, ELAZIĞ

Amaç: Çalışma ile plastik cerrahide geniş kullanım alanına sahip olan deri fleplerinde gözlenen flep nekrozlarının önlenmesine katkı sağlama amaçlanmıştır. Fleplerin elevasyonunu takiben ortaya çıkan kan dolaşımındaki bozulmanın flep nekrozundaki en önemli neden olmasından yola çıkarak flep kan dolaşımını artırarak flep nekrozunu önleyebileceğimizi düşündük.
Bu amaç için fosfodiesteraz tip III enzimini selektif olarak inhibe ederek antiplatelet, vazodilatatör ve antitrombotik etki gösteren cilostazolun ratlarda deri fleplerinin yaşayabilirliğini artırıcı etkisinin olup olmadığı incelendi.

Gereç ve yöntem: Fırat Üniversitesi Tıp Fakültesi Deneysel Araştırma Merkezinden sağlanan 248–305 gram ağırlığında, Wistar albino cinsi, 14-16 haftalık, 30 adet erkek rat kullanıldı. Çalışmadaki deneylerin tümü Fırat Üniversitesi Tıp Fakültesi Etik Kurulunun izni ile yapıldı.
Ratlar her grupta 10 denek olacak şekilde 3 gruba ayrıldı.
Grup 1: Kontrol grubu olarak çalışmaya alındı. Bu gruptaki ratların yemek borusu içine kanül yardımıyla 0,5 ml serum fizyolojik gavaj şeklinde verildikten 30 dakika sonra random flepler kaldırıldı. Daha sonra flepler kaldırıldıkları yere dikildi. Yapılan cerrahi işlemden sonra bir hafta süre ile 0,5 ml serum fizyolojik kanül yardımıyla ratların yemek borusu içine günde 2 kez gavaj şeklinde verilmeye devam edildi.
Grup 2: Bu gruba ilaç uygulanmasına random flepler kaldırılmadan 30 dakika önce başlanıldı. İlaç olarak cilostazolun preparatı olan Pletal® 50 mg tablet kullanıldı. Günde iki kez 0,5 ml serum fizyolojik içinde eritilmiş olarak 30 mg/kg cilostazol gavaj şeklinde verildi. Her seferinde taze olarak hazırlanan ilaç anlatılan şekilde bir hafta süreyle uygulandı.
Grup 3: Bu grupta ise günde iki kez 0,5 ml serum fizyolojik içinde eritilmiş olarak 30 mg/kg cilostazol bir hafta süre ile kullanıldıktan sonra flepler kaldırıldı. Fleplerin kaldırıldıkları yerlerine dikilmesinden sonra bir hafta daha aynı şekilde ilaç verilmesine devam edildi.
Ratlara cerrahi uygulama yapmak için 50 mg/kg ketamin hidroklorid (Ketalar®) ve 5 mg/kg xylazin hydrochlorid (Rompun®) intraperitoneal olarak verilerek anestezileri sağlandı. Ratların sırtlarında random fleplerin kaldırılacağı bölgedeki kıllar tıraş edildi. Denekler yüzükoyun pozisyonunda yere yatırıldı. Cerrahi işaretleme kalemi kullanılarak ratların sırtlarında üst sınırı 7. servikal vertebra hizasında olacak biçimde, kranial pediküllü dikdörtgen şeklinde ve 8 x 2cm boyutlarında random fleplerin çizimi yapıldı ve flepler pannikulus karnosusu da içerecek şelilde kaldırıldı.
Kaldırılan random flepler 0,5cm aralıklarla konulan 4/0 keskin iğneli ipek dikişler ile tekrar kaldırıldıkları yere dikildi. Kanama kontrolü için elektrokoter ya da hemostatik madde kullanılmadı. Ameliyatı takip eden 3 gün boyunca günde bir kez polyvinylpyrolidone solüsyon ile cerrahi alanlara pansuman yapıldı. Tüm deneyler süresince deneklerden hiç ölen olmadı. Cerrahi yapılan alanlarda enfeksiyon gözlenmedi.
Fleplerin değerlendirilmesi random flepler kaldırıldıktan birer hafta sonra yapıldı. Her bir rata 0.5ml fluorescein sodyum (Fluorescite® % 10) intraperitoneal olarak enjekte edildi. Flepler 20 dakika sonra wood lambası altında, fluoresceinin floresansı ile değerlendirildi. Transparan kâğıt üzerine fleplerin yaşayan ve nekroz olan kısımları işaretlendi.
Elde edilen veriler ortalamalar ± standart hata (SH) olarak belirtildi. Ortalamalar arasındaki farkların istatistiksel anlamlılık düzeyleri SPSS bilgisayar programı ile "Origin 5,0 Microcal" paket grafik ve istatistik programı kullanılarak yapıldı.
Grupların fleplerindeki yaşayan alan ortalamalarının karşılaştırılması Kruskal Wallis, Mann Whitney U ve Student's t testleriyle yapıldı. $p<0.05$ olan değerler istatiksel olarak anlamlı kabul edildi.

Bulgular: Toplam 3 grup halinde çalışmaya alınan ratların sırtlarından kaldırılan random fleplerin yaşayan ve nekroza giden alanlarının hesaplanması transparan kağıtlar üzerinden dijital planimetre (Ushikata x- plan 360C+) yardımıyla yapıldı. Nekroze olan flep alanında oluşan kontraksiyonun yanıltıcı etkisini ortadan kaldırmak için hesaplamalarda yaşayan kısımların alanı kullanıldı. Yaşayan flep alanları transparan kağıtlar üzerinden dijital planimetre ile cm^2 olarak hesaplandı. Nekroze olan flep alanları ise kaldırılan flep alanı olan 16 cm^2'den yaşayan flep alanın çıkarılmasıyla hesaplandı.
Grup 1'de fleplerin yaşayan ve nekroz alanları
Bu gruptaki random flepler kaldırıldıktan bir hafta sonra yaşayan alanların kaldırılan flep alanına oranı yüzde olarak ortalama % 30.39 ± 2.24 bulundu.
Grup 2'de fleplerin yaşayan ve nekroz alanları
Günde iki kez 30 mg/kg dozundan cilostazol verilmesine random flepler kaldırılmadan 30 dakika önce başlanılarak, flepler kaldırıldıktan sonra bir hafta daha aynı şekilde ilacın verilmesine devam edilen bu grupta fleplerdeki yaşayan alanların yüzde olarak ortalaması % 42.02 ± 1.29 bulundu.
Grup 3'de fleplerin yaşayan ve nekroz alanları
Bir hafta süre ile günde iki kez 30mg/kg dozunda cilostazol kullanıldıktan sonra random flepler kaldırılan ve flepler kaldırıldıktan sonra bir hafta daha ilaç verilmesine devam edilen bu grupta fleplerdeki yaşayan alanların yüzde olarak ortalaması % 61.62 ± 1.86 bulundu. Bu grupta flepler kaldırıldığında diğer gruplardan farklı olarak, flep damarlarının

daha belirgin olduğu, ayrıca fleplerin kenarlarından olan kanamanın diğer iki gruptan daha fazla olduğu gözlendi. Cilostazolun flep yaşayabilirliğini artırıcı etkisinin araştırılması için ratlar üzerinde yapılan deneyler sonucunda gerek Grup 2'de gerekse Grup 3'de yaşayan flep alanlarının, Grup 1'de yaşayan flep alanlarından daha fazla olduğu tespit edildi. Elde edilen veriler istatistiksel olarak değerlendirildi, $p<0.05$ bulunan farklar istatistiksel olarak anlamlı kabul edildi.

Sonuç: Random paternli deri flepleri plastik cerrahide sıklıkla kullanılmalarına karşılık özellikle distal bölümlerinde flep nekrozları gözlenmektedir. Flep nekrozlarının azaltılması için değişik araştırmalar yapılmaktadır. Araştırmamızda yapmış olduğumuz ilaç uygulaması, kontrol grubuna göre diğer iki grupta yaşayan flep alanlarında istatistiksel olarak anlamlı artış sağlamıştır ($p<0,05$).
Cilostazol kan dolaşımını artırıcı etkisiyle kronik tıkayıcı arter hastalıklarının tedavisinde ve PTCA sonrası koroner damarların yeniden tıkanmasının engellenmesinde kullanılmaktadır. Cilostazolun bu kullanım alanları dışında antiplatelet, vazodilatatör ve antitrombotik etkileri sayesinde flep yaşayabilirliğini artırmak amacıyla da kullanılabileceğini düşünüyoruz.
Cilostazol tedavisinin flep ameliyatından bir hafta önce başlatılmasında, ameliyattan sonra verilmesine göre flep yaşamasında daha iyi sonuçlar alınmıştır. Bu yüzden klinik kullanımda tedavinin mümkünse ameliyattan bir hafta önce başlatılmasını öneriyoruz.

Kaynaklar:

1. Dawson DL, Cutler BS, Meissner MH, Strandness DE. Cilostazol has beneficial effects in treatment of intermittent claudication: results from a multicenter, randomized, prospective, double-blind trial. Circulation 1998; 98: 678–686.
2. Fuxian Z, Nishibe T, Yasuda K, Yingji J, Changming Z, Zuotian M. Effect of cilostazol on endothelial cell denudation and proliferation in canine vein grafts. Surg Today 2001; 31: 891–894.
3. Woo SK, Kang WK, Kwon K. Pharmacokinetic and pharmacodynamic modeling of the antiplatelet and cardiovascular effects of cilostazol in healthy humans. Clin Pharmacol Ther 2002; 71: 246–52.
4. Oida K, Ebata K, Kanehara H, Suziki J, Miyamori I. Effect of cilostazol on impaired vasodilatory response of the brachial artery to ischemia in smokers. J Atheroscler Thromb 2003; 10: 93–98.
5. Barnett AH, Bradbury AW, Brittenden J, Crichton B, Donnelly R, Homer-Vanniasinkam S, Mikhailidis DP, Stansby G. The role of cilostazol in the treatment of intermittent claudication. Curr Med Res Opin 2004; 20: 1661–1670.
6. Fujinaga K, Onoda K, Yamamoto K, Imanaka-Yoshida K, Takao M, Shimono T, Shimpo H, Yoshida T, Yada I. Locally applied cilostazol suppresses neointimal hyperplasia by inhibiting tenascin-C synthesis and smooth muscle cell proliferation in free artery grafts. J Thorac Cardiovasc Surg 2004; 128: 357–363.

P-90
Rat Deri Fleplerinde Nikotin İle Kimyasal Geciktirme Uygulanması

Alpagan Mustafa YILDIRIM, Mehmet İhsan OKUR, Ümit ALSANCAK
Fırat Üniversitesi Tıp Fakültesi Plastik Rekonstrüktif ve Estetik Cerrahi Anabilim Dalı, ELAZIĞ

Amaç: Bu çalışmada nikotinin başta vazokonstriksiyon olmak üzere deri dolaşımına olan etkilerinden ortaya çıkan iskemik durumdan faydalanarak kimyasal geciktirme yapılması planlandı. Ayrıca nikotinin son yıllarda keşfedilen anjiyogenetik etkisinin de geciktirme işleminin başarısına ek bir fayda sağlayacağı düşünüldü.
Bu amaçla çalışmamızda piyasada bulunan nikotinin transdermal flaster formunun nikotinle lokal olarak iskemik ortam yaratmak ve yeni damar oluşumunu tetiklemek için pratik ve etkili bir materyal olup olmadığı denenmiştir.

Gereç ve yöntem: Bu çalışmada, Fırat Üniversitesi Tıp Fakültesi Deneysel Araştırma Merkezinden sağlanan 248–305 gram ağırlığında, Wistar albino cinsi, 14- 16 haftalık, 30 adet erkek rat kullanıldı. Çalışmadaki deneylerin tümü Fırat Üniversitesi Tıp Fakültesi Etik Kurulunun izni ile yapıldı.
Ön çalışmada transdermal nikotin flasterinin denekler üzerinde uygulanabilirliği 5 adet denekle denendi. Hazırlanmış olan 1santimetre kare (cm^2) flaster ek bir uygulama yapılmadan sırtlarına yapıştırıldığında deneklerin bunları kolaylıkla çıkardığı gözlendi. Röntgen filmi uygun ölçülerde kesilerek tel zımba yardımı ile ratların sırtını örtecek bir giysi tasarlandı. Fakat günlük flaster değişiminde zorluk yarattığı gözlendi. En uygun yöntemin ratların gövdesinin çepeçevre hipoallerjen flasterle sarmak olduğu saptandı. Hipoallerjen flaster rahat uygulanabiliyor ve alkolle ıslatılmış gazlı bez yardımıyla kolaylıkla çıkarılabiliyordu. Ayrıca deneklerin hareket yeteneklerini engellemiyordu.
Denekler, her grupta n = 10 denek olacak şekilde 2 gruba ayrıldı. Deneklerde 100 miligram/kilogram (mg/kg) ketamin hidroklorid (Ketalar) ve 10 mg/kg ksilazin hidroklorid'le (Rompun®) anestezi sağlandıktan sonra flep kaldırılacak alan tıraş edildi. Flep sınırları 7x2 cm olacak şekilde operasyon işaretleme kalemi kullanılarak belirlendi.
Deney grubundaki sıçanlara flebin distalinde olacak şekilde 1 cm^2 kesilerek hazırlanmış transdermal nikotin flasteri (Nicotinell®TTS, 0.7mg/cm^2/24) yapıştırıldı.
Denekler tarafından nikotin flasterinin sökülmemesi için sıçanların gövdesi yaklaşık 7 cm eninde kesilen hipoallerjen flasterle çepeçevre sarıldı. Kontrol grubuna ise nikotin flasteri uygulamadan sadece çepeçevre hipoallerjen flaster uygulandı. Hipoallerjen nikotin flasteri uygulama bölgesi Şekil 1'de gösterilmiştir. Uygulamalar 14 gün boyunca günde bir kez nikotin flasterleri değiştirilerek sürdü. Cerrahi işlem öncesi nikotin flasteri uygulamayıp 2 gün beklenerek nikotin uygulanan deney grubundaki sıçanlarda nikotinin vücuttan atılması beklendi.
İki gün sonra deneklere 100 mg/kg ketamin ve 10 mg/kg ksilazin intraperitoneal verilerek anestezi sağlandı. Polyvinyl pyrolidone-iyod Solüsyonuyla (Batticon®) dezenfeksiyon yapıldı. Daha önceden operasyon işaret kalemi ile çizilen 7. servikal vertebra hizasında kranial tabanlı, pannikulus karnosus içeren 7 x 2 cm boyutlarında random flepler kaldırıldı. Daha sonra flepler 1cm aralıklarla koyulan cilt stapleri ve 4/0 keskin iğneli ipek dikişler ile kaldırıldıkları yere dikildi. Kanama kontrolü için koterizasyon ya da hemostatik madde kullanılmadı. Ameliyatı takip eden 3 gün boyunca günde bir kez polyvinyl pyrolidone-iyod solüsyon ile cerrahi alanlara pansuman yapıldı.
Her iki gruptaki deneklerin flepleri kaldırıldıktan bir hafta sonra 100 mg/kg ketamin ve 10 mg/kg ksilazin intraperitoneal verilerek tekrar anestezi sağlandı. Fluoressein sodyum tozundan 100 mg/ml olacak şekilde serum fizyolojik ile steril solüsyon hazırlandı. Bu solüsyondan sıçanlara 0,5 ml intraperitoneal olarak enjekte edildi. Flepler 20 dakika sonra Wood lambası altında değerlendirildi. Asetatlı kâğıt üzerine fleplerin yaşayan ve nekroz olan kısımları işaretlendi. Yaşayan kısımlar bu kâğıtlar üzerinden dijital planimetre (Ushikata x-plan 360C+) yardımıyla hesaplandı.
Elde edilen sonuçlar ortalamalar ± standart hata (SH) olarak hesaplandı. Ortalamalar arasındaki farkların istatistiksel anlamlılık düzeyleri SPSS bilgisayar programı ile yapıldı. $p< 0.05$ değerleri istatistiksel olarak anlamlı kabul edildi. Grupların fleplerindeki yaşayan alanların ortalamaları ± SH'nin karşılaştırılması için Student's t testi ve ANOVA testleri kullanıldı.

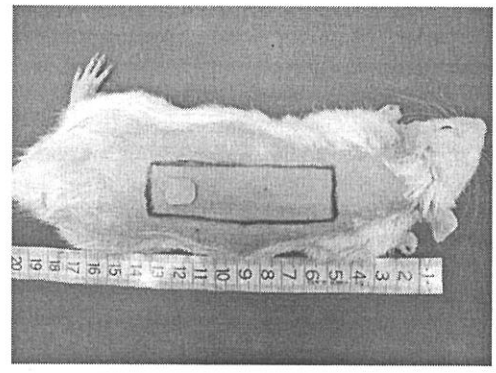

Şekil 1. Transdermal nikotin flasteri uygulaması.

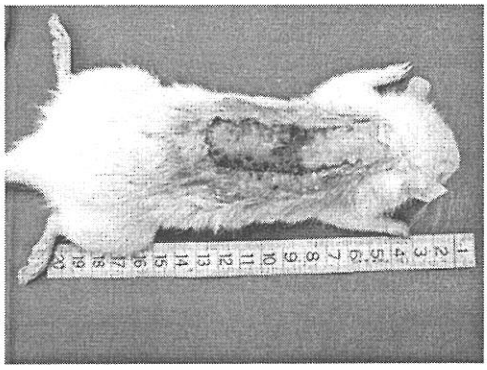

Şekil 2. Kontrol grubu sıçanların fleplerinde gözlenen canlı alan örneği.

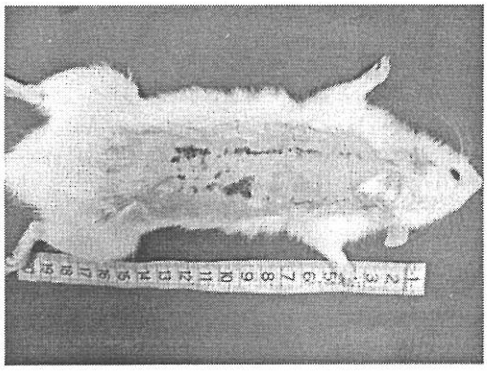

Şekil 3. Kimyasal geciktirme grubu sıçanların fleplerinde gözlenen canlı alan oranı örneği.

Bulgular: Kontrol grubundaki yaşayan flep alanların ortalaması hesaplandığında toplam flep alanının ortalama % 48.71 ± 2.98 oranında yaşadığı bulundu (Şekil 2). Flep planlanan bölgenin distal yarısına nikotin uygulanan kimyasal geciktirme grubunda kaldırılan fleplerdeki yaşayan alan yüzde olarak ortalama % 81.42 ± 3.39 ölçüldü (Şekil 3). Aradaki fark istatistiksel olarak anlamlıydı ($p<0.05$).

Sonuç: Bu çalışmada transdermal nikotin flasteri ile flep geciktirilmesi uygulaması flep yaşamını kontrol grubuna göre istatistiksel olarak anlamlı ($p<0.05$) arttırmıştır. Nikotin ile flep geciktirilmesi yöntemi uygulaması kolay, maliyeti az, ekipman gerektirmeyen, flep uygulanacak sahada ağrı, kanama, enfeksiyon, skar yaratma gibi komplikasyonlarının olmaması yönünden diğer yöntemlere göre avantajlıdır.
Bu çalışmada 14 gün nikotin flasteri kullanılarak başarılı sonuç alınmıştır. Fakat başarılı bir sonuç için minimum kaç gün kullanılması gerektiği bilinmemektedir. Benzer çalışmalarla nikotin flasterinin daha kısa süreli kullanımıyla başarılı sonuçlar alınması olasıdır.

Kaynaklar:

1. Daniel RK, Kerrigan CL. Principles and physiology of skin flap surgery. McCarthy JG (editor). Plastic surgery. Philadelphia. W.B. Saunders. Vol.1: 275-327, 1990.
2. Black CE, Huang N, Neligan PC, Levine RH, Lipa JE, Lintlop S, et al. Effect of nicotine on vasoconstrictor and vasodilator responses in human skin vasculature. Am J Physiol Regul Integr Comp Physiol. 281: 1097-104, 2001.
3. Kanekura T, Kanzaki T.Successful treatment of orogenital ulceration with transdermal nicotine patches. Br J Dermatol. 141: 1140-1, 1999.
4. Forrest CR, Pang CY, Lindsay WK. Dose and time effects of nicotine treatment on the capillary blood flow and viability of random pattern skin flaps in the rat. Br J Plast Surg. 40: 295-9, 1987.
5. Black CE, Huang N, Neligan PC, Levine RH, Lipa JE, et al. Effect of nicotine on vasoconstrictor and vasodilator responses in human skin vasculature. Am J Physiol Regul Integr Comp Physiol. 281: 1097-104 2001.
6. Heeschen C, Weis M, Cooke JP. Nicotine promotes arteriogenesis. J Am Coll Cardiol. 41: 489-96, 2003.

P-91
Tavşan Modelinde Yaşayabilen En Büyük Kompozit Kondrokutanöz Greft Boyutlarının Araştırılması

Alpagan Mustafa YILDIRIM[1], Mehmet İhsan OKUR[1], Mustafa KIYAR[1], Yağmur AYDIN[2]

1) Fırat Üniversitesi Tıp Fakültesi, Plastik Rekonstrüktif ve Estetik Cerrahi Anabilim Dalı, ELAZIĞ

2) İstanbul Üniversitesi Cerrahpaşa Tıp Fakültesi, Plastik Rekonstrüktif ve Estetik Cerrahi Anabilim Dalı, İSTANBUL

Amaç: Bu çalışmada, plastik rekonstrüktif ve estetik cerrahide sık olarak kullanılan ancak deneysel olarak belirlenmemiş olan kompozit kondrokutanöz greftlerin yaşayabilen en büyük boyutlarını tespit etmeyi amaçladık.

Gereç ve yöntem: Çalışmamızda, Elazığ ve Diyarbakır yöresinden temin edilen, 40 adet 3-4 kg ağırlığında, 6-8 aylık, erişkin, dişi ve erkek yerli tavşan kullanıldı. Çalışmadaki deneylerin tümü Fırat Üniversitesi Tıp Fakültesi Etik Kurulunun izni ile yapıldı.
Tavşanlar, alınacak kompozit kondrokutanöz greft boyutlarına göre ön çalışmada, 1cm, 1,5cm, 2cm, 2,5cm, 3cm wedge eksizyon grupları olarak beş grup şeklinde belirlendi. Ön çalışmada greftler, eşkenar üçgen şeklinde kulakların uzun ekseninin proksimaline yakın olacak şekilde eksize edildi. Wedge eksizyon şeklinde alınan deri kıkırdak kompozit greftleri, 5/0 prolen ile önce greftleri tam kat geçen köşe sütürleriyle, daha sonra tek taraflı cilt sütürleriyle dikildi. Tavşanlara antibiyotikli pomad ile pansuman yapıldı. Ameliyattan sonra 3. gün 1 cm olan greftlerin sütürlerinin ve greftlerin diğer tavşanlar tarafından yendiğinin tespit edilmesi üzerine bu greftler tekrar alındı. 14 günlük izlemi takiben değerlendirme yapıldı. Sadece 1 cm'lik bir greftin yaşadığı diğer greftlerin nekroze olduğu görüldü.
Ön çalışmada sadece bir adet 1 cm'lik kompozit greftin yaşaması üzerine çalışma grupları, 0,5cm, 1cm, 1,5cm, 2cm olarak yeniden belirlendi. Her grup 6 tavşan, 12 kompozit greft olacak şekilde çalışıldı. Tavşanlara operasyon esnasında 40 mg/kg ketamin(Ketalar®), 10 mg/kg Xylazin(Rompun®) anterior quadriceps içine İM enjekte edilerek genel anestezi sağlandı. Cerrahi müdahaleye başlarken de 2 ml %2'lik adrenalinsiz lidokain %0.9 NaCl ile birebir sulandırılarak her bir kulağa nörovasküler yapı çevresine verilerek lokal anestezi yapıldı. Cerrahi alanın %10 povidon–iod ile antisepsisi yapıldı. Tavşanlara operasyon esnasında IM 180.000 U kristalize penisilin G ile profilaksi yapıldı. Greftlerin alınacağı alan tıraş edildi. Cerrahi işaretleme kalemiyle çizim yapıldı. Greftler eşkenar üçgen olacak şekilde wedge eksizyon yapılarak alındı. Kompozit kondrokutanöz greftler, her bir köşesine 5/0 keskin prolen ile birer sütür ve daha sonra aralara 2 mm aralarla tek tek cilt ve kıkırdağı tam kat geçen ve sadece cilt ve perikondriumu kapsayan sütürler atılarak tekrar aynı yere dikildi. Basitrasin ve neomisin içeren antibiyotikli krem (Thiocillin®) ile pansuman yapıldı. Greftlere gün aşırı tihiocillinli pansumanlar tekrarlandı. 21 gün sonra kompozit greftlerin yaşayabilen alanlarının değerlendirilmesi için ölçümler yapıldı. Ölçümler için her bir tavşana 0.5 ml % 10 fluorescein intraperitoneal olarak verildi. 30 dakika sonra kompozit greftlerin cerrahi boyutu ve nekroza giden kısımlar aydınger kâğıtlarına çizildi. Çizimden dijital planimetre (Ushikata x- plan 360C+) kullanılarak yaşayan ve nekroza giden alanlar tespit edildi.
Elde edilen veriler ortalamalar ± standart hata (SH) olarak belirtildi. Ortalamalar arasındaki farkların istatistiksel anlamlılık düzeyleri SPSS bilgisayar programı ile yapıldı. $p<0.05$ değerleri istatistiksel olarak anlamlı kabul edildi. Grupların kompozit greftlerindeki yaşama, parsiyel nekroz ve nekroz oranlarının ve grup içinde ve gruplar arası yaşayan ve nekroza giden greft alanları ortalamalarının karşılaştırılması Mann Whitney U, Student's t ve ANOVA testleriyle yapıldı. $p<0.05$ olan değerler istatistiksel olarak anlamlı kabul edildi.

Bulgular: Grup I: 0.5 cm'lik greftlerin alındığı grupta hiç nekroz görülmedi. Greftlerin tümü sorunsuz yaşıyordu.
Grup II: 1 cm'lik 12 greftten 1 greftte total nekroz, 1 greftte ise kısmi nekroz meydana geldi. 10 adet 1 cm'lik greftin tam olarak yaşadığı tespit edildi.
Grup III: 1.5 cm'lik greft grubunda ise 4 greftte total nekroz, 1 greftte kısmi nekroz görüldü. 7 adet 1.5 cm'lik greft tam yaşadı.
Grup IV: 2 cm'lik kompozit kondrokutanöz greftlerin ise 5'inde total nekroz, 2'sinde parsiyel nekroz ve 5'inde sorunsuz yaşam tespit edildi.
1.5 ve 2 cm'lik greft gruplarında hayvanlar tarafından yenmek suretiyle kaybolan ikişer greft tam nekroz sayıldı.
İstatistiksel analiz sonucunda Mann-Whitney U testi, ANOVA ve Student's t testlerinde Grup I ile grup II, III ve IV arasında hem yaşama oranı ve hem de nekroz oranı açısından anlamlı fark bulundu ($p= 0.0001$, $p= 0.003$ ve $p= 0.007$). Grup II ile IV arasında ise yaşama oranları açısından anlamlı bir fark bulunmazken ($p=0.80$) nekroza giden greft alanı açısından anlamlı bir fark bulundu ($p= 0.003$). Grup II (1.0 cm) ile grup III arasında hem yaşayan ve hem de nekroza giden greft oranı ve alanı açısından istatistiksel olarak anlamlı bir fark bulunmadı ($p=0.192$ ve $p=0.054$).

Sonuç: Sonuçlarımız bazı deneysel araştırmaların kontrol gruplarının sonuçlarıyla uyumlu olsa da üçgen şeklinde eksizyon yapılan bir çalışmaya rastlamadık. Üçgen şeklinde wedge eksizyon yaptığımızdan üçgenin dar olan proksimal kısmında greftin hiçbir alanı serbest kenardan 1 cm'den daha uzak olmadığı için greftin yaşaması daha fazla olmuştur. Klinik olarak da kompozit auriküler greftler en çok bu şekilde alınmaktadır. Sonuç olarak wedge eksizyon şeklinde alınan kompozit auriküler greftlerde 0.5 cm: % 100, 1 cm: % 83.3, 1.5 cm: % 58.3, 2 cm: % 41.7 yaşama oranı bulundu. 0.5cm

grubu ile tüm gruplar arasında, 1cm grubu ile 4.grup (2cm) arasında hem yaşama, hem de nekroz açısından istatistiksel olarak anlamlı fark bulundu ($p<0.05$).

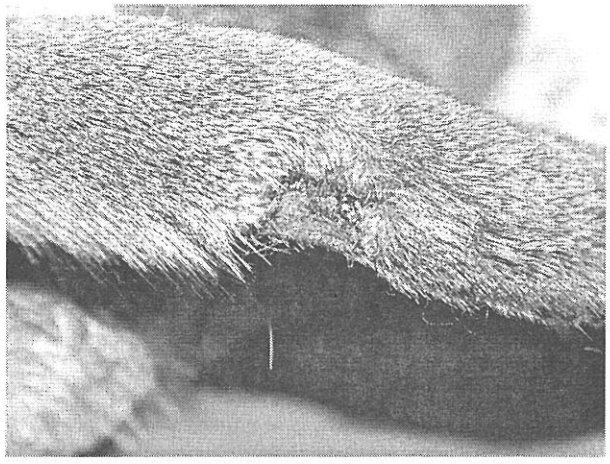

Şekil 1. Tamamen nekroze olan bir greftin görünümü

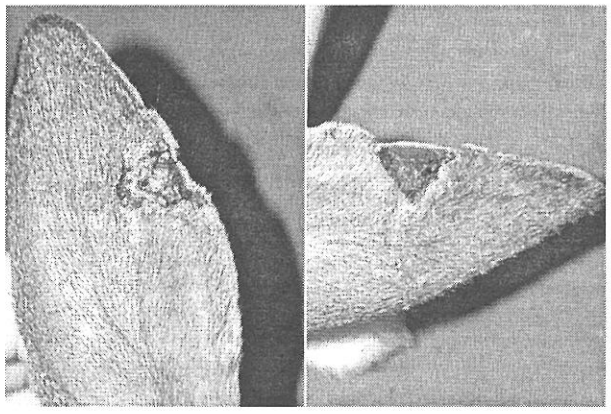

Şekil 2. Farklı miktarda kısmi nekroz gösteren iki greftin görünümü.



Şekil 3. Tamamı yaşayan bir greft görülmektedir.

Kaynaklar:

1. Isshiki N. Technique of total ear reconstruction with open framework, composite pseudomeatus graft, and postauricular transposition flap. Clin Plast Surg 17(2): 263-272, 1990.
2. Avelar JM, Psillakis JM, Viterbo F. Use of large composite grafts in the reconstruction of deformities of the nose and ear. Br J Plast Surg 1984; 37(1): 55-60.
3. Ratner D, Katz A, Grande DJ. An interlocking auricular composite graft. Dermatol Surg 1995; 21(9): 789-92.
4. Peled IJ. Re: Composite chondrocutaneous graft. Ann Plast Surg 1995; 34(5): 559-60.
5. Konior RJ. Free composite grafts. Otolaryngol Clin North Am 1994; 27(1): 81-90.
6. Gloster HM Jr, Brodland DG. The use of perichondrial cutaneous grafts to repair defects of the lower third of the nose. Br J Dermatol 1997; 136(1): 43-6.

P-92
Rat Deri Fleblerinde Botulinum Toksin A İle Kimyasal Geciktirme Uygulamasının İncelenmesi

Alpagan Mustafa YILDIRIM, Mehmet İhsan OKUR, Zübeyir ÖRTER, Osman Ata UYSAL
Fırat Üniversitesi Tıp Fakültesi, Plastik Rekonstrüktif ve Estetik Cerrahi Anabilim Dalı, ELAZIĞ

Amaç: Bu çalışmada botulinum toksin tip-A'nın deri kan damarlarında muhtemel vazokonstriksiyon yapıcı etkisinden faydalanarak fleplerdeki kimyasal geciktirmeyi ratlarda sağlayıp sağlamayacağını; yani botulinum toksin uygulanmış deri sahalarında iki hafta sonra oluşturulan fleplerin yaşamını artırıp artırmayacağını araştırmayı amaçladık.

Gereç ve yöntem: Bu çalışmada Fırat Üniversitesi Deneysel Araştırma Merkezinden temin edilen 275- 320 gram ağırlığında 20 adet Wistar cinsi sıçan kullanıldı. Çalışmadaki deneyler Fırat Üniversitesi Tıp Fakültesi Etik Kurulundan izin alınarak yapıldı.
Sıçanlar, her grupta n = 10 denek olacak şekilde 2 gruba ayrıldı.
Grup Kontrol: Bu gruba hiçbir ilaç uygulaması yapılmadı.
Kimyasal Geciktirme grubu: Flep kaldırılması planlanan bölgenin distal yarısına 8 ünite/kg dozunda botulinum toxin A (Botox®) uygulandı.
Deneklere ketamin hidroklorid ve ksilazin hidroklorid anestezisinden sonra sırtlarından yeteri kadar yer tıraş edildi. Polyvinylpyrolidone ile alan temizlendikten sonra flep planlanan alan ameliyat boyası kullanılarak belirlendi. Flebin distal yarısı işaretlendikten sonra bu alana bir cm aralıklı grid-pattern olarak enjeksiyon noktaları belirlendi. Soğuk zincire uyularak getirilen botilinum toksin A pratik uygulama için deneklerin ağırlıklarıyla orantılı olacak şekilde sulandırıldı. 4 ml serum fizyolojikle hazırlanan flakonun her 0,1 ml'si 2,5 U botulinum toksin tip-A ihtiva etmekteydi. Hazırlanan botulinum toksin tip-A prospektüse uygun olarak daha önce belirlenen noktalara 8 ünite/kg dozunda insülin enjektörü yardımıyla intradermal olarak enjekte edildi. Botilinum toksin A uygulamasından 14 gün sonra deneklere 100 mg/kg ketamin hidroklorid (Ketalar®) ve 10 mg/kg ksilazin hidroklorid (Rompun®) intraperitoneal verilerek anestezi sağlandı.% 10'luk sudaki Polyvinylpyrolidone (Batticon®) solüsyonuyla alan temizliği yapıldı ve daha önceden ameliyat boyasıyla çizilen alanlardan flepler kaldırıldı.
Tüm deneklere 100 mg/kg ketamin hidroklorid ve 10 mg/kg ksilazin hidroklorid intraperitoneal verilerek anestezi sağlandı. Sıçanların sırtlarından yeterli alan tıraş edildi ve polyvinylpyrolidone ile temizlendi. Flep kaldırılacak alan ameliyat boyası kullanılarak belirlendi. Sıçanların sırtlarından 7. Servikal vertebra hizasında kranial tabanlı, pannikulus karnosus içeren 7 x 2 cm boyutlarında random flepler kaldırıldı. Daha sonra flepler 4/0 keskin iğneli ipek dikişler ile yerlerine dikildi. Kanama kontrolü için elektrokoter ya da hemostatik madde kullanılmadı. Ameliyatı takip eden 3 gün boyunca günde bir kez batticon solüsyon ile cerrahi alanlara pansuman yapıldı.
Her iki gruptaki deneklerin flepleri kaldırıldıktan bir hafta sonra aynı ilaçlar intraperitoneal yoldan verilerek anestezi sağlandı. Fluoressein sodyum tozundan 100 mg/ml olacak şekilde serum fizyolojik ile steril solüsyon hazırlandı. Bu solüsyondan sıçanlara 0,5 ml intraperitoneal olarak enjekte edildi. Flepler 20 dakika sonra wood lambası altında değerlendirildi. Asetatlı kâğıt üzerine fleplerin yaşayan ve nekroz olan kısımları işaretlendi. Yaşayan kısımlar bu kâğıtlar üzerinden dijital planometre (Ushikata x- plan 360C+) yardımıyla hesaplandı.
Elde edilen veriler ortalamalar ± standart hata (SH) olarak belirtildi. Ortalamalar arasındaki farkların istatistiksel anlamlılık düzeyleri SPSS bilgisayar programı ile yapıldı. $P<0.05$ değerleri istatistiksel olarak anlamlı kabul edildi. Grupların fleplerindeki yaşayan alanların ortalamaları ± SH'nin karşılaştırılması Student's t testi ve ANOVA testleriyle yapıldı.

Bulgular: Kontrol grubundaki flepler kaldırıldıktan bir hafta sonra yaşayan alanların yüzde olarak ortalaması hesaplandığında % 62.95 ± 3.37 bulundu (Şekil 1). Gruptaki bir sıçan anestezi sırasında öldü. Ölen denek çalışma dışı bırakıldı.
Flep planlanan bölgenin distal yarısına botulinum toksin tip-A cilt içine verilerek yapılan kimyasal geciktirme sonucu kaldırılan fleplerdeki yaşayan alan yüzde olarak ortalama % 95.98 ± 2.67 ölçüldü (Şekil 2). Bu gruptaki iki rat anestezi sırasında öldü. Ölen hayvanlar çalışma dışı bırakıldı.
Botulinum toksin tip-A ile kimyasal flep geciktirilmesi yapılan gruptaki fleplerin yaşayan alanlarının ortalama yüzdesi ve bu alanların cm^2 olarak ortalaması kontrol grubuyla kıyaslandığında istatistiksel olarak anlamlı fark vardı. P değeri 0.05' ten küçük olarak bulundu.

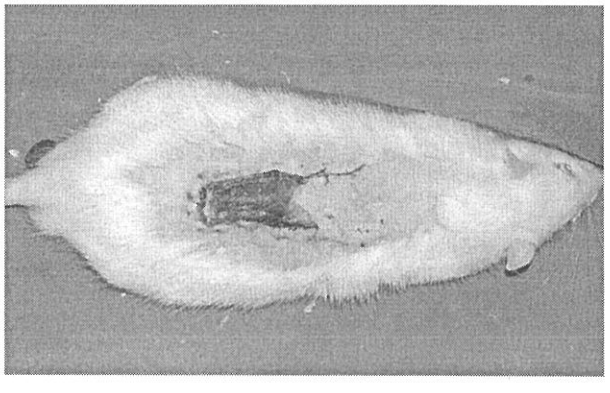

Şekil 1. Kontrol grubundaki bir flebin yaşayan ve nekrotik kısımlarının görüntüsü

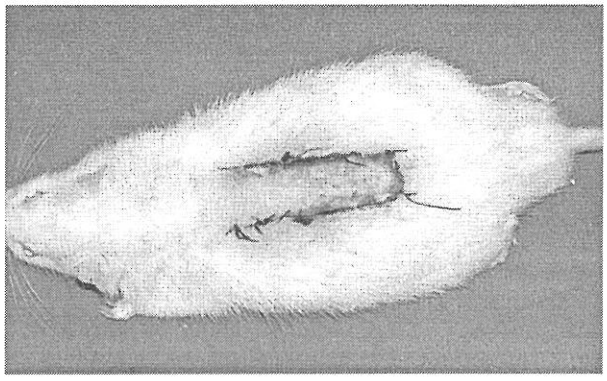

Şekil 2. Botulinum toksin tip-A ile flep geciktirilmesi yapılan gruptaki bir flebin görüntüsü

Sonuç: Botulinum toksin tip-A ile flep geciktirilmesi uygulaması flep yaşamını kontrol grubuna göre istatistiksel olarak anlamlı artırdı. ($p<0.05$) Botulinum toksin tip-A ile flep geciktirilmesi uygulamasının kolay, uygulama sınırlarının kısıtlı olmaması, en önemlisi tek başına etkili ve bir seans uygulamanın yeterli olması nedeniyle klinikte yaygın olarak kullanılabileceğini düşünmekteyiz. Bu konu daha geniş araştırılırsa flep geciktirilmesinin patofizyolojisi ve iskemi nedenlerinin sırlarını çözmede katkı sağlayabilir.

Kaynaklar:

1. Cho BC, Lee MS, Lee JH, Byun JS, Baik BS. The Effect of Surgical and Chemical Delay Procedures on the Survival of Arterialized Venous Flaps in Rabbits. Plast Reconstr Surg .102:1134-1143, 1998.
2. Yang D, Morris S. Comparison of Two Different Delay Procedures in a Rat Skin Flap Model. Plast Reconstr Surg. 102: 1591- 1597, 1998.
3. Carruthers JD, Lowe NJ, Menter MA, Gibson J, Eadie N. Double-Blind, Placebo-Controlled Study of the Safety and Efficacy of Botulinum Toxin Type A for Patients with Glabellar Lines. Plast Reconstr Surg .112 S: 21S-30S, 2003.
4. Rohrich RJ, Janis JE, Fagien S, Stuzin JM: The Cosmetic Use of Botulinum Toxin. Plast Reconstr Surg .112: 177S-187S, 2003.
5. Choi JC, Lucarelli MJ, Shore JW. Use of botulinum A toxin in patients at risk of wound complications following eyelid reconstruction. Ophthal Plast Reconstr Surg .13: 259-264, 1997.
6. Karacaoğlu E, Yüksel F, Turan SO, Zienowicz RJ. Chemical Delay: Alternative to Surgical Delay Experimental Study. Ann Plast Surg. 49: 73-81, 2002.

P-93
Vertikal Skarlı-Free Nipple Meme Küçültme Operasyonu

Mustafa YILMAZ, Ali KIZILKAYA, Osman Enver AYDIN, Araz SALMANOV
Dokuz Eylül Üniversitesi Tıp Fakültesi, Plastik Rekonstrüktif ve Estetik Cerrahi AD., İZMIR

Giriş: Meme küçültme operasyonları estetiğin ötesinde fonksiyonel olarak da kazanımlar sağlayan tekniklerdir. Pediküllü teknikler uygun büyüklükte memelerde başarılı sonuçlar verebilirken, büyük memelerde serbest nipple grefti kullanılabilecek yegane operasyon tekniğidir. Ancak wise paterni kullanılan memelerde ters T skarın horizontal bacağı lateral ve mediale doğru oldukça fazla uzanmakta ve geç dönem estetik sonuçları bu nedenle kısıtlanmaktadır.

Metod: Biz de bu nedenle, şiddetli gigantomastili iki hastamızda, Lassus tarafından başlatılan ve Lejour tarafından popülarize edilen tekniği, serbest niplle greftleme ile modifiye ederek kullandık. Hastalarda Lejour tekniğine uygun çizim ardından nipple greftleri alınarak inceltilmiş ve üst flep üzerinden planlanarak dezepitelize edilen pozisyona yerleştirildi.

Bulgu: Hastaların geç dönem sonuçları hem hasta hem de bağımsız gözlemciler tarafından tatmin edici bulundu.

Tartışma Ve Sonuç: Vertikal skarlı serbest nipple greftleme tekniği uygun olgularda daha geniş serilerde geç sonuçları görülmelidir.

Anahtar Kelimeler
Vertikal Skarlı Meme Küçültme, Serbest Niplle grefti

Bu çalışmanın geniş özeti elimize ulaşmamıştır.

P-94
Augmentasyon Mammoplastide Sınıflandırılmamış Bir Kapsüler Kontraksiyon: Olgu Sunumu

Ali BARUTÇU, Fahri MOLA, O. Enver AYDIN

Dokuz Eylül Üniversitesi Tıp Fakültesi, Plastik Rekonstrüktif ve Estetik Cerrahi AD., İZMIR

Giriş: Meme augmentasyonu veya rekonstrüksiyonu amaçlı silikon meme protezi kullanımı oldukça sık gerçekleştirilen plastik cerrahi prosedürlerindendir. Silikon meme protezi yerleştirilen hastalardaki en sorun kapsüler kontraksiyondur. Kontraktürü önlemek için gerekenler yapılsa da bazı durumlarda önüne geçilememekte ve hatta şiddetli derecelerde reaksiyonlar görülebilmektedir.[1,2]

Baker kapsül kontraktürünün şiddetini belirleme amaçlı olarak 4 evrede sınıflamıştır.[3] Ancak bu sınıflandırma her zaman yeterli olamamaktadır.[4] Biz be, Baker sınıflamasını yetersiz kaldığı bir kapsüler kontraksiyon olgusu sunmak istedik.

Olgu: 34 yaşında bayan hasta, memelerinde sertlik, hassasiyet, ve şekil bozukluğu şikayetiyle polikliniğimize başvurdu. 10 yıl önce bir merkezde subglanduler plana silikon meme protezi yerleştirilmiş. Hastaya 2000 yılında bir defa kapsülektomi ve protez yenilemesi uygulanmış. Ancak kapsül tekrarlamış. Hastanın muayenesinde her iki memede, protez çevresinde sert kasılma bantları oluşturan ve her iki tarafta aksillaya uzanan ve kol abdüksiyonunu engelleyen kontraktür saptandı. (Resim-1) Hasta kapsülotomi ve submuskuler plana pürüklü yüzeyli silikon meme protezi koyularak tedavi edildi. Aksillaya uzanan bant operasyon sırasında serbestlendi. (Resim -2)

Tartışma: Silikon meme protezleri estetik ve rekonstrüktif amaçlarla sıkça kullanılmaktadır. Bununla beraber bazı komplikasyonlar görülebilmektedir. Erken dönemde hematom, enfeksiyon gibi komplikasyonların yanısıra geç dönemde de kapsül kontraksiyonu en korkulan sonuçlardadır.

Kapsül kontraksiyonu sıklığı farklı çalışmalarda değişik düzeylerde bildirilse de, en yüksek sıklık % 74'dür.[5] Etyolojisi bilinmese de hematom, aşırı yabancı cisim reaksiyonu enfeksiyon gibi etkenler üzeinde en sık durulan faktörlerdir.

Baker sınflandırması kapsül kontraktürünü derecelendirilmesinde en sık kullanılan sınıflandırmadır. (Tablo-1) Ancak sınıflandırma öznel gözlemlere dayanır ki bu da sakıncalı yanıdır. Gözlemciler arası ve aynı gözlemcinin farklı zamanlardaki izlenimleri farklılıklar göstermektedir. Ancak bizxim olgumuz sınıflandırmada tanımlanmamış bir klinik durum içermektedir.

Baker sınıflandırmasında evrelendirilemeyen bu olgu, mevcut sınıflandırmanın yerine yeni bir sınıflandırma getirilmesini veya evre 5 kontraksiyonun tanımlanmasına işaret etmektedir.

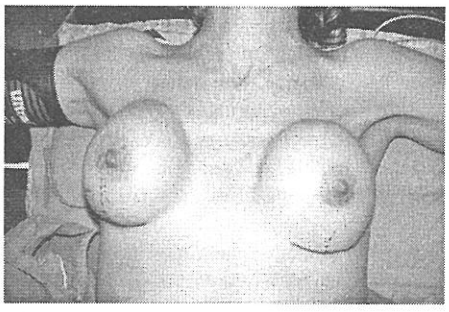

Resim-1: Operasyon öncesi omuz abdüksüyon kısıtlılığı

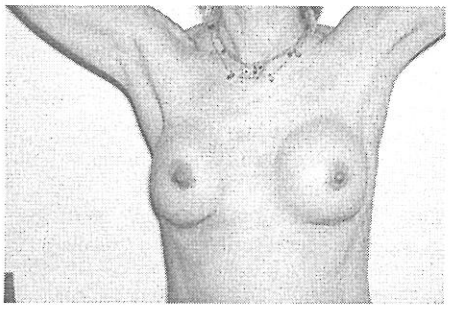

Resim-2: Operasyon sonrası abdüksüyon.

Tablo-1 Baker Sınıflandırması

Evre	Muayene bulgusu
1	Doğal, opere edilmemiş hissi verir.
2 (Minimal)	Meme bir miktar serttir. Protez ele gelir ancak görülemez.
3 (Orta)	Meme daha serttir. Protez kolaylıla ele gelir ve protez veya kapsüle bağlı deformite görülebilir.
4 (Şiddetli)	Sert, hassas, ağrılı ve soğuk meme. Şekil bozukluğu belirgin.

Kaynaklar

1. Bronz G. How reliable are textured implants used in breast surgery? A review of 510 implants. Aesth Plast Surg 1999; 23: 424-7
2. Embrey M, Adams EE, Cunningham B, Peters W, Young VL,Carlo GL. A review of the literature on the etiology of capsular contracture and a pilot study to determine the outcome of capsular contracture interventions. Aesth Plast Surg 1999;23:197–203.
3. Baker JL. Augmentation mammaplasty. In: Symposium on Aesthetic Surgery of the Breast, Owsley JQ Jr. & Peterson RA eds. St Louis: C. V Mosby, 1978,25&63.
4. Spear SL, Dawson KL. Augmentation mammoplasty. In: Mastery of Plastic and Reconstructive Surgery, Mimis Cohen ed. Vol 3, London: Little, Brown and Company, 1994: 2099-133.
5. Ersek RA. Rate and incidence of capsular contracture: A comparison of smooth and textured silicone double lumened breast prostheses. Plast Reconstr Surg 1991: 87: 879-84.

P-95
Dikey İzli Meme Küçültme Yöntemi Aşırı Büyük Memelerde Güvenli Bir İşlem midir?

Eray COPCU, Nazan SİVRİOĞLU, Çaghan BAYTEKİN, Banu KOÇ, Şule ER
Adnan Menderes Üniversitesi Tıp Fakültesi Plastik ve Rekonstrüktif Cerrahi A.D, AYDIN

Giriş: Genel olarak meme küçültme operasyonları hem estetik açıdan hasta memnuniyeti yaratan, hem de boyun ve sırt ağrılarında düzeltme sağlayan yaklaşımlardır[1,2]. Ancak bu ameliyatlardaki en temel problem oluşan izlerdir[3]. Dikey izli meme küçültme ameliyatlarının en önemli avantajı oluşan izin diğer yöntemlere göre daha az ve kabul edilebilir olmasıdır[4]. Geçmiş dönemde en sık kullanılan yöntem olarak sunulan Wise paternli küçültme ameliyatlarının yerini artık dikey izli teknik almaya başlamıştır[4,5]. Dikey izli teknik sadece yatay düzlemde iz olmamasını değil, aynı zamanda şeklin daha konikal olmasını da sağlamaktadır[6]. Beer ve ark. larının çalışmasına göre dikey izli teknik, ters T izli meme küçültme yöntemlerine göre daha güzel, daha projekte memelerin olmasını sağlarken, ters T izli teknikte daha düz memeler oluşmaktadır[7]. Tüm avantajlarına rağmen dikey izli meme küçültme tekniği için ideal adaylar elastik deriye sahip, orta büyüklükteki (800 gr. lık rezeksiyon) hacimde olan ve bu hacmin yağ ve bez dokusundan oluştuğu olgulardır[4,6].

Gereç ve Yöntem: 1999 ile 2004 yılları arasında Anabilim dalımızda aşırı meme büyüklüğü nedeniyle 1000 gr.dan fazla doku rezeke ettiğimiz ve dikey izli operasyon tekniği uyguladığımız 11 olgu (22 meme) çalışmamıza alındı. Olguların hepsi aynı cerrahi ekip ve plastik cerrahi uzmanınca genel anestezi altında ameliyat edilmişlerdir. Dikey izli meme küçültme ameliyatları Lejour'un[8] tanımladığı geometrik şekilde yatay iz olmadan ancak Lejourdan farklı olarak liposuction (yağ emme) yöntemi kullanılmadan gerçekleştirilmiştir. Sternal çentik ile yeni meme başı uzaklığının 20 cm olması sağlanmıştır. Periareolar kürvün uzunluğu 16 cm olarak, yeni meme altı oluğu ise orjinalinden 4 cm yukarıda olacak şekilde planlanmıştır. Olgularda vakum ile yağ emme ameliyatı yapılmamıştır. Olguların hepsi en az 1 yıl süreyle takip edilmişlerdir.

Sonuçlar: Toplam 11 olgu, 22 memenin sunulduğu ve her bir memeden en az 1000 gr.lık eksizyonun yapıldığı bu çalışmada olguların yaşları 20 ile 46 arasında değişmekte olup ortancası 32 olarak bulunmuştur. Rezeke edilen doku miktarı 1000 gr ile 1780 gr. arasında değişmekte olup ortalaması 1322 gr olarak bulunmuştur. Olgulara ait detaylı bilgi Tablo 1 de sunulmuştur. Hastaların erken dönem takiplerinde 22 memenin 2 sinde komplikasyon (%9) ile karşılaşılmış. Bunlardan biri 6 no'lu olguda görülen areoalanın kısmi nekrozudur. Nekroz post-op 5. günde başlamış ve kendini sınırladıktan sonra (post-operatif 1. ayda) debritman ve skar revizyonu ameliyatı yapılmıştır. Bu olgunun pre-operatif sorgulamasında sigara içmediğini belirtmesine rağmen, komplikasyon çıktıktan sonra günde 2 paket sigara içtiğini ancak ameliyatı ertelememiz yada iptal etmemizden korktuğu için söylemediğini belirtmiştir. İkinci komplikasyon olarak 11 no'lu olguda dreni çekildikten sonra post-operatif 3. günde gelişen hematomdur. Hipertansiyon öyküsü olan bu olguda hematom boşaltılmış olup geç dönemde herhangi bir komplikasyonla karşılaşılmamıştır.

Tartışma: Kadınların yaşantılarında aşırı büyük memeler her zaman problem teşkil etmiştir. Bu problemler psikososyal olduğu kadar, boyun ve sırt ağrısı, intertrigo, korokoid bası sendromu gibi fiziksel yakınmalara yol açmaktadır[9,10]. Başarılı bir meme küçültme şu kriteleri içermelidir:

a. Meme başı ve arolar kompleksin daha yukarıdaki yeni pozisyonuna yerleştirilmesi bu yapılara olan vasküler desteği bozmamalıdır; b. Yeterli miktarda meme dokusu rezeke edildiğinde estetik meme şekli yaratılabilmelidir.; c. Derinin fazla miktarda alınması sunucu yara iyileşmesinde herhangi bir sıkıntı yaratmamalıdır[4].

Tüm bu prensipleri gerçekleştiren birden fazla yöntem tanımlanmıştır. Önemli olan hangi hastada hangi yöntemin seçilmesi gerektiğidir. Seçilecek teknik için cerrahın tecrübeleri de önemli bir kriterdir; ancak hastanın özellikleri mutlaka değerlendirilmelidir. Aşırı meme büyüklüğünde 2 temel sıkıntı söz konusudur: meme küçüldükten sonra oluşturulan yeni memenin yeterli vasküler desteği sağlanmalı ve en az iz yaratılmalıdır. Aşırı büyük memelerin küçültülmesinde en sık kullanılan yöntemlerden biri McKissock yöntemi olmakla beraber bu yöntemde en büyük sıkıntı aşırı izlerdir[4]. Son dönemde en popüler yöntem dikey izli meme küçültme yöntemidir. Bu yöntemde yukarıda tanımlanan tüm prensipler sağlanmış olup sadece dikey iz yaratılmış olması da tekniğin en önemli avantajlarından biridir. Amerikan Plastik ve Rekonstrüktif Cerrahi Derneğinin son dönemde yapmış olduğu bir çalışma, meme küçültme ameliyatı yapılan bayanların %11 nin oluşan izden dolayı yaptırdıkları ameliyattan memnun olmadıklarını göstermiştir[11]. Sıklıkla uygulanan ters T izli meme küçültme tekniğinde hem dikey hem de yatay izler görülmekte olup daha az izli meme küçültme ameliyatı arayışları doğmuştur. Dikey izli meme küçültme operasyonlarını ilk defa Lötsch[12] 1923 de, Dartigues[13] ise 1924 de memeyi düzeltme (mastopeksi) amacıyla sunmuşlardır. 1957 yılında Arie[14] meme küçültme amaçlı kullanılabileceğini gösterirken, Lassus[15] tekniği modifiye etmiş ve Marchac[16] geniş bir seride kullanmıştır. Ancak tekniğin bugünkü popularitesi Lejour[8]'un çalışmalarıyla olmuştur. Doğaldır ki, tüm cerrahi tekniklerde olduğu gibi bu yönteminde avantaj ve dezavantajları vardır. Lejour bu tekniği estetik olarak daha iyi sonuçların elde edildiği, güvenli bir meme küçültme tekniği olarak tanımlamaktadır[8]. Oluşturulan yeni meme, olması gereken konikal şekilde ve az iz ile gerçekleştirilmektedir[17]. Bu tekniğin dezavantajları olarak meme altı alanda skar revizyonu olasılığı, gecikmiş

yara iyileşmesi, oluşturulması planlanan meme şeklinin uzun süre sonra gerçekleşmesi ve özelliklede aşırı büyük memelerde superior pedikülün vaskularitesi konusundaki şüpheler sunulmuştur[18,19]. Literatürde her ne kadar bu teknik 800 gr.dan daha az rezeksiyon yapılacak, orta derecedeki meme hipertrofilerde önerilmekle birlikte, biz bu çalışmamızda 11 aşırı meme büyüklüğüne sahip olguda bu tekniği kullandık. Sadece 2 olguda (% 9) komplikasyon ile karşılaştık ancak her iki olguda da komplikasyona zemin hazırlayan etkenler söz konusu idi. Kısmi nekrozu olan olgunun aşırı sigara içimi ve hematomu olan olgunun hipertansiyon öyküsü komplikasyon gelişmesinde asıl faktörlerdir. Olgularda skara ait komplikasyon gözlenmemiştir. Sadece bir olgu ameliyat sonrası 6.ayda skar revizyonunu estetik açıdan istemiş ve bu olguya skar revizyonu yapılmıştır. Dikkatli bir ameliyat öncesi değerlendirme ve özenli hasta seçimi bu komplikasyonların azalmasını sağlayacaktır. Biz çalışmamızda operasyonu belirleyecek ameliyat öncesi çizimleri Lejour'un tanımladığı yöntem ve geometrik özelliklere uygun olarak yapmamıza rağmen, Lejour'un uygulamış olduğu yağ emme ameliyatını eş zamanlı olara olgularımıza uygulamadık. Cruz-Korchin'in çalışmasında da özellikle vurgulandığı gibi, yağ emme ameliyatı uygulanan olgularda uzun süren morluklar ve seroma gibi komplikasyonlar sıkça gözlenmektedir.[4] Biz de aşırı büyük memelerde zaten potansiyel komplikasyon riski olduğundan yağ emme ameliyatını ek bir riskyaratmaması için uygulamadık.

Aşırı büyük memelerin küçültme cerrahisinde estetik açıdan olumsuz sonuçlarla sıklıkla karşılaşılmaktadır. Bunlar: meme başı ve areolanın malpozisyonu, aşırı artmış meme altı alan mesafesi ve çözümü zor köpek kulağı deformitesidir[20]. Her ne kadar bizim olgu serimiz sadece 11 olgu gibi küçük bir grup olsa da sadece areolanın kısmi nekrozundaki olguda görülen hipertrofik iz dışında olgularda ileri dönemde bir problem gözlenmedi. Büyük memelerde yapılan dikey izli meme küçültme ameliyatlarında istenilen sonucun alınması için uzun bir süreç geçmesi gerektiğini Lejour çalışmasında vurgulamıştır[17]. Bizde tüm olgularımızı en az 1 yıl süreyle takip ettik. Deconinck ve ark.larının yaptığı bir çalışmada dikey izli meme küçültme ameliyatı ile 700 gr dan fazla rezeksiyon yaptıkları toplam 179 memede, 3 hematom, 4 enfeksiyon, 8 parsiyel nekroz ve 44 yara açılması gözlemlemişlerdir[21]. Bu verilerin değerlendirilmesinde %4,4 parsiyel nekroz görülmüş olması ve %1,7 hematom görülmesi bizim verilerimizle paralellik gösterse de, bu araştırmacıların çalışmasında %24,5 gibi yüksek oranda yara açılması komplikasyonu bulunmaktadır. Ancak yara yeri ile ilgili komplikasyon sadece dikey izli teknik ile ilgili olmayıp, aşırı büyük memelerin küçültülmesinde yaygın kullanılan diğer tekniklerde de görülmektedir[22]. Dikey izli meme küçültme ameliyatlarında görülen yara iyileşme problemlerini en aza indirmek için çeşitli otörler tarafından teknik modifiye edilmiştir. Pllua ve Ermisch, dikey "I" şeklindeki izi "L" haline getirip daha az oranda (%13) komplikasyonla karşılaştıklarını rapor etmiştir[23]. Yazarlar bu yaklaşımın her bir memeden 2000 gr. doku rezeksiyonuna izin verdiğini ve sigara içimi gibi risk faktörü olan olgularda tercih edilmesi gerektiğini savunmaktadır. Sonuçta aşırı büyük memelerin küçültme cerrahisinde hangi yöntem seçilirse seçilsin özellikle yara yerine ait komplikasyonların oranı yüksektir, ancak ameliyat sonrası iz ve konikal estetik memenin yaratılması açısında dikey izli meme küçültme tekniği güvenli olarak uygulanabilecek bir yöntemdir.

Tablo 1: Hastalara ait ayrıntılı bilgiler:

Hasta No:	Yaş	Rezeke edilen doku miktarı *	Risk faktörleri	Komplikasyon
1	32	1200 gr.	Yok	Yok
2	44	1100 gr.	Yok	Yok
3	46	1450 gr.	Sigara	Yok
4	30	1000 gr.	Yok	Yok
5	42	1780 gr.	Yok	Yok
6	20	1620 gr.	Yok	Meme başı areola kısmi nekrozu
7	46	1420 gr.	Yok	Yok
8	29	1140 gr.	Yok	Yok
9	27	1200 gr.	Sigara	Yok
10	44	1460 gr.	Yok	Yok
11	28	1180 gr.	Hipertansiyon	Hematom

(*): Her iki memeden rezeke edilen dokunun ortalamasıdır.

Şekil1:

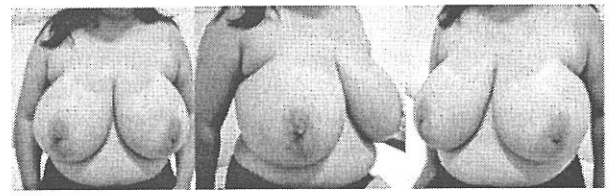

Şekil2:

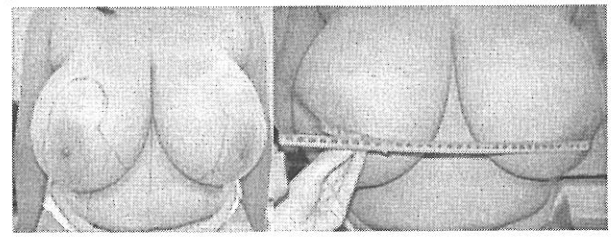

Şekil 3:

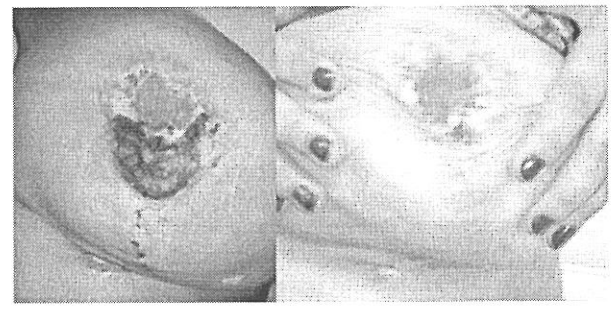

Şekil 4:

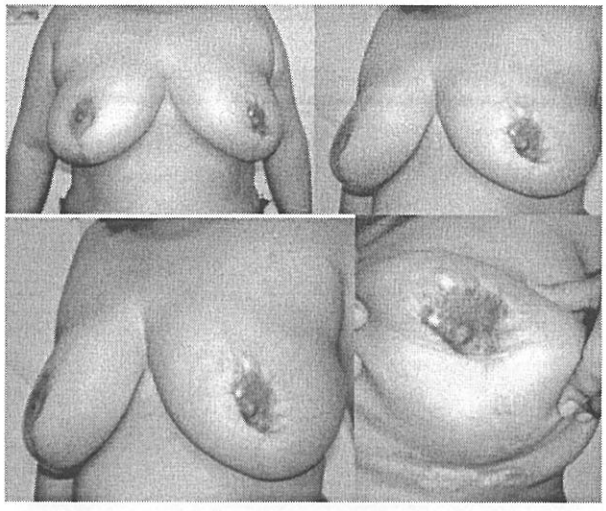

Şekil 5:

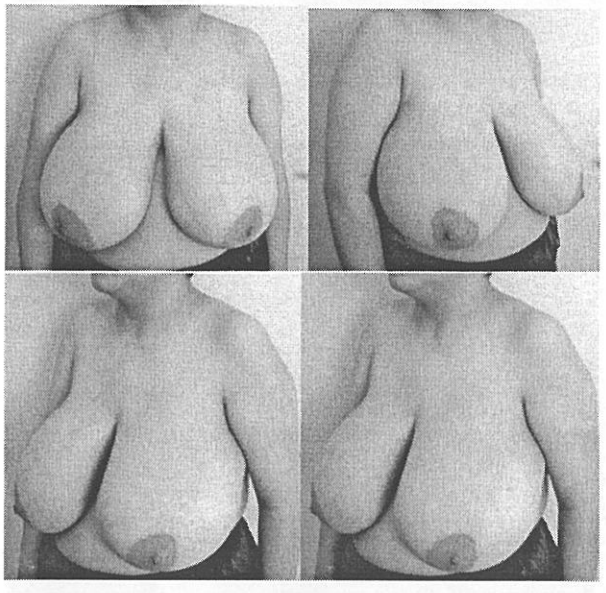

Şekil 6:

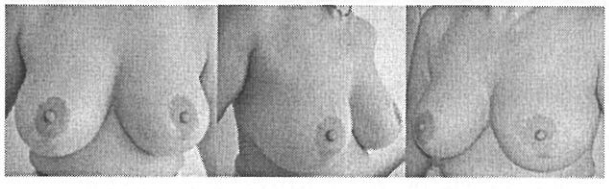

Şekil 7:

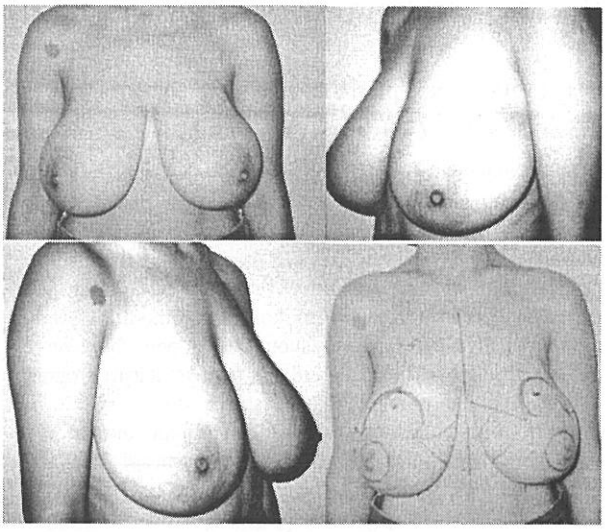

Şekil 8:

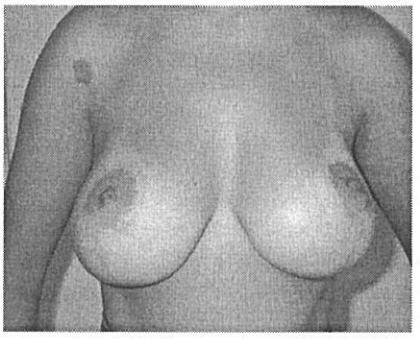

Şekil 9:

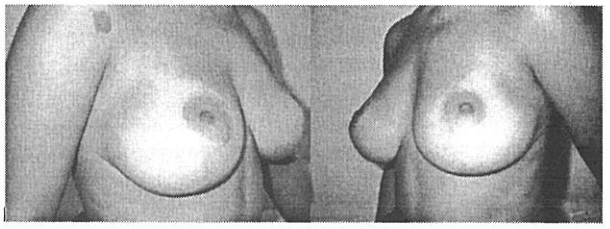

P-96
Bazal Hücreli Karsinomda İkinci Göz Exenterasyon Kararı Nasıl Verilir?

Eray COPCU, Nazan SİVRİOĞLU, Çağhan BAYTEKİN, Banu KOÇ, Şule ÖZTAN

Adnan Mendres Üniversitesi Tıp Fakültesi Plastik ve Rekonstrüktif Cerrahi AD, AYDIN

Orbital exenterasyon; glob, göz kapakları, konjonktiva ve periorbitayı içeren tüm orbital içeriğin tümüyle çıkarılmasıdır. 1583'te Bartisch[1] tarafından orbital exenterasyonun ilk tanımlanmasından bu yana pek çok otör, etkilenmemiş göz kapağı,konjonktiva, periorbita ve/ veya posterior orbital apikal yapıları korumaya yönelik konservatif modifikasyonları rapor etmiştir. Orbital exenterasyon; orbital, periorbital ve paranazal bölgenin, potansiyel olarak fatal veya aşırı progresif durumlarının tedavisinde kullanılmıştır[2].

Biz, periorbital bölgede agresif bazal hücreli karsinomlu (BCC) bir vaka sunduk. 71 yaşında erkek hasta sol yanak bölgesinde BCC' ye sahipti (resim 1a), hasta 2 yıl önce KBB hekimleri tarafından opere edilmişti. İlk tedavisinden 12 ay sonra, sol taraf periorbital bölgeye uzanan yanakta tekrar eden kitle nedeniyle bölümümüze başvurdu. Bilgisayarlı tomografide (BT) sol periorbital yapıların invazyonu görüldü (resim 2a). Geniş tümör eksizyonu ve orbital exenterasyon uygulandı. Defekt alın ve servikopektoral flep ile kapatıldı. 1 yıllık hastalıksız periyoddan sonra hasta yüzünün sağ tarafında kitle ile başvurdu (resim 1b). Patolojik inceleme sonucu BCC tanısı kondu. BT' de sağ taraf orbital invazyonu görüldü (resim 2a). Hasta operasyonu kabul etmedi. Hastaya fraksiyone radyoterapi (6000 cGy/30) ve 5 Fluorouracil kemoterapisi uygulandı. Hasta radyoterapiden sonra 6 ay izlendi ve hayattaydı (resim 1c).

Günalp ve ark. çalışmasına göre exenterasyonun en sık endikasyonu sekonder tümörlerdir, vakaların % 81.3 ünü oluşturur[4]. Pieh ve ark, periorbital bölgeden kaynaklanan lezyonlarda, eksizyon girişimi sonrası yüksek BCC rekürrens oranları (yaklaşık %60) rapor etmiştir. Bu bölge lezyonları daha agresif olmaya eğilimli ve tedavisi zordur[5]. Çoğu cerraha göre; hasta cerrahi için uygun aday değilse ve tümör beyin parankimi, prevertebral fasya, kavernöz sinüs, karotid arter, bilateral optik sinir veya optik kiasmayı tutmuşsa, kraniofasial rezeksiyon kontraendikedir. Bu sınırlar ötesinde bile rezeksiyon teknik olarak mümkündür fakat bu prosedürlerle oluşan yaygın fonksiyonel defektler ve morbiditeyi göz ardı ettirecek survive yararı kanıtlanmamıştır. Kemoterapi genellikle palyatif olarak kullanılmıştır. Bununla birlikte, 1970'de, Sato; radyoterapi, intraarteriyel 5 Fluorouracil ve nekrotik debrisi temizlemek için antrostomi kombinasyonu içeren tedavi modalitesi kullanarak 5 yıllık % 55 survive oranı ve önemli oranda düşük rekürrens oranı rapor etmiştir[3]. Orbital exenterasyonun mutlak endikasyonları literatürde tanımlanmıştır ve şu şekilde özetlenebilir; orbital apeksin tutulması, ekstraokuler kasların tutulması, bulbar konjonktiva veya sklera etkilenmesi, uygun rekonstrüksiyon yapılamayacak kapak tümörü ve periorbitadan geçerek retrobulbar yağ içerisine uzanan rezekte edilemeyecek tam kat invazyon.bununla birlikte tüm bu endikasyonlar tek göz exenterasyonu için uygundur. Eğer orbital exenterasyon daha önce uygulanmışsa, aynı hastada ikinci göz için endikasyon ne olabilir? Özellikle BCC'li hastada ikinci göz orbital exenterasyonuna nasıl karar verebiliriz? Literatürde bu soruların cevapları bulunmamaktadır.

Resim 1:



Resim 2:

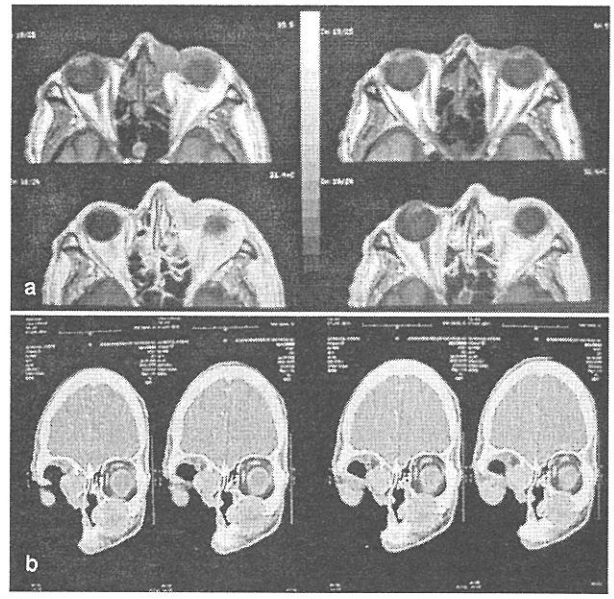

Kaynaklar:

1. Bartisch, G. Ophthalmoduoulcia. Dresden: 3; 208, 1583.
2. Goldberg, R.A., Kim, J.W., Shorr, N. Orbital exenteration: results of an individualized approach. Ophthal Plast Reconstr Surg 19(3):229-36, 2003.
3. Sata, Y., Morita, M., Takahashi, H., Watanabe, N., Kirkae, I. Combined surgery, radiotherapy, and regional chemotherapy in carcinoma of the paranasal sinuses. Cancer 25:571-579, 1970.
4. Gunalp, I., Gunduz, K., Duruk, K. Orbital exenteration: a review of 429 cases. Int Ophthalmol 19(3):177-84, 1995.
5. Pieh, S., Kuchar, A., Novak, P., Kunstfeld, R., Nagel, G., Steinkogler, F.J. Long-term results after surgical basal cell carcinoma excision in the eyelid region. Br J Ophthalmol 83:85-8, 1999.

P-97

Yaşlanmaya Bağlı Kırışıklık, Deprese Nedbe ve Adipofasyal Atrofi Tedavisinde Hyalüronik Asid Jel İçerisinde Çözünmüş Otolog Fibroblast Kullanımı

Burcu ÇELET ÖZDEN[1], Atilla ARINCI[1], Aylin BİLGİN KARABULUT[1], Güher SARUHAN-DİRESKENELİ[2]

1) İstanbul Üniversitesi, İstanbul Tıp Fakültesi Estetik, Plastik ve Rekonstrüktif Cerrahi Anabilim Dalı, İSTANBUL
2) İstanbul Üniversitesi, İstanbul Tıp Fakültesi Fizyoloji Anabilim Dalı, İSTANBUL

Giriş: Otolog fibroblast kültürü, ideal dolgu malzemesi arayışı sürecinin en güncel örneklerinden biridir. Canlı otolog fibroblastların, özellikle yüksek miktarlarda dermis içerisine enjeksiyonunun, bölgede kollajen sentezini arttırdığı yapılan histolojik çalışmalar ile gösterilmiştir[1]. Buna rağmen erken dönemde diğer yöntemlere göre daha zayıf bir augmentasyon sağlaması, özellikle yüksek beklenti içerisinde olan kozmetik hasta popülasyonu için düş kırıklığı yaratmaktadır. Erken dönemde etkin bir augmentasyon elde etmenin yanı sıra, bu etkinin bölgeye nakledilen fibroblastlar sayesinde fizyolojik, uzun ömürlü ve kalıcı olmasını sağlamak amacıyla otolog fibroblastları hyalüronik asid jel (Restylane, Q-Med) içerisinde çözerek uygulamayı planladık.

Metod: Çalışma, 2003- 2005 yılları arasında İstanbul Tıp Fakültesi, Estetik, Plastik ve Rekonstrüktif Cerrahi Anabilim Dalı'na yüzdeki yaşlanmaya bağlı kırışıklık ve deprese nedbelerin tedavisi için başvuran 10 sağlıklı erişkin hasta (toplam 21 bölge) üzerinde gerçekleştirilmiştir. Hastaların 6'sı kadın 3'ü erkek olup, yaşları 18- 60 yaş (ortalama 35.2) arasında değişmekteydi. Otolog fibroblast kültürü için, 7 hastada retroauriküler bölge derisi, 2 hastada redüksiyon mammaplasti ve 1 hastada blefaroplasti sırasında eksize edilen deri kullanıldı. Deri eldesini takiben ortalama 6 (4-12) hafta sonunda yeterli fibroblast eldesi sağlandı.Fibroblastlar, Non-animal stabilized hyaluronic acid (NASHA) (Restylane, Q-Med, İsveç) içerisinde çözünerek uygulandı.Her bölge için birer hafta aralarla toplam üç enjeksiyon gerçekleştirildi. Değerlendirmeler, uygulama öncesi ve uygulama sonrası 3 ve 6. aylarda çekilen fotoğraflar ile, hastanın kendisi ve iki ayrı klinisyen tarafından doldurulan dört adet değerlendirme formu kullanılarak gerçekleştirildi.

Bulgular: Tüm hastalarda otolog fibroblast kültürünün eldesi mümkün olabildi. Çalışmaya alınan hiçbir hastada, tedaviye uyunç bozukluğu, komplikasyon gelişimi ya da yöntem ile ilişkili olabilecek problemler nedeniyle tedavi yarıda kesilmek zorunda kalmadı. Yöntemin etkinliği değerlendirildiğinde, 3. ayda hastalar tarafından belirlenen ortalama etkinlik yüzdesi %78.4 (%50-100) iken 6. ayda %76.5 (%60- 100) olarak bulundu. Yine 3. ayda doktor tarafından belirlenen etkinlik yüzdesi %80.3 (%60-90) iken 6 ayda %83.6 (%60-90) olarak bulundu. Gerek hasta, gerek doktor skorları gözetildiğinde, 3. ve 6. aylar arasında istatistiksel anlamlı bir fark saptanmadı (p>0.05, ki-kare).Yine hastaların verdiği etkinlik yüzdesi ile doktor skoru arasında istatistiksel anlamlı bir fark saptanmadı (p>0.05, ki-kare)(TABLO).

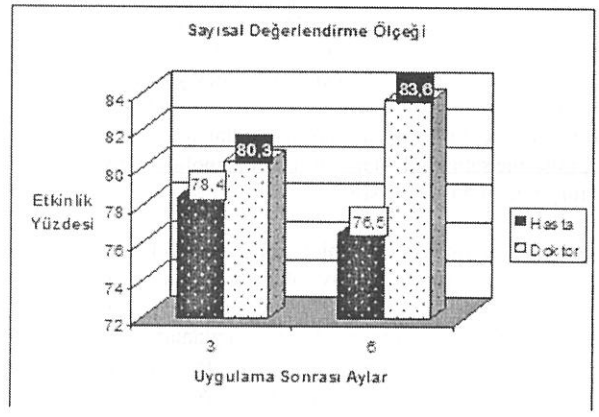

Tartışma: Yoon ve ark. tarafından 2003 yılında yapılan deneysel çalışmada[2] ilk kez Restylane ile fibroblastların birlikte nakli denenmiş ve bu karışımın lokal dolu reaksiyonuna yol açmadığı gibi, yeni kollajen üretimini stimule ettiği gösterilmiştir. Bu ön çalışmadan yola çıkarak, kombinasyon yöntemini kliniğe taşıdık ve seçilmiş olgularda uyguladık.
Detaylı formlar kullanılarak yapılan subjektif değerlendirme sonuçlarına bakıldığında, erken dönemde elde edilen etkinlik yüzdesinin literatürde izole fibroblast enjeksiyonu ile elde edildiği belirtilen ortalama %48 'lik değere göre daha yüksek olduğunu belirledik[3](TABLO). Erken dönemde tatmin edici bir augmentasyonun sağlanabildiği bu hastalarda elde edilen sonucun geç takiplerde kalıcı olduğunu gözlemledik.
Klinik uygulamalar arasında son 15 yıldır yerini almış olan izole otolog fibroblast enjeksiyonu yönteminden farklı olarak, Restylane içerisinde çözünmüş fibroblast uygulamasının , belirgin augmentasyon gerektiren derin kırışıklıklarda, izole fibroblast enjeksiyonunun yetersiz kalacağı adipofasyal atrofi vakalarında ve özellikle erken dönemde yüksek hasta beklentisinin tedaviye uyuncu güçleştireceğine inanılan olgularda kullanımı uygun olacaktır.

Kaynaklar

1) Boss WK., Usal H., Chernoff G., Keller GS., Lask GP., Fodor PB.(2000): Autologous cultured fibroblasts as cellular therapy in plastic surgery. Clin Plast Surg 27(4); 613.
2) Yoon E., Han S., Kim W. (2003): Advantages of the presence of living dermal fibroblasts within restylane for soft tissue augmentation. Ann Plast Surg 51(6):587.
3) Watson D., Keller GS., Lacombe V., Fodor PB., Rawnsley J., Lask GP.(1999): Autologous fibroblasts for treatment of facial rhytids and dermal depressions. Arch Facial Plast Surg 1: 165.

P-98
İzole Cutis Laxa Olgusunda Kombine Cerrahi ve Otolog Fibroblast Enjeksiyonları

Aylin BİLGİN KARABULUT, Burcu ÇELET ÖZDEN, Atilla ARINCI

İstanbul Üniversitesi, İstanbul Tıp Fakültesi Estetik, Plastik ve Rekonstrüktif Cerrahi Anabilim Dalı, İSTANBUL

Giriş: Cutis laxa, hipoelastik cilt yapısına bağlı, erken cilt yaşlanması, kırışıklık ve sarkma ile karakterize bir olgudur[1]. Sistemik bir bulgu veya öncesinde inflamatuar bir deri hastalığı bulunmaksızın, sadece yüz bölgesi ile sınırlı cutis laxa çok nadir bir antite olup günümüze dek yalnızca dört olgu literatüre girmiştir[2]. Bu olgularda kollajen metabolizması incelenmiş ve fibroblastların normal kollajen sentez kapasitesine sahip oldukları ancak kollajenolitik aktivitenin artmış olduğu gösterilmiştir[3].

Metod: Kliniğimize, dermatoloji kliniğinden refere edilen 20 yaşındaki bir izole cutis laxa olgusu tedaviye alındı. Hipoelastisteye bağlı deri fazlalığı ve sarkması çok belirgin olduğundan, ilk aşamada cerrahi girişim planlandı. Bu süre içerisinde retroauriküler bölgeden alınan deri örneğinden izole edilen fibroblastlar kültüre edildi ve sıvı azotta dondurularak saklandı. İki ardışık operasyon ile hastaya yüz germe ve iki planda alın germe uygulandı. Postoperatif 3. ayda, operasyon sonrası değişikliklerin oturmasını takiben, nasolabial kıvrımlar, periorbital bölge ve frown çizgilerine yönelik üç ardışık otolog fibroblast enjeksiyonu yapıldı.

Bulgular: Hastanın cerrahi girişimden belirgin fayda gördüğü gözlendi (Resim 1a). Ancak postoperatif 3. ayda ödemin gerilemesi ile birlikte özellikle bilateral nasolabial kıvrımlar, periorbital bölge ve frown çizgilerinde belirginleşme fark edildi (Resim 1b). Bu aşamada uygulanan fibroblast enjeksiyonlarını takiben 6. ayda, bu bölgelerdeki rhytidlerin dolduğu ve sonucun oldukça tatmin edici olduğu gözlendi (Resim 1c).

Tartışma: Cutis laxa'lı olgularda yüz bölgesindeki defromiteye yönelik başlıca tedavi cerrahi girişim şeklindedir. Ancak hastalığın etyopatogenezi incelendiğinde, yapılan cerrahinin sonuçlarının kalıcılığı açısından, bölgesel kollajen metabolizmasına yönelik bir müdahalenin de faydalı olabileceği düşünülebilir. Bu amaçla yola çıkarak, dermal fibroblastları normalden çok daha konsantre miktarlarda sorunlu bölgelere naklederek, yapım:yıkım dengesini yapım lehine çevirmeyi hedefledik. Böyle bir girişimle kombine edilen cerrahi tedavi sonuçlarının, çok nadir gözlenen bu olguda tatmin edici sonuçlar verdiğini gördük.

Kaynaklar

1) Banks ND., Redett RJ., Mofid MZ., Manson P.(2003): Cutis Laxa: Clinical experience and outcomes. Plas Recon Surg 117(7) :2435.
2) Riveros CJ., Gavilan MF., Franca LF., Sotto MN., Takhashi MD. (2004) Acquired localied cutis laxa confined to the face: case report and review of the literature. Int J Dermatol 43(12), 931.
3) Hatamochi A., Wada T., Takeda K., Ueki H., Kawano S., Terada K, Morita T.(1991): Collagen metabolism in cutis laxa fibroblasts: increased collagenase gene expression associated with unaltered expression of type I and III collagen. J Invest Dermatol 97(3): 483.



Resim 1a | Resim 1b | Resim 1c

P-99
Kalıcı Dolgu Malzemesi İle Augmentasyonu Takiben Gelişen Eleve Nedbenin Otolog Fibroblast Enjeksiyonları İle Tedavisi

Burcu ÇELET ÖZDEN, Atilla ARINCI, Aylin BİLGİN KARABULUT

İstanbul Üniversitesi, İstanbul Tıp Fakültesi Estetik, Plastik ve Rekonstrüktif Cerrahi Anabilim Dalı, İSTANBUL

Giriş: Literatürde daha önce gerek kalıcı gerekse de absorbe olan dolgu maddelerinin istenmeyen etkilerine yönelik bir çok olgu sunumu yapılmış, kimileri için çeşitli tedavi yöntemleri önerilmiştir [1, 2, 3, 4, 5]. Ancak bir augmentasyon maddesi ile ilişkili istenmeyen bir etkinin, daha fizyolojik yapıdaki bir başka augmentasyon aracı ile giderilmesi şeklindeki bir tedavi ilk kez bildirilmektedir.

Metod: 3 yıl önce bilateral nasolabial kıvrımlara yönelik, tam olarak belirlenemeyen bir tür kalıcı dolgu malzemesi ile augmentasyon uygulanmış 40 yaşındaki kadın hasta, kliniğimize sol nasolabial kıvrım bölgesinde eleve bir hat şeklinde gözlemlenebilen ve palpe edilen nedbenin tedavisi için başvurdu. Hastanın kulak arkasından alınan biyopsiden otolog fibroblastlar izole edilerek kültürde çoğaltıldı. Lineer bir çizgi şeklindeki eleve nedbenin her iki yanına yapılan ardışık üç fibroblast enjeksiyonu ile geçiş hattının yumuşatılması hedeflendi.

Bulgu: Uygulama sonrası 3 ve 6. aylarda yapılan kontrollerde, eleve nedbenin her iki yanının dolarak, bölge zeminin yükseldiği ve nedbenin daha az belirgin hale geldiği gözlendi (RESİM 1a ve 1b).

Tartışma: Kalıcı augmentasyon malzemeleri ile yapılan augmentasyonun en önemli dezavantajı, istenmeyen etkilerin de kalıcı olabilmesidir. Bu etkilerin giderilmesine yönelik eksizyon veya ekstraksiyon şeklindeki destrüktif tedavilere bir alternatif olarak, etkinin daha az belirgin olmasını sağlamak amacıyla fizyolojik bir augmentasyon aracı kullandık. Özellikle nasolabial kıvrım gibi, böyle bir modifikasyona uygun bölgelerde yöntemin uygulanabileceğini düşünmekteyiz.

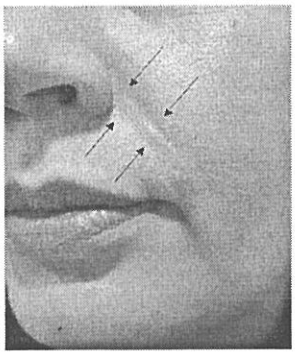

RESİM 1a
Uygulama öncesi

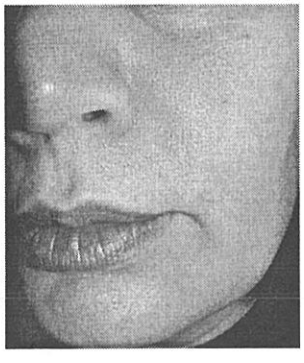

RESİM 1b
Uygulama sonrası 6. ay

Kaynaklar

1) Christensen L., Breiting V., Janssen M., Vuust J., Hogdall E. (2005): Adverse reactions to injectable soft tissue permanent fillers. Aesthetic Plast 29(1):34.
2) Sidwell RU., Dhillon AP., Butler PEM., Rustin HA.(2004): Localized granulomatous reaction to a semi-permanent hyaluronic acid and acrylic hydrogel cosmetic filler. Clin Exp Dermatol 29: 630.
3) Klein AW.(2004): Granulomatous foreign body reaction against hyaluronic acid. Dermatol Surg 30:1070.
4) Soparkar CNS., Patrinely JR., Tschen J.(2004): Erasing restylane. Ophth Plast Recon Surg 20(4): 317.
5) Soparkar CNS., Patrinely J.(2005): Managing inflammatory reaction to restylane. Ophth Plast Recon Surg 21(2): 151.

P-100
Abdominoplastide Rektus Plikasyonunun Peroperatif Solunum Mekaniğine Etkisi

Y.Kenan ÇOBAN[3], Nimet ŞENOĞLU[1], Hafize ÖKSÜZ[1], Canan Eren DAĞLI[2],

1) Sütcü İmam Üniversitesi Tıp Fakültesi Anesteziloji ve Reanimasyon AD., KAHRAMANMARAŞ
2) Sütcü İmam Üniversitesi Tıp Fakültesi Göğüs Hastalıkları AD., KAHRAMANMARAŞ
3) Sütcü İmam Üniversitesi Tıp Fakültesi Plastik Rekonstrüktif ve Estetik Cerrahi AD., KAHRAMANMARAŞ

Amaç: Abdominal obesitenin respiratuvar fonksiyonların bozulmasında rol oynadığı kabul gören bir görüştür. Abdominoplasti ise hem obez, hem de non-obez muskuloaponevrotik laksisitesi olan ve olmayan hastalara uygulanan, kontür iyileştirilmesini amaçlayan bir cerrahi işlemdir. Abdominoplastinin zorlu vital kapasiteyi artırarak solunum fonksiyonlarını iyleştirdiği gösterilmiştir. Bu çalışmalarda bu etkinin kas plikasyonun dan mı yoksa abdominal pannikül eksiyonundan mı olduğu gösterilmemiş, tamamen etkinin cerrahi işlemin bütünün bir sonucu olduğu düşünülmüştür. Rektus plikasyonu "full abdominoplasti"nin komponentlerindendir. Peroperatif dönemde bu işlemin solunum mekaniğine olan etkilerini araştırmak için kontrollü klinik bir çalışma yapıldı.

Hastalar ve metod: 2001- 2005 yılları arasında kliniğimize başvuran, 7 obez multipar bayan hasta ve 5 non-obez multipar bayan hasta "full abdominoplasti" ve "mini abdominoplasti" gruplarına ayrıldı. Hastaların hiçbirinde ek bir hastalık veya kardiyak patoloji yoktu. Hiçbir hastada sigara içme alışkanlığı yoktu. Hastalara genel anestezi altında abdominoplasti yapıldı. Tüm olgularda hemovak dren kullanıldı ve düşük moleküler ağırlıklı heparinle tromboemboli proflaksisi uygulandı. "Full abdominoplasti" grubunda dermolipektomi+rektus plikasyonu ve "mini abdominoplasti" grubunda ise dermolipektomi yapılmadan önce ve işlem tamamlandıktan hemen sonra, tam nöromuskuler gevşeme esnasında, solunum mekaniği ile ilgili parametreler ölçüldü.

Bulgular: Full abdominoplasti grubunda beden kitle indeksi; 28.5±3.2, yaş; 42±5.5, bel çevresi küçülme ;12.4±3.7 cm. ve eksize edilen pannikül miktarı; 4.5±1.6 kg iken, aynı parametreler ise miniabdominoplasti grubunda 24.7±1.1, 38.6±7.3, 2.2±1.1 cm.ve 1.3±0.3 kg idi. Full abdominoplasti grubunda statik kompliyans, plikasyondan sonra azalmış ve üst hava yolu basıncı ile hava yolu plato basınçları artmış olarak bulundu ($p<0.001$). Mini abdominoplasti grubunda ise dermolipektomi öncesi ve sonrasında, bu parametrelerde herhangi bir değişim saptanmadı ($p>0.05$).

Sonuç: Abdominoplastide rektus plikasyonu peroperatif dönemde solunum mekaniğine etki etmektedir ve bu etki dermolipektomiden değil de rektus kas plikasyonundan kaynaklanmaktadır.

P-101
"Liposuction" Esnasında Cerrahın Performansı

Yener DEMİRTAŞ[1], Reha YAVUZER[1], Murat TULMAÇ[2], Rıdvan YALÇIN[2], Kenan ATABAY[1]
1) Gazi Üniversitesi Tıp Fakültesi, Plastik, Rekonstrüktif ve Estetik Cerrahi Anabilim Dalı, ANKARA
2) Gazi Üniversitesi Tıp Fakültesi, Kardiyoloji Anabilim Dalı, ANKARA

Amaç: Klasik "suction-assisted lipectomy (SAL)" özellikle vücudun belirli bölgelerinde uygulanırken ve yüksek hacimli aspirasyon yapıldığında yorucu bir işlem olarak kabul edilir. "Ultrasound-assisted" veya "power-assisted" lipoplastilerin, subjektif değerlendirme yöntemlerine dayanarak bu yorgunluk faktörünü ortadan kaldırabileceği ileri sürülmüştür.1,2 Bu çalışmanın amacı, bir cerrahın SAL esnasında kalp hızı ve otonomik sinir sisteminde ortaya çıkan değişimlerden yola çıkarak söz konusu tekniklerin fiziksel ve mental stres açısından kıyaslanabilmesi için objektif bir metodoloji geliştirebilmektir.

Gereç ve Yöntem: 34 yaşındaki erkek bir plastik cerrah, her biri standart "superwet" SAL prosedürü içeren (Tablo) beş ameliyat günü boyunca dijital bir Holter cihazıyla monitörize edildi. Özel bir yazılım kullanılarak kayıtlardaki kalp hızı, parasempatik aktivite ve sempatik aktivite düzeyleri ölçüldü.3-5 Analiz edilen bilgiler "SAL esnasında" ve "diğer zamanlar" olarak ikiye ayrıldı ve istatistiksel olarak kıyaslandı.

Bulgular: "SAL" sırasında cerrahın parasempatik (HF) veya sempatik (LF/HF) aktivitesinde diğer zamanlara göre anlamlı bir fark gözlenmedi (Şekil). Fakat "SAL" süresince kalp hızında ortalama % 17'lik bir artış saptandı. Bu artış işlemin süresi ve aspire edilen volümden bağımsızdı.

Sonuç: SAL prosedürleri sırasında ortaya çıkan belirgin taşikardiye sempatik hiperaktivite eşlik etmediğinden kalp hızındaki bu değişim, artmış kas aktivitesinin bir sonucu olarak yorumlanabilir. Bu bulgu SALnin fiziksel olarak yorucu bir işlem olmasına rağmen belirgin mental strese sebep olmadığına dair hipotezimizi doğrulamaktadır.

Tablo: Her bir işlem sırasında aspire edilen hacim, operasyon süresi ve cerrahın ortalama kalp hızı.

	Hasta 1	Hasta 2	Hasta 3	Hasta 4	Hasta 5
Aspire edilen hacim (mL)	1400	2000	2750	4000	4950
Ameliyat süresi (dak.)	65	70	65	90	110
Cerrahın ortalama kalp hızı (atım/dak.)	76	80	82	78	81

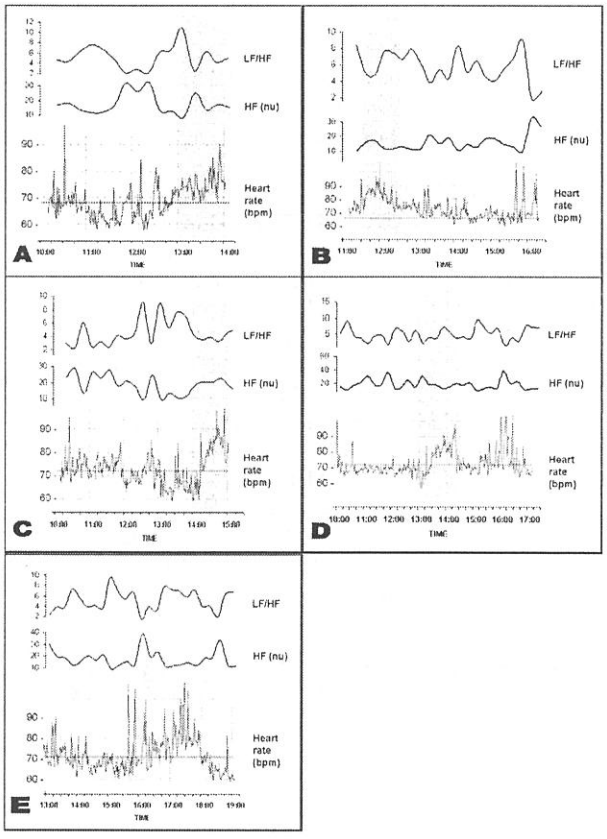

Şekil: Her bir olgu esnasında cerrahın sempatik (LF/HF), parasempatik (HF) aktiviteleri ve kalp hızı. Taralı alanlar "liposuction" sırasında geçen zamanı göstermektedir.

Kaynaklar:

1. Coleman, W. P. Powered liposuction. Dermatol. Surg. 26: 315, 2000.
2. Scuderi, N., Paolini, G., Grippaudo, F. R., Tenna, S. Comparative evaluation of traditional, ultrasonic, and pneumatic assisted lipoplasty: analysis of local and systemic effects, efficacy, and costs of these methods. Aesth. Plast. Surg. 24: 395, 2000.
3. Demirtas, Y., Tulmac, M., Yavuzer, R., Yalcın, R., Ayhan, S., Latifoglu, O., Atabay, K. Plastic surgeon's life: marvelous for mind, exhausting for body. Plast Reconst Surg. 114: 923, 2004.
4. Task Force of the European Society of Cardiology and the North American Society of Pacing and Electrophysiology. Heart rate variability. Circulation. 93: 1043, 1996.
5. Böhm, B., Rötting, N., Schwenk, W., Grebe, S., Mansmann, U. A prospective randomized trial on heart rate variability of the surgical team during laparoscopic and conventional sigmoid resection. Arch. Surg. 136: 305, 2001.

P-102
Septorinoplasti Hastalarında Postoperatif Ağrı Düzeylerinin Değerlendirilmesi

Avni Tolga ERYILMAZ, İsmail KÜÇÜKÖDÜK, Nuray CAMGÖZ, İrfan GÜNGÖR, Reha YAVUZER, Kenan ATABAY

Gazi Üniversitesi Tıp Fakültesi, Plastik, Rekonstrüktif ve Estetik Cerrahi A.D. ve Anestezi ve Reanimasyon A.D., ANKARA

Amaç: Postoperatif dönemde hissedilen ağrı düzeyi, hasta memnuniyetinde önemli bir faktördür (1,2,3). Bu çalışmada septorinoplasti operasyonu geçiren hastaların postoperatif ağrı düzeylerinin değerlendirmesi amaçlandı.

Gereç ve yöntem: 24 hasta (21 kadın, 3 erkek), aynı cerrah tarafından, kapalı rinoplasti tekniğiyle, standart bir genel anestezi yöntemi kullanılarak opere edildi (2 mg/kg Propofol ve 0,2 µg/kg/dak Remifentanil ile indüksiyon, 5–6 mg/kg/st Propofol ve 0,1–0,2 µg/kg/dak Remifentanil ile anestezi idamesi). Tüm hastalarda alt lateral kıkırdak çıkartılması, hump eksizyonu ve lateral osteotomiler yapıldı. Ek olarak 13 hastada (% 54,1) septal girişim, 12 hastada (% 50) parsiyel konka eksizyonu gerçekleştirildi. Ortalama ameliyat süresi 36,8 dakikaydı. Postoperatif analjezi protokolü olarak Meperidin (2x50 mg i.m.) ve Metamizol Sodyum (3x0.5 g oral) kullanıldı. Ağrı düzeyleri, hastanın 0–10 arasında derecelendirme yapması esasına dayanan Sayısal Değer Cetveli ile saptandı (Şekil 1). (0 = ağrı yok, 10 = şimdiye kadar hissedilen en şiddetli ağrı)

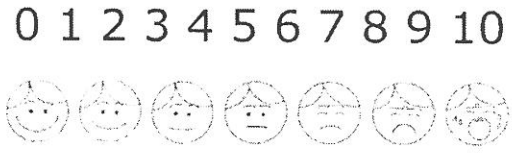

Şekil 1 - Sayısal Değer Cetveli

Değerlendirme zamanları; preoperatif intravenöz damar yolu uygulanması ve postoperatif 1, 6, 12, 24, 48, 72. saatler ve 7. gündü. Veriler, Friedman ve Wilcoxon testleri ile istatistiksel olarak değerlendirildi.

Bulgular: Sonuçlar değerlendirildiğinde ağrı düzeylerinin ortalaması, preoperatif damar yolu açılması sırasında 4,75 ± 2,19; postoperatif 1. saatte 4,25 ± 2,01; postoperatif 6. saatte 3,13 ± 1,65; postoperatif 12. saatte 1,92 ± 1,14; postoperatif 24. saatte 2,04 ± 1,37; postoperatif 48 saatte 0,96 ± 1,30; postoperatif 72. saatte 0,38 ± 1,06 ve postoperatif 7. günde 0,13 ± 0,61 olarak tespit edildi. Preoperatif damar yolu açılması sırasındaki ağrı ile postoperatif 1. saatte hissedilen ağrı arasında istatistiksel olarak anlamlı fark saptanmazken, diğer ölçüm zamanlarıyla arasında anlamlı istatistiksel fark saptandı. Ameliyat öncesi hiç ağrısız dönemle, tüm ölçüm zamanları karşılaştırıldığında ise, postoperatif 7. gün dışında, hepsinde anlamlı istatistiksel fark saptandı (Tablo 1).

	N	Ortalama ± Standart Sapma	Preoperatif damar yolu açılması ile karşılaştırma	Ameliyat öncesi ağrısız dönemle karşılaştırma
Ameliyat öncesi dönem	24	0,00	-	-
Preoperatif damar yolu açılması	24	4.75 ± 2.19 (1-9)	0.528	0.000
Postoperatif 1. saat	24	4.25 ± 2.01 (0-9)	0.008	0.000
Postoperatif 6. saat	24	3.13 ± 1.65 (0-6)	0.000	0.000
Postoperatif 12. saat	24	1.92 ± 1.14 (0-4)	0.000	0.000
Postoperatif 24. saat	24	2.04 ± 1.37 (0-7)	0.000	0.000
Postoperatif 48. saat	24	0.96 ± 1.30 (0-6)	0.000	0.001
Postoperatif 72. saat	24	0.38 ± 1.06 (0-5)	0.000	0.034
Postoperatif 7. gün	24	0.13 ± 0.61 (0-3)	0.000	0.317

Tablo 1 – Preoperatif ve postoperatif ağrı düzeylerinin karşılaştırılması

Parsiyel konka eksizyonu yapılan hastalar ve yapılmayan hastalar arasında hiçbir değerlendirme zamanında anlamlı istatistiksel fark saptanmazken, septal girişim yapılan ve yapılmayan hastalar arasında postoperatif 6, 12, 24 ve 48. saatlerde anlamlı istatistiksel fark saptandı (Tablo 2).

	Postop. 1. saat	Postop. 6. saat	Postop. 12. saat	Postop. 24. saat	Postop. 48. saat	Postop. 72. saat	Postop. 7. gün
Parsiyel konka eksizyonu yapılanlar - yapılmayanlar	0.837	0.088	0.194	0.084	0.380	0.480	0.317
Septal girişim yapılanlar -yapılmayanlar	0.829	0.027	0.038	0.039	0.011	0.655	0.317

Tablo 2 – Septal girişim ve parsiyel konka eksizyonunun etkileri

Sonuç: Septorinoplasti, işlemi ağrılı bir ameliyat olarak kabul edilmemektedir. Özellikle uygun analjezi protokolü kullanıldığında ağrı, hasta memnuniyetini önemli ölçüde etkilemeyen bir faktördür. Bu çalışma, septorinoplasti operasyonu sonrası özellikle ilk altı saat içerisinde ağrı kontrolünün önemli olduğunu ortaya koymaktadır. Rinoplasti işlemine septal cerrahi eklenmesi beklenen ağrı miktarını arttırmakta, bu da analjezi protokolünün belirlenmesi açısından önem arz etmektedir (4,5).

Kaynaklar:

1 - Pillai Riddell RR, Craig KD. Time-contingent schedules for postoperative analgesia: a review of the literature. J Pain. 2003 May;4(4):169-175.
2 - Chauvin M. State of the art of pain treatment following ambulatory surgery. Eur J Anaesthesiol Suppl. 2003;28:3-6.
3 - Svensson I, Sjostrom B, Haljamae H. Influence of expectations and actual pain experiences on satisfaction with postoperative pain management. Eur J Pain. 2001;5(2):125-133.
4 - Svensson I, Sjostrom B, Haljamae H. Assessment of pain experiences after elective surgery. J Pain Symptom Manage. 2000 Sep;20(3):193-201.
5 - Manias E. Medication trends and documentation of pain management following surgery. Nurs Health Sci. 2003 Mar;5(1):85-94.

P-103
Konjenital Lakrimal Fistülü Olan Bir Hastada Rinoplasti

Fulya FINDIKÇIOĞLU, Kemal FINDIKÇIOĞLU, İsmail KÜÇÜKÖDÜK, Osman LATİFOĞLU

Gazi Üniversitesi Tıp Fakültesi, Plastik, Rekonstrüktif ve Estetik Cerrahi AD., ANKARA

Amaç: Konjenital lakrimal fistül (KLF) ilk defa 1675'te tarif edilmiş nazolakrimal drenaj yapılarının anormal gelişiminin söz konusu olduğu nadir bir anomalidir. Çoğunluğu unilateraldir ve Down sendromu, yüz yarıkları, meningomiyelosel ve umblikal herni ile birlikte görüldükleri rapor edilmiştir. Bu anormal yapıların ciltteki açıklıkları alt lakrimal punktumların inferomedialindedir ve genellikle ortak kanaldan ekstra bir kanalikül olarak orijin alırlar. Nazolakrimal yapı kalınlaşan, maksiller ve frontonazal proseslerin arasına invajine olan bir yüzey epitelyum nüvesi oluşturur. Genellikle semptomatiktirler ve epifora, fistülit ve dakriyosistite neden olabilirler.[1,2] Patogenezleri hakkında bazı teoriler öne sürülmüştür fakat tam olarak açıklanamamıştır. İnsidansı 1/2000 olarak rapor edilmesine rağmen kalıtım modu halen belirsizdir.[2] Bazı yazarlar ailesel vakalar yayınlamışlardır.[3,4] KLFü olan kişilerde periorbital ya da paranazal bölgelere cerrahi bir girişim yapılırken epifora, fistülit gibi komplikasyonların gelişme ihtimali akılda bulundurulmalıdır. Bu çalışmada, rinoplasti için gelen, osteotomileri sırasında dikkatli olmamız gereken konjenital lakrimal fistüllü bir olgu sunulmaktadır.

Olgu sunumu: Yirmibeş yaşında bayan hasta 3 yıl önce geçirdiği trafik kazasında oluşan nazal fraktüre bağlı şekil bozukluğu nedeniyle başka bir klinikte rinoplasti ameliyatı geçirmiş; ancak semer burun deformitesi gelişmiş. "Semer burun" deformitesinin düzeltilmesi için kliniğimize başvuran hastanın buna ilave olarak bilateral lakrimal fistülü olduğu saptandı. (Şekil 1- 2)

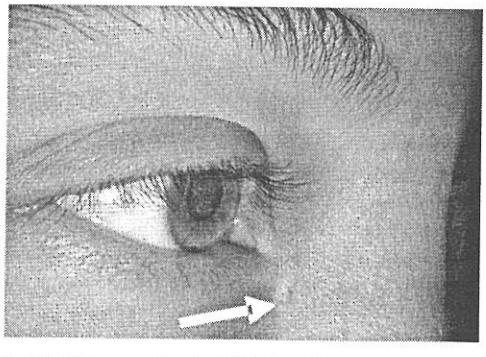

Şekil 1. Hastanın sağ konjenital lakrimal fistülü

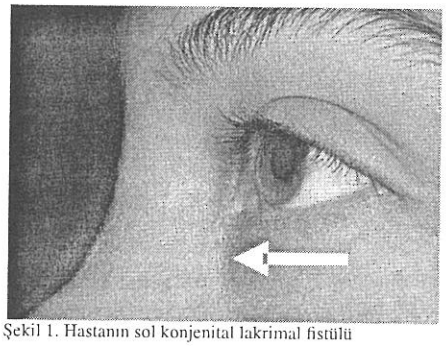

Şekil 1. Hastanın sol konjenital lakrimal fistülü

Hastamızın sorgulamasında doğuştan beri medial kantuslarının inferomedialinde punktumları olduğu; babası ve amcasında da preaurikuler punktumların bulunduğu öğrenildi. Bu bize Mukherji ve Mukhopardhay'ın yayınladığı vakadakine benzerliği nedeniyle anomalinin otozomal dominant olduğunu düşüdürdü. Nazal fraktür öncesinde, sonrasında veya sonraki rinoplasti operasyonlarından sonra epifora, fistülit, dakriyosistit görülmeyen hasta aksesuar punktumlarından şikâyetçi değildi ve bunlara yönelik girişim istemiyordu. Genel anestezi ile ameliyata alınan hastada lateral osteotomilerden sonra, nazal septumdan ve burun ucu inceltmesi için alt laterallerden alınan kıkırdaklar 'surgicell' ile sarılıp dorsumu yükseltmek için kullanıldı. Bu ameliyattan sonra da hastamız sorunsuz iyileşti.

Sonuç: Rinoplasti operasyonları artan sıklıkta yapılmaktadır ve toplumda 1/2000 insidansa sahip konjenital lakrimal fistüllü bir hastayı opere etme ihtimalimiz gittikçe artmaktadır. İnsidansı 1/2000 olarak rapor edilmesine rağmen KLF için kesin bir tedavi protokolü belirlenmemiştir. Bazı yazarlar fistülün basit eksizyonu ve koterizasyonu ile başarılı sonuçlar bildirirken diğerleri basit eksizyon sonrası tecrübe ettikleri yüksek nüks oranları nedeniyle eksizyonla birlikte dakriyosistorinostomi önermektedirler.[1-3] Bu hastalara rinoplasti uygularken cerrahlar epifora ve fistülit gibi komplikasyonları ve dakriyosistorinostomi ihtiyacı bile olabileceğini akıllarında bulundurup, ameliyat öncesi hastaya gelişebilecek komplikasyonları anlatıp, osteotomiler sırasında çok dikkatli olmalıdır.

Kaynaklar:

1. Welham RAN, Bergin DJ: (1985) Congenital lacrimal fistulas. Arch Ophthalmol. 103:545
2. Sullivan JT, Clarke PM, Morin JD, Pashby RC: (1992) The surgical management of congenital lacrimal fistulae. Aust N Z J Ophthalmol. 20:109
3. Francois J, Bacskulin J: (1969) Eksternal congenital fistula of the lacrimal sac. Ophthalmologica 159:249
4. Mukherji R, Mukhopardhay S: (1972) Congenital bilateral lacrimal and preauricular fistulae. Am J Ophthalmol. 73:595

P-104
Kliniğimize Başvuran Bayan Hastaların Sütyen Uygunluk Profili

Kemal FINDIKÇIOĞLU, Fulya FINDIKÇIOĞLU, Tuba GÜÇLÜ, Selahattin ÖZMEN, Sühan AYHAN
Gazi Üniversitesi Tıp Fakültesi, Plastik, Rekonstrüktif ve Estetik Cerrahi AD., ANKARA

Amaç: Sütyen kadın giysileri içinde vücudu en çok saranlardan biridir. Bu nedenle hem uygun kumaştan yapılması, hem de memeyi kavrayıp asması son derece önemlidir. Memeyi kavrayan ve destekleyen sütyen kullanımının zaman içinde memenin formunu koruyacağı ve memede pitozu önleyici faktörlerden biri olduğu bilinen bir gerçektir.[1] Aynı zamanda özellikle büyük memelerde, makromastiye ait mastalji memede his kaybı gibi bazı semptomları geriletebildiği bilinmektedir.[2] Doğru sütyen kullanımının özellikle estetik meme cerrahilerinden sonra, uzun dönem sonuçlara olumlu katkıda bulunması da beklenen bir durumdur. Yapılan bazı araştırmalarda kadınların %80 oranında istedikleri sütyeni bugüne kadar bulamadıkları ve %90 oranında şu an kullandıkları sütyenden memnun olmadıkları saptanmıştır.[3]
Ayrıca estetik meme cerrahisi için başvuran hastaların sütyen ölçülerini doğru olarak bilmesi, ameliyat sonrası beklentileri cerrahla daha doğru paylaşmasına yardımcı olabilir. Yukarıda belirtilen nedenler ışığında kliniğimize başvuran bayanların sütyen kullanım profilini ortaya koymak amacıyla bu çalışmayı planladık.

Gereç ve Yöntem: Polikliniğimize başvuran 18 yaşından büyük toplam 100 hastaya demografik özelliklerini, boy-kilo ölçülerini, sütyen ölçülerini bilip bilmediklerini, sütyen ölçülerini sorgulayan bir anket verildi. Bu hastaların daha sonra aynı doktor tarafından göğüs çevresi ve meme çevresi ölçülerek doğru sütyen ölçüleri tespit edildi. Sütyen uygunluğu kontrol edildi. Daha sonra hastalar meme büyüklükleri (cup ölçüsü), yaş ve öğrenim durumlarına göre sınıflandırılıp, doğru sütyen kullanımı karşılaştırıldı.

Bulgular: Meme büyüklüğüne göre hastalar 4 gruba ayrıldı. (A-D cup ölçüsü) Bu gruplar arasında öğrenim durumları arasında fark saptanmazken, yaşla meme büyüklüğü arasında anlamlı ilişki saptandı. İlk üç grup arasında sütyen ölçülerini bilme konusunda anlamlı fark saptanmazken, 4. grupta daha fazla kadının sütyen ölçüsünü bilmediği saptandı.(Tablo 1) Sütyen uygunluğu da bu son grupta anlamlı olarak azdı. (Tablo 2) Sütyen ölçülerini bilme ve uygun sütyen kullanımı ile yaş arasında anlamlı ilişki saptanamazken (Tablo 3), öğrenim durumu ile olumlu korelasyon saptandı. Grupların tamamında hastaların en az yarısı cup ölçüsünü bilmiyordu.

Sonuç: Bu çalışmanın sonucunda doğru sütyen kullanımının yaşla ilişkisi olmadığı, ancak öğrenim durumunun doğru sütyen kullanımına katkısı olduğu saptanmıştır. Daha önce yurtdışından yapılan çalışmalarda da gösterildiği gibi[4], özellikle büyük memelerde uygun sütyen kullanımının daha az olduğu ve daha küçük sütyen kullandıkları tespit edilmiştir. Özellikle küçültme ve büyütme mamoplastilerinde ameliyat öncesi hasta ile doğru ölçüler üzerinden konuşmak, küçülme yada büyümenin daha çok cup ölçüsü üzerinde olabileceğini hastaya anlatmak, ameliyattan sonraki hasta beklentilerini de daha gerçekçi kılabilecektir.

Meme büyüklüğü (Cup ölçüsü)	Sütyen ölçüsünü biliyor	Sütyen ölçüsünü bilmiyor
A	% 29,6	% 70,4
B	% 41,7	% 58,3
C	% 60,0	% 40,0
D	% 33,3	% 66,7
Tüm hastalar	% 41,0	% 59,0

Tablo 1: Meme büyüklüğü grupları içinde sütyen ölçüsünü bilme oranları

Meme büyüklüğü (Cup ölçüsü)	Sütyen uygun	Sütyen uygun değil
A	% 63,0	% 37,0
B	% 58,3	% 41,7
C	% 76,0	% 24,0
D	% 20,8	% 79,2
Tüm hastalar	% 55,0	% 45,0

Tablo 2: Meme büyüklüğü grupları içinde sütyen uygunluk oranları

Yaş Grupları	Sütyen uygun	Sütyen uygun değil
18-28	% 64,0	% 36,0
28-38	% 51,4	% 48,6
38-48	% 52,5	% 47,5
Tüm hastalar	% 55,0	% 45,0

Tablo 3: Yaş grupları içinde sütyen uygunluk oranları

Yaş Grupları	Sütyen ölçüsünü biliyor	Sütyen ölçüsünü bilmiyor
18-28	% 48,0	% 52,0
28-38	% 34,3	% 65,7
38-48	% 42,5	% 57,5
Tüm hastalar	% 41,0	% 59,0

Tablo 4: Yaş grupları içinde sütyen ölçüsünü bilme oranları

Kaynaklar:

1. Ashizawa K., Sugane A., Gunji T. Breast form changes resulting from a certain brassiere. J Hum Ergol (Tokyo). 1990 Jun;19(1):53-62.
2. AbdelHadi M. S. A. Sports Brassiere: Is ita solution for mastalgia? The Breast Journal. 6(6): 407-409, 2000
3. Miyatsuji A., Matsumoto T., Mitarai S., Kotabe T., Takeshima T. Watanuki S. Effects of clothing pressure caused by different types of brassieres on autonomic nervous system activity evaluated by heart rate variability power spectral analysis. J. Physiol. Anthropol. 21(1): 67- 74, 2002
4. Greenbaum A. R., Heslop T., Morris J., Dunn K. W. An investigation of the suitability of bra fit in women referred for reduction mammaplasty. Br. J. Plast. Surg. 56: 230-236, 2003.

P-105
Önkoldaki Jilet İzlerinin Saç Ekimi İle Gizlenmesi

Aydın GÖZÜ[1], Zafer ÖZSOY[1], Mustafa SOLMAZ[2]

1) S.B. Vakıf Gureba Eğ. ve Araşt. Hastanesi Plastik ve Rekonstrüktif Cerrahi Kliniği, İSTANBUL
2) S.B. Vakıf Gureba Eğ. ve Araşt. Hastanesi Ruh Sağlığı ve Hastalıkları Kliniği, İSTANBUL

Amaç: Kişinin kendine zarar vermek amacıyla yarattığı kesici alet izlerine yaklaşım plastik cerrahinin sorunlu alanlarından birini oluşturmaktadır. Uygun seçilmiş olgularda kozmetik sonucun kötü olsa bile hastayı memnun ettiği ve estetik cerrahi girişimin teşvik edilmesini önerenler olduğu gibi; bilinen skar revizyon teknikleri ile hiçbir zaman iyi bir kozmetik sonuç elde edilemeyeceği, hastaların kaotik kişilik yapıları, aktif alkol-uyuşturucu bağımlılığı, yeme bozuklukları, sabit bir işleri olmaması gibi nedenler gözönüne alındığında, cerrahın risk altında olduğunu ve bu hastalardan uzak durulmasını savunanlar da vardır.[1-4] Bu olgular için önerilen teknikler arasında saç ekimine rastlanmamış olup, sunulan olguda elde edilen deneyim tartışıldı.

Olgu Sunumu: 30 yaşında erkek olgu kolundaki jilet izlerinden rahatsızlık duyması üzerine kliniğimize başvurdu. Fizik incelemesinde önkol dorsal yüzde transvers, doğrusal, beyaz renkli, yaklaşık olarak birbirine paralel, farklı uzunluk ve kalınlıkta skar dokuları saptandı. En son girişimin üzerinden altı yıl geçtiği ve yaşamının pişmanlık duyduğu dönemine ait bu izlerden kurtulmak isteğindeki hastaya, yapılan psikiyatrik inceleme sonrası müdahale kararı alındı. Lokal anestezi altında saçlı deriden alınan mikrofolliküler greftler, izleri gizleyecek şekilde uygun yön ve sırada önkola taşındı.

Sonuç: İyileşmesi sorunsuz olan hastanın dört yıllık izleminde yapılan girişimden hoşnut kaldığı ve yeterli bulduğu görüldü (Resim 1). Önkolda kesici aletle kendi yarattığı izlerin tedavisi amacıyla estetik cerraha başvuran hasta öncelikle psikiyatrik yönden incelenmelidir. İzler sosyal açıdan kabuledilebilir sıradan bir travma (ameliyat, trafik kazası, yanık vb.) izine dönüştürüldüğünde, elde edilebilecek en kötü kozmetik sonuç bile hastayı hoşnut edebilir. Ancak estetik cerrah, tıbbi etik ve yasal açıdan, varolan seçenekler arasında karar vermekte zorlanabilir. Saç ekimi saçlı deri, kaş ve yüzdeki kıllı alan skarlarının tedavisinde yıllardır başarıyla kullanılmaktadır.[5,6] Ancak ekstremitede bu tür izlerin tedavisinde kullanımı bildirilmemiştir. Gerek sosyopsişik açıdan tedavi olma konusundaki istek ve kararlılığı, gerekse izlerinin çoğunlukla kıllı alanda yeralması nedeniyle olgumuzda saç ekiminin uygun bir tercih olduğu kanısındayız. Kesi izlerinin genellikle dominant olmayan önkol dorsalinde yeralması, lokal anestezi altında uygulanan basit bir girişim olması ve diğer tedavi seçeneklerini dışlamaması nedeniyle saç ekimi uygun seçilmiş olgularda yararlı bir kamuflaj yöntemi olabilir.

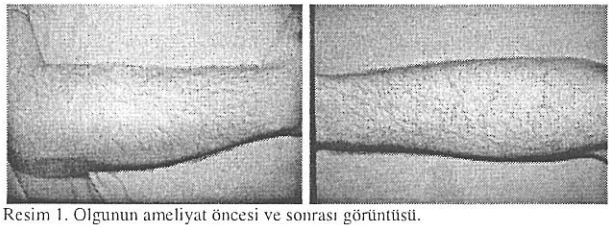

Resim 1. Olgunun ameliyat öncesi ve sonrası görüntüsü.

Kaynaklar

1. Welch JD, Meriwether KRC, Trautman RRN. Stigmata: Part I. Shame, guilt and anger. Plast Reconstr Surg. 104:65, 1999.Levenkron S. Stigmata: Part I (Letter). Plast Reconstr Surg. 105:1240, 2000.
2. Elmore J, Frank RE. Approach scar revisions after self-inflicted wounds with caution (Letter). Plast Reconstr Surg. 105:1240, 2000.
3. Agris J, Simmons CWJr. Factitious (self-inflicted) skin wounds. Plast Reconstr Surg. 62:686, 1978.
4. Seyhan A, Yoleri L, Barutçu A. Immediate hair transplantation into a newly closed wound to conceal the final scar on the hair bearing skin. Plast Reconstr Surg. 105: 1866, 2000.
5. Kilic A, Kilic A, Emsen IM, et al. Lip scars camouflaged using microhair transplantation on male patients. Plast Reconstr Surg. 106:1340, 2000.
6. Barrera A. Camouflaging scalp scars. In: Barrera, A. (Ed.) Hair transplantation. The art of micrografting and minigrafting. St.Louis, Missouri: Quality Medical Publishing, 2002. Pp.150-152.

P-106
Açık Rinoplastide Steroidlerin Ödem ve Ekimoz Oluşumuna Etkileri

Alpay FARİZ, Ali GÜRLEK, Hakan AYDOĞAN, Mehmet ÇELİK, Ayşe ERSÖZ, Ahmet T. EREN
İnönü Üniversitesi, Tıp Fakültesi, Plastik-Rekonstrüktif ve Estetik Cerrahi Anabilim Dalı, MALATYA

Amaç: Doku hasarının doğal, kaçınılmaz ve bir bakıma da gerekli sonucu olan inflamasyonun komponentlerinden ödem ve ekimoz şiddetli olduğunda morbidite artışına neden olabilir. Bunun önlenmesi ya da sınırlandırılması amacıyla çeşitli farmakolojik ajanlar kullanılmıştır[1-2]. Farklı kortikosteroidlerin etkinliği farklı türdeki müdahalelerde incelenmiş ve farklı sonuçlara varılmıştır. Değişik dozlarda, farklı doz şeması ve uygulama yolları kullanılmıştır[3-5]. Eylül 1993- Haziran 1994 döneminde "American Society of Maxillofacial Surgeons" üyeleri arasında yapılan ankette; soruları cevaplayanların %46,7' si hastalarında ameliyat sonrası oluşan ödem ve ağrıyı azaltmak amacı ile kortikosteroid kullandıklarını belirtmişler, kullanmadıklarını belirtenlerin ise %56,3' lük kısmı kortikosteroidlerin etkinliklerini destekleyen yeterli literatür bilgisi bulunmadığını gerekçe göstermişlerdir[6]. Literatürde steroidlerin etkinliğine dair çelişkili yayınlar bulunmakta, açık rinoplasti ile ilgili ise yayın bulunmamaktadır.
Bu çalışmada, deneysel ve klinik çalışmalarda ödem ve ekimozu azaltmak amacıyla eşit aniinflamatuar potens dozlarında uygulanan steroidler ile nonsteroid antiinflamatuar ajan olan tenoksikam aynı model ve yöntemde kullanılarak bunların etkinliklerini karşılaştırmak ve literatürdeki karanlık noktaların aydınlatılması hedeflenmiştir

Gereç ve Yöntem: Çalışma, başka herhangi bir hastalığı bulunmayan, 17- 37 yaşları arasında, travmatik nazal deformite ve septum deviasyonu nedeniyle korrektif septorinoplasti yapılan 24 kadın ve 13 erkek hastayı kapsamaktadır.
Tüm hastalara tek cerrah tarafından, bilateral intranazal lateral osteotomili açık korrektif septorinoplasti yapıldı. İlaçlar hastalara indüksiyondan önce başlandı ve postop üç gün devam edildi. Analjezik olarak sadece parasetamol verildi. Hastalar: grup 1, 8 mg betametazon; grup 2, 8 mg deksametazon; grup 3, 40 mg metilprednizolon; grup 4, 20 mg tenoksikam; grup 5, plasebo verilen kontrol grubu olarak gruplandırıldı. Anti-inflamatuar etkinliği takip etmek için CRP, sedimantasyon, ve beyaz küre ölçümleri yapıldı. Bütün hastalar genel anestezi altında, adrenalin infiltrasyonu ve intranazal topikal %8' lik kokain uygulanarak opere edildi. Operasyon boyunca remifentanil infüzyonu ile analjezi ve kontrollü hipotansiyon sağlandı. Hastaların postoperatif bir, üç ve yedinci günlerde dijital fotoğrafları alındı. Hasta dağılımına kör üç uzman plastik cerrah tarafından, derecelenmiş skalalar kullanılarak dijital fotoğraflar üzerinden ödem ve ekimoz değerlendirildi.

Bulgular: Betametazon hariç diğer steroid gruplarındaki periorbital ödem ve ekimoz değerlendirmeleri hem klinik hem de istatistiksel olarak tenoksikam ve kontrol gruplarından anlamlı olarak farklı bulunmadı. Betametazonun ödem ve ekimoz oluşumunu önlemede diğer steroidlere göre anlamlı şekilde azalttığı gözlendi. Hastaların postop izlemlerinde steroidlere bağlı herhangi bir yan etki gözlenmedi.

Sonuç: Sonuç olarak; preoperatif verilen steroidlerin betametazon hariç, bilateral osteotomi yapılan açık rinoplasti vakalarında ödem ve ekimozu önlemede bu dozlarda yeterli olmadığı, konunun aydınlatılması için daha detaylı çalışmaların yapılması gerektiği, steroidlerin eşit potens dozlarda farklı anti-inflamatuvar etkinlikleri olabileceği kanaatindeyiz. "Postoperatif rutin steroid uygulamasından ziyade travmanın şiddetine göre steroid kullanımına karar verilmeli, dozu buna uygun olarak ayarlanmalı ve seçilmiş vakalarda kullanılmalıdır" yaklaşımı yanlış olmayacaktır.

Kaynaklar

1- Amin MM, Engel MB, Laskin DM. Effect of indomethacin on postsurgical edema in rats. Oral Surg Oral Med Oral Pathol. 1983 Mar; 55 (3): 244- 246.
2- Habal MB. Prevention of postoperative facial edema with steroids after facial surgery. Aesthetic Plast Surg. 1985; 9 (2): 69- 71.
3- Kittel H, Masing H. Corticosteroid therapy in rhinoplasty. Rhinology. 1976 Dec; 14 (4): 163- 166.
4- Kargi E, Hosnuter M, Babuccu O, Altunkaya H, Altinyazar C. Effect of steroids on edema, ecchymosis, and intraoperative bleeding in rhinoplasty. Ann Plast Surg. 2003 Dec; 51 (6): 570- 574.
5- Berinstein TH, Bane SM, Cupp CL, DeMarco JK, Hunsaker DH. Steroid use in rhinoplasty: an objective assessment of postoperative edema. Ear Nose Throat J. 1998 Jan; 77 (1): 40- 43.
6- Assimes TL, Lessard ML. The Use of Perioperative Corticosteroids in Craniomaxillofacial Surgery. Plast Reconstr Surg. 1999; 103: 313- 322.

P-107
Açık Rinoplastide yüksek Doz Steroidlerin Ödem ve Ekimoz Oluşumuna Etkileri

Ali GÜRLEK, Alpay FARİZ, Hakan AYDOĞAN, Mehmet ÇELİK, Ayşe ERSÖZ, Ahmet T. EREN
İnönü Üniversitesi, Tıp Fakültesi, Plastik-Rekonstrüktif ve Estetik Cerrahi Anabilim Dalı, MALATYA

Amaç : Doku hasarı sonucu görülen inflamasyon ile birlikte oluşan ödem ve ekimoz kaçınılmaz olmakla birlikte şiddetli olması morbidite artışına neden olabilmektedir. Bunun önlenmesi amacıyla çeşitli farmakolojik ajanlar kullanılmıştır. Postoperatif ödemi azaltıp iyileşme sürecini kısalttığı düşünülerek intraoperatif ve postoperatif steroid kullanımı maksillofasiyal, ortognatik, dentoalveoler ve plastik cerrahide araştırılmıştır[1-3]. Ameliyat sonrası görülen ödem ve ekimozun şiddeti ve iyileşme süresinde etkili olabilen birçok faktör vardır. İncelemelerde farklı modeller kullanıldığı için standart bir tedavi yöntemi oluşturulamamıştır. Literatürde steroidlerin etkinliğine dair yayınlar çelişkili olup, açık rinoplasti ile ilgili ise; yayın ve yeterli bilgi bulunmamaktadır[4-6].
Bu çalışmada, septorinoplasti yapılan hastalarda periorbital ödem ve ekimozu azaltmak amacıyla yüksek dozda uygulanan steroidlerin anti-inflamatuar etkinliklerini değerlendirmek ve literatürdeki karanlık noktaların aydınlatılması hedeflenmiştir.

Gereç ve Yöntem : Çalışma, başka herhangi bir hastalığı bulunmayan, 19- 35 yaşları arasında, travmatik nazal deformite ve septum deviasyonu nedeniyle korrektif septorinoplasti yapılan 14 kadın ve 26 erkek hastayı kapsamaktadır. Tüm hastalara tek cerrah tarafından, bilateral intranazal lateral osteotomili açık-open korrektif septorinoplasti yapıldı. İlaçlar hastalara indüksiyondan önce başlandı ve postop üç gün devam edildi. Analjezik olarak sadece parasetamol verildi. Hastalar: grup 1, 250 mg tek doz metil prednizolon; grup 2, 500 mg tek doz metil prednizolon; grup 3, 250 mg 4 doz metil prednizolon; grup 4, 500 mg dört doz metil prednizolon; grup 5, plasebo verilen kontrol grubu olarak gruplandırıldı. Antiinflamatuar etkinliği takip etmek için CRP, sedimantasyon, ve beyaz küre ölçümleri yapıldı. Bütün hastalar genel anestezi altında, adrenalin infiltrasyonu ve intranazal topikal kokain uygulanarak opere edildi. Operasyon boyunca esmolol infüzyonu ile kontrollü hipotansiyon sağlandı. Hastaların postoperatif bir, üç ve yedinci günlerde dijital fotoğrafları alındı. Hasta dağılımına kör üç uzman plastik cerrah tarafından, derecelenmiş skalalar kullanılarak dijital fotoğraflar üzerinden ödem ve ekimoz değerlendirildi.

Bulgular : Preoperatif verilen yüksek doz metil prednizolonun, bilateral osteotomi yapılan açık rinoplasti vakalarında ödem ve ekimozu önlemede etkili olduğu klinik ve ististiksel olarak gözlemlendi. Tek doz uygulamalarda ödemin diğer steroid gruplarına göre hafif derecede fazla ve biraz daha uzun sürdüğü izlendi. Hastaların postoperatif izlemlerinde steroide ait herhangi bir komplikasyon gözlenmedi.

Sonuç : Sonuç olarak; yüksek doz metil prednizolonun kısa süreli olarak, bilateral osteotomi yapılan açık rinoplasti vakalarında ödem ve ekimozu önlemede etkili olduğu ve klinikte güvenle kullanılabileceği kanaatindeyiz.

Kaynaklar

1- Schaberg SJ, Stuller C, Edwards SM. Effect of Methylprednisolone on Swelling After Orthognathic Surgery. JOralMaxillofacialSurg. 1984; 42: 356-361.
2- Schaberg SJ, Stuller C, Edwards SM. Effect of Methylprednisolone on Swelling After Orthognathic Surgery. JOralMaxillofacialSurg. 1984; 42: 356-361.
3- Kittel H, Masing H. Corticosteroid therapy in rhinoplasty. Rhinology. 1976 Dec; 14 (4): 163- 166.
4- Hoffmann DF, Cook TA, Quatela VC, Wang TD, Brownrigg PJ, Brummett RE. Steroids and rhinoplasty. A double-blind study. Arch Otolaryngol Head Neck Surg. 1991 Sep; 117 (9): 990- 993.
5- Kara CO, Gokalan I. Effects of single-dose steroid usage on edema, ecchymosis, and intraoperative bleeding in rhinoplasty. Plast Reconstr Surg. 1999 Dec; 104 (7): 2213- 2218.
6- Berinstein TH, Bane SM, Cupp CL, DeMarco JK, Hunsaker DH. Steroid use in rhinoplasty: an objective assessment of postoperative edema. Ear Nose Throat J. 1998 Jan; 77 (1): 40- 43.

P-108
Yüksek Yoğunlukta Porlu Polietilenin HDPP(Medpor®) Spreader Greft Olarak Kullanımı

Ali GÜRLEK, Mehmet ÇELİK, Alpay FARİZ, Ayşe ERSÖZ-ÖZTÜRK, Ahmet T. EREN, Hakan AYDOĞAN,

İnönü Üniversitesi, Tıp Fakültesi, Plastik-Rekonstrüktif ve Estetik Cerrahi Anabilim Dalı, MALATYA

Giriş; Nazal obstrüksiyon, rinoplasti sonrası ya da septum deviyasyonlarına ikincil olarak sıklıkla karşımıza çıkmaktadır. Burun içinde hava yolunun en dar yeri internal nazal valf bölgesi olup; buradaki açı ve yapısal değişiklikler nazal obstrüksiyona yol açmaktadırlar. Bu alanı genişletmek – rekonstrükte etmek amacı ile Sheen tarafından tarif edilmiş olan spreader greftler kullanılmaktadır(1). Bu amaçla otojen (kosta, konka, septum kartilajı) veya alloplastik (lactosorb) materyaller kullanılmış ve kullanılmaktadır(2). Otojen kaynaklı maddelerde rezorpsiyon, deformasyon ve donör alan morbiditesi sık karşılaşılan sorunlar olup bazen hastada yeterli kıkırdak da bulunmamaktadır(3, 4).
Bu sorunu çözmek amacı ile alloplastik, rezorbe olmayan bir materyal olan yüksek yoğunlukta porlu polietilenin HDPP(Medpor®) spreader greft olarak kullanımı çalışmasını 2 yıl önce başlattık.

Gereç ve yöntem, 12 sekonder 4'ü tersiyer havayolu obstrüksiyonu ve son 2,5 yıl içerisinde geçirilmiş rinoplasti hikayesi olan 16 hasta opere edildi. Hastalar 20-45 (ortalama 32 yaş) yaşları arasındaydı. Üç hastada endonasal diğerlerinde açık rinoplasti tekniği uygulandı. HDPP levhadan hazırlanan 2-2.5 cm x 5 mm ebat ve 0.8 mm kalınlıkta parça açık ya da kapalı rinoplasti tekniği ile diseksiyonları takiben spreader greft olarak yerleştirildi.(Resim1, 2, 3)

Bulgular; Ortalama 16 ay (8-30 ay) takibimizde herhangi bir komplikasyon, ekstrüzyon ya da tekrarlayan havayolu daralması gözlemedik.

Sonuç; Sonuç olarak özellikle sekonder veya tersiyer rinoplastili, internal nazal valf kollapsı bulunan, yeterli septal kartilajı bulunmayan olgularda HDPP levha spreader greft olarak etkin, kullanışlı, ucuz, donör alana ihtiyaç göstermeden kullanılabileceği kanaatindeyiz. Ayrıca HDPP'nin etrafında kapsül formasyonu oluşmamakta, kolay fikse edilebilmekte, non-reaktif, vasküler ve yumuşak dokunun invazyonuna izin vermekte ve kolaylıkla şekillendirilebilmektedir.

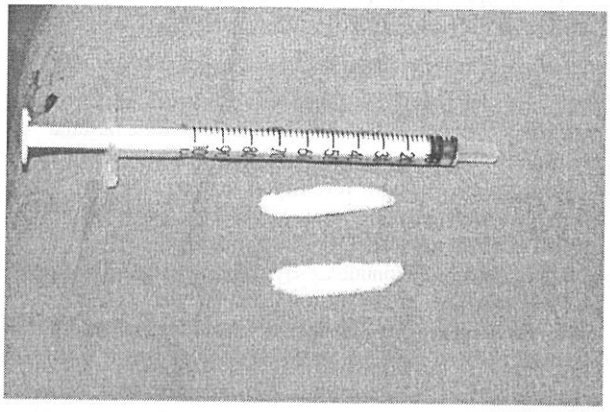

Resim 1: şekillendirilmiş HDPP(Medpor®) levha

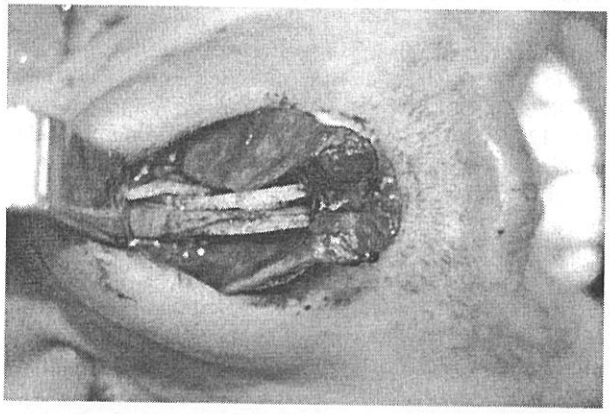

Resim 2: Açık teknik ile HDPP(Medpor®) levha yerleştirilmesi

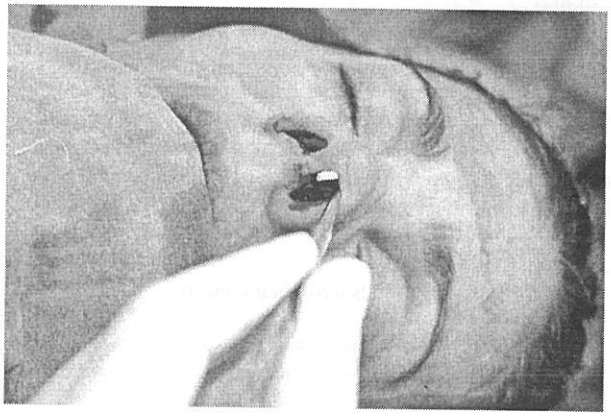

Resim 3: Kapalı teknik ile HDPP(Medpor®) levha yerleştirilmesi

Kaynaklar;

1. Sheen JH: Spreader graft: A method of reconstructing the roof of the middle nasal vault following rhinoplasty. Plast Reconstr Surg 73:230, 1984
2. Stal S, Hollier L: The use of resorbable spacers for nasal spreader grafts. Plast Reconstr Surg 106:922, 2000
3. Gunter JP, Clark CP: Internal stabilization of autogenous rib cartilage grafts in rhinoplasty: a barrier to cartilage warping. Plast Reconstr Surg 100:161-169, 1997
4. Ortiz-Monasterio F: The use of cartilage grafts in primary aesthetic rhinoplasty. Plast Reconstr Surg 67:597-605, 1981

P-109
Sekonder-İkinci Kez Meme Küçültmesi Ameliyatı (Repeat -Second Reduction Mammaplasty)

Ali GÜRLEK[1], Hakan AYDOĞAN[2], Alpay FARIZ[1], Nezih ALAYBEYOĞLU[2], Mehmet ÇELİK[1], Ayşe ERSÖZ-ÖZTÜRK[1], Serkan ASLAN[1],

1) İnönü Üniversitesi, Tıp Fakültesi, Plastik-Rekonstrüktif ve Estetik Cerrahi Anabilim Dalı, MALATYA
2) Malatya Devlet Hastanesi Plastik-Rekonstrüktif ve Estetik Cerrahi, MALATYA

Giriş: Redüksiyon mamoplasti yapılan hastalar, preoperatif dönemdeki şikayetleri ortadan kalktığı için genellikle ameliyattan memnundurlar. Sık olmamakla birlikte hastalar ameliyat izleri, asimetri ve memenin şekliyle ilgili şikayetlerde bulunmaktadırlar. Yetersiz rezeksiyon ve hipermasti bu hastalarda nadir gözlenen önemli sorunlar olup; çok seyrek de olsa sekonder ya da ikincil redüksiyonun yapılmasını gerektirmektedir. Bu konuda az sayıda literatür bulunmasına rağmen ideal tedavi modeli de bulunmamaktadır. Sekonder ya da ikincil redüksiyon mamoplasti yaptığımız hastaları değerlendirmek ve tecrübelerimizi literatür bulguları ile karşılaştırmak.

Metod: 10 yıllık periyotta kliniğimizde ikinci kez meme küçültmesi yapılan, yaşları 19-52 arasında değişen 22 hasta çalışmaya dahil edilmiştir. Hastalarda sternal çentik- nipple arası (SÇ-N) 26 - 40 cm'di. Birinci ameliyatta ortalama 695 gr / meme doku rezeksiyonu yapıldı. 18 inferior, 14 superior (Le Jour), 12 McKissock tekniğine uygun pedikül ile nipple areola kompleksi (NAK) taşındı. Nipple 19-24 cm'ye, nipple -infra mamarian sulkus(IMS) 7 cm'ye ayarlandı.

Bulgu: İkinci ameliyat öncesi SÇ-N 26 – 40 cm, N-IMS 13 -19 cm arasında idi. 8 hastada (15 meme) aynı pedikül, 7 hastada (13 meme) vertikal bipediküler flep, unipediküler flebe çevrilerek ve 7 hastada (14 meme) farklı bir pedikül kullanıldı. İkinci redüksiyonda ortalama 347 g /meme (165 - 510 g). doku rezeksiyonu yapıldı. Nipple 19-22 cm'ye, N- IMS 7 cm'ye ayarlandı. Hastalar ortalama 1.63 yıl (6 ay - 3 yıl) takip edildiler.

Tartışma ve Sonuç: Literatürün aksine; ikinci defa-tekrar meme küçültme ameliyatları, ilk ameliyattaki aynı pedikül ya da ondan bağımsız farklı bir pedikül kullanılarak güvenle yapılabileceği, skarlı dokuda oluşacak neovaskülartizasyonun nipple-areola kompleksini beslemeye yeterli olacağı kanaatindeyiz.

Anahtar Kelimeler
Hipermasti, sekonder redüksiyon mamoplasti,

Bu çalışmanın geniş özeti elimize ulaşmamıştır.

P-110
Göz Kapağı Kontraktürü İle İlişkili Beyin Absesi:Olgu Sunumu

Hıdır KILINÇ [1], Mehmet YAMAN [2]

1) İnönü Üniversitesi, Tıp Fakültesi, Turgut Özal Tıp Merkezi, Plastik, Rekonstrüktif ve Estetik Cerrahi AD, MALATYA

2) Van Devlet Hastanesi, Beyin Cerrahisi Kliniği, VAN

Amaç: Penetre oküler veya intrakranial travma, rekürren veya fulminan otitis veya sağlıksız dişler, özefagus darlık dilatasyonu, immün supresyon, hidrosefalus, siyanotik konjenital kalp hastalıkları beyin absesinin sık nedenleridir (1). Orbitokranial yaralanmalardaki mortalite oranının diğer kalvarial bölge yaralanmalarına göre iki kat fazla olduğu rapor edilmiştir(2,3). Orbita tavanı ince kemikten oluşmaktadır, bu nedenle direnci de azdır. Bunun sonucu olarak, minör orbita injurileri dahi potansiyel fatal injuriler olarak kabul edilmektedir (2). Bunun dışında, oftalmik venin superior orbital fissürden geçerek kavernöz sinüste sonlandığı bilinmektedir(4).
Göz kapağı yaralanmalarında, erken dönemde hiçbir semptom olmamasına rağmen geç dönemde intrakranial komplikasyonlar oluşabileceğini göstermesi açısından bu nadir vakayı rapor ettik.

Olgu Sunumu: Sol üst göz kapağında kontraktür ve baş ağrısı şikayetleri olan 4 yaşındaki bir kızın, 7 ay önce düşme sonucunda göz kapağında yaralanma hikayesi olduğu öğrenildi. Yara iyileştikten sonra göz kapağında kontraktür oluşmuş. 7. aya kadar herhangi bir nörolojik veya sistemik rahatsızlığı bulunmayan hastada 7. ayda baş ağrısı başlamış. Yapılan fizik muayenesinde; sol üst göz kapağında ileri derecede kontraktür olduğu görüldü. Palpasyon ile sol orbita üst riminde düzensizlik hissedildi. Nörolojik ve oftalmolojik muayenesi normal bulundu. Kranial MRI 'da sol frontal lob parankimi içinde, sol orbita tavanı üzerinden başlayan 3.5x4.5 cm boyutlarında abse ile uyumlu lezyon görüldü. Aynı zamanda sol orbita tavan fraktürü tespit edildi.
Cerrahi tedavi olarak sol temporal bölgeden burrhole ile abse drene edildi ve 50 cc pürulan sıvı boşaltıldı. Serum Fizyolojik ile abse kavitesi irrige edildi. İki hafta sonra kontrol amacıyla yapılan MRI sonucunda aynı lokalizasyonda abse ile uyumlu daha küçük lezyon görüldü. Hasta tekrar opere edilerek burrhole ile 20 cc seröz nitelikte abse içeriği boşaltıldı. Bu seansda aynı zamanda göz kapağı kontraktürü açıldı. Üst göz kapağında oluşan defekt, postaurikular bölgeden alınan tam kalınlıklı deri grefti ile onarıldı ve geçici tarsorafi uygulandı. Postoperatif dönemde herhangi bir nörolojik semptom veya bulgu olmadı. 3 hafta sonra tarsorafi açıldı. Antibioterapiye 6 hafta, antikonvulsif tedaviye ise 3 ay devam edildi. 4 ay takip edilen hastada intrakranial lezyonun rezorbe olduğu, ancak orta derecede üst göz kapağı kontraktürünün yeniden oluştuğu görüldü.

Sonuç: Sonuç olarak minör orbital yaralanmalarda bile nörolojik semptom beklemeden antibiotik tedavisine başlanması ve intrakranial enfeksiyon açısından takip edilmesi önemlidir. Ayrıca, orbital yaralanma hikayesi olan hastaların geç dönemde rastlanmış olsa da intrakranial komplikasyon açısından değerlendirilmesi gerekmektedir.

Referanslar

1. Poffenbarger G.J., Virella A.A., Sutton L.N. Management of Pediatric Intracranial Abscess. In: Textbook of Neurological Surgery. Principles and Practice. Ed: Batjer H.H. and Loftus C.M. Volume:1, Chapter:77, Lippinccott Williams-Wilkins, Philadelphia, 2003, Pp:1053.
2. Ecklund MAJ J.M., Mauer P.K, Ellenbogen R.G. Cerebral Abscess after Presumed Superficial Periorbital Wound. Mil. Med. 1999, 164,6:444-445.
3. Webster S.E., Schneider R.C., Loftstrom S.E. Observations upon management of orbito-cranial wounds. Neurosurgery. 1946; 3: 329.
4. Veins of the Head and Neck. In: Williams P.L., Warwick R., Dyson M., et al. Gray's anatomy. 37th ed. Churchill Livingstone, Philadelphia, 1989: 793-806.

P-111
Türk Kadınlarının Dudak Yapısının Estetik Analizi

Zekeriya KUL, Can İŞLER, Zafer ÖZSOY,
Vakıf Gureba Hastanesi Plastik Ve Rekonstrüktif Cerrahi Kliniği, İSTANBUL

Giriş: Güzellik olgusu alın,gözler, burun,çene ve perioral bölgenin ahenkli bir bileşimi olarak ortaya çıkar.Bununla beraber dudaklar yüzün alt 1/3 lük bölümünün tamamlayıcı parçası olup sentral çekiciliğin odağıdır. Estetik görünümü, şekline, kontürüne, simetrisine, orantısına, ve dolgunluğuna bağlıdır.

Metod: Biz bu çalışmada 18-25 yaş arası 100 türk kadının normal oklüzyon ve istirahat pozisyonundaki 3 boyutlu dudak yapısını analiz ettik. Çalışmaya katılanlar 4 farklı plastik cerrah tarafından seçilen güzel(grup 1) ve güzel olmayan(grup 2) yüze sahip 50 kişilik 2 grup olarak değerlendirildi. Vertikal ölçüm olarak üst ve alt dudak yüksekliği, horizontal ölçüm olarak ise üst vermilyon arkı ve ağız genişliği ölçüldü.Alt ve üst dudağın volumetrik ölçümleri en geniş bölge olan orta noktadan yapıldı.Orantısal belirteçler olarak ise üst ve alt vermilyon kontürü ile ağız-yüz genişliği oranları hesaplandı. Ölçümler sonucunda elde edilen değerler student t testi ile değerlendirildi.

Bulgu: Grup 1'e ait alt ve üst dudağa ait yükseklik değerleri(17.8 mm, 18.6 mm) grup 2'e ait değerlere(15.3 mm, 16.2 mm) göre anlamlı derecede yüksek bulundu($p<0.01$). Aynı şekilde alt ve üst dudağa ait volumetrik ölçüm değerleri Grup 1'de(16.3, 14.5 mm) Grup 2'e(11.2mm, 8.5 mm) oranla anlamlı derecede yüksek bulundu($p<0.01$). Heriki grubun elde edilen değerlerinden hesaplanan orantısal belirteçler de grup 1'de grup 2'ye oranla anlamlı derecede yüksek bulundu.

Tartışma Ve Sonuç: Bu çalışmadaki amacımız dudağın estetik cerrahisinde operasyon öncesi değerlendirmeye ışık tutacak ve estetik bir dududağın antropometrik özelliklerini de ortaya koyan standart değerler elde etmekti.

Bu çalışmanın geniş özeti elimize ulaşmamıştır.

P-112
Meme Subluksasyonu- Olgu Sunumu

Adnan UZUNİSMAİL, Hasan FINDIK, Deniz KÜÇÜKKAYA, N. Sinem EROĞLU ÇİLOĞLU

Haydarpaşa Numune Eğitim ve Araştırma Hastanesi, Plastik ve Rekonstrüktif Cerrahi Kliniği, İSTANBUL

Amaç: Kadında meme, meme parenkimi ile yağ dokusundan oluşmakta olup horizontal planda 2. ve 6. kotlar arasında, vertikal planda ise parasternal çizgi ile anterior aksiller çizgi arasında yer almaktadır. Juvenil kadın memesi, koni ya da hemisferik şekildedir. Irksal, yapısal değişiklik gösterebilir ve her iki meme farklı yapıda olabilir. Doğum sonrası ve ileri yaşlarda pandülöz yapı hızlı olarak gelişebilir. Memedeki deformitenin derecesi hangi boyutta olursa olsun, submamarian kıvrım genellikle sabit kalmaktadır.

Memeyi oluşturan yapılar pektoral fasya dokusuyla göğüs ön duvarına bağlı durumdadır. Ptotik olan memelerde bu bağlantılar gevşek durumdadır. Meme glandı esas olarak pektoralis major kasının üzerinde yer almakla birlikte, bazı kısımları eksternal oblik kas ve aponeurozu üzerinde yer alabilir. Aksiller çıkıntı ise serratus anterior kası üzerinde yer alabilir, bazen latissimus dorsi kasına doğru uzanabilir.

Memenin konjenital ya da yapısal bir çok deformitesi tanımlanmıştır. Bunlardan bazıları atelia, amastia, aksiller meme,tubuler meme, hipoplazi, asimetri, ptosiz ve hipertrofi olarak sıralanabilir. Luksasyon ve subluksasyon terimleri ise kemiğin bulunması gereken eklem boşluğundan çıkması ve ayrılması olarak tanımlanmaktadır.

Olgu sunumu: Kliniğimize 20 yaşında üniversite öğrencisi bayan hasta her iki memede büyüklük ve şekil bozukluğu nedeniyle başvurdu. Hiç doğum yapmamış olan hastanın boy kilo oranı normal limitler içindeydi. Boyun ve sırt ağrılarının olduğunu ifade etti. Yapılan muayenesi sonucunda her iki memeyi oluşturan yapıların pektoral fasyadan tamamen ayrıldığı, meme volumünün ileri derecede artmış durumda olduğu, meme dokusunun ileri derecede ptotik ve pandülöz yapıda olduğu, ve göğüs duvarına sadece üzerindeki cilt ile bağlantılı olduğu gözlendi. Pektoralis majör kasına, kotlara ve başka ektodermal yapılara ait deformite saptanmadı(Resim 1a-1b-1c-1d). Meme ultrasonografisi normal olarak değerlendirildi. Bu bölgedeki cildin kalitesinde ileri derecede azalma, strialar ve venöz konjesyonun olduğu gözlendi. Klavikula orta hat ile meme başı arası mesafe sağda 36.5 cm, solda 39 cm olarak ölçüldü.

Meme dokusunu göğüs duvarı bölgesinde yerinde tutan yapıların zayıflaması nedeniyle her iki meme dokusu adeta lükse bir durumda değerlendirildi ve bu durum meme ptozundan daha ileri bir evre olarak kabul edildi.. Bu deformite Regnault ve diğer deformite sınıflandırmalarına yerleştirilemedi(1). Hastadaki deformiteye ***"Meme Subluksasyonu"*** adı verildi. Literatürde böyle bir tanımlamaya rastlanmadı.

Kliniğimizde hastaya 1 yıl ara ile iki seanslı vertikal skar teknik ile redüksiyon mamoplasti operasyonları uygulandı. İlk seansta nipple- areola kompleksi suprasternal notch'dan itibaren 26 cm'e getirildi. Postoperatif devrede sorun olmadı. 2. seansta nipple- areola kompleksi 19 cm'e getirildi ve herhangi bir sorunla karşılaşılmadı. 2. operasyondan sonra 6. aydaki, görüntü estetik açıdan tatmin edici olarak değerlendirildi.

Sonuç: Memenin günümüze kadar tanımlanmış konjenital ve edinsel birçok deformitesi vardır. Memenin normalde pektoral fasyaya bağlı olarak bulunması gerekirken hiç doğum yapmamış ve bu bölgeye ilişkin herhangi bir ameliyat ya da travma geçirmemiş hastada göğüs duvarından ayrılarak sadece cilt ile bağlantılı olması sık olarak karşılaşılan bir durum olmamasına rağmen literatürde bu durumu tanımlayacak bulguya rastlanmamıştır. Olgumuzda da gözlenen bu deformiteye ***"Meme Subluksasyonu"*** adı verilmiştir.

Kaynaklar

1- Scott L. Spear and John W. Little, III. Reduction Mammoplasty and Mastopexy . S. J. Aston, R. W. Beasley, C. H. Thorne (Eds), Grabb and Smith's Plastic Surgery.-5 th Ed. Philadelphia: Little, Brown, p:725 753, 1997

Resimler

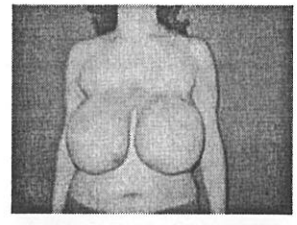

Resim 1a: Preoperatif önden görünüm

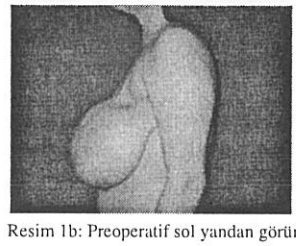

Resim 1b: Preoperatif sol yandan görünüm



Resim 1c: Preoperatif sağ yandan görünüm

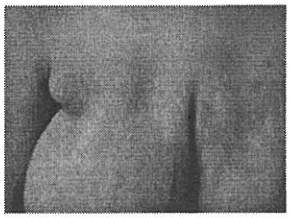

Resim 1d: Preoperatif göğüs duvarındaki derinin yakından görünümü

P-113
Estetik Cerrahide Fotoğrafik Standardizasyon

Burak KAYA[1], Zeynep ŞEN[2], Mert DEMİREL[1], Savaş SEREL[1], Zeki CAN[1]
1) Ankara Üniversitesi Tıp Fakültesi Plastik Rekonstrüktif ve Estetik Cerrahi Anabilim Dalı, ANKARA
2) SSK Devlet Hastanesi, DENİZLİ

Amaç: Bu çalışmanın amacı tüm fotoğraflama sistemlerinde, ameliyat öncesi ve sonrası takiplerde kullanılabilecek temel bilgilerin verilmesi ve estetik cerrahi uygulamalarında, her operasyon grubu için hasta pozisyonuna bir standardizasyon getirmektir.

Gereç ve Yöntem: Estetik cerrahide fotoğrafik standardizasyonun sağlanabilmesi amacıyla literatür taraması yapılarak en uygun ekipman (kamera, lens, ışıklandırma sistemi, arka fon), fotoğraflama yöntemi, hasta hazırlığı ve her operasyon grubu için (rinoplasti, ritidektomi, otoplasti, blefaroplasti, mammoplasti, abdominoplasti, kontur düzeltme) uygun hasta pozisyonları saptanarak örnek çekimler yapıldı:
RİNOPLASTİ: Rinoplasti hastasında ön, yan, oblik, bazal ve sefalik yönlerden görüntüler alınır. Anatomik çerçeveyi başın üstü ile klavikula arası oluşturur. Gözler karşıya bakar durumdayken kamera vertikal tutularak çekim yapılmalı. Oblik çekimde nasion ve uzaktaki medial kantus görünecek şekilde hasta tüm vücudu ile birlikte dönmelidir. Yan çekimde filtral kolumn görülecek şekilde çekim yapılmalıdır. Ayrıca nazal tipin mobilitesini değerlendirmek için hasta gülerken yandan çekim yapılabilir. Bazal çekim üst göz kapağı krizi ve çene ucu arası kamera horizontal tutularak görüntülenmelidir. Baş dorsifleksiyona getirilerek hastanın çene ucu tarafından fotoğraf çekilir. Böylece burun tipi görüntülenebilmektedir. Sefalik çekimde ise kamera horizontal tutularak hastanın alın tarafından çekim yapılır. Baş dorsifleksiyona getirilerek eksternal nazal deformite ve burun dorsumu en iyi şekilde değerlendirilmiş olur (1,2). (Şekil 1)
RİTİDEKTOMİ: Tüm yüzün rinoplastide olduğu gibi ön, yan ve oblik görüntüleri kamera vertikal tutularak alındıktan sonra kamera horizontal tutularak bukkal yağ yastıkçığının değerlendirilebilmesi için yakından oblik görüntü, platisma bantlarını değerlendirmek için diş gıcırdatırken boyun bölgesinin önden görüntüsü, submental yağ ve cilt durumunu değerlendirmek için okuma pozisyonunda (boyun fleksiyonda iken) lateral görüntü alınmalıdır (3).
OTOPLASTİ: Kamera vertikal tutularak rinoplastide olduğu gibi tüm yüz önden görüntülendikten sonra, başın arkadan tümü görüntülenir. Bu esnada eğer saçlar uzunsa saç tokası ile toplanmalıdır. Daha sonrada oblik olarak yalnızca kulakların fotoğrafı çekilir (4).
BLEFAROPLASTİ: Üstte saç çizgisi altta burun tipi çerçeve olacak şekilde kamera horizontal ve göz seviyesinde tutularak çekim yapılır. Gözler tam karşıya, aşağıya ve yukarıya bakarken önden çekim yapıldıktan sonra aynı çerçeveden yan ve oblik görüntüler alınır (3). (Şekil 2)
MAMMOPLASTİ: Üstte klavikula ve omuzlar, altta kosta alt kenarı çerçeve oluşturacak şekilde ve kollar serbest olarak yanda dururken kamera horizontal tutularak önden, her iki taraf için yandan ve oblik görüntüler alınır (5). (Şekil 3)
ABDOMİNOPLASTİ: Üstte inframammarian oluk, altta uyluk ortası seviyesi çerçeve olacak şekilde kollar yukarı kaldırılmış durumdayken kamera horizontal tutularak önden, her iki taraftan yan ve oblik olarak fotoğraf çekilir. Ayrıca cilt bütünlüğü ve kalitesini değerlendirebilmek için yine kamera horizontal tutularak yakından abdominal görüntü alınabilir. Diğer bir ekstra görüntü, abdominal kasların laksisitesi ve alt abdominal yağlanmayı göstermek için hasta hafifçe öne eğdirilip yandan çekim yapılmasıyla elde edilebilir (6). (Şekil 4)
KONTUR DÜZELTME: Kalça ve uyluk bölgesi için göbek üstü ve diz altı arası, kollar yukarıdayken kamera vertikal tutularak ön, ön medial-oblik, ön lateral-oblik, arka, arka oblik sağ kalça, arka oblik sol kalça ve her iki yandan görüntüler alınır. Bu standart görüntülere ek olarak trokanterik yağlanmayı ayırt etmek için hasta kalça kaslarını kasarken ve gevşek pozisyonda arkadan yakından kalça fotoğraflanabilir. Ayrıca hasta fazla yağlarını tutarken görüntülenebilir. Bacakların görüntülenmesinde diz üstü ve tüm ayak sınırlar içinde olmalıdır. Kamera vertikal olarak tutularak önden, yandan ve oblik olarak görüntüler alınır. Ayrıca yağ ve gastrokinemius ayrımı için hasta parmak uçlarında yükselirken yandan görüntü alınabilir.
Kolların görüntülenmesinde kamera horizontal tutulur. Üst kol-aksilla arası doksan derece, dirsekte üst kol- ön kol arası doksan derece olacak şekilde üst koldaki yağ ve cilt fazlalığı yerçekiminin etkisiyle sarkıtılarak değerlendirilebilir (6).

Sonuç: Plastik, rekonstrüktif ve estetik cerrahide fotoğrafik standardizasyon, cerrahi sonuçların objektif analizi ve değerlendirilmesi, yapılan çalışmaların gözden geçirilmesi, ameliyat grubuna göre uygun ve temsili bir hasta fotodökümantasyonu yapmaya olanak tanıması açılarından oldukça önemli ve gereklidir. Hastaların fotoğraflarla değerlendirmeleri doğru ve objektif bir şekilde yapılmak isteniyorsa aynı makine ve lensle, aynı ışıklandırma sistemi ve standart hasta pozisyonu ile çekim yapılması gerekmektedir.

Kaynaklar

1. Galdino GM, DaSilva And D, Gunter JP. Digital photography for rhinoplasty. Plast Reconstr Surg. 109(4):1421, 2002.
2. Staffel JG. Photo documentation in rhinoplasty. Facial Plast Surg. 13(4):317, 1997.
3. Schwartz MS, Tardy ME Jr. Standardized photodocumentation in facial plastic surgery. Facial Plast Surg. 7(1):1, 1990.
4. Yavuzer R, Smirnes S, Jackson IT. Guidelines for standard photography in plastic surgery. Ann Plast Surg. 46(3):293, 2001.

5. Jemec BI, Jemec GB. Photographic surgery: standards in clinical photography. Aesthetic Plast Surg. 10(3):177, 1986.
6. DiBernardo BE, Adams RL, Krause J, Fiorillo MA, Gheradini G.
Photographic standards in plastic surgery. Plast Reconstr Surg. 102(2):559, 1998.

Şekiller

Şekil 1

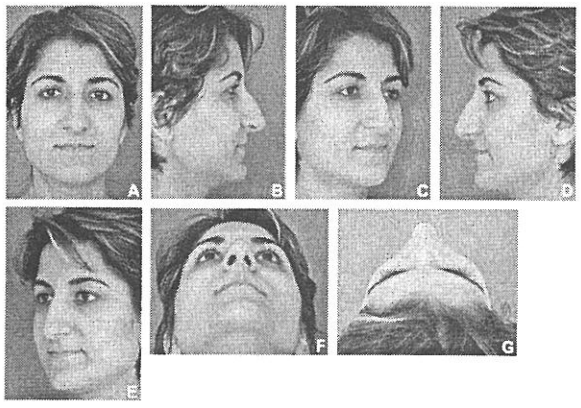

Rinoplasti için standart fotoğraflama örneği

Şekil 2

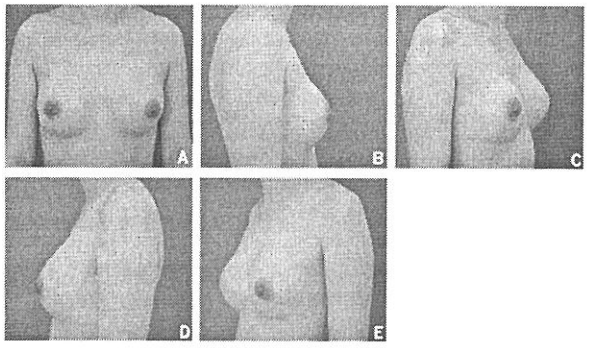

Blefaroplasti için standart fotoğraflama örneği

Şekil 3

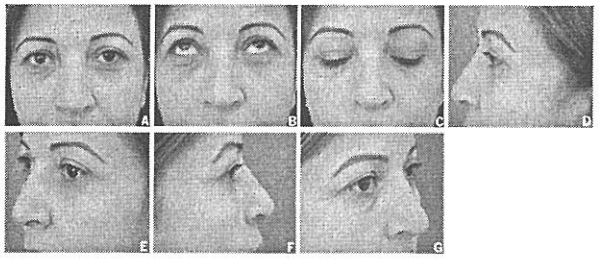

Mammoplasti için standart fotoğraflama örneği

Şekil 4

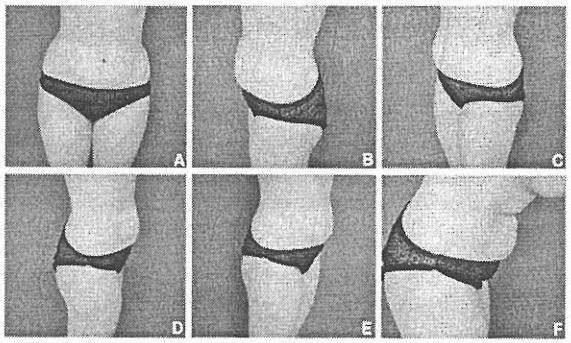

Abdominoplasti için standart fotoğraflama örneği

P-114
Meme Protezi Etrafında Gelişen Kalsifiye ve Hyalinize Kapsül: Nadir Bir Olgu Sunum

Hakan GENCE, Cemil Özerk DEMİRALP, Arsın ULUÇ, Mert DEMİREL, Zeki CAN
Ankara Üniversitesi Tıp Fakültesi Plastik, Rekonstrüktif ve Estetik Cerrahi Anabilim Dalı, ANKARA

Amaç: Bu olguda nadir görülen, silikon meme protezi etrafında gelişen kapsülün kalsifiye olduğu bir olguyu sunduk.

Olgu Sunumu: 10 yıl önce başka bir merkezde silikon meme protezi konulmuş olan, her iki memede şekil bozukluğu, asimetri ve sarkma şikayetleri olan 48 yaşındaki bayan hasta, kliniğimize başvurdu. Yapılan muayenede, memelerde asimetri, sol memede kontur düzensizlikleri ve Grade 2 pitoz saptandı. (Şekil1,2) Operasyon sırasında protezin yırtılmış olduğu ve çevresinde kalsifiye görünümlü, sert yaygın bir kapsül bulunduğu görüldü. Kalsifiye görünümlü kapsülün fotoğrafları çekildi.(Şekil3) Kapsül ve yırtılmış protez eksize edildi. Yeni silikon protez yerleştirildi ve mastopeksi cerrahisi uygulandı.
Hastada operasyon sonrası bir problem yaşanmadı. Operasyon sonrası birinci günde taburcu edildi ve 10. günde dikişler alındı. Normalde beklenmeyen görünümde olan kapsül patolojik incelemeye gönderildi. Patolojik kesitlerin incelenmesinde, meme dokusuna komşu kistik yapının hyalinize fibröz bir duvar ile çevrelendiği izlenmiş, fibröz doku içinde kalsifikasyon ve hyalinizasyon sahaları saptandı. Bu bulguların proteze sekonder olarak gelişmiş olabileceği rapor edildi.

Sonuç: Silikon protez ile meme büyütme cerrahisi sonrası kapsüler kontraktür gelişimi ve protez delinmesi halen, en istenmeyen ve hasta-hekim tatminsizliğinin en önemli sebebi olma özelliğini korumaktadır. Kapsüler kontraktür gelişiminde, yabancı cisim reaksiyonu, subklinik enfeksiyon, hematom, myofibroblastların etkisi gibi birçok etkenin rol oynayabileceği düşünülmektedir(1,2,3,4). Olgumuzda bunlara rastlanmamıştır. Bu olguda da ortaya konulduğu gibi, kapsüler kontraktür gelişiminde en önemli faktörlerden birisi de silikon jel sızıntısıdır. Kapsüler kontraktür geliştikten sonra, cerrahi kapsülotomi gibi tedavi yöntemleri bulunmasına rağmen, kapsül gelişiminin ilk aşamada önlenmesi ve daha iyi sonuçlar elde edilmesi için, yırtılma riskinden dolayı, protez yerleştirilirken ve operasyon sonrası dönemde titiz davranılması gerektiğini düşünmekteyiz.

Kaynaklar
1. Fodor J, Udvarhelyi N, Gulyas G, Kasler M. Ossifying calcification of breast implant capsule. Plast Reconstr Surg. 113(6):1880-2, 2004
2. Rubino C, Mazzarello V, Farace F, D'Andrea F, Montella A, Fenu G, Campus GV. Ultrastructural anatomy of contracted capsules around textured implants in augmented breasts. Ann Plast Surg. 46(2):95-102, 2001
3. Peters W, Smith D, Lugowski S, Pritzker K, Holmyard D. Calcification properties of saline-filled breast implants. Plast Reconstr Surg. 107(2):356-63, 2001
4. Kamel M, Fornasier VL, Peters W. Cartilaginous metaplasia in the capsule of a Dacron-backed silicone gel breast prosthesis. Ann Plast Surg. 42(2):202-6, 1999

Şekiller:

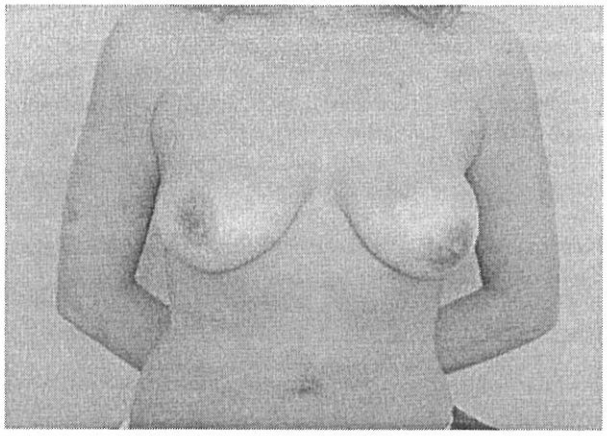

Şekil-1: Memede asimetrisi olan hastanın preoperatif önden görünümü

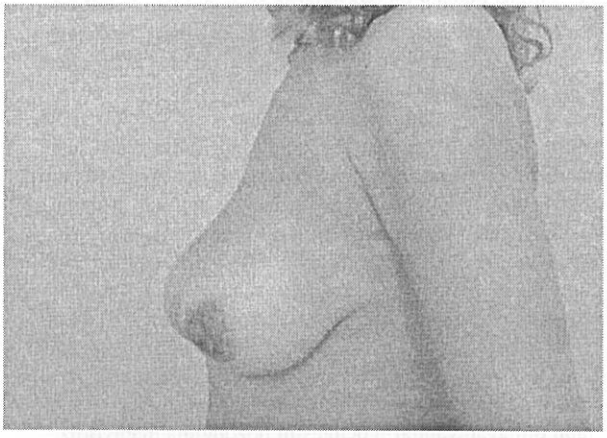

Şekil-2: Memede asimetrisi olan hastanın preoperatif yandan görünümü

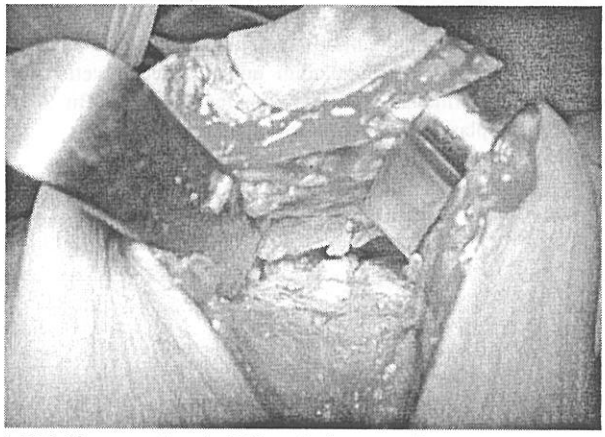

Şekil-3: Meme protezi etrafındaki kapsülün intraoperatif görünümü

P-115
Rinoplasti'de 'Merocel' Tampon Kullanımının Komplikasyonu: Osteotomi Hatlarında Ayrılma

Hüseyin SAĞLAM, Arsın ULUÇ, Savaş SEREL, Burak KAYA, Zeki CAN

Ankara Üniversitesi Tıp Fakültesi Plastik, Rekonstrüktif ve Estetik Cerrahi Anabilim Dalı, ANKARA

Amaç: 'Merocel' hidroksile polivinil- asetal içerir. Bu materyal sıvı ile temas ettiğinde hızla genleşmeye başlar ve diğer tampon malzemelerinden çok daha fazla sıvı absorbe edebilir. Bu tamponlar rinoplasti sonrası hem hemostaz amaçlı hemde kemik çatıya intranazal destek amaçlı kullanılmaktadır. İnsizyon hatlarından fazla veya uzun süreli sızan kan veya doku sıvısının bu tamponlar tarafından absorbsiyonu ile osteotomi hatlarına zarar verdiğini düşünüyoruz.

Gereç ve Yöntem: İkisi erkek, 5'i kadın open rinoplasti olan 7 hasta retrospektif olarak incelendi. Tüm hastalara low-to-high osteotomi uygulanmıştı. Post- operatif burna 'merocel' tampon ve alçı-atel uygulandı. Burun tamponları post-op 3. gün çıkarıldı. Post-op 5. gün ilk alçıları çıkarıldı.

Bulgular: Post-op 5. gün ilk alçılar çıkarıldığında osteotomi hatlarında ayrılma görüldü ve palpe edildi. 'Open roof' deformitesi mevcut idi. Hastalarda bu 5 gün içinde travma öyküsü yok idi. Alçı-atelleri stabil idi. Tek ortak noktaları burun ucu tamponunu çok sık değiştirmelerine neden olan ve uzun süreli olan seröz sızıntı idi.

Sonuç: Kan ve/veya doku sıvısı emilimi sonrası genleşen 'merocel' tamponda tüm dinamikler değişir. Tamponun etraf dokuya uyguladığı basınç her yerde aynı değildir. Bununu ıslanınca genleşen herhangi bir madde üzerinde, örneğin, sünger üzerinde görebiliriz. Su dolu bir kaba düzgünce konulan süngerin homojen olarak ıslanmadığını göreceksiniz. Ayrıca kuru süngerin üzerine düzgünce konulan su dolu bir kabın devrilmediğini, fakat ıslak süngerin üzerine düzgünce konulan aynı su dolu kabın devrildiğini göreceksiniz. Islanınca dinamikleri değişen bu tür maddelerin üzerlerindeki tam stabil olmayan yapıların dengesini bozduğuna inanıyoruz. Hiçbir predispoze faktör olmaksızın osteotomi hatlarında ayrılma olan bu yedi vakada ortak olan uzun süreli seröz sızıntı ve 'merocel' kullanımıdır. Özelikle fazla sızıntı olan vakalarda bu tamponun uyguladığı nonhomojen kuvvetlerin osteotomi hatlarında ayrılma yaptığına inanmaktayız. Bu yüzden rinoplasti sonrası 'merocel' tampon kullanımını önermemekteyiz. Bunun yerine tampon olarak spongostan veya spançlardan hazırladığımız tamponları kullanmaktayız.

P-116
Jinekomasti Tedavisinde Cerrahi Eksizyon – Liposuction Kombinasyonu : Klinik Deneyimlerimiz

Mübin HOŞNUTER, Bülent TEKEREKOĞLU, Cem PAYASLI, Berfu BABUCÇU, Eksal KARGI

Zonguldak Karaelmas Üniversitesi Uygulama ve Araştırma Hastanesi Plastik, Rekonstrüktif ve Estetik Cerrahi AD. ZONGULDAK

Amaç: Erkek memesinin aşırı büyümesi olarak tanımlanan jinekomasti, adolesan döneminin sık görülen bir meme hastalığıdır. Meme büyümesi yağ, deri, meme parankimi artışı veya bunların kombinasyonu şeklinde olabilir. Genelde benign karakterdedir ve yaklaşık %75'i idiopatikdir. Puberte ve yenidoğanda fizyolojik olarak görülebilmektedir. İnsidansı %32-65 arasında değişen bu hastalık, cinsel kimliğin şekillendiği adolesan dönemde psikolojik rahatsızlıklara yol açabilir(1). Çeşitli sınıflandırmalar kullanılmakla beraber Simon jinekomastiyi; grup 1: minor meme büyüklüğü, grup 2A: orta meme büyüklüğü, grup 2B: minor deri fazlalığı + orta meme büyüklüğü, grup 3: deri fazlalığı + gross meme büyüklüğü olarak 3'e ayırmıştır. Jinekomastide ağrı, rahatsızlık hissi hastanın günlük yaşamını etkiliyor ve altta yatan bir patoloji de yoksa cerrahi tedavi endikedir(2). Cerrahi tedavide ise eksizyon, liposuction ve her ikisinin kombinasyonu uygulanabilir(3). Bu çalışmada cerrahi eksizyon – liposuction tedavi kombinasyonunun sonuçları tartışılmıştır.

Gereç Ve Yöntem: 2001-2004 tarihlerinde kliniğimize jinekomasti nedeni ile başvuran 9 hastaya nipple-areolar transpozisyon ve liposuction tekniğini uyguladık(Tablo1). Opere ettiğimiz hastalarda sınıflandırmada Simon sınıflamasını kullandık. Preoperatif olarak glanduler rezeksiyon alanı ve liposuction alanları ayrı memeler üzerinde işaretlendi. Kanülün girdiği iki insizyondan birincisi anterior aksiller çizgiden, ikincisi mammarian sulkus'un sağ yanından açıldı. Bu teknikle total meme alanından iyi suction sağlandı ve liposuction tünelleri çaprazlaştığından dolayı glanduler doku etrafındaki alanın yüzeyi homojen olarak göğüs kasları üzerine oturdu. Böylece rezeksiyon miktarı ve yeri çok daha net olarak ortaya çıktı. Eksizyonlarda bir grup hastada nipple areola kompleksinin her iki yanında saat 3 ve 9 hizalarına kadar uzanan superior semisirküler insizyon yapıldı. Altta pektoral kas fasyası üzerindeki plandan memenin üst sınırına kadar disseke edildi. Pektoral fasya intakt bırakıldı. Glanduler doku rezeke edilirken depresyonu önlemek amacıyla nipple-areolar bölgenin altında 3-4 cm kalınlığında meme dokusu kalmasına özen gösterildi. Bir hastamızda postoperatif rezidüel meme dokusu kalması dışında başka bir komplikasyona rastlanmadı.

Bulgular: Hastaların memnuniyeti ve memelerin postoperatif estetik görünümleri skorlanarak değerlendirildi. Bu amaçla 1 ile 4 arasında puan verilerek skorlama yapıldı. Skorlamada 1- kötü, 2- orta, 3- iyi, 4- çok iyi olarak derecelendirildi (Tablo1). Bu kombine tekniği tercih etmemizin sebepleri arasında; gerektiğinde deri eksizyonu yapılabilmesi, liposuction tünellerinin glanduler doku eksizyonunu kolaylaştırması, çok daha homojen şekilli ve engebesiz bir meme yüzeyi elde edilmesi, nipple-areolar bölge depresyonlarının olmaması sayılabilir(Resim1-2).

Sonuç: Jinekomastide ilk cerrahi tedavi Paulus ve Aegina tarafından tanımlanmıştır(1). Webster'in intraareolar insizyonu, inferior periareolar insizyon, transvers nipple areola insizyonu, süperior kresentrik eksizyon, transaksiller insizyon, Letterman tekniği ve free nipple greft prosedürü uygulanan belli başlı tekniklerdendir. 1970 sonlarında ise Illouz jinekomasti tedavisinde liposuction'ı tanımlamıştır(4). Liposuction tekniği ile nipple areolar kompleks nekrozu, depresyon deformitesi, kontur irregülaritesi gibi birçok komplikasyon engellenebiliyor ve ayrıca subkutan bağlantılar da intakt kalıyordu. Liposuctionda glanduler doku eksizyonunun gerçekleştirilememesi ve diffüz yağ doku artışı olan memelere uygulanabilmesi, açık tekniklerde ise skar formasyonu oluşması ve kontur düzensizlikleri cerrahı sınırlamaktadır. 1983 yılında ise Perlman ve Teimourian ilk kez açık eksizyon ve liposuction kombinasyonunu jinekomasti tedavisinde tanımlamışlardır(5). Tüm bu gelişmeler sonucunda görülmüştür ki değişik teknikler olmakla beraber jinekomastinin her formuna etkili bir teknik yoktur ve uyguladığımız bu kombine yöntemin iyi estetik sonuç ve yüksek hasta memnuniyeti ile jinekomastide son derece etkili bir tedavi yaklaşımı olduğu kanaatini taşımaktayız.

Kaynaklar:

1- Peter McKinney. Gynecomastia, Sherrell J. Aston. Grabb and Smit'S Plastic Surgery. Philadelphia, Lipincott – Raven, 753: 1997.
2- Braunstein GD. Gynecomastia. N Engl J Med. 328: 490-5, 1993.
3- Mladick, R. A. Lipoplasty as an adjunctive procedure: Gynecomastia. Perspect. Plast. Surg, 18: 815, 1991.
4- Illouz Y-G. Body contouring by lipolysis: a 5-year experience with over 3000 cases. Plast and Reconst Surg, 72: 591-7, 1983.
5- Lewis CM. Lipoplasty: treatment for gynecomastia. Aesthetic Plast. Surg, 9:

Vaka	Yaş	Etyoloji	Klasifikasyon	Cerrahi Teknik	Komplikasyon	Memnuniyet		
						1	2	3
1	27	Idiopatik	Grade 2b	Kresentrik eksizyon + liposuction	-	5	4	5
2	29	Idiopatik	Grade 2B	Letterman tekniği + liposuction	-	4	4	5
3	24	Idiopatik	Grade 2A	Kresentrik eksizyon + liposuction	-	5	5	4
4	35	Idiopatik	Grade 2B	Kresentrik eksizyon + liposuction	-	5	4	5
5	33	Idiopatik	Grade 2b	Letterman tekniği + liposuction	-	5	5	5
6	25	Idiopatik	Grade 2A	Kresentrik eksizyon + liposuction	-	4	5	4
7	22	Idiopatik	Grade 2A	Kresentrik eksizyon + liposuction	-	5	4	5
8	41	Idiopatik	Grade 3	Letterman tekniği + liposuction	Rezidüel meme dokusu	4	5	4
9	27	Idiopatik	Grade 2B	Kresentrik eksizyon + liposuction	-	4	4	5

Tablo 1: Vakaların yaş, etyoloji, klasifikasyon, uygulanan cerrahi teknik, komplikasyon ve memnuniyet açısından karşılaştırılması.(Memnuniyet de 1: Hastanın kendi memnuniyeti açısından verdiği puan, 2: Operasyonu yapan doktorun değerlendirmelerinde verdiği puan ve 3: Tarafsız gözlemcinin verdiği puandır.)

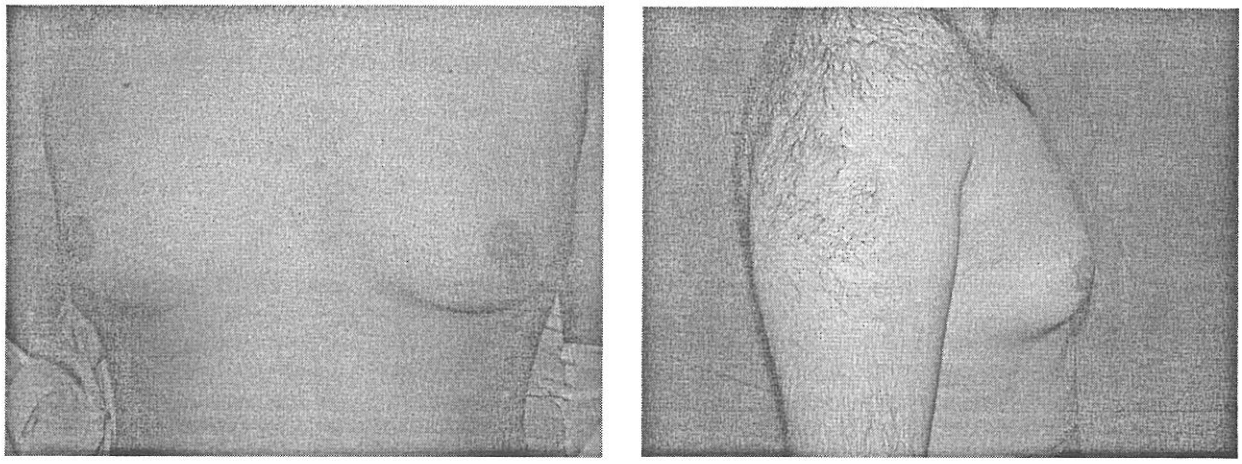

Resim 1: Sol: Grade 2A jinekomasti nedeni ile opere edilen hastanın preoperatif önden görünüşü. Sağ: Hastanın preoperatif sağ yan görünüşü

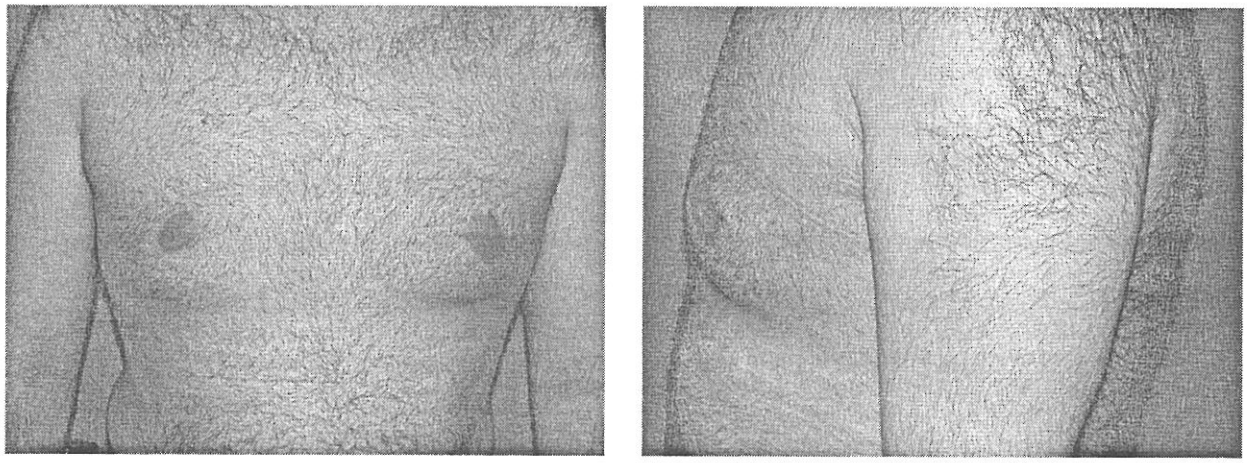

Resim 2: Sol: Hastanın postoperatif 6 ay sonra önden görünüşü. Sağ: Hastanın postoperatif 6 ay sonra sol yan görünüşü

P-117
Vertikal Skarlı Hastalarda Abdominoplasti

Belgizar AŞÇI, Servet GENÇAĞA, Asuman SEVİN, Dilek ŞENEN, Ruşen KAPUCU, Bülent ERDOĞAN
Ankara Numune Eğitim ve Araştırma Hastanesi I.Plastik ve Rekonstrüktif Cerrahi Kliniği, ANKARA

Giriş: Abdominoplasti kadın hastalarda sıklıkla doğuma bağlı abdominal kas ve deri dokusunda meydana gelen sarkma, diastaz gibi deformasyonları düzeltmek üzere yapılan bir girişimdir. Abdominal kontürde düzeltme isteyen hastalar anatomik bulguları ve cerrahi seçeneklere göre sınıflara ayrılsa da bu sınıflamaya uymayan karın ön duvarında yer alan median, paramedian skarları veya subkostal skarları olan olgular için konvansiyonel abdominoplasti operasyonu flep yaşamı açısından riskler taşımaktadır

Olgular: Kliniğimize karında vertikal skar nedini ile iki kadın hasta başvurdu:.
Olgu 1: 43 yaşında bayan hasta, gastrektomi ve ileus nedeni ile birçok kez opere edilen ve buna bağlı median vertikal skarı mevcut.
Olgu 2: 22 yaşında , bayan hasta, akut karın tanısı ile opere edilen, operasyon sonrası enfeksiyon gelişmesi nedeni ile ikinci kez opere edilen buna bağlı median vertikal skarı ve bu skara dik transverse skarları mevcut.

Cerrahi Teknik: Her iki hastaya uyguladığımız abdominoplasti operasyonunda mevcut vertikal skarlar eksize edilip her iki tarafta laterale doğru rektus fasiyası üzerinden flep dolaşımı bozmayacak şekilde rektus kasının 2 cm lateraline kadar sınırlı tutularak diseksiyon yapıldı. . Abdominal deri dokusundaki fazlalık orta hatta eksize edildi. Umblikus eski yerinde korundu. Birinci hastada vertikal skar ters T şeklinde uzatılarak alt abdominal deri fazlalığı eksize edildi ve aynı seansta bilateral redüksiyon mammaplasti yapıldı.

Bulgu: Vertikal skar mevcudiyetinde uygulanan bu teknikte orta hatta estetik olarak kabul edilebilir bir skar oluşturulmakta ve karın derisindeki fazla deri dokusu orta hatta eksize edilmektedir. Yeterli abdominal pannikulus eksizyonu yapılırken pilikasyon da yapılabilmektedir. Cerrah deri eksizyonunu iyi planlanmalıdır.Çok fazla eksizyon durumunda postoperatif skar genişleme oluşabilir.

Sonuç: Konvansiyonel abdominoplastinin flep yaşamı açısından riskli olduğu abdominal skar mevcudiyetinde rahatlıkla uygulanabilecek bir tekniktir. Skar revizyonunun yanı sıra pannikulus eksizyonu da yapılabilmektedir. Hasta memmuniyeti üst düzeydedir.

Kaynaklar:

1- The overlap of lipoplasty and abdominoplasty: indication, clascification and treatment . Luiz S. Toledo, Clincis in plastic surgery; 2004.
2- T abdominoplasty to remove multiple scars from the abdomen , Cardosso de Castro C, Ann Plast Surgery, 1984 Apr.
3- Optimizing body contour in massive weight loss patients; the modified vertical abdominoplasty, Costa LF, Plast Reconst. Surg.2004 Dec.
4- Vertical abdominoplasty, Sugarbaker Ph, J. Surg. Oncol. 2001 Nov.

Şekiller:

Şekil1: 1. olgunun preoperatif görüntüsü
Şekil 2: 1. olgunun postoperatif görüntüsü

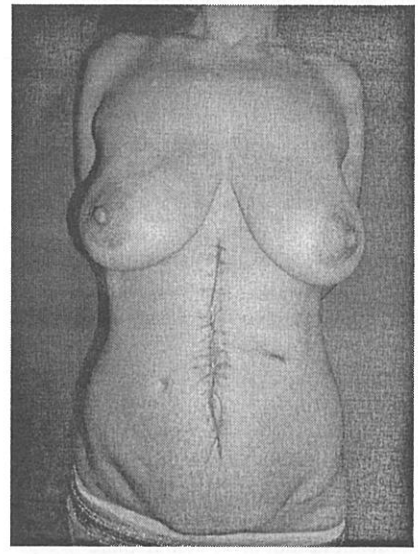

Şekil 1

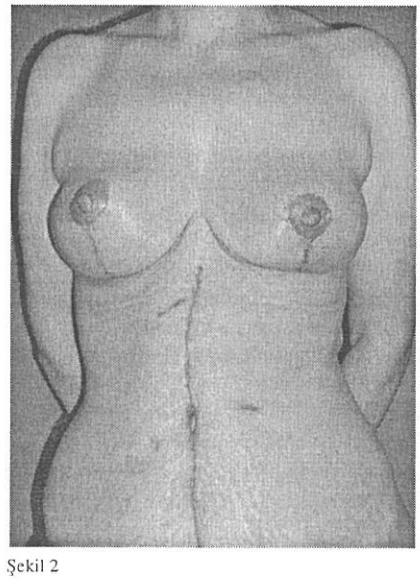

Şekil 2

P-118
Geniş İskial Dekübit ve Posterior Uyluk Doku Defektinin Tek Septokutan Perferatörlü Anterolateral Fasyakutan Flep İle Onarımı

Murat ACAR, Ahmet KARACALAR

Ondokuz Mayıs Üniversitesi Tıp Fakültesi, Plastik, Rekonstrüktif ve Estetik Cerrahi Anabilim Dalı, SAMSUN

Amaç: Bası yaraları hastaneye akut yatan ve uzun süre bakım gerektiren hastaların büyük bir çoğunluğunda karşılaşılmaktadır. Risk grubunu oluşturan hastalar sırasıyla nörolojik defisitli, hospitalize ve yaşlı hastalar sayılabilir. Ülserli hastaların % 50'ye yakın bir kısmını 70 yaş üstü yaşlı hastalar oluşturmakltadır[1].Bası yaralarının en sık görüldüğü bölge iskial bölgedir. Ülserin cerrahi tedavisi enfekte bursa ve kemiğide içeren geniş debritman ve fleple kapamadan oluşmaktadır. Kapama için kullanılan flep seçenekleri arasında grasilis, tensör fasya lata, biseps femoris, gluteal thigh, hamstring,inferior gluteal arter perfaratör flebi, posteromedial uyluk flebi, distal uyluk bölgesi ve rotasyon flepleri bulunmaktadır. Bu kadar çok flep seçeneğine rağmen iskiyal dekübit ülseri hala en zor problem olmaya devam etmektedir[2]. Özellikle grade 4 geniş ülser posterior uyluk bölgesi nekrotizan fasiiti ile birlikte olduğunda defektin kapaması daha karmaşık bir hal almakta ve esnek, dayanaklı, doku uyumu iyi ve geniş bir doku gerekmektedir. Bu amaçla, bu vakada bir kısmı dezepitelize edilerek poşun içine sokulan geniş tek perferatörlü anterolateral fasyakutan flebi kullanıldı ve postoperatif hematom oluşumu dışında hiçbir komplikasyon görülmedi.

İskial bası yaralarının cerrahi tedavisi önemli bir problemdir. Kapamada myokutan ve fasyakutan flepler kullanılmasına rağmen, her ikiside yüksek ülser nüksü oranına sahiptir. Fasyakutan fleplerin kullanılmasının myokutan fleplere oranla daha az nüksle sonuçlandığına dair bir konsensus bulunmaktadır. Fakat hangi tür fasyakutan flep kullanılacağına dair kesin bir konsensus oluşmamıştır[3]. Buradaki çalışma, tüm posterior uyluk bölgesi defektli geniş ileri derecede iskial dekübüt ülserli vakada tek septokutan perferatöre dayalı anterolateral fasyakutan flebi kullanımı sunulmuştur. Bu flebin kullanımını, iskial bölgeye uyum sağlayan en iyi fasyakutan flep olduğu, diseksiyonu kolay, ve doner saha morbiditesi çok az olduğundan önermekteyiz.

Olgu Sunumu: 35 yaşında bayan hasta araç içi trafik kazası sonucu vertebra kırığı nedeniyle opere edildi ve sonuçta parapleji gelişti. İki ay hospitalizasyonun sırasında iskial bölgede evre 4 dekübit ülseri ve ardından ani gelişen posterior uyluk nekrotizan fasiti ile karşılaşıldı. Hastaya genel cerrahi bölümünce debritmanlar yapıldı ve debritmanların ardından Oluşan doku defektleri için hasta bölümümüze konsülte edildi. İskial ve tüm posterior uyluk bölgesinde altta adelelerin ekspoze olduğu doku defekti mevcuttu (Şekil 1).

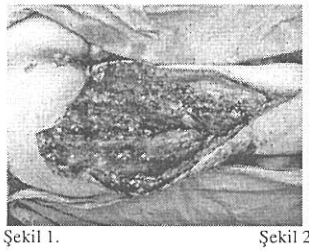

Şekil 1.



Şekil 2.

Oluşan defekti kapamak için anterolateral fasyakutan uyluk flebi tasarımı amacıyla anterior superior iliak spine ve patella lateralini birleştiren hat üzerinde doplerle perferatör tespiti yapıldı. Medial sınırı rektus femoris adele mediali, lateral sınırı vastus lateralis adele laterali, inferioru patella superolaterali 7 cm superioru ve superior sınırı iliak spine 20 cm inferioru olacak şekilde yaklaşık 15*20 cm'lik cilt adası tasarlandı (Şekil 2).

Daha önce dopplerle tespiti yapılan perferatörlerin lokalizasyonunuda dikkate alarak septokutan perferatör diseke edilerek tanımlandı. Bu perferatör korunarak intermusküler septumdan lateral femoral sirkümflex arterin desenden dalı açığa çıkarılarak septum boyunca sup.'a profunda femofise kadar diseke edildi(Şekil 3).



Şekil 3.

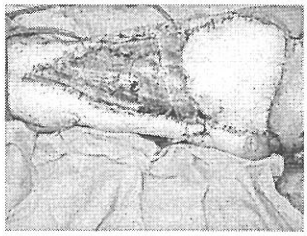

Şekil 4.

Flebin posteriora iskial bölgeye geçirilmesi için femur superolateraldeki tüm adele yapılarının yaklaşık 15cm'lik bölümü femur şaftından ayrıldı ve flep oluşturulan bu poş içersinden biseps adelesinin iki yaprağı arasından iskial bölgeye geçirildi ve defekte adapte edildi (Şekil 4). Hematom dışında hiçbir komplikasyon görülmedi.

Sonuç: Geniş iskial dekübit ülserlerinin tedavisi hasta, rekonstrüktif cerrah ve tüm sağlık bakım sistemi için çözülmesi gereken bir problem oluşturmaktadır. Bu hastalar genellikle yıllardır paraplejiktirler ve hastaneye yatırılarak bir çok operasyona gerek duyarlar[4].

İskial bölgedeki hareket diğer basıya maruz kalan bölgelerden daha fazladır ve oturma esnasında oluşan gerginlik ve basınç artışı iskial dekübit ülserinin tedavisini zorlaştırmakta ve nüks oranını artırmaktadır. İskial bası yarası genellikle büyük delici iskial tüberositle varlığında kısmi olarak daha az cilt defekti ile birliktedir. Küçük cilt defektleri için lokal flep kullanımı hem kolay hem de doner saha morbiditesi olmaması ile avantajlı olarak görülmektedir. Fakat lokal flepler, ölü boşluk obliterasyonu yapamaz ve geniş defektlerde isrenilen hacmi sağlayamaz.

Tensör fasya lata flebi groin, perineal, trokanterik ve alt abdominal bölge defektleri için ideal olmasına rağmen iskial bölge için çok uzak kalmakta ve iskial ülser için flebin çok distali kullanılabilir olmaktadır. Aynı zamanda bu flebin kullanımı lateral uyluk ve gluteal bölgenin vasküler pedikülüne zarar vermektedir. Bu nedenle bu flebin kullanımı daha sonra başka alanlarda açılacak dekübit ülserlerine saklanmalıdır. Gluteal uyluk flebi iskial bölge rekonstrüksiyonu için duysal kullanılışlı flep olmasına rağmen derin iskial defektli vakalarda inferior gluteal arterin inen dalının kesik olması dezavantajına sahiptir. Hamstring adelelerinin V-Y ilerletme flebi olarak kullanılması bu bölgenin sağlam olduğu vakalarda ilk seçenek olarak düşünülmeli ve güvenle kullanılmalıdır[5].

İskial dekübit ülseri tedavisinde ideal bir flep iyi vaskülarize olmalı, her hangi bir ölü alanı oblitere etmek için yeterli hacme sahip olmalı, sağlam basıya maruz kalmamış dokuya sahip olmalı, diseksiyonu kolay olmalı ve aynı zamanda defekt alanına uzak olmalı[7]. Anterolateral fasyakutan uyluk flebi iskial dekübit ülseri rekonstrüksiyonunda ilk seçenek olmamakla birlikte posterior uyluk bölgesi defektli vakalarda geniş, sağlam, hacimli ve güvenilir doku sağlaması açısından avantajlıdır. Enflamatuar zonun dışında olması bu flebin güvenle kullanımının diğer bir avantajıdır.

Kaynaklar:

1- Gusenoff JA, Redett RJ and Nahabedian MY. Outcomes for surgical coverage of pressure sores in nonambulatory, nonparaplegic, elderly patients. Ann Plast Surg 2002 6;48:663-40

2- Ichioka S, Okabe K, Tsuji S, Ohura N and Nakatsuka T. Triple covarage of ischial ulsers with adipofascial turnover and fasciocutaneous flaps. Plast Reconstructr Surg 2004 15;114:901-5

3- Hamma K, Murakami G, Fujitaka H, Fujita T, İmai A and Ezoe K. Treatment of ischial pressure ulsers with a posteromedial thigh fasciocutaneous flap. Plast Reconstructr Surg 2001 7;108:115-7

4- Angrigiani C, Grilli D, Siebert J and Thorne C. A new musculocutaneous ısland flap from the distal thigh for recurrent iscial and perineal pressure sores. Plast Reconstructr Surg 96:4;935-40

5- Hayashi A, Maruyama Y, Saze M and Okada E. The lateral thigh V-Y flap for the repair of ischial defects. Brith J Plast Surg. 1998 51:113-7

P-119
Olgu Sunumu: Tekrarlayan Ventrikülo-Peritoneal Şant Ekspozisyonunda Aparatın Temporal Kas Altına Repozisyonu

Funda AKÖZ, Ömer BERKÖZ, Orhan ÇİZMECİ, Ahmet BİÇER

İstanbul Üniversitesi İstanbul Tıp Fakültesi Plastik ve Rekonstrüktif Cerrahi AD., İSTANBUL

Amaç: Hidrosefali tedavisinde kullanılan ventrikülo-peritoneal şant enfeksiyonları ve bu cihazlardan kaynaklanan iç organ perforasyonu ve cihaz ekspozisyonları son derece ciddi komplikasyonlardır. Skalpteki ekspozisyonlar, cihazın tekniğe uygun olarak yerleştirilmediği ve insizyonun hemen cihazın yerleştirileceği yerin üzerine yapıldığı ve üst flebin çok ince kaldırıldığı durumlarda kolaylıkla oluşabilirler. Skalpte şant ekspozisyonunun engellenmesi için aparatın üzeri iyi kanlanan travmatize olmamış dokularla kapatılmalıdır[1,2,3,4].

Olgu Sunumu: Olgumuzda daha önce enfeksiyon ve ekspozisyon nedeni ile 2 kez şantı değiştirilen Arnold Chiari Sendromu'na bağlı hidrosefalisi olan, 8 yaşındaki kadın hastada gelişen skalp lokalizasyonundaki şant ekspozisyonu daha önce bir çok cerrahi girişime bağlı olarak lokal deri flebi alternatifi olmaması nedeni ile temporal kas altına şantın repoze edilmesi ile ortadan kaldırıldı. Daha önceki insizyonlardan girildi, şant korunarak temporal kasın temporoparietal origoları serbestleştirildi ve subperiostal diseksiyonla şantın yerleştirilebileceği cep hazırlandı. Şant bu lokalizasyona taşınarak insizyonlar primer sütüre edildi. Olgumuzda herhangi bir lokal enfeksiyon ve menenjit ile karşılaşılmadı. Takiplerde yara yeri sorunsuz iyileşti ve ekspozisyon gelişmedi.

Sonuç: Skalp lokalizasyonundaki ekspozisyonlarda, şant enfeksiyonunun olmadığı durumlarda veya şantın değiştirilmesinin riskli olabileceği vakalarda beyin cerrahisi ekibinin kontrolü altında, şantın temporal kas altına repozisyonu şant fonksiyonlarını bozmaması ve sağlam bir doku ile kapatmaya imkan tanıması bakımından uygun vakalarda akılda bulundurulabilir.

Kaynaklar:

1. Ueda Y., Kakino S., Hashimoto O., Imoto K. Perforation of the bladder by a peritoneal catheter: an unusual late complication of ventriculo-peritoneal shunt. No Shinkei Geka. 26:5, 1998
2. Badiane S. B., Sakho Y., Kabre A. et al . Non- infectious complications of the treatment of hydrocephalus by shunt. Dakar Med. 37:1, 1992
3. Alonso-Vanegas M., Alvarez J. L., Delgado L., Mendizabal R. et al. Gastric perforation due to ventriculoperitoneal shunt. Pediatr. Neurosurg. 21:3, 1994
4. Ammar A., Nasser M. Long-term complication of burying a shunt valve in the skull. Neurosurg Rev. 18:1, 1995

P-120
Deri Melanomu Olgularımızın Retrospektif Gözden Geçirilmesi

Selman Hakkı ALTUNTAŞ, Mustafa Asım AYDIN, Serdar NASIR, Mehmet Arif KARAGÖZ

Süleyman Demirel Üniversitesi Tıp Fakültesi Plastik ve Rekonstrüktif Cerrahi Anabilim Dalı, ISPARTA

Amaç: Bölgemizde insidansının giderek arttığı gözlemlenen deri melanomunda prognozu; vertikal invazyon ve lenf nodlarının durumu belirler. Hangi aşamada olursa olsun, hastalığın başlıca tedavisi halen cerrahidir. Cerrahi tedavide en önemli yenilik, klinik olarak negatif olan bölgesel lenf nodlarının patolojik durumunun nöbetçi lenf nodu biyopsisi ile araştırılmasıdır. Çalışmanın amacı, 2002- 2005 yılları arasında başvuran deri melanomu hastaları ile ilgili epidemiyolojik, patolojik, terapötik, prognostik bilgiler ve sağkalım bilgilerinin toplanması ve analizidir.

Materyal ve Metod : 2002-2005 yılları arasında Süleyman Demirel Üniversitesi Tıp Fakültesi Plastik ve Rekonstrüktif Cerrahi Kliniği'ne başvuran ve yatırılarak cerrahi tedavisi yapılan 17 hastanın hasta yatış dosyaları, anamnez ve epikriz formları, patoloji raporları, lenfosintigrafi raporları incelendi. Hastaların yaşları, lezyonların lokalizasyonları, preoperatif yapılan tetkikleri, lenf nodu durumları tespit edildi. Yapılan cerrahi tedavileri ve postoperatif takipleri kaydedildi. Hastalarda evreleme sistemi olarak AJCC-2002 Malign Melanom Evreleme Sistemi1 kullanıldı.

Bulgular : Ortalama yaş 57, yaşlara göre dağılım: ≤40 yaş 2 (% 11.8); 41-50 yaş 5 (% 29.4); 51-60 yaş 3 (% 17.6); 61-70 yaş 3(% 17.6); ≥71 yaş 4 (% 23.5) olarak bulundu (Tablo.1). E/K = 0.9 idi. Ortalama takip süresi 1.4 yıl idi. Lezyonların dağılımı; baş-boyunda 10 (% 58.8), üst ekstremitede 2 (% 11.8), alt ekstremitede 3 (% 17.6), gövdede 2 (% 11.8) şeklinde idi (Tablo1). Histolojik tip; 10 nodüler, 4 akral lentiginöz, 3 lentigo maligna melanoma olarak bulundu. Breslow'a göre kalınlık ölçümleri ≤1 mm: 3, 1-2 mm: 3, 2-4 mm: 3, > 4 mm: 8 (ortalama 6,3 mm). Lezyonların 10'unda ülserasyon mevcuttu. 2 hastada bölgesel lenf nodu klinik olarak pozitifti (1 inguinal, 1 aksiller). Hastalar AJCC-2002'ye göre evrelendi. Buna göre; 2'si Evre I-A, 1'i Evre II-A, 1'i Evre II-B, 1'i Evre II-C, 1'i Evre III-A, 7'si Evre III-B, 3'ü Evre III-C idi (Tablo1). 4 hasta primer lezyon eksize edilmiş ve tanısı konmuş olarak başvurdu. 2003 yılından itibaren tüm baş boyun ve gövde melanomlarında, 2004 yılından itibaren ise ekstremite melanomlarında da 1 mm'den kalın iseler, rutin lenfosintigrafi yapıldı. Primer lezyon doku tanısı bulunmayan hastalarda lenfosintigrafi sonucunu etkilememesi için hemen lezyon kenarından eksize edildi. Biyopsi tanı aldıktan sonra yapılan reeksizyonun güvenlik sınırı, lezyon kalınlığı ile değişmek üzere maksimum 3 cm idi. Primer lezyonun eksize edilmesi sonucu oluşan defektler, bir hastada yanaktaki defekti serbest radial önkol flebi, bir hastada topuktaki defekti serbest kasık flebi ile, 2 hastada lokal flep (yanak ve skalp), 5 hastada deri grefti ile, 5 hastada ise primer olarak kapatıldı(Tablo4). Primeri 1 mm den kalın, klinik olarak negatif ve lenfosintigrafide işaretlenen lenf nodu alanlarına nöbetçi lenf nodu biyopsisi girişiminde bulunuldu. 3 hastada (2 boyun, 1 aksilla) metilen mavisi kullanıldı. Ancak lenf nodu boyanamadığı için lenfosintigrafide işaretli alana selektif lenf nodu diseksiyonu yapıldı. Daha sonra birinde yanakta, diğerinde supraklaviküler bölgede primer lezyonu olan iki hastada isosulfan mavisi kullanılarak preoperatif lenfosintigrafi ile işaretlenen alanda boyanmış lenf nodları tespit edildi. Bunlardan birinde nöbetçi lenf nodu pozitif bulundu. Nöbetçi lenf nodu girişiminde, patolojisi negatif gelen hastaların hiç birinde, ilgili lenf nodu alanlarında nüks olmadı. Üç hastada lokal nüks oldu. Hepsi in-transit metastaz şeklinde idi. Bilateral boyun diseksiyonu yapılmış olan 1 hasta sol tarafta supraklavikular nüks ile geldi. Sol ayak tabanında primer lezyonu olan bir hastada sol alt ekstremitede yaygın intransit metastazları oldu. Bu hastada sol alt ekstremite kalça ekleminden ampute edildi(Resim 3). Topukta melanom nedeniyle inguinal diseksiyon yapılmış olan bir hastada 6 ay sonra popliteada intransit metastaz görüldü(Resim 1). Bu vakadan sonra ekstremite melanomlarında da ara nöbetçi lenf nodunu tespit için lenfosintigrafi rutin yapıldı ve sağlıklı kişilerde epitroklear-midhumeral ve popliteal nöbetçi lenf nodu insidansı acral deri bölgeleri için lenfosintigrafik olarak araştırıldı. Sonuç olarak üst ekstremitede % 50 civarında, alt ekstremitede ise enjeksiyon yerine göre % 10 ile 90 oranlarında ara nöbetçi lenf nodu bulundu. Evre II-C ve üzeri bütün hastalara ECOG III protokolüne göre interferon tedavisi başlandı. Bir hasta İnterferon indüksiyon tedavisi sırasında sepsis nedeniyle(Resim 2), 3 hasta ise uzak metastazları (Akciğer ve beyin) nedeniyle öldü.

Sonuç

Hastalığın çoğunlukla evre II-C ve üzerinde yakalanması, hasta ve doktorların daha fazla bilinçlendirilmesi gerektiğini göstermektedir. 40-60 yaş arası kuşakta yüksek insidans; hastalığın doğal yaş dağılımı yanı sıra, bu kuşakta rekreasyonal, akut, yoğun ve aralıklı bül yapıcı güneş yanıklarına maruziyetin daha fazla görülmesi ile açıklanabilir. Rakım bir diğer faktör olabilir (Isparta>1000 m). Deri melanomları ile ilgili çok merkezli epidemiyolojik çalışmalara ihtiyaç vardır. Ayrıca nöbetçi lenf nodu biyosisi için intraoperatif gamma prob kullanılması daha iyi sonuçlar alınmasını sağlayacaktır.

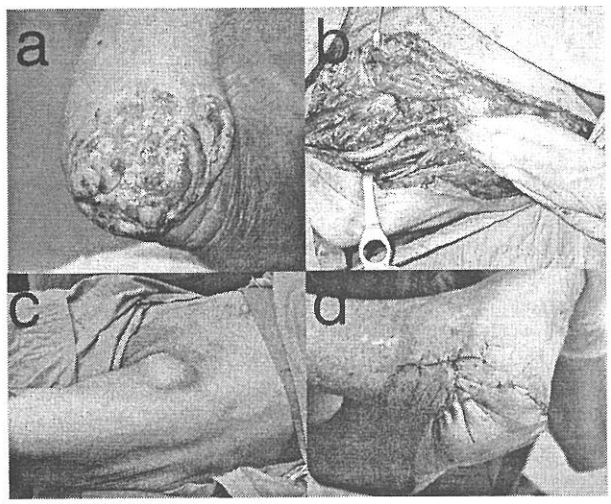

Resim 1: Sol topukta akral lentiginöz MM olan(a) ve sol inguinal bölgede metastatik lenf nodu bulunan(c) hasta(85 y.,E). Sol inguinal bölgeye lenf nodu diseksiyonu ve aynı anda serbest kasık flebi(b) alınarak topuktaki defektin onarımı(d).

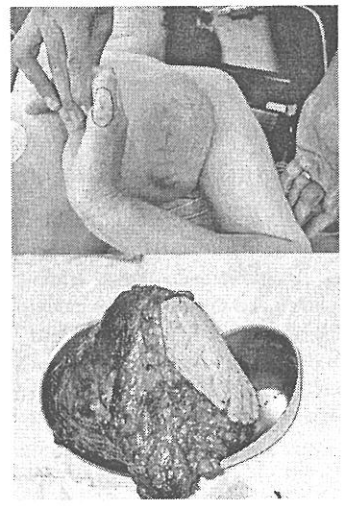

Resim 2: Sol el 5. parmak ulnar tarafta primer lezyonu ve sol aksiller bölgede dev boyuta ulaşan metastatik lenf nodu olan hasta(üstte)(49 y.,K). Sol aksilladan eksize edilen kitle(altta).

	Hasta Sayısı	%		
Yaş				
<40	2	11.8		
41-50	5	29.4		
51-60	3	17.6		
61-70	3	17.6		
>71	4	23.5		
Lezyon Yeri				
Baş-boyun	10	58.8		
Üst ekst.	2	11.8		
Alt ekst.	3	17.6		
Gövde	2	11.8		
Evre (AJCC-2002)			**Melanoma Tipi**	**Lokal Nüks Sayısı**
I – IIB	5	29.4	Lentigo + Nodüler	-
IIC-IIIA	2	11.8	Nodüler	-
IIIB	7	41.2	Nodüler +Akral lentiginöz	2
IIIC	3	17.6	Akral lentiginöz	1

Tablo 1: Melanomlu hastaların yaşları, lezyon yerlerinin dağılımı ve evrelere göre hasta sayılarının dağılımı ve oranları. Evre, melanom tipi ve lokal nüks arasındaki ilişkiler.



Resim 3: Primer lezyonu sol ayak tabanında olan ve sol alt ekstremitede yaygın intransit metastazları bulunan hasta (44y., E.).

Kaynaklar:

1) Balch et al. Final Version of the American Joint Committee on Cancer Staging System for Cutaneous Melanoma. J Clin Oncol 2001; 19:3635-3548. Lippincott Williams & Wilkins

P-121
Vajinal Agenezis - Yeni Bir Stent Yöntemi

Mesut ÖZCAN, Selçuk AYTAÇ

Uludağ Üniversitesi Tıp Fakültesi, Plastik, Rekonstruktif ve Estetik Cerrahi A.D., BURSA

Amaç: Konjenital vajinal agenezisin en sık nedeni Mayer-Rokitansky-Küstner Hauser sendromudur ve parsiyel veya komplet vajina yokluğu ile beraber çeşitli uterus anomalileriyle karakterizedir. Overler sağlam olduğundan normal siklik ovaryan fonksiyonlar gözlenir.(1) Böylece sekonder sex karakterleri ve feminen vücut yapısı normal olarak gelişir. Ancak bu deformite hem fizyolojik hem de psikolojik olarak ciddi bir yıkıma neden olur. Bu hastalarda puberteye geldiklerinde amenore yanında hematometri ve hematokolpos da gözlenir. Aylık epizotlar halinde karın ağrıları ve menstruel ürünlerin birikmesi sonucu abdominal kitle görülebilir.(2) Vajenin konjenital olarak yokluğu konstruksiyon için temel endikasyondur. Bu amaçla barsak segmenti, muskulokütanöz flepler, mukoza greftleri, doku genişletici vaginoplastiler gibi çeşitli teknikler tarif edilmiştir. Bugün en çok kullanılan ve en geçerli yöntem, cerrahi olarak üretra, mesane ve rektum arasında oluşturulan vajinal boşluğun cilt greftleri kullanılarak kaplandığı Mc İndoe tekniğidir.(1-3)
Konulan cilt greftlerinin o bölgede tutulabilmesi için de çeşitli vajinal stentler kullanılmıştır. Silikon köpüklü moldlar, kondom içerisine yerleştirilen kauçuk stentler, şişirilebilir stentler bunlardan bazılarıdır.(1,3) Son zamanlarda vakum (VAC therapy) ile tedavinin gündeme gelmesiyle beraber, bu stentlerin bazıları vakum cihazı ile kombine edilerek kullanılmış ve etkili olmuştur.

Gereç ve Yöntem: Bizim uyguladığımız yöntemde, 20 cc'lik disposable enjektör, sünger, tam kalınlıkta cilt greftleri ve vakum aleti kullanılmaktadır. Öncelikle plastik olan disposable ejektörün üzerine 1 cm aralıklarla 0.5 cm çaplı delikler açıldı.(Şekil 1) Daha sonra bu enjektörün etrafı tek kat sünger ile sarıldı.(şekil 2) Süngerin etrafına da vazelinli tül-gre yerleştirilip üzerine delikler açılmış cilt grefti yerleştirildi.(Şekil 3) Enjektörün uç kısmına vakum aleti bağlandı. Aralıklı sistemde 125 mmHg de 7 gün çalıştırıldı. 7. günün sonunda stent çıkarıldığında tüm cilt greftlerinin tutmuş olduğu gözlendi. Herhangi bir komplikasyon gözlenmedi.

Sonuç: Yeni bir vajinal stent, vakum sistemi ile kombine edilerek uygulandı.VAC tedavisi yaranın üzerinde yarattığı negatif basınç sayesinde, artık sekresyon ve debrisi drene etmektedir. Böylece bakteriel sayıda azalma, interstyel ödemde azalma ve kapiller kan akımında artma olduğu gösterilmiştir.(4) Sınırlı vasküler kapasiteye bağlı olarak oluşan granülasyon dokusuda VAC tedavisi sonrası artmaktadır.(5) Bu da yara etrafındaki fazla interstiyel sıvının uzaklaştırılmasına bağlı olarak küçük kan damarlarında dekompresyona neden olmakta ve mikrodolaşım ve perfüzyon yeniden sağlanmaktadır sonucuna bağlanabilir.125 mmHg lik bir negatif basıncın mikrovasküler kan akımını 4 kat arttırdığı ve en uygun basıncın 125 mmHg oldugu gösterilmiştir.(5) Vaginal poşta uyguladıgımız stent sayesinde, oluşan negatif basınç stentin üzerindeki deliklerden tüm vajen duvarına iletilmekte, böylece VAC tedavisinin etkilerinden yararlanılmaktadır. Oluşan sekresyonlar emilebilmekte, bakteri sayısı azalmakta ve mikrovasküler kan akımı artmaktadır. Böylece yara iyileşmesi hızlanmakta, greftin yaşayabilirliği ve tutunması artmaktadır. Ayrıca bu yöntem kolay uygulanabilir, basit ve ucuzdur. Bu yöntem sayesinde stendin çok büyük olması gerekmediğinden vajinal poşun perforasyon riski de azalmaktadır. Stent yerleştirilirken cilt greftlerinin sıyrılma problemi de olamamaktadır.
Daha önceki uygulanan yöntemlerde vakum aleti, stent vajinaya yerleştirilirken negatif basınç oluşturulup stendin küçültülmesi amacıyla kullanılmaktaydı ve negatif basınç homojen olarak dağıtılamamakta, etkisinden faydalanılamamaktaydı. Bizim uyguladığımız yöntemde, stent üzerindeki delikler sayesinde negatif basınç homojen olarak vajen duvarlarına iletilmekte ve VAC tedavisinden faydalanılmaktadır.
Biz bu yöntemi 2 hastada uyguladık ve tüm greftlerin tam tuttuğunu gördük. Herhangi bir komplikasyon gelişmedi ve 12 aylık takiplerinde vajinal poşta kontraktür görülmedi. Hastalar koitusun ve cinsel yaşamlarının sorunsuz olduğunu belirttiler.

Kaynaklar

1. Adamson CD., Naik BJ., Lynch DJ. The vacuum expandable condom mold: A simple vaginal stent for Mc-İndoe style vaginoplasty. Plast Reconstr Surg. 113-2: 664, 2004
2. Neto SM., Baracat EC., Ferreira LM. Vaginal reconstruction by Mc-Indoe technique with a vaginal expander mold. Int J Gynecology & Obstetetrics. 73: 165,2001
3. Ellabban M., Oudit D., Juma A. The use of a simple syringe as a stent for Mc-Indoe vaginal reconstruction. Plast Reconstr Surg. 114-2: 622, 2004
4. Wackenfors A., Sjögren J., Gustafsson R. Effects of vacuum assisted closure therapy on inguinal wound edge microvascular blood flow. Wound Rep Reg 12: 600, 2004
5. Morykwas M., Faler B., pearce D. Effects of varying levels of subatmospheric pressure on the rate of granulation tissue formation in experimental wounds in swine. Ann Plast Surg. 47: 547, 2001

Şekiller:

ŞEKİL1

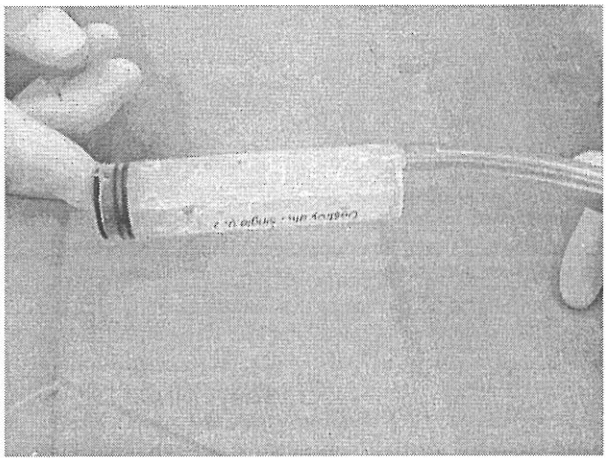

ŞEKİL 2

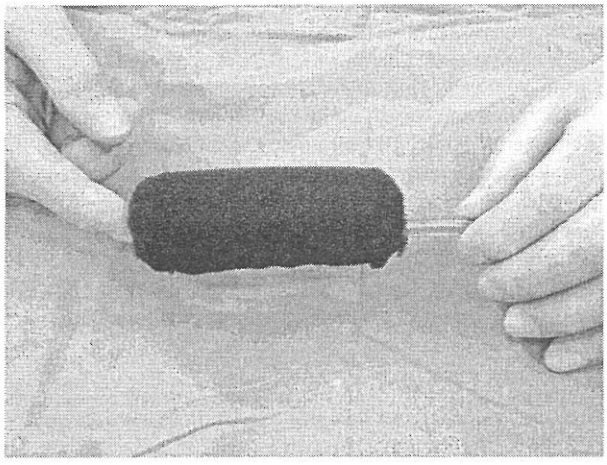

ŞEKİL 3

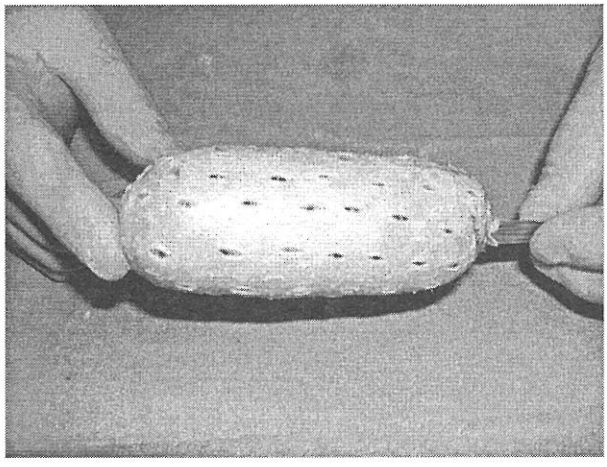

P-122
Terkedilmiş Bir Tedavi Uygulamasının Günümüze Yansıması: Postradyasyon Malign Fibröz Histiositom

Mehmet ÇEBER, Muzaffer ALTINDAŞ, Can ÇINAR

İstanbul Üniversitesi Cerrahpaşa Tıp Fakültesi Plastik Rekonstrüktif ve Estetik Cerrahi AD., İSTANBUL

Amaç: Son yıllarda ışın tedavisinin malign tümörlerin tedavisinde etkin olarak kullanılmaya başlanması kanserli hastalarda sağ kalım oranını önemli derecede artırmıştır. Ancak ışın tedavisi önemli yan etkilere ve istenmeyen sonuçlara neden olabilir. Yaşam kalitesini ve uzunluğunu etkileyen faktörlerden biri de ışın tedavisine bağlı gelişen maligniteler ve bunların tedavisi ile ilişkili morbiditedir. Daha önce ışın tedavisi uygulanan alanda gelişen postradyasyon sarkomları % 0,3'ten az sıklıkla karşılaşılan kötü seyirli malign tümörlerdir(1). Postradyasyon sarkomları, 24 Gy den 80 Gy'e kadar değişen dozlarda ışın tedavisini takiben en az 15 yıllık latent periyottan sonra ortaya çıkarlar(1). Postradyasyon sarkomları değişik klinik tablolara sahip oldukları için teşhis edilmeleri sıklıkla gecikebilir. Geniş radikal rezeksiyon tek küratif tedavi yöntemidir. Işın tedavisi sonrası ortaya çıkan bütün tümörlerde olduğu gibi ışın tedavisinin bu tümörlerin tedavisinde yeri yoktur. Kemoterapinin ise etkisiz olduğu bildirilmiştir.

Olgu Sunumu: Lomber disk hernisi için 15 yıl önce ışın tedavisi uygulanan 79 yaşında bayan hasta, ışın tedavisi uygulanan alanda ortaya çıkan iyileşmeyen yara nedeniyle kliniğimize başvurdu. Hastanın daha önce çekilen fotoğraflarından lomber bölgede orta hatta 10x15 cm boyutunda radyodermatit alanı olduğu saptandı(Resim 1). Radyodermatit alanı 15 yıl önce ışın tedavisi uygulanan bölgeye uyacak şekilde orta hatta düzgün kenarlı bir diktdörtgen şeklindeydi. Hastanın radyodermatit alanının kliniğimize başvurmadan 2 yıl önce eksize edildiği, oluşan defektin ekspande lokal fasya-deri flepleri ile onarıldığı, onarımı takiben 3 hafta içinde de orta hatta birbirine sütüre edilen flep kenarlarının ayrıştığı tespit edildi. Ayrışma sonrası aynı alanda oluşan defekt kısmi kalınlıkta deri grefti ile onarılmştı. Bu işlemden 2 ay sonra greft alanında oluşan yaradan yapılan biyopsi sonucu mezenkimal tümör olarak saptanmasından 1 ay sonra hasta polikliniğimize başvurdu(Resim 2). Yapılan muayenede 6x8 cm boyutunda tabanı yer yer granüle yara mevcuttu. Hastanın yarası paravertebral kasları da içerecek şekilde geniş olarak eksize edilip lomber fasya-deri rotasyon flebi ile onarıldı. Cerrahi piyesin histopatolojik incelemesinde malign fibröz histiositom tipinde postradyasyon sarkom saptandı. Piyesin cerrahi sınırlarında tümör saptanmadı. Hasta operasyon sonrası 3.ayda karaciğer metastazı nedeniyle kaybedildi.

Tartışma: Son yıllarda ışın tedavisinin malign tümörlerin tedavisinde etkin olarak kullanılmaya başlanması kanserli hastalarda uzun süreli yaşam ve sağ kalım oranını önemli derecede artırmıştır. Ancak ışın tedavisi önemli yan etkilere ve istenmeyen sonuçlara neden olabilir. Yaşam kalitesini ve uzunluğunu etkileyen faktörlerden biri de ışın tedavisine bağlı olarak daha sonra gelişebilen maligniteler ve bunların tedavisi ile ilişkili morbiditedir. Daha önce ışın tedavisi uygulanan alanda gelişen postradyasyon sarkomları % 0,3 ten daha az sıklıkla karşılaşılan kötü prognozlu malign tümörlerdir(1). Postradyasyon sarkomları, 24 Gy den 80 Gy' e kadar değişen dozlarda ışın tedavisini takiben en az 15(10) yıllık latent periyottan sonra ortaya çıkarlar(1). Kronik radyasyon yaralanmalarında 30 yıl içinde % 30 ihtimalle maligniteye dönüşüm olabilir ki en sık gelişen malignitenin epidermoid karsinom olduğu bildirilmiştir(2). Bu dönüşüm ultraviyole etkisi ile hızlanır. Postradyasyon sarkomları değişik klinik tablolara sahip oldukları için teşhis edilmeleri sıklıkla gecikebilir. Postradyasyon sarkomları patolojik olarak tanımlama kriterleri de tartışmalıdır. Geniş radikal rezeksiyon tek küratif tedavi yöntemi olarak görülmektedir. Tümör geniş cerrahi sınırlar ile çıkarılabilirse prognozları çok kötü değildir(3). Işın tedavisi sonrası ortaya çıkan bütün tümörlerde olduğu gibi ışın tedavisinin bu tümörlerin tedavisinde yeri yoktur. Kemoterapinin ise etkisiz olduğu bildirilmiştir.
RT'ye bağlı sarkom'dan bahsetmek için standart kriterler ortaya konmuştur (4). Bunlar: a)Malignitenin radyasyon bölgesinden veya yakınından orijin alması, b)Malignite gelişen bölgede başlangıçta malign özelliklerin olmaması, c)Tümörün oluşması için rölatif olarak uzun ve sessiz bir periyot bulunması, d)Malignitenin histolojik tanısı ile oluşan sarkomun farklı histolojik yapıda olmasıdır. Bizim hastamızda; ışın tedavisi malignite tedavisi için değil, benign bir durum olan lomber disk hernisi tedavisi için uygulanmıştır. Başlangıçta radyodermatit olarak değerlendirilen lezyon ışın tedavisi uygulamasından 15 yıl sonra, ışın tedavisi uygulanan sahanın tamamını kapsayan bir alanda gelişmiştir. Ayrıca daha sonraki biyopside saptanan PRS da bu alandan gelişmiştir.
MFH; fibroblast ve histiositlerin farklılaşması ile meydana gelen nadir bir malign tümördür. Yetişkinlerde en fazla görülen yumuşak doku sarkomudur. Genellikle ışın tedavisi sonrası ortaya çıktığı iddia edilmiştir(5). Çoğunlukla 6. ve 7. dekadda görülür. Cinsiyet farklılığı göstermez. Sıklıkla ekstremiteler, abdominal kavite ve retroperitenoeal bölgede izlenir. Primer olabileceği gibi Paget hastalığı, fibröz displazi, kemik infarktı, RT ve travmaya sekonder gelişebilir. Primer MFH gençlerde, sekonder MFH yaşlılarda sıktır. Olguların çoğu asemptomatiktir(5). Radyoljik olarak karakteristik bir özelliği olmayan iyi sınırlı, düzgün veya lobüle kenarlı, yumuşak doku kitleleri şeklinde görülürler. Kontrast madde ile heterojen tarzda boyanırlar, Nadiren kalsifikasyon içerirler(5) Cerrahi rezeksiyondan sonra RT ve KT önerilir.
RT'ye bağlı MFH gelişiminde total RT dozu, hastanın genç

olması, RT uygulanan dokunun radyasyon etkilerine duyarlılığı etkilidir. Doz-cevap ilişkisinin etkisi ise hala tartışmalıdır(6). Radyasyon tipinin ilişkili olmadığı ve toplam tümör dozunun en önemli faktör olduğu düşünülmektedir. Toplam tümör dozu 50 Gy üzerindedir. RT sonrası MFH oluşması için gereken latent periyot en az 10 yıl olarak bildirilmekle birlikte Wiesmiller ve arkadaşları 50 Gy RT uygulaması sonrası 5.5 yılda oral kavitede radyasyon uygulanan sahada hızlı ilerleyen MFH gelişimini bildirmişlerdir (1) Bizim hastamızda toplam tümör dozu bilinmemekte olup, lezyon 15 yıllık bir süreyi izleyerek ortaya çıkmıştır.

Fang ve arkadaşları, 14 olgudan oluşan PRS serisinde histolojik tipleri MFH(8 olgu), osteosarkom(4 olgu), fibrosarkom(1 olgu) ve leiomyosarkom(1 olgu) olarak bildirmişlerdir. Olguların 13'ü erkek, 1'i kadın, ortalama yaş 58(23 -77), uygulanan RT dozu ortalama 62 Gy(48 -91 Gy) ve latent periyot ortalama 12.6 yıl(4 -27 yıl) olarak bildirilmiştir(3).

RT'ye bağlı MFH'un tedavisi zordur. RT'ye bağlı MFH ışın tedavisine dirençlidir. KT'nin ise etkisiz olduğu bildirilmiştir. RT'ye bağlı MFH 'lu hastaların kötü prognozlarından dolayı radikal cerrahi savunulmuştur. RT'ye bağlı MFH'da tümör geniş cerrahi sınırlar ile çıkarılabilirse prognozları çok kötü değildir. Bu hastalarda lokal rekürrens, kötü prognozu etkileyen en önemli durumdur(4). Hastaların bir çoğunda 2 yıl içinde lokal rekürrens/metastaz izlenir. Bizim hastamızda, postoperatif 2. ayda karaciğer metastazı gelişmiş ve hasta postoperatif 3. ayda kaybedilmiştir.

Işın tedavisi uygulanan alanlarda ortaya çıkan yaralar sıklıkla ışın tedavisinin bilinen komplikasyonları olarak değerlendirilmektedir. Nadir olarak görülse de olası bir PRS teşhisinin gecikmemesi için iyileşmeyen yaralarda mutlaka biyopsi yapılmalı ve malignite saptanan lezyonlar hemen geniş olarak eksize edilmelidir. PRS'ların klinik gidişinin primer tümörle ilişkisi yoktur. Geçmişte lomber herni, keloid ve romatoid artrit gibi benign durumların tedavisi için uygulanan ışın tedavisine bağlı olarak nadir de olsa postradyasyon sarkomu gelişebileceği akılda tutulmalıdır.

Sonuç olarak, RT'ye bağlı MFH gelişimi nadir olup, ciddi bir komplikasyondur. Bu nedenle özellikle benign patolojilerde RT kararı verilirken dikkat edilmeli ve PRS gelişiminde en önemli faktörün toplam tümör dozu olduğu unutulmamalıdır.



Resim 1: Radyodermatit alanı

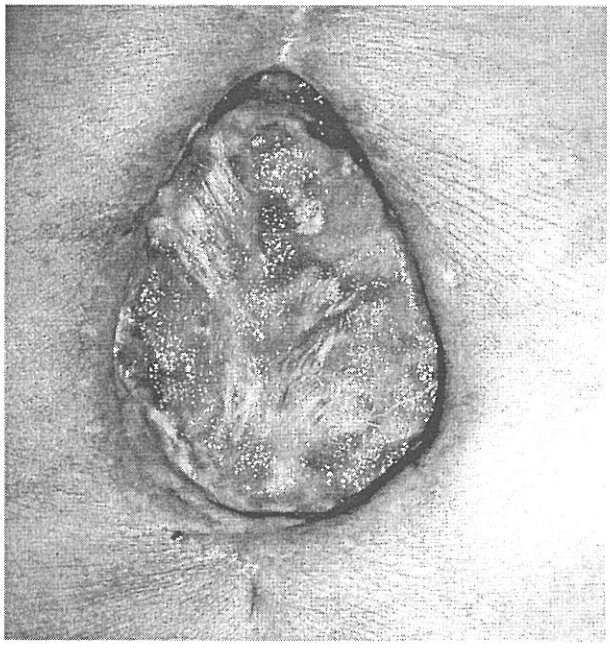

Resim 2: Radyodermatit alanında gelişen sarkom

Kaynaklar:

1. Wiesmiller K, Barth TF, Gronau S. Early radiation-induced malignant fibrous histiocytoma of he oral cavity. J Laryngol Otol, 2003 Mar; 117(3): 224 -6
2. MacCarthy JG. Plastic Surgery .Philadelphia. WB Saunders Company. 1990
3. Fang Z, Matsumoto S, Ae K, Kawaguchi N, Yoshikaa H, Ueda T, Ishii T, Araki N, Kito M. Postradiation soft tissue sarcoma: a multiinstitutional analysis of 14 cases in Japan. J Orthop Sci. 2004; 9(3):242 -6.
4. Tanaka S, Nishio S, Marioka T, Fukui M, Kitamuro K, Hikita K. Radiation-induced osteosarcoma of the sphenoid bone. Neurosurgery1989; 25: 640 -3.
5. Gladish GW, Sabloff BM, Munden RF, Truong MT, Erasmus JJ, Chasen MH. Primary thoracic sarcomas. Radiographics 2002; 22: 621 -637
6. Maalej M, Frikha H, Kochbati L, Bouaouina N, Sellami D, Benna F, Gargouri W, Dhraief S, Nasr C, Daoud J, Hajji M, Fazaa B, Souissi R, Mokhtar L, Kamoun MR. Radio-induced malignancies of the scalp about 98 patients with 150 lesions and literature review. Cancer Radiother. 2004 Apr;8(2):81 -7.

P-123
Saçlı Deride "Prolifere Trikolemmal Tümör" Zemininde Gelişen Epidermoid Karsinom: Nadir Bir Olgu

Mehmet ÇEBER, Can ÇINAR, Can ÖZTÜRK, Özgür PİLANCI, Uğur Anıl BİNGÖL

İstanbul Üniversitesi Cerrahpaşa Tıp Fakültesi Plastik Rekonstrüktif ve Estetik Cerrahi AD., İSTANBUL

Giriş: Prolifere trikolemmal tümör(PTT) kıl folikülleri kılıfından gelişen nadir tümörlerdir. Genellikle selim bir tümördür, fakat sıklıkla lokal rekürrens ile karekterizedir. Tümör kıl folikülü dağılımının yoğun olduğu alanlarda görülür ve vakaların yaklaşık % 90'ı skalpte, % 10'u gövdede görülür. Daha az sıklıkla lokalizasyon vulva, burun, mons pubis, gluteus, bilek, göğüs ve dirsektir(1). Olguların % 80 den daha fazlası kadınlarda görülür ve hastaların yaş ortalaması 65'dir. Bu lezyonlar genellikle ağrısızdırlar. Tümörlerin çoğu genellikle aylar veya yıllar önce ortaya çıkan tek veya çok sayıdaki asemptomatik trikolemmal kistin çevresinde, travma, irritasyon veya inflamasyon gibi uyaranlarla neoplastik transformasyon sonucu gelişirler. Prolifere trikolemmal tümörler pilar kistin tipik özelliklerini gösterirler, fakat ilave olarak yaygın epitelyal proliferasyon, değişken sitolojik atipi ve mitotik aktivite gösterirler(2). Bu tümörlerin tedavisinde normal doku sınırı ile birlikte komplet eksizyon ve titiz histopatolojk inceleme önemlidir. Adjuvant kemoterapi tek başına cerrahiye üstün değildir(3).Prognoz normal doku sınırından 1 cm'den geniş eksizyon ile mükemmeldir ancak malign dönüşüm gösteren nadir olgularda yeterli cerrahi eksizyondan sonra da lokal nüks ve/veya metastaz bildirilmiştir.

Olgu Sunumu: 63 yaşında bayan hasta, 15 yıl önceki travmaya bağlı gelişen nedbe zemininde oluşan yaranın biopsisinde PTT zemininde gelişmiş epidermoid karsinom saptanması nedeniyle kliniğimize başvurdu. Sol parietal bölgede birbiriyle ilişkili 6x10 ve 4x5 cm boyutlarında ülsere, kötü kokulu iki lezyon mevcuttu(Resim 1). Bölgesel lenf nodu muayenesinde ele gelen kitle saptanmadı. Lezyonlar 2cm cerrahi sınır bırakılarak periost ile birlikte eksize edildi. periost invazyonundan şüphelenilen bir alanda eksternal tabula rezeke edildi. Oluşan defekt saçlı deri rotasyon flebi ile kapatıldı(Resim 2). 15 yıldır regüle olmayan diabetes mellitusu olan hastada yara iyileşmesinde gecikme olduğu gözlendi. Patolojik incelemede PTT zemininde gelişen iğsi hücreli epidermoid karsinom saptandı. Rezeke edilen eksternal tabulada malignite görülmemekle birlikte tümörün taban cerrahi sınıra yakın olması nedeniyle radyoterapi uygulanması planlandı. Ancak operasyondan 20 gün sonra boyunda iki taraflı lenfadenopatilerin gelişmesi üzerine yapılan BT incelemesinde sol posterior servikal zincirde büyüğü 1,8 cm boyutunda lenfadenopatileri saptandı. Hasta tekrar operasyona alındı. Operasyonda tümörün juguler foramenden kafa içine uzandığı görüldü. Sol radikal boyun disseksiyonu, sol yüzeyel parotidektomi, petrozektomi, pektoralis major kas-deri flebi ile onarım yapıldı. Patolojik incelemede juguler foramenden gönderilen kemikte tümör devamlılığı mevcuttu. Hasta 1 ay sonra kaybedildi.

Tartışma: PTT; travma, irritasyon veya inflamasyon sonucu muhtemelen daha önce mevcut olan trikolemmal kistten gelişen bir tümördür. Bununla birlikte daha önce mevcut kist olmaksızın 'de novo' da gelişebilir. Bu tümör; 'carcinoma in sebaceous cyst', 'proliferating epidermoid cyst', 'invasive pilomatricoma', 'trichochlamydocarcinoma', 'trichochlamyd oacanthoma', 'giant hair matrix tumor', 'invasive hair matrix tumor of the scalp', 'trichilemmal pilar tumor' ve 'proliferating trichilemmal tumor' olarak farklı isimlerle adlandırılmıştır(1). Çoğu araştırmacılar saç folikülünün dış kök kılıfından köken alan tümör olarak tarif etmişlerdir ve sebase kistten geliştiği bildirilen epidermoid veya bazal hücreli karsinom olgularının çoğunun şimdi PTT olduğunu düşünmektedirler(1).

Trikolemmal kistlerin sırasıyla PTT'e ve PTT' ün de malign PTT'e dönüşme olasılığı nedeniyle trichilemmal kist boyutundaki ani değişikliklerde hemen eksizyon yapılması önerilmektedir.

Literatürde çok az sayıda histolojik olarak malign PTT ve ondan da az sayıda klinik olarak malign PTT bildirildiği için PTT' ün malign potansiyeli tartışmalıdır(2). Literatür verileri; skalp dışı yerleşimli, son zamanlarda hızlı büyüme gösteren, çapı 5 cm den büyük, infiltratif büyüme ve atipik mitotik aktivite ile birlikte anlamlı sitolojik atipi gösteren PTT' lerin malign potansiyeli olabileceğini bildirmektedir(2).

PTT biyolojik olarak benign düşünülmesine rağmen, hatta bazı olgularda histolojik olarak epidermoid karsinomdan ayırt edilememesine rağmen, malign PTT de bildirilmiştir. Saida ve arkadaşları, malign PTT'ün onkolojik gelişiminde 3 evre olduğunu bildirmişlerdir: 1.trikilemmal kistin adenomatöz evresi, 2.PTT'ün epitelyomatöz evresi ve 3.malign PTT'ün karsinomatöz evresi(4). İğsi hücreli karsinomlu PTT nadir de olsa bildirilmiştir(5). Maalesef, malignitenin özel histolojik veya immün histokimyasal işaretleyicileri mevcut değildir. Son zamanlarda PTT nin premalign tümör olabileceğini düşündüren DNA'nın anöploidi göstermesi ve bazı olgulada artmış proliferasyon indeksi bildirilmiştir. Uzun süredir var olan nodüler skalp lezyonunun hızlı büyümesi ve anlamlı anormal mitoz histolojik bulgusu, belirgin sellüler pleomorfizm, infiltre edici sınırlar ve anöploidi malign transformasyonu gösterebilir(3). Bununla birlikte, malign PTTnin tek kriteri bölgesel ve uzak metastazdır ve servikal ve mediastinal lenf nodlarına, akciğer, plevra, karaciğer ve kemiğe metastaz bildirilmiştir. Malign PTT de hasta herhangi bir metastaz bulgusu tayini için yakından gözlenmelidir.

Tümör hücreleri ilk bakışta yanlışlıkla epidermoid karsinom izleniminin alınabildiği birçok alanda nükleer atipi gösterebilir, Hiperkromatik nükleuslu seyrek hücreler,

mitotik figürler ve dağınık diskeratotik hücreler olabilmesine rağmen, bu genellikle malign dönüşümü göstermez. Tutarsız keratinizasyon, düşük mitotik aktivite, minimal pleomorfizm ve stroma ve komşu dermis arasında keskin demarkasyon PTT yi epidermoid karsinomdan ayırt etmede faydalıdır..

Ayrıca PTT zemininde gelişen iğsi hücreli epidermoid karsinom sadece birkaç olguda bildirildiğinden bu tümörlerin klinik seyri iyi bilinmemektedir. Literatürde 3 olgu bildirilmiştir ve 1 olgu yaygın metastazlar nedeniyle kaybedilmiştir.(6). PTT zemininde gelişen iğsi hücreli epidermoid karsinom yaygın metastazlar ile ölüme neden olan nadir bir tümör olarak bildirilmiştir(7). Bu olguda PTT zemininde gelişen iğsi hücreli epidermoid karsinomun yeterli eksizyona rağmen erken lenfatik metastazı ve hızlı ilerleyici seyri nedeniyle bu tümörlerdeki tedavi şeklinin yeniden gözden geçirilmesi gerektiğini düşünüyoruz. Daha fazla sayıda PTT zemininde gelişen iğsi hücreli epidermoid karsinom olgusunun gözlenmesi ile bölgesel lenf nodu disseksiyonu gerekliliği, radyoterapi ve kemoterapinin etkinliği ve bu tümörlerin seyri konusunda daha doyurucu bilgiler elde edilebilir.

Kaynaklar:

1. Kim HJ, Kim TS, Lee KH, Kim YM, Suh CH. Proliferating trichilemmal tumors: CT and MR imaging findings in two cases, one with malignant transformation. AJNR Am J Neuroradiol. 2001 Jan;22(1):180-3.
2. Folpe AL, Reienauer AK, Mentzel T, Rutten A, Solomon AR. Proliferating trichilemmal tumors: clinicopathologic evaluation is a guide to biologic behavior. J Cutan Pathol. 2003 Sep; 30(8):492-8.
3. Markal N, Kurtay A, Velidedeoglu H, Hucumenoglu S. Malignant transformation of a giant proliferating trichilemmal tumor of the scalp: patient report and literature review. Ann Plast Surg 1998; 41:314-316
4. Saida T, Oohara K, Hori Y, Tsuchiya S. Development of a malignant proliferating trichilemmal cyst in a patient with multiple trichilemmal cysts. Dermatologica 1983; 166: 203-208
5. Mori O, Hachisuka H, Sasai Y. Proliferating trichilemmal cyst with spindle cell carcinoma. Am J Dermatopathol 1990; 12: 479- 484
6. Plumb SJ, Stone MS. Proliferating trichilemmal tumor with a malignant spindle cell component. J Cutan Pathol. 2002 Sep; 29 (8):506-9.

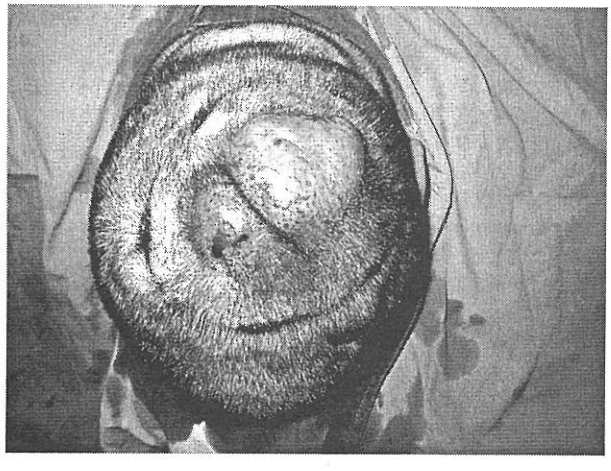

Resim 1: Tümörün preoperatif görünümü



Resim 2: Postoperatif görünüm

P-124
Dwarfizm Olgusunda Redüksiyon Mammoplasti

Ünal ŞAHİN, Orhan ERBAŞ, Fatih ÖKTEM, HıfzıVELİDEDEOĞLU, İbrahim İNAL, Selim ÇELEBİOĞLU

Sağlık Bakanlığı Ankara Dışkapı Eğitim ve Araştırma Hastanesi Plastik Rekonstrüktif ve Estetik Cerrahi Kliniği, ANKARA

Amaç: Psödoakondroplazi cücelik ile karakterize kalıtsal bir iskelet displazisidir.Bu olgularda normal kraniofasial görünüm vardır(1-2).En tipik özelliği boy ve ekstremite kısalığıdır. Ekstremite kısalığı nedeniyle gigantomasti meme boyutlarının ötesinde bir hareket kısıtlılığı yaratmaktadır.Bu olgu sunumundaki amaç ekstremite uzunluğunun ,redüksiyon mammoplasti operasyonunundaki rolünü vurgulamaktır.

Metod: 124cm boyu ve 56 kg ağırlığı olan hastamızın sağ nipple areola kompleksi midklavikular hattan 27 cm ,sol nipple areola kompleksi midklavikular hattan 28 cm uzaklıktaydı. Akromion ile dirsek arası 22cm.mesafedeydi.Akromion ile dirsek arası uzunluğun orta noktasından geçen horizontal çizgi ile midklavikuler hattan geçen vertikal çizginin kesişimi nipple areola kompleksi lokalizasyonunu belirlemede kullanılmışdır(3).Hastamıza vertikal skarlı redüksiyon mamoplasti tekniği ile sağ memeden 540gr. ,sol memeden 600 gr.eksizyonla her iki nipple areola midklavikuler hattan 16 cm'ye taşındı.

Bulgu: Hastamızda herhangi bir komplikasyonla karşılaşılmadı.Redüksiyon sonrası sırt ağrısında azalma ve haraket kabiliyetinde belirgin artma görüldü.

Tartışma ve Sonuç: Gigantomasti normal boy ve ekstremite uzunluğuna sahip bir hastaya göre dwarfizm mevcut hastada daha belirgin şikayete neden olmaktadır.Redüksiyon mammoplasti işleminde hastanın boyu,ekstremite uzunluğu da dikkate alınmalıdır.

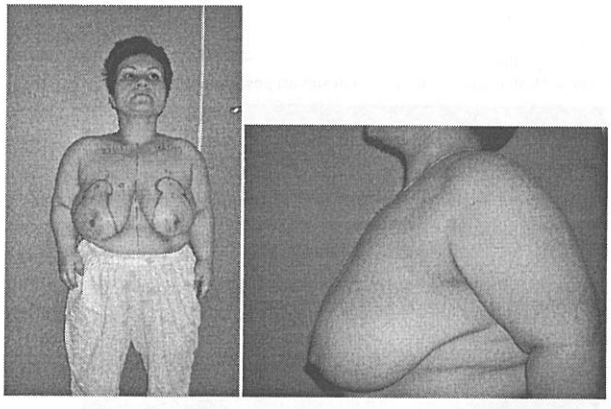

Resim1-2: Preoperatif görünüm

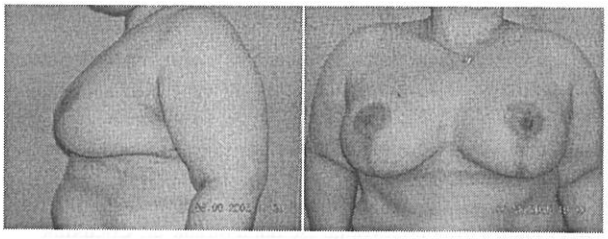

Resim3-4: Postoperatif görünüm

Kaynaklar:

1)Heselson NG,Cremin BJ.Pseudoachondroplasia ,a report of 13 cases.British journal of radiology.1977;50:473-82
2)Keklikoğlu M,Tuzcu M.The Merck Manual Tanı ve Tedavi El Kitabı 16. Baskı İstanbul:Yüce Yayım,1995:2255-56
3)Madeleine Lejour.Vertical mammaplasty and liposuction.Brussels:QMP Publishing,1994:76-90

P-125
Doğumsal Melanositik Nevi: Sınıflamaların ve Tedavi Yöntemlerinin 30 Olguda Değerlendirilmesi

Mehmet BEKERECİOĞLU[2], Mustafa TERCAN[3], Serhat İNALÖZ[1], Dağhan IŞIK[2],

1) Gaziantep Üniversitesi Tıp Fakültesi, Dermatoloji Kliniği, GAZİANTEP

2) Gaziantep Üniversitesi Tıp Fakültesi, Plastik, Rekonstrüktif ve Estetik Cerrahi Kliniği, GAZİANTEP

3) Haydar Paşa Eğitim Hastanesi, Plastik Cerrahi Kliniği, İSTANBUL

Amaç: Doğumsal nevuslar total nevusu bulunan popülasyonun sedece küçük bir kısmını oluşturmaktadırlar. Doğumsal melonositik nevi yeni doğanların %1'inde bulunmaktadır.(1) Küçük bir nokta şeklinde olabildikleri gibi çok geniş bir yüzeyi de kaplayabilirler. Çoğu konjenital nevus küçüktür ve diğer doğumsal oluşumlarla karakteristik olarak benzeşmez. Diğer nadir görülen lezyonlar ise daha büyüktür. Çocukluk döneminden sonra nevuslar kalınlaşır, verrüköz ve kıllı hale gelirler. Giant conjenital melanositik nevuslar malign melanomun predispoze lezyonudur.(2,3,4) Bu çalışmada 30 hastanın doğumsal melanositik nevusunun değişen çapları göz önüne alınarak tedavi klasifikasyonu rapor edilmiştir.

Gereç ve Yöntem: Biz bu çalışmayı ortalama yaşı 17.4 olan (3-32 yaş) 30 olguda (17 erkek, 13 kadın) yaptık. Doğumsal melonositik nevusların sınıflamasında 3 adet yöntem popülerdir. Bunlardan birincisi şeffaf film üzerinde ölçülen total nevus yüzeyidir (fig 1). İkincisi, nevusun en geniş çapının ölçülmesidir. Üçüncüsü ise total nevus yüzey alanının total vücut yüzey alanına oranıdır. Nevuslar 3 değişik sınıflama yöntemine göre de ölçüldü. . Hastaların hepsi lokal ya da genel anestezi altında opere edildiler. Lezyonlar histopatolojik olarak incelendi ve malign transformasyon için tarama yapıldı. 12 olguya aşamalı çıkarım, 8 hastaya doku ekspansiyonu uygulanımı (Örnek figür 2,3,4), 6 olguya primer onarım, 2 olguya lokal flep uygulanımı, 1 olguya tam kalınlıkta deri grefti uygulanımı, 1 hastaya yarı kalınlıkta deri grefti uygulanımı yapıldı.

Bulgular: Total nevus yüzeyi sınıflamasına göre (1. sınıflama) 9 olgu küçük, 8 olgu geniş, 13 olgu dev nevuse sahipti. Nevus yüzey alanının total vücut alanına oranına (2. sınıflama) göre 6 olgu geniş nevusa sahipti. En geniş çapa göre (3. sınıflama) 5 olgu küçük, 12 olgu orta, 13 olgu dev nevusa sahipti. Histopatolojik incelemede 2 olguda malign transformasyon tespit edildi.

Sonuçlar: Bu üç sınıflama metoduna gore 5 ve 18 olgu dev ve geniş doğumsal melanositik nevusa sahipti. En büyük çapı 20 cm'den büyük ya da 10 cm2'den geniş ya da total vücut yüzdesinin %2'nden fazla olan nevuslara dev doğumsal melanositik nevuslar (=DDMN) denir. Bu nevuslar genellikle kıllıdır ve ilerleyen yıllarda giderek kıllanmaları artar. Nevusların tedavisinde primer onarım, deri greftleme, doku genişletici kullanımı lokal fleplerin kullanımı aşamalı çıkarım yapılması, lazerterapi ve dermabrazyon vardır. Biz çalışmamızda lezyonların bulundukları bölgelerin özelliğine ve lezyonların genişliğine göre çeşitli tedavi seçeneklerini kullandık ve bunları rapor ettik. Günümüzde özellikle dev doğumsal melanositik nevusların tedavisi için doku ekspansiyonu kullanımı popülerdir. Biz 12 olguya bu yöntemi uyguladık (Fig. 2,3,4). DDMN'lerin malign hastalığa dönüşme riski diğer doğumsal nevuslara oranla daha fazladır Literatürde doğumsal melanositik nevusların malignleşme oranı için %2 ile 31 arasında değişen insidanslar rapor edilmiştir.(5,6) Bizim hastalarımızda cerrahi eksizyon sonrası histolojik incelemede % 6.6 (2 olgu, 2/30) oranında malign transformasyon saptanmıştır.

Kaynaklar

1. Castilla, E.E., Da Graca D., Orioli-Parreiras, I.M. Epidemiology of congenital pigmented nevi, I.Incidence rates and relative frequencies. Br J Dermatol 104: 307, 1981.
2. Egan, C.L., Oliveria, S.A., Elenitsas, R., Hanson, J., Halpern, A.C. Cutaneous melanoma risk and phenotypic changes in large congenital nevi: a follow-up study of 46 patients. J Am Acad Dermatol 39: 923, 1998.
3. Marghoob, A.A., Schoenbach, S.P., Kopf, A.W., Orlow, S.J., Nossa, R., Bart, R.S. Large congenital melanocytic nevi and the risk for the development of malignant melanoma: a prospective study. Arch Dermatol. 132: 170, 1996.
4. Bett, B.J. Large or multiple congenital melanocytic nevi: occurrence of cutaneous melanoma in 1008 persons. J Am Acad Dermatol 52: 793, 2005.
5. Zaal, L.H., Mooi, W.J., Sillevis, Smitt ,J.H., Van der, Horst, C.M.A.M. Classification of congenital melanocytic naevi and malignant transformation: a review of the literature. Br J Plast Surg 57: 707, 2004.
6. Kopf, A.W., Barts, R.S., Hennessey, P. Congenital nevocytic nevi and malignant melanomas. J Am Acad Dermatol. 1: 123, 1979.

Figürler

Figür 1:Şeffaf film üzerinde total nevüs yüzeyinin ölçülmesi
Figür 2:Yanakta doğumsal nevüsü olan hastanın preoperatif görüntüsü
Figür 3: Hastanın lezyonun kısmi çıkarımı yapıldıktan sonra doku ekspansiyonu uygulanımı
Figür 4: Hastanın doku ekspansiyonu sonrası postoperatif görüntüsü



Figür 1

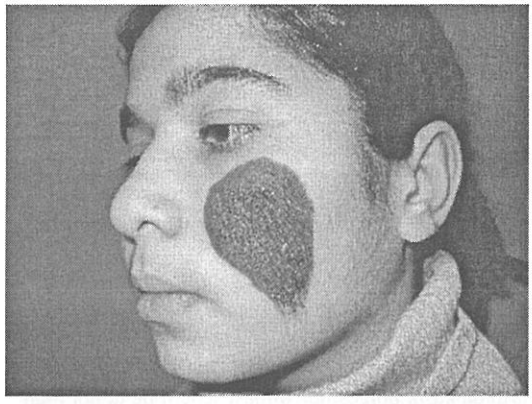

Figür 2

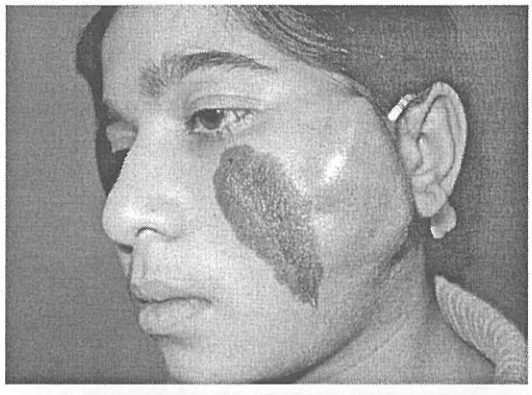

Figür 3

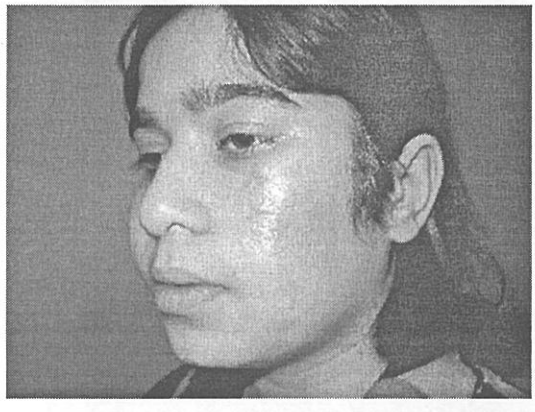

Figür 4

P-126
Total Penoskrotal Defektlerde Mikrocerrahi Gerektirmeyen Lokal Çözüm Olarak Sartorius Perforatör Flebinin Kullanımı

Mehmet MUTAF, Dağhan IŞIK, Ömer BULUT, Mehmet BEKERECİOĞLU, Mahmut SUNAY
Gaziantep Üniversitesi Tıp Fakültesi, Plastik, Rekonstrüktif ve Estetik Cerrahi Kliniği, GAZİANTEP

Amaç: Sartorius perforatör flebi kliniğimizde tanımlanmış yeni bir fleptir. Bu flep çok yönlü kullanım özelliklerine sahip olup, serbest flep olarak kullanılabilmesinin yanı sıra, bir lokal flep seçeneği olarak penoskrotal bölgenin çözülmesi zor rekonstrüktif problemlerinin tedavisinde de kullanılabilirliğe sahiptir. Biz bu çalışmada bir Fournier gangreni olgusunda sartorius perforatör flebinin ilk kez bilateral ada flebi olarak total penis ve skrotumun eş zamanlı rekonstrüksiyonunda kullanımını sunuyoruz.

Gereç ve Yöntem: 52 yaşında erkek hasta penoskrotal bölgede bir enfeksiyon tablosu sonucu oluşan deri nekrozu nedeniyle kliniğimize başvurdu. Hastaya "Fournier gangreni" teşhisi ile acil olarak debridman yapıldı. Debridman sonrası penoskrotal bölgenin tamamını içine alan bir defekt oluştu (Fig. 1). Mükerrer debridmanlar, pansuman ve antibioterapi ile enfeksiyonun kontrol altına alınmasından sonra, hasta penoskrotal bölgenin rekonstrüksiyonu için tekrar operasyona alındı. Bilateral olarak, kılsız ve ince bir deriye sahip olan üst anterior uyluk bölgesini içeren sartorius perforatör flebleri kaldırıldı (Fig. 2,3) . Damarsal pedikül femoral damarlara kadar diseke edilip yeterli pedikül boyu elde edildikten sonra flepler tünelize edilerek penoskrotal bölgeye kaydırıldı. Sol taraftan kaldırılan ve lateral femoral kutenöz siniri de içeren flep, penisin duyusal kapatımı için kullanılmış olup; penisin duyusunu restore etmek için dorsal penil sinir ile lateral femoral sinir arasında sinir onarımı yapıldı. Karşı taraftan kaldırılan flep ise skrotal rekonstrüksiyon için kullanıldı. Fleplerin donör alanları primer olarak kapatıldı (Fig 4).

Bulgular: Bu hastada her iki flep de sorunsuz olarak iyileşmiş olup, zamanında ve uygun bir kapatımla testis ve penil yapılar korunabilmiştir.. 6 ay sonra yapılan muayene sonrası penisin duyusunu normal olduğu gözlendi. Skrotumun şeklini koruduğu ve peniste penoscrotal bölgenin doğasına uygun esneklikte bir deri örtüsü oluşturulduğu gözlendi.

Sonuç: Penis derisinin total avülsiyonu ya da nekrozu ile ortaya çıkan rekonstrüktif problem ince, kılsız ve duyarlı bir deri ile kapatım gerektiren ve mevcut tekniklerle gerçekletirilmesi zor bir durumdur. Literatürde penoskrotal bölgenin rekonstrüksiyonu için birkaç yöntem rapor edilmesine rağmen ideal bir flep henüz tanımlanmamıştır. (1, 2, 3)Bu nedenle de sıklıkla deri greftleri ile kapatım yapılır ki, bu da geç dönemde ülserasyonlar ve sekonder kontraktürlere sebeb olur. Sunulan bu yeni flap tekniği, geniş, ince, kılsız ve duyarlı bir deri adası sunması sebebi ile penisin duyarlı örtüsü olarak kullanılmaya müsaittir. Yine skrotum defektlerinin tedavisinde de lokal ve mikrocerrahi gerektirmeyen bir seçenek olarak kullanışlı gözükmektedir. Ayrıca her ne kadar bu olguda penoskrotal deri defektleri için tanımlanmışsa da bu kılsız ve ince deriye sahip flebin üretral defektlerin rekonstrüksiyonunda büyük bir potansiyele sahip olduğunu düşünüyoruz. Flep dönor alanlarının 8-10 cm eninde flepler alındıktan sonra bile primer olarak kapanabilmesi ve dönor skarın da kasık bölgesinde olması sebebi ile dönor alan problemleri yönünden de avantajlı bir tekniktir.

Kaynaklar

1. Yu, P., Sanger, J.R., Matloub, H.S., Gosain, A., Larson, D. Anterolateral thigh fasciocutaneous island flaps in perineoscrotal reconstruction. Plast Reconstr Surg. 109: 610, 2002.
2. Safak, T., Klebuc, M.J., Kecik, A., Shenaq, S.M. The subcutaneous pedicle tensor fascia lata flap. Plast Reconstr Surg.97: 765, 1996.
3. Ellabban, M.G., Townsend, P.L. Single-stage muscle flap reconstruction of major scrotal defects: report of two cases. Br J Plast Surg.56: 489, 2003.

Figürler

Figür 1: Fornier gangreni olan vakanın debridman sırasındaki görüntüsü
Figür 2: Sol ve sağ bacaktaki sartorius perforator fleplerinin planlanması.
Figür 3: Her iki ekstremite de sartorius perforatör fleplerinin kaldırılması
Figür 4: Bilateral perforatör sartorius perforatör flebi ile penoskrotal defektin onarılmış şekli

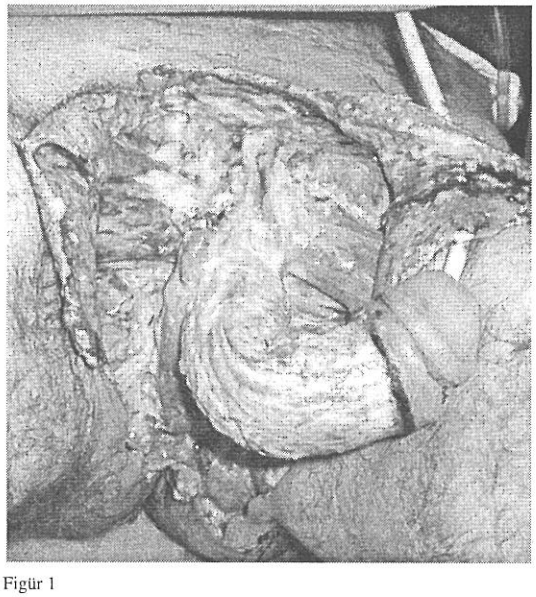

Figür 1

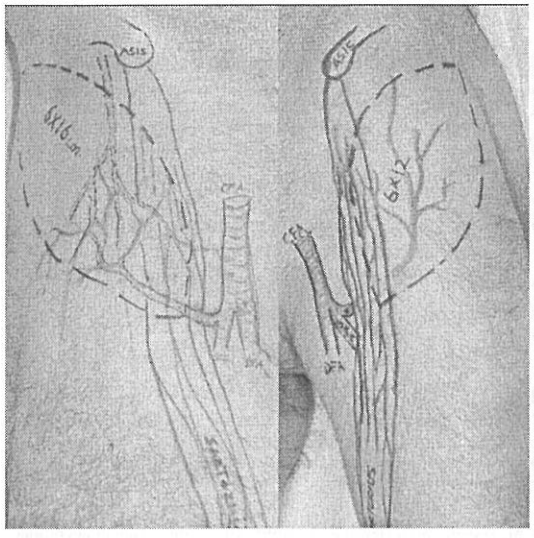

Figür 2



Figür 3

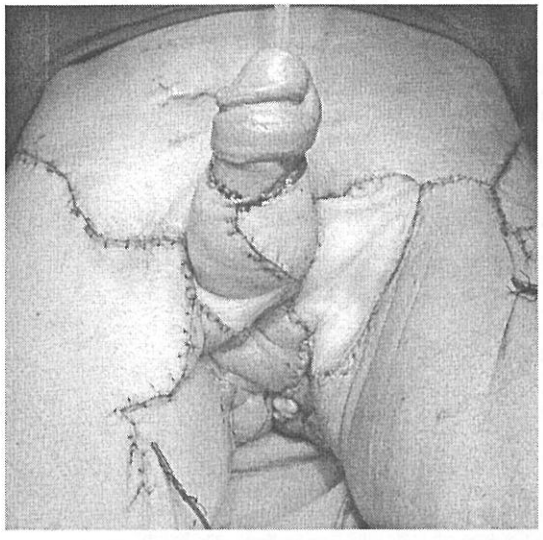

Figür 4

P-127
Derin İnerior Epigastrik Perforatör Flep (Diep) İle Meme Rekonstrüksiyonu Sonrası Abdominal Duvarda Herni Oluşumu (Olgu Sunumu)

Ali Dursun KAN, Serkan YILDIRIM, Gaye TAYLAN, Tayfun AKÖZ

Dr Lütfi Kırdar Eğitim Araştırma Hastanesi, Plastik Rekonstrüktif ve Estetik Cerrahi, İSTANBUL

Giriş: Karın ön duvarında kaldırılan flepler bugün için meme rekonstrüksiyonunda en sık kullanılan yöntemlerdir. Serbest transvers rektus abdominis miyokutanöz (TRAM) flep bu amaçla ilk olarak kullanılmıştır.Daha sonra pediküllü TRAM flebi tanımlanmıştır. Serbest yada pediküllü (TRAM) fleplerinin abdominal herni, asimetri ve hastaların günlük aktivitelerini olumsuz etkileri gibi dönor saha morbiditelerini azaltmak için son yıllarda derin inferior epigastrik perforatör (DİEP) flep meme rekonstrüksiyonunda artan sıklıkla kullanılmaktadır.

Olgu Sunumu: Yirmi yıl önce Poland sendromu nedeniyle meme protezi yerleştirilen 45 yaşındaki kadın hastada, gelişen komplikasyon sonucu protez iki yıl sonra çıkarılmış. Hasta meme rekonstrüksiyonu için kliniğimize başvurduğunda meme protezi istemediğini belirtmiştir. Karın dokusunun meme rekonstrüksiyonu için uygun olduğu yönündeki kararımız doğrultusunda hastaya DİEP flep ile meme rekonstrüksiyonu yapıldı. Erken postoperatif dönemde komplikasyon gelişmeyen hastada geç postoperatif dönemde karnın sağ alt yarında öksürük ve ayağa kalkmakla artan şişlik nedeniyle kliniğimize başvurdu.Yapılan fizik muayene ve çekilen abdominal magnetik rezonans (MR) da karnın sağ alt abdominal duvarında rektus kas ve fasyasında 15x20 cm defekt saptandı. Abdominal herni tanısıyla ameliyata alınan hastaya abdominal duvara plikasyonu ve prolen mesh ile karın duvarı onarımı yapılarak hasta şifa ile taburcu edildi.

Tartışma : Karın ön duvarında kaldırılan flepler bugün için meme rekonstrüksiyonunda en sık kullanılan yöntemlerdir Serbest yada pediküllü transvers rektus abdominis miyokutanöz (TRAM) fleplerinin dönor saha morbiditelerini azaltmak için son yıllarda derin inferior epigastrik perforatör (DİEP) flep meme rekonstrüksiyonunda giderek artan sıklıkla kullanılmaktadır. DİEP ile yapılan meme rekonstrüksiyonları sonrasında da abdominal herni görülmekle birlikle oluşumunun etyolojisi hala daha aydınlatılamamıştır. Literatürde %33'lere varan insidans yüzdeleri verilmişse de, çalışmaların çoğunda DİEP flep sonrası abdominal herni insidansı %0,7 ile %5 arasında değiştiği bildirilmiştir[1-3].Yapılmış olan çalışmalarda TRAM flep sonrasında herni insidansı %1-40 arasında değişir[4-6]. Herni oluşumu riskinin kasın korunması yada sakrifiye edilmesi ile çok ilişkili olmadığı, asıl etken rektus abdominis ön kılıfının korunması yada sakrifiye edilmesi olduğu bilinmektedir[5,6]. Dolayısıyla DİEP flepte, kas fasyası tamamen korunurken buna rağmen %0,7-5 arası abdominal herni insidansının etyolojisi hala bilinmemektedir.

Sonuç: Abdominal herni DİEP ile meme rekonstrüksiyonu yapılan hastalarda TRAM flebine oranla daha az oranda görülmekle beraber potansiyel olarak herhangi bir hastada görülebilir. İntraoperatif olarak karın ön duvarında laksisite ve zayıflık tespit edilen hastalara vertikal plikasyon yada prolen mesh ile abdominal duvar güçlendirilerek, DİEP ile meme rekonstrüksiyon sonrası görülen abdominal herni oluşumu önlenebilir.

Kaynaklar :

1. Gill PS , Hunt JP, Guerra AB. A 10-year retrospective review of 758 DİEP flaps for breast reconstruction. Plast Reconstr Surg.113:1153, 2004
2. Nahabedian MY, Momen B, Galdino G. Breast recontstruction with the free TRAM or DİEP flap: patient Selection, choice of flap, and outcome. Plast Reconstr Surg.110:466 ,2002
3. Futter CM, Webster MH, Hagen S. A retrospective comparison of abdominal muscle strength following berast reconstruction with a free TRAM or DİEP flap. Br J Plast Surg. 53:578, 2000
4. Nahabedian MY, Manson PN. Contour abnormalities of the abdomen following TRAM flap Breast reconstruction: a multifactorial analysis. Plast Recontr Surg. 109:81, 2002
5. Nahabedian MY, Dooley W, Singh N. Contour abnoramlitiws of the abdomen following breast reconstruction with abdominal flaps: The role of muscle preservation. Plast Reconstr Surg. 109:91, 2002
6. Kroll SS, Schusterman MA, Reece GP. Abdominal wall strength, bulging, and hernia after TRAM flap breast reconstruction. Plast Reconstr Surg. 96:616, 1995

Resimler ve tablolar :

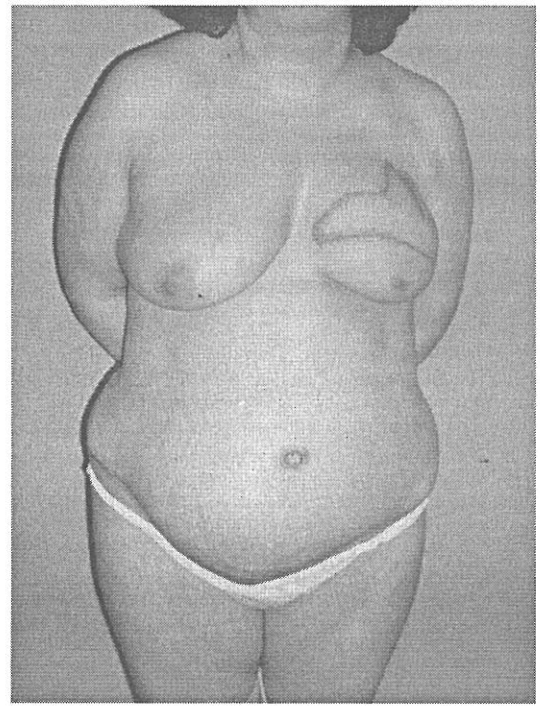

Şekil 1: Hastanın ameliyat öncesi önden görünüşü

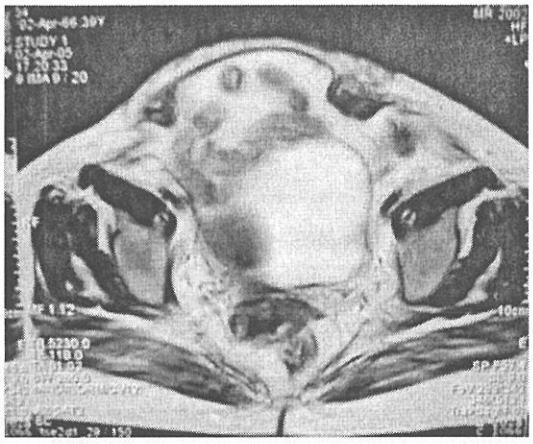

Şekil 2: Hastanın ameliyat öncesi radyolojik MR görüntüsü

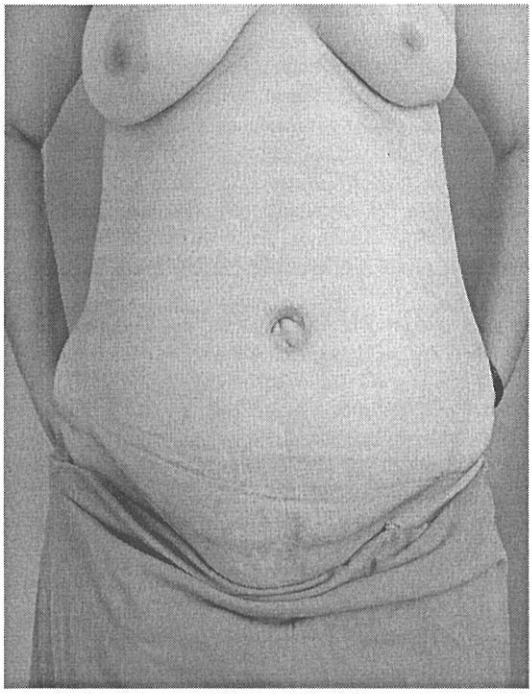

Şekil 3: Hastanın ameliyattan dört ay sonraki önden görünüşü

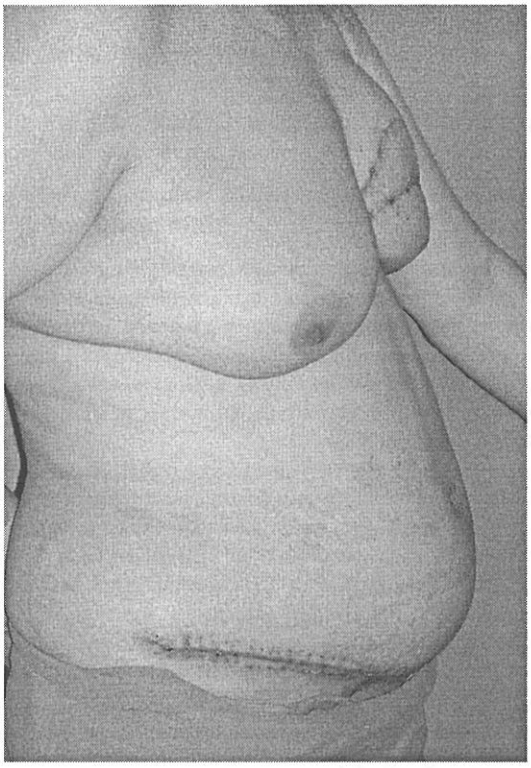

Şekil 4: Hastanın ameliyattan dört ay sonraki sağ yandan görünüşü

P-128
Donuk Zemininde Gelişmiş Marjolin Ülseri: Vaka Raporu

Afşin UYSAL[1], Uğur KOÇER[1], Nezih SUNGUR[1], Harun ÇÖLOĞLU[1], Yüksel KANKAYA[1], M.Gürhan ULUSOY[1], Yiğit Ö. TİFTİKCİOĞLU[1], Tülin YALTA[2],
1) S.B. Ankara Eğitim ve Araştırma Hastanesi 1. Plastik, Rekonstrüktif ve Estetik Cerrahi Kl., ANKARA
2) S.B. Ankara Eğitim ve Araştırma Hastanesi Patoloji Kl., ANKARA

Amaç: Esas olarak yanık zemininde geliştiği bilinmekle birlikte, çeşitli formlarda skarların, kronik ülserasyonların, inflamasyonların ve fistüllerin zemininde uzun bir zaman süreci sonrasında malign cilt tümörleri gelişebileceği bilinen bir gerçektir (1,2). Bu şekildeki kronik yaralanma veya irritasyon alanlarında beliren cilt maligniteleri için 'Marjolin ülseri' terimi kullanılmaktadır (3).
Skar dokusunda cilt tümörü gelişme insidansı % 0,1 ila 2,5 olarak tespit edilmiştir ki bunların çoğunluğunu yassı hücreli kanserler oluşturur (2). Olguların yarıya yakınında (% 49) yanık skarları patolojiden sorumlu olmakla birlikte, nadir nedenler arasında soğuk veya kimyasal maddelere maruziyet ile oluşan donuklar, staz ülserleri, osteomyelit sinüsleri, amputasyon güdükleri, sifilis, lupus vulgaris, hidradenitis süpürativa, vezikovajinal fistül ve lemfogranuloma inguinale gibi nedenler de Marjolin ülserlerinin etiyolojisinde yer almaktadır. Sunduğumuz olgu yaklaşık 60 yıllık bir latent süreç sonrasında gelişmiş, yassı hücreli karsinoma patolojik tanısına sahip olması ile klasik, fakat donuk zemininde oluşmuş olmasıyla nadir Marjolin ülser vakalardan biridir.

Olgu Sunumu: 90 yaşında erkek hasta Nisan 2003'te polikliniğimize sol topukta iyileşmeyen yara şikayeti ile başvurdu. Hikayesinde 60 yıl önce dağda mahsur kalma sonucu her iki ayağında donuğa bağlı yaralanma oluştuğu, bunun sonucunda sol ayak 1., 2. ve 3. parmaklarının nekroz nedeniyle ampute edildiği, sol ayağının tüm cildinde gelişen, derecesi bilinmeyen nekrozun pansumanlarla iyileşmiş olduğu öğrenildi. Başvurusundan yaklaşık 2 yıl önce sol ayak topuk lateralinde beliren yara 1 yıl içinde hızla büyümüş olduğu saptandı. Fizik muayenesinde sol topukta 4 x 3 cm boyutlarında ülsere, yer yer nekrotik alanlar içeren cilt lezyonu, sol ayak 1,2,3. parmakların metatarsofalengeal eklemlerden ampute, sol ayağın tümünde deskuamasyon ve sol inguinal bölgede 3 adet 2 x 1 cm boyutlu, hareketli lenfadenopatiler saptandı. Sistemik taramasında metastaz saptanmadı.Topuktaki kronik ülserin insizyonel biyopsi sonucunda yassı hücreli karsinoma olduğunun tespiti üzerine lezyon, tabanda kalkaneus ile birlikte, yanlarda 2 cm sınırlarla geniş eksize edildi. Oluşan defekt medial plantar flep ve cruris distalinden lateral bazlı kaldırılan transpozisyon flebi ile kapatıldı. Flep donör sahaları cilt greftleri ile örtüldü. Sol inguinal lenf disseksiyonu uygulandı. Topuktaki lezyonun patolojik incelemesi sınırları temiz yassı hücreli karsinoma, lenf nodları ise reaktif olarak saptandı. Ek tedavi planlanmadı, yakın takip önerildi. Postoperatif 18. ayında olan hastada komplikasyon veya rekürrens görülmemiştir

Sonuç: Sıklıkla yanıklarda olmak üzere çeşitli etiyolojik temellerde, fakat esas olarak kronik ülserasyon, inflamasyon zemininde gelişen Marjolin ülserleri hayat şartlarının iyileşmesi, yara bakım ve tedavilerinin gelişmesi ile daha az sıklıkta görülmeye başlanmıştır (1). Yirmi-otuz yılı bulan latent süreci, patogenezinin tam anlaşılamamış olması ve yassı hücreli karsinoma şeklinde morbidite yaratan ve mortalite riski bulunan patoloji ile seyretmesi ve teşhis anında % 30 'lara varan metastazlarla tespit edilmesi Marjolin ülserlerinin bilimsel açıdan dikkat çekici olmasına neden olmuştur (1,2,3,4).
'Siperayağı' olarak da adlandırılan alt ekstremitede donuğa bağlı gelişen doku harabiyeti Marjolin ülseri etiyolojisinde yeralmakla beraber donuk sonrasında gelişmiş skar dokuları zemininde, uzun bir latent süreç sonrasında malign cilt lezyonları oluşması nadir bir durumdur; bugüne kadar sadece 22 vaka bildirilmiştir (2). Literatürde yer alan vakaların büyük bir çoğunluğunu 2. dünya savaşı, bir kısmını Kore savaşı gazileri ve pek azını da kazalara maruz kalmış kişiler oluşturmaktadır (1,2,4).
Siperayağına bağlı gelişen Marjolin ülserleri latent süreçleri ve patogenezleri açısından diğer etiyolojik faktörlerin yol açtığı vakalardan farklılık göstermez (2). Çoğunluğu alt ekstremite ve özellikle topukta olup bildirilmiş nadir vakalar arasında el, kulak ve şakak bölgeleri de mevcuttur (2).
Bildirilen vakaların ikisinde bazal hücreli karsinoma ve birinde malign endotelioma histopatolojik tanıları elde edilmiştir; diğer tümünde ise yassı hücreli karsinoma patolojik tanısına ulaşılmıştır (4).
Donuğa bağlı Marjolin ülserlerine tedavi yaklaşımı da klasik yöntemlerden farklılık göstermez. Tüm kronik ve nükseden ülserlerin biyopsisi şarttır. Malign dejenerasyon ya da belirgin yassı hücreli karsinoma patolojik tanısı konan hastalara metastaz taraması sonrasında geniş eksizyon ve lokal lenf nodu disseksiyonu yapılmalıdır. Kemiğe metastazı veya şüphesi olan vakalarda amputasyon endikasyonu vardır (4).

Kaynaklar:

1. Katsas A, Agnantis J, Smyrnis S, Kakavoulis T. Carcinoma on old frostbites. Am. J. Surg. 1977; 133: 377-378.
2. Eun HC, Kim JA, Lee YS. Squamous cell carcinoma in a frost-bite scar. Clin. and Exp. Derm. 1986; 11: 517-520.
3. Thio J, Clarkson JHW, Misra A, Srivastava S. Malignant change after 18 months in a lower limb ulcer: acute Marjolin's revisited. Brit. Ass.of Plast. Surg. 2003; 56: 825-828.
4. Dipirro E, Conway H. Carcinoma after frostbite: A case report. Plast. Reconstr. Surg. 1996; 38 (6): 541-543.

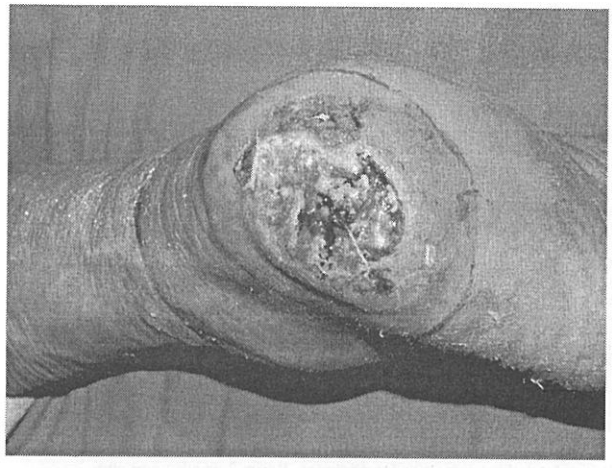

ŞEKİL-1:Operasyon öncesi topuktaki marjolin ulser görüntüsü

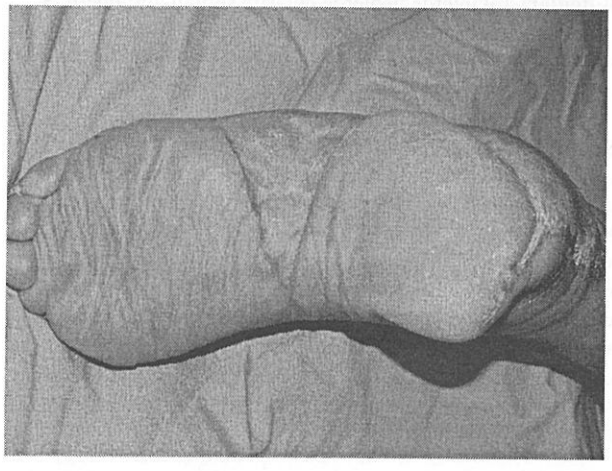

ŞEKİL-2: Postoperatif görüntü

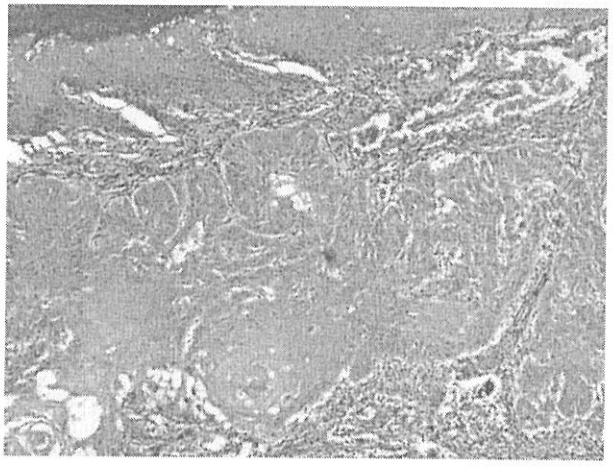

ŞEKİL-3: Yassı hücreli karsinoma histopatolojik görüntü (H&E x 40)

P-129
Nipple Rekonstrüksiyonunda Yeni Bir Yöntem: Çift Pediküllü Kubbe Tekniği

Soner TATLIDEDE, Ayşin KARASOY YEŞİLADA, Onur EGEMEN, Lütfü BAŞ
Şişli Etfal Eğitim ve Araştırma Hastanesi Plastik ve Rekonstrüktif Cerrahi Kliniği,İSTANBUL

Amaç: Meme kanserinin giderek artan bir oranda ve erken yaşlarda görülmesi meme rekonstrüksiyonu talebinde kısmi artışa yol açmıştır. İdeal meme rekontrüksiyonunun vazgeçilmez basamaklarından biri de simetrik, ideal pozisyonda ve projeksiyonda nipple rekonstrüksiyonudur. Meme rekonstrüksiyonu tarihçesinde nipple rekonstrüksiyonu için sayısız teknik (1-6) tanımlanmıştır. Geç dönemde projeksiyon kaybı probleminin çözümü için kıkırdak (5, 6), kemik, yağ ve hatta hidroksiapatit kullanımı dahi önerilmiştir. Projeksiyon kaybının bir nedeni de hazırlanan küçük pediküllü fleplerin yeterli kanlanmayışı olabilir. Kliniğimizde 3 hastada uygulama imkanı bulduğumuz yeni bir nipple rekonstrüksiyon tekniğini ve 6 aylık sonuçlarını sunmayı amaçladık.

Gereç ve Yöntem: 2 olguda meme kanseri, 1 olguda ileri derece cystosarkoma filloides nedeni ile mastektomi uygulanmış ve 1 olguda doku genişletici sonrasında anatomik implant, 2 olguda TRAM flep ile meme rekonstrüksiyonu uygulanan 3 olguda meme rekonstrüksiyondan yaklaşık 1 yıl sonra karşı memede simetri sağlamak için küçültme ya da dikleştirme operasyonu ile birlikte nipple rekonstrüksiyonu planlandı. Model kalıp üzerinde hedeflenen nipple boyutu ve projeksiyonuna ait çizimler yapılarak çift pedikülle beslenen nipple kubbesi yanlarda yine aynı pedikülden beslenen yan fleplerle desteklendi.(Şekil 1 ve 2) Projeksiyonu destekleyen askı dikişi ve koruyucu enjektör haznesi ateli ile nipple pozisyonu korundu.



Şekil 1 Fleplerin çizimi



Şekil 2 Fleplerin sütüre edilmesi

Bir olguda karşı memenin küçültülmesi sırasında eksize edilen areola dokusundan, bir diğerinde TRAM inzisyon skarının dog-ear bölgesinden alınan deri grefti ile areola rekonstrüksiyonu yapıldı. 3. hastada tatuaj ile areola rekonstrüksiyonunun daha sonra yapılması planlandı. (Resim 1 ve 2)

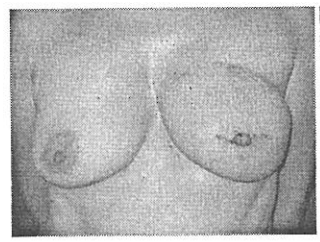

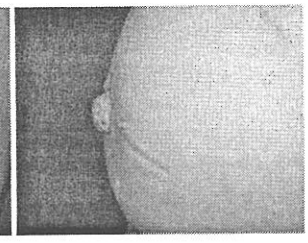

Resim 1 Ameliyat sonrası önden görünüm Resim 2 yandan görünüm

Bulgular: Takiplerde fleplerde dolaşım sorunu görülmedi. 3. hafta sonunda atelleme sonlandırıldı. Operasyon sonrası 6. ay sonuçlarında belirgin projeksiyon kaybı gözlenmedi. Areola biçimi ve kıvamı normal olarak değerlendirildi.

Sonuç: Sunmuş olduğumuz tekniğin geç dönem sonuçları açısından değerlendirilmesi henüz yapılamamakla birlikte 6 aylık takipleri tatmin edicidir. Nipple bölgesi dışında doku kullanılmadığı için ilave morbidite yaratmamakta, kıkırdak ya da kemik gibi farklı doku kıvamı ve bu dokulara ait olası riskler taşımamaktadır. Nipple kubbesi yanlarındaki izler dışında görünür izler taşımamaktadır. Nipple rekonstrüksiyonu yapılırken areola rekonstrüksiyonu yapılmasına engel oluşturmamaktadır. Çift pedikül varlığının muhtemel dolaşım sorunu bulunan hastalarda da kullanılabilmesine imkan tanıyabileceğini düşünmekteyiz.

Kaynaklar:

1. Little JW III, Munasifi T, McCulloch DT. One-stage reconstruction of a projecting nipple: the quadrapod flap. Plast Reconstr Surg 71: 126, 1983
2. Little JW. Nipple-areolar reconstruction. Adv. Plast. Reconstr Surg. 3:43, 1987
3. Kroll SS, Hamilton S. Nipple recontruction with the double-opposing tab flap. Plast Reconstr Surg 84: 520, 1989
4. Teimourian B, Duda G. The propeller flap: a one-stage procedure for nipple –areola recontruction. Aesthet Plast Surg 18: 81, 1994
5. Tanabe HY, Tai Y, Kiyokawa K, et al. Nipple-areolar reconstruction with a dermal-fat flap and rolled auricular cartilage. Plast Reconstr Surg 100:431, 1997
6. Guerra AB, Khoobehi K, Metzinger SE, Allen RJ. New Technique for nipple-areolar reconstruction: Arrow flap and rib cartilage graft for long lasting nipple projection. Annals of plastic surgery. 50: 1: 31, 2003

P-130
"Double Reverse" V-Y-Plasti: 8 Yıllık Deneyimimiz

İbrahim AŞKAR, Mehmet BOZKURT, Emin KAPI

Dicle Üniversitesi Tıp Fakültesi Plastik ve Rekonstrükrif Cerrahi A.D., DİYARBAKIR

Amaç: Skar kontraktürlerinin onarımı için birçok teknik tanımlanmıştır, ancak ideal bir yöntem bulunamamıştır. En sık uygulanan teknik Z-plasti olmakla beraber, füziform skar revizyonu, W-plasti, lokal flepler, serbest flepler ve deri greftleri de sıklıkla kullanılmaktadır. Distal flep nekrozu sık görülen komplikasyonlardan olup, bunun önüne geçmek için Z-plasti ve V-Y plasti çizimlerine modifikasyonlar yapılmaktadır (1-5). Birçok V-Y plasti modifikasyonu olsa da, "double reverse" V-Y plasti (Resim 1) tekniğini yaklaşık sekiz yıldır kullanmaktayız. Daha önceden tanımlamış olduğumuz tekniğimiz ile sekiz yılda elde ettiğimiz sonuçları tartışmayı planladık.

Thinking of all these disadvantages that belong to techniques used in postburn scar contractures, we tried to design a new modification of V-Y plasty, called "double reverse V-Y plasty". In this paper, we discussed details of double reverse V-Y plasty.

Gereç ve Yöntem: Bugüne değin 142 hastaya uyguladık, ancak bunlardan 107'si postoperatif dönemde takibe geldiği için söz konusu 107 hastayı değerlendirmeye aldık. Bu hastaların 48'i kadın ve 59'u erkekti. Hastaların 22'si 10-20 yaş, 43'ü 20-30 yaş, 31'i 30-40 yaş, 11'i 40 yaş üzeri idi. Bu 107 hastadan 47'sinde üst ekstremitede, 21'inde boyunda, 41'inde de alt ekstremiteye "double reverse" V-Y-plasti tekniğini uyguladık. Hastalardan ikisinde hem üst hem de alt ekstremiteye müdahale yapıldı.

Bulgular: Postoperatif dönemde hiçbir hastada sütür dehisansı, infeksiyon, hematom veya flep nekrozu görülmedi (Resim 1,2). Hastaların uzun dönem takiplerinde kontraktürlerin tamamı açılırken, eklemlerde ankiloz gelişen 23 hastada fonksiyon tam olarak sağlanamadı.

Sonuç: İlk kez Ernst Blasius tarafından tanımlanan Y-Y plastinin, son sınıflandırması ise Suzuki tarafından yapılmıştır. V-Y plastide eksize edilen fazla dokunun transvers doğrultuda diğer Y-V plastide faydfalı bir şekilde kullanıldığı bu yöntem her türlü skar kontraktürünün onarımında etkili bir yöntemdir. Avantajları: i) Lokal fleplerin kullanılması için fazla gergi olan skar kontraktürlerinde güvenli ve faydalıdır. ii) Skar yüzeyelse diğer yöntemlere göre daha üstündür. iii) Tecrübesiz cerrahlara önerilen diseksiyonunda özel tecrübe gerektirmeyen bir yöntemdir. iv) Renk ve kalite açısından kozmetikl olarak kabul edilebilir bir yöntemdir. v) "Dog-ear" eksizyonu gerektirmez. vi) Lokal anestezi altında rahatrlıkla uygulanır. vii) Operasyon süresi kısadır. viii) Daha ucuz maliyetlidir.

Kaynaklar:

1. Borges AF. Pitfalls in flap design. Ann Plast Surg 1982;9,201-10.
2. Hauben DJ. Ernst Blasius's contributions to Plastic Surgery. Plast Reconstr Surg 1984;74,561-70.
3. Suzuki S, Isshiki N, Ishikawa K and Ogawa Y. The use of subcutaneous pedicle flaps in the treatment of postburn scar contractures. Plast Reconstr Surg 1987;80,792-8.
4. Suzuki S, Matsuda K and Nishimura Y. Proposal for a new comprehensive classification of V-Y-plasty and its analogues: The pros and cons of inverted versus ordinary Burow's triangle excision. Plast Reconstr Surg 1996;98,1016-22.
5. Suzuki S, Um SC, Kim BM, Shin-ya K, Kawai K and Nishimura Y. Versatility of modified planimetric Z-plasties in the treatment of scar with contracture. Br J Plast Surg 1998;51,363-69.

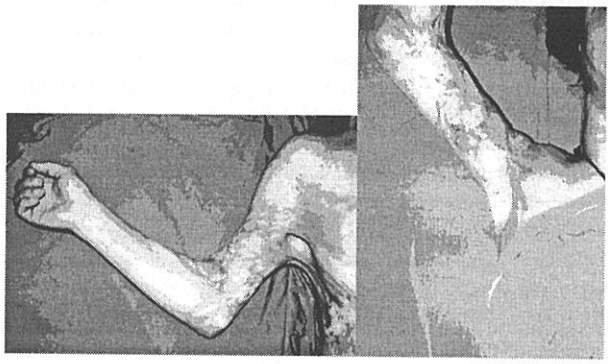

Resim 1a,b. 24 yaşında aksiler kontraktürlü kadın hastaya "double reverse" V-Y plasti yapıldı; 6 ay sonra fonksiyonel ve kozmetik olarak kabul edilebilir bir sonuç alındı.

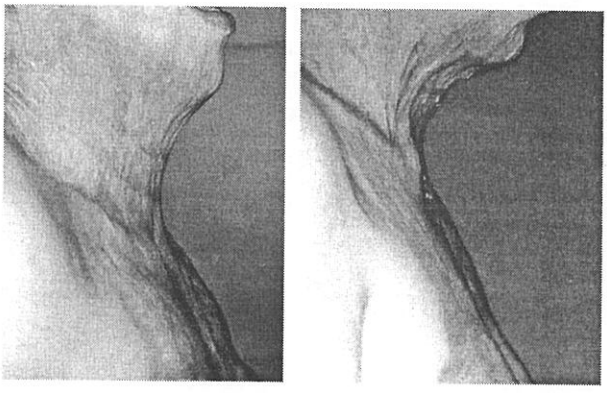

Resim 2a,b. 29 yaşında boynunda fleksiyon kontraktürü olan kadın hastada boyuna çift "double reverse" V-Y plasti uygulandı. Altı ay sonra kozmetik ve fonksiyonel olarak tatmin edici bir sonuç elde edildi.

P-131
İzole Burun Kanadı Yarığı: Olgu Sunumu

Bilge Türk BİLEN, Hıdır KILINÇ
İnönü Üniversitesi, Tıp Fakültesi, Turgut Özal Tıp Merkezi, Plastik, Rekonstrüktif ve Estetik Cerrahi AD, MALATYA

Amaç: Burnun gelişimi komplike olmasına rağmen, anomalileri oldukca nadir görülür (1). Bu deformiteler, vermilionda, burun kanadında veya gözkapağında minimal bir çentiklenmeyle kendini gösterebileceği gibi, normal yaşamla başdaşmayacak kadar, tüm kraniofasial yapıları birbirinden ayıran genişlikte kleftle görülebilir (2). Nazal kleftlerin büyük çoğunluğunu Tessier no.0 kleftler oluşturur. Burun kanadının izole kleftleri oldukca nadirdir. Oldukça nadir görülen bir olgu olması ve basit bir cerrahi yöntemle iyi estetik sonuç alınması nedeniyle bu vakamızı sunmayı uygun gördük.

Olgu Sunumu: 4 yaşında erkek hasta doğuştan sağ burun kanadında çentiklenme yakınmasıyla kliniğimize başvurdu. Başka herhangibir yakınması yoktu. Fizik muayenede sağ burun kanadı 1/3 orta kısmında yaklaşık 1,5 cm yüksekliğinde kleft vardı. Üç boyutlu ve axial bilgisayarlı tomografisinde kraniofasial kemik yapılar normaldi. Hasta, genel anestezi altında opere edildi. Kleft kenarları tazelendikten sonra alar kanat lateral bazlı tam kalınlıkta rotasyon flebiyle normal seviyesine getirildi. Simetri sağlandıktan sonra aradaki defekt karşı taraf kulak heliksinden alınan tam kalınlıkta kompozit greftle rekonstrukte edildi.
Kompozit greft kayıp olmaksızın iyileyti. Postoperatif 7. ayda hastanın herhangi bir sorunu yoktu.

Sonuç: Rekonstrüksiyon sonucunda simetrik, doğal bir burun görünümü elde edildi.

Referanslar

1. Losee, Joseph E. M.D.; Kirschner, Richard E. M.D.; Whitaker, Linton A. M.D.; Bartlett, Scott P. M.D. Congenital Nasal Anomalies: A Classification Scheme. Plastic & Reconstructive Surgery. 2004, 113(2):676-689.
2. Ortiz Monasterio F, Fuente del Campo A, Dimopulos A. Nasal clefts. Ann Plast Surg. 1987, 18(5):377-397.

P-132
Tek Taraflı Grasilis Kas Flebinin 2 Farklı İnsersiyon Yöntemi İle Anal Sfinkter Rekonstruksiyonu

Sema ÖZDEN[1], Levent YOLERİ[1], Ahmet SEYHAN[1], Eray KARA[2], Hasan AYDEDE[2], Yamaç ERHAN[2]

1) Celal Bayar Üniversitesi Plastik, Rekonstruktif ve Estetik Cerrahi AD.,MANİSA

2) Celal Bayar Üniversitesi Genel Cerrahi AD., MANİSA

Amaç: Anal inkontinans, anal sfinkterin kaybı sonucu gaz ve gaitanın istemsiz kaçışıdır. Hastalarda fiziksel, psikolojik ve sosyal problemlere neden olur. Sıklıkla doğum sırasında anal sfinkter yaralanmasıyla meydana gelir. Etyolojisine göre medikal ya da cerrahi olarak tedavi edilir. Cerrahi tedavisinde eksternal sfinkterik kaslar fonksiyonel durumdaysa bu kaslardan yararlanılır. Bu kasların kullanılmaması durumunda statik olarak anüsü daraltan ya da dinamik olarak yeni anüs sfinkteri oluşturan kas transfer yöntemleri uygulanır. Dinamik kas transferi için önceleri gluteus kasının daha sonraları ise grasilis kasının kullanımı popülarite kazanmıştır. Grasilis kas transferlerinde flep anal kanal etrafında "alfa" ya da "gama" şeklinde sarılarak değişik insersiyon yöntemleri uygulanmaktadır (1). Grasilis kas flebinin farklı insersiyon yöntemleri ile tedavi edilen 2 ağır anal inkontinans olgusundaki fonksiyonel sonuçlar karşılaştırılmıştır.

Olgular: Bu çalışmada biri 15, diğeri 4 yıllık anal inkontinansı olan 2 hasta Genel Cerrahi Kliniği ile birlikte opere edildi. Her 2 hastada da etyoloji doğum travmasıydı. Preop anal manometri, endorektal ultrason ve muayene ile sfinkter tonusu değerlendirilerek grasilis kas transferi endikasyonu konuldu. Her 2 hastada da tek taraflı, biri myokutan olmak üzere grasilis kası transfer edildi. Grasilis insersiyonu bir hastada anüs altından üstüne doğru çevrilerek ipsilateral tuber iskiadikuma "alfa" şeklinde , diğerinde ise anüs üstünden altına doğru çevrilerek karşı tuber iskiadikuma "gama" şeklinde tespit edildi (Şekil 1 A - B).

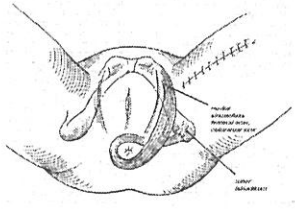

Şekil: 1a: "alfa" insersiyon

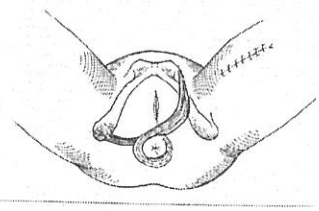

Şekil 1b: "gama" insersiyon

Postop 1. aydan itibaren hastalara yeni mekanizmanın çalıştırılmasını öğrenmek üzere bacak kaslarını sıkma egzersizleri verildi. Her 2 hastada da erken dönemlerde gaz - gaita tutuşu yeterliydi. İlk olgu 1 yıllık gözlem sonucunda gaz ve gaitasını istemli tutmaktaydı, manometrik değerlendirme ve fizik muayenede tam sfinkter fonksiyonu saptandı. Diğer hastada 4 aylık gözlem sonucu yeterli gaz - gaita kontinansı mevcuttu.

Olgu 1: 15 yıldır istemsiz gaz - gaita kaçışı olan 39 yaşındaki hastaya fizik bakı, manometrik ve radyolojik değerlendirmeler sonucu anal inkontinans tanısı konuldu. Vajen ile anüs arasında doku kaybı mevcut olduğu için grasilis muskulokutan kas flebi ile anal rekonstrüksiyon planlandı. Fusiform biçimli yaklaşık 20 X 8 cm cilt adası içeren grasilis muskulokutan flebi kaldırıldı. Anüs- vajina arası mukozal disseksiyonla ayrıldı. Aradaki cilt adası insize edilip flep cilt kısmı anüs-vajen arasına kas kısmı anüs altından üstüne doğru aynı taraf tuber iskiadikuma "alfa" şeklinde periosta tespit edildi (Resim 1). Erken postop dönemde vajina - rektum arasına uyan cilt adası nekroze olunca hastaya lokal cilt transpozisyon flebi yapıldı. Postop 1 yıllık takibinde hastanın hem gaz hem de gaitasını tutabildiği görüldü, manometrik ve radyolojik tetkikler normal sınırlarda bulundu.

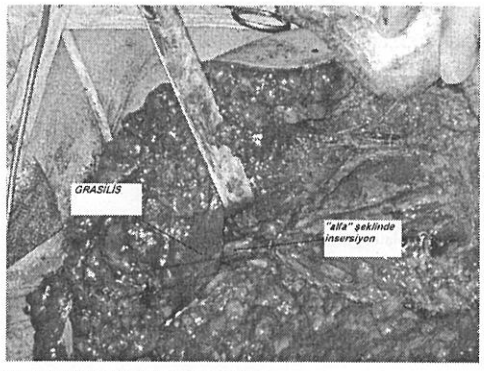

Resim 1: "Alfa" şeklinde insersiyon

Olgu2: 4 yıllık anal inkontinansı olan 28 yaşında fizik muayene ile anal sfinkter tonusunun olmadığı saptandı. Sfinkter tonusu olmadığından manometrik inceleme yapılamadı. Hastaya grasilis kas flebi anüs üstünden altına doğru çevrilerek karşı taraf tuber isciadikuma "gama" şeklinde dikildi (Resim 2). Postop 4 aylık takibinde hastanın gaz-gaita kontinansını sağlayabildiği görüldü.

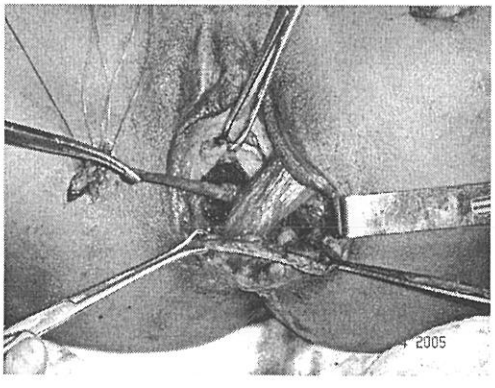

Resim 2: "Gama" şeklinde insersiyon

Sonuç: Ağır inkontinans olgularında dinamik kas transferinde önceleri gluteus kası kullanılırken, 1952 yılında ilk olarak Pickrell ve ark grasilis kasını kullanarak anal sfinkter onarımını gerçekleştirmişlerdir (2). Nörovasküler pedikülünün proksimalden girmesi, tek pedikül tabanlı olarak tüm kasın kullanılması, rotasyon arkının anüs çevresine ulaşması, uyluk addüksiyonunda defisit oluşturmaması grasilis kasının avantajlarıdır (3). Flep tek ya da bilateral kullanılabilir (4). Kasın çabuk yorulması, kısa kasılma süresi, transfer sonrası distalinde nekroz oluşma riski, uygun gerginliğin sağlanmasındaki zorluk dezavantajlarıdır. Gluteus ve grasilis kasları karşılaştırıldığında gluteus kas transferi daha fazla morbiditeye neden olmaktadır (5). Özel bir implant yerleştirilip aralıklı kas uyarıları yapılarak dinamik grasiloplasti tekniği geliştirilmiştir; ancak bu özel implantın elde edilememesi, yöntemi olumlu yönde etkileyecek bir imkandan mahrum kalmamıza neden olmuştur. Grasilis kasının anüs çevresindeki insersiyonu "alfa" ya da "gama" şeklinde yapılmaktadır. Bu konuda tam bir görüş birliği yoktur (6). Gama insersiyonu anüsü ipsilaterale çekmemesi açısından avantajlı görünmesine karşın, "alfa" insersiyon daha az cerrahi girişimi gerektirmektedir. Yapılan çalışmada her 2 yöntemin de fonksiyonel olarak anal kontinansı yeterli derecede sağladığı saptanmıştır.

Kaynaklar:

1. Eccersley AJ, Williams NS. Fecal incontinence - pathophysiology and management. İn: Pemberton JH, Swatch M, Henry MM (Eds) The pelvic flor. Its function and disorders. 341-58. London , W.B. Saunders, 2002.
2. Pickrell KL, GeogardN. Construction of a rectal sphincter and restoration of anal incontinence by transplating the gracilis muscle. Ann Surg, 135:853,1952.
3. Heckler FR. Gracilis muscle and musculocutaneous flaps to the perineum. In: Strauch B, Vasconez LO, Hall-Findlay EJ. Grabb's Encyclopedia of flaps. Little Brown and Company. 1505 -12. 1998.
4. Aköz T, Erdoğan B, Görgü M, Terzioğlu A, Kargı E. Bilateral grasilis flebi ile anal sfinkter rekonstrüksiyonu. (Olgu sunumu) Türk Plastik Cerrahi Dergisi 5:113-6, 1997.
5. Madoff RD, Rosen HR, Baeten CG, et al. Safety and efficacy of dynamic muscle plasty for anal incontinence: lessons from a prospective, multicenter trial. Gastroenterology. 116(3):549-56, 1999.
6. Girsch W, Rab M, Mader N et al. Considerations on stimulated anal neosphincter formation: an anatomic investigation in search of alternatives to the gracilis muscle. Plast Reconstr Surg. 101(4):889-95; 1998.

P-133
Konjenital Melanositer Nevüslerde Tedavi Seçenekleri

Galip Kemali GÜNAY, Mehmet ÖZKÖSE, Teoman ESKİTAŞÇIOĞLU, Halit BAYKAN, Umut ÖZBEBİT

Erciyes Üniversitesi Tıp Fakültesi, Plastik ve Rekonstrüktif Cerrahi Anabilim Dalı, KAYSERI

Giriş: Konjenital melonositer nevüslerin tedavisinde, küçük veya tek bir estetik üniteyi tutan lezyonlar için eksizyon ve primer onarım veya deri grefti gibi basit yöntemler yeterli olduğu halde daha büyük veya yüz bölgesinde birden fazla estetik üniteyi tutan lezyonlar karmaşık yaklaşımları gerektirmektedir. Bu çalışmada pigmente lezyonlar polikliniğinde görülen konjenital nevüsler ve tedavi yaklaşımları tartışılmıştır.

Hastalar Ve Yöntemler: Bu çalışma 1998-2005 yılları arasında Erciyes Üniversitesi Tıp Fakültesi Plastik Cerrahi pigmente lezyonlar polikliniginde muayene edilip formlarla takip edilen hastaları kapsamaktadır. Pigmente lezyonlar polikliniginde hastalara total vücut muayenesi yapılarak muayene sonucu elde edilen bilgiler demografik özellikler, cilt özellikleri, aile öyküsü, total deri muayenesinde kaydedilen melanositer lezyonlara ait bilgiler hastaların tedavileri ve patolojik bulguları formlarla takip edildi. Seri eksizyonlar 3-6 aylık aralıklar ile yapıldı. Küretaj ve dermabrazyon işlemleri lezyon yüzeyel olduğunda veya yüzeyel yerleşimli kısımlara uygulandı.

Sonuçlar: Çalışmaya yaşları 1 ay ile 69 yaş arasında degişen 54'ü kadın 36'sı erkek toplam 90 hasta dahil edildi. Hastaların %20' si 10 yaş ve altındaki yaş grubunda bulunuyordu. Olgularda %51'i baş-boyun, %22'si gövde, %27'si ekstiremitede olmak üzere 100 lezyon tespit edildi. Baş-boyundaki lezyonların %90'ı bir estetik ünitede, % 4'ü iki estetik ünitede, % 6'sı ise üç ve daha fazla estetik ünitede yerleşmişti. Bu lezyonların %78'i yüz bölgesinde, % 13'ü boyunda, % 9'u saçlı deride idi. Baş-boyun bölgesindeki lezyonların % 70'i 5 cm^2 den küçük, % 12'si 5-10 cm^2 arası, % 18'i ise 10 cm^2 den büyüktü. Gövde ve ekstremitedeki lezyonların % 69'u 20 cm^2 den küçük, %31'i 20 cm^2 den büyüktü. 58 lezyona cerrahi işlem uygulandı. Lezyonların 50'sine eksizyon ve primer onarım (seri eksizyon, lokal fleplerle onarım dahil), 4 lezyona doku genişleticisi sonrası flep veya greftle onarım, 3 lezyona dermabrazyon ve küretaj, 1 lezyona tam kat deri grefti uygulandı. Doku genişleticisi uygulamasının 2'si gövdede, 2'si yüzde idi. Bunlardan birer tanesi ekspande FTDG, birer taneside ekspande deri flebi olarak kullanıldı. Yüzdeki flep olarak kullanılan doku genişleticisi mentum, submental bölge ve boyuna uzanan lezyonu kapatmak için tek seans uygulandı. Gövdedeki ise 6 aylık çocugun sırtındaki 18x13 cm'lik lezyonu kapatmak için üç seans uygulandı. Küretaj işlemi 1 aylık yenidoğanda tüm sırt ile gövde laterallerini,glutealleri tutan, ayrıca vucudun diger bölgelerindede yaygın küçük lezyonları olan hastanın lezyonun yüzeyel oldugu bölgelerine seanslar halinde uygulandı. Hipertrofik skar oluşmadan lezyonda kabul edilebilir estetik görünüm elde edildi.

Tartışma: Konjenital nevüsler son zamanlarda tartışmalıda olsa malign potansiyelleri, estetik deformite ve psikososyal rahatsızlık nedeniyle tedavi edilirler (1). Küçük veya bir estetik üniteyi tutan lezyonların eksizyonu sonrası onarımı primer kapama, greft ve lokal fleplerle kolaylıkla yapılırken, daha büyük yada yüz bölgesinde birden fazla estetik üniteyi tutan lezyonlarda kombine yaklaşımlara ihtiyaç vardır (2, 3). Baş-boyun bölgesindeki nevüslerde doku genişletici uygulamaları seçilecek tedavi yöntemlerindendir. Doku genişleticisi ile hazırlanan ekspande deri, greft veya flep olarak oluşan defektlerin rekonstrüksiyonunda kullanılabilir. Geniş lezyonlarda bir seçenek de yüzeyel destrüksiyon metodlarıdır. Literatürde bu nevüslerin subkutan doku, bazen kasa kadar invaze oldukları, bu nedenle küretaj veya dermabrazyon gibi yöntemlerle lezyonun tam olarak kaldırılamayacağı belirtilmektedir. Ancak klinik olarak yüzeyel görünümdeki hastalarda alınan insizyonel biyopsiler ile lezyon derinliğini belirleyip uygun hastalarda bu yöntem uygulanabilir. Takiplerde lezyonun üzeri herhangi bir doku ile kapatılmadığı için oluşabilecek nüksler kolaylıkla farkedilebilir. Ancak bu olgularda yapılacak işlem derinliği konusunda hipertrofik skar veya skar hiperpigmentasyonu yüzünden dikkatli olmak gerekmektedir.

Sonuç olarak yenidoğan ve erken devirlerde başvuran pediatrik yaş grubunda, son zamanlarda bildirilen düşük melanoma dönüş insidanslarına dayanarak (1), günümüzde daha iyi ortaya konan cerrahi yaklaşım prensipleri ile konjenital nevüslü olgularda daha iyi estetik ve fonksiyonel sonuçlar elde edilebilir.

Kaynaklar

1. Berg P, Lindelof B : Congenital melanocitic nevi and cutaneous melanoma. Melanoma Research 13 : 441- 445, 2003
2. Gur E, Zuker RM : Complex facial nevi : A surgical algorithm. Plast Reconst Surg 106 : 25- 35, 2000
3. Gosain AK, Santoro T. D., Larson OL et all : Giant Congenital Nevi : A 20 year experience and on algorithm for their management. Plast Reconst Surg 108 : 622- 636, 2001

P-134
Cilt Yaklaştırmada Pratik Bir Yöntem

Mustafa NİŞANCI, Deniz KÖK, Serdar ÖZTÜRK, Selçuk IŞIK
GATA Plastik, Rekonstrüktif ve Estetik Cerrahi AD.,ANKARA

Giriş: Plastik cerrahi pratiğinde sıklıkla karşılaşılan sorunlardan biri primer olarak kapatılamayan cilt defektleridir. Plastik cerrahide bir çok teknik olmakla beraber, primer onarım gerek kozmetik ve gerekse donör alan morbiditesi yönünden hepsine tercih edilir. Fabrika yapımı yada uygulayıcı tarafından hazırlanan cilt yaklaştırma sistemleri mevcuttur, ancak oldukca pahalıdır(1-4). Kliniğimizde lastik bant ve cilt staplerinden oluşan basit ve ucuz bir cilt yaklaştırma yöntemi geliştirdik.

Gereç Ve Yöntem: Bu sistemde gerekli olan malzeme bir penröz dren ve cilt staplerinden ibarettir. Kalın penröz drenler ortasından kesilerek kullanılabilir. Defektin bir ucunda lastik bant cilt stapleriyle tespit edilerek başlanır; daha sonraki klipsler lastik bant uygun bir gerginlikte klipsin ortasına gelecek şekilde tutulurken, karşı yara kenarına lastik bantın üzerinden, uzun aksa dik olarak uygulanır. Lastik bant metal klips altında serbest olmalıdır. Herseferinde, karşı taraf yara dudağına doğru uygulanan lastik bant traksiyonu, dudakların dolaşımını bozmayacak kadar olmalıdır. Böylece stapler klipslerinden bir makara sistemi ve altından zig-zag şeklinde geçen lastik bir bantın oluşturduğu bir yaklaştırma sağlanır. Metal klipslerin altındaki serbest hareket edebilen lastik bant gerginliğin yara dudakları boyunca homojen dağılımına ve uygun şekilde ayarlanmasına izin verir. Sürekli traksiyona bağlı olarak defekt kenarlarındaki sağlam ciltdin relaksasyonuyla lastik bant gevşedikce, zig-zaglar arasındaki bölümlere yeni klipsler konularak lastik bantın gerginliği tekrar artırılır ve primer onarım için yeterli yaklaştırma sağlanana kadar işleme devam edilir. Metal klipslerin uygulanacağı yerlere çok küçük miktarlarda lokal anestezik infiltrasyonu gerekebilir. Süre defekt büyüklüğü ve uygulandığı vücut kısmındaki cilt yapısına göre değişmekle birlikte, primer onarım elde edilemese bile bu sistemle defekt küçültülebilmekte veya yara kenarlarının yara bakımı süresince retraksiyonu engellenebilmektedir.

Bulgu: Bu metodu 3yıldır sadece primer kapatma(4hasta) amacıyla değil, problemli defektlerde yara bakımı sürecinde yara dudaklarının kontraksiyonunu engellemek(10hasta) ve onarım hattındaki gerginliği rahatlatma(5hasta) amacıylada kullandık. Presternal bölge, skalp, kasık ve sırt defekti olan 4hastada primer onarım sağlandı.

Sonuç: Sonuç olarak geliştirdiğimiz yaklaştırma yöntemi, hazır cilt yaklaştırma sistemlerine kıyasla daha düşük maliyetli ve basittir, ve uygun koşullarda; 1)geniş yumuşak doku defektlerinin küçültülebilmesi veya kapatılabilmesi, 2)problemli, enfekte defektlerde açık yara bakımına engel olmadan, yara dudaklarını yaklaştırmak veya kontraksiyonunu engellemek, 3)fasyotomi hatları gibi defektlerde genişlemeye izin verecek şekilde gereksiz cilt retraksiyonunu engellemek ve 4)gergin kapatılan onarım hatlarında gerginliği azaltmak amaçlarıyla kullanılabilir.

Kaynaklar

1. Hirshowitz B, Lindenbaum, E., and Har-Shai, Y. A skin- streching device for harnessing of the viscoelastic properties of the skin. Plast. Reconstr. Surg. 92:260,1993.
2. Liang, M.D., Briggs, P., Heckler, F.R., and Futrell, J.W. Persuturing: A new technique for closing large skin defect. Clinical and experimental studies. Plast. Reconst. Surg.81:5,1988
3. Tremolada, C., Blandini, D., Beratta, M., and Mascetti, M. The "round block" purse-string suture: A simple method to close skin defects with minmal scarring. Plast. Reconst. Surg.100:1,1997.
4. Kanjoor, J.R., Bang, R.L., Ebrahim, M.K. Role of skin steching device for wound closure. Eur J Plast Surg.25:323,2002.

P-135
Bazal Hücreli Kanserlerin Nadir Görülen Formu:

Türker ÖZYİĞİT, Aydın GÖZÜ, Hakan ÖZCAN, Bülent GENÇ, Zafer ÖZSOY,
Vakıf Gureba Eğitim Hastanesi, İSTANBUL

Amaç: Bazal hücreli kanserler (BHK) beyaz ırkın en fazla görülen kanser tipidir(1) ve non-melanoma deri kanserlerinin %65-80'ini oluştururlar(2). Özellikle güneşe maruz kalan vücut bölgelerinde, açık tenli insanlarda, özellikle de 40-80 yaşları arasında daha sık görülürler(3,4). Erkeklerdeki kanserlerin %20'sini, kadınlardaki kanserlerin %10-15'ini oluştururlar(5).
En büyük çapı 5 santimetreden büyük olan kanserler Amerika Birleşik Kanser Enstitüsüne göre 'dev BHKler' olarak tanımlanırlar. BHK'lerin %1'den daha azı bu boyuta ulaşabilmektedir(6). Bu boyuttaki tümörün önemi, normalde metastatik özelliği olmayan BHK'lerin metastatik potansiyel kazanmasıdır. BHK'lerin sadece %0.03'ünde metastaz saptanmış olmasına karşın, dev BHK'lerin daha agresif olduğu bilinmektedir(2).
Bu çalışmamızda rekürrens veye metastazın saptanmadığı 10 dev bazal hücreli kanser serisini cerrahi tedavi seçenekleri ve kısa süreli takip ile birlikte sunuyoruz.

Olgular: Kliniğimizde son üç yıl içinde yatarak tedavi gören 167 BHK olgusunun 10'u (% 5,9) dev BHK olarak değerlendirildi. Yaşları 48-78 arasında değişen yedisi erkek, üçü kadın hastada tümörlerin dördü skalp (Resim 1), üçü periorbital, ikisi sırt ve biri de ensede yerleşikti. En uzun çap 5-16 santimetre arasında değişmekteydi (ort. 10 cm). İki olguda orbitaya invazyon mevcuttu. Dokuz olguda geniş rezeksiyon, iki olguda ek olarak ekzanterasyon uygulandı. Bir olgu sistemik sorunları nedeniyle opere edilemedi. Dört olguda flep, beş olguda ise greft (Resim 2)ile onarım uygulandı. Opere edilen olguların tümünde histopatolojik inceleme, 'cerrahi sınırların sağlam olduğu BHK' olarak sonuçlandı. Ortalama 2 yıllık izlemde opere edilen olgularda nüks ya da metastaz saptanmadı. Opere edilmeyen ve radyoterapisi devam eden olgunun lezyonu geriledi. Nüks ya da metastaz görülmedi.

Sonuç: Lattes ve Kessler'e göre metastazın dev BHK'ye ait olduğunun söylenebilmesi için 4 kriter sağlanmalıdır:
1) Primer tümör kıl foliküllerinin bulunduğu cilt bölgesinde olmalı, müköz membranlarda olmamalı,
2) Metastaz, primer tümörden belirli bir mesafe uzakta olmalı.
3) Primer tümör ve metastaz benzer histolojik görünümde olmalı,
4) Lezyonda yassı hücreli kanser özellikleri olmamalıdır(5).
Tümörün bu denli büyük boyuta ulaşmasının nedenleri arasında kişinin ihmali, sosyoekonomik nedenler, tümörün histolojik tipi ve radyasyona maruziyet gelmektedir. Eksizyon sınırları ve rezeke edilen dokunun kalınlığı rekürrensi etkileyen önemli faktörlerdir.

Literatürde nadir olarak rastlanılan geniş serimizde kısa süreli izlemde nüks ve/ veya metastaz görülmemiş olmakla birlikte agresif yayılım özelliği taşıyan bu tümörlerin geniş cerrahi rezeksiyon sonrası yakın olarak izlenmesi gerektiğini düşünmekteyiz.

Fotoğraflar:



Resim 1: dev bazal hücreli kanser

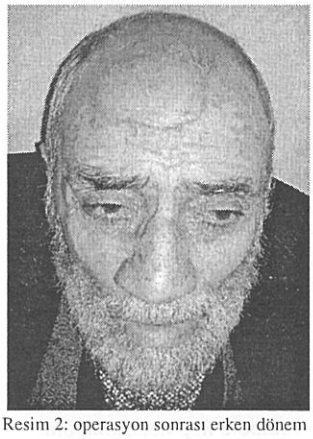

Resim 2: operasyon sonrası erken dönem

Kaynaklar:

1) Sherrell J. Aston, Robert W. Beasley, Charles H. M. Thorne. Basal and Squamous Cell Carcinoma Of The Skin. Samuel Stal and Melvin Spira. Grabb and Smith's Plastic Surgery. Philadelphia: Lippincott-Raven,1997:112
2) Manstein Carl H., Gottlieb Neil, Manstein Mark E.Manstein George. Giant Basal Cell Carcinoma: A series of Seven T3 Tumors without metastasis. Plast. and Rec. Surg.2000.Sep;106(3)653-6
3)Henry W.Randle, Randall K. Roenigk, David G.Brodland. Giant Basal Cell Carcinoma(T3). Cancer.1993.Sep;72(5)1624-30
4)Schroeder M., Kestlmeier R., Schlegel J.TrappeA.E. Extensive Cerebral Invasion of a Basal Cell Carcinoma of the Scalp.2000.Dec;510-1
5)Copcu E., Aktas A. Simultaneous two Organ Metastases of the Giant Basal Cell Carcinoma of the Skin. International Seminars in Surgical Oncology. 2005. Jan;2:1. 1-6
6)Kikuchi M., Yano K., Kubo K., Hosokawa Y., Yamaguchi Y., Itami S. Giant Basal Cell Carcinoma Affecting The Lower, Abdominal, Genital and Bilateral Inguinal Regions.British Journal of Plastic Surgery.2002. Nov. 445-8

P-136
Kontraktür Açılmasında Yeni Bir Teknik: Double V-Y-Z Plasti

Önder TAN[1], Bekir ATİK[2], Duygu ERGEN[1], Lütfi TEKEŞ[2]
1 Atatürk Üniversitesi, Tıp Fakültesi, Plastik Rek. ve Estetik Cerrahi A.D., ERZURUM
2 Yüzüncü Yıl Üniversitesi, Tıp Fakültesi, Plastik Rek. ve Estetik Cerrahi A.D., VAN

Amaç: Kontraktür çok değişik nedenlerle oluşan ve rekonstrüktif cerrahide oldukça sık karşılaşılan bir problem olup tedavisinde bugüne kadar sayısız cerrahi yöntem tanımlanmıştır. Tedavide temel amaç nüks oluşumunu engellemek amacıyla fleplerle uzama sağlamak, minimal skarla kabul edilebilir bir estetik görünüm kazandırmak ve yeterli bir fonksiyonel düzelme elde etmek olmalıdır.
Z plasty yanık sonrası kontraktür tedavisinde kullanılan en popüler tekniklerden biri olmakla birlikte ciddi kontraktürlerde özellikle çoklu Z plastilerde distal flep nekrozları görülebilir[1]. Öte yandan literatürde subkütan pediküllü romboid flebin etkinliği de gösterilmiştir.[2-3]. Bu teknik ile kontraktür bandı, romboid bir insizyon ile açılarak birbirine dik 2 ayrı planda V-Y ve Y-V ilerletilmesi uygulanır. Ancak, ciddi kontraktür vakalarında daha fazla uzama elde edebilmek için romboid fleplerin sayısını artırmak gerekecektir. Bu da ekstra ve gereksiz skar oluşumu, rekürrens riskinin artışı, ve yerleşime bağlı olarak hassas anatomik yapıların hasarı gibi komplikasyonlarla sonuçlanır. Ciddi kontraktürlerde çoklu Z plastiler ve romboid flepler ile ilgili tüm bu komplikasyonlardan kaçınmak için bu çalışmada biz "double V-Y-Z plasty" ismini verdiğimiz yeni bir metod tanımlıyoruz. Teknik birbirine bakan birer adet V-Y platy ile Z plasty nin bir kombinasyonudur.

Gereç ve Yöntem: Yanık sonrası gelişen kontraktür yakınmasıyla kliniğimize başvuran 12 hastaya double V-Y-Z plasti tekniği uygulandı. Hastaların ortalama yaşı 13.5 /yıl (6-30) idi. Kontraktür bölgeleri el (5), antekübital (3), poplitea (3), aksilla (2) idi. Kontraktürlerin boyu 1,5-21 cm (ortalama 8,40 cm) arasında değişmekteydi. Tüm kontraktür sahalarında tek bir double V-Y-Z dizaynı yeterli oldu. Uzama sağlamak istediğimiz hat üzerine bir adet romboid flep ile, rhomboid flebin kontraktür hattı üzerindeki iki ucuna birer adet Z plasti yapıldı.

Bulgular: Postoperatif erken dönemde herhangi bir komplikasyonla karşılaşılmadı.Tüm flepler yaşadı, parsiyel veya total flep kaybı görülmedi. Ortalama izlem süresi 7 aydı. Hastaların hiçbirinde rekürrens gözlenmedi. Tüm hastalarda yeterli fonksiyonel düzelme sağlandı. Estetik açıdan hasta memnuniyeti iyi idi.

Sonuç: Yanık sonrası kontraktür tedavisinde subkütan pediküllü flep konsepti ilk kez Suzuki tarafından ortaya atılmış[4] 1994 'de Uzunismail ve ark. ise subkütan pediküllü romboid flebi tanımlamışlardır[2]. Subkütan yağ dokusu tabanlı güvenli bir dolaşıma sahip olması, düşük flep nekroz riski, planlanma ve uygulama kolaylığı flebin bilinen avantajlarıdır. Ancak tekniğin majör handikapı kontraktür hattının uzun ekseni boyunca oluşan romboid flep donör alanının primer kapatılmasıdır ki bu da lineer bir skar oluşumuna ve ileride nüks riskinin artmasına neden olmaktadır. Ayrıca ciddi kontraktür vakalarında kullanılan çoklu romboid fleplerin de ek skar oluşumu gibi bazı dezavantajları bulunmaktadır. Double V-Y-Z platy tekniğiyle V-Y fleplerin donör alanlarını Z plastylerle kapatmak oluşacak lineer skarı kırarak nüksü önlediği gibi kontraktür boyunda ekstra uzama da sağlamaktadır. Ayrıca çoklu romboid fleplere göre daha az skar bırakmaktadır.Yine bu teknikte kullanılan Z plastiler skarın daha az gergin olan periferinde konumlandırıldığı için, çoklu Z plastilerde görülmesi olası beslenme sorunları ve distal nekrozlar oluşmamaktadır. Double V-Y-Z plasty tekniği ciddi kontraktür vakalarında çoklu Z plasty ve romboid flep uygulamalarına iyi bir alternatif olabilir.

Kaynaklar

1. Suzuki S, Um SC, Kim BM, Shin-ya K, Kawai K, Nishimura Y. Versatility of modified planimetric Z-plasties in the treatment of scar with contracture. Br J Plast Surg 1998; 51: 363-369
2. Uzunismail A, Kahveci R, Özdemir A, Bozdoğan N, Yüksel F. The rhomboid release: a new approach to the management of digital burn contractures. Ann Mediterran Burns Club 1994; 8: 94–7.
3. Ertas NM, Bozdogan N, Erbas O, Uscetin I, Kucukcelebi A, Celebioglu S. The use of subcutaneous pedicle rhomboid flap in the treatment of postburn scar contractures. Ann Plast Surg 2004; 53, 235-239
4. Suzuki S, Isshiki N, Ishikawa K, Ogawa Y. The use of subcutaneous pedicle flaps in the treatment of postburn scar contractures. Plast Reconstr Surg 1987; 80, 792–798

Anahtar kelimeler: flep, kontraktür, romboid, Z plasti.

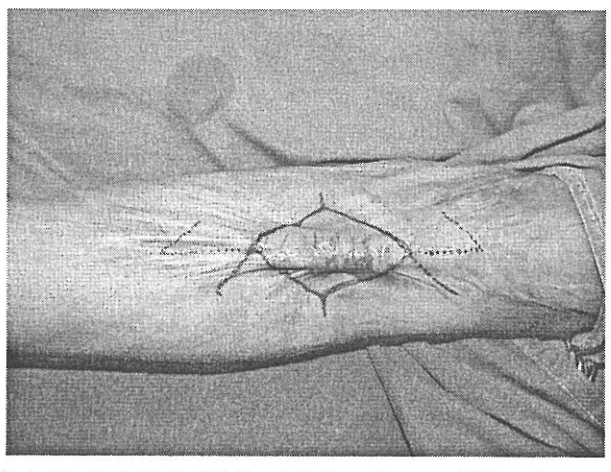

Resim 1A: dirsek fleksör yüzünde yerleşik bir yanık sonrası ciddi kontraktür olgusu

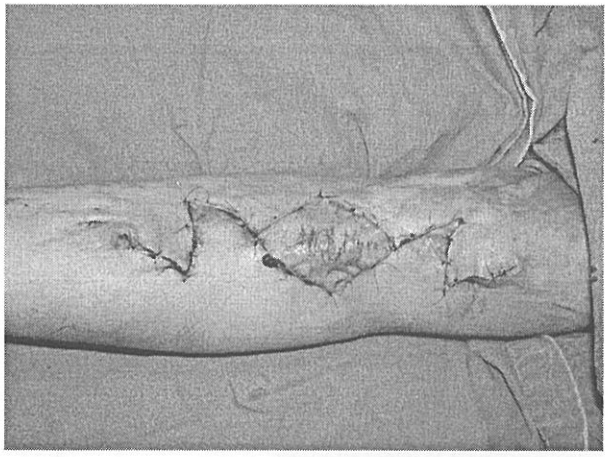

Resim 1B: double V-Y-Z tekniğiyle elde edilen uzama. Kontraktürün orta hattı çift ters V-Y tekniğiyle, periferi ise birer adet Z plasty ile uzatılıyor

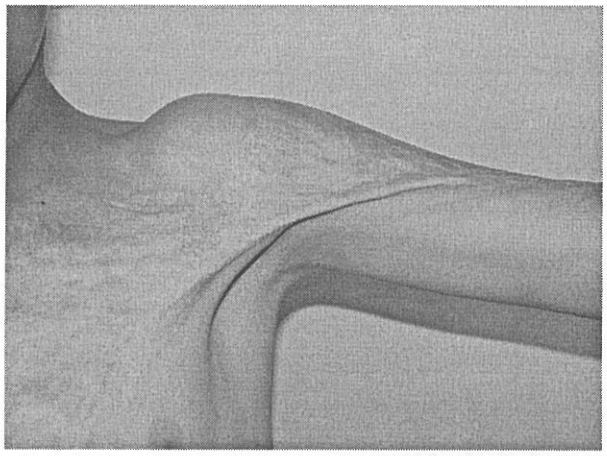

Resim 2A: aksilla ön hattında yerleşik bir başka yanık sonrası kontraktür olgusu

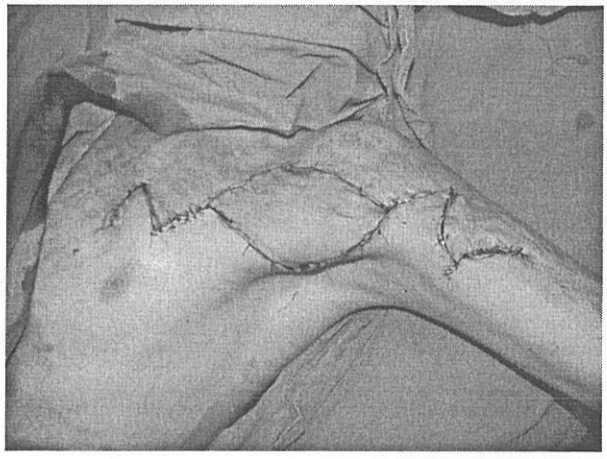

Resim 2B: olgunun ameliyat sonrası görünümü

P-137
Lateral Circumflex Femoral Arter Anatomik Diseksiyonu

Volkan TAYFUR[1], A. Orhan MAĞDEN[2], Mete EDİZER[3]

1) Ondokuz Mayıs Üniversitesi Plastik, Rekonstrüktif ve Estetik Cerrahi A.D., SAMSUN
2) Dokuz Eylül Üniversitesi Tıp Fakültesi Anatomi A.D., İZMİR
3) Ondokuz Mayıs Üniversitesi Tıp Fakültesi Anatomi A.D., SAMSUN

Amaç: Arteria circumflexa femoris lateralis uyluk lateralinden kaldırılan birçok flebin ana pedikülüdür. Bası yaralarında kullanılan musculus tensor fascia lata flebi, musculus vastus lateralis flebi ve son yıllarda kullanımı hızla artan anterolateral uyluk serbest flebi bu arterden beslenerek kaldırılır .

Gereç ve Yöntem: Bu çalışmada, arteria iliaca externa aracılığı ile latex enjekte edilmiş 15 erişkin kadavrada (30 olgu) arteria circumflexa femoris lateralis'in (ACFL) 4x lup büyütme altında mikrodiseksiyonu gerçekleştirildi. Değerlendirmede arterin orijininin tipi, orijinin tuberculum pubicum'a uzaklığı ölçüldü. Arter'in dallanma paterni ve hangi kasları beslediği incelendi.

Bulgular: ACFL'nin 3 olguda (% 10) arteria profunda femoris'den, 2 olguda (% 6.7) arteria femoralis'den, 10 olguda (% 33.3) truncus profunda-circumflexus lateralis ve 15 olguda (% 50.0) truncus profunda-circumflexa perfectus olarak orijin aldığı belirlendi. ACFL orijinin tuberculum pubicum'un ortalama 94.9 (70-111) mm distalde ve 40.5 (15-71) mm lateralde olduğu saptandı. Çapı orijininde ortalama 4.6 (3.7-5.5) mm olarak bulundu (Figür 1, 2). Arterin musculus adductor longus, musculus adductor brevis, musculus pectineus, musculus adductor magnus, musculus gracilis ve musculus biceps femoris'in caput longum'una dal verdiği görüldü (Figür 3). ACFL'nin dallanma paterni Cormack ve Lamberty'nin daha önce yaptığı sınıflamaya göre aşşağıdaki gibi bulundu (1); Tip a; 4 olguda (% 13.3), Tip b; 3 olguda (% 10.0), Tip d; 7 olguda (% 23.4), Tip e; 12 olguda (% 40) ve Tip h; 2 olguda (% 6.7). Ayrıca 1 olgu (% 3.3) arteria femoralis'den 1 kütük olarak, 1 olguda (% 3.3) arteria femoralis-arteria profunda femoris çatalından ayrıldığı gözlendi (Figür 4). Tip d'de çift arteria quadriceps saptandı.

Sonuç: Özellikle uzun pedikülün gerektiği durumlarda uyluk lateralinde yapılan derin plan diseksiyonlarda ACFL'in nereden orijin aldığı, cerrahi olarak hangi seviyede bulunduğu, hangi kaslara dal verdiği çok önemlidir. Pedikülün uzun tutulması gereken durumlarda, kimerik flep planlamalarında bu çalışmada elde edilen ayrıntılı verilerin olacağını düşünüyoruz.

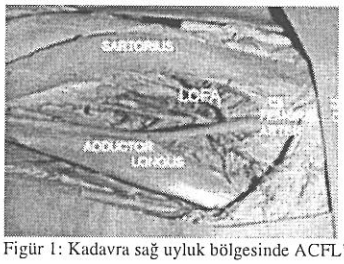

Figür 1: Kadavra sağ uyluk bölgesinde ACFL'in diseke hali görülmektedir.

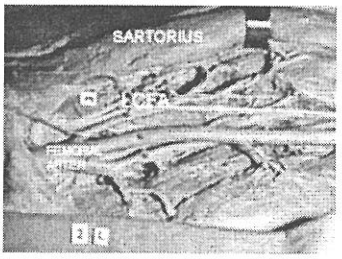

Figür 2: Sol uyluk bölgesi diseke edilen kadavrada ACFL'in en sık görülen (tip e) dallanma şekli bulunmuştur.

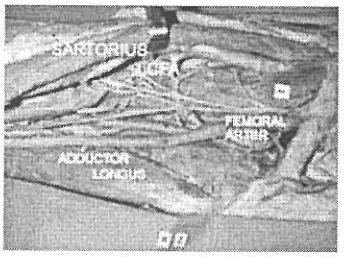

Figür 3: ACFL'in uyluk kaslarına verdiği dallar görülmektedir. Bu kadavrada arterin en sık 2.tip olan tip d şeklinde dallandığı gözükmektedir.



Figür 4: Arteria circumflexa femoris lateralis dallanma tipleri Cormack ve Lamberti'den alınmıştır. En sık dallanma tipi, tip e (% 40) olarak bulunmuştur.

Kaynaklar

1. Cormack GC, Lamberty BGH The arterial anatomy of Skin flaps S 360 Churchill Livingstone 1994

P-138
Uç Yan Sinir Onarımı Yapılan Hastalarda Elektromiyografik ve Fonksiyonel Sonuçlar:

Gaye TAYLAN, Serkan YILDIRIM, Ayşegül YAVUZ, Tayfun AKÖZ

Dr. Lütfi Kırdar Kartal Eğitim ve Araştırma Hastanesi Estetik, Plastik ve Rekonstrüktif Cerrahi Kliniği, İSTANBUL

Giriş: Arada defekt oluşumuyla beraber seyreden sinir yaralanmalarında fonksiyonel bozukluğun ve morbiditenin tedavisi oldukça zordur. Sinir greftleri, direkt kas nörotizasyonu, veya tendon transferi uzun defektlerdeki tedavi seçenekleridir (1). Uç-yan sinir onarımı reinervasyon için gerekli mesafeyi azaltıp, denervasyon süresini kısaltarak hedef organın atrofi derecesini azaltır.

Anahtar Kelimeler: Uç-yan, sinir defekti, elektromiyografi

Materyal Metod: Çalışmaya median ve ulnar sinir yaralanması olan 1'i kadın 3 hasta ve fasyal sinir yaralanması olan 1 erkek hasta dahil edildi. Önkoldaki sinir hasarı travmatik etyolojiye bağlıyken fasial sinir patolojisi idiopatik olarak gelişmişti. Önkolda sinir uçları arasındaki uzaklık 8-10 cm (8, 8.7, 10) arasındaydı. Sağlam komşu sinirde açılan epinöral pencere yardımıyla hasarlı sinirin distal ucu buraya uç-yan onarımla, 2 hastada sural sinir greftiyle diğer iki hastada ise direkt olarak koapte edildi (Resim 1). Anastomozlar mikroskop altında ve 10/0 emilemeyen sütürler ile gerçekleştirildi. Hastaların üçünde median sinir distal ucundan ulnar sinire koapte edilirken fasyal sinir paralizisi olan hastada sinir greftiyle hipoglossal sinire uç yan koaptasyon yapıldı. Postoperatif 4. haftada fizik tedavi programı başlatılan hastalar 6, 18, 24, ve 36. aylarda tekrar değerlendirildiler. Pinprick ve iki nokta ayrımı testleriyle ve duyusal uyandırılmış potansiyel raporları ile duyu muayenesi yapılan hastalarda ayrıntılı motor muayenesi ve 6 ay aralıklarla EMG kontrolleri yapıldı.

Sonuç: İki hastada birinci parmakta amplitüdü düşük olmakla beraber normal latanslı duyusal uyandırılmış potansiyel saptandı. Yine bu hastalarda önceki EMG'lerle kıyaslandığında iyileşme gösteren kısmi ağır median sinir lezyonu saptandı. Ulnar sinir kesisine bağlı uç-uç anastomozun da yapıldığı bir hastada median sinirde 36. ayda total aksonal dejenerasyonla beraber ulnar sinirde orta derecede aksonal dejenerasyon saptandı. Fasyal paralizili hastada motor dönüş saptanmadı.

Tartışma: Her ne kadar motor geri dönüş EMG sonuçlarımızda iyi olmasa da duyu dönüş hastalarda klinik olarak gözlenmekle beraber iki nokta ayırımı ve pinprick testleriyle de desteklenmiştr. Son zamanlarda yeniden popülarize edilmesiyle uç-yan sinir onarımı sinir defektlerinin rekonstrüksiyonunda tekrar yerini almıştır. Uç-yan sinir onarımında sinir greftinin kullanılabileceğini ve de ven greftinin iyi bir alternatif olabileceğini gösteren hayvan çalışmaları mevcuttur (2). Hastaların tümünde ağır travmatik yaralanma olmasının özellikle motor sonuçlarını etkilediğini düşünmekteyiz. Proksimal sinirin bulunamadığı veya aradaki defektin fazla olduğu durumlarda uç-yan sinir onarımı kurtarıcı yöntem olarak akılda tutulmalıdır.

Referanslar:

1. Jaberi FM, Abbas BP, Nezhad ST, Tamideh N. End-to-side neurorrhaphy: An Experimental Study in Rabbits. Microsurgery 2003; 23: 359-62.
2. Ülkür E, Yüksel F, Açıkel Cerb-B2, Okar İ, Çeliköz B. Comparison of functional results of nerve graft, vein graft, and vein filled with muscle graft in end-to-side neurorraphy. Microsurgery 2003; 23: 40-8.

Resimler:

Resim 1: Median-ulnar sinir uç-yan onarımı

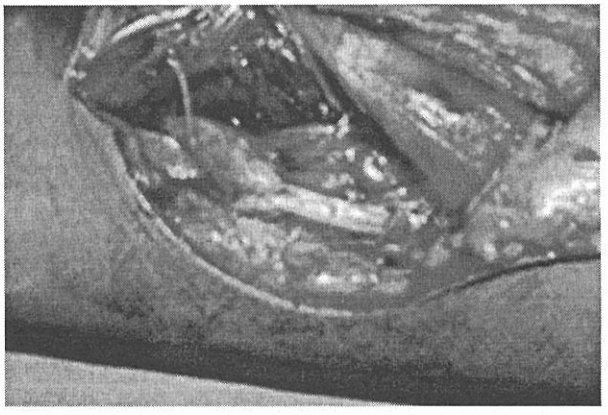

P-139
Yenidoğanda Subkutan Yağ Dokusu Nekrozu

Mübin HOŞNUTER, Eksal KARGI, Ceyda ACUN, Bülent TEKEREKOĞLU, Ahmet IŞIKDEMİR
Zonguldak Karaelmas Üniversitesi Plastik, Rekonstrüktif ve Estetik Cerrahi A.D., ZONGULDAK
Zonguldak Karaelmas Üniversitesi Pediatri A.D., ZONGULDAK

Amaç: Yenidoğanlarda subkutan yağ dokusu nekrozu çok nadir görülen; gövde, kol, bacak, kalça ve yanaklarda eritemli veya eritemsiz plak ve nodüllerle seyreden bir hastalıktır. Hayatın ilk birkaç haftasında ortaya çıkar ve iyi huyludur. Likefaksiyon gösteren ve kalsifiye olan birçok lezyondan oluşur. İyileşme sonrasında deride orta derecede atrofi gözlenebilir. Hastalığın patofizyolojisi kesin olarak bilinmemekle beraber; maternal hastalıklar, diabet ve preeklampsi, perinatal komplikasyonlar, doğum asfiksisi, kord yaralanmaları, mekonyum aspirasyonu, hipotermi, hipoksemi ve hipogliseminin bu hastalığın başlangıcını tetiklediği düşünülmektedir (1,2).

Olgu: 3500 gr kız bebek, orta derece fetal distres nedeniyle sezaryen ile miadında doğdu. APGAR skoru 1. dakikada 2, beşinci dakikada ise 8 idi. Doğumdan sonra 5. günde ateş ve kusma ile acil servise başvurdu. Hasta sepsis tanısı ile yatırıldı. Hastaya kültür sonucuna göre antibiyotik tedavisi başlandı. Altıncı günde sırt ve kalça bölgesinde eritematöz nodüller belirdi. Kalça üzerindekiler eritemli ve ödemli idi. Sol kalça üzerinde 1.5 cm boyutunda nekrotik bül mevcuttu (Şekil 1). Lezyonlar ağrılı ve dokunmakla hassas idi. Ön tanı subkutan yağ dokusu nekrozu olarak değerlendirildi. Dokuzuncu günde hastada trombositopeni (11.000/mm³) oluştu. Trombosit sayısı düşük seyredince hastaya 1 ünite trombosit infüzyonu yapıldı. Trombositopeni oluşumundan 3 ve 5 gün sonrada 2 ünite trombosit infüzyonu gerekti. 3 ünite trombosit infüzyonu sonrasında trombosit sayısı normal sınırlara ulaştı. 10. günde hastanın sırt bölgesindeki lezyonlar progresyon gösterdi ve nekrotik yağ içeriği spontan drene olmaya başladı. 14. günde drenaj çevresindeki dokularda deri nekrozu meydana geldi. Cerrahi olarak yağ nekrozu drene edildi ve deri nekrozu eksize edildi (Şekil 2). Oluşan defekt kısmi kalınlıkta deri greft ile onarıldı (Şekil 3). İntraoperatif gönderilen patoloji sonucu yağ nekrozu ile uyumlu idi. Işık mikroskobu ile histolojik inceleme sonucunda düz şekilde radial dizilmiş bol histiositler ve lipositler gözlendi.
Hastanede kaldığı süre içinde serum kalsiyum ve glukoz seviyeleri normal sınırlarda idi. Sırttaki lezyonlarda tamamen iyileşme gözlendi. İnfant hastaneye yatışından 1 ay sonra taburcu edildi. Trigliserid seviyesi iki ay yüksek seyretti maksimum 289 mg/dl bulundu (normal: 32-99 mg/dl). Total serum kolesterol değerleri normal sınırlarda idi.

Sonuç: Subkutan yağ dokusu nekrozu genellikle sınırlı bir hastalıktır. Fakat beraberinde hiperkalsemi, hipoglisemi, hipertrigiliseridemi, trombositopeni gibi komplikasyonlara rastlanmaktadır. Hiperkalsemi ilk 1-2 ayda oluşabilmektedir. Hiperkalsemi önemli morbidite (nöbet, körlük, büyüme geriliği) ve hatta mortalite (kardiak arrest ve infeksiyon) nedeni olabilir (3,4). Subkutan yağ dokusunun diffüz sertleşmesi ile karakterize yenidoğanın nadir bir hastalığı olan sklerema neonatorum ayırıcı tanıda akla gelebilir. Ancak subkutan yağ nekrozunda lezyonlar lokalizedir. Ayrıca sklerema neonatorumlu hastalar prematüredir ve hastalığın prognozu kötüdür (5). Subkutan yağ doku nekrozunun tedavisindeki en önemli amaç komplikasyonları engellemektir. Büyük ve fluktuasyon veren nodüller rüptür, infeksiyon ve deri nekrozunu önleme amacıyla aspire edilebilir (3). Bu olguda nodüllerin gelişiminden itibaren tekrarlayan aspirasyonlara rağmen progresyon olmuş, nekroz ve drenaj meydana gelmiştir. Sonuçta oluşan defekt kısmi kalınlıkta deri grefti ile onarılmıştır.

Kaynaklar

1- Glover, M. T., Catterall, M. D., Atherton, D. J. Subcutaneous fat necrosis in two infants after hypothermic cardiac surgery. Pediatr Dermatol 8: 210-2, 1991.
2- Chuang, S. D., Chiu, H. C., Chang, C. C. Subcutaneous fat necrosis of the newborn complicating hypothermic cardiac surgery. Br J Dermatol 132: 805-10, 1995.
3- Tran, J. T., Sheth, A. P. Complications of subcutaneous fat necrosis of the newborn: A case report and review of the literature. Pediatr Dermatol 20: 257-61, 2003.
4- Vonk, J., Janssens, P. M. W., Demacker, P. N. M., Folkers, E. Subcutaneous fat necrosis in a neonate, in association with aberrant plasma lipid and lipoprotein values. J Pediatr 123: 462-4, 1993.
5- Jardine, D., Atherton, D. J., Trompeter, R. S. Sclerema neonatorum and subcutaneous fat necrosis of the newborn in the same infant. Eur J Pediatr 150: 125-6, 1990.



Şekil 1: Doğumdan sonra 6. günde sırttaki büyük, eritamatöz ve endüre plaklarının görünümü

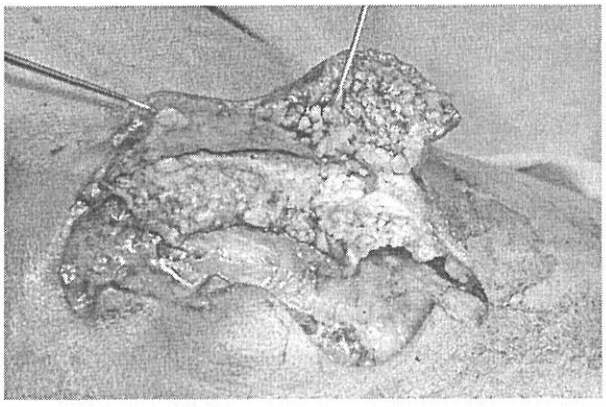

Şekil 3 : İntraoperatif görünüm

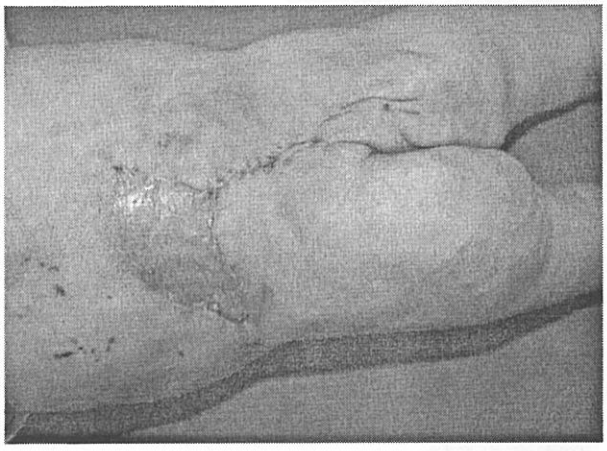

Şekil 3 : Operasyondan 1 ay sonraki görünüm

P-140
Konjenital Penis Torsiyonu:2 Vaka Sunumu

Ramazan Erkin ÜNLÜ, Fatih TEKİN, Metin KEREM, Erdem AKSOY, Muhammet URALOĞLU, Turgut ORTAK, Ömer ŞENSÖZ

Ankara Numune Eğitim Ve Araştırma Hastanesi 2.Plastik,Rekontrüktif ve Estetik Cerrahi Kliniği, ANKARA

Amaç: Konjenital penis torsiyonu nedeni bilinmeyen penisin longitudinal aksında rotasyonu ile karakterize olan bir malformasyon olarak tariflenebilir.(1) Tek başına veya başka konjenital anomalilerle birlikte olabilen bu anomali çok fazla görülmemekte ve fonksiyonel kısıtlılığa genellikle neden olmamaktadır.(2,3)Bu çalışmada konjenital penis torsiyonu olan 2 hasta ve uygulanan tedavi yöntemleri sunulmuştur.

Olgular: 1. hastada sol tarafta 90 derecelik penis torsiyonu, kordi ve distal hipospasias mevcuttu. Hastaya kordi eksizyonu ve uretrokutan ilerletme yöntemi (Şensöz tekniği) ile hipospadias onarımı uygulandı. Penis torsiyonuna yönelik cerrahi girişim yapılmadı. (Resim 1) 2 . hastada sol tarafta 90 derecelik trosiyonu mevcuttu ve ek anomalisi yoktu. Hastaya penis distalinden subcoronal çepeçevre yapılan insizyonla girilerek diseksiyon yapıldı ve kesi anatomik pozisyona uygun olarak sütüre edilerek penis torsiyonu düzeltildi. (Resim

Sonuç:
Penis torsiyonu tek başına ve ya başka anomalilerle birlikte görülebilen nadir anomalilerden biridir.(4,5)Nedeni bilinmemektedir.Penisin longitudinal aksında sağ ve ya sol tarafa rotasyonu olarak tariflenebilir Torsiyonun yönün belirlenmesi anatomik pozisyona uygun olarak hastanın sağı- solu veya saat yönüne göre(1) belirlenir. Bu durum literatürde kafa karışıklığına neden olmaktadır. Torsiyonun derecesi, frenulum ve median raphenin normal pozisyonu ile derecelendirilmesi ile yapılmalıdır.
Penil torsiyonunun embriyolojik gelişimindeki defekt anlaşılamamıştır. Sorumluluk cavernosa cisimlerin gelişmesindeki bozukluğa bağlanmaktadır. Uretrada rotasyon gelişmemektedir .Uretranın seyri esnasında spiral bir konfigürasyon gelişmemektedir ve penisdeki diğer yapılarla ilişkisi normaldir.
Median raphe çeşitli konfigürasyonda olabilir.çift veya tek, belirgin veya silik , bifid olabilir (1,3)
Vakaların çoğunluğu sol tarafta (saatin tersi yönünde) olmaktadır Penil torsiyonunun minor dereceleri ek bir anomali olmadığı sürece ve hastada fonksiyonel bir kısıtlılığa neden olmaması nedeniyle literatürde gösterilmemektedir. Buda literatürde belirtilenden daha fazla sıklıkta görülmesi anlamına gelmektedir.
Basit torsiyonlar hastalarda fonksiyonel kısıtlılığa neden olmaması nedeniyle tedavi gerektirmemektedir Fakat fonksiyonel açıdan sıkıntısı olmadığı halde psikolojik olarak rahatsızlık hisseden hastaların tedavi edilmesi gerektiğini düşünmekteyiz.

Kaynaklar:

1-Schwartz,J.W. and Farr, J.L. : Congenital torsion of penis. J. Urol., 78: 425-427;1957
2-Scoott, F.B., Powel ,N.B. and Thomas, A.M.: Torsion of the penis:report of two cases. J. Urol.,84: 488-489,1960
3-Culp,O.S.:Struggles and triumph with hypospadias and associated anomalies: review of 400 cases. J.Urol.,96,339-352,1966
4- Mobley J.E. Congenital torsion of the penis . J. Urol 109,517-519, 1973
5- Shima H, Ikoma F. , Terakawa T Developmental anomalies associated with hypospadias J.Urol. ,168, 229-232,2002

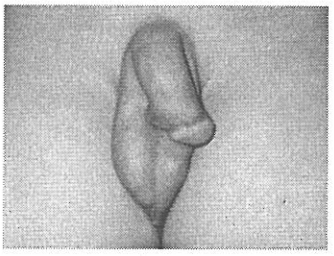

Resim 1: 1.olgu preoperatif görünüm

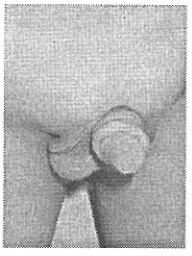

Resim2a: 2. olgu preopetaif görünüm

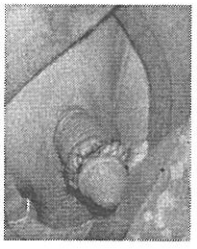

Resim 2b: 2. olgu intraoperatif görünüm

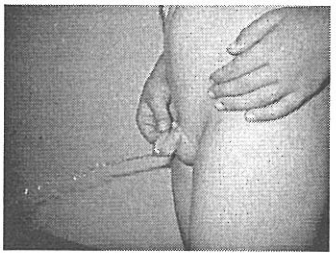

Resim 2c: 2. olgu postoperatif 3. aydaki görünüm

P-141

'Juvenile Hyaline Fibromatosis' li İki Kardeşte 'Capillary Morphogenesis Protein 2 (Cmg2)' Geninde Mutasyon Analizi ve 13 Yıllık Klinik Takip Sonuçları

Zekeriya TOSUN[1], Hasan ACAR[2], Hamza MÜSLÜMANOĞLU[3], Oğuz ÇİLİNGİR[3], Nedim SAVACI[1]

1 Selçuk Üniversitesi Meram Tıp Fak. Plastik ve Rek. Cer. AD., KONYA
2 Selçuk Üniversitesi Meram Tıp Fak. Tıbbi Genetik AD., KONYA
3 Osmangazi Üniversitesi Tıp Fak. Tıbbi Genetik AD., ESKIŞEHIR

Juvenile Hyaline Fibromatosis (JHF), Murray Puretic sendromu olarak da bilinir. Otozomal resesif geçişli papulonodüler cilt lezyonları, cilt altı nodüller, gingival hipertrofi ve bazı olgularda büyük eklem kontraktürleri ile karakterizedir.

Olguların Sunumu:
Akraba evliliği sonucu doğan, 13 yıldır kliniğimizce takip edilen ve şu anda yaşları 15 ve 20 olan sırasıyla erkek ve kız iki kardeş uzun dönem takip sonuçları ve ailenin genetik analizi sunulmuştur (Şekil 1). Bu süre içerisinde her iki hastamız 13 kez cilt altı tümörleri ve gingival hipertrofi nedeniyle opere edilmiştir. Tanıları cilt altı nodüllerin histopatolojik incelemesi ile de doğrulanmıştır.

Şekil 1. JHF li ailenin pedigrisi. Okla işaretli olan içi dolu yuvarlak ve kare bizim hastalarımızı gösterirken, içi noktalı olan kare ise taşıyıcıyı göstermektedir.

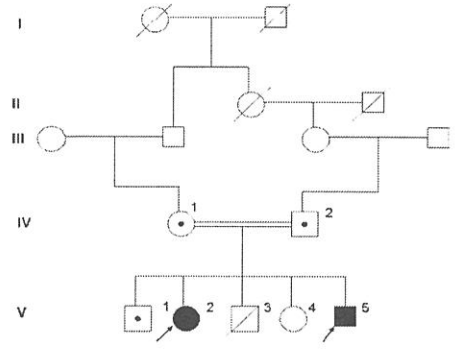

Hastalarımız 13 yıldır takip edilmektedir ve ilk bulguları 1998 yılında yayınlanmıştır (1).

Gingival hipertrofi ve cilt altı nodülleri nedeniyle her iki hastamız şu ana kadar 13 kez opere edildiler.

DNA ANALİZLERİ:
Ailenin tüm fertlerinden periferik kan örnekleri alınarak DNA analizleri yapıldı. Klasik metod ile CMG2 genine ait PCR çalışıldı. Tüm aile üyeleri (V-1, -2, -4 and -5, and IV-1 and -2) CMG2 geni exonlarındaki mutasyonlar açısından tarandı.

Sonuçlar:
Analiz sonuçları her iki hastamızda (V-2 ve -5) ve erkek kardeşlerinde (V-1) ve ebeveynlerinde mutasyon olduğunu göstermiştir (Şekil 2).

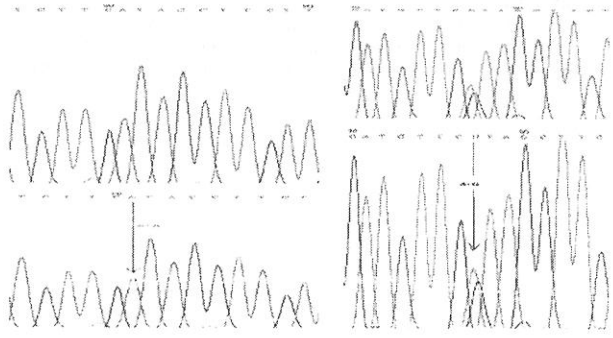

(A) (B)

Şekil 2 A, B: (A) Her iki hastanın analizinde homozigot mutasyon (T/T) gözlendi. (B) Hastalarımızın anne, baba ve büyük erkek kardeşleri aynı mutasyon açısından heterozigot (G/T) idi.

Her iki ebeveyn exon 17 için heterozigot (G/T) idi.
Her iki kardeş hasta 25816 T/T homozigot mutasyona sahip idi.

Hastalarımızın abisi (IV-1) de CMG2 geni 17. exon için heterzigot (G/T) idi.
Aynı kişide 7 exonda 2497'd G 'de yeni heterozigot mutasyon mevcuttu (Şekil 3).

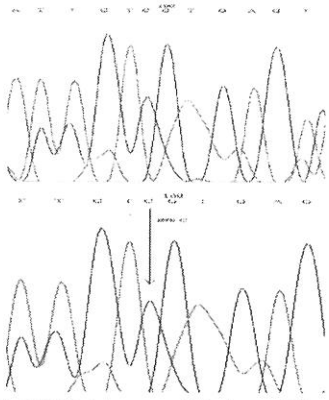

Şekil 3: Hastalarımızın abisinde exon 7'de var olan mutasyonu.

Ailenin büyük erkek çocuğunda CMG2 geninde tespit edilen mutasyon daha önce yayınlanmamıştır. Bu kişinin anne ve babası gibi akraba evliliği yapması durumunda doğacak çocuklarda JHF ile karşılaşma ihtimali son derece yüksek olacaktır (2).

Çalışmamızda tespit ettiğimiz mutasyonlar belki de bizim hastalarımızda görülmeyen ancak JHF hastalarında sıklıkla rastlanan eklem kontraktürlerini açıklayabilecek türden olacaktır. Ancak bunun için yeni araştırmalara ihtiyaç vardır.

JHF hastalarında tekrarlayan cerrahi girişimler gereklidir. Bu hastaların aileleriyle birlikte genetik çalışmalarının yapılması, sonraki evlilikler ve hastalığın takibinin planlanmasında oldukça büyük öneme sahiptir.

Kaynaklar

1. Savacı, N., A. Gökalp., M.O.Yenidünya., ve Z. Tosun. "Murray-Puretic syndrome: a report of two cases", Eur J Plast Surg, 21, 408-410 (1998).
2. Hanks S, Adam S, Douglas J. et al, 2003, Am. J. Hum. Genet. 73:791-800.

P-142
Yanık Kontraktürlerinin Tedavisinde Serbest Arteriyalize Venöz Flep Kullanımı

Gürsel TURGUT, Nebil YEŞİLOĞLU, Tufan SOYDAN

Şişli Etfal Eğitim ve Araştırma Hastanesi Plastik Rekonstrüktif ve Estetik Cerrahi Kliniği, İSTANBUL

Amaç : Bu çalışmamızda amaç, kliniğimizde travmatik veya yanığa bağlı oluşan kontraktür açma operasyonlarında ortaya çıkan yumuşak doku defektlerinin onarımında venöz flep yapılan olgularımızdan elde edilen tecrübelerin aktarılmasıdır. Bu çalışma el ve ayakta kontraktür açılması operasyonları sonucu venöz flep kullanımı ile ilgili literatürdeki en geniş serili çalışmadır.

Gereç Ve Yöntem: 2004-2005 yılları arasında kliniğimize başvuran yaşları 11-53 arasında değişen 8 hastaya(3 erkek,5 kadın) el palmar ve ayak dorsal yüzde çeşitli nedenlere bağlı olarak oluşan kontraktür açılması sonrası oluşan yumuşak doku defekti onarımında venöz flepler kullanıldı.Defekt boyutları 5x5 ile 10x7 cm arasında değişmekteydi.Donör alan olarak nondominant önkol kullanıldı.Donör alan 3 hastada primer olarak kapatıldı,5 hastada greft ihtiyacı doğdu. Arteryel sistemde de defekt oluşan 3 hastada flep antegrade arteryal flow through olarak planlandı.Diğer 5 hastada 1 afferent,2 efferent olacak şekilde arteryelize venöz flep kullanıldı. Ortalama takip süresi 6 ay olarak belirlendi.Operasyon süresi yaklaşık olarak 3 saat kadardı.

Bulgular: Hastaların 6 aylık takiplerinde yapılan onarımın fonksiyonel ve kozmetik sonuçlarının tatminkar olduğu gözlendi. Erken dönemde flebin ödematöz bir karakter aldığı fakat neovaskularizasyon sürecinin tamamlanması ile ilk 5-10 günde ödemin çözüldüğü görüldü.1 hastada flep total alanının %20 kadarında kayıp görüldü,sekonder süturasyon uygulandı.1 hastada flep tamamen kaybedildi.Bu hastada erken dönemde "blister formasyonu" oluşumu,flep ısının konjesyona bağlı artması ve flep marjinal alanlarında maserasyon görüldü.flep donör alanını kapatmak için greft kullanılan hastalarda greft donör alanı sorunsuz olarak iyileşti.

Sonuç: Yumuşak doku defektlerinde venöz flep kullanım sıklığı giderek artmaktadır.
Donör saha morbiditesinin azlığı,arteryel sistemin sakrifiye edilmemesi,hazırlanmasının nispeten kolay olması,operasyon süresinin kısa olması,yeterli ve uygun kalınlıkta hazırlanabilmesi ve gerektiğinde flow through olarak hazırlanabilmesi venöz flep kullanım avantajlarındandır. Retrograde akımlı olarak kullanıldığında neovaskularizasyon sürecini hızlandırdığına yönelik literatürde çalışmalar bulunmaktadır(moshammer.2003 microsurgery). Arteryovenöz fleplerin sade venöz fleplere anastomoz sayısı ne kadar artırılırsa artırılsın üstünlüğü ortaya konmuştur.
Sonuç olarak arteryelize venöz fleplerin çeşitli nedenlere bağlı oluşan kontraktür açılması operasyonlarında ortaya çıkan yumuşak doku defekti rekonstruksiyon planlanmasında uygun bir seçenek olduğu görüşündeyiz.

Kaynaklar:

1. Honda T,Nomura S,Yamauchi S,Shimamura K,Yoshimura M.The possible application of a skin and subcutaneous vein graft in the replantation of amputated digits.
Br J Plast Surg 1984;37:607-612
2. Woo SH, Seul JH. Optimizing of severe postburn hand deformities by using agressive contracture release and fasciocutanous free-tissue trasfer. Plast Reconstr Surg 2001;107:1-8
3. Fissette J, Lahaye T, Colot G The use of the free parascapular flap in midpalmar soft tissue defect. Ann Plast Surg. 1983 Mar;10(3):235-8.
4. Chow JA, Bilos ZJ, Hui P, Hall RF, Seyfer AE, Smith AC The groin flap in reparative surgery of the hand.Plast Reconstr Surg. 1986 Mar;77(3):421-6.
5. Ninkovic MM, Wechselberger G, Schwabegger AH,Anderl H. The instep free flap to resurface palmar defects of the hand PLast Reconstr Surg 1996;97:1489-1493
6. Sakai S. Free flap from the flexor aspect of the wrist for resurfacing defects of the hand and fingers. Plast Reconstr Surg. 2003 Apr 1;111(4):1412-20; discussion 1421-1422

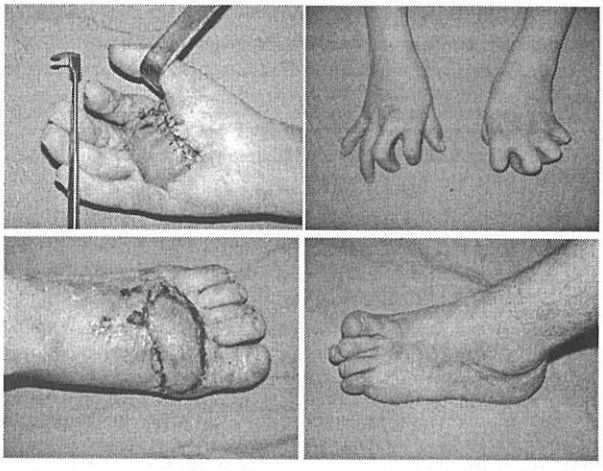

P-143
Serbest Flep Verici Alan Seçiminde Dikkat Edilecek Bir Nokta: Mezoterapi

Ferit DEMİRKAN, Necmettin TÜTÜNCÜ, Alper SARI, Emrah ARSLAN
Mersin Üniversitesi Tıp Fakültesi Plastik ve Rekonstrüktif Cerrahi Anabilim Dalı, MERSİN

Giriş: İlk olarak 1952 yılında Fransa' da Pistor (1) tarafından tarif edilen mezoterapi, lipolitik olduğu düşünülen ve terkibi çok da açık ve standart olmayan bir solüsyonun, yağlanmaya bağlı kontur bozukluklarının düzeltilmesi ve selülit tedavisi amaçlarıyla intradermal olarak veya cilt altına enjeksiyonu olarak tanımlanabilir. Vasodilatörlerden vitaminlere, enzimlerden hormonlara kadar geniş bir spektruma sahip mezoterapi solüsyonlarının son yıllardaki gözde terkibi beta adrenerjik reseptörleri sitimule ederek yağları erittiği düşünülen lesitin (isoproterenol) veya fosfatidilkolini de içermektedir (2). Topikal anestezi altında multiple seanslar halinde uygulanabilmesi, cerrahi yöntemlere göre ucuz olması ve en önemlisi kimin uygulayabileceğine dair yasal bir düzenleme olmaması, bu yöntemin ülkemizde en popüler estetik girişimlerden biri haline gelmesine yol açmıştır. Modern tıptaki yeri tartışmalı olan ve etkinliği konusunda literatürde hiçbir objektif data olmayan mesoterapinin komplikasyonları üzerindeki yayınlar ise hızla artmaktadır. Bu komplikasyonların nedenlerinden biri enjeksiyonların plastik cerrah, hatta tıp doktoru bile olmayan kişilerce yapılması, diğeri ise enjekte edilen maddelerin lokal ve sistemik olarak yarattığı reaksiyonlardır. Mesoterapi komplikasyonu olarak yayınlanmış olgular arasında kutanöz mikobakteriyum enfeksiyonları, cilt altı hematomlar, akut ve gecikmiş allerjik reaksiyonlar, ürtiker, likenoid reaksiyonlar, cilt nekrozları, abse ve fistüller, lokalize yağ atrofileri, pigmentasyonlar, adenopati, hipertrofik skarlar sayılabilir (3-5). Bu çalışmanın amacı mesoterapi almış hastalarda serbest perforatör flep uygulamaları sırasında karşılaşılabilecek yeni bir potansiyel komplikasyonu vurgulamaktır.

Olgular : Bu olgu sunumuna serbest Derin İnferior Epigastrik Arter Perforatör (DIEP) ve Süperior Gluteal Arter Perforatör (SGAP) flepleri ile meme rekonstrüksiyonu yapılan 2 hasta dahil edildi. Hastaların ortak özellikleri her ikisine de sağ meme İnvaziv Duktal Karsinom nedeniyle mastektomi+lenf nodu disseksiyonu yapılmış olması ve operasyondan 9-10 ay önce her ikisinin de karın ve kalça bölgelerine 9-10 seans mezoterapi uygulanmış olmasıydı.

DIEP serbest flebi planlanan hastada renkli doppler incelemede en uygun perforan olarak umblikusun sol tarafında tek bir perforatör seçildi. Rutin diseksiyon uygulaması olarak sol taraftaki bu perforatörün yanısıra sağ taraftandan en büyük perforatör de yedek olarak korundu. Yine rutin bir uygulama olarak bütün flep tek perforatör üzerine aktarılmadan önce sağ taraftakı yedek perforatöre klemp kondu ve 20 dakika beklenerek asıl seçilen perforatörün çalışıp çalışmadığına bakıldı. Bütün flebin arteriyel olarak kanlanmadığı izlenince klempler değiştirildi ve sol taraf perforatöre klemp koyulduğunda flebin sağ perforatörler üzerinden beslendiği görüldü. Flep, sağ tarafdaki tek yedek perforatör üzerinden eleve edilip alıcı bölgede torakodorsal damar sistemine anastomoz edildi. Post op 1.günde mastektomi cilt fleplerinin altında hematom ve mastektomi fleplerinde de dolaşım bozukluğu ortaya çıktı. Hasta revizyona alındı ve hematom boşaltıldı. Ancak takiplerinde mastektomi fleplerinde nekroz gelişti ve ayrıca DIEP flebin kontralateral zonunun tamamı kaybedildi.

SGAP serbest flebi planlanan hastada yine renkli doppler incelemesi ile tespit edilen üç ana perforatör üzerinden flep kaldırıldı. İntraoperatif perforatör disseksiyonunda gluteal bölgede yer yer yağ dokusu içinde beyaz sedefi renkli kitleler ile karşılaşıldı ve bunlardan biopsi alındı. Flep perforatörler üzerinden eleve edilip kaldırıldığında beslenme sorunu yoktu ancak tek perforatöre inildiğinde arteriyel beslenmede azalma izlendi. Pedikül kesilip alıcı bölgede internal mammarian damar sistemine anastomoz edildikten sonra iskemi süresi 2 saatin altında olması ve anastomoz açık olmasına rağmen flepte hiç arteriyel kanama olmadı. İntraoperatif olarak diğer bir perforatörün alıcı artere uç-yan anastomoz edilmesi de dolaşım problemini çözmedi ve flep total olarak kaybedildi.

Subdermal yağ dokusu içinden alınan kitlelerden hazırlanan Hematoksilen- Eozin kesitlerde yağ dokusu içerisinde yer yer nekroz ve kalsifikasyon alanlarının yanı sıra hyalinizasyon oluşumu izlendi (Şekil 1,2).

Sonuç: Mezoterapi seanslarında içeriği tam olarak bilinmeyen bir ilaç karışımı intradermal veya subdermal mesafeye yan yana multiple enjeksiyonlar şeklinde ve 6-10 seans boyunca enjekte edilmektedir. Yapılan işlemin yağları erittiği ileri sürülmektedir. Ancak histopatolojik incelemede ortaya çıkan subdermal planda bir yağ nekrozu ve kalsifikasyon tablosudur. Lee ve Chang tarafından yayınlanan bir olguda bu tabloya orta ve küçük çaplı damarlarda tromboz ve kronik pannikülit de eklenmiştir (6). Perforatör flepler gibi subdermal pleksusun, choke alanlarının ve subkütan yağ dokusunda dallanan ana perforatör dallarının arteriyel beslenmede önem kazandığı, vaskülaritesi zayıf fleplerde mezoterapi hasarının angiozomlar arasındaki ilişkiyi bozduğu düşünülebilir.

Mezoterapi seanslarının en sıklıkla uygulandığı bölgeler olan karın ön duvarı, bel bölgeleri, uyluk içleri ve uyluk dış bölgeleri pek çok serbest flep cerrahisinde verici alan olarak kullanılmaktadır. Bu bölgelerden serbest perforatör flep verici alan seçiminde hastaların mezoterapi öyküsülerinin

araştırılması, hesaplanmayan perfüzyon bozukluğu problemleri ile karşılaşmamak için faydalı olabilir.

Referanslar:

1. Pistor M. Un defi therapeutique: la mesotherapie. Troisieme edition. Ed Maloine 1979.
2. Matarasso A, Pfeifer T M and Plastic Surgery Educational Foundation DATA Committee. Mesotherapy as a means of body contouring. Plast. Reconstr. Surg. 115: 1420, 2005.
3. Nagore E, Ramos P, Botella-Estrada R, Ramos-Niguez JA, Sanmartin O, Castejon P. Cutaneous infection with Mycobacterium fortuitum after localized microinjections (mesotherapy) treated successfully with a triple drug regimen. Acta Derm Venereol. 81(4): 291-3, 2001.
4. Tennstedt D ve Lachapelle JM. Effets cutanes indesirables de la mesotherapie. Ann. Dermatol. Venereol. 124: 192-196, 1997.
5. Rohrich RJ. Mesotherapy: what is it? Does it work? Plast Reconstr Surg. 15;115(5):1425, 2005.
6. Lee DP, Chang SE. Subcutaneous nodules showing fat necrosis owing to mesotherapy. Dermatol. Surg. 31: 250-1, 2005.

Şekiller:

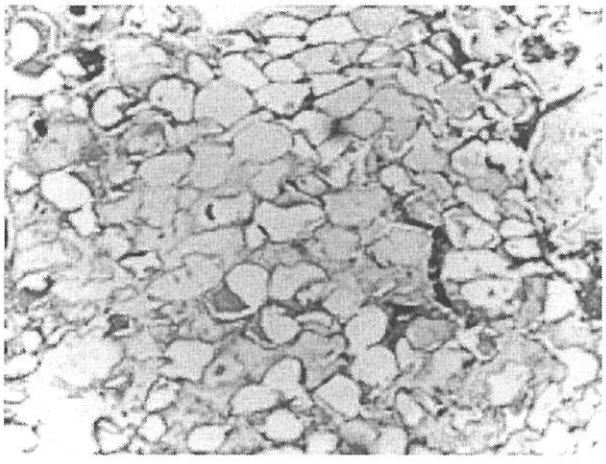

Şekil 1. Yağ nekrozuna uğramış adipositler, damar lumenlerinde kalınlaşmalar göze çarpıyor (Hematoksilen-Eozin boyama, 100 x)

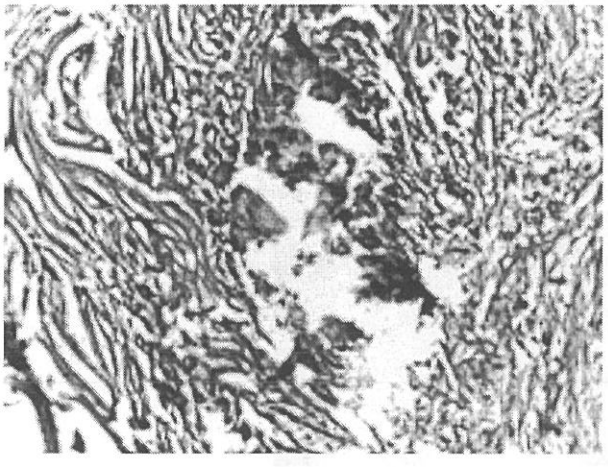

Şekil 2. Kalsifiye odak (ortada, preparasyon sırasında içi boşalmış) ve etrafında fibrotik alanlar (Hematoksilen-Eozin boyama, 100 x)

P-144
Strip Kaş Grefti İle Kirpik Onarımı: Olgu Sunumu

Fatih ZOR[1], Serdar ÖZTÜRK[2], Yalçın KÜLAHÇI[3]
1) Çorlu Askeri Hastanesi, Plastik Cerrahi Kliniği, Çorlu, TEKIRDAĞ
2) GATA Plastik ve Rekonstrüktif Cerrahi Kliniği, ANKARA
3) Kayseri Askeri Hastanesi, Plastik Cerrahi Kliniği, KAYSERI

Amaç: Üst göz kapağı kirpikleri hem fonksiyonel hem de estetik olarak önemli yapılardır. Ancak kirpik onarımları plastik cerrahların fazla dikkatini çekmemektedir. Literatürde kirpik onarımı ile ilgili mini ve mikro greft tekniği ve temporal bölgeden strip greft uygulaması bildirilmiştir. Mini ve mikro greft tekniği ile büyük kirpik defektlerinin onarımı donür foliiküllerin kısıtlı olması nedeniyle imkansızdır ayrıca mini ve mikro greft ile kirpik onarımı teknik olarak zordur. Temporal bölgeden alınan strip saç grefti ile kirpik onarımı teknik olarak kolay olsa da kıl folliküllerinin farklı yapıda olması nedeni ile postoperatif dönemde hastanın sürekli kirpikleri kısaltması ve kavis vermesi gereklidir. Bu çalışmada strip kaş grefti ile kirpik onarımı yapılan bir olgu sunulmuştur.

Olgu Sunumu: Sağ gözüne taş gelmesi sonucu yaralanan 19 yaşında erkek hastanın yapılan muayenesinde üst göz kapağının 1/3 lateralinde tam kat defekt olduğu ve alt göz kapağında lateral bölgede ve lateral kantal alanda yumuşak doku yaralanması olduğu izlendi (Resim 1). Hastaya Cutler Beard flebi ile üst göz kapağı onarımı planlandı. Alt göz kapağından, yaralanma nedeni ile oluşan insizyondan ilerletme flebi planlandı, üst göz kapağından da konjuktiva flebi ilerletildi ve arasına kulaktan alınan kartilaj grefti konuldu (Resim 2). Flep 21 gün sonra kesildi ve üst göz kapağı onarımı tamamlandı (Resim 3). Daha sonra hastaya strip kaş grefti ile kirpik onarımı planlandı. Kaş grefti oblik olarak kıl köklerine paralel olarak ve sadece 1 sıra kıl kökü içerecek tarzda aynı taraf kaştan alındı. Daha sonra kirpik hizasından tünel açılarak alınan strip bu tünele yerleştirildi ve 6/0 katgüt sütür ile fiske edildi. Donör saha primer olarak kapatıldı.

Bulgular: Kirpik greftinin tamamının canlı kaldığı izlendi. Kirpiğin estetik görünümü kabul edilebilir olarak değerlendirildi (Resim 4). Donör sahada minimal skar ile iyileşme olduğu ve hastanın estetik görünümünü bozmadığı izlendi.

Sonuç: Burada tanımlanan yöntem özel enstrümentasyona gerek duyulmayan kolay uygulanabilir bir yöntemdir. Kaş grefti ile onarılan kirpiklerin, hem kıvrımlı olması nedeni ile hem de uzama hızı normal kirpik ile aynı olması nedeni ile, hayat boyu bakım gerektirmemesi gibi avantajı vardır. Tek dezavantajı kaşta skar bırakma riskidir. Ancak kıl köklerine paralel insizyon yapılması ve onarım esnasında dikkatli davranılması ile bu risk minimalize edilebilir. Ayrıca, kirpik onarımı gerektiren hastaların bir kısmında zaten kaşta skar mavcuttur ve teknik bu hastalar için idealdir.

Referans:

1. Hernández-Zendejas G., Guerrerosantos J. Eyelash Reconstruction and Aesthetic Augmentation with Strip Composite Sideburn Graft. Plastic and Reconstructive Surgery. 101(7); 1998: 1978-1980

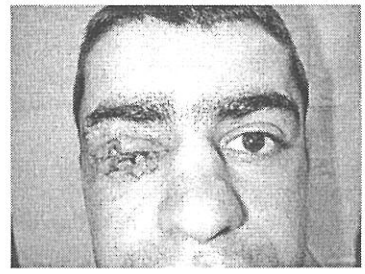

Resim 1: Lateral göz kapağı defekti izlenmekte

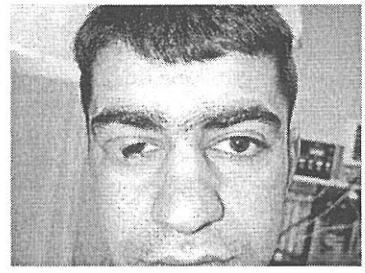

Resim 2: Fleple onarım sonrasında göz kapağı .zlenmekte

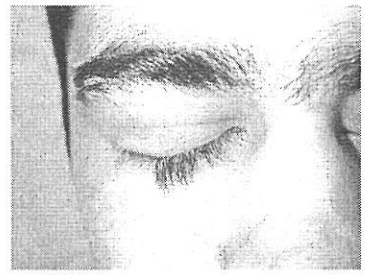

Resim 3: kirpik onarımı öncesi göz kapağı izlenmekte

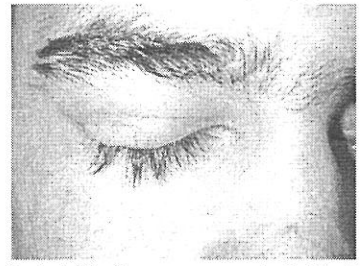

Resim 4: Kirpik onarımı sonrasında vital kirpikler izlenmekte

P-145
Sık Rastlanılan Bir Askeri Yaralanma: Tank Kapağı İle Ezilme Yaralanması

Mehmet BOZKURT[1],İbrahim AŞKAR[1], Fatih ZOR[2]
1) Dicle Üniversitesi, Plastik Cerrahi Kliniği, DIYARBAKIR
2) Çorlu Askeri Hastanesi, Plastik Cerrahi Kliniği, Çorlu, TEKIRDAĞ

Amaç: Tank ağır mekanik parçaları olan askeri bir silahtır (Resim 1). Bu nedenle tank personelinin travma riski yüksektir. Biz bu çalışmada tank kapağı ile ezilme yaralanmalarını sunmaktayız.

Gereç ve Yöntem: Ocak 2001-Ocak 2005 tarihleri arasında Çorlu Askeri Hastanesi ve Diyarbakır Askeri Hastanesinde toplam 63 hasta tank kapağı ile ezilme yaralanması nedeni ile tedavi edildi. Hastaların tamamı erişkin erkekti (ortalama yaş 23). Hastaların 49 tanesinde el yaralanması geri kalan 14 tanesinde de maksillofasyal yaralanma mevcuttu. Maksillofasyal yaralanmalar geniş ekspojur sonrasında açık redüksiyon internal fiksasyon ile tedavi edildi. El yaralanmalarında ölü dokular debride edildikten sonra lokal ve uzak flepler ile yara kapatılması yapıldı.

Bulgular: Erken definitif tedaviye rağmen, maksillofasyal yaralanmalar çeşitli deformiteler ile sonuçlandı. Bu deformitelerin nedeni yaralanmanın şiddetinden kaynaklanmaktaydı. El yaralanmaları çeşitli seviyelerden amputasyonlar ile sonuçlandı (Resim 2 ve 3).

Sonuç: Sivil ortamlarda oluşan ezilme yaralanmaları daha çok düşük enerjili yaralanmalardır. Ancak askeri yaralanmalar genelde yüksek enerjili yaralanmalar olmaları nedeni ile küçük kazalarda bile ciddi morbidite oluşturmaktadır. Bu nedenle askeri kazaların epidemiyolojik özellikleri çok iyi araştırılmalı ve bu kazaların önlenmesi için gerekli önlemler alınmalıdır



Resim 1: Tank kapağı izlenmekte

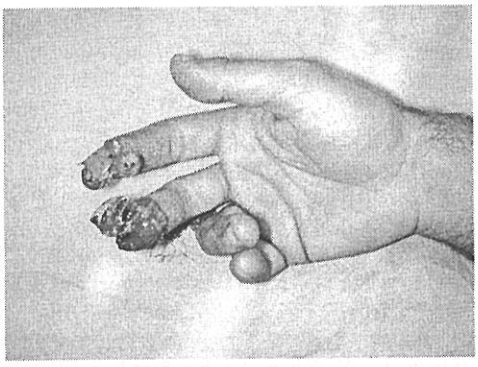

Resim 2: Tank kapağı ile ezilme yaralanması

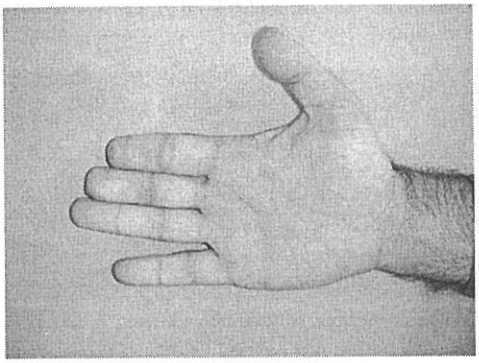

Resim 3: Hastanın postoperatif görüntüsü izlenmekte

Kaynaklar:

1. US General Accounting Office, M.E. Gebicke, (1994), Military Training Deaths: Need to Ensure That Safety Lessons Are Learned and Implemented, [GAO/NSIAD-94-82] (United States' General Accounting Office: Washington, DC, USA).
2. Silver SM. Tank turret crush injuries of the foot. Mil Med. 1987, 152(9): 467-469.

P-146
Diyabetli Hastada Kandidaya Bağlı Latissimus Dorsi Pyomiyoziti

Osman AKDAĞ[1], Mustafa KESKİN[1], Mehtap ÇAKIR[2], Nedim SAVACI[1]
1) Selçuk Üniversitesi Meram Tıp Fakültesi Plastik Cerrahi ABD., KONYA
2) Selçuk Üniversitesi Meram Tıp Fakültesi Dahiliye Endokrinoloji BD., KONYA

Amaç: Pyomyozit travma öyküsü yada herhangi bir enfeksiyon odağı olmaksızın gelişen pürülan iskelet kas nekrozudur. Neden olan ajan % 95 in üzerinde staphylococcus aureus iken %1–5 oranında streptococcus pyogenes, nadir olarak da diğer patojenlerdir. Pyomyozite predispozan faktörler ise parazitik enfeksiyonlar, bazı virüsler, vitamin C eksikliği, diabetes mellitus ve immun yetmezlikle seyreden durumlardır. Diyabetli hastalarda genellikle iyi kontrol edilemeyen kanşekeri regülasyonu mevcuttur. Nadir görülen bu hastalığın ilerleyen teknolojiye rağmen tanısı oldukça güçtür ve geniş bir iyi bir ayrıcı tanıya ihtiyaç vardır.Pyomizite neden olan etkenler genelde tek ajan olmamakla birlikte en sık görülen ve baskın patojen staphylococcus aureusdur. Litaratürde birçok ajan tariflenmesine rağmen kandida ya bağlı pyomiyozit olgusu mevcut değildir. Bizde patoloji ve MRI ile tanı koyduğumuz bu vakanın ilginç yerleşimi ve etken patojeni nedeniyle farklı bir pyomiyozit örneği olduğunu düşünmekteyiz.

Olgu: Bizim hastamız 39 yaşında erkek, 8 yıldır diyabet hastası; herhangi bir travma olmaksızın yaklaşık 2 ay önce sırtta sol tarafta kötü kokulu akıntıyla başlayan yara açılmış ve giderek büyümüş.. Diğer bir merkezdeki konservatif yaklaşımlara rağmen herhangi bir klinik düzelme gözlenmemiş.Hasta diyabeti dışında ek bir hastalığı olmadığını ve arada oral antidiyabetik tedavi aldığını ancak yaklaşık 1 aydır tedavisini bıraktığı ve daha önce insilün kullanmadığını bildirmişti. Hastanın yapılan fizik muayenesinde genel durumu iyi, TA; 130/80mmHg, Nb; 80 ve 37,8 ateşi mevcuttu. Sol skapular bölgede yaklaşık 12x10 cm genişliğinde kötü kokulu ve akıntılı yarası mevcuttu.Yara kenarları hiperemik, çevre dokulara göre ısı artışı mevcuttu. Yara dudaklarında yer yer nekrozları yara kavitesi içinde gri renkli kötü kokulu akıntı mevcuttu (Figür 1). Hasta ağrı tariflemiyordu.



Figür 1: Hastanın gelişindeki yarası

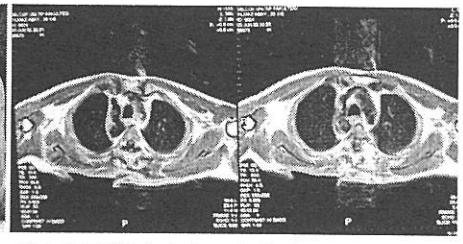

Figür 2: MRI da Latis simus dorsi nekrozu

Yaklaşık 1 yıl önceki kontrollerinde retinopati ve nefropati olmadığı söylenmiş. Hastanın gelişindeki laboratuar değerlerinde ise glukoz 680 mg/dl, üre; 55 mg/dl, kreatinin; 1,6 mg/dl, albumin; 4,1 WBC; 10,4 K/uL HGB; 12,8, PLT; 611000 e/uL sedimantasyon; 77 mm/sa , sensitif CRP; 16 mg/L idi.Hastanın yüksek kan şekerini regüle etmek için endokrinoloji konsültasyonu doğrultusunda tedavisi düzenlendi. Yara yerinden sürüntü kültürü alınarak, hastaya ampirik antibiyotik olarak intravenöz ve cefazolin ve ornidazol başlandı. Yatışından bir gün sonra lokal anestezi altında debritman yapıldı. Eksplorasyonda yara altında tüm latissumus dorsi kasını içeren kas nekrozu olduğu görüldü. Patoloji için örnek alınarak işleme son verildi. Yapılan MR görüntülemede ise izole latissimus dorsi kas nekrozu mevcuttu (Figür 3). Kültür sonuçlarında kandida ve psöodomanas üretilirken patoloji preperatlarında bol miktarda mantar hifleri görülmekte idi. Kan kültürlerinde ise üreme olmadı. Kültür antibiyogram doğrultusunda hastaya intravenöz cefepime HCl ve fluconzol antibiyotik tedavisi başlandı. Hastanın yarası ise günlük mini cerrahi debritmanla birlikte sodyum karboksimetilsellüloz içeren yara bakım ürünleri ile takip edildi. Hastanın kan şekerleri ise büyük titizlikle planlanan tedavi planı ile kontrol altına alındı.

Yatışından 3 hafta sonra akıntısı azalan, kokusuz ve granülasyon dokusu gelişen yaranın genel anestezi altında tüm nekrotik dokularu debride edildi (Figür 3). Defekt alan sağ uyluk anteriorundan alınan STSG ile kapatıldı. Greft üzerine tie over uygulandı. Postop 4.gün açılan greftin pomadlı tül ile bakımına devam edildi. Postop 20. gün hasta taburcu edildi (Figür 4).

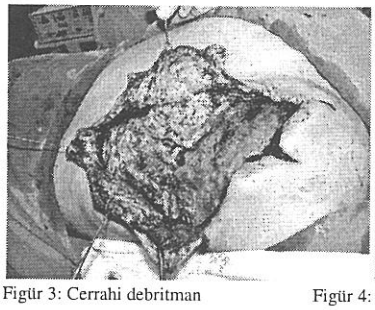

Figür 3: Cerrahi debritman

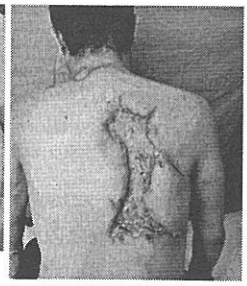

Figür 4: Postop 20. gün

Sonuç: İlk defa 1800'lerde Virchow ve Osler tarafından kasların difüz prülan infiltrasyonu olarak tanımlanan bu patoloji 1885 de Scriba trafından daha detaylı olarak tanımlanmıştır.Pyomiyozit daha çok tropical iklime ship yerlerde sık görülmektedir. Kesin patogenez belli değildir. Parazitik enfeksiyonlar, bazı virüsler, vitamin C eksikliği, diabetes mellitus, immun yetmezlikle durumlar ve romatolojik durumlar predispozan faktörlerdir. Laboratuvar bulguları nonspesifiktir. Görüntüleme yöntemlerinde ise en etkili

ve tanı koydurmada en başarılı olan MRI dır. Anamnezde travma öyküsü genelde bulunmamakla birlikte travma bir risk faktörüdür ve hastaların dörtte birinde travma öyküsü vardır. En sık etken staphylococcus aureus tur (%95).
Son 20 yıldır rapor edilen pyomiyozit olguları özellikle sıcak bölgelerde giderek artmaktadır. Diyabetin nadir komplikasyonlarından olan pyomiyozitte gram pozitif ve nadiren gram negatif patojenler sorumlu iken daha önce etken olarak gösterilmeyen kandida bizim olgumuzda etken olarak tespit edilmiştir.
Bu hastalara tanı koymak ilk aşamada oldukça zor olmakla birlikte; tanı konduktan sonra yapılacak işlem cerrahi debritman uygun antibiyotik kullanımı ve muhtemelen olan diğer yandaş hastalıkların kontrol ve sıkı takibidir.

Kaynaklar:

1. Swartz MN: Myositis. In: Mandell GL, Bennett JE, Dolin R (eds): Mandell, Douglas, and Bennett's principles and practice of infectious diseases. Churchill Livingstone, Philadelphia (2000) pp 1058–1066
2.Nancy F. Crum, MD, MPH Bacterial Pyomyositis in the United States Am J Med. 2004; 117:420–428.
3.Widrow CA, Kellie SM, Saltzman BR, Mathur-Wagh U. Pyomyositis in patients with the human immunodeficiency virus: an unusual form of disseminated bacterial infection. Am J Med. 1991; 91:129–136.
4. Murphy PM, Lane HC, Fauci AS, Gallin JL. Impairment of neutrophil bactericidal capacity in patients with AIDS. J Infect Dis. 1988;158:627–630.
5.Scriba J. Bietrag zur aetiologie der Myositis acuta. Dtsch Ztschr Chir. 1885;22:497–502.

P-147
Meningomyelosele Bağlı Geniş Yumuşak Doku Defektlerinin Onarımınında Bilobed Flep Uygulamalarımız

Bekir ATİK[1], Önder TAN[2], Necmi KIYMAZ[3], Nebi YILMAZ[3], Lütfi TEKEŞ[1]

1) Yüzüncüyıl Üniversitesi Tıp Fakültesi, Plastik,Rekonstrüktif ve Estetik Cerrahi, VAN

2) Atatürk Üniversitesi Tıp Fakültesi, Plastik, Rekonstrüktif ve Estetik Cerrahi, ERZURUM

3) Yüzüncüyıl Üniversitesi Tıp Fakültesi, Beyin Cerrahi, VAN

Amaç: Meningomyelosel 1000 canlı doğumda bir görülen lumbosakral bölgede nöral tüp ve üzerindeki cilt ve yumuşak doku defektine neden olan kongenital bir anomalidir(1). Çoğu vakada lumbosakral bölgedeki bu doku defektleri sırt bölgesinin 2/3 ünü kapsar. Rekonstrüksiyon için yeterli lokal dokunun bulunmaması, doku elastikiyetinin bu bölgede az olması defekt onarımını güçleştirmektedir. Meningomyelosel defekt onarımında primer kapama, deri greftleri, lokal deri flepleri ve kas deri flepleri kullanılmaktadır.Bu çalışmada kliniğimize başvuran ve bilobe fleplerle onarılan 14 meningomyeloselli olgu literatür ışığında gözden geçirilmiştir

Olgular: Kliniğimize Şubat 2003- Ocak 2005 tarihleri arasında yaşları 3 günle 90 gün arasında değişen geniş meningomyeloselli 14 olgu başvurdu(Tablo 1). Beyin cerrahları tarafından nöral tüp onarımı yapılmasını takiben rekonstrüksiyona geçildi. Defektlerin en büyüğü 8x5 cm, en küçüğü 5x3 cm idi. Bir vakada defektin laterali, diğerlerinde superolaterali donör alan olarak kullanıldı. Fleplerin birinci lobunun boyutu defekt alan kadar planlandı. İkinci loblar birinci lobların yaklaşık yarısı kadardı ve 60 ila 90 derece arasında değişen açılarda dizayn edildiler(Resim1). Fleplerin hepsi fasyokutan olarak kaldırıldılar(Resim 2). Birinci fleple defekt alan kapatılırken donör alanı V-Y tarzında ikinci fleple kapatıldı(Resim 3).
Bir vakada kısmi flep nekrozu gözlendi ve pansumanla düzeldi. Bütün vakalarda ilk birkaç gün minimal venöz yetmezlik gözlenmesine rağmen, üçüncü günden sonra fleplerdeki venöz akım normale döndü. Hiçbir vakada enfeksiyon, hematom, flep ayrılması ve beyin omurilik sızıntısı gözlenmedi.

Sonuç: Geniş meningomyelosel defektleri onarılırken; yeterli doku desteği sağlanmalı, dura onarımı yapılan bölgede sütür hattı bırakılmamalı, defekt gerilimsiz olarak kapatılmalı ve çoğu paraplejik olan bu hastalarda latissimus dorsi(2), gluteal kas flebi(3) gibi bası yarası için önemli olan dokular mümkün olduğunca harcanmamalıdır. Bilobed fleplerin diğer vücut bölgeleri dışında lumbosakral bölgede de, kısa operasyon süresi, donör alan morbiditesinin az olması, flep donör alanının primer kapatılabilmesi, yeterli doku desteğinin sağlanması ve geniş defektlerin gerilimsiz kapatılmasına imkan vermesi nedeniyle güvenle kullanılabilecek bir yöntem olduğu kanaatine varıldı.

Resim1:Dura onarımından sonra defekt alan ve flep dizaynı

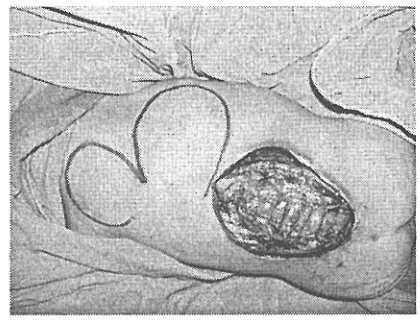

Resim2: Fleplerin Kaldırılışı

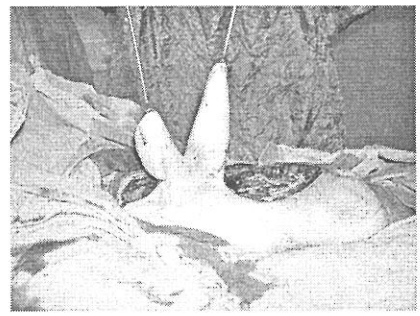

Resim 3 : Postoperatif 3. ay

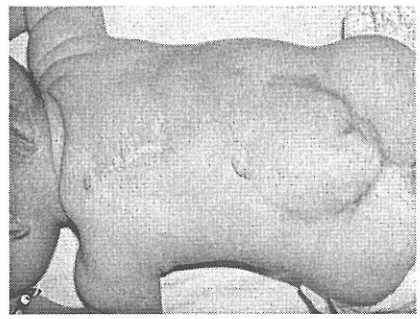

Tablo1:

Vakalar	*Cinsiyet*	*Nörolojik Durum*	*Defekt Boyutu*	*Ek Anomali*	*Op. Zamanı*	*Komplikasyon*
1	E	Paraplejik	8x5	-	5	-
2	E	Normal	8x4	-	4	-
3	K	Paraplejik	8x5	PEV	6	-
4	E	Paraplejik	6x6	-	3	Kısmi flep nekrozu
5	K	Normal	7x4	-	3	-
6	K	Paraplejik	7x4	-	7	-
7	E	Paraplejik	7x5	-	6	-
8	K	Normal	6x4	-	6	-
9	K	Paraplejik	7x4	-	30	-
10	K	Paraplejik	8x5	-	90	-
11	E	Normal	5x3	-	3	-
12	E	Paraplejik	5x3	-	4	-
13	K	Sol plejik	7x6	Kasık Fıtığı	5	-
14	K	Paraplejik	8x5	-	10	-

Kaynaklar:

1. Zide BM. Spina bifida. In McCarthy JG, ed. Plastic Surgery. Philadelphia:W. B. Saunders Co., 1990: 3780–8.
2. Lehrman A, Owen MP. Surgical repair of large meningomyeloceles. Ann Plast Surg. 1984; 12: 501–7.
3. Scheflan M, Mehrhof AI Jr, Ward JD. Meningomyelocele closure with distally based latissimus dorsi flap. Plast Reconstr Surg. 1984; 73: 956–9.

P-148
Nekrotizan Fasiitisin Çok Nadir Anatomik Tutulumu: MEME (Vaka Sunumu)

Gülden AVCI, Ayşegül YAVUZ, Mithat AKAN, Tayfun AKÖZ
Dr. Lütfi Kırdar Kartal Eğitim ve Araştırma Hastanesi Plastik ve Rekonstrüktif Cerrahi Kliniği, ISTANBUL

Giriş: Nekrotizan fasiitis ciddi, ilerleyici, deri, subkutan doku ve fasyada nekrozla giden bir enfeksiyondur. Özellikle alt abdomen, perineum ve bacaklarda olmak üzere genellikle vücudun alt kesiminde görülür. Vücudun üst kesiminde, göğüs duvarında oldukça nadir görülür. Memenin nekrotizan fasiitisi ilgili ise literatürde bir tek vaka bildirilmiştir.

Vaka Sunumu: Elli beş yaşında bayan hasta sağ meme, göğüs duvarı sağ laterali ve posteriorunda nekroz nedeniyle görüldü. Bir buçuk ay önce sağ memede küçük bir sivilce çıktığı ve hızla büyüdüğü öğrenildi. Ağrısı ve ateşi olan hastanın fizik muayenesinde sternum sağ kenarından başlayıp sağ laterale uzanan, tüm sağ memeyi kaplamış, posterior aksiller çizgiden sirküler şekilde sırta devam eden ve sol orta aksiler çizgiye dek çevresinde hiperemik alanı bulunan yer yer nekroz mevcuttu. Travma hikayesi olmayan hasta diabetes mellitus nedeniyle oral antidiabetik kullanmaktaydı. Nekrotizan fasiitis tanısı alan hasta, sağ mastektomi ve tüm nekrotik dokuların eksizyonu için 3 kez ameliyata alındı. Kısmi kalınlıkta deri grefti ile rekonstrülsiyonu yapıldı.

Tartışma Ve Sonuç: Nekrotising fasiitis nadir görülen, hızla ilerleyici subkutan doku ve fasyayı tutan, sistemik bulgularında eşlik ettiği nekrotik bir enfeksiyondur. Göğüs duvarı nekrotizan fasitiisi çok nadir olup literatürde 16 vaka bildirilmiştir. Polimikrobial nekrotizan bu enfeksiyon %6 ile %76 arasında değişen mortaliteye sahiptir. Ancak göğüs duvarı nekrotizan fasitiisinde mortalite oranlarının %77-89' lara yükseldiği bildirilmiştir. Literatürde memenin nekrotizan fasiitisinin bildirildiği tek vaka mevcuttur. Nekrotizan fasiitisin tanısı klinik bulgulardan şüphelenerek konur. Nekrotizan fasitiis tedavisinde erken, agresif debridman çok önemlidir. Sıvı resüsitayonu, hasta monitorizasyonundan sonra meme nekrotizan fasiitisinde mastektomi endikedir. Memenin nekrotizan fasitiisinden tam kat göğüs duvarı nekrozu gelişebileceği ve ölümcül olabileceği unutulmamalıdır.

Anahtar Kelimeler
Nekrotizan fasitiis, göğüs duvarı, mastektomi

P-149
Nadir Lokalizasyona Primeri Bilinmeyen Kanser Metastazı: Ülsere İnguinal Kitle

Gülden AVCI , Hüseyin KARANFİL, Mithat AKAN , Tayfun AKÖZ

Dr. Lütfi Kırdar Kartal Eğitim ve Araştırma Hastanesi Plastik ve Rekonstrüktif Cerrahi Kliniği, ISTANBUL

Giriş: Primeri blinmeyen kanserler, tüm kanserlerin %2 ile %5i arasındadır. İnguinal nodlara primeri bilinmeyen kanser metastazı ise, bu hastaların % 1 ile %3,5ini oluşturur. Literatürde inguinale primeri bilinmeyen kanser metastazı olan oldukça az bildirilmiş vaka mevcuttur. Bildirilen vakalarda ingüinal nodlara en sık metastaz yapan kanser anaplastik kanserdir. Primeri bilinmeyen inguinal yassı hücreli kanser metastazı oldukça nadirdir.

Olgu Sunumu: Yetmiş iki yaşında erkek hasta, kliniğimize sol ingüinal bölgede yaklaşık 6 aydır var olan ve gittikçe büyüyen şişlik ile üzerinde son 15 gündür iyileşmeyen yara varlığı nedeniyle başvurdu. Hastanın ayrıntılı hikayesinde bir özellik olmamakla birlikte yapılan muayenesinde başka bir patoloji tespit edilemedi. Hastanın yapılan insizyonel biyopsisinde metastatik yassı hücreli karsinom olarak geldi. Hastanın multidisipliner ayrıntılı incelemesinde ve radyolojik tetkiklerinde primer alan tespit edilemedi. Ameliyata alınan hastada metastatik hastalığın lokal invazyonu görüldü. Hastaya geniş eksizyonla beraber ingüinal disseksiyon yapıldı. Yara iyileşmesinin tamamlandığı dönemde hasta radyoterapi aldı. Radyoterapi öncesi çekilen tomografide tespit edilen lokal nüksü düşündüren kitlenin radyoterapiye cevabının iyi olduğu kontrol tomografilerle tespit edildi. Radyoterapisi bitiminden sonra 27 ay geçen hastada ek bir sorun ve uzak metastaz görülmedi.

Tartışma Ve Sonuç

Tartışma: Primeri bilinmeyen metastatik kanserler (PBK) tüm malign tümörlerin yaklaşık %3 kadarını oluşturur. Modern görüntüleme ve patolojik araştırma yöntemlerinin gelişmesine rağmen otopside bile bu tümörlerin çoğunun primeri bulunamamaktadır. Bu kanserlerin primerlerinin involusyona uğramış olabileceği veya çok yavaş büyüme hızına sahip oldukları düşünülür. PBKler heterojen bir malignensi grubudur ancak klinik davranış ve biyoloji olarak ortak özellikler gösterirler. Klinikopatolojik olarak PBK 8 gruba ayrılır. (i) karaciğere ya da multiple lokalizasyona metaztaz yapmış PBK, (ii) mediastinal-retroperitoneal, axiller, servikal, inguinal lenf nodlarına metastaz yapmış PBK, (iii) peritoneal kaviteye metastaz yapmış PBK, (iv) akciğere metasataz yapmış PBK, (v) kemiğe metastaz yapmış PBK, (vi) beyne metastaz yapmış PBK, (vii) metastatik nöroendokrin karsinomalar and (viii) primeri bilinmeyen metastatik melanoma. Primeri bilinmeyen inguinal metastazlarda en sık olarak görülen histolojik tip anaplastik karsinomdur. Ancak bizim hastamızda histolojik tanı yassı hücreli, karsinomdur. Daha sık olarak 50-60 yaşlarındaki erkeklerde görülür.Lateroservikal adenopati en sık olmakla birlikte sıklık sırasına göre supraklavikular, aksiller, submandibular, retroperitoneal, ve inguinal adenopatilerde görülür. Tek bir alanda primeri bilinmeyen metastatik lenf nodu yassı hücreli karsinomun tedavisi cerrahi ve / veya radyoterapi ile lokorejyonel yaklaşımdır. Kemoterapinin bu hasta grubundaki etkinliği tam bilinmemekle birlikte hastanın performansı iyi olduğunda tedavi protokolüde düşünülebilir. Bu tümörlerin doğal gidişi halen bilinmemekte ve belirgin bir tedavi protokolü bulunmamaktadır. Ancak primeri belirlenemeyen metastatik kanserlerde tanı erken konmalı ve agresif tedavi planlanmalıdır. Prognozu kötü olan bu tümörlerde, beş yıllık hayatta kalım oranları çeşitli tedavi protokolleri uygulanan çalışmalarda %3,7 ile %27 arasında değişmektedir.

Anahtar Kelimeler

inguinal kitle, yasıı hücreli karsinom, primeri bilinmeyen metastaz

P-150
Sakrokoksigeal Kronik İnflamatuar Hastalıklarda Yassı Hücreli Karsinom

Gülden AVCI, Ali Dursun KAN, Mithat AKAN, Tayfun AKÖZ

Dr. Lütfi Kırdar Kartal Eğitim Ve Araştırma Hastanesi Plastik Ve Rekonstrüktif Cerrahi Kliniği, İSTANBUL

Giriş: Uzun süredir iyileşmeyen ülserlerde ve sinüslerde malign dejenerasyon beklenen bir komplikasyondur. Hidraadenitis supürativa rekürren, kronik apokrin bezlerin ve kıl foliküllerinin bulunduğu yerlerde görülen inflamatuar hastalıktır. Pilonidal sinüs ise sinüs, abse, skar dokusunun varlığı ile karakterizedir. Bu iki patolojide de kronik iyileşmeyen yara mevcuttur ve en sık yassı hücreli karsinoma malign dejenerasyon görülür. Kronik inflamasyonun malign dejenerasyonunun patofizyolojisi yoğun olarak çalışılmıştır ve prognozunun kötü olduğu bildirilmiştir.

Olgu Sunumu: Kliniğimize başvuran 45 yaşında erkek hasta sakral bölgede pis kokulu, akıntılı çok sayıda sinüs içeren lezyonu mevcuttu. Hastanın şikayetlerinin yaklaşık 5 yıl önce başladığı ve bu sürede 2 kez ameliyat geçirdiği öğrenildi. İlk ameliyatı bir başka sağlık kuruluşunda yapılan hastanın tanısı pilonidal sinüs olarak rapor edilmiş. Ameliyattan 2 ay kadar sonra aynı lokalizasyonda pis kokulu akıntılı lezyon tekrarlamış. Bunun üzerine yaklaşık 4,5 yıl önce kliniğimize ilk kez başvuran hastaya geniş eksizyon yapılıp fleple onarıldı, çıkan materyalin patoloji raporu hidraadenitis supürativa olarak belirtildi. Ameliyat sonrası kontrolden çıkan hastanın yaklaşık 6 ay kadar sonra aynı lokalizasyonda akıntısı tekrarlamış ve sinüs ağızları görülmeye başlamış. Bir kez daha ameliyat olmak istemediği için uzun bir süre doktora başvurmayan hasta kendisi geleneksel bir takım tedaviler uygulamış. Ancak son 3-4 aydır akıntının artması ve kötü kokulu olup yaranın büyümesi nedeniyle tekrar kliniğimize başvurdu. Hastanın sakrokoksigeal bölgede her iki gluteal bölgeye uzanan ortası ülsere,karnabahara benzer kitlesi olan, frajil, çevresi hiperemik, yaklaşık 15x20 cmlik lezyonu mevcuttu. Rutin tetkikleri ve takibi sırasında "diabetes mellitus" tanısı alan hastanın ameliyatı sırasında yapılan doku örneklemesi sonucu yassı hücreli karsinom olarak geldi. Tümörün kemiğe ve rektuma yakınlığı makroskobik olarak görüldü. Mümkün olan geniş eksizyon sonrasında rotasyon flebi ile onarım yapıldı. Radyoterapi alan hasta takipleri sırasında sol inguinal lenfadenopatisi ve akciğerde metastatik lezyonları tespit edildi.

Tartışma Ve Sonuç: Kronik irritasyon sonrası görülen yassı hücreli karsinom çok agresif yapıdadır. Burada sunduğumuz vakada ilk tanı pilonidal sinüs iken ikinci tanısı hidraadenitis supürativa olmasına rağmen her iki patoloji de kronik inflamatuar bir sürece neden olmuştur. Pilonidal sinüs sonrasında malign dejenerasyon çok nadirdir. Pilonidal sinüs tanısı alan hastalarda malign dejenerasyon için gereken süre ortalama 23 yıl olarak bildirilmiştir. Hidradenitis supürativa da kronik, supüratif bir hastalıktır. Hidradenitis supürativada ise malign dejenerasyon 10-32 yıl sonra görülür. Bizim sunduğumuz hastada ise hastada patolojinin başlangıcı 5 yıl öncesine dayanmaktadır. Hastada iki patolojinin varlığı kronik inflamasyon yoğunluğunu arttırıp malign dejenerasyon süresini kısaltmış olabilir. Lezyonun bulunduğu lokalizayon hastanın lezyonundaki değişikliği fark etmemesine neden olmuştur. Agresif seyirli olan marjolin ülser bu lokalizasyonda kemiğe ve rektuma yakınlığı ile invazyona neden olmuştur. Kısa sürede de hastanın ingüinal lenf nodlarında ve akciğerlerinde metastaz görülmüştür. Literatürde marjolin ülserin tanı sırasında %20-40 oranında metaztas bulunabileceği bildirilmiştir. Kronik yaralar, sinüs ağızları, fistül ağızları, hidraadenitis supürativa, pilonidal sinüs gibi kronik inflamatuar lezyonlardan marjolin ülser gelişme olasılığı unutulmamalı ve bu konuda hastalar eğitilmelidir. Orijinal patolojiye bakmaksızın tüm kronik inflamatuar patolojikler malign dejenerasyon açısından mutlaka izlenmelidir. Erken tanının kür şansını arttıracağı unutulmamalıdır.

Anahtar Kelimeler
Hidradenitis supürativa, pilonidal sinüs, yassı hücreli karsinom

P-151
Nadir Görülen Bir Tümör : Elastofibroma Dorsi

Ufuk BİLKAY, Cenk TOKAT, Evren HELVACI, Övünç AKDEMİR, İlyas AKHUND-ZADA, Ali UÇKAN Tahir GÜRLER, Ecmel SONGÜR, Yalçın AKIN, Arman ÇAĞDAŞ

Ege Üniversitesi Tıp Fakültesi Plastik ve Rekonstrüktif Cerrahi AD., İZMİR

Amaç: Elastofibroma dorsi nadir rastlanan, sıklıkla subskapuler alanda göğüs duvarı yerleşimli, yavaş büyüme gösteren iyi huylu bir yumuşak doku tümörüdür. Klinik semptomları arasında skapulada harekete bağlı çıtırtı tarzında ses ve omuz ağrısı sayılabilir.
Son dönemde ayırıcı tanıda MRI ve CT görüntüleme teknikleri kullanılmasıyla birlikte biopsi hemen hiç tercih edilmemektedir. Bu çalışmada iki olgu sunumunda, CT ve MRI bulguları ve tümör histopatolojisi incelenmiştir.

Olgular : 1. olgu, 52 yaşında kadın hasta olup sol infraskapuler bölgede 2 yıldır mevcut olan şişlik nedeniyle kliniğimize başvurdu. Yapılan muayenesinde solda skapula altında 9x6 cm büyüklüğünde yumuşak doku kitlesi tespit edildi. 2. olgu ise 52 yaşında kadın hasta, yapılan insizyonel biopsi sonucunun elastofibroma dorsi olması nedeniyle kliniğimize yönlendirildi. Son üç ayda kitlenin büyümesiyle birlikte omuz hareketlerinde kısıtlılık ve ağrı şikayetleri artan hastanın MRI bulgularında serratus posterior kası medial komşuluğunda benign seyirli yumuşak doku kitlesi saptandı. Omuz hareketleriyle ağrı tarifleyen 1. olguda,10x7x3.5 cm büyüklüğünde serratus posterior kası mediali yerleşimli kapsül içermeyen kitle eksize edildi. 2. olguda ise 8x5.5x3.5 cm büyüklüğünde, sarı, irregüler kontürlü yumuşak doku kitlesi çıkarıldı. Histopatolojik incelemede elastin fibrin, kollajen ve fibroblastlardan oluşan subkutan doku ve mukoid matriks tespit edildi. Her iki hastada da tanı elastofibroma dorsi olarak tespit edildi.

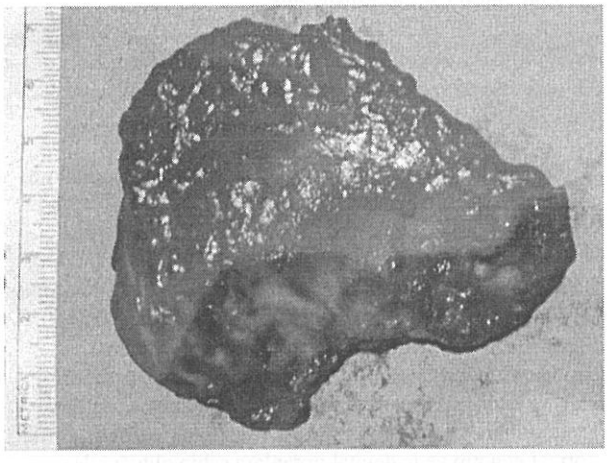

Şekil 1: Olgu 2, Elastofibroma Dorsi Eksizyon Materyali

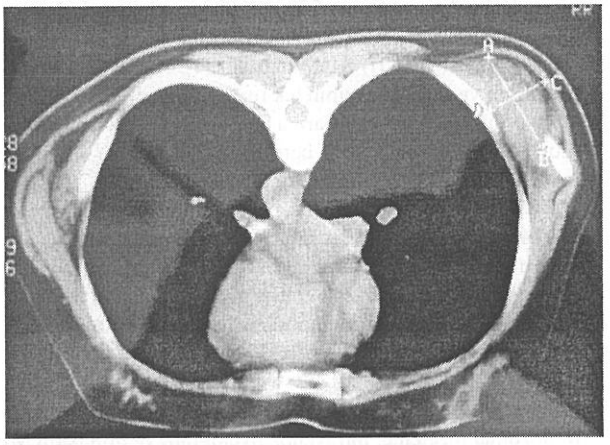

Şekil 2: Olgu 2, Elastofibroma Dorsi'nin BT kesitinde Görünümü

Tartışma ve Sonuç: Elastofibroma dorsi ilk olarak 1961 yılında tanımlanmasının ardından birçok farklı çalışmada tanımlanmış ve tartışılmıştır. Bildirilen vakaların % 99'unda tümor, periskapular bölgede saptanmıştır. Bunun dışında iskion, olekranon altı, deltoid kas altı, aksilla, intraspinal bölge, omentum ve göğüs duvarı tümörün diğer görüldüğü lokalizasyonlardır. Sıklıkla bayanlarda rastlanır ve vakaların 1/3'ünde ailevi yatkınlık saptanmıştır. Tümör, yavaş seyirli büyüme gösterir.
Birçok araştırmacı tarafından tanımlanan CT ve MRI'da elastofibromanın görünümü ile tümörün histopatolojik yapısı korelasyon göstermiştir. CT görüntülemede elastofibroma sınırları belirsiz, heterojen yumuşak doku kitlesi olarak saptanmaktadır ve iskelet kasına benzer biçimde yağ depositleri arasında lineer uzanımlar göstermektedir.
Erken ve doğru tanıyla elastofibroma dorside geniş ve radikal cerrahiden kaçınılmış olur. Labaratuar bulguları, radyografik sonuçlar ve CT tanının konmasında yetersiz kalabilir.
Klinik bulguların yanısıra en uygun tanı yöntemi MRI'dır.
Semptomatik hastalarda marjinal rezeksiyon tedavi edicidir.

Kaynaklar :

1- Hoffman JK, Klein MH, McInerney VK: Bilateral elastofibroma. A case report and review of the literature. Clin Orthop 325:245-250, 1996.
2- Naylor MF, Nascimento AG, Sherrick AD, McLeod RA: Elastofibroma dorsi: Radiologic findings in 12 patients. Am J Roentgenol 167:683-687, 1996.
3- Gould SG, Javors BR, Morrison J, et al: MR appearance of bilateral periscapular elastofibromas. J Comput Assist Tomogr 13:701-703,1989
4- Zembsch A, Schick S, Trattnig S, et al: Elastofibroma dorsi: Study of two cases and magnetic resonance imaging findings. Clin Orthop 364:213-219,1999.
5- Bieger, A. K., Varma, S. K., and Timmsons, M. J. Elastofibroma dorsi: Case report and brief review. Ann. Plast. Surg. 33: 548, 1994.

P-152
Steroid Hormon Biyosentezinde Enzimatik Eksiklik Nedeniyle Oluşan Dişi Pseudohermafroditizm Olgularında Eksternal Genitalya Rekonstrüksiyonu: İki Olgu Sunumu

Soner TATLIDEDE, Onur EGEMEN, Emre GÖNEN, Lütfü BAŞ

Şişli Etfal Eğitim ve Araştırma Hastanesi Plastik ve Rekonstrüktif Cerrahi Kliniği, İSTANBUL

Amaç: Vajinal agenezi her 5000-10.000 kız doğumda 1 görülen nadir bir anomalidir. En sık sebebi Mayer-Rokianski-Kuster-Hauser (MRKH) Sendromu'dur (1). Ancak MRKH sendorumu vajinal agenezinin tek tipi değildir. Değişik embriyolojik gelişme sorunlarına bağlı olarak ortaya çıkan ve klitoral aşırı büyümeden tam hermafroditizme kadar değişen bir spektrum içinde yer alan pek çok olgu vardır.
Literatürde steroid hormon biosentezindeki enzim defektlerine bağlı olarak ortaya çıkan dişi pseudohermafroditizm olgularının distal vajinal agenezis ve eksternal genitalya onarımına yönelik yayın eksikliğini göz önünde bulundurarak bu olguların tedavisinde kullandığımız yöntemi iki olguyla sunmaktayız.

Olgular: Her iki olguya operasyon öncesi enzimatik ve kromozomal inceleme, intravenöz pyelografi, ve tüm batın MR görüntülemesi uygulandı. Operasyonlar genel anestezi altında ve litotomi pozisyonunda gerçekleştirildi.
Hastalarımızda rekontrüksiyon aynı seansta komşu dokularla sağlandı. Vajinouretral fistüller iki katlı onarıldı. Operasyonlar sırasında greft kullanılmadı.
Olgular 11 ay ve 8 ay takip edildi. Estetik ve fonksiyonel sonuçlar değerlendirildi.

Olgu 1:
21 yaşında hasta Jinekoloji Kliniğinden vajinal agenezi tanısıyla kliniğimize yönlendirilmişti. Doğumda aşırı büyük klitoris anamnezi olan hastaya 2 yaşında kliteroplasti uygulanmış ve klitoris küçültülmüş. Biyokimyasal incelemelerde, steroid enzim sentez yolundaki 11β hidroksilaz enziminde eksiklik tespit edildi. Deoksikortikosteron birikimine bağlı olarak yükselmiş olan tansiyonu ilaçla kontrol altında tutulmaktaydı.
Fizik muayenede öncelikle dış genitallerin anteriora deplase olduğu ve anüs ile vajina arasındaki açıklığın arttığını fark ettik. Labia minorlar üretranın arkasında birbirine yapışmıştı ve labia majorlar az gelişmişti. MR'da vajinanın sadece distal 1/3'ünün mevcut olmadığını, proksimal 2/3 kısmının, uterus ve overlerin ise normal olduğu görüldü.
IV piyelografide anteriora doğru uzanan ve pubis ön kısmına erişen erkek tipi üretra gözlendi. Menstruasyon artıkları bir vajina-üretral fistülden atılmaktaydı.
Lokal doku yetersizliği nedeniyle olguya iki aşamalı rekonstrüksiyon planlandı. İlk operasyonda her iki labia major altında oluşturulan ceplere 50cc doku genişleticiler yerleştirildi.
İkinci operasyonda vajina arka ve ön duvarını oluşturacak iki flep kaldırıldıktan sonra Mc İndoe yöntemindeki gibi bir loj oluşturulup mevcut vajinal kanala ulaşıldı. Bu sırada anterior duvardaki üretrovajinal fistül 6/0 vicryl ile onarıldı. Üretra, foley kateter palpe edilerek distale kadar takip edildi ve kısaltılıp mevcut meatusa anastomoze edildi. Doğal bir vajinal kanal seyri elde etmek için labia majora ve klitoris daha arkaya taşınıp 2/0 PDS ile pubise tespit edildi. Hazırlanmış flepler mevcut kanala dikilerek ön ve arka duvar devamlılığı sağlandıktan sonra genişletilmiş dokulardan da yan duvarlar oluşturuldu. Laterallerde artan dokular kendi üzerine katlanıp dikilerek labia major haline getirildi. Doku yetersizliği nedeniyle labia minorlar oluşturulmadı.

Olgu 2:
22 yaşında hasta benzer fiziksel bulgularla başvurdu.
Bu olgumuz daha önce klitoris küçültme operasyonu geçirmediğinden farklı olarak daha fazla periklitoral dokuya sahipti.
Preoperatif incelemerde aromataz enziminin eksikliği tespit edildi.
Vajinal kanal ve üretra onarımı ilk olgumuzdaki gibi yapıldıktan sonra aşırı gelişmiş klitoris çevresindeki doku sünnet işlemindeki gibi dorsalden ikiye ayrılarak iki adet anterolateral tabanlı flep haline getirildi. Bu flepler labia majorların medialine taşınarak labia minorlar oluşturuldu. Klitoris doğal boyutlarına küçültüldü.
Her iki olgumuza da operasyon sonrasında mold yerleştirildi. 3. günde ilk pansuman değişimi sırasında idrar sondası çekildi. Mold kullanımına 3 hafta devam edildi. Her iki hastamızda sorunsuz iyileşti. Hastalarımız dış genital yapılarının görünümünden memnun olduklarını belirttiler. İlk olgumuz aktif bir cinsel yaşam sürmektedir.
Her iki olgu da sorunsuz iyileşti. Hastalarımız eksternal genital yapılarının dış görünüşlerinden memnun kaldılar.
İlk olgumuz operasyondan sonra evlendi ve halen sorunsuz bir cinsel yaşam sürmektedir.

Sonuç: Kadında iç genital organlar ile 2/3 proksimal vajina müllerian inhibe eden faktör eksikliğine bağlı olarak müler kanalından, dış genitaller ve 1/3 distal vajina testosteron yokluğunda ürogenital sinüsten oluşur.
Steroid hormon biosentezinde görevli enzimlerin eksikliğinde ise testosteron öncüsü hormonlar artarak 1/3 distal vajinal agenezi, klitoral hipertrofi ve labial füyon ile karakterize dişi pseudohermafrodtizm tablosu ortaya çıkar. Bu tablo bir gelişim anomalisidir ve yapısal bir bozukluk olan MRKH sendorumundan farklıdır. Dişi pseudohermafroditizm olguları normal genotip ve iç genital organlara sahip olduğundan iyi tedavi ile normal yaşam sürdürebilir ve hamile kalabilirler (2). Bu nedenle ekternal genitalya ve 1/3 distal vajina rekonstrüksiyonunun estetik ve fonksiyonel sonuçları major

öneme sahiptir.
Literatürde total vajinal agenezi olgularının onarımına ait pek çok yayın mevcutken steroid hormon biosentezindeki enzim eksikliğine bağlı olarak oluşan distal vajinal agenezi olgularının tedavisine dair bilgi yetersizdir (3, 4). Bu eksikliği gidermek amacıyla sunduğumuz iki olguda kullanılan onarım yöntemimizi, benzer olgularla karşılaşan cerrahlara önermekteyiz.

Kaynaklar:

1. Rock JA. Surgery for anomalies of the mullerian ducts. In: Rock JA, Thompson JD, eds. Te Linde's Operative Gynecology, 8th Ed. Philadelphia: Lippincott-Raven, 1997, pp 687-729.
2. White PC, Speiser PW. Congenital adrenal hyperplasia due to 21-hydroxylase deficiency. Endocr Rev 2000; 21: 245-291.
3. Wiser WL, Bates GW. Management of agenesis of the vagina. Surg Gynecol Obstet1984:159:108-112.
4. Hojsgaard A, Villadsen I. McIndoe procedure for congenital vaginal agenesis: Complications and results. Br J Plast Surg 1995; 48:97-102.

Resimler:

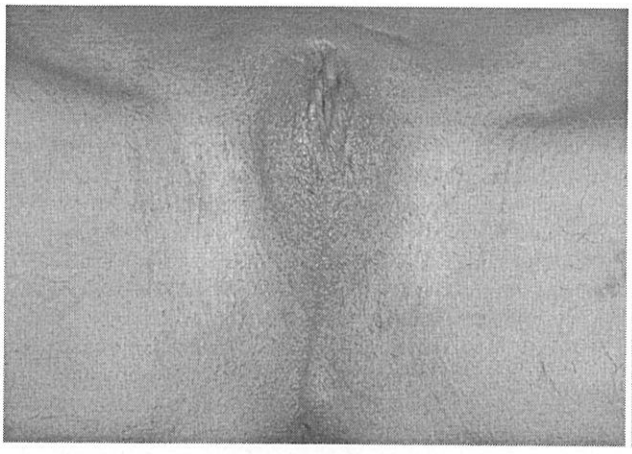

Resim 1: İlk olgumuzun preoperatif görünümü. Her iki labia minora posteriorda yapışmış ve tüm dış genitalya anteriora deplase olmuş

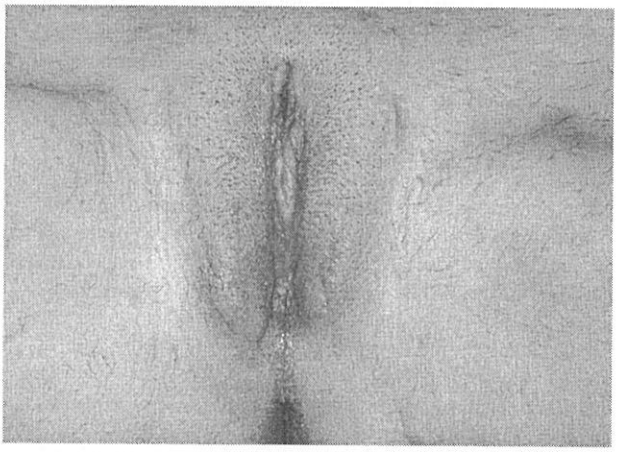

Resim 2: Olgunun operasyondan sonraki 1. aydaki görünümü. Dış genitalya posteriora taşınmış ve kabul edilebilir görünüm elde edilmiş.

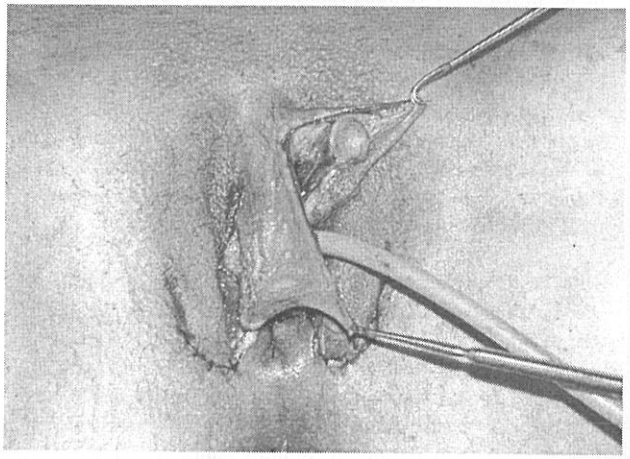

Resim 3: İkinci olguda periklitoral doku iki anterolateral tabanlı flep haline getirilerek labia minorlar oluşturuldu.

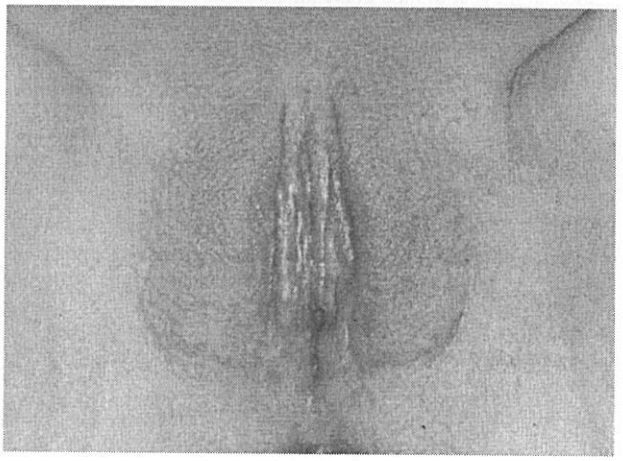

Resim 4: Olgunun post operatif 1. aydaki görünümü. Labia minoraların da oluşturulmasıyla doğal biçim elde edilmiş.

P-153
Karında Yerleşimli Amniotik Band Sendromu: Nadir Bir Doğumsal Vaka

Lütfi EROĞLU[1], Murat ACAR[1], Suat AYYILDIZ[2], Rıza RIZALAR[2]
1) Ondokuz Mayıs Üniversitesi Tıp Fakültesi Plastik Rekonstrüktif ve Estetik Cerrahi Anabilim Dalı, SAMSUN
2) Ondokuz Mayıs Üniversitesi Tıp Fakültesi Pediatrik Cerrahi Anabilim Dalı, SAMSUN

Amaç: Amniotik band sendromu (ABS), diğer adıyla konstrükte yüzük sendromu, Streeter displazisi veya amniotik yıkım kompleksi yaklaşık 1200-15000 doğumda bir görülen, sporadik ve iyi bilinen konjenital anomalidir (1). Birkaç grup sporadik konjenital anomaliden oluşmaktadır. Bunlar amputasyonlar, konstrüksiyon bantları, pseudosindaktilizim ve multipil kraniofasiyal, viseral ve karın duvarı defektlerini içermektedir (2). Doğum öncesi dönemde ABS'nin tanısında ultrasonografi yardımcı bir yöntemdir (3). Amniotik band sendromu sıklıkla ekstremiteleri etkilemekle birlikte kraniofasial, torasik ve abdominal yerleşimleri de görülmektedir (4). Literatürde sadece 6 vaka bildirilen, gövde yerleşimli bir ABS vakası çalışmamızda sunulmuştur (5).

Olgu sunumu: 4 yaşındaki erkek hasta karın alt bölgesinde karnı sıkan bir band ve buna bağlı şekil bozukluğu nedeniyle kliniğimize getirildi (Şekil 1). Alınan anamnezde karnı çepeçevre sarmış olan bu bandın doğar doğmaz fark edildiği ve özellikle beslenme sonrasında hastanın vücudundaki şekil bozukluğunun daha da arttığı bildirildi. Yapılan muayene ve tetkiklerinde eşlik eden başka anomaliye rastlanmadı. Tüm karnı sıkı biçimde cevreleyen amniyotik band eksize edildi ve skar kontraktürünü engellemek amacı ile iki adet Z plasti uygulandı (Şekil 2). Çıkarılan fibrotik görünümlü amniyotik band histopatolojik değerlendirme için patolojiye gönderildi.

Ameliyat sonrası erken dönemde komplikasyon görülmedi. Geç dönem takibinde bel bölgesinde minimal bir kontraksiyon bandının mevcut olduğu gözlendi ancak hastaya belirgin bir sıkıntı vermediği için takip önerildi. (Şekil 3,4).

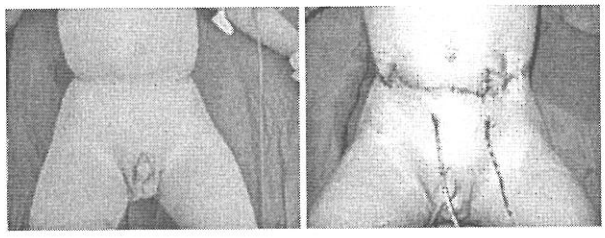

Şekil 1,2: Hastanın ameliyat öncesi ve skar bandı çıkarılıp iki adet 'Z' plasti sonrası görünümü.

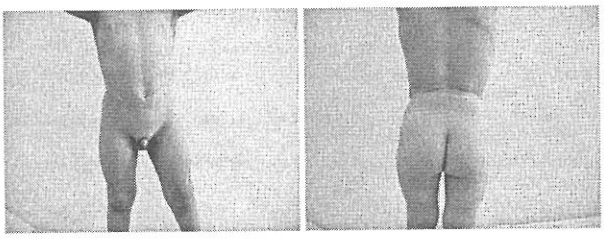

Şekil 3,4: Hastanın ameliyat sonrası 1.5 yıl sonraki görünümleri.

Sonuç: Amniotik band sendromu çoğunlukla alt ve üst ekstremiteyi etkileyen iyi bilinen konjenital bir sendrom olmasına rağmen, etyolojisi henüz tam olarak aydınlatılmamıştır. Sendromun oluşumunda uzun yıllar ekstrinsik ve intrinsik faktörler tartışılmıştır. İntrinsik teori ilk olarak Streeter tarafından öne sürülmüştür (6). Streeter, intrinsik olarak anüler konstrüksiyon bantlarına neden olan subkutan mezanşimal doku eksekliğini tanımlamıştır. Patterson bu teoriyi desteklemekle birlikte mezodermal gelişim esnasındaki duraklamanın konstrüksiyon bantlarına neden olduğu ve sonuçta şiddetli vakalarda iskemi sonucunda deformiteler ve amputasyonların görüldüğünü ileri sürmüştür. Ekstrinsik teori ise tam tersine, konstrüksiyon bantlarının amniotik dokular tarafından oluştuğunu ve rasgele rüptüre olarak ekstremiteleri sıkıştırdığını desteklemektedir. Bu teori Browne ve Torpin tarafından öne sürülmüştür. Onlara göre, uzun olan orta ve yüzük parmağı diğer parmaklara göre daha fazla etkilenmiştir ve buda ekstrinsik teoriyi desteklemektedir. Fakat doğumda etkilenmiş parmaklarda amniotik membran kalıntılarına rastlanmaması ABS'unun oluşumunu karmaşık hale getirmektedir (6).
Ekstremite anomalileri sindaktili, polidaktili, otoamputasyon ve yüzük konstrüksiyonundan oluşmaktadır. ABS vakalarının 1/3'ünde eşlik eden kraniofasial anomali de tespit edilmiştir. Bunlar arasında yarık dudak ve damak, glob ve göz kapağı malformasyonları ve kraniosinositozlar yer almaktadır (4).

1995'de Crombleholme fetal koyun modellerinde yaptığı çalışmada konstriksiyon bantlarının intra-uterin fetoskopik serbestleştirilmesinin ekstremiteyi amputasyondan kurtardığı ve fonksiyonun tekrar sağlandığını göstermiştir (1). 2 yıl sonra, ilk defa Quintero amniotik bantlı 2 hastada bantların fetoskopik serbestleştirilmesini gerçekleştirmiştir. Bu iki çalışmada ABS'li hastalarda amniotik bantların intrauterin fetoskopik serbestleştirilmesinin ekstremite fonksiyonlarını koruduğunu göstermiştir (1). Fakat ne yazıkki, fetoskopik girişim için en ideal süre hala belirsizdir. Postnatal dönemde

Doppler incelemesinde çok fazla değişiklik olmamasına rağmen, Sentilhes acil cerrahi girişimi önermektedir. Tüm çabalar iskemik değişikliklerin önüne geçmeyi amaçlamaktadır. Fakat, Tadmor, Doppler teknolojisindeki gelişmeler sonucunda konstrikte halkalarda vasküler yetmezlik takibiyle cerrahi girişim için uygun zamanın beklenmesini önermektedir (1).Sentilhes, intrauterin fetoskopik girişimin ABS'da özellikle karşı ekstremiyle veya daha önceki Doppler incelemesiyle karşılaştırıldığında bozulmuş kan akımı kanıtları varlığında yapılmasını önermektedir (1).ABS tedavisinde kabul gören teori, seri eksizyon ve 'Z' plasti tekniği ile onarımdan oluşmaktadır (5). Bizim vakamızdada gövdede yerleşik amniotik bant eksizyonu ve iki adet 'Z' plasti tekniği ile onarım yapıldı. Vakamızda özellikle bel kısmındaki çökük alanın sebat ettiği görüldü. Dolayısıyla vücudu saran bandın tamamen çıkarılmasının ve daha fazla 'Z' plasti yapılmasının faydalı olabileceğini düşünmekteyiz.

Kaynaklar:

1. Sentilhes L., Verspyck E., Eurin D., Ickowicz V., Patrier S., Lechevallier J. And Marpeau L. Favourable outcome of a tight constriction band secondary to amniotic band syndrome. Prenat Diagn 2004 ;24:198-201
2. Pedersen TK and Thomsen SG. Spontaneous resolution of amniotic bands. Ultrasound Obstet Gynecol 2001;18: 673-74
3. Clarke JC, Becker EJ and Salonen DC. Amniotic band syndrome.Can Assoc Radiol 2000;51:134-6
4. Taub PJ, Bradley JP, Setoguchi Y, Schimmenti L and Kawamoto HK. Typical facial clefting and constriction band anomalies: an unusual association in three unrelated patients. Am J Med Genol A. 2003; 15;120:256-60
5. Bahadoran P, Lacour J, Terrisse A and Ortonne JP. Congenital constriction band of the trunk. Pediatric Dermatol 1997;14:470-72
6. Al-Qattan MM. Classification of the pattern of intrauterin amputations of the upper limb in constriction ring syndrome. Ann Plast Surg 2000; 44:626-32

P-154
Puva Terapisi Sonrası Gelişen İzole Vulvar Epidermolitik Akantom: Nadir Bir Olgu

Fulya FINDIKÇIOĞLU, Kemal FINDIKÇIOĞLU, Başar KAYA, Seyhan ÇENETOĞLU
Gazi Üniversitesi Tıp Fakültesi, Plastik, Rekonstrüktif ve Estetik Cerrahi AD., ANKARA

Amaç: Epidermolitik akantomlar (EA) oldukça nadir görülen verrüköz lezyonlardır ve genellikle 'wart' lar ve 'molluscum contagiosum' ile karıştırılırlar.[1] Epidermolitik hiperkeratoz gösteren kazanılmış papüler lezyonlar ilk kez Shapiro ve Baraf tarafından 1970'te izole EA olarak adlandırılmıştır.[2] Konjenital ihtiyoziform eritroderma, kalıtsal palmoplantar keratoz gibi dermatozlara eşlik eden epidermolitik hiperkeratozun aksine EAlar kalıtsal değildir.[1] Banky ve Carpintero epidermolitik hiperkeratozun Keratin I ve X daki mutasyonlara bağlı epidermal maturasyon anormalliği olduğunu açıklamışlardır ve bu bazı dermatozlardaki epidermal hiperkeratozun kalıtsallığını açıklamaktadır.[1,3] Etiyolojilerinde virüsler düşünülmüş olsa da analizlerde virüs DNA'sı bulunamamıştır.[4,5] Diğer suçlanan faktörler kronik güneş maruziyeti, travma ve PUVA nedeniyle gelişen immün süpresyondur.[1,3,6] Literatürde Sezary Sendromu için uygulanan PUVA terapisi sırasında gelişen ve tedavi kesilir kesilmez kaybolan tek bir adet yaygın EA vakası tariflenmiştir.[6] Bizim çalışmamızda Mycosis Fungoides için PUVA tedavisi aldıktan sonra gelişen ve tedavi kesilmesine rağmen geçmeyen bir izole EA olgusu sunulmuştur.

Olgu Sunumu: Kırk yaşında bir bayan hasta vulvar bölgesinde 5 x 5 mm'lik deri renginde ağrısız, kaşıntısız ciltten kabarık bir lezyon şikayeti ile başvurdu. Hasta lezyonun Mycosis Fungoides'i için aldığı 8 aylık PUVA tedavisinden hemen sonra ortaya çıktığını ve 16 aydır bulunduğunu belirtti. Akrabalarında veya vücudunun başka bir bölgesinde benzer lezyonların olmadığı öğrenildi.
Bulgular: Hastanın sol vulvasında 5X5 mm'lik deri renginde papüler bir lezyon dışında genel fizik muayenesi normaldi. Verruca ve molluscum contagiosum öntanılarıyla total eksizyon yapılan lezyonun patolojik tanısı izole EA olarak rapor edildi. İntraselüler ödem ve hiperkeratozun eşlik ettiği tek bir bölgedeki akantoz dışında epidermis histopatolojik olarak normaldi. (Şekil 1 ve 2)



Şekil 1. Tek bir alanda akantoz içeren normal epidermis. (X 12,5 büyütme, HE)

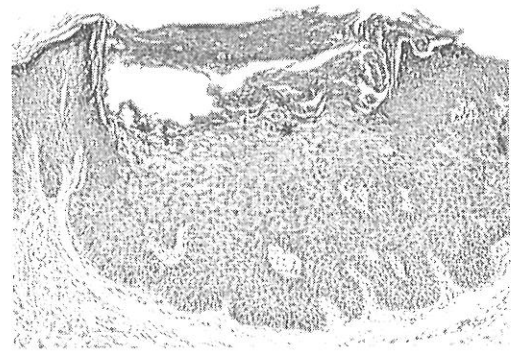

Şekil 2. İntraselüler ödem ve hiperkeratoz. (X 40 büyütme, HE)

Sonuç: PUVA tedavisi alanlarda akantom, keratom gibi benign lezyonların yanı sıra Bowen Hastalığı, BCC ve SCC gibi premalign ve malign lezyonlar da tarif edilmiştir.6 Bu nedenle halen PUVA tedavisi alan veya önceden PUVA tedavisi almış olan hastaların deri lezyonlarıyla ilgilenirken, hem benign hem de malign olabilecekleri göz önünde bulundurulup çok dikkatli olunmalıdır.

Kaynaklar:

1. Banky JP, Turner RJ, Hollowood K: (2004) Multiple Scrotal Epidermolytic Acanthomas:Secondary to Trauma? Clin Exp Dermatol. 29:489
2. Shapiro L, Baraf CS: (1970) Isolated Epidermolytic Acanthoma: A Solitary Tumor Showing Granular Degeneration. Arch Derm. 101:220
3. Sanchez-Carpintero I, Espana A, Idoate MA: (1999) Disseminated Epidermolytic Acanthoma Probably Related to Trauma. Br J Dermatol. 141:728
4. De Coninck A, Willemsen M, De Dobbeleer G, Roseeuw D: (1986) Vulvar Localization of Epidermolytic Acanthoma. Dermatologica 172:276
5. Hirone T, Fukushiro R: (1973) Disseminated Epidermolytic Acanthoma: Nonsystematized Multiple Verrucoid Lesions Showing Granular Degeneration. Acta Dermatovener. 53:393
6. Nakagawa T, Nishimoto M, Takaiwa T: (1986) Disseminated Epidermolytic Acanthoma Revealed by PUVA. Dermatologica 173:150

P-155
Saklı (=inconspicuous) Peniste Keloid Formasyonu

Mehmet BEKERECİOĞLU[2], Serhat İNALÖZ[1], Mustafa TERCAN[3], Dağhan IŞIK[2],

1) Gaziantep Üniversitesi Tıp Fakültesi, Dermatoloji Kliniği, GAZİANTEP
2) Gaziantep Üniversitesi Tıp Fakültesi, Plastik, Rekonstrüktif ve Estetik Cerrahi Kliniği, GAZİANTEP
3) Haydar Paşa Eğitim Hastanesi, Plastik Cerrahi Kliniği, İSTANBUL

Amaç: Saklı (=inconspicuous) penis terimi yeni doğanlarda birkaç anatomik varyasyonu kategorize eden bir umbrella terimdir. Sıklığı net olarak bilinmemektedir (1). Bunlar anatomik aykırılıklardan bazıları kısa (=short), perdeli (=webbed), tuzak (=trapped) ve gömülü (buried) penis bozukluklarıdır (2). Bu terim içindeki anomalilerden doğru tanı koymak hastalığın yıkıcı sonuçlarını ortadan kaldırmak için önemlidir. Mükerrer sünnet uygulamaları problem için çözüm değildir. Peniste keloid oluşumu çok nadir görülen bir hadisedir. Literatürde peniste keloid dokusunun varlığından bahseden sadece birkaç olgu bulunmaktadır (3). Burada sunumda hastada sünnet sonrası penis dirinde keloid formasyonu olan ve bu keloid nedeniyle gömülü (=buried) penisi bulunan bir olgudan bahsetmekteyiz.

Gereç ve Yöntem: Kliniğimize peniste şekil bozukluğu, idrar yapma güçlüğü ve sık idrar yolu enfeksiyonu şikayeti ile başvuran hasta sonuncusu 2 yıl önce olan 2 defa sünnet olmuş. İki sünneti de doktor olmayan sünnetçiler tarafından gerçekleştirilmişti. Hastanın lokal muayenesinde glansın penis derisini aşıp görünür hale gelmesini engelleyen penis derisinde sirküler keloid mevcuttu (Fig. 1,2). Bu haliyle penis pubise gömülmüş gibi görünmekteydi.

Bulgular: Hasta lokal anestezi altında opere edildi. Multiple Z-plastilerin uygulandığı cerrahi operasyon sırasında insizyon hattına intraoperatif steroid enjeksiyonu uygulandı (Fig. 3). Çıkarılan lezyonun histopatolojik incelemesi keloid şeklinde gelmiştir. Hastanın 1 yıl sonraki takibinde saklı penis formasyonunun ortadan kalktığı ve anatomik bir penis görüntüsünü kazanmıştı. Son bir senedir idrar yolu enfeksiyonu şikayeti olmamış idrar yaparken yaşadığı güçlük ortadan kalkmıştı.

Sonuç: Saklı (=inconspicuous) penis kavramı içinde birçok anatomik bozukluğu barındıran bir terimdir. Bu olguda peniste keloid nedeniyle gömülü penis bozukluğuna maruz kalmış bir hastadan bahsediliyor. Sirküler keloid, glansın penis derisini aşıp dışarı çıkmasını engelleyip gömülü bir görüntü oluşmasına sebep oluyor. Literatürde peniste keloid bulunan sadece birkaç olgudan bahsedilmektedir(3). Keloid hipertrofik skardan farklı olarak bulunduğu cerrahi insizyon hattını çokça aşan bir görüntüye sahiptir (4). Histolojik olarak ta kollajen fibrilleri hipertrofik skardaki gibi düzenli değil her yöne doğru giden düzensiz şekillerde dizilirler. Bu olguda sirküler lezyon insizyon hattından oldukça kabarmıştı. İnsizyonun boğma etkisi kadar keloidin kitle etkisi de glans ve penisi pubise doğru ittirmekteydi. Histopatolojisindeki kollajen fibrillerinin düzensiz dağılımı ile de keloid tanısı kesinleşmiştir. Keloid cerrahisinde klasik Z-plastiler, ve insizyon hattına intraoperatif steroid (triamcinolone acetonid) enjeksiyonunun etkili olduğu gösteren yayınlar mecuttur (5). Bu olguda da Multiple Z-plati uygulanmış ve steriod enjeksiyonu intraoperatf yapılmıştır. Penis derisi laksitesi nedeniyle keloidin oluşmadığı bir yerdir. Ancak bu olguda çok nadir olabilecek bir patoloji gerçekleşmiş ve sünnet skarı üzerinde keloid oluşmuştur.

Kaynaklar

1. Horton, C.E., Sadove, R.C., Devine, C.J. Reconstruction of male genital congenital defects. J.G.McCarthy, J.W. May, J.W. Littler (Eds.). Plastic Surgery. Philadelphia: W. B. Saunders Campony, 1990. P. 4153.
2. Maizels, M., Zaontz, M., Donovan, J., Bushnick, P.N., Firlit, C.F. Surgical correction of the buried penis: Description of a classification system and a technique to correct the disorder. J Urol. 136: 268, 1986.
3. Gurunluoglu, R., Bayramicli, M., Numanoglu, A. Two patients with penile keloids: A review of the literature. Ann Plast Surg, 39: 662, 1997.
4. Braun-Falco, O., Plewing, G., Wollf, H.H., Burgdorf, W.H.C. Mesenchymal and neural tumors. Braun-Falco O, Plewing G, Wollf HH, Burgdorf WHC (eds.), Dermatology. New York: Springer-Verlag Berlin Heidelberg, 2000. P. 1553.
5. Masih, B.K., Brosman, S.A. Webbed penis. J Urol. 111: 690, 1974.

Figürler

Figür 1: Saklı penis olgusunun preoperatif görüntüsü
Figür 2: Olgunun preoperatif ve postoperatif 6 ayda ki karşılaştırmalı görüntüsü
Figür 3: Ameliyatın demonstratif çizimi. Keloid dokusunun eksize edildi ve multiple Z-plasti uygulanarak insizyon sütüre edildi.

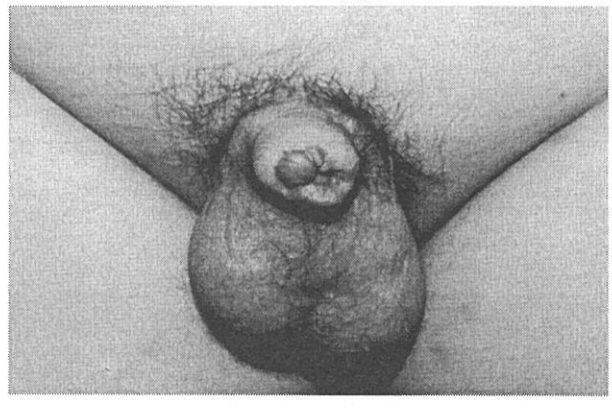

Figür 1

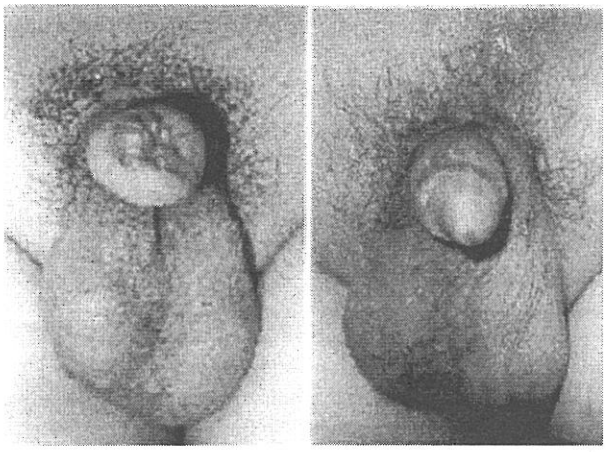

Figür 2

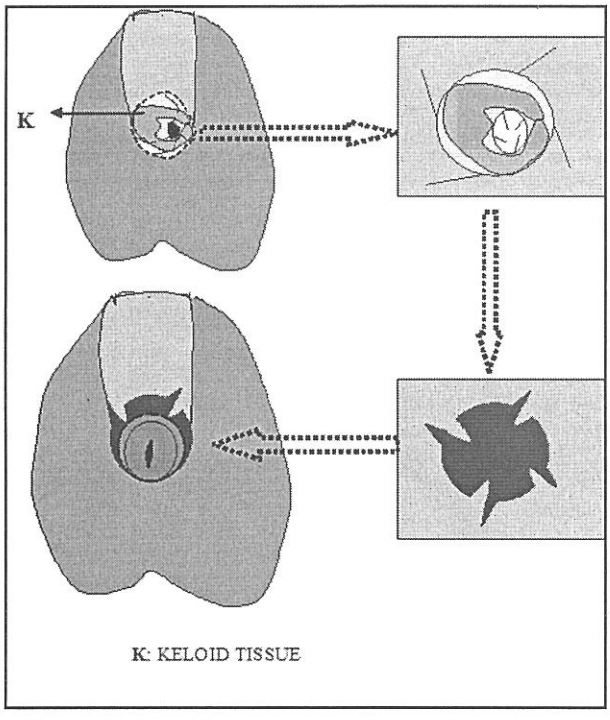

Figür 3

P-156
Üretrokutan İlerletme Tekniği İle Hipospadias Onarımı Sonrasında Görülen ve Prepusium Dolaşımını Bozan Ciddi Prepusium Ödemi

Hakan ORBAY, Ramazan Erkin ÜNLÜ, Mustafa Nihat KOÇ, Serdar ALTUN, Enver ARPACI, Ömer ŞENSÖZ

Ankara Numune Hastanesi II. Plastik ve Rekonstrüktif Cerrahi Kliniği, ANKARA

Amaç: Hipospadias genitoüriner sistemin en sık görülen anomalilerinden birisidir ve farklı onarım teknikleri vardır [1]. Bu tekniklerin hepsinde değişen oranlarda komplikasyonla karşılaşılabilir. Biz bu çalışmada kliniğimizde yıllardır kullanmakta olduğumuz Üretrokutan Laritmi Tekniği[2] ile yapılan bir hipospadias onarımı sonrası karşılaştığımız prepusial dolaşımı bozacak derecede şiddetli prepusial ödem olgusunu sunmaktayız.

Olgu Sunumu: Subkoronal hipospadias olan 2 yaşında bir erkek hasta (resim 1) kliniğimize yatırılarak üretrokutan laritmi tekniği ile onarım yapıldı. Operasyon esnasında adrenalin veya turnike uygulaması yapılmadı. Post operatif 4. saatte açığa çıkan prepusial ödem klinik çalışanları tarafından pansumanın erken dönemde açılması sonrasında giderek arttı. Hemen buz uygulaması penis elevasyonu ve iv. yüksek molekül ağrlıklı dekstran uygulamasına geçildi fakat ödem aratarak devam etti ve prepusium ödemli ve venöz yetmezliği düşündürecek tarzda mor bir görünüm kazandı (resim 2). Bu tablo 1 hafta kadar devam ettikten sonra ödem çözülmeye başladı ve 2. hafta sonunda prepusial nekroz olmaksızın tamamen ortadan kalktı (resim 3) ve hasta glans ucundan işer halde taburcu edildi (resim 4).

Sonuç: Hipospadias onarımının en önemli temel prensipleri atravmatik teknik ve kanlanması iyi olan dokuların onarım için kullanılmasıdır [3]. Hiç bir hipospadias onarımı bütün vakalarda komplikasyon olmaksızın tam iyileşme sağlayamaz. En sık görülen komplikasyonlar ise üretrokütan fistül ve üretral darlıktır [1,4,5]. Prepusial ödem sıkça görülmekle beraber bu vakadaki gibi dolaşımı engelleyecek kadar şiddetli olgularla nadiren karşılaşılmaktadır ve literatürde böyle bir olguya rastlanmamıştır. Haliyle böyle bir durumda alınacak önlemlerin bilinmesi açısından bilhassa kariyerlerinin başlangıcındaki meslektaşlarımız için bu olgu sunumunun faydalı olacağı kanaatindeyiz

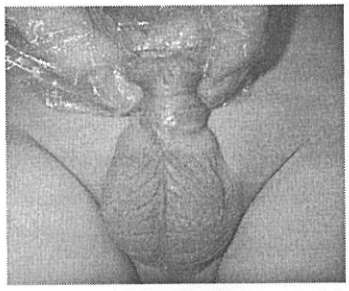

Resim 1: Hastanın preoperatif görünümü. Subcoronal hipospadias izlenmekte

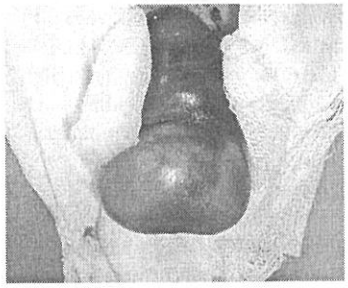

Resim 2: Hastanın penisinin post op 3. gündeki dorsalden görünümü. Prepusiumdaki aşırı ödem ve proximal kısımlardaki nekrotik doku izlenimi uyandıran renk değişimi gözlenmekte



Resim 3: Hastanın penisinin post operatif 2. haftadaki dorsalden görünümü. Prepusium cildinde herhangi bir nekroz gözlenmemekte ve ödem tamamen geçmiş.

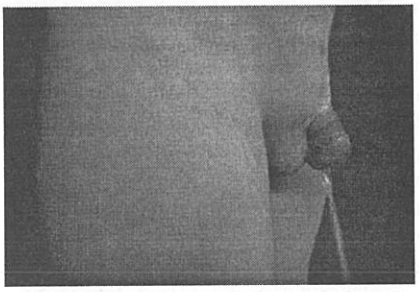

Resim 4: Hastanın postoperatif 2. haftada miksiyon esnasında çekilen fotoğrafı. Kalibrasyonda herhangi bir kısıtlılık olmadığı gibi miksiyon glansın ucundan olmaktadır.

Kaynaklar

1. Retik, A.B., Atala, A. Complications of hypospadias repair. Urol Clin N Am. 29: 329-339, 2002
2. Sensoz O, Ortak T, Baran CN, Unlu RE. A new technique for distal hypospadias repair: advancement of a distally deepithelialized urethrocutaneous flap.Plast Reconstr Surg. 112(3): 840-3, 2003
3. Yücel, S., Güntekin, E., Kukul, E., et al. Comparison of hypospadic and normal preputial vascular anatomy. J Urol. 172: 1973-6, 2004
4. Uemura, S., Hutson, J.M., Woodward, A.A., et al. Balanitis xerotica obliterans with urethral stricture after hypospadias repair. Pediatr Surg Int. 16(1-2): 144-5, 2000
5. Secrest, C.L., Jordan, G.H., Winslow, B.H., et al. Repair of the complications of the hypospadias surgery. J Urol. 150(5 pt 1): 1415-8, 1993

P-157
Vasküler Malformasyonlarda Kombine Tedavi; Embolizasyon ve Cerrahi Eksizyon, Olgu Sunumu

Galip Kemali GÜNAY[1], Nevzat ÖZCAN[2], Mehmet ÖZKÖSE[1], Ertuğrul MAVİLİ[2], Gökhan ŞAHİN[1],
1) Erciyes Üniversitesi Tıp Fakültesi, Plastik ve Rekonstrüktif Cerrahi Anabilim Dalı, KAYSERI
2) Erciyes Üniversitesi Tıp Fakültesi, Radyodiagnostik Anabilim Dalı, KAYSERI

Giriş: Dogumsal vasküler lezyonlar hemanjiomlar ve malformasyonlar olarak iki gruba ayrılır. Farklılıklar hücresel özellikler, klinik bulgular ve klinik seyirlerinden oluşur. Vasküler malformasyonlar hücresel hiperplazi göstermez. Bunlarda ilerleyici genişleme gösteren anormal damarlar vardır. Doğumda vardırlar ve yaşamın herhangi bir döneminde bulgu verebilirler (1, 2). Yaklaşık yarısı baş boyun bölgesindedir ve erkek-kadın oranı '1, 1.5' dur. Gerileme göstermezler. Tedavi gereksinimi hemangiomlara oranla daha fazladır. Vasküler malformasyonlar baskın olan damar tipine göre; kapiller, venöz, arterial, lenfatik veya bunların kombinasyonları şeklinde sınıflandırılırlar. Akım paternine göre ise yavaş ve hızlı akımlı olabilirler. Tedavileri baskın damar tipine göre farklılık gösterir (3). Kapiller malformasyonlarda lazer, arteriovenöz malformasyonlarda transarterial embolizasyon sonrası cerrahi eksizyon, venöz malformasyonlarda lazer fotokoagulasyon, skleroterapi, embolizasyon ve doğrudan cerrahi eksizyon veya bu yöntemlerin kombinasyonları seçilecek tedavilerdendir. İntraarterial embolizasyon arteriovenöz malformasyonlarda tek ve cerrahi eksizyonla birlikte uygulanabilen bir tedavi yaklaşımıdır. Tedavi sonrası lezyonda tam devaskülarizasyon ve semptomlarda düzelme görülebilir. Bu tedavide kür saglamaktır. Embolizasyon tek başına kür saglayamadığı olgularda ise lezyonda küçülme, kanamanın azalmasını saglayarak cerrahiyi kolaylaştırır

Olgu Sunumu: 18 yaşındaki erkek hasta sol gluteal bölgede dogumda makül şeklinde varolan, son dört ay içinde deriden kabarıp büyümeye başlayan lezyon nedeniyle polikliniğimize başvurdu. Hastada sol gluteal oluğun 1-2 cm üstünde, orta hat komşuluğunda, yüzeyden kabarık, yer yer ülsere alanlar içeren, sert, 10x12 cm boyutlarında lezyon vardı. Ülsere alandan kanaması oluyordu. Hemanjiom, vasküler malformasyon ön tanıları ile yapılan doppler USG'de arterial ve venöz akım izlendi. Çeiklen MR ve MR Ajio vaskülaritesi yüksek arteriovenöz malformasyon veya belirgin vaskülarizasyona sahip kapiller hamanjiom lehine yorumlandı.Yapılan Dijital Substraksiyon Anjiografi incelemesi sonrası ise sol internal iliak arterden çıkan çok sayıda daldan beslenen, arteria profunda femoris'den de bir dal alan arteriovenöz malformasyon tanısı konuldu. Bu bulgular ışığında olguya 'Glubran' ile selektif arterial embolizasyon uygulandı (4). Lezyonu besleyen tüm arterler tıkandı. İşlem sonrası kitlenin boyutlarında küçülme olmadı, ancak lezyonun başlangıçta pembe olan rengi mora dönüştü ve lezyon yumuşak kıvamlı bir hal aldı. Basmakla lezyonda kapiller dolma izleniyordu. Embolizasyondan iki gün sonra yapılan doppler USG' de lezyonda belirgin bir arteriyal akımın olmadığı, periferik agırlıklı venöz akımın oldugu görüldü. Embolizasyon sonrası üçüncü günde olgu ameliyata alınarak lezyon eksize edildi. Operasyon sırasında belirgin bir kanama olmadı, lezyona giren çok sayıda irili ufaklı damar tespit edildi. Özellikle lezyon tabanında çapı 5 mm'ye ulaşan tromdoze damarlar izlendi. Lezyon sarı görünümlü saglıklı yag doku planında ve derin fasya üzerinde eksize edildi. Oluşan defekt lezyona baglı bir miktar genişleyen derininde yardımı ile primer kapatıldı. Postoperatif problem olmadı.

Tartışma: Vasküler malformasyonlar kanama, kozmetik deformite, konfor bozukluğu gibi genel komplikasyonlar yanında yerleşim yerlerine baglı spesifik problemlere de neden olurlar. Yüksek kanlanmaları nedeniyle cerrahi güçtür. Bu nedenle kombine tedavi yaklaşımlarına ihtiyaç olabilir. Embolizasyon bu amaçla kombine veya tek başına kullanılabilecek bir yöntemdir. Literatürde embolizasyon sonrası cerrahinin zamanlaması ile ilgili 2 gün-3 hafta arasında degişen süreler önerilmiştir. Ancak bazı çalışmalarda embolizasyondan 48 saat sonra lezyonlarda hızlı büyüme olduğu belirtilmektedir. Bu nedenle cerrahinin 48 saat içinde yapılması önerilmektedir (5). Olgumuzda embolizasyon sonrası 3. günde cerrahi uygulandı ve anlamlı bir kanama olmaksızın lezyon tam olarak çıkarıldı.
Kliniğimizde ilk defa gerçekleştirilen bu olgudaki deneyimlerimizi paylaşmak için bu olgu sunuma karar verildi.

Kaynaklar;

1. Mulliken J, Glowacki J: Hemangiomas and vasculer malformations in infants and childrens; a classification based on endothelial characteristics. Plast Recons Surg 1982, 69:412-422
2. Enjolras O.: Classification and management of the various superficial vasculer anamolies: Hemangiomas and vasculer malformations. J. Dermatology 1997, 24:701-710
3. Rak KM, Yakes WF, Ray RL et all. MR imaging of peripheral vasculer malformations. AJR 1992, 159: 107-112
4. Coldwell DM, Stokes KR, Yakes WF: Embolotherapy: Agents, clinical applications, and techniques. RadioGraphics 1994, 14:623-643,
5. Kohout, Mark P. F.R.A.C.S.; Hansen, Matthew F.R.A.C.S.; Pribaz, Julian J. M.D.; Mulliken, John B. M.D. Arteriovenous Malformations of the Head and Neck: Natural History and Management. Plastic & Reconstructive Surgery.1998 102(3):643-654

P-158

Duplike Rektum İçeren Kaudal Regresyon Sendromu; Kombine Gluteus Maksimus Kas Flebi ve Lokal Transpozisyonel Cilt Flebi İle Onarım

Serdar ÖZTÜRK[1], İsmail ŞAHİN[1], Salih ÇETİNKURŞUN[2], Murat TÜREGÜN[1], Mustafa ŞENGEZER[1]

1) GATA Plastik, Rekonstrüktif ve Estetik Cerrahi AD., ANKARA
2) GATA Çocuk Cerrahisi AD., ANKARA

Amaç: Kaudal regresyon sendromu oldukça nadir görülen, basit bir anal atreziden sakral, lumbal hatta alt torasik vertebraların yokluğuna kadar giden ve en ciddi formu alt ekstremitelerin füzyonu ile karakterize olup sirenomelia (mermaid sendromu) olarak isimlendirilen konjenital malformasyonlar grubu olarak tanımlanabilir (1). Burada kaudal regresyon sendromu, rektum duplikasyonu nedeniyle başarılı şekilde opere edilen bir olgu sunulmaktadır.

Olgu Sunumu: Sağlıklı ebeveynlere sahip, normal bir antenatal ve perinatal hikayeye sahip, miadında bir gebelik sonrası 3130 gr doğan erkek hastanın doğumdan sonraki ilk fizik muayenesinde, sacrococygeal bölgede normal anüs yanında gaita çıkışı izlenen 3x3 cm ebatlarında kitle izlendi. Spinal MRI tetkikinde kaudal regresyon sendromu, sakrum agenezisi, L3-4 vertebral korpuslarında füzyon ve konus medullarisin T12 seviyesinde künt sonlanma saptandı. Hastada kaudal regresyona eşlik eden anomaliler olarak sol brakial plexus paralizisi ve sağ ayakta pes equinovarus deformitesi izlendi. 7 aylık iken hastaya çocuk cerrahisi kliniği tarafından sigmoid kolostomi açılması, kolostomi açılmasından 3 ay sonra definitif tedavi olarak hastaya duplike rektum eksizyonu, muskulokutan gluteus maksimus transpozisyon flebi ile onarım ve kolostomi tashihi operasyonu uygulandı. Duplike rektum segmentinin eksizyonunu takiben sakral bölgede 4x4 cm ebatlarında posterior rektal duvarın ekspoze olduğu bir defekt oluştu. Paraplejik hastalarda sakral bası yaralarının sıkça karşılaşılan bir problem olması dolayısıyla iki tabakalı bir onarım uygulandı. Eksizyon sonrası oluşan defektin kapatılmasında ilk tabaka, enfeksiyon ve seroma gibi komplikasyonlara neden olabilecek ölü boşluğun önlenmesi, onarım sonrası ekspoze durumda bulunan posterior rektum duvarına destek olması ve fistül formasyonunu önlemesi için anormal orjin gösteren gluteus maximus kası liflerinden hazırlanan bilateral kas flepleri ile oluşturuldu. Bu tabakaya destek olması amacıyla lokal bir fasyokutan transpozisyon flebi planlandı ve kas üzerine çevrildi. Postoperatif dönemde hastada fistül formasyonu, seroma oluşumu izlenmedi ve yara iyileşmesi problemsiz gerçekleşti.

Sonuç: Sakral bölgede oluşan defektlerin onarımında, tanımlanan tedavi yöntemi rektum onarım bölgesinin sızdırmazlığı yanında yeterli kalitede, dayanıklı örtü sağlar.

Kaynaklar:

1. Aslan H, Yanık H, Çelikaslan N, Yıldırım G, Ceylan Y: Prenatal diagnosis of Caudal Regression Syndrome: a case report. BMC Pregnancy Childbirth;1:8,2001.

P-159
Deri Karsinosarkomu: Olgu Sunumu

Cemil Özerk DEMİRALP, Savaş SEREL, Hüseyin SAĞLAM, Mert DEMİREL, Mehmet Serdar GÜLTAN

Ankara Üniversitesi Tıp Fakültesi Plastik, Rekonstrüktif ve Estetik Cerrahi Anabilim Dalı, ANKARA

Amaç: Karsinosarkom (sarkomatoid karsinom, metaplastik karsinom), larinks, prostat, safra kesesi, meme, uterus gibi çeşitli organlardan köken alan, epitelyal ve mezenkimal birimlerden oluşan bifazik malign bir tumördür. Primer deri tutulumu literatürde oldukça nadir olup şu ana kadar 23 adet deri karsinosarkom vakası tanımlanmıştır. Sunduğumuz olgunun patalojik incelemesinde epitelyal komponentinin az diferansiye adenokarsinom, mezenkimal komponentinin yüksek dereceli leiomyosarkom olarak değerlenderilmesi bizi, nadir görülen bu tümörün immünohistokimyasal bulgularını ortaya koymaya ve literatür araştırması yapmaya yönlendirmiştir.

Olgu Sunumu: 67 yaşında bayan hasta sırtta sol infraskapüler bölgede yaklaşık 9x7 cm boyutlarında nüks kitle şikayeti ile başvurmuştur (Şekil 1). Hastanın tanımına göre kitle ilk olarak 10 yıl önce küçük bir nodül olarak başlamış, yaklaşık 6 ay önce başka bir merkezde kitleye eksizyonel biyopsi yapılmış, patalojik spesimen karsinosarkom olarak gelmiştir. Hastanın yeni çekilen akciğer tomografisinde bilateral üst loblarda ve lingula bazal segmentlerinde metastaz ile uyumlu olabilecek nodüllere, abdomen tomografisinde karaciğer sol lobunda 1.5 cm boyutunda 1 adet solid nodüle rastlanmıştır. Hastanın fizik muayenesinde servikal lenfadenopati veya herhangi bir patolojik bulgu tespit edilmemiştir. Lezyonun tamamı eksize edilmiş, histopatolojik incelemeye gönderilmiştir. Tümör kesitlerinde 9.5x7x3.5 cm boyutlarında santrali yer yer kanamalı, lobülasyon gösteren oldukça sert kitle tespit edilmiştir. Tümöre ait çok sayıda örneğin incelemesinde iki farklı komponentin mevcut olduğu ve birkaç odakta bu ikili arasında yavaş geçiş bulunduğu izlenmiştir. Hemotoksilen-Eozin ile incelenmesinde abortif adenoid yapıların izlendiği epitelyal alanlar ve bunlar arasında iğsi hücrelerden oluşan sarkomatöz alanlar içeren tümöral gelişim tespit edilmiştir (Şekil 2). İmmünmikroskopik inceleme için yapılan parafin kesitlerde Streptavidin-Biotin Peroksidaz yöntemiyle HMW-CK, LMW-CK, Vimentin, Myoglobulin, SMA, CD68 araştırılmıştır. Buna göre epitelyal alanlar HMW-CK ve LMW-CK ile, sarkomatöz alanlar ise Vimentin ve SMA ile pozitif boyanmıştır (Şekil 3,4). Bulgular Karsinosarkom olarak değerlendirilmiştir. Tümörün tamamen çıkarılmasını takiben hastaya Ifosfamid, Mesna ve Epirubisini içeren üçlü kemoterapi programı başlanmıştır. Takiplerimizde 3 ay süreyle nüks görülmemiştir.

Sonuç: Karsinosarkom, epitelyal ve mezenkimal birimlerden oluşan malign bifazik bir tümördür (1). Pseudosarkom, metaplastik karsinom, sarkomatoid karsinom gibi çeşitli terimlerle anılabilirler (2). Karsinorkom genelde 50-70 yaş arası erkeklerde ve güneş gören yerlerde lokalize olmasına rağmen sırt gibi beklenmedik lokalizasyonlarda da karşımıza çıkabilir (1,3). Karsinosarkom olgularındaki epitelyal komponent genelde skuamöz veya bazal hücreli karsinom iken, mezenkimal komponent osteosarkom, fibrosarkom veya kondrosarkomdur (1,4,5). Bu vaka literatürde adenokarsinom ile leimyosarkomun beraber olduğu ilk vakadır. Primer deri karsinosarkomu visseral olanlara göre oldukça ender görülür ve tümörün erken tespit edilebilmesi de bağlı olarak prognoz açısından oldukça iyidir (1). Vücudun ayrıntılı ve dikkatli muayenesinin yapılması tümörün erken evrede yakalanmasını ve tedavisinin çok daha önce yapılabilmesini sağlayacaktır.

Kaynaklar:

1- Patel NK, Mckee PH, Smith NP, Fletcher CD. Primary metaplastic carcinoma (carcinosarcoma) of the skin, a clinicopathologic study of four cases and review of the literature. Am J Dermatopathol 1997;19(4):363-72

2- S. M. Bigby, A. Charlton, M. V. Miller, L. J. Zwi, G. F. Oliver. Biphasic sarcomatoid bazal cell carcinoma (carcinosarcoma): four cases with immunohistochemistry and review of the literature. J Cutan Pathol 2005;32:141-147

3- Wick M, Fitzgibbon J, Swanson P. Cutaneous Sarcomas and Sarcomatoid Neoplasms of the Skin. Seminars in Diag. Pathol 1993;10(2):148-158

4- Brown T, Tschen J. Primary Carcinosarcoma of the Skin: Report of a Case and Review of the Literature. Dermatol Surg 1999; 25:498-500

5- Inaloz HS, Ayyalaraju RS, Holt PJA, Laidler P. A case of sarcomatoid carcinoma of the skin. European Academy of Dermatology and Venereology 2003; 17:59-61

Şekiller:

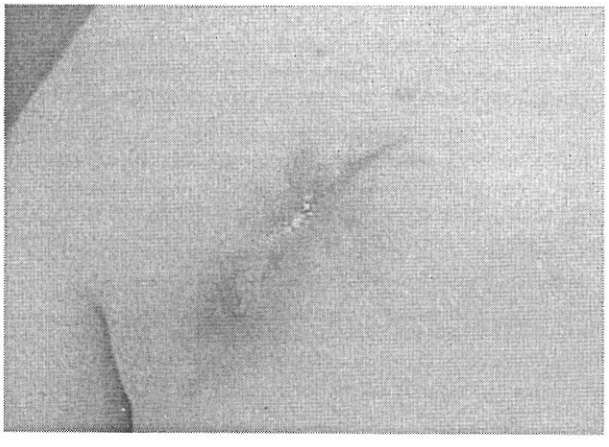

Şekil 1. Hastanın ameliyat öncesi görünümü.

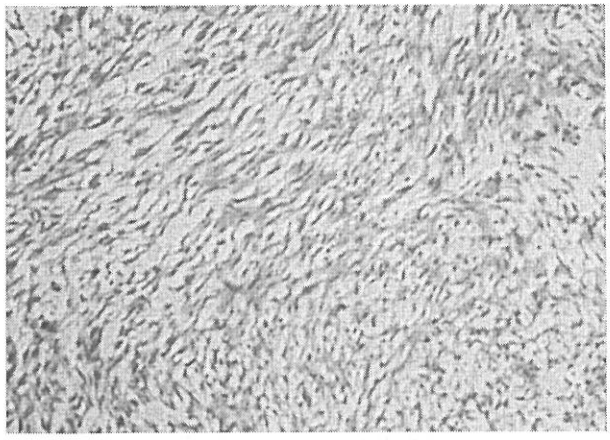

Şekil 2. Mitoz gösteren tümör dokusu (Hemotoksilen-Eozin 20x)

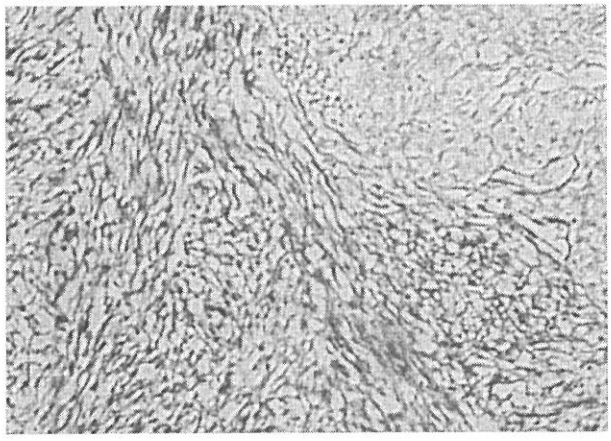

Şekil 3. Sarkomatöz komponent SMA (Smooth Muscle Actin) ile reaktivite göstermiş. (SMA20x)



Şekil 4. Malign epitelyal ve mezenkimal birimlerden oluşan bifazik tümör dokusu. (HMWCK 10x)

P-160
Fournier Gangreni: Etyopatogenez, Tedavi Ve Rekonstrüksiyon

Burak KAYA[1], Zeynep ŞEN[2], Arsın ULUÇ[1], Erdem YORMUK[1], Kutlu SEVİN[1]
1) Ankara Üniversitesi Tıp Fakültesi Plastik Rekonstrüktif ve Estetik Cerrahi Anabilim Dalı, ANKARA
2) SSK Devlet Hastanesi, DENIZLI

Amaç: Fournier gangreni, geniş spektrumlu antibiyotiklerin kullanımı, ameliyathanelerdeki gelişmiş asepsi, antisepsi koşulları, gelişmiş cerrahi teknikler ve yoğun bakım şartlarına rağmen hala varlığını sürdürmektedir. Alınan tüm önlemlere rağmen, yüksek mortaliteyle seyreden bu nekrotizan infeksiyon bizi, vakalarımızı mevcut literatür ışığında gözden geçirerek, Fournier gangreninde güncel tedavi ve rekonstrüksiyon prensiplerini ortaya koymaya yöneltmiştir.

Gereç ve yöntem: Fournier gangrenine bağlı doku defekti tanılarıyla 1990-2003 yılları arasında kliniğimizde tedavi edilen 16 erkek hasta retrospektif olarak değerlendirildi. Yaş, predispozan hastalık, doku defektinin özellikleri, izole edilen mikroorganizma, etyoloji, hematolojik parametreler ve yapılan cerrahi girişimlere göre hastalar değerlendirildi.
Hastalar etkilenen vücut bölgesine göre (skrotum, perine bölgesi, perianal bölge, gluteal bölge, uyluk, abdomen olmak üzere) değerlendirildi. Gangrenden etkilenen bölgenin büyüklüğü, yanık indeksi kullanılarak tespit edildip, hastalar üç gruba ayrıldı. Birinci grupta küçük, defekt alanı %0,5-3 olan hastalar yer aldı. İkinci grupta orta, defekt alanı %3-5 olan hastalar varken üçüncü grupta büyük, %5'in üzerinde defekti olan hastalar yer aldı.
Enfeksiyon kaynağına göre hastalar kolorektal, ürogenital ve postoperatif olmak üzere üç gruba ayrıldı. Hastalığa yatkınlık yaratabilecek faktörler değerlendirilerek hastalar, diabetes mellitus, kronik böbrek yetmezliği, morbit obezite, immün yetmezlik açısından irdelendi.
Hastaların genel durumu, yaşı, defektin büyüklüğü, lokalizasyonu ve derinliği göz önüne alınarak değerlendirme yapıldı ve defektin kapatılmasına yönelik cerrahi olarak primer onarım, greftleme, fleple onarım ya da bu yöntemlerin çeşitli kombinasyonları kullanıldı. Defekt boyutuna göre değerlendirmede küçük sınıfına giren iki hastada yaralar sekonder iyileşmeye bırakıldı ve ortalama 10 gün içinde epitelizasyon tamamlandı. Bu esnada hastalara Nitrofurazon pomad ve enjektabl rifamycin emdirilmiş tamponlarla kapama şeklinde günlük pansuman yapıldı.

Bulgular: Onaltı hastanın ortalama yaşı 49,9 (20-70) idi. Predispozan faktörler arasında %43,75 ile diabetes mellitus ilk sırayı alırken, %25 obezite, %12,5 kronik böbrek yetmezliği, %6,25 immün yetmezlik hastalığa eşlik etmekteydi.
Alınan yara örneklerinde, E.Coli: %37,5, Metisiline Rezistant S.aureus (MRSA): %31,25, P. auroginosa: %18,75, Acinetobacter: %12,5, Str. pyogenes: %12,5, Candida: %12,5, Bacteriodes: %6,25 oranlarında kültüre edildi. Bazı yaralardan birden fazla mikroorganizma izole edildi.
13 hastada (%81.25) skrotum tutulumu, 9 hastada (%56.25) perine tutulumu, 5 hastada (%31.25) perianal tutulum, 2 hastada (%12.5) abdominal bölgede tutulum, 2 hastada (%12.5) femoral bölgede tutulum ve 1 hastada (%6.25) gluteal bölgede tutulum mevcuttu.
Hastaların %25'inde (n=4) kaynak kolorektal iken, %37,5'inde (n=6) ürogenitaldi. Hastaların %37,5'inde (n=6) ise, postoperatif dönemde Fournier gangreni gelişmişti.
Hastaların 8 tanesine STSG yapılırken, 5 hastada aksiyel fleplerle onarım yapıldı (Şekil 1,2). Hastalardan bir tanesinde yara kenarları tazelenip defekt primer onarıldı (Şekil 3,4). İki hastada ise yara sekonder iyileşmeye bırakıldı.

Sonuç: Fournier gangreni ilk defa Jean Alfred Fournier tarafından tanımlanan perineal ve genital bölgeden kaynaklanan, fasiyal planlar üzerinden hızla kasık, uyluk ve karın duvarına yayılan fulminan, nekrotizan bir infeksiyondur (1,2). Cilt bulguları bir buz dağının tepesi gibidir. Çünkü infeksiyon, ilgili fasiyal planda agresif olarak yayılmaktadır. Tanımlandığı ilk zamanlarda idiyopatik olarak nitelendirilse de daha sonra ürolojik, kolorektal ya da kutanöz kaynaklı olduğu anlaşılmıştır (3).
Predispozan faktörler arasında diabetes mellitus, kronik böbrek yetmezliği, karaciğer yetmezliği, immünsüpresyon, maligniteler, morbid obezite sayılabilir (1, 4).
Fournier gangreni tanısının erken konmasında magnetik rezonans görüntüleme ve ultrason önemli yer tutar. Fournier gangreninde, erken tanı konulup, gangren erken dönemde kontrol altına alınamazsa mortalite oldukça yüksek olmaktadır. Mortalite oranı çeşitli çalışmalarda farklılık gösterse de genellikle %40-50'dir (2).
Fournier gangreni yalnızca genç erkeklerde görülmez. Kadınlarda da Fournier gangreni vakaları bildirilmiştir (5). Tespit edilen infeksiyon ajanları genellikle E. coli, Str. pyogenes, P. aeruginosa, K. pneumonia, Prt. mirabilis, Enterococci, B. fragilis, anaerobic streptococcus'dur (6).
Fournier gangreni nadir görülen bir hastalık olmakla birlikte mortalitesi oldukça yüksektir. Kompleks bir hastalık olması ve mortalitesinin yüksek olması nedeniyle agresif multidisipliner yaklaşım gereklidir. Erken tanı, geniş cerrahi debridman, parenteral antibiyotik kullanımı ve hemodinamik resusitasyon sağkalımı etkileyen önemli faktörlerdir. Şiddetli enfeksiyon ve dolaşım bozukluğuna bağlı gelişen doku defektlerinin onarımı çeşitli rekonstrüktif girişimlerle başarı ile tedavi edilebilmektedir.

Kaynaklar

1. Dahm P, Roland FH, Vaslef SN, Moon RE, Price DT, Georgiade GS, Vieweg J. Outcome analysis in patients with primary necrotizing fasciitis of the male genitalia. Urology. 56(1):31, 2000.
2. Benizri E, Fabiani P, Migliori G, Chevallier D, Peyrottes A, Raucoules M, Amiel J, Mouiel J, Toubol J. Gangrene of the perineum. Urology. 47(6):935, 1996.
3. Vick R, Carson CC 3rd. Fournier's disease. Urol Clin North Am. 26(4):841, 1999.
4. Villanueva-Saenz E, Martinez Hernandez-Magro P, Valdes Ovalle M, Montes Vega J, Alvarez-Tostado F JF. Experience in management of Fournier's gangrene. Tech Coloproctol. 6(1):5, 2002
5. Kilic A, Aksoy Y, Kilic L. Fournier's gangrene: etiology, treatment, and complications. Ann Plast Surg. 47(5):523, 2001.
6. Ochiai T, Ohta K, Takahashi M, Yamazaki S, Iwai T. Fournier's gangrene: report of six cases. Surg Today. 31(6):553, 2001.

Şekiller

Şekil 1



Skrotal Fournier gangreninin ameliyat öncesi görünümü

Şekil 2

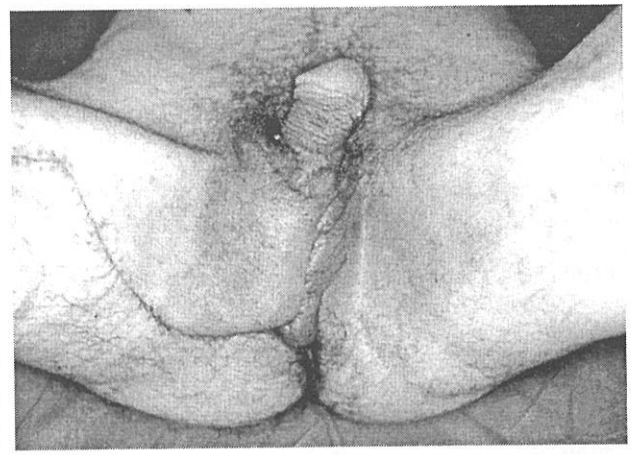

Skrotal Fournier gangreninin mediyal uyluk flebi ile onarımından 15 gün sonraki görünüm

Şekil 3

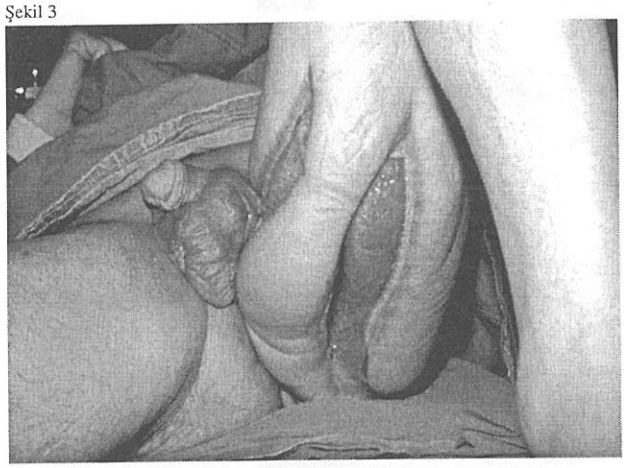

Femoral Fournier gangreninin ameliyat öncesi görünümü

Şekil 4

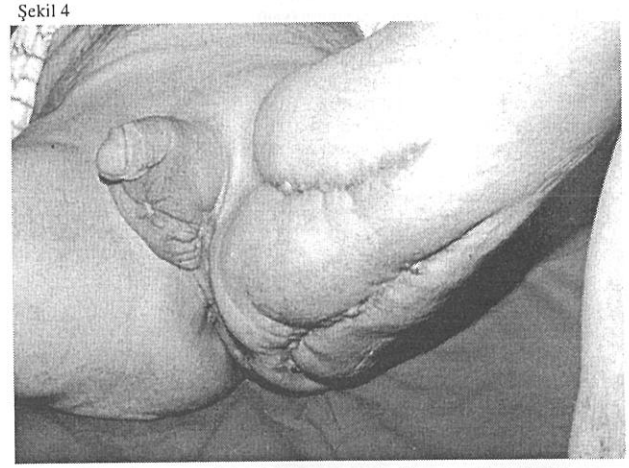

Femoral Fournier gangreninin primer onarımından 2 ay sonraki görünüm

P-161
Jinekomasti Tedavisinde Liposuction

Dicle İBRAHİMOĞLU, Asuman SEVİN, Orgun DEREN, Gökhan ADANALI, Çağlayan KARAMAN, Bülent ERDOĞAN

Ankara Numune Eğitim Ve Araştırma Hastanesi 1.Plastik ve Rekonstrüktif Cerrahi Kliniği, ANKARA

Giriş: Jinekomasti sıklıkla adolesan ve erişkinlerde erkeklerde izlenen iyi huylu meme dokusu büyümesidir. Bir çok nedeni olan bu patalojinin çoğu olguda cerrahi olarak düzeltilmesi gerekmektedir.
Bu deformiteyi düzeltmek için kliniğimizde aksilla ve areola çevresinde yapılan küçük insizyonlardan girilerek liposuction uygulanmaktadır. Fatty ve glanduler jinekomastinin düzeltilmesinde taminkar estetik sonuçlar ve minimal düzeyde skar bırakan bu teknik ile ilgili deneyimlerimizi sunmaktayız.

Metod: Nisan 2002-temmuz 2004 tarihleri arasında bu tekniği uyguladığımız en az bir yıldır şikayetleri devam eden 10 hasta çalışmaya dahil edilmiştir. Hiçbir hastada kronik hastalık öyküsü veya kronik ilaç kullanımı mevcut değildir. Aksilla ve areola çevresinden yapılan insizyonlarla girilerek liposuction yapılmıştır.

Bulgu: Operasyon alanında seroma ve hematom oluşumu izlenmemiştir. Hastaların tamamı sonuçtan tatmin olmuştur.

Tartışma- Sonuç: Birçok cerrahi prosedürle jinekomasti düzeltilebilmektedir ancak biz uygulaması kolay ucuz, güvenli ve tatminkar sonuçlar sağlayan liposuction uygulamasını tercih etmekteyiz.

Şekiller

1. Şekil1: 1. hastanın preoperatif görüntüsü (ön)
2. Şekil 2: 1. hastanın preoperatif görüntüsü (yan)
3. Şekil 3: 1. hastanın post operatif görüntüsü (ön)
4. Şekil 4: 1. hastanın post operatif görüntüsü (ön)
5. Şekil 5: 2. hastanın preoperatif görüntüsü (ön)
6. Şekil 6: 2. hastanın preoperatif görüntüsü (yan)
7. Şekil 7: 2 hastanın post operatif görüntüsü (ön)
8. Şekil 8: 2.hastanın post operatif görüntüsü (ön)

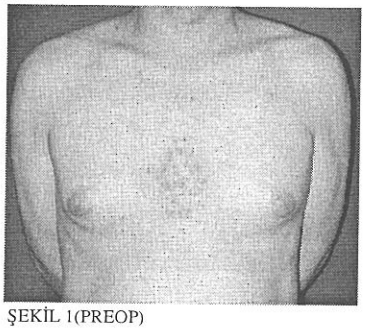

ŞEKİL 1(PREOP)

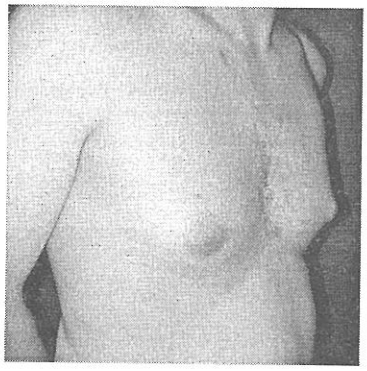

ŞEKİL 2(PREOP)

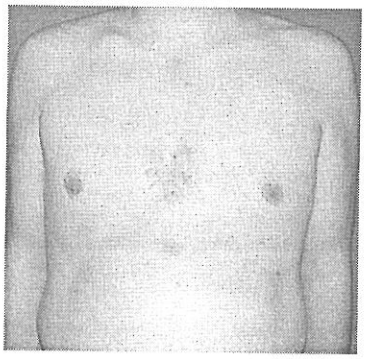

ŞEKİL 3 (POSTOP)

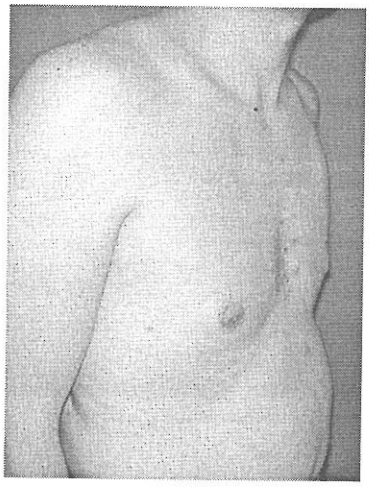

ŞEKİL 4(POSTOP)

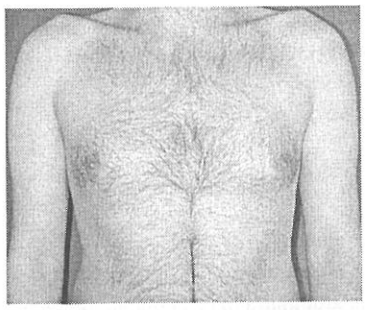

ŞEKİL 5 (PREOP)



ŞEKİL 6 (PREOP)

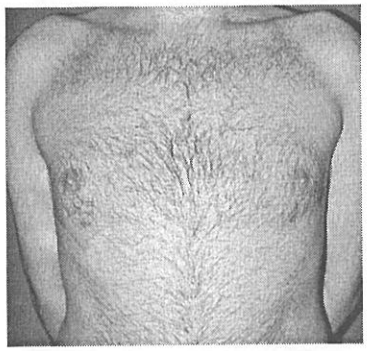

ŞEKİL 7(POSTOP)

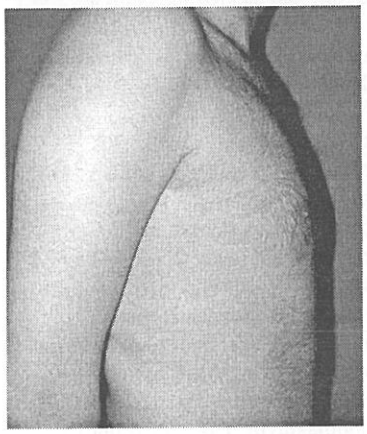

ŞEKİL 8(POSTOP)

Kaynaklar

1. Rohrich J. R., Richard Y. Ha, Jeffrey M. Kenkel, William P. Adams, Jr. Classification and management of gynecomastia: Defining role of ultrasound asisted liposuction Plast Reconst Surg. Vol. 111, No:2 909-25
2. Williams, M. J. Gynecomastia: Its insidance, recognization and host characterization in 447 autopsy cases. Am J . Med. 34: 103, 1963
3. McGrath. M. N. Gynecomastia. In m. J. Jurkiewicz, S. J. Mathes, T. J. Krizek, and S Ariyan (Eds.)Plastic Surgery: and Practise. Vol. 2. St. Louis: Mosby, 1990. chap. 42 :1119
4. Benkmann-Colombo M. Indications for and results of surgical therapy for male gynecomastia Am J Surg . Vol:178, July 1999
5. Bracaglia R., Fortunato R., Gentilecski S., Seccia A., Farallo E. Our experience with the so-called pull-through technique combined with liposuction for managent of gynecomastia.
Ann of Plast Surg. Vol. 53, Number 1, July 2004.
6.Cohen,I. K., Pozez, A. L., and Mc Keown, J. E. Gynecomastia. In E. H. Courtiss (Ed.), Male Aesthetic Surgery. St. Louis:Mosby, 1991

P-162

Mammografi Verilerine Dayanarak Meme Rekonstrüksiyonunda Çift Pediküllü Tram Flep Yönteminin Güvenilirliği

Fuat YÜKSEL[1], Emir ŞİLİT[2], Bahattin ÇELİKÖZ[1]

1) GATA Haydarpaşa Eğitim Hastanesi Plastik ve Rekonstrüktif Cerrahi Kliniği, İSTANBUL

2) GATA Haydarpaşa Eğitim Hastanesi Radyoloji Kliniği, İSTANBUL

Amaç: Meme kanseri bayanlar arasında ensık görülen ikinci kanserdir ve kansere bağlı ölümlerin ikinci en sık nedenidir. Meme koruyucu cerrahinin güvenilir bir seçenek olduğunun kanıtlanmasına rağmen birçok dezavantajı bulunmakta; çoğu hasta mastektomi ile birlikte meme rekonstrüksiyonunu tercih etmektedir. Genel olarak mastektominin kalıcı bir prosedür olduğuna inanılmakla birlikte, göğüs duvarında veya rekonstrükte edilen memede lokal rekürrens nadiren de olsa görülmektedir.

Meme rekonstrüksiyonunda otolog doku kullanımında en önemli problem yağ nekrozudur. Yağ nekrozu üstteki flep cildinin nekroze olmadığı ve ciltaltı yağ dokusunun iskemik nekrozuna bağlı olarak flebin periferinde skar dokusunun küçük katı bir alan (veya alanlar) oluşturması olarak tanımlanmaktadır. Yağ nekrozu genellikle aylar içinde spontan olarak rezorbe olmaktadır, fakat bazen infekte olmakta ve drenaj ve/ veya rezeksiyon gerektirmektedir. Ek olarak yağ nekrozu muhtemel tümör rekürrensi açısından tereddütler oluşturmakta ve hastada anksiyete, ve güvensizliğe neden olabilen iğne biyopsisi veya eksizyonel biyopsi gerektirebilmektedir.

Meme rekonstrüksiyonu için en güvenli metodu araştırırken, çeşitli sonuçlarıyla önceden bildirilen tekniklerin bir kısmını uyguladık ve Bostwick prensiplerine bağlı kaldık. Buna göre:
1- Sınırlı doku gereksinimi olan ve risk faktörü olmayan ideal vakalar tek pediküllü TRAM flep ile
2- Düşük ve orta riskli hastalarda çift pediküllü TRAM flep ile
3- Yüksek riskli grupta çift pediküllü TRAM flep öncesi vasküler delay ve sonrasında meme rekonstrüksiyonu uygulandı.
Bu şekilde tedavi edilen hastalarımızı muhtemel rekürrens ve yağ nekrozu açısından 18 aydan uzun süreyle klinik ve radyolojik olarak takip ettik ve Bostwick prensiplerinin güvenilirliğini göstermek için sonuçlarımızı sunuyoruz.

Gereç ve Yöntem: Bostwick prensiplerine bağlı olarak kliniğimizde 15 vakada meme rekonstrüksiyonu uygulandı. 6 vakada deri koruyucu mastektomi ve erken rekonstrüksiyon uygulanırken, geri kalanlar ise mastektomi sonrası en az iki yıl geçmiş, gecikmiş vakalar idi. 11 hasta 1 veya 2 risk faktörüne sahipti ve bu hastalara çift pediküllü teknik uygulandı. 4 hasta ise daha fazla risk faktörüne sahipti ve bu hastalara çift pedikül tekniği öncesinde vasküler delay uygulandı. Erken rekonstrüksiyon uygulanan hastaların 4'ü cerrahi sonrası kemoterapi ve radyoterapi aldılar. Yaklaşık toplam 5000 cGy radyasyon, rekonstrükte edilen meme bölgesine uygulandı. Hastalar cerrahi sonrası 18- 27 ay boyunca takip edildiler. Hastalar meme ekibi (genel cerrah, plastik cerrah, onkolog ve radyolog) tarafından 3 aylık aralıklarla fiziksel olarak muayene edildi ve altı aylık aralıklarla mammografik görüntüler alındı. Tüm mammogramlar prospektif olarak "The American College of Radiology Breast Imaging Reporting and Data System (BI-RADS)" kriterleri kullanılarak değerlendirildi. Buna göre kategori 1, malignite negatif; kategori 2, benign; kategori 3, muhtemelen benign; kategori 4, şüpheli ve kategori 5, maligniteyi destekler idi.

Bulgular: TRAM fleplerin en distal kısımlarında bile herhangi bir zamanda, hatta erken dönemde bile arteriyel veya venöz sorun gözlenmedi. Doktorlar ve hastalar takip süresince fleplerde nodül hissetmediler. Bunun tek istisnası ameliyat sonrası 6. ayda flebinin üst polünde sertlik hisseden bir hasta idi. Herhangi bir adjuvan tedavi almadı. Sertlik mammografik olarak gösterilemedi ve daha sonra yumuşadı.
Tüm vakaların mammografik bulguları beklenen lokalizasyonlarda radyoopak çizgiler oluşturan vasküler pedikül, cerrahi klipler ve cerrahi skarlardan ibaretti.

Sonuç: TRAM flepler ile rekonstrüksiyonun sağkalımı veya lokal rekürrensi olumsuz olarak etkilediği gösterilmemiştir. Rekonstrüksiyon sonrası rekürren meme kanseri, sık olmamasına rağmen, TRAM flep ile rekonstrükte edilmiş memede, çoğunluğu ilk 5 yıl içinde hastaların % 4- % 11' inde geliştiği bildirilmektedir.
Yağ nekrozu göreceli olarak TRAM flep ile meme rekonstrüksiyonunun minör komplikasyonudur fakat hastalar için anksiyete, maddi kayıp ve güvensizliğe neden olmakta ve hastanın onkolojistini tümör rekürrensi açısından endişelendirmektedir. Yağ nekrozu genellikle zamanla yumuşamakta ve klinik olarak kaybolmakla birlikte, bazen infekte olmakta ve drenaj veya eksizyon bile gerekebilmektedir. Bu nedenlerle yağ nekrozu insidansı azaltılmak istenmektedir.
Mammografi klinik muayenede tesbit edilenden küçük boyuttaki nonpalpabl rekürrensi tesbit ettiği için mastektomi sonrası TRAM rekonstrüksiyonlu hastaları kanser için taramak mantıklı olabilir. Tarama özellikle metastatik hastalığı olmayan erken dönem karsinoma için mastektomi ve TRAM flep rekonstrüksiyonu uygulanan hastalar için uygun olabilir. Bu çalışmamızda sonuçları farklı teknikler arasında karşılaştırmadık. Her teknik için uygulanan prosedürlerimizin sayısı sınırlıdır. Burada biz sadece çift pedikül tekniği ile Bostwick prensiplerini kullanarak tedavi ettiğimiz son vakalarımızın sonuçlarını sunmaktayız. Yağ nekrozunu 15

vakamızın hiçbirinde gözlemlemedik. Rekonstrüksiyon uygulanan tüm memeler başlangıçta sertlik hisseden fakat sonra yumuşayan bir vaka hariç oldukça yumuşaktı.
Tek pediküllü TRAM flep kullanıldığında karşı taraf cilt yarısının distal yarısı flep nekrozu gelişimi için yüksek risklidir. Aslında son çalışmalar tüm karşı taraf cilt yarısının perfüzyonunun zayıf yapıda olduğunu göstermektedir. Bu tereddüt bazı cerrahları özellikle aktif sigara içimi, normal kilonun % 25'inden fazla obesite, meme veya göğüs duvarı radyasyon hikayesi, ileri yaş ve abdominal donör alanında cerrahi skar varlığı gibi risk faktörü taşıyan hastalarda flebin random kısımlarından bilerek vazgeçmeye yönlendirmiştir. Direk periumblikal rektus abdominis kası perforatörlerinden dallanan aksiyel damarlar, direk olarak rektus abdominis kasının üzerinde yer almayan TRAM flebin lateral kısımlarını beslerler. Aynı zamanda, subdermal pleksus seviyesinde karşı taraf cildine akım sağlayan bir vasküler ağ vardır. Tek taraflı TRAM flep elevasyonunda, flebin karşı yarısı bu subdermal pleksusa bağımlıdır. Radyasyon, obezite, vasokonstrüksiyon ve mikrosirkülasyonu etkileyen herhangi bir hastalık bu karşı taraf dokunun dolaşımını etkileyebilir. Bu yüzden eğer bir cerrah bu karşı taraf dolaşımdan şüphe duyuyorsa ve daha güvenilir bir metod istiyorsa, o zaman TRAM fleplerin her iki tarafına da direkt kan desteği sağlayan teknikleri tercih etmelidir. Çift pedikül tekniğinde zon IV yoktur, sadece I ve III mevcuttur ve flebin her iki tarafına direkt kan desteği sağlanır.
Delay uygulanmış TRAM flebin avantajı kan desteğinde artış ve ameliyat sırasında ve sonrasında klinik olarak gözlenen venöz konjesyonun azalmasıdır. Meme rekonstrüksiyonundan 2 hafta önce delay prosedürünün uygulanması önerilmektedir. Serbest TRAM tekniği, bizim seçimimiz değildir. Meme kanseri mağdurlarının pediküllü fleplerde olabilen parsiyel kayıpları tolere edebileceğini fakat sersbest flep uygulaması sırasındaki total kayıp felaketini ve muhtemel geç dönem yağ nekrozunu tolere edemeyeceğine inanıyoruz. Bu nedenlerden dolayı hastalarımızı riske etmeye hakkımız olmadığını düşünüyor ve serbest transferleri sadece kesin endikasyonlar olduğunda kullanıyoruz. Diğer yandan bir veya iki risk faktörü olan hastalarımızda çift pedikül tekniğini tercih ediyor, daha fazla risk faktörü olan vakalarda bu prosedüre iki hafta öncesinden vasküler delay ekliyoruz. Bu şekilde memeleri aksiyel vasküler desteği olan dokularla rekonstrükte edebiliyoruz ve kendimizi, hastaların takibeden tedavileri için güvende hissediyoruz.

Kaynaklar:

1- Coleman J III, Bostwick J III: Breast Cancer. In Plastic and Reconstructive breast surgery, Bostwick J III (ed). Quality Medical Publishing, St. Louis, p. 663, 2000
2- Eidelman Y, Liebling RW, Buchbinder S, et al. Mammography in the evaluation of masses in breasts reconstructed with TRAM flaps. Ann Plast Surg. 41:229, 1998
3- Harris J, Morrow M. Treatment of early stage breast cancer. In Harris J, Lippman M, Morrow M, Hellman S, eds. Diseases of the breast. Philadelphia, Pa: Lippincott-Raven, 1996; 487–547.
4- Singletary SE. Skin-sparing mastectomy with immediate breast reconstruction: the M. D. Anderson Cancer Center experience. Ann Surg Oncol. 3:411, 1996
5- Kroll SS, Gherardini G, Martin JE, et al. Fat necrosis in free and pedicled flaps. Plast Reconstr Surg, 102;1502, 1998
6- Yüksel F, Çelikköz B. Double-pedicle Tram flap breast reconstruction: Following Bostwick's principles. Aesth Plast Surg. 26:444, 2002

P-163
Tendon Onarımlarında Lokal Anestezik Olarak Tramadol Kullanımı

Mübin HOŞNUTER[1], Eksal KARGI[1], Orhan BABUCÇU[1], Berfu BABUCÇU[1], Hanife ALTUNKAYA[2], Yetkin ÖZER[2]

1) Zonguldak Karaelmas Üniversitesi, Tıp Fakültesi Hastanesi, Plastik, Rekonstrüktif ve Estetik Cerrahi A.D., ZONGULDAK

2) Zonguldak Karaelmas Üniversitesi, Tıp Fakültesi Hastanesi, Anestezioloji ve Reanimasyon A.D., ZONGULDAK

Amaç: Tramadol, opioid ve nonopioid aktiviteye sahip olan iki izomerin rasemik karışımından meydana gelmiş olan ve esas olarak ağrının inhibisyonunda kullanılan bir ajandır. Tramadol, nonopioid etkilerini santral sinir sisteminde α_2–agonistik ve serotonerjik kaskadlar üzerinde norepinefrin ve 5-hidroksitriptamin geri alımının baskılanması ile gösterir (1). Tramadolun lokal anestezik etkisi, içerdiği opioidlerce sağlanmaktadır. Tramadol zayıf olarak selektif μ-reseptör ve opioid aktiviteye sahip olsa da, periferal sinirler üzerinde lokal anestezik etkisi gösterilmiştir (2). Pang ve Altunkaya' nın çalışmalarında tramadolun intradermal enjeksiyonları sonrasında elde edilen lokal anestezik etkinin, lidokain ve prilokaine benzer oldukları rapor edilmiştir (3).

Lokal infiltrasyon anestezisi, el cerrahisinde sıklıkla tendon yaralanmalarında kullanılan bir yöntemdir. Genel anestezi ve sinir blokları, kooperasyon kurulması mümkün olmayan bireylerde, çocuklarda, geniş ve kompleks yaralanmalarda tercih edilir.

Bu çalışmada, lokal anestezi ile yapılan tendon onarımlarında tramadol+adrenalin ile lidokain+adrenalinin karşılaştırılması yapıldı.

Gereç Ve Yöntem: Elde tendon kesisi tespit edilen 15-57 yaş arası 20 hasta hasta izin formları doldurularak çalışmaya dahil edildi. Operasyonlar her iki elde de meydana gelen ekstansör ve fleksör tendon yaralanmalarından meydana gelmekteydi. Gebelik ve allerji hikayesi olan kimseler çalışmaya dahil edilmedi. Hastaların hiçbirine premedikasyon uygulanmadı. Hastalar randomize şekilde çift-kör çalışma usulüne göre, 10ml tramadol+epinefrin (2mg/kg tramadol + 1/200000 epinefrin) (Grup1, n=10), ve 10ml lidocaine+epinephrine (1/200000) (Grup 2, n=10) olmak üzere iki gruba ayrıldı. Hastalara enjeksiyon sonrası 60. saniye sonrasında pinprick, dokunma, soğuk algılama testleri yapılarak skorlandı. 2. dakikada cerrahi insizyon gerçekleştirilerek insizyona ağrı cevabı skorlanarak kaydedildi. Hastalara rutin olarak kan basıncı, pulse oksimetri, solunum hızı, kalp hızı monitorizasyonu uygulandı ve değerler kaydedildi. Ayrıca enjeksiyon sonrası lokal reaksiyon ve enjeksiyonda ağrı skorlanarak kaydedildi. Veriler Chi-square and Fisher's exact chi-square testleri kullanılarak değerlendirildi. P değeri <0.05 olanlar istatistiki olarak anlamlı kabul edildi.

Bulgular: Her iki grupta demografik veriler açısından istatistiki olarak anlamlı bir fark yoktu. Grup T (tramadol grubu) 15-54 yaş arası 10 hasta içermekteydi ve bunların 6 sı erkek 3 ü kadındı; Grup L (lidokain grubu) 18-57 yaş arası 10 hasta içermekteydi ve bunların 7 si erkek 3ü kadındı. Gruplar arasında oluşan sinir bloğunun etkilerinde istatistiki olarak anlamlı bir fark saptanmadı. Pinprick (şekil 1), hafif dokunma, soğuk algılama testleri 1. dakikada negatifti ve hiçbir grupta cerrahi esnasında ağrı hissi olmadı (P>0.05).

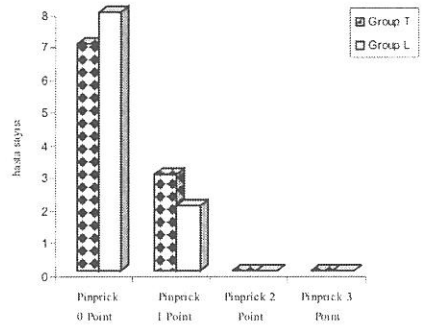

Şekil 1. Grup T ve L arasında pinprick testinin karşılaştırılması (gruplar arasında fark görülmedi) (p>0.05)

Hiçbir grupta enjeksiyon ağrısı, insziyon esnasında ağrı (şekil 2) ve lokal reaksiyon insidansında artış tespit edilmedi.

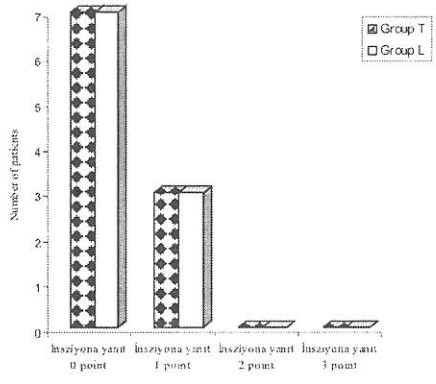

Şekil 2. Grup T ve L arasında insizyon esnasında ağrı duyusunun karşılaştırılması (gruplar arasında fark görülmedi) (p>0.05)

Sistolik ve diastolik kan basınçları, kalp hızı, oksijen saturasyonları ve solunum sayılarında her iki grup arasında da anlamlı bir fark görülmedi (P>0.05). Operasyondan sonraki 24 saat içinde lidokain uygulanan grupta analjezik ihtiyacı

olurken, tramadol uygulanan grupta hiç analjezik ihtiyacı olmadı.

Sonuç: Diamorfin, meperidin, fentanil ve sufentanil gibi opioid ajanların lokal anestezik etkileri literatürde rapor edilmiştir. Ek olarak opioidlerin sinir ileti blokajı etkisi klinik ve hayvan deneyi çalışmalarında gösterilmiştir (2). Tramadol μ-reseptörlerine selektif santral etkili bir analjezik ajandır. Tramadolun içerdiği metil grubunun opioid reseptör affinitesi bulunmaktadır. Tramadol oral, intravenöz, rektal ve intramuskuler uygulamalar ile kullanılabilmektedir (1,4).

Pang ve arkadaşlarının plasebo kontrollü çift-kör çalışmasında tramadolün intradermal enjeksiyon sonrasındaki etkileri lidokain ile karşılaştırılmış ve lokal anestezik etkileri rapor edilmiştir (5). Altunkaya ve arkadaşlarının çalışmasında, 1 cm den küçük deri lezyonları %5 tramadolün intradermal enjeksiyonu ile eksize edilerek, %2 prilokain in lokal anestezik etkileri ile karşılaştırılmış ve lokal anestezik etkinliği ilk defa infiltrasyon anestezi açısından klinik etkinliği gösterilmiştir (3). Tramadolün major dezavantajı Acalovschi ve arkadaşlarının tramadolü İVRA (intravenöz regional anestezi) uygulamalarında gösterdiği yan etkileridir (5). Turnike distalinde histamin salınımına bağlı oluşan raşlar görülmüştür. Aynı şekilde Altunkaya ve arkadaşlarının çalışmasında enjeksiyon alanında ağrı, yanma ve yine raşlar görülmüştür. Ancak bizim çalışmamızda yan etkiler gözlenmemiştir. Bu çalışmada tramadole eklenen epinefrinin kutanöz damarların alfa-adrenerjik reseptörlere direk etkileri üzerinden vasokonstriksiyon etkisi gölendi. Daha önce yapılan çalışmalarda kanama tramadolün yan etkisi olarak rapor edilmiş olup çalışmamızda epinefrin eklenmesinin bunu ve diğer yan etkilerini engellendiği gözlenmiştir.

Sonuç olarak, çalışmamızda %5 tramadol ve epinefrin uygulamasıyla yapılan tendon onarımlarında lokal anestezik etkisinin lidokain ile yapılan grupla hiçbir fark olmadığı tespit edilmiş olup, postoperatif dönemde analjezik ihtiyacı doğurmamasıda kullanılabilirliğini arttıran önemli bir avantaj olduğu görülmüştür.

Kaynaklar:

1. James FM, Heijke SAM, Gordon PC Intravenous Tramadol versus epidural morphine for postthoracotomy pain relief: A placebo-controlled double-blind trial. Anesth Analg 1986; 83: 87-91.
2. Gissen AJ, Gugino LD, Datta S, et al Effects of fentanyl and sufentanil on peripheral mammalian nerves. Anesth Analg 1987; 66:1272-1276.
3. Altunkaya H, Ozer Y, Kargi E, Babuccu O Comparison of local anaesthetic effects of tramadol with prilocaine for minor surgical procedures. Br J Anaesth 2003; 90: 320-322.
4. Lee CR, McTavish D, Sorkin EM Tramadol a preliminary review of its pharmacodynamics and pharmacokinetic properties, and therapeutic potential in acute and chronic pain states. Drugs 1993; 46: 313-340.
5. Pang WW, Mok MS, Chang DP, Huang MH Local anesthetic effects of tramadol, metoclopromide and lidocaine following intradermal injection. Reg Anesth Pain Med 1998; 23: 580-583
6. Acalovschi I, Cristea T, Margarit S, Gavrus R Tramadol added to lidocaine for intravenous regional anesthesia. Anesth Analg 2001; 92: 209-214.

P-164
Parmak Yerleşimli Prolifere Trikolemmal Tümör (Pilar Tümör): Nadir Bir Lokalizasyon

Mehmet ÇEBER, Can ÇINAR, Can ÖZTÜRK, Semih BAĞHAKİ
İstanbul Üniversitesi Cerrahpaşa Tıp Fakültesi Plastik Rekonstrüktif ve Estetik Cerrahi AD., İSTANBUL

Giriş: Prolifere trikolemmal tümörler(PTT) kıl folikülleri kılıfından gelişen nadir tümörlerdir. Genellikle selim bir tümördür, fakat sıklıkla lokal rekürrens ile karekterizedir. Tümör kıl folikülü dağılımının yoğun olduğu alanlarda görülür ve vakaların yaklaşık % 90'ı skalpte, % 10'u gövdede görülür. Daha az sıklıkla lokalizasyon vulva, burun, mons pubis, gluteus, bilek, göğüs ve dirsektir(1). Olguların % 80 den daha fazlası kadınlarda görülür ve hastaların yaş ortalaması 65 dir. Görünüş hemen daima tek bir lezyondur fakat nadiren multipl lezyonlar görülür. Kaba şekilde, PTT iyi sınırlı lobüle kitle olarak görülür ve eksternal deri atrofik veya ülsere olabilir. Kesit yüzeyi genellikle keratinöz materyal ile dolu küçük kistler ve aralıklar ile balpeteği görünümüne sahiptir. PTT pilar kistin tipik özelliklerini gösterir fakat ilave olarak yaygın epitelyal proliferasyon, değişken sitolojik atipi ve mitotik aktivite gösterirler(2).Tümörlerin çoğu genellikle aylar veya yıllar önce ortaya çıkan asemptomatik tek veya çok sayıda pilar kistin çevresinde travma, irritasyon veya inflamasyon gibi uyaranlarla neoplastik transformasyon sonucu gelişirler. Bununla birlikte önceki kist olmaksızın de novo da gelişebilir. Bu lezyonlar genellikle ağrısızdırlar. Bu tümörlerin tedavisinde normal doku sınırı ile birlikte komplet eksizyon ve titiz histopatolojk inceleme önemlidir. Adjuvant kemoterapi tek başına cerrahiye üstün değildir(3). Prognoz normal doku sınırından 1 cm'den geniş eksizyon ile mükemmeldir ancak malign dönüşüm gösteren nadir olgularda yeterli cerrahi eksizyondan sonra da lokal nüks ve/veya metastaz bildirilmiştir.

Olgu Sunumu: 55 yaşında bayan hasta, 1 yıl önce bulaşık telinin battığı sol el 2. parmak ucunda ulnar tarafta tırnak yatağına da uzanan, yavaş büyüyen ağrılı, ülsere, etrafı hiperemik 1x1 cm lik lezyon ile başvurdu(Resim 1). 15 gün önce başka bir hastanede yapılan punch biyopside epidermoid karsinom saptanmıştı. Bölgesel lenf nodu muayenesinde palpabl lenfadenopati saptanmadı. Lezyon komşu tırnak yatağı ile birlikte enblok olarak eksize edildi. Eksizyon materyalinin patolojik incelemesinde PTT saptandı. Cerrahi sınırlarda tümör saptanmaması üzerine hasta düzenli kontrollere gelmek üzere taburcu edildi. Hastanın postoperatif 5. ayda yapılan muayenesinde rekürrens veya metastaz bulgusu gözlenmedi(Resim 2).

Tartışma: PTT; travma, irritasyon veya inflamasyon sonucu muhtemelen daha önce mevcut olan trikolemmal kistten gelişen bir tümördür. Bununla birlikte daha önce mevcut kist olmaksızın 'de novo' da gelişebilir. Bu tümör; 'carcinoma in sebaceous cyst', 'proliferating epidermoid cyst', 'invasive pilomatricoma', 'trichochlamydocarcinoma', 'trichochlamyd oacanthoma', 'giant hair matrix tumor', 'invasive hair matrix tumor of the scalp', 'trichilemmal pilar tumor' ve 'proliferating trichilemmal tumor' olarak farklı isimlerle adlandırılmıştır(1). Çoğu araştırmacılar saç folikülünün dış kök kılıfından köken alan tümör olarak tarif etmişlerdir ve sebase kistten geliştiği bildirilen epidermoid veya bazal hücreli karsinom olgularının çoğunun şimdi PTT olduğunu düşünmektedirler(1).

Trikolemmal kistlerin sırasıyla PTT'e ve PTT' ün de malign PTT'e dönüşme olasılığı nedeniyle trichilemmal kist boyutundaki ani değişikliklerde hemen eksizyon yapılması önerilmektedir.

Literatürde çok az sayıda histolojik olarak malign PTT ve ondan da az sayıda klinik olarak malign PTT bildirildiği için PTT' ün malign potansiyeli tartışmalıdır(XX). Literatür verileri; skalp dışı yerleşimli, son zamanlarda hızlı büyüme gösteren, çapı 5 cm den büyük, infiltratif büyüme ve atipik mitotik aktivite ile birlikte anlamlı sitolojik atipi gösteren PTT' lerin malign potansiyeli olabileceğini bildirmektedir(2).

PTT biyolojik olarak benign düşünülmesine rağmen, hatta bazı olgularda histolojik olarak epidermoid karsinomdan ayırt edilememesine rağmen, malign PTT de bildirilmiştir. Saida ve arkadaşları, malign PTT'ün onkolojik gelişiminde 3 evre olduğunu bildirmişlerdir: 1.trikilemmal kistin adenomatöz evresi, 2.PTT'ün epitelyomatöz evresi ve 3.malign PTT'ün karsinomatöz evresi(4). İğsi hücreli karsinomlu PTT nadir de olsa bildirilmiştir(5). Maalesef, malignitenin özel histolojik veya immün histokimyasal işaretleyicileri mevcut değildir(6). Son zamanlarda PTT nin premalign tümör olabileceğini düşündüren DNA'nın anöploidi göstermesi ve bazı olgulada artmış proliferasyon indeksi bildirilmiştir. Uzun süredir var olan nodüler skalp lezyonunun hızlı büyümesi ve anlamlı anormal mitoz histolojik bulgusu, belirgin sellüler pleomorfizm, infiltre edici sınırlar ve anöploidi malign transformasyonu gösterebilir(3). Bununla birlikte, malign PTTnin tek eşsiz kriteri bölgesel ve uzak metastazdır ve servikal ve mediastinal lenf nodlarına, akciğer, plevra, karaciğer ve kemiğe metastaz bildirilmiştir. Malign PTT de hasta herhangi bir metastaz bulgusu tayini için yakından gözlenmelidir.

Tümör hücreleri ilk bakışta yanlışlıkla epidermoid karsinom izleniminin alınabildiği birçok alanda nükleer atipi gösterebilir, Hiperkromatik nükleuslu seyrek hücreler, mitotik figürler ve dağınık diskeratotik hücreler olabilmesine rağmen, bu genellikle malign dönüşümü göstermez. Tutarsız keratinizasyon, düşük mitotik aktivite, minimal pleomorfizm

ve stroma ve komşu dermis arasında keskin demarkasyon PTT yi epidermoid karsinomdan ayırt etmede faydalıdır.

Çalışmamızda sunulan tümör bu lezyon için olağan dışı yerleşim alanı olan parmaktan kaynaklanmıştır. Hastanın punch biyopsi ncelemesinin epidermod karsinom olarak değerlendirimesi şaşırtıcı değildir. Çünkü küçük bir biyopsi parçası bu karmaşık tümör çeşidinin doğru olarak teşhisinde yetersiz olabilir. PTT'yi epidermoid karsinomdan ayırmak için tüm parçanın dikkatli histolojik incelemesi gereklidir. Çoğu araştırmacılar sebase kistten geliştiği bildirilen epidermoid veya bazal hücreli karsinom olgularının çoğunun şimdi PTT olduğunu düşünmektedirler. Skalp dışı yerleşimli PTT ün malign potansiyelinin yanında bazı vakalarda tümörde bazı alanların histolojik olarak epidermoid karsinomdan ayırdedilememesi nedeniyle çok agresif tedaviden kaçınılmalı ve tümör yakından takip edilmelidir.

Kaynaklar:

1. Kim HJ, Kim TS, Lee KH, Kim YM, Suh CH. Proliferating trichilemmal tumors: CT and MR imaging findings in two cases, one with malignant transformation. AJNR Am J Neuroradiol. 2001 Jan;22(1):180-3.
2. Folpe AL, Reienauer AK, Mentzel T, Rutten A, Solomon AR. Proliferating trichilemmal tumors: clinicopathologic evaluation is a guide to biologic behavior. J Cutan Pathol. 2003 Sep; 30(8):492-8.
3. Markal N, Kurtay A, Velidedeoglu H, Hucumenoglu S. Malignant transformation of a giant proliferating trichilemmal tumor of the scalp: patient report and literature review. Ann Plast Surg 1998; 41:314-316
4. Saida T, Oohara K, Hori Y, Tsuchiya S. Development of a malignant proliferating trichilemmal cyst in a patient with multiple trichilemmal cysts. Dermatologica 1983;166 :203-208
5. Mori O, Hachisuka H, Sasai Y. Proliferating trichilemmal cyst with spindle cell carcinoma. Am J Dermatopathol 1990;12:479-484
6. Weiss J, Heine M, Grimmel M, Jung EG. Malignant proliferating trichilemmal cyst. J Am Acad Dermatol 1995; 32: 870-873

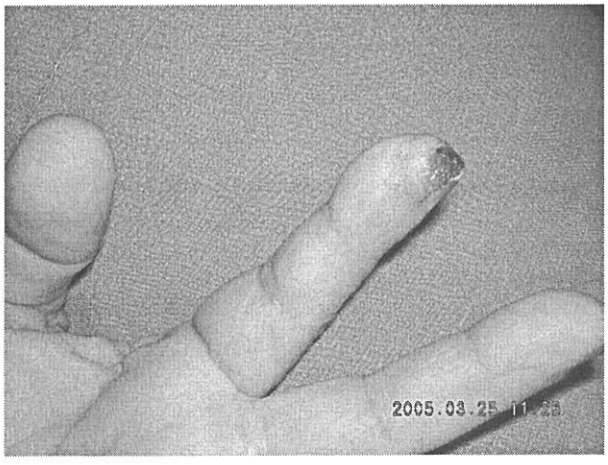

Resim 1: Preoperatif görünüm

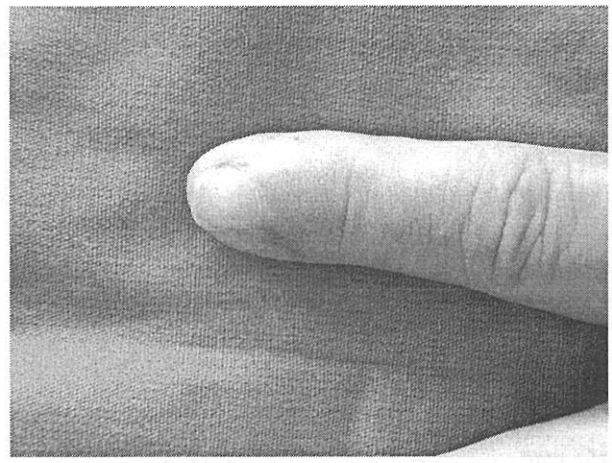

Resim 2: Postoperatif görünüm

P-165
"Kite Flap" İle Başparmak Rekonstrüksiyon Sonuçlarımız

Meltem AYHAN, Burçe KARANTİNACI, Özlem Karataş SİLİSTRELİ, Mehmet KAYA, Metin GÖRGÜ, Yücel ÖZTAN

İzmir Atatürk Eğitim ve Araştırma Hastanesi, Plastik Rekonstrüktif ve Estetik Cerrahi Kliniği, İZMİR

Amaç: Parmak pulpası veya fonksiyonel olarak önemli olan parmakların "dokunma yüzeyleri" nin rekonstrüksiyonunda küçük, ince ve kolay şekillendirilebilen fleplerin kullanılması esastır(1). Replantasyon şansı olmayan başparmak amputasyonlarında rekonstrüksiyon yöntemi olarak çok sayıda lokal flep tanımlanmıştır. Lokal flepler ile kapatılamayan, kemik dokunun ekspoze olduğu defektlerin rekonstrüksiyonunda duysal innervasyonu olan vasküler ada flebi kullanılmıştır. Günümüzde serbest kaldırılan arteriyel ve venöz flepler de parmaklarda ki küçük defektler için tariflenmiştir ancak yaygın kullanım henüz gerçekleşmemiştir. İnnerve 1. metakarpal arter flebi ("Kite Flap") ilk olarak Hilgenfeldt tarafından daha sonra da Foucher ve Braun tarafından tanımlanmış, başparmakta duyulanmayı da koruyan güvenilir bir rekonstrüksiyon yöntemidir(2).

Olgu sunumu: Başparmakta crush yaralanma ile acil servise başvuran ve çeşitli nedenlerle replantasyon şansı olmayan 10 olguda lokal anestezi altında birinci dorsal metakarpal arter bazlı nörovasküler ada flebi ile rekonstrüksiyon uygulandı. Flep indeks parmağının dorsalinden, 1. metakarpal arter, radial sinirin süperfisiyal dalı, ve en az 1 subkutan yerleşimli ven içerecek şekilde eleve edildi. Cilt adası proksimal falanksı içerecek şekilde planlandı. Donör alan tam kalınlıkta deri grefti ile onarıldı ve sorunsuz iyileşti. Venöz yetmezliğe bağlı epidermolizis gelişen bir olgu hariç diğer olgularda kabul edilebilir estetik ve fonksiyonel sonuçlar alındı

Sonuç: El fonksiyonlarının %40 ını sağlayan birinci parmağın yaralanmalarında replantasyon ilk seçenek olmalıdır. Ancak ampüte parçanın olmadığı ya da endikasyonu bulunmayan durumlarda flep ile rekonstrüksiyon öncelikle düşünülmelidir. Lokal flepler ile rekonstrüksiyonda Littler flebi ile flepler klasik yöntemler arasındadır (3).Lokal flepler kolay cerrahi teknik kısa operasyon süresi gibi avantajlara sahip olmalarına rağmen duysal innervasyona sahip olmamaları nedeniyle yeterli fonksiyonel sonucu sağlayamamaktadırlar. Bu nedenle özellikle başparmak rekonstrüksiyonunda nörovasküler ada flebi kullanılmasının hem fonksiyonel hem de hasta memnuniyeti açısından olumlu sonuçlar taşıdığı kanaatindeyiz. İnnerve flepler özellikle reinnervasyonun yavaş geliştği yaşlı hastalarda pediküllü sensoriyel flepler oldukları için tercih edilmektedirler. "Kite flap", avuç içinde his kaybına yol açmadığı için ve diseksiyonu daha kolay olduğu için kliniğimizde Littler flepten daha yaygın bir kullanım alanı kazanmıştır (4, 5). May, Morrison, Strauch ve Tsur 1. ve 2. ayak başparmağından serbest oalrak flepleri kullanmışlardır ancak bu fleplerde donör saha morbiditesi, yaşlı hastalarda sinir koaptasyonunda başarısızlıklar bu yöntemlerin az kullanılmasında önemli etkenlerdir (6). Pediküllü "kite flap", uzun pedikülü, diseksiyon kolaylığı ve his kaybının geri kazanılmasında önemli yeri olan kliniğimizde sıkça kullanılan bir fleptir.

Kaynaklar

1. Lai C.S., Lin S.D., Yang C.C., et al. The adipofascial turn-over flap for complicated dorsal skin defects of the hand and finger. Br J Plast Surg 1991;44:165–169
2. Lister G. Local flaps to the hand. Hand Clin 1985;1:621–640
3. O'Brien B. Neurovascular island pedicle flaps for terminal amputations and digital scars. Br J Plast Surg 1968;21:258–261
4. Santa-Comba A., Amarante J., Silva A., et al. Reverse dorsal metacarpal osteocutaneous flap. Br J Plast Surg 1997;50:555–558
5. Ozdemir R., Kilinc H., Sensoz O., et al. Innervated dorsal adipofascial turnover flap for fingertip amputations. Ann Plast Surg 2001;46:9–14
6. Pelissier P., Casoli V., Bakhach J., et al. Reverse dorsal digital and metacarpal flaps: a review of 27 cases. Plast Reconstr Surg 1999;103:159–165

P-166
Üst Ekstremite Rekonstriksiyonunda Tek Donor Alandan Hazırlanan Suprkrest ve Kasık Flebinin Birlikte Kullanımı

Lütfi EROĞLU, Nuray ÖZTÜRK, Tale NEİMETZADE

Ondokuz Mayıs Üniversitesi Tıp Fakültesi, Plastik Rekonstriktif ve Estetik Cerrahi Anabilim Dalı, SAMSUN

Amaç: Çalışmamızın amacı, iki farklı alanda defekti bulunan hastanın üst ekstremite rekonstrüksiyonunda tek bir donor alandaki iki farklı kaynaktan beslenen suprakrest fasyokutan flep ile birlikte kasık flebinin birlikte kullanımını sunmaktır.

Olgu: Sağ elini traktör kayışına kaptıran iki yaşındaki erkek hasta el sırtında ve bilek ön yüzünde yaralanma nedeniyle kliniğimize getirildi (Şekil1). Yapılan muayenesinde ulnar ve radial arterin,median ve unlar sinirin, fleksor tendonların, başparmak dışındaki ekstensor tendonların hasarlı olduğu saptandı. El dolaşımı mevcut olan hastaya yapılan seri debridmanları takiben 8 x3.5 cm ve 13x 4 cm'lik suprakrest fasyokutan flep ve kasık flebi hazırlandı (Şekil1,2). Suprakrest flep el bileğinin ön yüzündeki defekti, kasık flebi ise el sırtındaki defekti örtecek şekilde adapte edildi (Şekil 3,4). 3 hafta sonra flepler pediküllerinden ayrıldı.

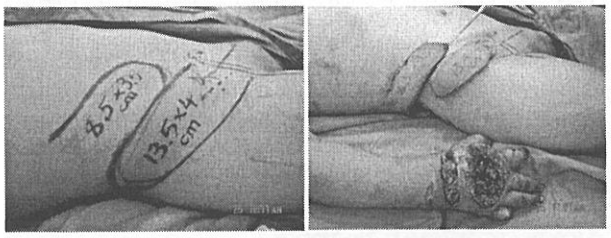

Şekil1,2. Suprakrest flep ve kasık fleplerinin çizilmesi ve tek bir donor alandan fleplerin kaldırılması.

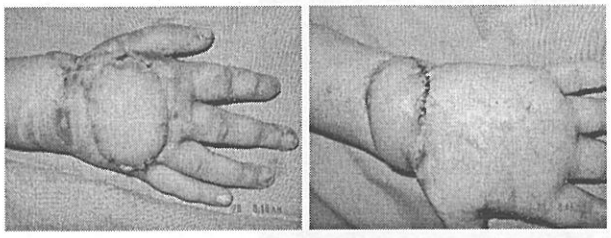

Şekil3,4: El sırtındaki defektin kasık flebi ile, bilekteki defektin suprakrest flep ile kapatılmış ameliyat sonrası erken dönem görünümü.

Bulgular: Hastanın takiplerinde hiçbir sorunla karşılaşılmadı. El sırtı ve bilek bölgesindeki geniş defektlerde başarılı bir örtüm sağlandı. Tendon, damar ve sinir rekonstrüksiyonu planlanan hasta başka bir şehirde oturması nedeni ile tedavisine başka bir merkezde devam edilmek üzere taburcu edildi.

Sonuç: Üst ekstremite (özellikle el bölgesindeki defektlerin) rekonstrüksiyonunda uzak flepler, bölgesel flepler ve serbest doku transferlerine alternatif diğer bir seçenektir (1-3). Kasık flebi el defektlerinin rekonstrüksiyonunda en sık kullanılan ve birçok modifikasyonu tanımlanmış bir fleptir. İki farklı alanda defekti bulunan yaralanmalarda uzun bir kasık flebinin kullanılması beslenme problemi nedeni ile mümkün olmayabilir veya daha önceki bir aşamada geciktirme işlemi gerektirir. Bu nedenle farklı bölgelerde defekti bulunan olgularda farklı vasküler kaynaktan beslenen fleplerin ortak kullanımı akılcı bir seçenektir. Suprakrest flep karın alt bölgesinden hazırlanan bir fasyokutan fleptir ve üst ekstremite rekonstrüksiyonunda bu flebin serbest transferi tanımlanmıştır (4). Ancak bu flebin uzak bir flep olarak kullanımına dair bilgilere literatürde rastlanmamıştır. Yine aynı bölgeye yakın alandan hazırlanan eksternal oblik fasyokutan flepin üst ekstremite rekonstrüksiyonunda kullanıldığı bildirilmiştir (5). Ancak bizim hazırladığımız flep -vasküler kaynağı bizim vakamızda vakada net olarak ortaya konmamakla birlikte- topografik olarak suprakrest flep tanımına daha çok uymaktadır.

İki farklı alanda defekti olan üst ekstremite yaralanmalarında iki farklı vasküler kaynaktan beslenen suprakrest flep ve kasık flebinin ortak kullanımı iyi bir rekonstrüksiyon seçeneği sağlar. Tek bir donor alandan hazırlanması ve tek skar bırakması yöntemin diğer bir avantajı olarak sayılabilir.

Kaynaklar:

1. Smith PJ, Foley B, McGregor IA, Jackson IT. The anatomical basis of the groin flap. Plast Reconstr Surg. 1972;49:41-7.
2. Acartürk S, Özmen E. Composite osteo-cutaneous groin flap for the reconstruction of wrist and forearm defects. Br J Plast Surg. 1984;37:388-93.
3. Li YY, Wang JL, Lu Y, Huang J. Resurfacing deep wound of upper extremities with pedicled groin flaps. Burns. 2000;26:283-8.
4. Şafak T, Klebuc MJ, Keçik A, Shenaq SM. Closure of upper extremity soft-tissue defects using the new "supra-crest" fasciocutaneous free flap. Plast Reconstr Surg. 199;99:1154-9.
5. Fisher J. External oblique fasciocutaneous flap for elbow coverage. Plast Reconstr Surg. 1985;75:51-61.

P-167
Polidaktili Ve Hipertansiyon

Dağhan IŞIK, Ömer BULUT, Mahmut SUNAY, Mehmet BEKERECİOĞLU
Gaziantep Üniversitesi Tıp Fakültesi, Plastik, Rekonstrüktif ve Estetik Cerrahi Kliniği, GAZİANTEP

Amaç: Bardet-Biedl sendromu otozomal resesif geçişi paterni olan renal disfonksiyon, rod-kon distrofi, obesite ve postaxial polidaktili bulguları ile karakterize bir sendromdur. Her biri farklı kromozomlarda yerleşmiş olan 8 adet BBS geninin teker teker ya da bir arada ki mutasyonlarının bu sendromun oluşturbileceği anlaşılmıştır (1). 1866 yılında ilk defa John Z. Laurence ve Robert Moon tarafından tanımlanmıştır. 1920 'de George Bardet; 1922'de Artur Biedl'in katkılarıyla sendromun temel öğeleri oluşturulmuştur. Bu sendromun adı halen bazı kaynaklarda Laurence-Moon-Bardet-Biedl şeklinde geçsede günümüzde Bardet-Biedl Sendromu olarak anılmaktadır. Bu sendrom 1/160000 oranında görülmektedir.

Gereç ve Yöntem: 4 yaşındaki erkek çocuk ellerinde ve ayaklarında fazla parmakları olması şikâyeti ile kliniğimize getirildi. Ailenin diğer çocuklarında ve kendilerinde böyle bir şikâyet yoktu. Hasta 3 yıldır pediatri kliniğince sol böbreğinde multikistik hastalığına bağlı hipertansiyon nedeniyle takip edilmekte ve antihipertansif tedavi almaktaydı.

Olgu Sunumu: Lokal muayenede 4 ekstremitede de postaksiyel polidaktili bulunmakta idi. Genel muayenede obez görünümlü hastanın Body Mas İndexi (BMİ)=26,8 (>98 persantil) idi. 5mg/kg/gün kaptopril tedavisi alan hastada kan basıncı 130/85 idi. Göz dibi muayenesinde her iki gözde optik disk soluk ve retinal damarlanmada artış bulgularına rastlandı. Mikrognathi ve hipogenitalizm bulguları mevcuttu (Fig. 1,2,3,). Hastanın endokrinolojik tetkiklerinde LH ve testesteron seviyelerinde minimal düşüklük tespit edildi. Hastaya Bardet-Biedl sendromu tanısı kondu. Operasyona alınan hastanın 4 ekstremitedeki fazla parmaklar ampute edildi. Hastanın fonksiyonel ve kozmetik sonuçları iyiydi.

Sonuç: Bu sendroma sahip hastaların %46'ında ciddi böbrek anomalileri bulunmaktadır. Bunların % 66'sında kronik böbrek hastası olmaktadırlar. Hastaların %93'ünde rod-cone distrofisi bulunmakta ve genellikle 8 yaş civarı tespit edilmektedir. Rod-cone distrofi bulguları ortaya çıktıktan sonra hızlı bir progresyon gösterip ortalama 7 yıl gibi bir sürede körlükle sonuçlanmaktadır. Hastaların % 72 si nin BMİ'si 25'in üzerindedir. Postaksiyel polidaktili bu sendromun major bulgusu olup hastaların %69'unda mevcuttur bunların 5'te birinde bizim olgumuzda olduğu gibi dört ekstremitede birden polidaktili görülür (2). Mikrognathi ve hipogenitalizm diğer minör bulgular olarak gözlenebilir. Polidaktili plastik cerrahi kliniklerinde az olmayan bir sıklıkta rastladığımız doğumsal anomalidir. Sunduğumuz olgu 3 senedir multikistik böbrek hastalığı nedeniyle takip altında olmasına rağmen doğru tanı almamıştı. Hekimler ve özellikle plastik cerrahlar tarafından iyi bilinmeyen bu sendroma sahip hastalar doğru tanı almadan operasyona alınırlarsa hayati tehlike ile yüz yüze gelebilirler. Bardet-Biedle sendromunun ilk belirtileri aileler tarafından ortalama 3 yaş civarında tespit edilmekte iken doktorlar tanıyı 9 yaş civarında koymaktadır. Bizim olgumuzda tanı 4 yaşında konmuştur. En makro bulgularından biri olan polidaktili çoğu zaman hastanın ilk doktora gelme sebebi olacaktır ve biz plastik cerrahlar 160000'de bir görülen bu sendromun özelliklerini bilerek hastaya doğru tanıyı koyabilir ve postaksiyel fazla parmağın amputasyonu gibi kolaylıkla düzeltimi yapılan bir rahatsızlığın yanı sıra uygun konsültasyonlar ve doğru yönlendirmelerle hastaların yaşam kalitelerini arttırıp yaşam sürelerini uzatabiliriz.

Kaynaklar

1. Beales, P.L. Lifting the lid on Pandora's box: the Bardet-Biedl syndrome. Curr Opin Genet Dev. 15: 315, 2005.
2. Beales, P.L., Elcioglu, N., Woolf, A.S., Parker, D., Flinter, F.A. New criteria for improved diagnosis of Bardet-Biedl syndrome: results of a population survey. J Med Genet. 36: 437, 1999.

Figürler

Figür 1: Hastanın önden görüntüsü – (obezite ve hipogenitalia)
Figür 2: Hastanın üst ekstremitelerinin görünümü
Figür 3: Hastanın alt ekstremitelerinin görünümü

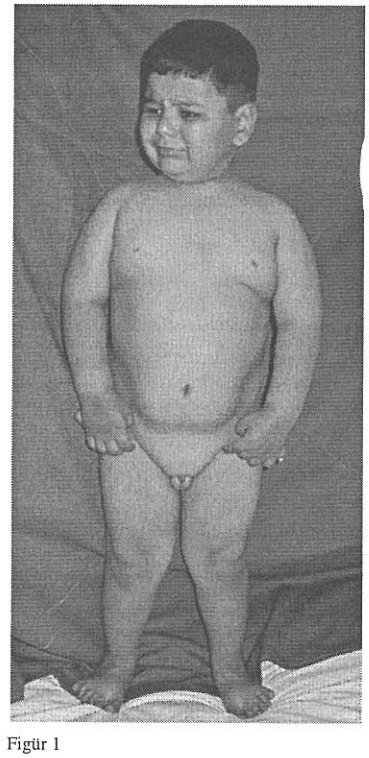

Figür 1

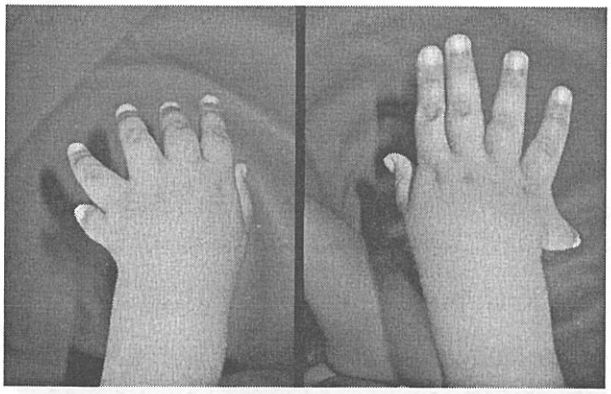

Figür 2

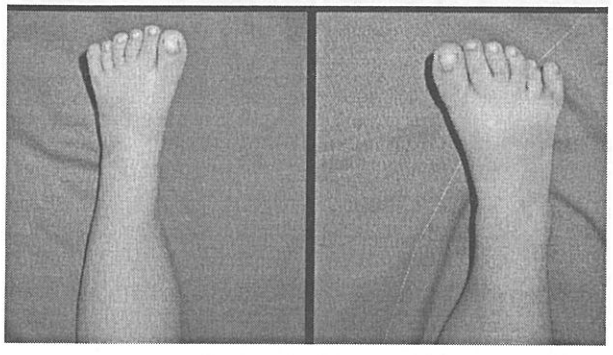

Figür 3

P-168
Dijital Blok Anestezisinde Adrenalin Kullanımı

Mübin HOŞNUTER[2], Cevdet ALTINYAZAR[1], Ahmet IŞIKDEMİR[2], Berfu BABUCÇU[2], Cem PAYASLI[2], Sadi GÜNDOĞDU[3],

1) Zonguldak Karaelmas Üniversitesi Tıp Fakültesi Araştırma Hastanesi, Dermatoloji AD., ZONGULDAK
2) Zonguldak Karaelmas Üniversitesi Tıp Fakültesi Araştırma Hastanesi, Plastik Rekonstrüktif ve Estetik Cerrahi AD., ZONGULDAK
3) Zonguldak Karaelmas Üniversitesi Tıp Fakültesi Araştırma Hastanesi, Radyoloji AD., ZONGULDAK

Amaç: Epinefrin vazokonstrüktif etkilerinden faydalanmak üzere lokal anesteziklere eklenerek yaygın olarak kullanılmaktadır. Epinefrin feokromasitoma, hipertiroidizm, kontrolsüz hipertansiyonda kontrendikedir. Lokal anesteziklere eklenmesi sayesinde anestezik maddenin absorbsiyon hızını ve sistemik toksisitesini azaltır (1,2,3). Ancak; geleneksel yaklaşımda digital blok anestezisinde dijital gangren oluşabileceği kaygısı ile kullanımı kısıtlıdır. Bu çalışmada, epinefrinin dijital blok anestezisindeki vazokonstrüktif etkilerinin incelenmesi amaçlanmıştır.

Gereç Ve Yöntem: Anestezik madde olarak epinefrinli lidokain kullanılmak üzere operasyona yönlendirilmiş 24 hastanın el ve ayak parmakları incelendi. Digital arter kan akımı renkli dopler ultrasonografi ile değerlendirildi. Artere bloğun öncesinde ve sonrasında 10., 60. ve ihtiyaç görülürse 90. dakikalarında dopler yapıldı. Pik sistolik hız, end diastolik hız ve direnç indeksi değerleri çalışıldı.

Bulgular: 10 dakika boyunca tüm hastalarda belirgin derecede kan akım hızı azaldı ve direnç indeksleri arttı. 4 hastada 10 dakika içinde ölçülebilir kan akımı yoktu. Bu hastalarda 60. veya 90. dakikalar içinde akım normale döndü. Diğer 20 hastada azalmasına rağmen kalıcı kan akımı mevcuttu ve 60. dakika içinde akım normale döndü (Resim 1).

Sonuç: Lokal anesteziklerdeki epinefrinin vasokonstrüktif etkileri sürekli değildir ve 60 ila 90 dakika arasında bu etkiler geri döner. Periferal vasküler hastalık, diabetus mellitus ve kardiyak problemli hastalarda tedbirli kullanılması gerekse de seçilmiş hastalarda 2% lidokain ile 1:100,000 epinefrinin kombine kullanımı güvenlidir.

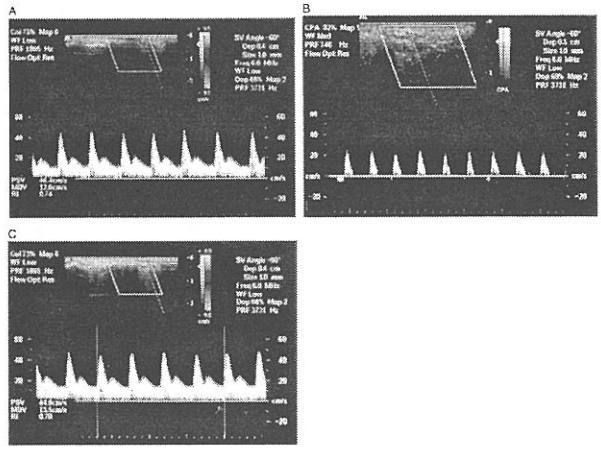

Resim 1-Epinefrin enjeksiyonu öncesi dijital arterde bifazik spektral akım paterni(A). Enjeksiyondan 10 dakika sonra pik sistolik akım hızı düşüşü ve diastolik akımın kayboluşu, mono fazik akım paterni (B). Enjeksiyondan 60 dakika sonra akım hızı ve spektral paternin enjeksiyon öncesi seviyelere dönüşü (C).

Kaynaklar

1. Koay J, Orengo I. Application of local anesthetics in dermatologic surgery. Dermatol Surg 2002;28:143–8.
2. Clark DP. Anesthesia. In: Ratz JL, Geronemus RG, Goldman MP, et al., eds. Textbook of Dermatologic Surgery. Philadelphia: Lippincott-Raven, 1998:31–40.
3. Denkler K. A comprehensive review of epinephrine in the finger: to do or not to do. Plast Reconstr Surg 2001;108:114–24.

P-169
Elin Yüksek Enerjili Yaralanmasına Bağlı Gelişen İlginç Bir Tendon Yaralanması : Vaka Sunumu

Yüksel KANKAYA, Melike ORUÇ, Afşin UYSAL, Harun ÇÖLOĞLU, Kaya YILDIZ, Uğur KOÇER

S.B.Ankara Eğitim ve Araştırma Hastanesi 1. Plastik, Rekonstrüktif ve Estetik Cerrahi Kliniği, ANKARA

Amaç: Fleksör tendonların kapalı rüptürleri, altta tendonu zayıflatan patolojik bir oluşum yoksa oldukça nadir görülmektedir.(1) Multıpl kapalı tendon rüptürleri çok çok daha az görülmektedir.(2) Kapalı fleksör tendon rüptürünün etiyolojisinde genellikle travma, pyojenik enfeksiyonlar, önceki yaralanmalar, kronik tekrarlayan travmalar romatoid artrit gibi nedenler görülmektedir.(1,)
Blast yaralanmaya bağlı olarak tüm fleksör ve ekstansör tendonların rüptürü Shahriar ve ark tarafından 2004 yılında bildirilmiştir.(3) Blast yaralanmalar yaralanma yüzeyinde önemli bir belirti görülmese de çok şiddetli internal hasar yaratabilirler.(3) Biz bu yazıda blast yaralanmaya bağlı olarak multıpl fleksör tendon rüptürü gelişen ilginç bir vakayı takdim ettik.

Olgu Sumunu: 11 yaşında erkek hasta sağ elinde torpil patlaması sonucu sağ el yarlanması ile kliniğimize başvurdu. İlk muayenesinde el aşırı derecede ödemli ve ağrılıydı. Yapılan fizik muayenede 1. web aralaığından palmar yüze doğru ileleyen yakalşık 10 cm., el dorsumunda 6 cm. laserasyon mevcuttu. 2. parmağın fleksiyon ve ekstansiyon hareketleri normal iken 3., 4., 5. parmaklar aktif fleksiyonda sadece metakarpofalangeal eklemde yaklaşık 25 derecelik fleksiyon dışında interfalangial eklemlerde fleksiyon gözlenmedi. Tüm parmkaların kapiller kan dolaşımı ve duyu muayenesi normal olarak bulundu. Direkt grafilerde 3. metakarpal kemik distal başında fraktür ve 4. parmak orta falanks proksimal başında kopma fraktürü mevcuttu.Operasyonda laserasyon bölgelerinden yapılan eksplorasyonda tüm anatomik yapıların normal olduğu görülürken, yapılan tendon traksiyonlarında 3. 4. 5. parmaklarda fleksiyon hareketi gözlenmedi. Bunun üzerine 3.4.5. parmaklar pulpadan Metakarpofalangeal eklem krizine kadar zig zag insizyonlarla açıldı.Eksplorasyonda tüm derin ve yüzeyel fleksör tendonların insersiyolarından rüptürü gözlendi. Tüm tendonlar anatomik olarak onarıldı.

Sonuç: Fleksör tendon rüptürleri literatürde oldukça iyi dökümante edilmiştir. Fleksör tendon rüptürlerinin çoğunluğu karpal tunel distalinde ve fleksör tendonların kemik insersiyolarında görülmektedir.(1,4,5) En sık karşılaşılan şekli izole derin fleksör tendonun kemik insersiyosundan rüptürüdür.(1) Daha nadir olarak da derin ve yüzeyel tendonların ikisini de içerecek şekilde olmaktadır.(6) Travmaya bağlı kapalı tendon rüptürleri sıklıkla zorlu fleksiyondaki parmağın aniden hiperekstansiyona gelmesiyle oluşmaktadır.(1) İmbriglia ve Goldstein kapalı fleksör tendon rüptürlerini sıklıkla travmayla ilişkilendirmişlerdir.(4) Travma sahası, travmanın mekanizması ve tipi, tendon rüptürünün nereden olacağını belirlemektedir.(4) Lanzetta ve Conolly fleksör tendon rüptür biomekaniği üzerine çalışmalar yapmışlardır ve en fazla 4. parmağın FDP rüptürünün görülme nedenini 4. parmağın 3. ve 5. parmakların FDP tendonları arasındaki intertendinöz bağlantılılar nedeniyle zorlamaya daha fazla maruz kaldığını belirtmişlerdir.
Boyes 1960'da 80 hastalık kapalı fleksör tendon rüptürü serisinde normal tendonda her iki fleksör tendonun birlikte rüptürünün oldukça nadir olduğundan bahsetmiştir(1) ve bu daha sonra çeşitli yazarlar tarafından tekrar belirtilmiştir.(2) Backe ve ark., Matthews ve ark., Lanzetta ve ark., sonraki dönemlerde tek parmakta her iki fleksör tendon rüptürünü bildirmişlerdir. Bu vakamızda, zorlu fleksiyondaki elin yüksek enerjili yaralanma sırasındaki yüksek enerjiye bağlı, parmakların ani hiperekstansiyona gelmesiyle, multıpl parmakta derin ve yüzeyel fleksör tendonlarda gelişen kapalı rüptürler nedeniyle ilginç bir vaka sunumu olduğunu düşünmekteyiz.

Kaynaklar:

1. Boyes JH, Wilson JN, Smith JW. Flexor tendon ruptures in the forearm and hand. J Bone Joint Surg 1960; 42A: 637-646
2. Adler L, Blazar P. Acute attenuation of the extensor pollicis longus tendon: a case report. Clinical Orthopaedics and Related Research. 1997; 345: 171-173
3. Shahrıar KR, Afshın T, Shahrıar JM. Closed multıple tendınous rupture of flexors and extensors of hand: A case report. J Hand Surg (Br) 2004; 29B: 6: 632-633
4. İmbriglia JE, Goldstein SA. Intratendinous ruptures of the flexor digitorum profundus tendon of the small finger. J Hand Surg 1987; 12A: 985-991
5. De Ross WK, Zeeman RJ. A flexor tendon rupture in the palm of the hand. J Hand Surg. 1991; 16A: 4: 663-665
6. Cheung KMC, Chow SP. Closed avulsion of both flexor tendons of the ring finger. J Hand Surg 1995; 20B: 78-79

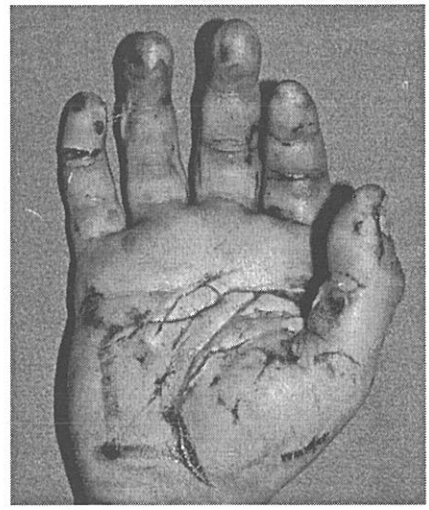

ŞEKİL-1: Parmakların fleksiyonundaki preoperatif görüntüsü

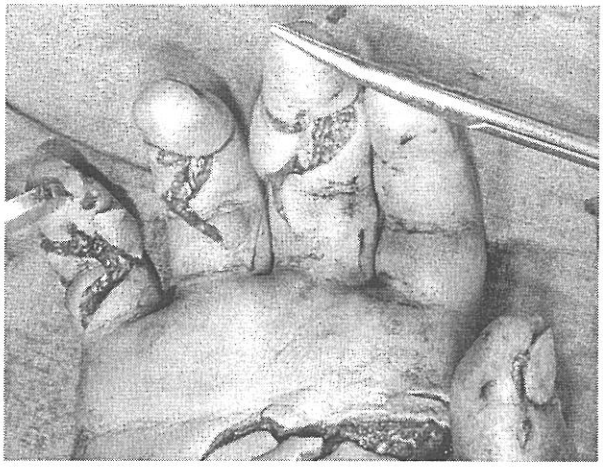

ŞEKİL 2: İntraoperatif tendon onarımları yapıldıktan sonraki görüntü

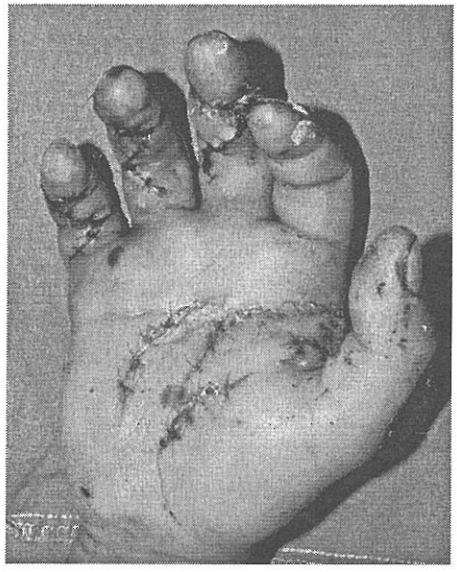

Şekil 3: Erken postoperatif dönem elin normal duruşu

P-170
Replante Parmaktan Cross-Finger Flep Uygulaması

Yakup KARABAĞLI, A.Aydan KÖSE, A, Emre KOÇMAN, A .Ceyla ÖZBAYOĞLU, Cengiz ÇETİN

Osmangazi Üniversitesi Tıp Fakültesi Plastik Rek.ve Estetik Cerrahi A.D. ESKIŞEHIR

Giriş: Ampute olmuş parmağa yaralanmanın çeşidine göre çoğu zaman replantasyon ile eski fonksiyonu kazandırılabilmektedir. Travmaya bağlı olarak parmak da gelişen yumuşak doku defektleri cross-finger flep ile kapatılabilmektedir. Biz hastamıza replantasyon uyguladığımız parmaktan cross-finger flep kaldırarak komşu parmak distalindeki yumuşak doku defektini kapadık.

Gereç ve yöntem: Kliniğimize sağ el 4.parmak PİP eklem distalinden amputasyon, 3. parmak PİP eklem seviyesinden crush yaralanma ve yumuşak doku avülziyonu, 5. parmak DİP eklem seviyesinden crush yaralanma nedeniyle başvuruda bulundu. Hastanın 4. parmağına replantasyon uygulandı. 3. ve 5. parmakdaki avülze dokular gerektiği şekilde sütür edilip parmaklar dolaşım açısından takibe alındı. 3 haftalık takip esnasında 3. parmak DİP eklem ulnar tarafda 1x 2 cm.lik doku nekrozu ve kemik ekspozisyonu yapan yumuşak doku defekti gelişti. Hastaya replante ettiğimiz 4. parmak DİP seviyesinden radial baseli cross-finger flep kaldırıldı. Cross-finger flep 3 hafta sonra ayrılarak yeni yerine adepte olması sağlandı.

Bulgular: Sağ el 4. parmak amputasyonu, 3.ve 5 parmak crush yaralanması olan hastaya replantasyon ve avülze doku tedavisi yapıldı. 3 hafta sonra tedavi bitiminde 3. parmak DİP eklem seviyesinde kemiği ekspoze eden yumuşak doku defekti replante parmakdan kaldırılan radial pedikküllü cross-finger flep ile başarıyla kapatıldı. Bu esnada flep kaldırılan replante parmakda her hangi bir arterial ve venöz bir problemle karşılaşılmadı. 3 hafta sonra flep pedikülü kesildiğinde flep adaptasyonu tamdı. Hasta tedavi bitiminde crusha uğradığı 3 ve 5. parmaklarını tam kullanabiliyordu. Replante edilen 4. parmakda da bir sorunu yoktu.

Sonuçlar: Parmak bölgesi yaralanmalarına genellikle kemikle birlik de yumuşak dokularda iştirak etmektedir. Yaralanmanın çeşidine göre farklı cerrahi girişimler yapılmaktadır. Parmak ampute olmuş ise replantasyon kaçınılmazdır. Crush yaralanmaya uğramış dokularda seçenekler kısıtlı olmaktadır. Bu tür yaralanmalarda kemiği ekspoze eden yumuşak doku defekleri sıkça görülmektedir. Bu durumda uygulama kolaylığı ve güvenirliği açısından ilk akla gelen cross-finger fleplerdir. Bunun yanı sıra adipofasial turnover flepler, axial paternli ada flepleri, groin gibi uzak flepler, perforatör baseli serbest flepler diğer seçenekler olarak bilinmektedir. Bizim vakamızda adipofasial flep uygulama şansımız bulunmamakta idi. Çünkü 3. parmağın MP eklem seviyesine kadar yumuşak doku yaralanması bulunmaktaydı. 3. parmak, elimizin en uzun parmağı olduğu için axial paternli ada flep ile kapatılabilmesi mümkün değil idi. Uzak flep uygulaması hasta konforu ve flep adaptasyonu açısından iyi bir seçenek olmayacaktı. Ancak perporarör baseli serbest flep olabilecekti. Ancak bunun içinde PİP eklem proksimaline kadar olan uzun bir pedikül gerektirecekti. Aynı zamanda cerrahi uygulama zorluğu diğer bir dezavantajı olacaktı. 3. parmağın crush olmuş yumuşak dokularının iyileşmesi için 3 haftalık bir süreç geçmesi nedeniyle replante yaptığımız 4. parmağın neovaskülarizasyonunu tamamladığını düşünerek replante yaptığımız 4. parmağın distalinden 3. parmak için radial baseli cross-finger 1x 2cm flep kaldırdık. Flep kaldırdıktan sonra replante parmakda her hangi bir dolaşım problemiyle karşılaşmadık. 3 haftanın sonunda cross-finger flep ayrılarak yeni yerine adapte olması sağlandı. Parmak gibi yumuşak doku defektlerinin giderilmesinde zorluk çekilen yoğun travmaya uğramış yerlerde bu tür farklı uygulama seçeneklerinin her zaman göz önünde bulundurulması gerekmektedir.

Kaynaklar:

1-Morrison WA., Crabb DM., O'Brien B. Et all:The instrep of the foot as a fasciocutaneus island and as a free flap for heel defects. Plast. Reconst. Surg. 72: 56, 1983

2-Ratcliffe RS., Mc Grouther DA.: Free toe pulp transfer in thumb reconstruction. J Hand Surg. 16B: 165, 1991

3- Johnson RK., Iverson RE.: Cross finger pedicle flaps in the hand. J Bone Surg. 53A: 913, 1971

4- Malizos KN., Beris AE., Kabani CT. Et all.: Distal phalanx microsurgical replantation. Microsurgery 15: 464, 1994

P-171
İnterfalangeal İntraartiküler Fraktür De External Traksiyon Uygulamalarımız

Yakup KARABAĞLI, A.Aydan KÖSE, Metin ARICI, İdris ELMAS, Cengiz ÇETİN
Osmangazi Üniversitesi Tıp Fakültesi, Plastik, Rek. ve Estetik cerrahi A.D., ESKİŞEHİR

Giriş: El bölgesine olan travmalar sonucunda zaman zaman eklem içi fraktürler görülmektedir. Bu travmalar içinde en fazla oranı iş kazaları oluşturmakta, spor yaralanmaları ve trafik kazaları önemli etkenler arasında bulunmaktadır. Bu travmalar sonucunda basitten parçalı kompleks kırıklı çıkıklara kadar değişik tipte yaralanmalar olabilmektedir. El fonksiyonel olarak istemli hareketlerin yapıldığı bir organ olduğu için, hareketlerin korunması, anatomik bütünlüğün sağlanması kadar önemli olmaktadır. Açık ve kapalı repozisyon yapılanlarda immobilizasyon uygulamalarının dışında pek çok yazar tarafından traksiyonun önemi değinilmiştir. Bu çalışmamızda eklem içi fraktürü bulunan 15 hastaya uyguladığımız external traksiyon sonuçlarını değerlendirdik.

Gereç ve yöntem: Bunun için: 1,2 mm lik Kirchner teli kırık olan eklemin proksimalindeki falanks parçasından ekleme paralel olacak şekilde dorsalden transvers olarak geçilir. Tel parmağın iki tarafında 1,5-2 cm uzaklıktan parmak ucuna doğru bükülür. Telin ucu kanca şeklinde içe bükülür. İkinci bir K teli kırığın distalinden transvers olarak geçirilir. Bu telin ucu 0,5 cm parmağa yakın olacak şekilde parmak ucuna doğru bükülür. İki telin arasına takılan lastiklerle traksiyon uygulanır.

Bulgular: Hastalarımızın hepsinde fraktür intraartikülerdi. Yaralanma nedenleri biri dışında hepsi iş kazası sonucu meydana gelmiş, bir tanesi yüksek den düşme nedeniyle oluşmuştu. Yaralanan parmaklar 1-5 arasında her birinde görüldü. Hastalarımızın 5 tanesinde 2. parmak, 4 tanesinde 1. parmak, 2 tanesinde 3., 2 tanesinde 4., 2 tanesinde 5. parmak yaralanması görüldü. 8 hastamızda PİP eklemi, 4 hastamızda İP eklem, 3 hastamızda DİP eklemi zarar görmüştü. Yaralanan parmakların 5 tanesinde ek olarak tendon kesisi vardı. 6 hastamızın diğer parmaklarında amputasyon, tendon kesisi, deri laserasyonları gibi ek yaralanmalar bulunmaktaydı. Hastalarımızın en küçüğü 4 yaşında en büyüğü 60 yaşındaydı. Bir hastamız dışında hepsi aynı gün ameliyatları yapıldı. Hastanede kalış süreleri 1 ile 4 gün arasında oldu. Bir hastamızın tel kenarında yumuşak doku enfeksiyonu görüldü. Antibiyoterapiye yanıt alındı ve tedavisine devam edildi. Erişkin hastalarda 5-6 hafta, çocuk hastalarda ise 3-4 hafta uyguladık.

Sonuçlar: Küçük eklemlerde internal fiksasyon ve cerrahi repozisyon pek çok zorluklar içerir. Yumuşak doku hasarının fonksiyonları çok etkilemesi, kemiklerin küçüklüğü fonksiyonel sonuçlarının kötü olmasında önemli etkenler olarak görülmektedir. Yumuşak dokuların korunarak distraksiyon ile uygun repozisyonun sağlanması ve erken hareket verilebilmesi fonksiyonel sonuçları önemli oranda etkilemektedir. Harekete izin veren uyguladığımız bu yöntem, fonksiyonel sonuçlarının yeterliliği ve uygulanabilirliğinin kolay olması önemli bir avantaj sağlamaktadır. Bu yöntemi erişkinlerde 6 hafta çocuklarda ise 3-4 hafta arası uyguladık. Sistem çıkarıldıktan sonra Fizik tedavi ve Rehabilitasyon uygulanmaya çalışıldı. Hastalarımızın hiç birinde non-union, malunion görülmedi. Hastaların hepsinde hareketlerini engelleyecek eklem kısıtlılığı ve eklem ağrısı görülmedi.

Kaynaklar

1-Duteille F, Pasquier P, Lim A. Et all.: Treatment of Complex İnterphalangeal Joint Frac tures with Dynamic External Traction: A series of 20 Cases. Plast. Reconst. Surg., 15:1623, 2003
2- Inanami H., Ninomiya S., Okotsu I., Tarui T.:Dynamic external finger fixator for fracture dislication of proximal interphalangeal joint. J Hand Surg (Am) 18:160, 1993.
3-Suzuki Y., Matsunaga T., Sato S., Yokoi T.: The pins and rubber trction dystem for treatment of and fracture-dislocations in the hand. J Hand Surg. (Br) 19:98, 1994.

P-172
Proteus Sendromunun Alışılmamış Bir İlk Prezentasyon Biçimi: Tırnak Batması

Turgut ORTAK, Metin KEREM, Asu Deniz YILMAZ, Emre İNÖZÜ, Ömer ŞENSÖZ

Ankara Numune Eğitim ve Araştırma Hastanesi II. Plastik ve Rekonstrüktif Cerrahi Kliniği, ANKARA

Amaç: Proteus Sendromu, çeşitli cilt anomalileri ile birlikte kimi dokulardaki progresif aşırı büyüme ile kendini gösteren, nadir görülen bir konjenital sendromdur (1). Sendromun tanımlandığı 1979 yılından bu yana değişik manifestasyonları bildirilmiştir. Asimetrik aşırı büyüme, vasküler anomaliler ve cilt lezyonları ile seyreden bu sendrom genellikle yaşamın ilk dekadında tanı alır (2). Bu çalışmanın amacı literatürdeki benzerlerinin aksine 28 yaşına kadar tanı koyulmamış olan ve tek yakınması ayak parmaklarındaki tırnak batması olan bir olgunun sunulmasıdır.

Olgu Sunumu: 28 yaşında erkek hasta, kliniğimize sağ ayak başparmağında tırnak çevresinde şişlik ağrı ve akıntı şikayeti ile başvurdu. Fizik incelemede her iki ayağın ikinci ve üçüncü parmaklarının metatarslardan itibaren aşırı büyümüş olduğu, ve sol ayakta bu iki parmak arasında sindaktili olduğu görüldü. Sağ ayak 1. parmağın tırnak yatağının medial ve lateral kenarlarında altından seröz akıntı gelen lobule, amorf yumuşak doku kitleleri olduğu saptandı. Yüz ve vücutta dermal atrofi alanları ve çok sayıda Port – Wine lekeleri izlendi. Sağ kol ve önkol uzunluğu sola kıyasla daha fazla olan hastanın yine sağ elinde 1, 2 ve 3. parmakların makrodaktilik olduğu görüldü. Sol infraskapular bölgede sırt asimetrisine yol açan lipomatöz bir şişlik mevcuttu. Hastanın yüzünün sol yarısında fasial asimetriye yol açan yumuşak doku şişliği ve yine sol kaşta pitoz izlendi. Sol submammar bölgede polipoid bir tümöral oluşum saptandı. Hastanın kranial MR incelemesinde sol ventrikülde asimetrik dilatasyon ve sol periventriküler bölgede nonspesifik sinyal değişiklikleri saptandı.
Hasta bu yaşa kadar vücudundaki asimetrik aşırı büyümeden, makrosindaktililerinden ve Port-Wine lekelerinden rahatsız olmadığını, bu nedenle de doktora hiç başvurmadığını, ancak ayak parmağı ile ilgili şikayetleri nedeniyle bize başvurmak zorunda kaldığını ifade ederek ayak parmağındaki tırnak batmasına yönelik tedavinin dışında herhangi bir cerrahi müdahaleyi kabul etmeyeceğini belirtti. Bunun üzerine hastaya yanlızca tırnak yatağı revizyonu ve kitle eksizyonu yapıldı, yara komplikasyonsuz iyileşti.

Sonuç: Proteus Sendromu, çok nadir görülmesi sebebiyle hala tam olarak anlaşılamamış bir klinik antitedir. Sunulan her yeni vakada sendrom kendini farklı bulgularla göstermektedir. Sendrom, klinisyeni tanı karışıklığına sürükleyen çok çeşitli kutanöz ve ekstrakutanöz semptomla seyredebilmektedir(3). Çoğunlukla ilk dekadda tanı alan sendromun klinik seyri genellikle hayat kalitesini düşüren, sakatlıklara yol açan ağır bir tablo şeklindedir. Bu çalışmada, sendromun klasik profilinin aksine, tek yakınması tırnak batması olan, ve klinik seyrinin hafifliği nedeniyle 28 yaşına kadar tanı almamış bir vaka sunulmuştur. Bu vakanın, sendromun klinik özelliklerinin ve prognozunun ne kadar değişken olabileceğine iyi bir örnek teşkil ettiği kanısındayız.

Kaynaklar

1. Cohen, MM., Hayden, PW. A newly recognized hamartomatous syndrome. Birth Defects-Original Article Series; 15: 291, 1979
2. Biesecker, LG., Happle, R., Mulliken, JB., et al. Proteus syndrome: Diagnostic criteria, differential diagnosis, and patient evaluation. Am J Med Genet; 84: 389, 1999
3. Cohen Jr, MM. Proteus syndrome: clinical evidence for somatic mosaicism and selective review. Am J Med Genet; 47: 645, 1993

P-173
El Yerleşimli İnfantin Fibröz Hamartoması

Mustafa KESKİN, Zekeriya TOSUN, Hatice TOY, Nedim SAVACI,
Selçuk Üniversitesi Meram Tıp Fakültesi Plastik ve Rekonstrüktif Cerrahi AD, Pataloji AD KONYA

Amaç: İnfantın fibröz hamartoması (İFH) infant ve küçük çocuklarda, aksilla, kasık ve ekstremitelerin proksimalinde cilt altı kitle şeklinde görülen iyi huylu yumuşak doku tümörleridir. Distal ekstremite tutulumu çok nadir olup sadece üç tane bildirilmiş yayın vardır. Bu sunumda el tutulumlu İFH nın kendine özgü manyetik rezonans görüntülerini, patolojik bulgularını ve klinik seyrini bildirmekteyiz.

Olgu Sunumu: Üç aylık kız çocuğu sağ elde cilt altı kitle nedeni ile kliğinimize başvurdu. Yumuşak doku kitlesi doğdundu fark edilmiş ve bebek ile birlikte yavaş yavaş büyümüş. Kitle hareket kısıtlılığına neden olmadığı gibi ağrılı da değildi. Bebeğin bu olay dışında genel durumu iyi idi. Fizik muayenede avuç içinde tenar bölgede, hipotenar bölgede ve dördüncü parmak proksimal falanks üzerinde olmak üzere üç ayrı kitle palpe edilmekteydi (Şekil 1). Sırası ile boyutları 25 x 20 mm, 25 x 25 mm ve 10 x 5 mm idi. Tenar bölgedeki kitle sert iken diğer ikisi nispeten daha yumuşak idi. Üzerlerindeki cilt de herhangi bir değişiklik yok idi. Aksillada yada epitroklear bölgede lenf nodu tutulumu yoktu.
Direkt film incelemesinde kemik ile ilgili patoloji tespit edilemedi. Manyetik rezonans kesitlerde kitlelerin palmar cilde tutunduğu, ve kitlerin sınırların seçilemediği bildirildi. Kitleler T1 ağırlıklı kesitlerde hipointens, T2 ağırlıklı kesitlerde ise hiperintens görülmekte ve gadolinium diethyl-enetriamine pentaacetic acid (Gd-DTPA) ile kontrast tutulumu olmaktaydı. Kitleler komşu tendon ve kemikleri sarmakta, fakat korteksde düzensizliğe neden olmamaktaydılar. Fakat T2 ağırlıklı kesitlerde kemik medullasında yüksek sinyal artışı ve patolojik kontrastlanma görülmekteydi. Bu bulguları nedeni ile radyolog tarafından malignite yumuşak doku tümörü şüphesi bildirildi. (Şekil 2).
Hasta 4 aylık iken genel anestezi ve turnike altında ameliyata alındı. Üç ayrı insizyon ile eksplore edildi. Kitler kapsülsüz fibröz-yağ kıvamında olup sınırları seçilemiyordu. Kitleler herhangi bir damarsal ya da sinirsel yapılara hasar vermeden çıkarıldı. Kitlelerin altta yatan metakarpal kemiklere gros infitrasyonu yoktu. Pernöz dren sonra cilt tek tabaka kapatıldı. Hastanın ameliyat sonrası dönemi sorunsuz geçti.
Histolojik inceleme kitlerin fibröz hamartom ile uyumlu olduğunu bildirdi. Mikroskopik olarak lezyon hücreden fakir fibröz bantlar, iğimsi hücreler ve matür yağ dokusundan oluşan üç ayrı doku dan ibaret idi. Ayrıca kapiller proliferasyon mevcut idi (Şekil 3).
Cerrahiden sonra geçen bir yıl içinde tümörün rekürensi ile uyumlu bir gelişme olmadı.

Tartışma: İnfantın fibröz hamartoması (İFH) lokal eksizyon ile tedavi edilebilinen iyi huylu bir lezyondur. İFH çok nadir olup 1 yaşın altındaki çocuklarda görülür ve sıklıkla doğumdan sonra fark edilir. Vakaların ailesel yatkınlığı ya da sendromik bir alaka görülememiştir. Genelde tek bir tümördür. Aksiler bölge, proksimal kol ve bacaklar, kasık bölgesi ve genital bölgeler en sık bildirilmiş bölgelerdir. El tutulumu ise oldukça nadirdir. Bizim vakamız elde bildirilen İFH ların dördüncüsü olup diğer üçünden, birden fazla olması, parmaklarıda içermesi ve MR incelemede malignite bulguları vermesi ile fark göstermektedir.
Klinik olarak lezyon ağrısız olup başta hızlı büyüme gösterir. Sınırları belirgin olmayıp üsteki cildin derin dermisine tutunur. Malign dönüşüm de spontan regresyonda bildirilmemiştir. Bu yüzden cerrahi rezeksiyon tercih edilen tedavi yöntemidir. Fakat cerrahi rezeksiyon sonrası % 15 ulaşan rekürens oranı bulunmaktadır. Rekürens ortalama 5 ay sonra görülmektedir.
Histolojik olarak İFH üç komponentden oluşur. İlk komponent uzun, iyi tanımlanmış, uniform fibrokollojenlerdir. Bunlar dallanarak yağ komponentin içine uzanırlar. İkinci komponent inmatür, yuvarlak primitif mesanşimal hücrelerdir. Aralarında zengin damar yapıları bulunur. Üçüncü komponent matür adipoz dokudur. Genel olarak anaplazi görülmez, mitotik yapılar nadirdir. Fakat yüksek derecede sellüleriteden ve inmatür hücrelerin varlığından dolayı yanlışlıkla malignite bildirilebilinir.
İFH nın MR görüntüsü içerdiği farklı doku komponentlerin oranına göre değişiklik gösterir. Eğer yağ dokusu ağırlıktaysa o zaman T1 ağırlıklı kesitlerde yüksek sinyal yoğunluğu olacaktır. Eğer fibröz komponent hâkimse o zaman düşük sinyal yoğunluğu görülecektir. Genelde İFH kontrast madde Gd-DTPA yi heterojen olarak tutar.

Sonuç: İFH lokal eksizyon ile tedavisi mümkün olmasına rağmen histolojik bulguları kolaylıkla malign tümör ile karışabilinmektedir. Bizim vakamız da görüldüğü gibi ayrıca MR görüntüleri de malign yumuşak doku tümörüne benzeyebilmektedir. Dikkatli değerlendirme ve şüphelenme bu iyi huylu tümörü el gibi atipik pozisyonda bile tanı konulmasını sağlamalıdır ve gereksiz radikal cerrahiden kaçınılmalıdır.

Kaynaklar

[1] Fetsch JF, Miettinen M, Laskin WB, Michal M, Enzinger FM. A clinicopathologic study of 45 pediatric soft tissue tumors with an admixture of adipose tissue and fibroblastic elements, and a proposal for classification as lipofibromatosis. Am J Surg Pathol; 24: 1491, 2000.
[2] Jebson PJ, Louis DS. Fibrous hamartoma of infancy in the hand: a case report. J Hand Surg; 22A: 740, 1997.
[3] Reye RD. A consideration of certain subdermal "fibromatous tumours" of

infancy. J Pathol Bact; 72:149, 1956.
[4] Enzinger FM. Fibrous hamartoma of infancy. Cancer; 18: 241 1965.
[5] Dickey GE, Sotelo-Avila C. Fibrous hamartoma of infancy: current review. Pediatr Dev Pathol; 2: 236, 1999.

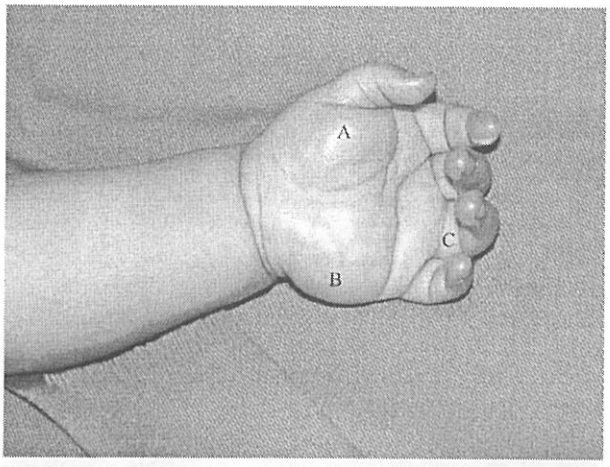

Şekil 1. Elin görünümü; (A) tenar bölgedeki kitle, (B) hipotenar bölgedeki kitle ve (C) dördüncü parmaktaki kitle.

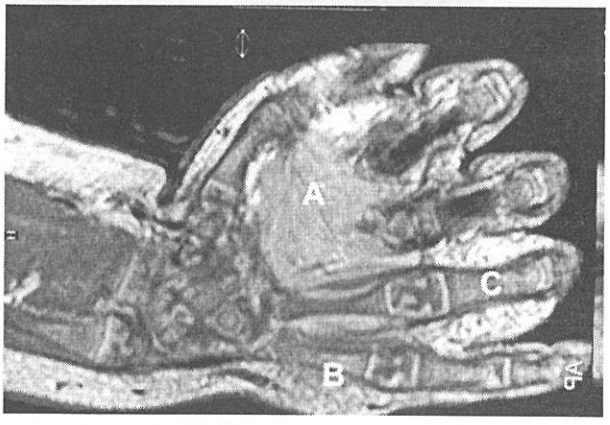

Şekil 2. Elin kontrastlı manyetik rezonans kesitleri.

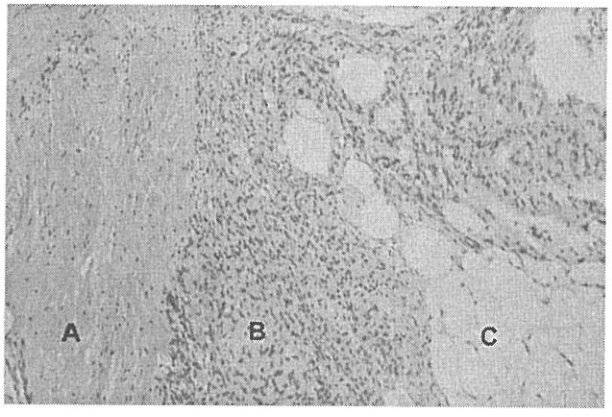

Şekil 3. İFH nin karakteristik histolojik görüntüsü (1) yoğun kolajen içeren doku, (2) inmatür mesanşimal hücreler, (3) matür yağ dokusu (H&E x10).

P-174
Replantasyona Uygun Olmayan Distal Amputasyonlarda Cross Finger Yöntemi

A.Aydan KÖSE, Yakup KARABAĞLI, Ceyla ÖZBAYOĞLU, Cengiz ÇETİN
Osmangazi Üniversitesi Tıp Fakültesi Plastik, Rekonstrüktif ve Estetik Cerrahi AD, ESKİŞEHİR

Giriş: Parmak uç amputasyonlarında kimi zaman amputat var olmasına rağmen replantasyon ya da revaskülarizasyon mümkün olmayabilir. Güdük onarımı yapılır ya da amputat kompozit greft şeklinde yerine iade edilebilir. Kompozit greftin yaşayabilirliğini arttırmak amacı ile uygulanan çeşitli prosedürler literatürde mevcuttur. Bu bildiride revaskülarizasyon ya da replantasyon yapılamayan distal amputasyon durumlarında amputatın yerinde vaskülarizasyonunu desteklemek amaçlı yandaş parmakta dermal pencere uygulaması sunulacaktır.

Metod: Parmak uzunluğunu ve estetik görüntüsünü korumak amaçlı olarak 4 olgunun 5 distal amputasyonlu parmağında amputat yerine iade edilip, yandaş parmakta dezepitelize edilen bir pencereden greft şeklinde beslenmesi sağlandı. Olgular yaşları 2-55 arasında değişen 4 erkek hasta idi. Bir hastada 4.parmak, iki hastada 5.parmak, bir hastada da bir elde 4., diğer elde 5. parmak distal uç amputasyonları bu yöntemle tedavi edildi. Amputat yerine uygun şekilde iade edildikten sonra volar yüzünde yaklaşık 1 cm çapında bir saha dezepitelize edildi. Yandaş parmağın dorsal yüzünde de benzer çapta bir saha dezepitelize edildikten sonra bu alanlar birbirine sütüre edildi.

Bulgular: 3 olgunun 4 parmağı ameliyat sonrası 4.gün kontrol edildiğinde amputatların tonusunu koruduğu dikkati çekti. 1 olgunun 5. parmağında tonus kaybı mevcuttu. Bu olguda yerine iade edilip yandaş parmaktaki dermal pencereye sütüre edilen amputat beslenmedi ve 5. alınıp güdük onarımı yapıldı. Diğer olgularda ameliyat sonrası 15. gün kapiller geridolum belirgin şekilde alınmakta idi. Amputatlar, yandaş parmaklardan ortalama 25. gün ayrıldı.

Sonuç: Replantasyon ya da revaskülarizasyona uygun olmayan, tam ya da kısmi distal parmak amputasyonlarında , amputatın yerine iade edilip kasıkta ya da avuç içinde1 açılan bir cebe yerleştirilip beslenmesini sağlaması ile ilgili makaleler vardır. Bu çalışmamızda mikrocerrahi yöntemlerle yerine iadesi güç olan distal amputasyonları kasığa gömmek yerine yandaş parmaktaki dermal pencereden beslenmelerini sağladık. Bu tip durumlarda estetik ve fonksiyonel bütünlüğü korumak amaçlı olarak cross finger yöntemi umut verici bir yöntem olarak akılda bulundurulmalıdır.

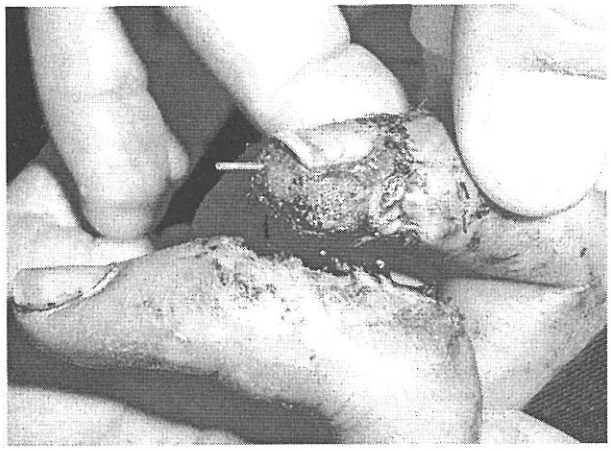

Olgu 1. Yandaş parmakta dermal pencere uygulamasından sonra 15. günde amputatın pencereden vaskülarizasyonu izleniyor.

Kaynaklar:

1. Arata J, Ishikawa K, Foeda H, Kitayama T: Replantation of multilevel fingertip amputation using the pocket principle (Palmar pocket method) Br J Plast Surg 56 :504-517, 2003

P-175
Çocukluk Çağında Fleksor Tendon Rüptürü - Olgu Bildirimi

Cabbar MALKOÇ, Hasan FINDIK, Gökhan BEYHAN, Adnan UZUNİSMAİL

Haydarpaşa Numune Eğitim ve Araştırma Hastanesi Plastik ve Rekonstrüktif Cerrahi Kliniği, İSTANBUL

Amaç: Bu olgu bildiriminde amacımız, çocukluk çağında çok ender görülen fleksor tendon
rüptürü olgusuna dikkat çekmektir.

Olgu sunumu: 2005 yılında Kliniğimize başvuran 4 yaşında kız çocuğunda, sağ el 2. parmak zon
II FDP ve FDS rüptürü tespit edildi. Delici ve kesici alet yaralanması veya künt travma hikayesi olmayan hastada, yapılan sistemik değerlendirmelerde herhangi bir konnektif doku hastalığı veya diğer bir sistemik hastalığa rastlanmadı . Ameliyata alınan hastada per-operatif fleksor tendonların zon II seviyesinde kopmuş olduğu görüldü. Tendon yatağının primer onarıma izin vermeyecek kadar dejenerasyona uğradığı görülen hastada, ilk seansta silikon rod yerleştirilirken, ikinci seansta tendon grefti ile rekonstrüksiyon uygulandı. Post operatif fizyoterapi uygulandı. Post operatif takiplerinde sorun yaşanmadı.

Sonuç: Fleksor tendonların kapalı rüptürü oldukça nadirdir. Tendon rüptürü, genellikle tendon kemik bileşkesinde ender olarakda kas tendon bileşkelerinde görülür. Tendonun bu yerler dışında, yapısında olan rüptürler genellikle altta yatan fraktür, kistik dejenerasyon, romatoid artrit veya lokal steroid uygulamasına bağlı sekele bağlıdır.
Literatür taramalarında elde spontan kapalı tendon rüptürü nadir olarak bildirilmektedir. Yetişkinlerde en sık sebeplerden biri flexor tenosinovyittir. Tenosinovyit karpal tünel sendromu, romatoid artrit gibi hastalıklarda sık olarak görülür. En sık fleksor tendon rüptürüne, flexor pollicis longus tendonunda rastanır bunu izole fleksor digitorum profundus rüptürü son olarak da fleksor digitorum profundus ve fleksor digitorum superficialis'in birlikte rüptürü takip eder.Çocuklarda tendon rüptürlerine ise oldukça seyrek rastlanır. Tedavide flexor tendon yaralanmaları prensipleri uygulanır.

Fotoğraflar

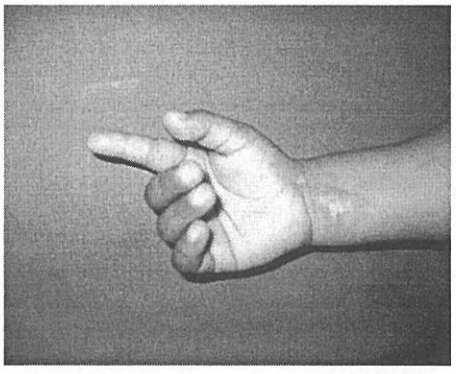

A



B

Preoperatif sağ el 2.parmağın önden görünümü
A; anterior
B; medial

Kaynaklar

1- Green's Operative Surgery. Churchill Livingstone ., 4.ed. Vol. 2: 1651-1739, 1999
2- Naam NH. Intratendinous rupture of the flexor digitorum profundus tendon in zones II and III J Hand Surg (Am). May;20 (3):478-83, 1995.
3- Netsher D.T., Eladoumikdachi F., Schneider A. A case study of a patient with closed avulsion rupture of a single slip of the flexor digitorum superficialis tendon. Ann. Plast. Surg. Oct; 47(4) : 431-4, 2001.

P-176

Transfer Esnasında Donmuş Ampute Parmakların Başarılı Replantasyonu ve Postoperatif Süreç: Olgu Sunumu

Muhitdin ESKİ, Mete AKSU, Serdar ÖZTÜRK, Selçuk IŞIK, Mustafa ŞENGEZER, Abdül Kerim YAPICI

GATA Plastik, Rekonstrüktif ve Estetik Cerrahi AD., ANKARA

Amaç: El parmak amputasyonları sonrası replantasyon başarısında ezilme, avulsiyon, degloving gibi yaralanma mekanizmaları oldukça önemlidir(1).Literatürde tranfer sırasında ampute parmakların donması ve donmuş parmakların başarılı replantasyonu sonrası erken postoperatif süreç ile ilgili olgu sunumu sınırlıdır(2). Bu çalışmada transfer sırasında donmuş iki ampute parmağın replastasyonu ve postoperatif süreçte karşılaşılan sorunlar sunulmuştur.

Olgu Sunumu: Kliniğimize 21 yaşında erkek hasta sol el 1. parmak IP eklem ve 2. parmağında DIP eklem seviyesinde giyotin tarzı amputasyon nedeniyle başvurmuş, yaralanmadan 7 saat sonra kliniğimize ulaşan hasta acil operasyona alınmıştır. Yapılan eksplorasyonda ampute parmakların transfer esnasında buza direkt teması sonrası donmuş olduğu gözlendi. Parmaklar ılık ringer laktat (40 derece) içinde 30 dakika ısıtıldıktan sonra başarılı şekilde replante edildi. Replantasyonun başarılı olmasına rağmen postoperatif dönemde parmaklarda donuk sonrası karşılaşılan tüm kinik bulgular (bül oluşumu, parmak ucunda eskar gelişimi ve norotrofik bozukluklar, hipopigmentasyon v.b.) ortaya çıktı. Normalin dışında gelişen postoperatif süreçte parmaklar donuk gelişmiş gibi tedavi edildi (3). Bu tedavi sonucunda parmak ucundaki eskar dokusu kendiliğinden ayrılıp spontan epitelize oldu. Radyografilerde kemik dokusu normal görünümdeydi. On iki aylık takipte herhangi bir sorunla karşılaşılmadı.

Sonuç: Ampute parmakların transfer sırasında donması oldukça nadir bir durumdur.Böyle bir durumda parmakların replante edilmesinden kaçınmak yerine replantasyon denenmeli ve postoperatif süreçte bu durum göz önüne alınarak replante parmaklar donukmuş gibi takip ve tedavisinin yapılması uygun olacaktır.

Kaynaklar:

1. Goldner, R.D., Urbaniak, J.R.Replantation. In: Green DP, Hotchkiss RN, Pederson WC (Eds), Green`s operative hand surgery 4th Edn. Philadelphia, Churchill Livingstone, 1999: 1139-1157.
2. Zhang, W., Zhou, G.H.,Zhao H.,Wei, Z., Mu, Y. Five year digital replantation series from the frigid zone of China. Microsurgery 14:384,1993.
3. Britt, D.L., Dascombe, H.W., Rodriquez, A. New horizons in management of hypothermia and frostbite injury. Surg. Clin. North. Am. 71: 345, 1991.

P-177
Şiddetli Fleksiyon Deformitesi Olan İşaret Parmağında Yeni Bir Fillet Flep Planlaması

Mustafa NİŞANCI, Selçuk IŞIK, Murat TÜREGÜN, Doğan ALHAN

GATA Plastik, Rekonstrüktif ve Estetik Cerrahi AD., ANKARA

Amaç: Zamanında tedavi edilmemiş ve rehabilitasyonu ihmal edilmiş çocukluk dönemindeki el yanıkları, erişkin dönemine gelindiğinde tedavisi çok zor ve hatta imkansız deformitelerle sonuçlanır. Yanığa bağlı parmak deformitelerinin rekonstrüksiyonunda greftleme, lokal flep veya serbest doku gerektiren bir çok teknik tanımlanmış olmakla beraber, parmağın tam fonksiyonel restorasyonu mümkün olmadığında, el fonksiyonlarını arttırmak için amputasyonu gerekebilmektedir (1). Böyle durumlarda ampute edilen parmaktan hazırlanacak bir fillet flebin komşu parmakların fonksiyonel restorasyonunda kullanılması akıllıca bir alternatif olarak önerilmekte ve hatta el fonksiyonları bakımından daha önemli olan bir parmağın rekonstrüksiyonu için daha az önemli olan komşu bir parmağın feda edilebileceği de kabul edilmektedir (2).

Olgu Sunumu: Bebekliğinde geçirdiği yanığa bağlı sol elinde yanık deformitesi olan 20 yaşında erkek hastada; 2.parmakta PIP eklemden şiddetli fleksiyon deformitesi ve 1.parmakta IP eklemden fleksiyon/abdüksiyon deformitesi tespit edildi. 2.parmağa yapılacak girişimlerle tam fonksiyon kazandıralamayacağı ve el fonksiyonlarına katkı sağlamayacağı gibi, engel olabileceği düşünüldü. Ayrıca el fonksiyonlarına katkısı çok daha fazla olan 1.parmağın fonksiyonel restorasyonu öncelikliydi. Şiddetli fleksiyon deformitesi olan 2.parmağa ray amputasyon, ve buradan elde edilecek fillet flep ile 1.parmakta oluşacak yumuşak doku defisitinin replasmanı planlandı. Ampute edilen 2. parmaktan, sağlam distal volar deri digital nörovasküler pediküller üzerinde ve dorsal deri 1. dorsal metakarpal arter üzerinde olmak iki adet sensorial ada flebi kaldırılıp, başparmakta kemik ve eklem deformiteleri düzeltildikten sonra ortaya çıkan defekte transfer edildi. Postoperatif dönem problemsizdi. Bir yıllık takip sonrasında, flepler yatağına uygun şekilde adapte olmuş ve duyuluydu. El fonksiyonları arttırılmış, fonksiyonel sonuç tatmin ediciydi.

Sonuç: PIP eklemden ciddi fleksiyon deformitesine sahip 2.parmakta alışagelmiş şekilde dijital nörovasküler pediküller üzerinde fillet flap planlanlandığında, pediküllerin kısalığı nedeniyle sadece sağlam distal pulpa kullanılabilecek iken, daha geniş alana sahip dorsal deri 1.dorsal metakarpal arter üzerinde sensorial ayrı bir flep olarak kaldırıldı. Böylece 2.rayin amputasyonu ile digital nörovasküler pediküllü ve 1.dorsal metakarpal arter pediküllü olmak üzere iki nörovasküler ada flebi elde edildi ve farklı pediküllere sahip iki adet sensöral ada flebi çok daha kolay bir şekilde 1.parmakta oluşan yumuşak doku defektine transfer edilip, doku uyumu yönünden çok daha avantajlı pozisyonda inset edilebildi. Biz bu yeni yaklaşım ile, çıkartılan fleksiyon deformiteli bir işaret parmağından çok daha fazla ve etkin şekilde faydalanmış olduk.

Kaynaklar:

1- Gainor BJ. Osteocutaneous digital fillet flap. A technical modification. J Hand Surg [Br]. 10:79,1985.

2- Kuntscher MV, Erdmann D, Homann HH, Steinau HU, Levin SL, Germann G. The concept of fillet flaps: classification, indications, and analysis of their clinical value. Plast Reconstr Surg. 108:885, 2001.

P-178
Travmatik Üst Ekstremite Amputasyonlarında Ampute Parçadan Hazırlanan Serbest Radial Ön Kol Flebi İle Güdük Onarımı

Erol KESİKTAŞ, Metin YAVUZ, Tugay SEKÜÇOĞLU, Burak YİĞENOĞLU, Gökhan ÖZERDEM
Çukurova Üniversitesi Tıp Fakültesi, Plastik, Rekonstrüktif ve Estetik Cerrahi A.D., ADANA

Giriş: Ekstremite amputasyonlarında replantasyon ve revaskülarizasyon artık tercih edilen bir yöntemdir. Ancak bazı durumlarda replantasyon kontraindike olabilir. Bu durumlar yüksek amputasyonlar, ağır "crush" tarzı yaralanmalar, geniş doku kayıpları veya geniş sinir defektleri olarak sayılabilir. Replantasyon ve revaskülarizasyonun kontraindike olduğu durumlarda fonksiyonel bir güdük sağlamak protez kullanımı açısından son derece önemlidir. Bu amaçla parsiyel veya total ampute ekstremite dokularının kompleks defektlerin onarılmasında kullanılması ile "Fillet" flep kavramı doğmuştur. "Fillet" flepler ampute ekstremiteden hazırlanan, aksiyel paternli, kompozit doku içeren, pediküllü veya serbest flep olarak kullanılabilen dokulardır.

Metod: 1995 - 2005 yılları arasında travmaya bağlı üst ekstremitelerinde çeşitli seviyeden amputasyon ile acil servisimize başvuran 3 hastaya "Fillet" flep ile güdük onarımı sağlanmıştır. Hastaların ampute ekstremiteleri soğuk zincir kurallarına uygun biçimde hastayla birlikte acil servise replantasyon amacıyla getirilmiştir. Ancak yüksek seviye amputasyon nedeniyle replantasyonun uygun görülmediği hastalara ampute ekstremiteden hazırlanan serbest fasyokutan radial arter pediküllü önkol "Fillet" flebi ile onarım sağlanmıştır. 2 hastada humerus proximal 1/3' ünden ampute olmuş ve ampute parçadan hazırlanan radial arter pediküllü fasyokutan fleb ile güdük onarımı sağlanmıştır. 1 hasta ise omuz dezartikülasyonu ile acil serviste görülmüş, yine radial arter pediküllü fasyokutan fleb ile bu sefer defekt onarımı sağlanmıştır.

Bulgu: Fleplerin tümü başarılı bir şekilde transfer edilmiştir. Hastalar uzun bir rehabilitasyon sonrası protez kullanabilecek düzeye gelmişlerdir.

Tartışma ve Sonuç: Replantasyonun sağlanamayacağı ekstremite amputasyonlarında "Filet" flep kullanımı ile hastalara fonksiyonel bir güdük kazandırılmış olmakla birlikte bu işlem için hastada ekstra bir morbiditeye neden olunmamaktadır.

P-179
Başparmak Pulpası Defektinin Duyusal Tenar Fasyokutan Flep İle Kapatılması: Vaka Takdimi

Roger K. KHOURI[2], Tamer SEYHAN[1], Jorge L ORBAY[2],

1) Başkent Üniversitesi Plastik Ve Rekonstrüktif Cerrahi A.B.D ADANA
2) Miami Hand Center Miami Florida USA

Giriş : BAŞPARMAK PULPASI DEFEKTİNİN DUYUSAL TENAR FASYOKUTAN FLEP İLE KAPATILMASI: VAKA TAKDİMİ Meningokoksemi nedeniyle yoğun bakım ünitesinde tedavi gören 23 yaşındaki bayan hastada tedavinin 5. günü ekstremitelerde peteşial döküntüler ve üst ekstremite parmak uçlarında değişik büyüklüklerde nekrozlar gelişti. Sağ el başparmak pulpasını içeren tam kat nekrozun ekisizyonu sonrası oluşan defektin tenar bölgeden kaldırılan duyusal bir ters-akımlı flep ile kapatılması planlandı. Flep sınırları olarak distalde proksimal palmar kıvrım, proksimalde distal bilek kıvrımı, ve medial-lateral planda tenar kıvrımın hemen radyal tarafından kaldırılacak şekilde 2 cm genişliğinde çizildi. Flebe proksimalde giren median sinrin palmar kutanöz dalı dahil edilerek tabanda tenar fasyayı içeren fasyokutan flep kaldırıldı. Flep pedikülünü başparmağın ulnar taraftaki dijital arterinin tenar bölgede verdiği perforatör sağladı ve flep distal bazlı olaral bu pedikül üzerinde eleve edildi. Flep duyusal siniri başparmakta ulnar taraftaki dijital sinirin güdüğüne dikildi. Donör saha primer olarak kapatıldı. Flepte post-op dolaşım sorunu yaşanmadı. Ameliyat sonrası 7. ayda yapılan hareketli iki nokta ayrım testi 6 mm. olarak bulundu. Bu flebin başparamak pulpası defektlerinin onarımı için çok iyi bir seçenek olduğunu düşünüyoruz.

P-180
Nadir Bir Parmak Anomalisi: Başparmağın Fleksör ve Ekstensör Tendon Agenezisi

Tolga BEYDEŞ, Ahmet DUYMAZ, Adem ÖZKAN, Nedim SAVACI

Selçuk Üniversitesi Meram Tıp Fakültesi, Plastik, Rekonstrüktif ve Estetik Cerrahi A.D., KONYA

Amaç: El birinci parmak anomalileri diğer parmakların anomalilerine göre daha fazla fonksiyonel ve kozmetik problemler ortaya çıkarır. Çünkü birinci parmak elin işlevi esnasında majör rol üstlenir. Baş parmağın ekstensör veya fleksör tendon yokluğu literatürde yerini almıştır (1). Ancak birinci parmak hipoplazisi ile birlikte fleksör ve ekstensör pollicis longus ve brevis tendon gruplarının agenezisi oldukça nadir görülen el anomalilerindendir.

Olgu Sunumu: 7 yaşında kız çocuk hasta sağ el birinci parmakta gelişme geriliği ve hareket kısıtlılığı ile kliniğimize başvurdu. Hikayesinde doğumdan itibaren parmağın hipoplastik olduğu ve yapılan fizik muayenede sağ el birinci parmak interfalangeal eklemde hareketin olmadığı, parmak hareketinin tenar kaslarca sağlandığı görüldü (Resim 1). Yapılan radyaografik incelemede aynı parmak distal ve proksimal falankslarda gelişme geriliği tespit edildi. Hastada başka herhangi bir gelişim kusuru veya konjenital anomali görülmedi ve mental gelişimi normaldi.
Genel anestezi altında sağ el birinci parmağa dorsal ve volar yüzden yapılan eksplorasyonda flexor ve extensor pollicis longus ve brevis tendonlarının agenezik olduğu tespit edildi. Baş parmak interfalangeal eklem ise normaldi. Parmakta fleksiyon ve extensiyon hareketlerinin sağlanabilmesi için tendon transferi planlandı. Ekstensor tendon tamiri için ekstensor indicis proprius ve fleksor tendon tamiri için ikinci parmak fleksor digitorum superficialis tendonları transfer edildi. Tendonlar distal falanks basisine 4/0 PDS ile sütüre edildi. Cilt 4/0 propilenle primer sütüre edildi. Postoperatif dönemde komplikasyon görülmedi. 6 hafta sonra yapılan fizik muayenede parmak hareketleri normal olarak değerlendirildi (Resim 2 ve 3).

Sonuç: Baş parmak kozmetik görüntünün ötesinde diğer parmaklara göre daha önemli fonksiyonlara sahiptir. Birinci parmaktaki hareket yokluğu tutma ve kavrama gibi özellikli işlevlerin kaybına yol açar.
Baş parmağın flexor veya ekstensor tendon agenezisi ayrı ayrı görülebilmesine rağmen birlikte yokluğu oldukça nadirdir (1,2). Tetik parmak, tenovajinite bağlı stenoz, tendonların spontan rüptürü ve anterior interosseos sinirin parsiyel paralizisi ile karıştırılabilir ancak parmağın hipoplastik olması ve hareketin tenor kaslarca sağlanması ile ayrılır. Bunun gibi vakalarda temel amaç hipoplazik parmakta kozmetik düzelme sağlanmasından çok interfalangeal eklemin çalıştırılması sağlanarak fonksiyonel kazanımlar elde etmek ve hastanın yaşam kalitesinin arttırılmasıdır.

Kaynaklar

1. Thomas C., Mathivanan T. Congenital Absence of Flexor Pollicis Longus without Hypoplasia of the Thenar Muscules. Journal of Hand Surgery, 24 B, 3:385-386, 1999.
2. Armino J.A. Congenital anomaly of the thumb: absent flexor pollicis longus tendon. Journal of Hand Surgery, 4:487-488, 1979.

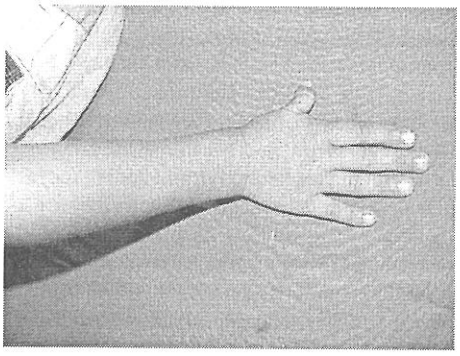

Resim 1: Preoperatif görünüm



Resim 2: Postoperatif 1. ay görünüm

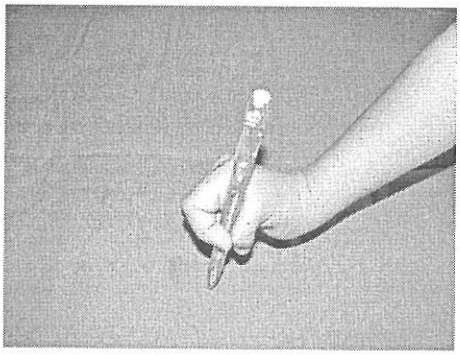

Resim 3: Postoperatif 1.ay görünüm

P-181
Dev Bir Makrodaktili Vakasında Estetik ve Fonksiyonel Bir Tedavi Yöntemi: Orta Falanjektomi

Önder TAN [1], Bekir ATİK [2], Ali DOĞAN [3], Duygu ERGEN [1], Süleyman ALPASLAN [3], Mustafa USLU [3]

1) Atatürk Üniversitesi, Tıp Fakültesi, Plastik Rek. ve Estetik Cerrahi A.D., ERZURUM
2) Yüzüncü Yıl Üniversitesi, Tıp Fakültesi, Plastik Rek. ve Estetik Cerrahi A.D., VAN
3) Yüzüncü Yıl Üniversitesi, Tıp Fakültesi, Ortopedi ve Travmatoloji A.D., VAN

Amaç: İlk kez 1824 te Von Klein tarafından tanımlanan makrodaktili doğumda veya erken çocukluk çağında görülen parmağın tüm yapılarının boyutlarında artış ile karakterize nadir bir doğumsal malformasyondur[1]. İnsidansı % 0.9 dur, erkeklerde biraz daha fazla görülürken en sık 2. parmağı tutar. Primer makrodaktilide parmağın tüm komponentlerinde bir boyut artışı görülürken, hemanjiom, AVM, konjenital lenfödem, Klippel-Trénaunay-Weber sendromu gibi malformasyonlar ve tümör sonrası oluşan sekonder makrodaktili sadece ilgili dokunun büyümesiyle karakterizedir[2]. Makrodaktili tedavisi cerrahi olup bugüne kadar kitle azaltma prosedürlerinden epifiz rezeksiyonuna, kısaltma tekniklerinden angulasyon osteotomisine kadar değişen sayısız yöntem tanımlanmıştır. Boyutların çok fazla olduğu makrodaktili vakalarında ise tedavi zor, sonuçlar ise estetik ve fonksiyonel olarak beklenenin altındadır.

Olgu Sunumu: 7 yaşındaki erkek hasta kliniğimize sol el 2. ve 3. parmaklarda makrodaktili ile başvurdu. Hasta 2 yıl önce 2. web yerleşimli sindaktili nedeniyle bir operasyon geçirmişti. Fizik bakıda 2. parmakta orta derece, 3. parmakta dev makrodaktili saptandı. 2. ve 3. parmak interfalageal eklemlerinde hiç hareket yoktu. Radyografik muayenede yumuşak doku hipertrofisine falanksların da katıldığı tespit edildi. 2. parmağa kitle azaltma işlemi ve angulasyon osteotomisi, 3. parmağa ise orta falanjektomi ile birlikte tendon kısaltma işlemi ve interfalangeal artroplasti uygulandı. 8 ay sonraki 2. seansta ise aynı parmağa inceltme işlemi yapıldı. Hastanın ameliyat sonrası izlemlerinde herhangibir komplikasyonla karşılaşılmazken, interfalangeal eklem seviyesinde temel parmak fonksiyonlarının yeniden kazanıldığı ve iyi bir estetik düzelmenin sağlandığı gözlendi. Hasta çimdik ve kavrama hareketlerini daha kolay yapar hale geldi.

Sonuç: Tedavide temel amaçlar tek veya çok seanslı inceltme prosedürleri, digital sinir rezeksiyonu, parmak kısaltma yada ampütasyonu ile makrodaktilik parmağın boyutlarını küçültmek; ve angulasyon osteotomisi ile deviasyonu düzeltmek yada herikisi olmalıdır[3,4]. Dev makrodaktili vakalarında ise ampütasyon ve falanjektomi dışında hastanın fazla bir seçeneği bulunmamaktadır. Tek başına inceltme işleminin yetersiz kalması ise kaçınılmazdır. Orta falanjektomi, boyutların aşırı artmış olduğu bu tip olgularda parmağın boyunda dramatik bir kısalmaya yol açarken ciddi bir fonksiyon kaybı oluşturmamakta, bilakis çimdik ve kavrama gibi elin temel fonksiyonlarının yeniden kazanılmasını sağlayabilmektedir. Teknik, geleneksel inceltme işlemlerinin yetersiz kaldığı makrodaktili vakalarında ampütasyonun yerini alabilir.

Kaynaklar

1. Klein VW, Germann G, Bosse A, Muller KM, Steinau HU. Clinical aspects, morphology and therapy of an unusual case of bilateral macrodactyly. Handchir Mikrochir Plast Chir 1993; 25: 12–9
2. Barsky AJ. Macrodactyly. J Bone Joint Surg 1967; 49A: 1255-66
3. Tsuge K. Treatment of macrodactyly. Plast Reconstr Surg 1967; 39: 590-9.
4. Wood VE. Macrodactyly. In: Green DP, Hotchkiss RN, editors. Operative hand surgery Vol. 1. 4th ed. New York: Churchill Livingstone; 1999. p 536-43.

Anahtar kelimeler: digital gigantism, falanjektomi, makrodaktili.

Bu bildiri Scandinavian Journal of Plastic and Reconstructive Surgery and Hand Surgery dergisinde 30. 03. 2005 tarihinde Case Report olarak kabul edilmiştir.

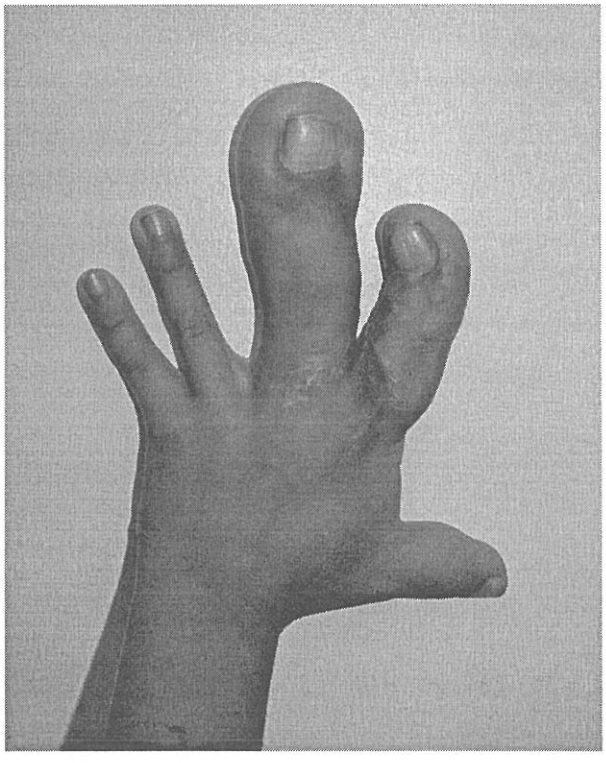

Resim1A: ameliyat öncesi klinik görünüm

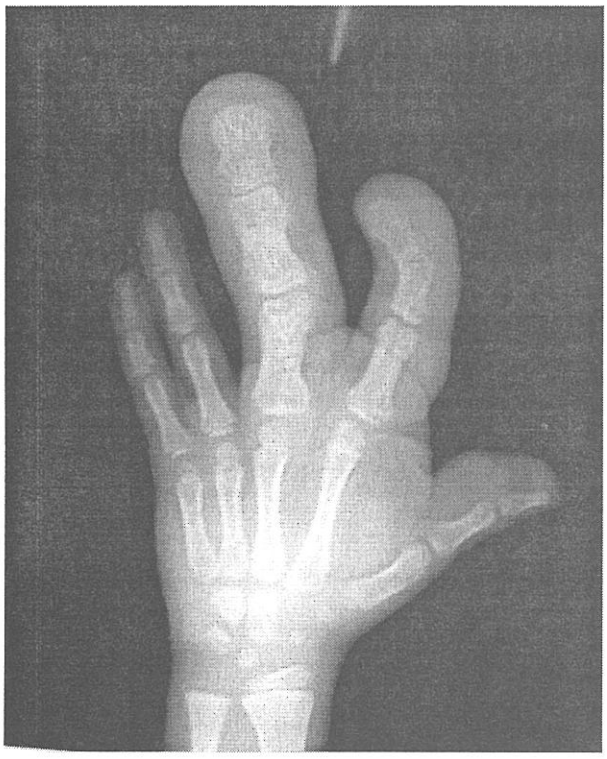

Resim 1B: ameliyat öncesi radyografik görünüm



Resim 2B: ameliyat sonrası (2. seans inceltme işlemi öncesi) radyografik görünüm

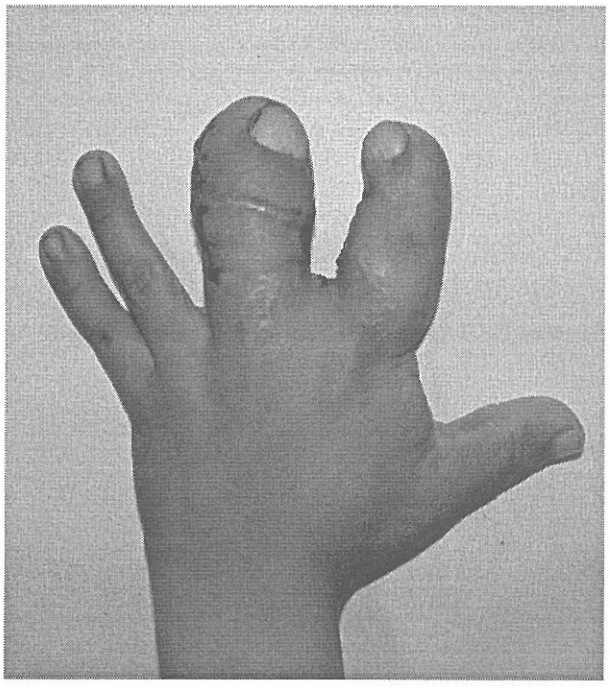

Resim 2A: ameliyat sonrası klinik görünüm

P-182
Ateşli Silah Yaralanmasına Bağlı Kompleks Bir Önkol Defektinin Pediküllü Torakodorsal Arter Perforatör (TAP) Flep İle Rekonstrüksiyonu

Önder TAN [1], Duygu ERGEN [1], Bekir ATİK [2]

1) Atatürk Üniversitesi, Tıp Fakültesi, Plastik Rek. ve Estetik Cerrahi A.D., ERZURUM
2) Yüzüncü Yıl Üniversitesi, Tıp Fakültesi, Plastik Rek. ve Estetik Cerrahi A.D., VAN

Amaç: Ön kolda tendon, damar, kemik gibi dokuları açıkta bırakan kompleks doku defeklerinin tedavisi oldukça güç ve seçenekler sınırlıdır. Tedavide amaç eksik olan dokuların aynı tip dokularla onarılması, açıkta kalan hayati anatomik yapıların kapatılması ve ekstremitenin perfüzyonunun artırılmasıdır. Lokal flepler verici alanın sınırlı ve defekt boyutlarının genellikle büyük olması nedeniyle tedavide yetersiz kalmaktadır. Serbest flepler iyi bir seçenek olmasına karşın, bu tip yaralanmalarda sıklıkla yaşanan alıcı damar sorunu nedeniyle başarı şansları azalmaktadır. Böyle durumlarda alternatif olarak genellikle abdomen ve çevresinden hazırlanan pediküllü direk uzak flepler tercih edilmektedir. Olgumuzda kompleks bir önkol defektinin rekonstrüksiyonu amacıyla pediküllü torakodorsal arter perforatör (TAP) flep başarıyla uygulandı.

Olgu Sunumu: 17 yaşında erkek hasta ateşli silah yaralanmasına bağlı ön kol fleksor yüzdeki doku defekti nedeniyle kliniğimize kabul edildi. Fizik muayenesinde 13 x 7 cm ebatlarında tendonları açıkta bırakan doku defekti mevcuttu. Hastaya acil servise ilk başvurusu sonrası ulnar ve radial kemik distal fraktürleri için açık redüksiyon ve intramedüller fiksasyon ; ulnar ve radial arter defekti için safen ven grefti ile onarım yapılmıştı. Defektin pediküllü TAP flap ile onarımına karar verildi. Ameliyat öncesi doppler USG ile kasın ön kenarı boyunca 2 ayrı perforatör işaretlendi. Diseksiyona 2.3 x loupe büyütmesiyle anteriordan başlandı ve subfasiyal olarak devam edildi. Kasın ön kenarına yakın 1 adet perforatör saptanarak ana pediküle kadar kas içinde diseke edildi. Geri kalan cilt insizyonları tamamlanarak flep tek bir perforatör üzerinde kaldırıldı. Thoracodorsal damarlar subskapüler sisteme kadar serbestleştirilerek yeterli bir pedikül uzunluğu elde edildi. Flep ve verici sahadan hazırlanan mini bir cilt köprüsü pedikülü saracak tarzda alıcı sahaya sütüre edildi. 14 gün sonra pedikülün klemplenmesiyle flebin yeterli perfüzyonunun olduğu gözlendi ve pedikül ayrıldı. 14 günlük ara dönem boyunca flep beslenmesi ve hastanın konforu açısından herhangi bir sorun yaşanmadı. 3 aylık izlemlerde flebe ve verici alana ait herhangibir komplikasyonla karşılaşılmadı. Flep total olarak yaşadı, alıcı sahaya uyumu mükemmeldi; ödem ve kalınlık artışı görülmedi.

Sonuç: Olgumuzda defektin büyük olması lokal flep seçeneğini imkansız kılarken; radial ve ulnar arter hasarının olması serbest flebin başarı şansını azaltmaktaydı. Tek seçenek gibi gözüken abdominal flepler ise önkol derisine göre son derece kalın ve estetik sonuçları yetersizdir. İlk kez 1995 de tanımlanan TAP flebi[1], torakodorsal arter perforatörleri baz alınarak hazırlanan latissimus dorsi kasının dahil edilmediği fasyokütan bir fleptir. Son yıllarda özellikle meme başta olmak üzere, aksilla ve gövde rekonstrüksiyonunda[2] kullanılan pediküllü TAP flebinin üst ekstremitede kullanımı oldukça sınırlı olup sadece 1 olguda kolda yanık rekonstrüksiyonu amacıyla uygulanmıştır[3]. Pediküllü TAP flebinin önkolda kullanımına ait literatürde bir yayına rastlanmamış olup olgumuz ilk vakadır. Flebin önkol derisine kalınlık ve renk açısından oldukça iyi uyumu, istenilen ebatlarda taşınabilmesi, flebin alıcı sahaya temas yüzeyinin artması nedeniyle revaskülarizasyonun hızlı ve ara dönemin kısa olması, pedikülün istenen uzunlukta hazırlanabilmesi, mikrocerrahi gerektirmemesi başlıca üstünlükleridir. Flep ayrıca eksternal bir vasküler kaynaktan kan akımı taşıması nedeniyle dolaşım sıkıntısı olan ön kolun perfüzyonuna da katkıda bulunmaktadır. Latissimus kasının flebe dahil edilmemesi nedeniyle fonksiyonları bozulmaz. Ayrıca seroma ve hemotom gibi komplikasyonların düşüklüğü ve verici sahanın genellikle primer kapatılabilmesi nedeniyle verici saha morbiditesi minimaldir. Pediküllü TAP flebinin serbest flep şansının olmadığı önkol dahil üst ekstremitenin komplike doku defektlerinde iyi bir seçenek olabileceği inancındayız.

Kaynaklar

1. Angrigiani C, Grilli D, Siebert J. Latissimus dorsi musculocutaneous flap without muscle. Plast Reconst Surg 1995;96:1608–11
2. Guerra AB, Metzinger SE, Lund KM, Cooper MM, Allen RL, Dupin CL. The Thoracodorsal Artery Perforator Flap: Clinical Experience and Anatomic Study with Emphasis on Harvest Techniques. Plast Reconstr Surg 2004; 114: 32-41
3. Laredo-Ortiz C, Salvador-Sanz J, Mendoza MM, Navarro-Sempere L, Nájera EC, Novo-Torres A, Lorda-Barraquer E. Pedicled thoracodorsal arterial perforator flap for reconstruction of a large defect post-burn in posterior side of the arm. Burns 2005; 31: 108–112

Anahtar kelimeler: ön kol , perforator flep , rekonstrüksiyon, torakodorsal arter.

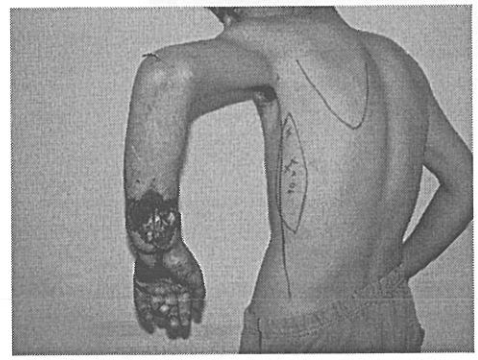

Resim 1: defektin görünümü. Aynı taraftan planlanan TAP flebine ait cilt adasının ve doppler USG ile tesbit edilen 2 adet perforatörünün işaretlenmesi

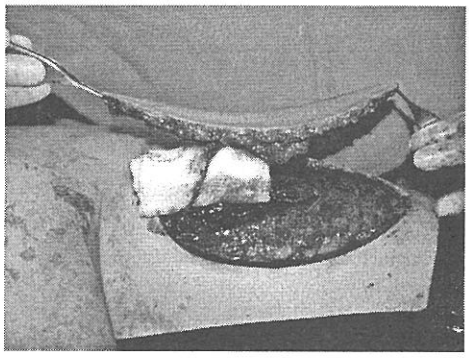

Resim 2: TAP flebinin tek perforatör üzerinde kaldırılması. LD kasının intakt kaldığı ve flebin son derece ince olması dikkat çekmekte

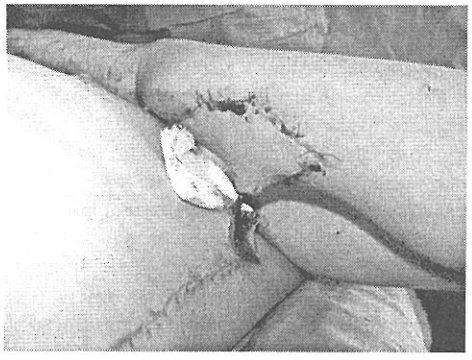

Resim 3: 14 günlük ara dönem boyunca flebin alıcı sahaya adaptasyonu. Sadece 1 adet perforatörle sağlanan flep perfüzyonunun yeterli olduğu görülmekte.

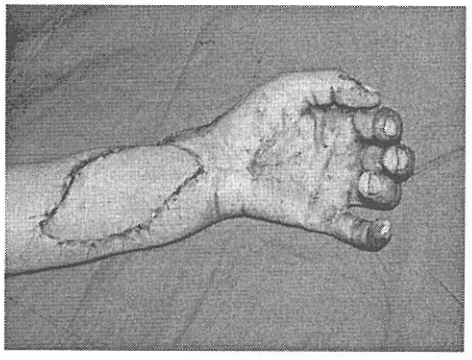

Resim 4: Flebin, pedikülünün ayrıldıktan sonraki görünümü

P-183
Sınıflandırılamayan İlginç Bir Başparmak Anomalisi: Triplicated Thumb (Üç Başparmak)

Serkan YILDIRIM, Gaye TAYLAN, Ali Dursun KAN, Tayfun AKÖZ

Dr. Lütfi Kırdar Kartal Eğitim ve Araştırma Hastanesi Estetik, Plastik ve Rekonstrüktif Cerrahi Kliniği, İSTANBUL

Giriş: Başparmak polidaktilisi Wassel tarafından VII gruba ayrılmıştır (1). Yedinci grupta iki adet başparmağın en az biri üç falankslıdır. Polidaktilinin bazı nadir formları "sınıflandırılamayan" olarak adlandırılırlar (2). Bu çalışmada üç adet başparmağı olan bir çocuk vakası sunulmaktadır.

Anahtar Kelimeler: Başparmak polidaktilisi, üç başparmak, Wassel sınıflaması.

Olgu sunumu: Sol el başparmağında anomalisi olan 7 yaşındaki kız çocuğunda yapılan fizik muayenede ayrı tırnak kompleksleri içeren 3 adet başparmağı saptandı (Resim1). Ulnar taraf iki başparmakta basit kompleks sindaktili mevcuttu. Konvansiyonel grafilerde hastanın 3 adet metakarpı olduğu ve radial iki başparmağın üç falankslı olduğu gözlendi (Resim 2). Radial ve orta başparmakları ulnar başparmağa göre hipoplastik olan hastanın radial ve orta başparmakları eksize edilerek hastanın normal görünümlü ve daha iyi fonksiyon gören iki falankslı ulnar başparmağı bırakıldı (Resim3,4).

Tartışma: Başparmak polidaktilisi elin sık görülen bir anomalisidir ve Wassel'in yaptığı sınıflandırmanın içinde yeralmayan başka anomaliler de vardır. Wood, Wassel tip VII'yi A'dan D'ye subgruplara bölmüştür ve Wassel tip VIID'yi üç ayrı metakarplı üçlü başparmak ve bir tanesi üç falankslı olacak şekilde sınıflandırmıştır (3). Atabay ve arkadaşlarının "üçlü başparmak" olarak sınıflandırdıkları vakada aynı proksimal falanks ve metakarpı paylaşan üç falankslı iki başparmağa eşlik eden üçüncü bir iki falankslı başparmak mevcuttur (4).

Sonuç: Bu çalışmada sunulan başparmak anomalisi Wassel'in yaptığı sınıflandırmaya uymamaktadır. Tedavi prensipleri diğer başparmak polidaktililerindekilerle aynı olan üçlü başparmak anomalisinin Wassel'in yaptığı sınıflamada yeni bir alt grup olarak yer alması gerektiğini düşünmekteyiz.

Referanslar:

1- Wassel HD. The results of surgery for polydactyly of the thumb. A review. Clin Orthop. 64; 175-93: 1969.
2- Tuch BA, Lipp EB, Larsen IJ, Gordon L. A review of supernumerary thumb and its surgical management. Clin. Orthop. 125; 159: 1977.
3- Wood VE. Polydactyly and the triphalangeal thumb. Journal of Hand Surg. 3; 36-44. 1978.
4- Atabay K, Latifoğlu O, Demirkan F, Yavuzer R. Triplicated thumb. Plast Reconstr Surg. 100; 418-21: 1997.

Resimler:

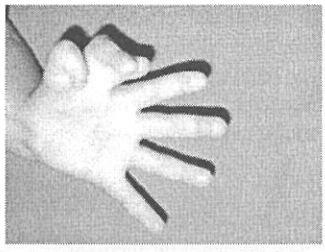

Resim 1: Hastanın preoperatif görünümü

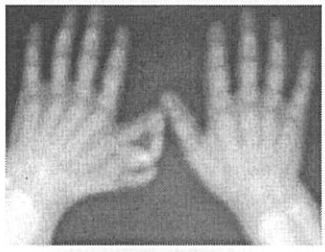

Resim 2: Preoperatif radyoloji

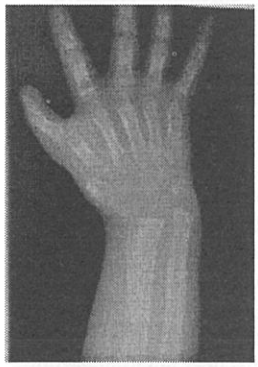

Resim 3: Postoperatif radyoloji

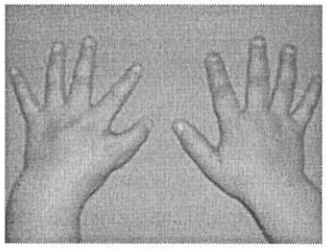

Resim 4: Geç postoperatif görünüm

P-184
Windblown Hand : Vaka Sunumu

Turgut ORTAK, Fatih TEKİN, Hakan ORBAY, Erdem AKSOY, Muhammet URALOĞLU, Ramazan Erkin ÜNLÜ, Ömer ŞENSÖZ

Ankara Numune Eğitim Ve Araştırma Hastanesi 2.Plastik Cerrahi Kliniği, ANKARA

Amaç: Windbolwn hand elde bir çok deformitenin birlikte olduğu konjenital bir anomalidir. El anomalilerinin yanında bazı hastalarda baş-bayun anomalileride eşlik edebilir (1). Bu vaka sunumunda kliniğimizde tedavi edilen bir wind blown hand vakası , bu vakaya uygulanan cerrahi prosedür, postoperatif takip ve sonuçlar sunulmuştur.

Olgu sunumu: 6 yaşında erkek hasta kliniğimize elde şekil bozukluğu ve fonksiyon kısıtlılığı şikayeti ile başvurdu. Hastada klinik tabloyu açıklayacak herhangi bir medikal ve aile öyküsü yoktu. Kliniğimizde yapılan fizik muayenesinde sağ önkol ve el karşı ekstremiteye oranla daha büyüktü. Özellikle 2 ve 3 parmaklarda belirgin 4.ve 5 . parmaklarda minimal olmak üzere MCP eklem seviyesinde ulnar deviasyon , 2. ve 3. parmaklarda fleksiyon deformitesi ve 1 web aralığında darlık mevcuttu. (Resim 1,2) Thumb to index finger pinch ve grasp hareketlerinde kısıtlılık mevcuttu. Sağ elin radyografik incelemesinde 2.ve 3. parmaklarda belirgin 4.ve 5 . parmaklarda minimal olmak üzere MCP eklem seviyesinde ulnar deviasyon mevcuttu. Herhangi bir kemik patolojisi yoktu.Tüm patolojiler tek tek belirlendikten sonra hastaya cerrahi plan yapıldı. Hastaya cerrahi olarak 1.webdeki darlık four flap z plasti ile açıldı. 2 ve 3. parmaklardaki fleksiyon deformitesi MCP eklem üzerinden yapılan transvers insizyonla açıldı. Defektler FTSG ile kapatıldı. El bileği seviyesinden yapılan insizyonla girilerek 2.parmak FDP, 3 parmak FDP+FDS tendonları Zplasti ile uzatıldı. 2. ve 3. parmak MCP eklem dorsalinden Lazy S insizyon yapıldı. Ekstensör tendonların ulnar tarafa deviye olduğu görüldü. MCP eklem kapsüllerinin radial kenarlarına plikasyon uygulandı. 2. ve 3 ekstensör tendonların santrallerinde tendon slipi kaldırılarak eklem kapsulünün radial kenarlarına sütüre edildi. 2.ve 3 parmaklara kischner teli ile fiksasyon uygulandı. Hastanın postoperatif takibinde 3 hafta sonra kischner telleri çıkartıldı. 6 ay süresince hand terapi ve dinamik splint uygulandı. Hastanın 6 ay sonrasında parmaklarındaki ulnar deviasyon düzeldi.(Resim 3,4) Thumb to index finger pinch hareketi normal hale geldi. Grasp hareketi normaldi. Sadece 3.parmak dıp eklem fleksiyonunda kısıtlılık düzelmedi.

Sonuç: Windblown hand hem kullanılan terim açısından hem de ortaya çıkan tablonun tarifi açısından literatürde farklılıklar içermektedir. 1897 de Boix (2) ,Brissaud dan alıntı yaparak parmakların konjenital ulnar deviasyonu (en coup de vent : windblown hand) olarak tanımlamış ve palmar aponeouros daki yetersizlik sonucu bu deformitenin geliştiğini belirtmiştir. Ulnar deviasyon sıklıkla doğumda mevcuttur ve çocuğun büyümesi ile birlikte daha fazla belirgin hale gelir. (3) Ulnar deviasyon daha fazla göze çarpan özellik olmasına rağmen fonksiyon kısıtlılığına neden olan asıl sebep I.webde meydana gelen kısıtlılıktır.Genellikle bilateral olmasına rağmen unilateral olarak da görülebilmektedir.(4)

Literatürde Windblown hand kullanılan terimlerin çokluğu ve eşlik eden anomaliler konusunda konfüzyon bulunmasına rağmen el patolojilerinin tedavisi konusunda çok fazla karmaşa bulunmamaktadır. El anomalilerinin tedavisi yönünden temel yaklaşım mevcut patolojilerin tek tek ortaya konulması ve bunlara yönelik splint ve cerrahi tedavi uygulanması şeklindedir.(5)

Kaynaklar:

1- Freeman EA. Sheldon JH: Cranio-carpo-tarsal dystrophy. An undescribed congenital malformation. Arch Dis Child 13:277-283, 1938

2- Boix E: Deviation des doigts en coup de vent et insuffisance de l'aponevrose palmaire d'origine congenitale. Nouvelle Icongraphie la Salpetriere 10: 180-194, 1897

3- Wood VE: Another look at the causes of the windblown hand , J Hand Surg 19B:679-681. 1994

4- Temtamy S.A. , Mckusick V.A. Contracture deformities as a part of syndromes. In: The genetics of hand malformations .Newyork Liss. 1978 : 447-451.

5- Wood VE. Biondi J: Treatment of the windblown hand. J Hand Surg 15A:431-438, 1990

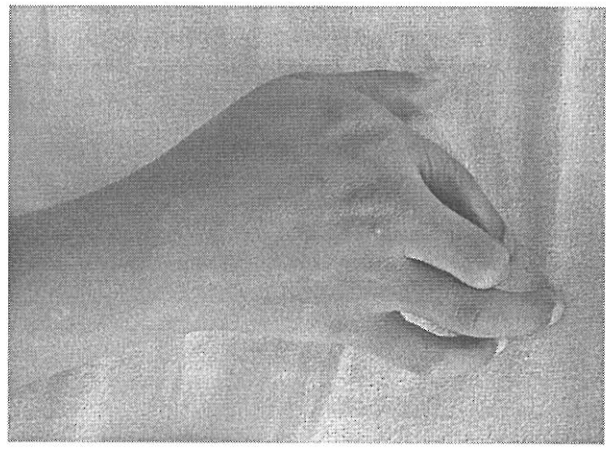

Resim 1: Preoperatif görünüm

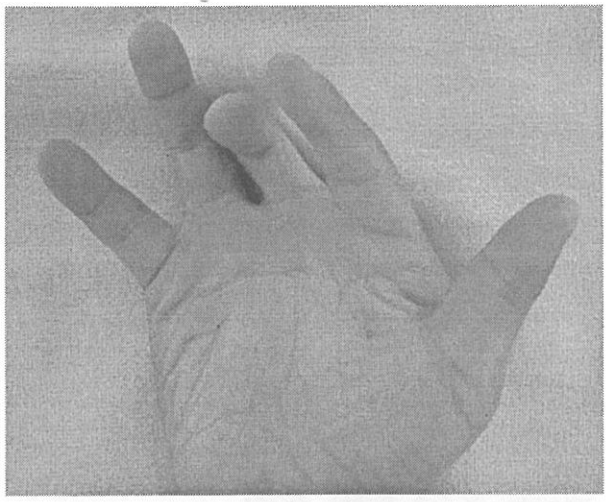

Resim 2: Preoperatif görünüm

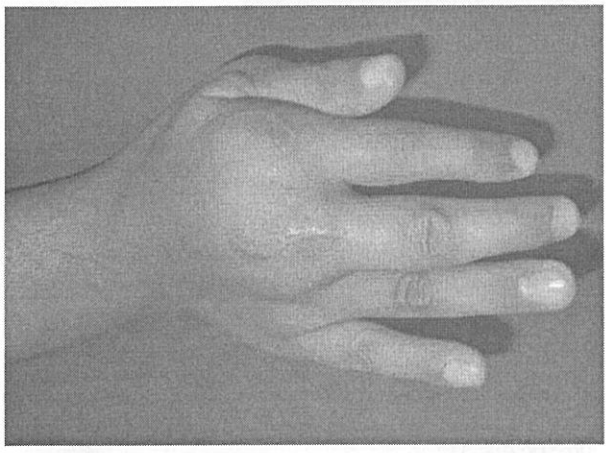

Resim 3: Postoperatif 6 .aydaki görünüm

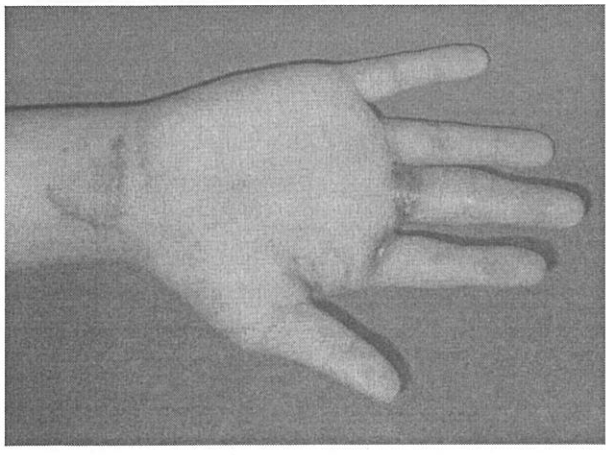

Resim 4: Postoperatif 6 .aydaki görünüm

P-185
Karpal Tünel Sendromuna Eşlik Eden "Transvers Karpal Kas": 3 Olgunun Sunumu

Doğan TUNCALI, Ayşe YÜKSEL BARUTÇU, Ahmet TERZİOĞLU, Gürcan ASLAN

S. B. Ankara Eğitim ve Araştırma Hastanesi, 2. Plastik Rekonstrüktif ve Estetik Cerrahi Kliniği, ANKARA

Giriş: Kadavra diseksiyonları üst ekstremitede kas anomalilerinin sık olduğunu göstermektedir ancak karpal tünel sendromuna neden olabilecek semptomatik anomaliler literatürde nadirdir.[1-5] Bu anomalilerin bilinmesi ve anlaşılması, karpal tünele daha güvenli bir yaklaşım için gereklidir. Ragoowansi ve ark. 2002 yılında transvers karpal kas adını verdikleri bir yapıyı tek olgu olarak bildirmişlerdir.[6] Bu çalışmada, transvers karpal ligamana göre palmarda ancak volar karpal ligamanın altında yerleşim gösteren ve transvers liflere sahip kas bulunan üç olgu sunulmaktadır.

Olgular: Olgularda kaslar 1, 2 ve 3 başlı olarak gözlenmiştir ve kas liflerinin transvers yerleşimleri dikkati çekmektedir (Şekil 1-3). Kasların origo ve insersiyoları cerrahi sırasında gösterilememiştir.

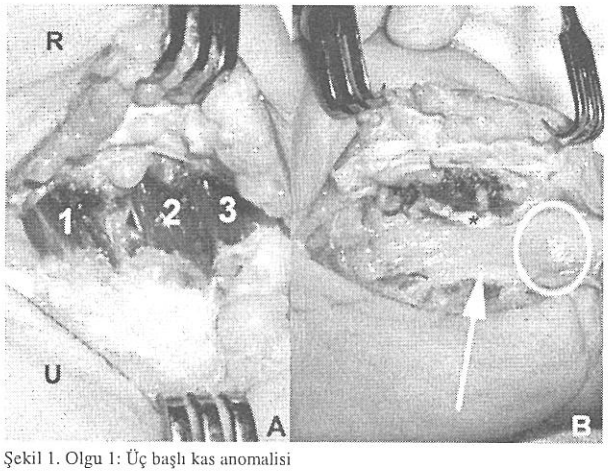

Şekil 1. Olgu 1: Üç başlı kas anomalisi

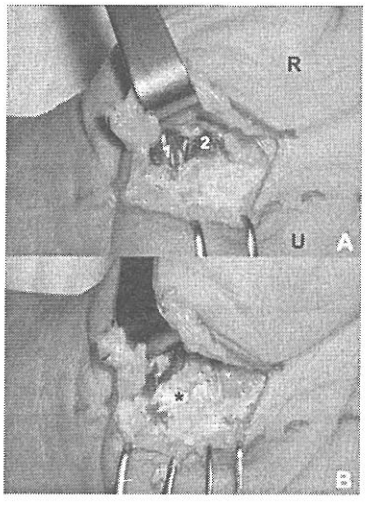

Şekil 2. Olgu 2: 2 başlı kas anomalisi

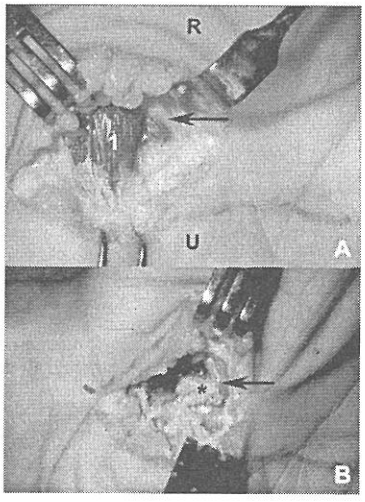

Şekil 3. Olgu 3: Tek başlı kas anomalisi

Sonuç: Bu kas ile sanılandan daha sık karşılaşıldığı ve tartışmalı olmasına rağmen, bunun gerçek bir kas anomalisi olduğu düşüncesindeyiz. Buna karşılık, herhangi bir isim verilmesinden önce kadavra diseksiyonları ile bu kasın origo, insersiyo, pedikül, inervasyon ve fonksiyonunun gösterilmesi gerekmektedir.

Clinical Anatomy dergisinde yayınlanmıştır: Clin Anat 2005;18:308–312.

Kaynaklar:

1. Singh G, Bay BH, Yip GWC, Tay S. Lumbrical muscle with an additional origin in the forearm. ANZ J Surg 71: 301, 2001.
2. Van Sint Jan S, Rooze M. Anatomical variations of the intrinsic muscles of the thumb. Anat Rec 238: 131, 1994.
3. Sargon MF, Tuncali D, Celik HH. An unusual origin for the accessory head of biceps brachii muscle. Clin Anat 9:160, 1996.
4. Saadeh FA, Bergman RA. An unusual accessory flexor (opponens) digiti minimi muscle. Anat Anz 165: 327, 1998.
5. Eversmann WW. Entrapment and compression neuropathies. In: Green DP, editor. Operative hand surgery. 3rd ed. New York: Churchill Livingstone, 1993. p 1341.
6. Ragoowansi R, Adeniran A, Moss ALH. Anomalous muscle of the wrist. Clin Anat 15: 363, 2002.

Anahtar Kelimeler: kas, anomali, karpal tünel sendromu

P-186
Üst Ekstremitenin Derin Vital Organ Yaralanmalarının Küçük Laserasyonlara Eşlik Etme İnsidansı

Doğan TUNCALI, Nurten YAVUZ, Ahmet TERZİOĞLU, Gürcan ASLAN

S. B. Ankara Eğitim ve Araştırma Hastanesi, 2. Plastik Rekonstrüktif ve Estetik Cerrahi Kliniği, ANKARA

Giriş: El günlük travmalara açık bir organdır ve acil servislere başvuran her 5 hastadan 1'i el yaralanması ile karşımıza çıkar.[1-3] El yaralanmaları konusunda uzun serili epidemiyolojik çalışmalar olmasına karşın4, laserasyon büyüklüğünün önemine dikkat çeken herhangi bir çalışma bildirilmemiştir. Üst ekstremitede acil şartlarda, derin bir vital organ yaralanmasının atlanmasının en önemli nedenlerinden bir tanesi laserasyonun küçüklüğü olabilir. Bu nedenle üst ekstremitenin derin vital organ yaralanmalarının, küçük penetran laserasyonlara ne sıklıkla eşlik ettiği oldukça önemlidir. Bu çalışmanın amacı, el ve ön kolda meydana gelen küçük penetran yaralanmalara eşlik eden damar, sinir ve tendon yaralanmalarının insidansını belirlemektir.

Gereç ve Yöntem: 2001-2003 yılları arasında acil servise başvuran ve küçük penetran laserasyonu olan 226 olgu çalışmaya dahil edildi. Çalışmaya dahil etme kriterleri; parmak ve metakarp bölgelerinde 2 cm, el bileği ile önkolda ise 3 cm'den küçük, ancak penetran üst ekstremite yaralanması olan erişkin hastalar olarak belirlendi. Dermabrazyon, epidermal düzeydeki laserasyonlar ve ezilme tipi yaralanmalar çalışma dışı bırakıldı.

Bulgular: Küçük penetran laserasyonlar, tüm el yaralanmalarının %29'unu oluşturmaktaydı. Erkek/kadın oranı 3.8 olarak saptandı. Yaralanmaların çoğu parmak (3:2:1:1= parmak:metakarp:el bileği:önkol) yerleşimliydi. Etyolojik faktör olarak sadece cam (%68.7) ve bıçak (%31.3) tespit edildi. 134 olguda (%59) en az bir adet vital organ yaralanması (tendon, sinir ya da damar) mevcuttu (Tablo 1).

Tablo 1. Hastaların yaralanma bölgelerine göre dağılımı

Bölge	Laserasyon Uzunluğu	Hasta Sayısı	134 hastaya göre %	226 hastaya göre %
Parmak	<2 cm	77	57.5	34.1
Metakarp	<2 cm	27	20.1	11.9
Bilek	<3 cm	14	10.4	6.2
Ön Kol	<3 cm	16	11.9	7.1
TOPLAM		134	99.9	59.3

Bu olguların 124'ünde (%92.5) en az 1 tendon, 25'inde (%18.7) en az 1 sinir ve 20'sinde (%14.9) en az 1 arter yaralanması vardı (Tablo 2).

Tablo 2. Hastaların yaralanan derin vital organlara göre dağılımı

Yaralanan yapı	Hasta Sayısı	134 hastaya göre %	226 hastaya göre %
Tendon	124	92.5	54.8
Sinir	25	18.7	11.0
Arter	20	14.9	8.9

Tüm tendon yaralanmalarının %61.3'ü ekstansör tendon yaralanmasıydı (Tablo 3).

Tablo 3. Tendon yaralanmalarının bölgelere göre dağılımı

Bölge	Dorsal (%)	Volar (%)
Parmak	34 (27.4)	35 (28.2)
Metakarp	21 (16.9)	5 (4.0)
Bilek	10 (8.1)	4 (3.2)
Ön Kol	11 (8.9)	4 (3.2)
TOPLAM	**76 (61.3)**	**48 (38.7)**

20 hastada (%14.9) kombine yaralanmalara rastlandı. En sık karşılaşılan kombine yaralanma tipi her 3 yapının birlikte yaralanmasıydı (Tablo 4).

Tablo 4. Kombine yaralanması bulunan hastaların dağılımı

Yaralanma	Hasta Sayısı	134 hastaya göre %	226 hastaya göre %
Tendon+Sinir	2	1.5	0.9
Arter+Sinir	3	2.2	1.3
Tendon+Sinir+Arter	15	11.1	6.6
TOPLAM	**20**	**14.9**	**8.9**

Sonuç: Üst ekstremitenin küçük penetran yaralanmaları, altta yatan derin vital organ yaralanmalarını gizleme ihtimali açısından, potansiyel bir tehlike olarak karşımıza çıkmaktadır. Bu tip yaralanmaların atlanmaması için yüksek klinik şüphecilik ve iyi bir el muayene bilgisi şarttır. Vital organları ilgilendiren bir yaralanma konusundaki en ufak bir şüphe bile cerrahi eksplorasyon için yeterli bir endikasyondur.

Annals of Plastic Surgery dergisinde yayınlanmıştır: Ann Plast Surg 2005;55(2):146-148.

Kaynaklar:

1. Jarvik JG, Dalinka MK, Kneeland JB. Hand injuries in adults. Semin Roentgenol 26: 282, 1991.
2. Smith ME, Auchincloss JM, Ali MS. Causes and consequences of hand injury. J Hand Surg 10B: 288, 1985.
3. Clark DP, Scott RN, Anderson IW. Hand problems in an accident and emergency department. J Hand Surg 10B: 297, 1985.
4. Angermann P, Lohmann M. Injuries to the hand and wrist. A study of 50,272 injuries. J Hand Surg 18B: 642, 1993.

Anahtar Kelimeler: üst ekstremite, küçük laserasyon, vital organ, yaralanma

P-187
Guyon Kanalına Uzanan Ters, Üç Başlı ve Hipertrofik Palmaris Longus Kas Anomalisine Bağlı Median ve Ulnar Sinir Basısı: Olgu Bildirimi

Cengiz AÇIKEL, Ersin ÜLKÜR, Hüseyin KARAGÖZ, Bahattin ÇELİKÖZ

GATA Haydarpaşa Eğt. Hastanesi Plastik Rekonstrüktif ve Estetik Cerrahi Kliniği, İSTANBUL

Amaç: Reimann ve arkadaşlarının[1] 1944'te 1600 ekstremitede yaptıkları kadavra çalışmasından bu yana palmaris longus kasının tam yokluğuna ek olarak değişik anatomik varyasyonları bildirilmiştir. Bu araştırmacılar palmaris longusun tam yokluk sıklığını %12,9, kas varyasyon sıklığını ise %9 olarak bildirdiler. Kas gövdesi hipertirofik, uzamış, merkezi yerleşimli, ters dönmüş, dublike olmuş, ikiye ayrılmış, üç başlı, veya üç adet kas biçiminde olabilir.[1-6] Aynı zamanda, kasın origo veya insersiyosunda yapışma anomalileri ve aksesuar kas demetleri de bildirilmiştir.[1,2,5] Anomali gösteren kasların birçoğu asemptomatik kalmakla birlikte çok az bir kısmı el bileği seviyesinde median ve daha nadiren de ulnar sinirlere bası yapabilir. Anormal bir palmaris longus nedeniyle median ve ulnar sinirlerin aynı anda bası altında kalması nadirdir. Sıkışan sinire bağlı klinik semptomlar ya istirahatte dahi belirgindir ya da sessizdir ve eforla tetiklenir.[5] Bu çalışmamızda manuel egzersiz esnasında ortaya çıkan ve hem median hem ulnar sinir bası semptomlarına neden olan nadir bir palmaris longus kas anomalisi sunulmaktadır.

Olgu sunumu: Sağ elini kullanan 21 yaşındaki erkek hasta sağ önkol distalinde bir şişlik yakınması ile kliniğinize başvurdu. Hasta şişliği ilk defa 14 ay önce sağ önkolunun maruz kaldığı bir ezilme yaralanması sonrası farketmiş. İlk zamanlarda şişlik nispeten küçük ve asemptomatikmiş. Ezilme yaralanmasından 8 ay sonra hasta askerlik görevine başlamış. Düzenli ve ağır sportif aktivitelere başlaması ile birlikte, 6 ay boyunca, bileğindeki şişlik gittikçe büyümüş ve ağrılı hale gelmiş. Şişliğin yanında hasta el bileğindeki ağrı, tüm el parmaklarında ağrı, karıncalanma ve uyuşmadan yakınmakta idi. Tüm bu yakınmaları özellikle şınav ve barfiks çekme gibi aktiviteler ile tetikleniyormuş. Klinik muayenede önkol distali ön yüzünde yaygın ve elastik kıvamda bir şişlik tespit edildi. İstirahat halindeki elin nörolojik muayenesi normaldi. Tenar veya hipotenar kas atrofisi yoktu. Tinel, Froment, ve Phalen testleri normal sınırlarda idi. Parmaklar ve el bileği tamamen ekstansiyona getirtilip hastaya elini dirence karşı fleksiyona getirmesi istendiğinde şişlik sertleşiyor ve daha belirgin hale geliyordu. Bu manevra aynı zamanda ağrı ve hafif parestezi de oluşturuyordu. Önkolun elektrodiyagnostik çalışmaları ve magnetik rezonans tetkiki yapılmadı.

Yapılan cerrahi eksplorasyonda fleksör karpi radialis ve ulnaris tendonları arasında üç başlı ve hipertrofiye olmuş palmaris longus kas gövdesi saptandı (Şekil 1). Kas gövdesinin radial başı volar karpal ligamanın radialine ve fleksör karpi ulnaris tendonuna yapışıktı. Santral kas segmenti orijinini palmar fasya ve transvers karpal ligamandan alıyordu. Ulnar damarları ve siniri bilek seviyesinde çaprazlayan ulnar kas segmenti ise iki dijitasyon gösteriyordu. Ulnar dijitasyon fleksör karpi ulnaris ile birlikte pisiforma yapışıktı. Radial dijitasyon ulnar damarlar ve sinirin yüzeyelinden geçip Guyon kanalına giriyor ve abduktor digiti minimi kasına yapışıyordu (Şekil 2). Palmaris longusun bu kas segmenti Guyon kanalının 1. zonunda mikst bir sinir olan ulnar siniri çaprazlarken 2. zonda ise ulnar sinirin derin motor dalını çaprazlıyordu. Palmaris longusun radial ve santral kas gövdeleri ön kol 1/3 seviyesinde birleşerek belirgin bir muskülotendinöz bileşke gösterirken, ulnar kas gövdesi palmaris longus tendonunun ulnar kenarı boyunca aksesuar bir kas şeklinde bu tendona yapışıyordu (Şekil 2, küçük resim). Radial ve santral müsküler segmentler median sinirden inerve ediliyordu. Ulnar segment ise Guyon kanalının proksimalinde ulnar sinirce inerve ediliyordu. Kas gövdesinin radial ve santral başları bir miktar volar karpal ligaman ile birlikte eksize edildi. Bu ligamanın altında median sinirin hafifçe düzleştiği gözlendi. Karpal tünelin daha distalinde sinir bası belirtileri gözlenmediği için tünel tamamen açılmadı. Volar karpal ligaman Guyon kanalının proksimal kısmını ortaya koymak için kesildi ve kas segmentleri abduktor digiti minimi ve pisiformdan ayrıldı. Proksimalde tüm kas gövdesi muskulotendinöz bileşkeden kesilerek çıkartıldı. On gün süre ile volar atel uygulandı. Ameliyat sonrası dönem sorunsuzdu. Üç ay içerisinden tedrici olarak tam ve ağır fizik egzersizlere geçildi ve herhangi bir yakınma gözlenmedi.

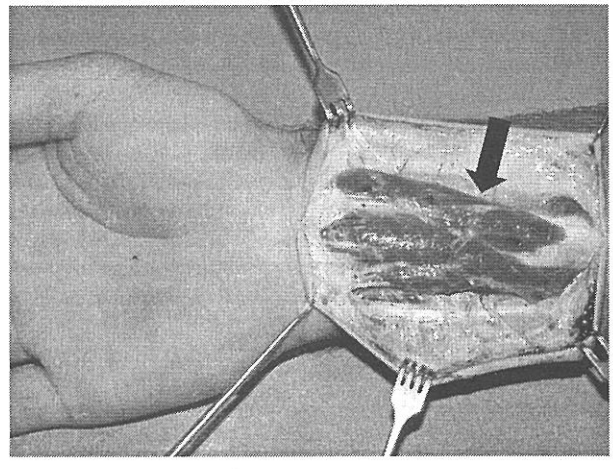

Şekil 1: Fleksör karpi radialis ve ulnaris tendonları arasında ters, üç başlı, ve hipertrofiye olmuş palmaris longus kası.

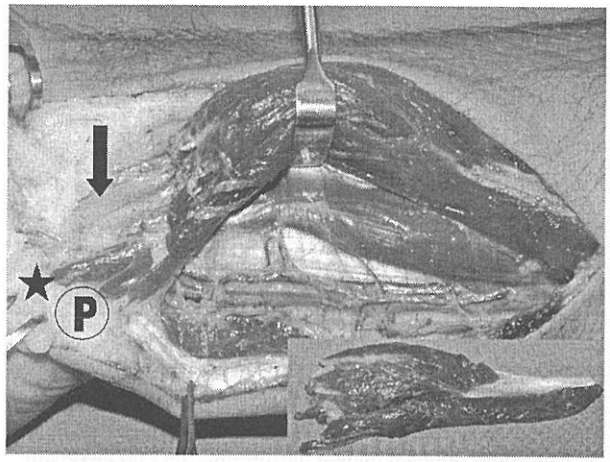

Şekil 2: Palmaris longus kas gövdesinin radial ve santral başları transvers karpal ligamanın proksimal kısmı ile birlikte kesildi. Median sinirde hafif yassılaşma (ok işareti). Ulnar başı iki dijitasyon gösteriyor; ulnar sinir ve damarları hem Guyon kanalı proksimalinde hem de abduktor digiti minini kasına uzanan bir kas demeti vasıtasıyla Guyon kanalının 1. ve 2. zonunda (yıldız) çaprazlıyor. P=Pisiform kemik. Küçük resim: eksize edilen palmaris longus kası; ulnar kas segmentinin palmaris longus tendonuna yapışma tarzına lütfen dikkat ediniz.

Sonuç: Palmaris longus, fleksör tendonlarla birlikte medial epikondilden orijin alan, ince ve fuziform bir kastır. Uzun olan tendonu transvers karpal ligamanın anteriorundan geçer ve palmar aponeuroza tutunur. Olgumuzda, palmaris longus kas gövdesindeki anatomik varyasyonlar median ve ulnar sinirin el bileği seviyesinde basıya maruz kalması için predispozan faktördür. Median sinir hipertrofiye olmuş radial ve santral kas kitlesinin hemen dorsalinde seyreder. Kas gövdesinin ulnar kısmı ise ulnar siniri hem el bileği seviyesinde hem de Guyon kanalı içerisinde çaprazlar. Bununla birlikte hastamız düzenli ve ağır manuel egzersizlere başlayana dek herhangi bir yakınmaya neden olmuyordu. Anormal olan kas kitlesi geçirilen ezilme yaralanmasına bağlı ödem ve inflamasyon nedeniyle artmış ve ağır manuel egzersizler nedeniyle de hipertrofiye olarak daha da büyümüş olabilir. Diğer taraftan, ağır egzersizler kaslara olan kan akımını artırarak intramusküler basıncın yükselmesine neden olurlar. Antebrakiyal fasya altındaki kasların cilde doğru genişlemesini engeller ve basıncın dorsaldeki median ve ulnar sinir gibi yapılara yansımasına yol açar. Şınav çekerken el bileği tam ekstansiyona getirilirki bu da sinir basısı için diğer bir agreve edici faktör olabilir. Depuydt ve ark.[3] el bileği seviyesinde ters yerleşimli palmaris longus kasının, karpal tünele girmediği halde, median sinire efor nedeniyle bası yaptığı bir olgu bildirmiştir. Diğer bazı yazarlar da kas anomalisinden ziyade kasın ağır manuel egzersizler nedeniyle hipertrofiye olmasının semptomlara neden olduğunu ileri sürmüşlerdir.

Ulnar tünel sendromu nedenlerinin bir tanesi de Guyon kanalında ulnar sinire bası yapan kas anomalileridir. Dodds ve arkadaşlarına göre Guyon kanalında %22 oranında kas anomalisine rastlanmaktadır. Bunlar arasında en fazla hipotenar kaslar, fleksör karpi ulnaris ve palmaris brevis profundus kas anomalileri gözlenir. Palmaris longus ve abduktör digiti minimi kasları arasındaki aksesuar kas demeti daha önce bildirilen nadir bir varyasyondur.[1]

Yıldır ve arkadaşları ters ve üç başlı bir palmaris longus olgusu bildirdiler ve olgularının onaltıncı ters kas ve ilk üç başlı kas anomalisi olduğunu vurguladılar. Bizim olgumuz palmaris longus kasının ulnar segmenti bakımından Yıldız ve arkadaşlarınkinden farklılık göstermektedir. Onlarınkinde ulnar kas segmenti fleksor retinakulumun dorsal yüzünden orijin almakta ve proksimalde santral ve radial kas segmentleri ile birleşmektedir. Kas segmentlerinin inervasyon paternlerinden bahsedilmemiştir. Bizim olgumuzda radial ve santral kas segmentleri palmaris longus kasının gerçek varyasyonları idi ve median sinir tarafından inerve ediliyordu. Diğer taraftan, ulnar kas segmenti ise palmaris longus ve abduktor digiti minimi kasları arasında aksesuar bir kas gibi görünmektedir. Bu segment ulnar sinir tarafından inerve edilmektedir ve "palmaris longusun ulnar başı" "yerine aksesuar abduktor digiti minimi" kası gibi de kabul edilebilir.

Kaynaklar:

[1] Reimann AF, Daseler EH, Anson BJ, Beaton LE. The palmaris longus muscle and tendon. A study of 1600 extremities. Anat Rec 1944;89:495-505.
[2] Brones MF, Wilgis FJ. Anatomical variations of the palmaris longus causing carpal tunnel syndrome. Plast Reconstr Surg 1980;62:798-800.
[3] Depuydt KH, Schuurman AH, Kon M. Reversed palmaris longus muscle causing effort- related median nerve compression. J Hand Surg. 1998;23B:117-9.
[4] Guler MM, Celikoz B. Anomalous palmaris longus muscle causing carpal tunnel-like syndrome. Arch Orthop Trauma Surg 1998;117:296-7.
[5] Kaplan EB, Spinner M. Important muscular variations of the hand and forearm. Jn: Spinner M, editor. Kaplan's functional and surgical anatomy of the hand. 3rd ed. Philadelphia: JB Lippincott; 1984, p 335-7.
[6] Polesuk BS, Helms CA. Hypertrophied palmaris longus muscle, a pseudomass of the forearm: MR appearance and review of the literature. Radiology 1998;207:361-2.

P-188
Stellat Ganglion Blokajı Gerçekten Mikrocerrahi Girişimlerden Sonra Erken Vazospazmı Çözmede Etkili Mi?

Fatih ZOR[1], Serdar ÖZTÜRK[2], Serdar USYILMAZ[3], Mustafa ŞENGEZER[4]

1) Çorlu Askeri Hastanesi, Plastik Cerrahi Kliniği, Çorlu, TEKIRDAĞ
2) GATA Plastik ve Rekonstrüktif Cerrahi Kliniği, ANKARA
3) Çorlu Askeri Hastanesi, Anesteziyoloji Kliniği, Çorlu, TEKIRDAĞ
4) GATA Plastik ve Rekonstrüktif Cerrahi Kliniği, ANKARA

Amaç: Başarılı bir replantasyon için postoperatif dönem de operasyonun kendisi kadar önemlidir. Parmak replantasyonlarının başarısını artırmak için birçok ilaç kullanılmıştır. Başarıyı etkileyen en önemli faktör belki de postoperatif spazmdır ve oluşursa geri dönüşümsüz olarak dolaşımı bozabilir (1). Biz burada parmak replantasyonu veya revaskülarizasyonu uygulanan hastalarda arteriel spazmın önlenmesi için stellat ganglion blokajının etkinliğini sunmak istiyoruz.

Gereç ve Yöntem: Bu çalışmaya son bir yıl içerisinde parmak replantasyonu ve revaskülarizasyonu uygulanan 4 hasta dahil edildi. Operasyonlar genel anestezi altında yapıldıktan sonra hasta uyanmadan hemen önce anterior tekink ile stellat ganglion blokajı uygulandı. Diğer enjeksiyon postoperatif 2. günde yapıldı.

Bulgular: Enjeksiyonlar 10 ml bupivakain ile yapıldı ve enjeksiyondan hemen bir iki dakika sonra Horner Sendromunun kardinal bulgularından olan ipsilateral miyoz, pitoz konjuktival konjesyon olduğu izlendi. Enjeksiyon sonrasında hastaların üst ekstremitelerinde ısı artışı izlendi. Her 4 parmak da blokaj ve vasküler yetersizliğe bağlı bir komplikasyon olmadan yaşadı.

Sonuç: Stellat ganglion alt servikal ve üst torakal ganglionlardan köken alan sempatik bir gangliondur. Birinci kaburganın başının yanında yer alır ve üst ekstremiteye sempatik lifler gönderir. Ganglionun 1 cm etrafına lokal anestetik infiltrasyonu Raynoud hastalığı gibi çeşitli vazospastik hastalıkların tedavisinde kullanılmaktadır. (3). Ancak stellat ganglion blokajı mikrocerrahi girişimlere yardımcı olmak amacıyla daha önce kullanılmamıştır. Stellat ganglion blokajı üst ekstremitede sempatik blok yapmanın kolay ve etkili bir yoludur. Blokajın başarılı olup olmadığı klinik olarak rahatlıkla gözlenebilir. Horner Sendromu belirtileri birkaç saat sonrasında ortadan kalkmasına rağmen koldaki sempatik blokaj uzun etkili lokal anestetiklerin kullanılması ile 24-48 saate kadar uzayabilir (3). Ayrıca gerektiği durumlarda kateter vasıtasıyşa devamlı blokaj yapma imkanı da vardır (4).
Vazospazm replant üzerinde geri dönüşümsüz hasar oluşturabilecek boyutlarda olabiir. Sigara ve soğuk mikrocerrahi girişimlerinden sonra dijital arterlerde vazospazm oluşturan en önemli etkenler arasındadır (1,5). Oral klorpromazin kullanımı veya aksiler kateter yardımı ile brakial pleksus blokajı en sık kullanılan yardımcı girişimler arasındadır. Ancak klorpromazin nöroleptik bir ajandır ve akut distoni ve akatizi gibi ciddi yan etkileri vardır. aksiler kateterizasyon ise tecrübe gerektiren bir girişimdir. Aksine, stellat ganglion blokajı kolay bir uygulama ile hızlı bir şekilde ve uzun süreli sempatik blokaj oluşturulmasını sağlamaktadır. Oluşturulan sempatik blokaj ile intrinsik ve ekstrinsik nedenlere bağlı vazospazmların oluşması veya oluşan vazospazmın giderilmesi mümkündür. Postoperatif 3-4 günlük sürede sempatik aktivitenin baskılanması ile girişimin başarı şansı artırılmaktadır. Uygulamanın en önemli dezavantajı enjeksiyona gereksinim olmasıdır. Ancak kateter ile devamlı blokaj bu sorunun üstesinden gelinmesine yardımcı olabilir. Sonuç olarak, üst ekstremite mikrocerrahi girişimlerinden sonra stellat ganglion blokajı vazospazmdan korunmak amacı ile veya gelişen vazospazmın giderilmesi amacı ile kullanılabilir.

Kaynaklar:

1. Pederson WC. Replantation. Plast. Reconstr. Surg. 107: 823, 2001.
2. Urbaniak RJ, Evans JP, Bright DS. Microvascular management of ring avulsion injuries. J. Hand Surg. (Am). 6: 25, 1981.
3. Morgan GE, Mikhail MS. Clinical anesthesiology. Lange Medical Books. Stamford, CT, USA. 2nd edition, 1996. pp 294-295.
4. Lai DC. Continuous stellate ganglion blockade revisited. Anesth. Analg. 85: 1179, 1997.
5. Duffy FJ Jr, Concannon MJ, Gan BS, May JW Jr. Late digital replantation failure: pathophysiology and risk factors. Ann. Plast. Surg. 40: 538-541; 1998

P-189
Kolesterol Emboli Sendromu: 2 Vaka Sunumu

Gülden AVCI, Ali Dursun KAN, Serkan YILDIRIM, Tayfun AKÖZ

Dr. Lütfi Kırdar Kartal Eğitim ve Araştırma Hastanesi Plastik ve Rekonstrüktif Cerrahi Kliniği, İSTANBUL

Giriş: Kolesterol emboli sendromu (KES) genellikle damar cerrahisi, anjiografi, anjioplasti, intraaortik balon yerleştirilmesi, antikoagülan ve trombolitik tedavi sonrasında görülür. Ancak spontan KES de bildirilmiştir. 1999-2005 yılları arasında kliniğimizde görülen 2 KESlu hastayı sunmaktayız.

Vaka Sunumu:
Vaka1: 74 yaşında erkek hasta akut göğüs ağrısı nedeniyle dahiliye kliğine yatırıldı. Miyokard infraktüsü tanısı alan hastaya medikal tedavi başlandıktan 24-48 saat sonra vücudunda livedo retikülariler oluşmaya başladı. Takip edilen hastanın bel – kalça bölgesinde kuşak tarzında ciltte siyanoz ve nekroz gelişti. İnsizyonel biyopsi yapılan hastanın histolojik tanısı KES olarak geldi. Antikoagülan tedavisi kesilen hastaya düşük doz kortikosteroid tedavisi başlandı. Cild nekrozu içinde tedavisi planlanan hasta bir başka sağlık kurumunda tedavi görmek için kendi isteği ile taburcu oldu.
Vaka 2: 69 yaşında erkek hasta kilo kaybı, ciltte livedo retikülaris ve genel durum bozukluğu nedeniyle dahiliye kliniğine yatırıldı. Vaskülit öntanısı ile takip edilen hastanın sağ ayak baş parmağında siyanoz görüldü. Tüm periferal nabızları alınan hastanın insizyonel biyopsisinde arteriollerde kolesterol "cleft"lerinin görülmesi üzerine KSE'u tansı kondu. Düşük doz kortikosteroid başlanan hasta ayrıca destekleyici tedavi ile takip edildi.

Tartışma Ve Sonuç: KES, aterosklerotik plaklardan kopan kolesterol kristallerinin embolizasyonu sonrasında oluşur. Bu sendromun klasik triadı, livedo retikülaris, iyi periferal nabızlar, bacak ağrısıdır. En sık klinik tablosu deri bulguları olmakla beraber, bacakta kladikasyo, gastrointestinal kanama, anemi, ateş, kilo kaybı da görülür. Bu hastaların hikayesinde yüksek tansiyon, diabet, kalp yetmezliği, iskemik kalp hastalığı bulunur. Spontan veya iatrojenik olarak görülen bu sendromda ayırıcı tanısında vaskülitler yer alır. Klinik şüphe ile %90 tanı konurken histolojik olarak tanıyı doğrulamak gerekir. Prognozu kötü olan bu sendromda 1 yıllık yaşayabilirlik oranı %19-60 arasında değişmektedir. Tedavi tartışmalı olmakla beraber agresif cerrahiden kaçınarak destekleyici tedavi verilmelidir. Yrıca düşük doz kortikosteroid ile başarılı sonuçlar bildirilmiştir. Ayrıca pentoksifilin ve simvastatin ile de KES nun tedavisinde başarı elde edilebilir. KES cilt nekrozu ve livedo retikülaris gibi cild bulguları ile ilk olarak fark edilse de yüksek mortalite ve morbiditeye sahip sistemik bir hastalıktır. Destekleyici tedavinin çok önemli olduğu bu sendromda kortikosteroid veya simvastatinm gibi ilaçların yararlılıkları kesin değildir. Multidispiliner ve hastanın medikal durumuna göre tedavi yaklaşımı önemlidir.

Anahtar Kelimeler
Cild nekrozu, livedo retikülaris, kolesterol emboli sendromu

P-190
Yüz Bölgesi Yanıkları ve Tedavileri: Klinik Deneyimlerimiz,

Ali BARUTÇU, Koray URGU, O. Enver AYDIN, Sıtkı ÜN
DEÜTF Plastik Rekonstrüktif ve Estetik Cerrahi AD, İZMIR

Giriş: Yanıklar acil servise başvuran travma hastalarının önemli bir kısmını oluşturmaktadır. Özellikle yüz bölgesi yanıkları rekonstrüksiyonun yanı sıra estetik açıdan da önem taşımaktadır. Geç dönem sonuçlar erken ve uygun müdahale ardından uygun rekonstrüktif yaklaşım ile oldukça tatmin edici olabilmektedir. Biz de, kliniğimizde yüz bölgesi yanıklarına yönelik tecrübelerimizi aktarmak istedik.

Olgular: Biz de kliniğimizde 1990-2005 yılları arasında tedavi edilen yüz bölgesi yanıklarını geriye dönük olarak inceledik. Bu araştırmada, yüz bölgesi yanığı nedeniyle kliniğimizde tedavi görmüş 35 hastanın kayıtları incelenmiştir.

Ortalama yaş 25' ti (6 ay-87 yıl). Olguların yaklaşık olarak yarısı 20 yaş altındaydı. İkinci pik 50-60 yaş arasında izlendi.

Yüz yanıklarında nedenler olarak ; en sık alev yanıkları , sıcak cisimlerle temas, sıcak sıvı dökülmeleri bulunurken, çok ilginç etyolojilere de rastlandı: helyumlu balonların patlaması, ütü yanığı, iatrojenik tuz ruhu yanığı gibi.

Yanıktan etkilenen bölgeler perioral, perioküler, malar, alın, burun ve skalp olarak sınıflandırıldı. Sadece 5 olguda izole alan yanığı gelişirken, perioral, perioküler ve malar bölgenin en az birinin etkilendiği yanıklar diğer bölgelerle kombine etkilenimleri sıklıkla izlendi. (Resim-1-2)

Olgulara erken dönemde pansuman ile takip veya greft ile onarım gibi görece basit yöntem yöntemlerle rekonstrüksiyon uygulanırken; geç dönem sekelleri nedeniyle uygulanan rekonstrüktif işlemler arasında çoklu ve tekli Zplasti teknikleriaçısından da tarandı.Bu hastalarda en sık lokal flepler ve çoklu Z plasti teknikleri kullanılmıştır. 2 olguda serbest fleple rekonstrüksiyon uygulanmıştır. (Resim3-5)

Sonuç: Yüz bölgesi yanıkları, estetik ve fonksiyonel olarak önemli sorunlardandır. Bunun yanında tedavide elde edilecek başarı hastanın sosyal ortamda başarısını da etkileyecektir. Bu nedenle yüz bölgesi yanıklarının incelenmesi ve tedavi sonuçlarının irdelenmesi elde edilecek sonuçların daha iyi olabilmesi için gerekli verileri sağlayacaktır.



Resim-1



Resim-2



Resim-3

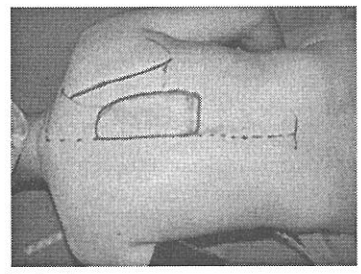

Resim-4

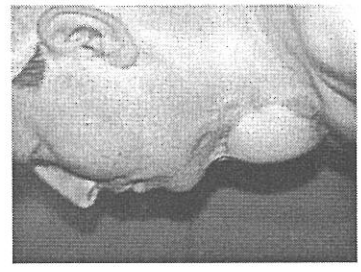

Resim-5

P-191
Yanık Burun Sonrası Tam ve Tama Yakın Nostril Stenozu Rekonstrüksiyonunda Gingivo-Mukozal Flep Kullanımı

Eray COPCU[1], Nazan SİVRİOĞLU[1], Nesrin BAŞER[2], Yücel ÖZTAN[3]

1) Plastik ve Rekonstrüktif Cerrahi AD, Tıp Fakültesi, Adnan Menderes Üniversitesi, AYDIN
2) Plastik ve Rekonstrüktif Cerrahi Kliniği, ANKARA
3) Plastik ve Rekonstrüktif Cerrahi Kliniği, İzmir Atatürk Eğitim ve Araştırma Hastanesi, İZMİR

Burun yanığı sonrası gelişen deformitelerin tamiri oldukça güç olup başarı şansları da yüz güldürücü değildir. Bu konuda en son çalışma Hafezi ve ark.nın " Yanık burunda estetik septorinoplasti" adlı çalışmalarıdır.[1] Yanık burunda septorinoplasti; estetik ve rekonstrüktif yönleri içerir ve Hafezi ve ark.nın karşılaştıklarına benzer spesifik problemlere sebep olur. Hafezi ve ark.nın karşılaştığı problemler: Uzun süredir devam eden skar kontraktürü nedeniyle kontrol edilmesi zor nazal deviasyon, yeterince düzeltilemeyen yanmış alar marjindeki düzensizlikler, azalmış esneklik, değişmiş osteokartilajinöz iskeleti örten ciltte kısıtlılık ve çok sayıda girişim ihtiyacı. Biz üç hastamızda ve bu probleme yaklaşımımızda gözlemlediğimiz bir problemi eklemek istiyoruz: Tam nostril stenozu.

Doku kaybı ve skar kontraktürü nedeniyle oluşabilen nostril stenozu, burun yanığında olağan olmayan bir deformitedir[2]. Burun çevresinde özellikle nostrillerde yanıklar, doku defektine veya nostril stenozuna neden olan skar kontraktürlerine yol açabilir. Nostril stenozu tedavisinde; cilt grefti ve kompozit doku grefti uygulaması en yaygın kullanılan alternatiflerdir. Postoperatif skar kontraktüründe oluşması beklenen güçlerle restenoz gözlenebilir[3]. Restenozun üstesinden gelmek için uzun süreli stendleme veya kıkırdak greft formlarının yapısal desteği alternatif olabilir.

1996-2004 yılları arasında, yanık burun nedeniyle oluşmuş tam ve tama yakın nostril stenozlu üç hasta değerlendirildi (resim 1a). Tüm hastalar lokal anestezi altında opere edildi, stenotik segmentler insize edildi ve Tipton[4] tarafından tanımlanan gingivo-bukkal mukozal flep alar kenara bir tünel yoluyla yerleştirildi ve iç nostril örtüsü oluşturuldu (resim 1b). Aynı taraf aurikular konkadan elde edilen kıkırdak greftler; yapısal destek oluşturmak için dışta nazal cilt ile içte mukoza flebi arasına yerleştirildi (resim 1c). Stendleme uygulanmadı ve bir yıllık izlem periodunda restenoz gözlenmedi (resim 1d). Tüm hastalarda estetik ve fonksiyonel sonuçlar elde edildi.

Tartışma: Yanık burunda estetik septorinoplasti, estetik ve rekonstrüktif yönleri içerir ve spesifik problemler taşır. Çok sık karşılaşılan bir problem olmayan nostril stenozu özel yaklaşım gerektirir. Nostril stenozu rekonstrüksiyonunda cilt greftleri tercih edilse de[2], uzun dönem stentleme ve restenoz olasılığı dezavantajlardır. Aurikuladan kompozit greft[5] ve lokal flepler[6] diğer alternatiflerdir. Sınırlı doku kaybının eşlik ettiği parsiel stenoz bu alternatiflerle tedavi edilebilir. Artmış doku kaybı olan veya tam ve tama yakın stenozu olan vakalarda mevcut bu seçenekler yeterli değildir. Artmış doku kaybı olan vakalarda, iç nazal örtü rekonstrüksiyonunda oral mukoza flebi diğer bir alternatif olabilir. Oral mukoza flepleri pek çok farklı amaçla kullanılmıştır[7]. Oral mukozanın zengin kan desteği geniş fleplerin kaldırılmasına izin verir. Donör alanın primer olarak kolay kapatılması ve ince flepler kaldırabilme olanağı oral mukozal fleplerin avantajlarıdır. Ayrıca flebin zengin vasküler desteği kıkırdak greftin alttaki mukozal flepten beslenmesine olanak sağlar.

Tam ve tama yakın nostril stenozlu üç hastada, aurikular kıkırdak ile kombine edilmiş gingivo-bukkal mukozal flebi başarıyla kullandık. Alıcı ve donör alanda komplikasyon gözlenmedi ve postoperatif bir yıllık izlemde restenoz gözlenmedi.

Kıkırdak grefti ile kombine gingivo-bukkal mukozal flep, nostril stenozu rekonstrüksiyonunda etkili ve güvenilir bir alternatiftir. Ayrıca postoperatif restenozun önlenmesinde yapısal destek oluşturulmasını sağlar.

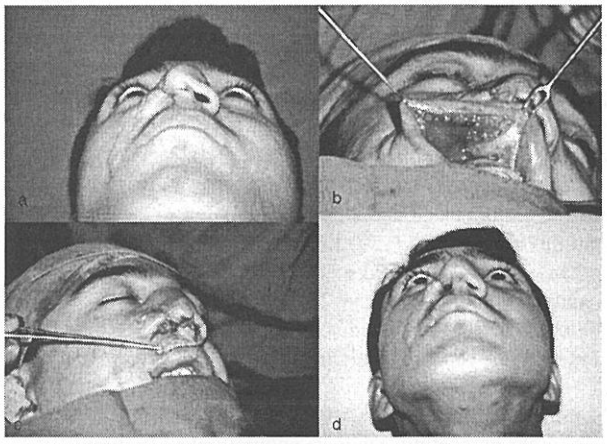

Resim 1: Hastanın pre-op, per-op ve post –op fotoğrafları

Kaynaklar:

1-F. Hafezi , H. Karimi, and A. Nouhi Aesthetic septorhinoplasty in the burned nose. Burns 31 (2005), pp223–229.
2-B.M. Achauer, and V.M. VanderKam. Burn Reconstruction in Plastic surgery indications, operations, outcomes. Harcourt health sciences company St.Louis (2000).
3-D.W. Kim. Nostril stenosis secondary to a laser burn injury: Correction with a composite graft. Ear Nose Throat J 83 (2004), pp614.
4- J.B. Tipton. Closure of large septal perforations with a labial buccal flap. Plast. Reconstr. Surg. 46 (1970), pp 514.
5- M.B. Constantian. Indications and use of composite grafts in 100 consecutive secondary and tertiary rhinoplasty patients: introduction of the axial orientation Plast Reconstr Surg. 110 (2002), pp.1116-1133
6- E. Mavili, and M. Akyurek. Use of upper lip flap for correction of nostril stenosis. Otolaryngol Head Neck Surg. 121 (1999), pp 840.
7- E. Tezel. Buccal Mucosal Flaps: A Review. Plast Reconstr Surg 109 (2002), pp735-41

P-192
Elektrik Yanığına Bağlı Pnömotoraks: Olgu Sunumu

Mehmet ÇEBER, Can ÖZTÜRK, Semih BAĞHAKİ, Can ÇINAR
İstanbul Üniversitesi Cerrahpaşa Tıp Fakültesi Plastik Rekonstrüktif ve Estetik Cerrahi AD., İSTANBUL

Giriş: Elektrik yaralanmasına bağlı iç organ hasarlarının genellikle geç bulgu verdiği bilinmektedir(1). Bu nedenle akımın gövdeden girdiği elektrik yaralanmalarında, mutlaka iç organ hasarından şüphelenilmelidir.

Olgu Sunumu: Elektrik akımına bağlı akciğer hasarının genellikle fokal atelektatik alanlar ve ödem şeklinde kendini gösterdiği bilinmekle birlikte bu bildiride yüksek voltaj elektrik yanığı nedeni ile takip edilen olguda pnömotoraks gelişimi sunulmaktadır. 14 yaşındaki erkek hasta gövde, yüz, her iki üst ekstremite, boyun ve her iki alt ekstremitede toplam % 35 ikinci ve üçüncü derece yanık nedeni ile yatırıldı. Hastada ilk gün herhangi bir semptom mevcut değildi. İkinci gün takipne, dispne ve yan ağrısı gelişti. Hastanın çekilen PA akciğer grafisinde sağ tarafta pnömotoraks geliştiği saptandı(Resim 1). Hastada kosta veya klavikula fraktürü saptanmadı. Hastada cilt-altı amfizemi düşündürecek krepitasyon mevcut değildi. Diafragma altı serbest hava gözlenmedi. Hastaya sağ kapalı sualtı toraks drenajı uygulandı. 10. günde çekilen kontrol grafisinde pnömotoraksın gerilediğinin görülmesi üzerine toraks dreni çıkarıldı(Resim 2).

Tartışma: İntraplevral alana hava girmesine pnömotoraks denir. Kot fraktürleri ve göğüs duvarının yumuşak doku yaralanmalarından sonra hemotoraksla beraber veya izole olarak en sık rastlanan patolojilerden biridir. Penetran travmaların büyük çoğunluğunda pnömotoraks görülürken, künt travmalarda % 15 -50 oranında görülür(2). Travma gibi herhangi bir dış etki olmaksızın gelişen pnömotorakslara ise 'spontan pnömotoraks' denir. En önemli sebebi akciğerde bulunan büllerin patlamasıdır. Bu patlama istirahat halinde veya egzersiz yaparken olabilir

Azalmış akciğer sesleri, perküsyonda hipersonorite, ve hemitoraks hareketinin azalması pnömotoraks olasılığını düşündürür ve akciğer grafisi ile hızlı bir şekilde tanı doğrulanmalıdır. Yatar pozisyonda çekilen akciğer grafisinde pnömotoraks görülemeyebilir. Bu nedenle hemen her zaman hastada kontrendike bir durum olmadığı sürece dik pozisyonda akciğer filmi çekilmelidir. Tüp torakostomi pnömotoraksta uygun tedavidir.

Literatürde; elektrik yaralanmasına bağlı iç organ hasarlarının genellikle geç bulgu verdiği bildirilmekle birlikte sunduğumuz vakada yaralanmadan sonra ikinci gün pnömotoraks gelişmesi bir travma hikayesini akla getirmiştir. Ancak dikkatli alınan anamnezde travma hikayesi mevcut değildi.

Düşme ile birlikte olan yüksek voltaj elektrik yaralanmalarında kosta kırılmalarına bağlı pnömotoraks nadir değildir. Ancak yüksek voltaj elektrik akımının gövdeden girdiği yaralanmalarda plevra ve parankim hasarına bağlı pnömotoraks mutlaka düşünülmesi gereken bir patolojidir(1).

Kaynaklar:

1. Khan AH, Siddiqui RJ, Pneumothorax due to electrical burn. Indian J Chest Dis Allied Sci. 1998 Oct-Dec;40(4):291 -3.
2. Özçelik C. Penetran Göğüs Yaralanmaları. In: Yüksel M, Kalaycı G, eds. Göğüs Cerrahisi, Bilmedya Grup, İstanbul; 2001:465- 480

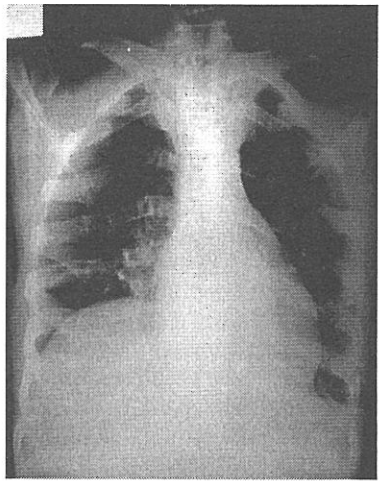

Resim 1: Elektrik yaralanması sonrası 2. gün çekilen akciğer grafisinde sağ tarafta pnömotoraks görülmektedir.

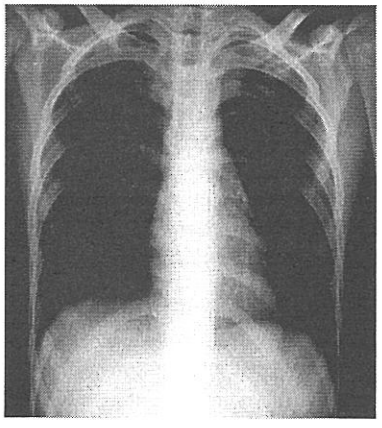

Resim 2: Torakostomi tüpü çıkarıldıktan 10 gün sonra çekilen akciğer grafisinde pnomotoraksın gerilediği görülmektedir.

P-193
Farklı Bir Kimyasal Yanık Etkeni Düğün Çiçeği

Teoman ESKİTAŞÇIOĞLU, Fatih DOĞAN, Gökhan ŞAHİN, Mehmet ÖZKÖSE, Atilla ÇORUH, İrfan ÖZYAZGAN

Erciyes Üniversitesi Tıp Fakültesi Plastik Rekonstrüktif ve Estetik Cerrahi ABD., KAYSERİ

Amaç: Modern tıbbın tüm olanaklarına rağmen alternatif girişimlere eğilim her toplumda izlenmektedir.Yararı tartışılacak olan bu tıp dışı uygulamalar hastalar üzerinde plesebo şeklinde yararlı olabilse de umulmadık sonuçlara da neden olabilmektedir. Bu sunumda son 2 yılda romatizmal şikayetler nedeniyle diz ve ayak bileği çevresine düğün çiçeği adlı bitkiyi ezerek saran 5 hastada ortaya çıkan kimyasal yanıklar sunulmuştur.

Gereç Ve Yöntem: 2004 ve 2005 yılları Mayıs –Haziran aylarında yaşları 40 ile 65 arasında değişen 4 kadın, 1 erkek hasta romatizmal şikayetler nedeniyle halk arasında düğün çiçeği ismiyle bilinen bitkiyi ezerek ayak bileği ve diz çevresine sarıp bu bölgelerde kimyasal yanık oluşmasına neden olmuşlardır. Hastaların 1 tanesinde oluşan cilt defektine deri grefti konuldu. Diğer hastalar ise primer epitelizasyon ile iyileşti.

Olgular

OLGU 1:
Kırkiki yaşında erkek hasta, 1 hafta önce romatizmal ağrılar nedeniyle arkadaşları tarafından tavsiye edilen bir otu ezerek ayağına sarıp 8 saat bağlı tutmuş. Sargıyı açtığında ayağında büller oluştuğunu görmüş. Başka bir kurumda pansuman ile takip edilen hasta tarafımızdan değerlendirildiğinde sol ayak dorsumunda ayak bileği anteriorundan distal metatarslara uzanan yüzeyel eskarı mevcuttu. Hasta opere edilerek sol uyluk anteriorundan alınan orta kalınlıkta deri grefti ile cilt defekti onarıldı.

OLGU 2:
Kırk yaşında bayan hasta 3 hafta önce romatizmal şikayetleri nedeniyle düğün çiçeği denen bir bitkiyi ezerek ayağına bağlamış. 4 saat kadar sarılı kaldıktan sonra sargıyı açtığında bu alanda büller oluştuğunu görmüş. Hasta tarafımızdan değerlendirildiğinde ayak bileğinden laterale ve metatarslara uzanan üzeri eskarlı çevresi hiperemik lezyonu mevcuttu. Tip 2 diyabeti olan hastada düzenli pansumanlar ile primer epitelizasyon sağlandı.

OLGU 3:
Altmış yaşında bayan hasta, 10 gün önce romatizmal şikayetler nedeniyle komşularının önerdiği bir bitkiyi ezerek dizine ve ayak bileğine sarmış. Birkaç saat sonra sargıyı açtığında bu alanların kızardığını ve büller oluştuğunu görmüş. Hasta tarafımızdan değerlendirildiğinde sol diz bölgesinde sirküler ve ayak dorsumunda üzeri eskarlı lezyon mevcuttu. Hasta pansumanlar ile takip edilerek tedavi edildi.

OLGU 4:
Altmışbeş yaşında bayan hasta, 1 hafta önce romatizmal şikayetler nedeniyle komşularının tavsiyesi ettiği bir bitkiyi ezerek sol dizine bağlamış. Birkaç saat sonra sargıyı açtığında bu alanda büller olduğunu görmüş. Hasta tarafımızdan değerlendirildiğinde sol infrapatellar bölgede lezyonu olan hasta pansumanlar ile takip edilerek tedavi edildi.

OLGU 5:
Kırksekiz yaşında bayan hasta, 2 hafta önce romatizmal şikayetler nedeniyle akrabalarının önerdiği bir bitkiyi ezerek bacak çevresine bağlamış. 4 saat sonra açtığında bacak ön yüzünde büller oluşmuş. Tarafımızdan değerlendirildiğinde kururis anterirunda ve lateralinde lezyonu olan hasta yapılan pansumanlar ile tedavi edildi.

Tartışma: Hastaların romatizmal şikayetler nedeniyle alternatif tedavi yönteminde kullandıkları düğün çiçeği isimli bitkiler, Ranunculus ailesinden Ceratocephalus Falcatus ve Ceratocephalus testiculatus olduğu botanik inceleme sonrası tespit edildi. Bu bitkiler Güney ve Orta Avrupa, Güney ve Orta Rusya, Kıbrıs, Kuzey Batı Afrika ve Türkiye'de yaygın olarak bulunmaktadır. Anadolu'da 70 çeşit Ranunculus türü bitki bulunmaktadır.(1) Bu bitki 5 yapraklı sarı bir çiçek olup kökünde ve yapraklarında ranunculin adı verilen bir madde bulundurmaktadır. Bitkinin kökü ve kendisi ezildiğinde bir enzim aracılığıyla ranunculin glikoziti protoanemonine dönüşmektedir. Bu madde yüksek irritan olup sarı uçucu bir yağdır. Bitkinin toksik ve iritan etkisi buna bağlıdır. (2) Ranunkulinin etki mekanizması, DNA polimeraz inhibisyonu ile olmaktadır. Cilt ile temas sonucu bu kimyasal ajan, sulfur köprülerini kırarak subepidermal ayrışmalara neden olmakta ve bül formasyonu oluşturmaktadır. (3)
Yaptığımız internet (4) araştırmalarında Ranunculus türlerinin artrit, rinit, siyatalji, baş ağrısı ve siğil tedavilerinde kullanıldığına dair bilimsel olmayan verilere ulaşmamıza rağmen literatürde Yenidunya ve ark. (5) ve Metin ve ark. (6) haricinde aynı neden ve aynı tür bitki ile oluşmuş kimyasal yanıklı veya fitodermatitli hasta rapor edilmemiştir. Hastalarımızda oluşan yanık muhtemelen, diz ve ayak bileği çevresine koydukları ezilmiş bitkiyi okluziv şekilde sarmaları ve bitki bünyesindeki uçucu yakıcı yağların cilt ile uzun süre temas etmesine bağlıdır.

Sonuç: Modern tıbbın olanaklarına rağmen kronik hastaklıklara bağlı şikayetleri olan hastalar zaman zaman alternatif tedavi yöntemlerini tercih etmektedir.Fakat bu yöntemler istenmeyen sonuçlar da doğurabilmektedir. Az görülebilecek bir kimyasal yanık etkeni ile kazandığımız tecrübelerimizi diğer meslektaşlarımızla paylaşmak istedik.



Resim 1:

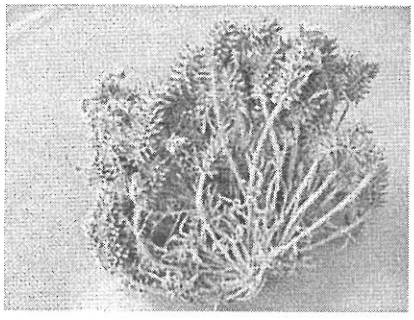

Resim 2:

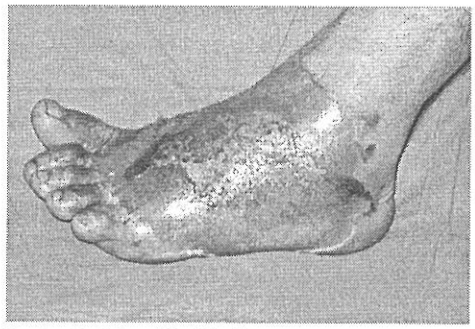

Resim 3: Olgu 1'in klinik görünümü



Resim 4: Olgu 3'ün klinik görünümü

Kaynaklar:

1. P. H. Davis. Flora of Turkey. Volume 1 Edinburg. Page: 146 .1965
2.http://www.cbif.gc.ca/pls/pp/ppack.info?p_psn=177&p_type=all&p_sci=sci&p_x=px
3. Li R Z & Ji x J. The cytotoxitiy and action mechanism of raunculin in vitro. Yao Hsueh Hsueh Pao 1993: 28: 326-331
4. http://www.herbalremedies.com/buttercup.html
5. A Burn From A Plant. [Correspondence and Brief Ccommunication]. Yenidunya, M.Oguz;Can, Zeki; Demirseren, M. Erol Fatih University Medical School; Depertment of Plastic and Reconstructive Surgery;P.K. 99;Cebeci-Ankara, Turkey
6. Ahmet Metin, Omer Calka, Necmettin Akdeniz and Lutfi Behcet. Phytodermatitis from Ceratocephalus falcatus. Contact Dermatitis. Volume 52 Issue 6 Page 314 – June 2005

P-194
Süperior Gluteal Arter Perforatör Fleple Sakral Rekonstrüksiyon: Random Paternli Fasyakütan Fleple Karşılaştırma

Kemal FINDIKÇIOĞLU, Serhan TUNCER, Sühan AYHAN, Fulya FINDIKÇIOĞLU, Selahattin ÖZMEN

Gazi Üniversitesi Tıp Fakültesi, Plastik, Rekonstrüktif ve Estetik Cerrahi AD., ANKARA

Amaç: Sakral yaraların tedavisi yaşlı, düşkün hasta profili ve anatomik lokalizasyon açısından güçlükler arz etmekte, bu nedenle bölgenin en uygun fleple rekonstrüksiyonu için arayışlar sürmektedir. Rekonstrüksiyonun başarısı sadece mevcut yaranın kapatılması ile değil, bununla birlikte sağlanan düşük ameliyat sonrası komplikasyon oranı, düşük uzun dönem nüks oranı ve ameliyatın erken mobilizasyon ve rehabilitasyona izin vermesi ile değerlendirilir[1]
Bugüne kadar yapılan çalışmalarda, kas-deri fleplerinin yüksek başarı ve düşük komplikasyon düzeyleri ön plana çıkmış, ancak uzun dönemde kas atrofisi nedeniyle avantajlarını koruyamadıkları gösterilmiştir.[2] Son on yılda popülaritesi artan superior gluteal arter perforatör flebi (SGAP) kas bütünlüğünü korur ve kas-deri flepleri ile aynı kanlanma paternine sahiptir.[3] Bu çalışmada, SGAP ve random patern fasyakütan flebin sakral rekonstrüksiyonda kullanımının karşılaştırılması amaçlanmıştır.

Gereç ve Yöntem: 2002-2004 yılları arasında 8 hasta, 9 SGAP (bir hastada bilateral) kullanılarak tedavi edildi. Hastaların yaşları 19 ile 58 arasında değişmekteydi (ortalama 43.7). Bası yarası, süpüratif hidradenit ve pilonidal sinüs tedavi endikasyonlarını oluşturmaktaydı. Hastalardan 4'ü paraplejik diğer 4'ü ise plejik değil idi.
Flep, pedikülün uzun olması amacıyla, el dopleri yardımıyla tespit edilen en lateral yerleşimli perforatör damar üzerinde tasarlandı. Flebin üst sınırından yapılan kesi sonrası perforatör damarlar subfasyal planda bulundu. Uygun perforatör bulunduktan sonra pedikül perimisyumdan ayrılacak şekilde kas split edildi. Süperior gluteal artere kadar diseke edilen pedikül üzerinde kaldırılan flep sakral bölgeye taşındı. (Şekil 1)

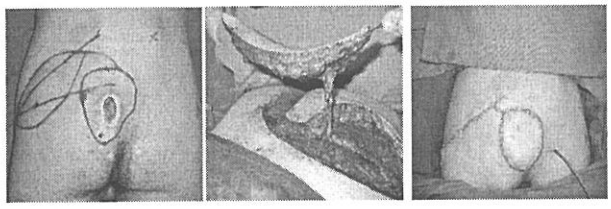

Şekil 1: Ameliyat öncesi bası yarası ve flep tasarımı (sol), SGAP'in uzun ve tek perforatör damar üzerinde kaldırılışı (orta), SGAP ile gergin olmadan kapatılan bası yarası (sağ)

Bu hastaların komplikasyon, nüks oranları ve hastanede kalma süreleri daha önceden random paternli fasyakütan rotasyon flebi kullanılarak tedavi edilen 18 hastanın bulguları ile karşılaştırıldı. Bu hastalardan 5'i yürüyebilen, 13'ü ise paraplejik yada kuadriplejik idi.

Gruplar arasında hasta özellikleri açısından fark olup olmadığını saptamak amacıyla hasta yaşı, cinsiyeti, nörolojik durumları ve sakral yaranın alanı gruplar arasında istatistiksel olarak karşılaştırıldı. Gruplar arasındaki klinik başarıyı karşılaştırmak için ise dren çekme ve hastanede kalış süreler ile erken komplikasyon ve nüks oranları istatistiksel olarak karşılaştırıldı. İstatistiksel değerlendirmede Fischer's exact test ve Mann- Whitney U testi kullanıldı.

Bulgular:
Yapılan istatistiksel değerlendirme sonucunda gruplar arasında hasta cinsiyeti, nörolojik durumları ve sakral yaraların alanı arasında istatistiksel olarak anlamlı fark saptanmadı. Fasyakütan fleple onarım yapılan grupta ise yaş anlamlı olarak ileri idi.
Sekiz SGAP sorunsuz olarak iyileşirken, 1 flep tam nekroz nedeniyle kaybedildi. 1 hastada gelişen hematom cerrahi olarak boşaltıldı. Yara ayrılması, kısmi nekroz, enfeksiyon ve sinüs oluşumu görülmedi. Bir hasta hariç, tüm donör alanlar primer kapatıldı. Bu tek hastada sakral yara bilateral SGAP ile onarıldı ve donör alan kısmi kalınlıkta deri grefti ile kapatıldı. Ortalama hastanede kalış süresi 6,3 gündü ve 11 aylık takip süresinde nüks gelişmedi. Yürüyebilen hastalarda ameliyata bağlı kas hareketlerinde kısıtlılık görülmezken, plejik hastalar erken dönemde fizik tedaviye başlayabildi.(ortalama 3 hafta) Random paternli fasyakütan fleple rekonstrükte edilen hastalarda ortalama hastanede kalış süresi 25,9 gündü. Yedi hastada yara ayrılması, 4 hastada flep kenarında nekroz ve 1 hastada seroma gelişti. Ortalama 13 aylık takip süresinde 6 hastada nüks görüldü. SGAPle rekonstrükte edilen hastalarda ameliyat sonrası komplikasyon ve nüks oranları ile hastanede kalış ve dren çekme süreleri belirgin olarak azalmıştı. ($p<0,005$) (Tablo 1)

	Komplikasyon (%)	Nüks (%)	Hastanede kalış (gün)	Dren çekme (gün)
SGAP	22.2	0	6.3 ± 0.9	4.5 ± 0.5
Fasyakütan rotasyon flebi	66.7	33.3	25.9 ± 17.7	7.5 ± 2.1

Tablo 1: İki gruba ait komplikasyon ve nüks oranları ile dren çekme ve hastanede kalış süreleri

Sonuç: SGAP sakral yaralarda tek perforatör damar üzerinde kaldırılan güvenilir pedikülüyle, fasyakütan fleplere göre daha fazla rotasyon arkına sahip, gergin olmayan kapamaya izin veren, kas bütünlüğünü bozmayan, diğer yöntemlere oranla

sonraki rekonstrüksiyon seçeneklerini koruyan ve daha az postoperatif komplikasyon oluşturan bir tekniktir. Çalışma ile gösterilen düşük nüks oranı, erken mobilizasyon ve plejik hastalarda erken rehabilitasyona imkan tanıması da diğer olumlu sonuçlarıdır. Tüm bu avantajları göz önüne alındığında, random patern fasyakütan fleplere göre daha güvenilir ve tercih edilir bir seçenek olarak düşünülmelidir.
SGAP'te fasyakütan tekniğe göre ameliyat süresi uzun olmasına rağmen, öğrenme eğrisi aşıldıktan sonra bu fark önemli oranda azalacaktır.[4]

Kaynaklar:

1. Brem H., Lyder C. Protocol for the successful treatment of pressure ulcers. Am J Surg 188: 9-17, 2004.
2. Yamamato Y., Ohura T., Shintomi Y., Sugihara T., Nohira K., Igawa H. Superiority of the fasciocutaneous flap in reconstruction of sacral pressure sores. Ann Plast Surg 30: 116-21, 1993.
3. Verpaele A.M., Blondeel P.N., Van Landuyt K., Tonnard P.L., Decordier B., Monstrey S.J., Matton G. The superior gluteal artery perforator flap: an additional tool in the treatment of sacral pressure sores. Br J Plast Surg 52: 385-91, 1999.
4. Blondeel P.N., Van Landuyt K., Hamdi M., Monstrey S.J. Soft tissue reconstruction with the superior gluteal artery perforator flap. Clin Plast Surg 30: 371-82, 2003.

P-195
Meme Kanserli Bir Olguda Erken Cerrahi Dönemde Radyoterapiye Bağlı Bozulmuş Yara İyileşmesi

İnci GÖKALAN KARA, Gülay BOZTOSUN,

Pamukkale Üniversitesi Tıp Fakültesi Plastik ve Rekonstrüktif Cerrahi Anabilim Dalı, DENİZLİ

Giriş: Onkolojik cerrahi sonrası radyoterapi ek tedavi yöntemi olarak kullanılmaktadır. Ancak yara iyileşmesi açısından olumsuzlukları göz önünde tutulmalarak uygun zamanda uygulanmalıdır.

Metod: Yetmiş bir yaşında kadın hasta meme karsinomu nedeniyle Genel Cerrahi Anabilm dalında sağ modifiye radikal mastektomi yapılmış. Lenfatik metastaz saptanması üzerinde 21. günde radyoterapi programına alınmış Ancak cerrahi alnda flep altı kollesiyonun 2 ay süresince geçmemesi üzerine cerrahi olarak poş açılmış kapsül eksizyonu yapılıp tekrar kapatılmış. Bu işlemden her hengi bir yarar saağlanamayınca tekrar flep altı poş açılıp debridman yapılmış. Açık olarak izleme başlanmış. Yara iyileşmesinde gelişme görülmeyince anabilim dalımıza devredildi. devredildiğinde sağ toraksda aksillaya uzanan 13x7 cm.lik bir doku kaypı ve cevre deri flepleri altında sternum, klavikula, latisimus dorsi kası ve apeks aksillaya kadar uzanan poş mevcuttu. yara zamini fibrotik ve kanamasızdı. Yara kültürlerine asinetobakter üremesi , hastanın astım ve kronik böbrek sorunları olması nedeniyle konservatif izlem uygun görüldü. 3 kez yara debride edilerek dikişlerle flepler tabana oturuldu. Ancak tekrarlı kültürlerde Acinetobakter, metisiline dirençli stafilokok ve klebsiella üremekteydi. antibiyotik kullanımı sırasında hastada kaşıntı ve deri eksfoliasyonları şeklinde Steven Johnson benzeri klinik tabloyla karşılaşıldı. Dermatoloji bölümünce likenoid ilaç eruptionu olarak değerlendirildi. Bu nedenle ilaç kullanımında kısıtlı kalındı. Enfeksiyona bağlı yara yerinde artan eksudasyon yanısıra hastanın dermatolojik sorununa bağlı hipoproteinemi ve hipoalbüminemi görüldü. Bunun sonucu olarak da generalize ödem ve solunum fonksiyonlarında bozulma hastanın genel durumunun daha da bozulmasına neden oldu. Bu kısır döngünün her yeni antibiyotik veya ilaç kullanımında ortaya çıktığı 4 aylık bir sürecin sonunda hastanın genel durumunun düzeldiği, enfeksiyonun yatıştığı dermatolojik sorunun azaldığı bir aralıkda defekt deri grefti ile onarıldı. Deri greftinin % 50 si vaskülarize oldu. geri kalan kısmın sekonder iyileşebileceği düşünülerek hasta taburcu edildi. 2 aylık süren ayaktan yara bakımı ile yara tamamen iyleşti.

Bulgu: Yaranın tamamen iyileşmesinden sonraki 2 aylık dönemde hastanın genel durumunda, yarada herhangi bir olumsuzluk görülmedi. Dermatolojik açıdan kaşıntı sorunu nedeniyle izleme.

Tartışma Ve Sonuç: Radyoterapi temelde fibroblast fonksiyonlarını bozarak, doku kanlanmasını azaltarak yara iyileşmesini bozmaktadır.Cerrahi girişimden sonra uygulanacak radyoterapi, yara iyileşmesi tamamlanmadan yapılırsa hasta ve hekimi zor durumda bırakacak bir sürecin başlangıcı olabilir. Bu nedenle Radyoterapi zamanının seçiminde bilinçli davranılmalıdır.

Anahtar Kelimeler
Yara iyileşmesi, radyoterapi

P-196
Multipl Condylomatöz Karsinoma (Warty Karsinom)Olgu Sunumu

Özay ÖZKAYA, Tufan SOYDAN, Semra KARŞIDAĞ, Kemal UĞURLU, Damlanur SAKIZ, Lütfü BAŞ
Şişli Etfal Eğitim ve Araştırma Hastanesi, Plastik, Rekonstrüktif ve Estetik Cerrahi Kliniği ve Patoloji Kliniği, İSTANBUL

Giriş: HPV enfeksiyonuyla ilişkilendirilmiş olan Warty Karsinoma ilk olarak genç bayanlarda vulvada tanımlanmıştır ve skuamöz hücreli karsinomun nadir görülen bir varyantıdır. Papillomatöz yüzeyli oluşu geniş ekzofitik lezyon şeklindeki görünümü makroskobik olarak verrüköz karsinomayla benzerlik gösterse de, tüylü yüzey görünümü ve mikroskobik olarak koilositik atipi benzeri çekirdek değişiklikleri ile stoplazmik vakuolizasyon ayırıcı özelliğini oluşturur. Anogenital bölge-oral kavite-vajen-serviks-mesane gibi farklı bölgelerde oluştuğu yayınlanmıştır. Farklı HPV tipleriyle birliktelik gösterebilmektedir ve özellikle mukozal lezyonlarda HPV etiyolojik neden olarak kabul edilmektedir. Literatürde laringeal condylom olgularının HPV 16 ile ilişkilendirildiği ancak anogenital verrüköz lezyonlarda genellikle HPV 6 ve 11'in saptandığı belirtilmiştir. Cilt tutulumlu verrüköz karsinoma olgularında da birincil etiyolojik ajanın HPV olarak kabul edilmemesine karşın mukosotrofik ve kutanöz HPV tipleri mutlaka araştırılmalıdır.

Literatür incelememizde aksiller tutuluma rastlanmadığı gibi hem aksiller hem de pubik yerleşimli Warty karsinoma olgusu bildirilmemiştir. Tedavide eksizyon sonrası lezyonun büyüklüğüne göre primer sütur, greft veya fleple onarım uygulanır. Verrüköz karsinoma da olduğu gibi metastaz ilerlemiş olgularda beklenir.

Olgu sunumu: Genital ve aksiller bölgede yaklaşık 15 yıldır condylomatöz kitleleri mevcut olan 66 yaşında erkek hasta, bu lezyonlarında son üç aydır büyüme-akıntı ve ülserasyon görülmesi üzerine kliniğimize başvurdu. Hastanın yapılan fizik muayenesinde sağ inguinal bölge medialinden başlayan, 15 cm2 'lik bölgeyi kaplayan, en büyüğü 6 cm çaplı ve aksiller bölgede 2.7 cm'lik papillomatöz ülseratif lezyonlar gözlendi. İleri evre kondylom öntanısı ile kliniğimize yatırılan hastanın lezyonlarına eksizyonel biyopsi ve kısmi kalınlıkta deri grefti ile onarım uygulandı. Hasta postoperatif 14. günde iyileşerek taburcu edildi. Çıkarılan lezyonun patolojik incelemesinde tüylü yüzey görünümü ve koilositik atipi warty karsinoma olarak değerlendirildi ve HPV (human papilloma virus) pozitif bulundu. Olgumuzada PCR çalışmasıyla yapılan DNA analizinde de HPV 16 pozitifliği saptanmıştır. Hastanın 6 aylık takibinde nüks gözlenmedi.

Sonuç: İyi diferansiye skuamöz hücreli karsinomanın nadir bir varyantı olan condylomatöz karsinom (Warty Karsinom) nadir görülen bir karsinom türü olmakla beraber, axiller tutulum ve multipl axilla ve perine tutulumu literatürde yer almadığı için olgumuzu bildirmeyi uygun bulduk.

Kaynaklar:

1. Cho NH,Joo HJ,Ahn HJ,Jung WH,LeeKG.Detection of human papillomavirus in warty carcinoma of the uterine cervix:comparision of immunohistochemistry,in situ hybridization and in situ polymerase chain reaction methods.Pathol Res Pract 1998;194:713-20
2. Yeong M L,Wood K P,Scott B,Yun K.Synchronous squamous and glandular neoplasia of the anal canal.J Clin Pathol 1992;45;261-263
3. Piattelli A,Rubini C,Fioroni M,Iezzi T.Warty carcinoma of the oral mucosa in an HIV +patient.Oral Oncology 37(2001)665-667
4. Heidingsfeld ML.Atrophia maculosa varioliformis cutis.J Cutan Dis 1918;36:285-8
5. Brandsma JL,Steinberg BM,Abramson AL,Winkler B.Presence of human , papilloma virus type 16 related sequences in verrucous carcinoma of the larynx.Cancer Res 1986;46:2185-8
6. Daling JR,Wiess NS,Hislop TG et al. Anal verrucous carcinoma and penile condylomata acuminata. Dermatology 2000;200:320-23

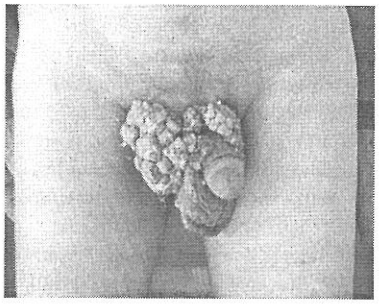

Resim 1: Vakanın görünümü

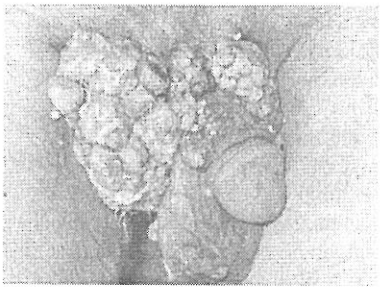

Resim 2: Vakanın yakından görünümü

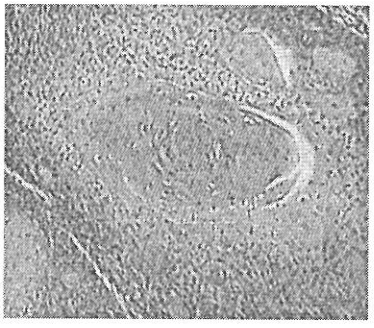

Resim: Patolojik görünüm

P-197
Travmanın İndüklediği Pyoderma Gangrenozum

Mustafa KESKİN, Mehtap KARAMEŞE, Zekeriya TOSUN, Canan UCAR, Nedim SAVACI
Selçuk Üniversitesi Meram Tıp Fakültesi Plastik ve Rekonstrüktif Cerrahi AD., KONYA

Pyoderma gangrenosum (PG) idiopatik, nadir görülen etiolojisi bilinmeyen ağrılı cilt ülserlerine neden olan cilt hastalığıdır. Tüm yaş gruplarını etkileyebilirken en çok yetişkinler görülür. Histopatolojik bulguları nonspesifik olduğundan genellikle tanısı klinik bulgulara göre konulur. Klasik pyoderma gangrenosum, etrafında eritemli sınır taşıyan, mukopürülan tabanlı oldukça hızlı ilerleyen ülsere bir veya daha çok lezyondan oluşur. Lezyonların yerleşim yeri genelde alt extremitedir.
Babası tarafından fiziksel şiddete maruz kalmış bir çocukta başlayan pyoderma gangrenosum sunulmaktadır. Paterjini PG de etkisi bilinmesine rağmen bu vakada olduğu gibi fiziksel travma sonrası gelişimi daha önce bildirilmemiştir.

Olgu Sunumu: Önceden sağlıklı 9 yaşında erkek çocuk babası tarafında demir çubuk ile özellikle bacaklarına darbeler gelecek şekilde dövülmüştür. Şiddetli ağrı, ilerleyici morluk nedeniyle 3 gün sonra acil servise müracaat etmiştir. Fizik muayenede her iki alt ekstremitede ve ayaklarda şişlik, şiddetli ağrı, sağ bilek ve ayak dorsumunda geniş ve multiple hemorajik vezikülleri vardı. Benzer lezyonlardan sol ayak lateral malleol üzerinde de vardı(şekil 1). Lezyonların etrafı eritemli ve menekeşe renginde cilt ile çevrili idi. Hastada ateş hiç olmadı. Laboratuar incelemelerinde eritrosit sedimentasyon hızı, beyaz küre sayımı, C reaktif protein PT, PTT, TT, fibrin yıkım ürünleri normal değerlerin üzerinde olduğu görüldü. Ayrıca C3, C4, protein C, protein S, antitrombin III, antinuclear body, rheumatoid factor, viral seroloji, aerobic ve anaerobic kültürler çalışıldı. Bu testler ise normal idi. Vezikülerin sıvısı aspire edilip mikroskopik inceleme yapıldı. Yoğun eritrosit ve lenfomononükleer hücreler ve kısmen de polimorfonükleer hücreler bulunmakta idi. Hasta hikâyesinde sistemik bir hastalık yoktu. Radyolojik incelemede kemik travmasına rastlanmadı. Alt extremitenin doppler incelemesinde venöz sistem normaldi. Distal arterlerin pulsasyonu el dopleri ile alınmakta idi. Hasta pediatri kliniğine purpura fulminans tanısı ile yatırıldı ve heparin (2600-4800 IU 4x1) ve geniş spekturumlu antibiotik (sefotaksim) tedavisi başlandı. İlk ay boyunca lokal yar bakım tedavisi yapıldı. Hemorajik veziküller 10 gün içinde rüptüre olup üzeri eskar dokusu ile kaplandı. Üç adet biopsi spesmeni alındı, incelemede polimorfonukleer nötrofilik abse formasyonu ve yoğun mononükleer lenfositik infiltrasyon infiltrasyon vardı. 1 ay sonra nekrozlar debride edildi(şekil2). Fakat debritman sonrası ülseratif lezyonlarda ilerleme gözlendi. Retrospektif değerlendirme sonrası klinik ilerleme ve patoloji raporu bir arada değerlendirilince pyoderma gangrenosum tanısı konuldu ve günlük 40 mg prednisolon (1 mg/kg) oral başlandı. Tedavinin ilk haftası içinde dramatik yanıt alındı. Kortikosteroid tedavinin başlamasından 40 gün sonra lezyonun progresyonu geriledi ve ülser kavitesi sağlıklı granülasyon ile doldu. Her iki bacaktaki defektler iki uyluktan alınan kısmi kalınlıkta deri grefti ile kaplandı. Cerrahi sonrası prednisolon tedavisine devam edildi. Greft ve dönor alan sorunsuz bir şekilde iyileşti(şekil 3). Cerrahi sonrası yirminci günde prednisolon dozu azaltılmaya başlandı. Sonrasında prednisolon tamamen kesilerek hasta taburcu edildi. 1 yıllık takipte hastanın durumunun iyi olduğu gözlendi.

Tartışma: Pyoderma gangrenozum (PG) ilk kez 1930 yılında Brunsting tarafında tariflenmiş nadir görülen idiopatik, nekrotizan, ülseratif bir deri hastalığıdır. PG püstüler, büllöz, ülseratif ve vejetatif varyantlarını içeren çeşitli klinik formları tariflenmiştir. Her yaşta görülmekle beraber üçüncü dördüncü dekadta insidansı pik yapmaktadır. Genetik yatkınlık oldukça nadirdir. Spesifik kalıtım paterni gözlenmemiştir. Çocuklarda da büyüklerdeki gibi en sık etkilenen vücut alanı alt extremitelerdir. Bacaklara ilaveten yüz perianal ve genital bölgelerde etkilenebilir. Etyopatogenezi bilinmemektedir. Sekonder bakteriyel kolonizasyon görülebilmekle beraber infeksiyöz tabanı yoktur. Lezyonların gelişme mekanizmasının travma sonrası inflamauar prosesin cilt lezyonlarına neden olduğu düşünülmektedir.
Tanısı lezyonun tipik davranışına, altta yatan hastalığın hikayesine ve daha az olarak ta histopatolojiye dayanmaktadır. Spesifik histopatolojik veya laboratuar inceleme yoktur. Kutanöz lezyonlar hassas papül veya vezikül şeklinde başlayıp ağrılı ülserlere doğru ilerler. Lezyonun periferinde eritem belirgindir. Ülser tabanı mukopürülan eksudalı granülasyon ve nekrotik doku içerir. Hızla gelişen veziküller ve hemorajik büller bulunabilir. Klinik prezentasyon primer kütanöz enfeksiyonlara, kollajen doku hastalıklarına, vasküler tıkayıcı hastalıklara veya malign neoplazımların kutanöz tutulumlarına benzeyebilir. Çocuklardaki en önemli birliktelik inflamatuar barsak hastalığı ve artrittir. Histopatolojik özellikler tanısal olmamakla birlikte deri biopsisi diğer akut deri ülserasyon nedenlerini ekarte etmek için gereklidir.
Pyoderma gangrenosum için cerrahi müdahele donör alanlarda destrüksiyon riski ve lezyonların progresyonu açısından tartışmalıdır. Akut dönemde debridman ve greftleme gibi cerrahi işlemler önerilmemektedir. Ancak çalışmalar deri greftlerinin etkili olması için uzun süreli immünosupresif tedavinin gerekliliğini göstermektedir.
Pyoderma gangrenosum tanı ve tedavi olarak zor bir hastalıktır. Optimal tedavisi tartışmalı olmaya devam etmektedir. Hastamızda tanı karakteristik klinik ve histopatolojik özelliklere ve kortikosteroid tedavisine verdiği mükemmel yanıta dayanılarak konulmuştur. Deri greftleri

kullanılmasında tereddütler olmasına rağmen sekonder edpitelizasyonla kapatılamayacak kadar büyük lezyonlarda yeterli immünsüpresif tedaviden sonra deri grefti yapılabilir.



Şekil 1: preop görünüm



Şekil 2: debridman sonrası



Şekil:3 postop 20. gün

Kaynaklar:

1. Brunsting LA, Goeckerman WH, O'Leary PA. Pyoderma (ecthyma) gangrenosum. Clinical and experimental observations in five cases occurring in adults. Arch Dermatol Syphilol 22: 655, 1930.
2. Powell FC, Su WPD. Pyoderma gangrenosum: classification and management. J Am Acad Dermatol.:34:395, 1996.
3. Bennett ML, Jackson JM, Jorizzo JL, Fleischer AB, White WL, Callen JP. Pyoderma Gangrenosum: A Comparison of Typical and Atypical Forms with an Emphasis on Time to Remission. Case Review of 86 Patients from 2 Institutions Medicine Volume 79: 37, 2000.
4. Khandpur S, Mehta S, Reddy BS. Pyoderma gangrenosum in two siblings: a familial predisposition.Pediatr Dermatol. 18:308, 2001.
5. Graham JA, Hansen KK, Rabinowitz LG, Esterly NB. Pyoderma gangrenosum in infants and children. Pediatr Dermatol. 11:10, 1994.
6. Von den Driesch P. Pyoderma gangrenosum: A report of 44 cases with follow-up. Br J Dermatol 137: 1000, 1997.

P-198
Sural Arter Flebi Donör Alanlarında Purse-String Sütür Tekniği

Nesrin TAN BAŞER, Ayşe YÜKSEL BARUTÇU, Volkan IŞIK, Ahmet TERZİOĞLU, Gürcan ASLAN

S.B. Ankara Eğitim ve Araştırma Hastanesi 2. Estetik, Plastik ve Rekonstrüktif Cerrahi Kliniği, ANKARA

Amaç: Purse string, uzun süredir cerrahlar tarafından özellikle dairesel doku defektlerinin kapatılmasında kullanılan bir sütür tekniğidir ve bugüne kadar birçok modifikasyonu tanımlanmıştır. Biz çalışmamızda sural arter flebi uyguladığımız hastaların flep donör alanlarını, bu teknikle küçültmeyi amaçladık.

Gereç ve yöntem: Mayıs 2004 ve Nisan 2005 tarihleri arasında kliniğimizde alt ekstremite rekonstrüksiyonu için ada pediküllü fasyokutan sural arter flebi uygulanan 13 hastanın flep donör alanına 1-0 erimeyen iplik ile subkutiküler purse string sütür tekniği uygulanmıştır. Donör alan boyutu, flep elevasyonunun ardından ve purse string uygulaması sonrası saydam kağıda kaydedilerek, bilgisayar ortamında ölçülmüştür. Sonuçlar istatistiksel olarak değerlendirilmiştir.

Bulgular: Sural flep uygulanan toplam 13 hastanın yaş ortalaması 49.2 olarak bulundu. Sural arter flebi kaldırıldıktan sonra oluşan donör alan defekti ortalama 18,60±3,27 cm^2 idi. Purse string sütürü uygulamasının ardından ortalama defekt alanının 8,90±2,94 cm^2 olduğu görüldü. Sonuçlar arasında istatistiksel olarak anlamlı bir fark tespit edildi ($p < 0,05$).

Sonuç: Büyük cilt flepleri ile rekonstrüksiyon uygulanan hastalarda, donör alan iyileşmesi genellikle deri greftleri ile sağlanır ve bu da kötü kozmetik sonuçlara neden olur. Çalışmamızda hastalarımızda purse string sütür uygulaması ile donör alan onarımı için kullanılan deri grefti boyutunun yaklaşık %50 oranında azaldığı tespit edilmiştir. Böylece hem flep, hemde deri grefti donör alan boyutunda azalma sağlanarak, kozmetik sonuçların daha kabul edilebilir hale geldiği görülmüştür.

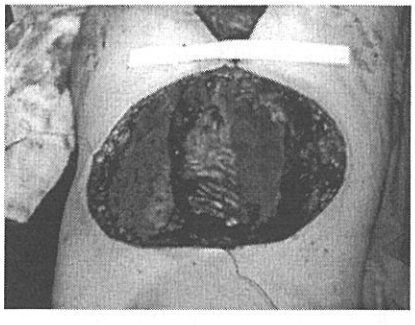

Şekil 1: Sural flep donör alanı

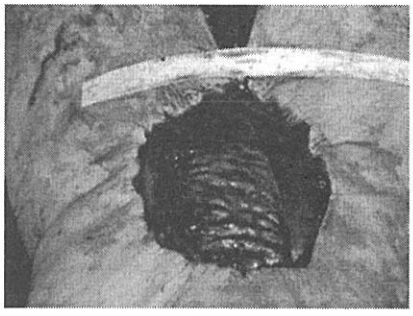

Şekil 2: Purse string sonrası donör alan

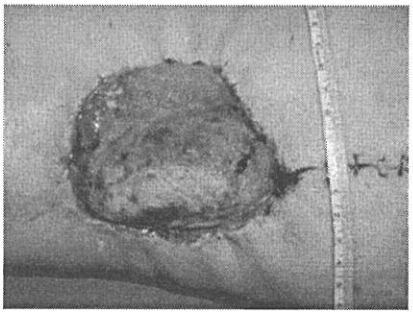

Şekil 3: Post op 4. gün donör alan görünümü

Kaynaklar:

1. Tighe JV, Visavadia BG, Brown AE, Lavery KM. Purse-string closure of a donor defect in the radial forearm. Br J Oral Maxillofac Surg. 2005;13:155
2. Ciatti S, Greenbaum SS. Modified purse-string closure for reconstruction of moderate/large surgical defects of the face. Dermatol Surg. 1999 Mar;25:215-9
3. Winslow CP, Hansen J, Mackenzie D, Cohen JI, Wax MK. Pursestring closure of radial forearm fasciocutaneous donor sites. Laryngoscope. 2000;110:1815-8
4. Mulliken JB, Rogers GF, Marler JJ. Circular excision of hemangioma and purse-string closure: the smallest possible scar. Plast Reconstr Surg. 2002 Apr 15;109;1544-54

P-199

Otojen Anjiyogenetik Mononükleer Hücrelerin, Diyabetik Ayaklı ve Periferik Dolaşım Bozukluğu Olan Hastalarda Anjiogenez ve Yara İyileşmesi Üzerine Etkileri

Gürsel TURGUT[1], Gülderen Yanıkkaya DEMİREL[4], Dilek ARGON[3], Kemalettin YILDIZ[1], Nebil YEŞİLOĞLU[1], Damlanur SAKIZ[2], Nezih HEKİM[4], Yüksel ALTUNTAŞ[3], Lütfü BAŞ[1]

1) Şişli Etfal Eğitim ve Araştırma Hastanesi Estetik- Plastik Rekonstrüktif ve Cerrahi Kliniği, İSTANBUL
2) Şişli Etfal Eğitim ve Araştırma Hastanesi Patoloji Kliniği, İSTANBUL
3) Şişli Etfal Eğitim ve Araştırma Hastanesi 2.Dahiliye Kliniği, İSTANBUL
4) Genkord Kordon Kanı Bankası Kök Hücre Araştırma Laboratuarı, İSTANBUL

Amaç: Kök hücre tedavileri tüm dünyada giderek artan oranda kullanılmakta ve klinik aşamaya gelen araştırmalarda da umut verici ön bilgiler elde edilmektedir. Plastik ve rekonstruktif cerrahide 'kronik yaralar' halen kesin çözümü bulunamayan yada oldukça komplike ve pahalı ameliyat tekniklerinin kullanımını gerektiren sorunlardır.

Erişkin endotelyal progenitör(öncül) hücreler (EPC) ilk kez 1997 yılında Asahara ve ark. tarafından tanımlanmış ve CD34+, VEGFR-2+ ve vasküler endotelyal cadherin+ hücreler olarak tanımlanmışlardır. Endotelyal öncül hücrelerin erişkinlerde iskemi, tümör gelişimi ve yara iyileşmesi üzerine etkileri konusunda bir çok hayvan deneyi yapılmış bulunmaktadır, bu çalışmalar endotelyal projenitör hücrelerin angiogenezi, hem oluşacak damarlarda duvar yapısını oluşturacak yeni endotelyal hücrelere dönüşmek hem de sitokin ve büyüme faktörleri salarak proanjiogenetik bir mikro çevre yaratma yolu ile etkilemektedirler.

Bu araştırmalardan yola çıkarak, otolog olarak elde edilen kemik iliği mononükleer hücrelerinin anjiogenez oluşturma ve iyileştirmeye yönelik etkilerinden bu alanda da yararlanılması gerektiği düşünülerek bu araştırma planlanmıştır. Bu yöntemle özellikle dolaşım bozukluğu olan ekstremitelerde oluşan yaraları ve dolaşım bozukluklarını düzeltmek amacıyla neovaskülarizasyonu artırarak dolaşım bozukluğunu düzeltmek ve yara iyileşmesini hızlandırmak amaçlanmış, otolog hematopoetik mononükleer hücre uygulamasının ekstremite dolaşımı, yara iyileşmesi üzerine etkileri araştırılmış ve sonuçları değerlendirilmiştir.

Gereç ve Yöntem: Dolaşım bozukluğuna bağlı olarak alt ekstremitesinde kronik iyileşmeyen yarası bulunan hastalarda (8 hasta) her hastanın kendi kemik iliği aspirasyonundan elde edilen hematopoietik hücreler hastalara intra-arteryal ve yara bölgesine enjeksiyon şeklinde verilmiştir. Verilme şekli 1-3-7.gün olmak üzere 3 uygulama ve ortalama her uygulamada 2 x 106 hücre olacak şekilde yapılmıştır.

Kemik iliği mononükleer hücrelerinin izolasyonunda eritrositlerin ortamdan uzaklaştırılması için amonyüm klorür lizis yöntemi kullanılmıştır. Kemik iliği aspirasyon örneklerinden amonyum klorür lizis öncesi ve sonrası hücre sayımı yapılmış, ayrıştırılan hücreler CD34 ve CD45 yönünden immunfenotipik inceleme ile karakterize edilmiştir. Hücreler üç günlük süspansiyon kültürlerinde çoğaltılarak (%5 serum içeren RPMI içinde) her örnekten kültür öncesi ve sonrasında otomasyon sistemleri ile bakteri ve maya yönünden mikrobiyolojik inceleme yapılmıştır. Çoğaltılan hücreler dondurularak kültür sonuçları elde edilinceye dek -190oC de sıvı azot tankında bekletilmişlerdir. Kültür sonuçları negatif bulunan örnekler çözülüp bir çok kez yıkandıktan sonra hücre konsantrasyonu 2 x 106 olacak şekilde steril ortamda (Class A) steril enjektörlere alınarak hastalara uygulanmak üzere soğuk zincir koşullarında kliniğe ulaştırılmıştır. Her hasta örneğinden toplam hücre sayısı, CD34 ölçümü ve mikrobiyolojik kültür yapılmıştır.
Uygulama sonrasında yara bölgesinden alınan biyopsi ve patolojik incelemelerle hücrelerin oluşturduğu yeniden damarlanma immunfenotipik, immunhistokimyasal analizlerle kapiller düzeyde; MR Anjiyografiyle büyük ve küçük damarlardaki değişiklikler, hastaların alt ekstremite çevre değişimleri, aktif-pasif eklem hareket açıklıklarındaki değişimler ve Semmes-Weinstein monoflaman testiyle duyu kazanımı ve hasta memnuniyetleri değerlendirilmiştir. Defekt boyutlarındaki değişimler gridleme yöntemi ile ölçülmüştür.

Bulgular: Hastaların üçünde uygulama sonrasında defekt sekonder iyileşirken diğer hastaların defekt boyutlarında küçülme ve defekt zemininde greftle örtüm için uygun granülasyon dokusu gelişimi gözlenmiştir.Yapılan muayenelerde uygulamaların ilk haftasından itibaren aktif ve pasif eklem hareket açıklıklarında ve Semmes-Weinstein monoflaman testi ile yapılan duyu muayenelerinde anlamlı düzelme saptanmıştır. Defekt çevresinden ve defekte komşu sağlam deriden uygulama öncesi ve sonrasında alınan insizyonel biyopsilerin karşılaştırılmasında dermiste anlamlı oranda kapiller damar proliferasyonu ve yeni damar oluşumu gözlenmiştir.

Hastaların uygulama öncesinde aktif ve pasif eklem hareket açıklığını kısıtlayacak derecede mevcut olan ağrılarında uygulama sonrasında klinik olarak belirgin azalma gözlenmiştir.

Defektin bulunduğu alt ekstremitelerde belirli seviyelerde yapılan çevre ölçümlerinde uygulamalar sonrasında öncesine göre artış gözlenmiştir.MR-anjiyografi incelemelerinde

uygulama öncesinde büyük arterlerde saptanan plak oluşumlarının hücre uygulaması sonrasında azaldığı gözlendi. Hastaların kemik iliği aspirasyon sahalarında ve enjeksiyon bölgelerinde hematom, enfeksiyon ve enjeksiyona bağlı komplikasyon gözlenmemiştir.

Sonuç: Sonuç olarak otolog hematopoietik hücrelerin enjeksiyonu ile anjiyogenezin sağlanması ve epitelizasyonun hızlandırılmasının bu hastaların tedavisinde cerrahiye yardımcı yöntemler arasında umut verici bir seçenek olabileceği kanaatindeyiz.

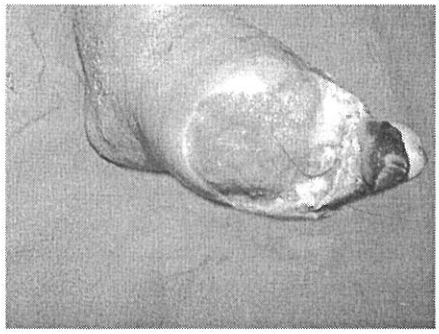

Olgu 1: Uygulama öncesi

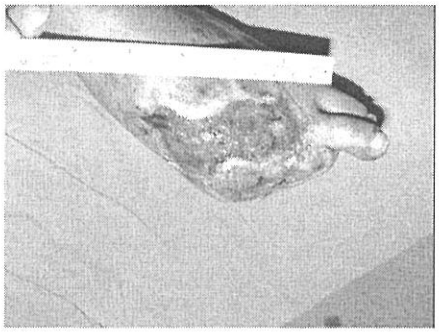

Olgu 2:Uygulama öncesi

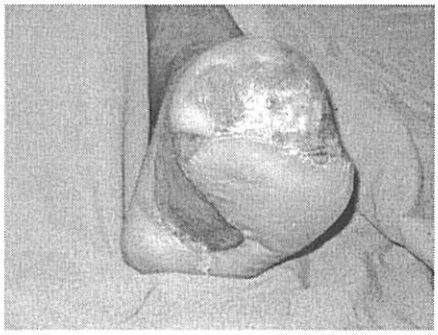

Olgu 1:Uygulama sonrası

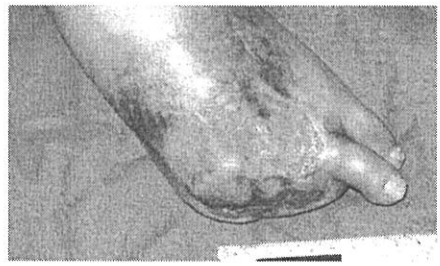

Olgu 2:Uygulama sonrası

Kaynaklar:

1.Fiester A, Scholer H, Caplan A. Stem cell therapies: time to talk to the animals. Cloning Stem Cells. 2004;6(1):3-4.

2.Machens HG, Morgan JR, Berthiaume F, Stefanovich P, Reimer R, Berger AC. Genetically modified fibroblasts induce angiogenesis in the rat epigastric island flap. Langenbecks Arch Surg. 1998 Oct;383(5):345-50.

3.Yamashita JK. Differentiation and diversification of vascular cells from embryonic stem cells. Int J Hematol. 2004 Jul;80(1):1-6. Review.

4. Almeida-Porada G, Porada C, Zanjani ED. Plasticity of human stem cells in the fetal sheep model of human stem cell transplantation. Int J Hematol. 2004 Jan;79(1):1-6. Review.

5. Chen D, Lewis RL, Kaufman DS. Mouse and human embryonic stem cell models of hematopoiesis: past, present, and future. Biotechniques. 2003 Dec;35(6):1253-61. Review.

6. Angelopoulou MK, Rinder H, Wang C, Burtness B, Cooper DL, Krause DS. A preclinical xenotransplantation animal model to assess human hematopoietic stem cell engraftment. Transfusion. 2004 Apr;44(4):555-66.

ASİSTAN YARIŞMA BİLDİRİLERİ

Deneysel ABY-1
Dorsal Nazal Düzensizliklerin Önlenmesi ve Giderilmesinde Otojen Kıkırdak, İnsan Kaynaklı Asellüler Dermis, ve Solvent-Dehitrate Perikard'ın Karşılaştırılması : Yeni Rinoplasti Modelinde Deneysel Çalışma

Harun ÇÖLOĞLU[1], Afşin UYSAL[1], Uğur KOÇER[1], Melike ORUÇ[1], Yüksel KANKAYA[1], Yiğit Özer TİFTİKÇİOĞLU[1], Selma UYSAL[2], Müzeyyen ASTARCI[3]

1) Ankara Eğitim ve Araştırma Hastanesi, Plastik Cerrahi Kliniği, ANKARA
2) Ankara Eğitim ve Araştırma Hastanesi, Radyoloji Kliniği, ANKARA
3) Ankara Eğitim ve Araştırma Hastanesi, Patoloji Kliniği, ANKARA

Özet

Günümüze kadar birçok materyal önceki rinoplastiye veya başka bir nedene sekonder burun sırtındaki düzensizliklerin giderilmesinde ve/veya önlenmesinde kullanılmıştır. Fakat bu konudaki deneysel çalışmalar yetersizdir ve klinik çalışmalar da tam anlamıyla objektif sonuçlar vermemektedir. Bu çalışmada tavşanlarda yapılan yeni rinoplasti modelinde, rinoplasti işlemi sonrası nazal düzensizliklerin giderilmesinde veya önlenmesinde solvent-dehitrate perikard (xenogreft), insan kaynaklı asellüler dermal matrix ve otojen kulak kartilaj (otogreft) materyallerin "onlay" greft şeklinde, kıyaslamalı olarak etkinliğinin araştırılmasını amaçladık.

Çalışmada 30 adet, ağırlığı 2100 ile 2550 gr arasında değişen, genç-yetişkin, dişi, Yeni Zelanda türü tavşan kullanıldı. Ameliyat öncesi bütün tavşanların burunlarında bilgisayarlı tomografi ile ölçümler, "pinch" testleri ve fotoğraflama yapıldı. Her grupta 10 tavşan olacak şekilde 4 grup yapıldı. Grup 1 : Rinoplasti işlemi + Otojen kartilaj grefti uygulaması, Grup 2: Rinoplasti işlemi + Asellüler dermis grefti uygulaması, Grup 3 : Rinoplasti işlemi + perikardium grefti uygulaması. Tavşanlar 4 ay takip edildikten sonra "onlay" greft olarak uygulanan burun dorsumu üzerindeki deri tıraş edildi. Belirlenen açılarda standart fotoğraflama yapıldı. Burun derisinde "pinch" testi ile ölçümler yapıldı. Sonra tavşanlar sakrifiye edilerek, tomografik inceleme yapıldıktan sonra, burunlarda belirlenen boyutlarda histopatolojik çalışma yapıldı. Derideki skatrisyel ve atrofik değişiklikler, greftin etraf dokuya ve deriye olan adezyonu, rezorpsiyon oranları, koyulan greft parçalarının kalınlığı ile kıyaslamak için subdermal kalınlık ölçümleri yapıldı.

Grup 2 ve 3 de kullanılan iki materyalin donor alan problemi olmaması, ameliyat süresini uzatmaması, hafızasının kartilaja kıyasla çok düşük olması ana avantajlarıdır. Bu çalışmada bu özellikleri teyit eder niteliktedir. Kartilaja kıyasla bu yapıların burun dorsumunda greft olarak kullanımında herhangi bir dezavantajla karşılaşılmamıştır. Hiçbir hayvanda ülserasyon, ekstrüzyon oluşmamıştır. Ölçülen internal nazal kapak açıları sonucuna bakıldığında beklenildiği gibi kartilaj spreader etkisi yaratmış, asellüler dermis ve solvent dehitrate perikardın spreader etkisi yaratmadığı görülmüştür. Tutoplast ve Allodermde orta yoğunlukta greft reaksiyonu yaratmasına rağmen bu doku bütünlüğüne yansımamıştır. Deriye olan adezyon değerlendirmesinde, burada kullanılan hiçbir greft materyalinde. bu durumun oluşmadığı veya artırmadığı görülmüştür.

Sonuç olarak insan kaynaklı asellüler dermis (Alloderm) ve solvent- dehitrate perikard (Tutoplast) dorsal nazal problemlerde "onlay" greft olarak kullanımda günümüze kadar en sık kullanılan materyal olan otolog kartilaja kıyaslandığında çok iyi bir alternatif olarak görülmektedir.

Giriş: Kalitesi ve rengi bozulmuş ince deri, palpable veya görünür kemik düzensizlikleri ve dorsal derinin kemiğe ve kartilajlara adezyonları, rinoplasti ameliyatından sonra veya post-travmatik oluşan problemlerin bazılarıdır.(1-6). Günümüze kadar birçok materyal önceki rinoplastiye veya başka bir nedene ikincil burun sırtındaki düzensizliklerin giderilmesinde ve önlenmesinde kullanılmıştır. Aynı zamanda özellikle ince derili hastalarda düzensizlik oluşmasını engellemek amaçlı "primer" rinoplasti ameliyatında da greft materyallerine ihtiyaç duyulabilmektedir. Bu klinik durumların azalma göstermesine rağmen hala bir çok plastik cerrah bu gibi durumlarla karşı karşıya kalmaktadır(1-6). Kıkırdak, dermis, temporalis fasya, "Superficial musculoaponeurotic system"(SMAS), vicril meş, jelatin film, polytetrafluoroethyene, "surgicel"-sarılı parçalanmış kıkırdak, tensor fasya lata, ve asellüler dermis, hem kontur deformitelerini doldurmada hemde subkutanöz ped sağlamada şimdiye kadar kullanılmış pek çok materyallerden bazılarıdır.(1-18). Kullanılan her materyalin kendine göre dezavantajları ve avantajları mevcuttur. Fakat halen istenilen tüm özellikleri bir arada taşıyan bir greft materyali konusunda fikir birliği tam olarak sağlanmış değildir. Bu konudaki deneysel çalışmalarda yetersiz kalmıştır. Klinik çalışmalardaki takiplerin çoğu kısadır veya objektif sonuçlar vermemektedir. Literatürdeki bu eksikliğin bir sebebi de şimdiye kadar deneysel olarak kullanılabilecek uygun bir rinoplasti modelinin olmaması olabilir.

Kadavra derisinden elde edilen "Alloderm" (LifeCell Corporation, Branch-burg, N.J.) dermal replasman için kullanılmaktadır(19). Kadavra derisindeki epidermis ve dermal hücreler asellüler greft yaratmak için dondurulup kurutularak kaldırılır. Böylece "Alloderm"den major histokompatibilite klass 1 ve 2 antijenler çıkarılmış olur ve immünolojik reaksiyon, rejeksiyon tamamen engellenmiş olur. İmplantasyonundan sonra bu asellüler dermal matriks (allogreft) insan vücudunda yeniden şekillenme gibi doğal bir şekilde tekrar tanımlanır. Birçok klinik durumlarda

kullanılmıştır. Bunlar, yanıklarda deri replasmanında, perodontal cerrahide gingival greft olarak, yumuşak doku defektlerini doldurmak için, septal perforasyon rekonstruksiyonunda gibi(1,7,19-21). Aynı zamanda kozmetik cerrahide, özellikle lip ve nazolabial oluk augmentasyonunda kullanılmaktadır, fakat sonuçlar ümit verici olmasına rağmen takip süreleri hala kısa sayılmaktadır(1). Klinikte yeni olmakla beraber burun dorsum problemlerinde de kullanılmıştır ve sonuçların yüz güldürücü olduğu söylenmektedir(1,7,20).

Solvent-dehitrate perikard (solvent-preserved, gamma-sterilized, bovine pericardium. Tutoplast, Tutogen Medical, Neunkirchen a. Br., Germany) klinikte birçok yerde kullanılmıştır; orbita rekonstrüksiyonu, oftalmik cerrahide, timpanoplasti, duraplasti, nasal septum perforasyonlarında, yüz felcinde, parotidektomi defektlerinin doldurulmasında, herni onarımı, korporoplasti, peyroni hastalığı cerrahisi bunlardan bazılarıdır(22-30). Solvent-dehitrate perikard, tamamen biyolojik, komşu dokuya biotransformasyonu olan, antibiotiklere geçirgen, yüksek derecede stabil, yeteri kadar yumuşak ve fleksibil, kolay suture edilebilen bir materyaldir(27,29,31). Bu özellikleri ile burunda greft olarak kullanımın çok avantajlı olacağını düşünmekteyiz ve daha önce burun dorsumunda "onlay" greft materyali olarak kullanılmamıştır.

Bu çalışmada tavşanlarda yapılan yeni rinoplasti modelinde, rinoplasti işlemi sonrası nazal düzensizliklerin giderilmesinde ve/veya önlenmesinde solvent-dehitrate perikard(xenogreft), asellüler dermal matrix(xenogreft), ve otojen kulak kartilaj(otogreft) materyallerinin tavşan burununda yeni tanımlanmış rinoplasti modelinde "onlay"greft şeklinde, kıyaslamalı olarak etkinliğinin araştırılmasını amaçladık.

Gereç ve Yöntemler: Bu çalışmada 30 adet, ağırlığı 2100 ile 2550 gr arasında değişen, genç yetişkin, dişi, Yeni Zelanda türü tavşan kullanıldı. Bütün cerrahi müdahaleler ve tetkikler, ketamin(60 mg/kg im) ve xylasine (5 mg/kg im) anestezisi altında gerçekleştirildi. Bütün hayvanlarda cerrahi müdahele öncesi burunlarında bilgisayarı tomografi ile internal nazal kapak açısı ölçümleri yapıldı. "Pinch" testi ölçümleri ve belirlenen açılardan fotoğraflama yapıldı.

Cerrahi Yöntem

Tavşanın anestezisini ve tıraşlanmayı takiben, martı kanadı şekilli eksternal nazal insizyonla girilerek (Resim 1), burun supperiostal plandan de-isketilize edildi. Osseokartilajinöz birleşim görülerek tanımlandı, üst ve alt lateral kartilajlar ortaya konuldu (Resim 2). Kartilaj ve kemik dorsal rezeksiyonlar testere ile yapılarak çatı düzgün bir şekilde açıldı (Resim 3). Lateral osteotomiler, nazal kemik ve "incisive" kemiğin nasal proçesi arasından başlanarak dorsalde belirlenen radikse kadar testere, osteotom ve çekiç yardımıyla bilateral yapıldı, böylece çatı kapatulmış oldu. (Resim 4). Gerft materyalleri osseokartilajinöz birleşim üzerine "onlay" greft şeklinde 6/0 prolen sutur ile tespit edildi(Resim 5). Daha sonra cilt suturasyonu, dikkatli ve gergin stabil flaster ile pansuman yapılarak prosedür sonlandırıldı (Resim 6). Çalışma 10' ar hayvandan 3 grupta planlandı.

Gruplar

Grup 1 : İlk on hayvanda rinoplasti işlemi tamamlandıktan sonra osseo-kartilajinöz birleşim üzeri kapanacak şekilde hayvanın kendi kulağından alınan 1,5 x2 cm boyutunda, ortalama 0,752 (0,56-0,93) mm kalınlığında otojen kartlaj grefti tabaka ile örtülüp("onlay" greft) yeterli fiksasyon ve hemostazı takiben cilt kapama ile operasyon sonlandırıldı

Grup 2 : İkinci on hayvanda rinoplasti işlemi tamamlandıktan sonra osseo-kartilajinöz birleşim üzeri kapanacak şekilde 1,5 x2 cm boyutunda, ortalama 0,882 (0,77-0,98) mm kalınlığında acellüler dermal matriks tabaka ile örtülüp("onlay" greft) yeterli fiksasyon ve hemostazı takiben cilt kapama ile operasyon sonlandırıldı

Grup 3 : Üçüncü on hayvanda rinoplasti işlemi tamamlandıktan sonra osseo-kartilajinüz birleşim üzeri kapanacak şekilde 1,5 x2 cm boyutunda, ortalama 0,782 (0,65-0,99) kalınlığında solvent-dehitrate perikard tabaka ile örtülüp("onlay" greft) yeterli fiksasyon ve hemostazı takiben cilt kapama ile operasyon sonlandırıldı.

Bütün gruplarda koyulan greft materyallerinin kalınlıkları mikrometre ile sekiz değişik yerinden ölçülerek ortalamaları alınarak belirlendi.

Bütün hayvanlar 4 ay takip edilip sakrifiye edildikten sonra bilgisayarlı tomografi ile internal nazal kapak açısı ölçümleri yapıldı. Burun dorsumları tıraşlanarak belirli açılardan fotoğraflama yapıldı. Burun dorsumlarında greftleme alanı üzerindeki deriye "pinch" testi yapıldı. Burun dorsumları eksize edilerek histopatolojik incelemeye gönderildi. Subdermal ped augmentasyonu ve rezorbsiyon, çevre dokulara adezyon ve kollojen yoğunluğu, greft reaksiyonları, dermal değişiklikler incelendi.

Sonuçlar: Cerrahi müdahele sırasında herhangi bir komplikasyon yaşanmadı. 30 tavşandan 4 adeti postoperatif değişik günlerde öldü ve çalışma dışında kaldı. Grup 1 (otolog kartilaj) de postoperatif 28 ve 56. günde iki hayvan öldü. Grup 2 (asellüler dermis) de postoperatif 66. günde bir hayvan öldü. Grup 3 (perikardium) de postoperatif 6. günde bir hayvan öldü.

"Pinch" testi

Grup 1 (otolog kartilaj) de "pinch" testi preoperatif ortalama 11.6(10-13)mm, postoperatif 11.3(10-12)mm ölçüldü. Grup 2 (asellüler dermis) de "pinch" testi preoperatif ortalama 9(7-10)mm, postoperatif 10.3(8-12)mm ölçüldü. Grup 3 (perikardium) de "pinch" testi preoperatif ortalama 10.4(10-11)mm, postoperatif 10.75(8-12)mm ölçüldü(Resim 7, Tablo 1). Ameliyat öncesi ve sonrası pinch testi istatistiksel olarak ilişkili ölçümler için Wilcoxon işaretli sıralar testi ile değerlendirildiğinde grupların hepsinde anlamlı fark olmadığı belirlendi (p> .05)(Tablo 2)

Tomografik internal nazal kapak açısı değerlendirilmesi

Grup 1 (otolog kartilaj) de internal nazal kapak açısı

preoperatif ortalama 19.44/19.80 derece, postoperatif 18.3/19.26 derece ölçüldü. Grup 2 (asellüler dermis) de internal nazal kapak açısı preoperatif ortalama 19.54/20.04 derece, postoperatif 16.4/16.82 derece ölçüldü. Grup 3 (perikardium) de internal nazal kapak açısı preoperatif ortalama 18.34/20.12derece, postoperatif 14.97/16.1 derece ölçüldü (Resim 8,9)(Tablo 3). Ameliyat öncesi ve sonrası internal nazal kapak açısı ölçümleri istatistiksel olarak ilişkili ölçümler için Wilcoxon işaretli sıralar testi ile değerlendirildiğinde Grup2 ve 3 de anlamlı bir şekilde azaldığı belirlendi (p> .05). Grup 1 de ise aynı testle istatiksel olarak anlamlı bir fark olmadığı belirlendi (p> .05)(Tablo 4).

Rezorbsiyonun Değerlendirilmesi

Grup 1 de tavşanların kulaklarından alınıp onlay greft olarak kullanılan kartilaj greftlerinin ortalama kalunlığı 0,752 (0,56-0,93) mm ölçüldü, ameliyat sonrası 4. ayda subdermal ortalama kalınlık 0,483(0,42-0,58) mm ölçüldü, tahmini rezorbsiyon oranı %33 olarak belirlendi. Grup 2 de onlay gerft olarak tavşanlara koyulan asellüler dermis greftlerinin ortalama kalunlığı 0,882 (0,77-0,98) mm ölçüldü, ameliyat sonrası 4. ayda subdermal ortalama kalınlık 0,605(0,48-0,73) mm ölçüldü, tahmini rezorbsiyon oranı %29,75 olarak belirlendi. Grup 3 de onlay gerft olarak tavşanlara koyulan solvent-dehitrate perikart greftlerinin ortalama kalunlığı 0,782 (0,65-0,99) mm ölçüldü, ameliyat sonrası 4. ayda subdermal ortalama kalınlık 0,535(0,51-0,58) mm ölçüldü, tahmini rezorbsiyon oranı %32,25 olarak belirlendi(Tablo 5).

Hitopatolojik olarak Subdermal kalınlık (SDK) hesaplanmasında, ölçümler 4 ayrı bölgeden yapılarak ortalamaları alınarak belirlendi.

Greft Reaksiyonu ve Dermal Değişiklikler

Histopatolojik incelemede, Grup 1 (otolog kartilaj) de gözlenen greft ve etraf dokuda kayıt edilebilecek herhangi bir enflamatuar reaksiyon saptanmadı. Grup 2 (asellüler dermis) de genel olarak orta yoğunlukta lenfo-plasmositer reaksiyon ve bir örnekte minimal yabancı cisim dev hücrelerine rastlandı. Bununla beraber doku bütünlüğünü ve deriyi deforme eden bir lezyona rastlanmadı. Grup 3 (Perikardium) de aynı şekilde orta yoğunlukta lenfo-plasmositer reaksiyon ve bir örnekte minimal yabancı cisim dev hücrelerine rastlandı ve doku bütünlüğünü bozan patolojik oluşuma rastlanmadı(Resim 10,11)(Tablo 6). İncelenen histopatolojik kesitlerde tüm tavşanların dermal yapıları normal olarak değerlendirilmiş, ve gruplar arasında herhangi bir fark görülmemiştir. Tavşanların hicbirinde burun sırtlarında belirgin bir deformite, ülserasyon, renk değişikliği gözlenmedi.

Tartışma: Rhinoplasti ameliyatı estetik plastik cerrahide en çok yapılan işlemlerden birisidir. Diğer taraftan pratikte bir çok sayıda sekonder rinoplasti ile karşılaşmaktayız. Sekonder rinoplasti de sorun az rezeksiyon ise çözüm genelde rezeksiyonun tekrarlanmasıdır. Fakat genelde en yaygın problem aşırı rezeksiyon ve osseo-kartilajinöz yapının bozulması veya yıkımıdır. Bu durumda tahribe olmuş yapılarım rekonstrüksiyonu için greft materyalleri kullanılmaktadır(13). Bununla birlikte rezeksiyonun optimum yapıldığı ve osseokartilajinöz birleşimin korunduğu durumlarda bile, özellikle ince derili kişilerde, dorsal nazal düzensizlik oluşabilmektedir. Greftler rinoplastide birçok amaçla kullanım alanına sahiptir. Genel olarak yapısal destek (dorsum, kolumella, tip veya tüm septum) veya maske deformitelerde kullanılır. Genellikle dorsum ve tip rekonstrüksiyonunda, bazende üst ve alt lateral kartilajlara bağlı deformitelerde, dorsal augmentasyonda, aşırı rezeksiyonda, irregüler dorsumda, kollabe lateral duvar, inverte V deformitesi, bozulmuş internal nazal kapak, açık çatı düzeltilmesinde, ve otojen gerftlerin üzerinin kamuflajı gibi bir çok durumda kullanılırlar(7,8,33). Buruna yerleştirilen greftler, vucudun diğer yerlerine yerleştirilen implantlardan daha yüzeyel olmaktadır, bundan dolayı özellikle ince derililerde daha görünür hale gelebilirler(8). Kartilaj greftleri zamanla hoş olmayan düzensizliklere neden olabilmektedir(7). Bu yapılacak olan dorsal replasmanda normal görünümün yanı sıra fonksiyon da sağlanması gerekir. Kulak ve septal kartilaj, kranial kemik ve kosta otojen olarak kullanılan materyallerdir. En çok ve en iyi olarak septal kıkırdak kullanılır, fakat hacim olarak her zaman yetmeyebilir(33). Otolog materyaller alloplastlara olan birçok üstünlükleri kabul edilmiştir. Bio-uyumluluk, immün cevap gibi problemler yoktur ama donor alan problemi bile bazen cerrahın veya hastanın başka materyallere yönlenmesine sebep olabilmektedir(8).

En erken otolog greft denemeleri alın flebi gibi yumuşak dokularla birlikte kullanılmıştır(34). Diffenbach(34) burunda yapısal greftlemenin önemini 19. yüzyılda vurgulamıştır. Yirminci yüzyılda 1907 de Jacques Joseph(35) intranazal insizyon yoluyla serbest kartilaj greftlemeyi rapor etmiştir. Peer(36,37) 1941 de otolog septal ve auriküler kartilajın rezorpsiyona olan rezistansını bildirmiştir. Foman(38) 1951 de tip projeksiyonunu artırmak için kolumellar "strut"u tarif etmiştir. Goldman(39) septal kartilajın internal insizyon yoluyla yumuşak doku paketine yerleştirilerek nazal tipin maske irregüliritesine "onlay" greft olarak kullanılmasını tarif etmiştir. Hage(40) 1967 de kollabe nazal ala tedavisinde konkal kartilajın, "butterfly" greft olarak kullanımını tarif etmiştir. Sheen(41) 1975 de tip projeksiyonunun artırılması ve tanımlanmasında "siper" greft kullanımını bulmuşlar ve bu çok kabul görmüştür. Literatürde en büyük serilerden biri Tardy' nin(42) 2000 vakalık kişisel augmentasyon rinoplasti serisidir. Bu çalışmada otolog kartilaj kullanmanın komplikasyonlarının çok düşük olduğu vurgulanmış, kartilajla birlikte perikondrium korunursa kartilaj gerftinin büyümeye devam ettiği tarif edilmiştir. Diğer otorler ise perikondrioumu korumanın önemini, distorsiyon ve rezorbsiyonu azalttığını vurgulayarak belirtmişlerdir(43).

Küçük palpable dorsal irregüliriteler rhinoplasti operasyonundan sonra oluşabilen kötü yaygın bir sekeldir. Hem hastayı hem de hekimi rahatsız eden bu deformiteler istenmeyen sekonder cerrahiye neden olabilir. Pratikte dorsal irregüliriteler primer rinoplasti ameliyatlarının yaklaşık % 7-10 unda oluşabilmektedir. Sekonder cerrahilerin de yaklaşık

% 30 unun nedenidir(6). Özellikle bu sorunla karşılaşan hasta gurubu ince derili olanlardır(6). Osseo-kartilajinöz humpın Joseph rezeksiyonu açık çatı ile beraber 6 ayrı kısım şeklinde düz füziform osseokartilajinöz ünite dönüştürür(44). Bu oluşan deformiteyi "infraktür" le tamamen kapatmak her zaman mümkün olmayabilir. Bundan dolayı üzerini örten dokunun kamuflajına rağmen istenmeyen kaçınılmaz düzensizlikler, açık çatı ve septum "twists" i gibi problemler oluşur. Eğer olgunun derisi de ince ise birkaç yıl sonra ödem tamamen çözüldükten sonra bu sorunların kanıtları görünür hale gelir. Skoog(45) geliştirdiği teknikte rezekte ettiği humpı trimleyim, modifiye edip tekrar yerine koymuştur. Bununla beraber başlangıçta soğuk iklimler de soğuk sensivitesi gelişmesi ve alınan hampa yeniden şekil verilmesindeki ve greftin tekrar yerleştirilmesindeki zorluklar mevcuttur(2). Kartilaj otogreftlerin uzun dönem devamlılığı deneysel olarak gösterilmiştir. Klinik araştırmacılar transplantasyondan yıllar sonra bile yapısının ve volumunun muhafaza edildiğini doğrulamışlardır. Perkondriumun yokluğu veya varlığı greft devamlılığını etkilemez fakat perikondrium intakt ise daha az rezorbsiyon olduğu söylenir. Transplante kartilajın büyüme potansiyeli olduğu deneysel olarak gösterilmiş fakat klinik olarak doğrulanmamıştır(46).

Post-rinoplasti hastalarında kontur defektlerinin rekonstruksiyonunda tercih edilen augmentasyon materyalleri genellikle septum, alar ve aurikuler kartilajdan elde edilen otojenöz kartilaj olarak kabul edilir(11,33,47,48). Büyük defektlerde kostal kartilaj ve kranial kemik seçenek olarak karşımıza çıkar(49). Uzun dönemde kartilaj greftlerinin başarısı iyi dökümente edilmiştir. Kartilajın beslenmesi direkt doku sıvı difüzyon süreci ve etrafı saran fibröz matrix yoluyla olur(50,51). Kartilaj kolay manuple edilebilir, fakat doğasında olan esneklik ve hafızası olmasından dolayı sert destek yapı ve kontur sağlayabilir. Bununla beraber çoğu raporda bazı oranlarda kartilaj greftinin distorsiyone ve migrate olma eğilimlerinin sorun çıkardığı bildirilmektedir. Bu özellikle ince derili hastalarda olmaktadır. İnce derili hastalarda subkutanöz dokunun zayıf olması alttaki destek yapılardaki küçük düzensizlikleri bile kamuflajı fakir olmakta, bundan dolayı kartilaj greft posizyonunda asimetriler, irregüliriteler görünür hale gelmektedir(12).

Otolog kartilajlar kemik gibi diğer otogenlere kıyasla daha az donor alan morbiditesi yaratma gibi avantajları mevcuttur. Septal kartilajın ayrı bir insizyon yapılmadan elde edilebilir olması, ve ameliyat süresini uzatmaması çok büyük avantajdır, fakat her zaman yeterli olmaması en büyük dezavantajıdır. Kartialjın kalınlığında hafızasında sorunlar çıkabilmekte yeniden şekillendirme gerekmektedir. Sık kullanılan donor alanlardan biride konkal kartilaj gerftidir. Herhangi bir kozmetik problem yaratmadan alınabilmektedir. Şekillendirilebilir ve komplikasyon oranı düşüktür fakat asimetrik olması dezavantajdır, genelde nasal tipde "onlay" greft olarak kullanımı başarılı bulunmuştur. Bateman ve arkadaşları yaptığı çalışmada kartilaj grefti kullanımında revizyon oranını 3 ana problem ile ilişkilendirmiştir. 1-The first is that the surgery in cases where a graft is required is often more extensive as well as more techically exacting. 2-Grefti saran dokuda tahmin edilemeyen skarlaşma oluşmasına bağlı, kozmetik görünümde değişiklik yaratan greftin yer değişikliği ve deformasyonu. Buna aynı zamanda konkal kartilajın asimetrik natürüde katkıda bulunabilmektedir. 3-İnce derili hastalarda ne kadar dikkatli olunursa olsun bazen yinede konulan greftler görünür olabilmesi(8)

Bu problemleri çözmek için geliştirilen bir prosedürde Kartilajinöz ince septal (CATS) greftdir(2,3). Elde edildikten sonra zımparalanıp şekil verilip kalkan gibi dorsum üzerine yerleştirerek deri irregüliritesi, açık çatı kapatılması, ve rezidüel septum "twist"inin kamuflajında kullanılmıştır. Bu tekniğin aynı zamanda "spreader" etkiside bulunmaktadır. "Onlay" greft ile "spreader" greft arasında internal kapak açısına etki yönünden fark olmadığıda gösterilmiştir(2,3) Dermis grefti dorsal augmentasyon ve deformitelerde sık sık kullanılmış ve başarılıda olmuştur(1,2). Kolay düzenli kontur elde edilmesi, hızlı operatif prosedür ve kolay şekil verilir olması avantajlarıdır. Dezavantaj olarak rezorbsiyon riskinin yüksek olması ve tekrarlayan augmentasyonlar gerektirmesi, azda olsa kist oluşması, donor alan skarı oluşmasıdır(1,2,15) Kalınlığı yeterli olmazsa istenmeyen sonuçlarla karşılaşılabilir(1,2). Yapılan bir çalışmada nazal irregüliritelerin kamuflajında dermis greftleri kullanılmış, dezavantaj olarak hastaların % 82 sinde 6 aya kadar süren alıcı alanda şişme, ödemin sürmesi olarak gösterilmiş, % 5 hastada ise geç postoperatif dönemde greft hacminin kaybına bağlı deformite tekrar etmiştir(10). Yüz germe ve sekonder nazal cerrahinin birlikte yapılması gibi istisnai durumda "Superficial musculoaponeurotic system"(SMAS) kullanımı tanımlanmıştır. Böylece aşırı SMAS çıkarılarak dorsal nazal düzensizlik için kullanımı endike olabilmektedir. Aşırı rezekte dorsumun augmentasyonunda da tercih edilmektedir fakat bu bazen gereğinden fazla bulk ekleyebilir(1,2,14) Özellikle yüz germe prosedüride gereken durumlarda, burun dersisinde subkutanöz pedin azaldığı, dermal atrofi, elastoz, telenjiektazi gelişmiş yaşlı hastalarda kullanılması ek donor alan morbiditesi yaratmamasından dolayı da faydalı bulunmuştur(14). Guerrosantos(4,5) dorsal irregüliritelerin kapatılmasında temporalis fasya kullanımını tariflemiştir. Greft nazal augmentasyon ve minör dorsal depresyon düzeltmesinde diğer otorler tarafından da kullanılmış ve geç dönem viabillitesi doğrulanmıştır. Fakat greft materyalinin çok ince olması nedeni ile genelde nazal tip defektlerinin kapatılmasında daha efektif görülmektedir(1,2,4). Kalıcı veya geçici olabilen alopesi gibi donor alan morbiditesi olması, greft elde etmeyi ekleyince operasyon süresini uzatması, ince kaygan temporalis fasyanın uygun posizyonda uygun suturasyon ile manuplasyonu zor olması dezavantaj olarak belirtilmiştir(1). Yağ grefti enjeksiyonu, postrinoplasty deformitelerinde kullanılmıştır fakat genelde 50 % den fazlası absorbsiyona uğrayabilmekte ve böylece önceden tahmin edilemeyen sonuçlarla karşılaşılabilmektedir(1). Bütün otojen materyaller hacim kaybeder bundan dolayı "overcorrection" yapılmalıdır ama doğru miktarı tahmin etmek her zaman mümkün olmamaktadır(1,4). Yetersiz supkutan dokusu olan

veya ince derili hastalarda, kartilaj veya kemikle greftlenen alanlarda görülür irregüleriteler oluşabilmesinden yola çıkarak bu tür sonuçlardan kaçınmak için bu kullanılan otojen greftler, fasya ile kaplanmıştır(4). Özellikle temporaparietal fasya ile kombine kullanılan otojen greftler, deprese nazal radiks ve deprese nasal dorsumun augmentasyonunda başarı ile kullanılmıştır. Aynı zamanda orta duvar ve çatının rekonstrüksiyonunda da submukozal strip şeklinde kullanılmasının faydalı olduğu bildirilmiştir(4,5).

Tardy kartilajın aşırı morselizasyonunun yapılmaması gerektiğini vurgulamıştır, yapılan in vitro çalışmalar "crush" edilmiş kartilajda normal kesilmiş kartilaja kıyasla rezorpsiyon sürecinin arttığını ve "non-viable" olduğunu destekler yöndedir(8,42,46). Onur Erol'un tariflemiş olduğu "Türk Lokumu" ile kullanılan gerft materyallerinin geç dönem görünürlüğü önlenmiş, irregüliritelerin giderilmesi ve şeklin yeniden oluşturulmasında kurtarıcı rolü oynadığı belirtilmiştir(11). "Crush" edilmiş kartilaj da önemli bir hücre fonksiyon kaybı görülmektedir. Bu şekilde uygulanan greftte aşırı bir nekroz gelişmekte ve nekrotik kısım elimine olarak yerini fibröz dokuya bırakmaktadır. Böylece "crush" edilmiş kartilajın en faydalı olduğu durumların küçük nazal defektlerin doldurulması, örneğin burun dorsumundaki defektler de uygulanması şeklinde yorumlanmıştır. Bununla beraber yapısal mekanik stres altındaki burun yapıların rekonstrüksiyonunda uygun değildir(9). Rudderman'ın yapmış olduğu çalışmada gösterdiği gibi "prezerve"(%8.66) veya taze(%5.46) "non-crushed" kartilajlarda "crush" edilen gruba(%25-30) kıyasla rezorbsiyonun az, kondrosit viabilitesinin yüksek olduğu gösterilmiştir. Dorsal nazal düzensizlikte bu yüzden "crush" edilmiş kartilaj kullanılması pek düşünülmez(52).

Günümüzde ençok kullanılan alloplastik materyaller silikon, polietilen, ve polytetrafluoroethylene gibi polimerleri içerir. Bu materyallerde, özellikle silikonda belirgin biouygunluk problemleri mevcuttur. Çoğu otör tarafından otojen kartilajdan daha kötü bir alternatif olduğu bildirilmiştir. Bununla beraber elde edilebilir yetersiz kartilaj durumunda potansiyel olarak kullanılmaktadır(8). Bunula birlikte enfeksiyon ve yabancı cisim reaksiyonu gibi potansiyel problemler daima bulunmaktadır. Bu problemlere rağmen alloplastik materyallerin donor alan morbiditesi olmaması avantajdır(1). Vicriyl mesh de bu dorsal irregüliritelerin önlenmesinde kullanılmış ve başarılı sayılacak oranlar verilmiştir(6). Fakat çok ilgi gömemiştir.

Son zamanlarda burunda yeni yeni olarak greft olarak kullanılmaya başlanan Alloderm (LifeCell Corporation, Branch-burg, N.J.) kadavradan elde edilen derinin protein iskeleti korunarak dondurulup kurutulmuş asellüler dermisdir(1,7,19-21). Donor deri örnekleri uluslar arası "Foods and Drug Administiration" (FDA) kurallarına göre bakteri ve mantar kontaminasyonuna karşı test edilir. Kan örnekleri hepatitler, sifiliz ve İnsan immün yetmezlik virüsü(HIV) için test edilir. Bir milyondan fazla doku grefti güvenle transplante edilmiştir ve şimdiye kadar bu süreçden geçirilmiş dokularda enfeksiyon geçişi dökümente edilmemiştir(7). Araştırmalar allodermin bir alerjik reaksiyonu veya inflamatuar cevabı artırmadığını göstermiştir ve daha çok konak dokuda süregelen bir ilerleme ile "ingrowth" oluşan bir matriks sağlar(1,7). Bununla birlikte donor alan problemini çözer. Düzgün bir dorsum, osseo-kartilajinöz birleşimi kapaması, nazal kemik ve üzerini örten deri arasında adezyonları elimine etmesi ile sekonder rinoplasti operasyonları için ideal olduğu söylenmiştir(1,7,20). Bu materyalin manüplasyonu ve şekil verilmesi kolaydır, çoğu zaman yerleştirirken suturasyon gerekmemektedir. Fakat postoperatif uzamış ödem yapmaktadır. Yapılan bir çalışmada bütün hastalarda postoperatif ödemin çözülmesi 4 ay zarfında olmuştur. Ne kadar rezorbsiyon olduğu konusunda yorum yapılmamış, fakat rekürrent düzensizliklerin düzeldiği belirtilmiştir. Daha büyük ve hacimli implantlar endike olduğunda "Alloderm" kullanılması tavsiye edilmez(1). Yapılan bir klinik çalışmada (58 hasta) bu greft materyalinin uzun dönem takibinde değişikliğe uğramadığı, yumuşak ve doğal olduğu, hoşa gitmeyen irregülirite oluşmadığı belirtilmiştir. Ancak bazen postoperatif belli bir süre katılık oluşabileceği söylenmiştir(7). Diğer taraftan parsiyel absorbsiyon bazı hastalarda özellikle dorsuma yerleştirilmiş greftlerde aşikar olarak oluşmuştur. Bu oran 1 yılın sonunda 45% olarak belirtilmiştir. Bazı hastalarda tekrar alloderm ile greftleme gerekmiştir. Greft absorbsiyonu, telenjiektazi gibi vasküler kompromize olan aşırı ince derili hastalarda daha gözlenir olmuştur. Kalın derili kişilerde ise bu probleme genelde rastlanmamıştır(7).

1958 de yeni prezarvasyon teknikleri olan "freeze-drying" (l yophilization)(53,54,55) ve "solvent-drying"(56,57) gelişmesi üzerine cerrahide homolog kadavra materyalleri kullanımında büyük bir artış başlamıştır. Yıllarca komplikasyonsuz kullanımından sonra uzun takiplerde, "freeze-drying" tekniği ile kullanılan materyallerde Creutzfeld- Jakop hastalığı gibi yavaş virüs enfeksiyonları geçişi bildirilmesi üzerine bu yöntemden vazgeçilmeye başlanmıştır(25,58-62) İrradiate homolog kartilaj, fasyal augmentasyon için 1961 de Dingman ve Grabb's tariflendiğinden beri başarı ile kullanılmaktadır(63). Bir çok cerrahın deneyimleri göz önüne alındığında otolog kartilajlara kıyasla irradiate kartilajda daha az rezorbsiyon olduğu ortaya çıkmıştır.(64). Aynı zamanda irradiate homolog kartilaj düşük antijeniteye sahip olması, minimal deformasyon, düşük enfeksiyon, ekstrüzyon ve rezorpsiyon oranları gibi avantajlarıda göz önünde bulundurularak augmentasyon rinoplasti de de başarı ile kullanılmıştır(65).

Tutoplast proçesi bir seri basamağı içerir.(solvent-preserved, gamma-sterilized, bovine pericardium. Tutoplast, Tutogen Medical, Neunkirchen a. Br., Germany) Bütün potansiyel vericiler FDA serolojik test protokolüne göre taranır. Doku çeşitli konsantrasyonlarda oluşturulan salin solusyon ile yıkanır("cleaned"). Bu bakteri ve hücrelerin osmotik destrüksiyonu ile sonuçlanır. Materyalin, NaOH ve H2O2 daha ileri denaturasyonu ile prionlar, virüsler, antijenler ve RNA/DNA tahribe edilir. Prezarvasyon, "ground substans" ve kallojen fibriller ile reaksiyona giren kimyasal ayıraçlar kullanılmadan yapılır. Perikard yavaş bir şekilde ve progresive olarak dehitrate edilir. Lyophilizationun(freez- drying) tersine

orijinal yapı korunur ve maksimal kalınlık, sertlik, elastikiyet elde edilir. Son olarak materyal minimum 15 kGy maksimum 25 kGy dozunda gama irradiated yapılır(22). 1972 den beri 750 bin Tutoplast proçesinden geçirilen bioimplant ortopedik, abdominal, plastik, oftalmolojik, jinekolojik ve ürolojik cerrahide kullanılmış ve herhangi bir enfeksiyon geçişi bildirilmemiştir(15,22). Tutoplast proçesinden geçirilmiş perikarddaki kallojen matriks alıcı endojen dokuya remodel olarak yapı sağlar, ve enflamatuar reaksiyon olmadan yeniden yapılanma oluşur. Bu süreç cerrahiden 1-2 gün sonra başlar. Xenogreftteki bu etkileşimi bir çok faktör etkileyebilir, bazıları; "host body over time", greft boyutu, kişisel metabolik değerler, hasta yaşı, bölge damarlanması, ve diabet, immün yetmezlik gibi diğer durumlardır(22).

Solvent-dehitrate perikart ince, bükülgen ve hafızası çok düşük kolay manüple edilip şekil verilebilen, kolay "trim" edilebilen, kuvvetli gerilime sahip bir materyaldir. Anterior kafa tabanı serebro-sipinal sıvı sızıntısında, timpanoplasti de , laterabasal fraktürlerde, septum perforasyonlarında, orbital taban fraktürlerinde, fasyal paralizi, glukom, ekspoze sklera gibi oftalmik cerrahide de başarıyla kullanılmaktadır(26,27). Bir greft materyalinde aranan özellikler, düşük antigenite ve toksisite, elastisite, suturasyon kolaylığı, elde edilebilirlik, uygun fiyat, düşük rezorbsiyon ve deformasyon oranları, düşük enflamatuar reaksiyon, deriye olan adezyon ve skar formasyonu olmaması, donor alan morbiditesi yaratmaması, enfeksiyon geçişi olmaması, ekstrüzyon riski olmaması gibi özellikler bazılarıdır. Daha önceki çalışmalarda göstermiştir ki, bu özelliklerin çoğunu Tutoplast proçesinden geçirilmiş sığır perikardı ve Alloderm(insan kaynaklı asellüler dermis), maliyet dışında kapsamaktadır. Bununla beraber bu iki materyalin donor alan problemi olmaması, ameliyat süresini uzatmaması, hafızasının kartilaja kıyasla çok düşük olması ana avantajlarıdır.

Yaptığımız çalışmada bu özellikleri teyit eder niteliktedir. Kartilaja kıyasla bu yapıların burun dorsumunda greft olarak kullanımında herhangi bir dezavantajla karşılaşılmamıştır. Hiçbir hayvanda ülserasyon, ekstrüzyon oluşmamıştır. "Onlay" konulan kartilaj greftinin spreader etkisi olduğu bu çalışmada doğrulanmıştır. Alloderm ve solvent-dehitrate perikart, hafızaları olmayan ve nispeten yumuşak greft materyalleri olmalarından dolayı beklenildiği gibi, "spreader" etkileri bulunmamaktadır. Tutoplast ve Allodermin, orta yoğunlukta greft reaksiyonu yaratmasına rağmen, bu doku bütünlüğüne yansımamıştır. Deriye olan adezyon değerlendirmesinde, burada kullanılan hiçbir greft materyalinde. bu durumun oluşmadığı veya artırmadığı görülmüştür, "pinch" testleri ölçümleride bu durumu doğrular niteliktedir. Şimdiye kadar yapılan çalışmalarda özellikl klinik olanlarında rezorbsiyon oranları vermekte zorlanılmıştır. Bizim çalışmamızda kullndığımız üç greft materyalinin rezorbsiyon oranlarının benzer oranlarda olduğu gözlendi(%29-34). Sonuç olarak insan kaynaklı asellüler dermis(Alloderm) ve solvent- dehitrate perikard(Tutoplast) dorsal nazal problemlerde "onlay" greft olarak kullanımda günümüze kadar en sık kullanılan materyallerden olan kartilaja kıyaslandığında çok iyi bir alternatif olarak görülmektedir.

Kaynaklar

1. Jackson IT, Yavuzer R. AlloDerm for dorsal nasal irregularities. Plast Reconstr Surg. 2001 Feb;107(2):553-8; discussion 559-60.
2. McKinney P, Loomis MG, Wiedrich TA.Reconstruction of the nasal cap with a thin septal graft. Plast Reconstr Surg. 1993 Aug;92(2):346-51.
3. McKinney P. An aesthetic dorsum: the CATS graft Otolaryngol Clin North Am. 1999 Aug;32(4):727-40.
4. Guerrerosantos J.Nose and paranasal augmentation: autogenous, fascia, and cartilage. Clin Plast Surg. 1991 Jan;18(1):65-86.
5. Guerrerosantos J. Temporoparietal free fascia grafts in rhinoplasty. Plast Reconstr Surg.1984 Oct; 74(4):465-74. discussiion. 475.
6. Gilmore J. Use of vicryl mesh in prevention of postrhinoplasty dorsal irregularities. Ann Plast Surg.1989; 22(2):105-7.
7. Gryskiewicz JM, Rohrich RJ, Reagan BJ.The use of alloderm for the correction of nasal contour deformities. Plast Reconstr Surg. 2001 Feb;107(2):561-70; discussion 571.
8. Bateman N, Jones NS.Retrospective review of augmentation rhinoplasties using autologous cartilage grafts. J Laryngol Otol. 2000 Jul;114(7):514-8.
9. Bujia J. Determination of the viability of crushed cartilage grafts: Clinical implications for wound healing in nasal surgery. Ann plastic surg. 1994; 32(3):261-5.
10. Reich J. The aplication of dermis grafts in deformities of the nose. Plast Reconstr Surg. 1983 june; 71(6): 772-8. discussiion 782.
11. Erol OO. The Turkish delight: a pliable graft for rhinoplasty. Plast Reconstr Surg. 2000 May;105(6):2229-41; discussion 2242-3.
12. Elahi MM, Jackson IT, Moreira-Gonzalez A, Yamini D.Nasal augmentation with Surgicel-wrapped diced cartilage: a review of 67 consecutive cases. Plast Reconstr Surg. 2003 Mar;111(3):1309-18; discussion 1319-21.
13. Celik M, Haliloglu T, Baycin N. Bone chips and diced cartilage: an anatomically adopted graft for the nasal dorsum. Aesthetic Plast Surg. 2004 Jan-Feb;28(1):8-12.
14. Leaf N. SMAS autografts for the nasal dorsum. Plast Reconstr Surg. 1996 May;97(6):1249-52.
15. Erdogan B, Tuncel A, Adanali G, Deren O, Ayhan M.Augmentation rhinoplasty with dermal graft and review of the literature. Plast Reconstr Surg. 2003 May;111(6):2060-8.
16. Owsley TG, Taylor CO. The use of Gore-Tex for nasal augmentation: a retrospective analysis of 106 patients. Plast Reconstr Surg. 1994 Aug;94(2):241-8; discussion 249-50.
17. Baker TM, Courtiss EH. Temporalis fascia grafts in open secondary rhinoplasty. Plast Reconstr Surg. 1994 Apr;93(4):802-10.
18. Gruber RP, Pardun J, Wall S. Grafting the nasal dorsum with tandem ear cartilage. Plast Reconstr Surg. 2003 Sep 15;112(4):1110-22; discussion 1123-4.
19. Sheridan RL, Choucair RJ. Acellular allogenic dermis does not hinder initial engraftment in burn wound resurfacing and reconstruction. Journal of Burn Care and Rehabilitation. 1997;18(6): 496-499.
20. Romo T, Sclafani AP, Sabini P. Reconstruction of the major saddle nose deformity using composite allo-implants. Facial Plastic Surgery. 1998; 14(2): 151-157.
21. Fisher E, Frodel JL. Facial süspension with acellular human dermal allograft. Arch Facial Plast Surg. 1999;1:195-199.
22. Palese MA, Burnett AL. Corporoplasty using pericardium allograft(Tutoplast) with complex penile prosthesis surgery. Urology 2001; 58(6):1049-52.
23. Hellstrom WJ, Reddy S.Application of pericardial graft in the surgical management of Peyronie's disease. J Urol. 2000 May; 163(5) :1445-7.
24. Leungwattanakij S, Bivalacqua TJ, Caulfield JJ, Hellstrom WJ.Evaluation of cadaveric pericardium in the rat for the surgical treatment of Peyronie's disease. Urology. 2000 Dec 20;56(6):1075-80.
25. Filippi R, Schwarz M, Voth D, Reisch R, Grunert P, Perneczky A.Bovine pericardium for duraplasty: clinical results in 32 patients. Neurosurg Rev. 2001 Jul;24(2-3):103-7.
26. Michel O, Hess A, Stennert E. Autologous and allogenic fascia lata in rehabilitation of the paralyzed face. Proceedings of the VIII th international Symposium on the Facial Nevre. Matsuyama. Ehime. Japan. April 13-18, 1997.
27. Weissgold DJ, Millay RH, Bochow TA.Rescue of exposed scleral buckles with cadaveric pericardial patch grafts. Ophthalmology. 2001 Apr;108(4):753-8.
28. James NL, Poole-Warren LA, Schindhelm K, Milthorpe BK, Mitchell RM, Mitchell RE, Howlett CR. Comparative evaluation of treated bovine pericardium as a xenograft for hernia repair. Biomaterials. 1991 Nov;12(9):801-9.

29. Kapan S, Kapan M, Goksoy E, Karabicak I, Oktar H. Comparison of PTFE, pericardium bovine and fascia lata for repair of incisional hernia in rat model, experimental study. Hernia. 2003 Mar;7(1):39-43. Epub 2002 Dec 11.
30. Jasso-Victoria R, Olmos-Zuniga JR, Gutierrez-Marcos LM, Sotres-Vega A, Manjarrez Velazquez JR, Gaxiola-Gaxiola M, Avila-Chavez A, Avendano Moreno G, Santillan-Doherty P. Usefulness of bovine pericardium as interpositional graft in the surgical repair of nasal septal perforations (experimental study). J Invest Surg. 2003 Jul-Aug;16(4):209-17.
31. Lee JM, Ku M, Haberer SA. The bovine pericardial xenograft: III. Effect of uniaxial and sequential biaxial stress during fixation on the tensile viscoelastic properties of bovine pericardium. J Biomed Mater Res. 1989 May;23(5):491-506.
32. Popesko, P.,Rajtoxa, V., Horak, J. A Colour Atlas of Anatomy of Small Laboratory Animals. Kosice. 1:18-43. 1992.
33. Sheen JH. The ideal dorsal graft: A continuing quest. Plast Reconstr Surg. 1998 december;102(7):2490-3.
34. Claus W. The evaluation rhinoplasty. J Laryngol Otol 1988; 102:1079-1085.
35. Joseph J. The classic reprint: nasal reconstructions. Plast Reconstr Surg 1971; 47:79-83.
36. Peer LA. Fate of Autogenous septal cartilage after transplantation in human tissues. Arch Otolaryngol 1941;34:696-709.
37. Peer LA. Cartilage grafting. Surg Clin North Am 1944 ; 24:404-419.
38. Foman S, Goldman IB, Neivert H, Schattnen A. Management of deformities of the lower cartilaginous vault. Arch Otolaryngol 1951; 54:467-472.
39. Goldman IB. New technique for corrective surgery of the nasal tip. Arch Otolaryngol 1961; 70:143-147.
40. Hage J. Collapsed alae strengthened by conchal cartilage(the butterfly graft). Br J Plast Surg 1965;18:92-96.
41. Sheen JH. Achieving more nasal tip projection by the use of a small Autogenous vomer or septal cartilage graft. Plast Reconstr Surg 1975; 56:35-40.
42. Tardy ME, Denneny J, Fritsch MH. The versatile cartilage autograft in reconstruction of the nose and face. Laryngoscope 1985 ; 95: 523-533.
43. Spencer MG. Chondroplastic graft augmentation rhinoplasty J laryngol Otol 1990;104:539-543.
44. McKinney P, Jhonson P, Wollock J. Anatomy of the dorsal hump. Plast Reconstr Surg. 1986;77:404-407.
45. Skoog T. A method of hump reduction in rhinoplasty. Arch Otolaryngol 1966;83:283-288.
46. Motoki DS, Mulliken JB. The healing of bone and cartilage. Clinics in Plastic Surgery. 1990; 17(3):527-44.
47. Hamra ST. Crushed cartilage grafts over alar dome reduction open rhinoplasty. Plast Reconstr Surg. 1993;92:352-360..
48. Cardanes- Camarena L, Guerrero MT. Use of cartilaginous autografts in nasal surgery: Eight years of experience. Plast Reconstr Surg. 1999;103:1003-1010.
49. Jackson IT, Choi HY, Clay R. Long term follow-up of cranial bone graft in dorsal nasal augmentation. Plast Reconstr Surg. 1998;102:1869-1877.
50. Gibson T, Davis WB. The distortion of Autogenous cartilage grafts: its cause and prevention. Br. J. Plast. Surg. 1958;10:257-262.
51. Collawn SS, Fix RJ, Moore JR, Vasconez LO. Nasal cartilage grafts: more than decade of experience. Plast Reconstr Surg. 1997;100:1547-1561.
52. Rudderman RH, Guyuron B, Mendelsohn G. The fate of fresh and preserved, noncrushed and crushed autogenous cartilage in the rabbit model. Ann Plast Surg. 1994; 32(3):250-4.
53. Campbell JB, Basset CAL, Robertson JW. Clinic use of freze- dried human dura mater. J. Neurosurg. 1958; 66:93-95.
54. MacFarlane MR. Symon . Lyophhilzed dura mater: experimental implantation and extended clinical neurosurgical use. J Neurol Neurosurg Psychiatry. 1979;42;854-858.
55. Sharkey PC, Uscher FC, Robertson RCL. Lyophhilzed human dura mater as a dural substitute. J. Neurosurg. 1958; 15:192-198.
56. Pesch HJ, Stöss H. The solvent-dried dura mater: a new dura transplant in animal experiment(German). Chirurg 1977 ; 48:732-736.
57. Stöss H, Pesch HJ, Wildenauer HD, Tulusan AH. Light and electron microscopy studies on dura transplants preserved with solvents in animal experiments(German). Verh Dtsch Ges Pathol. 1975 ; 59: 569-570.
58. Martinez – Lage JF, Sola J, Poza M, Esteban JA.. Pediatric Creutzfelt-Jakop Disease : Probable transmission by a dural graft. Child Nerv Syst. 1993; 9:239-242.
59. Masullo C, Pocchiari M, Macchi G, Alema G, Piazza G, Panzera MA. Transmission of Creutzfelt- Jakop Disease by dural cadaveric graft. J Neurosurg 1989; 71:954-955.
60. Myashita K, Inuzuka T, Kondo H. Creutzfelt- Jakop Disease İn a pattient with a cadaveric dura graft. Neurology 1991 ; 41: 940-941.
61. Nisbet TJ, McDonaldson I, Bishara SN. in a second patient who received a cadaveric dura mater graft. JAMA. 1989 ; 261 : 1118-1119
62. Thadani V, Penar PL, Partington J, Kalb R, Janssen R, Schonberger LB, Rabkin CS, Prichard JW. Creutzfelt- Jakop Disease probably acquired from a cadaveric dura mater graft. J Neurosurg. 1988; 69:766-769.
63. Dingman RO, Grabb WC. Costal cartilage homografts preserved by irradiation. Plast Reconstr Surg 1961; 28:562.
64. Donald PJ, Coe A. Cartilage implantation in head and neck surgery: Report of a national survey. Otolaryngol Head Neck Surg. 1982; 90:85-89.
65. Chaffoo RAK, Goode RL. Irradiated homologous cartilage in augmentation rhinoplasty. Plastic and reconstructive surgery of the head and neck proceeding of the fifth international symposium . 1991 BC. Decker. Inc.

Tables

Table 1

	"Pinch" testi (mm)					
	Otolog Kıkıdak		Asellüler Dermis		Perikardium	
No	Pre	Post	Pre	Post	Pre	Post
1	11	10	10	12	10	8
2	11	12	7	8	10	12
3	13	-	10	11	11	-
4	13	12	9	10	11	12
5	10	-	9	-	10	11
6	11	10	11	11	12	11
7	10	10	7	7	13	12
8	14	12	9	8	9	10
9	12	11	10	9	9	10
10	10	8	8	9	10	8
Ort.	11.5	10,75	9	9,44	10,5	10.44

Table 2

	N	Pre-x	Post-x	Pre-S	Post-S	Z	P
Grup 1	8	11.5	10.75	1.4337	1.650	-1.897	0.058
Grup 2	9	9	9.4444	1.3333	1.667	-1.265	0,206
Grup 3	9	10.5	10.444	1.2693	1.5899	-0.61	0,951

Table 3

	İnternal nazal kapak açısı(sağ/sol)(derece)					
	Otolog Kıkırdak		Asellüler Dermis		Perikardium	
No	Pre	Post	Pre	Post	Pre	Post
1	18.1/ 18.3	18.1/ 19.0	19.5/ 20.6	14.5/ 16.6	17.5/ 18.2	15.8/ 18.0
2	19.20/ 20.5	18.9/ 20.3	18.9/ 18.5	15.5/ 14.9	18.1/ 18.9	13.6/ 15.4
3	17.9/ 21.2	-	18.6/ 20.2	16.2/ 16.0	17.1/ 20.5	-
4	18.2/ 18.6	17.9/ 18.5	19.6/ 20.0	19.4/ 19.8	16.4/ 19.6	14.6/ 14.2
5	23.8/ 20.4	-	21.1/ 20.9	-	22.6/ 23.4	15.9/ 16.8
6	20.7/ 20.7	20.5/ 20.1	18.3/ 18.8	14.2/ 15.1	18.1/ 16.9	15.3/ 15.1
7	19.2/ 19.8	19.3/ 19.9	20.7/ 21.2	18.2/ 16.4	20.4/ 20.1	19.0/ 17.2
8	19.9/ 21.6	19.0/ 20.9	24.5/ 23.1	20.0/ 19.5	19.5/ 18.3	15.8/ 14.9
9	22.5/ 24.8	22.3/ 23.5	20.8/ 19.1	15.5/ 15.1	17.5/ 18.6	15.2/ 15.3
10	21.6/ 20.2	21.0/ 21.6	22.5/ 20.6	18.2/ 16.3	17.9/ 18.8	15.4/ 16.0
Ort.	20.36	20.05	20.28	16.80	18.92	15.80

Table 4

	n	Pre-x	Post-x	Pre-S	Post-S	t	Sd	P
Grup 1	16	20.36	20.05	1.8718	1.5535	1.237	15	0.235
Grup 2	18	20.28	16.80	1.5375	1.9845	9.509	17	0.000
Grup 3	18	23.40	19.00	1.8016	1.3977	7.562	17	0.000

Table 5

	Rezorbsiyon Değerlendirmesi								
No	Otolog kıkırdak			Asellüler dermis			Perikardium		
	KGK (mm)	SDK (mm)	RY %	KGK (mm)	SDK (mm)	RY %	KGK (mm)	SDK (mm)	RY %
1	0,56	0,42	25	0,95	0,59	38	0,81	0,51	29
2	0,71	0,45	37	0,77	0,62	20	0,99	0,58	42
3	0,68	-		0,93	0.73	22	0,65	-	
4	0,93	0,58	38	0,78	0,48	39	0,72	0,51	30
5	0,88	-		0,98	-		0,74	0,54	28
6	0,56	0,42	25	0,95	0,59	38	0,81	0,51	29
7	0,71	0,45	37	0,77	0,62	20	0,99	0,58	42
8	0,68	0.48	34	0,93	0.73	22	0,65	0.56	32
9	0,93	0,58	38	0,78	0,48	39	0,72	0,51	30
10	0,88	0.48	33	0,98	0.60	30	0,74	0,54	28
ort	0,752	0,483	33.3	0,882	0,605	29,75	0,782	0,535	32,25

Table 6

	Greft Reaksiyonu		
No	Otolog kıkırdak	Asellüler dermis	Perikardium
1	Yok	Orta yoğunlukta LP R, Seyrek YCR.	Orta yoğunlukta LP R
2	Yok	Yok	Orta yoğunlukta LP R,
3	-	Orta yoğunlukta LP R	-
4	Az yoğunlukta LP R,	Az yoğunlukta LP R	Orta yoğunlukta LP R, Seyrek YCR.
5	-	-	Yok
6	Yok	Orta yoğunlukta LP R	Orta yoğunlukta LP R, Seyrek YCR.
7	az yoğunlukta LP R,	Orta yoğunlukta LP R, Seyrek YCR.	Az yoğunlukta LP R
8	Yok	Yok	Orta yoğunlukta LP R,
9	Yok	Orta yoğunlukta LP R	Yok
10	Yok	Orta yoğunlukta LP R	Orta yoğunlukta LP R,

Figure Legends

Figure 1. Martı kanadı şekilli eksternal nazal insizyon ve rezeksiyon planları.
Figure 2. A= Osseo-kartilajinöz bileşke, B= Üst lateral kıkırdaklar, C= Alt lateral kıkırdaklar.
Figure 3. Dorsal rezeksiyon sonrasında açık çatının görünümü
Figure 4. Lateral osteotomiden sonra açık çatının kapanmış görünümü.
Figure 5. Burun dorsumunda "onlay" greftleme
Figure 6. Cilt suturasyonu ve flaster ile sabitleme
Figure 7. Ameliyat öncesi tıraşlanmış tavşan burununda "pinch" testi yapılarak derinin yüksekliğinin ölçülmesi.
Figure 8. Bilgisayarlı tomografi yardımıyla preoperatif internal nazal kapak açısı ölçümü
Figure 9. Bilgisayarlı tomografi yardımıyla postoperatif 4. ayda internal nazal kapak açısı ölçümü
Figure 10.
Figure 11.

Table 1. Ameliyat öncesi(pre) ve 4 ay sonrası(post) "pinch" testi ölçüm sonuçları.
Table 2. Öncesi ve sonrası değerler arasında "Pinch" testinin istatiksel değerlendirmesi ("Wilcoxon" işaretli sıralar testi).
Table 3. Ameliyat öncesi ve 4 ay sonrası internal nazal kapak açısı ölçümleri sonuçları.
Table 4. İnternal nazal kapak açısı ölçümleri istatiksel değerlendirmesi (İlişkili örneklemeler için t-test).
Table 5. (KGK:Koyulan greft kalınlığı, SDK: Subdermal ped kalınlığı, RY: Rezorbsiyon yüzdesi, mm:milimetre).
Table 6. Greft reaksiyonlarının histopatolojik incelenmesinin sonuçları. (LPR=Lenfo-plazmositer reaksiyon, YCR=Yabancı cisim reaksiyonu)

Deneysel ABY-2
Hiperbarik Oksijen Tedavisinin Cerrahi Geciktirmeye Etkisi

Hüseyin KARAGÖZ[1], Ersin ÜLKÜR[1], Özge ERGÜN[1], Bahattin ÇELİKÖZ[1], Şenol YILDIZ[2], Şükrü YILDIRIM[3]

1) GATA Haydarpaşa Eğitim Hastanesi Plastik ve Rekonstrüktif Cerrahi Kliniği, İSTANBUL
2) GATA Haydarpaşa Eğitim Hastanesi Sualtı ve Hiperbarik Tıp Kliniği, İSTANBUL
3) GATA Haydarpaşa Eğitim Hastanesi Patoloji Kliniği, İSTANBUL

Amaç: Cerrahi geciktirme, random patern cilt flebinin distal kısmının kan desteğini artırmak için kullanılan bir tekniktir. Flebi besleyen bir veya daha fazla damarın kesilmesi ve flebin yerine taşınmasından önce bir süre beklenilmesi sonucunda, flebin arteriyel ve venöz kan akımının artırılması anlamına gelir. Bu çalışmanın amacı, hiperbarik oksijen tedavisi kullanılarak cerrahi geciktirmenin faydalı etkilerinin artırılmasının, ve maksimal etki için gerekli zamanın kısaltılmasının mümkün olup olmadığını değerlendirmektir.

Gereç Ve Yöntem: 80 adet Wistar sıçan kullanıldı. Tüm hayvanların sırtında 3X9 cm boyutlarında, kaudal tabanlı dorsal sıçan flebi planlandı ve lateral kenarları insize edilerek deri, deri altı yağ dokusu ve pannikulus karnosus dan oluşan flep bipedikküllü olarak kaldırılarak yerine tekrar tespit edildi. Her grupta 8 adet sıçan olacak şekilde rastgele 10 gruba ayrıldı. İlk 5 gruba hiperbarik oksijen tedavisi uygulanmadı ve 1. gruba 3 gün, 2. gruba 7 gün, 3. gruba 10 gün, 4. gruba 14 gün ve 5. gruba 21 günlük cerrahi geciktirme peryodu uygulandı. İkinci 5 grup ta aynı peryotlara göre gruplandırıldı fakat bunlara ilk 5 gruptan farklı olarak her gün, günde iki kez 60 dakika süre ile 2 atm. basınçta % 100 oksijen verilerek hiperbarik oksijen tedavisi uygulandı. Her grup için belirtilen peryot sonunda flebin laterali ve distali kesilerek kaudal tabanlı olarak kaldırıldı.Yaranın apeksinden üçgen şeklinde 2 cm lik cilt parçası alınarak, flep pedikülünün bükülmesini önlemek amacıyla flep tabanına komşu açık yaraya sütüre edildi. Geri kalan donör alan primer kapatıldıktan sonra flep cildin üzerine sütüre edildi.
Flep kan akımı ölçümü için Lazer Doppler kullanıldı. Bu ölçüm tüm sıçanlara 5 gün boyunca yapıldı ve bu 5 değerin ortalaması alınarak gruptaki her sıçan için akım miktarı olarak kaydedildi.
5. günde yaşayan flep uzunlukları tespit edildi. Heriki kenardan ve orta hattan yapılan ölçümlerin ortalaması alınarak yaşayan flep uzunluğu olarak kaydedildi.
Her gruptaki en uzun flep seçilerek histolojik inceleme için ayrıldı. Fleplerin histolojik incelemelerinde, tabandan 2 cm distalden 2-3 mm lik doku blokları alınarak damar sayımı ve damar alan tespiti yapıldı.
Her gruptan iki sıçana 5. gün, yaşayan flep uzunlukları ölçüldükten sonra mikroanjiyografi yapıldı.
İstatistiksel analiz yapılarak ulaşılan sonuçlar değerlendirildi.

Bulgular: Yaşayan flep uzunlukları: Hiperbarik oksijen tedavisi alan ve almayan 3 ve 21 günlük geciktirme peryodu uygulanan gruplar arasında fark bulunmazken ($p > 0,05$), 7 günlük geciktirme peryodu uygulanan gruplar arasında fark vardı ($p<0,05$). 10 ve 14 günlük geciktirme peryodu uygulanan gruplar arasında ise belirgin fark vardı ($p<0,01$). Hiperbarik oksijen tedavisi alan ve almayan gruplarda, geciktirme peryotları arasında (3-7, 7-10, 10,14, ve 14-21) belirgin fark vardı ($p<0,01$).
Lazer Doppler akımölçer: Tüm geciktirme peryotlarında, hiperbarik oksijen tedavisi alan ve almayan gruplar arasında belirgin farklar vardı ($p<0,01$). Hiperbarik oksijen tedavisi almayan gruplarda bütün geciktirme peryotları arasında belirgin fark vardı. Hiperbarik oksijen tedavisi uygulanan gruplarda ise 10 ve 14 günlük geciktirme peryodu uygulanan gruplar arasında fark yoktu, diğerleri arasında ise belirgin fark vardı.
Histolojik inceleme: Pannikulus karnosus çevresinde neovaskülarizasyon ve vazodilatasyon, hiperbarik oksijen tedavisi alan gruplarda (en fazla 10 gün geciktirme peryodu uygulanan 8. grupta olmak üzere) belirgin idi. Hiperbarik oksijen tedavisi almayan gruplarda da minimal inflamasyon ve vazodilatasyon mevcuttu.
Vasküler sayım sonucunda, hiperbarik oksijen tedavisi alan ve almayan gruplardan 7 gün geciktirme peryodu uygulananlar arasında fark varken ($p<0,05$), 10 gün geciktirme paryodu uygulananlar arasında ise belirgin fark vardı ($p<0,01$). Hiperbarik oksijen tedavisi almayan gruplarda 10. günden sonra vasküler yapıların sayısı artarken, hiperbarik oksijen tedavisi uygulanan gruplarda 7. günden sonra belirgin artış gözlendi.
Hiperbarik oksijen tedavisi alan ve almayan grupların 10 gün geciktirme peryodu uygulananları arasında vasküler alan açısından belirgin fark vardı ($p<0,01$). Ayrıca hiperbarik oksijen tedavisi uygulanmayan gruplarda geciktirme peryodunun başında vasküler alanda artma gözlenirken, hiperbarik oksijen alan gruplarda bu süre 10-14 güne kadar uzamıştır.
Mikroanjiyografi: Hiperbarik oksijen tedavisi uygulanan ve uygulanmayan gruplarda 3. gün mikroanjiyogramlar farklı değilken, 7. günde hafif, 10. günde belirgin fark gözlendi. Bu fark 14. günde de devam etti ve 21. günde kayboldu.

Sonuç: Cerrahi geciktirme, fleplerinin yaşayabilirlik oranını artırmak için özellikle TRAM fleplerde sık kullanılan bir yöntemdir. "Flep transferini gerçekleştirmeden önce optimal geciktirme zamanı nedir?" sorusunu yanıtlamaya çalışan sınırlı sayıda çalışma vardır. Bizim çalışmamızda hiperbarik oksijen tedavisi uygulanmayan gruplardaki geciktirmenin sonuçları, maksimum etkinin 14 günde oluştuğunu ve sonrasında

kaybolduğunu bildiren Restifo ve ark. nın sonuçları ile aynıydı. Bunun yanında hiperbarik oksijen tedavisi uygulanan gruplarda maksimum etki 10. günde başladı ve 14. günde de devam etti. Bu sonuca göre hiperbarik oksijenin cerrahi geciktirmenin maksimum etkisinin görülme süresini 4 gün kısalttığı söylenebilir.

Hiperbarik oksijen tedavisi uygulanmayan gruplarda damar sayısı değişmezken, damar alanı belirgin bir şekilde artmıştır. Bu neovaskülarizasyon olmadan, vazodilatasyonla flep yaşayabilirliğinin arttığını gösterir. Oysa hiperbarik oksijen tedavisi uygulanan gruplarda damar alanının yanında, damar sayısı da artmıştır. Hiperbarik oksijenin yeni damar oluşumunu artırdığı da söylenebilir.

Geciktirme işleminin faydalı etkilerinin mekanizması hakkında bazı hipotezler mevcuttur. Genelde kabul gören, flebin damarlanmasındaki değişikliklerden sorumlu esas faktörün iskemi olduğudur. Geciktirme uygulanan flepteki iskemi ile biriken serbest oksijen radikalleri, iskemiden sonra doku hasarına neden olmaktadır. Hiperbarik oksijen tedavisi ile serbest oksijen radikallerinin yan etkileri önlenebilir.

Yaşayan flep uzunluğunun ölçüm sonuçlarına göre hiperbarik oksijen tedavisi 7,10 ve 14 günlük geciktirme peryodu uygulanan gruplarda, cerrahi geciktirmenin faydalı etkisini artırmıştır.

Lazer Doppler ile yapılan akım ölçümü sonucunda geciktirme uygulanan tüm gruplarda kan akımının arttığı, hiperbarik oksijen tedavisi uygulanan gruplarda ise diğer gruplara göre bu artışın daha belirgin olduğu görüldü.

Bu çalışmada, cerrahi geciktirme ile birlikte hiperbarik oksijen tedavisi uygulanmasının, flebin kan dolaşımını artıran vasküler yapıları artırdığı ve sonuçta da flep yaşayabilirliğini artırdığı; ayrıca cerrahi geciktirmenin maksimal etkisini göstermesi için gerekli zamanı da kısalttığı gösterilmiştir.

Kaynaklar

1. Ulkur, E., Yuksel, F., Acıkel, C., and Celikoz, B. Effect of hyperbaric oxygen on pedicle flaps with compromised circulation. Microsurgery 22: 16, 2002.
2. Restifo, R. J., Ahmed, S. S., Isenberg, J. S., and Thomson, J. G. Timing, magnitude, and utility of surgical delay in the TRAM flap: I. Animal studies. Plast. Reconstr. Surg. 99: 1211, 1997.
3. Morris, S. F., and Taylor, I. The time sequence of the delay phenomenon: When is a surgical delay effective? An experimental study. Plast. Reconstr. Surg. 95: 526, 1995.
4. Ozgentas, H. E., Shenaq, S., and Spira, M. Development of a TRAM flap model in the rat and study of vascular dominance. Plast. Reconstr. Surg. 94: 1012, 1994.
5. Callegari, P. R., Taylor, I., Caddy, C. M., and Minabe, T. An anatomic review of the delay phenomenon: I. experimental studies. Plast. Reconstr. Surg. 89: 397, 1992.
6. Pang, C.Y., Forrest, C. R., Neligan, P. C., and Lindsay, W. K. Augmentation of blood flow in delayed random skin flaps in the pigs: Effect of length of delay period and angiogenesis. Plast. Reconstr. Surg. 78: 68, 1986.

Deneysel ABY-3
Ratlarda Nörokutanöz Fleplerin Yaşayabilir Alanların Artırılması Amacıyla VEGF'nin Kullanılması

Gülsüm TETİK MENEVŞE, Kemal İSLAMOĞLU , Halil Ege ÖZGENTAŞ

Akdeniz Üniversitesi Tıp Fakültesi Plastik ve Rekonstrüktif Cerrahi A.D., ANTALYA

Amaç: Son zamanlarda rekonstrüktif alanda kullanılan flep seçenekleri arasında nörokutanöz flepler geniş kullanım alanı bulmuştur. Diseksiyonlarının kolay olması, özel cerrahi deneyim ve ekipman gerektirmemesi, donör alan morbiditelerinin kabul edilebilir olması, kısa operasyon zamanı ve major arterlerin sakrifiye edilmemesi bu fleplerin artılarıdır (1,2,3). Sınırlı deri adasının dizayn edilmesi ve parsiyel nekrozların izlenmesi bu fleplerde açığa çıkan önemli sorunlardandır. Bu çalışmada, ratta tanımlanmış olan nörokutanöz flep modelinde, VEGF (Vascular endothelial growth factor) kullanılarak nörokutanöz fleplerin yaşayabilir alanlarının artırılması amaçlanmıştır. VEGF en potent angiogenetik ajanlardan birisidir (4, 5). VEGF'nin flep yaşayabilirliği üzerindeki etkisi, flep damarlanmasını artıran başka bir yöntem olan cerrahi delay fenomeni ile karşılaştırılmıştır.

Gereç Ve Yöntem: Çalışma, ağırlıkları 200-260 gr. (ortalama 230 gr.) arasında değişen 44 adet dişi Wistar cinsi rat üzerinde yapılmıştır. 4 rat gelişen komplikasyonlar nedeniyle çalışma dışı bırakılarak her grupta 10 rat olacak şekilde 4 grup belirlenmiştir: Grup I: Nörokutanöz ada flebi; Grup II: Nörokutanöz ada flebi - Cerrahi delay; Grup III: Nörokutanöz ada flebi - VEGF; Grup IV: Greft. I. grupta ratta uyluğun anterolateralinin derisini innerve eden kutanöz sinir ve fasya içeren pedikül üzerinde nörokutanöz flep kaldırılmıştır (6), (Şekil 1). Flebe derin fasya ve yüzeyel ven dahil edilmemiştir. II. grupta flebe cerrahi delay yapıldıktan sonra bir hafta beklenmiştir. Bu sürenin sonunda nörokutanöz flep kaldırılmıştır. III. grupta nörokutanöz flebin kaldırılmasını takiben 2 mikrogram/ml dozunda 1 cc VEGF165 solüsyonu subdermal olarak verilmiştir. IV. grupta flebin pedikülü tamamen kesilerek deri adası greft haline getirilmiştir. Eleve edilen tüm flepler ve greft orijinal yatağına sütüre edilmiştir. Orjinal flep modelinde tanımlanan flebin yaşayabilir boyutları 1x2 cm olarak bildirilmiştir (6). Bu çalışmada flebin boyutları 3x3 cm olarak dizayn edilmiştir. 5. günün sonunda fleplerin yaşayabilir alanlarının fotoğrafları çekildikten sonra bilgisayar ortamına aktarılmıştır. Bir bilgisayar programı (Image Pro Express 4.0) yardımıyla yaşayabilir alanlar % olarak hesaplanmıştır. Histopatolojik değerlendirme için fleplerin canlı ve nekroze alanlarından ve pedikül bölgelerinden biyopsiler alınmıştır. Flebin vaskülarizasyonunu değerlendirmek için baryumlu mikroangiografik çalışmalar yapılmıştır.
İstatistiksel analiz için SPSS 10.0 (Statistical Package for Social Sciences) yazılımı kullanılmıştır. Kruskal-Wallis testi ile tüm grupların yaşayabilir alanları karşılaştırılmıştır. Gruplar arasında farkı analiz etmek için ikili olarak Mann-Whitney-U testi kullanılmıştır ve alınan sonuçlarda Bonferroni düzeltmesi yapılmıştır. P değeri <0.05 olan sonuçlar istatistiksel olarak anlamlı kabul edilmiştir.

Bulgular: Flep canlı alan oranı; flep grubunda %29.7±1.43 (Şekil 2), delay grubunda % 41.3±3.24 (Şekil 3), VEGF grubunda % 94.2±1.46 (Şekil 4) olarak bulunmuştur. Greft grubunda yaşayabilir alan tespit edilememiştir. Delay ve VEGF'nin çalışmamızdaki nörokutanöz flep modeli üzerine olan etkileri karşılaştırıldığında her ikisinin de flep canlılığını istatistiksel olarak anlamlı şekilde artırdığı görülmüştür, p=0.001 (p<0.05). VEGF'nin flep yaşayabilir alanını cerrahi delay yönteminden daha etkili bir şekilde artırdığı saptanmıştır.
Histopatolojik değerlendirmede aldığımız sonuçlarda, III ve II. grupta, I. grup ile karşılaştırıldığında damarlanmanın arttığı izlenmiştir. VEGF verilen grupta daha fazla damarlanma görülmüştür. Grup III'de oluşan damarların grup I ve II'deki damar yapılarına göre daha intakt ve daha matür yapıda oldukları izlenmiştir.
Mikroangiografik değerlendirmede damarlanmanın cerrahi delay yapılan grupta ve VEGF verilen grupta pedikülden başlayarak distale doğru gidildikçe arttığı, ancak bu artışın VEGF verilen grupta daha belirgin olduğu gözlemlenmiştir.

Sonuç: Sonuç olarak yaptığımız bu deneysel çalışmada, ratta dizayn edilen nörokutanöz flep modelinde, flep canlı alanının VEGF ile anlamlı olarak arttığı ve bu artışın cerrahi delayin yaptığı etkiden daha üstün olduğu görülmüştür. Gelecekte klinikde VEGF'nin kullanılması, pek çok avantajı olan nörokutanöz fleplerin daha geniş boyutta ve daha güvenilir olarak kullanılabilmelerine olanak tanıyacaktır.

Kaynaklar

1) Bertelli, J.A. Neurocutaneous axial island flaps in the forearm: anatomical, experimental and preliminary clinical results. Br. J. Plast. Surg. 46: 489, 1993.
2) Yildirim, S., Akan, M., Akoz, T. Soft-tissue reconstruction of the foot with distally based neurocutaneous flaps in diabetic patients. Ann. Plast. Surg. 48: 258, 2002.
3) Dolich, B.H., Olshansky, K.J., Babar, A.H. Use of a cross-forearm neurocutaneous flap to provide sensation and coverage in hand reconstruction. Plast. Reconstr. Surg. 62:550, 1978.
4) Padubidri, A., Browne, E. Jr. Effect of Vascular Endothelial Growth Factor (VEGF) on survival of random extension of axial pattern skin flaps in the rat. Ann. Plast. Surg. 37: 604, 1996.
5) Keck, P.J., Hauser, S.D., Krivi, G., Sanzo, K., Warren, T., Feder, J., Connolly, D.T. Vascular permeability factor, an endothelial cell mitogen related to PDGF. Science. 246:1309, 1989.
6) Gurunluoglu, R., Bayramicli, M., Sonmez, A., and Numanoğlu, A. A neurocutaneous island flap model: an experimental study in rats. Ann. Plast. Surg. 44:53, 2000.

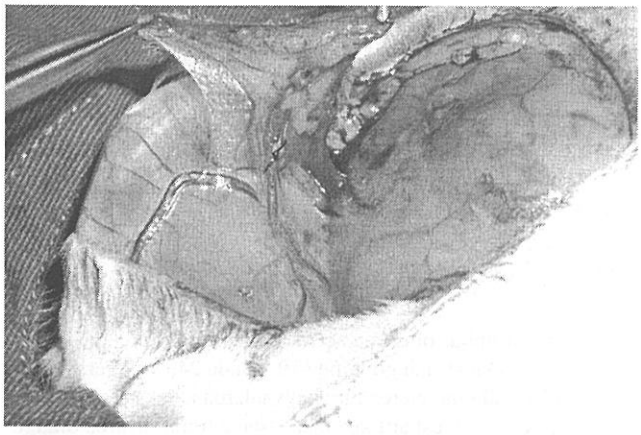

Şekil 1

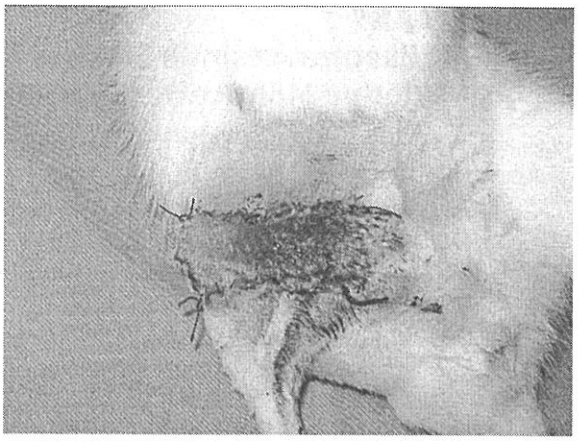

Şekil 2

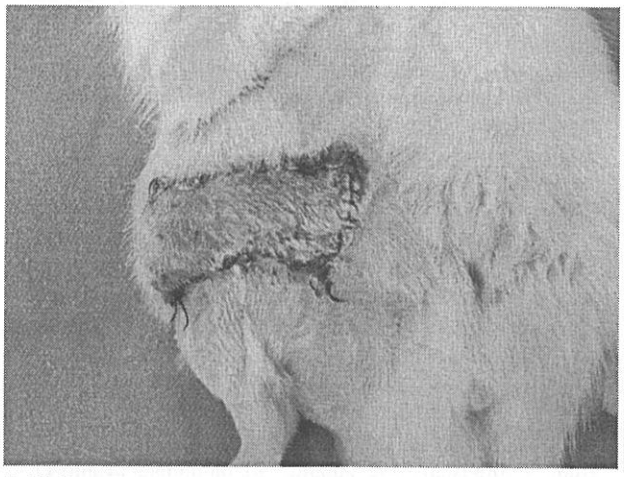

Şekil 3

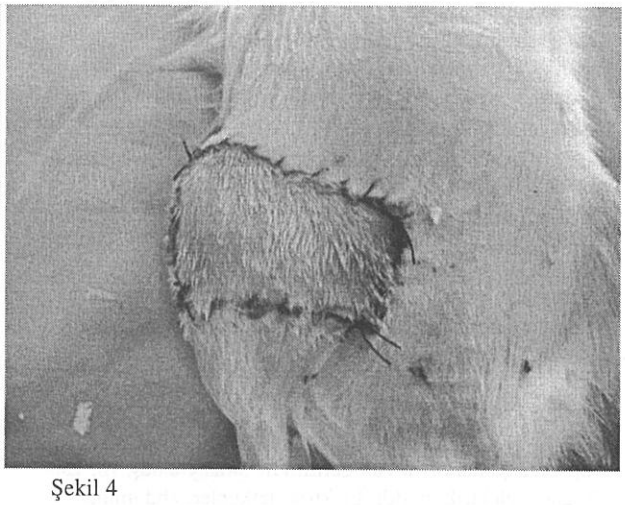

Şekil 4

Deneysel ABY-4
Sıçan Alt Ekstremitesinde Elektrik Yaralanması Sonucu Oluşan Vasküler Değişiklikler ve Mikrocerrahi Zamanlamasının Belirlenmesi

Volkan TAYFUR[1], Ali BARUTÇU[2], Yeşim BARDAKÇI[3], Candan ÖZOĞUL[3], Devrim SÖNMEZ[4], Kutsal YÖRÜKOĞLU[4]

1. Ondokuz Mayıs Üniversitesi Plastik Rekonstrüktif ve Estetik Cerrahi A.D., SAMSUN
2. Dokuz Eylül Üniversitesi Plastik Rekonstrüktif ve Estetik Cerrahi A.D., İZMİR
3. Gazi Üniversitesi Embriyoloji ve Histoloji A.D., ANKARA
4. Dokuz Eylül Üniversitesi Patoloji A.D., İZMİR

Amaç: Elektrik yaralanmaları insanlarda ölüm ve ekstremite doku defektlerine yol açar. Yapılan klinik çalışmalarda, elektrik yaralanmalarının mikrocerrahiye etkileri ile ilgili çelişkili düşünceler vardır. Kimi yayınlar elektrik yaralanmalarında mikrocerrahi başarısının azalmadığını belirtirken kimi yayınlar başarının düştüğünü bildirir ve operasyonun ileri tarihlere bırakılmasını önerirler (REF). Bütün bu farklı klinik yayınların temel problemi hastaların elektrik yaralanmalarının birbirinden farklılık göstermesi ve standardizasyonun sağlanamamasıdır. Literatür incelendiğinde, elektrik yanığı ve vasküler mikrocerrahi ile ilgili deneysel çalışmaların olmadığı görülmektedir (Pubmed, YÖK tez tarama, Ulakbim Türk dizini taranmıştır). Bu çalışmanın amacı; sıçan alt ekstremitesinde standart elektrik yaralanması modeli oluşturmak, elektrik yaralanması sonrası femoral arter ve vende oluşan patolojik değişiklikleri incelemek, femoral arterlerde mikrocerrahi ile anastomoz yapmak ve elektriğe maruz kalma sonrası hangi günde yapılan mikrocerrahinin daha iyi sonuç verdiğini belirlemektir.

Gereç ve Yöntem: Öncalışmada 20 sıçan beş eşit gruba bölündü. Kontrol grubuna elektrik verilmedi. Diğer dört gruptaki sıçanlara 240 volt gerilim ile sırasıyla beş, 10, 15, 20 saniye elektrik verildi. Elektrik iletkenleri abdominal bölgede açılan ciltaltı tünele ve ayak bileğine yerleştirildi. Alt ekstremitede oluşan görünür nekroz 10 gün süre ile izlendi. On gün sonunda her gruptan birer sıçanın ve kontrol grubundan bir sıçanın femoral arteri elektron mikroskopisi için örneklendi. Diğer üçer sıçan femoral arter ve veni ışık mikroskopisi için eksize edildi. Görünür elektrik yaralanması miktarı ve mikroskopi sonuçlarına göre uygun elektriğe maruz kalma süresi belirlendi.
Çalışma grubunda 36 sıçan 240 volt gerilim ile 18 saniye elektrik akımına maruz bırakıldı. Dokuz sıçan control grubuna dahil edildi. Kontrol grubundaki sıçanlara elektrik akımı uygulanmadı. Çalışma grubundaki sıçanlar üç eşit gruba ayrıldı. Üçüncü, yedinci ve 21. günlerde her çalışma grubundan dokuz sıçanın femoral arterleri kesilerek mikrocerrahi ile anastomoz edildi. Her çalışma grubunda geriye kalan üçer sıçanın femoral arter ve veni ışık mikroskopu incelemesi için örneklendi. Kontrol grubunda elektrik akımı verilmeyen dokuz sıçan femoral arteri kesilerek mikrocerrahi ile anastomoz edildi. Mikrocerrahi yapılan sıçanlar anastomoz sonrası bir saat trombus oluşumu açısından izlendi. Anastomoz yapıldıktan bir hafta sonra anastomoz yapılan arterler diseke edilerek trombus oluşumu açısından tekrar değerlendirildi.
Bulgular: Öncalışma grubunda 10. günde 240 volt gerilimde 10, 15 ve 20 saniyelerde tüm hayvanlarda alt ekstremitede maruz kalma süresi arttıkça fazlalaşan görünür nekroz olduğu tespit edildi (Figür 1). Işık ve elektron mikroskopu ile özellikle 10, 15 ve 20 saniyelerde endotel bütünlüğünün kaybolması, endotel bağlantı birimlerinin kaybolması, endotelde vakuolar dejenerasyon, endotel kaybı, internal elastik membranda dejenerasyon ve bütünlükte bozulma, tunika medyada nekroz, damar çevresinde kronik enfilamasyon görüldü (Figür 2,3). Bu değişiklikler venlerde daha belirgindi. Çalışma grubunda ışık mikroskopu ile yapılan değerlendirmede yukarda değinilen patolojik değişikliklerin olduğu görüldü. Elektriğe maruz kaldıktan sonra günler ilerledikçe bu değişikliklerin özellikle venlerde daha belirgin hale geldiği görüldü. Çalışma grubunda zaman ilerledikçe ortaya çıkan değişiklikler arterlerde daha az belirgindi. Mikrocerrahi sonrası trombus oluşumu değerlendirildiğinde kontrol grubunda hiç trombus gelişmediği görüldü. Üçüncü ve yedinci günlerde yapılan mikrocerrahide trombus oluşumunun kontrol grubuna göre istatistiksel olarak anlamlı olacak şekilde arttığı görüldü. Yirmibirinci gün yapılan mikrocerrahide görülen trombus oluşumunda kontrol grubuna göre istatistiksel anlamlı fark bulunmadı (Tablo 1).

Sonuç: Deneysel olarak düşük mortaliteli, tekrarlabilir, düşük maliyetli, standart elektrik yaralanması oluşturuldu. Damarda oluşan patolojik değişikliklerin elektriğe maruz kalma süresi arttıkça fazlalaştığı görüldü. Endotel, internal elastik membran ve tunika medyada dejenerasyon belirlendi. Bu değişikliklerin elektrik yaralanmasından sonra günler ilerledikçe venlerde arttığı görüldü. Sıçan femoral arterinde elektrik yaralanması sonrası üç ve yedinci günlerde yapılan mikroanastomoz başarısının anlamlı şekilde düştüğü, yirmibirinci günde ise başarının tekrar yükseldiği belirlendi. Bu çalışma elektrik yaralanması ve mikrocerrahi konusunda araştırabildiğimiz kadarıyla literatürde ilk deneysel çalışma olması ve elektrik yaralanması sonrası patent anadamarlarda yukarda anlatılan patolojik değişiklikleri gösteren ilk deneysel çalışma olması nedeni ile anlamlıdır.

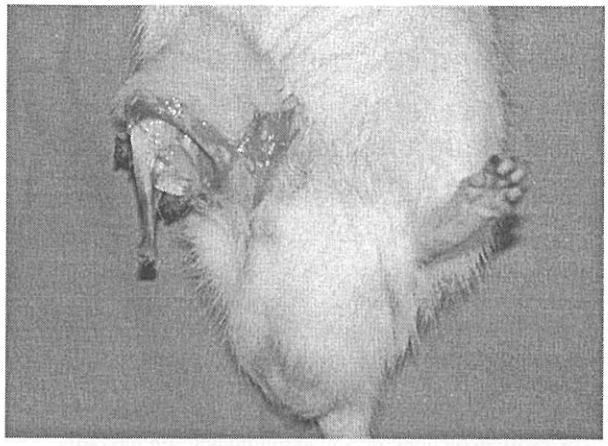

Figür 1: 240 volt gerilime 15 saniye maruz kalan sıçan alt ekstremitesinde 10. gün belirgin nekroz

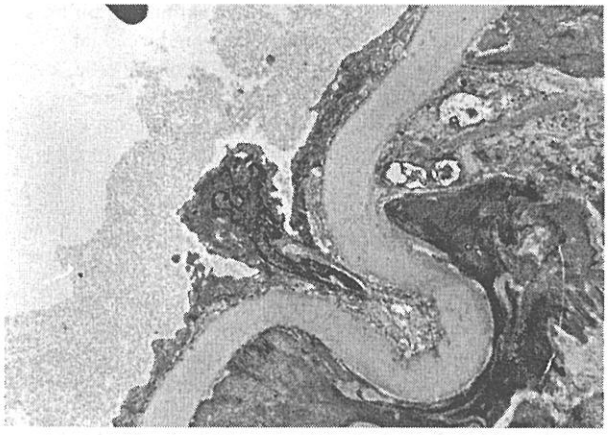

Figür 2: Elektrik akımı uygulanmayan sıçan femoral arteri elektron mikroskopisinde doğal görünümde



Figür 3: 240 volt gerilime 15 saniye maruz kalan sıçandan 10. gün alınan femoral arter biopsisi elektron mikroskopisinde endotel bütünlüğünde bozulma, sitoplazmada geniş vakuoller, internal elastik membranda kesintiler

	Kontrol	Grup 1	Grup 2	Grup 3
Anastomoz yapılan sıçan	9	9	9	9
Patensi sağlanan sıçan	9	4	4	8
Trombus gelişen sıçan	0	5	5	1

Tablo 1: Mikrocerrahi başarıları

Kaynaklar

1. Stefanacci H.A., Vandevender D.K., Gamelli R. L. The use of free tissue transfers in acute thermal and electrical extremity injuries J Trauma 2003:55:707-712
2. Chick LR, Lister GD, Sowder L. Early free-flap coverage of electrical and thermal burns. Plast Reconstr Surg. 1992 Jun;89(6):1013-9; discussion 1020-1
3. Balakrishnan C, Dhir A Early free-flap coverage of electrical and thermal burns. Plast Reconstr Surg. 1993 Apr;91(4):754
4. Liu HY, Zhang MQ, Wang RX, Yang GX, Sun YD, Liu QO Experiences in the treatment of electrical burns covering deep wounds with various tissue flaps. Acta Chir Plast. 1989;31(4):209-25

Deneysel ABY-5
Sistemik Pirasetam Tedavisinin İskemi Reperfüzyon Hasarına ve Vasküler Endotelyal Büyüme Faktörü Yanıtına Etkisi

Serhan TUNCER[1], Sühan AYHAN[1], Kemal FINDIKÇIOĞLU[1], Hakan ERGÜN[2], İlhan TUNCER[3]

1) Gazi Üniversitesi Tıp Fakültesi Plastik, Rekonstrüktif ve Estetik Cerrahi A.D., ANKARA
2) Ankara Üniversitesi Farmakoloji ve Klinik Farmakoloji A.D., ANKARA
3) Çukurova Üniversitesi Tıp Fakültesi Patoloji A.D., ADANA

Amaç: Günümüzde teknolojinin sağladığı olanaklar ve artan cerrahi tecrübeler sayesinde mikrocerrahi ile serbest doku transferinde başarı oranı %90'ların üzerindedir. Buna karşın, cerrahinin tüm basamaklarının sorunsuz gitmesine rağmen %2 oranında kısmi veya tam flep kayıpları görülmektedir.[1] Serbest doku aktarımları ve ekstremite replantasyonları esnasında dokular belirli süre boyunca iskemik kalmaktadır. İskemi süresince ve dolaşımın yeniden sağlandığı reperfüzyonla oluşan moleküler değişiklikler, dokuya hasar vererek cerrahinin sonuçlarını olumsuz yönde etkilemektedir.[2,3] Dokuları, nötrofil-endotel yapışması ve bunun sonucunda salınan serbest oksijen radikalleri tarafından oluşturulan iskemi-reperfüzyon (İ/R) hasarından korumak amacıyla çok sayıda farmakolojik madde denenmiştir.[4] Nootropik bir ajan olan pirasetam, reolojik ve antitrombotik etkileri nedeniyle serebral iskeminin sınırlandırılmasında ve doğrudan sinir koruyucu etkisiyle demans, afazi ve kognitif bozuklukların tedavisinde kullanılmaktadır. Özellikle mikrodolaşımı arttırıcı etkisi nedeniyle son yıllarda kullanım alanı giderek genişleyen pirasetam, miyoklonus, epilepsi ve orak hücreli anemi gibi hastalıklarda da kullanılmıştır.[5,6] Bu çalışma, pirasetamın flep sağkalımı, İRH ve vasküler endotelyal büyüme faktörü (VEBF) yanıtı üzerine etkilerini araştırmak ve bu sayede rekonstrüktif mikrocerrahide kullanılabilirliğini ortaya koymak üzere tasarlanmıştır.

Gereç ve Yöntem
Çalışmada, 36 adet Wistar tipi erkek sıçan 4 ayrı grupta incelendi. Tüm gruplarda, sıçanların karnında, bir kenarı 7 cm olan kare şeklinde tasarlanan flep sol epigastrik damar bağlanarak sağ epigastrik damar üzerinde kaldırıldı. Bu sayede normalde iki pedikül tarafından beslenen flebin pedikülün ters tarafındaki distal kısmı random paternli hale getirildi ve incelemeye olanak sağlayan olası nekroz alanı yaratıldı. Grup 1'de (kontrol grubu) flep pedikül üzerinde kaldırıldıktan sonra yerine iade edildi. Grup 2'de aynı işlem uygulandı ve ameliyat sonrası 7 gün süreyle sistemik pirasetam tedavisi verildi. Grup 3 ve 4'te ise flep kaldırıldıktan sonra klemp yardımıyla 4 saat süreyle iskemi, ardından 2 saat süreyle reperfüzyon sağlandı. Grup 3 iskemi-reperfüzyon için kontrol grubunu oluştururken, Grup 4'e reperfüzyondan 30 dakika önce ve ameliyat sonrası 7 gün süreyle sistemik pirasetam tedavisi verildi. Tüm gruplarda, pediküle 2 ve 8 cm uzaklıkta (proksimal ve distal) belirlenen iki noktada, flep kaldırılmadan önce ve kaldırıldıktan sonra lazer dopler akımölçerle kan akımı ölçüldü. Ayrıca, Grup 3 ve 4'te iskemi başladıktan sonra ve reperfüzyonun 1. ve 2. saatlerinde ölçüm tekrarlandı. Cerrahi işlem sonunda aynı noktalardan alınan doku örneklerinde immünohistokimyasal yöntemle VEBF yanıtı bakıldı ve 7. günün sonunda flepte gelişen nekroz yüzdeleri Image Tool programı yardımıyla bilgisayar ortamında ölçüldü.

Bulgular: Tüm gruplarda flep kaldırılmasını takiben gerçekleştirilen ölçümlerde kan akımının belirgin miktarda düştüğü görüldü. Grup 3 ve 4'te iskeminin başlatılmasıyla beraber kan akımının daha da düştüğü izlendi. Reperfüzyonun 1. saatinde gerçekleştirilen ölçümlerde kan akımı hızlı bir artış gösterdi, 2. saatinde ise 1. saatteki ölçüme göre bir miktar azalma gösterdi. Reperfüzyon sonrası yapılan ölçümlerde, kan akım hızının cerrahiye başlamadan önceki bazal değerlerine dönemediği görüldü. Bu bulgular İ/R sürecinin fizyolojik seyrini göstermekteydi. Tüm sıçanlarda proksimal ve distal noktalarda yapılan kan akım hızları karşılaştırıldığında distaldeki kan akımının proksimale göre daha az olduğu görüldü. Ancak aralarındaki fark istatistiksel olarak anlamlı değildi. İ/R uygulanan Grup 3'le pirasetam tedavisi verilen Grup 4 karşılaştırıldığında, reperfüzyondan sonraki 1. ve 2. saatlerde kan akım hızları arasında herhangi bir fark olmadığı saptandı. Ayrıca, kontrol grubu olan Grup 1'de flep kaldırıldıktan sonraki kan akımı Grup 3'te reperfüzyon sonrası kan akımıyla karşılaştırıldığında da herhangi bir fark olmadığı görüldü. Buna karşın tüm gruplarda distal noktadan alınan örneklerde VEBF yanıtı proksimale göre artmış olarak bulundu. Bu bulgu VEBF'nün en önemli uyaranının iskemi olduğu bilgisini doğruluyordu. Pirasetam tedavisi verilen Grup 4'te hem proksimal hem distal bölgelerde VEBF yanıtı Grup 3'e göre artmıştı (p=0,005). Ayrıca, pirasetam verilen deneklerde, iskemi uygulanan ve uygulanmayan gruplarda, kontrol gruplarına göre flep nekroz yüzdelerinin belirgin olarak azaldığı görüldü. (p=0,009)

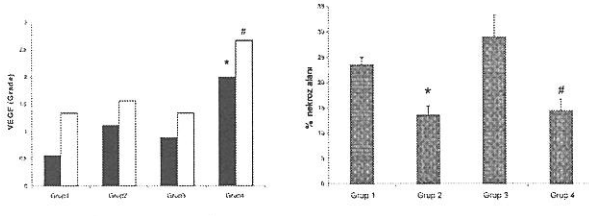

Şekil 1. (Solda) Tüm gruplarda, distalden alınan örneklerde VEBF yanıtı proksimalden alınan örneklere göre artmıştı. Grup 4'te VEBF yanıtındaki artış, Grup 3'le karşılaştırıldığında istatistiksel olarak anlamlıydı (*:p=0,005, Grup 3'e göre, proksimal), (#:p=0,005, Grup 3'e göre, distal) (Siyah sütunlar: proksimal, beyaz sütunlar: distal). (Sağda) Tüm gruplarda gelişen nekroz alanı yüzdelerinin dağılımı görülmektedir. (*) Grup 2'de nekroz alanı Grup 1'e göre (p<0,001), (#) Grup 4'te ise Grup 3'e göre anlamlı ölçüde azdı (p=0,009).

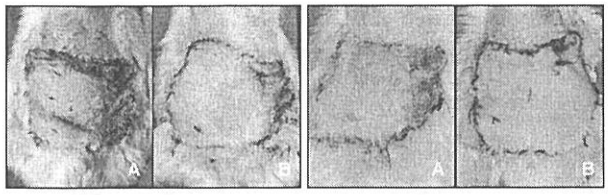

Şekil 2. (Solda) Grup 2'de, flebin bir pedikülünün kesildiği tarafta gelişen nekroz alanının (B) Grup 1'e göre (A) azalmış olduğu görüldü. (Sağda) İ/R oluşturulan Grup 3 (A) ve Grup 4 (B) karşılaştırıldığında, reperfüzyon öncesi ve ameliyat sonrası pirasetam tedavisi alan Grup 4'te nekroz yüzdelerinin belirgin olarak azaldığı görüldü. (B)

Sonuç: Pediküllü deri fleplerinde, pedikülden uzaklaştıkça artan iskemiye bağlı olarak dokuda VEBF düzeyleri artmaktadır. Flepte iskemi-reperfüzyon oluşturulduğunda, iskeminin şiddeti çok arttığından, VEBF, protein sentezindeki azalmaya bağlı olarak beklenen artışı gösterememektedir. Bu çalışmada, sistemik pirasetam tedavisinin, İ/R uygulanan fleplerde erken dönemde, hem pediküle yakın, hem de uzak noktada kan akımını artırdığı yönünde bir veri elde edilememiştir. Buna karşın, bu tedavinin İ/R'a maruz kalan fleplerde VEBF yanıtını artırdığı; ayrıca, dokuda gelişen erken iskemik değişiklikleri önleyerek hem İ/R'a maruz kalan fleplerde, hem de iskemiye maruz kalmayan pediküllü fleplerde nekroz miktarını azalttığı gösterilmiştir. Uzun yıllardır nörolojik bilimlerin kullanımında olan, ancak Plastik Cerrahi'de yeterince yer bulamamış pirasetam, random ve serbest fleplerde başarı yüzdesinin arttırılması amacıyla güvenle kullanılabilecek bir ilaçtır.

Kaynaklar

1. Jones NF: Intraoperative and postoperative monitoring of microsurgical free tissue transfers. Clin Plast Surg 19: 783-797, 1992
2. Stotland MA, Kerrigan CL: The role of platelet activating factors in musculocutaneous flap perfusion injury. Plast reconstr Surg 99: 1989-1999, 1997
3. Kerrigan CL, Stotland MA: Ischemia reperfusion injury: A review. Microsurgery 14: 165-175, 1993
4. Carroll WR, Esclamado RM: Ischemia/reperfusion injury in microvascular surgery. Head Neck 22: 700-713, 2000
5. Kessler J, Thiel A, Karbe H, Heiss WD: Piracetam improves activated blood flow and facilitates rehabilitation of poststroke aphasic patients. Stroke 31: 2112, 2116, 2000
6. Horvath B, Marton Z, Halmosi R, Alexy T, Szapary L, Vekasi J, Biro Z, Habon T, Kesmarky G, Toth K: In vitro antioxidant properties of pentoxifylline, piracetam, and vinpocetine. Clin Neuropharmacol 25: 37-42, 2002

Deneysel ABY-6
Temporomandibular Eklem Ankilozu Tedavisinde Gap Artroplasti ile Birlikte İnsan Amniotik Membranının Kullanımı

Umut TUNCEL, G.Yeşim ÖZGENEL, Mesut ÖZCAN

Uludağ Üniversitesi Tıp Fakültesi, Plastik Rekonstrüktif ve Estetik Cerrahi A.D. El Cerrahisi Bilim Dalı , BURSA

Amaç ; Bu çalışmanın amacı temporomandibular eklem ankilozu tedavisinde gap artroplasti ile birlikte insan amniotik membranının bir bariyer olarak ve antiadhesiv etkisinden faydalanılarak etkisini değerlendirmek amacıyla planlanmıştır(1). Temporomandibular eklemin serbestleştirilmesi ilk olarak 1880 de ABBE tarafından desteklenmiştir. (2) Temporomandibular eklem ankilozu, travma ve enfeksiyon sonrasında karşılaşılabilen bir problem olup, normal ağız açma kapama işlevinin yapılamaması sonucunda konuşma ve ağız hijyeni bozukluklarına neden olabilmektedir.(3,4). Bu yötemle aşırı kemik yoğunluğu azaltılarak, efektif bir şekilde mandibula hareketleri rahatlatılabilir. Ancak komplikasyonları yaygındır. Ankilozu cerrahi ile tamamen düzeltmek mümkün değildir. Buna rağmen kondilektomi, gap artroplasti, interpozisyonel artroplasti ve bunların çeşitli kombinasyonları ile yapılan cerrahi tedavilerle başarılı sonuçlar bildirilmektedir (4). İnterpozisyonel materyal kullanımındaki amaç ta rekurrensi önlemektir (5). Gap artroplasti eklemde boşluk oluşturma esasına dayanır. En önemli dezavantajı ise rekurens oranının yüksek olması ve ağız deviasyonudur (2,3). Bu nedenle interpozisyonel artroplasti en seçkin tedavi metodudur.

Gereç ve yöntem ; Çalışma Uludağ Üniversitesi Hayvan Bakım ve Kullanım Etik kurulu onayı alındıktan sonra, deney hayvanı kullanımı ve bakımı sertifikasyon programını takiben, Deneysel Tıp Uygulama ve Araştırma Merkezi(DETAM) 'nde gerçekleştirildi.
Bu çalışma, temporomandibuler eklem ankilozunda gap artroplasti yapıldıktan sonra, ankiloz gelişimini önlemek için insan amniotik membranın fibrozis önleyici ve bariyer etkisini göstermek amacıyla planlanmıştır. İnsan amniotik membranı elde edilmesi kolay, ucuz, yapışıklık önleyici ve antimikrobiyal özelliklere sahip olması sebebiyle çalışmada tercih edilmiştir.
Çalışmada ağırlıkları 2150-4000 gr ve yaşları 2-3 ay arasında değişen 24 Yeni Zelanda tavşanı kullanıldı. Postoperatif periodda her biri ayrı ayrı kafeslerde 48 saat boyunca antibiyotik ve analjezik uygulanarak, standart tavşan yemi ve su verilerek kontrollü bir ortamda izlendi. Anestezi 20 mg/kg ketamin hidroklorür ve 2 mg/kg ksilazin hidroklorür intramüsküler yapılarak sağlandı. 24 tavşan, anestezi sonrasında tartıldı. Standart 500 gr. ağırlık kullanılarak vertikal ve lateral ağız açıklıkları ölçüldü. Daha sonra preaurikuler 2.5 cm. lik insizyonla ekleme ulaşıldı. Ankiloz oluşturmak için disk çıkarıldıktan sonra eklem yüzeyleri traşlanıp, 0.5 mm. kalınlığında tel ile kondil fossaya tespit edildi. Operasyondan 3 ay sonra aynı anestezi yöntemiyle 24 tavşan tartılıp, ağız açıklığı ölçümleri tekrarlandı. Ankiloz oluşumunu göstermek amacıyla radyolojik ve histopatolojik inceleme için 8 tavşan öldürüldü. Kalan 16 tavşan deney ve kontrol grubu olmak üzere ikiye ayrıldı. Öncelikle ankiloz cerrahisi amacıyla her iki gruba da gap artroplasti uygulandı. Ek olarak, deney grubunda gap artroplastisi sonucunda açığa çıkan boşluğa insan amniotik membranı yerleştirildi.
İkinci operasyondan 3 ay sonra aşırı doz anesteziyle tavşanlar öldürüldü. Ağırlık ve ağız açıklığı ölçümleri tekrarlandı.
İki grup makroskopik, radyolojik ve histopatolojik olarak karşılaştırıldı.

Bulgular; Tavşanların hepsinde ankiloz oluşturduktan sonra istatistiksel olarak anlamlı derecede kilo kaybı gözlendi. Preoperatif 2,945 ±0,101 iken, ankiloz oluşturulduktan 3 ay sonraki ortalama 2,439 ±0,26 idi. Ankilozun cerrahi tedavisinden sonra her iki grupta da belirgin kilo artışı görülürken, bu artışın deney grubunda kontrol grubuna göre istatistiksel olarak anlamlı derecede yüksek olduğu gözlendi ($p< 0.05$). Ağız açıklığı ölçümlerinin kontrol grubunda deney grubuna göre istatistiksel olarak anlamlı olarak azaldığı gözlendi ($p<0.05$). Vertikal ağız açıklığı deney grubunda 2,525 ± 0,06, lateral ağız açıklığı 1,44 ± 0,067 idi. Aynı değerler kontrol grubunda 2,26 ±0,12 ve 1,225 ± 0,15 olarak belirlendi. Makroskopik olarak değerlendirildiğinde kontrol grubunda eklemde belirgin fibrozis ve yeni kemik oluşumu gözlenirken, deney grubunda eklem aralığında fibrozis gelişmediği tespit edildi. Radyolojik değerlendirmeler sonucunda deney grubunda eklem aralığının korunduğu görülürken, kontrol grubunda eklem aralığında daralma tespit edildi. Histopatolojik veriler de makroskobik ve radyolojik bulguları desteklemekteydi.

Sonuç; Temporomandibular eklem ankilozu tedavisinde amaç eklem fonksiyonunu yeniden sağlamaktır. Gap artroplastide rekurensi önlemek için en az 1 cm.'lik segment çıkarılmalıdır. Eksizyon sonrasında oluşan boşluğa çeşitli interpozisyonel materyallerin kullanımının rekurensi azaltıcı etkisinin olduğu yönünde görüş birliği vardır. Bu materyaller otojen veya alloplastik olabilir. Otojen materyallerde donör saha morbiditesi ve yüksek rezorbsiyon olasılığı, alloplastik materyallerde ise enfeksiyon ve yabancı cisim reaksiyonu riski vardır.
Yalnızca gap artroplasti, gelişen fibrozis sebebiyle yetersiz kalmaktadır. Kullanılan interpozisyonel materyaller ise donör saha morbiditesi, enfeksiyon, maliyetinin yüksek oluşu gibi başarı oranını oldukça olumsuz etkileyen dezavantajlara sahiptir. Hem bir bariyer olarak hem de fibrozis önleyici etkisi yanında elde edilmesi kolay, daha önce çeşitli cerrahi yaralarda, yanıklarda kullanılmış ve olumlu etkileri görülmüş olan insan amniotik membranı kullanımı ile iyi sonuçlar alınabileceği gösterilmiştir.

Kaynaklar;

1) Matsuura H.,Miyamoto H., N.Ogi,K.Kurita, A.N.Goss: The effect of gap arthtroplasty on temporomandibular joint ankylosis: an experimental study. Int. J. Oral Maxillofac. Surg. 2001; 30: 431-437

2) Özgenel G. Y., M.D. Filiz G., M.D. :Combined Application of Human Amniotic Membrane Wrapping and Hyaluronic Acid Injection in Epineurectomized Rat Sciatic Nevre : J. Reconstructive Microsurgery Vol. 20:2 2004; 153-157

3) Krishna Rao, Sudhir Kumar, Vijay Kumar, Arun Kumar Singh, Sudhir Kumar Bhatnagar: The role of simultaneous gap arthroplasty and distraction osteogenesis in the management of temporomandibular joint ankylosis with mandibular deformity in children J. Cranio-Maxillofac Surgery 2004 32: 38-42

4) Miyomoto H., Kurita K., İshimaru J., A. N. Goss. A sheep model for Temporomandibular joint Ankylosis. J Oral Maxillofac Surg 57:812-817, 1999

5) Chossegros C., Guyot L., Cheynet F., Blanc J. L., Gola R., Bourezak Z. Et al. Comparison of different materials for interposition arthroplasty in treatment of temporomandibular joint ankylosis surgery: long-term follow-up in 25 cases Br. J Oral and Maxillofac Surg 1997 35, 157-160

Klinik ABY-1

Aksiel Bilobe Sürperfisial Temporal Arter Ada Flep (Lale Flep): Üst ve Alt Göz Kapağı İçeren Kombine Perorbital Defektlerde Rekonstrüksiyon

Harun ÇÖLOĞLU, Uğur KOÇER, Belma ŞAHİN, Melike ORUÇ, Yüksel KANKAYA, Ragıp ÖZDEMİR

Ankara Eğitim ve Araştırma Hastanesi. 1. Plastik ve Rekonstrüktif Cerrahi Kliniği, ANKARA

Giriş: Lateral kantal bölgeyi veya kaşı içeren, tam kat ve kombine göz kapağı rekonstruksiyonu, kendine özgü derisi, kirpikler, tarsal tabaka, konjüktiva, palpebral lateral komissür, lateral kantal tendon ve lateral forniksi içeren yapısından dolayı kompleks ve zor bir durumdur. Iyi bir tekstür ve renk uyumu ile bu bölge defektinin kapatılması için, iyi vaskülerize deri ve yumuşak dokunun kullanılması, başarılı bir fonksiyon ve estetik sonuca ulaşmada önemli rol oynar.
Süperfisial temporal arter ada flebin özellikle alt gözkapağı rekonstrüksiyonundaki kullanımı yaklaşık 100 yıl önceye dayanmaktadır(1). Süperfisial temporal arterin frontal dalının üç terminal dalı; anterofrontal, sentrofrontal ve posterofrontal olarak daha önce tanımlanmıştır(2). Biz bu makalede hem üst hem alt göz kapağını içeren lateral kantus veya kaş defekti olan hastalarda, bu şekliyle daha önce tariflenmemiş olan, aksiel paternli olarak anterofrontal, sentrofrontal ve posterofrontal terminal dallarından ikisini içeren, herbiri aksiel paternli olan çift loblu süperfisal temporal ada flep (Lale Flap) ile rekonstrüksiyondaki deneyimlerimizi aktarmayı amaçladık.

Yöntem Ve Hastalar: Hatsalar: 2002 mart ve 2004 ağustos tarihleri arasında çeşitli oranlarda hem alt hem üst göz kapağı içeren lateral kantus defekti olan, birinde kaş restorasyonu gerektiren seçilmiş 6 hasta çalışmaya dahil edildi. Hastaların hepsinde aksiel paternli bilobe superfisial temporal ada flep (Lale Flep) ile rekonstruksiyon sağlandı ve donor alanları primer kapatıldı. Hastaların üçünde posterofrontal ve sentrofrontal arter, üçünde de sentrofrontal ve anterofrontal arter kombinasyonu kullanıldı. Ortalama 14 (6-31) ay takip edildi.

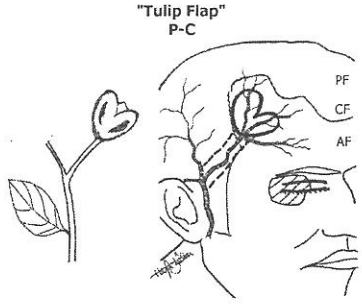

Cerrahi Yöntem: Lezyonun eksizyonundan sonra flebin iki lobuna dahil edilecek terminal dallar olan posterofrontal, sentrofrontal ve anterofrontal arterlerden ikisi, donor alan skarının saç çizgisine saklanması ve defektin lokalizasyonuna göre belirlendi. Posterior lamellar rekonstrüksiyon tamamlandı. Daha önce belirlenen terminal iki arter üzerinde bilobe cilt adası defektin boyutuna göre oluşturuldu. Temporal bölgede cilt flepleri kıl folikülleri altı seviyeden kaldırılarak süperfisial temporal arter pedikülü, cilt adasına kadar ortaya kondu. Bilobe flep distalden periostun üzerinde suprapannikulus plandan kaldırılmaya başlandı, Defekte doğru supkutan tünel açılarak flep adapte edildi. Flebin iki lobu arasındaki açı karşı taraf göze uygun gerginlik ve posizyonda olacak şeklinde ayarlanarak lateral palpebral fissür oluşturuldu. Donor alan "V" veya "Y" şeklinde kapatıldı.
Örnek Olgu:28 yaşında erkek hasta sağ gözde lateral kantusa ve göz kapaklarına yerleşik konjenital melanositik nevus ile polikliniğe başvurdu. Marjinal eksizyon sonucu alt göz kapağının 50% si, üst göz kapağının 65% ini içeren defekt oluştu (Şekil 1,2). Dopler ultrasonagrafi yardımıyla superfisial temporal arter ve dalları belirlenerek posterofrontal ve sentrofrontal arter kombinasyonu ile planlanan "Lale Flap" ile rekonstrüksiyon sağlandı (Şekil 3). Flep donor alanı gerginlik olmadan primer kapatıldı. Erken ve postoperative 10.ayda problem olmadı(Şekil 4).



Sonuçlar: Hastaların hiçbirinde venöz konjesyon gelişmedi. Enfeksiyon, hematoma ve kısmi nekroz gibi komplikasyonlar görülmedi. Eksizyon materyallerinin histopatolojik tanıları üç hastada cerrahi sınır temiz bazal hücreli karsinom, 1 hastada konjenital melanositik nevus, 1 hasta da hemanjiom, 1 hasta yanık skarı idi. Bir hastada minor revizyon olarak postop 12. ayda lokal anestezi altında üst gözkapağına supkutan inceltme uygulandı. Uzun dönem takiplerinde (postoperative 6-31 ay) hastaların hiçbirinde hafif asimetri ve kabul edilebilir hafif balk dışında, ektropion, entropion gibi göz kapağı deformitesi gelişmedi. Genel olarak hastalarda geç postoperatif dönemde flep balkını azaltan büyük oranda atrofi gelişti. Hiçbir hastada belirgin kaş asimetrisi gelişmedi. Bütün hastalarda istenene yakın açıyla lateral palpebral fissür oluşturuldu. Gözünü kapatmada ve açmada başarılıydılar ve hiçbir hastada göz hareketlerinde kısıtlılık gelişmedi. Renk uyumu ve donor alan skarlarıda estetik olarak iyiydi. Belirgin bir skatrisyel alopesi hiçbir hastada olmadı.

Tartışma: Lateral kantal bölgeyi içeren kombine tam kat üst ve alt göz kapağı ve kaş defektleri, izole göz kapağı defektlerinin rekonstrüksiyonuna göre daha zordur ve sofistike onarımlar gerektirir. Göz küresinin korunmasında göz kapağının rolü tartışmasız çok önemlidir ve deri, kas, tarsus ve konjüktivanın vakit kaybetmeden rekonstrüksiyonu gerekir. Genelde tam kat göz kapağı defektlerinde rekonstrüksiyon iki katmanlı şekilde yapılır. ilk olarak iç katman (posterior lamella) olan tarsal tabaka ve konjüktiva onarımı ki burada çoğunlukla oral mukoza, mukoza-kartilaj kompozit greft veya "lid-sharing" başarıyla kullanılmaktadır(3). İkinci olarak dış katman yani orbikülaris oküli kası ve cilt (anterior lamella) onarımıdır. Burada ise lokal random veya aksiel paternli flepler çoğu zaman yeterli olmaktadır(4). Defekt lateral kantal bölgeyi içeriyorsa eğer birde tam kat ise, lateral forniks, lateral kantal tendon ve uygun açıyla lateral fissür restorasyonu da gerekmektedir ve rekonstrüksiyon daha kompleks hale gelmektedir.Lateral fissürün arakasında ve lateralinde mukoza çepherli bir lateral forniks yaratılması globun hareketlerine ve lateral konjüktival dokunun mobilitesine olanak vermek açısından önemlidir. Rekonstrükte edilmiş posterior lamella elamanlarının sutur, fasial greft veya fleple lateral orbital rim periostuna asarak fiske etmek lateral göz kapağı stabilitesini sağlamak için yapılmalıdır(5).

Lateral kantal bölgeyi içeren göz kapağı defektlerinin deri ve yumuşak dokusunun kapamasının alttaki greft veya greftleri beslemesi için iyi vaskülerize olması gerekir. Aynı zamanda bu kriter iyi teksture ve renk uyumu ile başarılı bir estetik ve fonksiyonel sonuca ulaşmada önemli rol oynar. Günümüzde bu bölgenin kapamasında en çok kullanılan fleplerden biri tek pediküllü temporal deri transposizyon flebidir. Yine yanak elastikiyeti yeterli ise süperior bazlı inferior yönlü transposizyon flebi bir başka seçenektir. Göz lateralinden uygulanan V-Y ilerletme flepleri de uygun vakalarda kullanılmaktadır(5,6) Bununla beraber donor alan kapatılmasındaki zorluklar, görünür skarların oluşabilmesi, revizyon gerektiren "dog-ear" gibi deformitelere neden olmaları, lateral palpebral fissür oluşturulmasında zorluklar, göz kapağında retraksiyonlar yaratmaları başlıca dezavantajlarıdır.

Süperfisal temporal arter pediküllü ada flep bir asır önce tanımlanmıştır(1). Unchima et all süperfisial temporal arterin frontal dalının 3 terminal dalını; anterofrontal, sentrofrontal ve posterofrontal olarak isimlendirmiş ve tamkat alt göz kapağı defektinde anterofrontal ada flebi kullandığı vakayı bildirmiştir(2).

Süperfisial temporal arterin frontal dalı ile ilişkili olarak güvenilir venöz sistemin olmaması yanı sıra parietal dalı etrafında belirgin bir venöz drenaja sahip olduğu bildirilmiştir. Bu sebepten dolayı flep ada şeklinde kaldırıldığında venöz dönüş sorunu olabileceği söylense de yeterli periarteryel doku bırakılmasıyla bu problem ortadan kalkmaktadır. Deri adasının bilobe olarak planlanması donor alanın primer kapatılmasındaki gerginliği azaltarak bu etkiyi minimalize hatta yok etmektedir. Pedikülünde vasküler yapıların yanı sıra sadece fasyal yapılar içermesi nedeniyle supkutan tünel üzerinde geç dönemde balk yaratmaz.

Özellikle üst göz kapağındaki balk problemi için çaba harcanması ve kirpik rekonstrüksiyonuna olanak vermemesi dezavantajlarıdır. Bu şekliyle daha önce tanımlanmamış olan Lale Fleb'in lateral kantal bölgeyi içeren göz kapağı defektlerinde kullanmanın avantajlarını sıralayacak olursak; doğala yakın lateral palpebral fissür elde edilmesi, her bir lobun aksiel paternli olmasından dolayı alttaki kullanılan greft materyallerinin beslenmesi için zengin bir yatak olması, yine aksiel paterninden dolayı her bir lobun manuple edilerek şekil verilebilmesi, donor alanın büyük defektlerde bile gerginlik olmadan primer kapatılabilmesi, kaşda oluşabilecek asimetriyi minimalize etmesi olarak sıralanabilir.

Kaynaklar

1. Monks, G.H. The restoration of a lower eyelid by a new method. Boston Med. Surg. J. 139: 385, 1898.
2. Uchinuma, E., Sakurai, H., Shioya, N. Anterofrontal superficial temporal artery island flap for full-thickness eyelid reconstruction. Ann Plast Surg. 23(5):433, 1989.
3. Spinelli, H.M., Jelks, G.W. Periocular reconstruction: A systematic approach. Plast. Reconstr. Surg. 91;6:1017, 1993.
4. Acikel, C., Celikoz, B., Yildiz, T.F. Y-shape hard palate mucoperiosteal graft and V-Y advancement flap in the reconstruction of a combined defect involving lateral canthus and upper and lower eyelids. Ann. Plast. Surg. 52(1):97, 2004.
5. Steinkogler, F.J. Reconstruction of the temporal canthus. Br. J. Ophthalmol. 67(4):267, 1983.
6. Nakajima, H., Imanishi, N., Minabe, T. The arterial anatomy of the temporal region and the vascular basis of various temporal flaps. Br. J. Plast. Surg. 48(7):439, 1995.

Klinik ABY-2

Eksojen Hyaluronik Asidin Zon-II Seviyesindeki Fleksör Tendonların Primer Onarımında Yapışıklıkları Önlemek Amacıyla Kullanımı

Abdullah ETÖZ, Yeşim ÖZGENEL, Cengiz BOZKURT

Uludağ Üniversitesi; Tıp Fakültesi; Plastik Rekonstrüktif ve Estetik Cerrahi A.D., El Cerrahisi Bilim Dalı, Görükle, BURSA

Amaç: Elde fleksör tendon kesileri arasında en problemli bölge zon-II bölgesidir [1]. Pulley sistemlerinin ve nörovaskuler yapıların bu bölgenin içinde önemli bir yer işgal etmesi zon-II bölgesindeki fleksör tendon onarımlarını güçleştirmektedir. Ayrıca bu bölgede operasyon sonrası dönemde yapışıkların daha sık görüldüğü de bilinmektedir [2]. Bu çalışmada amacımız, böyle problemli bir alanda, hareketli yapılar olan fleksör tendonlarda, onarım sonrasında ortaya çıkabilecek yapışıkların giderilmesi için alternatif yöntemler geliştirmekti. Bu nedenle, insanda eklem sıvılarında mevcut bir lubrikan olan Hyaluronik asidi eksojen olarak kullanarak etkilerini inceledik. Diz osteoartritinde ve temporomandibuler eklem rahatsızlıklarında önceden uygulanmış olan, pirojenik olmayan ve yara iyileşmesine olumsuz etkisinin hemen hemen hiç olmadığı kanıtlanan Hyaluronik asidin horoz ibiğinden özel bir biyoteknolojik yöntemle hazırlanmış %100 saflıkta bir preparatı olan Orthovisc® kullanıldı [3,4]. Hyaluronik asidin fleksör tendon üzerine etkileri, aynı şekilde izotonik uygulanan grup ile karşılaştırıldı.

Gereç Ve Yöntem: Elde kesi nedeniyle acil servise başvuran 22 hasta, zon-II seviyesinde fleksör tendon kesisi tanısıyla tedavi altına alındı. Hastalar acil servise başvuru sırasına göre birer birer Hyaluronik asit ve izotonik gruplarına ayrıldılar. Birinci parmakta zon-II seviyesinde yaralanması olan olgular ile eklem ve kemik dokuda yaralanması olan olgular çalışmaya alınmadı. Kesinin oluşmasından sonraki ilk 24 saat içinde hastalar aksiller anestezi altında opere edildi. Gerekli temizlik ve steril örtüm sağlandıktan sonra uygun insizyonlarla kesi hattı açıldı. Yara kenarları tazelendi. Eksplorasyonlar 4.3 büyütme altında yapıldı. Tendon yapıları dışında nörovaskuler yapılar da incelendi. Birinci parmağı ilgilendiren kesilerin dışında tüm hastalarda hem yüzeyel hem de derin fleksör tendon travmadan etkilenmişti. Kısmi tendon kesileri primer onarıldı, tam kesilere ise modifiye Kessler tekniği ile tendon onarımı yapıldı. Onarımlar 4-0 ve 5-0 monofilaman poliprolen sütürlerle gerçekleştirildi. Hastaların bir kısmında nörovaskuler yapıların tek taraflı tam ya da kısmi hasarlandığı gözlendi. Bu hastalarda dolaşım diğer taraftan sağlandığı için sadece primer dijital sinir onarımı yapıldı. Hemostazı takiben eksplorasyon alanına, ucu tendon sütür hattına gelecek şekilde 18 numara damar yolu seti yerleştirildi. Damar yolu setinin dışarıda kalan kısmı avuç içine 4-0 monofilaman poliprolen sütürle tespit edildi. Tendon onarımı sonrası cilt insizyonları 4-0 monofilaman poliprolen sütürlerle kapatıldıktan sonra kelebek setin içerisinden 0,4 cc Hyaluronik asit verildi. Parmakların ekstansiyonunu engelleyecek şekilde el dorsaline statik atel yerleştirilerek kapalı pansuman yapıldı. Operasyon sonrası 3. günde statik atel çıkarılarak dinamik fleksör atele geçildi ve ilgili parmakta pasif fleksör hareketlere başlandı. Operasyon sonrası 7. gün ve 14. günlerde ise kelebek set içerisinden 0,2 cc Hyaluronik asit enjekte edildi. Cilt sütürleri operasyon sonrası 10. günde alındı ve kelebek set ise 14. günde çıkarıldı. ızotonik grubunda da aynı işlemler yapıldı, Hyaluronik asit yerine aynı miktarda izotonik solüsyonu enjekte edildi.

Tüm hastalar operasyon sonrası 21. günden itibaren fizik tedavi programına alındı. Tüm hastalarda ilgili parmağın tüm eklemlerinin pasif hareket açıklıkları operasyon sonrası 7. günden itibaren; pasif ve aktif hareket açıklıkları ise operasyon sonrası 21. günde, 4. hafta, 6. hafta ve 3. ay sonunda açıölçer ile değerlendirildi. Tüm hastaların operasyon sonrası başlangıçtaki ve 3. ay sonundaki; metakarpofalangiyel, proksimal ve distal interfalangiyel eklemlerinin pasif ve aktif hareket açıklıklarının toplamı (pasif hareket açıları toplamı, aktif hareket açıları toplamı) açı cinsinden hesaplandı. Hyaluronik asit ve izotonik gruplarındaki başlangıç ve 3.ay sonundaki pasif ve aktif hareket açıları toplam değerleri Mann-Whitney-U testi kullanılarak istatistiksel olarak karşılaştırıldı. Tüm testlerde $p<0.05$ olması anlamlılık olarak kabul edildi. Hastalara operasyon öncesinde, operasyonda ve operasyon sonrasında 1000 mg Sefazolin intravenöz olarak toplam üç doz şeklinde verildi. Beraberinde oral analjezikler de tedavinin devamında kullanıldı. Hiçbir hastada enfeksiyon bulgusu ile karşılaşılmadı, ilave antibiyotik tedavisine ihtiyaç duyulmadı.

Bulgular: Bu klinik çalışma yaşları 16 ile 53 arasında değişen, bir tanesi kadın diğerleri erkek olmak üzere 22 hasta üzerinde gerçekleşti. Bu hastalardan 11'ine hyaluronik asit geri kalan 11'ine izotonik uygulandı. Hyaluronik asit grubunun ortalama yaşı 27, izotonik grubunun ortalama yaşı ise 31'di. Tüm kesiler elde zon-II bölgesinde ve tam kat fleksör tendon kesisi oluşturacak şekilde meydana gelmişti. Yaralanma etiyolojileri Hyaluronik asit grubunda sıklık sırasıyla; cam(6), bıçak (3), metal sac (2) olup aynı durum izotonik grubunda; cam (4), bıçak (4) ve metal sac (3) şeklindeydi. Kesi seviyesi olarak bakıldığında, Hyaluronik asit grubunda en sık olarak 2. parmak metakarpofalangiyel eklem volarinden yaralanma (5/11 hasta) gözlendi. Aynı durum izotonik grubunda ise 4. parmak proksimal interfalangiyel eklem proksimali şeklinde görüldü (4/11 hasta).

Hyaluronik asit ve izotonik grubunda başlangıç ve 3. ay sonundaki pasif ve aktif hareket açıları toplam değerleri birbirleri ile karşılaştırıldı. Hyaluronik asit grubunda başlangıçta (21.gün) ölçülen pasif ve aktif hareket açıları toplamlarının ortalamaları sırasıyla: 167,73° ve 118,64° iken

operasyon sonrası 3. ayın sonunda aynı değerlerin ortalamaları sırasıyla: 212,27° ve 166,36° olarak bulundu. ızotonik grubuna bakıldığında başlangıçta (21.gün) ölçülen pasif ve aktif hareket açıları toplamlarının ortalamaları sırasıyla: 155,91° ve 107,27° iken operasyon sonrası 3. ayın sonunda aynı değerlerin ortalamaları sırasıyla: 177,73° ve 141,36° olarak bulundu. Hyaluronik asit grubunda, operasyon sonrası 3. aydaki pasif ve aktif hareket açıları toplam değerlerinin başlangıçta ölçülen değerlere olan farklarının ortalamaları sırasıyla 44,55° ve 48,64° iken, aynı farklar izotonik grubunda sırasıyla 21,82 ve 34,09 olarak hesaplanmıştır.
ıstatistiksel olarak her iki grubun başlangıçtaki pasif ve aktif eklem hareket açı değerleri arasında anlamlı bir fark gözlenmedi ($p>0,05$). Operasyon sonrası 3. ayda yapılan ölçümlerde, Hyaluronik asit grubunda izotonik grubuna göre hem pasif hem de aktif eklem hareket açıklıklarının istatistiksel olarak anlamlı bir şekilde arttığı ($p<0,05$) ve bu artışların Hyaluronik asit grubunda anlamlı derecede yüksek olduğu saptandı (Mann-Whitney U testi, $p<0.05$).

Sonuç : Eksojen Hyaluronik asit halen eklem rahatsızlıklarında kullanılan ve üzerinde pek çok çalışma yapılmış bir üründür. Hyaluronik asidin, deneysel olarak tendon cerrahisi sonrası gelişen yapışıklıkları önlemede olumlu etkileri gösterilse de, bu etkileri klinik olarak değerlendiren yeterli sayıda çalışma mevcut değildir. Bu klinik çalışmada, fleksör tendonlarda cerrahi onarım sonrası yapışıklığın en çok gözlendiği zon-II seviyesinde sütür hattı çevresine birer hafta ara ile toplam 3 doz şeklinde Hyaluronik asit uygulanarak, klinik etkileri izotonik grubu ile karşılaştırıldı. Hyaluronik asit uygulanan hastalarda, pasif ve aktif eklem hareket açılıklarında istatistiksel olarak anlamlı bir artış gözlendi. Hyaluronik asidin fleksör tendon cerrahisi sonrası oluşan yapışıklıkları önlemede pozitif etkilerinin olabileceğini düşündüren sonuçlar, daha büyük seriler üzerinde yapılacak klinik çalışmalarla desteklenmeye ihtiyaç göstermektedir.

Kaynaklar

[1] Manske PR. Flexor tendon healing. J Hand Surg (Am). 1988; 13:237-245.
[2] Strickland JW, Glogovac SV. Digital function following flexor tendon repair in zone 2: a comparison of immobilization and controlled passive motion techniques. J Hand Surg 1980; 5:537-543.
[3] Brandt KD, Block JA, Michalski JP, Moreland LW, Caldwell JR, Lavin PT, et al. Efficacy and Safety of Intraarticular Sodium Hyaluronate in Knee Osteoarthritis. Clinical Orthopaedics and Related Research. 2001;385:130-143.
[4] Goldberg VM, et al. Pseudoseptic Reactions to Hylan Viscosupplementation: Diagnosis and Treatment. Clin Orthop. 2004;1(419):130-137.

Klinik ABY-3
Diyabetik Nöropatide Ağrının Giderilmesi ve Duyu Restorasyonu

Hüseyin KARAGÖZ, Fuat YÜKSEL, Ersin ÜLKÜR, Bahattin ÇELİKÖZ
GATA Haydarpaşa Eğitim Hastanesi Plastik ve Rekonstrüktif Cerrahi Kliniği İSTANBUL

Amaç: Ağrı, sızlama, yanma, duyu kaybı gibi diyabetik nöropatide görülen semptomların, bilinen anatomik dar boşluklarda periferik sinirlere eksternal bası nedeniyle ortaya çıkmış olabileceği düşüncesi ilk defa 1973 yılında ortaya atıldı. Diyabetik nöropati ile birlikte görülen semptomların, artan endonöral basınç ile şişen sinirlerin sabit anatomik alanlarda sıkışması ve buna bağlı kan dolaşımlarında azalma nedeniyle ortaya çıktığı düşünülmektedir. Diyabetik hastalarda, periferik sinirlerin kronik basıya maruz kaldığı saptanan bölgelerde sinir dekompresyon teknikleri uygulanarak duyu restorasyonu ve ağrının hafifletilmesi sağlanabilir.
Bu çalışmanın amacı, semptomatik diyabetik nöropatisi olan ve sinir serbestleştirme teknikleri kullanılan seçilmiş hastalardaki erken ve geç dönemlerdeki sonuçları değerlendirmektir.

Gereç Ve Yöntem: Ağustos 2004 ile Temmuz 2005 tarihleri arasında, hastanemiz Diyabetik Ayak Kurulu'nda görülen hastalardan Foster sınıflamasına göre Evre II, III ve IV olan, ancak iskemik ayak olmayan, semptomları ve basınca dayalı duyu cihazı (Pressure Specified Sensory Device- PSSD) ile nöropati tanısı konan 24 olgunun 24 alt ekstremitesine periferik sinir serbestleştirme ameliyatları uygulandı.
Cerrahi müdahalede fibula boynu seviyesinde yapılan insizyonla girilerek "common" peroneal sinir; bilek medialinde, medial malleolün hemen altından yapılan oblik insizyonla tarsal tünel, medial ve lateral plantar tüneller ve kalkaneal tünel açılarak posterior tibial sinir ve dalları; ayak dorsumunda birinci ve ikinci metatarsların kuneiform kemikle eklem yaptığı lokalizasyon merkez olacak şekilde yapılan longitüdinal insizyonla girilerek derin peroneal sinir, yüzeyel fasyayı delerek deri altı plana çıktığı yerde yüzeyel peroneal sinir serbestleştirildi.
Ağrının değerlendirilmesi için VAS (visual analog scale) skorlaması kullanıldı. VAS skorlamasına göre cerrahi müdahaleye verilen cevap mükemmel, iyi, zayıf ve başarısız olarak değerlendirildi. Duyu değerlendirilmesi için PSSD cihazı kullanıldı. Her alt ekstremitede dört farklı bölgede ölçüm yapıldı. Bunlar: birinci parmağın pulpası, ayak dorsalinde birinci ve ikinci metatarslar arası, topuk mediali ve bacak distal yarısındaki lateral bölgeidi. Her bölgede statik tek ve iki nokta ölçümleri yapılarak grafikler elde edildi. Duyu değerlendirme testi tüm hastalarda ameliyattan önce, ameliyatın ertesi günü ve 6 ay sonra tekrar yapıldı.
Ayrıca hastaların 1. parmak pulpasından ve topuk medialinden elde edilen PSSD ölçüm değerleri ve fizik muayeneleri dikkate alınarak, Dellon tarafından tanımlanan sayısal evreleme sistemine (numerical grading system) göre ameliyattan önce, postoperatif 1. gün ve 6. ay evrelendirme yapıldı.
Yapılan cerrahi müdahalenin ayak perfüzyonuna etkisini göstermek için ameliyattan önce, bir gün sonra ve 6 ay sonra olmak üzere Tc-99 m ile işaretli MIBI (methoxy isobutyl isonitrile) ile perfüzyon sintigrafisi yapıldı.

Bulgular: Ameliyat öncesi ve ameliyatın ertesi günü yapılan VAS skorlaması karşılaştırıldığında hastaların % 80' inde ağrının tam ve tama yakın kaybolduğu, % 15' inde ise hafiflediği; 6 ay sonra yapılan VAS skorlaması karşılaştırıldığında ise % 85 oranında ağrının tam ve tama yakın kaybolduğu, % 10' unda ise hafiflediği gözlemlendi.
Duyu restorasyonunun değerlendirilmesi için iki nokta ayırım mesafesi ve tek nokta statik duyu ölçümünün g/mm² cinsinden karşılaştırılması kullanıldı. Bu ölçümler her spesifik bölge için ayrı ayrı değerlendirildi. Tüm sonuçlar değerlendirildiğinde ameliyat öncesine göre, ameliyattan bir gün sonraki ölçümlerde ortalama % 72,6; ameliyattan 6 ay sonraki ölçümlerde ise ortalama % 89 oranında duyu restorasyonunun sağlandığı görüldü. Tek nokta statik duyu ölçüm sonuçları incelendiğinde ameliyat öncesi ile postoperatif 1. gün arasında; ameliyat öncesi ile postoperatif 6. ay arasında ve postoperatif 1. gün ile postoperatif 6.ay arasındaki fark istatistiksel olarak anlamlı idi ($p<0,01$).
Hem hastaların klinik durumları, hemde duyu ölçüm sonuçlarını birleştirme imkanı veren ve ikisini birden karşılaştırabilmemizi mümkün kılan sayısal evreleme sistemi sonuçlarına göre de; postoperatif 1. gün hastaların % 45,9' unda anlamlı evre ilerlemesi gözlenirken, bu oran postoperatif 6. ayda % 75 e çıkmıştır.
Olguların tamamında, ameliyattan bir gün önce ve sonra yapılan perfüzyon sintigrafilerinde, ayak perfüzyonlarının ameliyattan hemen sonra ve 6 ay sonra belirgin olarak artmış oldukları saptandı.

Sonuç: Semptomatik diyabetik nöropatisi bulunan hastaların cerrahi tedaviden fayda görmelerinin altında "double crush" fenomeni yatmaktadır. Buna göre, diyabetiklerde, endonöral su içeriğinin artması ve ödem meydana gelmesi, sinirlerde normal tünel bölgelerinde kolayca sıkışmaya yol açar ve sinirin kan akımı bozulur. Alt ekstremite periferik sinir serbestleştirme ameliyatlarından sonra, sinirlerin bu tünellerde maruz kaldıkları basının ortadan kaldırılması ile ağrının azaldığı ve duyunun da değişen miktarlarda geri döndüğü değişik çalışmalarda rapor edilmiştir.
Dellon tarafından yapılan bir çalışmada postoperatif ağrı düzelme oranı % 85 olarak bildirilirken, Caffee bu oranı % 86, Wood ise % 90 olarak bildirmiştir. Bizim yaptığımız değerlendirme sonucunda hastaların ağrılarının, postoperatif 1. gün % 80, postoperatif 6. ayda ise % 85' inde tam veya

tama yakın ortadan kalktığı görüldü (Mükemmel ve iyi olarak değerlendirilen iyileşmeler düzelme kabul edildi). Bu sonuçlar (özellikle postoperatif 6. ay sonuçları) diğer araştırıcıların sonuçlarıyla benzerdir.

Duyu değerlendirmesi sonucunda, her bölge için ayrı ayrı hesaplanan iki nokta ayırım mesafesindeki düzelme oranlarının ortalaması alındığında postoperatif 1. günde % 72,6; postoperatif 6. ayda ise % 89 oranında mükemmel ve iyi derecede düzelme bulunduğu saptandı. Bu oranı Dellon % 72, Aszmann % 69, Wood ise % 70 olarak bildirmişlerdir. Bu araştırmacıların sonuçları, bizim erken dönem sonuçlarımızla benzerlik göstermektedir. Tek nokta statik duyu ölçüm sonuçları incelendiğinde ameliyat öncesi ile postoperatif 1. gün arasında; ameliyat öncesi ile postoperatif 6. ay arasında ve postoperatif 1. gün ile postoperatif 6.ay arasındaki fark istatistiksel olarak anlamlı idi.

Hem hastaların klinik durumları, hemde duyu ölçüm sonuçlarını birleştirme imkanı veren ve ikisini birden karşılaştırabilmemizi mümkün kılan sayısal evreleme sistemi sonuçlarına göre de; postoperatif 1. gün hastaların % 45,9' unda anlamlı evre ilerlemesi gözlenirken (mükemmel, iyi ve orta dereceli evre ilerlemesi olan hastalar), bu oran postoperatif 6. ayda % 75 e çıkmıştır.

Diyabetik nöropatinin, sinirlerin cerrahi dekompresyonu ile hafifletilmesi yaklaşımı dünya literatüründe oldukça yeni bir konudur. Konu ile ilgili tüm dünyada yer alan sadece bir kaç seriye biz de bu çalışmamızla yeni bir seri eklemiş olduk. Geç dönem sonuçlarımız diğerleri ile uyumlu bulundu. Farklı olarak biz, olgularımızı hemen ameliyat ertesi gün de değerlendirdik. Sonuçlarımız oldukça umut vericiydi. Bu hastalarda erken dönemde gelişme sağlanması, hastaların morali ve motivasyonu için son derece önemlidir. Hastaların hemen erken dönemde gelişmeleri hissetmeleri tedaviye olan inancı artırmaktadır.

Diğer çalışmalarda farklı olarak bizim diğer önemli bulgumuz, radyonüklid çalışmalarla ayak perfüzyonunun tarsal tünel serbestleştirme işleminden dolayı arttığının gösterilmesidir. Zaten sınırlı olduğu düşünülen ayak dolaşımının az da olsa artırılmasının hastanın prognozundaki önemi aşikardır.

Sonuç olarak, seçilmiş diyabetik nöropati olgularında periferik sinirlere cerrahi dekompresyon işlemi; hastaların ağrılarının azaltılması ve duyunun restorasyonu için uygulanması gereken, diyabetik ayak prognozunu olumlu yönde etkileyen, en azından komplikasyonlarını geciktirebilen önemli bir tedavi yaklaşımıdır.

Kaynaklar:

1. Wood WA, Wood MA; Decompression of peripheral nerves for diabetic neuropathy in the lower extremity. The Journal of Foot & Ankle Surgery 42 (5):268, 2003

2. Dellon AL; Treatment of symptomatic diabetic neuropathy by surgical decompression of multiple peripheral nerves. Plast Reconstr Surg. 89(4):689, 1992.

3. Aszmann OC, Kress KM, Dellon AL; Results of decompression od peripheral nerves in diabetics: a prospective, blinded study. Plast Reconstr Surg. 106(4):816, 2000.

Klinik ABY-4
Hipertrofik Nedbe Ve Keloidin Elektron Mikroskobu Kullanılarak Ayırıcı Tanısı

Yiğit Özer TİFTİKCİOĞLU[1], Hasan Mete AKSOY[1], Önder KARAASLAN[1], Mine ERBİL[2], Uğur KOÇER[1]

1) SB Ankara Eğitim ve Araştırma Hastanesi, 1. PRC Kliniği, ANKARA
2) Hacettepe Üniversitesi Tıp Fakültesi, Anatomi ABD, ANKARA

Amaç: Çok karmaşık ve iç içe geçmiş mekanizmaların ürünü olan yara iyileşmesi çeşitli iç ve dış etkenlerin bir araya gelmesi sonucu kontrolden çıkarak aşırı nedbe dokusu oluşumuna sebep olabilir. Keloid veya hipertrofik nedbe şeklinde karşımıza çıkan aşırı nedbe dokusu oluşumu ciddi işlevsel ve kozmetik morbiditeye sebep olur.Çeşitli tedavi yöntemlerine cevapları farklı olduğu için bu iki klinik olguyu birbirinden ayırt edebilmek son derece önemlidir1,2. Keloid ve hipertrofik nedbenin klinik ayırıcı tanısı; hastanın hikayesi, nedbenin görünümü ve klinik seyri temel alınarak yapılabilir. Ancak bazı vakalarda ayırıcı tanı son derece zordur ve hekimi yanlış tedavi yaklaşımına itebilir. Çalışmamızda elektron mikroskobu ile keloid ve hipertrofik nedbenin kesin ayırıcı tanısının mümkün olup olmadığını araştırmayı amaçladık.

Gereç ve Yöntem: Kliniğimizde cerrahi eksizyona karar verilen hastalar arasından kesin olarak klinik tanı almış ve tipik özellikler gösteren nedbeleri olan on tanesi çalışma için seçilerek yazılı onam alındı. Bu hastalara nedbe eksizyonu ve müteakip destekleyici tedaviler uygulandı. Alınan örneklerin beş tanesi tipik hipertrofik nedbe, beş tanesi ise tipik keloid görünümünde idi. Örnekler histopatolojik inceleme ve transmisyon elektron mikroskobu (TEM) incelemesi için rutin işlemlerden geçirildi. TEM incelemesi için örnekler 24 saat %2.5 glutaraldehid çözeltisi içinde fikse edildikten sonra OsO4 ile bir saat postfiksasyon yapıldı. Daha sonra artan yoğunlukta alkol çözeltileri kullanılarak örnek tamamen dehidrate edildi. Son olarak propylene uygulandı ve örnekler araldit CY212 çözeltisi içinde dondurularak sabitlendi. Bloklar ince kesitlere ayrıldıktan sonra metilen mavisi ile ön boyama yapıldı. Boyanan kesitler ışık mikroskobu altında mikrotom kullanılarak 60-90 nm kalınlığında ultra-ince kesitlere ayrıldı. Daha sonra bu kesitler uranil asetat ve kurşun sitrat ile boyandı. Hazırlanan örnekler JEOL JEM 1200 EX transmisyon elektron mikroskobu ile ayrıntılı şekilde incelendi ve fotoğraflar alındı. İnceleme nedbe oluşumda kilit rol oynayan fibroblastların hücre yapıtaşları üzerinde yoğunlaştırıldı. Bu amaçla fibroblastların hücre çekirdeği, granüler endoplazmik retikulumu, glikojen depoları ve mikrofilaman demetleri incelendi.

Bulgular: İlk incelemede hipertrofik nedbelerde fibroblast hücre çekirdeklerinin kıvrımlı; granüler endoplazmik retikulum yapısının normal olduğu; glikojen depolarının dolu olduğu ve hücrenin iskeletini oluşturan mikrofilaman demetlerinin paralel uzandığı gözlendi. Hücre dışı alandaki kolajen demetlerinin ise rasgele ve dağınık vaziyette olduğu görüldü (Resim 1).

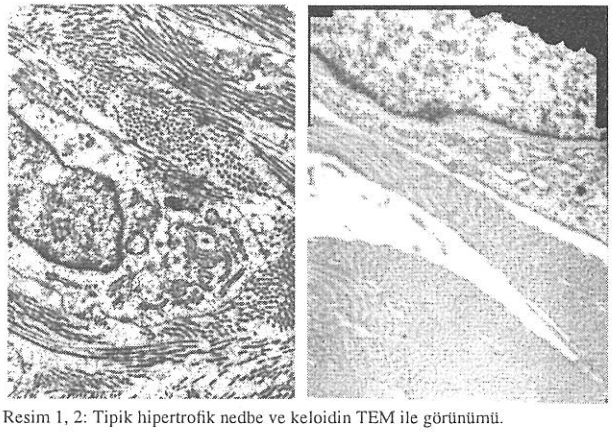

Resim 1, 2: Tipik hipertrofik nedbe ve keloidin TEM ile görünümü.

Keloid örneklerinde ise fibroblast çekirdeklerinin normal olduğu; granüler endoplazmik retikulumun son derece genişlemiş olduğu; mikrofilaman demetlerinin bazı alanlarda dağınık olarak bulunduğu ve hücrenin glikojen depolarının tükenmiş olduğu gözlendi. Hücre dışı alanda ise birbirine paralel uzanan sıkışık bir yığın halinde kolajen demetleri gözlendi (Resim 2).
Hipertrofik nedbe ve keloidlere özgü olduğu düşünülen karakteristikler tespit edildikten sonra bu karakteristiklerin nicelik olarak kıyaslanabilmesi; klinik davranış ile ilişkilendirilebilmesi ve ayırıcı tanıda kullanılabilmesi amacı ile bir puanlama sistemi geliştirildi. Bu sistemde hücre yapı taşlarının keloidlere özgü olduğunu tespit ettiğimiz özelliklerine sıfır puan verilirken; hipertrofik nedbeye özgü olduğu düşünülen özellikler mevcut oldukları ölçüde puanlandı. Keloid ve hipertrofik nedbenin aşırı yara iyileşmesi ayırıcı tanısında yelpazenin iki ucunu oluşturduğu göz önüne alınarak ideal keloid sıfır puan ve ideal hipertrofik nedbe 8 puan olarak kabul edildi.

TİPİK KELOİD	TOPLAM 0 PUAN	ÖZELLİKLER
Hücre Çekirdeği	0	Normal
	1	Hafif kümelenme
	2	Aşırı Kümelenme
G. Endoplazmik Retikulum	0	Aşırı genişlemiş
	1	Genişlemiş
	2	Normal
Mikrofilaman demetleri	0	Bazı alanlarda dağınık
	1	Paralel uzanımı yok
	2	Paralel uzanım
Glikojen	0	Tükenmiş
	1	Azalmış
	2	Çok
TİPİK HİPERTROFİK N	**TOPLAM 8 PUAN**	**ÖZELLİKLER**

Bütün örnekler tek tek puanlandıktan sonra klinik ön tanı ile elektron mikroskobik özelliklerin ilişkisi Mann-Whitney u-testi ile doğrulandı.

	Keloid Medyan (min-max)	**Hipertrofik Nedbe Medyan** (min-max)	**p<0.05**
Hücre Çekirdeği	0 (0-1)	2 (1-2)	0.032
G. Endoplazmik Retikulum	0 (0-1)	1 (1-2)	0.016
Mikrofilaman demetleri	0 (0-1)	2 (1-2)	0.016
Glikojen	0 (0-1)	2 (1-2)	0.016
TOPLAM	**1 (0-3)**	**7 (5-8)**	**0.008**

Oluşturduğumuz puanlama sistemine göre ayırıcı tanı için incelenen örneklerin 0-4 puan arasında alması durumunda keloid; 5-8 puan arasında alması durumunda hipertrofik nedbe olarak kabul edilebileceği sonucuna vardık.

Sonuç: Hipertrofik nedbe ve keloid klinik olarak benzer görünümde olabilirler. Ancak patogenezleri, tedaviye cevapları ve klinik seyirleri farklı olduğu için kesin ayırıcı tanıları son derece önemlidir. Mevcut literatürde genellikle bu iki durum net bir şekilde ayırt edilmemektedir1. Keloidlere yönelik yapılan iki elektron mikroskobu çalışmasında bizim bulgularımıza paralel olarak endoplazmik retikulumda genişleme ve intrasitoplazmik mikrofilamanlarda azalmadan bahsedilmiş ancak ayrıntılı bir inceleme yapılmamış ve hipertrofik nedbeler hiç incelenmemiştir3,4. Beausang ve arkadaşları nedbe dokusu için rutin histolojik incelemeye dayanan bir puanlama sistemi önermişlerdir ancak keloid ve hipertrofik nedbe arasında bir ayrıma gitmemişlerdir5. Mevcut literatürdeki çalışmalarda keloid ve hipertrofik nedbenin karşılaştırmalı ayırıcı tanısı ve tedaviye cevabı yalnızca ışık mikroskobu ile incelenmiştir. Az sayıda çalışmada immunohistokimyasal boyamaya dayalı bir ayrım yapılmaya çalışılmış ancak bir puanlama sistemi önerilmemiştir3,6. Birinci aşamada çalışmamız ilk kez hipertrofik nedbe ve keloidin ayırıcı tanısının elektron mikroskobu ile yapılabileceğini kanıtlamıştır. İkinci aşamada hipertrofik nedbe ve keloidin ayırıcı tanısı için bir puanlama sistemi önerilmiştir. Bu sistem ayırıcı tanının kolay ve nesnel bir şekilde yapılmasını sağlamaktadır. Nedbelerde tedaviye yönelik çalışmaların en büyük zorluklarından biri tedaviye yanıtın nesnel ve sayısal olarak değerlendirilmesindeki zorluktur ve ancak bir puanlama sistemiyle tedaviye cevabın değerlendirilmesi sayısal bir zemine oturtulabilir. Bu sayede gelecekteki çalışmalarda deneysel modellerin ve sonuçların standardizasyonu da mümkün olacaktır. Öncü bir çalışma niteliği taşıyan çalışmamızın daha geniş bir grupla tekrarlanması ile ayırıcı tanı için eşik değerlerinin hesaplanması ve bunlara dayalı tedavi algoritmalarının oluşturulması mümkündür.

Kaynaklar

1. Niessen FB et al., Plast Reconstr Surg, 104:1435, 1999.
2. Mustoe TA et al., Plast Reconstr Surg, 110:560, 2002.
3. Ehrlich HP et al., Am J Pathol, 145: 105, 1994.
4. Boyadjiev C et al., J Trauma, 38: 299, 1995.
5. Beausang E et al, Plast Reconstr Surg, 102: 1954, 1998.
6. Tredget EE et al, Surg Clin North Am, 77: 701, 1997.

Klinik ABY-5
Rinoplasti Hastalarında Menstrüel Döngünün İntraoperatif Kanama ve Postoperatif Ekimoz Üzerindeki Etkisi

Kemal FINDIKÇIOĞLU, Fulya FINDIKÇIOĞLU, Yener DEMİRTAŞ, Sühan AYHAN, Reha YAVUZER, Kenan ATABAY
Gazi Üniversitesi Tıp Fakültesi, Plastik, Rekonstrüktif ve Estetik Cerrahi AD., ANKARA

Amaç: Plastik cerrahi operasyonları her geçen gün daha geniş kitlelere ulaşmakta ve buna paralel olarak rinoplasti işlemleri de artan sıklıkla uygulanmaktadır. Ameliyat sırasındaki görüş alanı kısıtlılığı aşırı kanama ile birleştiğinde hem cerrahın çalışması zorlaşmakta, hem de ameliyat sonrası artmış ekimoz ve ödem biran önce sonucu görmek isteyen hastayı ve dolayısıyla doktoru rahatsız etmektedir. Ameliyattaki kanamayı azaltmak için yapılan detaylı çalışmalar neticesinde ağrının da az hissedilmesini sağlayarak hasta konforunu arttıran lokal vazokonstrüktif etkili adrenalin eklenmiş lokal anestezikler (lidokain +adrenalin, kokain, pantokain vb.) plastik cerrahlar için vazgeçilmez olmuşlardır[1]. Rinoplastiler sırasında meydana gelen kanamayı, sonrasında oluşan ekimoz ve ödemi azaltmak için cerrahlar kanama miktarını etkileyebilecek çeşitli faktörleri (travmayı azaltmak için mikroosteotom kullanılması, eksternal osteotomi yapılması, polietilen tüp konulması, steroid kullanılması, vb.) detaylı şekilde incelemişlerdir.
Menstrüel döngünün kadında vajen, meme, oral mukoza, konjonktiva, östaki tüpü gibi dokularda periyodik değişikliklere yol açtığı çalışmalarla gösterilmiştir. Bunun dışında menstrüel döngü sırasında ve hamilelikte kadınlarda nazal konjesyona bağlı hava yolu rezistansında değişiklikler olduğu fark edilmiş; menstrüel döngü periodunun ve hormon düzeylerinin (özellikle östrojenin) nazal konjesyon üzerine olan etkileri de incelenmiştir.[2] Yapılan çalışmalar neticesinde nazal mukozanın menstrüel döngüden etkilendiği anlaşılmış olmakla birlikte patofizyolojik mekanizması çözülememiştir. Rinoplasti yapılan bayan hasta grubu genellikle menstruasyon gören kadınlardan oluşmaktadır ve patofizyolojik mekanizması ne olursa olsun bu hastalarda eğer kanama miktarı menstruasyondan etkileniyorsa ameliyat zamanlamasının hastanın menstruasyon dönemine göre planlanması açısından klinik önemi olabilir. Şu ana kadar yapılan çalışmalar arasında menstrüel döngü periodu ile rinoplastiler sırasındaki kanama ve sonrasındaki ekimoz miktarının ilişkisini gösteren bir çalışma olmaması nedeniyle bu çalışmayı planladık.

Gereç ve Yöntem: Çalışma, kliniğimizde ameliyat edilen yaşları 18 ile 52 arasında değişen (ortalama 29,3 ± 7,5) 101 ASA1 bayan rinoplasti hastası üzerinde yapılmıştır. Bu hastaların hiç birisinde kanama bozukluğu saptanmamıştı ve herhangi bir ilaç kullanmıyorlardı.
Tüm hastalar menstrüal durumlarını bilmeyen aynı 3 cerrahtan biri tarafından opere edildi. Tüm ameliyatlar TİVA altında yapıldı ve perinazal bölgelere 10 ml %2 lidokain +1/80000 adrenalin infiltre edildi. Vakaların açık veya kapalı teknikle yapıldığı, sekonder veya primer vaka olup olmadığı, septum veya konkalara müdahale edilip edilmediği kaydedildi. Ameliyat sonunda tüm hastaların burun sırtlarına alçı ve burun deliklerine tampon yerleştirildi. İntraoperatif kanama miktarı kanlı spanç tekniği sonrası elde edilen hematokrit değerlerinin analiziyle elde edildi.[3]
Menstrual data ameliyattan sonra toplandı ve hastaların menstrüasyon günleri 28 günlük siklusa göre hazırlanan formülle normalize edildi.[4] Hastalar G1- perimenstrüel (0-7, 21-28. günler), G2- periovulatuar (8-20. günler) olarak gruplandırıldı. Altı hasta postmenapozaldi (G3) ve çalışmanın amacına katkıda bulunmayacağı için çalışma dışı bırakıldılar. Hastaların VKİ'leri (vücut kitle indeksleri), yaşları, 0 ile 10 arası ağrı skorları (VAS), kanama miktarları, cerraha göre ameliyatı zorlaştıran subjektif kanama ve ameliyat sonrası 24. saatte periorbital ekimoz miktarları kaydedildi.
Toplanan verilerden VKİ, yaş, ağrı ve kanama miktarları gruplar arasında t-testi ile karşılaştırıldı. Kanama ve periorbital ekimoz arasındaki ilişki ise Pearson Korelasyon testi ile analiz edildi. Tüm değerler ortalama ± SS (standart sapma) olarak ifade edilip $p<0,05$ istatistiksel olarak anlamlı kabul edildi.

Bulgular: Hastaların 52 tanesi perimenstrüel (G1), 49 tanesi periovulatuar (G2) fazdaydı. (Tablo 1) Hastaların yaşları, vücut kitle indeksleri ve ağrı skorları açısından Grup 1 ve 2 arasında istatistiksel olarak anlamlı fark saptanmadı ($p>0,05$). Ortalama intraoperatif kan kaybı G1 de 69,0 ± 24,6 ml; G2 de 80,4 ± 27,7 ml olarak hesaplandı. ($p<0,05$) (Tablo 2) Ameliyatı gerçekleştiren cerrah, ilave septoplasti veya konka işleminin olması, ameliyatın açık veya kapalı teknikle yapılmış olması kanama miktarını etkileyebilecek diğer önemli faktörlerdi fakat bunların her iki grup içinde oranları benzerdi ve istatistiksel olarak anlamlı fark içermemekteydi. G1 ve G2 grupları arasında kanama miktarı kıyaslandığında ise G2 grubundaki kanama miktarının G1 deki kanama miktarından istatistiksel olarak anlamlı derecede fazla olduğu saptandı ($p<0,05$). (Şekil 1)
Ameliyat sırasındaki kanama miktarı ile ameliyat sonrası 24. saatteki periorbital ekimoz oranları Pearson Korelasyon testi ile analiz edildiğinde gruplar arasında zayıf fakat istatistiksel olarak anlamlı fark saptandı ($r= 0,18$; $p<0,05$).

Sonuç: Çalışmamız periovulatuar dönemdeki rinoplasti hastalarında kanama miktarının anlamlı olarak daha fazla olduğunu göstermiştir. Bu fazlalık kliniğe artmış ekimoz şeklinde yansımaktadır. Bu çalışma ile hastaların perimenstrüel dönemde ameliyattan kaçınmasına gerek olmadığı gösterilmiştir.

Grup	Menstrüasyon durumu	Vaka Sayısı
Grup 1	Perimenstrüel Faz (0-7,21-28 gün)	52
Grup 2	Periovulatuar Faz (8-20 gün)	49
Grup 3	Postmenapozal	6
Toplam		107

Tablo 1: Hastaların menstrüasyon durumlarına göre gruplar içinde dağılımları.

	Grup 1	Grup 2
Yaş	29,2±8,1	27,2±6,7
VKİ	21,1±2,2	20,9±2,5
Ağrı (VAS)	2,7±2,0	2,8±2,0
Kanama Miktarı	69,0 ± 24,6 ml	80,4 ± 27,7 ml

Tablo 2: Hasta demografik bilgileri ve ölçüm sonuçları.

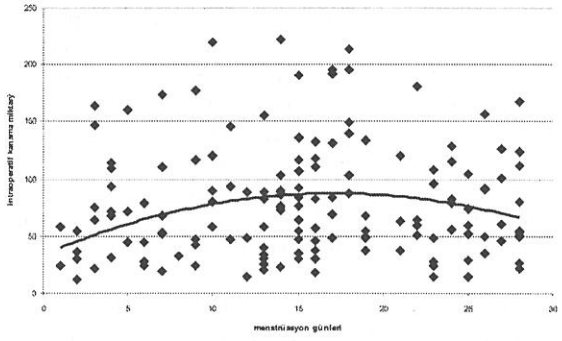

Şekil 1: Ameliyatın yapıldığı menstrüasyon günü- Hastanın intraoperatif kan kaybı arasındaki ilişki

Kaynaklar:

1. Rees T.D. Preoperative Considerations. T.D. Rees, G.S. LaTrenta (Eds), Aesthetic Plastic Surgery. 2nd Ed. Philadelphia: WB Saunders Company. Vol 1, p:23-38;1994
2. Helmi AM, El Ghazzawi IF, Mandour MA, Shehata MA. The effect of estrogen on the nasal respiratory mucosa. An experimental histopathological and histochemical study. J. Laryngol. Otology. 39:1229;1975.
3. Abrams PH, Shah PJ, Bryning K, Gaches CG, Ashken MH, Green NA. Blood loss during transurethral resection of the prostate. Anaesthesia. 37:71;1982.
4. Ramakrishnan R,Khan S, Badve S. Morphological changes in breast tissue with menstrual cycle. Modern Pathology. 15:1348;2002

Klinik ABY-6
Hemanjiomlu Hastalarda 6 Yıllık Klinik Takip: Steroid Tedavisinin Değerlendirilmesi

Betül TANOĞLU ERDEMİR, Aykut MISIRLIOĞLU, Tayfun AKÖZ

Dr. Lütfi Kırdar Kartal Eğitim ve Araştırma Hastanesi Plastik, Rekonstruktif ve Estetik Cerrahi Kliniği, İSTANBUL

Amaç: Hemanjiomlar, hızlı bölünme hızına sahip endotelyal hücrelerden oluşan ve % 8-12 oranla bebeklik çağının en sık görülen iyi huylu tümörlerindendir (1,2). Lezyonların % 60'ı baş boyun bölgesinde gözlenmektedir. Hemanjiomlar, genelde doğumda mevcut değildirler ya da soluk bir leke halindedirler. Bir ay içinde belirginleşir ve canlı bir renk alırlar. Proliferasyon dönemi, hızlı büyüme ile karakterize olup 18. aya kadar devam eder. Bu süreyi 7-9 yaşa kadar devam eden involüsyon dönemi izler (3).
Hemanjiomlar benign lezyonlar olmasına karşın, hızlı büyüme gösterip hava yolu, dış kulak yolu gibi vücut boşluklarının ve görme yolunun kapanması, tekrarlayan kanama, ülserasyon ve enfeksiyon meydana gelmesi, konjestif kalp yetmezliği ve kozmetik açıdan belirgin deformite oluşturmaları nedeniyle tedaviye ihtiyaç gösterirler (4). Bu çalışmanın amacı, bu konuyla ilgili klinik serimizi ve steroid tedavisi elde edilen yüksek başarı oranlarını sunmaktır.

Gereç Ve Yöntem: Kliniğimizde 1999-2005 yılları arasında 124 hemanjiom hastası takip edildi. Hasta yaşları 1 günle 35 yaş arasında değişmekteydi. Hastalar ilk başvurduklarında, hasta yaşı, lezyonun yerleşimi, büyüklüğü, ortaya çıkış zamanı, büyüme hızı, bir deformite oluşturup oluşturmadığı ve aile hikayesi yönünden kayıtları alındıktan sonra dijital makine ile fotoğraflandılar. Bir yaşın altındaki hastalar bir aylık arayla, 1-2 yaş arası hastalar ise iki aylık aralarla kontrole çağrıldılar. Kontroller sonrasında hastalar tedavi protokollerine göre 4 ana gruba ayrıldı:
Grup 1: Herhangi bir tedavi uygulanmadan takip edilen grup
Grup 2: İntralezyonel steroid enjeksiyonu yapılan grup
Grup 3: Sistemik steroid verilen grup
Grup 4: Cerrahi eksizyon yapılan grup
Hastaların takibi esnasında yavaş büyüme gösteren, komplikasyon oluşturmayan ve involüsyon dönemine giren lezyonlar, herhangi bir tedavi uygulanmadan belli aralıklarla takip edildiler. Hızlı büyüme gösteren, göz, kulak ve ağız çevresi gibi alanları kaplayan, tekrarlayan enfeksiyon, ülserasyon ve kanama gibi komplikasyonlara yol açan lezyonlarda ise ilk seçenek olarak steroid tedavisi başlandı. Çok hızlı büyüme göstermeyen, kenarları sınırlı, özellikle yüzde gözkapağı, dil gibi yerleşim açısından komplikasyona yol açan lezyonlarda, hastalara 3-5 mg/kg 'triamcinolon acetonide' 4-6 hafta aralıklarla 2 ile 6 doz arasında intralezyonel olarak verildi. Çok hızlı büyüme gösteren ve sınırlandırılamayan, vücut boşluklarını ve görme alanını kapatan lezyonlarda ise 2 mg/kg sistemik prednizolon tedavisi, 1.5 ile 8 aya süresince doz azaltılarak uygulandı. İnvolüsyon dönemi bitmiş, geride rezidü kitlesi kalan ve steroid tedavisine cevap vermeyen hastalara ise cerrahi eksizyon yapıldı.

Bulgular: Herhangi bir tedavi uygulanmayan hasta grubu % 68' lik oranı oluşturuyordu. Bu grupta en erken 10. ay olmak üzere duraklamanın başladığı ve 12- 18 ay arasında da involüsyona girildiği gözlendi. İnvolüsyonun ilk bulgusu olarak da canlı kırmızı renkte soluklaşmanın olduğu görüldü. İntralezyonel steroid uygulanan hasta grubu tüm hastaların % 12'siydi. % 40 hastada hızlı küçülme, % 30 hastada duraklama, hastaların % 30 unda tedaviye cevapsızlık gözlendi. İki hastada tüylenme artışı, bir hastada 'cushingoid' görünüm meydana geldi.
Sistemik steroid tedavisi uygulanan hastalar da % 10' luk grubu oluşturmaktaydı. Hastaların en küçüğü 2 aylık, en büyüğü ise 11 aylıktı. En kısa 1.5 ay, en uzun 8 ay süreyle tedavi uygulandı. % 60 hastada hızlı cevap, % 20 hastada büyümede duraklama, % 20 hastada tedaviye cevapsızlık gözlendi. %20 hastada rekürrens nedeniyle ikinci tedavi uygulandı. İki aydan uzun süre tedavi uygulanan tüm hastalarda 'cushingoid' görünüm gözlendi. Bu durum, tedavinin bitiminden sonraki 1 yıl içinde kayboldu.
Cerrahi eksizyon hastaların % 10'una uygulandı. Hastaların % 20 sinde ameliyat sonrası dönemde rekürrens gözlendi.

Sonuç: Tedavi gerektiren hemanjiomlarda steroid tedavisi başta olmak üzere interferon, lazer, kriyoterapi, cerrahi eksizyon gibi birçok alternatif bulunmaktadır. Fakat steroid tedavisi yüksek oranda etkinlik göstermesi, ucuz olması, kolay bulunması, uygulama esnasında özel bir ekipmana ihtiyaç göstermemesi nedeniyle ilk seçenek olarak yer almaktadır (5). Literatürde steroid tedavisi ile % 40 hızlı cevap, % 30 duraklama, % 30 cevapsızlık bildirilmiştir (5,6). Kliniğimizde ise sistemik uygulama sonrasında % 60 hızlı cevap, % 20 hastada da duraklama gözledik. Tedaviye cevap vermeyen % 20 hastada ise involüsyon dönemine girildiği için başka bir tedavi yapılmadı.

Hemanjiomlar, çocukluk çağının en sık görülen iyi huylu tümörleri olmasına karşın, bu konuyla ilgili ülkemizde klinik seri çalışması bulunmamaktadır. Tedaviye ihtiyaç gösteren hemanjiomlarda yüksek başarı oranı ve kolay bulunmasından dolayı steroid tedavisi ilk seçenek olarak düşünülmeli, rezidü kitlesi kalan hastalarda ise involüsyon döneminin sonunda cerrahi eksizyon uygulanmalıdır. Biz bu çalışmada, 6 yıllık süre içinde 124 hastayla olan klinik takibimizi ve steroidle elde ettiğimiz yüksek başarı oranlarını sunmaktayız.

Kaynaklar:

1) Mulliken, J.B., and Glowacki, J. Hemangiomas and vascular malformations in infants and children: A classification based on endothelial characteristics: Plast Reconst Surg. 69; 41, 1982.
2) Holmdahl, K. Cutaneous hemangiomas in premature and mature infants Acta Pediat Upps. 44 ; 370-379, 1955.
3) Boon, L.M., Enjolras, O., and Mulliken, J.B. Congenital hemangioma: Evidence of accelerated involution. J Pediatr. 128: 329, 1996.
4) Mulliken, J.B., and Young, A.E. Vascular Birthmarks: Hemangiomas and Malformations. Philadelphia: Saunders, 1988.
5) Edgerton, M. T. The treatment of hemangiomas: With special reference to the role of steroid therapy. Ann Surg . 183: 517, 1976.
6) Sloan, G. M., Reinisch, J. F., Nichter, L. S., et al. Intralesional corticosteroid therapy for infantile hemangiomas. Plast Reconst Surg. 83: 459, 1989.

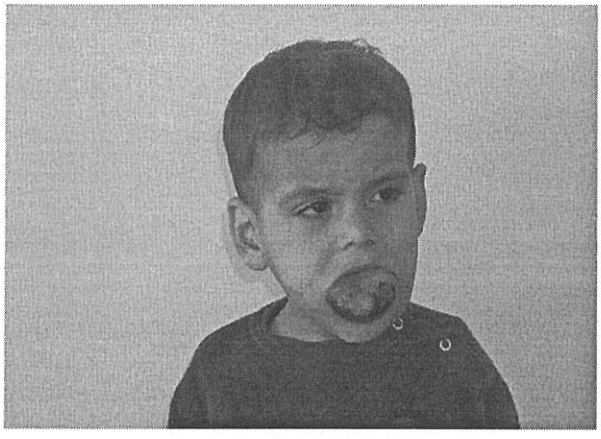

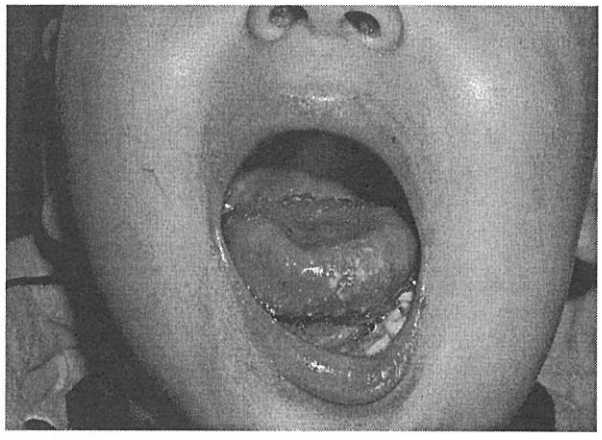

Şekil 1-2: Dilde hemanjiom olan hastanın sistemik steroid tedavisi öncesi ve sonrası görüntüsü

UZMAN ARAŞTIRMA BİLDİRİLERİ

Deneysel UAY-1
Üç Farklı Tendon Uzatma Yönteminin Biyomekanik, Histolojik ve Radyolojik Özelliklerinin In Vitro ve In Vivo Olarak Karşılaştırılması

Kaan GİDEROĞLU[1], Mithat AKAN[2], Serdar TOKSOY[2], Ergün BOZDAĞ[3], Aylin Ege GÜL[4], Erdal AKGÜN[5], Tayfun AKÖZ[2]

1) Abant İzzet Baysal Üniversitesi Tıp Fakültesi, Estetik, Plastik ve Rekonstrüktif Cerrahi Ana Bilim Dalı
2) Dr. Lütfi Kırdar Kartal Eğitim Araştırma Hastanesi Estetik, Plastik ve Rekonstrüktif Cerrahi Kliniği
3) İstanbul Teknik Üniversitesi, Makine Mühendisliği Fakültesi, Mukavemet Birimi
4) Dr. Lütfi Kırdar Kartal Eğitim Araştırma Hastanesi, Patoloji Kliniği
5) Dr. Lütfi Kırdar Kartal Eğitim Araştırma Hastanesi, Radyoloji Kliniği

Amaç: Klinikte özellikle üst ektsremitede tendon uzatma yöntemi olarak Z plasti yöntemi kullanılmakta iken alt ektremitede bu amaçla Vulpius ve Baker gibi pek çok yöntem uygulanmaktadır. Yaptığımız çalışmada az önce bahsedilen bu iki yöntemin üst ekstremitede modifiye edilerek kullanılıp kullanılamayacağının yanısıra biyomekanik, histolojik ve radyolojik özellikleri, Z plastiyle karşılaştırılarak araştırmak.

Gereç-yöntem: Bu amaçla Vulpius ve Baker yöntemleri uygulama yerleri değiştirilerek modifiye edildi. Daha sonra in vitro 90 adet koyun ön ayak derin fleksor tendonu rastlantısal olarak her bir grupta otuz tendon olacak şekilde üç gruba ayrıldı. Birinci gruba Z plasti, ikinci gruba V-Y plasti (Modifiye Vulpius), üçüncü gruba U-T plasti (Modifiye Baker) yöntemiyle uzatma uygulandı. Uzatma uygulaması sonrası sağlanan uzama miktarları ve uzatma yöntemlerinin biyomekanik özellikleri değerlendirildi. Bu aşamadan sonra in vivo çalışma için 60 adet ağırlıkları ortalama 4,1 kg olan dişi beyaz Angora tavşanı yine rastlantısal olarak her bir grupta 20 hayvan olacak şekilde üç gruba ayrıldı. Her bir gruptaki tavşanların her iki ayak "Aşil" tendonları üzerine yukarıda sayılan tendon uzatma yöntemlerinden biri uygulandı. Onarım sonrası 3. ve 6. haftalarda tendonların histolojik, ultrasonografik ve biyomekanik özellikleri değerlendirildi. Elde edilen tüm veriler istatistiksel olarak karşılaştırıldı.

Sonuç: Modifiye edilen her iki yöntemin de tendon uzatmada kullanılabileceği tespit edildi. Bunun yanı sıra U-T plasti yönteminin (Modifiye Baker Yöntemi) histolojik ve biyomekanik özelliklerinin Z plasti yönteminden çok üstün olduğu ve Z plasti yöntemine yakın miktarda uzamayı aynı cerrahi kolaylıkta sağlayabildiği bulundu. Bu veriler ışığında U-T plasti yönteminin Z plasti yöntemine alternatif olmaktan da öte, çok miktarda uzatma gerekmeyen olgularda tendon uzatma yöntemi olarak ilk seçenek olabileceği düşünüldü.
Anahtar Kelimeler: Tendon uzatma, biyomekanik, histoloji, radyoloji, karşılaştırma

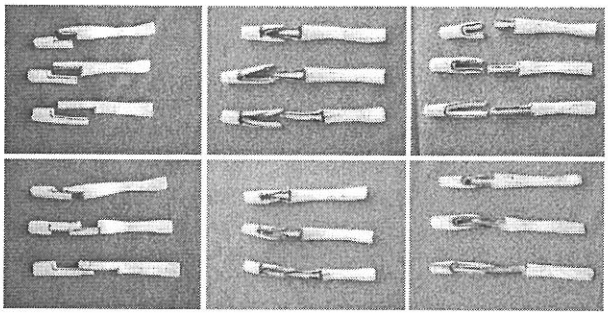

Şekil 1. Her üç yöntemin insizyonlar yapıldıktan ve onarım tamamlandıktan sonraki görüntüleri.

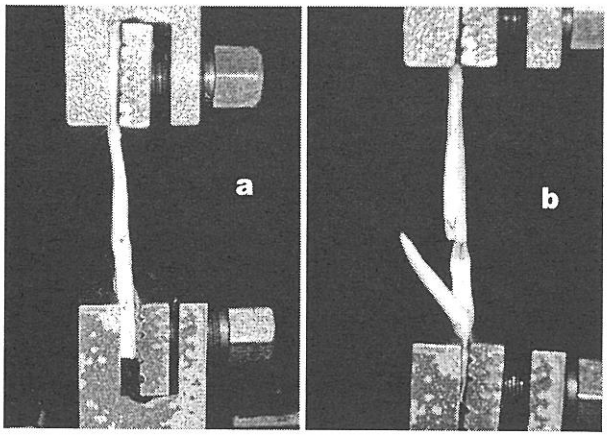

Şekil 2. a)Tendonun gerim makinesine yerleştirilmesi b) Kopma anı.

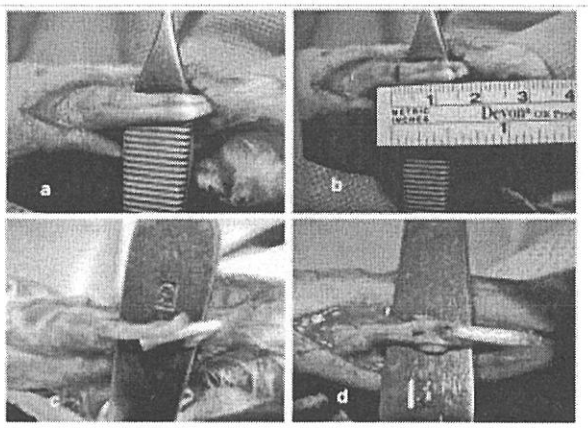

Şekil 3.a) Tendonun izole edilmesi b) üzerinde ölçümlerin işaretlenmesi c) planlamaya göre kesilişi d) sütüre edilmesi.

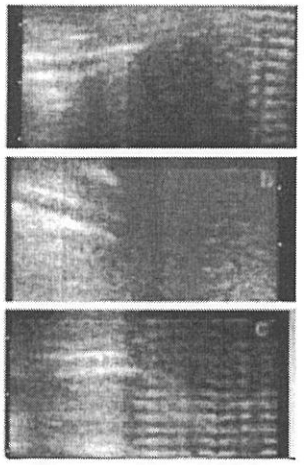

Şekil 4. 6. hafta USG görüntüleri a) Z plasti b)V-Y plasti c) U-T plasti.

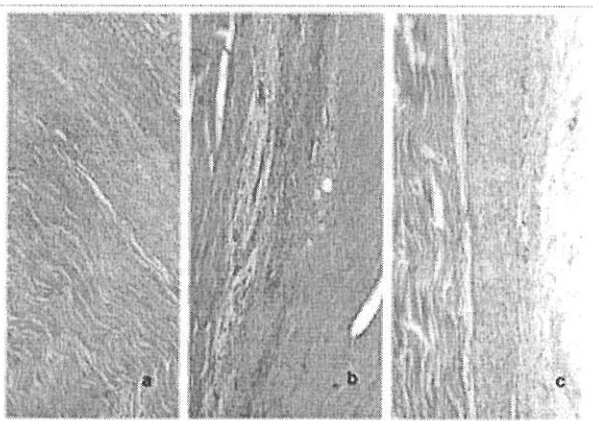

Şekil 5. a) Z plasti uygulanan grupta altıncı haftada yoğun fibrozis ve yapışıklık dikkati çekmekte (H.E x 10). b) V-Y plasti uygulanan gruptan bir örnek. Orta derecede fibrozis ve yapışıklık mevcut (H.E x 10). c) U-T plasti uygulanan gruptan bir örnek. Hafif derecede fibrozis mevcutken neredeyse yapışıklık (H.E x 10) yok

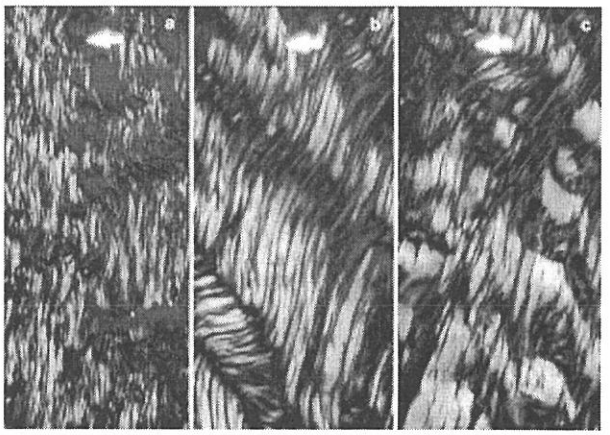

Şekil 6.a) Z plasti ile uzatma uygulanan bir tendonun ameliyat sonrası 6. hafta görüntüsü . Kollajen demetlerinin kötü dizilimi dikkati çekmekte (Mason-Trichrom X 10). b) V-Y plasti ile uzatma uygulanan bir tendonun ameliyat sonrası 6. hafta görüntüsü. Kollajen liflerinin diziliminin orta düzeyde olduğu görülmekte. (Mason- Trichrom X 10). c) U-T plasti ile uzatma uygulanan bir tendonun ameliyat sonrası 6. hafta görüntüsü. Düzenli kolajen lifleri (Mason-Trichrom X 10).

Kaynaklar

1. Lister GD. Flexor tendon. In JG. Mc Carthy ed. Plastic Surgery. Vol: 7, pp: 4516–64. Philadelphia, W.B. Saunders,1990.
2. Wren TAL, Yerby SA, Beaupre GS, Carter DR. Mechanical properties of human Achilles tendon. Clin Biomech 16: 245–51; 2001.
3. Zhang AY, Chang J. Tissue engineering of flexor tendons. Clin Plastic Surg 30: 565–72; 2003.
4. Bredjıklian PK. Biologic aspects of flexor tendon laceration and repair. J Bone Joint Surg 85A: 539–49; 2003.
5. Gerwin M. Cerabral palsy. In DP Green, RN Hotchkiss, WC Pederson (eds), third ed. Green's Operative Hand Surgery. Vol:1, pp: 259–86, New York, Churchill Livingsteone, 1999.
6. Vulpius O, Strofel A. In Enke Ferdinand ed. Orthopädische Operationslehre. pp 29–30. Stuttgart,1911.
7. Baker LD. Triceps surae syndrom in cerebral palsy: an operation to aid its relief. Arch Surg 68: 216–21, 1954.
8. Carls J, Wirth CJ. Die Sehnennaht-Operative Techniken. Orthopäde 29:188-95, 2000.
9. Payr E. Zur operativen Behandlung der Kniegelenksteife nach langdauernder Ruhestellung. Zentralbl Chir 44: 809; 1917.
10. Vsaraph V, Zwick EB, Uitz C, etal. The Baumann procedure for fixed contracture of the gasrosoleus in cerebral palsy. J. Bone Joint Surg 82B : 535-40, 2000.
11. Urbaniak JR. Goldner JL. Laceration of the flexor pollicus longus tendon: delayed repair by advancement, free graft or direct suture. J Bone Joint Surg 55A : 1123-48, 1973.
12. Stahl S, Goldberg JA, Lerner A. Flexor tendon lengthening in Zone II injuries. Ann Plast Surg 43:265-7,1999.
13. Yngve D, Chembers C. Vulpuis and Z lengthening. J Pediatr Orthop 16: 759-64, 1996
14. Aktas S, Ercan S, Candan L, et.al. Early mobilization after sliding and Z lengthening of heel cord. A preliminary experimental study in rabbits. Arch Orthop Trauma Surg 121:87-9, 2001.
15. Dona E, Alexander WL, Turner MS, et al. Biomechanical properties of four circumferential flexor suture techniques. J. Hand Surg 28A: 834-41, 2003.
16. Dinopoulos HT, Boyer MI, Burns ME, et al. The resistance of a four and eight strand suture technique to gap formation during tensile testing: an experimental study of repaired canine flexor tendons after 10 days of in vivo healing. J Hand Surg 25A: 489-498, 2000.
17. Winters SC, Gelberman RH, Woo SLY, et.al. The effect of multiple-strand suture methods on the strength and excursion of repaired intrasinoviyal flexor tendons: biomechanical study in dogs. J Hand Surg 23A: 97-104, 1998
18. Xie GR, Zhang S, Tang JB, Chen F. Biomechanical studies of 3 different 6-strand flexor tendon repair techniques. J. Hand Surg 27A: 621-7, 2002.

19. Taras J, Gray RM, Culp RW. Complications of tendon injuries. Hand Clin 10:93-102, 1994.
20. Fornage, BD. Achilles tendon: USG Examination. Radiology 159:759-64,1986.
21. Mathieson JR, Connel DG, Cooperberg PL. Sonography of the Achilles tendon and adjent Bursae. Am J Radiology 151:127-31,1988.
22. Thermann H, Zwipp H,Tcherne H. Funktionelles Behandlungskonzept der frischen Achillesen ruptur Zweijahresergebnisse einer prospektiv–randomisierten studie. Unfallchirurg 8:28 21-32,1995.
23. Thermann H, Zwip H, Tscherne H. The use of ultrasonography in foot and ankle pathology. Foot and Ankle 12:321-8, 1992.
24. Thermann H, Fredrichs O, Holch M, Biewener A. Healing Achilles tendon, an experimental study: Part II-Histological, immunohistological and ultrasonogrophic analysis. Foot and Ankle International 23: 606-13, 2002.
25. Wiliams IF, McCullagh KH, Silver IA. The distrubution of types I and III and fibronektin in the healing equine tendon. Conncet Tissue Res 12:211-27, 1984.
26. Ziv I, Blackburn N, Rang M, Koreska J. Muscle growth in normal and spastic mice. Dev Med Child Neurol 26:94-9, 1984.

Deneysel UAY-2
Ardışık Dört Damarsal Bölge İçeren Tavşan Deri Flebi Modelinde, Perforatör Damarların Radyofrekans Desikasyonu İle Anjiyozom Aktarımı

Yener DEMİRTAŞ, Sühan AYHAN, Reha YAVUZER, Kemal FINDIKÇIOĞLU, Kenan ATABAY
Gazi Üniversitesi Tıp Fakültesi, Plastik, Rekonstrüktif ve Estetik Cerrahi AD., ANKARA

Amaç: Kısmi flep nekrozunu engellemeye yönelik çalışmalar, flebin kaldırılarak damarların gelişigüzel kesilmesi yerine, anatomik olarak damarsal bölgeleri bilinen belirli damarların bağlanması üzerine yoğunlaşmıştır. Bu yaklaşımı bir adım ileriye taşıyabilmek amacıyla, damarlara, Doppler ile tespitinin ardından radyofrekans (RF) kullanarak perkütan yolla yapılacak bir girişimin, stratejik anjiyozom aktarımı için basit ama etkili bir cerrahi yöntem olup olamayacağını araştırmak üzere planlanan bu çalışmanın amaçları şöyle özetlenebilir:
1. Tavşan gövde derisinin damarsal anatomisini inceleyerek, aktarılması planlanan anjiyozomların damarlarının hedeflendiği stratejik geciktirme uygulamalarının etkilerini araştırmaya uygun, her bir damarsal bölgesi anatomik olarak tariflenmiş ve Doppler ile duyulabilen tek bir damarsal pedikül tarafından beslenen, ardışık dört damarsal bölgeli bir deri flebi modeli geliştirmek.
2. Perforatörlerin perkütan desikasyonunun mümkün olup olmadığını ve damarsal bölge aktarımı için uygulanabilirliğini araştırmak.
3. Daha önce başka modellerde anjiyozom aktarımı için geçerliliği kanıtlanmış, ancak ardışık dört damarsal bölge içeren bir flepte denenmemiş olan perforatörlerin endoskopi veya eşdeğeri yöntemlerle bağlanmasını kendi flep modelimizde test etmek ve damarsal bölgelerin aktarımı için yeni bir yöntem olarak önerdiğimiz perforatörlerin perkütan desikasyonu ile karşılaştırmak.
4. Damarların, damarsal dağılım göz önünde tutularak değişik kombinasyonlarda seçici olarak desike edilmesinin sonuçlarını karşılaştırarak anjiyozom aktarımı için en az invazif cerrahi stratejiyi belirlemek.

Gereç ve Yöntem: Çalışma, birbirini takip eden üç deneysel aşamadan oluştu ve toplam 44 adet tavşan kullanıldı (Tablo). İlk olarak, dört ardışık damarsal bölgeyi sıralı olarak içeren bir deri ada flebi tanımlandı. Ardından bu flep modeli kullanılarak, aktarılması planlanan anjiyozomları besleyen damarların, perkütan RF ile desikasyonunun mümkün olup olmadığı araştırıldı. Son olarak, anjiyozomların başarıyla transfer edilebilmesi için hedeflenen damar sayısını en aza indirebilmek amacıyla pediküllere seçici olarak müdahale edilmesinin etkileri karşılaştırıldı.

Bulgular: RF ile perforatörlerin perkütan desikasyonu yönteminin, damarların doğrudan görülerek bağlanması kadar geçerli bir yöntem olduğu bulundu. Her iki teknik de, geciktirme işlemi uygulanmayan fleplerde görülen % 63'lük sağkalım oranını % 95'lere yükseltti (Resim 1 ve 2). Ayrıca, perforatörlerin seçici olarak desike edilmesi de pedikül haricindeki tüm damarların desike edilmesi kadar etkili bulundu.

Sonuç: Sonuç olarak,
1. Bu çalışmada, diseksiyonu kolay, yeni bir flep tarif edilmiştir. Ardışık dört damarsal bölge içeren bu flep, tutarlı, tahmin edilebilir ve tekrarlanabilir nekroz yapısıyla, aktarılmak istenen anjiyozomların pediküllerinin hedeflendiği daha az invazif stratejik girişimlerin denenebilmesi için uygun bir model oluşturmaktadır. Çünkü flebin her bir damarsal bölgesi, Doppler ile duyulabilen ve anatomik olarak tariflenmiş tek bir pedikül ile kanlanmaktadır.
2. Hedeflenen damarlara perkütan uygulanan RF akımı, damarsal bölge aktarımı için alternatif bir minimal invazif yöntem olabilir.
3. Perforatörlere seçici olarak müdahale edilmesi, anjiyozom aktarımı üzerinde etkili bir yöntemdir ve geciktirme işleminin morbiditesini daha da azaltabilir.
4. Bu çalışmada, flep sağkalımını artırmak için perkütan RF kullanılarak mümkün olan en az sayıda damarın desike edilmesiyle en az invazif cerrahi anjiyozom aktarım yöntemi geliştirilmiştir.
Ancak klinik çalışmalardan önce, anjiyozom aktarımı için en uygun yöntemin geliştirilebilmesi amacıyla bu bulguların benzer çok bölgeli flep modellerinde tekrarlanarak doğrulanmasında fayda görmekteyiz.

Tablo: Deneklerin deneylerdeki dağılımı.

	n (denek/flep)
DENEY 1	
Pilot Çalışma	5
Grup 1A. Dikdörtgen Flep	6/12
Grup 1B. Ardışık Dört Damarsal Bölgeli Flep	6/12
DENEY 2	
Pilot Çalışma	3
Grup 2A. Endoskopi Eşdeğeri Geciktirme	6/12
Grup 2B. Perkütan RF Geciktirme	6/12
DENEY 3	
Grup 3A. LT + TDın Desikasyonu	4/8
Grup 3B. TD + DSİın Desikasyonu	4/8
Grup 3C. TDın Desikasyonu	4/8
Toplam	44/72

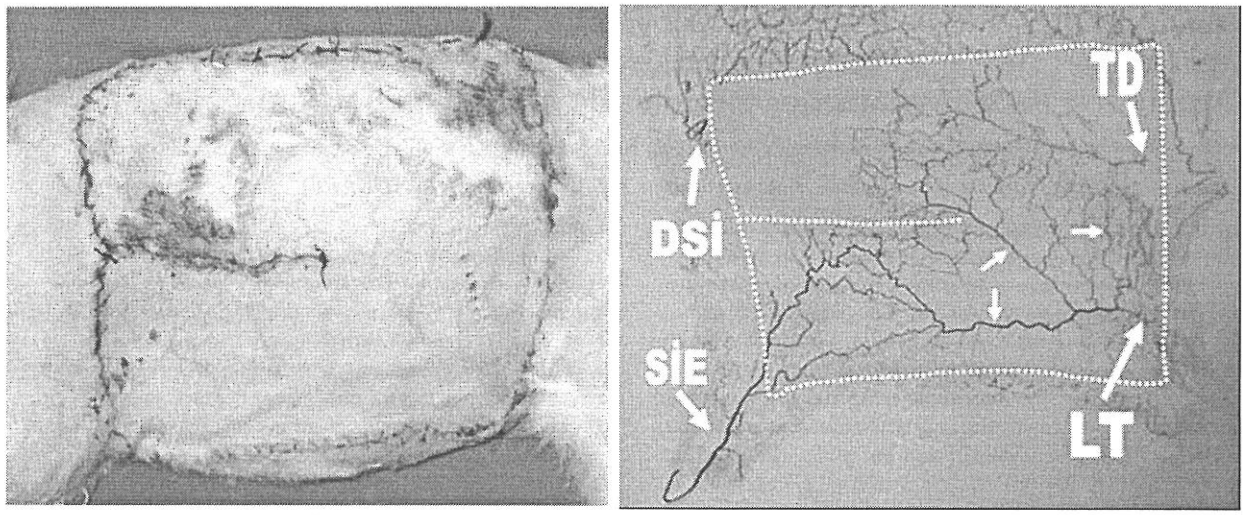

Resim 1: Sol; anjioyozom transferi yapılmamış flepte yedinci günde gözlenen, üçüncü bölgenin yarısını ve dördüncü bölgenin tamamına yakınını içeren tipik nekroz şekli. Sağ; aynı flebin mikroanjiyogramı. Genişlemiş "choke" damarlar küçük oklarla gösterilmiştir.

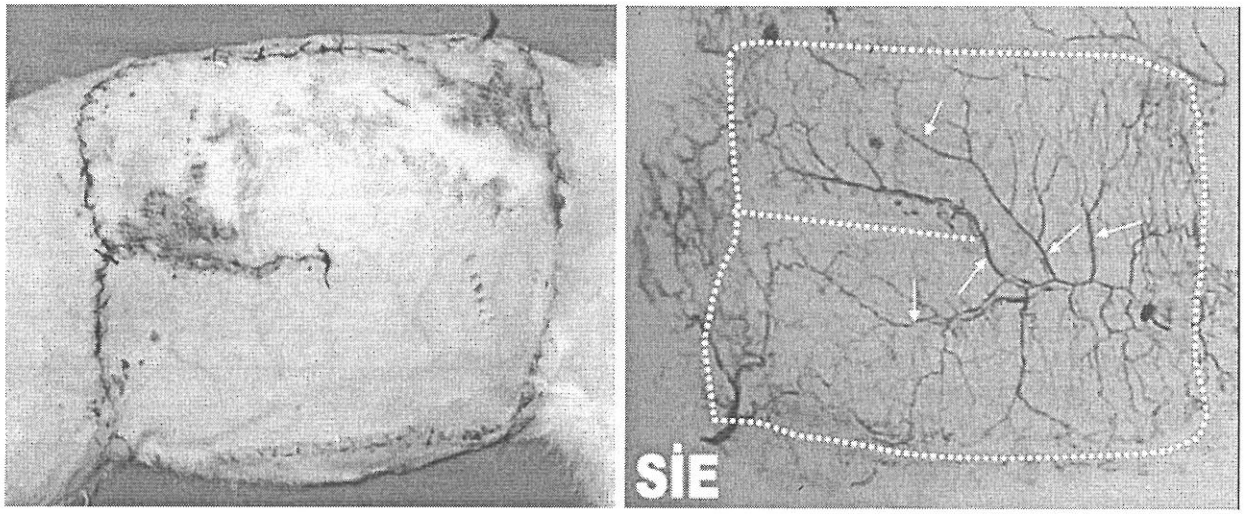

Resim 2: Sol; anjioyozom transferi yapılmış flepte yedinci günde % 100 sağkalım gözlenen bir flep. Sağ; aynı flebin mikroanjiyogramı. Genişlemiş "choke" damarlar küçük oklarla gösterilmiştir.

Klinik UAY-1
Parmak Ucu Amputasyonlarının Onarımında Matrisektomisiz Dorsal Adipofasyal Flep Uygulaması: Tırnak Koruyucu Yaklaşım

Mübin HOŞNUTER, Eksal KARGI, Ahmet IŞIKDEMİR

Zonguldak Karaelmas Üniversitesi Tıp Fakültesi Plastik Rekonstrüktif ve Estetik Cerrahi Anabilim Dalı, ZONGULDAK

Amaç: Parmak ucu onarımlarında kullanılacak ideal tekniğin temel nitelikleri şöyle özetlenebilir: a) Uygulanması kolay ve ucuz olmalıdır, b) fonksiyonel, duyulanımı olan iyi bir volar yastık sağlamalıdır c) Parmak eklemlerinin erken hareketine izin vermelidir d) Hastanın mümkün olan en kısa sürede işine ve günlük faaliyetlerine geri dönüşünü sağlamalıdır e) Tüm bunlara ek olarak, eğer mümkünse, yeni tırnak gelişimine izin vererek parmağa estetik ve fonksiyonel yönden yeterlilik kazandırmalıdır. Ters akımlı dorsal adipofasyal flep (TADAF) yukarıda sayılan pek çok niteliği bünyesinde barındıran son derece kullanışlı bir rekonstrüksiyon metodudur. Bu teknik, kemik kısaltılmasına ihtiyaç kalmadan parmak ucu defektinin kapatılmasına imkan verir ve aynı seansta yapılacak bir sinir koaptasyonuyla iyi bir duyulanım sağlayabilir (1). TADAF'ın en önemli dezavantajı, flebi çevirmeden önce rutin olarak matriksektomi uygulanmasıdır (2). Sağlam ve yeterli bir tırnak yatağı kalmış olsa bile, bu feda edilip yeni tırnak gelişimi şansı yok edilmektedir. Ancak tırnak, hem kozmetik hem de fonksiyonel yönden, parmak ucunun vazgeçilmez ünitelerinden biridir ve mümkün olan her olguda mutlaka korunmalıdır. Bu yazıda, dorsal adipofasyal fleple onarılan parmak ucu amputasyonlarında, seçilmiş olgularda başarıyla kullanılabilecek tırnak koruyucu bir yaklaşım tanımladık.

Olgular Ve Yöntem: Biz, bu operasyonu uyguladığımız seçilmiş olgularda, normalde rutin olarak uygulanan matrisektomi işlemini yapmadık. Bu amaçla, tırnak yatağı ve flep pedikülünü zedeleyebilen ezici travmaları devre dışı bırakarak sadece

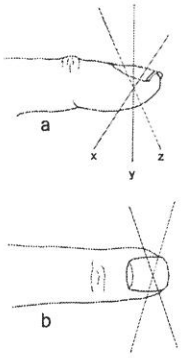

Şekil 1. Parmak ucu amputasyonlarında kesi hattının muhtemel yerleşim şekilleri. a) koronal oblik – palmar eğimli (x), transvers (y), koronal oblik – dorsal eğimli. b) Sajital oblik amputasyon (lateral veya medial eğimli)

lunula distalinde yerleşen keskin amputasyon vakalarını serimize dahil ettik. Bunu yaparken eğimli amputasyonları da endikasyon dışı bırakmayarak onardık (Şekil 1). Amputasyon seviyesini tanımlamak için Leclerq-Brunelli (3) sınıflamasını kullandık (Şekil 2). Bu sınıflama kapsamında, zon 2 seviyesinde yerleşmiş amputasyonlarda matrisektomisiz adipofasyal flep tekniğini uyguladık (Şekil 3).

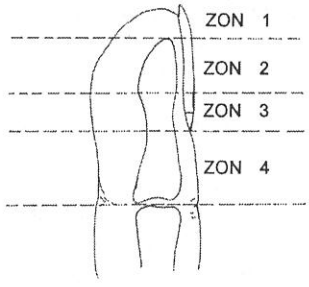

Şekil 2. Parmak ucu amputasyonlarında kullanılan Leclerq-Brunelli sınıflaması

TADAF tekniği ile opere edilen, zon 2 seviyesinde amputasyona maruz kalmış toplam 9 olgu bu çalışmaya dahil edildi. Yedisi erkek, ikisi kadın olan ve 29.7 ± 13 yıllık yaş ortalamasına sahip bu olgularda amputasyona maruz kalan parmakların dağılımı şöyleydi: 5 işaret, 3 orta ve 1 yüzük parmağı.

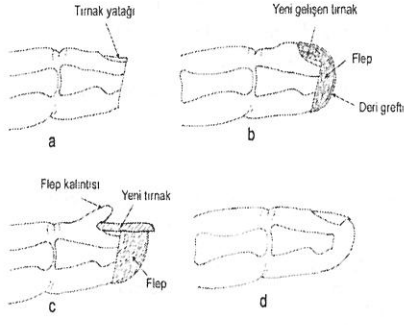

Şekil 3. a) Zon 2 seviyesinde yerleşmiş bir amputasyon, b) Flep defekt alanına çevrildikten sonra yeni tırnak gelişimi, c) Yeni tırnağın flebi delip çıktıktan sonra parmağın görünümü. Lunula üzerinde yerleşen flep artığı revize edilerek dorsal tırnak foldu oluşturulur.Flebin parmak ucunda kalan kısmı yeni gelişen tırnağa aşağıdan destek olarak daha düzgün çıkmasına yardımcı olmaktadır, d) Parmak ucunun revizyondan sonraki son şekli.

Sonuçlar: Geriye kalan tırnak yatağının miktarına bağlı olarak, operasyondan ortalama 2 ay kadar sonra yeni gelişen tırnağın flebi sorunsuzca delerek dışarı çıktığı gözlendi. Bu sürede hastalarda herhangi bir enfeksiyon ve ağrı gözlenmedi. Hastaların ortalama takip süreleri 12 ay olup yeni gelişen tırnaklar estetik ve fonksiyonel açıdan oldukça yeterliydi. Tırnak dorsalinde kalan flep kalıntısını revize etmek için tüm hastalara küçük birer revizyon operasyonu uygulandı. Böylece arka tırnak katlantısı restore edilerek estetik görünüm iyileştirilmiş oldu. Yeni gelişen tırnaklar eskiye oranla daha küçük veya bazen biraz şekli bozuk olsa da, tüm hastalar tarafından memnuniyetle karşılandı.

Tartışma: Parmak ucu pulpasına ekstra destek sağlayan tırnaklar, bir yandan karşılıklı sıkıştırma gücünün kalitesini arttırırken, diğer taraftan çok ince kavramalarda (düz bir yüzeyden iğneyi tutup kaldırmak gibi) hassas tutuşu sağlayan bir alet olarak görev yaparlar. Tırnak kompleksinde yer alan glomus cisimcikleri, parmağın distal sirkülasyonunun düzenlenmesinde önemli bir rol üstlenirler (4). Buna ek olarak, tırnaklar el estetiğinin önemli bir ünitesini oluşturur. Tüm bu bilgilerin ışığında, tırnakların, uygun olan tüm olgularda korunmaya çalışılmasının ne kadar gerekli olduğu ortaya çıkmaktadır.

Bir çalışmada, fonksiyonel olarak stabil bir tırnak oluşumu için lunula distalinde en az 5mm'lik sağlıklı bir tırnak yatağının olmasının gerekli olduğu bildirilmiştir (5). Olgulara dayalı gözlemlerimiz bunun tamamen doğru olmadığını göstermiştir. Olgularımızın ikisinde lunula distalinde kalan sağlıklı doku miktarı 3mm ve birinde de 4mm'dir. Bu olgularımızda da fonksiyonel olarak tatmin edici sonuçlar alınmıştır. Kalan 6 olguda ise bu mesafe 5mm ve üzerindedir. Tırnağın flebi delerek dışarı çıkması ortalama 2 ay civarında bir süre almaktadır.

Sonuç olarak bu çalışmada, TADAF'ın özel endikasyonlarda tırnak yatağını feda etmeden de kullanılabileceğini gösterdik. Bu operasyon sonucunda (1) parmağın uzunluğu korunur ve fonksiyonelliği artar, (2) Parmak ucunun hassas kavrama yeteneği yeniden kazandırılır, (3) Normale yakın, kabul edilebilir bir estetik görünüm elde edilir, (4) yetersiz matriksektomilere bağlı tırnak spikülü gelişme riski ortadan kalkar, (5) matriksektomi yapılmadığından operasyon zamanı kısalır.

Kaynaklar:

1) Özdemir R, Kılınç H, Şensöz Ö, Ünlü R.E., Baran C.N. Innervated dorsal adipofascial turnover flap for fingertip amputations. Ann Plast Surg. 46:9 –14, 2001.

2) Laoulakos D.H., Tsetsonis C.H., Michail A.A., Kaxira O.S., Papatheodorakis P.H. The dorsal reverse adipofascial flap for fingertip reconstruction. Plast Reconstr Surg. 112:121–128, 2003.

3) Leclercq C, Brunelli F. Treatment of fingertip amputations. In: Peimer C.A, ed. Surgery of the Hand and Upper Extremity. New York: McGraw-Hill Co. Pp. 1069 –1099, 1996.

4) Martin C, Gonzalez P.J. Controversies in the treatment of fingertip amputations: conservative versus surgical reconstruction. Clin Orthop. 353:63–73, 1998.

5) Reardon C.M., McArthur P.A., Survana S.K., Brotherston T.M. The surface anatomy of the germinal matrix of the nail bed in the finger. J Hand Surg [Br]. 24:531–533, 1999.

Klinik UAY-2

Tenar Gösterge: Tenar Atrofinin Nesnel Değerlendirilmesi ve Sınıflandırılmasında Statik El İzlerinin Kullanımı ve Klinik Önemi

Doğan TUNCALI[1], Ayşe YÜKSEL BARUTÇU[1], Ahmet TERZİOĞLU[1], Kerem ULUDAĞ[2], Gürcan ASLAN[1]

1) S. B. Ankara Eğitim ve Araştırma Hastanesi, 2. Plastik Rekonstrüktif ve Estetik Cerrahi Kliniği, ANKARA

2) Hacettepe Üniversitesi Tıp Fakültesi, Biyoistatistik Anabilim Dalı, ANKARA

Giriş: Tenar bölge, baş parmağın geniş hareket kapasitesinden sorumlu, elin intrinsik kaslarını barındırmaktadır. Tenar atrofi, bu kasların erimesini tanımlayan bir terim olup, bir çok klinik durumda karşımıza çıkabilmektedir. Bu deformitenin ağır veya kronik KTS'na işaret ettiği ve hastalığın seyri sırasında ilerleyici nitelikte olduğu kabul edilmektedir.1 Atrofinin süresinin ve başlama zamanının belirlenmesi oldukça zordur. Tenar atrofi şiddetinin cerrahiye kontrendikasyon teşkil etmediği konusunda literatürde fikir birliği vardır. Tenar atrofinin KTS hastalarında görülme sıklığı, %5 ile 43 arasındayken2, ağır olgularda bu oran %62-100 gibi3 oldukça yüksektir.

Tenar atrofinin görsel olarak değerlendirilmesinin tanısal açıdan değerinin sınırlı olmasına karşılık test, birçok çalışmada özellikle KTS cerrahi sonuçlarının değerlendirilmesinde4 kullanılmakta ve atrofi genellikle hafif, orta veya ağır olarak sınıflandırılmaktadır. Tenar atrofi sadece görsel bir bulgu olmayıp, aynı zamanda motor fonksiyon kaybının klinik bir göstergesidir. Bu nedenle araştırıcıların karşılaştırma amacıyla bu bulguyu kullanma konusunda isteklerinin olduğu, buna karşılık standardizasyon konusunda ise ciddi bir kaygılarının olduğu açıktır.

Bu çalışmanın amaçları; tenar atrofide yaygın olarak kullanılan öznel klinik değerlendirmenin etkinliğinin değerlendirilmesi ve statik el izleri temel alınarak tanıda, nesnel bir değerlendirme sisteminin oluşturulabilmesi ihtimalinin araştırılmasıdır.

Gereç ve Yöntem: Normal kişilerden [Grup A (n=116)] ve tenar atrofisi olan karpal tünel sendromlu (KTS) [Grup B (n=26)] hastalardan statik el izleri elde edildi. Denekler, cinsiyet ve 5 farklı yaş grubuna ayrıldı. El izleri deneklerin her iki elinden elde edildi ve önceki gruplara ek olarak dominant veya non-dominant olarak sınıflandırıldı. Tenar gösterge (TG) ve bilateral tenar gösterge oranları (BTGO) tanımlandı (Şekil 1). Kesim noktaları "receiver operating characteristic" eğrileri analizi ile belirlendi.

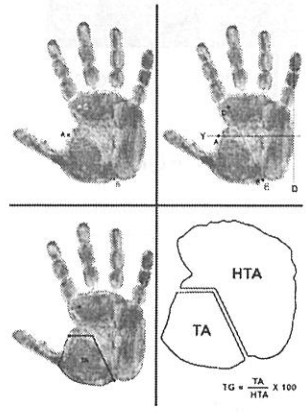

Şekil 1. Eli izi ve tenar bölgenin izole edilmesi

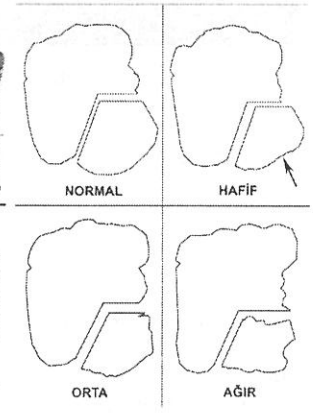

Şekil 2. Atrofi şiddetine göre el izinde meydana gelen değişiklikler.

Bulgular: Dominant ve non-dominant eller, cinsiyet ve yaş grupları arasında anlamlı fark bulunamadı ($p>0,05$). Grup B'de tenar atrofi şiddeti grupları arasında istatistiksel olarak anlamlı fark bulundu ($p<0,05$) (Şekil 2).

Grup A ve Grup B, TG ve BTGO değerleri arasında istatistiksel anlamlı fark bulundu ($p<0,05$). Kesim noktaları TG=31 ve BTGO=0,8 olarak belirlendi ve bu değerler ile kabul edilebilir seçicilik (%95,3 ve %94,0) ve duyarlılık (%77,4 ve %71,4) oranları elde edildi (Tablo 1).

		%95 Güven Sınırı			
DAHİL EDİLEN VERİ	KESİM DEĞERİ	Seçicilik (%)	Duyarlılık (%)	PÖD (%)	NÖD (%)
TG Normal n=232 Atrofi n=31	TG=30	96,8 (93-98)	71,0 (51-95)	73,3 (54-95)	96,5 (93-98)
	TG=31	95,3 (91-97)	77,4 (58-95)	66,7 (49-86)	97,2 (94-98)
	TG=32	92,5 (88-95)	87,1 (70-96)	58,7 (43-82)	98,3 (95-99)
BTGO Normal n=116 Tek taraflı atrofi n=21	BTGO=0,8	94,0 (87-97)	71,4 (47-95)	68,2 (45-94)	94,8 (88-98)
TG + BTGO Normal n=116 Hastalar n=26	TG=31 BTGO=0,8	88,8 (81-93)	84,6 (65-95)	62,9 (44-83)	96,3 (90-98)

Tablo 1. TG tanısal test özellikleri

Tenar atrofi şiddeti için sayısal bir sınıflama önerildi (Şekil 3).

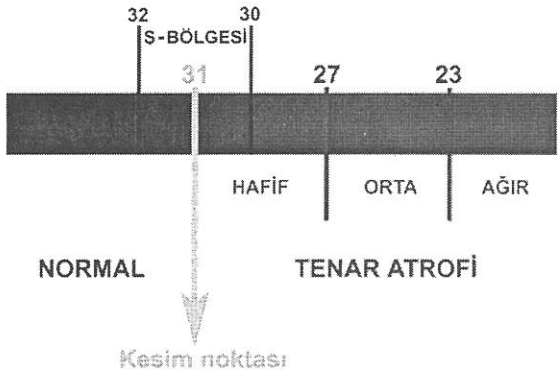

Şekil 3. Tenar atrofi sayısal sınıflandırması

Sonuç:

Tenar atrofinin gerçek ortaya çıkış zamanı ve doğal gelişiminin anlaşılması ancak nesnel bir değerlendirme sistemi ile mümkündür. TG yöntemi şimdilik sadece hasta kayıtlarının tutulması ve ameliyat öncesi ve sonrası verilerin karşılaştırılması amacıyla kullanılmalıdır. Buna karşılık gelecek vadeden bir yöntem olduğu düşüncesindeyiz. KTS'nun gerçek doğasının anlaşılabilmesi için halen nesnel ve bilimsel değerlendirme yöntemlerine ve yeni yaklaşımlara ihtiyaç vardır.

Plastic and Reconstructive Surgery dergisinde yayınlanmak üzere kabul edilmiştir.

Kaynaklar:

1. Martin BI, Levenson LM, Hollingworth W, Kliot M, Heagerty PJ, Turner JA, Jarvik JG. Randomized clinical trial of surgery versus conservative therapy for carpal tunnel syndrome. BMC. Musculoskelet. Disord. 6: 2, 2005.
2. Phalen GS. The carpal-tunnel syndrome: seventeen years' experience in diagnosis and treatment of six hundred fifty-four hands. J. Bone Joint Surg. 48A: 211, 1966.
3. Rhoades CE, Mowery CA, Gelberman RH. Results of internal neurolysis of the median nerve for severe carpal-tunnel syndrome. J. Bone Joint Surg. 67A: 253, 1985.
4. Nolan WB 3rd, Alkaitis D, Glickel SZ, Snow S. Results of treatment of severe carpal tunnel syndrome. J. Hand Surg. 17A: 1020, 1992.

Anahtar Kelimeler: tenar atrofi, el izi, cerrahi, karpal tünel sendromu, test

HEMŞİRE BİLDİRİLERİ

HB-1
Yanık Hastalarının Taburculuk Sonrası Bilgi Gereksinimleri

Saide FAYDALI, Nurhan BAYRAKTAR

Hemşirelik Yüksekokulu Cerrahi Hastalıkları Hemşireliği Anabilim Dalı, Hacettepe Üniversitesi, ANKARA

Amaç: Hastaların tedavi ve bakım sürekliliğinin sağlanması için taburculuk planlaması ve evde bakım hizmetleri önemlidir. Yanık hastalarının taburculuk sonrası evde bakım gereksinimleri kendileri ya da aile bireylerinden biri tarafından karşılanmaktadır. Taburculuk planlamasının bir parçası olan ve bakımın etkin ve kaliteli olarak devam edebilmesi için gerekli olan şartlardan biri de hasta ve yakınlarının yanıkta hasta bakımı konusunda bilgi gereksinimlerinin karşılanmasıdır. Bu araştırma, ayaktan tedavileri uygun görülen ya da klinik tedavileri sona eren yanık hastalarının taburculuk sonrası bakıma ilişkin bilgi gereksinimlerini saptamak amacıyla tanımlayıcı olarak gerçekleştirilmiştir.

Gereç ve Yöntem: Araştırmanın evrenini, Ankara Numune Eğitim ve Araştırma Hastanesi Yanık Polikliniğine başvuran hastalar oluşturmaktadır. Araştırma için 2002 yılı içerisinde başvuran 998 hasta evren olarak kabul edilmiştir. Evrenin belli olduğu durumlarda kullanılan istatistiksel hesaplama sonunda örneklem büyüklüğü 278 olarak belirlenmiştir. Yanık hastalarının taburculuk eğitimi kapsamında ele alınması gerekenler ve taburculuk sonrası evde bakımla ilgili bilgi gereksinimlerini saptamak amacıyla hazırlanan soru kağıdı konu ile ilgili literatürden yararlanılarak araştırmacı tarafından oluşturulmuştur. Araştırma için 12 hasta ve 8 hasta yakını olmak üzere toplam 20 birey üzerinde ön uygulama yapılmıştır. Veriler 192 hastanın kendisinden ve 10 yaş ve altı hastalarla, ileri yaşta ve demansta olan hastalarda 88 hasta yakınından (toplam 280 kişi) taburculuktan 1-5 gün sonra araştırmacı tarafından toplanmıştır. Verilerin değerlendirilmesinde bağımsız değişkenleri hasta/ hasta yakınlarının eğitim durumları, hasta/hasta yakınlarının yanık hakkında bilgi alma durumları ve yanık şiddeti oluşturmuştur. Yanık şiddetini belirleyebilmek için Amerikan Yanık Derneği'nin kriterleri dikkate alınmıştır. Verilerin değerlendirilmesinde SPSS veri tabanında, Pearson, Likelihood ve Fisher'ın ki-kare önemlilik testleri uygulanmıştır. Araştırmanın yapılması için Ankara Numune Eğitim ve Araştırma Hastanesi Başhekimliği'nden yazılı izin ve araştırmaya katılan hasta ve yakınlarından yazılı ve sözlü onam alınmıştır.

Bulgular: Örnekleme giren yanık hastaların %47.1'i 0-18 yaş çocuk ve adölesanlardan, %48.2'si 19-59 yaş genç ve yetişkinlerden, %4.7'si ise yaşlı ve ihtiyarlardan oluşmaktadır. Hastaların %62.5'ini erkekler, %37.5'ini kadınlar oluşturmuştur. Katılımcıların %34.6'sını lise, %26.1'ini ilkokul ve %25'ini ortaokul düzeyi oluşturmaktadır. Hastalarda yanığa ilişkin tanıtıcı bilgiler incelendiğinde hastaların çoğunluğunda haşlanma (%48.6) ve yangın (%35.4) nedeniyle yanık oluştuğu belirlenmiştir. Hastaların %96'sında yanığın kapladığı vücut yüzey alanının 1-15 olduğu ve %4'ünün daha geniş yanığa sahip olduğu ortaya çıkmıştır. Hastaların yanıktan en fazla etkilenen bölgeleri kollar ve bacaklar (%71.8), eller (%23.9), göğüs (%14.6), yüz (%7.5), kulaklardır (%6.8).

Yanık hastasının hastanede ve evde tedavi ve bakımına ilişkin tanımlayıcı bilgiler incelendiğinde; yanık nedeniyle hastaneye başvuran hastaların %63.9'unun Acil Serviste, %18.6'sının Yanık Polikliniğinde, % 10'unun hastanenin diğer kliniklerinde (Ortopedi, Genel Cerrahi Klinikleri gb.), %7.1'inin Yanık Ünitesinde ve bir bölümünün Plastik Cerrahi Kliniğinde (%0.4) tedavi oldukları saptanmıştır. Taburculuk sonrası önerilen tedavi ve bakımın yara bakımı (%88.9), farmakolojik tedavi (%32.5), pozisyon verme (%8.6), egzersiz (%5.7), sıvı tedavisi (%3.9), beslenme desteği (%1.8) ve banyo (%1.1) olduğu ortaya çıkmıştır.

Hasta/hasta yakınlarının taburculuk sonrası ilaç kullanımına ilişkin bilgileri incelendiğinde; katılımcıların çoğunluğunun kullanılan ilacın etkisi, kullanım sıklığı ve miktarını bildikleri, yan etkisi ve dikkat edilmesi gereken konuları bilmedikleri saptanmıştır.

Hasta/hasta yakınlarının %53.6'sı pansuman yapmadığını/ bilmediğini ifade etmiştir. Hasta/hasta yakınlarının yanık şiddetine göre pansumana yönelik bilgileri incelendiğinde; yanık şiddeti arttıkça hastalar ve yakınlarının topikal ilaç kullanımı, pansumanın açık ya da kapalı kalması gerektiği, yara temizliğine ilişkin bilgilerinin arttığı saptanmıştır. Hasta/ hasta yakınlarının taburculuk sırasında bilgi alma durumuna göre pansumana yönelik bilgileri incelendiğinde; bilgi alan katılımcıların el yıkama, yara temizliği, topikal ilaç kullanımı ve pansumanın açık ya da kapalı olması gerektiği ve pansuman için kullanılan malzemeler konusunda bilgi almayanlardan daha yüksek oranlarda doğru ifadelerinin olduğu saptanmıştır. Pansuman yapmayan/bilmeyen ve pansuman malzemesi kullanmayan/bilmeyen katılımcıların (%60.9) çoğunluğunun bilgi almayanlar olduğu ortaya çıkmıştır.

Hasta/hasta yakınlarının yaranın enfeksiyondan korunması ve enfeksiyon belirtilerine ilişkin bilgileri incelendiğinde; katılımcıların enfeksiyondan korunma için yaranın dış ortamla temasını azaltmak (%31.4), genel vücut hijyenine dikkat etmek (%23.2), yarayı temizlemek (%10.0) gerektiğini, enfeksiyon belirtileri olarak ise görünüm değişikliği (%23.6), akıntı/sızıntı (%21.1), koku (%12.9), ağrı ve ateş ifade ettikleri belirlenmiştir. Katılımcıların (%38.9)'u enfeksiyondan korunma konusunda yapılacakları, %46.4'ü enfeksiyon belirtilerini bilmediğini ifade etmiştir. Hasta/hasta yakınlarının eğitim durumuna göre yaranın enfeksiyondan korunması ve enfeksiyon belirtilerine ilişkin bilgileri incelendiğinde;

katılımcıların enfeksiyondan korunma konusundaki doğru ifadelerinin eğitim düzeyi arttıkça arttığı, yanlış ifadelerin (%0.8) ve enfeksiyondan korunmayı bilmeme oranlarının azaldığı görülmektedir. Hasta/hasta yakınlarının taburculuk sırasında bilgi alma durumlarına göre yaranın enfeksiyondan korunması ve enfeksiyon belirtilerine ilişkin bilgileri incelendiğinde; bilgi alan katılımcıların yaranın dış ortamla temasını azaltma ve genel vücut hijyenine dikkat etme konularında bilgi almayanlardan daha yüksek oranda cevap verdikleri saptanmıştır. Gruplar arasındaki fark anlamlı bulunmuştur ($P<0.05$). Bilgi alanların enfeksiyon belirtilerinden görünüm değişikliği ve akıntı/sızıntı konularında bilgi almayanlardan daha yüksek oranda doğru yanıt verdikleri gruplar arasındaki farkın istatistiksel olarak anlamlı olduğu saptanmıştır($P<0.05$)

Hasta/hasta yakınlarının beslenme, sıvı ve tuz alımına ilişkin bilgileri incelendiğinde; katılımcıların %25.4'ü protein içeren besin gruplarını, %21.4'ü her tür besini, %16.8'i vitamin içeren besinleri artırmak gerektiğini, %10'unun beslenmede değişiklik gerekmediğini, %37.9'unun ise artırılması gereken besin gruplarını bilmediğini ifade etmişlerdir. Hasta/hasta yakınının %40.7'si beslenmenin neden önemli olduğunu açıklayamamıştır. Katılımcıların yarısı (%49.3) sıvı alımının gerekliliğini açıklamışlar ancak sadece %17.9'u alınması gereken sıvının uygun miktarını belirtebilmişlerdir. Katılımcıların sadece %18.6'sı tuz alımının artması gerektiğini ifade etmişlerdir. Taburculuk sırasında bilgi almayan grubun % 60.1'inin günlük alınması gereken sıvı miktarını ve %52.9'unun sıvı alımının neden gerekli olduğunu bilmediği saptanmıştır.

Hasta/hasta yakınlarının taburculuk sonrası egzersiz ve pozisyona ilişkin bilgileri incelendiğinde; katılımcıların %83.9'unun yapılması gereken egzersizleri bilmediği, egzersiz yapma şekillerinin tanımlanması istendiğinde bilmeyenlerin sayısının (%86.9) arttığı saptanmıştır. Evde dikkat edilmesi gereken pozisyonları hasta ve hasta yakınlarından %16.8'i elevasyonu, % 2.8'i yara bölgesine uygun pozisyonu tanımlamışlardır. Hasta ve hasta yakınları evde dikkat edilmesi gereken pozisyonları (%80.4) ve pozisyon verme nedenini (%84.0) bilmemektedir. Hasta/hasta yakınlarından taburculuk sırasında bilgi alanların; istatistiksel analiz sonuçlarında yapılması gereken egzersizler, bunların sık yapılması, yapılış şeklini bilmeme durumu, egzersizleri sakatlıkları önleme amacıyla yapmayı tanımla düzeyleri artmış ve bu durum istatistiksel olarak da anlamlı bulunmuştur ($P<0.05$).

Hasta ve hasta yakınlarının yanık hakkında bilgi alma durumları incelendiğinde; hasta ve yakınlarının %50.7'si bilgi aldığını ifade etmiştir. Bilgi alınan konular ve kimden bu bilgiyi aldıkları incelendiğinde; ilaç (%73.9), sıvı alımı (%51.6), psikolojik destek (%53.3), danışma telefonu (%76.5), ağrı (%53.4), uyku ve dinlenme (%57.1) konularında doktordan; yara bakımı (%90.2), beslenme (%47.8), egzersiz (%57.6), kontrol sıklığı ve zamanı (%74.1) konularında hemşireden; korunma ve ilkyardım (%48.6) konularında yakınlarından daha yüksek oranda bilgi aldıkları saptanmıştır. Katılımcıların % 69.6'sı daha fazla bilgi almayı istemektedir.

Hasta ve yakınlarının hangi konularda bilgi almak istedikleri sorulduğunda; %10.8'i kendilerine yöneltilen soruların hepsi hakkında bilgi almak istediklerini, %15.9'u yara izi oluşup oluşmayacağı ve iz oluşmasını nasıl önleyebileceklerini, %15.4'ü evde dikkat edilmesi gereken konuları, % 10.8'i gelişebilecek yara izi oluşumu dışındaki komplikasyonları ve diğer konuları öğrenmek istediklerini ifade etmişlerdir.

Sonuçlar: Bu çalışmada, yanık nedeniyle tedavi olan hastaların yanık tedavi ve bakımı hakkında bilgi eksikliği olduğu ve daha fazla bilgi almak istedikleri saptanmıştır. Taburculuk sırasında bilgi alan hasta ve yakınlarının yanık sonrası tedavi ve bakıma ilişkin daha fazla bilgiye sahip oldukları belirlenmiştir. Araştırmadan elde edilen sonuçlar doğrultusunda, yanık hastası ve yakınlarına görsel ve işitsel eğitim materyalleriyle, planlanmış bir taburculuk eğitimi verilmesi ve taburculuk sonrası hasta ve yakınlarının rahatça ulaşabilecekleri bir danışma hattının kurulmasına ilişkin önerilerde bulunulmuştur.

Kaynaklar:

1. Arıncı A., Yanıklar ve tedavileri. Nobel tıp kitabevleri. İstanbul. 2000, s.7-85.
2. Bayley E.W. Carrougher G.J. et al. Research priorities for burn nursing. The journal of burn care & rehabilitation. 12 (4): 373-383, 1991.
3. Black J.M. et al. Medical-surgical nursing clinical management for positive outcomes. 6th edition. W.B. saunders company. Chapter 50: 1331-1359, 2001.
4. Heling-Kaplan S.H. Patient education tecniques used at burn centers, The american journal of occupational therapy. 39 (10): 655-658, 1985.
5. Ignatavicius D.D. Workman M.L. Mishler M.A. Medical surgical nursing across the health care continium. 3rd edition, W.B. saunders company. 1999, chapter 71:1753-1784.
6. Parsons L. Office management of minor burns. Lippincott's primary care practice, 1 (1): 40-49, 1997.

HB-2
Plastik Cerrahi'de Sülük Kullanımında Dikkat Edilmesi Gereken Temel Hususlar

Şengül ATMACA, Nurcan ÖNGÖR, Sevinç ÖZGÜR, Atakan AYDIN, Samet Vasfi KUVAT, Sinan Nur KESİM

İstanbul Üniversitesi, İstanbul Tıp Fakültesi, Plastik, Rekonstrüktif ve Estetik Cerrahi A.D., İSTANBUL

Amaç: Hirudo medicinalislerin alternatif tıptaki kullanımı toplumlarda farklılık göstermesine karşın uzun geçmişe sahiptir. Sülüklerin kullanımındaki tarihi endikasyonlar tonsillit, laringit, epistaksis, rektal prolapsus, varis, alt ekstremite hipertrofileri, rektal prolapsus vb şeklindedir. Ondokuzuncu yüzyılda başlayan modern tıptaki kullanım, görülen infeksiyon ve aşırı kanamalar sebebi ile sekteye uğramıştır. Ancak farmakolojik çalışmalar ve antibiotiklerin yaygınlaşması sülüklerin kullanımını modernize etmiştir. Öyle ki 1930'larda tromboembolik proflakside, 1943'de akut koroner trombozlarda sülüklerin sistemik kullanımı popüler olmuştur. Ancak leech salivalarının enteresan farmakolojik sonuçları 1960'larda flep cerrahisinde sülüklerin kullanımına önderlik etmiştir. Replantasyon ve flep cerrahisinde venöz yetmezlik önemli bir problemdir. Mekanik, obstrüktif gibi eksternal olarak giderilebilen nedenler bulunamazsa sülüklerin venöz yetmezlikteki kullanımı gündeme gelir (1).

Sülük infeksiyonlarının en sık suşları olan aeromonaslar ile lokalize selülitten, myokardit ve sepsise uzanan spektrumda infeksiyonlar görülebilir (2). Bu çalışmada; sülük kullanımı ile oluşabilecek infeksiyonların uygulanacak basit tedbirlerle azaltılması hedeflenmiştir.

Gereç ve Yöntem: 2004-2005 yılları arasında kliniğimizde 20 hastada sülük kullanılmıştır. Bunların 8'i pediküllü flep olguları iken, 12'si ven anastomozu yapılamayarak venöz problemle karşılaşılan distal parmak replantasyonu olgularıdır. Hastalar, hastanede kalım süreleri ve sonrasında 14 gün boyunca replantasyon ve flep surveyi ile sistemik ya da lokal enfeksiyon açısından takip edildi.

Bulgular: Pediküllü flep olgularının 3'de total flep, birinde parsiyel flep kaybı görüldü. Distal parmak replantasyon olgularının ise 6'da total nekroz görüldü. Bu hastaların tümünde nekrotik dokuya lokal enfeksiyon eşlik etti. Nekroz gelişmeyen 2 hastada lokal enfeksiyon görüldü.

Sonuç: Sülüklerin barsaklarından en çok izole edilen mikrorganizma aeromonas cinsinden aeromonas hydrophilia'dır. Sülüğün emdiği hemoglobin aeromonaslar tarafından denatüre edilir. Denatürasyon sonrası açığa çıkan hem aeromonas, globulin ise sülük tarafından kullanılır. Yani sülükler aeromonaslar ile endosimbiotik yaşam ilişkisindedirler. Sülük kaynaklı infeksiyonların en sık suşu sülüklerin fizyolojik yaşamlarının devamını sağlayan bu bakterilerdir (3).

Ülkemizde sülük temininde özelleşmiş çiftlikler yoktur. İstanbul'da sülük temini Mısır Çarşısı'ndan olur. Halk arasındaki alternatif tıp merakı sebebiyle cerrahlar sülük satıcılarının ticari hedefini oluşturmaz. Buralardan temin edilen sülükler çevre illerdeki bataklıklardan toplanan sülükler olup bunların %30'u daha önce kullanılmış sülüklerdir. Bu sülüklerin konteynır sıvıları bakteri sayı ve yükü bakımından zengindir. Bu sebeple transport edilen sülüklerin en kısa zamanda farklı vasatlara yerleştirilmesi ya da bu sıvıların eksternal dekontaminasyonu önemlidir. Aydın A. ve ark. sülük transport sıvılarının 12.5 ppm konsantrasyonluk hipoklorit ile eksternal dekontamine olduğunu göstermişlerdir (3). Bu sebeple kliniğe getirdiğimiz tüm sülük transport sıvılarına hipoklorik asit uygulamamız rutin proflaksimiz arasındadır. Lineaweaver W. ve ark. yaptıkları çalışmalar sonucu 3. kuşak sefalosporinleri sülüklerin kullanıldığı cerrahi proflakside tavsiye ederler (1). Kliniğimizde eksternal dekontaminasyon uygulanan sülüklerin proflaksisinde, 3.kuşak sefalosporinlerin 1. kuşaklara üstünlüğünün devam ettiği görülmüştür.

Sülüklerin posterior musküler organı hareket ve sürünmelerini sağlarken, daha küçük ve ince olan ağızları kan emme fonksiyonunu sağlar. Sülüklerin ağızlarında mercedes logosunu andırır 3 çene ve her çenede yaklaşık 70-80 diş bulunur. Bu çenelerle dokuya tutunduktan sonra kan ile doyana kadar ayrılması mümkün olmaz (4). Az miktarda ısı kaynağı ya da sigara dumanı ile istenirse bu ayrılma sağlanabilir. Sülüklerin pensetlerle tutulması halinde yara yerine regürgitasyon olacağı unutulmamalıdır.

Sonuç olarak sülük kullanımı hekim ve hemşirelerin multidisipliner yaklaşımı ile etkinlik kazanır.

Kaynaklar:

1. Lineaweaver, W. C. Aeromonas hydrophila infections following clinical use of medicinal leeches: a review of published cases. Blood Coag. Fibrinolysis 2: 201, 1991.
2. Evans, J., Lunnis, P.J., Count, P.N., et al. A case of septicemia due to aeromonas hydrophila. Br.J.Plast.Surg. 43: 371, 1990.
3. Aydın, A., Nazik, H., Kuvat, S.V., et al. External decontamination of wild leeches with hypochloric acid. BMC Infectious Diseases 4: 28, 2004.
4. Richerson, J.T., Davis, J.A., Meystrik, R. Aeromonas, acclimation, and penicilin as complication when leeches are applied to flaps in rabbits. Laboratory Animals 24: 147, 1990.

HB-3
Plastik Cerrahi Ameliyathane Hemşireliği, Sütür Materyallerinin Seçimi ve Doğru Kullanımı

Seyha KURT, Kadriye AKYILDIZ, Nedim SAVACI
Selçuk Üniversitesi Meram Tıp Fakültesi Plastik ve Rekonstrüktif Cerrahi AD., KONYA

Amaç: Ameliyathane hemşireliği diğer hemşirelik branşlarına göre farklı özellikler gösteren, daha fazla bilgi birikimi ve tecrübe gerektiren özelleşmiş bir daldır. Plastik ve Rekonstrüktif Cerrahi hemşireliği ise gerek kullanılan sütür materyallerinin fazlalığı gerek ameliyat tekniklerinin çeşitliliği nedeniyle diğer kliniklerin ameliyathane hemşireliklerinden farklı bir konumdadır.
Bu çalışmada plastik ve rekonstrüktif cerrahi hemşireliğinin önemi, ameliyatlarda kullanılan sütür materyallerinin özellikleri, sütürlerin kullanım süreleri içerisinde kullanılması gerekliliği, sütür ve marka seçiminin önemi vurgulanmıştır.

Gereç Yöntem : Yaranın doğal iyileşme sürecini tamamlayıp doku eski gerilim gücüne kavuşuncaya kadar yara dudaklarını ya da katmanlarını bir arada tutan materyallere sütür denir. Sütürlerin kullanımı ilk cerrahi operasyonların yapılması ile başlar.(MÖ 5000-MÖ 3000) Tarihte sütür hammaddesi olarak; saç,çimen, ipek,keten, karıncaların dişleri, hayvan bağırsağı, domuz kılı, pamuk,çelik tel gibi çeşitli materyaller kullanılmıştır (1).
Son 25 yılda çok çeşitli sentetik sütür materyalleri geliştirilmiştir. Bu da; sütür materyali seçiminde geniş bir spektrum oluşturmaktadır.Yara için uygun sütür seçimi yapılırken, sütür materyallerinin temel özelliklerinin mukayese edilmesi gerekir. Sütür materyallerinin niteliklerinin bilinmesi onların daha rasyonel kullanılmalarını ve ideale yakın bir yara iyileşmesi sağlayacaktır. Günümüzde her ameliyatta, her şart altında kullanılabilecek ideal sütür materyali bulunmamaktadır. İdeal sütür; biyolojik olarak inert olmalı ve doku reaksiyonuna yol açmamalıdır (2). İdeal sütür materyali; kolay sterilize edilebilmeli, kolay manipule edilebilmeli, düğüm güvenliği olmalı, gerilim gücü yüksek olmalı, doku reaksiyonu minimal olmalı, enfeksiyon direnci olmalı, alerjik veya karsinojenik reaksiyona yol açmamalı, tüm cerrahi girişimlerde kullanılabilmelidir (2).
Ne yazık ki bahsedilen kriterlerin tümünü karşılayan tek bir sütür materyali bulunmamaktadır. Cerrahi pratikte kabul gören prensip; yara kenarlarını yeterince yaklaştıracak en küçük çaplı sütürün kullanılmasıdır. Böylece sütür dokulardan geçerken meydana gelen travma en aza indirilecek ve vücutta kalan yabancı materyal kitlesi minimum olacaktır.
Bütün sütür materyalleri vücut için yabancı maddedir ve doku reaksiyonu oluşturacaktır. Genel prensip olarak, ne kadar fazla sütür materyali kullanılırsa doku reaksiyonu da o kadar fazla olacaktır. Bu nedenle yara kapatılmasında mümkün olan en az sayıda sütür materyali kullanılmalıdır.
Canlı dokunun hasara ve yabancı cisme karşı verdiği inflamatuar reaksiyon ve sütür nedeniyle oluşan inflamasyon yara iyileşmesinde gecikme ve enfeksiyona neden olabilmektedir.
Literatürde sütür materyaline ve iğnesine karşı gelişen alerjik reaksiyonlar bildirilmiştir (3,4).
Sütür reaksiyonunun nedenleri; hastanın immun direnci, enfeksiyon varlığı, düğümün çok sıkı atılmış olması, postoperatif yaklaştırılmış yara kenarlarına uygulanan basınç, vaskülaritenin bozulması ve granülasyon formasyonu olarak sıralanabilir.
Klinik deneyimlerimiz doğrultusunda değişik doku ve yara tiplerinde en iyi klinik ve estetik sonuç veren sütür materyalleri kullanılmaktadır. Minimal skar istenen düzgün kenarlı kesilerde polipropilen, enfekte olabilecek yaralarda polipropilen ve cilt altı dokularda monoflaman obsorbe olabilen sütür materyalleri, oral ve nazal mukozada ise crome catgut kullanılmaktadır. Yavaş iyileşen dokularda ise gerilim gücü ve degradasyon süresi uzun olan polydioxanone gibi sütürler, cilt altı dokularda ve intradermik sütürasyonda polyglicaprone gibi daha az reaksiyon veren ve kalıcı olmayan polipropilen sütürler tercih edilmektedir. Derin dokularda özellikle sağlam bir stabilizasyon istendiğinde plyglactin kullanılmaktadır.
Bu sütür materyalleri seçilirken özelliklerinin yanı sıra üretici firmaların da önemli olduğu çeşitli klinik tecrübelerle ortaya konmuştur. Aynı etken maddeyi kullanarak üretilen sütürlerden bazılarında alerjik reaksiyonlar dolayısıyla yara iyileşmesinde gecikme ve hatta yeni yara oluşumları ile karşılaşılmıştır. Öyle ki polyglicolic acid etken maddesi ile üretilen sütür kullanılan 14 hastada, sütüre karşı gelişen alerjik reaksiyon ve yara iyileşmesinde güçlükler görülmüştür. Ayrıca kullanım süresi dolmuş sütür materyallerinin kullanılması da benzer alerjik reaksiyonlara yol açabileceği gibi tendon onarıomları gibi gerilim gücü yüksek sütürlerin tercih edildiği cerrahi prosedürlerde erken dönemde gerilim gücünde azalma ve kopmalar görülebilmektedir.

Olgu : Kliniğimize başvuran 38 yaşındaki bayan hastaya abdominoplasti operasyonu uygulandı. Hastanın ameliyatında cilt altı sütürasyonunda 2/0 ve 3/0 plyglicolic acid etken maddeli sütür kullanıldı. Hastanın postoperatif takiplerinde sütür hattında ayrılma ve yoğun seroma koleksiyonu görüldü. Postoperatif 10. günde hastanın sütür hattında tamamen açılma görüldü (Şekil 1,2). Cilt altında kullanılan sütür materyalinin açığa çıktığı görüldü. Hasta tekrar operasyon alındı. Granülasyon dokusu temizlendi. Yara dudaklarında eksize edilen ve sütür materyali içeren dokular patolojik incelemeye gönderildi. Patoloji sonucu yabancı cisim iltihabi granülasyon dokusu olarak bildirildi. Hastanın ikinci operasyonunda polyglactin 910 etken maddeli sütür kullanıldı, erken ve geç dönem takiplerinde komplikasyon görülmedi.



Şekil 1: Postop 10. gün sütür hattında açılma

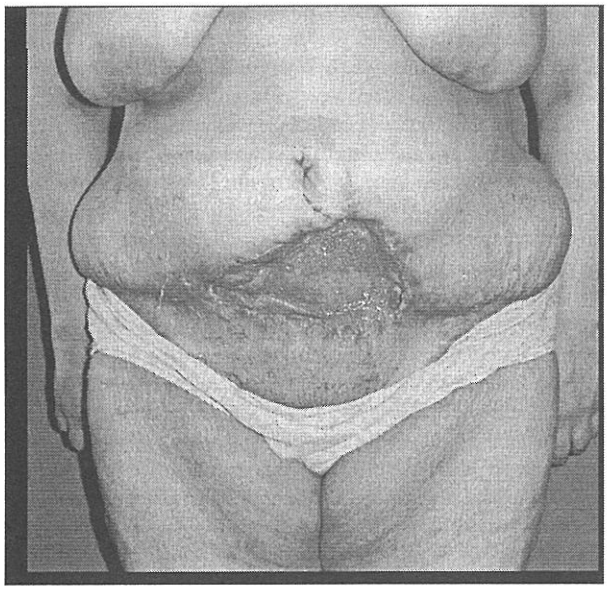

Şekil2: Postop 17. gün hastanın karın ön duvarında oluşan defekt

Kaynaklar

1. McCarthy JG. Plastic Surgery Vol. 1 General Principles. WB Sounders Co. 1990.
2. Cohen M. Mastery of Plastic and Reconstructive Surgery Vol.1. Little, Brown and Company. 1994.
3. Chow JCY, Yan Gu. Material Reaction to Suture Anchor. Arthroscopy 20:3; 2004.
4. Gabrielli F, Potenza C, Puddu P, et al. Suture materials and other factors associated with tissue reactivity, infection, and wound dehiscence among plastic surgery outpatients. Plast reconstr surg. 107:1;2001.

HB-4
Dentofasyal Cerrahide Preoperatif Hazırlığın Hasta Anksiyetesi Üzerine Etkileri

Sevinç ÖZGÜR, Nurcan ÖNGÖR, Şengül ATMACA, Gülgün SÜMERKAN, Sinan Nur KESİM
İstanbul Üniversitesi, İstanbul Tıp Fakültesi, Plastik ve Rekonstrüktif Cerrahi Anabilim Dalı, İSTANBUL

Amaç: Baş boyun cerrahisinde hemşirelik hizmetlerinin önemine yönelik bir çok çalışma (1, 2, 3) yapılmış olsa da, elektif dentofasyal girişimlerin cerrahi öncesi hazırlığında hemşire ekibinin önemine yönelik veri bulunmamaktadır. Dentofasyal girişim sonrası gelişen yüzde ödem, intraoral hemoraji, beslenme, solunum ve iletişim güçlüğü, hastaların özellikle erken postoperatif dönemde yaşadıkları anksiyete üzerine olumsuz etki göstermektedir. Preoperatif dönemde hazırlanan standart bilgilendirme formları kullanılarak, hemşire ekibi tarafından gerçekleştirilen hasta eğitiminin postoperatif dönemde hasta anksiyetesi üzerine etkilerini araştırdık.

Gereç ve Yöntem: Çalışma, kliniğimizde dentofasyal deformite nedeniyle elektif şartlarda operasyona alınan 20 hasta üzerinde gerçekleştirildi. Hastalar randomize olarak 2 eşit gruba ayrıldı. Grup I (n=10)'deki hastalara yönelik preoperatif bilgilendirme, poliklinik ve servis hekimi ile hastanın ortodontisti tarafından, standart form kullanılmaksızın gerçekleştirildi. Grup II (n=10)'deki hastalar ise operasyon tarihinden yaklaşık 1-3 gün öncesinde, hemşire ekibi tarafından belirlenen tarih ve saatte görüşmeye çağrıldı ve hastalara standart bilgilendirme formu kullanılarak eğitim verildi. Hasta anksiyetesi, preoperatif görüşmede uygulanan sürekli kaygı ve durumluk kaygı ölçekleri ve postoperatif 1 ve 2. günler ile hastaneden taburcu oluş sırasında uygulanan durumluk kaygı ölçeği ile değerlendirildi.

Bulgular : Çalışmaya alınan hastaların 13'ü kadın, 7'si erkek ve yaş ortalaması 23.8 (18- 33) idi. Hastaların ortodontik tedavileri, iki ayrı üniversite kliniğinde olmak üzere toplam 3 ayrı ortodontist tarafından gerçekleştirildi. Cerrahi tedavilerin tümü kliniğimizde ve 3 ayrı cerrah tarafından gerçekleştirildi. Ortalama ameliyat süresi 3 (2.5-4.5) saat olarak belirlendi. Hiçbir hastada peroperatif yoğun bakım ihtiyacı olmadı, hastaların tümü ekstübasyonu takiben servise nakledildi. Ortalama hastanede kalış süresi 3 gün (1-4) olarak belirlendi. Tüm hastaların preoperatif hemşire görüşmesine katılmak konusunda istekli oldukları gözlendi. Preoperatif dönemde uygulanan sürekli kaygı ve durumluk kaygı ölçeği sonuçlarına bakıldığında Grup I ve II arasında istatistiksel anlamlı fark gözlenmedi ($p>0.05$, ki-kare). Postoperatif 1, 2 ve 3. günlerde uygulanan durumluk kaygı ölçeği sonuçlarına göre, Grup I'deki hastalara ait skorların her üç günde de Grup II'ye göre anlamlı ölçüde yüksek olduğu gözlendi ($p<0.001$, ki-kare). Postoperatif 1. gün ile taburcu oluş sırasında uygulanan testlerin sonuçlarına bakıldığında, günler içerisinde anksiyete skorlarında minimal bir düşüşün gözlendiği ancak gerek Grup I gerekse de Grup II'de bu düşüşün istatistiksel anlamlı olmadığı gözlendi.

Sonuç: Dentofasyal hastaların, başlıca interdental fiksasyon nedeniyle erken postoperatif dönemde solunum, beslenme ve ağız bakımı konularında ciddi problemler yaşadıkları bilinmektedir (5). Bu problemlerin hasta anksiyetesini arttırdığı ve postoperatif iyileşme dönemini uzatarak hastanede kalış sürelerini uzattığı gözlenmektedir. Hastaların preoperatif dönemde, postoperatif süreç hakkında yeterli bilgiye sahip olmaları, hem fiziksel hem de psikolojik hazırlığı mümkün kılarak, postoperatif anksiyeteyi azaltmaktadır. Ancak bu bilgilendirme her hasta için standart olmamakta, ortodontist, poliklinik ve servis hekimleri tarafından parça parça sunulmaktadır. Preoperatif hasta eğitiminin, hastaya zaman ayırabilecek, standart formlar ile detaylı eğitim verebilecek ve en önemlisi erken postoperatif dönemde hasta bakımından primer sorumlu olacak olan plastik cerrahi hemşire ekibi tarafından verilmesi, hastanın postoperatif dönemde yaşadığı anksiyete üzerine olumlu etki göstermektedir.

Kaynaklar

1) Dethero BR. "A patient education guide for wired jaws". Plast Surg Nurs. 1995 Winter; 15(4): 207-10.
2) Cheron F. " Cancer of the head and neck: therapeutic approach and nursing care. Nursing care in maxillofacial surgery". Flash Inf. 1987 May-Jun;(3): 11-3.
3) Burrows AB. "Nursing care study: elective maxillofacial surgery". Nurs Times. 1980 Apr 10; 76(15): 633-6.
4) Wellborn JF., Waters MH. "Nursing care for the patient having oral surgery". Am J Nurs. 1951 Feb; 51(2): 74-7.
5) Andrews MS. "Nursing care in maxillofacial surgery" Mil Med. 1959 Jul; 124(7): 520-5.

HB-5
Yanıkta Yapılan İlkyardım Uygulamalarının Belirlenmesi

Sevinç YILMAZ[1], Nurşen GÖRGEÇ[1], Neriman AKANSEL[2]

1) Uludağ Üniversitesi Sağlık Uygulama ve Araştırma Merkezi, BURSA
2) Uludağ Üniversitesi Sağlık Yüksekokulu Hemşirelik Bölümü, BURSA

Amaç: Yanık, termal, kimyasal, elektrik gibi birçok nedenlerle oluşmaktadır (1). Yanıkların çoğu küçük problemlerdir. Fakat iyi olmayan acil bakım ile yaralanmalar daha ciddi hale gelebilir (2). Yanıkta tedavi ve bakım son yıllarda oldukça gelişmiş ve yanıkta iyileşme oranı giderek artmıştır. Bunda hastanede yapılan tedavinin ve bakımın etkisi önemli yer tutmaktadır. Bununla birlikte her yıl yüzlerce insan yanmakta, ölmekte veya yaşam kalitesini, beden bilincini olumsuz etkileyen yanık izleri ile yaşamını sürdürmek zorunda kalmaktadır (1).
Bu çalışmanın amacı, yanıkta halk arasında yapılan ilkyardım uygulamalarının çeşitlerini, hastalara ait sosyo demografik özelliklerle yanıkta yapılan ilkyardım uygulamaları arasındaki ilişkileri belirlemektir.

Gereç ve Yöntem: Araştırmanın verileri Bursa ili Gürsu İlçesinde toplam 2000 nüfusa hizmet veren özel bir sağlık polikliniğinde toplanmıştır. Basit rastgele örnekleme yöntemi ile seçilen ve çeşitli nedenlerle 1–15 Haziran 2005 tarihleri sağlık ocağına başvuran 89 hasta araştırmanın örneklemini oluşturmuştur. Çalışmaya başlamadan önce kurum yetkililerinden gerekli izinler alınmış ve araştırma kapsamına alınan hastalara araştırmanın amacı açıklanarak sözlü onayları alınmıştır. Araştırmanın verileri araştırmacılar tarafından geliştirilen bilgi toplama formu kullanılarak toplanmıştır. Bilgi toplama formu, araştırmaya katılan okuma yazama bilen hastaların kendileri tarafından doldurulmuş, okur-yazar olmayan hastaların formları ise yüz yüze görüşme yöntemi ile doldurulmuştur. Bilgi toplama formunda, sağlık ocağına başvuran kişilere ait sosyo-demografik özelliklerini ve yanıkta yaptıkları ilkyardım uygulamalarının çeşitlerini belirlemeye yönelik 25 açık uçlu sorudan oluşmaktadır. Araştırmanın verileri SPSS 12,0 istatistik programı kullanılarak değerlendirilmiştir. Tanımlayıcı özellikler sayı ve yüzde olarak verilmiş, değişkenler arasındaki ilişkileri incelemek için ki-kare testi kullanılmıştır (3).

Bulgular: Araştırma kapsamına alınan grubun yaşları 16–71 arasında değişmektedir. Yaş ortalaması 37,6 dir. Araştırma kapsamına alınan grubun %64'ü kadın, %36'sı erkektir. Eğitim durumları incelendiğinde, % 6,7'nin okuryazar olmadığı, %2,2'nin okur-yazar, %31,5'nin ilkokul, %13'nin ortaokul, %29,2'nin lise, %16,9'nun üniversite mezunu oldukları görülmüştür. Araştırma kapsamına alınan örneklem grubunun yarısından fazlasının % 69,7'nin SSK'dan yararlandığı, %34,8'nin işçi, %27'nin ev hanımı diğerlerinin memur, serbest meslek sahibi oldukları saptanmıştır. Hastaların büyük bir kısmı (%51,7) apartmanda oturmaktadır. Anketi cevaplayan kişilerin çocuk sayıları incelendiğinde, %18'de hiç çocuk yok iken, %19,1'de bir, %37,1'de iki, %25,9'da üç ve daha fazla sayıda çocuk sahibidir.
Örneklemi oluşturan hastaların büyük bir çoğunluğu % 60,7'si eş ve çocukları ile oturmakta olan çekirdek aile yapısına sahip ailelerdir. Araştırma kapsamına alınan grubun % 91'i (n=81) son 10 yıldır en fazla yaşadığı bölge olarak Marmara Bölgesi'ni bildirmişlerdir. Diğerlerinin Karadeniz Bölgesi, Akdeniz Bölgesi, İç Anadolu Bölgesi, Doğu Anadolu Bölgesinde en uzun süre yaşadıklarını ifade etmişlerdir.
Başlarından daha önce bir yanık olayı geçip geçmediği sorulduğunda ; %41,1kişi (n=23) kendisinin; %26,7 'un eş veya çocuklarının yanık olayı ile karşılaştıklarını (n= 15); % 32,2 (n=18) kişinin yakınlarından birisinin (akraba, komşu v.b.) yanık olayı ile karşılaştıklarını ifade etmişlerdir. Bu soruya 33 kişi cevap vermemiştir
Başından yanık olayı geçen kişilerde yanıkların büyük bir kısmı kollar ve bacaklarda meydana gelirken, bunu gövde, yüz ve tüm vücudu kaplayan yanıklar izlemektedir.

Tablo 2. Yanık etkenlerinin dağılımı

Yanık etkeni	Sayı (n)	Yüzde%
Sıcak cisim	12	21,05
Haşlanma	29	50,87
Alev	6	10,53
Kimyasal madde	3	5,26
Diğer	7	12,28
TOPLAM	**57**	**100,00**

Hastaların % 75,3'ü yanıkta yapılacak ilkyardım uygulamaları hakkında bilgilerini yetersiz bulmuş, diğerleri ise bilgi düzeylerinin yeterli olduklarını ifade etmişlerdir.
Yanık nedenlerinin başında %50.87 ile haşlanma, sıcak cisim ile yanma, alev ile oluşan yanıklar, kimyasal madde ile olan yanıklar gelmektedir (Tablo 1).
Yanık sonunda müdahale yapılıp yapılmadığı sorulduğunda, 35 kişiye(%39,3) müdahale edildiği, 21 kişiye(%23,6) yanık sonucunda müdahale edilmediği belirlenmiştir. (Bu soruya 33 kişi cevap vermemiştir) Hastaların % 37,25 (n=19) olay yerinde müdahale edilirken, %37,25'ne sağlık kuruluşunda, %23.52'ne evde müdahale edilmiştir. Hastaların %1.97'ne ise hiç müdahale edilmemiştir. (Bu soruya 38 kişi cevap vermemiştir)
Başından yanık olayı geçen hastaların %42,86'in vücudunda belirgin bir iz varken % 57,14 de belirgin bir iz yoktur.

Tablo 2. Yanıkta ilkyardımda kullanılan maddeler

Madde çeşidi	Sayı (n)	Yüzde (%)
Soğuk su	29	32,6
Yoğurt	23	25,8
Buz	15	16,9
Domuz yağı	9	10,1
Diş macunu	8	9,0
Salça	5	5,6
Diğer	**12**	**13,5**

* Birden fazla cevap verilmiştir.

Hastaların büyük bir kısmı yanıkta kullanımı uygun olmayan maddeleri (yoğurt, salça, diş macunu vb.) yanık bölgesine sürmektedirler (Tablo 2). Yanıkta ilkyardımda kullanılan diğer maddeler arasında, çamur, patates, süt kaymağı, mum, yumurta, şekerli su, tuz, karbonat, tahin, zeytinyağı gibi maddeler yer almaktadır. Örneklem grubuna alına kişilerin sadece 3 tanesi yanıkta ilaç kullandıklarını bildirmişlerdir. Hastaların yarısından fazlasının % 67,82(n=59)evinde, yanıkta kullanabilecekleri malzeme ve/ veya ilaçları bulunmamaktadır. "Çevrenizde yanık merkezi var mı?" Sorusuna 31 kişi (%36,63) evet, 56 kişi (%63,37) hayır cevabını vermiştir. Eğitim durumunun yanıkta ilkyardımda kullanılan maddeye etkisine bakılığında; salça, diş macunu, kullanan kişilerde eğitim düzeyinin kullanılan bu maddelerle ilişkili olduğu ($p<0,05$) eğitim düzeyi düştükçe salça, diş macunu kullanımının arttığı görülmüştür. Domuz yağı kullananların ise eğitim düzeylerinin ortaokul ve üstünde olduğu görülmüştür. Bu sonuç istatistiksel olarak anlamlı bulunmuştur($p<0,01$). Yanıkta yoğurt, buz ve diğer maddelerin kullanımı ile eğitim düzeyi arasında istatiksel olarak anlamlı bir ilişki bulunmamıştır ($p>0,05$). Soğuk su kullanımının eğitim düzeyi ile ilişkisine bakıldığında anlamlı bir fark olduğu ve yanıkta ilkyardımda soğuk su kullanmayı tercih eden grupların eğitim düzeyinin ortaokul ve üzerinde olduğu görülmüştür ($p< 0,05$). Sağlık personeli dışında yapılan ilkyardım uygulamalarının sonunda hastaların vücutlarında belirgin bir iz kaldığı saptanmıştır ($p<0,001$).

Sonuç: Araştırma kapsamına alın hastaların büyük bir kısmında haşlanma ile olan yanıkların yüzdesi diğerlerine göre daha fazladır. Bu sonuç Aytaç ve ark.larının haşlanmaların çocuk yanıklarında birinci sırayı aldığını buldukları çalışmasının sonucu ile paraleldir (4).
Hastaların % 75,3'ü yanıkta yapılacak ilkyardım uygulamaları hakkında bilgilerini yetersiz bulmuş, diğerleri ise bilgi düzeylerinin yeterli olduklarını ifade etmişlerdir
Eğitim düzeyi düştükçe salça, diş macunu kullanımının arttığı görülmüştür. Eğitim düzeyinin yanıkta kullanılan madde seçimine etkisi olduğu belirlenmiştir.
Sağlık personeli dışında yapılan ilkyardım uygulamalarının sonunda hastaların vücutlarında belirgin bir iz kaldığı saptanmıştır ($p<0,001$).

Kaynaklar

1. Black.M., Jacobs, E. Medical Surgical Nursing, 5 th edition, Saunders Company, Ph, pp:2237 , 1997.
2. Dramalı, A., Kaymakçı, Ş., Özbayır, T. ve ark.Temel İlkyardım Uygulamaları,E.Ü. Basımevi, ss:287, 2003.
3. Özdamar,K. SPSS ile Biyoisatistik, Kaan kitabevi , ss:340, 2001
4. Aytaç, S., Özgenel, G., Akın, S. ve ark. Güney Marmara Bölgesindeki Çocuklarda Yanık Epidemiyolojisi, U.Ü. Tıp Fakültesi Dergisi, 30 (3),145–149, 2004.

HB-6

Süleyman Demirel Üniversitesi Araştırma ve Uygulama Hastanesi Plastik Cerrahi Kliniğinde Yatan Hastaların Benlik Saygısı ve Beden İmaji

Tangül ÖZEN, Kamuran CERİT, Selman Hakkı ALTUNTAŞ, Mehmet Arif KARAGÖZ, Serdar Nazif NASIR, Mustafa Asım AYDIN

Süleyman Demirel Üniversitesi Araştırma ve Uygulama Hastanesi. Plastik Cerrahi Kliniği, ISPARTA

Giriş: Bireyler, herhangi bir nedenle vücutlarında meydana gelen değişimlere karşı psikososyal tepkiler geliştirirler. Plastik cerrahi ameliyatı geçiren bireylerde vücutlarında meydana gelen / yapılandırılan değişimler sonucu psikososyal bakım gereksinimi içinde bulunurlar. Bu nedenle plastik cerrahi vakalarının benlik saygıları, beden imajları ve bunları etkileyen faktörleri, başa çıkma yöntemleri ve sosyal destek durumları ekip işbirliği içinde değerlendirilmesi önem taşımaktadır (1,2,3,4) .

Amaç: Bu araştırma, Süleyman Demirel Üniversitesi Genel Cerrahi - Plastik Cerrahi Kliniğinde yatan plastik cerrahi vakalarının benlik saygısı ve beden imajını incelemek amacıyla tanımlayıcı olarak yapılmıştır.

Gereç Ve Yöntem: Araştırmanın yapıldığı Yer ve Özellikleri: Genel Cerrahi-Plastik Cerrahi Kliniği 40 yatak kapasitesine sahiptir.Klinikte ortalama 25 Genel Cerrahi, 15 Plastik Cerrahi vakası yer almakta ve 12 hemşire görev yapmaktadır.
Araştırmanın Örneklemi: Plastik cerrahi vakası olarak kliniğe kabul edilen, posoperatif dönemdeki tüm bilinci açık yetişkin 44 hasta örneklemi oluşturmuştur.
Veri Toplama Araçları ve Uygulanması: Veriler; hastaya ilişkin sosyo-demografik özellikleri ve sağlık durumuna ilişkin verileri içeren form, Rosenberg (1965) tarafından geliştirilen ve ülkemizde geçerlik güvenilirlik çalışması Çuhadaroğlu (1986) tarafından yapılan "Rosenberg Benlik Saygısı Ölçeği" (RÖ) ile Berscheid, Walster, & Bohrnstedt (1973) tarfında geliştirilmiş ve ülkemizde geçerliliği güvenilirliği kanıtlanan "Beden Bölgeleri ve Özelliklerinden Hoşnut Olma Ölçeği" kullanılmıştır. Verilerin toplanmasına 13 Haziran 2005 tarihinde başlanmıştır. Veriler, araştırmaya katılan klinik hemşiresi tarafından, hastaların postoperatif döneminde durumları stabil olduktan sonra ve taburculuk işlemleri yapılmadan önceki süreçte, yüz yüze görüşme tekniği ile uygulanmıştır.
Verilerin Değerlendirilmesi: Elde edilen veriler SPSS for Windows-11.0 paket programı kullanılarak yüzde analiz ve anova ile değerlendirilmiştir.

Bulgular: Hastaların, % 36.4'ü kadın, % 63.6 'sı erkek ve yaş ortalaması 38.06 ±178031'dir. Eğitim düzeyleri; % 38.6'sı ilkokul, % 20.5'i ortaokul mezunudur; Meslekleri; % 27.3'ü ev hanımı, % 18.2'si serbest meslek ve % 15.9'u emeklidir.Aile yapıları; % 65.9'u evli ve % 79.5'i çekirdek aile yapısındadır. Sağlık güvenceleri; % 34.1'i SSK, % 25'i emekli sandığı ve % 22.7'si yeşilkartlıdır. Ekonomik düzeylerini % 68.2'i düşük olarak ifade etmişlerdir. İkamet ettikleri yer % 70.5'inin Isparta ili içidir. Kronik hastalık % 81.8'inde bulunmamaktadır. Hastanede kalış süreleri ortalama 14.3 ±3212 (Min=1, Max=80) gündür. Hastalığın var olma süresi ortalama 3,85 ±3.8023 (Min=1, Max=28) yıldır. Hastaların tanıları incelendiğinde; % 36.4'ü üst extremite cerrahisi, % 22.7 yüz cerrahisi, %18.2 estetik cerrahi, % 13.6 diabetik ayak, % 9.1 estetik cerrahi, % 11.5(flep, alt extremite cerrahisi) nedeniyle ameliyatlarını oldukları saptanmıştır. Hastaların tanılarına göre benlik saygısı ve beden imajı incelendiğinde yüz cerrahisi ve üst extremite cerrahisi geçiren hastaların diğer hastalara göre istatistiksel olarak daha düşük benlik saygısı ve beden imajına sahip olduğu saptanmıştır ($p<0.05$). Beden bölgeleri ve özelliklerinden hoşnut olma düzeyinin düşüklüğü cerrahi girişim yapılan bölge ile paralellik göstermektedir.

Sonuç: Plastik cerrahi vakalarında yapılan ameliyata göre benlik saygısı ve beden imajı düzeyleri farklılıklar göstermektedir. Dışarıdan gözlenebilen yüz ve üst extremite girişimi geçiren hastaların benlik saygıları ve beden imajları daha çok etkilenebilmektedir. Bunun için hemşirenin bu alanlarla ilgili risk gruplarını bilmesi ve uygun hemşirelik yaklaşımını planlaması gerekmektedir.

Anahtar kelimeler: Plastik cerrahi, hemşirelik, benlik saygısı, beden imajı

Kaynaklar:

1. Valente, Sharon M. Visual Disfigurament and Depresion. American Society of Plastic Surgical Nurses. 2004 October, 24 (4); 140-416
2. Rumsey, N,. Clarke, A,. White, P. Exploring the Psychosocial Concern of Outpatients with Disfiguring Conditions. Journal Wound Care. 2003 Jule; 12(7): 247-252
3.Valente, Sharon M., Anxiety Among Clients For Plastic Surgery. Plastic Surgical Nursing. Summer 2002, 22 (2): 55-61
4.Kildal, M., Willebrand, M., Anderson, G., Gerdin, B., Ekselius, L. Personality Characteristics and Perceived Health Problems After Burn İnjury. Journal Burn Care Rehabil. 2004 May-Jun; 25 (3): 228-235

HB-7
Süleyman Demirel Üniversitesi Araştırma ve Uygulama Hastanesi Plastik Cerrahi Kliniğinde Bası Yarası Nedeniyle Yatan Hastaların Sosyo-Demografik ve Evde Bakıma Yönelik Özellikleri

Tangül ÖZEN, Kamuran CERİT, Selman Hakkı ALTUNTAŞ, Mehmet Arif KARAGÖZ, Serdar Nazif NASIR, Mustafa Asım AYDIN

Süleyman Demirel Üniversitesi Araştırma ve Uygulama Hastanesi. Plastik Cerrahi Kliniği, ISPARTA

GİRİŞ: Bası yarası, ülkelerin tedavi masraflarında önemli paya sahip olan ve bakımda primer hemşirenin rol aldığı önemli bir sağlık sorunudur. Bu sağlık sorunu, Ülkemizde tedavileri Plastik cerrahi kliniklerinde gerçekleştirilmektedir. Hastaların ve ailelerinin tekrarlı hastaneye yatışların önlenmesi, evde bakıma ilişkin bilgilerin kliniklerde verilmesi ve en önemlisi toplum sağlığını koruma hizmetlerinde bası yarasının önlenmesi için eğilimin arttırılması, toplum sağlığı-hastane işbirliğine gidilmesi oldukça önemlidir (1,2,3) .

Amaç: Bu araştırma, Süleyman Demirel Üniversitesi Genel Cerrahi - Plastik Cerrahi Kliniğinde bası yarası nedeniyle tedavi olmak için daha önce yatmış ve kliniğe yeni kabul edilen hastaların sosyo-demografik ve evde bakıma yönelik özelliklerini incelemek amacıyla tanımlayıcı olarak yapılmıştır.

Gereç Ve Yöntem: Araştırmanın yapıldığı Yer ve Özellikleri: Genel Cerrahi-Plastik Cerrahi Kliniği 40 yatak kapasitesine sahiptir.Klinikte ortalama 25 Genel Cerrahi, 15 Plastik Cerrahi vakası yer almakta ve 12 hemşire görev yapmaktadır.
Araştırmanın Örneklemi: Ocak 2003- 1 Ağustos 2005 tarihleri arasında Plastik cerrahi vakası olarak bası yarası tanısı ile kliniğe kabul edilen tüm bilinci açık yetişkin hastaların listesi Plastik Cerrahi ameliyat defterinden incelenmiştir. İnceleme sonucu 22 hastaya ulaşılmıştır. Ulaşılan 22 hastanın, adres ve telefon numaraları kayıt edilmiş ancak telefon ve adreslerinde bulunmayan sekiz kişi örneklem dışı bırakılarak araştırmaya 16 kişi ile devam edilmiştir.
Veri Toplama Araçları ve Uygulanması: Veriler; araştırmacılar tarafından literatür incelemesi yapılarak oluşturulan, hastaya ilişkin sosyo-demografik özellikleri ve sağlık durumu ve evde bakımına yönelik bilgileri içeren 42 sorudan oluşan anket formu ile toplanmıştır.Verilerin toplanmasına 27 Haziran 2005 tarihinde başlanmıştır. Isparta ili içinde ikamet eden hastalara evlerinde yüzyüze görüşme yöntemiyle anket uygulaması yapılmıştır. Isparta İli dışında ikamet eden hastaların verileri posta anket yöntemiyle toplanmış eksik veriler telefonla görüşme yöntemi ile tamamlanmıştır.
Verilerin Değerlendirilmesi: Elde edilen veriler, SPSS for Windows-11.0 paket programı kullanılarak yüzde analizi yapılarak değerlendirilmiştir.

Bulgular: Hastaların 8'i (%50) erkek, 8'i (%50) bayandır. Yaş ortalamaları 48,2 ±17,1200 (Min=13, Max=75) 'dir. Eğitim düzeyleri; 5 (% 31.3) kişi okur-yazar değil, 5 (%31,3) kişi ilkokul mezunudur. Medeni durumu; 10 (%62.5) kişi evlidir. Meslekleri; 4 kişi (25) memur, 4 kişi (%25) ev hanımıdır. Ekonomik düzeylerini; 9(%56.3) kişi orta düzeyde ifade ederken 7
(% 43.7) kişi düşük olarak tanımlamıştır. Sağlık güvencelerini; 4(%25.0) kişinin yeşilkart, 6 (% 37.5)kişinin emekli sandığı sağlamaktadır. Aile yapısı 8 kişinin çekirdek aile özelliği taşımaktadır. Hastaların yarısı Isparta ili içinde ikamet etmektedirler. Bası yarasına neden olan patolojik durum ise; 4 (%25)kişi trafik kazası sonrası parapleji, 4 (% 25) kişi lumbal disk herni, 3 (%18.8)kişi beyin infarktı, 2 (% 12.5) kişi total kalça fraktürü sonrası, 2 (% 12.5) kişi meningomyolosel, 1(% 6.3) kişi de fiziksel travma nedenlidir. Hastaların 7'si (% 43.7) evden, diğer 9'u ortopedi, nöroloji yoğun bakım, genel yoğun bakım, pediatri ve dahiliye servislerinden kliniğimize kabul edilmiştir. Hastaların 16'sı bası yarasına flep yerleştirilme ameliyatını olmuştur. Gluteal bölgede bası yarası olan 14 (% 87.6) kişi, scapula bölgesinde bası yarası olan 2 (13.3) kişidir. Kronik hastalık 4 (%25)kişide yok iken 12 (%75) kişi de Diabet (3), kronik böbrek yetmezliği (1), hipertansiyon(4), osteoporoz (2), Konjenital anomali (2) olduğu saptanmıştır.
Hastaların 10'u (%62.5) da ortalama 7.12 yıl ± 11.5694 sigara kullanmaktadır.Hastalar, 42.62 ±20.8938 (Min=10, Max=70) gün hastanede kalmışlar ve ortalama 3.5 ±2.4221 (Min= 1, Max= 10) kez bası yarası oluşumu tekrarlamıştır. Evde 5 kişiye (%31.3) eşi bakım verirken, 4 kişiye (%25) annesi bakım vermektedir. Evde bakım için ayrılan saat ortalama 3.62 ±1.5438 (Min=2, Max=6) saattir. Bakıma ilişkin bilgileri 14 kişi (%87.6) doktor ve hemşireden aldıklarını ifade etmişlerdir. Edindikleri bilgileri 8 kişi (%50) yeterli bulmuştur. Evde bakıma yönelik 6 kişi (40) kimseden destek almadığını, 6 kişi (%40) doktorundan aldığını ifade etmiştir. Evde bakımlarını karşılama konusunda en az destek alınan durum olarak ilk sırada Psikolojik desteği (12 kişi), sırasıyla düzenli beslenmenin sağlanması (7 kişi) ve iki saatte bir cilt kontrolü ve bakımı konuları (5 kişi) olduğunu belirtmişlerdir. Evde bakım sırasında karşılaşılan güçlükler olarak sırasıyla psikolojik yaklaşım (13 kişi) , yara bakımı(9 kişi), mobilizasyon (6 kişi)olduğunu ifade etmişlerdir.
Evde bakım ile ilgili destek almayı düşündükleri birim sorulduğunda; Sağlık ocağından ve hastaneden ev ziyareti ilk sırada yer almıştır (11 kişi).

Sonuç: Bası yarası geniş yaş grubu yelpazesi ile her yaş grubu bireyde karşımıza çıkmaktadır. Hastanede kalış süresi uzun ve bakım maliyeti de oldukça pahalıdır. Bireyler ve aileleri genellikle bası yarası ile evde kendileri baş etmeye çalışmaktadırlar. Bakımla ilgili evde hem kendileri hem de

hastalar sosyal izolasyon nedeni ile yalnızlık yaşamaktadırlar. Sağlık ekibi üyelerinin ev ziyaretleri ile bakım gereksinimi olan alanları desteklemelerini ve özellikle de psikolojik desteğin altını çizmektedirler.

Anahtar kelimeler: Plastik cerrahi, hemşirelik, bası yarası, evde bakım

Kaynaklar:

1.Lahman, N., Halfens, R., Dassen, T. Prevalence of Pressure Ulces in Germany. Journal of Clinical Nursing. February 2005, 14 (2): 165-172
2. Ratliff, CR., Rodeheaver, G.T. Pressure Ulcer Assessment and Management. Lippincotts Primer Care Practice. 1999 Marce- April; 3 (2): 242-253
3. Risk Factors for Pressure Ulcers. January 22, 2002
http://www.woundsl.com/news/Tech.cfm/5

HB-8
Sosyal Hayata Köprü Yani Hemşirelik Fonksiyonları

Mehtap ERCAN, Zafer ÖZSOY, Deniz DAYICIOĞLU
Vakıf Gureba Hastanesi Plastik Rekonstrüktif ve Estetik Cerrahi Kliniği., İSTANBUL

Amaç: Çeşitli sebeplerle vücut bütünlüğünü kaybeden estetik görünümü bozulan hastaların ruh sağlığı etkilenmekte günlük hayatlarının akışı değişmektedir. Bu hastaların estetik ve rekonstrüktif girişimle sağlanmaya çalışılan iyileştirme sürecinin bütünlüğünü teşkil eden ruh sağlığı sürecin de hemşirenin fonksiyonu var mıdır sorusu çalışmamızın amacını oluşturmaktadır

Gereç ve Yöntem: Klinikte yatmakta olan hastaların anemnezleri incelendi. Hastane ortamında hasta ve hasta yakınlarının psikolojik durumları gözlemlendi. Bu tespit edildikten sonra yaşadıkları bu durumla birlikte yaşamlarındaki değişim ve sonrasında ki beklentileri yüz yüze diyalog yöntemi ile tespit edildi.

Bulgular: 1) Hastaların normalle karşılaştıkları hastane ortamında sağlanan birliktelik toplum hayatına katılmaları adına önemli bir basamağı teşkil etmektedir.
2) Bu adım hastaya güven aşılayan ilk adımdır. Öncelikle kendisi gibi farklı nedenlerle de olsa benzer sorunları yaşayan hastalarla sağlanan iletişim kabul görme duygusunun fark edilişidir. Bu fark ediş, hastanede sağlanacak eğitim ortamıyla toplumsal hayata geçişi sağlayacak yöntemdir.
3) Hastaların temel beklentileri anlaşılmaktır. Anlaşılmamak, temelde bir iletişim kurma problemidir.
4) Hastalarla birlikte ailelerinin yaşamları da hayata küskünlük, içe kapanıklık, yalnızlık duygularıyla örülerek olumsuz biçimde şekillenmektedir.
5) Hastalara acıma duygusu taşıyan yaklaşımlar sergilemek, hastaları her zaman olumsuz olarak etkilemekte ve hastalar tarafından incitici bulunmaktadır. Bu yaklaşımlar, ayrıca, hastaların kendilerini sınıfsal olarak normal-ortalama insanlardan aşağı durumunda görmelerine neden olmaktadır. Hastaların geleceğe dair umutlarının kalmadığı bunun doğal sonucu olaraktan geleceğe dair planlar oluşturamadıkları görülmektedir
6) Hastane ortamının sınırlı koşulları (hasta odalarını en az üç kişilik olması gibi) paylaşım ortamı sağlamakta bu ise hasta ve hasta yakınlarının psikolojinin temel bir yöntemi olan gurup psikolojisinin kendiliğinden uygulanma alanı sağlamakta..
7) Ameliyatın sihirli bir değnek olmadığının algılanmaması sonucu hayal kırıklıkları yaşanmaktadır.

Sonuç: Vücut bütünlüğünün kayıp oranına göre, hastaların içe kapanık sessizliği tercih eden toplumdan tamimiyle soyutlanmış temel işlerini dahi görmek için dışarı çıkmak istemeyen kişiler oldukları gözlenmektedir.Toplumdan kendilerini soyutlayan bu kişilerde görülen mutsuzluk ve karamsarlık türü psikolojik sıfatlar bir süre sonra kronikleşerek kişilik özelliklerine dönüşmektedir.
Hastane ortamı hastalar birlikte toplumsallaşma sürecinin bir basamağını teşkil etmektedir. Hastalar, klinikte yattıkları süre uzadıkça ortama uyum sağlamakta ve diğer hastalarla diyaloga girmektedirler. Bu süreç ötekinin fark edilişi olduğu için, toplumsal kabul edilebilirliğin ilk adımı olarak önem taşımaktadır. Toplumsallaşma sürecinin bu ilk basamağında hastalar, ameliyat olmak isteğiyle aslında yaşamın daha iyiye devamsallığını sağlamayı amaçlamakta ve topluma entegre olmayı istemektedirler. Hastane bu anlamda kendilerini anlayacak insanların olduğu doğal bir paylaşım ortamına dönüşmektedir. Bireyin yaşamını anlamlı bulması için sağlık ve iyilik durumu arasında önemli ilişki olduğu belirlenmiştir.(1) Ergül ve Bayık'ın aktardığına göre Ross 1994 Simsen'ın yaptığı çalışmalarda şu ortaya konmuştur: Hastanede yatarak tedavi gören ve cerrahi operasyon geçiren hastaların hastalığının iyileşmesi, hastanede yatmanın anlamlı bulunmasına gereksinim duyar. Tam da bu noktada yazımızın odağını teşkil eden sorunun cevabı ortaya çıkmaktadır.Hastaların bu talepleri, cerrahinin psikiyatri bölümü hemşireliğinin fonksiyonlarını ortaya çıkaran zemini oluşmaktadır.
Hastalara acımak yerine empati kurarak ve onların gözüyle hayata ve nesnelere bakmayı başarmak, önemli bir eğitim ve zihniyet gelişimini gerektirmektedir. Bu gelişim ise plastik cerrahi hemşiresinin temel amacını teşkil edecek zemini oluşturmaktadır.PerihanVelioğlu Hemşireliği "tıp, psikoloji ve sosyal bilimlerin kazandırdığı iç görü ile insanı ve onun sağlık gereksinimlerini anlamaya çalışan bir sağlık disiplini" olarak tanımlayan (2)Hatun'a göre, hemşirelerin önündeki en önemli engel yıllar önce hazırlanan ve tekrar tekrar yenilenen "Hemşirelik Yasası"nın hâlâ yürürlüğe konulmamış olmasıdır. Eski yasa günümüzde hemşirenin üstlendiği rol ve sorumlulukları, uygulamaları açıklamakta yetersiz kalmaktadır. Bu nedenle hemşireler ya sahip oldukları bilgi ve beceriyi kullanabilecekleri yasal mesleki ortamı bulamıyorlar ya da niteliklerine uygun olarak sürdürdükleri uygulamalarını yasal zeminde ifade etmekten yoksun oluyorlar. İyi bir hemşirenin, öncelikle yaşadığı ülkenin şartlarını sonra dünyayı iyi bilmeli ayrıca insanlar arası davranışları iyi gözlemleyebilmeli ve elde ettiği verilere dayanarak iletişim yöntemleri geliştirerek, bu yöntemleri uygulayabilmelidir.(1)Ergul ve Bayık'ın aktardığına bakılırsa, Uluslararası Hemşireler Birliği'ne (ICN) göre, sağlığı koruma ve geliştirme, hastalıkları önleme, acıyı dindirme hemşirenin fonksiyonudur. Bu bakış açısıyla bireyin manevi ve duygusal boyutuna ilişkin bakım verilmesi de hemşirenin fonksiyonunun bir parçası olmalıdır. Amerikan Holistik Hemşireler Birliği, iyi sağlığı, vücut, beyin ve ruh üçlüsü arasındaki uyum olarak tanımlamaktadır. Bu nedenle

bireyin varlığının bütünlüğünün korunması ve sürdürülmesinde bireye yardımcı olmak için hemşirelerin tüm bu alanların bakımını sağlayacak şekilde yetiştirilmesi gerekmektedir. Plastik cerrahi hemşiresinin cerrahinin psikiyatri bölümü olarak değerlendirilen bu alanında görev sorumlulukları bu boyutta oluşmaktadır.Ülkemizde henüz mesleki anlamda branşlaşma mevcut olmasa da klinik çalışmaların süreğenliği kendi içinde bir nevi ihtisaslaşmayı gerektirmektedir.
Bu çerçevede hemşirenin görevleri şunlardır: Sorunları tespit edilen bu alanda geliştirilen yöntemlerle hastanın sosyal hayatın içinde rol alabileceği alanlar konusunda bilgilendirmek, hastaların toplumun içinde yer almalarına yardımcı olmaktır. Bu da hemşireler tarafında topluma verilebilecek eğitim seminerleri ile sağlanacaktır ve böylece toplumsal duyarlılık artırılacaktır. Sosyal ve kültürel etkinlikler yaşam amacının belirlemesine katkı sağlayacaktır. Sivil toplum kuruluşlarının içinde yer almak bilgi ve ilgi alanlarının gelişmesi yeni beceriler kazanmaları teorik olarak öğrenilenlerin pratiğe aktarılması ve yeni çözüm yolları üretilmesi sağlayacaktır.Bu süreç, hastaların, üreterek sosyal hayatın içinde varlık göstermelerine neden olacaktır. Bu çerçevede hemşirenin fonksiyonu hastanın sosyal hayatın içinde rol alabileceği alanlar konusunda köprü görevi görmektir.

Anahtar Kelimeler: Cerrahinin psikiyatrik bölümü, Hemşirelik fonksiyonu,

Kaynakça:

(1) Ergül, Şafak ve Bayık, Ayla, Hemşirelik ve Manevi Bakım, Hemşirelik Yüksek Okul Dergisi (2) HATUN, Şükrü, Açık Mektup, Radikal 2, 07. 20.04.

HB-9
Hijyen ve Eldiven Kullanımı Hakkındaki Düşüncelerimiz Günlük Pratiğimize Yansıyor Mu?

Vildan ÇOLAK, Zerrin ÖZGÜR, Banu BAKİ, Emel BAHAR, Zafer ÖZSOY

Sağlık Bakanlığı Vakıf Gureba Eğitim ve Araştırma Hastanesi Plastik ve Rekonstrüktif Cerrahi Kliniği, İSTANBUL

Amaç: Hastanemiz hemşirelerinin asepsi ve antisepsi ile ilgili bilgilerinin değerlendirilmesi ve kurallara uyma sıklığının araştırılmasıdır.

Gereç ve Yöntem: Hastanemizde farklı kliniklerde çalışmakta olan 70 hemşireye 10 sorudan oluşan anket formları dağıtıldı. Eldiven kullanımı ve eğitim ile ilgili olarak aşağıdaki sorular soruldu. Sorulara verilen yanıtlar değerlendirildi.

1-Kliniğinizde çalışan doktorların ve hemşirelerin asepsi ve antisepsiye dikkat ettiklerini düşünüyor musunuz?
2-Sizce eldiven kullanmak enfeksyonu önler mi?
3-Eldiven kullandığınızda her hastada değiştiriyor musunuz?
4-Hastalara dokunduktan sonra ellerinizi yıkıyor musunuz?
5-Kan alırken eldiven kullanıyor musunuz?
6-Serum takarken eldiven kullanıyor musunuz?
7-IM tedavi yaparken eldiven kullanıyor musunuz?
8-IV tedavi yaparken eldiven kullanıyor musunuz?
9-Hizmet içi eğitim sizce yeterli midir?
10-Hizmet içi eğitimde görev almak ister miydiniz?

Bulgular: Ankette sadece evet veya hayır cevapları kabul edilmiştir. Eksik cevaplar çalışma dışı bırakılmıştır. Sonuçta 60 anket değerlendirilebilmiştir. Sonuçlar tablo 1,2,3 ve 4 de gösterilmiştir.

Hemşirelerin % 60'ı kliniklerinde çalışan sağlık personelinin asepsiye dikkat etmediğini düşünmektedir. % 75 eldiven kullanmanın enfeksyonları önleyeceğini düşünmekte iken % 68 her hasta için eldiven değiştirmemektedir. Hemşirelerin %98'i hasta ile temas sonrasında el yıkadıklarını söylemişlerdir.

Parenteral tedavi sırasında eldiven kullanımı hakkındaki sorularda hemşirelerin %23'ünün kan alırken eldiven kullanmadığı, %30'unun IV tedavi yaparken eldiven kullanmadığı, % 50'sinin IM tedavi sırasında eldiven kullanmadığı, % 39'unun serum takarken eldiven kullanmadığı belirtilmiştir.

Hemşirelerin % 70'i hastanedeki eğitimin yeterli olmadığını belirtmekte buna karşın % 68'i hizmet içi eğitimde görev almak istemediğini belirtmektedir.

Sonuç:
Yaptığımız anket sonucunda hastanemizde hastanın ve personelin korunması için alınması gereken basit önlemler hakkında pratik uygulamada farklılıklar olduğu gösterilmiştir(1). Büyük çoğunluk hastanedeki eğitimi yetersiz bulmakta ancak görev almak istememektedir. Eğitimde rol almak motivasyonu arttırabilir(2). Anket sonuçlarına göre eldiven kullananların sayısının az olması kullananların ise her hastada eldiven değiştirmemesi dikkat çekicidir. Parenteral tedavilerin çeşitlerine göre eldiven kullanımı sıklığının değişmesi her hemşirenin kendi tercihine göre hareket ettiğini göstermektedir. Doku sıvıları ile temasları daha fazla olan plastik cerrahi hemşireleri bu konudaki görünürde küçük önemi büyük olan ayrıntıları düzenlemede öncü olabilirler.

Kaynaklar:

1-Preston RM
Aseptic technique: evidence-based approach for patient safety.
Br J Nurs. 2005 May 26-Jun 8;14(10):540-2, 544-6
2- Kuzu N, Ozer F,Aydemir S,Yalçın AN, Zencir M,
Compliance with hand hygiene and glove use in a university-affiliated hospital.
Infect Control Hosp Epidemiol. 2005 Mar;26(3):312-5.

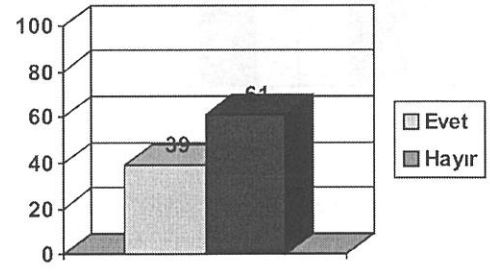

Tablo1: Kliniğinizde çalışan doktor ve hemşirelerin asepsi kuralarına dikkat ettiklerini düşünüyor musunuz?

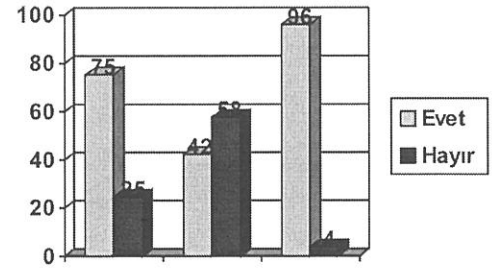

Tablo 2:
A)Sizce eldiven kullanmak enfeksyonu önler mi?
B)Eldivenlerinizi her hastada değiştiriyor musunuz?
C)Her hastaya dokunduktan sonra ellerinizi yıkıyor musunuz?

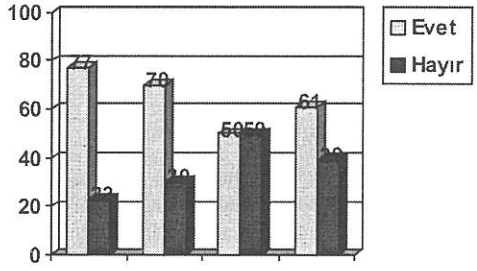

Tablo3:
A)Kan alırken eldiven kullanıyor musunuz?
B)IV tedavi yaparken eldiven kullanıyor musunuz?
C)IM tedavi yaparken eldiven kullanıyor musunuz?
D)Serum takarken eldiven kullanıyor musunuz?

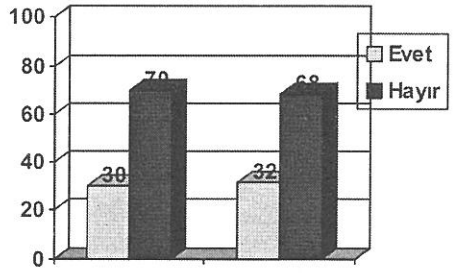

Tablo4:
A)Hastanemizde hizmet içi eğitim yeterli midir?
B)Hizmet içi eğitimde görev almak ister misiniz?

HB-10
Geçirilmiş Yanık Travmasının Hastaların Yaşam Kaliteleri Üzerine Etkileri

Zahide TUNA[1], A.Aydan KÖSE[2], Yakup KARABAĞLI[2], Cengiz ÇETİN[2]
1) Gazi Üniversitesi Tıp Fak. Acil Tıp AD., ANKARA
2) Osmangazi Üni. Tıp Fak. Plastik, Rekonstrüktif ve Estetik Cerrahi AD., ESKİŞEHİR

Amaç : Amerika Birleşik Devletleri'nde her yıl yaklaşık 2 milyon insan yüksek ısı nedeniyle yaralanmakta, bunlardan 10-12 bin arası birey yaşamını yitirmektedir1-3. Ülkemizde ise yılda ortalama 1 milyon kişi yanıktan etkilenmekte, bunların 12-13 bini hastaneye yatmakta, 2 bini ölmekte ve 40 bini sakat kalmaktadır3,4. Yanık, akut gelişen bir olaydır. Bireyin tedavi süresince aileden ayrı olması, kendisi için farklı bir ortam olan hastanede kalması, sağlığını kaybetme endişesi, bozulan beden imajı, cerrahi müdahaleler ve yapılan tedaviler sonucunda ağrıdan rahatsız olması, iştahta değişim ve bakımında başkasından yardım alması bireyin kendisini tehdit altında hissetmesine neden olmaktadır. Bütün bunlar ise, hastanın fiziksel, sosyal, duygusal ve ekonomik yapısı ile günlük yaşam aktivitelerini olumsuz etkileyerek yaşam kalitesini düşürmektedir5. Yaşam kalitesiyle ilgili yapılan çalışmalar, hastalara yardım etme, rehberlik etme, destek olma ve travmanın etkilerine göre eğitim vermeyi içeren hemşirelik bakımının planlanması ve uygulanmasına ışık tutmakta ve hastaların yaşamlarını kolaylaştırmaktadır6. Bu bilgi doğrultusunda yanık deneyimi yaşayan hastaların yaşam kalitelerinin belirlenmesi ve yaşam kalitelerine etki eden faktörlerin araştırılması amaçlanmıştır.

Gereç ve Yöntem: Çalışmamızda; Baltimore Bölgesel Yanık Merkezin' ce geliştirilen ve tarafımızdan Türkçe'ye aktarıldıktan sonra yanık tedavisi yapan Osmangazi Üniversitesi Tıp Fakültesi, Gülhane Askeri Tıp Akademisi, Çukurova Üniversitesi Tıp Fakültesi, GATA Haydarpaşa Hastanesi Plastik, Rekonstrüktif ve Estetik Cerrahi AD'larının incelemeleri ve önerileri doğrultusunda toplumumuza uyarlanan "Yanığa Spesifik Yaşam Ölçeği" kullanılmıştır.

Çalışmamıza; 01.01.2002 – 30.09.2004 tarihleri arasında yanık tedavisi yapan altı ayrı merkeze baş vuran, yaşları 18 – 65 arasında değişen, ankete cevap verebilecek seviyedeki, farklı cinsiyette 88 hasta (ayaktan tedavi edilen 50 hasta, yatarak tedavi edilen 38 hasta) alınmıştır. Ayaktan tedavi edilen hasta grubu, yanık yüzdesi %1- 10 arasında; yanık derinliği en fazla 2. derece olan hastaları kapsamaktadır. Yatarak tedavi edilen hasta grubu ise, yanık yüzdesi % 11-84 arasında; yanık derinliği 2. ve/veya 3. derece olan hastalardan oluşmaktadır.

Sosyodemografik değişkenler ve hastalıkla ilgili değişkenlerin yaşam kalitesi ile ilişkisi t testi ve ANOVA testi kullanılarak değerlendirilmiştir.

Bulgular

Tablo 1'deki verilere göre çalışma kapsamına alınan hastaların %34.1'ini (n=30) kadınlar, %65.9'unu (n=58) erkekler oluşturmaktadır. Kadınların %70'i (n=21) ayaktan, %30'ü (n=9) yatarak tedavi edilmiştir. Ayaktan tedavi edilen kadınlar, yaşam kalitesi alanlarından en düşük ortalama puanı (%72) fiziksel alanda almışken, yatarak tedavi edilen kadınlar yaşam kalitesi alanlarından en yüksek puanı (%99) fiziksel alanda almışlardır. İki grup arasındaki fark istatistiksel olarak anlamlı bulunmuştur($p<0.05$). Genel sağlık ve global yaşam kalitesi alanlarında da iki grup arasındaki fark istatistiksel olarak anlamlı bulunmuştur($p<0.05$). Erkeklerin yarısı (n=29) ayaktan, yarısı (n=29) yatarak tedavi edilmiştir. Ayaktan tedavi edilen erkekler, yaşam kalitesi alanlarından sosyal alandan %97, yatarak tedavi edilenler ise %92 oranında puan alarak en yüksek ortalama puanları bu alanda almışlardır. İki grup arasındaki fark istatistiksel olarak anlamlı bulunmuştur ($p<0.05$).

cinsiyet	Tedavi programı	n	%	Yaşam Kalitesi Alanları				
				Fiziksel - χ±sd	Emosyonel - χ±sd	Sosyal - χ±sd	G. Sağlık - χ±sd	Global Y.K. - χ±sd
kadın	Ayaktan	21	70	0.72±0.27	0.78±0.19	0.91±0.14	0.74±0.19	0.78±0.16
	Yatarak	9	30	0.99±0.02	0.92±0.09	0.97±0.05	0.95±0.04	0.95±0.05
	p			0.03	0.08	0.32	0.01	0.01
erkek	Ayaktan	29	50	0.78±0.24	0.89±0.14	0.97±0.04	0.86±0.15	0.87±0.13
	Yatarak	29	50	0.91±0.21	0.91±0.12	0.92±0.09	0.89±0.15	0.91±0.13
	p			0.06	0.50	0.01	0.49	0.31

Tablo 1. Hastaların cinsiyete ve tedavi programına göre yaşam kalitesi alanlarından aldıkları ortalama puanların dağılımı

Tablo 2'de görüldüğü gibi çalışmaya katılan hastaların büyük bir çoğunluğu (%36.4) kaynar sıvı ile haşlanmaya maruz kalarak yanık travmasına uğramışlardır. Bu çoğunluğu %28.4 oranıyla alevle yaralananlar takip etmektedir. Elektrik çarpması sonucu travmaya uğrayan hastalar, tüm yaşam kalitesi alanlarından en düşük ortalama puanları almışlardır. Gruplar arasındaki istatistiksel farka bakıldığında sosyal durum alanında fark anlamlı bulunmuştur ($p<0.05$).

yanık sebebi	n	%	Yaşam Kalitesi Alanları				
			Fiziksel Durum - χ±sd	Emosyonel Durum - χ±sd	Sosyal Durum - χ±sd	Genel Sağlık Anlayışı - χ±sd	Global Yaşam Kalitesi - χ±sd
alev	25	28.4	0.84±0.21	0.80±0.19	0.89±0.13	0.77±0.22	0.82±0.16
kaynar sıvı	32	36.4	0.79±0.25	0.82±0.19	0.92±0.12	0.81±0.20	0.83±0.16
kimyasal madde	14	15.9	0.77±0.24	0.87±0.15	0.91±0.10	0.80±0.16	0.84±0.14
elektrik	10	11.4	0.65±0.36	0.78±0.26	0.79±0.16	0.75±0.25	0.74±0.21
diğer*	7	7.9	0.82±0.12	0.91±0.09	0.97±0.04	0.84±0.12	0.88±0.08
F			1.05	0.76	2.70	0.38	0.91
p			0.38	0.55	0.03	0.81	0.45

Tablo 2. Hastaların yaşam kalitesi alanlarından aldıkları ortalama puanların yanık sebebine göre dağılımı
* kızgın yağ, kızgın demir, buhar, güneş, inhalasyon

Sonuç

1. Ülkemizin şartlarına uyarlanan "Yanığa Spesifik Yaşam Ölçeği" yanıklı hastaların yaşam kalitelerini ölçmek için geçerli ve güvenilirdir.
2. Yanık hastalarına uygulanan ölçek sonucunda yanık travması öncesiyle kıyaslandığında, yaşam kalitesinde düşüş görülmektedir (tablo1).
3. Ayaktan tedavi edilen kadınların, yatarak tedavi edilen kadınlara göre yaşam kalitelerinde ciddi anlamda düşüş görülmektedir (tablo 1).
4. Yanık travması geçiren erkeklerin, ayaktan ya da yatarak tedavi edilmesi yaşam kalitelerinde fiziksel açıdan istatistiksel fark oluşturmamaktadır. Buna karşın sosyal açıdan anlamlı fark görülmektedir (tablo 1).
5. Elektrik çarpması sonucu yanık travmasına uğrayan hastaların, diğer yanık travmalı hastalara göre yaşam kalitelerinde ciddi düzeyde azalma görülmektedir. Bu yüzden yasadışı elektrik kullanımı konusunda yasal denetimler artırılmalı, toplum elektrikli cihaz kullanımı konusunda bilinçlendirilmelidir (Tablo 2).
6. Yanık travmasına maruz kalan hastalar ister yanık merkezlerinde tedavi edilsin ister ayaktan tedavi edilsin yaşam kalitelerinde ciddi anlamda düşüş görülmektedir. Bu yüzden önemli olan sadece tedavi değil, yanık profilaksisi alanında çalışmalar yapmak ve bu konuda toplumu bilinçlendirerek yanık travmasından korumaktır.

Kaynaklar

1. Arıncı A., Yanıklar ve Tedaviler, İstanbul, Nobel Tıp Kitabevleri, 2000
2. Wolf SE ve diğerleri, "Advances in Burn Care", Haberal M.(ed), Burn and Fire Disaster in the Middle East, Ankara, Haberal Education and Research Foundation, ss: 49-56, 2001
3. Selmanpakoğlu N., Yanıklar ve Tedavileri, Ankara, GATA Basımevi, 1998
4. Haberal M. Ve diğerleri, " Burn Care in Turkey ", Diyaliz Transplantasyon ve Yanık, Cilt: 14, Sayı: 1, ss: 15, Ocak 2003
5. Cromes GH ve diğerleri, "Predictors of Quality Of Life as Measured by the Burn Specific Health Scale in Persons with Major Burn İnjury", J Burn Care Rehabilitation, Vol: 23, No: 3, pp:229, May/June 2002
6. Balcı G, " Özbakım Gücü ve Yaşam Kalitesinin Etkilendiği Bazı Durumlar ve Hemşirenin Rolü" Hacettepe Üniversitesi Hemşirelik Yüksekokulu Dergisi, cilt:10, sayı:2, ss:69, 2003

HB-11
Farklı Merkezlere Yanık Travması İle Başvuran Olguların Epidemiyolojik İncelemesi (Çok Merkezli Çalışma)

Zahide TUNA[1], A.Aydan KÖSE[2], Yakup KARABAĞLI[2], Nedime KÖŞGEROĞLU[3], Cengiz ÇETİN[2]

1) Gazi Üniversitesi Tıp Fak. Acil Tıp AD., ANKARA
2) Osmangazi Üni. Tıp Fak. Plastik, Rekonstrüktif ve Estetik Cerrahi AD., ESKİŞEHİR
3) Osmangazi Üni. Eskişehir Sağ. Yük. Okulu Cer. Hast. Hemş. BD., ESKİŞEHİR

Amaç: Her yıl dünyada çok sayıda insan yanık yaralanması nedeniyle hayatını kaybederek ya da sakat kalarak gerek kendisi gerekse de içinde bulunduğu toplum için medikal, psikolojik, ekonomik ve sosyal problem teşkil etmektedir1,2. Yanıkların çoğu önlenebilir kazalardır3,4. Bu kazalarla baş etmenin en iyi yolu halk bilinci ile yanık yaralanmalarını önleme ve risk faktörlerini en aza indirgeme çabasıdır4. Bugün gerek yanığın önlenmesi gerekse ilk yardım konusunda alınan mesafeler mortalite ve morbidite oranını oldukça aşağılara çekmiştir5. Yanık kazalarını önlemek, herhangi bir popülasyondaki yaralanmanın epidemiyolojik özeliklerinin tespitini gerektirmektedir4. Bu bilgi doğrultusunda yanık tedavisi ile uğraşan altı ayrı merkeze yanık travması ile baş vuran ve ayaktan ya da yatarak tedavi edilen olguların epidemiyolojik olarak incelenmesi amaçlanmıştır.

Gereç ve Yöntem: Bu retrospektif çalışma, Osmangazi Üniversitesi Tıp Fakültesi Araştırma ve Uygulama Hastanesi Yanık Ünitesi'ne, Gülhane Askeri Tıp Akademisi Yanık Merkezi'ne, Hacettepe Üniversitesi Tıp Fakültesi Araştırma ve Uygulama Hastanesi Yanık Ünitesi'ne, Çukurova Üniversitesi Balcalı Tıp Fakültesi Araştırma ve Uygulama Hastanesi Yanık Ünitesi'ne, Ankara Numune Araştırma ve Uygulama Hastanesi Yanık Polikliniği'ne 01.01.2002 – 30.09.2004 tarihleri arasında yanık travması ile başvuran, yaşları 18-65 arasında değişen, ankete cevap verebilecek seviyedeki, farklı cinsiyette 88 hasta (ayaktan tedavi edilen 50 hasta, yatarak tedavi olan 38 hasta) ile yürütülmüştür. Ayaktan tedavi edilen hasta grubu, yanık yüzdesi %1- 10 arasında; yanık derinliği en fazla 2. derece olan hastaları kapsamaktadır. Yatarak tedavi edilen hasta grubu ise, yanık yüzdesi % 11-84 arasında; yanık derinliği 2. ve/veya 3. derece olan hastalardan oluşmaktadır.

Hastalara, bu merkezlerde bulunan Plastik, Rekonstrüktif ve Estetik Cerrahi AD ve Genel Cerrahi AD başkanlıklarından gerekli izinler alındıktan sonra, tarafımızca literatür bilgileri ışığında geliştirilen ve yanık tedavisi ile uğraşan dört merkezin incelemeleri ve önerileri doğrultusunda düzenlenen "Yanık Deneyimi Yaşayan Bireye Yönelik Anket Formu" uygulandı. Anket formu, hastaların sosyodemografik özellikleri ve yanık travması ile ilgili sorular içermektedir.

Veriler SPSS 11.0 for Windows paket programı kullanılarak değerlendirilmiştir.

Bulgular: Çalışma kapsamına alınan hastaların %34.1'ini kadınlar (n=30), %65.9'unu erkekler (n=58) oluşturmaktadır. Araştırmadaki hastaların %56.8'i ayaktan, %43.2'si bir yanık ünitesinde/ merkezinde yatarak tedavi edilmiştir (Tablo 1).

TEDAVİ PROGRAMI	CİNSİYET					
	Kadın		Erkek		Toplam	
	N	%	N	%	N	%
Ayaktan	21	23.8	29	33.0	50	56.8
Yatarak	9	10.3	29	32.9	38	43.2
Toplam N %	30	34.1	58	65.9	88	100

Tablo 1: Tedavi programı ile cinsiyet arasındaki ilişki

Çalışmadaki hastaların çoğunluğunu (%35.2) 18-30 yaş grubunda olan hastalar oluşturmaktadır. Çalışma süresince yanık travmasına maruz kalan hastalarda, en çok üst ekstremitelerinde (%89.8) ve alt ekstremitelerinde (% 69.3) yaralanma meydana gelmiştir (Tablo 2).

Çalışmaya katılan hastaların büyük bir çoğunluğu (%36.4) kaynar sıvı ile haşlanmaya maruz kalarak yanık travmasına uğramışlardır. Bu çoğunluğu %28.4 oranıyla alevle yaralananlar takip etmektedir. Yanık sebeplerine göre merkezlere bakıldığında; kimyasal madde yanıklarının daha çok Gülhane Askeri Tıp Akademisi Yanık Merkezi'nde, elektrik çarpmalarının daha çok Çukurova Üniversitesi Balcalı Yanık Ünitesi'nde tedavi edildiği tespit edilmiştir (Tablo 3).

		YANAN VÜCUT BÖLGESİ*			
YAŞ	N %	Üst ekst. n	Alt ekst. n	Baş+ Boyun n	Göğüs, abdomen, sırt, perine, gluteus n
18-30	31 35.2	28	24	21	16
31-40	28 31.9	30	18	11	11
41-50	19 21.5	16	10	6	4
51-60	9 10.2	5	6	1	2
61<	1 1.2	-	3	-	1
Toplam N %	88 100	79 89.8	61 69.3	39 44.3	34 38.6

	YANIK SEBEBİ					
BAŞVURULAN HASTANE	Alev	Kaynar sıvı	Kim. madde	Elektrik	Diğer*	Toplam N %
Ankara Numune	11	26	6	1	6	50 56.9
GATA	3	3	7	2	1	16 18.1
Hacettepe Ü.	2	2	-	2	-	6 6.8
Osmangazi Ü.	3	1	-	1	-	5 5.7
Çukurova Ü	6	-	1	4	-	11 12.5
Toplam N %	25 28.4	32 36.4	14 15.9	10 11.4	7 7.9	88 100

Tablo 2: Yaşın yanık travmasına maruz kalan
Tablo 3: Yanık travması ile başvurulan merkezlerin
vücut bölgesine göre dağılımı
yanık sebebine göre dağılımı
*birden fazla yanıt verildiği için "n" katlanmıştır * kızgın yağ, kızgın demir, buhar, güneş, inhalasyon

Çalışma kapsamındaki hastaların büyük çoğunluğu ilkokul (%28.4) ve üniversite (%26.1) mezunudur. Hastaların 73'ü %1-20 yanık yüzdesine sahiptir. 2. dereceden yanığı olanlar, çalışma grubunun büyük çoğunluğunu oluşturmaktadır (Tablo 4).

EĞİTİM DÜZEYİ	YANIK YÜZDESİ			YANIK DERİNLİĞİ					Toplam N %
	1-20	21-40	41<	1.Der	2.Der	3.Der	1-2.Der	2-3.Der	
Okur yazar değil	2	1	-	-	1	1	1	-	3 3.4
İlkokul	21	2	2	4	12	4	1	4	25 28.4
Ortaokul	14	2	-	1	8	-	1	6	16 18.2
Lise	17	2	2	1	13	2	-	5	21 23.9
Üniversite	19	3	1	1	15	1	-	6	23 26.1
Toplam N %	73 82.9	10 11.4	5 5.7	7 7..9	49 55.7	8 9.1	3 3.4	21 23.9	88 100

Tablo 4: Eğitim düzeyi ile yanık yüzdesi ve yanık derinliği arasındaki ilişki

Sonuç: 1. Minör yanıkların çoğunlukta olması ve ayaktan takibi gerektirmesi sonucuna ulaşılması, yanık tedavisi ve bakımı konusunda ilerleme kaydedildiğini göstermektedir (Tablo 1, 4).
2. Yanık travması, büyük oranda toplumun üretken kesiminde ve bedenin görünür ve fonksiyonel alanlarında; iki katlı çaydanlık ile çay içme alışkanlığımız sebebiyle haşlanma yanığı sonucu meydana gelmiştir. Bu nedenle yangına ve yanığa karşı alınması gereken önlemler doğrultusunda tekstil, otomotiv ve ev tasarımı sanayisi yanık profilaksisi konusunda harekete geçirilmesi gerekmektedir (Tablo 2, 3).
3. Erkeklerin, iş çevresi ve ev çevresiyle daha ilişkili oldukları için, ve eğitim düzeyi yüksek olan bireylerin büyük oranda yanık travmasına maruz kaldıkları tespit edilmiştir. Bu yüzden eğitim düzeyine bakmaksızın işyerlerine, okullara ve evlere görsel ve işitsel araçlarla, yanıktan korunma ve yanıkta ilk yardım konusunda planlı eğitimler verilmelidir (Tablo 1, 4).

Kaynaklar

1. Arıncı A., Yanıklar ve Tedaviler, İstanbul, Nobel Tıp Kitabevleri, 2000
2. Haberal M., Moray G., Karakayalı H., Burn Care in Turkey, Diyaliz Transplantasyon ve Yanık 14 (1): 15, Ocak 2003
3. Yağmurdur M.C., Karakayalı H., Moray G., Factors that Contribute to the Burn Injuries Seen at an Outpatient Burn Clinic in Turkey: An Epidemiological Analysis, Diyaliz Transplantasyon ve Yanık 14 (1): 28, Ocak 2003
4. Şengezer M., Selmanpakoğlu N., Duman H., Çetin C., Epidemiological Analysis of Burn Injuries in Gülhane Military Medical Academy Burn Center, Türk Plastik Cerrahi Dergisi 3 (2): 74, Mayıs-Ağustos 1995
5. Selmanpakoğlu N., Yanıklar ve Tedavileri, Ankara, GATA Basımevi, 1998

HB-12
Diyabetik Ayak Hastalarında Kan Şekeri Regülasyonunun Önemi

Metin BAŞKAYA, Kadriye AKYILDIZ, Nedim SAVACI
Selçuk Üniversitesi Meram Tıp Fakültesi Plastik ve Rekonstrüktif Cerrahi AD., KONYA

Giriş: Diyabetes mellitus kronik bir hastalık olup hayat boyu tedavi gerektirir. Bu hastalarda mikroanjiopati (dolaşım bozukluğu), nöropati (his bozukluğu), retinopati ve nefropati gelişme potansiyeli vardır. Bu hastaların yaşam kalitesini düşüren durumlardan birisi de diyabetik ayak yaralarıdır. Bu yaralar diyabetes mellitusun sık görülen komplikasyonlarındandır ve tüm dünyada en sık ayak amputasyonu sebebidir. Hastanın genel durumunu çok kötü etkileyen, gelişmesi oldukça hızlı, iyileşmesi ise son derece uzun süren ve sabır isteyen bir durumdur. Uygun tedavi uygulanmadığında infektif olay nedeni ile ölümle bile sonuçlanabilmektedir. Vasküler hasar ve nöropati diyabetik ayak oluşumunda ana sebeplerdendir. Diyabetik hastaların %55-70'inde periferik nöropati mevcuttur ve diyabetik ayak ülserli hastaların da yaklaşık %90'ında nöropati vardır (1,2,3). Duyusal nöropati dağılımı eldiven-çorap tarzındadır. İlk başlarda parasteziler görülür ve ilerleyen dönemlerde disesteziler (hipersensitivite) ve son aşamada da tam duyu kaybı meydana gelir. Duyusunu tümüyle kaybetmiş olan ayakta tekrarlayan travmalar hissedilemediğinden ve buna karşı önlem alınamadığından ülser gelişimine yatkınlık olur. Diyabetik ayak ülserleri majör ekstremite amputasyonuna kadar gidebilen ciddi sorunlar yaratabilmesi bakımından üzerinde önemle durulması gereken konulardandır.Yapılan araştırmalarda diyabetik hastaların yaklaşık %15inde yaşamlarının bir döneminde ayaklarında ülser geliştiği gösterilmiştir(4,5). Diyabetik ayak multidisipliner bir hastalık olup, tedavide de multidisipliner yaklaşım gereklidir. Tedavisinde yara bakımı ve cerrahi müdahale kadar kan şekeri regülasyonu da büyük bir öneme sahiptir. Kan şekeri regülasyonu; insülin tedavisi, nutrisyon ve emosyonel durumla direkt ilişkilidir.Hastaların insülin tedavileri ve kalori hesabı cerrahlar ve endokrinologlar tarafından düzenlenmelidir. Metabolik dengenin sağlanması yara enfeksiyonunun kontrol altına alınması için şarttır. Kontrolsüz diyabette lökosit fonksiyonlarında bozulma olmaktadır. Normoglisemik durumun sağlanması veya glukoz düzeyinin en azından 200mg/dl'nin altına düşürülmesi optimum yara iyileşmesi için bir gerekliliktir(6).

Amaç: Diyabetik ayak nedeni ile hastaneye yatırılan hastalarda kan şekeri regülasyonunun sağlanması için uygun diyet ve insülin dozunun ayarlanmasının önemini vurgulamaktır.

Gereç ve Yöntem: Kliniğimize başvuran 38 diyabetik ayak hastasının 34'ü irregüler açlık kan şekeri (AKŞ) değerlerine sahipti 22 hasta oral antiditabetik kullanan hastaydı. Hastalara antibiyograma göre uygun antibiyotik başlandı, gereken hastalarda cerrahi debritmana ilave olarak endokrinoloji konsültasyonu ile parenteral insülin H.M 70/30 başlandı, hastanın durumuna göre 2x1, 4x1 veya 6x1 AKŞ takipleri yapıldı. 15 Hastada açlık kan şekeri takiplerinde artış gözlenmesi üzerine tekrar endokrinoloji konsültasyonu istendi. 6 hastada H.M. 80/20 ye, diğer 7 hastada ise 3x1 H.R.(Kristalize insülin)+ 1x1 NPH'a geçilerek takibi öngörüldü. Bu hastaların takiplerinde kan şekeri regülasyonu sağlandı. Bu uygulamalar hastaların operasyona hazırlanmasında büyük öneme sahiptir ve diyabetik ayak yaralarının iyileşme sürecini oldukça kısaltmaktadır.

Sonuç: Diyabetik ayak ülseri olan hastalarda tedavi algoritminde kan şekeri regülasyonu ilk basamakta yer alır. Bu nedenle diyabetik ayak tedavisinde öncelikle hastaların uygun kalorili diyetle beslenmesi ve periyodik kan şekeri takiplerinin itina ile yapılması gerekmektedir, kan şekeri regülasyonunun sağlanmasında oluşan değişikliklerin sıkı takibi, hemşire ve doktor işbirliğinde zamanında yapılan müdahalelerle regülasyonun sağlanması kritik bir öneme sahiptir.

Kaynaklar

1. Slovenkai MP. Foot problems in Diyabetes Med Clin North Am 82:49-71; 1998.
2. Temple Me, Nahata MC. Pharmacotherapy of lower limb diyabetic ulsers.J Am Geriatr Soc 48:822-828; 2000.
3. Caputo GM, Joshi N, Weitekamp MR. Foot infections in patients with diyabetes. Am Fam Phys56:195-202,1997.
4. Seffcoate, WJ, Harding KG. Diyabetic foot ulcers. Lancet 361;1545-1551; 2003.
5. Gren FM, Aliabadi 2,Green PT,Diyabetic foot; Evaluation and management. South Med J 95:95-101; 2003.
6. Pomposelli JJ, Baxter JK, Babineau TJ, et al. Early postoporative glucose control predicts nosocomial infection rate in diyabetic patients JPEN J Parenter Enteral Nutr 22:77-81; 1998.

HB-13
Bası Yaralarında Beslenme Faktörü

Nabider SAYAN, Kadriye AKYILDIZ, Nedim SAVACI

Selçuk Üniversitesi Meram Tıp Fakültesi Plastik ve Rekonstrüktif Cerrahi AD., KONYA

Giriş: Bası yaraları hastalık ve ölüm riskini arttıran, hastanede yatış süresini uzatan, tedavi gideri yüksek olan önemli bir sağlık sorunudur. Sıklıkla vücutta bir kemik çıkıntısı üzerinde görülüp iskemi ve doku nekrozuna yol açan artmış basınç nedeniyle oluşmaktadır. Bası yaralarının gelişiminde nörolojik defisiti olan hastalar ve yaşlılar en riskli grubu oluşturmaktadır. Yaşlı hastalarda genel düşkünlük nedeniyle aynı pozisyonda yatma durumu söz konusudur. Yine uzun süre komada kalan yada multipl kırıklara bağlı uzun süre alçı tespitinde kalan hastalar da aynı tehlikeyle karşı karşıyadır. Dekübit ülserlerinin tedavisi ve önlenmesinde kaliteli bakımın önemi oldukça büyüktür. Bu hastaların tedavi ve takiplerinde sık aralıklarla pozisyon değiştirilmesi, hastanın ağırlığının her noktaya eşit dağılımını sağlamak için havalı yatak kullanımı, hastanın durumuna göre uygun pansuman malzemesi kullanımı gibi birçok faktör gözönünde bulundurulmalıdır. Sıklıkla gözden kaçan ve önemli bir yere sahip olan faktörlerden biri de beslenmedir. Dekübitli hastalarda düşük serum, albumin-prealbumin seviyeleri ile karakterize beslenme yetersizliğine sıklıkla rastlanmaktadır. Kötü beslenme sonucu kilo kaybı, negatif azot dengesi, immün sistemde zayıflama ve sonuç olarak da yara iyileşmesinde gecikme gözlenebilmektedir.

Amaç: Bası yarası gibi ameliyat öncesi yara bakımı gerektiren durumlarda hastanın hastane öncesi beslenme durumunun tespit edilmesi ve gerekli oral/paranteral desteğin sağlanmasının önemini vurgulamak ve hastanın beslenme durumunu gösteren parametreleri belirlemektir.

Gereç ve Yöntem: Bu çalışma Nisan 2003 ile Haziran 2005 tarihleri arasında kliniğimizde tedavi edilen 35 dekübitli hastada yapıldı. Çalışmaya alınan 35 hastanın 23'ü erkek 12'si kadın idi. Hastaların yaşı 17 ile 74 arasında, yaş ortalaması ise 46 idi. Bu 35 hastanın 19'unun servise kabul edildiklerinde albumin değerleri normal iken prealbumin değerleri düşük bulunmuştur. Bunun sebebi albuminin yarı ömrü uzun olduğu için (18 gün) hastanın o anki kliniğini her zaman yansıtmamasıdır. Plazma yarı ömrü daha kısa olan prealbumin değerleri (3-4 gün) protein rezervleri hakkında daha objektif bilgi vermektedir. Bu sebeple kliniğimizde protein prealbumin değerlerine bakılarak takip edilmektedir. Yatırılan 35 dekübitli hastada hemoglobin ve albumin düzeyleri de yeterli seviyelerde tutulmaya çalışılmıştır. Hastalara protein destekli diyetle A,C,E vitaminleri ve bir çok eser elementin uygun miktarlarda alımı sağlanarak yara iyileşmesinin olumlu yönde etkilenmesi sağlanmıştır. Kalsiyum, magnezyum, bakır, manganez, demir ve çinko gibi minerallerinde yara iyileşmesinde oldukça önemli etkilerinin olduğu bilinmektedir

Olgular: Servisimizde yatan 35 hastanın rutin tetkiklerinde serum albumin değerleri ortalaması 4.2 gr/100 ml, serum prealbumin değerleri ortalaması 16.4 gr/100 ml ve hemoglobin değerleri ortalaması 11.9 gr/100 ml idi.Bu hastaların 16 sında protein değeri yüksek, vitamin ve eser element bakımından zengin diyetle prealbumin düzeyi yükselirken diğer 19 hastada oral alım yetersiz olduğundan parenteral albumin desteğine ihtiyaç duyulmuştur. Hastalarımıza öncelikle protein, kalori ve normal yara iyileşmesi için gerekli A-C vitaminleri destekli diyet verilip ara öğünlerde enteral beslenme preparatları (ensure plus, biosorb energy, protifar vb.) verilmiştir. Yine epitelizasyon ve fibroblast proliferasyonu için gereken çinko, birçok enzimatik süreçte kofaktör olarak rol alan kalsiyum, kollajen metabolizmasına katılan demir ve bakır elementleri diyete eklenmiştir. Ayrıca dışkı kontaminasyonu bası yaralarının tedavisinde önemli bir sorun olduğundan hastalarımızda düşük posalı besinler tercih edilmiştir. Hastalarımız haftada bir kez tartılarak beslenme sonuçları takip edilmiştir. 19 hastanın 8'inde enteral beslenmeye başvurulmuş, oral yolla beslenemeyen 3 hastada yaş, genel durum ve laboratuvar bulguları dikkate alınarak nazogastrik tüp aracılığıyla beslenmesi sağlanmıştır. 2 hastada enteral beslenme mümkün olmadığından total parenteral beslenmeye başvurlmuştur. Parenteral beslenmede aminoasit, glikoz, yağ emulsiyonları, ilave vitamin ve elektrolit takviyesi yapılmıştır. Parenteral beslenmenin oral beslenmeye göre daha pahalı ve invazif olmasından dolayı ancak enteral beslenmeyi tolere edemeyen hastalarda uygulanmıştır.

Tartışma: Hasar görmüş dokuların iyileşmesi pozitif azot dengesine bağlıdır. 24 saatte atılan azot miktarının alınandan fazla olması negatif azot dengesini gösterir. Normalde nonprotein enerji vücudun azot üretimini sağlar. Yetersiz beslenen bir hastaya enerjinin fazla verilmesi azot üretimini oldukça arttırmaktadır. Hastaya yeterli enerji verilmediği takdirde protein gereğinden fazla verilse bile azot korunması sağlanamamaktadır. Hastanın azot dengesini pozitif hale getirerek doku yıkımının durdurulması, dokuların yenilenme gücünün ve travmalara karşı direncinin arttırılması sağlanabilmektedir. Bu amaçla hastalara yüksek kalorili, bol proteinli gıdalarla vitamin preparatları verilmektedir. Bası yarası olan hastalarda serum kan değerleri de büyük önem taşımaktadır. Hastaların hemoglobin değerlerinin girişim öncesinde 12-15 gr/100 ml nin üzerine çıkarılması gerekmektedir. Çünkü hemoglobin düzeyi iyileşmekte olan dokuların oksijenasyonunda oldukça önemlidir. Diyetle(karaciğer gibi kan yapımını hızlandırıcı besinler), oral veya İV demir preparatları ve transfüzyon ile hemoglobin düzeyi normal seviyelere getirilerek bası yarası olan bölgelerin

oksijenasyonu arttırılıp yara iyileşmesi süreci kısaltılmaya çalışılmalıdır. Normal yara iyileşmesinin devam edebilmesi için serum albumin düzeylerinin en az 2 gr/100 ml olması gerekir. Mecbur kalmadıkça bu değere ulaşılmadan cerrahi bir girişimden kaçınılmalıdır. İlave bir patolojinin bulunmadığı durumlarda 25-35 kal/kg protein dışı kalori içeren diyet düzenlenmelidir. Günlük protein gereksinimi ise yaranın genişliğine bağlı olarak değişmekle birlikte 1.5-3.0 gr/kg olarak hesaplanmalıdır.Yine bu hastalara serum protein düzeyi 6mg/100ml nin altında elektif bir cerrahi tedavi uygulanmamalıdır.

Sonuç: Bası yaralarının tedavisinde multidisipliner yaklaşım esastır. Metabolik ve nutrisyonel destek hastaların cerrahiye hazırlanmasında ve optimal yara iyileşmesinin sağlanmasında oldukça önemli bir etkendir. Optimal beslenme için cerrah-hemşire-diyetisyen işbirliği ile hastanın durumu dikkate alınarak gerekli gıdalar oral yolla verilmeye çalışılmalı, alamıyorsa nazogastrik tüp ile beslenme veya hiperalimentasyon ile gerekli beslenme desteği sağlanmalı, beslenmenin özellikle bası yarası gibi uzun süre yara bakımı gerektiren durumlarda kritik öneme sahip olduğu unutulmamalı, hastanın protein değerleri hastaneye yatış rutinlerinde ve periyodik takiplerinde kan albumin, prealbumin ve hemoglobin değerleri dikkatlice takip edilmelidir.

Kaynaklar

1.Prof.Dr.Hasan AKMAN, Dr.Özge ÖZDEMİR,Nutrisyon, Çukurova Üniv. Tıp Fak.Anesteziyoloji Anabilim dalı, 2005,s:2-3

2.Jeffrey M Kenkel MD:Pressure SORES;Baylor Unıversıty Medical Center:1993,N:39

3.Prof.Dr.Ecmel SONGÜR:Bası yaraları,Ege Üni. Tıp Fak:1998,S:59-64

4.Ankara Üni. Tıp Fak. Plastik ve Rekonstrüktif Cerrahi Anabilim dalı Seminer Çalışmaları;1987-1988:S:60-63

5.Güzin Yeşim ÖZGENEL: Bası yaralarında Tedavi Prensiplerimiz ve Sonuçlarımız,2002;28(2):27-32

HB-14
Yoğun Bakım Hastalarında Bası Yarası Açılma Sıklığı

Serap RANDA[1], Aynur EKİCİ[1], Havva DOĞAN[1], Sibel TOKSÖZ[1], Sabire YURTSEVER[2], Nurcan DORUK[1], Ferit DEMİRKAN[1]

1) Mersin Üniversitesi Tıp Fakültesi Araştırma ve Uygulama Hastanesi, MERSİN
2) Mersin Üniversitesi Sağlık Yüksekokulu, MERSİN

Amaç: Bası yaraları hastalık ve ölüm riskini arttıran, hastaların hastanede yatış süresini uzatan ve bakım maliyetini arttıran oldukça önemli bir sağlık sorunudur. ABD'de sadece bası yarası tanısıyla hastaneye yatırılan hastaların tedavi giderleri her yıl yaklaşık 886 milyon doları bulmaktadır.Bası yarası nedeniyle hemşirenin bir hastaya ayırdığı bakım süresinin %50 arttığı ve her bir bası yarası tedavisinin 10 000 ile 86 000 dolar arasında olduğu tahmin edilmektedir. Ülkemizde ise, bası yaralarıyla ilgili ülke genelini kapsayan istatistiki veriler bulunmamaktadır.

Bası yaraları birtakım risk faktörlerinin ortadan kaldırılması ve özenli bakım ile önlenebilen bir sorundur.Bası yarası oluşumunda önemli olan risk faktörlerini belirleyip, bunlara karşı gerekli önlemleri almak, bakım maliyetini ve iş gücü kaybını düşürecektir. Bası yaralarının önlenmesi ve tedavisinde kaliteli bakımın önemi büyüktür.Bası yarası görülme sıklığı o ünitedeki hasta bakımının kalitesi için bir ölçüt olarak kabul edilebilir.

Bu çalışma ile Mersin Üniversitesi Tıp Fakültesi Hastanesi Reanimasyon, Cerrahi Bilimler Yoğun Bakım ve Dahili Bilimler Yoğun Bakım ünitelerinde yatan hastalarda bası yarası görülme sıklığını belirlemek, yoğun bakım bölümleri arasında bası yarası görülmesi açısından farkı tespit etmek, bası yarası risk faktörlerini belirlemek ve hemşirelik bakımını yeniden gözden geçirmek amaçlanmıştır.

Gereç ve Yöntem: Çalışma tanımlayıcı ve kesitsel olarak, 9 Mayıs – 24 Haziran 2005 tarihleri arasında Mersin Üniversitesi Tıp Fakültesi Hastanesi Reanimasyon, Cerrahi Bilimler Yoğun Bakım ve Dahili Bilimler Yoğun Bakım ünitelerinde yapılmıştır. Çalışmanın yapılabilmesi için hastane yönetiminden resmi izin alınmıştır.

Reanimasyon Ünitesi 8 yataklı olup, ünitede kullanılan yatakların tümü, bası yarası oluşumunu önlemeye yönelik olarak hazırlanmış olan "dekubitus yatakları" kullanılmaktadır. Cerrahi Bilimler Yoğun Bakım Ünitesi 10 yataklı, Dahili Bilimler Yoğun Bakım Ünitesi ise 11 yataklıdır ve bu ünitelerde hastaların gereksinimlerine göre havalı yatak kullanılmaktadır.

Belirlenen tarihler arasında yatışı yapılan 235 hastaya, yoğun bakım ünitelerine kabul edildikleri tarihte Waterlow Skalası uygulanmıştır. Skaladan alınan puanlar; 10-14 puan "risk sınırı", 15-19 "yüksek risk" ve 20-+ "yüksek risk" olarak değerlendirilmiştir. Risk sınırı üzerinde puan alan 140 hasta günlük olarak bası yarası açılması açısından yattıkları sürece takibe alınmıştır.Hastaların takibi ve verilerin toplanması ünitelerde çalışan hemşireler tarafından yapılmıştır.Hastaların takibi sırasında; bası yarası açısından riskli bölgeler takip edilmiş, yeni açılan yaranın değerlendirilmesi ve mevcut bası yarasındaki değişimler ve tedavisi Plastik ve Rekonstrüktif Cerrahi Anabilim Dalı'na bağlı Yara Bakım Ünitesi ekibi ile işbirliği içerisinde yapılmıştır.

Hastaların takibinde araştırmacılar tarafından geliştirilen Bası Yarası Veri Toplama Formu kullanılmıştır.Bası Yarası Veri Toplama Formuna; hastaların bazı sosyo-demografik özellikleri ile bası yarasına neden olabilecek etiyolojik faktörler arasında yer alan hemipleji, parapleji, tetrapleji, mekanik ventilasyon, konjenital deformite, kontraktür, geçirilmiş alt ekstremite amputasyonu, ödem, Diabetes Mellitus ve inkontinans durumları kaydedildi. Hastaların bilinç durumları, aktivite durumları, kooperasyon durumları, beslenme yöntemi ve kiloları, hastalara kullanılan yatak ve karyolanın özellikleri ile hastaların genel durumundaki değişiklikler ,bası yarası risk bölgelerinin takibi ve mevcut bası yaralarının izlemleri forma kaydedildi.Ayrıca, hastaların laboratuvar bulgularından total protein, albumin, üre, kreatinin, CRP, lökosit, hemoglobin, hemotokrit değerleri kaydedildi.

Elde edilen veriler SPSS 10.0 istatistik paket programında yüzdelik ve chi-square testi kullanılarak yapılmıştır.

Bulgular: Çalışmaya alınan 140 hastanın sosyo-demografik özelliklerine baktığımızda ortalama yaşlarının 58 ve %55.7'sinin erkek olduğu görüldü. Hastaların ortalama yatış süreleri 7 gündü.

Tablo 1: Hastaların Yattıkları Bölümlere Göre Waterlow Skala Puanları

Bölüm	Waterlow Skala Puanları			Toplam
	Risk Sınırı 10-14	Yüksek Risk 15-19	Çok Yüksek Risk 20-+	
	Sayı	Sayı	Sayı	Sayı
Reanimasyon	11	15	29	55
Dahili Bilimler YB	13	14	27	54
Cerrahi Bilimler YB	7	19	5	31
Toplam	31	48	61	140

x^2:0.004, $p < 0.05$

Hastaların yattıkları bölümlere göre Waterlow skala puanlarının dağılımı Tablo 1'de gösterilmiştir. Yoğun bakım ünitelerinde yatan hastaların Waterlow skala puanları arasındaki fark istatistiksel olarak inçelendiğinde farkın anlamlı olduğu belirlenmiştir.(x^2:0.004,p <0.05).

Bası yarasına neden olabilecek etiyolojik faktörler incelendiğinde; hastaların %26.4'ünün mekanik ventilasyonda, %5.7'si apatik, %11.4'ü konfüze, %9.3'ü stupor, %21.4'ü koma veya uyutulan hasta oldukları görülmüştür. Hastaların %50'si aktivitelerinde bağımlı, %41.4'ünün kooperasyonu kötü ya da uyutulan, %46.4'ü TPN ile beslenen, %66.4'ünün idrar kateteri olan, %57.9'u havalı yatakta yatmakta olan ve %94.3'ü daha önceden bası yarası geçirmemiş hastalardı. Hastaların çoğunluğunun (%96.4) izleminde genel durumlarında değişiklik olmadığı belirlenmiştir.

Çalışma grubunu oluşturan hastaların %14.3'ünde (20 hasta) yeni bası yarası saptanmıştır.Bası yarası tespit edilen 20 hastada, 27 yara belirlenmiş; bunların 23'ü 4'lü bası yarası sınıflandırma sistemine göre, grade 1, 4'ü ise grade 2 idi. Yaraların dağılımı 6 hastada sakral bölge, 7 hastada sırt, kalan 7 hastada ise birden fazla alanda idi.Yaraların yoğun bakım bölümlerine göre dağılımı;Reanimasyon ünitesinde 10, Cerrahi Bilimler Yoğun Bakımda 6, Dahili Bilimler Yoğun Bakımda 4 hasta şeklindeydi. Bası yarası oluşumu açısından bölümler arasında istatistiksel olarak fark bulunmamıştır. Bası yarası açılan hastaların Waterlow skala puanları değerlendirildiğinde, 9 hastanın yüksek risk grubunda, 11'inin ise çok yüksek risk grubunda oldukları ve skala puanları ile bası yarası oluşumu arasındaki farkın istatistiksel olarak anlamlı olduğu belirlenmiştir.(x^2: 0.036, p<0.05).

Bası yarasına neden olan etiyolojik faktörlere baktığımızda; yara açılan hastaların 8'inin mekanik ventilatöre bağlı olduğu, 15'inin idrar katateri ve gaita inkontinansı olan hastalar olduğu görülmüştür.Bası yarası görülen hastaların risk faktörlerini incelediğimizde; yara açılan 13 hastanın bilinç durumunun stupor, koma veya uyutulan, 17'sinin aktivitelerinde bağımlı veya uyutulan, 15'inin kooperasyon durumları kötü veya uyutulan hasta oldukları, 14'ünün TPN veya NG ile beslenen hastalar oldukları görülmüştür. Bilinç, aktivite, kooperasyon ve beslenme durumları ile bası yarası görülme sıklığı arasındaki farklar istatistiksel olarak anlamlı bulunmuştur (p<0.05). Hastaların laboratuvar bulguları değerlendirildiğinde yalnızca CRP düzeyi ile bası yarası açılma sıklığı arasındaki farkın istatistiksel olarak anlamlı olduğu görülmüştür.(x^2: 0.009, p< 0.05).

Sonuç: Hastanemizdeki yoğun bakım hasta grubunda, bası yarası açılma sıklığı %14.3 bulundu. Bu rakam biraz yüksek gibi görünse de risk grubundaki hastalarda ortaya çıkması, yaraların çoğunluğunun grade 1 olması ve bölümler arasında fark olmaması hemşire bakımının yeterli ve standart olduğunu gösterdi. Bu çalışmanın sonuçları, bası yarası oluşumunda etkili olan risk faktörleri, önleyici tedbirler ve yara bakımına yönelik eğitim planlanmasında rehber oluşturacaktır.

Kaynaklar :

1-Beckrich K, Aronvitch SA.(1999), Hospital acquired pressure ulcers: A comparison of costs in medical vs. surgical patients. Nursing Economics, 17:263-271.

2-Benmark S, Zimmerdahl V, Müller K.(2004), Prevalence investigation of pressure ulsers:EWMA Journal vol 4.no 1:7-11

3-Chauhan VS, Goel S, Kumar P, Srivastava S, Shulka VK. The prevalence of pressure ulcers in hospitalised patients in a university hospital in India. J Wound Care.2005Jan;14(1):36-7.

4-Whittington KT, Briones R. National Prevalence and Incidence Study: 6-year sequential acute care data. Adv Skin Wound Care. 2004 Nov-Dec;17(9):490-4.

HB-15
Redüksiyon Mammaplasti Yapılan Kadınların Danışmanlık Gereksinimlerinin Belirlenmesi

M. Türkan ERER[1], Sabire YURTSEVER[2], Ferit DEMİRKAN[3]

1) Mersin Üniversitesi Tıp Fakültesi Araştırma ve Uygulama Hastanesi, MERSİN
2) Mersin Üniversitesi Sağlık Yüksekokulu, MERSİN
3) Mersin Üniversitesi Tıp Fakültesi Plastik ve Rekonstrüktif Cerrahi Anabilim Dalı, MERSİN

Amaç: Çok eski zamanlardan beri kadın memesi, kadını bütünleyen bir sembol olarak ifade edilmiştir. Çok sayıda kadın ve insan için memeler; cinsiyetin ayırıcı bir unsuru, seksüalite, üretkenlik ve beslenme sembolü olarak görülmektedir. Memelerin normalden büyük olması estetik bir problem olarak algılanmaktadır. Ancak estetik görünümün yanında boyun, omuz, sırt ağrılarıyla birlikte postür problemleri ve günlük aktivitelerde kısıtlanma gibi fiziksel sorunlar da yaşanabilmektedir. Kadınlar için memeler vücudun ve kimliğin önemli bir parçasıdır. Büyük memelerin yarattığı fiziksel ve mental problemler kadının redüksiyon mammaplastisine karar vermesinde etkili olabilmektedir.

Memelerini küçülttüren kadınlar için çevreleri tarafından onaylanmak, saygı duyulmak, kabul görmek, yargılanmamak ve anlaşılmak çok önemlidir. Bu operasyonda kadınların doktor ve hemşire tarafından bilgilendirilmeleri oldukça önem kazanmaktadır. Profesyonel danışmanlık redüksiyon mammaplasti yapılan kadınların ameliyat sonrası bio-psiko-sosyal uyumlarını da kolaylaştıracaktır. Ayrıca hasta tarafından ihtiyaç duyulan danışmanlık gereksinimleri kültürel birtakım farklılıklar da gösterebilir. Her kadın ve ailesi için bireysel bakım planının hazırlanması, hemşirelerin bu tür hastaların gereksinimleri ve beklentilerini karşılamada etkili olacaktır. Hemşire tarafından dinlenilen ve danışmanlık gereksinimi karşılanan hastalarla hemşire arasında etkileşim de kolaylaşacaktır. Aynı zamanda ekiple birlikte hareket edilerek verilen bilgi, farklı bilgi verilmesi sonucu oluşan karmaşayı da azaltacaktır.

Bu çalışma ile redüksiyon mammaplasti yaptıran kadınların danışmanlık gereksinimlerinin belirlenmesi amaçlanmıştır.

Gereç ve Yöntem: Araştırma kalitatif nitelikte olup, tanımlayıcı olarak yapılmıştır. Çalışma kapsamına Mersin Üniversitesi Tıp Fakültesi Araştırma ve Uygulama Hastanesinde redüksiyon mammaplasti yapılan ve çalışmaya katılmayı kabul eden 13 kadın alınmıştır.

Araştırmanın verilerini toplamak amacıyla araştırmacılar tarafından geliştirilen "Veri Toplama Formu" kullanılmıştır. Veri Toplama Formu toplam 28 sorudan oluşmaktadır. İlk bölüm kadınların yaş, Beden Kitle İndeksi (BKI), öğrenim durumu, mesleği, medeni durum, sağlık güvencesi, gelir düzeyi ve aile tipi gibi sosyo-demografik özelliklerini belirlemeye yöneliktir. İkinci bölümdeki sorular ise açık uçlu olup, kadınların ameliyat olma gerekçeleri, ameliyat öncesi ameliyata ilişkin açıklayıcı bilgi alma durumları, ameliyat öncesi dönemde yapılacak ameliyata ilişkin yaşanan endişeler ve bu konuda sağlık ekibinden beklentileri, ameliyat sonrası dönemde yaşanan fiziksel yakınmalar ve süresi, ameliyatın aile içi ilişkileri etkileme durumu, ameliyata ilişkin sosyal çevrelerinden aldıkları tepkiler ve kadınların yaşadıkları bu süreç ile ilgili sağlık ekibinden danışmanlık beklentilerini belirlemeye yöneliktir.

Veriler, kadınlarla bire bir görüşülerek toplanmış ve yorumlanması araştırmacılar tarafından yapılmıştır. Görüşmeler, kadınların kendilerini rahat ifade edebilmeleri için evlerinde, 60-90 dakikalık bir zaman içinde gerçekleştirilmiştir.

Bulgular: Araştırma kapsamına alınan kadınların yaş ortalaması 42 olup, çoğunluğu lise mezunu (yedi kişi), ev hanımı (yedi kişi), evli (oniki kişi), sosyal güvencesi olan (onüç kişi), BKİ normalin üstünde olan (onbir kişi), çekirdek aileye (oniki kişi) ve orta düzeyde gelire sahip (sekiz kişi) idi.

Çalışma kapsamına alınan kadınlar, redüksiyon mammaplasti yaptırma gerekçeleri arasında; sırt ağrısı (sekiz kişi), baş ağrısı (altı kişi), boyun ve omuz ağrısı (beş kişi), postür bozukluğu(iki kişi), beden imajında bozulma (üç kişi), kendine güvenin azalması (dört kişi), depresyon (bir kişi), bedenine uygun kıyafet bulamama (onüç kişi) gibi yakınmaları belirtmişlerdir. Kadınlara memelerinin kendileri için ne ifade ettiği sorulduğunda tamamı; "annelik + kadınlık", sekiz kadın "kadınlık" ve dört kadın da "cinsellik" olarak belirtmişlerdir.

Kadınlar, ameliyata karar verildikten sonra yalnızca doktor tarafından bilgilendirildiklerini ifade etmişlerdir. Ameliyat öncesi dönemde kadınların çoğunluğu (on kadın), anestezi nedeniyle ölüm korkusu yaşadıklarını, ancak bu endişelerini genellikle eşleri ve yakınlarıyla paylaşabildiklerini ifade etmişlerdir.

Kadınların hepsi ameliyat sonrası dönemde doktorların açıklamalarını yeterli bulduklarını ifade etmişler ancak hemşirelerden bu konuda danışmanlık alamadıklarını belirtmişlerdir. Hemşirelerden, hemcinsleri olmaları nedeni ile ameliyat öncesi ve sonrası yaşadıkları endişeleri daha rahatlıkla paylaşabileceklerini ve bu konuda kendilerini dinlemelerini ve destek olmalarını beklediklerini ifade etmişlerdir. Kadınlar, özellikle taburculuk sonrası dönemde sosyal çevrelerinin vereceği tepkilere ilişkin hemşire ile

Abdominoplasti yaptıran kadınların tamamı günde üç öğün beslendiğini ifade ederken, abdominoplasti yaptırmayan kadınların % 72'i üç öğün beslendiğini ve % 24'ü 1-2 öğün beslendiğini belirtmiştir. Kadınların tükettikleri besin grupları incelendiğinde abdominoplasti yaptıranların protein ağırlıklı (% 55) ve cerrahi tedavi uygulanmayan grubun ise karbonhidrat (% 44) ağırlıklı beslendiği saptanmıştır.

Abdominoplasti yaptıran kadınların % 70'i fiziksel görünümünü "kısmen" beğenmediğini belirtirken diğer grubun % 60'ı fiziksel görünümünü "hiç beğenmediğini" ifade etmiştir.

Kadınların Coopersmith Benlik Saygısı Ölçeğinden aldıkları puanlara bakıldığında abdominoplasti yaptıran kadınların benlik saygısı puan ortalaması 20.90, diğer grubun ise 16.76 olduğu belirlenmiştir. Her iki grubun benlik saygısı puan ortalamaları karşılaştırıldığında aradaki farkın istatistiksel olarak önemli olduğu belirlenmiştir (t:0.029, $p< 0.05$). Ayrıca, her iki grupta da yüksekokul mezunu olanların benlik saygısı puan ortalamaları diğer gruplara göre daha yüksek bulunmuştur (sırasıyla; X:23.71, X:19.75). Yapılan istatistiksel analiz sonucunda gruplar arasındaki farkın anlamlı olduğu saptanmıştır (F:0.039, $p< 0.05$).

Kadınların benlik saygısı puan ortalamalarında medeni durumunda etkili olduğu belirlenmiştir. Evli olan abdominoplasti yaptıran kadınların benlik saygısı puan ortalamalarının abdominoplasti yaptırmayan gruba göre daha yüksek olduğu saptanmıştır (sırasıyla; X:20.90, X:18.18). Aradaki fark da istatistiksel olarak anlamlı bulunmuştur (F:0.060, $p<0.05$).

Gelir durumu yükseldikçe kadınların benlik saygısı puan ortalamalarının da yükseldiği belirlenmiştir. Gelir düzeyi "orta" ya da "iyi" olan abdominoplasti yaptıran grupta benlik saygısı puan ortalaması 20.90 iken diğer grupta 17.85'dir. Yapılan istatistiksel değerlendirmede gruplar arasındaki farkın önemli olduğu belirlenmiştir (F:0.048, $p<0.05$).

Sonuç: Bu çalışmada obezite sorunu olan kadınlar arasında; benlik saygısı daha yüksek olan, eskiden normal kiloda olan ancak ailelerinde fazla kilolu başka bireyler bulunan, fiziksel görünümlerini daha çok beğenen ve bunun için daha çok çaba harcayanların abdominoplasti yaptırdığı anlaşılmıştır. Bu bireylerde yüksek eğitim düzeyine sahip olmanın, evli olmanın ve daha üst gelir grubunda olmanın benlik saygısını olumlu yönde etkilediği saptanmıştır. Abdominoplasti olmak istemeyen bireyler ise daha düşük benlik saygısına sahip olup, bunu kabullenmiş görünmektedirler.

Sonuç olarak, obeziteye yönelik olarak invazif çözüm (cerrahi) arayışı içinde olan kadınların daha yüksek benlik saygısı olan kişiler olduğu anlaşılmıştır.

Kaynaklar:

1. Fox KM, Taylor SI, Jones JE, (2000),Understanding the Bariatric Surgical Patient: A Demographic, Lifestyle and Psychological Profile, Obes. Surg., 10(5):477-481.
2. Hout GC, Oudheusden I, Heck GL, (2004),Psychological Profile of the Morbidly Obese, Obes. Surg., 14(5):579-588.
3. Rodin J, Schank D, Striegel-Moore R, (1989), Psychological Features of Obesity, Med. Clin. North Am., 73(1):47-66.
4. Turan, N., Tufan, B., (1987), Coopersmith Benlik Saygısı Envanteri Üzerinde Geçerlik ve Güvenirlik Çalışması, XIII.Ulusal Psikiyatri ve Nörolojik Bilimler Kongresi, İstanbul.
5. Vallis MT, Ross MA, (1993), The Role of Psychological Factors in Bariatric Surgery For Morbid Obesity: Identification of Psychological of Success, Obes. Surg. 3(4): 346-355.
6. Van Gemart WG, Severeijns RM, Greve JW, Groenman N, Soeters PB, (1998), Psychological Functioning of Morbidly Obese Patients After Surgical Treatment, Int. J. Obes. Relat. Metab. Disorders, 22(5):393-398.

HB-17
Estetik Ameliyat Olan Bireylerin Beden İmgesine İlişkin Görüşlerinin Belirlenmesi

Hüsniye ONUR

Gazi Üniversitesi Tıp Fakültesi Hastanesi, ANKARA

a. Amaç: İnsanın yaradılışından bu yana dış görünümün önemi bilinmektedir. Her ne kadar geçirdikleri evrim sonucu aralarında daha sağlıklı iletişim yolları bulsalar da, bugün tüm canlılar gibi insanlar da günlük hayatlarında fiziksel görünümlerinden yararlanmaktadır. Bazı canlılar parlak renklerini düşmanlarını uzaklaştırmak için kullanırken, bazıları bunu eş bulmak için kullanmakta, hatta duygulanımlarını şekil değiştirerek ifade etmektedirler. Özetle canlılar üremek, beslenmek, korunmak, iletişim kurmak, ve canlılıklarını sürdürmek için dış görünümlerini kullanmaktadırlar.

İnsanlar için de dış görünüm evrimin en başından bu yana yaşamsal önem taşımaktadır. Dış görünümün önemi pek çok psikolog ve sosyoloğunda ilgisini çekmiş ve bu konuda oldukça fazla araştırma yapılmıştır.

Bu konudaki ilk çalışmalar 20.yüzyılın başlarındadır. Straight 1932'de, Blair 1937'de, Baker ve Smith 1939'da dış görünümünün insanların hayatlarını derin bir şekilde etkilediğini vurgulayan çalışmalarını yayınlamıştır.

İyi bir fiziksel görünümün getirdiği kazanımlar sadece yetişkin hayatta ortaya çıkmaz, doğumla birlikte başlar. Corter ve arkadaşları 1978'de yaptıkları bir çalışmada, yeni doğan servisindeki hemşirelerin güzel görünümlü prematüre bebeklerin diğer prematüre bebeklere oranla gelecekte daha zeki olacaklarına inandıklarını saptamıştır. Hatta anneler bile çocuklarına yaklaşımlarında onların fiziksel güzelliklerinden etkilenmekte, güzel olan çocuklarından daha iyi bir gelecek ve başarı beklemektedirler.

1960'lı yıllarda ise hastaları estetik ameliyata iten nedenler kişinin psikiyatrik alt yapısında aranmaya başlanmıştır. Hastalarda operasyon öncesi ve sonrasında görüşmeler yapılmış kendilerine çeşitli psikyatrik testler uygulanmıştır. Bu çalışmalarda estetik cerrahi ameliyatı olan hastalarda çok yüksek oranda (%71) psikiyatrik bozukluk tespit edilmiş. Sosyal ve toplumsal faktörler yeterince dikkate alınmamıştır. 1970'li yıllarda estetik ameliyat olma şizofreni belirtisi olarak savunulmuştur. Estetik cerrahi hastalarının topluma göre psikiyatrik açıdan daha dengesiz olduğunu savunan yayınlara devam edilmiştir.

Ancak son yıllarda yapılan çalışmalarda bu tablo yazarlar tarafından terk edilmeye başlamıştır. Edgertor ve arkadaşları 100 hastaya psikiyatri tedavi yanında çeşitli estetik operasyonlar yapılmış ve bu hastaların %83'nün belirgin bir iyileşme gösterdikleri saptanmıştır.

Sonuçta; Estetik ameliyat olan hastalarda sağlık tehditi olmadığı halde ameliyata hangi nedenlerin ittiği konusunda tam bir görüş birliği yoktur.

Bu çalışmanın amacı estetik ameliyat olan hastalarda psikiyatrik ve sosyal alt yapılarını objektif yöntemlerle tanımlamak ve hastaları bu ameliyatlara iten nedenleri belirlemek, sonuçta da hastaların beklentilerini daha iyi tanımlayarak bu cerrahinin hastada sonradan yarattığı psikolojik ve sosyal etkileri araştırmaktadır.

b. Gereç ve yöntem: 01 Mart 2005- 30 Haziran 2005 tarihleri arasında estetik ameliyat için kliniğimize başvuran bireylerin öz saygı düzeyleri, orijinali 1967 yılında Coppersmith tarafından geliştirilen ve Türkiye'de geçerlilik ve güvenirlik çalışmaları Aksoy (1992), Pişkin (1997) tarafından yapılan 25 maddelik "Coppersmith Benlik Saygısı Envanteri" kısa formu kullanılarak değerlendirilmiştir.

Coppersmith tarafından geliştirilien bu ölçek özsaygıyla ilgili kendini küçümseme , liderlik, popülerlik, anne-baba-aile ilişkilerini atılganlık ve kaygı gibi faktörleri kapsayan 25 maddeden oluşmaktadır. Bireylerden ölçekte yer alan ifadelere evet veya hayır seçeneklerinden birini işaretlemeleri istenmektedir. Bireyler ölçekteki bazı maddeler için "Evet" i işaretlediklerinde bazı maddeler için ise "Hayır" ı işaretlediklerinde puan almaktadırlar. Puanlamaya giren maddeler işaretlendiğinde "4" diğerlerine ise "0" puan verilmektedir. Ölçekten alınabilecek en yüksek puan 100, en düşük puan ise 0'dır. Ölçekten alınan puanlar yükseldikçe bireylerin benlik saygıları da yükselmektedir.

Verilen formda hastanın cinsiyeti, mesleği, medeni durumu gibi demografik verilerin yanında, kendisini nasıl gördüğü ve neden estetik ameliyat olmak istediği soruldu. Hastanın geçmişte bir doktor tarafından tanımlanmış bir rahatsızlığı olup olmadığı, psikiyatrik bozukluğu olup olmadığı ve tedavi görüp görmediği sorgulandı. Bunun yanında hastadan bu formu ve testi tek başına ameliyat öncesi cevaplanması istendi.

Ayrıca hasta grubuyla yaş, cinsiyet ve eğitim düzeyi örtüşen ancak estetik değilde rekonstrüktif ameliyat olmuş kişilerden seçilen 100 kişilik bir kontrol grubu oluşturuldu.

c. Bulgular: Estetik ameliyat için gelen bireylerin ortalama aldıkları puan: 65'tir.
Bireylerin benlik saygılarının orta düzeyde oldukları tespit edilmiştir.

d. Sonuç: İlk tespitlere göre; bireylerin benlik saygılarının ortalama üzerinde çıkmasıyla bireylerin sadece psikiyatrik ve sosyo-ekonomik açıdan değil de sosyo-kültürel açıdan da çok yönlü incelenmesi gerekmektedir.

HB-18
Ortodontik Girişimlerde Hemşirelik Hazırlığı

Nermin AYDAR

İ.Ü./ Cerrahpaşa Tıp Fak / Plastik, Rekonstrüktif ve Estetik Cerrahi A.D. Ameliyathane Hemşiresi, İSTANBUL

Metod: Son 25 yıldaki ortodonti ve plastik cerrahideki gelişimlere paralel olarak ortodontik girişimlerinde sayısı artmıştır.
Bu kompleks cerrahi girişimlerin yapılabilmesi için gerekli kollektif birlikteliğin önemli bir parçasıda ameliyathane hemşiresidir.
Bu cerrahi girişimlerdeki farklı enstrumanların kullanımı ve cerraha gerekli anda sunumu ve bunların hazırlanması cerrahi kadar kompleks bir süreçtir.
Bütün bu aşamalar yetişmiş ve bilgili bir ameliyat hemşiresinin gerekliliğini açıkça ortaya koymaktadır.

HB-19
Plastik / Rekonstrüktif / Estetik Cerrahi Ameliyatlarında Anksiyetenin Azaltılmasında Hemşirenin Rolü

Meral YEŞİLYURT[1], Sezer KISA[2],

1) Gazi Üniversitesi Tıp Fakültesi Hastanesi Plastik Cerrahi, ANKARA
2) Gazi Üniversitesi Hemşirelik Yüksekokulu, ANKARA

Anksiyete, bireyde stres reaksiyonu sonucu oluşan aşırı enerjiye karşı gelişen psikolojik bir tepkidir. Irk, din dil, cinsiyet ayrımı olmaksızın bütün insanların zaman zaman yaşadığı bireyin günlük yaşantısını, yaşam kalitesini ve sağlığını olumsuz yönde etkileyen evrensel bir duygudur. Anksiyete, korkuya benzer bir duygudur. Çok hafif bir tedirginlikten çok ciddi bir panik atağına kadar değişen şiddette olabilir.

Anksiyetenin oluşumunu etkileyen faktörler durumsal ve gelişimsel olmak üzere iki başlık altında incelenebilir. Bireyin statü yada prestijinde değişim, hastalık, invazif işlemler, hastaneye yatma, emeklilik, işsizlik gibi durumlar durumsal faktörler; gebelik, ebeveynlik, mesleki değişimler, yaşlılığın etkileri gibi durumlar ise bireylerde anksiyete ortaya çıkaran gelişimsel faktörler olarak karşımıza çıkmaktadır. Bireyin hasta olması, hastaneye yatması ve cerrahi girişim yapılması en sık anksiyete yaratan durumlar arasında yer alır. Bunların yanı sıra ameliyatın hasta için anlamı, ameliyat öncesi, ameliyat ve ameliyat sonrası ile ilgili hastanın yanıtlayamadığı sorular anksiyetenin yükselmesi ile ilgili diğer nedenler arasında sayılabilir. Hastalığa ve ameliyata gösterilen tepkiler, kişiden kişiye ve hastalığın cinsine göre farklılık gösterse de genel olarak anksiyetenin yükselmesine ve baş etme yeteneğinin azalmasına neden olmaktadır. Bireyde anksiyetenin artmasına neden olan diğer faktörler ise, yapılacak işlemler hakkında bilgisizlik, bireylerin kişisel özellikleri, yaşı, daha önceki cerrahi deneyimleri, anestezi şekli ve yapılacak ameliyatın tipidir. (Karayurt 1998, Varcolaris 1990, Günaydın ve Oflaz 1998).

Bireye anksiyete ve korku yaşatan ameliyatlar arasında en sık rastlanılan ameliyat şekli estetik amaçlı yapılan ameliyatlardır. Estetik ameliyatlar, çoğu zaman bireyin kendi isteğiyle gerçekleşen ve sonucunda hastanın kendisini güzel hissetmesiyle ilişkili olan ameliyatlar olmasına rağmen bireyin yaşamında değişikliklere neden olması bireyde anksiyeteye neden olur. Estetik ameliyatlar birey için fizyolojik bir travma olduğu kadar psikolojik olarakta hastayı tehdit eden bir deneyim olarak görülmektedir. (Rothrock 1989). En büyük psikolojik stres ameliyat sonuçlarının iyi olmaması ya da görünümlerin de olacak değişikliklerdir. Bu durum bireyin anksiyetesinin artmasına neden olur.

Araştırmalar anksiyetesi yüksek olan bireyler de yara iyileşmesi ve beden imajı gibi problemlerin daha sık yaşandığını ortaya koymuştur. Anksiyete, ameliyatın tipi ne olursa olsun yara iyileşmesini geciktiren etkenler arasında yer almaktadır. Bu nedenle, estetik cerrahi ile uğraşan doktorların el becerilerinin yanında hastaların anksiyetesinin azaltılması cerrahi sonuç açısından büyük önem taşımaktadır. Bunların yanında anksiyete, ameliyat sonrası dönemdeki ağrı düzeyini, kullanılan analjezik sayısını ve dozunu artırır, yara iyileşmesinin gecikmesine bağlı hastanede kalış süresini uzatır.

Yapılan çalışmalar anksiyetesi yüksek olan bireylerde ağrının yüksek olduğunu, anksiyete azaldıkça ağrınında azaltıdığını belirtmektedir (Good-Reis ve Pieper 1990).

Anksiyetenin Azaltılmasında Hemşirenin Rolü

Hekim ve estetik ameliyat olacak birey görüşmeleri zaman olarak sınırlıdır, hemşireler ise diğer sağlık personellerine göre hastalara ve ailelerine daha yakın olduklarından ya da onlarla daha sık ve sürekli bir iletişim kurduklarından anksiyeteli bireyin tanılanmasında ve anksiyetesinin azaltılmasında eşsiz bir konuma sahiptirler.

Bireylerin anksiyete ile başetme durumlarını, ameliyatın tipi, ameliyat sonrası beklentisi, estetik anlayışı, hayata dair alanları, programları, daha önce psikiyatrik hastalığının olup olmaması, aileden, çevreden ve tıbbi ekipten duygusal, psikososyal destek alabilmesi, aile ve tedavi ekibinin koruyucu yaklaşımları etkilemektedir. Bu nedenle hemşirelerin veri toplarken ve bakım verirken ayrıntılı gözlem yapması gerekir. Yapılan ayrıntılı gözlem bireyin bir çok psikososyal sorunlarını ve anksiyetesini ortaya çıkarabilmektedir. Estetik ameliyat olacak bireylerde anksiyetenin azaltılmasında yapılması gereken hemşirelik girişimleri şunları içermektedir:

- Anksiyete açısından riskli bireylerin belirlenmesi ve anksiyetenin fizyolojik, emosyonel ve davranışsal belirtilerine karşı gözlenmesi,
- Bireyin anksiyetesini tanımlayabilmesi için cesaretlendirilmesi ve iyi bir dinleyici olunması,
- Anksiyetenin kaynağının araştırılması, anksiyeteyi azaltan faktörlere ilişkin veri toplanması,
- Ameliyat öncesi dönemde, ameliyat olacak bireylerin sistematik ve planlı bir şekilde eğitilmesi ve bunun hemşirelik uygulamalarının bir parçası haline getirilmesi,
- Ameliyat öncesi dönemde birey ameliyathane hemşiresi ile tanıştırılması,
- Bireye yakınında olduğu hissettirilmesi,
- Anksiyetesi yüksek olan bireylerde premedikasyonun uygun ve zamanında yapılması

Kaynaklar

1. Good-reis, D.V., Pieper, B.A." Structured vs Unstructered: AORN Journal, 51(5): 1334-1339.
2. Günaydın, N., Oflaz F., " Hastaların Anksiyete Düzeylerinin İncelenmesi", GATA Bülteni, 40(1) , 6-10, Mart 1998.
3. Karayurt, Ö., "Ameliyat öncesi uygulanan farklı eğitim programlarının hastaların anksiyete ve ağrı düzeylerine etkisi" Cumhuriyet Üniversitesi Hemşirelik Yüksekokulu Dergisi,1998, 2 (1), 20-25.
4. Rothrock, J.C., "Perioperative Nursing Research Part I: Preoperative pychoeducational interventions", AORN Journal , 49 (2): 597-618.
5. Valente, M.S.," Anxiety among clients for plastic surgery", Plastic Surgical Nursing, Summer 2002, Vol.22, Iss. 2, 55-63.
6. Varcolaris, E.M (1990). Foundation of Psychiatric mental health Nursing: Philadelphia, W.B. Saunders company, 171-173.

HB-20
Baş – Boyun Onarımlarında Hemşirelik Bakımı

Şerife ERDOST, Canan ERKAN

İ.Ü. Cerrahpaşa Tıp Fak., Plastik, Rek. ve Estetik Cerrahi, İSTANBUL

Baş-boyun onarım ameliyatı olan hastalar çoğunlukla görünüşlerinden konuşmalarından tanınırlar.Ameliyat sonrası hastalarda fonksiyonel , fiziksel değişiklikler ve konuşma kaybı olur.Bu bölgelerdeki ameliyat kraniyal sinirleride etkileyerek işitme güçlüğüne neden olabilir.Aksesuar sinirlerin harap olması sonucu omuz düşüklüğü ve ağrı görülebilir.
Bu nedenle baş boyun cerrahisi hastaları profesyonellerin oluşturduğu bir ekip tarafından izlenmeli, tedavi ve bakım uygulanmalıdır.
Baş boyun onarımlarında hemşirelik bakımı;ameliyat öncesi bakım,ameliyat sonrası bakım ve taburculuk eğitimini kapsamalıdır.Baş boyun onarım ameliyatı olan hastaların ameliyat öncesi ihtiyaçlarını,beklentilerini ve korkularını değerlendirmede hemşirenin rolü önemlidir.
Cerrahi prosedürler,ameliyat sonrası görünüm,fonksiyonları ve kullanılacak materyaller,trakeostomi tüpü,drenler ve yara bölgesi hakkında hasta ve hasta yakınlarının ihtiyaç duyduğu oranda bilgi verilmelidir.hasta ve hasta yakınlarının ameliyatla ilgili hissettikleri duygularını hemşire anlamaya çalışmalıdır.normal iletişim yeteneklerini kaybetme,normal beslenme yetisini kaybetme korkusu,beden imajındaki bozulma,cinsellikle ilgili problemler hasta ve ailesindeki diğer stres kaynaklarıdır.Böyle hastalarda doğru öykü alma bu nedenle çok önemlidir.Hastalarda ameliyat sonrası fonksiyonel ve fiziksel kayıp olacağından hastanın var olan kapasitesini bilmek,iletişim açısından önemlidir.Ayrıca hastanın sosyal alışkanlıkları,medikal tedavisi olup olmadığı,tıbbi ve cerrahi hikayesi,alerjisinin olup olmadığı sorgulanmalı ve ameliyat sonrası bakım planı hazırlanırken hemşire bu bilgilerden yararlanmalıdır.Ameliyat öncesi hazırlıkta hasta ve hasta yakınlarını eğitimi fonksiyonel ve fiziksel kayıplarının(solunu m,beslenme,konuşma)yerine konması açısından çok önemlidir
Baş boyun onarım ameliyatı uygulanan hastalarda tedavi şekline bağlı olarak günlük yaşam aktivitelerinde çeşitli düzeyde değişiklik meydana gelir.Bu nedenle bu tür hastaların bakım gereksinimlerini karşılarken Günlük Yaşam Aktiviteleri(GYA Modeli:N.Roper,W.Logan ve A.J.Tier ney)kullanılmalıdır.Günlük yaşam aktiviteleri hemşirelik uygulamalarının temel elemanları olan koruma,rahatlama ve bağımlı fonksiyonları ile ilgilidir.hastayı zararlı etkenlerden korumak,fiziksel,mental yönden rahatlığını sağlamak ve tıbbi yardım söz konusu olduğunda hekim istemine göre tedavisini uygulamak yolu ile gerçekleştirilir.Bunlar;hastanın ve çevrenin güvenliğini sağlama ve sürdürme,iletişim,solu num,yeme ve içme,boşaltım alışkanlığı,kişisel temizlik ve giyim,beden ısısının kontrolü,hareket,çalışma ve eğlence alışkanlıkları,cinselliğini ifade etme,uyku alışkanlığı ve ölüm.
Baş boyun onarım ameliyatı sonrası bakım planı ayrıca;hava yolu açıklığının sağlanması,yara bakımı,fleb takibi,dönor yerleşim alanın takibi,ağız bakımı,yutma güçlüğü,beslenme durumu,olası komplikasyonların izlenmesi,omuz bakımı,uy kusuzluk,emosyonel durumun takibini içermelidir.Hemşire hastanın tedavi sürecinde kendi öz bakım gereksinimlerini karşılayabilmesi için özel protokol hazırlamalı ve hasta bu konuda cesaretlendirilmelidir.hastanın taburculuğuna karar verilmişse hastaya evdeki yaşamı için eğitim proğramı hazırlanmalı ve bu eğitim proğramı izlenmelidir.Taburculuk eğitim planı;trakeostomi bakımı,yara bakımı,beslenme,günlük yaşam aktiviteleri,iletişim,psikolojik destek,ağrı kontrolü,evde bakım,fizik tedavi gibi konuları içermelidir.
Baş boyun onarım ameliyatı geçirmiş olan hastalar çok özel bakıma ihtiyaç duyarlar.Bu bakım planında hemşirenin amacı travmalı veya defektli hastanın fonksiyonel,estetik ve psikolojik iyileşmesini sağlanmasıdır.

İNDEKS

-A-

ACAR, H. 433
ACAR, M. 23, 166, 265, 398, 450
ACARTÜRK, T.O. 199, 302, 168, 171
ACUN, C. 430
ACIKEL, C. 327, 355, 357, 498
ADANALI, G. 59, 264, 462
AĞACHAN, B. 354
AĞAOĞLU, G. 40
AKAN, M. 153, 444, 445, 446, 552
AKANSEL, N. 568
AKBUĞA, Ü.B. 210
AKDAĞ, O. 111, 440
AKDEMİR, Ö. 240, 447
AKGÜN, E. 552
AKHUNDZADA, İ. 240, 447
AKIN, S. 151, 275
AKIN, Y. 21, 234, 240, 277, 447
AKÖZ, F. 66, 400
AKÖZ, T. 153, 193, 218, 271, 414, 429, 444, 445, 446, 493, 501, 548, 552
AKSOY, A. 100, 238
AKSOY, E. 314, 432, 494
AKSOY, H.M. 544
AKSU, İ. 285
AKSU, M. 227, 484
AKSUNGUR, E. 158
AKTAN, T.M. 111
AKTAŞ, R. 272
AKTEPE, F. 283
AKYILDIZ, K. 565, 581, 582
AKYOL, A. 280
AKYÜREK, M. 190
ALAYBEYOĞLU, N. 339, 386
ALCAN, T. 37
ALHAN, D. 485
ALİYEV, M. 186
ALPASLAN, S. 489
ALPER, M. 21, 234
ALSANCAK, Ü. 361
ALTINDAŞ, M. 405
ALTINYAZAR, C. 474
ALTUN, S. 455
ALTUNKAYA, H. 466
ALTUNTAŞ, S.H. 30, 77, 328, 401, 570, 571
ALTUNTAŞ, Y. 514
AMBARCIOĞLU, Ö. 86
ARGON, D. 514
ARICI, M. 79, 206, 478
ARINCI, A. 373, 374, 375
ARPACI, E. 455
ARSLAN, A. 25, 27, 291
ARSLAN, A. 52, 337
ARSLAN, E. 100, 119, 436
ARSLAN, H. 243, 281
ARTAN, R. 246
AS, N.T. 321
ASLAN, B.I. 50
ASLAN, G. 56, 97, 130, 182, 210, 318, 320, 352, 496, 497, 513, 559
ASLAN, S. 141, 386
ASTARCI, M. 519
AŞCI, B. 397
AŞKAR, İ. 114, 299, 340, 419
ATABAY, K. 53, 93, 93, 377, 378, 546, 555
ATALAY, Z. 72
ATAOĞLU, Ö. 32
ATASEVEN, M. 331
ATAY, M. 297
ATİK, B. 109, 142, 154, 257, 311, 426, 442, 489, 491
ATMACA, Ş. 564, 567
AVCI, G. 271, 444, 445, 446, 501
AVUNDUK, M.C. 107
AYDAR, N. 592
AYDEDE, H. 421
AYDIN, A. 134, 180, 188, 192, 200, 564
AYDIN, E. 321
AYDIN, H.U. 200
AYDIN, H. 66
AYDIN, M.A. 30, 42, 77, 195, 328, 401, 570, 571
AYDIN, O.E. 367, 368, 502
AYDIN, Ö. 95
AYDIN, Y. 363
AYDOĞAN, H. 52, 335, 337, 339, 383, 384, 385, 386
AYGIT, A.C. 117, 208, 260, 262, 349
AYHAN, M. 81, 85, 286, 470
AYHAN, S. 116, 172, 250, 292, 353, 381, 507, 534, 546, 555
AYTAC, S. 151, 403
AYTUĞ, Z. 80, 81, 85
AYYILDIZ, S. 450

-B-

BABUCCU, B. 25, 273, 344, 395, 466, 474
BABUCCU, O. 248, 273, 466
BAĞHAKİ, S. 468, 504
BAHAR, E. 575
BAHAR, T. 57, 305
BAHCELİOĞLU, M. 353
BAKİ, B. 575
BALAT, Ö. 165
BALIK, O. 272
BARAN, C.N. 67, 174
BARAN, N.K. 67, 174
BARDAKCI, Y. 532
BARUTCU, A.Y. 56, 182, 210, 318, 352, 496, 513, 559
BARUTCU, A. 368, 502, 532
BASTERZİ, Y. 100
BAŞ, L. 26, 91, 105, 149, 185, 204, 219, 224, 297, 333, 351, 354, 418, 448, 510, 514
BAŞ, S. 262
BAŞER, N.T. 56, 130, 179, 210, 320, 503, 513
BAŞKAYA, M. 581
BAŞTERZİ, Y. 238, 353
BAYKAN, H. 423
BAYKUL, T. 77
BAYRAKTAR, A. 275
BAYRAKTAR, N. 562
BAYRAM., Y. 340
BAYTEKİN, C. 369, 279, 372

BEKERECİOĞLU, M. 165, 169, 187, 410, 412, 453, 472
BENLİER, E. 117, 208, 260
BERKÖZ, Ö. 400
BEYDEŞ, T. 194, 254, 307, 308, 488
BEYHAN, G. 483
BİCER, A. 400
BİKAY, U. 234, 240
BİLEN, B.T. 141, 420
BİLGİC, B. 34
BİLGİN, F. 211
BİLKAY, U. 21, 277, 447
BİNGÖL, U.A. 161, 243, 281, 407
BORMAN, H. 57
BOZDAĞ, E. 552
BOZDOĞAN, Ö. 232
BOZKURT, C. 540
BOZKURT, M. 114, 299, 340, 419, 439, 439
BOZTOSUN, G. 509
BROWN, S.A. 355, 357
BULUT, Ö. 124, 125, 169, 187, 221, 223, 228, 230, 412, 472
BÜYÜKGÜRAL, B. 125, 221, 230

-C, Ç-

CAMGÖZ, N. 378
CAN, Z. 48, 121, 252, 253, 303, 391, 393, 394
CANTER, İ. 156
CERİT, K. 570, 571
CESUR, G. 30
CHEN, H. 138
CHENG, M. 89
CHOUDRY, U. 226
COPCU, E. 278, 279, 280, 369, 372, 503
COŞAR, A. 211
COŞKUN, Ö. 25
COŞKUNFIRAT, O.K. 190, 220, 342
CAĞDAŞ, A. 240, 447
CAKIR, B. 349
CAKIR, B. 349
CAKIR, M. 440
CAKMAK, E. 354
CALGÜNER, E. 353
CALIŞ, Ö. 283
CAVUŞOĞLU, T. 75, 232
CEBER, M. 95, 161, 241, 245, 405, 407, 468, 504
CELEBİLER, Ö. 37, 71, 306
CELEBİOĞLU, S. 46, 63, 147, 175, 177, 284, 285, 409
CELİK, M. 52, 335, 337, 339, 383, 384, 385, 386
CELİKÖZ, B. 113, 266, 325, 327, 498, 528, 542, 323, 464
CENETOĞLU, S. 32, 116, 452
CETİN, C. 79, 206, 300, 477, 478, 482, 577, 579
CETİNKALE, O. 241
CETİNKURŞUN, S. 457
CIĞŞAR, B. 97, 352
CINAR, C. 95, 161, 241, 243, 245, 281, 405, 407, 468, 504
CİFCİ, M. 207
CİL, B. 232
CİL, Y. 106, 186, 209
CİLİNGİR, O. 433
CİLOĞLU, N.S.E. 389
CİZMECİ, O. 400
COBAN, Y.K. 376
COLAK, V. 575
CORUH, A. 136, 505
CÖLOĞLU, H. 128, 197, 416, 475, 519, 538

-D-

DAĞLI, C.E. 376
DAYICIOĞLU, D. 69, 215, 573
DEMİR, A. 139
DEMİR, A. 23, 207
DEMİR, H.Y. 32, 93, 250
DEMİR, Y. 244, 265, 282, 283
DEMİR, Z. 63, 147, 175
DEMİRALP, C.Ö. 48, 214, 252, 253, 304, 393, 458
DEMİRBAĞ, E. 63, 285
DEMİRBAŞ, E. 70
DEMİRDÖVER, C. 80, 85, 158, 286, 287, 331, 332
DEMİREL, G.Y. 514
DEMİREL, M. 121, 252, 253, 347, 391, 393, 458
DEMİRKAN, F. 100, 436, 584, 586, 588
DEMİRTAŞ, Y. 53, 377, 546, 555
DEREN, O. 264, 462
DEVECİ, M. 104, 106, 144, 186, 209, 211, 212, 213
DİKİCİ, M.B. 47, 246
DİRESKENELİ, G.S. 373
DOĞAN, F. 505
DOĞAN, H. 584
DOĞAN, İ. 95
DOĞAN, M. 124, 228
DOĞAN, Ö. 342
DORUK, N. 584
DUMAN, S. 111
DURMUŞ, E.Ü. 158, 287, 331
DURMUŞ, N. 71
DURMUŞ., M. 209
DURU, B. 359
DUYMAZ, A. 288, 488

-E-

EBRİNC, S. 323
EDINGTON, H. 171
EDİZER, M. 258, 259, 428
EGEMEN, O. 26, 91, 105, 149, 219, 333, 351, 418, 448
EKER, E. 75, 232
EKER, G.U. 271
EKİCİ, A. 584
EKİNCİ, N. 332
EKİNCİ, Ö. 32
ELMAS, C. 93, 353
ELMAS, İ. 300, 478
EMİROĞLU, M. 304, 346
ENGİN, M. 166
ER, E. 65
ER, Ş. 369
ERBAŞ, O. 284, 409
ERBİL, M. 544
ERCAN, M. 573
ERCÖCEN, A.R. 58, 127, 160, 201
ERDEM, Ö. 21
ERDEMİR, B.T. 548
ERDOĞAN, B. 264, 397, 462

ERDOĞAN, D. 353
ERDOĞAN, E. 109
ERDOĞAN, F. 588
ERDOĞAN, N. 314
ERDOĞDU, A.Ö. 127
ERDOST, Ş. 594
EREN, A.T. 335, 383, 384, 385
ERER, M.T. 586, 134, 192
ERGEN, A. 354
ERGEN, D.P. 142
ERGEN, D. 257, 311, 313, 426, 489, 491
ERGUN, Ö. 323, 327, 528
ERGÜN, H. 534
ERGÜN, S.S. 34, 255
ERHAN, Y. 421
ERİM, A. 290
ERİN, Ö.F. 58, 127
ERKAN, C. 594
ERKAN, M. 58, 127, 160
EROĞLU, L. 334, 450, 471
ERSOY, A. 347
ERYILMAZ, A.T. 378
ESKİ, M. 144, 186, 209, 213, 301, 484
ESKİTAŞCIOĞLU, T. 136, 423, 505
ETÖZ, A. 202, 540

-F, G-

FARIZ, A. 386, 383, 384, 385
FAYDALI, S. 562
FESLİ, A. 119
FINDIK, H. 321, 389, 483
FINDIKCIOĞLU, F. 172, 292, 294, 380, 381, 452, 507, 546
FINDIKCIOĞLU, K. 53, 70, 294, 380, 381, 452, 507, 534, 546, 555
FIRAT, C. 52, 335
GENCE, H. 48, 214, 303, 393
GENC, B. 69, 87, 425
GENCAĞA, S. 397
GİDEROĞLU, K. 552
GÖKASLAN, T. 357
GÖKREM, S. 97, 130, 182
GÖNEN, E. 448
GÖRGEC, N. 568
GÖRGÜ, M. 80, 81, 85, 158, 286, 287, 331, 332, 470
GÖZİL, R. 353
GÖZÜ, A. 87, 289, 290, 382, 425
GÜCLÜ, T. 116, 381
GÜL, A.E. 552
GÜLPINAR, A. 223
GÜLŞEN, A. 50, 70, 72
GÜLTAN, M.S. 458
GÜNAY, G.K. 136, 423, 456
GÜNDOĞDU, S. 474
GÜNEREN, E. 91
GÜNGÖR, İ. 378
GÜRBÜZ, O. 119
GÜRLEK, A. 52, 141, 335, 337, 339, 383, 384, 385, 386
GÜRLER, T. 21, 234, 277, 447

-H-

HAKTANIR, A. 265
HAKTANIR, N.T. 244, 265, 282, 283, 334
HAMİLOĞLU, E. 65
HATİPOĞLU, Ş. 145
HEIL, B. 168
HEKİM, N. 514
HELVACI, E. 447
HOOPMAN, J.E. 355, 357
HOŞBAY, Z. 134, 192
HOŞNUTER, M. 25, 27, 139, 248, 273, 291, 344, 395, 430, 466, 474, 557
HÜTHÜT, İ. 26, 185

-I, İ, J-

IŞIK, D. 124, 125, 165, 169, 187, 221, 223, 228, 230, 410, 412, 453, 472
IŞIK, S. 104, 209, 213, 227, 301, 424, 484, 485
IŞIK, V. 513
IŞIKDEMİR, A. 25, 27, 248, 291, 344, 430, 474, 557
İBRAHİMOĞLU, D. 462
İNAL, İ. 409
İNALÖZ, S. 410, 453
İNÖZÜ, E. 479
İSLAMOĞLU, K. 47, 530
İŞCEN, D. 60, 102, 309
İŞLER, C. 388
İŞSEVER, H. 34
JACKSON, I.T. 53

-K-

KADILAR, V. 218
KAHVECİ, R. 151, 275
KAN, A.D. 414, 446, 493, 501
KANDAL, S. 72, 172, 292
KANKAYA, Y. 128, 183, 416, 475, 519, 538
KAPI, E. 419
KAPUCU, R. 264, 397
KARA, E. 421
KARA, İ.G. 509
KARAASLAN, Ö. 183, 544
KARABAĞLI, Y. 79, 206, 300, 477, 478, 482, 577, 579
KARABEKMEZ, F.E. 54, 296
KARABULUT, A.B. 373, 374, 375
KARACALAR, A. 23, 166, 207, 398
KARACAOĞLU, E. 67, 174
KARACAL, N. 86, 99
KARACOR, Z. 36, 132, 226, 256
KARAGÖZ, H. 113, 266, 325, 498, 528, 542
KARAGÖZ, M.A. 30, 328, 401, 570, 571
KARAKOC, Y. 339
KARAKÖK, M. 165
KARALEZLİ, N. 183
KARAMAN, C. 462
KARAMEŞE, M. 83, 308, 511
KARAMÜRSEL, S. 46, 147, 175, 284
KARAMÜRSEL, T. 46
KARANFİL, H. 445
KARANTİNACI, B. 81, 470
KARASOY, A. 185
KARGI, E. 27, 248, 273, 291, 344, 395, 430, 466, 557
KARSLIOĞLU, Y. 106
KARŞIDAĞ, C. 185

KARŞIDAĞ, S. 26, 91, 105, 185, 219, 224, 510
KAVUNCUOĞLU, S. 87
KAYA, B. 452
KAYA, B. 48, 121, 252, 253, 304, 346, 391, 394, 460
KAYA, M. 332, 470
KAYAPINAR, M. 256
KAYIKCIOĞLU, A.U. 44
KECİK, A. 44
KEKLİKOĞLU, N. 111
KELEK, S. 58, 127
KELEŞ, S. 131
KENKEL, J.M. 355, 357
KEREM, H. 277
KEREM, M. 163, 432, 479
KERET, M. 268
KESER, M. 131
KESİKTAŞ, E. 486
KESİM, S.N. 564, 567
KESKIN, M. 296, 54, 83, 131, 155, 194, 254, 288, 307, 440, 480, 511
KHOURI, R.K. 487
KILIC, A. 245
KILIC, K. 21, 234
KILIC, M. 331, 332
KILINC, H. 52, 141, 387, 420
KIRAN, B. 34
KIRAN, K. 149
KISA, S. 593
KIYAK, M. 117
KIYAR, M. 363
KIYLIOĞLU, N. 280
KIYMAZ, N. 442
KIZILKAYA, A. 272, 367
KOCA, R. 273
KOC, B. 279, 369, 372
KOC, M.N. 455
KOCAK, E. 248
KOCAK, İ. 71
KOCER, U. 128, 183, 197, 416, 475, 519, 538, 544
KOCMAN, A.E. 79, 477
KOLDAŞ, T. 145
KÖK, D. 424
KÖSE, A.A. 79, 206, 300, 477, 478, 482, 577, 579
KÖŞGEROĞLU, N. 579
KUL, Z. 290, 388
KURAN, İ. 62
KURT, S. 565
KURTAY, A. 63, 147, 175, 177, 285
KUTLU, N. 86, 99
KUVAT, S.V. 180, 564
KÜCÜCÜK, H. 95
KÜCÜKKAYA, D. 389
KÜCÜKKELEŞ, N. 145
KÜCÜKÖDÜK, İ. 294, 378, 380
KÜLAHCI, M. 65
KÜLAHCI, Y. 438

-L-

LATİFOĞLU, O. 50, 250, 294, 380
LEE, W.P.A. 199
LIN, C. 90, 123, 126
LUKETICH, J. 171

-M, N-

MAĞDEN, A.O. 258, 259, 428
MAJKA, C. 100
MALKOC, C. 483
MAMEDOV, T. 86, 99
MANDERS, E. 168
MARAL, T. 57
MARALCAN, G. 244
MARDİNİ, S. 138
MAVİLİ, E. 456
MAVİLİ, M.E. 156
MELİKOĞLU, C. 287
MENEVŞE, G.T. 530
MERSA, B. 188
MISIRLIOĞLU, A. 153, 548
MIZRAK, B. 339
MOLA, F. 368
MORAN, S. 36, 226
MUTAF, M. 124, 125, 169, 187, 221, 223, 228, 230, 412
MÜSLÜMANOĞLU, H. 433
NASIR, S. 30, 42, 77, 195, 328, 401, 570, 571
NEİMETZADE, T. 471
NİŞANCI, M. 104, 186, 209, 211, 212, 213, 301, 424, 485
NOJIMA, K. 355, 357
NUMANOĞLU, A. 37, 71, 306
NUMANOĞLU, G. 273

-O, Ö-

OĞUR, A.F. 161
OĞUR, S. 243, 281
OKAY, C. 50
OKTAY, M.F. 114, 299
OKUDAN, B. 328
OKUR, M.İ. 268, 359, 361, 363, 365
ONUR, H. 590
ORAK, F. 95
ORAK, İ. 334
ORBAY, H. 163, 455, 494
ORBAY, J.L. 487
ORHAN, M. 70
ORTAK, T. 163, 314, 432, 479, 494
ORUC, M. 128, 475, 519, 538
OZKAN, A. 316
ÖKSÜZ, H. 376
ÖKTEM, F. 284, 409
ÖNCÜL, O. 113
ÖNGÖR, N. 564, 567
ÖRTER, Z. 365
ÖZBAYOĞLU, A.C. 477
ÖZBAYOĞLU, C. 482
ÖZBEBİT, U. 423
ÖZBEK, M.R. 48
ÖZBEK, M. 328
ÖZBEK, S. 151
ÖZCAN, A. 204
ÖZCAN, H. 215, 425
ÖZCAN, M. 151, 202, 275, 403, 536
ÖZCAN, N. 456
ÖZCAN, R.H. 69
ÖZCELİK, İ.B. 188

ÖZCOBAN, S. 80, 286, 332
ÖZDEMİR, R. 538
ÖZDEN, B.C. 373, 374, 375
ÖZDEN, S. 73, 421
ÖZEK, C. 234, 240, 277
ÖZEN, T. 570, 571
ÖZER, Y. 466
ÖZERDEM, G. 486
ÖZERDEM, Ö.F. 305
ÖZET, C. 21
ÖZGENEL, Y. 151, 202, 536, 540
ÖZGENTAS, H.E. 47, 190, 217, 246, 342, 530, 220
ÖZGÜL, S. 37
ÖZGÜNER, M. 42
ÖZGÜR, S. 564, 567
ÖZGÜR, Z. 575
ÖZKAN, A. 28, 107, 132, 155, 256, 308, 488
ÖZKAN, H.S. 287
ÖZKAN, Ö. 138, 190, 217, 220, 246, 342
ÖZKAN, T. 134, 180, 192, 200
ÖZKAYA, Ö. 204, 224, 297, 510
ÖZKESKİN, B. 102
ÖZKÖSE, M. 136, 423, 456, 505
ÖZMEN, S. 70, 72, 116, 292, 381, 507
ÖZOĞUL, C. 532
ÖZSOY, Z. 69, 87, 215, 289, 290, 382, 388, 425, 573, 575
ÖZTAN, Ş. 279, 372
ÖZTAN, Y. 81, 85, 158, 278, 286, 287, 331, 332, 470, 503
ÖZTÜRK, A.E. 52, 335, 337, 383, 384, 385, 386
ÖZTÜRK, C. 407, 468, 504
ÖZTÜRK, G. 109
ÖZTÜRK, N. 471
ÖZTÜRK, O. 354
ÖZTÜRK, S. 59, 144, 209, 211, 213, 227, 301, 302, 357, 424, 438, 457, 484, 500
ÖZYAZGAN, İ. 136, 505
ÖZYİĞİT, T. 289, 425

-P, Q, R-

PALABIYIK, M. 87
PARLAKPINAR, H. 339
PAYASLI, C. 27, 248, 291, 344, 395, 474
PİLANCI, Ö. 407
PURİSA, H. 188
QUINLIN, R. 171
RANDA, S. 584
REİSLİ, İ. 131
RIZALAR, R. 450

-S, Ş-

SABORIAN, M.H. 355
SACAK, B. 26, 91, 105, 219, 351
SAĞLAM, A.M.Ş. 77
SAĞLAM, H. 303, 394, 458
SAKIZ, D. 297, 351, 510, 514
SALMANOV, A. 367
SANCAKTAR, N. 282, 283
SANDER, S. 289
SAPAN, L.A. 86, 99
SARI, A. 40, 100, 119, 238, 436
SARIGÜNEY, Y. 93, 116, 172, 250
SARIKAYA, A. 260, 349
SAVACI, N. 28, 54, 83, 107, 131, 132, 139, 155, 194, 256, 288, 296, 307, 308, 316, 433, 440, 480, 488, 511, 565, 581, 582
SAYAN, N. 582
SAYDAM, M. 127, 160, 201
SAYGIN, H. 25
SAYIN, Ö. 77
SEKÜCOĞLU, T. 486
SELCUK, T. 177
SEREL, S. 48, 121, 252, 253, 303, 304, 346, 347, 391, 394, 458
SEVEN, E. 201
SEVİN, A. 397, 462
SEVİN, K. 214, 347, 460
SEYHAN, A. 73, 421
SEYHAN, N. 155, 254
SEYHAN, T. 57, 305, 487
SEZER, İ. 188
SIEMIONOW, M. 40
SİLİSTRELİ, Ö.K. 80, 81, 85, 158, 286, 470
SİVRİOĞLU, N. 278, 279, 369, 372, 503
SOLMAZ, M. 382
SONGÜR, E. 21, 234, 240, 277, 447
SOYDAN, T. 435, 510
SOYSAL, Y. 106
SÖNMEZ, A. 71
SÖNMEZ, D. 532
SÖNMEZ, E. 44
SU, Ö. 34
SUN, Y. 36
SUNAY, M. 124, 125, 169, 187, 221, 223, 228, 230, 412, 472
SUNGUR, N. 197, 416
SÜMERKAN, G. 567
SÜTCÜ, M. 131, 254, 256
SWARTZ, W. 171
ŞAFAK, T. 190
ŞAHİN, B. 197, 538
ŞAHİN, G. 456, 505
ŞAHİN, İ. 104, 144, 301, 457
ŞAHİN, Ü. 63, 147, 409
ŞATIR, T. 71, 306
ŞEN, C. 60, 102, 309
ŞEN, Z. 391, 460
ŞENEN, D. 264, 397
ŞENGEZER, M. 59, 104, 144, 213, 227, 301, 457, 484, 500
ŞENOĞLU, N. 376
ŞENSÖZ, Ö. 163, 314, 432, 455, 479, 494
ŞENTÜRK, S. 28, 107
ŞİLİT, E. 464, 207, 352

-T-

TAN, Ö. 109, 142, 154, 257, 311, 313, 426, 442, 489, 491
TATLIDEDE, S. 149, 204, 354, 418, 448
TAYFUR, V. 258, 259, 428, 532
TAYLAN, G. 153, 193, 218, 414, 429, 493
TEKDEMİR, İ. 75
TEKEREKOĞLU, B. 25, 27, 291, 395, 430
TEKEŞ, L. 154, 426, 442
TEKİN, F. 314, 432, 494
TELLİOĞLU, A.T. 75, 232

TEMİZ, G. 21, 234, 240, 277
TERCAN, M. 165, 410, 453
TERZİOĞLU, A. 56, 130, 182, 210, 320, 496, 497, 513, 559
TİFTİKCİOĞLU, Y.Ö. 183, 197, 416, 519, 544
TİRELİOĞLU, S. 275
TOKAT, C. 234, 240, 277, 447
TOKSOY, S. 552
TOKSÖZ, S. 584
TOKYOL, C. 265
TOP, H. 117, 208, 260, 262, 349
TOPAL, U. 86, 99
TOPALAN, M. 134
TOPGÜL, H.K. 166
TOSUN, U. 91, 105, 351
TOSUN, Z. 28, 54, 83, 107, 111, 131, 132, 139, 155, 194, 254, 288, 296, 307, 316, 433, 480, 511
TOY, H. 480
TULMAC, M. 377
TUNA, M. 85
TUNA, Z. 579, 577
TUNCALI, D. 56, 97, 130, 182, 318, 320, 352, 496, 497, 559
TUNCER, İ. 534
TUNCER, S. 32, 172, 353, 507, 534
TUNCBİLEK, G. 156
TURGUT, G. 149, 354, 435, 514
TÜCCAR, E. 128
TÜMERDEM, B. 62, 66
TÜREGÜN, M. 59, 186, 212, 213, 227, 457, 485
TÜRKASLAN, T. 69, 215
TÜRKKAHRAMAN, H. 77
TÜTÜNCÜ, N. 436

-U, Ü-

UCAR, C. 511
UCKAN, A. 21, 240, 447
UĞUR, G. 165
UĞURLU, K. 26, 91, 105, 185, 219, 224, 297, 333, 351, 510
ULUC, A. 253, 303, 304, 393, 394, 460
ULUDAĞ, K. 559
ULUSOY, M.G. 128, 183, 416
UNAL, S. 100
URALOĞLU, M. 163, 314, 432, 494
URGU, K. 502
USLU, C.M. 489
USYILMAZ, S. 500
UYSAL, A. 183, 416, 475, 519
UYSAL, O.A. 365
UYSAL, S. 519
UZUNİSMAİL, A. 321, 389, 483
ÜLKÜR, E. 113, 266, 325, 327, 498, 528, 542
ÜN, S. 502
ÜNAL, M. 87, 289
ÜNAL, Ş. 40, 119, 238
ÜNAL, Y. 208
ÜNER, O. 50
ÜNLÜ, E.A. 314
ÜNLÜ, E. 349
ÜNLÜ, R.E. 314, 432, 455, 494
ÜREGEN, S.E. 177

-V, W, Y-

VARGEL, İ. 75, 232
VAYVADA, H. 272
VELİDEDEOĞLU, H. 63, 147, 177, 284, 285, 409
VURAL, S. 297
WEI, F. 89, 90, 126
YAĞMUR, C. 154
YAKUT, M. 264
YALCIN, Ö. 262
YALCIN, R. 377
YALTA, T. 416
YAMAN, M. 387
YAMAN, M. 71
YAPICI, A.K. 211, 212, 213, 302, 484
YAVUZ, A. 193, 429, 444
YAVUZ, E. 285
YAVUZ, M. 486
YAVUZ, N. 97, 497
YAVUZER, R. 50, 53, 70, 72, 93, 377, 378, 546, 555
YAZAR, M. 200
YAZAR, Ş. 89, 90, 123, 126
YENİZ, E. 113
YEŞİLADA, A.K. 204, 297, 418
YEŞİLOĞLU, N. 435, 514
YEŞİLYURT, M. 593
YILDIRIM, A.M. 268, 359, 361, 363, 365
YILDIRIM, A. 243
YILDIRIM, G. 87, 289
YILDIRIM, M.S. 316
YILDIRIM, S. 193, 218, 271, 414, 429, 493, 501
YILDIRIM, Ş. 325, 528
YILDIZ, K. 475
YILDIZ, K. 185, 514
YILDIZ, L. 23
YILDIZ, Ş. 528
YILMAZ, A.D. 479
YILMAZ, A. 246
YILMAZ, M.D. 244
YILMAZ, M. 272, 367
YILMAZ, N. 442
YILMAZ, S. 127, 201
YILMAZ, S. 568
YİĞENOĞLU, B. 486
YOLERİ, L. 73, 421
YORMUK, E. 214, 460
YÖRÜKOĞLU, K. 532
YURTSEVER, S. 584, 586, 588
YÜCE, S. 175, 177, 284
YÜCEL, A. 281
YÜCEL, A. 244
YÜKSEL, F. 266, 325, 542, 323, 464

-Z-

ZEYBEK, Ü. 354
ZIENOWICZ, R. 174
ZOR, F. 227, 270, 438, 439, 500